MARIA EDNA DE MELO

Estudo do gene LHX4 em pacientes com hipopituitarismo associado a neuro-hipófise ectópica

Tese apresentada à Faculdade de Medicina da Universidade de São Paulo para obtenção do título de Doutor em Ciências

Área de concentração: Endocrinologia
Orientadora: Profa. Dra. Mirta Knoepfelmacher

São Paulo
2005

FICHA CATALOGRÁFICA

Preparada pela Biblioteca da
Faculdade de Medicina da Universidade de São Paulo

©reprodução autorizada pelo autor

Melo, Maria Edna de
Estudo do gene LHX4 em pacientes com hipopituitarismo associado a neuro-hipófise ectópica / Maria Edna de Melo-- São Paulo, 2005.
Tese(doutorado)--Faculdade de Medicina da Universidade de São Paulo. Departamento de Endocrinologia.
Área de concentração: Endocrinologia.
Orientadora: Mirta Knoepfelmacher.

Descritores: 1.GLÂNDULA PITUITÁRIA 2.FATORES DE TRANSCRIÇÃO 3.HIPOPITUITARISMO 4.GLÂNDULA PITUITÁRIA POSTERIOR 5.GLÂNDULA PITUITÁRIA POSTERIOR/anormalidades 6.NANISMO HIPOFISÁRIO

USP/FM/SBD-326/05

Aos meus pais

Melzinho (in memorian) e Lilita,

simplesmente por tudo.

AGRADECIMENTOS

A primeira pessoa a quem quero agradecer é a minha orientadora, Dra. Mirta Knoepfelmacher, pelo trabalho desenvolvido nesta tese, pelo incentivo e pela oportunidade de conhecer uma mulher que, como poucas, consegue equilibrar tão bem a vida pessoal e a profissional. Deixo registrada minha admiração.

Esta tese tem a participação ativa da Dra. Suemi Marui desde o nascimento da idéia, passando pela elaboração do projeto, execução, redação e apresentação deste trabalho. O nome de minha co-orientadora somente não aparece na capa desta tese por uma questão regimental da Comissão de Pós-Graduação. Agradeço enormemente pelos ensinamentos e pelos momentos a mim dedicados enquanto uma, e algum tempo depois, duas pequenas maravilhas do mundo esperavam por ela.

À Dra. Berenice Mendonça, pela calorosa acolhida no grupo, pela dedicação, pelo apoio e pela transmissão de conhecimentos. Muito obrigada!!!

O Dr. Ivo Arnhold é uma das pessoas mais queridas que conheci durante este trabalho. Extremo conhecedor do assunto, competente e sensato. Sou muito grata pelas tantas discussões e pelo aprendizado que tive com ele.

Durante este trabalho, a Dra. Ana Claudia Latronico participou em dois marcantes momentos: na minha primeira PCR e na minha escolha em ficar nesta cidade. Nestas duas ocasiões ela foi uma professora maravilhosa, uma pessoa objetiva e possuidora de uma invejável capacidade de organizar o

pensamento. Obrigada também pelas sugestões apontadas durante o exame de qualificação.

À Dra. Ana Elisa Billerbeck, mulher de personalidade e dotada de imenso conhecimento de Biologia Molecular, foi incansável em responder às minhas tantas dúvidas, além de fundamental na resolução dos meus maiores problemas na bancada, meu muitíssimo obrigada!

Agradeço à Dra. Claudia Leite pelas revisões de imagens de ressonância e pelo conhecimento transmitido.

Minha gratidão se estende a Emília Modolo Pinto pelo suporte nos seqüenciamentos e pela amizade.

Aos doutores do grupo que estiveram mais perto e participaram de alguma forma: o perspicaz Alexander Jorge, a perfeita e querida Regina Martin, a amiga cientista Luciani Carvalho e o amigo brilhante Vinícius Brito.

A todos os pós-graduandos pelo compartilhamento de idéias, dúvidas, felicidades e angústias: Karina Monteiro, Rogério, Rosana (Rô!), Rocio, Milena Abrão, Milena Teles, Frederico e Catarina.

Aos funcionários Cris, Nilda, Ana, Rubens e Cida, pelos serviços de secretariado e também pelos trabalhos nos quais foram além da função.

A Cristina e Cidinha, sempre presentes no dia a dia de quem está na bancada.

Aos Drs. Luiz Roberto Salgado e Carlos Longui pelas discussões e sugestões levantadas no exame de qualificação.

A minha amiga Karina Berger, pessoa doce e boa, pela presença no momento certo e pelo cuidado, não somente agradeço, mas aproveito para expressar meu carinho.

Aos meus irmãos Cláudio, Lúcia e Leninha pela torcida sem igual, pela paixão fraterna. À Fernandinha, minha maravilhosa sobrinha, que com sua alegria e vivacidade me inspira mesmo morando tão longe.

Ao Marcio, pelo compartilhamento tão igual das nossas vidas (quase única), pela sensação de sentir-me a mulher mais amada ao lado do homem mais feliz, pelo incentivo profissional, pelas sugestões perfeitas neste trabalho e por cuidar tão bem de mim. Obrigada, minha vida!

Esta tese está de acordo com:

Referências: adaptado do *International Committee of Medical Journals Editors* (Vancouver)

Universidade de São Paulo. Faculdade de Medicina. Serviço de Biblioteca e Documentação. *Guia de apresentação de dissertações, teses e monografias*. Elaborado por Anneliese Carneiro da Cunha, Maria Julia de A. L. Freddi, Maria F. Crestana, Marinalva de Souza Aragão, Suely Campos Cardoso, Valéria Vilhena. São Paulo: Serviço de Biblioteca e Documentação; 2004.

ABREVIATURAS DOS TÍTULOS DOS PERIÓDICOS DE ACORDO COM *LIST OF JOURNALS INDEXED IN INDEX MEDICUS.*

SUMÁRIO

Lista de abreviaturas

Resumo

Summary

1. INTRODUÇÃO 1

1.1 Embriogênese e diferenciação hipofisária 2

1.2 Hipopituitarismo associado a neuro-hipófise ectópica: estudos de imagem e correlação clínica 4

1.3 Gene LHX4 7

2. OBJETIVOS 11

3. MÉTODOS 13

3.1 Estudo Hormonal 14

3.2 Avaliação por imagem 17

3.3 Estudo Molecular 19

3.3.1 Extração de DNA a partir de sangue periférico 19

3.3.2 Reação de Polimerase em cadeia (PCR) 19

3.3.3 Protocolo de Amplificação 20

3.3.4 Rastreamento da mutação IVS 4-1G>C no gene LHX4 21

3.3.5 Seqüenciamento automático 21

3.4 Análise estatística 22

4. RESULTADOS 23

4.1 Resultados clínicos e hormonais 24

4.2 Resultados da avaliação de imagem por ressonância magnética 26

4.2.1 Pacientes com haste visualizada 27

4.2.2 Pacientes com haste não visualizada 27

4.3 Comparações entre pacientes com haste visualizada e não visualizada 28

4.4 Resultados do estudo molecular 29

5. DISCUSSÃO 35

5. CONCLUSÕES 41

6. ANEXOS 43

7. REFERÊNCIAS 57

LISTA DE ABREVIATURAS

ACTH	hormônio adrenocorticotrófico
DIGH	deficiência isolada de hormônio de crescimento
DHEA-S	sulfato de deidroepiandrosterona
DHM	deficiência hipofisária múltipla
DMSO	dimetil sulfóxido
DNA	ácido desoxirribonucléico
dNTP	desoxinucleotídeo
DP	desvio padrão
EDTA	ácido etileno diaminoacético
EIA	ensaio imunoenzimático
E_2	estradiol
FSH	hormônio folículo-estimulante
GH	hormônio de crescimento
IFMA	método imunofluorimétrico
IRMA	método imunorradiométrico
IGF1	fator de crescimento símile à insulina-1
IGFBP3	proteína ligadora do fator de crescimento símile à insulina-3
LH	hormônio luteinizante
LHRH	hormônio liberador de hormônio luteinizante
PCR	reação de polimerase em cadeia
PRL	prolactina
RIA	radioimunoensaio
RM	ressonância magnética
SNC	sistema nervoso central
T_4	tetraiodotironina
TRH	hormônio liberador de hormônio tireotrófico
TSH	hormônio tireotrófico

RESUMO

Melo ME. *Estudo do gene LHX4 em pacientes com hipopituitarismo associado a neuro-hipófise ectópica* [tese]. São Paulo: Faculdade de Medicina, Universidade de São Paulo; 2005. 66p

INTRODUÇÃO: O hipopituitarismo está associado, em cerca de 40% dos casos, à ectopia da neuro-hipófise observada em imagem por ressonância magnética (RM). Nestes pacientes a visualização da haste ocorre predominantemente nos que têm deficiência isolada de GH (DIGH), enquanto a não visualização da mesma está mais associada à deficiência hipofisária múltipla (DHM). A etiologia deste quadro, no entanto, permanece indeterminada na maioria dos pacientes. A elevada freqüência de parto pélvico e de complicações neonatais sugere uma causa traumática, enquanto que relatos de casos familiares, associação com outras patologias do SNC e descrição de mutações nos genes HESX1, LHX4 e SOX3 apontam para uma causa genética. O LHX4 é um fator de transcrição envolvido na embriogênese hipofisária fundamental para a formação da bolsa de Rathke definitiva. O *LHX4* está localizado no cromossomo 1q 25, possui 6 éxons e estende-se por mais de 45 kb de DNA genômico. A única mutação publicada neste gene em humanos é a IVS4-1G>C, associada a um fenótipo caracterizado por baixa estatura, deficiências de GH, TSH e ACTH, neuro-hipófise ectópica e malformação Arnold-Chiari tipo I. O objetivo do estudo é analisar as regiões exônicas e éxon-íntron do LHX4 e caracterizar o perfil hormonal, correlacionando com os achados de RM, em 63 pacientes com hipopituitarismo associado a neuro-hipófise ectópica. MÉTODOS: Os pacientes foram submetidos à avaliação hormonal e por imagem através de ressonância magnética. A análise molecular incluiu amplificação do gene por PCR, seqüenciamento automático e uso de enzima de restrição. RESULTADOS: A visualização da haste ocorreu em 21 pacientes; destes, 10 (48%) apresentaram DIGH. A não visualização da haste foi mais associada a DHM, o que ocorreu em 40 (95%) dos 42 pacientes. Não encontramos diferença significativa quando comparamos pacientes com haste visualizada e não visualizada quanto à freqüência de partos vaginais em apresentação pélvica, à freqüência de malformações do SNC e à posição precisa da neuro-hipófise ectópica. Identificamos 6 variações alélicas no gene LHX4 em nossos pacientes: GGT>GGC, no códon 21; GAC>GAT, no códon 128; AAC>AAT, no códon 150; AGC>AGT, no códon 230; GGA>GGT, no códon 283 e AAT>AGT no códon 329 (N329S), esta já descrita como polimorfismo no GenBank. Nenhuma das outras variações determina troca de aminoácidos, altera o sítio de “splice” ou se correlaciona com um padrão de deficiência hormonal característico. As variações alélicas nos códons 21, 128 e 150 foram caracterizadas como polimorfismos. Não foi possível estabelecer uma relação entre as variações alélicas e o fenótipo dos pacientes. CONCLUSÃO: Mutações no *LHX4* são causas raras de hipopituitarismo.

Descritores: 1.GLÂNDULA PITUITÁRIA 2.FATORES DE TRANSCRIÇÃO 3.HIPOPITUITARISMO 4.GLÂNDULA PITUITÁRIA POSTERIOR 5.GLÂNDULA PITUITÁRIA POSTERIOR/anormalidades 6.NANISMO HIPOFISÁRIO

SUMMARY

Melo ME. *Molecular analysis of the LHX4 gene in hypopituitary patients with ectopic posterior pituitary lobe* [thesis]. São Paulo: "Faculdade de Medicina, Universidade de São Paulo"; 2005. 66p.

INTRODUCTION: Ectopic posterior pituitary lobe (EPL) is observed using magnetic resonance imaging (MRI) scans in about 40% of patients with hypopituitarism. In these patients, the pituitary stalk is visualized mainly in patients with isolated GH deficiency (IGHD), whilst it is not visualized predominantly in patients with combined pituitary hormone deficiency (CPHD). Nevertheless, the etiology of EPL remains undetermined in most of the patients. A traumatic etiology is proposed for this figure, which presents a high frequency of breech delivery and perinatal damages. On the other hand, a genetic cause is suggested by associations to other CNS abnormalities and reports of gene mutations in *HESX1*, *LHX4* and *SOX3*, as well as familial cases. LHX4 is a transcription factor implicated in pituitary embryogenesis which is essential to definitive Rathke's pouch development. It is located in chromosome 1q25, has 6 exons and is stretched out for more than 45 kb of genomic DNA. The only documented human mutation in this gene, IVS4-1G>C, is associated to a phenotype characterized by short stature, GH, TSH and ACTH deficiencies, EPL and Arnold-Chiari type I malformation. The aim of this study is to analyze exonic and exon-intron regions of LHX4 gene and characterize the hormonal deficiency profiles, establishing relationships to MRI findings in 63 patients with hypopituitarism associated to EPL. METHODS: All patients were submitted to hormonal evaluation and MRI scans. The molecular analysis included amplification of the gene using PCR, direct automatic sequencer and digestion with restriction enzymes. RESULTS: The pituitary stalk was visualized in 21 patients; of these, 10 (48%) exhibited IGHD. The stalk was not visualized in 42 patients, most of them with CPHD (95%). We did not find a statistical difference, when patients with and without visualized pituitary stalk were compared, regarding breech deliveries, CNS malformations and exact position of EPL. We identified 6 allelic variations in LHX4 gene: GGT>GGC in codon 21, GAC>GAT in codon 128, AAC>AAT in codon 150, AGC>AGT in codon 230, GGA>GGT in codon 283 and AAT>AGT in codon 329 (N329S), this already related as a polymorphism in GenBank. None of the former variations determine amino acid changes, nor splicing site changes, not even are related to a typical profile of hormonal deficiency. The allelic variations in codons 21, 128 and 150 were described as polymorphisms. It was not possible to establish a relationship between the allelic variations and the phenotype. CONCLUSION: *LHX4* gene mutations are rare causes of hypopituitarism.

Descriptors: 1. PITUITARY GLAND 2. TRANSCRIPTION FACTORS 3. HYPOPITUITARISM 4. PITUITARY GLAND, POSTERIOR 5. PITUITARY GLAND, POSTERIOR/abnormalities 6. DWARFISM, PITUITARY

1. INTRODUÇÃO

A glândula hipofisária é fundamental para o crescimento, a reprodução, a lactação e a regulação da homeostase e do metabolismo. Ela é constituída pela adeno-hipófise, composta pelos lobos anterior e intermediário, e pela neuro-hipófise, composta pelo lobo posterior, que corresponde às projeções axonais de neurônios magnocelulares hipotalâmicos. Na hipófise anterior ocorre a síntese e liberação dos hormônios tróficos hipofisários: hormônio de crescimento (GH), hormônio corticotrófico (ACTH), hormônio tireotrófico (TSH), hormônio folículo-estimulante (FSH), hormônio luteinizante (LH) e prolactina (PRL). Por sua vez, na neuro-hipófise, ocorre o armazenamento e liberação dos hormônios vasopressina e ocitocina produzidos no hipotálamo.

1.1 Embriogênese e diferenciação hipofisária

A hipófise deriva de dois tecidos embriológicos diferentes: o ectoderma oral e o neuroectoderma, que originarão os lobos hipofisários anterior e posterior, respectivamente[1]. O desenvolvimento hipofisário ocorre em paralelo ao desenvolvimento caraniofacal, iniciando-se quando esses dois tecidos embrionários entram em contato[2]. A importância do contato entre o ectoderma oral e o neuroectoderma foi inicialmente investigada através de estudos de manipulação de embriões de anfíbios, aves e camundongos[2-4]. Posteriormente, estudos moleculares identificaram os fatores sinalizadores Fgf8, Bmp4 e Nkx2.1[5-7] que são expressos no

neuroectoderma e coordenam o local e período de expressão exatos dos fatores de transcrição envolvidos na embriogênese hipofisária (Hesx1, Pitx1, Pitx2, Lhx3, Lhx4, Prop1 e Pou1f1)[8].

Após a formação do ectoderma oral, inicia-se a expressão dos fatores de transcrição Pitx1 e Pitx2, o último, fundamental para a expansão da bolsa de Rathke[9;10]. As funções desses fatores de transcrição são, em boa parte, mediadas pela expressão dos fatores de transcrição Lhx3 e Lhx4[11], que vão controlar a evolução do rudimento da bolsa de Rathke para uma estrutura glandular[12;13]. Os fatores sinalizadores Fgf8 e Bmp2 promovem a distribuição celular dorso-ventral. O Fgf8 é produzido no infundíbulo e dirige-se para a porção dorsal da bolsa, onde serão expressos os fatores de transcrição Prop1 e Pax6, que juntamente com outros fatores de transcrição, vão participar da diferenciação dos somatolactotrofos e tireotrofos. A expressão do Prop1 é parcialmente regulada pelo Hesx1, que também participa da formação da bolsa de Rathke. O Bmp2 é produzido no mesênquima ventral adjacente à bolsa de Rathke, migrando para a porção mais ventral da mesma, onde se expressam os fatores Isl-1 e GATA-2. Alguns estudos sugerem que estes fatores são responsáveis pelo desenvolvimento dos gonadotrofos e corticotrofos nesta localização[14-16].

Já foram identificadas mutações em quase todos os fatores de transcrição sabidamente envolvidos na formação hipofisária, esclarecendo a etiologia de muitos casos de hipopituitarismo idiopático. O hipopituitarismo idiopático incide em até 1:4.000 nascidos vivos e está associado, em cerca de 40% dos casos a ectopia da neuro-hipófise[17;18].

1.2 Hipopituitarismo associado a neuro-hipófise ectópica: estudos de imagem e correlação clínica

Os estudos de pacientes com hipopituitarismo associado a neuro-hipófise ectópica foram iniciados quando Fujisawa *et al.*[19], em 1987, identificaram a neuro-hipófise como um sinal hiperintenso em imagens em T1 de ressonância magnética (RM). Nessa mesma época, esse sinal hiperintenso foi descrito próximo à eminência média em pacientes com hipopituitarismo, e em muitos desses pacientes a haste hipofisária não foi visualizada[20;21]. O hipersinal da neuro-hipófise nesses pacientes pode ser observado tanto na eminência média do hipotálamo quanto no trajeto da haste hipofisária. A ectopia da neuro-hipófise, em geral, ocorre em associação com a adeno-hipófise hipoplásica em pacientes com deficiência isolada de GH (DIGH) e principalmente naqueles com deficiência hipofisária múltipla (DHM)[18].

O hipersinal característico da neuro-hipófise em imagens de RM não é visualizado na maioria dos pacientes com diabetes insípido central[20;21]. No entanto, há relatos da sua visualização em vários pacientes, inclusive com localização ectópica do mesmo. O hipersinal pode ocorrer na ocasião do diagnóstico e desaparecer durante o seguimento do paciente[22;23].

Maghnie *et al.*[24] avaliaram a RM, antes e após injeção intravenosa de contraste paramagnético (Gd-DTPA), de 18 pacientes com hipopituitarismo associado a neuro-hipófise ectópica, nos quais a haste não havia sido visualizada em estudo de RM sem contraste. Os autores

observaram que o uso do contraste é útil na visualização da haste extremamente afilada, tendo a mesma sido identificada em sete pacientes. A importância do uso do contraste na RM para visualização da haste hipofisária foi reafirmada posteriormente por Genovese *et al.*[25;26].

Nos pacientes com DIGH e neuro-hipófise ectópica, a não visualização da haste hipofisária está associada a um risco 27 vezes maior de desenvolver outras deficiências hormonais em relação a pacientes com haste visualizada[24].

Pinto *et al.*[27] avaliaram 51 pacientes com hipopituitarismo associado a neuro-hipófise ectópica e encontraram uma freqüência de DIGH e DHM, em 31% e 69% dos pacientes, respectivamente. Além disso, identificaram nos pacientes com DHM uma freqüência maior (71%) de achados sugestivos de etiologia pré-natal: casos familiares (4 pacientes), micropênis (10 pacientes) e malformações diversas – cerebrais, oftálmicas, cardíacas e em outros órgãos (21 pacientes)[27].

Chen *et al.*[26] estudaram 25 pacientes com hipopituitarismo associado a neuro-hipófise ectópica e observaram uma freqüência maior em pacientes do sexo masculino (64%). A haste hipofisária (após injeção de contraste paramagnético) foi visualizada em 56% dos pacientes, sendo afilada em 79% destes. A visualização da haste foi mais freqüente nos pacientes com DIGH (86%) e a neuro-hipófise foi localizada em níveis variáveis no trajeto da haste hipofisária (60%). A não visualização da haste, por sua vez, foi mais freqüente nos pacientes com DHM (90%) e em todos os pacientes a neuro-hipófise foi localizada junto à eminência média (100%)[26].

A ectopia da neuro-hipófise associada a haste não visualizada tem sido considerada como um marcador de hipopituitarismo permanente[27;28]. Contudo, após reavaliação hormonal destes pacientes, em idade adulta, a manutenção do hipopituitarismo ocorre em apenas 61% dos casos[29].

Enquanto os achados de deficiência hormonal nos pacientes com hipopituitarismo associado a neuro-hipófise ectópica estão bem caracterizados, a etiologia deste quadro permanece bastante controversa e as hipóteses para explicá-la dividem-se em duas correntes: a traumática e a genética. A primeira fundamenta-se na elevada freqüência de partos pélvicos e complicações perinatais encontradas nesses pacientes. Sugere-se que durante o parto pélvico, possa ocorrer rompimento da haste hipofisária e uma reorganização axonal que origine a neuro-hipófise ectopicamente[21;30-32]. Outra observação que reforça a hipótese traumática é a ocorrência esporádica de neuro-hipófise ectópica após traumatismo craniano[33] e intervenção cirúrgica na região hipotálamo-hipofisária[34]. A hipótese genética, por sua vez, é fundamentada pelos achados em casos familiares[35], pela associação freqüente com malformações do sistema nervoso central[27;28;36] e pela identificação de mutações nos fatores de transcrição que participam da embriogênese hipofisária LHX4, HESX1 e SOX3[37-40].

A mutação encontrada por Machinis *et al.*[37] no gene LHX4 foi associada a um fenótipo caracterizado por baixa estatura, deficiências de GH, TSH e ACTH, neuro-hipófise ectópica, sela túrcica hipoplásica e malformação de Arnold-Chiari tipo I. O achado desta mutação, além de

esclarecer a base molecular de uma doença complexa nesses pacientes, revelou o LHX4 como um dos fatores de transcrição que organizam a morfogênese e o desenvolvimento cefálico em humanos[37].

1.3 Gene LHX4

O gene LHX4 pertence à família dos genes LIM homeobox, que são altamente conservados nas espécies e têm um papel fundamental na regulação transcricional durante o desenvolvimento embrionário. As proteínas desta classe possuem um homeodomínio e dois domínios LIM, que são caracterizados por 60 resíduos conservados, ricos em cisteína e localizados próximos à porção N-terminal em relação ao homeodomínio. O nome LIM originou-se das letras iniciais dos três primeiros genes identificados dessa classe: Lin-11 (*Caernorhabditis elegans* – necessário para a divisão assimétrica de blastos), Islet-1 ("mammalian insulin-gene binding enhancer protein") e Mec-3 (*Caernorhabditis elegans* – necessário para a diferenciação de neurônios sensoriais). Os domínios LIM são responsáveis pela interação proteína-proteína e o homeodomínio pela ligação ao DNA[41-44].

O *Lhx4* foi caracterizado, inicialmente, em ratos em 1994, ocasião na qual foi chamado *Gsh-4*[45]. Yamashita *et al.*[46] identificaram e clonaram o Lhx4 em camundongos em 1997. Cinco anos após Liu *et al.*[47] clonaram este gene em humanos e observaram uma identificação de 99% deste gene

entre essas espécies. Comparando o *LHX4* com os outros genes da família LIM, observa-se maior homologia com o *LHX3* (63%).

O *LHX4* está localizado no cromossomo 1q 25. Estende-se por cerca de 45 Kb de DNA genômico e é composto por seis éxons[37]. Os domínios LIM 1 e 2 são codificados, respectivamente, pelos éxons 2 e 3, enquanto o homeodomínio é codificado pelos éxons 4 e 5[46].

Em humanos o *LHX4* tem um padrão de expressão específico no SNC, ocorrendo em maior quantidade na medula espinhal e apresentando expressão reduzida em tecidos adultos[47]. Apesar do gene Lhx4 estar estreitamente relacionado ao *Lhx3* durante a formação hipofisária[48], os estudos em humanos mostram um padrão de expressão diferente: ambos iniciam a expressão durante o desenvolvimento da bolsa de Rathke na 5ª semana de desenvolvimento embrionário. Entre a 9ª e 19ª semana, o *LHX3* expressa-se nos lobos anterior e intermediário, enquanto que o *LHX4* ocorre apenas neste último. A expressão no SNC também diverge: na 5ª semana, apenas o *LHX4* expressa-se no rombencéfalo e o *LHX3* predomina nas regiões cervical e torácica da medula[49]. Apesar da diferença no padrão de expressão, tanto o Lhx4, como o Lhx3 são ativados pelo Fgf8[8].

A inativação em homozigose do *Lhx4* em ratos leva à morte pós-natal imediata por imaturidade pulmonar, o que é evitado pela administração pré-natal de progesterona e glicocorticóides. Porém, mesmo tratados, os animais não mantêm sua capacidade respiratória e morrem, aproximadamente uma hora após o nascimento[45].

Sheng *et al.*[48] analisaram os efeitos de mutações inativadoras dos genes Lhx3 e Lhx4 no desenvolvimento hipofisário em camundongos. Nestes animais estes genes iniciam sua expressão em torno do 9º dia de desenvolvimento embrionário, persistindo durante a fase adulta. Nos camundongos *Lhx4*$^{-/-}$, a formação da bolsa de Rathke rudimentar ocorre normalmente, mas há comprometimento na formação da bolsa de Rathke definitiva. Ocorre diferenciação dos cinco tipos celulares da adeno-hipófise, porém todos são encontrados em quantidade reduzida[48].

Raetzman *et al.*[14] tentaram estabelecer através de estudos com imuno-histoquímica em camundongos submetidos à inativação dos genes Lhx4 e Prop1 os mecanismos pelos quais estes genes participam do desenvolvimento hipofisário. Em mutantes *Lhx4*$^{-/-}$ e também naqueles com dupla inativação (*Lhx4*$^{-/-}$ *Prop1*$^{-/-}$), eles observaram um aumento de apoptose nas células do primórdio hipofisário, sugerindo que a hipocelularidade do lobo anterior deve-se primariamente à morte de células precursoras. Isto não foi observado nos ratos deficientes exclusivamente de *Prop1*. A análise da capacidade de multiplicação celular, realizada com bromodeoxiuridina (BrdU), que é incorporada ao DNA de células em divisão, mostrou-se normal tanto na avaliação do índice mitótico, quanto dos locais onde ocorrem as divisões celulares[14].

A única mutação publicada, até a redação deste manuscrito, no *LHX4* em humanos é a IVS4-1G>C[37]. Esta mutação intrônica abole o sítio “aceptor” de “splice” do éxon 5 e cria dois diferentes sítios crípticos no interior deste exon. De acordo com o sítio de “splice” utilizado, leva à

formação de duas proteínas truncadas: uma composta por 199 e outra por 363 aminoácidos. Nestas duas proteínas mutantes ocorre a perda de quatro aminoácidos altamente conservados nessa família de proteínas: valina, triptofano, fenilalanina e glutamina, localizados nas posições 47-50 do homeodomínio. O padrão de herança da mesma é autossômico dominante e o fenótipo é variável nos indivíduos afetados. Essa mutação foi descrita numa família com baixa estatura, na qual os pais dos dois casos-índice são consangüíneos. A baixa estatura característica nos indivíduos afetados está associada às deficiências de GH, TSH e ACTH somente nos indivíduos que apresentam ectopia da neuro-hipófise, malformação de Arnold-Chiari tipo I e deformidade da sela túrcica[37].

Os estudos relatados acima justificam a importância da pesquisa de anormalidades genéticas para esclarecimento das patologias antes tidas como idiopáticas, bem como do hipopituitarismo associado a neuro-hipófise ectópica, que permanece, na maioria dos casos, sem etiologia definida. Este estudo propõe-se a realizar uma pesquisa original do gene LHX4 em pacientes com esse perfil.

2. OBJETIVOS

1 – Pesquisar mutações nas regiões exônicas e éxon-íntron do gene LHX4 em pacientes com hipopituitarismo associado a neuro-hipófise ectópica.

1.A – Verificar a freqüência da mutação IVS4-1G>C no *LHX4* na nossa casuística.

1.B – Analisar a presença de outras variantes alélicas em nossos pacientes.

2 – Determinar as características clínicas e o perfil de deficiência hormonal dos pacientes com ectopia da neuro-hipófise, correlacionando-o com os resultados de RM.

3. MÉTODOS

Foram estudados 63 pacientes (entre eles, crianças e adultos) com hipopituitarismo (DIGH ou DHM) que apresentavam neuro-hipófise ectópica à RM, acompanhados no Ambulatório de Endocrinologia do Desenvolvimento do Hospital das Clínicas da Faculdade de Medicina da Universidade de São Paulo (HC-FMUSP). Os pacientes ou responsáveis foram devidamente orientados sobre o protocolo de pesquisa e assinaram o termo de consentimento livre e informado.

Os pacientes apresentaram idades variando entre 4 e 21,6 anos (11,4 ± 4,1), sendo 42 deles do sexo masculino e 21 do sexo feminino (Anexos 1 e 2)

Todos os pacientes foram submetidos ao estudo molecular do gene HESX1. A mutação I26T no HESX1 foi identificada apenas na paciente 13[39]. A inclusão desta paciente no estudo do *LHX4* ocorreu previamente à identificação da mutação no *HESX1.*

3.1 Estudo Hormonal

As dosagens hormonais foram realizadas no Laboratório de Hormônios e Genética Molecular – LIM 42 – do HC-FMUSP. Foram utilizandos “kits” comerciais.

A avaliação hormonal basal consistiu na dosagem do fator de crescimento símile à insulina-1 (IGF1), da proteína ligadora de IGF1 (IGFBP3), triiodotironina (T3), tetraiodotironina (T_4), T_4 livre, TSH, PRL,

sulfato de deidroepiandrosterona (DHEA-S) e testosterona em pacientes do sexo masculino, e estradiol (E_2) em pacientes do sexo feminino.

A avaliação da reserva hipotálamo-hipofisária foi realizada através do teste de estímulo com clonidina e do teste combinado. Estes foram realizados após uma noite de jejum, com o paciente em posição supina, em decúbito dorsal. Uma veia antecubital foi puncionada e mantida pérvia através da infusão de solução salina, para administração de substâncias e coleta de amostras sangüíneas.

Os pacientes foram primeiramente submetidos ao teste da clonidina: após 60 minutos de repouso foi coletada uma amostra basal para dosagens de GH, IGF1 e IGFBP3 e administrado 100 $\mu g/m^2$ de superfície corpórea de cloridrato de clonidina, por via oral. Subseqüentemente, foram coletadas amostras nos tempos 60, 90 e 120 minutos para dosagem de GH.

O teste combinado realizado para avaliação global da função hipofisária consistiu na coleta de uma amostra basal após repouso de uma hora, para dosagens de GH, TSH, PRL, LH, FSH, T3, T_4, T_4 livre, IGF1, IGFBP3, cortisol, DHEA-S, E_2 ou testosterona. A seguir foram administrados insulina 0,1 U/kg peso, hormônio liberador de hormônio tireotrófico (TRH) 200 µg e hormônio liberador de hormônio luteinizante (LHRH) 100 µg. Foram coletadas amostras imediatamente antes da injeção e após a cada 15 minutos na primeira hora. Uma última coleta foi realizada no tempo 90 minutos para dosagens de GH, TSH, PRL, LH, FSH, cortisol e glicemia. Todos os testes foram realizados sob supervisão médica, com avaliação das glicemias pelo método de fitas reagentes, em aparelho de leitura óptica

(Dextrometer – Ames). As concentrações sangüíneas de glicose foram determinadas pelo método de ferrocianeto de Hoffman, em “auto-analyzer”.

Inicialmente, o GH foi dosado pelo método imunorradiométrico (IRMA) e depois pelo método imunofluorimétrico (IFMA, Wallac, Turku, Finlândia). Inicialmente, as dosagens de TSH, PRL, LH, FSH e cortisol foram realizadas por radioimunoensaio (RIA) e subseqüentemente, o TSH passou a ser medido por ensaio imunoenzimático (EIA). Todos, exceto o cortisol, passaram a ser medidos por IFMA. O T_4 foi dosado por RIA e IFMA. Todos os reagentes foram obtidos da Wallac, Inc. (Turku, Finland), exceto o TSH e o T_4 por RIA (Abbott, Abbott Park, IL, USA) e cortisol (INCSTAR Corp, Stillwater, MN, USA). Os coeficientes de variação intra e inter-ensaio foram menores que 8% e 10%, respectivamente, para todos os hormônios.

As dosagens hormonais foram realizadas sempre em duplicata.

O valor de corte para resposta normal foi 7 ng/mL para o GH dosado por IRMA e em 3,2 ng/mL para o dosado pelo IFMA, baseado na resposta em crianças normais[50].

No teste de estímulo com insulina para avaliação do eixo corticotrófico, o paciente foi considerado responsivo quando o pico do cortisol foi maior que 18 µg/dL[51].

A resposta do TSH ao estímulo com TRH foi considerada normal quando o pico variou entre 5,6 e 33 mU/mL (RIA) ou 3,5 e 17,2 mU/mL (EIA)[52]. Consideramos resultado anormal do TSH no tempo 60 minutos, um valor maior que 3,2 mU/mL ou um valor maior ou igual ao atingido no tempo 15 minutos[52].

O pico do LH após LHRH foi considerado como puberal quando maior que 15 U/L (RIA) ou, quando dosado por IFMA, maior 6,9 U/L nas meninas e 9,6 U/L nos meninos[53].

O valor da PRL dosada por RIA foi considerado normal no basal quando variou entre 3,5 e 39,3 ng/mL e, no pico quando atingiu entre 20 e 116 ng/mL. Para avaliação da PRL dosada por IFMA, foram considerados somente os valores basais, utilizando como valores de referência os resultados entre 2,5 e 14,5 ng/mL para o sexo feminino e 2,3 e 11,5 ng/mL para o sexo masculino[52].

Os valores utilizados para avaliação da reposta ao teste combinado estão sumarizados no Anexo 1.

O diagnóstico de diabetes insípido foi estabelecido considerando uma densidade urinária menor ou igual a 1010 e volume urinário nas 24 horas maior que 50 mL/kg de peso corporal[54].

3.2 Avaliação por imagem

Todos os pacientes da nossa casuística foram submetidos ao estudo das regiões hipotálamo-hipofisária e encefálica através de RM. Foram realizados cortes coronais e sagitais em T1 com TR= 350 ms e TE= 20 ms, utilizando-se aparelho Sigma 1,5 Tesla (GE, Milwaukee, WI). As imagens coronais foram obtidas usando cortes de 3 mm, com 10% de “gap” antes e

após a administração intravenosa de 5 mL de contraste paramagnético. Foi usado um campo de visão de 18 cm, para as imagens sagitais.

A altura máxima da hipófise foi medida perpendicularmente à sela túrcica e comparada à obtida em controles normais. O parênquima hipofisário hipoplásico foi definido como a perda da convexidade do parênquima hipofisário e/ou altura da hipófise igual ou abaixo de -2 desvios-padrão (DP) da média da altura hipofisária esperada para a idade cronológica do paciente[55].

A haste hipofisária foi avaliada comparando seu diâmetro na altura do quiasma e da sua inserção na glândula, com valores descritos previamente, sendo considerada afilada quando se apresentava contínua e com diâmetro nas suas porções proximal e distal abaixo do normal[56].

A malformação de Arnold-Chiari tipo I foi pesquisada em imagens sagitais do encéfalo e definida quando a herniação das tonsilas cerebelares através do forame magno era maior que 5 mm[57].

Para determinar a posição precisa da neuro-hipófise, foram revisadas as imagens de 49 pacientes cujos filmes estavam disponíveis. A reavaliação minuciosa dos filmes foi realizada pela mesma radiologista (Dra. Claudia Leite). Foram utilizados os cortes sagital e coronal medianos em T1 antes da administração do contraste paramagnético. O assoalho do terceiro ventrículo foi utilizado como referência anatômica. Considerou-se que a neuro-hipófise estava localizada na eminência média quando estava junto ao assoalho do terceiro ventrículo, e no trajeto da haste quando abaixo do mesmo.

3.3 Estudo Molecular

3.3.1 Extração de DNA a partir de sangue periférico

As amostras de DNA foram obtidas a partir de sangue periférico dos pacientes. Para essa extração foram coletados 15 mL de sangue venoso em ácido etileno diaminoacético (EDTA) e utilizado protocolo padronizado[58]. A concentração do DNA extraído foi obtida através de leitura em um espectrofotômetro no comprimento de onda de 260 nm (1,0 unidade DO 260= 50 µg/mL). Foi estabelecida a relação de 1,8 entre as leituras de 260 e 280 nm como ideal para a caracterização da pureza do material. As amostras de DNA foram submetidas à eletroforese em gel de agarose a 1% em TAE (Tris – acetato 0,004M, EDTA 0,001M, pH 8,0) para verificar sua integridade. As amostras ficaram armazenadas a 4ºC até sua utilização.

3.3.2 Reação de Polimerase em cadeia (PCR)

O DNA genômico foi amplificado através da PCR utilizando-se os seguintes pares de “primers”: éxon 1, 5’-atctccgtagactgcgact-3’ e 5’-ttgggctggagatgcggggt-3’; éxon 2, 5’-tagcagggctgtgtggaag-3’ e 5’-cttggggagaggcagagac-3’; éxon 3, 5’-agatcccttgctccctgtgt-3’ e 5’-aaacaaaggcctggagagg-3’; éxon 4, 5’-cagataggccgaagccagta-3’ and 5’-aggataccttccacccctgt-3’; éxon 5, 5’-ggctttgggtttgtggtg-3’ e 5’-cccaggggactttcctaag-3’; e éxon 6, 5’-tcctggcagctgacaataaa-3’ e 5’-ttggcgtactttcgatcctt-3’. Em um volume final da reação de 50 µL, as

concentrações utilizadas nos experimentos foram de 100-500 ng de DNA genômico, 200 µM de cada desoxinucleotídeo (dNTP), 20 pmol/µl de cada "primer" específico, além do tampão (0,5 mmol/L Tris-HCL, 1,0 mmol $MgCl_2$ – 0,2 mmol/L KCl), e Taq DNA polimerase 0,25 µL (Pharmacia, Upsala, Sweden). Para amplificação do éxon 1 foi utilizado dimetil sulfóxido (DMSO) 2,5 µL em cada reação.

3.3.3 Protocolo de Amplificação

As amostras de DNA foram submetidas ao seguinte programa para amplificação dos éxons: 94 °C por 5 minutos, seguido por 35 ciclos de: 94 °C por 30 segundos, temperatura de anelamento específica para cada "primer" (63 ºC – éxon 1, 62 ºC – éxons 2 e 3, 60 ºC – éxons 4 a 6) por 30 segundos, e 72 °C por 30 segundos e, seguidos por uma extensão final a 72 °C por 10 minutos. Foi utilizado um termociclador automático Gene Amp PCR Instrument System 480 (Perkin-Elmer/Cetus, Norwalk,CT). Todas as reações foram acompanhadas de um controle negativo (exceto o DNA) e um controle positivo (DNA genômico de um indivíduo normal) para confirmação da eficiência e especificidade da reação. As amostras foram verificadas em gel de agarose a 1,5% contendo brometo de etídio na concentração de 0,5 µg/mL de gel e foram observadas em transiluminador ultravioleta.

3.3.4 Rastreamento da mutação IVS 4-1G>C no gene LHX4

A mutação descrita no primeiro nucleotídeo que precede o éxon 5 cria um novo sítio de reconhecimento para a enzima de restrição *Mae II* (ou seu isoesquizômero *Tai I*) permitindo o seu rastreamento por digestão enzimática[37]. A digestão foi realizada utilizando-se 5 µL do produto de PCR do éxon 5 e 0,5 µL (5U) da enzima de restrição *Tai I* e a reação incubada a 65 ºC por 3 horas. O indivíduo sem a mutação IVS4-1G>C no gene LHX4 apresentaria um fragmento de 278 pb (correspondendo aos dois alelos normais). Os indivíduos afetados em heterozigose para esta mutação apresentariam três fragmentos de 278, 220 e 58 pb, indicando a presença de um alelo normal (278 pb) e de um alelo mutante (220 e 58 pb). Como não possuímos controle positivo da reação (paciente com a mutação) usamos o produto de PCR do éxon 4, em que a enzima *Tai I* quebra o fragmento de 262 pb em fragmentos de 115 e 147 pb. Os produtos da digestão enzimática foram visualizados em gel de agarose a 3% corado com brometo de etídio.

3.3.5 Seqüenciamento automático

Todas as regiões exônicas e intrônicas próximas aos éxons foram submetidas ao seqüenciamento. Os produtos de PCR foram purificados através de tratamento enzimático prévio com 10 U de exonuclease I e 2 U de fosfatase alcalina de camarão (Amersham Science, USB, Cleveland, Ohio) para o seqüenciamento. Todos os produtos de PCR foram seqüenciados automaticamente usando o kit ABI Prism™ BigDye terminator (Perkin-Elmer

Applied Biosystems, Foster City, California, USA)., em seqüenciador ABI PRISM 3100 Genetic Analyzer (Perkin-Elmer Applied Biosystems). As seqüências obtidas foram comparadas com as seqüências existentes no GenBank e também com uma seqüência de controle normal.

Uma vez detectada uma variação alélica no gene LHX4 por seqüenciamento, foi realizada uma nova reação de PCR e nova reação de seqüenciamento com "primer" reverso para confirmação da mesma. A caracterização de polimorfismo foi realizada estudando-se 50 indivíduos da população geral (100 alelos) e verificando a freqüência da variação alélica.

3.4 Análise estatística

Foram comparadas entre os pacientes com haste visualizada e os pacientes com haste não visualizada as seguintes variáveis: padrão de deficiência hormonal (DIGH ou DHM); variável obstétrica; presença de malformações do SNC e localização precisa da neuro-hipófise ectópica. Foram construídas tabelas 2X2 e calculados seus respectivos X^2 (qui-quadrado) ou teste de Fisher (para amostras pequenas n <30) com o intuito de verificar a dependência ou não entre os fatores analisados. Em todas as análises foi considerado p <0,05 como nível de significância estatística. O software SigmaStat versão 2.03 foi utilizado para realização dos cálculos.

4. RESULTADOS

4.1 Resultados clínicos e hormonais

Os 63 pacientes portadores de hipopituitarismo associado a neuro-hipófise ectópica foram divididos em dois grupos: 21 pacientes com haste visualizada e 42 pacientes com haste não visualizada. Todos os pacientes estudados apresentaram resposta deficitária de GH ao teste da clonidina, bem como ao teste combinado.

A média de idade ao diagnóstico dos pacientes com haste visualizada foi de 10,2 anos, sendo 7 pacientes do sexo feminino e 14 do sexo masculino. Três (3/21) pacientes deste grupo nasceram de parto vaginal em apresentação pélvica (pacientes 1, 2 e 21). Dez pacientes com haste visualizada apresentaram DIGH (pacientes 1-10) e 11 pacientes apresentaram DHM (pacientes 11-21). A paciente 5 apresenta hipotonia muscular e os pacientes 11 e 19 são portadores de epilepsia (Anexo 2).

A média de idade ao diagnóstico dos pacientes com haste não visualizada foi de 11,8 anos, sendo 14 pacientes do sexo feminino e 28 do sexo masculino. Doze (12/42) pacientes deste grupo nasceram de parto vaginal em apresentação pélvica (pacientes 24, 25, 27, 30, 40, 42, 45, 48, 50, 55, 57 e 60). Apenas dois pacientes com haste não visualizada apresentaram DIGH (pacientes 22 e 23). Os demais 40 pacientes apresentaram DHM (pacientes 24-63). Neste grupo também foram observadas outras patologias associadas: epilepsia (pacientes 30, 43 e 48), síndrome de Lennox-Gastaut (paciente 34), lábio leporino (paciente 35), doença de Crohn (paciente 27) e poliartrite (paciente 47) (Anexo 3).

Os resultados do teste combinado dos pacientes com haste visualizada e haste não visualizada podem ser conferidos nos Anexos 3 a 6.

A condição atual dos pacientes na ocasião da inclusão no presente estudo, com relação às deficiências dos eixos tireotrófico e gonadotrófico, foi determinada levando em consideração a necessidade evolutiva do uso de levotiroxina, (diminuição do T_4 livre) e de esteróides sexuais (ausência de desenvolvimento puberal).

Nos pacientes com haste visualizada e DHM, a deficiência mais freqüente associada à deficiência de GH foi a do eixo tireotrófico (10/11 pacientes), não observada apenas na paciente 14. A deficiência de gonadotrofinas ocorreu em 4/11 pacientes (pacientes 13, 14, 19, 20) e a de ACTH ocorreu em 2/11 pacientes (pacientes 16 e 21). Apenas a paciente 11 apresentou PRL basal elevada (26,9 ng/mL). Quinze pacientes (pacientes 1, 4-15 17 e 18) realizaram o teste combinado em idade pré-púbere, dos quais dois (pacientes 13 e 14) evoluíram com necessidade de reposição de esteróides sexuais durante o seguimento.

Nos pacientes com haste não visualizada e DHM, a deficiência mais freqüente associada à deficiência de GH também foi a de TSH (35/40 pacientes), não observada apenas nos pacientes 32, 35, 45, 47 e 63. Neste grupo, a deficiência de ACTH ocorreu em 30/35 pacientes (não identificada nos pacientes 26, 43, 47, 53 e 63). Cinco pacientes não foram avaliados quanto à deficiência de ACTH no teste combinado; destes, quatro apresentaram cortisol basal diminuído, necessitando reposição de glicocorticóide (pacientes 33, 38, 39 e 48). Quatro de 40 pacientes (pacientes 33, 36, 37 e 53) apresentaram deficiência de gonadotrofinas na ocasião do teste. Vinte e dois pacientes (pacientes 25-32, 34, 35, 41-45, 48-

50, 54, 56, 58 e 63) realizaram o teste combinado em idade pré-púbere. Destes, os pacientes 26, 32 e 45 não necessitaram receber reposição de esteróides sexuais e os paciente 35, 48 e 63 ainda estão em estágio pré-puberal. Nove pacientes (pacientes 25, 27, 30, 40, 45, 46, 54, 57 e 62) apresentaram PRL basal elevada.

Em toda a casuística, apenas o paciente 44 apresentou quadro clínico e laboratorial de diabetes insípido.

4.2 Resultados da avaliação de imagem por ressonância magnética

O paciente 44 portador de diabetes insípido central apresentou neuro-hipófise extremamente reduzida à RM e localizada junto à eminência média (Figura 1).

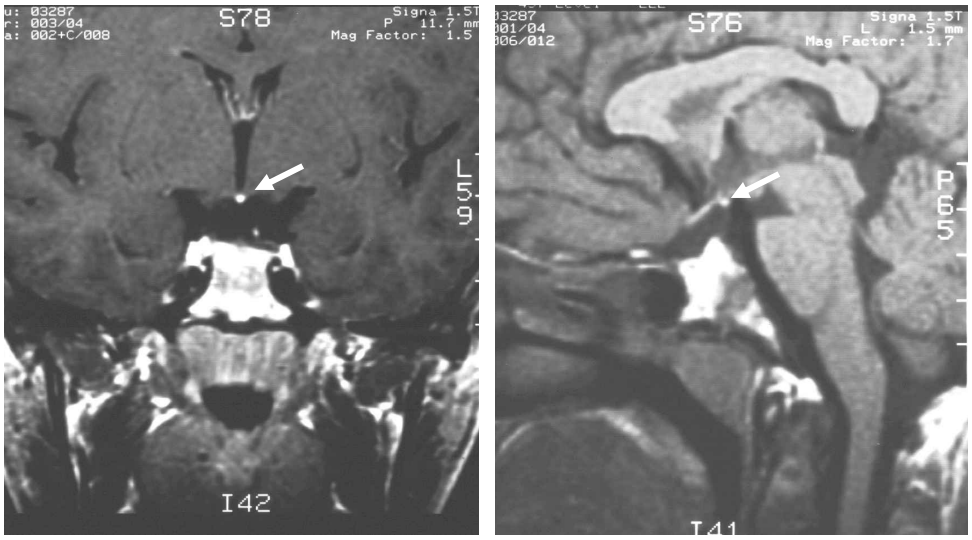

Figura 1. Ressonância magnética do paciente 44, portador de diabetes insípido central, mostrando a neuro-hipófise de tamanho pequeno. **A**: corte coronal; **B**: corte sagital

4.2.1 Pacientes com haste visualizada

A determinação precisa da localização da neuro-hipófise no grupo de pacientes com haste visualizada foi possível em 18 (18/21) pacientes. As imagens de RM dos pacientes 10, 11 e 18 não estavam disponíveis na reavaliação.

Dentre os pacientes reavaliados, seis (6/18) apresentaram a neuro-hipófise localizada junto à eminência média (pacientes 1-3, 9, 19 e 20) e 12 (12/18) no trajeto da haste hipofisária (pacientes 4-8, 12-17 e 21).

A presença de malformação do SNC foi encontrada em dois (2/21) pacientes deste grupo (pacientes 10 e 19).

Os resultados dos achados de RM destes pacientes estão sumarizados no anexo 8.

4.2.2 Pacientes com haste não visualizada

No grupo de pacientes com haste não visualizada, a exata localização da neuro-hipófise foi determinada em 31/42 pacientes, não sendo possível nos pacientes 24-26, 31, 46, 47, 50, 53, 55, 56 e 63, pelo não acesso às imagens de RM para reavaliação das mesmas. Onze (11/31) pacientes apresentaram-na localizada junto à eminência média (pacientes 27, 29, 33, 39, 41-44, 49, 52 e 60) e 20 (21/31) no trajeto da haste hipofisária (pacientes 22, 23, 28, 30, 32, 34-38, 40, 45, 48, 51, 54, 57-59, 61 e 62).

Em oito (8/42) pacientes deste grupo foi observada malformação do SNC (pacientes 4, 29, 34, 35, 46, 56, 58 e 63).

Os resultados dos achados de RM destes pacientes estão sumarizados no anexo 9.

4.3 Comparações entre pacientes com haste visualizada e não visualizada

A localização da neuro-hipófise junto à eminência média não diferiu entre os dois grupos (p = 0,87)

Não observamos diferença significativa na freqüência de DHM e DIGH, quando comparamos os pacientes com a neuro-hipófise localizada na eminência média e no trajeto da haste (p = 1).

Encontramos uma freqüência maior de DHM nos pacientes que não tinham a haste hipofisária visualizada (40/42) (p <0,001).

Comparando a freqüência de parto vaginal em apresentação pélvica entre os grupos de pacientes com haste visualizada e haste não visualizada, não houve diferença significativa (p = 0,30). Também não observamos diferença significativa na freqüência de partos em apresentação pélvica, quando comparamos pacientes com DHM e DIGH (p = 1,00).

A freqüência de malformações do SNC entre os grupos de pacientes com haste visualizada e haste não visualizada não diferiu (p = 0,47).

A malformação de Arnold-Chiari tipo I foi encontrada em dois pacientes: um com haste visualizada e outro com haste não visualizada (respectivamente, pacientes 7 e 29).

4.4 Resultados do estudo molecular

A pesquisa da mutação IVS4-1G>C utilizando a enzima de restrição *Tai I* foi negativa em todos os pacientes (Figura 2).

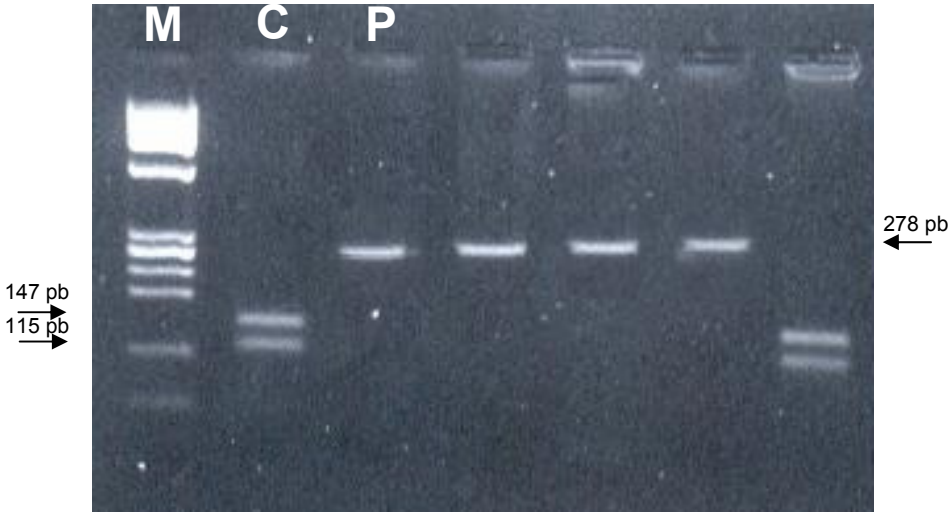

Figura 2. Padrão eletroforético da digestão pela enzima *Tai I* dos produtos de PCR dos éxons 4 e 5. O éxon 4 foi utilizado como controle positivo da reação, originando dois fragmentos de 147 e 115 pb. Não ocorreu digestão nos produtos de PCR do éxon 5 dos pacientes, sendo observado apenas o fragmento de 278 pb. M: marcador de peso molecular. C: controle positivo da reação. P: paciente

Seis variações alélicas foram identificadas nos nossos pacientes e estão sumarizadas na Tabela 1.

Tabela 1 – Variações alélicas no gene LHX4 encontradas nos pacientes com hipopituitarismo associado a neuro-hipófise ectópica

Éxon	*Variação alélica*	*Paciente*	*Alelos normais*
1	G21G (GGT>GGC)	41	3%
3	D128D (GAC>GAT)	3;46	1%
3	N150N (AAC>AAT)	10;45;46;48;52;58;59	2%
5	S230S (AGC>AGT)	22	0%
6	G283G (GGA>GGT)	28;31	0%
6	N329S (AAT>AGT)	36 pacientes	47%

A variação alélica mais freqüente foi a do códon 329 (AAT > AGT), presente em 36 (57%) pacientes e 47% dos alelos controles (12 indivíduos em homozigose e 23 em heterozigose). Nos pacientes com haste visualizada seis (6/21) apresentaram esta variação em homozigose (pacientes 1, 2, 4, 14, 17 e 18) e sete (7/21) em heterozigose (pacientes 5, 6, 10, 15, 19-21). Entre os 42 pacientes com haste não visualizada, esta variação ocorreu em heterozigose em 12 (pacientes 24, 26, 38-40, 42, 45, 46, 50, 59, 60, 63) e em homozigose em 11 (pacientes 23, 28-31, 34, 36, 37, 41, 55 e 61). A substituição da adenina pela timina no segundo nucleotídeo do códon leva à troca de uma asparagina por uma serina (Figura 3). Esta variação já foi descrita como polimorfismo no GenBank.

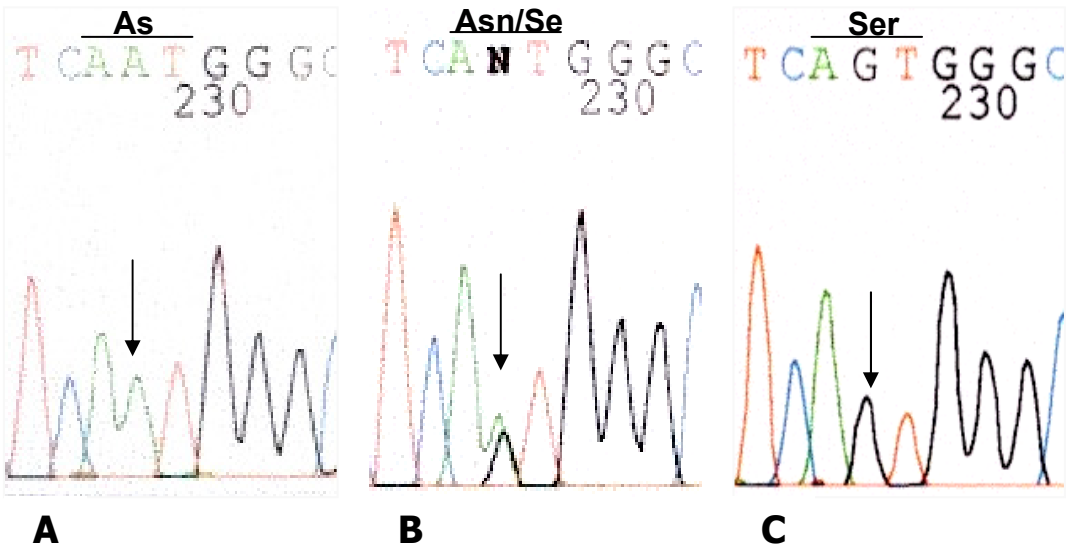

Figura 3. Eletroesferograma do seqüenciamento automático do éxon 6, códon 329. **Painel A**: seqüência normal de um indivíduo controle. **Painel B**: substituição de uma adenina por uma guanina em heterozigose no paciente 43. **Painel C**: mesma substituição em homozigose na paciente 30

A variação alélica AAC > AAT no códon 150, que codifica uma asparagina, foi encontrada em heterozigose em 7 pacientes(11%): no paciente 10 que tem haste visualizada e DIGH e nos pacientes 45, 46, 48, 52, 58 e 59 nos quais a haste hipofisária não é visualizada e têm DHM. Os pacientes 46 e 58 apresentam malformações do SNC. O achado em 2% dos alelos controles caracterizou-a como um polimorfismo (Figura 4).

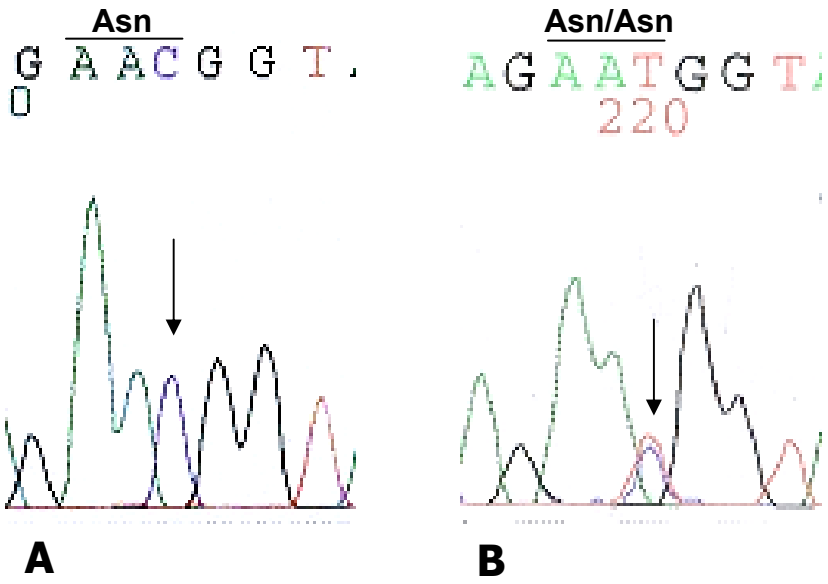

Figura 4. Eletroesferograma do seqüenciamento automático do éxon 3, códon 150. **Painel A**: seqüência normal de um indivíduo controle. **Painel B**: substituição de uma citosina por uma timina em heterozigose no paciente 7

A variação alélica GGA > GGT no códon 283 foi encontrada em heterozigose nos pacientes 28 e 31. Estes não possuem haste visualizada e têm DHM. Esta variação alélica não foi encontrada na população controle, mas foi identificada em 3 parentes (o pai e dois irmãos) do paciente 28 (Figura 5).

Apenas o paciente 41 apresentou a substituição GGT > GGC no códon 21, em heterozigose, encontrada em 3% dos alelos controles, e caracterizada como polimorfismo (Figura 6). Os pacientes 3 e 46

apresentaram a substituição GAC > GAT no códon 128, em heterozigose, também encontrada em 1% dos alelos controles (Figura 7).

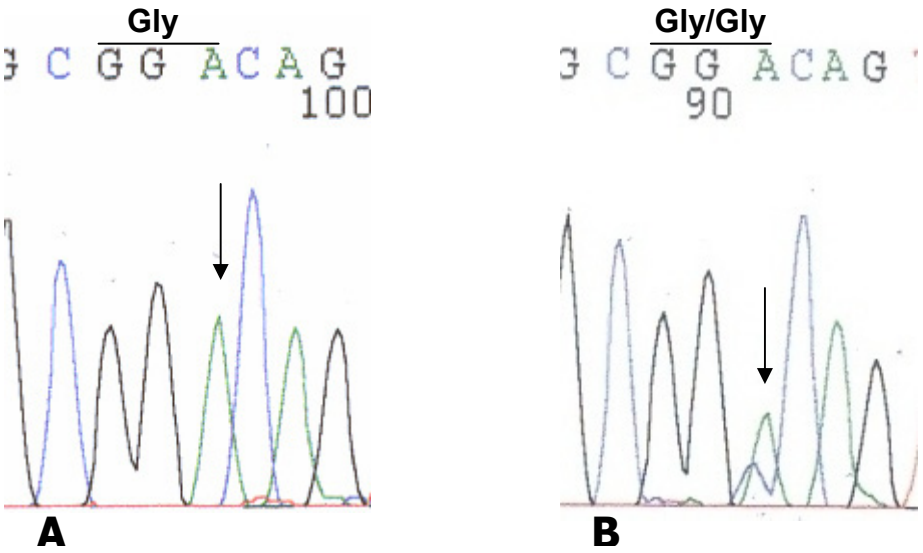

Figura 5. Eletroesferograma do seqüenciamento automático do éxon 6, códon 283. **Painel A**: seqüência normal de um indivíduo controle. **Painel B**: substituição de uma adenina por uma citosina em heterozigose no paciente 28

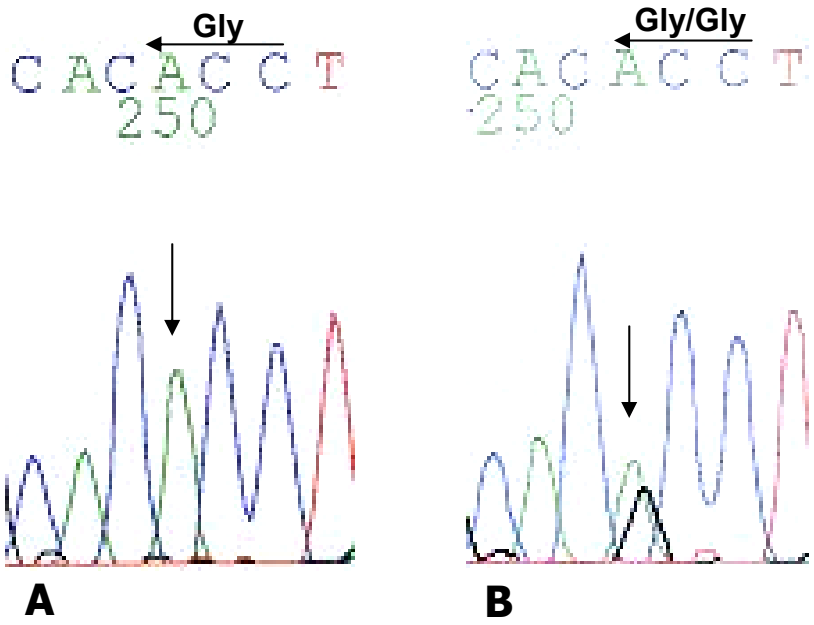

Figura 6. Eletroesferograma do seqüenciamento automático do éxon 1, utilizando "primer" anti-sense, códon 21. **Painel A**: seqüência normal de um indivíduo controle. **Painel B**: substituição da adenina (timina) por uma guanina (citosina) em heterozigose no paciente 41

A substituição AGC > AGT no códon 230 foi identificada somente no paciente 22 e não foi encontrada em indivíduos controle (Figura 8). Esta variação alélica não determina substituição do aminoácido (serina) e não altera a predição do sítio de "splice" (www.fruitfly.org)[59]. A pesquisa da mesma em familiares não foi possível, uma vez que o paciente perdeu o seguimento.

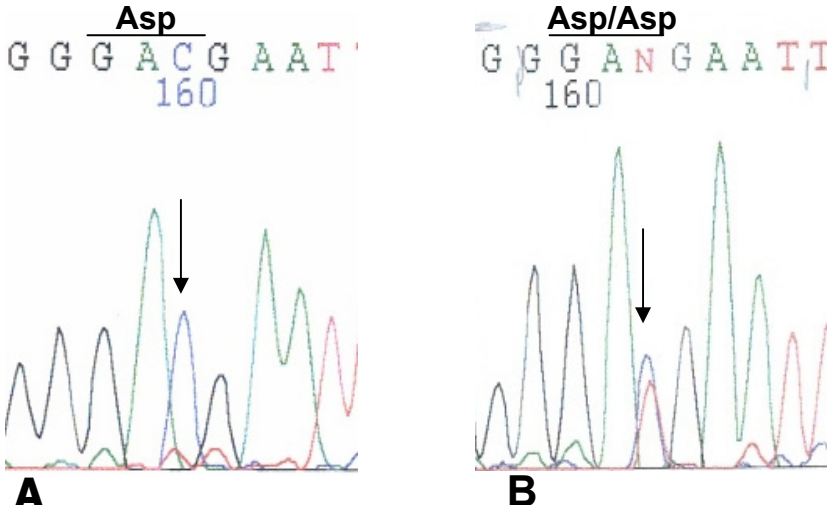

Figura 7. Eletroesferograma do seqüenciamento automático do éxon 3, códon 128. **Painel A**: seqüência normal de um indivíduo controle. **Painel B**: substituição de uma citosina por uma timina em heterozigose no paciente 03

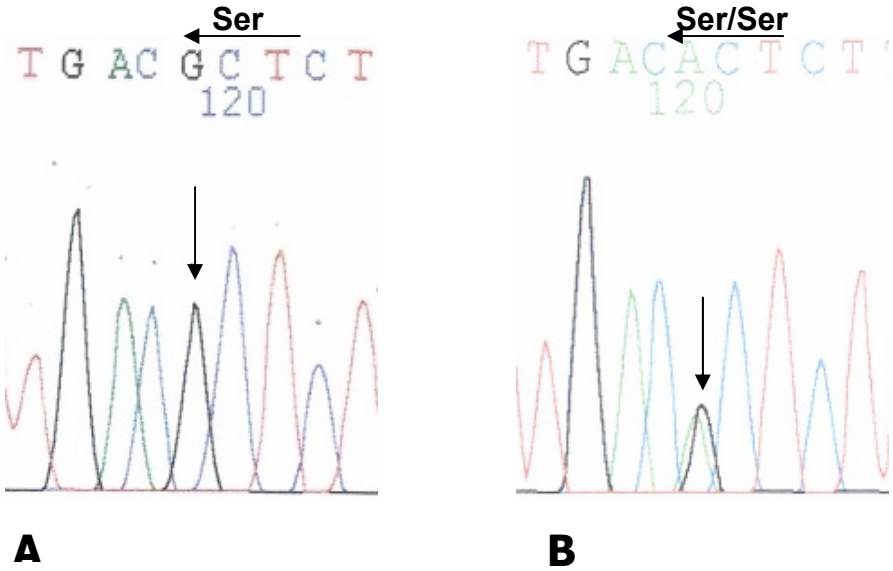

Figura 8. Eletroesferograma do seqüenciamento automático do éxon 5, utilizando "primer' anti-sense, códon 230. **Painel A**: seqüência normal de um indivíduo controle. **Painel B**: substituição de uma citosina (guanina) por uma timina (adenina) em heterozigose no paciente 22".

5. DISCUSSÃO

A neuro-hipófise é bem identificada em exames de RM nas imagens em T1. Caracteristicamente, ela apresenta-se como um hipersinal, que corresponde aos grânulos que acumulam vasopressina[60;61]. A localização ectópica da neuro-hipófise é um achado comum e marcante de hipopituitarismo, sendo os pacientes com essas características objeto de vários estudos.

Nos pacientes deste estudo, encontramos predomínio do sexo masculino, numa relação de 2M:1F. A maior associação de hipopituitarismo com o sexo masculino também é observada na literatura[26] e pode decorrer simplesmente do fato de que a queixa de baixa estatura é mais freqüente no deste sexo. No entanto, hipopituitarismo associado à ectopia da neuro-hipófise foi descrito em meninos com mutação no *SOX3*[38]. Como este gene localiza-se no cromossomo X, este achado poderia ser responsável pelo acometimento mais freqüente dos indivíduos do sexo masculino.

Nos pacientes com diabetes insípido central, a ausência do hipersinal da neuro-hipófise na RM é um achado comum[23;30], porém o mesmo pode ser visualizado em vários pacientes especialmente nos primeiros anos de doença. Tem sido também descrito o desaparecimento do hipersinal em imagens de RM no seguimento de alguns pacientes[22;23;62-64]. O hipersinal ectópico observado no nosso paciente com diabetes insípido chama atenção pelo seu tamanho diminuto, sugerindo a possibilidade de desaparecimento numa reavaliação posterior.

A associação causal entre neuro-hipófise ectópica e lesão perinatal, fundamentada pela elevada freqüência de parto vaginal em apresentação

pélvica nesses pacientes é bem difundida na literatura[20;21;31]. De fato, encontramos uma freqüência bem maior de partos em apresentação pélvica nos nossos pacientes (27%) que na população normal (3-4%)[65]. Considerando os nascimentos de partos em apresentação pélvica e cefálica, não foi encontrada diferença significante de apresentação ao parto entre indivíduos com haste visualizada e indivíduos com haste não visualizada, embora tenha sido observada uma freqüência maior de partos vaginais em apresentação pélvica em pacientes com haste não visualizada (41%) em relação aos pacientes com haste visualizada (21%). O desconhecimento da apresentação dos pacientes nascidos em parto operatório pode subestimar o número de partos em apresentação pélvica. Ainda assim é importante notar que 59% dos pacientes com haste não visualizada nasceram em apresentação cefálica, o que sugere que um outro fator, não traumático, seja um determinante importante da ausência da haste nesses pacientes. Esse dado, embora seja indicativo de que esta ausência não decorra de uma lesão mecânica, não é suficiente para excluir totalmente essa associação.

Nossos achados de maior freqüência de haste não visualizada e sua associação com DHM estão em concordância com os dados da literatura[26;27]. Isso é esperado, uma vez que a integridade da haste conectando o hipotálamo à hipófise, através do sistema porta-hipofisário, constitui a via de passagem dos hormônios tróficos hipotalâmicos para as células hipofisárias. Nesse sentido, a identificação de 2 pacientes nosso estudo com haste não visualizada e DIGH foi inesperada. O uso do contraste paramagnético na RM, de fundamental importância para a visualização de

hastes extremamente finas, revelou a existência da mesma em indivíduos submetidos previamente ao exame sem contraste[24;26]. Todos os pacientes do nosso estudo foram avaliados antes e após administração de contraste. Maghnie *et al.*[24] observaram que a velocidade de aparecimento do contraste na hipófise à RM é a mesma, independente da visualização ou não da haste hipofisária, sugerindo a existência de circulação colateral, que seria responsável pelo transporte dos fatores liberadores produzidos no hipotálamo até a hipófise e justificando a observação de pacientes com haste não visualizada e DIGH.

Nossos achados relacionados à localização precisa da neuro-hipófise são discordantes com os de Lèger *et al.*[22]. Estes autores observaram uma associação entre a neuro-hipófise localizada junto à eminência média com uma freqüência maior de haste não visualizada e DHM. Nos nossos pacientes a localização da neuro-hipófise junto à eminência média foi semelhante nos pacientes com haste visualizada ou não. A localização precisa da neuro-hipófise é de difícil determinação, sendo fundamental um exame criterioso em cortes sagitais exatamente medianos e antes da administração do contraste, já que a presença do mesmo pode sobrepor a imagem da porção proximal da haste com a da neuro-hipófise, levando a uma interpretação equivocada de uma neuro-hipófise mais alta.

A presença de malformações do SNC tem sido descrita com freqüência elevada em pacientes com hipopituitarismo[21] e isso não foi diferente na nossa casuística. Esse dado reforça a idéia de que a ectopia da

neuro-hipófise origina-se no período embrionário, uma vez que o SNC e a hipófise apresentam desenvolvimento concomitante[36;66].

Os fatores de transcrição envolvidos no desenvolvimento embrionário são expressos em local e tempo determinados, e alguns, como LHX3 e LHX4, participam tanto do desenvolvimento hipofisário como do SNC. Associação de mutação no *LHX3* com rigidez cervical e no *LHX4* com malformação de Arnold-Chiari tipo I são descritas e correlacionam-se com o padrão de expressão destes genes durante a embriogênese em humanos, uma vês que o *LHX4* é expresso no rombencéfalo e o *LHX3*, na medula cervical[37;49;67].

As mutações nos genes POU1F1 e PROP1 são encontradas em indivíduos com hipopituitarismo nos quais a neuro-hipófise localiza-se em posição tópica[68-72]. Atualmente estes genes são os que apresentam maior freqüência de alterações em pacientes com hipopituitarismo. No entanto, é importante salientar que eles são expressos mais tardiamente no desenvolvimento hipofisário e estão relacionados mais à diferenciação celular que a organogênese. Além disso, os fatores de transcrição envolvidos nos estágios mais precoces do desenvolvimento embrionário foram identificados mais recentemente e participam no desenvolvimento de outras estruturas, que se comprometidas poderiam levar a abortamento ou morte pré ou perinatal, como observado nos camundongos *Lhx4*$^{-/-}$.

Após a publicação da primeira mutação no *LHX4*, foram identificadas, recentemente, outras quatro mutações neste gene: R84C, L190R, A210P(60) e P366T(61). Elas apresentam o mesmo padrão de herança,

autossômico dominante, ocorrendo em heterozigose. O fenótipo observado nas últimas mutações descritas é caracterizado por deficiência de GH, TSH, gonadotrofinas e parcial de ACTH, sem deficiência de prolactina, com achados variáveis à RM. Um dos pacientes apresenta a neuro-hipófise tópica[73;74].

No nosso estudo, os pacientes não apresentaram mutações nas regiões exônicas e intrônicas próximas aos éxons. A ausência de mutações nas regiões exônicas e éxon-íntron do *LHX4* destes pacientes não exclui um defeito neste fator de transcrição, uma vez que não estudamos a região promotora.

Identificamos seis variações alélicas e 3 delas foram caracterizadas como polimorfismo. O polimorfismo no códon 150 chama a atenção pela maior freqüência (6/7) no grupo de pacientes com haste não visualizada e DHM e também pela localização do nucleotídeo substituído: imediatamente anterior ao sítio doador de “splicing” do éxon 3. Nenhuma das variações alélicas encontradas, inclusive esta, altera a predição do sítio de “splice” (www.fruitfly.org).

A etiologia do hipopituitarismo, nos pacientes com diagnóstico molecular, corresponde a mutações em genes únicos, muitos deles envolvidos na formação hipofisária. Apesar de não existir descrição de polimorfismos associados a hipopituitarismo, o papel dessas variações não pode ser totalmente excluído, uma vez que em diversas patologias os polimorfismos estão relacionados desde a determinação do aparecimento da doença até a sua forma de evolução[75-79].

5. CONCLUSÕES

1. Mutações no gene LHX4 são causas raras de hipopituitarismo associado a neuro-hipófise ectópica.
   1.a. A mutação IVS4-1G>C não foi identificada nos pacientes da nossa casuística.
   1.b. Identificamos 6 variações alélicas em nossos pacientes. Três delas foram caracterizadas como polimorfismos, ainda não descritos.
   1.b. O polimorfismo N329S foi encontrado nos nossos pacientes em freqüência semelhante à já descrita no GenBank.

2. Os pacientes com hipopituitarismo associado a neuro-hipófise ectópica apresentam maior freqüência de haste hipofisária não visualizada e deficiência hipofisária múltipla.

3. A localização da neuro-hipófise não se correlaciona com nenhum padrão de deficiência hormonal (DIGH ou DHM), nem com a visualização ou não da haste hipofisária.

4. A freqüência de partos vaginais em apresentação pélvica nos pacientes com hipopituitarismo associado a neuro-hipófise ectópica é maior que na população geral. No entanto, a apresentação ao parto mais freqüente nos pacientes que nasceram em parto vaginal é a cefálica.

5. Os pacientes com hipopituitarismo associado a neuro-hipófise ectópica apresentam elevada freqüência de malformação do SNC.

6. ANEXOS

Anexo 1 – Valores utilizados para avaliação do eixo hipotálamo-hipofisário nas respostas ao teste combinado

Hormônio	*Valor do pico (método usado anteriormente)*	*Valor do pico (método usado atualrmente)*
GH (ng/mL)	>7 (IRMA)	>3,2 (IFMA)
TSH (mU/mL)	5,6 – 33 (RIA)	3,5 -17,2 (EIA)
PRL (ng/mL)	20 -116 (RIA)	-
LH (U/L)*	>15 (RIA)	>6,9 (sexo feminino) >9,6 (sexo masculino) (IFMA)

*Valores indicam resposta puberal

Anexo 2 – Dados clínicos dos pacientes com hipopituitarismo associado a neuro-hipófise ectópica com haste visualizada

Paciente	Sexo (M/F)	Idade (anos)		Parto	Peso (kg)	Estatura (m)		Alterações associadas
		Ao diagnóstico	Cronológica			Atual (DP)	Alvo (m)	
1	M	10	25	Pélvico	...	...		-
2	M	18,8	27	Pélvico	53	-0,41	1,75	-
3	F	...	30	Cefálico	38	-3,03	1,51	-
4	F	4	12	Cefálico	56,5	0,60	1,57	-
5	F	11,7	22	Operatório	36	-2,03	1,59	Hipotonia
6	M	10	13	Cefálico	46	-2,48	1,75	-
7	M	7,8	19	Cefálico	...	...	...	-
8	M	7	21	Operatório	96	-1,01	1,63	-
9	M	8	19	Cefálico	49	-1,21	1,75	-
10	M	9,2	14	Operatório	35,4	-1,89	1,70	-
11	F	6,5	23	...	71	-1,37	...	Epilepsia
12	M	4	20	Cefálico	...	-0,41	...	-
13	F	6,7	24	Cefálico	72	-1,7	1,65	-
14	F	12	22	...	...	...	...	-
15	M	10	19	Operatório	96	-0,71	1,70	-
16	M	16,1	31	Cefálico	...	...	...	-
17	M	5	15	Cefálico	...	...	1,68	-
18	M	10,5	23	Cefálico	63	-1,61	1,61	-
19	M	16,4	41	Operatório	56	-3,26	1,69	Epilepsia
20	F	15	31	Cefálico	47	-0,37	1,62	-
21	M	15	19	Pélvico	62,2	-0,41	1,75	-

Anexo 3 – Dados clínicos dos pacientes com hipopituitarismo associado a neuro-hipófise ectópica com haste não visualizada

Paciente	Sexo (M/F)	Idade (anos)		Parto	Peso (kg)	Estatura		Alterações associadas
		Ao diagnóstico	Cronológica			Atual (DP)	Alvo (m)	
22	M	12	21	...	...	...	...	-
23	M	12,6	27	Operatório	72	-2,36	1,62	-
24	M	...	28	Pélvico	58	-2,67	1,64	-
25	M	17	38	Pélvico	55	-4,16	1,67	-
26	F	11	22	Cefálico	...	...	1,67	-
27	M	12	23	Pélvico	53	-0,41	1,68	Doença de Crohn
28	M	7	31	Cefálico	81,9	-3,11	1,75	-
29	M	12,7	21	Cefálico	57,7	...	1,67	-
30	F	16,9	32	Pélvico	36,5	-3,03	1,53	Epilepsia
31	F	10,7	19	Operatório	...	...	...	-
32	F	11	23	...	...	...	...	-
33	M	15	26	Cefálico	...	...	1,68	-
34	F	7	22	Operatório	...	...	...	Síndrome de Lenox-Gestaut
35	F	4	9	Operatório	34,5	-1,10	1,48	Lábio leporino
36	M	12,8	29	Cefálico	45,5	-3,00	1,73	-
37	F	21,6	25	...	...	...	...	-
38	M	19	42	Cefálico	48	-2,81	1,64	-
39	M	...	28	...	...	...	...	-
40	M	15	24	Pélvico	50,2	-1,16	1,63	-
41	M	10,6	16	Cefálico	47,4	-1,02	1,74	-
42	M	10,7	32	Pélvico	42,5	-2,96	1,66	-
43	M	7,3	21	Cefálico	...	...	1,72	Epilepsia
44	M	8,9	27	Cefálico	75,5	-1,01	1,67	-

Continua

Anexo 3 – Dados clínicos dos pacientes com hipopituitarismo associado a neuro-hipófise ectópica com haste não visualizada (continuação)

Paciente	Sexo (M/F)	Idade (anos)		Parto	Peso (kg)	Estatura		Alterações associadas
		Ao diagnóstico	Cronológica			Atual (DP)	Alvo (m)	
45	M	12,4	32	Pélvico	...	...	...	-
46	M	13	36	...	...	...	...	-
47	M	16,5	33	Cefálico	...	...	...	Poliartrite
48	F	10	13	Pélvico	27	-2,97	1,70	Epilepsia
49	F	7	28	Operatório	50	-0,87	1,53	-
50	M	11	30	Pélvico	56	-1,01	1,70	-
51	F	12,2	20	Cefálico	...	...	...	-
52	M	15,1	27	Operatório	45	-1,91	1,65	-
53	M	16,7	26	...	42	-3,90	...	-
54	M	10,3	27	Cefálico	61	-0,71	1,65	-
55	F	...	32	Pélvico	50	-1,87	1,57	-
56	F	10	20	Operatório	49	-0,37	1,53	-
57	M	14,3	31	Pélvico	40	-2,21	1,69	-
58	F	9	18	Cefálico	44,8	-0,37	1,52	-
59	M	13,9	25	Cefálico	65	-0,25	1,72	-
60	M	...	32	Pélvico	...	...	...	-
61	F	...	25	Cefálico	34	-1,37	1,57	-
62	M	14	39	Cefálico	50	-2,21	...	-
63	M	4	13	Cefálico	45	-0,82	1,72	-

Anexo 4 – Resultados de glicemia, GH, cortisol e prolactina do teste combinado (ITT + TRH) dos pacientes com hipopituitarismo associado a neuro-hipófise ectópica com haste visualizada

Paciente	Glicemia (mg/dL)		GH (ng/mL)		Cortisol (µg/dL)		Prolactina (ng/mL)	
	B	N	B	P	B	P	B	P
1	82	46	0,3	0,4	15	19	3,4	23,9
2	84	24	0,3*	6*	8	23,7	5,2	33,3
3	77	16	<0,1	<0,1	12	21	7,2	7,7
4	68	25	0,1	0,1	9,3	25	2,4	4,5
5	89	19	0,3	1,5	8	22	4,7	15,8
6	78	26	0,1	2,6	19	20,9	9,2	27,3
7	83	17	...	1,6	...	...	9,5	16,1
8	70	35	0,3*	0,4*	18	26	8,5	17,7
9	87	20	0,2*	0,4*	15	35	6,2	18,4
10	...	...	...	...	...	...	5,8	9,8
11	...	...	1,5	1,3	6,7	20	26,9	169
12	72	22	0,2*	0,9*	24,8	48,8	8,1	23,3
13	75	19	<0,1	<0,1	11	27	7,7	13,6
14	88	48	0,3*	0,3*	14	21	5	10,7
15	85	28	0,1	0,2	9,7	25	2,3	2
16	81	22	...	<0,2	4,2	16,6	3,7	62,5
17	88	22	0,1	0,1	16	29	7,1	11,3
18	73	23	0,1	0,2	16	21	5,6	10
19	84	20	0,3	0,1	9,9	20	4,2	16
20	75	21	0,3*	0,6*	13	29	7,7	12,2
21	84	22	0,1	0,2	7,9	8,9	5,5	18,6

* = exame realizado pelo método de radioimunoensaio

Anexo 5 – Resultados individuais de T_4 e/ou T_4 livre e de TSH, LH e FSH do teste combinado (TRH + GnRH) dos pacientes com hipopituitarismo associado a neuro-hipófise ectópica com haste visualizada

Paciente	TSH (µU/mL)				T_4 total /T_4 livre (µg/dL)	Reposição de levo-tiroxina	LH (U/L)		FSH (U/L)		Reposição esteróides sexuais
	B	P	15’	60’			B	P	B	P	
1	2,4	8,2	7,6	5,8	.../...	Não	1,6	10,2	2,6	4,2	Não
2	2	15,8	13,2	14,6	.../0,9	Não	0,6	6,7	2,7	13,1	Não
3	2,9	11,5	11,5	8	7,1/...	Não	3,1	11,7	3,8	5,8	Não
4	2,1	7,8	7,8	3,6	7/...	Não	<3*	4,7*	<2*	<2*	Não
5	3,3	18	17	14	9,4/1	Não	10	52	7,5	12,2	Não
6	2,1	14,9	12,5	9,3	9,4/1	Não	0,6	2,7	1	2,7	Não
7	3,6	8,6	8,2	5,4	.../...	Não	<0,6	<0,6	<0,1	1	Não
8	1,6	6,2	5,7	5,7	9/...	Não	1	1	1	1	Não
9	2,7	18,4	17,6	11,4	9/...	Não	3,7	6,5	4,6	5,6	Não
10	2,6	11,7	9,3	11,7	8,5/1	Não	0,6	0,6	1	1	Não
11	1,9	26,1	18,9	20,5	3/0,5	Sim	1,6	9	1,2	2	Não
12	4,2	19,6	18,4	12,1	8/...	Sim	0,6	3	1	3,6	Não
13	1,7	8,4	8,4	4	7,1/...	Sim	<2	8,6	3,4	9,4	Sim
14	3,5	13,1	13,1	8,2	9/...	Não	0,6	0,9	1,4	4	Sim
15	1,6	11,8	11,5	7,9	7/...	Sim	<0,6	<0,6	<0,1	<0,1	Não
16	7,2	113,7	98,7	95,3	4/...	Sim	4,6	23,4	5,9	11,7	Não
17	0,7	11,4	5,5	11,4	7/...	Sim	0,6	0,7	1	1,9	Não
18	2,1	10	9,7	6,4	4,5/0,7	Sim	1	1	1	2,6	Não
19	0,8	3,4	3,4	...	4/...	Sim	1,2	6,8	3	6	Sim
20	5,8*	32*	25*	29*	6/...	Sim	4,5*	20*	3,4*	23*	Sim
21	3,5	17,4	16,9	16,1	8,4/0,9	Sim	1,8	11,1	1,8	3,1	Não

* = exame realizado pelo método de radioimunoensaio

Anexo 6 – Resultados de glicemia, GH, cortisol e prolactina do teste combinado (ITT + TRH) dos pacientes com hipopituitarismo associado a neuro-hipófise ectópica com haste não visualizada

Paciente	Glicemia (mg/dL)		GH (ng/mL)		Cortisol (µg/dL)		Prolactina (ng/mL)	
	B	N	B	P	B	P	B	P
22	81	24	0,1	0,4	6	25	6,1	22,8
23	97	25	0,3	1,2	14	21	4,7	25
24	88	18	<0,1	<0,1	2,5	3,2	4,8	55,9
25	82	22	0,1	0,2	5,5	9,5	23	45
26	84	49	<0,3*	<0,3*	8,2	21	2,6	4,6
27	79	16	<0,1	<0,1	2,9	3,6	30	43
28	84	43	0,1	0,1	6,7	12	19	20
29	71	14	0,1	0,1	3,4	6,7	13	25
30	78	29	<0,3*	<0,3*	4,6	6,5	21,9	63,5
31	79	16	<0,1	<0,1	9,5	13	14	35
32	...	...	...	...	...	...	1,9	10,1
33	73	16	2,2	2,1	...	...	6,1	11,8
34	59	29	<0,3*	<0,3*	7,4	9,6	3,2	3,9
35	78	21	0,1	0,3	10,8	14,6	1,8	3,3
36	86	22	0,1	0,1	7,9	11	7,7	15
37	81	28	0,1	0,1	6,6	13,1	9,9	35
38	70	36	...	1,3	2,1	...	...	...
39								
40	95	39	0,5	0,6	5	8,3	20,2	66,9
41	71	25	0,4	0,1	2,9	6,2	10,8	16,3
42	73	14	<0,3*	<0,3*	3,6	7,4	4,7	9,4
43	80	18	<0,3*	0,9*	36	>60	5,7	17,8
44	78	34	0,1	0,1	1,8	2,3	3,1	8,3

continua

Anexo 6 – Resultados de glicemia, GH, cortisol e prolactina do teste combinado (ITT + TRH) dos pacientes com hipopituitarismo associado a neuro-hipófise ectópica com haste não visualizada (continuação)

Paciente	Glicemia (mg/dL)		GH (ng/mL)		Cortisol (µg/dL)		Prolactina (ng/mL)	
	B	N	B	P	B	P	B	P
45	67	34	...	3,5	3,2	8,7	116,5	120
46	76	21	0,1	0,1	0,4	0,4	23	...
47	88	20	...	1	19	27	16	26
48	...	...	0,1	0,1	...	...	14	34
49	82	17	<0,1	<0,1	11	13	2,1	6,4
50	86	21	<0,1	<0,1	0,5	0,6	8,7	19
51	76	32	0,2	0,2	5,7	14	5,5	10
52	81	28	0,5*	0,6*	6,1	15,3	2,6	15,7
53	73	12	0,1	0,1	4,3	22	1,8	3,6
54	81	28	0,4*	2,2*	4,5	15,1	54,5	98,5
55	75	32	0,1	<0,1	2,3	5,1	21	25
56	79	26	0,1	0,1	6,7	10	9,3	16,9
57	75	36	0,5*	0,6*	8	12,8	32,4	53,6
58	80	24	0,4	1,5	4,3	15	16	38
59	76	27	0,3*	0,3*	3,7	8,2	13,2	20
60	...	...	...	4,3	6,5	18,7	...	...
61	...	...	0,1	0,1	8,3	14,9	20	57
62	76	18	0,6*	1,3*	3,8	5,4	18,7	63
63	96	26	1,2	0,7	23	43	26	60

* = exame realizado pelo método de radioimunoensaio

Anexo 7 – Resultados individuais de T_4 e/ou T_4 livre e de TSH, LH e FSH do teste combinado (TRH + GnRH) dos pacientes com hipopituitarismo associado a neuro-hipófise ectópica com haste não visualizada

Paciente	TSH (µU/mL)				T_4 total/ T_4 livre (µg/dL)	Reposição de levo-tiroxina	LH (U/L)		FSH (U/L)		Reposição esteróides sexuais
	B	P	15’	60’			B	P	B	P	
22	0,7	5,1	3,7	4	6/...	Não	0,6	3,4	1	2	Não
23	7,2	31	25	23	6/0,9	Não	4,2	31	10	19	Não
24	4,5	41	24,5	41	3/...	Sim	5,2	15,5	3,8	5	Sim
25	3,8	27,2	20,7	24,7	4/...	Sim	0,6	0,8	1	1,2	Sim
26	1,2	2,7	2,7	1,9	.../1,2	Sim	0,6	0,6	1	1	Não
27	2,5	14	6,9	13	3,7/0,5	Sim	0,6	0,6	<1	<1	Sim
28	2,6	25	14,4	25	3/0,5	Sim	1	1	1	1	Sim
29	2,4	19	13,3	15,2	5/...	Sim	0,6	1	<1	1,3	Sim
30	7	57,3	11,5	43,6	4/...	Sim	4	5,3	3	5,4	Sim
31	2,5	11,9	10,9	11,7	<2/...	Sim	0,6	2,1	2,6	9,1	Sim
32	1	7,3	6,9	7,1	.../...	Não	2,9	14,9	7,9	10,8	Não
33	3,5	>50	28,5	>50	11,1/...	Sim	<0,6	<0,6	<1	<1	Não
34	2,2	2,1	2,1	2,1	6	Sim	3,5	4,5	2,5	2,8	Sim
35	3,4	11,5	11,8	11,5	7/0,9	Não	0,6	0,6	1	1	Não
36	4,2	19,3	12,9	18,5	4/...	Sim	0,6	0,6	1	1	Sim
37	5,6	36	18	35	5,1/0,6	Sim	0,6	0,6	1,2	3,2	Não
38	6,3	33,7	...	...	10/...	Sim	<0,6	<0,6	<1	<1	Sim
39						Sim					Sim
40	2,8	34,7	17,5	34,7	.../...	Sim	5	19,5	4,5	8,3	Sim
41	...	...	...	...	.../...	Sim	0,6	0,6	1	1	Sim
42	1,9	5,4	4,2	4,2	2/...	Sim	0,6	0,7	1	2	Sim
43	3,2	24,1	16,5	23,8	3,6/0,4	Sim	0,8	2,8	2,1	3,5	Sim
44	13,3	30,6	30	29	7,4	Sim	0,6	0,6	1	1	Sim

continua

Anexo 7 – Resultados individuais de T_4 e/ou T_4 livre e de TSH, LH e FSH do teste combinado (TRH + GnRH) dos pacientes com hipopituitarismo associado a neuro-hipófise ectópica com haste não visualizada (continuação)

Paciente	TSH (µU/mL)				T_4 total/ T_4 livre (µg/dL)	Reposição de levo-tiroxina	LH (U/L)		FSH (U/L)		Reposição esteróides sexuais
	B	P	15'	60'			B	P	B	P	
45	2,7	13,6	8,1	9	6/...	Não	<3*	4,7*	<2*	<2*	Não
46	...	...	...	...	.../...	Sim	0,6	0,6	1	1	Sim
47	1,4	6	...	3,6	12/...	Não	2,6	3,7	3,7	7,7	Sim
48	2,1	26	14	24	5,9/0,3	Sim	0,6	0,6	1	1,7	Não
49	3,8	11,5	10,9	8,7	4/...	Sim	<0,6	<0,6	<1	<1	Sim
50	0,4	4,4	3,9	4,1	5/...	Sim	<0,6	<0,6	<1	<1	Sim
51	1,2	6,9	6,7	4,2	8/...	Sim	0,6	4,2	2	4,5	Sim
52	4	3,4	3,4	2,6	6/...	Sim	1	11,1	1,2	3,3	Sim
53	0,2	0,4	0,3	0,2	5/...	Sim	0,6	0,6	1	1	Não
54	3,5*	24,3*	12*	21,5*	4/...	Sim	9,9*	18,5*	3,1*	9,1*	Sim
55	2,4	36,3	11,5	26,3	.../...	Sim	<0,6	<0,6	<1	1	Sim
56	18	50	41	50	2,3/0,2	Sim	0,6	0,6	1	1	Sim
57	...	...	...	...	9,7/1	Sim	4,6	11,7	3,8	6,4	Sim
58	6,3	50,2	7,6	48,9	5/...	Sim	0,6	1,7	1	12	Sim
59	0,6	0,8	0,7	0,6	8/...	Sim	1	1	1	1	Sim
60	2,1	34,4	9,4	10,3	2,5/...	Sim	7,2	21	5	16,9	Não
61	19	131	25	...	3,7/0,4	Sim	0,6	0,6	1	1,7	Sim
62	3,3*	35*	11,9*	35*	4,5/...	Sim	2,2*	3,2*	3*	3*	Sim
63	2,9	22,2	20,7	21,9	8/...	Não	0,6	1,9	<1	3,7	Não

* = exame realizado pelo método de radioimunoensaio

Anexo 8 – Resultados de ressonância magnética dos pacientes com hipopituitarismo associado a neuro-hipófise ectópica com haste visualizada

Paciente	Altura do parênquima hipofisário (mm)	Localização da neuro-hipófise	Malformação do sistema nervoso central
1	1,7	Eminência média	-
2	4,3	Eminência média	-
3	Hipoplásico	Eminência média	-
4	1,3	Ao longo da haste hipofisária	-
5	4	Ao longo da haste hipofisária	-
6	5,4	Ao longo da haste hipofisária	-
7	5	Ao longo da haste hipofisária	-
8	3,7	Ao longo da haste hipofisária	-
9	5	Eminência média	-
10	2,3	...	Malformação de Arnold-Chiari tipo I
11	7	...	-
12	5.4	Ao longo da haste hipofisária	-
13	3,8	Ao longo da haste hipofisária	-
14	2,7	Ao longo da haste hipofisária	-
15	2	Ao longo da haste hipofisária	-
16	4,3	Ao longo da haste hipofisária	-
17	4	Ao longo da haste hipofisária	-
18	3,7	...	-
19	4	Eminência média	Dilatação ventricular com acentuação de sulcos
20	2	Eminência média	-
21	5	Ao longo da haste hipofisária	-

Anexo 9 – Resultados de ressonância magnética dos pacientes com hipopituitarismo associado a neuro-hipófise ectópica com haste não visualizada

Paciente	Altura do parênquima hipofisário (mm)	Localização da neuro-hipófise	Malformação do sistema nervoso central
22	5	Ao longo da haste hipofisária	-
23	Hipoplásico	Ao longo da haste hipofisária	-
24	Hipoplásico	...	Hipogenesia de verme cerebelar
25	Hipoplásico	...	-
26	1,5	...	-
27	3,7	Eminência média	-
28	3	Ao longo da haste hipofisária	-
29	4,5	Eminência média	Malformação de Arnold-Chiari tipo I
30	4,4	Ao longo da haste hipofisária	-
31	Hipoplásico	...	-
32	3,8	Ao longo da haste hipofisária	-
33	3,8	Eminência média	-
34	1,3	Ao longo da haste hipofisária	Atrofia cerebral direita
35	1,5	Ao longo da haste hipofisária	Defeito de linha média e rebaixamento do lobo frontal
36	4	Ao longo da haste hipofisária	-
37	3,5	Ao longo da haste hipofisária	-
38	2	Ao longo da haste hipofisária	-
39	5	Eminência média	-
40	1,4	Ao longo da haste hipofisária	-
41	4,4	Eminência média	-
42	3,2	Eminência média	-
43	2,7	Eminência média	-
44	2,8	Eminência média	-

Continua

Anexo 9 – Resultados de ressonância magnética dos pacientes com hipopituitarismo associado a neuro-hipófise ectópica com haste não visualizada (continuação)

Paciente	Altura do parênquima hipofisário (mm)	Localização da neuro-hipófise	Malformação do sistema nervoso central
45	4,2	Ao longo da haste hipofisária	-
46	Hipoplásico	...	Meningocele esfenoidal
47	3,5	...	-
48	4,5	Ao longo da haste hipofisária	-
49	1,6	Eminência média	-
50	Hipoplásico	...	-
51	3,7	Ao longo da haste hipofisária	-
52	4	Eminência média	-
53	4	...	-
54	3,7	Ao longo da haste hipofisária	-
55	2	...	-
56	3	...	Interdigitação de giros, hipoplasia do nervo óptico
57	3	Ao longo da haste hipofisária	-
58	4	Ao longo da haste hipofisária	Alargamento de cisternas basais com hipogenesia cerebelar direita e cisto de fossa posterior
59	4	Ao longo da haste hipofisária	-
60	4	Eminência média	-
61	4	Ao longo da haste hipofisária	-
62	4,2	Ao longo da haste hipofisária	-
63	2,5	...	Defeito de linha média e encefalocele

7. REFERÊNCIAS

1. Ikeda H, Suzuki J, Sasano N, Niizuma H. The development and morphogenesis of the human pituitary gland. Anat Embryol (Berl) 1988; 178(4):327-336.

2. Watanabe YG. An organ culture study on the site of determination of ACTH and LH cells in the rat adenohypophysis. Cell Tissue Res 1982; 227(2):267-275.

3. Daikoku S, Chikamori M, Adachi T, Maki Y. Effect of the basal diencephalon on the development of Rathke's pouch in rats: a study in combined organ cultures. Dev Biol 1982; 90(1):198-202.

4. Watanabe YG. Effects of brain and mesenchyme upon the cytogenesis of rat adenohypophysis in vitro. I. Differentiation of adrenocorticotropes. Cell Tissue Res 1982; 227(2):257-266.

5. Kimura S, Hara Y, Pineau T, Fernandez-Salguero P, Fox CH, Ward JM et al. The T/ebp null mouse: thyroid-specific enhancer-binding protein is essential for the organogenesis of the thyroid, lung, ventral forebrain, and pituitary. Genes Dev 1996; 10(1):60-69.

6. Crossley PH, Martin GR. The mouse Fgf8 gene encodes a family of polypeptides and is expressed in regions that direct outgrowth and patterning in the developing embryo. Development 1995; 121(2):439-451.

7. Jones CM, Lyons KM, Hogan BL. Involvement of Bone Morphogenetic Protein-4 (BMP-4) and Vgr-1 in morphogenesis and neurogenesis in the mouse. Development 1991; 111(2):531-542.

8. Takuma N, Sheng HZ, Furuta Y, Ward JM, Sharma K, Hogan BL et al. Formation of Rathke's pouch requires dual induction from the diencephalon. Development 1998; 125(23):4835-4840.

9. Lin CR, Kioussi C, O'Connell S, Briata P, Szeto D, Liu F et al. Pitx2 regulates lung asymmetry, cardiac positioning and pituitary and tooth morphogenesis. Nature 1999; 401(6750):279-282.

10. Gage PJ, Suh H, Camper SA. Dosage requirement of Pitx2 for development of multiple organs. Development 1999; 126(20):4643-4651.

11. Sheng HZ, Zhadanov AB, Mosinger B, Jr., Fujii T, Bertuzzi S, Grinberg A et al. Specification of pituitary cell lineages by the LIM homeobox gene Lhx3. Science 1996; 272(5264):1004-1007.

12. Burrows HL, Douglas KR, Seasholtz AF, Camper SA. Genealogy of the Anterior Pituitary Gland: Tracing a Family Tree. Trends Endocrinol Metab 1999; 10(9):343-352.

13. Scully KM, Rosenfeld MG. Pituitary development: regulatory codes in mammalian organogenesis. Science 2002; 295(5563):2231-2235.

14. Raetzman LT, Ward R, Camper SA. Lhx4 and Prop1 are required for cell survival and expansion of the pituitary primordia. Development 2002; 129(18):4229-4239.

15. Treier M, Gleiberman AS, O'Connell SM, Szeto DP, McMahon JA, McMahon AP et al. Multistep signaling requirements for pituitary organogenesis in vivo. Genes Dev 1998; 12(11):1691-1704.

16. Ericson J, Norlin S, Jessell TM, Edlund T. Integrated FGF and BMP signaling controls the progression of progenitor cell differentiation and the emergence of pattern in the embryonic anterior pituitary. Development 1998; 125(6):1005-1015.

17. Vimpani GV, Vimpani AF, Lidgard GP, Cameron EH, Farquhar JW. Prevalence of severe growth hormone deficiency. Br Med J 1977; 2(6084):427-430.

18. Abrahams JJ, Trefelner E, Boulware SD. Idiopathic growth hormone deficiency: MR findings in 35 patients. AJNR Am J Neuroradiol 1991; 12(1):155-160.

19. Fujisawa I, Asato R, Nishimura K, Togashi K, Itoh K, Nakano Y et al. Anterior and posterior lobes of the pituitary gland: assessment by 1.5 T MR imaging. J Comput Assist Tomogr 1987; 11(2):214-220.

20. Fujisawa I, Kikuchi K, Nishimura K, Togashi K, Itoh K, Noma S et al. Transection of the pituitary stalk: development of an ectopic posterior lobe assessed with MR imaging. Radiology 1987; 165(2):487-489.

21. Kelly WM, Kucharczyk W, Kucharczyk J, Kjos B, Peck WW, Norman D et al. Posterior pituitary ectopia: an MR feature of pituitary dwarfism. AJNR Am J Neuroradiol 1988; 9(3):453-460.

22. Yagi H, Nagashima K, Miyake H, Tamai S, Onigata K, Yutani S et al. Familial congenital hypopituitarism with central diabetes insipidus. J Clin Endocrinol Metab 1994; 78(4):884-889.

23. Maghnie M, Villa A, Arico M, Larizza D, Pezzotta S, Beluffi G et al. Correlation between magnetic resonance imaging of posterior pituitary and neurohypophyseal function in children with diabetes insipidus. J Clin Endocrinol Metab 1992; 74(4):795-800.

24. Maghnie M, Genovese E, Villa A, Spagnolo L, Campan R, Severi F. Dynamic MRI in the congenital agenesis of the neural pituitary stalk syndrome: the role of the vascular pituitary stalk in predicting residual anterior pituitary function. Clin Endocrinol (Oxf) 1996; 45(3):281-290.

25. Genovese E, Maghnie M, Beluffi G, Villa A, Sammarchi L, Severi F et al. Hypothalamic-pituitary vascularization in pituitary stalk transection syndrome: is the pituitary stalk really transected? The role of gadolinium-DTPA with spin-echo T1 imaging and turbo-FLASH technique. Pediatr Radiol 1997; 27(1):48-53.

26. Chen S, Leger J, Garel C, Hassan M, Czernichow P. Growth hormone deficiency with ectopic neurohypophysis: anatomical variations and relationship between the visibility of the pituitary stalk asserted by magnetic resonance imaging and anterior pituitary function. J Clin Endocrinol Metab 1999; 84(7):2408-2413.

27. Pinto G, Netchine I, Sobrier ML, Brunelle F, Souberbielle JC, Brauner R. Pituitary stalk interruption syndrome: a clinical-biological-genetic assessment of its pathogenesis. J Clin Endocrinol Metab 1997; 82(10):3450-3454.

28. Argyropoulou M, Perignon F, Brauner R, Brunelle F. Magnetic resonance imaging in the diagnosis of growth hormone deficiency. J Pediatr 1992; 120(6):886-891.

29. Leger J, Danner S, Simon D, Garel C, Czernichow P. Do all patients with childhood-onset growth hormone deficiency (GHD) and ectopic neurohypophysis have persistent GHD in adulthood? J Clin Endocrinol Metab 2005; 90(2):650-656.

30. Fujisawa I, Nishimura K, Asato R, Togashi K, Itoh K, Noma S et al. Posterior lobe of the pituitary in diabetes insipidus: MR findings. J Comput Assist Tomogr 1987; 11(2):221-225.

31. Kikuchi K, Fujisawa I, Momoi T, Yamanaka C, Kaji M, Nakano Y et al. Hypothalamic-pituitary function in growth hormone-deficient patients with pituitary stalk transection. J Clin Endocrinol Metab 1988; 67(4):817-823.

32. Fujisawa I. Magnetic resonance imaging of the hypothalamic-neurohypophyseal system. J Neuroendocrinol 2004; 16(4):297-302.

33. Mariani R, Bortoluzzi MN, Richelme C, El Barbary M, Coussement A. [Post-traumatic hypopituitarism after skull injury: apropos of 3 cases]. Arch Pediatr 1996; 3(8):796-801.

34. Kaufman BA, Kaufman B, Mapstone TB. Pituitary stalk agenesis: magnetic resonance imaging of 'ectopic posterior lobe' with surgical correlation. Pediatr Neurosci 1988; 14(3):140-144.

35. Siegel SF, Ahdab-Barmada M, Arslanian S, Foley TP, Jr. Ectopic posterior pituitary tissue and paracentric inversion of the short arm of chromosome 1 in twins. Eur J Endocrinol 1995; 133(1):87-92.

36. Hamilton J, Blaser S, Daneman D. MR imaging in idiopathic growth hormone deficiency. AJNR Am J Neuroradiol 1998; 19(9):1609-1615.

37. Machinis K, Pantel J, Netchine I, Leger J, Camand OJ, Sobrier ML et al. Syndromic short stature in patients with a germline mutation in the LIM homeobox LHX4. Am J Hum Genet 2001; 69(5):961-968.

38. Woods KS, Cundall M, Turton J, Rizotti K, Mehta A, Palmer R et al. Over- and Underdosage of SOX3 Is Associated with Infundibular Hypoplasia and Hypopituitarism. Am J Hum Genet 2005; 76(5):833-849.

39. Carvalho LR, Woods KS, Mendonca BB, Marcal N, Zamparini AL, Stifani S et al. A homozygous mutation in HESX1 is associated with evolving hypopituitarism due to impaired repressor-corepressor interaction. J Clin Invest 2003; 112(8):1192-1201.

40. Thomas PQ, Dattani MT, Brickman JM, McNay D, Warne G, Zacharin M et al. Heterozygous HESX1 mutations associated with isolated congenital pituitary hypoplasia and septo-optic dysplasia. Hum Mol Genet 2001; 10(1):39-45.

41. Freyd G, Kim SK, Horvitz HR. Novel cysteine-rich motif and homeodomain in the product of the Caenorhabditis elegans cell lineage gene lin-11. Nature 1990; 344(6269):876-879.

42. Karlsson O, Thor S, Norberg T, Ohlsson H, Edlund T. Insulin gene enhancer binding protein Isl-1 is a member of a novel class of proteins containing both a homeo- and a Cys-His domain. Nature 1990; 344(6269):879-882.

43. Scott MP, Tamkun JW, Hartzell GW, III. The structure and function of the homeodomain. Biochim Biophys Acta 1989; 989(1):25-48.

44. Way JC, Chalfie M. mec-3, a homeobox-containing gene that specifies differentiation of the touch receptor neurons in C. elegans. Cell 1988; 54(1):5-16.

45. Li H, Witte DP, Branford WW, Aronow BJ, Weinstein M, Kaur S et al. Gsh-4 encodes a LIM-type homeodomain, is expressed in the developing central nervous system and is required for early postnatal survival. EMBO J 1994; 13(12):2876-2885.

46. Yamashita T, Moriyama K, Sheng HZ, Westphal H. Lhx4, a LIM homeobox gene. Genomics 1997; 44(1):144-146.

47. Liu Y, Fan M, Yu S, Zhou Y, Wang J, Yuan J et al. cDNA cloning, chromosomal localization and expression pattern analysis of human LIM-homeobox gene LHX4. Brain Res 2002; 928(1-2):147-155.

48. Sheng HZ, Moriyama K, Yamashita T, Li H, Potter SS, Mahon KA et al. Multistep control of pituitary organogenesis. Science 1997; 278(5344):1809-1812.

49. Sobrier ML, Attie-Bitach T, Netchine I, Encha-Razavi F, Vekemans M, Amselem S. Pathophysiology of syndromic combined pituitary hormone deficiency due to a LHX3 defect in light of LHX3 and LHX4 expression during early human development. Gene Expr Patterns 2004; 5(2):279-284.

50. Silva EGD. Valores basais de IGF1 e de sua principal proteína transportadora – IGFBP3 – em indivíduos normais e com baixa estatura. Faculdade de Medicina, Universidade de São Paulo., 1996.

51. Tuchelt H, Dekker K, Bahr V, Oelkers W. Dose-response relationship between plasma ACTH and serum cortisol in the insulin-hypoglycaemia test in 25 healthy subjects and 109 patients with pituitary disease. Clin Endocrinol (Oxf) 2000; 53(3):301-307.

52. Foley TP, Jr., Jacobs LS, Hoffman W, Daughaday WH, Blizzard RM. Human prolactin and thyrotropin concentrations in the serums of normal and hypopituitary children before and after the administration of synthetic thyrotropin-releasing hormone. J Clin Invest 1972; 51(8):2143-2150.

53. Brito VN, Batista MC, Borges MF, Latronico AC, Kohek MB, Thirone AC et al. Diagnostic value of fluorometric assays in the evaluation of precocious puberty. J Clin Endocrinol Metab 1999; 84(10):3539-3544.

54. Robertson GL. Diabetes insipidus. Endocrinol Metab Clin North Am 1995; 24(3):549-572.

55. Fink AM, Vidmar S, Kumbla S, Pedreira CC, Kanumakala S, Williams C et al. Age-related pituitary volumes in prepubertal children with normal endocrine function: volumetric magnetic resonance data. J Clin Endocrinol Metab 2005; 90(6):3274-3278.

56. Simmons GE, Suchnicki JE, Rak KM, Damiano TR. MR imaging of the pituitary stalk: size, shape, and enhancement pattern. AJR Am J Roentgenol 1992; 159(2):375-377.

57. Aboulezz AO, Sartor K, Geyer CA, Gado MH. Position of cerebellar tonsils in the normal population and in patients with Chiari malformation: a quantitative approach with MR imaging. J Comput Assist Tomogr 1985; 9(6):1033-1036.

58. Miller SA, Dykes DD, Polesky HF. A simple salting out procedure for extracting DNA from human nucleated cells. Nucleic Acids Res 1988; 16(3):1215.

59. Reese MG, Eeckman FH, Kulp D, Haussler D. Improved splice site detection in Genie. J Comput Biol 1997; 4(3):311-323.

60. Lee MH, Choi HY, Sung YA, Lee JK. High signal intensity of the posterior pituitary gland on T1-weighted MR images. Correlation with plasma vasopressin concentration to water deprivation. Acta Radiol 2001; 42(2):129-134.

61. Sato N, Tanaka S, Tateno M, Ohya N, Takata K, Endo K. Origin of posterior pituitary high intensity on T1-weighted magnetic resonance imaging. Immunohistochemical, electron microscopic, and magnetic resonance studies of posterior pituitary lobe of dehydrated rabbits. Invest Radiol 1995; 30(10):567-571.

62. Alonso G, Bergada I, Heinrich JJ. [Magnetic resonance imaging in central diabetes insipidus in children and adolescents. findings at diagnosis and during follow-up]. An Esp Pediatr 2000; 53(2):100-105.

63. Abernethy LJ, Qunibi MA, Smith CS. Normal MR appearances of the posterior pituitary in central diabetes insipidus associated with septo-optic dysplasia. Pediatr Radiol 1997; 27(1):45-47.

64. Ma L, Gao Y, Cai Y, Li T, Liang Y. MR evaluation of the brain in central diabetes insipidus. Chin Med J (Engl) 1996; 109(9):724-729.

65. Albrechtsen S, Rasmussen S, Dalaker K, Irgens LM. The occurrence of breech presentation in Norway 1967-1994. Acta Obstet Gynecol Scand 1998; 77(4):410-415.

66. Fujita K, Matsuo N, Mori O, Koda N, Mukai E, Okabe Y et al. The association of hypopituitarism with small pituitary, invisible pituitary stalk, type 1 Arnold-Chiari malformation, and syringomyelia in seven patients born in breech position: a further proof of birth injury theory on the pathogenesis of "idiopathic hypopituitarism". Eur J Pediatr 1992; 151(4):266-270.

67. Netchine I, Sobrier ML, Krude H, Schnabel D, Maghnie M, Marcos E et al. Mutations in LHX3 result in a new syndrome revealed by combined pituitary hormone deficiency. Nat Genet 2000; 25(2):182-186.

68. Tatsumi K, Miyai K, Notomi T, Kaibe K, Amino N, Mizuno Y et al. Cretinism with combined hormone deficiency caused by a mutation in the PIT1 gene. Nat Genet 1992; 1(1):56-58.

69. Wu W, Cogan JD, Pfaffle RW, Dasen JS, Frisch H, O'Connell SM et al. Mutations in PROP1 cause familial combined pituitary hormone deficiency. Nat Genet 1998; 18(2):147-149.

70. Mendonca BB, Osorio MG, Latronico AC, Estefan V, Lo LS, Arnhold IJ. Longitudinal hormonal and pituitary imaging changes in two females with combined pituitary hormone deficiency due to deletion of A301,G302 in the PROP1 gene. J Clin Endocrinol Metab 1999; 84(3):942-945.

71. Cogan JD, Wu W, Phillips JA, III, Arnhold IJ, Agapito A, Fofanova OV et al. The PROP1 2-base pair deletion is a common cause of combined pituitary hormone deficiency. J Clin Endocrinol Metab 1998; 83(9):3346-3349.

72. Arnhold IJ, Nery M, Brown MR, Voss TC, VanderHeyden TC, Adess ME et al. Clinical and molecular characterization of a Brazilian patient with Pit-1 deficiency. J Pediatr Endocrinol Metab 1998; 11(5):623-630.

73. Weigel JF, Rhodes SJ, Stobbe HM, Eiholzer U, Rodriguez H, Hesse V et al. Mutations within the LHX4 Gene Cause Autosomal Dominantly Inherited Forms of Hypopituitarism with Variable Hormonal Phenotypes. The Endocrine society's 87th Annual Meeting, OR43-2. 2005.

74. Tajima T, Ishizu K, Tsubaki J, Fujieda K. A Missense Mutation (P366T) of the LHX4 Causes Severe Form of Combined Pituitary Hormone Deficiency with Pituitary Hypoplasia, Ectopic Posterior Lobe in a Japanese Patient [Poster P1-394]. The Endocrine Society's 86th Annual Meeting . 2004.

75. Wu H, Cantor RM, Graham DS, Lingren CM, Farwell L, Jager PL et al. Association analysis of the R620W polymorphism of protein tyrosine phosphatase PTPN22 in systemic lupus erythematosus families: increased T allele frequency in systemic lupus erythematosus patients with autoimmune thyroid disease. Arthritis Rheum 2005; 52(8):2396-2402.

76. Salzmann A, Moulard B, Crespel A, Baldy-Moulinier M, Buresi C, Malafosse A. GABA receptor 1 polymorphism (G1465A) and temporal lobe epilepsy. Epilepsia 2005; 46(6):931-933.

77. Kroner A, Mehling M, Hemmer B, Rieckmann P, Toyka KV, Maurer M et al. A PD-1 polymorphism is associated with disease progression in multiple sclerosis. Ann Neurol 2005; 58(1):50-57.

78. Klein W, Tromm A, Folwaczny C, Hagedorn M, Duerig N, Epplen J et al. The G2964A polymorphism of the STAT6 gene in inflammatory bowel disease. Dig Liver Dis 2005; 37(3):159-161.

79. Bhavani AB, Sastry KB, Reddy NK, Padma T. Lipid profile and apolipoprotein E polymorphism in essential hypertension. Indian Heart J 2005; 57(2):151-157.