EMANUELLA ROSYANE DUARTE MOURE

Análise comparativa das características clínico-patológicas e imunopatológicas do líquen plano pilar e da alopecia frontal fibrosante

Tese apresentada à Faculdade de Medicina da Universidade de São Paulo para obtenção do título de Doutor em Ciências

Programa de Dermatologia

Orientador: Prof. Dr. Ricardo Romiti

São Paulo
2015

Dados Internacionais de Catalogação na Publicação (CIP)

Preparada pela Biblioteca da
Faculdade de Medicina da Universidade de São Paulo

©reprodução autorizada pelo autor

Moure, Emanuella Rosyane Duarte
Análise comparativa das características clínico-patológicas e imunopatológicas do líquen plano pilar e da alopecia frontal fibrosante / Emanuella Rosyane Duarte Moure. -- São Paulo, 2015.
Tese(doutorado)--Faculdade de Medicina da Universidade de São Paulo.

Programa de Dermatologia.
Orientador: Ricardo Romiti.

Descritores: 1.Alopecia 2.Líquen plano 3.Cicatriz 4.Técnicas histológicas 5.Imunofluorescência 6.Imuno-histoquímica 7.Sistema imunológico 8.Estudo comparativo

USP/FM/DBD-481/15

À minha família querida e amada, pais, marido, filhos, pelo amor incondicional, pelo incentivo, pela simples presença.

À Deus, que guia nossos caminhos e expressa nossa fé.

À minha irmã Gabriella, mesmo longe, tão perto.

AGRADECIMENTOS

Meu agradecimento especial será para as próximas três pessoas que estiveram presentes na minha formação como dermatologista, no meu mestrado, e no meu doutorado. Obrigada por estarem ao meu lado todos esses anos e por me motivarem sempre:

Ao Prof. Dr. Ricardo Romiti (meu orientador do mestrado e do doutorado), que plantou a semente quando iniciamos o ambulatório de cabelos, por ter aceitado mais uma vez este desafio e por toda dedicação em orientar este trabalho.

À Prof. Dra. Neusa Valente por toda paciência, dedicação e por estar sempre disponível a dar toda a explicação necessária e ficar incansavelmente interpretando nossas lâminas. Parabéns pelo seu talento nobre e nato.

À Prof. Dra. Mirian Sotto por ter dado todo o suporte quer em relação aos materiais, aos profissionais e as melhores técnicas necessárias para confecção deste trabalho. Sem todo seu auxílio nada disso seria possível.

À minha amiga e estudiosa em cabelos, Aline Donati, por ter auxiliado em todas as fases deste trabalho, estar pronta a ajudar e a ensinar.

A todos aqueles profissionais envolvidos neste projeto meu muito obrigada.

“O conhecimento dirige a prática; no entanto, a prática aumenta o conhecimento”.

Thomas Fuller

NORMALIZAÇÃO ADOTADA

Esta tese está de acordo com as seguintes normas, em vigor no momento desta publicação: Referências: adaptado de *International Committee of Medical Journals Editors* (Vancouver).

Universidade de São Paulo. Faculdade de Medicina. Serviço de Biblioteca e Documentação. Guia de apresentação de dissertações, teses e monografias. Elaborado por Anneliese Carneiro da Cunha, Maria Julia de A.L. Freddi, Maria F. Crestana, Marinalva de Souza Aragão, Suely Campos Cardoso, Valéria Vilhena. 3ª Ed. São Paulo: Serviços de Biblioteca e Documentação; 2011.

Abreviaturas dos títulos dos periódicos de acordo com *List of Journals Indexed in Index Medicus.*

SUMÁRIO

LISTA DE SIGLAS E ABREVIATURAS
LISTA DE SÍMBOLOS
LISTA DE TABELAS
LISTA DE GRÁFICOS
LISTA DE FIGURAS
RESUMO
ABSTRACT
1 INTRODUÇÃO 2
2 OBJETIVOS 5
2.1 Objetivo geral 5
2.2 Objetivos específicos 5
3 Revisão da Literatura 7
3.1 Biologia do ciclo do cabelo 7
3.2 Morfogênese 10
3.3 Classificação das alopecias cicatriciais 13
3.4 Etiologia e patogênese das alopecias cicatriciais (AC) 14
3.5 Biópsia do couro cabeludo 15
3.6 Aspectos clínicos e epidemiológicos do LPP e da AFF 17
3.7 Aspectos histológicos do LPP e do AFF 19
3.8 Imunologia do folículo 21
3.9 Implicações clínicas 25
3.10 Terapêutica 26
4 CASUÍSTICA, MATERIAL E MÉTODOS 28
4.1 Casuística 28
4.1.1 Critérios de inclusão 28
4.1.2 Critérios de exclusão 29
4.2 Análise histopatológica e morfométrica 29
4.3 Imunofluorescência direta 30
4.4 Imuno-histoquímica 31
4.5 Aspectos éticos 33

4.6 Estatística 33
5 RESULTADOS 35
5.1 Análise clínico-epidemiológica 35
5.2 Análise histológica 38
5.3 Análise da imunofluorescência direta 40
5.4 Análise imuno-histoquímica 40
6 DISCUSSÃO 47
7 CONCLUSÃO 53
8 ANEXOS 55
8.1 ANEXO A - Controle de tratamento adaptado da Universidade da Califórnia em São Francisco para acompanhamento das alopecias cicatriciais 55
8.2 ANEXO B - Parecer do Comitê de Ética 56
9 REFERÊNCIAS 59

LISTA DE SIGLAS E ABREVIATURAS

AC	alopecias cicatriciais
AFF	alopecia frontal fibrosante
APS	aparelho pilossebáceo
BE	bainha radicular externa
BI	bainha radicular interna
CARF	*cicatricial alopecia research foundation*
CD1A	*cluster* de diferenciação 1A
CD200	*cluster* de diferenciação 200
CD200R	*cluster* de diferenciação receptor de CD200
CD4	*cluster* de diferenciação 4
CD68	*cluster* de diferenciação 68
CD8	*cluster* de diferenciação 8
CFED	ceratose folicular espinulosa decalvante
CK	citoqueratina
CL	células de Langerhans
dr.	doutor
et al.	e outros
FA	foliculite abscedante
FD	foliculite decalvante
FP	folículo piloso
FQ	foliculite queloideana
HC-FMUSP	Hospital das Clínicas da Universidade de São Paulo
HE	hematoxilina-eosina
HLA	*human leukocyte antigen* (Antígeno Leucocitário Humano)
IDO	indolamina-2,3-dioxigenase

IFD	imunofluorescência direta
Ig	imunoglobulina (classes: A,D,E,G,M)
IP	imunoprivilégio
LASER	*light amplification by stimulated emission of radiation*
LE	lupus eritematoso
LED	lupus eritematoso discoide
LPP	líquen plano pilar
MF	micose fungoide
MHC	major histocompatibility complex (complexo principal de histocompatibilidade)
NARHS	*North American Hair Research Society* (Sociedade Norte-Americana de Pesquisadores de Cabelo)
Nd: YAG	*neodymium-doped yttrium aluminium garnet*
p. ex.	por exemplo
p. ex.	por exemplo
PAS	*periodic acid-Schiff*
PAS-D	*periodic acid-Schiff -diastase*
PB	pseudopelada de Brocq
PD	papila dérmica
PPAR	*peroxisome proliferator-activated receptors*
prof.	professor
rev.	revista
S. aureus	*Staphylococcus aureus*
SIF	sistema imune do folículo
SIP	sistema imune da pele
UVB	ultravioleta B
v.	volume

LISTA DE SÍMBOLOS

µm	micrometro
dl	decilitro
kg	kilograma
mg	miligrama
mm	milimetros
mm^2	milimetros quadrado
nm	nanômetro

LISTA DE TABELAS

Tabela 1 Classificação das alopecias cicatriciais primárias pela NAHRS; 1999, modificada em 2001. 14

Tabela 2 Recuperação antigênica por calor úmido 31

Tabela 3 Diluições dos anticorpos..... 32

Tabela 4 Resumo descritivo da idade (anos) por tipo de doença 35

Tabela 5 Resumo descritivo do tempo de doença (anos) por tipo de doença..... 35

Tabela 6 Análise comparativa histológica LPP x AFF 39

Tabela 7 Imuno-histoquímica com anticorpo CD1a e Cd3: área imunomarcada/área total 43

Tabela 8 Imuno-histoquímica no LPP e AFF. Fração imunomarcada elos anticorpos anti-CD4, anti-CD8, anti-CD68 e IDO quanto a área imunomarcada/área total 45

LISTA DE GRÁFICOS

Gráfico 1 *Box-Plot* para tempo de vida e tempo de doença, por tipo de doença 36

Gráfico 2 Presença de doenças associadas AFF x LPP 36

Gráfico 3 Principais sinais e sintomas associados LPP x AFF..... 38

Gráfico 4 *Box - Plot* para comparação da média de distribuição do CD1a e CD3 quanto a área imunomarcada/área total..... 44

Gráfico 5 *Box –Plot* para comparação da média de distribuição do CD4, CD8, CD68 e IDO quanto a área imunomarcada/área total 44

LISTA DE FIGURAS

Figura 1 Aspecto clínico das lesões de LPP e AFF quanto ao acometimento do couro cabeludo; A: AFF com ênfase na perda de supercílios , recesso frontotemporal e seta apontando para pápula da face; B: LPP, com acometimento difuso do couro cabeludo..... 37

Figura 2 Achados histológicos do infiltrado inflamatório no corte longitudinal: A: LPP e B: AFF. Na coloração HE (A, B) (20x) 38

Figura 3 Achados imuno-histoquímicos no LPP. A: Imunorreatividade do CD1a (40x). B: Imunorreatividade da IDO. (20x) 41

Figura 4 Achados imuno-histoquímicos na AFF. A: Imunorreatividade do CD1a (x40). B: Imunorreatividade da IDO (x40). 41

Figura 5 Achados imuno-histoquímicos no LPP. A: Imunorreatividade do CD3 (40x). B: Imunorreatividade do CD4 (40x). C: Imunorreatividade do CD8 (40x). D: Imunorreatividade do CD68 (40x)..... 42

Figura 6 Achados imuno-histoquímicos na AFF. A: Imunorreatividade do CD3 (40x). B: Imunorreatividade do CD4 (20x). C: Imunorreatividade do CD8 (20x). D: Imunorreatividade do CD68 (20x)..... 43

RESUMO

Moure ERD. *Análise comparativa das características clínico-patológicas e imunopatológicas do líquen plano pilar e da alopecia frontal fibrosante* [Tese]. São Paulo: Faculdade de Medicina, Universidade de São Paulo, 2015.

Introdução: Alopecia frontal fibrosante (AFF) é um tipo de alopecia cicatricial classificada, atualmente, como uma variante clínica do líquen plano pilar (LPP), afetando o couro cabeludo em um padrão clínico característico e apresentando padrão histológico similar ao LPP. **Objetivos:** Analisar e comparar as alterações clínico-patológicas e imunopatológicas do LPP e da AFF. **Métodos:** Neste estudo foram selecionados dez pacientes com AFF e dez com LPP objetivando caracterizar achados clínicos, histológicos e imunológicos. A revisão dos preparados histológicos em cortes longitudinais foi realizada comparando-se infiltrado linfocitário perifolicular, fibrose perifolicular, apoptose nos folículos pilosos, dilatação infundibular, infiltrado linfocitário liquenoide na interface entre a epiderme interfolicular e a derme, e reação granulomatosa tipo corpo estranho. Foram realizados estudos de imunofluorescência direta e imuno-histoquímica para a demonstração da expressão de CD1a, CD3, CD4, CD8, CD68 e IDO (indoleamine 2,3-dioxygenase) em biópsias de pele. **Resultados:** As principais manifestações clínicas verificadas nos pacientes com AFF incluíram: recesso frontotemporal simétrico e progressivo, ceratose e eritema folicular, pele atrófica desprovida de orifícios foliculares, rarefação dos supercílios e ausência de pelos velus na linha de implantação capilar. Já nos casos de LPP os principais achados clínicos incluíram: envolvimento multifocal e predominantemente difuso do couro cabeludo com presença de eritema, ceratose e descamação perifolicular. A descamação peripilar (80% no LPP e 50% na AFF) e o prurido (60% na AFF e 30% no LPP) foram os sinais e sintomas predominantes em ambas afecções. A histopatologia mostrou achados sobreponíveis entre os casos de LPP e AFF, incluindo alterações vacuolares de interface, infiltrado linfocítico liquenoide perifolicular, fibrose perifolicular, tratos cicatriciais, degeneração de queratinócitos basais e destruição da camada basal. Os achados mais característicos de imunofluorescência direta incluíram a presença de imunofluorescência granulosa moderada e contínua na zona de membrana basal e corpos citoides fluorescentes na derme papilar, principalmente, anti IgM, IgA e IgG presentes no LPP e na AFF. A comparação histopatológica e imunopatológica não mostrou diferenças significativas entre as duas afecções. **Conclusão:** Embora clinicamente diferentes, nosso estudo não evidenciou diferenças histopatológicas e imunopatológicas entre o líquen plano pilar e a alopecia frontal fibrosante, favorecendo o conceito de tratar-se, em ambos os casos, de aspectos clínicos distintos da mesma doença.

Descritores: Alopecia; Líquen plano; Cicatriz; Técnicas histológicas; Imunofluorescência; Imuno-histoquímica; Sistema imunológico; Estudo comparativo.

ABSTRACT

Moure ERD. *Comparative analysis of clinical and immunopathological features in lichen planopilaris and frontal fibrosing alopecia* [Thesis]. São Paulo: "Faculdade de Medicina, Universidade de São Paulo"; 2015.

Background: Frontal fibrosing alopecia (FFA) is a type of scarring alopecia currently considered as a clinical variant of lichen planopilaris (LPP), affecting the scalp in a distinctive clinical pattern but also presenting both characteristic and similar histological patterns. **Objective:** Analysing and comparing the clinical-pathological and immunological alterations between LPP and FFA. **Methods:** For our study, we have selected ten patients, women, with FFA and ten with LPP, so that clinical, histological and immunological findings were better characterized. The analysis of histological preparations in longitudinal sections was performed by comparing the following aspects: perifollicular lymphocytic infiltrate, perifollicular fibrosis, apoptosis in hair follicles, infundibular dilatation, lichenoid lymphocytic infiltrate at the interface between the interfollicular epidermis and the dermis and granulomatous foreign body reaction. Studies of direct immunofluorescence and immunohistochemistry were executed for demonstrating the expression of CD1a, CD3, CD4, CD8, CD68 and IDO (2,3-dioxygenase indoleamine) in skin specimens. **Results:** The main clinical manifestations observed in the studied patients with AFF include: symmetrical and progressive frontotemporal recession, follicular keratosis and erythema, atrophic skin devoid of hair follicles, thinning eyebrows and absence of vellus hair in the hairline. Concerning LPP cases, the mais clinical manifestations include multifocal and predominantly diffuse scalp involvement with the presence of erythema, perifolicular keratosis and scales. The associated signs and symptoms, for patients with LPP the main findings were perifollicular scale (80% and 50% LPP AFF) and pruritus (60% and 30% AFF LPP). The histopathology of both diseases showed overlapping findings, including interface vacuolar changes, perifollicular lichenoid lymphocytic cell infiltrate, hypergranulosis, hyperkeratosis, hyperacanthosis, degeneration of basal keratinocytes and destruction of the basal layer. The most common immunofluorescence findings of the patients were the presence of continuous and moderate granulous immunofluorescence in the basement membrane zone and cytoid fluorescent bodies in the papillary dermis mainly anti IgG, IgM and IgG present in the LPP and AFF. The immunohistochemical studies showed no significant difference in the two entities. **Conclusion:** Although clinically distinct, our study has not demonstrated neither histological nor immunological differences between lichen planopilaris and frontal fibrosing alopecia, sustaining, therefore, the concept of both cases being different clinical aspects of the same disease.

Descriptors: Alopecia; Lichen planus; Cicatrix; Histological techniques; Fluorescent antibody technique; Immunohistochemistry; Imune system; Comparative study.

1 Introdução

1 INTRODUÇÃO

As alopecias cicatriciais (AC) são doenças inflamatórias crônicas complexas que podem determinar a perda permanente dos cabelos. Escasso é o conhecimento sobre sua etiologia, patogênese e opções de tratamento.[1]

Dentro do universo das alopecias cicatriciais primárias, onde o folículo piloso é o alvo principal da destruição, há uma variedade de entidades nosológicas com diferentes etiologias e características clínicas. Este grupo inclui: lúpus eritematoso discoide (LED), líquen plano pilar (LPP), pseudopelada de Brocq (PB), foliculite decalvante (FD) e foliculite abscedante/dissecante (FA).[2] Achados específicos são, de forma geral, mais evidentes nos estágio iniciais destas doenças. Nas fases mais tardias, as características clínicas e histopatológicas das diferentes doenças se sobrepõem, tornando mais difícil sua distinção.[3,4]

Em muitos casos de alopecia cicatricial, o exame histopatológico revela folículos capilares afetados envolvidos por intenso infiltrado inflamatório e sua composição predominante, seja linfocítica ou neutrofílica, sugere um tipo específico de AC. O infiltrado frequentemente é observado na porção superior e permanente do aparelho pilossebáceo, onde se localizam as células tronco do *bulge* folicular.[5,6]

O LPP, também conhecido como líquen plano folicular, descrito primeiramente por Pringle, em 1895, manifesta-se no couro cabeludo de forma única ou associada a quadro cutâneo. afetando o couro cabeludo em um padrão clínico e histológico distinto que envolve, seletivamente, folículos pilosos e provoca uma alopecia cicatricial. O diagnóstico diferencial com outras alopecias cicatriciais pode ser realizado por meio da avaliação clínica, histológica e imunológica.[6,7]

A AFF é um tipo de AC, considerada variante clínica do LPP. Acomete, mais frequentemente, mulheres caucasianas e pós-menopausadas que apresentam, clinicamente, alopecia progressiva ao longo da linha frontal de implantação dos cabelos e perda de supercílios.[7]

As características clínico-patológicas da AFF têm sido descritas ao longo desses anos destacando-se diferenças clínicas e semelhanças histológicas. Em

comparação histopatológica, notaram na AFF, menor intensidade da inflamação folicular e maior número de células apoptóticas do que no LPP, e em alguns casos de LPP, o infiltrado inflamatório agredia a epiderme interfolicular, o que não ocorria na AFF.[8]

A AFF seria uma variante do LPP com características histológicas próximas e quadro clínico distinto. No entanto, estudos comparativos sobre a caracterização imunofenotípica da resposta inflamatória e do comportamento dos elementos relacionados à proteção imunológica no LPP com a AFF ainda são poucos. Os esforços atuais concentram-se em estabelecer novos padrões de classificação das alopecias baseados não somente no tipo de célula predominante no infiltrado inflamatório como preconiza a *North American Hair Research Society*/Sociedade Norte-Americana de Pesquisadores de Cabelo (NAHRS) . Melhor padronização das características clínico-patológicas e imunológicas contribuirão para que esse objetivo seja atingido.

2 Objetivos

2 OBJETIVOS

2.1 Objetivo geral

Estudar comparativamente achados clínicos, histopatológicos e imunopatológicos no LPP e na AFF procurando diferenças que permitam individualizar as duas entidades.

2.2 Objetivos específicos

1. Delinear as principais diferenças clínicas de pacientes com LPP e AFF;
2. Estudar os aspectos histopatológicos do LPP e da AFF, em cortes longitudinais;
3. Comparar os achados de imunofluorescência direta do LPP e da AFF em biópsias do couro cabeludo afetado;
4. Comparar a expressão de células dendríticas (CD1a), linfócitos T (CD3/CD4/CD8), macrófagos (CD68) e células IDO em biópsia de couro cabeludo afetado no LPP e na AFF.

3 Revisão da Literatura

3 REVISÃO DA LITERATURA

3.1 Biologia do ciclo do cabelo

O aparato pilossebáceo é uma estrutura cilíndrica bem organizada, multicelular, que produz outra estrutura complexa, o pelo e é formada pelo folículo piloso, glândula sebácea e músculo piloeretor.[9]

Calcula-se que a pele humana contenha aproximadamente cinco milhões de folículos pilosos, com cerca de 100.000 folículos presentes no couro cabeludo, não sendo formados, em circunstâncias normais, folículos adicionais após o nascimento.[10,11] No corpo humano, somente as regiões palmar e plantar, lábio inferior e pênis não contêm unidades pilossebáceas.[12,13]

Em um corte longitudinal, podem-se distinguir diferentes porções do folículo piloso, que são denominadas: infundíbulo (desde o poro até a desembocadura da glândula sebácea), istmo (entre a glândula sebácea e a inserção do músculo eretor do pelo) e segmento inferior, situado abaixo do músculo eretor.[14] Considera-se a haste capilar como a porção livre do pelo situada acima do nível da epiderme, o acrotríquio como a porção intra-epidérmica do folículo, enquanto a raiz do pelo é a porção intra-dérmica.[12]

No segmento inferior do folículo está situado o bulbo que é a parte mais espessa e profunda. O bulbo folicular anágeno contém uma das mais rápidas populações de células proliferativas do organismo dos mamíferos, os chamados ceratinócitos da matriz germinativa. Entre as células da matriz germinativa existem corpos celulares de melanócitos que emitem prolongamentos longos contendo melanina e que são fagocitados pelas células da matriz germinativa. Para que ocorra a pigmentação da haste, estes melanócitos são distintos daqueles da epiderme, possuindo longos dendritos e menor relação melanócito-ceratinócito (1:1 – 1:4) que na unidade melânica epidérmica (1:25 – 1:40).[15] De maneira geral, a pigmentação do cabelo durante a fase anágena é promovida pela transferência de dois tipos de pigmentos produzidos na unidade pigmentar do folículo piloso: se o pigmento

dominante for a *eumelanina* a cor será preta, e se o pigmento principal for a *feomelanina* a cor será amarela ou vermelha.[16]

A matriz folicular recobre uma papila de tecido conjuntivo, denominada papila dérmica (PD) onde se encontram vasos e nervos finos.[14,17] A PD é composta de fibroblastos especializados localizados na base do folículo; acredita-se que esses fibroblastos produzam sinais que induzam a divisão das células da matriz. Estas células mover-se-iam para a porção superior, formando a haste e a bainha interna.[18]

Pelo menos oito cilindros concêntricos, que constituem os compartimentos epiteliais do folículo piloso, podem ser observados: a bainha externa (BE), a bainha de companhia, a bainha interna (BI) que por sua vez é composta pela camada de Henle (BI), pela camada de Huxley (BI) e pela cutícula da bainha interna (BI), assim como a haste composta pela cutícula, córtex e medula.[19]

Conforme o pelo emerge da região da matriz, é incorporado pela bainha radicular interna (BI), a qual orienta a fibra capilar central, utilizando-se da camada íntima da bainha radicular externa (BE): **a bainha de companhia** (que provavelmente representa um compartimento de células independentes com um papel fundamental na fixação do cabelo). Desta forma, a presença de estruturas guias e planos de clivagem no folículo piloso, resultam em crescimento direcionado do pelo, para que o mesmo alcance a superfície cutânea sem ser introduzido na derme, onde poderia iniciar uma reação necrotizante tipo corpo estranho.[9]

A bainha radicular interna (BI) é formada por três camadas separadas, chamadas **cutícula**, **camada de Henle**, e **camada de Huxley**. As escamas da cutícula, da BI, se intercomunicam com a cutícula do pelo, ocorrendo, assim, um ancoramento firme. A bainha de Huxley forma o volume da BI e pode participar do molde geométrico do formato da haste capilar, embora este seja determinado principalmente pelo bulbo capilar, particularmente, pelo grau de simetria/assimetria axial da matriz.[20,21] Foi demonstrado que no cabelo crespo, um dos lados da cutícula do cabelo se desenvolve primeiro, dando a este bulbo o aspecto de taco de golfe; já no liso, o desenvolvimento é igual e reto.[22] Logo abaixo do local de inserção do ducto da glândula sebácea, a bainha radicular interna sofre decomposição (descamação).

A bainha radicular externa forma o cilindro externo do folículo piloso e comunica a epiderme adjacente com o bulbo piloso inserido na hipoderme. A BE, contígua com a epiderme, separa a BI e seus componentes, da derme. Em contraste com a BI e o pelo, derivados de células da matriz germinativa, a BE é derivada de células basais e tem como funções: ser um reservatório de células-tronco, servir como rota de passagem de nutrientes e oxigênio para o folículo, servir como armazenamento de energia (glicogênio) e ser uma estrutura de apoio e orientação para a BI e a haste.[10]

Células provenientes da parte central da região da matriz logo acima da papila dérmica dão origem à haste pilosa que de dentro para fora consiste de três partes: **medula, córtex e cutícula**. A medula é formada por um eixo central de células fracamente queratinizadas e mal interconectadas, compõe-se de fileiras de células poliédricas contendo grânulos de eleidina (substancia oleosa afim com a queratina) e frequentemente espaços aéreos, e está ausente no lanugo e no velus humano.[12,17,23]

O principal componente estrutural da haste capilar é o córtex, suas células são alongadas e unidas para formar fibras fusiformes e achatadas contendo grânulos de pigmento nos pelos escuros e ar nos brancos, ele é composto por um grupo de tricócitos completamente ceratinizados, compactados, interligados e em forma de fuso, sendo unidos por um material proteináceo dando à haste excepcional resistência ao estresse mecânico e alta elasticidade. O córtex é coberto pelas células da cutícula, composta de uma camada simples de escamas achatadas que se sobrepõem da profundidade para a superfície, ricas em proteínas sulfurosas e organizadas como telhas no telhado. A cutícula é responsável principalmente por manter a haste no folículo e protegê-la da ação do tempo. O dano cuticular causa alterações na haste capilar como fraturas, fendas e quebra total do fio.[10]

As glândulas sebáceas são estruturas lobulares e saculares que com seus canais excretores abrem-se no terço superior do folículo, abaixo de sua abertura externa e produzem o sebo cuja função é lubrificar os pelos e a pele. Cada folículo é provido de uma a seis glândulas sebáceas que nele se abrem.[24]

O ângulo da haste pilosa muda pela a ação das fibras de um músculo liso, chamado músculo eretor do pelo que pela sua ação diminui a obliquidade do folículo, tornando-o reto. O músculo está sob controle adrenérgico, e contrações involuntárias

que ocorrem em situações de estresse repentino, ansiedade ou raiva fazem com que o pelo se “levante”.

Na região de inserção do músculo eretor do pelo, no istmo, existe um espessamento na camada basal da bainha radicular externa e que contém melanócitos e células pluripotenciais em atividade, conhecido como protuberância (ou *bulge*), considerado o principal sítio de células progenitoras, importantes para regeneração e para o ciclo folicular.[19] As células da matriz são formadas a partir do *bulge* e o seu crescimento e diferenciação sofrem influências de substâncias produzidas na papila dérmica, que induzem pelos anágenos, dando origem as chamadas células amplificadas transitórias, que são queratinócitos, mitoticamente ativos, da matriz, que se diferenciam na haste do cabelo.[19,25,26] Por outro lado, a atividade secretória da papila é controlada por mediadores das células da camada espinhosa da bainha radicular externa e por hormônios.[26]

O sistema de inervação do folículo piloso é o responsável pelas propriedades do folículo, de alta sensibilidade tátil, que registra sensações muito delicadas por meio da movimentação das hastes capilares. Além disso, o plexo neural folicular também apresenta importante função de tropismo e regulação devido à liberação de neurotransmissores, neuropeptídios e neurotrofinas.[10]

A vasculatura capilar está localizada sobre o plexo vascular dérmico e subcutâneo e é formada por arteríolas, capilares e vênulas com numerosas anastomoses. Este sistema de perfusão alcança todo o folículo e garante que todas as regiões do mesmo tenham acesso a nutrientes, oxigênio, moléculas biorregulatórias sistêmicas e hormônios assim como permita que produtos deletérios produzidos por vias metabólicas e de pigmentação do bulbo na fase anágena sejam carreados para excreção e desintoxicação do folículo.[9]

3.2 Morfogênese

A morfogênese do folículo piloso inicia-se na nona semana de vida embrionária, a partir de um pequeno broto epitelial da epiderme, bem acima de uma condensação mesenquimal e, rapidamente progride para a formação de unidades

pilosas multicilíndricas e maduras, estreitamente relacionadas com as glândulas sebáceas.[9]

Muitas células de origem embrionária distintas cooperam para a formação do folículo piloso e de sua haste pigmentada, entre estas células, os ceratinócitos e os fibroblastos altamente especializados que apresentam propriedades indutoras e morfogenéticas; os melanócitos, as células de Langerhans (CL) e as células T intraepiteliais.[10,27] Outros grupos celulares incluem fibras nervosas, vasos sanguíneos assim como mastócitos e macrófagos que surgem somente após o desenvolvimento inicial do folículo e que juntamente com as CL e as células T intraepiteliais formam parte do sistema imune do folículo piloso.[10]

Um campo morfogenético criado na epiderme resultante, provavelmente, de elementos sinalizadores intercomunicantes, que funcionam como estimuladores ou inibidores da indução folicular, levam à formação de um aglomerado de ceratinócitos que cresce para baixo em direção a derme como uma sólida coluna de células proliferativas, esculpidas por apoptose (morte programada de células).[28]

A β-catenina faz parte de um complexo grupo de proteínas que regulam o crescimento celular e adesão entre as células. Sinalizações realizadas pela família das integrinas e pela β-catenina parecem ser os principais envolvidos na regulação deste crescimento para baixo dos ceratinócitos na via de diferenciação folicular. A sinalização feita pela β-catenina é essencial para as células tronco, uma vez que os ceratinócitos na ausência de β-catenina destinam-se a formação epidérmica, enquanto que a grande expressão de β-catenina leva a formação de folículos pilosos em anágeno.[29]

A morfogênese folicular é composta de três fases: indução, organogênese e citodiferenciação.[19] Sob condições fisiológicas, a indução folicular pode ser negativamente controlada, isto significa, que na pele normal, o balanço é feito no sentido da supressão do desenvolvimento folicular, assim, a indução folicular, não ocorre até que inibidores do aglomerado sejam, suficientemente, neutralizados, o que poderia ser visto como uma proteção contra malignidades, em particular daquelas com origem nas células-tronco foliculares.[19,30-32] Na região palmo-plantar, esta desinibição nunca ocorre espontaneamente, o que explica a completa ausência de folículos pilosos e glândulas sebáceas nestas regiões.

Uma vez que o aglomerado tenha sido formado, sinais epidérmicos, provavelmente, são necessários para induzir o desenvolvimento do 'centro de comando mesenquimal' na papila dérmica folicular (PD), iniciando a fase da organogênese. Durante esta fase, a PD começa a expressar proteoglicana sulfato de condroitina além de regular a atividade da fosfatase alcalina como indicador do aumento de seu poder de indução.[10]

A inervação alvo-específica do folículo, em desenvolvimento, e a angiogênese devida a fatores de crescimento endoteliais tornam-se detectáveis também na fase de organogênese. Nesta fase, sinais epiteliais são necessários para guiar melanoblastos ao epitélio folicular, cujo estágio final acontece, quando melanócitos começam a formar a unidade pigmentar do folículo piloso.

O começo da terceira fase, a citodiferenciação do folículo, ocorre em torno da 11º semana de desenvolvimento embrionária e coincide com o início da geração da melanina. A diferenciação de ceratinócitoss individuais em sebócitos, no epitélio superior do folículo, ou em células que se transformam em precursores da glândula apócrina, inicia-se, também, em torno desta fase. Durante este período mais tardio de desenvolvimento do folículo, o epitélio folicular é povoado por CL e células T migratórias além de um número crescente de mastócitos e macrófagos que se acumulam no mesênquima perifolicular.[10]

Um evento crítico da citodiferenciação é a formação da BI, cujas células serão as primeiras do folículo a diferenciar-se até a fase terminal. Assim, lentamente, forma-se um tubo rígido, onde no centro estão localizados os tricócitos que irão produzir a haste do cabelo compactada. A formação da BI é uma etapa crucial na morfogênese do folículo piloso, uma vez que anuncia que o folículo está se preparando para a sua função chave: a fabricação das hastes pilosas.[10]

Sob circunstâncias fisiológicas, a formação dos folículos pilosos ocorre somente durante o desenvolvimento da pele, isto é, nos seres humanos até antes do nascimento.

Durante o desenvolvimento humano da pele, cada folículo piloso intra-útero gera um primeiro tipo de haste com pouco pigmento e fina, chamada lanugo, "um cabelo teste", que cai em torno de 7-8 meses de gestação e um segundo, mais curto e menos pigmentado, que cai 3-4 meses, após o nascimento. Estas primeiras duas

ondas de formação de haste capilar são, razoavelmente, sincronizadas, após isso, os folículos pilosos humanos convertem-se para um padrão de ciclo em mosaico, isto é, cada folículo segue seu próprio ritmo de ciclo produzindo dois tipos de pelos: o velus e o terminal.[9]

Os velus são pelos finos (< 0,1 mm), curtos (< 1 cm) e despigmentados. Estão distribuídos por todo corpo, exceto palmas, plantas, região lateral dos dedos, glande, lábios menores, e parte interna dos lábios maiores da vulva. Podem responder à ação dos andrógenos e, se tornarem, pelos terminais. Esta alteração é mais frequentemente observada nos pelos ao redor dos genitais, nas axilas, região peitoral, abdome, dorso e face. Os pelos terminais são grossos (até 0,6 mm), longos (> 2 cm) e pigmentados.

Os folículos humanos tendem a se organizar em aglomerados de três ou mais folículos denominados "unidades foliculares", (apresentando folículos terminais e/ou velus, arranjados sobre uma área de aproximadamente 1 mm^2). Em uma biópsia do couro cabeludo, feita por *punch* de 4 mm, seccionada horizontalmente, é possível encontrar em torno de 12-14 unidades foliculares.[33] Este alto nível de organização estrutural e o fato de que o transplante de unidades foliculares inteiras ofereça vantagens na cirurgia de restauração do cabelo, sugere que as unidades foliculares estão ligadas, funcionalmente, às unidades pilossebáceas e aos seus músculos eretores do pelo como um conjunto de mini-órgãos.[34]

Após a conclusão de seu desenvolvimento, cada folículo piloso anágeno está ativamente produzindo hastes pilosas, e, deverá experimentar um curso completo de transformações, que começa com a regressão apoptose-dirigida (catágeno), seguida por um período de quiescência relativa (telógeno).[10]

3.3 Classificação das alopecias cicatriciais

Nas alopecias cicatriciais a localização dos sinais e sintomas, quando presentes, pode direcionar o clínico para as áreas de doença ativa. Estigmas foliculares e interfoliculares tais como hiperqueratose, eritema, alterações pigmentares e atrofia; o padrão de alopecia (desigual, reticulada, central, etc.), e provas cutâneas características extracranianas e sistêmicas, devem ser avaliadas. A

confirmação da impressão diagnóstica pode ser confirmada por meio da biópsia do couro cabeludo. No entanto em muitos casos, apenas a correlação clínico-imunopatológica permite confirmar a diagnose.[1,3]

Vários sistemas de classificação têm sido desenvolvidos para organizar as muitas apresentações das alopecias cicatriciais identificadas na literatura. A distinção tem sido feita de acordo com características clínicas e patológicas, entre outros fenômenos observados. Em um esforço para aumentar a compreensão sobre as alopecias cicatriciais primárias, um workshop patrocinado pela NARHS foi realizado em 2001, e, resultou no desenvolvimento de um sistema de classificação para padronizar a comunicação entre pesquisadores e clínicos sobre o assunto. Neste consenso, cada entidade é classificada de acordo com a célula inflamatória predominante (linfócito/neutrófilo e misto), presente em amostras de biópsia do couro cabeludo de lesões clinicamente ativas (Tabela 1).[35]

Tabela 1 - Classificação das alopecias cicatriciais primárias pela NAHRS; 1999, modificada em 2001.

Linfocítica
Lupus eritematoso discoide
Lupus eritematoso discoide
Líquen plano pilar
Pseudopelada de Brocq
Alopecia frontal fibrosante
Síndrome de Graham-Little
Queratose folicular espinulosa decalvante
Neutrofílica
Foliculite decalvante
Foliculite dissecante
Mista
Acne queilodiana
Acne necrótica
Dermatose pustular erosiva
Alopecia cicatricial primária não específica

3.4 Etiologia e patogênese das alopecias cicatriciais (AC)

Uma série de artigos a partir de pesquisas clínicas e básicas têm sido publicados sobre novos aspectos das AC, e novas teorias têm avançado sobre a

patogênese das AC. Em 2005, pesquisadores foram convocados pela primeira vez pelos institutos de saúde nacionais para reverem essas condições e recomendarem diretrizes para pesquisas futuras.[1]

Em relação à etiopatogenia das AC, progressos para seu entendimento têm sido dificultados pela má compreensão da progressão da doença, definição inconsistente e imprecisa da literatura, falta de marcadores moleculares para qualquer uma das entidades reconhecidas de AC, e resposta imprevisível e incompleta à terapia. Desta forma o aconselhamento aos pacientes sobre seu prognóstico e a resposta esperada à qualquer terapia escolhida é, neste momento, extremamente desafiador.[36]

O *bulge* é a parte mais inferior da região dita "permanente" do folículo pilar durante o ciclo capilar, é considerado principal sítio de células progenitoras, importantes para regeneração e para o ciclo folicular.[19,25] Acredita-se que as AC resultem da destruição irreversível das células-tronco epiteliais do folículo que estão, constantemente, sendo remodelados, mas que podem perder a capacidade de regenerar-se a partir de um ataque inflamatório. Assim, as AC oferecem um modelo excelente e acessível para o estudo de como os vários eventos inflamatórios e mecanismos imunes conspiram para destruir as populações de células-tronco epiteliais e possibilitam identificar sinais (atualmente desconhecidos), que incitem esse tipo de ataque inflamatório como um passo fundamental para a prevenção de doenças de células-tronco e término da progressão de doenças.[36] No entanto modelos experimentais e novos estudos imunológicos são necessários para total compreensão do infiltrado inflamatório, levando a uma alopecia cicatricial irreversível como observado no LPP.

3.5 Biópsia do couro cabeludo

A biópsia do couro cabeludo é de grande valor para a avaliação da perda dos cabelos. O local escolhido para biópsia do couro cabeludo é fundamental e determinado pelas informações clínicas, devendo ser contemplado o estado da doença representativa, principalmente se na fase ativa, com características morfológicas primárias e exame de tração positivo (quando possível).[1] Idealmente

duas biópsias deveriam ser obtidas de diferentes áreas: uma da área afetada e, uma segunda, retirada de uma área periférica a lesão, supostamente "saudável".[2]

Um espécime de biópsia de quatro milímetros verticalmente seccionado por *punch*, incluindo o tecido celular subcutâneo, é adequado para avaliar alopecias associadas com mudanças na interface, infiltrados liquenoide e patologias subcutâneas. Em secções verticais (longitudinais) convencionais, no entanto, apenas parte de pequeno número de unidades foliculares são vistas, pois os folículos pilosos, que crescem em ângulo, são cortados tangencialmente e, como tal, não pode ser visualizados na sua totalidade.[1] Alguns autores preferem biseccionar a biópsia transversalmente, demonstrou que o melhor local fica um mm acima da junção dermo-epidérmica já Templeton e Solomon (1994) têm indicado 1.5mm ou dois mm abaixo da superfície epidérmica, contudo, independentemente de qualquer nível de biópsia transversal escolhida, o objetivo final é alcançar a área ístmica.[2,37] Este é o local onde as unidades foliculares residentes oferecem a maior quantidade de achados diagnósticos, incluindo a oportunidade de realizar a contagem exata da relação das unidades foliculares, achado importante para alopecias não cicatriciais. O seccionamento transversal permite a visualização da maioria dos folículos e em vários níveis, mas para isso, é necessária uma equipe bem treinada de laboratório para uma melhor técnica de incorporação do espécime. As desvantagens do corte transversal incluem inexperiência com o processamento da amostra e interpretação, bem como perda de detalhes da relação patológica, da junção dermo-epidérmica, derme papilar e panículo.[38]

As secções verticais, por sua vez, encontram sua importância por abrangerem toda a espessura da pele na secção, uma característica, notadamente, útil na avaliação das alopecias cicatriciais.

Por esta razão, nas alopecias cicatriciais, de acordo com o consenso norte americano de 2001 o procedimento ideal para o estudo das alopecias é a realização de duas biópsias com *punch* de quatro milímetros (mm) até o subcutâneo, onde um espécime seria submetido a seccionamento transversal para realização das colorações necessárias (hematoxilina-eosina (HE), mucina, ácido periódico-Schiff (PAS), fibra elástica) e o outro submetido a corte vertical em dois pedaços iguais, um, para colorações de rotina, e o outro para o exame da imunofluorescência direta (IFD), que

tem sua importância, particularmente, nos casos de alopecias cicatriciais linfocíticas.[3,35]

3.6 Aspectos clínicos e epidemiológicos do LPP e da AFF

O LPP é uma forma rara de alopecia cicatricial, descrita primeiramente por Pringle, em 1985, que acomete, frequentemente, mulheres (70%) com idade média de apresentação de 51 anos.[6] Aproximadamente 25% dos pacientes apresentam manifestações cutâneas e acometimento de membranas mucosas, características de líquen plano (LP) e, mais raramente, acometimento ungueal como pitting e onicorrexe.[39]

A etiologia do LPP permanece desconhecida, provável origem autoimune e relacionada à(s) mesma(s) causa(s) do LP. Estudos recentes sugerem que haja uma disfunção e hipoatividade do peroxissoma, com consequente alteração da produção lipídica e inflamação. Alguma condições e medicações (betabloqueadores, captopril, furosemida, nifedipina , sulfonilureias) podem representar fatores desencadeantes ou agravantes do LPP. Casos de LPP foram descritos associados à exposição ao ouro, tireoidite imune, esclerodermia em golpe de sabre e dermatite herpetiforme.[6,7,40]

O LPP pode apresentar-se no couro cabeludo de forma multifocal ou difusa, a forma clássica do LPP envolve inicialmente o vertex, mas qualquer área do couro cabeludo poder ser afetada. As lesões iniciais são caracterizadas por eritema violáceo folicular, geralmente localizado na periferia da zona alopécica, correspondendo à sua margem de expansão. O curso clínico e o padrão da queda do cabelo pode ser insidioso ou fulminante.[39]

O exame físico é variável mostrando diferentes características a depender do período de evolução clínica (fase inflamatória ou cicatricial). A fase inflamatória apresenta-se com eritema perifolicular e espículas foliculares cuja cicatrização resulta em perda de pelos com presença de óstios dilatados ora, contendo debris queratóticos, ora com focos espalhados de alopecia parcial, onde podemos observar saída de pelos por meio desses óstios (foliculite em tufos). O LPP pode apresentar também um padrão de alopecia semelhante à alopecia central centrífuga ou a

pseudopelada de Brocq, por isso o diagnóstico de LPP não deve ser baseado somente em características clínicas. Infrequentemente, pústulas podem ser observadas na periferia da alopecia, o que poderia imitar a foliculite decalvante (FD).[6] A evolução do LPP mostra alopecia em placas mimetizando as fases finais de diversas formas de alopecia cicatricial, essas placas apresentam-se de diferentes tamanhos e formas e são centrífugas e coalescentes, podendo afetar inteiramente o couro cabeludo. Ainda não existem estudos que mostrem a duração correta da doença, como se a mesma não tivesse um fim aparente ou remissão completa.[39]

Pacientes com doença do couro cabeludo indolente podem ser assintomáticos, mas o prurido e a hiperestesia estão frequentemente presentes. Pacientes que apresentam concomitantemente LP de pele ou de mucosa podem ter sintomas relacionados a essas lesões.[7]

Nas fases iniciais da doença o exame clínico complementar como o teste de tração, mostra um aumento do numero de pelos anágenos, cujas bainhas podem ser extraídas com leve tração. A dermatoscopia mostra ausência de orifícios foliculares no centro das áreas calvas; nas margens, o eritema inflamatório é perifolicular e a queratose estende-se ao longo do cabelo, com falsos “casts” (cilindros capilares) observados no seu eixo, pode existir também discromia e pontos cinza-azulados. Em negros, os pontos brancos podem estar presentes, visto que não o há destruição anexial no LPP.[41]

O exame laboratorial complementar mais importante é a imunofluorescência direta e a pesquisa de anticorpos para diferenciar esta doença do lúpus eritematoso discoide e do lúpus eritematoso sistêmico, respectivamente.[6] Desde a descrição do LPP algumas variantes têm sido consideradas, com destaque para a AFF e para uma outra apresentação mais rara descrita por Piccardi, em 1913 e publicada por Graham Little, em 1915 levando o nome de ambos e caracterizada pela tríade: alopecia cicatricial do couro cabeludo, alopecia não cicatricial das regiões axilares e pubianas, e presença de pápulas foliculares ceratósicas agrupadas, lembrando líquen espinuloso ou ceratose pilar no tronco e extremidades.[7]

A condição chamada AFF é um tipo de alopecia cicatricial considerada, atualmente, como sendo uma variante clinica do LPP, foi descrita, inicialmente, em mulheres australianas como uma doença de mulheres brancas e pós-menopausadas

(média de idade de 67 anos).[40,41] Caracteriza-se, clinicamente, por uma alopecia progressiva ao longo da linha frontal de implantação dos cabelos, eritema perifolicular, hiperceratose perifolicular e pela perda de pelos dos supercílios.[42,43] A pele tem aspecto normal ou apresenta diferença em relação a pele da fronte, dependendo do grau de fotoexposição. Um sinal sugestivo é a presença de poucos fios terminais na linha de implantação dos cabelos.[6,7]

O exame dermatoscópico é útil para o diagnóstico e na AFF revela, predominantemente, uma diminuição de óstios foliculares, escama e eritema perifolicular, além de capilares arboriformes.[41]

As características histopatológicas da AFF são bastante semelhantes àquelas encontradas no LPP e inclui infiltrado liquenoide, envolvendo o istmo e o infundíbulo, queratinócitos apoptóticos na bainha radicular externa, fibrose concêntrica em torno dos folículos pilosos, consequente destruição folicular e cicatrização alopécica. Sua origem ainda é incerta, embora hipóteses não consubstanciadas, especulem fatores hormonais envolvidos com a menopausa.[42] A história natural da AFF é desconhecida mas progressão lenta e remissão espontânea pode ser vista em alguns casos.[43]

3.7 Aspectos histológicos do LPP e do AFF

Achados histológicos do LPP e suas variantes consistem nos estágios iniciais, em alterações vacuolares de interface, com infiltrado celular linfocítico liquenoide perifolicular, hipergranulose, hiperqueratose, hiperacantose, degeneração de queratinócitos basais e destruição da camada basal na metade dos casos. Um infiltrado em banda subepidérmico pode estar presente envolvendo a região entre o infundíbulo e o istmo (“hugging”), tipicamente, poupando a porção inferior cíclica do folículo.[7]

Ocasionalmente, a epiderme interfolicular pode estar associada a um infiltrado liquenoide, mas o clássico infiltrado em banda visto no líquen plano em geral não está presente. O infiltrado resulta na vacuolização da camada basal, com corpos citoides e a formação de uma fenda artefatual entre o epitélio e o estroma chamada

de espaço de “Max Joseph”. A incontinência pigmentar pode ser proeminente, especialmente, nos casos envolvendo a epiderme, mas em geral, esta é poupada em 58-91% dos casos. Nos fragmentos de biópsia, nem todos os folículos pilosos estão envolvidos, correspondendo à perda de cabelo, muitas vezes incompleta, observada, clinicamente nas placas individuais de LPP.[26] Os folículos acometidos estão dilatados com suas extremidades arredondadas, mostrando uma aparência em “forma de copo” preenchido com material queratinoso correspondendo às rolhas córneas ou pápulas perifoliculares ceratósicas ao exame clínico.[7]

Glândulas sebáceas são destruídas no início do processo. Já o plexo vascular profundo ou outras estruturas anexiais, como as glândulas écrinas, não estão envolvidos.[26]

O acometimento do istmo e do infundíbulo correlacionam-se com a cicatriz tardia em forma de cunha das fases adiantadas do LPP, nesta fase, ocorre uma a fibrose perifolicular lamelar concêntrica, os folículos são destruídos e substituídos por um trato fibroso espesso, a inflamação é mínima ou ausente, sem alterações liquenoide clássicas.[26]

Colorações especiais não mostram um depósito de mucina na derme intersticial. As colorações para fibra elástica foram úteis em diferenciar o LPP do LED. A perda de tecido elástico vista em coloração própria, envolvendo apenas a porção do terço superior, levando a uma cicatriz superficial em cunha com destruição da rede de fibras elásticas, somente nesta área, associada à destruição da bainha elástica que margeia o trato fibroso, auxilia no diagnostico diferencial da doença em uma fase tardia.[26]

Por apresentarem o mesmo padrão histológico para alguns estudiosos a AFF parece ser apenas um dos vários padrões clínicos de alopecia que pode ser visto no LPP. Entretanto, lesões de LP, em geral, não são encontradas nessas pacientes.[7]

As características clínico-patológicas da AFF foram descritas.[8] Esses autores destacaram as semelhanças e diferenças entre a AFF e LPP ao analisar biópsias de lesões do couro cabeludo de oito pacientes com FFA e, oito pacientes, com LPP. Concluíram que, apesar das características clínicas dos casos de AFF e LPP serem completamente diferentes, os achados histopatológicos para as duas entidades foram semelhantes no entanto, biópsias de pacientes com AFF mostraram menor

intensidade da inflamação folicular e maior número de células apoptóticas do que as de pacientes com LPP. Em alguns casos de LPP, o infiltrado inflamatório agredia a epiderme interfolicular, o que não foi observado nos casos de FFA.[8] Os achados de imunofluorescência direta são inespecíficos mostrando depósito de IgM e menos frequentemente de IgA, IgG e C3 dentro de corpos citoides ao redor da porção superior do folículo.[26] O padrão mais comum de IFD no LPP são depósitos imunes de interface ao longo do infundíbulo e do istmo do folículo. Menos frequente, são vistos depósitos mistos ou apenas na junção dermo-epidérmica. Depósitos de IgM e IgA e, raramente, de C3 nos corpos citoides estão presentes, particularmente, ao longo da membrana basal folicular ao nível do infundíbulo e do istmo. Na metade dos casos pode-se observar um padrão desordenado de deposito de fibrinogênio na zona de membrana basal ao longo da bainha externa.[44]

3.8 Imunologia do folículo

O canal folicular é uma das principais portas de entrada para organismos infecciosos, contudo, em indivíduos imunocompetentes, sinais de infecção são excepcionalmente raros, se considerarmos o vasto número de tais portas de entrada. Isto se deve a um sistema de defesa anti-infecção eficiente na bainha radicular externa (BE), constituído por uma densa trama de CL e células dendríticas, em forma de anel, no epitélio folicular distal, e a um grande número de mastócitos e macrófagos perifoliculares. Como parte deste sistema, o epitélio folicular humano também expressa uma variedade de β-defensinas, que compõem parte do elaborado e evolucionário sistema imune não-específico do folículo piloso. O canal folicular é uma importante porta de entrada para invasão microbiana no organismo dos mamíferos. Portanto, é razoável assumir que a BE folicular é especializada no reconhecimento do antígeno microbiano e na sua apresentação. Esta noção é baseada nos resultados que mostram que a BE do folículo humano contem mais células CD4 + e CD8+ predominantemente ativadas do que a epiderme interfolicular.[45,46]

Embora o sistema imune do folículo (SIF) seja componente integral do sistema imune da pele (SIP), ele difere do último, pelo menos, em três aspectos: (1) a BE

distal dos folículos humanos abriga um MHC classe II relativamente imaturo e deficiente, uma população funcionalmente "danificada" de CL que serve supostamente como um reservatório intermediário entre a medula óssea e a epiderme; (2) as CL e os receptores γ/δ ou α/β de linfócitos intra-epitérmicos não são distribuídos homogeneamente em todas as camadas do epitélio folicular, reduzindo em número conforme se afastam da superfície epidérmica e, (3) ao contrário, de todos os outros compartimentos da pele, a matriz do folículo, estabelece uma área de relativo "imunoprivilégio (IP) " (que são locais isolados do sistema imunológico nos quais os antígenos contidos nesses compartimentos são protegidos dos elementos do ataque do sistema imune) durante a fase anágena.[47]

Enquanto mastócitos e macrófagos parecerem influenciar pouco, na função da epiderme normal, estes elementos celulares do SIF estão integrados no controle do crescimento do cabelo, com propriedades significativas e moduladoras, mais, notavelmente nos ratos, mas possivelmente também no couro cabeludo humano. O SIF é recrutado mesmo sob circunstâncias fisiológicas para eliminar folículos mal funcionantes em um processo 'micro-imunecirúrgico' de 'deleção programada do órgão' onde um infiltrado maciço perifolicular de macrófagos ativados e algumas células T atacam a região do *bulge* folicular, a qual apresenta capacidade de regeneração devida seu reservatório chave de células-tronco. Em circunstâncias patológicas, esta condição de deleção ocorre de maneira exagerada, resultando em uma alopecia cicatricial como a que ocorre, por exemplo, no LPP.[48]

As CL epidérmicas, correspondem a um dos três tipos de células dendríticas encontrado na epiderme, é derivada da medula óssea e faz parte do sistema monócito/ macrófagos. O seu papel dentro da epiderme é o de vigilância imune, em sua função principal como células apresentadoras de antígeno, as CL epidérmicas são um gatilho nos processos imunológicos mediados por células T cutâneas. Estudos imuno-histoquímicos para MHC de classe II, antígenos IA e IE mostram que população de células dendríticas do folículo piloso está limitada ao infundíbulo, porém sua presença dentro do aparato pilossebáceo (APS) e, em particular, no epitélio folicular, sugere que as CL desempenham um papel crucial em certas condições inflamatórias do couro cabeludo.[49]

Após o mapeamento quantitativo com CD-1a positiva (marcador imuno-histoquímico para células dendríticas/Langerhans) no folículo piloso normal, uma concentração impressionante das CL foram encontradas dentro do segmento infundibular do epitélio folicular e um generoso número ao longo do epitélio sebáceo germinativo e do *bulge*. Já no segmento inferior e no bulbo o número destas células estava reduzido. A correlação se faz necessária quando analisados os padrões normais com o de doenças inflamatórias do couro cabeludo como o LED e o LPP, em ambas o padrão de inflamação linfocítica concentra-se em torno da porção infundibular do APS, com achados associados a dermatite de interface. A presença de CL dentro do *bulge* e do epitélio sebáceo prestam apoio suplementar no seu papel de iniciar uma resposta inflamatória que culmina em uma doença de padrão cicatricial.[49]

O fato de que a inflamação no LPP é predominantemente centrada na região infundíbulo-ístmica pode ser explicada, em parte, pelos estudos que mostraram o padrão de distribuição normal de células T e CL em folículos de cabelos normais. Estes estudos demonstraram que folículos pilosos humanos normais anágenos têm o seu próprio sistema imunitário com as CL e células T (CD4+ e CD8+) concentradas principalmente no infundíbulo. Nas lesões tardias de LPP, as células T citotóxicas (CD8+) predominaram, sugerindo um papel modulador dessas células na reação inflamatória final das lesões. Nesta fase, os óstios foliculares são perdidos clinicamente na superfície da pele e há atrofia e depressão da área. Como as células tronco foliculares na protuberância, presumivelmente, podem dar origem à epiderme sobrejacente, estes resultados podem corresponder ao dano das células tronco associada a pela perda de fibras elásticas.[50]

Para melhor entendimento da imunopatologia folicular, um estudo imuno-histoquímico para investigação do *bulge* do folículo comprovou ser este um local de imunoprivilégio, neste local, os níveis de MHC classe I e β2-microglobulina, bem como os níveis de MHC classe II estariam drasticamente reduzidos, enquanto a imunorreatividade para imunossupressores gerados localmente, como o fator TGF-β2 e fatores inibitórios de migração de macrófagos estaria aumentada.[51] A função das células T pode ser inibida pela expressão da enzima indolamina-2,3-dioxigenase (IDO), por células natural killer (NK) e pela expressão de antígeno leucocitário

humano tipo E (HLA-E). Estes dados sugerem que o bulge do FP representa um local anteriormente não reconhecido de IP relativo na pele humana, assim como apresentam a primeira evidência da IDO no folículo piloso humano.[52] Desta forma, o *bulge* supostamente protegeria o reservatório de células-tronco-foliculares do ataque imunológico enquanto que uma perda do IP no *bulge* poderia desempenhar um papel central na patogênese das alopecias cicatriciais.

Resultados de estudos sugerem que uma reexame crítico da patologia e da cinética das células foliculares com atenção à região da protuberância irá além de refinar a compreensão da imunopatologia de, pelo menos, algumas das alopecias cicatriciais primárias, conduzir a uma classificação melhorada tendo como parâmetro um reflexo da patologia subjacente. Talvez, o monitoramento da população de células da protuberância folicular com a progressão da doença pode ser uma maneira de lidar com isso. Nesse trabalho os autores utilizaram um painel de anticorpos para caracterizar o infiltrado inflamatório, que incluía citoqueratina (CK) 15, CD4, CD8, CD1a e HLA-DR.[53]

O LPP é uma doença inflamatória crônica e pode ser considerado o protótipo das AC em que o infiltrado inflamatório agride principalmente a região da protuberância do folículo piloso (*bulge*) local de residência das células-tronco foliculares e parece que a destruição dessa região seja um fator decisivo na patogênese desta doença.[5] Com objetivo verificar o alvo da inflamação e mais precisamente caracterizar o infiltrado inflamatório em vários estágios de cicatrização das AC, demonstrou-se a CK 15 (marcador de queratinócitos no *bulge*) diminuída ou ausente na região do *bulge* no LPP.[54] Essa alteração foi observada predominantemente em amostras de LPP com um denso infiltrado inflamatório, sugerindo que o processo inflamatório pode tanto destruir as células-tronco foliculares quanto direcionar essas células para a diferenciação como parte de uma resposta de reparo do FP. Assim, mesmo que o estoque de células tronco-foliculares não seja diretamente destruído pelo processo inflamatório (por exemplo, se essas células não forem o alvo principal do ataque pelo sistema imunológico), se um insulto suficiente neste local ocorrer, o potencial regenerativo das células tronco-foliculares pode tornar-se oprimido, ("escape de células-tronco") resultando também na perda permanente do FP.

Um estudo recente foi realizado para melhor definir o possível papel patogenético da região do *bulge* no LPP.[55] Trinta e cinco casos de LPP foram estudados por meio de cortes seriados de espécimes de biópsia corados com hematoxilina e eosina (HE), ácido periódico Schiff-diastase (PAS-D) e técnica de coloração para fibras elásticas, além de estudo imuno-histoquímico com os marcadores CD3, CD4, CD8, CD1a, e Ki-67. Todos os casos exibiam infiltrado linfocítico de padrão liquenoide, entretanto, poupando a área do bulbo folicular. O número de células T CD8 (+) estava aumentado em comparação com o de células T CD4 (+). Essas observações também demonstram que no LPP o infiltrado inflamatório envolve principalmente a região onde as células-tronco residem.

Fas ligante (FasL) é uma proteína tipo II de membrana, que pertence à família de fator de necrose tumoral. A ligação do seu receptor (Fas/APO-1/CD95) pelo FasL induz a apoptose das células que expressam o Fas. No entanto, a função in vivo destas moléculas na imunidade cutânea é, atualmente, desconhecida. Foi investigado o envolvimento do Fas e do FasL na patogênese do lúpus cutâneo.[56] Na pele normal, a expressão do Fas foi observada em queratinócitos da camada basal até a camada granular e o FasL foi expresso em histiócitos na derme. Em amostras de lúpus cutâneo, o Fas foi expresso no infiltrado de linfócitos, bem como nos queratinócitos, como observado na pele normal e o FasL foi expresso no infiltrado de células T (CD4 +) e histiócitos com mais frequência do que na pele normal. A técnica de dupla marcação revelou que as células que expressavam FasL eram macrófagos (CD68+), especialmente, distribuídos em torno de apêndices cutâneos, como o FP. Estes resultados sugerem que a interação Fas / FasL pode estar envolvida na destruição dos folículos pilosos no lúpus cutâneo. Não encontramos estudos semelhantes a estes no LPP.

3.9 Implicações clínicas

Na maioria dos casos de alopecia cicatricial primária, o exame histopatológico revela processo inflamatório que afeta a porção superior do folículo onde os componentes vitais estão alojados. Em algumas condições, a localização desta

resposta inflamatória pode resultar na estimulação antigênica das CL que estão posicionadas na unidade pilossebáceas. Qualquer que seja o evento inicial, a obliteração ou perturbação funcional permanente dos elementos críticos necessários para reconstituição folicular pode resultar em alopecia permanente. Implicitamente, a capacidade de restauração das glândulas sebáceas e da epiderme também é perdida, o que poderia explicar a observação comum de atrofia e a destruição epidérmica e da glândula sebácea vista em alguns tipos de alopecia cicatricial primária. Em contraste, quando a inflamação está limitada a porção inferior do folículo, como ocorre nas alopecias não cicatriciais, como a alopecia areata, esses elementos críticos dentro do folículo se preservam e o potencial de recrescimento do cabelo permanece intacto.[1]

3.10 Terapêutica

O LPP pode ser uma condição particularmente recalcitrante ao tratamento. As recomendações de tratamento incluem antimaláricos como a hidroxicloroquina e corticosteroides tópicos, intralesionais e sistêmicos. Vários estudos relatam que a ciclosporina oral (300mg/dia por mais de 3-5 meses), o micofenolato de mofetil oral, retinoides sistêmicos (como a isotretinoina 10mg/dia ou a acitretina 30mg/dia) e metotrexate oral, em baixas doses semanais, podem ser eficazes em alguns pacientes. Esses últimos devem ser usados com cautela, já que podem ser causar algum grau de alopecia.[3,7]

Na AFF ainda não existe uma terapia corrente estabelecida, mas alguns tratamentos incluindo hidroxicloroquina e corticoides tópicos e/ou uma dose baixa de acetonido de triancinolona intralesional (2,5 a 5mg/ml) assim como o uso de minoxidil tópico devem ser considerados, apesar de resultados efetivos não terem sido reportados. O tratamento da síndrome de Graham Little é tipicamente similar ao do LPP. Um tratamento efetivo para as sobrancelhas até o momento não foi identificado.[3]

4 Casuística, Material e Métodos

4 CASUÍSTICA, MATERIAL E MÉTODOS

4.1 Casuística

Foram selecionados para o estudo retrospectivo vinte prontuários e lâminas de pacientes acompanhados no grupo de alopecias do ambulatório da divisão de clínica dermatológica do HC-FMUSP no período de 2009 a 2013. Foram incluídos 10 pacientes diagnosticadas clinicamente com LPP e 10 pacientes com AFF, cujos achados histopatológico na fase ativa inflamatória eram semelhantes para ambas as doenças. Todos os pacientes selecionados eram do sexo feminino e sem história de tratamento prévio. Os dados coletados dos prontuários incluíram idade e tempo de doença, local de acometimento do couro cabeludo, sintomatologia e comorbidades associadas.

Para avaliação dos sinais e sintomas, foi utilizada uma adaptação dos índices considerados pelo centro de cabelos da Universidade da Califórnia em São Francisco para acompanhamento das alopecias cicatriciais e resposta ao tratamento o qual considera: prurido, dor, queimação, eritema, eritema perifolicular e descamação perifolicular.[57] Esta avaliação é realizada rotineiramente no ambulatório de tricologia do HC-FMUSP para os casos de alopecia cicatricial (Anexo A).

4.1.1 Critérios de inclusão

Pacientes do sexo feminino com diagnóstico de LPP e AFF acompanhados no grupo de alopecias do ambulatório da Divisão de Clínica Dermatológica do Hospital de Clínicas da Faculdade de Medicina da Universidade de São Paulo (HC-FMUSP).

4.1.2 Critérios de exclusão

1. Doentes que não apresentassem alopecia de padrão cicatricial ou que apresentassem quadro clínico e histológico de outra alopecia cicatricial não LPP e não AFF.
2. Pacientes com idade inferior a 18 anos.
3. Pacientes imunossuprimidos.
4. Uso de medicações sistêmicas de ação imunossupressora ou imunomoduladora nas últimas oito semanas antecedendo a biópsia.
5. Uso de medicações anti-inflamatórias, antibióticas ou antimaláricos nas últimas oito semanas que antecediam a biópsia.

4.2 Análise histopatológica e morfométrica

Todos os blocos e lâminas utilizados foram confeccionados a partir de fragmentos de couro cabeludo obtidos por biópsia com punch de quatro mm com representação da hipoderme, após anestesia local com lidocaína a 2% inseridos de forma paralela ao crescimento do pelo. O espécime assim obtido era imediatamente bissecionado, sendo um deles imerso em formol tamponado a 10% para posterior processamento de rotina para blocagem em parafina e feitura de lâminas histológicas corada por HE, PAS e Weigert com oxidação prévia pelo ácido peracético. A outra metade do espécime de biópsia foi colocado no meio de transporte para imunofluorescência direta.

A revisão dos preparados histológicos foi feita de modo cego, pela autora da pesquisa e por dermatopatologista do laboratório de dermatopatologia do HC-FMUSP, tendo sido verificada a presença, a qualidade e a intensidade (quando indicado) dos seguintes achados: infiltrado linfocitário perifolicular (IF), fibrose perifolicular (FI), apoptose nos folículos pilosos (AP), dilatação infundibular (DI), infiltrado linfocitário liquenoide na interface entre a epiderme interfolicular e a derme (IL) e reação granulomatosa tipo corpo estranho perifolicular (CE). Esta

análise semiquantitativa dos sinais histológicos foi graduada em intensidade, de negativo (-), leve (1+), moderado (2+) e severo (3+).

4.3 Imunofluorescência direta

Meio punch coletado na biópsia de couro cabeludo foi também encaminhado para estudo de imunofluorescência direta (IFD) para IgA, IgG, IgM e C3, realizada em todos os pacientes em estudo. As amostras separadas para IFD foram transportadas acondicionadas em meio de Michel, armazenadas com crioprotetor e colocada em freezer -20oC. Em criostato, a -20oC, os fragmentos de biópsia foram cortados a 4μ de espessura e, colocados em lâmina silanizada (3 cortes por lâmina). Para a reação, os cortes receberam o conjugado (anti-imunoglobulina humana produzida em animal imunizado e associada a um fluorocromo = conjugado FITC) diluído em azul de Evans.

Os conjugados anti-humanos utilizados foram: anti- IgG, anti- IgA, anti- IgM e anti- C_3. Os cortes permaneceram com o conjugado por 30 minutos, em câmara úmida, sob temperatura ambiente, no escuro, para formação do imunocomplexo.

A seguir, as lâminas foram lavadas em TBS (tampão trizma base com cloreto de cálcio) pH 7,5 por dois períodos de 10 minutos cada ou por um período de 20 minutos. Em seguida, as lâminas foram montadas com glicerina tamponada (pH 8,5) e lamínula de vidro, mantidas no escuro e, sob refrigeração até o momento da leitura.

A leitura foi realizada em microscópio de fluorescência HBO 50w (filtro CB12) marca Carl Zeiss, com oculares de 10x e objetivas de 16x e 40x, acoplado à câmera fotográfica para registro dos resultados.

O resultado foi descrito observando-se o padrão e localização da fluorescência.

4.4 Imuno-histoquímica

Para a demonstração da expressão de CD1a, CD3, CD4, CD8, CD68 e IDO (INDOLEAMINE 2,3-DIOXYGENASE) nos espécimes de pele foi utilizada a técnica de imuno-histoquímica.

Top of Form

Bottom of Form

Cortes histológicos de quatro μm de espessura foram obtidos a partir de material embebido em parafina e colhidos em lâminas previamente preparadas com solução adesiva de 3 amino-propyltriethoxy-silane (Sigma Chemical Co., St. Louis, MO/USA, cód. A3648) a 2%. A seguir, os cortes histológicos foram desparafinizados em dois banhos de xilol de 20 e 10 minutos, respectivamente, a temperatura ambiente. Na sequência, os espécimes foram hidratados em bateria decrescente de etanol (100%, 95% e 70%) e lavagem em água corrente por cinco minutos.

O bloqueio de peroxidase endógena foi feito em câmara escura com três incubações em água oxigenada 3% por 10 minutos cada.

Posteriormente, as lâminas foram lavadas em água corrente durante cinco minutos e submetidas a tratamento para exposição dos sítios antigênicos em calor úmido, em banho maria a 95ºC, nos quais as lâminas foram colocadas na solução *Target Retrieval Solution* pH 9,0 (cód. S2367, DakoCytomation, Carpinteria, CA, USA) ou na solução *Target Retrieval Solution* (cód. S1699, DakoCytomation, Carpinteria, CA, USA), conforme a Tabela 2.

Tabela 2 - Recuperação antigênica por calor úmido

Anticorpo	Tampão	Tempo de exposição (minutos)
CD1a	Target Retrieval Solution pH 9,0	20
CD3	Target Retrieval Solution pH 9,0	25
CD4	Target Retrieval Solution pH 9,0	20
CD8	Target Retrieval Solution pH 9,0	25
CD68	Target Retrieval Solution pH 9,0	20
IDO	Target Retrieval Solution	25

As lâminas foram lavadas em água corrente e água destilada por cinco minutos cada e submersas em solução salina tamponada (PBS) pH 7.4.

A seguir, foi feito o bloqueio de proteínas inespecíficas do tecido com incubação em solução de leite desnatado (Molico, Nestlé®) a 10% durante 30 minutos à temperatura ambiente.

As lâminas foram incubadas com os anticorpos primários diluídos em BSA fração V (SERVA. 1930) 1%, acrescida de azida sódica 0,1% em tampão PBS pH 7.4, "over-night" a 4ºC (Tabela 3).

Tabela 3 - Diluições dos anticorpos

Anticorpo	Clone	Código	Marca	Diluição
CD1a	010	M3571	DakoCytomation	1:200
CD3	F7.2.38	M7254	DakoCytomation	1:200
CD4	SP35	104R-15	Cell Marque	1:50
CD8	C8/144B	M7103	DakoCytomation	1:100
CD68	KP-1	168M-96	Cell Marque	1:150
IDO	4D2	MCA5433Z	AbD Serotec	1:4000

Após o procedimento de lavagem das lâminas por duas vezes em tampão PBS pH 7.4 durante cinco minutos cada, procedeu-se a incubação com o anticorpo pós-primário (Novolink Max Polymer Detection System, cód. K0690, Leica Microsystems, Newcastle Upon Tine, UK) pronto para uso, em câmara úmida durante 30 minutos a temperatura ambiente.

Posteriormente, as lâminas foram lavadas em tampão PBS pH 7.4, por duas vezes, durante cinco minutos cada e incubadas com o polímero (*Novolink Max Polymer Detection System*, cód. RE7280-K, Leica Microsystems, Newcastle Upon Tine, UK) pronto para uso, em câmara úmida durante 30 minutos a temperatura ambiente.

A seguir, os sítios de ligações foram revelados com solução cromógena de diaminobenzidina (3,3'-diaminobenzidine, SIGMA Chemical Co., St. Louis, MO/USA, cód. D5637) 0,03% acrescida de 1,2 ml de água oxigenada 3%.

As lâminas foram lavadas em água corrente por cinco minutos, contracoradas com Hematoxilina de Carazzi por 20 segundos. A seguir, foram lavadas em água corrente, e secas à temperatura ambiente.

A montagem das lâminas foi feita com resina Permount (FISHER Scientific, Fair Lawn, NJ/USA, cód. SP15-100).

As reações foram avaliadas quantitativamente por observador único. Optou-se pelo método de aferição das células CD1a positivas para a contagem das células de Langerhans, onde foi realizada a medida de CD1a e IDO positivo em todo o folículo acometido. Para a contagem de linfócitos T (CD3, CD4, CD8) e macrófagos (CD68), optou-se pela aferição por meio da contagem aleatória de três campos de infiltrado inflamatório ao redor do folículo. A medida foi padronizada pela razão do número de anticorpos por área.

4.5 Aspectos éticos

Esse estudo foi desenvolvido de acordo com os princípios emanados da Resolução 196/96 do Conselho Nacional de Saúde. O protocolo foi enviado para a análise do Comitê de Ética em Pesquisa (CAPPesq) HC- FMUSP e foi aprovado (Anexo B).

4.6 Estatística

Para a análise de associação entre as variáveis doença e avaliação histológica foram feitos os seguintes testes : teste t-student para amostras independentes, teste G para as amostras cujas proporções observadas nas diferentes categorias são independentes ou estão associadas, e teste exato de Fisher, para duas amostras independentes quando os valores observados são pequenos, inclusive com proporções cujos escores são iguais a zero (0). Em todos os testes, utilizou-se o nível de significância de 5%.

5 Resultados

5 RESULTADOS

5.1 Análise clínico-epidemiológica

Todas as pacientes eram do sexo feminino (como previamente estabelecido). A idade de início da doença variou de 42 a 67 anos (média 55 anos) (Tabela 4). Em relação à raça, nos casos de LPP seis eram mulatas (60%), e quatro eram brancas (40%). No grupo de AFF sete eram brancas (70%), e três eram mulatas (30%).

Quanto ao tempo de duração da doença (Gráfico 1) variou de um a 17 anos (media 4,5 anos): um a 17 anos (média 4,5 anos) nos casos de LPP e um a 10 anos (média de 4 anos) nos casos de AFF (Tabela 5). Nove do total de pacientes tinham mais que cinco anos de duração de doença (50% das LPP e 40% das AFF).

Tabela 4 – Resumo descritivo da idade de início da doença (anos) por tipo de doença

Doença	Média ± Desvio Padrão	Mediana	Mínimo	Máximo
LPP	58,80±7,21	59,50	42,00	67,00
AFF	50,90±7,52	48,50	42,00	66,00
Total	54,85±8,24	56,00	42,00	67,00

Teste de t-student para amostras independentes – Comparação de média

Tabela 5 – Resumo descritivo do tempo de doença (anos) por tipo de doença

Doença	Média ± Desvio Padrão	Mediana	Mínimo	Máximo
LPP	4,90±4,89	4,50	1,00	17,00
AFF	4,50±2,88	4,00	1,00	10,00
Total	4,70±3,91	4,50	1,00	17,00

Teste de t-student para amostras independentes – Comparação de média

Gráfico 1 – *Box-Plot* para tempo de vida e tempo de doença, por tipo de doença

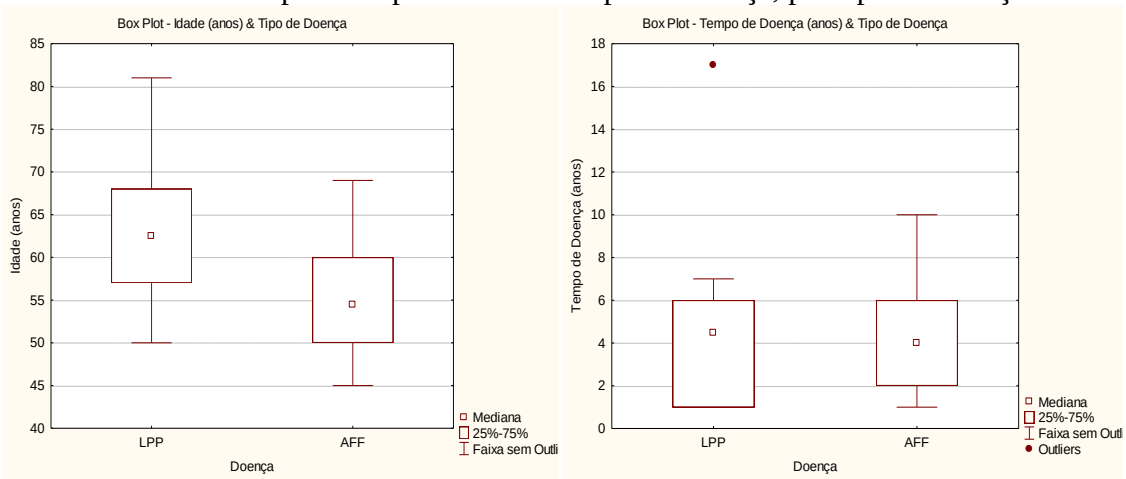

A anamnese e os exames laboratoriais revelaram as seguintes comorbidades das doenças em análise: hipertensão arterial primária, hipotiroidismo, diabetes e poliarterite nodosa (Gráfico 2).

Gráfico 2 – Presença de doenças associadas AFF x LPP

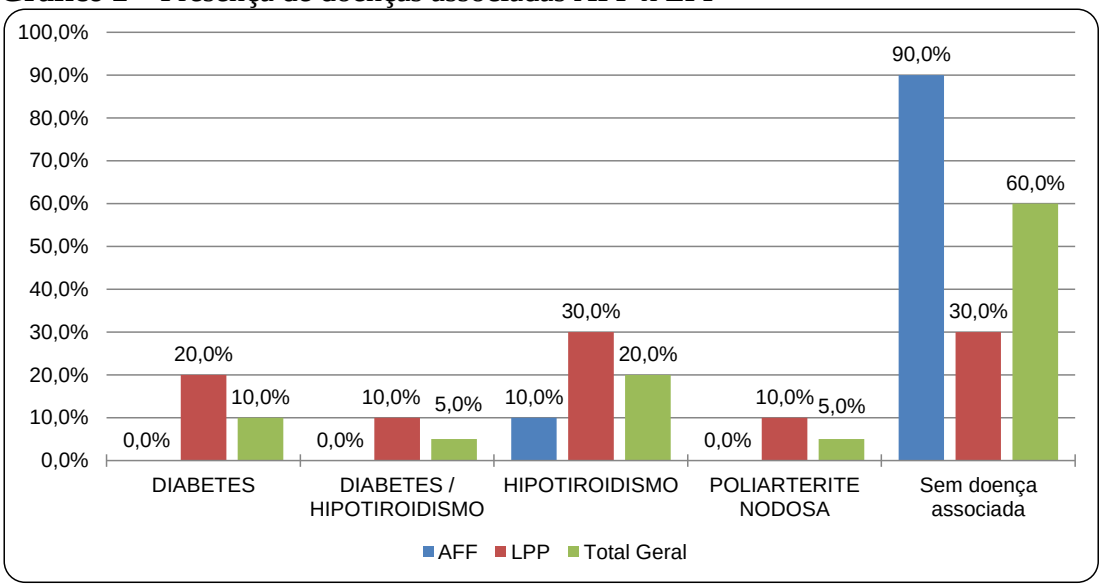

Quanto ao local do acometimento no couro cabeludo, no caso do LPP houve uma predominância do padrão de acometimento difuso em 50% dos pacientes, 30% tiveram acometimento frontal e parietal e 20% acometimento de vertex. A AFF teve um predomínio frontotemporal em todos os casos (100%).

A perda de pelo nos supercílios parcial ou total ocorreu em todas as nossas pacientes com AFF (100%), perda esta, não apresentada por nenhuma paciente com LPP (Figura 1). As pápulas da face ocorreram em quatro paciente com AFF (40%) e não foi detectada em nenhuma paciente com LPP.

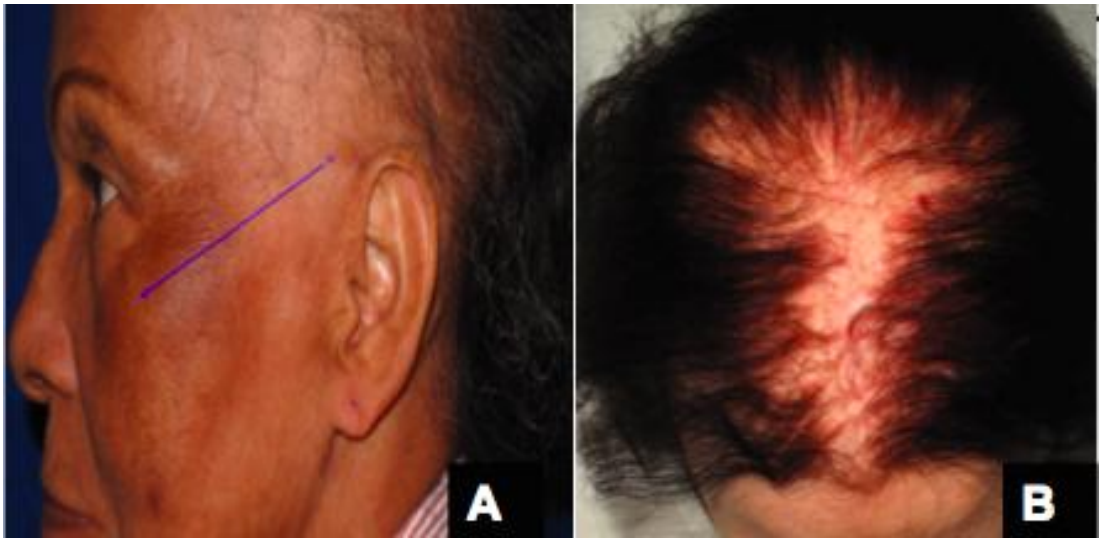

Figura 1- Aspecto clínico das lesões de LPP e AFF quanto ao acometimento do couro cabeludo; A: AFF com ênfase na perda de supercílios , recesso frontotemporal e seta apontando para pápula da face; B: LPP, com acometimento difuso do couro cabeludo.

Em relação a sintomatologia, 60% dos casos de AFF e 50% dos casos de LPP eram sintomáticos. Os principais sinais e sintomas avaliados estão distribuídos no Gráfico 3. O principal sintoma foi o prurido (60% AFF e 30% LPP) e principal sinal associado em ambas as doenças foi a descamação peripilar (65 % casos).

Gráfico 3 – Principais sinais e sintomas associados LPP x AFF

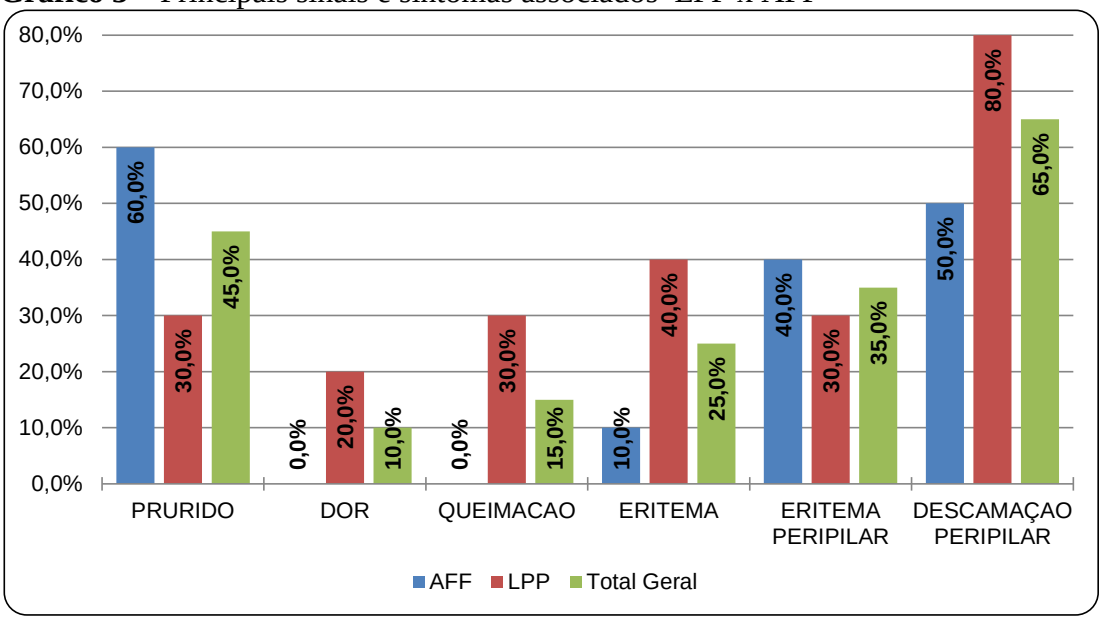

5.2 Análise histológica

Os principais achados histológicos (Figura 2) observados incluíram infiltrado inflamatório linfócito de interface entre o epitélio folicular e derme envolvendo o istmo e o infundíbulo folicular com padrão liquenoide, fibrose perifolicular, ceratinócitos apoptóticos na bainha radicular externa e destruição do folículo piloso. Os achados histológicos comparativos e de IFD são apresentados na Tabela 6.

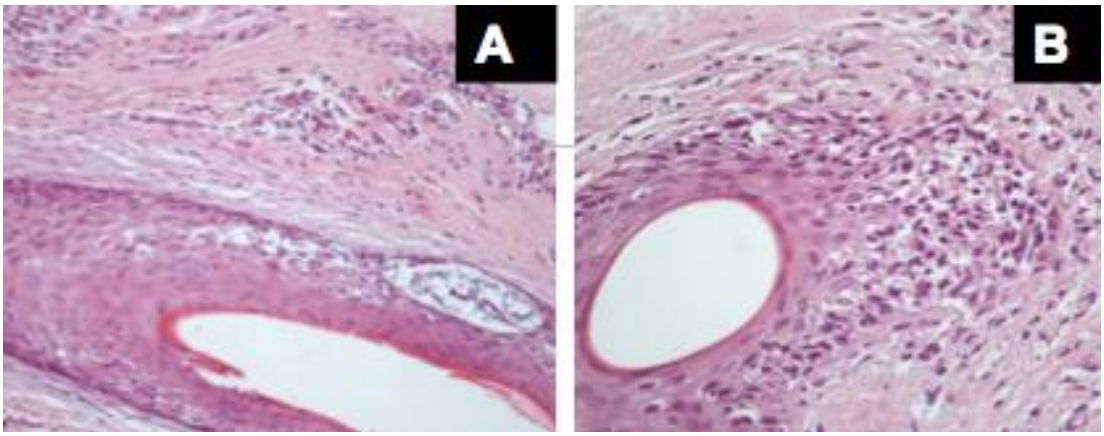

Figura 2 - Achados histológicos do infiltrado inflamatório no corte longitudinal: A: LPP e B: AFF. Na coloração HE (A, B) (20x)

Tabela 6 – Análise comparativa histológica LPP x AFF

CASOS	IF	FI	AP	DI	IL	CE	IFD
LPP 1	2+	1+	-	N	N	-	Corpos citoides de IgA, IgG na derme papilar
LPP 2	1+	2+	-	NA	N	-	-
LPP 3	3+	1+	1+	S	S	-	-
LPP 4	2+	1+	-	N	N	-	IgM na ZMB e corpos citoides na derme papilar
LPP 5	2+	1+	1+	N	N	-	-
LPP 6	1+	1+	1+	N	N	-	-
LPP 7	1+	1+	-	S	N	-	IgM na ZMB e corpos citoides na derme papilar
LPP 8	2+	1+	-	N	N	-	-
LPP 9	2+	1+	1+	S	N	-	-
LPP 10	1+	1+	-	N	N	-	IgM na ZMB e corpos citoides na derme papilar
AFF 1	2+	1+	1+	N	N	-	-
AFF 2	3+	1+	-	N	N	-	IgM na ZMB e corpos citoides na derme papilar
AFF 3	2+	1+	2+	N	N	-	-
AFF 4	1+	1+	NA	S	N	-	IgM na ZMB e corpos citoides na derme papilar
AFF 5	2+	1+	2+	N	N	-	-
AFF 6	1+	2+	-	N	N	-	IgM na ZMB e corpos citoides na derme papilar
AFF 7	3+	2+	1+	S	N	-	-
AFF 8	2+	1+	1+	NA	N	1+	IgM na ZMB e corpos citoides na derme papilar
AFF 9	2+	1+	-	S	N	-	-
AFF 10	1+	1+	-	S	N	-	IgA, e IgM na ZMB e corpos citoides na derme papilar

LPP, líquen plano pilar; AFF , alopecia frontal fibrosante; IF, infiltrado linfocitário perifolicular; FI, fibrose; A, apoptose; DI, dilatação infundibular; IL, infiltrado liquenoide interfolicular e CE, reação granulomatosa tipo corpo estranho perifolicular., IFD, imunofluorescência direta. S, presente; N, ausente e NA, não avaliado

De modo a verificar se houve relação significativa entre as doenças (AFF / LPP) em relação níveis de intensidade do infiltrado (IF / FI / AP / DI / IL), realizou-se o teste de associação entre as mesmas, o qual não mostrou relação estatística significativa entre elas.

5.3 Análise da imunofluorescência direta

A IFD foi realizada nos vinte espécimes de biópsias de couro cabeludo em estudo. No LPP três dos dez pacientes (30%) apresentaram presença de imunofluorescência moderada, granulosa e contínua de IgM na zona de membrana basal epidérmica e folicular e quatro (40%) apresentavam corpos citoides na derme papilar com IgM, IgG, IgA. Entre os pacientes com AFF, cinco (50%) apresentaram presença de imunofluorescência moderada, granulosa e contínua de IgM e IgA na zona de membrana basal epidérmica e folicular além de corpos citoides na derme papilar com IgM e IgA, sem diferença estatística em ambos os grupos.

5.4 Análise imuno-histoquímica

A avaliação das células CD1a e IDO positivas foi realizada em todo o folículo piloso e a das células CD3, CD4, CD8 e CD68 positivas foi feita pela leitura de pelo menos três campos acometidos por infiltrado inflamatório. Onde não existia infiltrado inflamatório nenhuma contagem foi realizada (Figuras 3 a 6).

Os achados imuno-histoquímicos que avaliaram o CD1a, CD3, CD4, CD8, CD68, e IDO dos espécimes de biópsia coletados das 20 pacientes (10 LPP e 10 AFF) são demonstrados nas Tabelas 7 e 8 e nos Gráficos 4 e 5. A análise comparativa foi feita por meio das proporções quanto a área imunomarcada/área total.

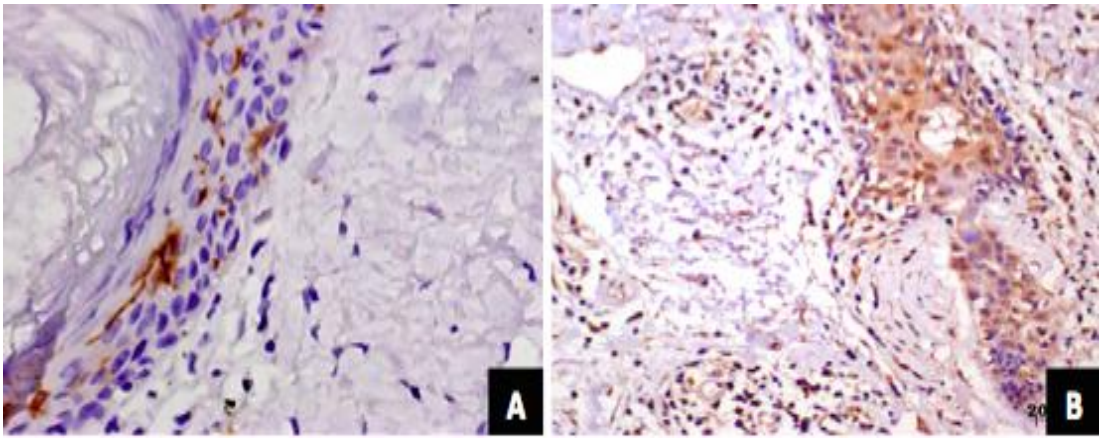

Figura 3 - Achados imuno-histoquímicos no LPP. A: Imunorreatividade do CD1a (40x). B: Imunorreatividade da IDO. (20x)

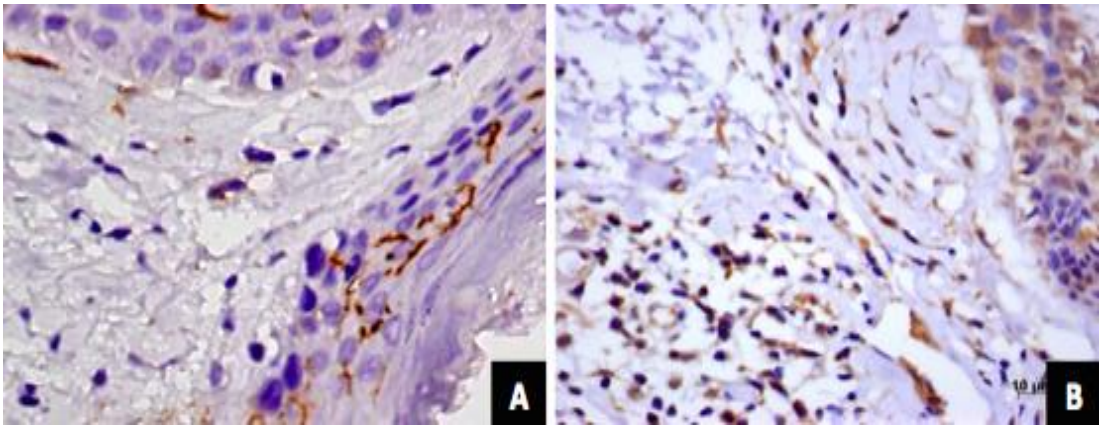

Figura 4 - Achados imuno-histoquímicos na AFF. A: Imunorreatividade do CD1a (x40). B: Imunorreatividade da IDO (x40).

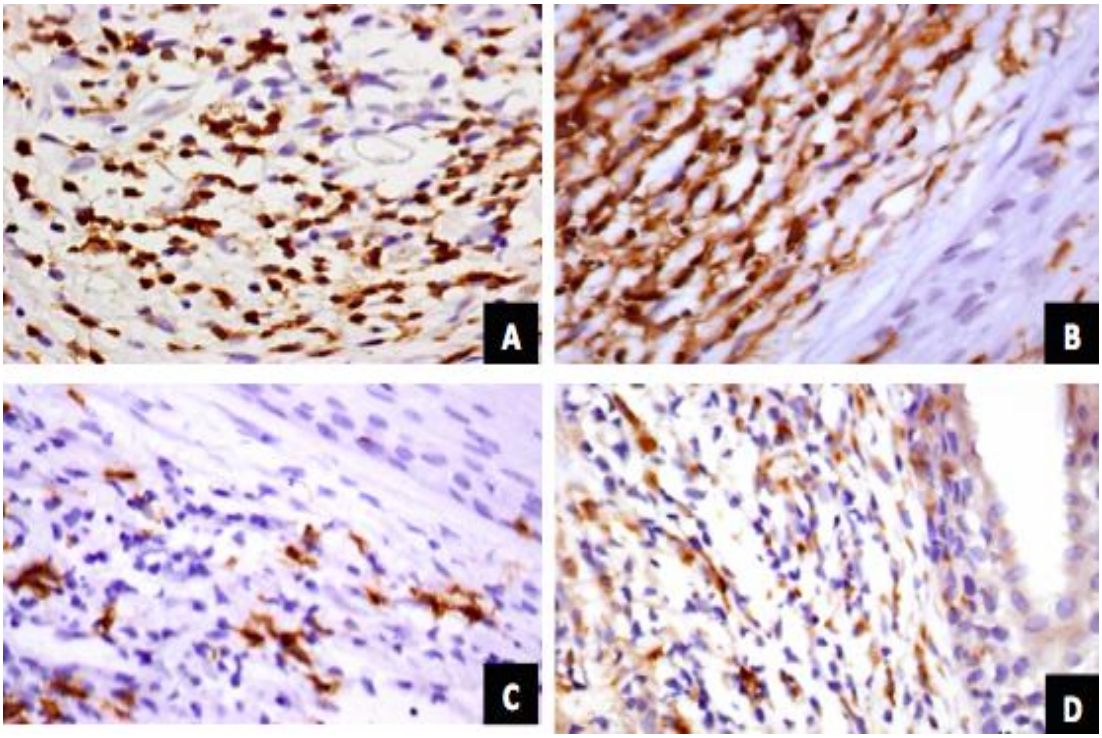

Figura 5 - Achados imuno-histoquímicos no LPP. A: Imunorreatividade do CD3 (40x). B: Imunorreatividade do CD4 (40x). C: Imunorreatividade do CD8 (40x). D: Imunorreatividade do CD68 (40x).

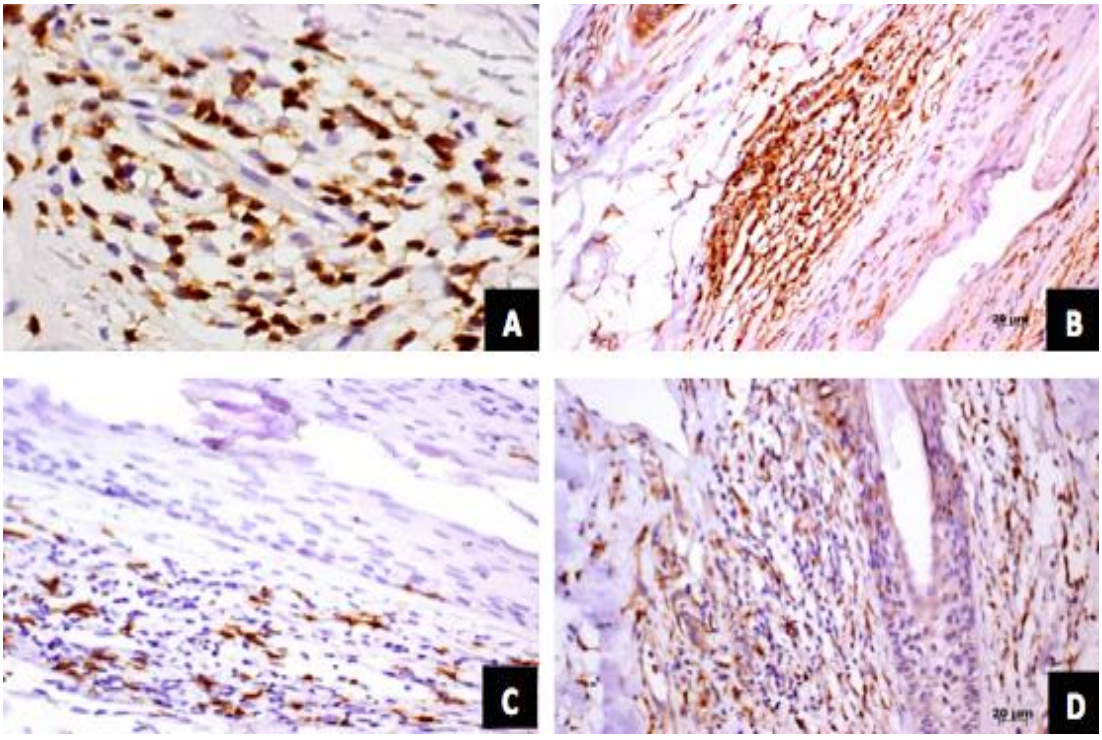

Figura 6 - Achados imuno-histoquímicos na AFF. A: Imunorreatividade do CD3 (40x). B: Imunorreatividade do CD4 (20x). C: Imunorreatividade do CD8 (20x). D: Imunorreatividade do CD68 (20x).

Tabela 7 - Imuno-histoquímica com anticorpo CD1a e CD3: área imunomarcada/área total

Anticorpos	Doença		p-value
	LPP	AFF	
CD1a	4,49% ± 10,02%	5,36 ± 4,61%	0,805
CD3	8,04% ± 4,74%	14,52% ± 26,58%	0,457

Dados expressos em percentagem (média ± desvio padrão).

Gráfico 4 – *Box - Plot* para comparação da média de distribuição do CD1a e CD3 quanto a área imunomarcada/área total

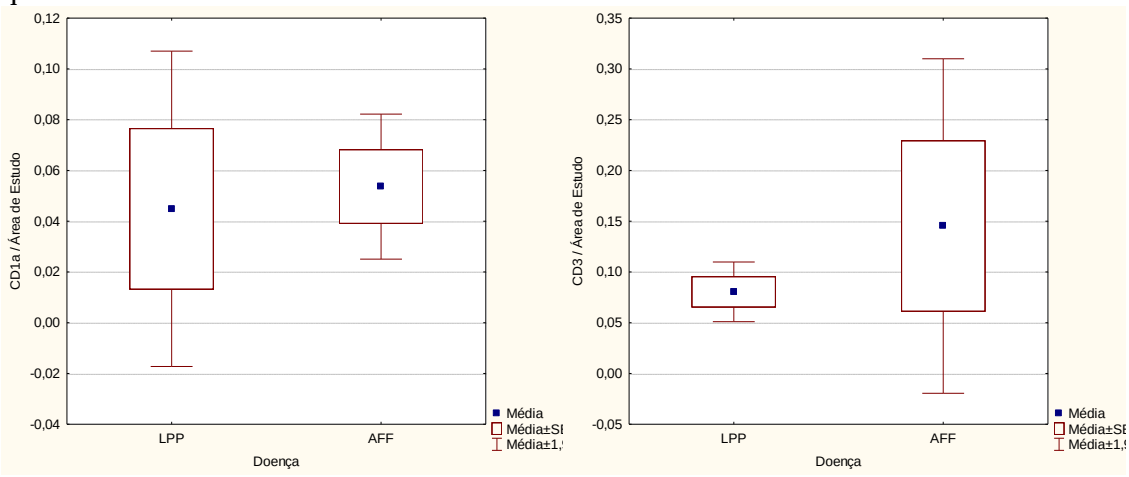

Gráfico 5 – *Box –Plot* para comparação da média de distribuição do CD4, CD8, CD68 e IDO quanto a área imunomarcada/área total

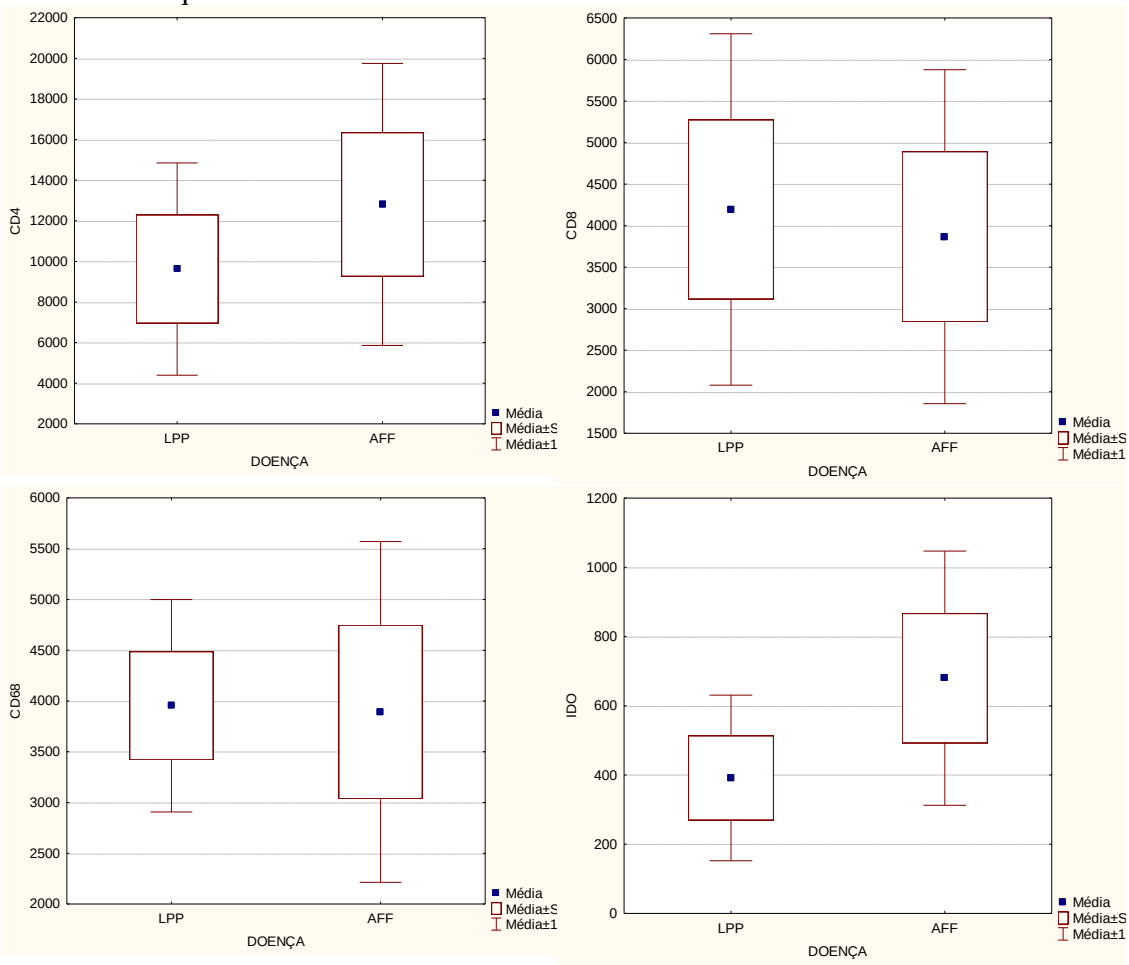

Para a análise comparativa dos níveis de anticorpos CD1a e CD3 em relação à área de estudo, entre os grupos de doença AFF e LPP, foi utilizado teste t-student de amostras independentes. Constatou-se que não houve diferença significativa ($p > 0,05$) nos níveis de CD1a e CD3 em relação à área de estudo para o LPP e a AFF, considerando 95% de confiança e nível de significância de 5%.

Para a análise comparativa dos níveis de anticorpos CD4, CD8, CD68 e IDO, entre os grupos de doença AFF e LPP, foi utilizado teste t-student de amostras independentes e os resultados mostraram que não há diferença significativa ($p > 0,05$) nos níveis de CD4, CD8, CD68 e IDO, quanto ao tipo de doença, considerando 95% de confiança e nível de significância de 5%, como se pode observar nos *Box-plots* do Gráfico 5

Tabela 8 – Imuno-histoquímica no LPP e AFF. Fração imunomarcada elos anticorpos anti-CD4, anti-CD8, anti-CD68 e IDO quanto a área imunomarcada/área total

Anticorpos	**Doença**		**p-value**
	LPP	**AFF**	
CD4	9,51% ± 7,82%	11,20% ± 8,96%	0,658
CD8	3,88% ± 3,27%	4,14% ± 3,82%	0,873
CD68	3,84% ± 1,51%	3,75% ± 1,70%	0,908
IDO	0,53% ± 0,58%	0,68% ± 0,59%	0,591

Dados expressos em valores absolutos (média ± desvio padrão).

6 Discussão

6 DISCUSSÃO

A AFF é uma entidade clínica recentemente caracterizada (1994) e que tem sido considerada por alguns uma variante do LPP de acordo com a classificação atual da NAHRS, a qual considera a classificação das alopecias cicatriciais primárias conforme o padrão histológico inflamatório.[35]

Embora o LPP e a AFF tenham histopatologia semelhantes, os achados clínicos e alguns dados imunológicos distintos deixam dúvidas quanto a considerá-las entidade única.[40]

Poblet *et al.* (2004) defendem a hipótese de que, embora a AFF seja considerada uma variante do LPP, esta classificação atual, supostamente "errônea", seria baseada apenas em critérios histológicos. Deste modo estes autores entendem que a AFF seria apenas uma das diferentes alopecias cicatriciais de padrão linfocítico.[8]

Estudos comparativos das CL e linfócitos T em alopecias cicatriciais, defendem que cada tipo de alopecia cicatricial deve ser avaliada, cuidadosamente, a partir de parâmetros clínicos e de duração da doença, bem como do estudo de como o infiltrado celular atua nas células tronco da região do *bulge*, para que seja assim classificada, diferente do que propõe a NAHRS que utiliza apenas critérios de tipo celular do infiltrado inflamatório.[58]

A AFF foi mais comumente reportada em pacientes do sexo feminino após menopausa precoce, pós histecterectomia ou após menopausa natural. A falta de estrógenos poderia regular o ciclo folicular favorecendo o afinamento do pelo e a passagem da fase catágena para a telógena. Teorias apontam que a diminuição desses estrógenos associada a menopausa poderia predispor o desenvolvimento da AFF[59]. Por outro lado, existem relatos esparsos de AFF em homens e em mulheres na fase reprodutiva, representando cerca de 5% dos casos.[43]

Quando comparadas com os casos de LPP, as pacientes com AFF são significativamente mais velhas.[60] Todas as nossas pacientes, por ocasião da primeira

consulta, já estavam menopausadas e não havia diferenças significativas quanto a faixa etária daquelas com LPP e AFF.

Os principais sinais clínicos verificados nas paciente estudadas com AFF são típicos e similares aos comumente descritos na literatura: recesso frontotemporal simétrico e progressivo, denominado alopecia “em banda”, ceratose e eritema folicular, pele atrófica e pálida desprovida de orifícios foliculares, contrastando com a pele hipercrômica da fronte danificada previamente pelo sol, rarefação ou perda total dos supercílios e ausência de pelos velus na linha de implantação capilar.[8] Este padrão de acometimento clínico ocorreu em todos os casos do estudo, classificados clinicamente, com este tipo de doença. Por outro lado, as pacientes avaliadas com LPP apresentaram, padrão de alopecia multifocal, localizadas principalmente na região frontoparietal e vertex e na maioria das vezes áreas de alopecia que progressivamente coalesciam produzindo grandes áreas de alopecia difusa semelhante as observações clínicas já realizadas na literatura.[40] Essas diferenças intrigam e suportam as hipóteses sobre a AFF ser uma entidade clínica distinta do LPP.[43]

O LPP apresenta-se sintomático em torno de 60% dos casos, estando mais frequentemente presentes a sensibilidade local, a dor, o prurido, a ardência e a queimação.[44] Nosso estudo mostrou 50% dos pacientes sintomáticos, destacando em ordem de frequência o prurido (30%), a queimação (30%) e a dor (20%) e como principal sinal a descamação peripilar (80%). Um recente estudo retrospectivo realizado por Banka *et al.* (2014)[61] sobre a variante AFF, demonstrou 35% dos pacientes assintomáticos e 65% sintomáticos tendo como principais sintomas prurido, dor ou queimação e como principais sinais o eritema e a hiperceratose folicular. Nossas pacientes com AFF apresentaram como principal sinal o prurido (60%) e principal sintoma a descamação peripilar (50% casos).

O acometimento fora do couro cabeludo pela doença líquen plano não foi visto em nenhum caso de AFF. Tal associação também é incomum em outros relatos na literatura.[44] No nosso estudo, dois pacientes com LPP apresentavam líquen plano oral (20%), frequência um pouco menor que a apresentada na literatura (28-50% de lesões cutâneo-mucosas).[44]

A perda de pelo em supercílio, parcial ou total, foi vista em todos os nossos pacientes com AFF, porém a perda dos pelos em demais áreas do corpo ocorreu em dois pacientes do nosso estudo, uma com perda de pelo axilar e vulvar, e outra com perda de pelo adicional nos membros superiores. A frequência para esse dado na literatura variou de 0 a 37%. As pápulas na face ocorreram em 40% das nossas pacientes com AFF. A perda de pelo em outras partes do corpo e supercílios assim como a presença de pápulas faciais está relacionada supostamente a formas mais graves de apresentação da AFF.[59]

As comorbidades mais comumente verificadas nos nossos casos de LPP foram o hipotireoidismo (30%) e o diabetes tipo 2 (20%) e na AFF foi o hipotiroidismo (10%). Esta casuística mostra um predomínio do hipotireoidismo em quatro pacientes do total de pacientes com LPP e AFF, que representou a principal comorbidade associada. A literatura registra valores de 16,5 a 30% para a associação com o hipotireoidismo.[43] Esta associação assim como a associação também descrita com o vitiligo, sugere um mecanismo autoimune na patogênese dessas AC.[59] Há diferenças significativas nas porcentagens de comorbidades associadas ao LPP comparativamente a AFF (90% x 30%) sem dados comparativos similares na literatura.

Histologicamente, ambas as doenças apresentam infiltrado linfocítico de interface entre o epitélio folicular e a derme e envolvendo o istmo e o infundíbulo folicular, fibrose perifolicular, ceratinócitos apoptóticos na bainha radicular externa e destruição do folículo piloso. O que diferenciaria a AFF do LPP é a forma com que o infiltrado linfocítico e a fibrose afetam seletivamente os folículos intermediários e os pelos velus da região frontal e supercílios na AFF.[42] Um estudo comparativo da histopatologia do LPP e da AFF, mostrou nesta mais apoptose e menos infiltrado inflamatório.[8] Na presente análise comparando-se a presença, a qualidade do infiltrado o que incluía a apoptose e a intensidade do infiltrado, podemos afirmar estatisticamente que não houve diferença significativa na histopatologia entre as duas doenças ($p > 0,05$).

Os achados de imunofluorescência direta são inespecíficos, mostrando depósitos de IgM e menos frequentemente de IgA, IgG e C3, representando os corpos citoides ao redor do folículo.[26] Na nossa casuística 40% dos casos de LPP e 50% dos casos de AFF apresentaram IFD positiva para alguma imunoglobulina e/ou complemento. Os achados mais comuns de imunofluorescência nos 20 pacientes avaliados foi a presença de imunofluorescência granulosa moderada e contínua na zona de membrana basal folicular e epidérmica e corpos citoides fluorescentes na derme papilar, principalmente com IgM. Na nossa amostra, não foram encontradas diferenças estatísticas relativas a IFD em ambas as doenças. Em um único estudo histológico comparativo de oito casos com LPP e oito com AFF realizados por Poblet *et al*., em 2006, em apenas dois casos de ambas as doenças cuja a IFD foi feita, os dois casos de AFF foram negativos para imunoglobulinas, complemento e fibrinogênio e os dois casos de LPP mostraram depósito granular de IgG ao longo da zona de membrana basal folicular e epiderme e um deles mostrou também corpos citoides com IgA e IgM.[8]

As CL são responsáveis pela apresentação de antígenos para reação mediada por linfócitos T. Estudos demonstram a presença de CL (CD1a positivo) no folículo normal, predominantemente na região do infundíbulo.[49] Alguns autores demonstraram um aumento dessas células no infundíbulo e no *bulge* no LPP.[50] O fato da inflamação no LPP ser predominantemente localizada ao redor do infundíbulo e istmo folicular, área onde se localizam as células tronco foliculares poderia explicar a atrofia e a cicatriz como resultantes do dano dessas células.[5]

A presença de células de CL, tanto em alopecias cicatriciais como nas não cicatriciais, pode sugerir que ambas as categorias de alopecia possuem mecanismos semelhantes de inflamação até certo ponto, mas devem divergir em algum momento na sua patogênese. Estudos prévios de imuno-histoquímica, quanto à distribuição do infiltrado inflamatório no folículo piloso, mostraram níveis aumentados de linfócitos CD8 e das CL (CD1a) no *bulge* folicular no LPP, sugerindo, um mecanismo de dano folicular primário nesta região, baseado em células T.[58]

De fato, mecanismos envolvendo linfócitos e macrófagos podem estar relacionados às diversas manifestações de alopecias cicatriciais. Estudos iniciais falharam em demostrar diferenças significativas no LPP e na AFF por meio do número de linfócitos e macrófagos utilizando como marcadores CD20, CD8, CD4 e Mac 387. No nosso estudo, também não detectamos diferenças significativas das quantidades de células de CL no folículo piloso, e de células CD3, CD4, CD8 e CD68 no infiltrado inflamatório no LPP e na AFF.

O papel da enzima indolamina-2,3-dioxigenase (IDO) foi demonstrado ao inibir a função das células T.[52] Nosso estudo, inédito com a IDO para diferenciação das entidades AFF e LPP, não demonstrou diferenças significativas em relação a esta enzima. Ainda faltam evidências e mais estudos para caracterizar aspectos que realmente diferenciem o comportamento imunológico de ambas as doenças.

7 Conclusão

7 CONCLUSÃO

1. O LPP e a AFF apresentam características clínicas que permitem sua nítida distinção;
2. Não foi possível diferenciar o LPP e a AFF pela histopatologia, imunofluorescência direta com conjugados anti-IgM, anti-IgG, anti-IgA, anti-complemento e imuno-histoquímica com anticorpos anti-CD3, anti-CD4, anti-CD8, anti-CD68, anti-CD1a e anti-IDO.

8 Anexos

8 ANEXOS

Anexo A – Controle de tratamento adaptado da Universidade da Califórnia em São Francisco para acompanhamento das alopecias cicatriciais

Affix pt label here

Diagnosis _____

Date of visit				
LPPAI (see below)				
SCALE: 0-3 A Pruritus				
B Pain				
C Burning				
D Erythema				
E Perifollic erythema				
F Perifollicular scale				
Crusting				
Pustules				
Pull test: Anagen/Total **(0=-, 1=+)**				
Spreading? **no (0) ? (1) yes (2)**				
Dimensions / Extent				
Loss follicular mark				
Tufting				
Telangiectasia				
Atrophy				
Pigment change				
Other skin, nail, mucous membrane				
Labs CBC				
AST/ALT/Alk Phos				
G6PD				
Eye exam				
BUN/CR				
Blood Pressure				
Culture & Sensitivities				
Treatment/ Comments				
Biopsy				
Photographs				
F/u visit:				

LPPAI (0-10) = (A+B+C+D+E+F)/3 + 2.5(pull test) + 1.5(spread/2)

Scale: **0** = negative **1**= +/- **2** = + **3** = ++,+++

Anexo B – Parecer do Comitê de Ética Médica

HOSPITAL DAS CLÍNICAS DA FACULDADE DE MEDICINA DA USP - HCFMUSP

Plataforma Brasil

PARECER CONSUBSTANCIADO DO CEP

DADOS DO PROJETO DE PESQUISA

Título da Pesquisa: ESTUDO COMPARATIVO DA RESPOSTA TECIDUAL E DA APOPTOSE NO LIQUEN PLANO E NA ALOPECIA FRONTAL FIBROSANTE , COMO FATORES RELACIONADOS A ETIOPATOGENIA DESTAS DOENÇAS

Pesquisador: RICARDO ROMITI

Área Temática:

Versão: 1

CAAE: 04802312.1.0000.0068

Instituição Proponente: Hospital das Clínicas da Faculdade de Medicina da USP

DADOS DO PARECER

Número do Parecer: 120.981

Data da Relatoria: 19/09/2012

Apresentação do Projeto:

Os autores pretendem realizar estudo retrospectivo, atraves da analise de prontuarios e laminas histologicas de pacientes portadores de alopecia por liquen plano pilar e alopecia fibroseante

Objetivo da Pesquisa:

Caracterizar e diferenciar o infiltrado inflamatorio observado nos casos de liquen plano pilar e alopecia frontal fibrosante

Avaliação dos Riscos e Benefícios:

não há riscos envolvidos pois trata-se de estudo retrospectivo

Comentários e Considerações sobre a Pesquisa:

estudo bem delineado, não apresentando questionamentos de natureza ética

Considerações sobre os Termos de apresentação obrigatória:

esta~de acordo com a pesquisa

Recomendações:

aprovado

Conclusões ou Pendências e Lista de Inadequações:

aprovado sem pendencias

Situação do Parecer:

Aprovado

Endereço: Rua Ovídio Pires de Campos, 225 5º andar
Bairro: Cerqueira Cesar **CEP:** 05.403-010
UF: SP **Município:** SAO PAULO
Telefone: (11)2661-6442 **Fax:** (11)2661-6442 **E-mail:** marcia.carvalho@hc.fm.usp.br

HOSPITAL DAS CLÍNICAS DA FACULDADE DE MEDICINA DA USP - HCFMUSP

Necessita Apreciação da CONEP:

Não

Considerações Finais a critério do CEP:

Aprovado

SAO PAULO, 11 de Outubro de 2012

Assinador por:
Luiz Eugênio Garcez Leme
(Coordenador)

9 Referências

9 REFERÊNCIAS

1. Ross EK, Tan E, Shapiro J. Update on primary cicatricial alopecias. *J Am Acad Dermatol*. 2005;53(1):1-37.

2. Templeton SF, Solomon AR. Scarring alopecia: a classification based on microscopic criteria. *J Cutan Pathol*. 1994;21:97-109.

3. Otberg N, Wen-Yu W, McElwee KJ, Shapiro J. Diagnosis and management of primary cicatricial alopecia: part I. *Skinmed*. 2008;1:19-26

4. Moure ER, Romiti R, Machado MCMR, Valente NYS. Primary cicatricial alopecias: a review of histopathologic findings in 38 patients from a clinical university hospital in São Paulo, Brazil. *Clinics (São Paulo).* 2008 Dec;63(6):747-52.

5. Harries MJ, Meyer K, Chaudhry I, E Kloepper J, Poblet E, Griffiths CE, et al. Lichen planopilaris is characterized by immune privilegie colapse of the hair follicle's pithelial stem cell niche. *J Pathol*. 2013 Oct;231(2):236-47.

6. Restrepo R, McKee PH, Calonje E. Diseases of the hair. In: McKee PH, editor. *Pathology of the skin with clinical correlations*. Vol. 2. Philadelphia: Elsevier Mosby; 2005. pp. 1069-71.

7. Sperling LC, Cowper SE. The histopathology of primary cicatricial alopecia. *Semin Cutan Med Surg.* 2006:25(1):41–50.

8. Poblet E, Jiménez F, Pascual A, Piqué E. Frontal fibrosing alopecia versus líquen planopilaris: a clinicalpathological study. *Int J Dermatol*. 2006 Apr;45(4):375-80.

9. Paus R, Peters EM, Eichmüller S, Botchkarev VA. Neural mechanisms of hair growth control. *J Investig Dermatol Symp Proc*. 1997;2(1):61–8.

10. Paus R, Handjiski B, Czarnetzki BM, Eichmüller S. A murine model for inducing and manipulating hairfollicle regression (catagen): effects of dexamethasone. *J Invest Dermatol.* 1994 Aug;103(2):143-7.

11. Paus R, van der Veen C, Eichmüller S, Kopp T, Hagen E, Müller-Röver S, et al. Generation and cyclic remodeling of the hair follicle immune system in mice. *J Invest Dermatol*. 1998;111(1):7–18.

12. Sinclair RD, Banfield CC, Dawber RPR. *Handbook of diseases of the hair and scalp.* Oxford: Blackwell Science, 1999.

13. Fisher KH, Hyatt AL. The anatomy of skin and physiology of hair growth. In: Edited by Greeblatt RB, Mahesh VB, Grambrell RD. *The cause and management of hirsutism*. UK by Parthenon Publishing Group limited Casterton Hall, Carnforth. 1987; p. 175-97.

14. Ahmed B, Jaspan BJ. Hirsutism: a brief review. *Am J Med Sci.* 1994;308(5):289-94.

15. Sampaio SAP, Rivitti EA. Anatomia e fisiología da pele. Dermatologia 2º Edição; 3 - 35 Editora Artes Médicas LTDA. 2000.

16. Tobin DJ, Paus R. Graying: gerontobiology of the hair follicle pigmentary unit. *Exp Gerontol.* 2001;36(1):29–54.

17. Jankovic SM, Jankovic SV. The control of hair growth. *Dermatol Online J.* 1998; 4(1):2.

18. Ham WH. Sistema tegumentar. In: Pele e seus anexos. Histologia - 3º Edição Brasileira. Rio de Janeiro: Editora Guanabara Koogan S.A. 1967; p: 571-96.

19. Kealey T, Philpott M, Guy R. The regulatory biology of the human pilosebaceous unit. *Baillieres Clin Obstet Gynaecol*. 1997;11(2):205-27.

20. Taylor G, Lehrer MS, Jensen PJ, Sun TT, Lavker RM. Involvement of follicular stem cells in forming not only the follicle butalso the epidermis. *Cell*. 2000;102(4):451–61.

21. Stenn K, Paus R. Controls of hair follicle cycling. *Physiol Rev.* 2001;81(1):449–94.

22. Thibaut S, Gaillard O, Bouhanna P, Cannell DW, Bernard BA. Human hair shape is programmed fromthe bulb. *Br J Dermatol.* 2005; 152(4):632–8.

23. Bouillon C, Wilkinson J. *The science of hair care*. Taylor & Francis. 2 ed. 2005.

24. Junqueira LC, Carneiro J - Capítulo 18: In: Pele e Anexos. In: *Histologia básica* - 9º Edição- Editora Guanabara Koogan S.A. 1999; Rio de Janeiro – RJ. Paus.

25. Hollinshead HW. Capitulo 10: *A pele e seus anexos.* In: *Livro-texto de anatomia humana*. Editora Harper & Row do Brasil L Ltda. 1980; 145-149.

26. Cotsarelis G, Kaur P, Dhouailly DD, Hengge U, Bickenbach J. Epithelial stem cells in the skin: definition, markers, localization and functions. *Exp Dermatol*. 1999;8(1):80-8.

27. Sellheyer K, Bergfeld WF. Histopathologic evaluation of alopecias. *Am J Dermatopathol.* 2006 Jun;28(3):236-59. Review.

28. Peters E, Tobin D, Botchkareva N, Maurer M, Paus R. Migration ofmelanoblasts into the developing murine hair follicle is accompanied by transient c-Kit expression. *J Histochem Cytochem.* 2002;50(6):751–66.

29. Schmidt-Ullrich R, Paus R. Molecular principles of hair follicle induction and morphogenesis. *Bioessays.* 2005;27(3):247–61.

30. Fuchs E, Raghavan S. Getting under the skin of epidermal morphogenesis. *Nat Rev Genet* .2002;3(3):199–209.

31. Botchkarev VA, Botchkareva NV, Roth W, Nakamura M, Chen LH, Herzog W, et al. Nogginis a mesenchymally derived stimulator of hair-follicle induction. *Nat Cell Biol*. 1999;1(3):158–64.

32. Nakamura M, Tobin D, Richards-Smith B, Sundberg JP, Paus R. Mutant laboratory mice with abnormalities in pigmentation: annotated tables. *J Dermatol Sci.* 2002;28(1):1-33.

33. Oshima H, Rochat A, Kedzia C, Kobayashi K, Barrandon Y. Morphogenesis and renewal of hair follicles from adult multipotent stem cells. *Cell.* 2001;104(4):233-45.

34. Whiting D. *The structure of the human hair follicle*. Fairfield, NJ: Canfield Publishing, 2004.

35. Unger WP. Hair transplantation: current concepts and techniques. *J Investig Dermatol Symp Proc*. 2005;10(3):225–9.

36. Olsen EA, Bergfeld WF, Cotsarelis G, Price VH, Shapiro J, Sinclair R, et al. Summary of North American Hair Research Society (NAHRS) – sponsored Workshop on Cicatricial Alopecia, Duke University Medical Center, February 10 and 11, 2001. *J Am Acad Dermatol.* 2003;48(1):103-10.

37. Harries MJ, Paus R. The pathogenesis of primary cicatricial alopecias. *Am J Pathol*. 2010 Nov;177(5):2152-62.

38. Headington JT. Cicatricial alopecia. *Dermatol Clin.* 1996:14(4):773-82.

39. Stefanato CM. Histopathology of alopecia: a clinicopathological approach to diagnosis. *Histopathology*. 2010;56(1):24-38.

40. Assouly P, Reygagne P. Lichen planopilaris: update on diagnosis and treatment. *Semin Cutan Med Surg*. 2006 Mar;28(1):3-10.

41. Torres F, Tosti A. *Atlas de doenças do cabelo: diagnóstico e tratamento*. Rio de Janeiro: Revinter; 2013; p. 69-74.

42. Kossard. Postmenopausal frontal fibrosing alopecia. Scarring alopecia in a pattern distribution. *Arch Dermatol.* 1994 Jun;130(6):770-4.

43. Tosti A, Piraccini BM, Iorizzo M, Misciali C. Frontal fibrosing alopecia in postmenopausal women. *J Am Acad Dermatol.* 2005 Jan;52(1):55-60.

44. MacDonald A, Clark C, Holmes S. Frontal fibrosing alopecia: a review of 60 cases. *J Am Acad Dermatol.* 2012 Nov;67(5):955-61.

45. Sellheyer K, Bergfeld WF. Histopathologic evaluation of alopecias. *Am J Dermatopathol.* 2006 Jun;28(3):236-59. Review

46. Mehregan DA, Van Hale HM, Muller SA. Lichen planopilaris: clinical and pathologic study of forty-five patients. *J Am Acad Dermatol*. 1992 Dec;27(6 Pt 1):935-42.

47. Chronnel CMT, Ghali LR, Ali RS, Quinn AG, Holland DB, Bull JJ, et al. Human b defensin-1 and 2 expression in human pilosebaceous units: upregulation in acne vulgaris lesiosn. *J invest Dermatol.* 2001;117(5):1120-5.

48. Christoph T, Müller-Röver S, Audring H, Tobin DJ, Hermes B, Cotsarelis G, et al. The human hair follicle immune system: cellular composition and immune privilege. *Br J Dermatol*. 2000 May;142(5):862-73.

49. Paus R, Ito N, Ito T. The hair follicle and immune privilege. *J Investig Dermatol Symp Proc.* 2003;8(2):188–94.

50. Eichmuller S, van der Veen C, Moll l, Hermes B, Hofmann U, Müller-Röver S, et al. Clusters of perifollicular macrophages in normal murine skin: physiological degeneration of hair follicles by programmed organ deletion. *J Histochem Cytochen*. 1998;46:361-70.

51. Moresi JM, Horn TD Distribution of Langerhans cells in human hair follicle. *J Cutan Pathol*.1997 Nov;24(10):636-40.

52. Mobini N, Tam S, Kamino H.J Possible role of the bulge region in the pathogenesis of inflammatory scarring alopecia: lichen planopilaris as the prototype. *Cutan Pathol*. 2005 Nov;32(10):675-9.

53. Ito T, Meyer KC, Ito N, Paus R. Immune privilege and the skin. *Meyer Curr Dir Autoimmun.* 2008;10:27-52.

54. Ito M, Kizawa K, Hamada K, Cotsarelis G. Hair follicle stem cells in the lower bulge form the secondary germ, a biochemically distinct but functionally equivalent progenitor cell population, at the termination of catagen. *Differentiation*. 2004;72(9-10):548–57.

55. Pozdnyakova O, Mahalingam M. Involvement of the bulge region in primary scarring alopecia. *J Cutan Pathol.* 2008 Oct;35(10):922-5.

56. Al-Refu K. Stem cells and alopecia: a review of pathogenesis. *Br J Dermatol.* 2012 Sep;167(3):479-84.

57. Hutchens KA, Balfour EM, Smoller BR. Comparison between Langerhans cell concentration in lichen planopilaris and traction alopecia with possible immunologic implications. *Am J Dermatopathol*. 2011 May;33(3):277-80.

58. Nakajima M, Nakajima A, Kayagaki N, Honda M, Yagita H, Okumura K. Expression of Fas ligand and its receptor in cutaneous lupus: implication in tissue injury. *Clin Immunol Immunopathol*.1997 Jun;83(3):223-9.

59. Chiang C, Sah D, Cho BK, Ochoa BE, Price VH. Hydroxychloroquine and lichen planopilaris: efficacy and introduction of Lichen Planopilaris : efficacy and introduction of Lichen Planopilaris Index scoring system. *J Am Acad Dermatol.* 2010 Mar;62(3):387-92.

60. Hutchens KA, Balfour EM, Smoller BR. Comparison between Langerhans cell concentration in lichen planopilaris and traction alopecia with possible immunologic implications.Am J Dermatopathol. 2011 May;33(3):277-80.

61. Vañó-Galván S, Molina-Ruiz AM, Serrano-Falcón C, Arias-Santiago S, Rodrigues-Barata AR, et al. Frontal fibrosing alopecia: a multicenter review of 355 patients. *J Am Acad Dermatol*. 2014 Apr;70(4):670-8.

62. Meinhard J, Stroux A, Lünnemann L, Vogt A, Blume-Peytavi U. Lichen planopilaris: Epidemiology and prevalence of subtypes - a retrospective analysis in 104 patients. *J Dtsch Dermatol Ges*. 2014 Mar;12(3):229-36.

63. Banka N, Mubki T, Bunagan MJ, McElwee K, Shapiro J. Frontal fibrosing alopecia: a retrospective clinical review of 62 patients with treatment outcome and long-term follow-up. *Int J Dermatol*. 2014 Nov;53(11):1324-30.