FABIO FRANCESCONI DO VALLE

Prurigo pós radioterapia : estudo clinico, histológico e imunoistoquímico

Tese apresentada à Faculdade de Medicina da Universidade de São Paulo para obtenção do título de Doutor em Ciências
Programa de Dermatologia

Orientador: Prof. Dr. José Antônio Sanches Junior

São Paulo

2018

Dados Internacionais de Catalogação na Publicação (CIP)

Preparada pela Biblioteca da
Faculdade de Medicina da Universidade de São Paulo

©reprodução autorizada pelo autor

Valle, Fabio Francesconi do
Prurigo pós radioterapia : estudo clinico, histológico e imunoistoquímico / Fabio Francesconi do Valle. -- São Paulo, 2018.
Tese(doutorado)--Faculdade de Medicina da Universidade de São Paulo.
Programa de Dermatologia.
Orientador: José Antônio Sanches Junior.

Descritores: 1.Prurigo 2.Radioterapia 3.Hipersensibilidade tardia 4.Neoplasias do colo de útero

USP/FM/DBD-418/18

Responsável: Erinalva da Conceição Batista, CRB-8 6755

DEDICATÓRIA

Dedico esta tese a todas as mulheres portadoras de câncer de colo de útero.

Estas mulheres são vítimas de um sistema que combina a falta de informação com uma atenção a saúde que ainda não consegue ser verdadeiramente universal.

São obrigadas a vivenciar um sofrimento que poderia ser prevenido se tivessem tido a oportunidade de realizar o teste de Papanicolau conforme indica a rotina de nosso Ministério da Saúde e disponível no mundo desde a década de 1940.

Com o resultado deste trabalho esperamos mitigar o sofrimento de algumas das mulheres afetadas por esta mazela, que, será completamente eliminada no futuro.

AGRADECIMENTOS

Parafraseando Friedrich Nietzsche, “Quem está seguro da confiança dá pouco valor a confidência”, expresso meu sentimento de gratidão ao Professor Doutor José Antônio Sanches Júnior pela confiança depositada em mim. Com um olhar aguçado, típico dos grandes da dermatologia, identificou o material que tínhamos para trabalhar e me aceitou como seu pupilo nesta importante etapa de minha vida acadêmica. Com seu feitio discreto deixou o fluxo do trabalho conforme as características de seu orientando e com seu estilo circunspecto balisou cada fase de nossa jornada. A tese é o resultado desta, que ainda me recompensou com a oportunidade de conhecer um pouco mais do que um dia posso vir a me tornar como docente.

Antônio Carlos Francesconi do Valle é o nome do meu pai, que é médico, dermatologista e pesquisador. Inspirado em Brand Hary, político americano, a influência de meu pai pode ser academicamente resumida com a seguinte frase “um bom professor inpira esperança, inflama a imaginação e instila o amor pelo aprendizado”. Mas mais importante, ele é um pai melhor.

A minha mãe, me onservou em cada etapa. Na platéia me apoiou incondicionalmente com um entusiasmo que deveríamos aplicar em tudo que fazemos na vida. Obrigado mãe por me ensinar a paixão, que aplico em tudo que faço, sempre da melhor forma e agora.

Valeska Albuquerque Francesconi, minha esposa, que também é médica, dermatologista, colocou o meu objetivo individual como prioridade conjugal. Com uma habilidade ímpar permitiu que eu chegasse aonde estou ao unir a ternura da esposa com as características de uma “coach”. Me consolou e me motivou nos momentos mais difíceis, mas exigiu... Muito obrigado meu amor.

Glaucia e Saulo, meus irmãos, é muito bom saber que existem pessoas que torcem genuinamente para o meu crescimento e obrigado por me lembrarem: as minhas conquistas são nossas. Assim o êxito fica mais agradável.

Aos meus sogros, Maria Célia e Antar Fontoura, por me acolherem em Manaus.

Se consigo apresentar esta tese, foi porque tive muito auxílio. Agradeço:

- Ao doutor João Baldino *in memorian;*

- A todos os funcionários do setor de radioterapia da FCECON, em especial ao radioterapeuta Lenadro Baldino;

- A todos os funcionários do setor de pesquisa da FCECON, em nome da Dra Katia Luz Torres;

- A Valquiria do Carmo Alves Martins, colega da FCECON que participou ativamente.

- Aos colegas da FIOCRUZ Manaus: Felipe Gomes Naveca, Valdinete Alves do Nascimento e Heidy Halana de Melo Farah Rondon;

- Ao professor Dr Alcidarta dos Reis Gadelha;

- Ao setor de patologia da Fundação de Medicina Tropical em nome do Prof Dr Luiz Carlos de Lima Ferreira e Dr Araújo, com especial agradecimento a funcionária Sandra;

- A todos os funcionários da pós graduação do setor de dermatologia da FMUSP;

- A Dra Maria Victória Quaresma;

- A setor de biologia molecular da Fundação de Medicina Tropical em nome do Prof Dr Rajendranath Ramasawmy.

RESUMO

Valle FF. *Prurigo pós radioterapia*: estudo clínico, histológico e imunoistoquímico [tese]. São Paulo: Faculdade de Medicina, Universidade de São Paulo; 2018.

Introdução: Prurigo é uma terminologia de conotação sindrômica que tem o prurido como sintoma incondicional. O sinal é dermatológico, caracteristicamente manifestado por pápulas que se distribuem com relativa simetria pelo tegumento. Do ponto de vista clínico é uma condição de fácil suspeita, mas de difícil conclusão causal. Na Fundação Centro de Controle de Oncologia do Amazonas (FCECON), quadro de prurigo em pacientes oncológicos eram ocasionalmente identificados após início da radioterapia para o tratamento do tumor de base, contexto epidemiológico que não é classicamente relacionado ao prurigo. **Objetivos:** Descrever os aspectos clínicos, histopatológicos e imunoistoquímicos dos casos pós-radioterapia. **Métodos:** estudo transversal, descritivo, de janeiro de 2006 a dezembro de 2012, com seleção de pacientes com CID de prurigo na FCECON. Serão descritas as características clínicas, histopatológicas e imunoistoquimicas dos casos com pesquisa de DNA viral do EBV, CMV e parvovírus B19. **Resultados:** Foram 35 mulheres e um homem, com idade média de 47 anos, sempre com queixa de prurido. A pelve sempre foi o campo irradiado com mediana de 28 dias para o surgimento dos sintomas. Foram 34 tumores ginecológicos com 31 casos de colo de útero. Ao todo ocorreram 13.339 lesões (média de 371), com 535 do grupo 1 (vesículas e urticas), 4.934 do grupo 2 (pápulas), 4.218 do grupo 3 (escoriações) e 3.652 do grupo 4 (residuais). Os membros inferiores foram acometidos em todos os casos e em 27 casos houve acometimento dos membros superiores. A histologia das 27 lâminas disponíveis identificou epiderme normal em cinco pacientes, atrofia em dois, espongiose em oito e alteração secundária ao prurido nas demais. Espongiose folicular e/ou espongiose do acrossiríngeo foram identificadas por nove ocasiões. Infiltrado perivascular superficial, profundo e intersticial composto por linfócitos e eosinófilos com distribuição perianexial foi o padrão mais encontrado na derme. O padrão do infiltrado foi de linfócitos T CD4 e ausência de linfócitos CD20 e linfócitos CD56. Não foi identificado DNA viral nas amostras examinadas. **Discussão:** O quadro de prurigo pós-radioterapia possui as mesmas características clínico-epidemiológicas e histológicas da síndrome EPPER. Histologicamente pode ser inclusa dentro das doenças inflamatórias eosinofílicas da pele, com padrão imunoistoquímico do infiltrado sugestivo de reação de hipersensibilidade mediada por linfócitos no padrão Th2. Como

reação a picada de mosquitos foi o diagnóstico histológico de todos os casos, postula-se que o prurigo pós radioterapia, ou síndrome EPPER, seja reação imunológica precipitada pela exposição aos antígenos salivares do mosquito em um ambiente imune induzido pelo efeito abscopal secundário a irradiação pélvica. A natureza do estudo não permite confirmar esta conclusão, que deverá ser fruto de pesquisas futuras. **Conclusões:** O quadro de prurigo pós radioterapia esteve associado a irradiação da pelve, especialmente de tumores ginecológicos, com predomínio do câncer de colo de útero. Clinicamente semelhante a erupção pruriginosa, polimórfica, eosinofílica associada a radioditerapia (EPPER), pode ser classificado como prurigo agudo. As manifestações clínicas, histológicas e imunoistoquímicas são semelhantes ao quadro de hipersensibilidade a picada de mosquito do padrão celular, mediado por linfócitos Th2, sem evidencia de co-participação viral nos casos examinados.

Descritores: prurigo; radioterapia; hipersensibilidade tardia; neoplasias do colo de útero.

Abstract

Valle F F. *Post radiotherapy prurigo*: clinical, histologic and immunohistochemical study [thesis]. São Paulo: "Faculdade de Medicina, Universidade de São Paulo"; 2018.

Introduction: Prurigo, a terminology used with a syndromic connotation, is characterized by pruritus, as an unconditional symptom, and papules usually distributed with relative symmetry by the integument. From the clinical point of view, it is a condition of easy suspicion, but of difficult causal conclusion. At the Fundação Centro de Controle de Oncologia do Amazonas (FCECON), prurigo was occasionally identified in cancer patients after radiation therapy for the treatment of the underlying tumor, an epidemiological context that is not classically related to prurigo. **Objectives:** To describe the clinical, histopathological and immunohistochemical aspects of post-radiotherapy prurigo. **Methods:** a cross-sectional, descriptive study, from January 2006 to December 2012, with the selection of patients with prurigo as classified by international classification of diseases in FCECON. The clinical, histopathological and immunohistochemical characteristics of the cases with viral DNA screening by RT-PCR EBV, CMV and parvovirus B19 is described. **Results:** There were 35 women and one man, with an average age of 47 years. Pruritus was always present. The pelvis was invariably the irradiated field with a median of 28 days for the onset of symptoms. There were 34 cases with gynecological tumors with 31 of the uterine cervix. A total of 13,339 lesions (mean of 371), with 535 of group 1 (vesicles and urticas), 4,934 of group 2 (papules), 4,218 of group 3 (excoriations) and 3,652 of group 4 (residual). The lower limbs were affected in all cases, and in 27 cases there was involvement of the upper limbs. The histology of the 27 available slides identified normal epidermis in five patients, atrophy in two, spongiosis in eight and alteration secondary to pruritus in the others. Follicular spongiosis or spongiosis of the acrosyringium were identified on nine occasions. A superficial, deep and interstitial perivascular infiltrate composed of lymphocytes and eosinophils with perianexial distribution was the most common pattern found in the dermis. The composition of the infiltrate was of CD3 CD4 T lymphocytes and absence of CD20 lymphocytes and CD56 lymphocytes. There were no viral DNA identified in the samples examined. **Discussion:** Post-radiotherapy prurigo has the same clinical-epidemiological and histological characteristics of eosinophilic, polymorphic, pruritic associated with radiotherapy (EPPER) syndrome. Histologically it can be included within the inflammatory eosinophilic diseases of the skin, and the immunohistochemestry pattern of the infiltrate suggests a hypersensitivity reaction mediated by Th2 lymphocytes. Since a reaction to mosquito bites was the clinicopathological diagnosis of all cases, the authors postulate that post-radiation prurigo, or EPPER syndrome, is an immunological reaction precipitated by exposure to the mosquito's salivary antigens in

an immune environment induced by the abscopal effect secondary to irradiation of the pelvis. The nature of the study does not allow this conclusion, which should be the result of future research. **Conclusions:** Post-radiation prurigo was associated with irradiation of the pelvis especially to treat gynecological tumors, with cancer of the cervix predominance. Clinically similar to EPPER syndrome, it can be classified as acute prurigo. Clinical, histological and immunohistochemical manifestations are similar to the hypersensitivity of Th2 lymphocyte-mediated mosquito bites, with no evidence of viral co-participation in the cases examined.

Descriptors: prurigo; radiotherapy; hypersensitivity, delayed; uterine cervical neoplasms.

LISTA DE ILUSTRAÇÕES

Figura 5.1 - Aplicação da contagem do número de lesões 61

Figura 6.1 – Diagrama de fluxo 64

Figura 6.2 – Gráfico em caixa que indica o número de dias para o surgimento dos sintomas após o primeiro dia da radioterapia 68

Figura 6.3 – Gráfico em caixa que indica o número de lesões por área corporal acometida 70

Figura 6.4 – Gráfico em caixa que indica o número de lesões por padrão morfológico das lesões 70

Figura 6.5 – Gráfico de dispersão referente a localização da lesão e o padrão da lesão de cada paciente 71

Figura 6.6 – Gráfico em funil referente aos achados histológicos da epiderme 72

LISTA DE TABELAS

Tabela 5.1 - Exemplos de cada padrão morfológico 60

Tabela 6.1 – Dados demográficos 65

Tabela 6.3 - Informações sobre o ano do tratamento, tratamento adjuvante e dias para o surgimento dos sintomas das pacientes portadoras de câncer de colo de útero 67

Tabela 6.4 – Informações sobre o ano do tratamento, tratamento adjuvante e dias para o surgimento dos sintomas dos pacientes com os outros tipos de tumor 68

Tabela 6.5 – Distribuição anatômica das lesões por segmento corporal.....69

Tabela 6.6 – Alterações histopatológicas encontradas na derme 73

Tabela 6.7 – Resultado da imunoistoquímica e do PCR 74

LISTA DE ABREVIATURAS E SIGLAS

CGRP — calcitonin gene related peptide

CD — cluster of differentiation

cGy — centi Gray

CID — cósdigo internacional de doenças

CMV— citomegalovírus

Dermatology Life Quality Index 40

DFNI — densidade das fibras nervosas intraepidérmicas 43

DLQI — dermatology life qaulity index

DNA — ácido desoxiribonucleico

EBV — Vírus Epstein Barr

EGFR — epidermal growth factor receptor

ELISA —

EM — eritema multiforme

EPPER — Eosinophilic, Polymorphic, and Pruritic Eruption Associated With Radiotherapy

FCECON — fuundação centro de controle de oncologia do Amazonas

GWAS — genome wide study

Gy-Gray

HBV — hepatite B vírus

HCV — hepatite C vírus

HDR — High Dose Radiotherapy

HePI — hipersensibilidade exagerada a picada de insetos

HePM — hipersensibilidade exagerada a picada de mosquitos

HIV — vírus da imunodeficiência humana

HLA — antígeno leucocitário humano

HTLV — vírus T linfotrópico humano

IFN-γ — interferon gama

Ig — imunoglobulina

IL-4 — interleucina

LLC — leucemia linfocítica crônica

LMP1 — latente membrane protein 1

NCI CTCAE — National Cancer Institute Common Toxicity Criteria-Adverse Event

NET — necrólise epidérmica tóxica

NGF — nerve growth fator

NK — natural killer

PAS — prurigo activity score

PGP9.5 — protein gene product 9.5

PN — prurigo nodular

PP — prurigo pigmentoso

PUVA — psoraleno ultravioleta A

RTOG — Radiation Therapy Oncology Group

SAAG —

SP — substância P

SSJ — síndrome de Stevens-Johnson

TNF-α — tumor de necrose tumoral

TRVP1 — transient receptor potential cation channel subfamily V member 1

UV — ultravioleta

UVA — ultravioleta A

UVB — ultravioleta B

SUMÁRIO

1. Introdução 15

2. Prurigo 16
2 1. Prurigo agudo 17
2 1 1. Termionologia 17
2 2. Hipersensibilidade a picada de insetos 19
2 2 1. História natural da picada de mosquito 19
2 2 2. Imunopatogênese da picada de mosquito 20
2 2 3. Saliva do mosquito 23
2 2 4. Prurido na picada de mosquito 23
2 2 5. Reações exageradas a picada de mosquito 24
2 2 5 1. Epidemiologia 25
2 2 5 2. Genética 26
2 2 5 3. Reações localmente exageradas 27
2 2 5 4. Reações sistêmicas desencadeadas por picadas de mosquito 28
2 2 5 5. Prurigo agudo 28
2 2 5 6. Saliva como potencializadora de doenças sistêmicas 30
2 3. Prurigo subagudo 35
2 4. Prurigo Crônico 36
2 4 1. Conceituação 36
2 4 2. Manifestações clínicas 36
2 4 3. Prurigo nodular 37
2 4 3 1. Epidemiologia 37
2 4 3 2. Manifestações clínicas 38
2 4 3 3. Histopatologia 39
2 4 3 4. Fisiopatogenia 40
2 4 3 5. Tratamento 44
2 5. Diagnóstico diferencial do prurigo 46

3. Radioterapia e pele 47
3 1. Radioterapia 47
3 2. Radiodermite aguda 48
3 3. Radiodermite crônica 50
3 4. Efeitos da radiação fora do campo irradiado 51
3 4 1. Efeito bystander 51

3 4 2. Efeito abscopal 51
3 5. Dermatoses inflamatórias associadas a radioterapia 52
3 5 1. Buloses induzidas por radioterapia 52
3 5 2. Farmacodermia induzida por radioterapia 52
3 5 3. Radiação *recall* 53
3 5 4. Erupção pruriginosa, polimórfica, eosinofílica associada a radioditerapia 54

4. Objetivos 56
4 1. Objetivo primário 56
4 2. Objetivos secundários 56

5. Metodologia 57
5 1. Desenho do Estudo 57
5 1 1. População do estudo 57
5 1 2. Definição de caso 57
5 1 3. Critério de inclusão 57
5 1 4. Critérios de exclusão 58
5 2. Ética 58
5 3. Análise dos prontuários 58
5 4. Análise do arquivo fotográfico 59
5 5. Histopatologia 60
5 6. Tabulação e Análise dos dados 60
5 7. Imunoistoquímica 60
5 8. Pesquisa de DNA viral 61

6. Resultados 65

7. Discussão 74

8. Conclusão 82

9. Refências bibliográficas 83

10.Apêndice A 130

1 - INTRODUÇÃO

Em outubro de 2005, na cidade de Manaus, foi criado o serviço de oncologia cutânea, da Fundação Centro de Controle de Oncologia do Estado do Amazonas (FCECON), referência estadual para o atendimento e tratamento de pacientes portadores de câncer.

O então diretor, o radioterapeuta João Baldino, ao receber a equipe de dermatologia disse:

> *"...que bom que a dermatologia chegou ao FCECON, precisamos descobrir por que alguns pacientes desenvolvem uma coceira estranha durante a radioterapia...".*

Após as palavras de João, eis que surge no ambulatório de dermatologia, uma paciente portadora de câncer de colo de útero que, durante a realização da radioterapia, desenvolvera quadro papuloso intensamente pruriginoso. Ela não apresentara antecedente de hipersensibilidade à picada de insetos e ao exames tinha sorologia negativa para o HIV. Fora diagnosticada com prurigo do adulto.

E ao longo das semanas e meses seguintes novos casos tipo prurigo surgiam... Era quadro inflamatório, classificado como prurigo e com histórico recente de radioterapia. As lesões sempre ocorriam fora do campo de irradiação e acometiam preferencialmente a perna de mulheres, um segundo aspecto curioso que chamou atenção. Na histologia eosinofilia tecidual era uma constante.

A peculiaridade do contexto epidemiológico, o surgimento regular de novos casos aliados ao alerta emitido por João Baldino, motivou a realização da presente tese, que tem como proposta avaliação minuciosa dos aspectos clínicos, histológicos com posterior complementação imunoistoquímica. Espera-se ao final do processo categorizar melhor esta dermatose tanto do ponto de vista clínico como do imunopatogênico.

2 - PRURIGO

Prurigo é uma palavra derivada do substantivo latim "prūrīgō" (prurigo), originada do verbo latim "prūriō" (prurire), que significam coceira e coçar respectivamente. Relacionado e utilizado para descrever diversas condições dermatológicas pruriginosas, desde a antiguidade, o termo prurigo ficou definitivamente atrelado à dermatologia com a descrição do "prurigo mitis – prurigo formicans – prurigo senilis", na clássica publicação, On Cutaneous Diseases, feita por Robert Willan no fim do século XVIII (1).

Nas décadas seguintes à da descrição inicial, muitas variantes do termo foram publicadas, pelos principais dermatologistas da Europa e da América. Em todos os casos os autores utilizaram o conceito estabelecido por Willan, que era a associação de intenso prurido com a presença de lesões cutâneas, para incorporar o vocábulo à condição em que os sinais e sintomas surgiam, e assim, subclassificar o prurigo. Por exemplo, hiemalis para descrever o quadro que surgia no inverno e o senilis para indicar os casos que acometiam os idosos (1).

Devido à uma miríade de situações associáveis ao prurigo, nos mais de 200 anos de sua incorporação, à dermatologia, o termo foi utilizado indiscriminadamente para designar diversas condições clínicas. Como consequência, a sua utilização ficou confusa, sem uma definição precisa e satisfatória, que seja universalmente aceita pela comunidade dermatológica internacional (2).

Presença de pápulas ou nódulos intensamente pruriginosos é o que caracteriza os diferentes tipos prurigos e unifica o conceito. Em contrapartida, a habitualidade destes sintomas inclui uma enorme γ de possibilidades fisiopatogênicas, com casos de prurigo que possuem lesões primárias, enquanto outros que são decorrentes do prurido. Esta diferença é uma das principais fontes de discórdia na definição do prurigo, pois para alguns autores as lesões de prurigo devem ser secundárias ao ato da coçadura e não podem ser primárias, com uma etiologia inflamatória identificável (2).

A subclassificação do prurigo em agudo, subagudo e crônico foi uma das primeiras iniciativas de organizar o conceito. Foram agrupadas as diversas causas de prurigo que possuíam mecanismos etiopatogênicos semelhantes e com sobreposição das suas características clínicas e histológicas em um dos três grupos (2).

O prurido é o sintoma central e está presente em todos os casos de prurigo. Outra característica que é comum a praticamente todos os casos definidos como prurigo é a relativa simetria das lesões. Em relação à morfologia, há variação, que depende tanto da evolução e duração do quadro, como pela intensidade da coçadura. As lesões primárias podem ser pápulas, seropápula e urticas que são habitualmente eritematosas. As lesões secundárias, ao ato da coçadura, são as pápulas, as placas e os nódulos, geralmente cor da pele, hiperceratósicas, com ou sem escoriações ou crostas hemáticas. Em sua fase final, as lesões podem evoluir com discromias (hipocromia e hipercromia) e cicatrizes (3).

2 1 Prurigo agudo

Prurigo agudo é o termo que engloba as reações de hipersensibilidade cutânea exagerada, manifestadas por eclosão de lesões pruriginosas, em seguida à exposição de fatores externos. De diversas causas, o prurigo agudo têm na reação exagerada à picada de insetos não peçonhentos (mosquitos, pulgas, percevejos) o arquétipo deste grupo.

2 1 1 – Terminologia

Na clássica publicação, On Cutaneous Diseases, feita por Robert Willan no fim do século XVIII, surge o termo strophulus (1). Posteriormente, Tomas Batteman faz uma das descrições mais ilustrativas do quadro:

> *"There is scarcely any limit to the varieties of these papular affections, but I have observed one form which is so uniform in its character as to be entitled to notice here. It might be called lichen urticatus: its first appearance is in irregular inflamed wheals, so closely resembling the spots excited by the bites of bugs or gnats as almost to deceive the observer. The inflammation, however, subsides in a day or two leaving small, elevated,*

itching papules. While the first wheals are thus terminating new ones continue to appear in succession until the whole body and limbs are spotted with papules which become here and there confluent in small patches. The eruption is peculiar to children: it commences in some cases soon after birth and sometimes later and continues with great obstinacy for many months. Both the wheals and the papules are accompanied by intense itching, which is exceedingly severe in the night, occasioning an almost total interruption of sleep and a considerable loss of flesh"

Líquen urticado foi utilizado, por Bates, como o descritor desta dermatose que acometia preferencialmente crianças. Hebra na Alemanha descreve a urticária papulosa, como uma variante infantil da urticária. Este novo termo, após algum tempo, passou a representar o líquen urticado e o prurigo mitis, posicionamento adotado pelos americanos, alemães e parte dos ingleses (4). A escola francesa com Bazin em 1860 interpretava o strophulus como uma variante leve do prurigo, o prurigo mitis (5).

Inicialmente os fatores relacionados ao strophulus eram: alimentação, dentição e vacinação. Em 1935, Tate em estudo de casos e revisão da literatura, foi capaz de postular que tratava-se de doença alérgica, desencadeada por alguma proteína de origem externa, que se relacionava com o ambiente e se manifestava apenas em indivíduos geneticamente predispostos (6).

Nos anos seguintes mosquitos, pulgas e percevejos foram comprovados como responsáveis pelo quadro clínico em estudos experimental e clínicos (5, 7, 8).

Prurigo temporâneo de Tommasoli era utilizado para descrever condição semelhante, que acometia adultos jovens, enquanto que o prurigo simples do adulto pessoas de meia idade de ambos os sexos. Prurigo de Hebra é tido como a variante mais exuberante, que afeta crianças portadoras de doenças de base como a dermatite atópica, além de sua forte associação com a desnutrição (9).

Neste momento, apesar de ainda não haver utilização unificada em relação aos termos, ficou clara a relação entre o surgimento do quadro dermatológico com o insulto por artrópodos hematófagos não peçonhentose assim unindo urticária papulosa, prurigo agudo e estrófulo

2 2 - Hipersensibilidade a picada de insetos não peçonhentos

Praticamente todas as pessoas irão experimentar qualquer tipo de reação de hipersensibilidade a picada por artrópodes. Esta pode ser desencadeada por diversos tipos de insetos não peçonhentos, tal como mosquitos, pulgas e percevejos.

Contextos que aumentem a exposição aos insetos estão relacionados ao surgimento e manutenção do quadro clínico. Países tropicais de clima quente, com baixo índice de desenvolvimento humano, são os que apresentam o maior número de pessoas acometidas por morbidades associadas aos membros da classe Insecta. Fatores sociais associados são higiene inadequada, presença de terra nos cômodos e presença de animais domésticos com pulgas (10, 11). Em menor graus tem associação com histórico de atopia e exposição vacinal (12).

As duas principais causas são pulgas e mosquitos. As lesões causadas por mosquitos predominam nas regiões descobertas do corpo, como porção distal dos membros. Pulgas atacam mais as regiões cobertas do corpo, com predileção para as áreas de pressão das roupas como cintura e 1/3 inferior da perna. Outra característica das pulgas é a presença de três lesões lineares, próximas entre si (13, 14).

2 2 1 – História natural da picada de mosquito

A história natural da reação aos antígenos salivares dos mosquitos é a clássica de hipersensibilidade, com a fase de sensibilização que se inicia ao primeiro contato, geralmente nos primeiros meses de vida, sem qualquer alteração, no local da injúria, (15).

Com as picadas subsequentes, surgem lesões após algumas horas do insulto, que são as lesões tardias, caracterizada por pápulas. Um segundo padrão de lesão pode surgir, na mesma temporalidade ou em até poucos meses após, caracterizando as reações imediatas, que surgem minutos após mordida, com duração de minutos a horas, mas sem ultrapassar 24 horas. São clinicamente representadas pelas urticas (13, 16).

Pela continuidade do estímulo, em período que varia de semanas, meses ou anos, ocorre maturação do sistema imune e o desenvolvimento de tolerância imunológica. Por este motivo

as inflamações tornam-se gradativamente cada vez mais leves e até ausentes em casos de tolerância total (13, 16).

A inflamação que acontece no ponto da entrada da probóscide, após inoculação dos antígenos salivares do mosquito, é considerada normal e foi didaticamente classificada em cinco estágios (15, 17):

Estágio 1 – Não há reação, período de sensibilização

Estágio 2 – Reação tardia - pápulas surgem após 24h e duram dias

Estágio 3 – Lesão do estágio 2 com lesão do estágio 4

Estágio 4 – Reação imediata - urtica com duração de 24h

Estágio 5 – Sem lesões por tolerância

O entendimento da história natural nos faz compreender o por que da maior incidência de reação a picada de mosquito, nos primeiros anos de vida, assim como a gradativa melhora clínica ao longo do tempo com resolução dos sintomas geralmente após os sete anos de idade (18). Esta compreensão é a base para as terapias de dessensibilização (19)

A reação imediata, que é considerada a usual, manifesta-se por urtica de 2mm a 10mm de diâmetro com duração de no máximo 24h. A lesão tardia típica surge em poucas horas, com uma pápula que dura de um a três dias. Os sintomas podem ter intensidade variável, mas geralmente são leves e transientes. Este processo de maturação imunológica evolui naturalmente, sem a necessidade de atendimento médico na grande maioria dos casos (20).

2.1.2.2 – Imunopatogênese da picada de mosquito

As reações à picada dos mosquitos são imunológicas por natureza e a saliva é a real responsável pelos fenômenos imunológicos associados à mordida. Esta afirmativa foi construída ao longo de décadas com muitos experimentos e muita pesquisa.

A documentação da necessidade de período de sensibilização antes do surgimento das lesões imediatas e tardias foi a primeira evidência que concluía que a reação a picada de mosquito tratava-se de reação de hipersensibilidade de cunho imunológico (15, 21).

A saliva sempre foi a principal suspeita, mas foi com estudo, que demonstrou ausência de inflamação após a picada do mosquito sem o seu canal salivar, que consagrou o papel fundamental desta secreção como origem dos fenômenos de hipersensibilidade associados ao repasto sanguíneo destes insetos (22).

A reação de hipersensibilidade foi posteriormente categorizada como do tipo I associado a componente humoral e celular por estudo experimental animal. Durante o experimento foi demonstrado surgimento de anticorpos, transferência passiva da reação para animais não sensibilizados, degranulação dos mastócitos e desenvolvimento de edema associado a fenômenos circulatórios, todos os achdos compatíveis com a reação mediada por IgE (23).

Um segundo mecanismo foi suspeitado pelos autores ao não conseguirem justificar a permanência de algumas lesões por mais de 24h. Pelo aspecto clínico, na época, levantou-se a possibilidade de fenômeno de Arthus, mecanismo que ainda não pôde ser confirmado no contexto de exposição salivar de dipteros (23).

Estudos posteriores, associaram as lesões tardias, com a indução de transformação e proliferação de linfócitos, o que reforça a participação da imunidade celular nestas reações (24, 25).

Nos anos seguintes foi demonstrado que extrato glandular de mosquitos induz, apenas após período de sensibilização, a produção de IgE e a de IgG, subtipos IgG1 e IgG4, sem a participação da IgG2 (24, 26-28). O surgimento destes anticorpos tem relação com a intensidade de exposição aos mosquitos assim como com o número de lesões (23, 27). Sempre contra componentes da glândula salivar do mosquito (29), estava clara a influência da complexa composição da saliva do mosquito sobre a homeostasia local, com ação sobre a imunidade celular e humoral (30, 31).

As reações imediatas estão relacionadas com os níveis de produção de IgE (24, 32). Pesquisa de IgE pela técnica de ELISA, que utilizou extrato purificado da saliva, correlacionou o tamanho da urtica com os níveis de IgE específicos, mas não com o IgE total (33, 34). Já se sabia que a transferência passiva de soro desencadeava reações em animais não expostos (23). Papel patogênico da IgE, foi reforçado ao conseguir desencadear reação de hipersensibilidade em pessoas não sensíveis após injetar soro de paciente alérgico com IgE contra componente da saliva (35).

O surgimento da imunoglobulina G acompanha o aparecimento das lesões de hipersensibilidade tardia (36). Os níveis séricos de IgG não tem correlação direta com a intensidade das reações consideradas normais, mas encontram-se com níveis quatro vezes superior, em casos de reação exagerada, fato que não ocorre com a IgG4 (32).

A indução de transformação e proliferação de linfócitos é antígeno específica (28). Os antígenos salivarem induzem linfócitos T CD4 para CD8 (37, 38). A imunoglobulina G, em especial a sua fração IgG4 também participam da gênese da lesão cutânea. Em modelos murinos, exposição a saliva do mosquito induz queda da expressão do IFN-γ e estimula a expressão da IL-4 e IL-10 (28, 38-40). No tecido ocorre influxo inicial de neutrófilos e eosinófilos seguido de crescente infiltração por mononucleares e linfócitos TCD4 nas primeiras 24h (41). Em conjunto, todas são evidências de tratar-se de reação de hipersensibilidade celular do tipo IV.

A modulação imunológica causada pelos mosquitos é mais extensa e complexa. Outras alterações locais associadas que já foram identificadas são: fatores que inibem o fator Xa (42), ativação do complemento e migração de linfócitos (43), a apirase inibe a agregação plaquetária (44, 45), a sialoquinina é um vasodilatador que inibe a imunidade Th1 e estimula a Th2 (46, 47), a nucleotidase inibe a degranulação de mastócitos (48), a proteína D7 previne dor, agregação plaquetária e causa vasoconstricção (49), há fatores que inibem a liberação de TNF-α pelos mastócitos (50), inibição da quimiotaxia de neutrófilos (51), SAAG 4 inibe o INF-γ e estimula a IL-4 (37) além de também conseguir induzir apoptose de linfócitos “naive” via caspase 3 e 8 (52).

Coletivamente as evidências atuais demonstram haver dois componentes imunológicos distintos e inter-relacionados desencadeados por componentes da saliva dos mosquitos. Trata-se de uma reação de hipersensibilidade celular e humoral com necessidade de período de sensibilização e possibilidade de desenvolvimento de tolerância. As reações imediatas são IgE dependentes e as lesões tardias são dependentes de linfócitos. Nas reações linfócito dependentes o pêndulo vai na direção do padrão Th2 com maior produção de IL-4 e de IgG1, supressão de INF-γ além de eosinofilia tecidual.

2 2 3 – Saliva do mosquito

Está além do escopo desta revisão discorrer sobre as características bioquímicas dos diversos componentes da saliva do mosquito. Cabe ressaltar, porém, que estão presentes diversas proteínas biologicamente ativas, muitas delas com capacidade imunogênica (16, 34, 53-58).

Do ponto de vista do clínico é importante reconhecer que existem proteínas que são espécie específica, e antígenos que são compartilhados entre diferentes espécies (34, 56). Esta variação de composição da saliva interespécies pode gerar reações heterólogas, de intensidades variadas, nem sempre mutuamente presentes, ou serem inexistentes, variegando com as espécies cruzadas (16, 34, 53-58).

2 2 4 – Prurido na picada de mosquito

A participação da histamina nas lesões desencadeadas por mosquitos foi suspeitada desde o momento em que foi notada a semelhança da lesão imediata com a aparência da lesão do teste cutâneo da histamina. Apesar de haver histamina na saliva do mosquito, a concentração é 1.000 vezes inferior à quantidade necessária para desencadear reação cutânea (23, 59).

Já se sabia que o extrato salivar é capaz de degranular mastócitos (23), mas com técnica de microdiálise demonstrou-se haver liberação de histamina e de leucotrieno C4 nas lesões imediatas, com níveis que são proporcionais ao da intensidade da reação (60).

Estudos clínicos com anti-histamínicos apresentavam respostas parciais em relação ao

edema, prurido e surgimento das pápulas. Nas lesões imediatas a redução do edema é o mais perceptível enquanto o alívio do prurido é parcial. Estas medicações foram pouco eficazes para a redução do tamanho das lesões, para o prurido após 12h e para evitar as lesões de hipersensibilidade tardia (61-66).

Em estudo experimental, o prurido desencadeado pela picada do mosquito não foi inibido pelo bloqueio do receptor H1 pela terfenadina. Uso do inibidor de 5 lipooxigenase, zileuton, e a betametasona conseguiram inibir o prurido em modelo experimental com camundongo (67). No mesmo estudo, a inibição do leucotrieno B4, do leucotrieno D4, da ciclooxigenase, do fator de ativação plaquetária e do óxido nítrico não surtiram efeito inibitório sobre a coceira (68, 69).

O componente neural no prurido desencadeado pela picada de insetos foi também avaliado em estudo experimental que identificou a participação das fibras neuronais sensoriais capsaicina sensíveis, que são as que expressam TRVP1 (transient receptor potential vanilloid-1) e não expressam receptores H1 (70).

Como estes nervos também expressam os receptores de cálcio, voltagem dependente, outro experimento mostrou que com o uso da gabapentina houve inibição do prurido em modelo murino (71). Um segundo efeito da gabapentina é por ativação do sistema noradrenérgico descendente, que leva a depleção da noradrenalina com diminuição das respostas pruritogênicas induzidas por alergias, picada de mosquitos incluso (72).

Os achados dos estudos em relação ao prurido na reação a picada de insetos evidenciam componente inflamatório e componente neural para a sua gênese, ainda com insipiente conhecimento sobre a relação neuroimunológica deste sintoma.

2 2 5 – Reações exageradas a picada de mosquito

A reação a picada de insetos, na maioria das pessoas é transiente e inexpressiva, é um evento banal. Outras pessoas por outro lado, apresentam padrões de reação que são diferentes, do considerado trivial, são as reações exageradas ou correntemente chamadas de alergia a picada de insetos. Mas qual é o limite do normal?

Não existe um valor ou critério que seja consensual em relação a normalidade ou anormalidade das reações. Em ensaios clínicos, as reações imediatas com um centímetro ou mais são consideradas reações fortes. Para as lesões tardias, 0,5cm é o diâmetro utilizado como limite (64). Resposta inflamatória local muito intensa, reativação de picadas antigas, generalização do quadro dermatológico e presença de sintomas sistêmicos são claros exemplos de reações exageradas a picada de insetos.

2 2 5 1 – Epidemiologia

As lesões de hipersensibilidade imediata do tipo I surgem minutos após o insulto. Muito pruriginosas, são representadas por milimétricas pápula ou urticas, circundadas por eritema reacional e ponto central hemorrágico. Este padrão representa mais de 80% das lesões hipersensibilidade em crianças (73).

Estudo que avaliou 50 crianças com reação de hipersensibilidade a picada de insetos, expostas a fatores ambientais semelhantes, identificou apenas dois casos de prurigo (73). Em estudo com 100 crianças o prurigo agudo demonstrou associação com picada de insetos e condições de higiene precária e em menor grau com história de atopia e com histórico vacinal (12).

De 16 adultos, que foram expostos aos mesmos mosquitos, apenas um desenvolveu reação exagerada (16). De 27 adultos, dois eram tolerantes, 23 apresentaram resposta combinada com lesões imediatas e tardias (64). Cento e vinte adultos que foram expostos a picada de Aedes albopictus, 107 (84%) desenvolveram reação imediata e 76 (63%) reação tardia (24).

Estudo experimental, com 41 indivíduos adultos expostos ao Aedes vexam, demonstrou haver variabilidade interindividual em relação ao tipo de resposta. Um indivíduo apresentou apenas reação tardia, seis manifestaram unicamente a reação imediata, 23 os dois tipos de reação e em 11 não houve nenhuma reação. Em cinco destes houve reação local exagerada sem a ocorrencia de casos generalizados (25).

2 2 5 2 – Genética

Os diferentes estudos de exposição aos mosquitos deixam claro haver componente individual que influencia na incidência de reações exageradas. É de longa data a associação entre história familiar de alergia e picada de inseto e história pessoal de atopia com quadros de maior hipersensibilidade aos antígenos dos artrópodes (73, 74).

Os fatores genéticos podem explicar, pelo menos em parte a variabilidade interpessoal das reações (75, 76). Pessoas em um mesmo ambiente, podem ser mais atacadas, portanto mais expostas ao estímulo ofensor. São mais atrativas para os mosquitos por influência de um componente do odor humano, característica individual e geneticamente herdada (75, 77). O tamanho da lesão da picada e a intensidade do prurido se correlacionam com traços fenotípicos e genotípicos (78), com variabilidade individual em relação ao grau de reação de hipersensibilidade (79).

Em análise GWAS (genome wide association tudy) identificou 15 associações de genes relacionados com imunidade envolvidos com múltiplas vias de sinalizações relacionados a intensidade da reação local. São áreas ativas em linfócitos T ativos e previamente relacionadas com células T de memória, um subtipo mais diferenciado Th2 (78). O loci da citocina IL-21 e de seu receptor recebeu a maior estratificação na análise PPI baseada em rede. Esta citocina já foi correlacionada com lesões de psoríase e DA (80). Os autores concluíram que a percepção do prurido e de atratividade aos mosquitos se correlacionou com os determinantes genéticos do tamanho da reação local (78).

Outras redes também foram identificadas, mas outro destaque são as regiões que se correlacionam com a IL-4 e seu receptor (78). Esta citocina é modulada em respota aos antígenos do mosquito in vitro (37). Outro pareamento foi com a região CSF2RB, que codifica a região a cadeia beta que é comum aos receptores de IL-3 e IL-5 (81).

2 2 5 3 – Reações localmente exageradas

As lesões que são categorizadas como localmente exageradas, do ponto de vista imunopatogênico, são enquadradas como do tipo tardia. Não existe um critério estabelecido de classificação de uma reação local em relação a intensidade, mas de forma geral, lesões acima de um centímetro já podem ser consideradas intensas e as que tem mais de dois centímetros como exageradas (64). A reação exagerada a picada de mosquitos é rara em adultos e quando presente geralmente está associada a algum fator predisponente.

Maior intensidade dos sinais cardinais da inflamação é o esperados das lesões exageradas. O eritema é mais vivo, as dimensões são acima do trivial, a consistência mais endurecida e o prurido vigoroso. Dor é um sintoma que acontece apenas neste contexto, assim como o surgimento de bolhas. A erupção bolhosa sazonal, é exemplo de exagero da reposta à exposição sazonal aos mosquitos (82). Linfangite superficial, um sinal raramente associado a picada de mosquito, pode ser a única manifestação ou ser acompanhada de aumento de linfonodo e febre (83-86). Em casos extremos de hipersensibilidade, pode ocorrer síndrome compartimental (87).

Síndrome de Skeeter é caracterizada por intensa reação no local da picada do mosquito, com placa de centímetros de diâmetro, semelhante a um quadro de celulite, sempre acompanhada de febre. O quadro clínico que dura de sete a dez dias acomete principalmente crianças saudáveis. O diagnóstico pode ser confirmado com a dosagem dos níveis séricos das imunoglobulinas contra o extrato salivar do mosquito (88-90).

Recentemente vem sendo questionada possibilidade da celulite eosinofílica ou síndrome de Wells ser desencadeada por picada de mosquito (91-93). Além da associação epidemiológica, com identificação da picada do inseto antes do surgimento do quadro. Em alguns destes pacientes os monócitos de sangue periférico exibem uma forte resposta ao extrato de glândulas salivares de mosquito pelos linfócitos T CD4+ (mas não pelos CD8+ ou CD20+) com produção de IL-5 (91, 94).

2 2 5 4 – Reações sistêmicas desencadeadas por picadas de mosquito

Reações sistêmicas são raramente relatadas, o que pode significar real raridade do fato ou reflexo de subnotificação. As imunoglobulinas E contra componentes da saliva do mosquito são as responsáveis pelos casos de reações sistêmicas desencadeados por picada do inseto (95). Picada de inseto já esteve relacionada com urticária, angioedema e anafilaxia (11, 96-99). Casos associados a glomerulonefrite também já foram relatados (100, 101). Asma e rinoconjuntivite associados a mosquito são por inalação de antígenos do inseto e não podem ser relacionados com a picada propriamente ditas (102, 103).

2 2 5 5 – Prurigo agudo

As vesículas, seropápulas, pápulas, placas e urticas são as lesões primárias, independente da etiologia do prurigo agudo, mas a lesão mais característica é pápula sobre urtica, que é coroada por minúscula vesícula. O vigor da reação inflamatória, assim como a intensidade do prurido, que é sintoma invariavelmente presente, são relativos ao grau de resposta inflamatória do paciente. O número e a distribuição das eclosões, vão de acordo com o comportamento do agente agressor, assim como com a exuberância desta agressão (12).

Tipicamente a distribuição das lesões predomina nas áreas da opugnação, em número que varia de poucas a centenas lesões (geralmente entre 10 e 20 lesões) com duração de minutos a horas, mas com possibilidade de permanecer por dias. Secundário à coçadura pode ocorrer escoriação, eczematização, infecção e discromias e assim modificar o aspecto clínico e inclusive perpetuar o quadro (104).

Os quadros podem ser perenes ou sazonais. Quando da exposição continuada, existe uma tendência ao surgimento continuado de novas lesões que se encontram em diferentes estágios evolutivos (105). No caso dos mosquitos, a distribuição predomina nas regiões descobertas dos membros, e na face no caso das crianças pequenas (13, 14). A sazonalidade se correlaciona com o surgimento das lesões nas estações de climas quentes, que é bem marcada nos países temperados, ou com períodos de férias durante aumento da exposição (9).

A histologia do prurigo agudo é característica, e vai refletir a fase evolutiva da lesão. Nas fases iniciais nota-se espongiose e vesículas com grau variado de edema papilar enquanto que nas fases mais tardias, as manifestações da epiderme secundárias ao ato da coçadura, como acantose, hiperceratose, exulceração, úlcera e crosta, tornam-se mais proeminentes. Na derme o infiltrado inflamatório, mais intenso na fase aguda, é perivascular superficial, profundo e intersticial composto por linfócitos e eosinófilos, com frequente acometimento folicular e das glândulas écrinas (104).

Estrófulo, prurigo simplex agudo ou urticária papulosa é o prurigo agudo causado por hipersensibilidade à picada de insetos. O quadro, que é mais incidente desde a metade da primeira infância até o início da puberdade, tem sua área de acometimento variável, de acordo com o comportamento do inseto agressor (106). Se a exposição for contínua é comum identificar lesões novas e lesões antigas, ou seja, em diferentes estágios evolutivos (9).

Na histologia da picada de inseto são características marcantes a presença de infiltrado inflamatório perivascular e perianexial, especialmente em torno das glândulas écrinas, composto por linfócitos e eosinófilos. A presença dos neutrófilos é ocasional e a intensidade do infiltrado predomina nos 2/3 inferiores do cório, com acometimento ocasional da hipoderme. Edema, vasodilatação e necrose da derme estão presentes em graus variados e relacionados com a intensidade da reação (8).

As lesões imediatas apresentam edema intersticial, infiltrado esparso a moderado em intensidade, com predomínio de eosinófilos. Já nas lesões tardias, o infiltrado inflamatório é conspícuo e de maior intensidade. Com o envelhecimento das lesões o número de eosinófilos diminui acompanhado de aumento do número de linfócitos (8).

Estudo experimental evidencia que nas primeiras duas horas das lesões tardias há influxo de eosinófilos e de neutrófilos de intensidade variável seguida de diminuição da sua quantidade nas primeiras 24h. Os linfócitos por sua vez aumentam a concentração nas primeiras 24h com predominância de células T CD4, os linfócitos T CD8, estão em menor quentidade e se tornam proporcionalmente menos representativos com o tempo (41).

Em análise histológica de 45 lesões de urticária papulosa por picada de pulga (16 urticas, 26 pápulas, 5 vesículas) não foi possível diferenciar as urticas das pápulas. Análise do infiltrado, que era predominantemente composto por eosinófilos e linfócitos, diferia em relação a proporcionalidade destes, com o subtipo TCD4, na proporção de 6:1 quando comparado com linfócitos T CD8 nas lesões tardias e na proporção de 2:1 nas urticas (107).

Em outro estudo com análise histopatológica de 20 casos os autores consideraram algumas alterações como sugestivas de reação a picada de insetos. Na epiderme espongiose foi identificada em 90% dos casos com dois padrões: localizado no ponto de entrada da probóscide ou outro difuso, mais intenso com formação de bolhas ou vesículas. Outros achados característicos da epiderme foram infundibulite espongiótica, acrosiringite espongiótica (25%) e exocitose eosinofílica (15%). Infiltrado composto por linfócitos e eosinófilos com distribuição perifolicular em 40% e periécrino em 80% (108).

Em análise de 100 casos de prurigo agudo os autores concluíram que o prurigo apresenta quadro histológico característico, relacionado ao estágio da doença e que pode ser conclusivo em 80% dos casos (12). Estudo murino sensibilizados por extrato de glândula salivar, identificou relação da intensidade do infiltrado com a concentração do extrato aplicado (109).

2 2 5 6 – Saliva como potencializadora de doenças sistêmicas

Interessante relato de Mail, no início do século XX, talvez seja a primeira observação de um caso de influência sistêmica relacionada com picada de mosquito. Ele era um pesquisador que alimentava, com o próprio antebraço os mosquitos que criava. Após a picada praticamente não havia sintoma e o leve eritema que surgia desaparecia em minutos, típico de uma pessoa com tolerância. O autor correlaciona o surgimento de lesões inflamatórias após a picada do mosquito com quadro gripal que paresentara. As lesões tinham entre seis a dez milímetros, circundadas de edema branco e aréola vermelha acompanhada de intenso prurido com duração de meia hora. Estas lesões desapareceram após o término da virose (110).

Weed, no ano de 1965, publicou caso de portador de leucemia linfocítica crônica (LLC) que desenvolveu um quadro que ele denominou como de reação de hipersensibilidade exagerada a picada de insetos (HePI) (111). Ao longo dos anos alguns outros casos semelhantes, associados a LLC foram publicados (112-120). Posteriormente outras doenças linfoproliferativas, também foram relacionadas com HePI. Foram elas: linfoma de células do manto, linfoma anaplásico, linfoma de Hodgkin, linfoma B, leucemia linfocítica aguda, mielodisplasia, linfoma B, leucemia linfoblástica aguda, linfoma de grandes células (116, 121-137).

Neste grupo de pacientes as lesões geralmente são maiores e mais inflamadas, com intenso prurido. Na maioria das vezes o quadro dermatológico surge após o diagnóstico da malignidade hematológica, com relatos do surgimento na fase de remissão (137). Na história, a relação com picada de inseto nem sempre pode ser demonstrada o que levou alguns autores a questionar a possibilidade de distintos fatores desencadeantes. Neste cenário, há a proposta de reclassificação desta doença para erupção eosinofílica semelhante a picada de insetos (121), ou dermatose eosinofílica da doença mieloproliferativa (138).

Dado curioso foi a demonstração que o soro de três pacientes que apresentaram HePI foi capaz de ativar basófilos de paciente com dermatite atópica, o que indica a presença de fatores capazes de influencia estas células e que os autores postularam serem autoanticorpos (139).

Hipersensibilidade exagerada a picada de mosquito (HePM) associado ao vírus Epstein-Barr (EBV) é outra condição sistêmica relacionada a picada de mosquitos que ocorre principalmente no Japão e que atualmente compõe o espectro das desordens linfoproliferativas de células Natural Killer/T (DLP T/NK).

Os primeiros casos não foram associados ao EBV. Suzuki em 1975 publica um caso de menina de 14 anos com hipersensibilidade a picada de mosquito associado a sintomas sistêmicos, hepatoesplenomegalia e pancitopenia (140). Matsumoto em 1985 decreve necropsia de paciente de 18 anos que faleceu de insuficiência respiratória após picada e inseto com doença maligna tipo histiocitose (141). Em 1990, Tomura descreve caso de criança de 02 anos de idade com HePM com linfocitose de células NK e infiltrado destas células na pele lesionada (142).

A identificação de IgE e IgG associados a HePM foi a primeira evidência imunopatológica da associação que já era suspeitada (143). Em pesquisa para entender relação da infecção crônica ativa pelo EBV e doenças linfoproliferativas, os autores identificaram que de 11 pacientes com a infecção, quatro apresentavam HePM (144). O achado motivou os autores a estudar melhor os casos (seis no total), com a documentação de que as células NK eram infectados por EBV monoclonais (145).

Melhor categorização das células NK infectadas pelo EBV identificou que elas são mais responsivas a proliferação induzida pela IL-2 e mais resistentes a apoptose condições facilitadoras para o surgimento de doença linfoproliferativa em portadores de doença crônica ativa pelo EBV (146). Os casos que não estavam associados a desenvolvimento de linfoma/ leucemia, foram classificados como latentes (147).

Outra virada no conhecimento sobre a HePM associada ao EBV foi com a demonstração de que que os linfócitos T CD4 estimulados pela saliva do mosquito induziam a expressão das proteínas da fase lítica do EBV (148). Os linfócitos TCD4 induzidos pela picada do inseto também atuam na oncogenicidade das células NK, ao induzir o oncogene LMP1 (latente membrane protein 1) que está associado a uma maior sobrevida destes linfócitos (149).

A reativação do EBV induzida por estímulo externo ocorreu in vivo e in vitro em experimento de portadores de HePM (mosquito) e hidroa vaciniforme (radiação UV), mas foi praticamente abortiva in vivo. Este estudo sugeriu que a reativação do EBV é quem induziria a resposta sistêmica (150).

Hoje as doenças linfoproliferativas de células T/Natural Killer são entendidas como espectral. Em ordem de gravidade os membros deste grupo são: a hipersensibilidade a picada de mosquitos, a hidroa vaciniforme sistêmica, a infecção crônica ativa por EBV e o linfoma/ leucemia NK/T. Infecção de linfócitos T e das células natural killer pelo EBV ocorre em todas estas entidades (151).

Na hipersensibilidade a picada de insetos associada ao EBV os sintomas surgem quando há reativação da infecção crônica latente causada pelo vírus (152). O quadro clínico é

caracterizado por intensa resposta inflamatória no local da picada com formação de bolhas e necrose associado a sintomas sistêmicos (92).

Os sintomas sistêmicos são variados e manifestam-se com diferentes intensidades. Febre alta e astenia são comuns. Outros sintomas, como cólica, sibilos, hematúria, hematoquezia, linfonodomegalia localizada ou generalizada e hepatoesplenomegalia já foram relatados (153). Insuficiência renal e síndrome hemofagocítica são as manifestações mais graves (154). Os sintomas desaparecem quando não há mais a exposição, mas retornam em caso de nova agressão.

As células NK, que são morfologicamente definidas como grandes linfócitos granulares, tem o percentual aumentado (30% a 70%) no sangue periférico destes pacientes (142, 153). Estes linfócitos são infectados por DNA de EBV monoclonal (ou biclonal) e também infiltram o local da picada do mosquito (145).

Neste contexto, em que coexiste a hipersensibilidade cutânea, com a evidência de infecção ativa pelo e com a expansão clonal de células NK forma-se sídrome HEN. O termo se origina do inglês com o H para a Hypersensitivity of mosquito bites, o E para designar o EBV (chronic active EBV infection) e o N para o NK cell lymphoproliferative disorder (92).

É uma doença que acomete pacientes até os 18 anos de idade que está associada a uma alta taxa de mortalidade (153). Estima-se que metade venha a falecer até os 31 anos, metade por síndrome hemofagocítica e 35% por surgimento de doença linfoproliferativa. A grande maioria dos casos é do Japão, com relatos isolados na Tailândia e Korea (155).

No México existe quadro semelhante denominado linfoma tipo Hidroa-Vacciniforme, que é linfoma CD56+, associadas ao EBV com erupções cutâneas necróticas, dispostas em pele fotoexposta. Nestes casos o fator suspeito como desencadeante é a luz solar (135, 156).

O quadro de hipersensibilidade a picada de mosquito, associado a infecção aguda pelo EBV, sem relação com células NK já foi relatado. Clinicamente é muito semelhante, com infiltrado composto por eosinófilos e linfócitos infectados pelo vírus, mas são CD56 negativo (152, 157,

158). O relato destes casos sugere que a HePM possa estar relacionado à infecção pelo EBV propriamente dita.

A reação exagerada a picada de insetos é considerada uma das principais manifestações dermatológicas de pacientes adultos e pediátricos HIV positivos, em especial nos países de clima tropical (159-162).

James foi quem primeiro alertou sobre quadro de pápulas pruriginosas como sinal de alerta para a possibilidade da infecção pelo HIV (163).

Colebunders no ano de 1987 identificou que 52 de 284 pacientes HIV positivos internados tinham uma dermatose caracterizada por pápulas pruriginosas. Cinquenta e três pacientes de 61 encaminhados com quadro semelhante eram HIV+. Quando o quadro cutâneo estava associado a emagrecimento 95% era portador do vírus. E na mesma publicação, o que os autores chamaram erupção pápulo prurítica generalizada foi a primeira manifestação do HIV em 51% dos pacientes (164).

Nos anos seguintes foram relatados casos de reação exagerada a picada de mosquitos, erupção máculo-papular pruriginosa, erupção prurítica crônica, erupção papular e prurítica sempre associadas ao HIV (165-170).

Erupção pápulo-pruriginosa (EPP) do HIV foi o termo aplicado pelos americanos para descrever esta dermatose que era caracterizada histologicamente por infiltrado inflamatório misto com linfócitos e eosinófilos e predileção pelos folículos (165, 170). Pradinaud, da Guiana Francesesa, descreveu o prurigo do HIV, como manifestação tropical da infecção pelo retrovírus associado a baixos níveis de CD4 e à picada de insetos (171).

Denominado de erupção pápulopruriginosa do HIV ou prurigo do HIV é considerado marcador da infecção HIV em algumas populações (172, 173). Esta associado a níveis de CD4 inferior a 350 células por mm3 (162, 174-176), e também à falha terapêutica (177, 178). Atualmente recomenda-se oferecer a realização da sorologia para o HIV em pacientes adultos que desenvolvem quadro de prurigo (179).

Resnek em análise de 86 pacientes com diagnóstico de erupção pápulo pruriginosa do HIV conclui que os achados são histologicamente semelhantes aos de reação a picada de insetos (180). Na erupção pápulo pruriginosa ocorre predomínio de células T CD8 quando comparada com T CD4, com aumento de IL-4 e IL-5 (181, 182).

Altos títulos de IgG contra extrato glandular de Aedes taeniorhynchus estava aumentado em portadores de EPP (29). Estudo epicutâneo com diferentes alérgenos em portadores de PPE demonstrou reatividade contra antígenos de corpo de insetos (183). Em análise que correlacionou IgE total com IgE contra saliva de mosquito e com o níveis de CD4 séricos demonstrou relação do EPP com picada de mosquito em metade dos portadores (174).

2 3 Prurigo subagudo

Prurigo subagudo, que é caracterizado por períodos de agudização e remissão dos sintomas ao longo de meses a anos, manifesta-se por dúzias a centenas de pápulas intensamente pruriginosas, simetricamente distribuídas nas superfícies extensoras dos membros e no tronco (184). Acomete preferencialmente as mulheres, está associado a atopia e distúrbios psiquiátricos e tem como característica poupar a região de pele volar (185).

Na histologia pode haver diferentes graus de espongiose, exocitose de linfócitos e paraceratose focal. Na derme o infiltrado inflamatório é de leve a moderada intensidade composto por linfócitos e eosinófilos (184). Uma característica singular da forma subaguda é a predileção pelo folículo piloso, que apresenta graus variados de espongiose, edema e inflamação, que em conjunto sugerem tratar-se de doença espongiótica do epitélio do folículo piloso (184). Esta relação anatômica, não pôde porém, ser identificada em outro estudo e por conta deste fato, conjectura-se a possibilidade de variantes regionais para o prurigo subagudo (186).

Prurigo subagudo de Kogogi, prurigo vulgar de Darier, prurigo multiforme de Lutz e líquem urticado de Von Zumbusch, urticária papulosa crônica e prurigo simplex subacuta foram todos reunidos neste grupo (2).

Diferentemente do que ocorre com a forma aguda e a crônica, a subaguda não é reconhecida de forma unânime entre os autores, especialmente na escola de dermatologia Norte Americana. A justificativa, para o não reconhecimento desta variante, é a existência de diversas doenças pruriginosas, com etiologias distintas, sem que haja a presença de qualquer conceito de unificação claramente identificável (2). O contra-argumento, é que para fechar este diagnóstico, é necessário descartar as causas identificáveis para o surgimento do prurido, portanto o prurigo subagudo seria um diagnóstico de exclusão (187).

2 4 – Prurigo crônico

2 4 1 – Conceituação

Prurigo crônico, é uma doença relacionada ao prurido crônico, aquele definido com seis ou mais semanas duração. É clinicamente caracterizado por pápulas, nódulos ou placas, que são induzidos pelo atrito. Em relação a distribuição, podem ser generalizadas ou serem múltiplas em uma área mais restrita (188). Presença de dermatose inflamatória com lesão primária que desencadeie o prurido é um critério de exclusão (3).

No prurigo crônico, independente da causa do prurido, o paciente tem uma sensibilização neuronal anormal, com amplificação da sinalização pruritogênica, tanto em nível do sistema nervoso central como no do sistema nervoso periférico. Esta amplificação de sinal justifica o estabelecimento do ciclo atrito-coceira que culmina na formação das lesões do prurigo (189).

É importante entender que neste conceito, o prurigo é uma entidade nosológica própria que surge no contexto de um gatilho para origem do prurido, mas que uma vez presente, é capaz de perpetuar o ciclo pruriginoso com surgimento de novas lesões e com necessidade de tratamento específico (190).

2 4 2 – Manifestações clínicas

Considerado a variante mais comum dos prurigos, a forma crônica caracteriza-se por variadas apresentações clínicas, que estão relacionadas ao tempo de evolução do quadro e à intensidade

do prurido. As lesões mais comuns são hemisféricas, em forma de domo, de tamanhos que variam de poucos milímetros a três centímetros, com consistência sólida, limites irregulares e superfície ceratósica. Evolutivamente as lesões se iniciam como pápulas, seguidas de nódulos com ocasional formação de placas. Em alguns casos a porção central pode ser crateriforme ou deprimida secundária ao trauma da coçadura. Discromias e alterações cicatriciais são as lesões mais tardias, secundárias ao processo de cura (2).

As variações na apresentação clínica dos casos de prurigo crônico podem levar a uma subclassificação morfológica, como no caso do prurigo nodular, descrito por Hyde (191). Utilizar a morfologia para diferenciar as suas diversas apresentações não mais se justifica, pois, a forma não é capaz de auxiliar na categorização etiológica, tão pouco influenciar na conduta (188). Cabe ao dermatologista reconhecer a heterogeneidade das doenças associadas. Estas que podem ser de origem tanto dermatológicas, como psiquiátricas, além de sistêmicas - com destaque para as doenças oncológicas e neurológicas (192).

Queratose verrucosa, líquem obtuso córneo, urticária perstans verrucosa, prurigo nudular de Hyde e eczema verrucocalosum são algumas das entidades que foram incluidas no grupo dos prurigos crônicos (2).

2 4 3 – Prurigo nodular

2 4 3 1 – Epidemiologia

O prurigo nodular (PN) é o protótipo do prurigo crônico. Aflige todas as faixas etárias, com uma maior incidência nos idosos, sem propensão por gênero. Parece haver uma maior prevalência na raça negra, conforme evidencia estudo norte americano, que identificou que metade de seus pacientes portadores de prurigo eram negros, apesar desta população representar 19% dos atendimentos do hospital (173).

A presença de prurigo se correlaciona estatisticamente com uma variedade de doenças quando comparados com controles da população geral. Dermatite atópica, diabetes mellitus tipo 2, insuficiência renal crônica, doença pulmonar obstrutiva crônica, doença cardiovascular e

insuficiência hepática crônica estiveram relacionados com PN independente da raça. Os negros com prurigo apresentavam uma chance 10 vezes superior de serem portadores do vírus HIV quando comparados com controles com dermatite atópica e a associação representou 27% dos negros com PN e HIV (173).

Prurido intenso é o sintoma principal do PN que pode ser desencadeado por distúrbios psicológicos, doenças psiquiátricas, doenças de pele ou por doenças orgânicas, em contrapartida, a persistência do quadro assim como a progressão das lesões estão relacionados com o ciclo atrito-prurido (193). Além da sensação pruriginosa, queimação, pinicado, dor, pontada, calor e formicação que podem estar presentes em até metade dos pacientes (194).

2 4 3 2 – Manifestações clínicas

Clinicamente, esta neurodermatite benigna, manifesta-se por pápulas e nódulos pruriginosos, de um a cinco centímetros de diâmetro, hiperceratósicos, hipertróficos, firmes e elevados que surgem simetricamente nas faces extensoras dos membros, podendo acometer o tronco e raramente acometer rosto e a região palmo-plantar (193, 195-197). O número de lesões do PN varia de poucas a centenas com pele sã entre as lesões mas com a possibilidade de haver xerose ou liquenificação (195).

Na análise minuciosa das lesões que compõem o quadro clínico do prurigo, recentemente tem se dado especial atenção às que são umbilicadas (198). São lesões semelhantes às dermatoses perfurantes que se correlacionam com uma maior intensidade do prurido e com sintomas neuropáticos (199). Por também haver semelhança na histologia, a cratera foi incialmente considerada uma pseudoperfuração (200). Atualmente a lesão umbilicada é considerada uma dermatose perfurante reativa adquirida (199), com intensão, especialmente da escola alemã de dermatologia, de reclassificar a doença de Kyrle como uma manifestação do PN (190).

Os instrumentos para avaliar a intensidade do quadro de PN, a resposta terapêutica e o impacto físico, mental e social são limitados. Os pacientes podem ser classificados, em relação a gravidade do quadro, em leve se até 20 lesões, em moderado se entre 20 e 100 lesões e grave

se 100 ou mais lesões (190). Comportamento pode ser avaliado com actigrafia, mas com esta técnica não é possível comparação entre indivíduos. PRUNOSI é uma escala de prurigo que avalia o tipo e o percentual de lesões relacionando a área afetada com a área corporal total. O prurigo activity score (PAS) inclui métrica para gradação das lesões ativas e método para medição das lesões de forma a permitir classificação e monitorização das lesões. O índice deste escore se correlacionou com o Dermatology Life Quality Index (DLQI) (201).

Dentre as doenças cutâneas desencadeadoras de PN devemos incluir causas de pruridermia e descartar as que causam prurido em uma lesão primária. A dermatite atópica é a principal doença de base dermatológica associada ao PN (192). Linfoma cutâneo, dermatite herpetiforme, penfigóide bolhoso são exemplos de dermatoses que podem desencadear o PN (190).

Dos portadores de doenças sistêmicas, os que são acometidos por insuficiência renal crônica, metade podem evoluir com prurido crônico e metade destes com o surgimento de prurigo nodular (202). Outra conexão estabelecida é com o diabetes mellitus. Além disso, o prurigo nodular foi relatado em raros casos como uma síndrome paraneoplásica do linfoma de Hodgkin (203).

2 4 3 3 – Histopatologia

As características histopatológicas mais marcantes do PN estão relacionadas ao prurido crônico. Na epiderme nota-se hiperceratose, paraceratose focal, papilomatose, hipergranulose e acantose com alongamento irregular dos cones interpapilares. Na derme encontra-se aumento do número de capilares na papila, verticalização do colágeno da derme papilar e fibrose. O infiltrado inflamatório presente, habitualmente de leve a moderada intensidade, é composto por mononucleares com ou sem a presença de neutrófilos ou de eosinófilos (204, 205).

Alterações idênticas a das dermatoses perfurantes reativas adquiridas, podem ser encontradas nas lesões umbilicadas, que representaram 30% das lesões em uma série de 109 pacientes (200). O infiltrado inflamatório é menos intenso e mais profundo na derme, que apresenta diminuição das fibras elásticas e maior intensidade de fibrose. A porção central epidérmica,

correspondente à área perfurada pode apresentar extravasamento de fragmentos de queratina, células inflamatórias, colágeno, elastina e componentes da matriz extracelular (199, 200).

O prurigo nodular histologicamente não tem como ser caracterizado por um único achado ou por um conjunto de alterações estritamente definidas. O agrupamento destes devem ser contextualizadas conforme o local exato da biópsia (centro versus periferia) e as características clínicas do paciente, assim como com a intensidade do prurido e do tempo da lesão (204).

O grande desafio é diferencia-lo de outras lesões que surgem a partir do prurido crônico, em especial do líquen simples crônico. Ambos apresentam alterações histológicas em comum, com poucos achados que contribuem para a diferenciação etiológica. Presença de hiperplasia irregular da epiderme com melanófagos são dados que falam a favor do líquen simples crônico. Presença de hiperplasia pseudoepiteliomatosa e infiltrado inflamatório, em especial com a presença de polimorfonucleares já pedem a balança em direção ao prurigo (204).

2 4 3 4 – Fisiopatogenia

A fisiopatologia do PN, apesar de complexa e ainda com muitas lacunas, tem como pilares a inflamação e a neuroplasticidade.

As alterações estruturais, ou modificações neurohistológicas, na lesão do PN foram identificadas no fim século XIX e melhor descritas ao longo do século XX, com o emprego das colorações especiais, da microscopia eletrônica e das técnicas de imunohistoquímica (205-214). As principais alterações anatômicas são a hiperplasia e a hipertrofia das fibras nervosas sensoriais e a proliferação das células de Schwann (209).

A presença do neuroma, uma hiperplasia neural na derme, que foi descrito por Pautrier, em 1934 (neuroma de Pautrier) (215), assim como o dos schwannomas, são raros e não são primordiais para o diagnóstico do prurigo nodular (214)

Estudos de microscopia eletrônica demonstram que tanto as fibras nervosas mielinizadas e as não mielinizadas são afetadas, bem como as células de Schwann (211). Mas as alterações ultraestruturais encontradas no prurigo podem representar, pelo menos em parte, uma resposta

reativa ao dano causado pelo prurido crônico e regeneração reativa e não necessariamente representarem a origem etiopatogênica do PN (212).

A imunoistoquímica com marcação pelo S-100 e pelo produto do gene proteico (protein gene product 9.5 – PGP9.5) demonstrou uma extensa rede neural na região subepidérmica, com ramificações na papila dérmica e em torno do plexo vascular superficial, com destaque para o íntimo contato com a epiderme (216, 217).

Os nervos dérmicos no PN, que são sensoriais, apresentam forte marcação para o peptídeo relacionado ao gene da calcitonina (calcitonin gene related peptide – CGRP). A marcação das fibras sensoriais com a substância P (SP) é menos intensa, com predomínio no plexo derme papilar e ocasional nos feixes dérmicos (216). Existe também maior expressão do p75, componente do receptor do fator de crescimento neuronal (nerve growth fator – NGF) nas células de Schwann lesionadas e no perineuro, mas raramente nos axônios (218). As fibras catecolaminérgicas e colinérgicas encontram-se ou em níveis normais ou proporcionalmente diminuídas, tal qual os seus neurotransmissores (norepinefrina, adenosina opióides endógenos), que possuem ação anti-inflamatória (216, 219).

O fator de crescimento neuronal, a neurotropina mais estudada, é importante para o desenvolvimento, diferenciação, maturação e preservação da integridade do neurônios sensoriais e simpáticos. Atua na modulação da sensação de dor e temperatura. Além de sua função no desenvolvimento e sobrevivência do sistema nervoso periférico, no PG o NGF poderia ser imputado como um dos principais responsáveis pelas alterações neuroanatômicas no local da lesão de PN (220). Além de ação trófica, o NGF pode mediar a inflamação diretamente ou indiretamente por ação dos neuropeptídeos. Na pele os queratinócitos são a principal fonte desta neutropina e as células inflamatórias capazes de liberar NGF são mastócitos, eosinófilos e linfócitos (221).

Os nervos sensoriais presentes na lesão do PN são imunorreativos à CGRP e à substância P. O primeiro neuropeptídeo desempenha papel na modulação do prurido (e não como substância pruritogênica), regula a inflamação e potencialização alguns dos efeitos da SP. A substância P é

um neuropeptídeo sensorial envolvido na sensação da dor e do prurido, nas reações vasculares, na modulação pró-inflamatória e atua como um fator trófico (222).

Em conjunto estes neuropeptídios, que são potentes liberadores de histamina pelos mastócitos, atuam na patogênese do PN também por estimular a inflamação. Impelem a liberação de prostaglandinas e citocinas pró-inflamatórias (TNF-α, IL-1 α, IL-1 beta e IL-8), aumentam a expressão de células de adesão nos endotélios e aumentam o recrutamento de neutrófilos e eosinófilos. Também influenciam na fibrose tecidual por aumentar a proliferação dos fibroblastos e da produção de matriz extra celular (216, 223).

Na epiderme, ao contrário do que ocorre na derme, há diminuição da densidade das fibras nervosas intraepidérmicas (DFNI) na lesão ativa do PN (194). A diminuição da DFNI apresenta critérios morfológicos suficientes que poderiam definir o PN como uma neuropatia sensorial pequenas fibras (224). As fibras nervosas doentes ao interagirem com os queratinócitos entrariam em um estado de hiperexcitabilidade associados a sintomas sensoriais como o prurido (225). Apesar das alterações neuroanatômicas serem indiscutíveis, ainda não foi demonstrado alterações funcionais que permitam afirmar haver neuropatia de pequenas fibras no prurigo (226).

Os nervos sensoriais presentes na lesão ativa do PN, se correlacionam com um baixo limiar pruritogênico e perpetuação do ciclo atrito-coceira. Esse ambiente, também induz e perpetua inflamação local por ação dos neuropeptídeos que se encontram aumentados na pele lesional. Existe vasodilatação, ativação das células do endotélio vascular e queratinócitos, degranulação de mastócitos e recrutamento de células inflamatórias que são posteriormente ativadas. Com o estabelecimento da resposta inflamatória, esta é capaz de influenciar os nervos sensoriais e fechar um ciclo capaz de se perpetuar (227).

Os mastócitos foram associados a lesões de prurigo no início do século XX com aumento de seu número tanto na derme como na epiderme (205). Célula que é a principal fonte de histamina, no PN são mais volumosas, apresentam extensões semelhante a dendritos e possuem relação anatômica com nervos sensoriais CGRP positivos (228, 229). São potentes

mediadores inflamatórios e além da histamina também liberam: triptase, heparina, quimase, catepsina, IL-1, IL-6, IL-8, IL-13, TNF-α, prostaglandinas e leucotrienos (230). Pela liberação dos mediadores inflamatórios armazenados e os de produção rápida além de potencializar a resposta inflamatória, aumentam a produção de fibroblastos, a síntese de colágeno, a atividade de metaloproteinases e a contração do gel de colágeno, que em conjunto potencializam a remodelação dérmica e estimulam a fibrose (231).

As células de Lagerhans estão presentes em menor número, distribuídas irregularmente na porção inferior da camada espinhosa de portadores de PN. Células dendríticas HLA-DR + e S-100- estão em maior número na derme deste pacientes (224).

Os eosinófilos quando identificados, formam aglomerados na derme superior em intima relação com nervos sensoriais PGP9.5 e CGRP positivos, e ocasional presença na derme reticular (229, 232). Os eosinófilos podem estimular a liberação de substância P pelos neurônios (233), bloquear os receptores muscarínicos (234), e induzir a morte neuronal (235).

A interleucina 31 (IL-31) é uma citocina envolvida em processos inflamatórios da pele, trato gastrointestinal e pulmões (236). Estudos em ratos indicam que a IL-31 tem papel crucial na dermatite e prurido (237). Estudos genéticos e imunológicos corroboram o papel desta citocina em pele humana, especialmente na dermatite atópica e prurigo nodular (238). No PN a expressão do RNA-m da IL-31 está 50 vezes aumentado quando comparado com pele normal dos mesmos pacientes (239).

No prurigo nodular existe uma expressão aumentada dos receptores de potencial transiente sensíveis à temperatura, que são canais iônicos intimamente relacionados aos nociceptores aferentes ligados à sensação de prurido (240).

Hoje é consenso que o PN é uma doença cutânea primária que precisa de um estímulo pruriginoso inicial causado por alguma outra condição clínica. Por este motivo é mandatório identificar a causa básica do prurido após o diagnóstico de PN (227).

2 4 3 5 – Tratamento

O tratamento do prurigo, independente se agudo, subagudo ou crônico, segue a mesma lógica e os mesmos princípios que são divididos em tratamento sintomático com controle do prurido e regressão das lesões e identificação e terapia para a condição associada ou predisponente. Cabe ressaltar que as escolhas terapêuticas são fundadas em uma recomendação fraca baseada em uma qualidade de evidência baixa, com poucos estudos clínicos pautada principalmente em relatos.

O tratamento do prurido deve ser escalonado e levar em consideração a sua origem e os fatores relacionados. A associação de medicamentos orais com tópicos são rotina. Os primeiros para melhorar o estado de hidratação da pele e reduzir a inflamação das lesões, enquanto que os orais para a pruridermia.

Os corticoides tópicos, de média a alta potência, são os pilares no tratamento das lesões do prurigo (241, 242). Inibidores de calcineurina e os análogos de vitamina D são opções muito utilizadas, especialmente quando da restrição dos esteroides (243, 244). Nos casos em que se suspeita de componente neural a capsaicina e a quetamina tópicas devem ser consideradas (245-247). Para as lesões localizadas mais resistentes, pode associar a oclusão ou utilizar os glicocorticoides, com lidocaina, por via intralesional (248).

Fototerapia, nas modalidades UVA (ultravioleta A), PUVA (UVA com psoraleno) e UVB banda estreita (ultravioleta B) são efetivos para o controle do prurido e redução das lesões (249-252).

Os anti-histamínicos orais são a base do tratamento medicamentoso no prurigo, pelo reconhecido papel dos mastócitos e da histamina na etipatogênese neste grupo de dermatoses. Atualmente opta-se por dar preferência aos de segunda geração, mais por seu perfil de segurança, do que por melhor eficácia. Em situações selecionadas pode-se utilizar os de primeira geração em associação ou como monoterapia (190).

Os gabapentinóides, gabapentina e pregabalina, são utilizados para o controle do prurido crônico refratário ou para os casos em que há claro componente neuropático, com evidência

mais sólida no tratamento deste sintoma. Para o cuidado específico dos portadores de PN a experiência é anedótica com resultados promissores no prurigo crônico (253-256). Antagonistas dos receptores μ-Opióides, como a naloxona e naltroxona também podem ser utilizados, mas com precauções em relação aos efeitos colaterais e limitada evidência para o seu uso. Antidepressivos, como a paroxetina, amitriptilina e mirtazapina, são opções terapêuticas ainda pouco exploradas, apesar de reconhecida ação antipruriginosa e do relação da IL-6 e da serotonina na fisiopatogênese do PN (257, 258).

Outra abordagem que pode ser utilizada são os imunossupressores sistêmicos. O metotrexato controla o prurigo, diminui o número de lesões e em alguns pacientes induz remissão de longo prazo, conforme relatos de casos (259-261). Ciclosporina possui efeito semelhante com eficácia demonstrada em poucos relatos e uma série de casos (262-265). Formulações tópicas com essa molécula foram utilizadas com sucesso em lesões palpebrais e corporais, mas neste caso utilizou-se microemulsão como veículo (263, 266). Talidomida é um agente imunomodulador, de mecanismo de ação ainda não totalmente esclarecido, que também possui efeito satisfatório no controle do prurido, mas com a desvantagem de ser neurotóxico, especialmente se uso de longo prazo. Lenalidomida, é um análogo da talidomida, considerada mais potente e menos neurotóxica. Ambas as medicações já foram utilizadas com sucesso no controle do prurigo (267, 268). Há relato isolado que utiliza a imunoglobulina intravenosa no tratamento do PN com sucesso (269).

Como perspectivas temos os antagonistas dos receptores de neuroquinina-1, aprepitant e o serlopitant, que bloqueiam a ação da substância P e atuam reduzindo a sensação do prurido e o número de lesões (270, 271). Nemolizumabe é um bloqueador de IL-31 com resultados para dermatite atópica (272). Nalbufina é um antagonista μ-Opióide/k-Opióide já com evidência para o prurido urêmico (273).

A sensibilidade do exame clínico para o diagnóstico de prurigo é alta, mas o mesmo não pode ser dito em relação a sua especificidade. O aspecto morfológico das lesões pode ser encontrado em diversas dermatoses, assim como o seu sintoma predominante, o prurido. Estas características permitem incluir uma diversidade de diagnósticos diferenciais, com especial

destaque para as dermatoses primariamente inflamatórias, que evoluem com formação de pápulas.

2 5 – Prurigo – diagnóstico diferencial

Pela imprecisão histórica do termo prurigo, algumas doenças dermatológicas foram adjetivadas com o provável intuito de estabelecer uma conexão do nome com o quadro clínico pruriginoso. À medida que, as características clínicas, histológicas e etiopatogênicas vieram a ser descobertas, ficou mais fácil separar as distintas doenças e ajustar os equívocos.

Alguns dos exemplos de uso equivocado da nomenclatura são: prurigo gestacional, prurigo actínico, prurigo do HIV e o prurigo pigmentoso (3). Existem também situações clínicas específicas que podem simular morfologicamente o prurigo, são elas: líquen simples crônico, penfigóide nodular (subtipo do penfigóide bolhoso) (274-276), dermatose por IgA linear (277-280), epidermolise bolhosa (281), dermatite herpetiforme (282), erupção desencadeada por drogas (283), prurido na anorexia nervosa, tuberculose cutânea (284), micobacteriose atípica (285), hepatite C (286), infecção por CMV (287), herpes simplex (288), linfoma (289), histiocitose das células de Langerhans (290), dermatite atópica, distúrbios compulsivos, linfoma associado ao HTLV-1 (291), causas sistêmicas de pruridermia, dentre outras.

O prurigo pigmentoso (PP) é uma dermatose inflamatória rara, de etiologia desconhecida, que foi descrita pela primeira vez por em 1971 por Nagashima (292). Possui maior prevalência nos indivíduos japoneses e em mulheres adultas com alguns relatos fora do Japão (293-297). Tipicamente acontece no verão ou primavera como pápulas pruriginosas, eritematosas, urticariformes, e/ou como vesículas simétricas distribuídas preferencialmente no tronco e na nuca, que pode durar de seis meses a oito anos (298). A resolução típica é com hipercromia moteada e reticulada (299). Em metade dos casos pode haver recorrência com intervalo de semanas a meses (300). Associa-se o PP com dermatite de contato (301, 302), dieta, inanição (303), cetose (304, 305), diabetes mellitus tipo I (305, 306), trauma local, sudorese, dentre outras (300, 307). Associação do PP com Helicobacter pilori (308, 309) poderia justificar a boa resposta desta dermatose ao uso de antibióticos (300, 308, 310).

Prurigo actínico é uma fotodermatose inflamatória primária. Acomete preferencialmente mulheres entre sete e 45 anos de idade, indígenas das Américas do Norte, Central e do Sul, assim como os seus ancestrais (311). A associação com o HLA DR4 e o DRB1*0407 reforça o componente genético desta dermatose. Considerada uma reação de hipersensibilidade tardia induzida pela radiação UV (312), se manifesta por pápulas, nódulos e pápulas, intensamente pruriginosas com distribuição nas áreas fotoexpostas. Evolutivamente caracteriza-se por curso crônico com períodos de exacerbação. Acometimento labial e ocular são característicos. Na histologia destaca-se hiperceratose com paraceratose, espongiose, espessamento da mebrana basal e infiltrado linfocítico denso, com presença de eosinófilos, edema papilar, melanófagos e extravasamento de hemácias. O tratamento é direcionado para a fotoproteção, controle dos sintomas, fototerapia e imunossupressão (313).

3 - RADIOTERAPIA E PELE

A lesão primária da radiação ionizante decorre de sua interação com alvos intracelulares, com ionização dos átomos do DNA. Como efeito há a quebra de ligações atômicas e moleculares com com lesão da dupla hélice que pode culminar em morte celular. Este mecanismo é considerado o principal efeito letal da radiação. Existe também interação da radiação com outras moléculas, o que leva a fomração de radicais livres que por si podem danificar diversos alvos celulares e portanto é um segundo mecanismo de ação.

Tanto as células saudáveis como as tumorais são suscetíveis ao efeito da radiação. Esta característica depende de fatores como taxa de replicação celular, características próprias de cada célula e capacidade de reparo de dano de DNA. Reconhece-la é fundamental para o planejamento terapêutico na radioterapia.

3 1 Radioterapia

Os efeitos locais causados pela radiação ionizante são conhecidos desde a primeira metade da década de 20, junto com o início da radioterapia para o tratamento de tumores, com boas revisões publicadas *(314).*

As complicações são classificadas em aguda, subaguda ou crônica. As agudas se manifestam minutos a semanas após a radioterapia, as subagudas são as que acontecem entre 4 a 12 semanas após o término da radioterapia, geralmente decorrentes de uma recuperação prolongada de uma toxicidade aguda. As complicações crônicas ocorrem 12 semanas após a exposição e são normalmente alterações teciduais de longa duração ou permanentes (314).

A radiodermite é um dos principais efeitos colaterais da radioterapia, com acometimento de aproximadamente 95% dos pacientes submetidos a essa modalidade terapêutica (315, 316). Os pacientes com maior risco de evoluir com radiodermite são os pacientes em tratamento para os cânceres de mama, de cabeça e pescoço, de pulmão ou de sarcomas por receberem maiores doses na pele (317, 318). Na grande maioria dos casos, a reação cutânea é de leve a moderada intensidade (319).

A pele possui muitos alvos potenciais para a radiação, mas os queratinócitos basais, as células tronco dos folículos e os melanócitos são as células mais radiosensíveis (317, 320).

3 2 – Radiodermite aguda

As lesões agudas se manifestam após um período de horas a semanas. Decorrem de lesões estruturais imediatas, com lesão tecidual, geração de radicais livres de curta duração, formação de quebras irreversíveis na dupla hélice do DNA mitocondrial e inicio da inflamação. As alterações agudas dependem da dose e são previsíveis (321):

3 a 6 Gy – epilação que acontece entre 10 e 20 dias após a exposição

10 a 15 Gy – surgimento de eritema, que normalmente é leve

12 a 20 Gy – dercamação seca

20 a 25 Gy - descamação úmida

>30 Gy - formação de bolhas duas a três semanas após a exposição

>50 Gy - necrose da pele, com úlceras podem variar de profundidade, com possibilidade de

acometimento muscular e ósseo, nos casos mais extremos.

A gravidade da radiodermite pode ser ainda ser avaliada em relação a sua gravidade. O mais utilizados são os sistemas de gradação (322) do National Cancer Institute Common Toxicity Criteria-Adverse Event (NCI CTCAE) e do Radiation Therapy Oncology Group (RTOG) toxicity scoring system (323):

Radiodermite leve (RTOG and NCI CTCA Grade 1) – eritema leve que clareia ou descamação seca. Surge em dias a semanas e desaparece em um mês. Prurido e epilação são sinais e sintomas associados comuns

Radiodermite moderada (RTOG and NCI CTCA Grade 2) – eritema intenso com edema e associado a dor. Pode haver perda da epiderme, descamação úmida, geralmente limitada às dobras. A descamação úmida é caracterizada por necrose epidérmica, exudato fibrinoso e muita dor. Bolhas podem ocorrer. Esta reação geralmente acontece em uma a duas semanas após o tratamento.

Radiodermite grave (RTOG and NCI CTCA Grades 3 and 4) – observa-se decamação úmida, que não se limita às dobras cutâneas. Casos mais graves apresentam necrose cuânea e ulceração. As úlceras podem complicar com infecção secundária. Dor geralmente está presente com alta intensidade com refratariedade ao uso de opióides.

Subsíndrome cutânea é uma complicação relacionada a exposição a altas doses de radiação. As lesões variam desde descamação úmida, queimaduras e formação de bolhas. Estas manifestações podem complicar pacientes de acidente nuclear com aumento da morbidade e da mortalidade. Pode ser manifestação precoce, em um a dois dias após o acidente, ou demorar anos, para a sua manifestação completa. A dose localizada em cada ponto é crítica para determinar o tipo de lesão que irá se manifestar (324).

Histopatologia da lesão aguda é caracterizada por queratinócitos apoptóticos, vacuolização da camada basal e edema epidérmico. Em doses maiores, pode ocorrer a formação de bolhas e descolamento da epiderme. Estas alterações são descritas como “descamação úmida”. A

hiperceratose se manifesta como descamação seca. Na derme observa-se edema da derme e do endotélio, extravasamento do hemácias e trombos fibrinóides nos vasos. Infiltrado inflamatório dérmico.

A reepitelização geralmente se inicia em 10 dias. Se há perda da epiderme o tempo de recuperação é maior, com maior fibrose e perda dos anexos cutâneos. Estes paciente podem ter "surtos" imprevisíveis de inflamação semanas a anos após a exposição (325). A gravidade da radiodermite e o tempo de cicatrização são significativamente aumentados com o uso de substâncias radiosensibilizantes, tais como os inibidores EGFR (epidermal growth fator receptors) e pacientes com doenças do colágeno (326).

Queimadura por radiação é uma complicação rara decorrente de alta exposição aos raios X durante exames diagnósticos, intervenções ou radioterapia. A principal característica clínica é a dificuldade de se delinear a área de tecido que sofreu a injúria tecidual, com característica imprevisibilidade da progressão, que pode ocorrer por semanas a anos após a irradiação, associada a dor mais intensa e mais necrose tecidual (325, 327).

3 3 – Radiodermite crônica

O último estágio da radiodermite ocorre a partir de 12 semanas, mas pode se manifestar até após período anos após a exposição (322). Caracteriza-se por alterações fibrovasculares com poiquilodermia. As alterações fibróticas são caracterizadas por atrofia da epiderme, perda dos cones interpapilares, edema das fibras colágenas e espessamento da derme. A nova pele após a radiação além de ser mais fina e atrófica tem formação de telangiectasias (328).

A radiodermite crônica pode ser classificada clinicamente nos seguintes graus:

Grau I - Atrofia leve, alteração da pigmentação, alguma perda de pêlos

Grau II - Moderada atrofia, telangiectasia, ou perda total de pêlos

Grau III - Atrofia intensa, telangiectasia grosseira

Grau IV- Ulceração

Na histopatologia, nota-se esclerose do colágeno, com homogeneização, alargamento e afastamento das fibras, fibroblastos atípicos, ausência de unidades pilosebáceas e alterações vasculares além de telangiectasias na derme superior. Os vasos profundos apresentam-se com espessamento fibroso, algumas vezes com obliteração e recanalização.

3 4 – Efeitos da radiação fora do campo irradiado

3 4 1 – Efeito bystander

Efeitos bystader, que na tradução livre significa efeito observador, são aqueles efeitos biológicos, do tipo parácrino, expressados por células que não foram diretamente expostas a radiação ionizante. Estes efeitos incluem dano ao DNA, instabilidade cromossômica, mutação e apoptose.

São hoje muitas evidências do impacto da ionização em células próximas ao campo irradiado, que respondem individualmente e coletivamente como parte de uma grande rede. Existem sinalizações autócrinas e parácrinas que alteram a dinâmica entre proliferação, apoptose, quiescência e diferenciação celular. São diversos os fatores que influenciam o impacto deste efeito, são eles: hipoxia tecidual, fonte energética, tipo de fracionamento, terapias adjuvante, variações individuais, volume irradiado dentre outras possibilidades. Potencialmente, este fenômeno se relaciona com resposta adaptativa, radioproteção, estresse oxidativo e a evolução do conhecimento nesta área poderá contribuir com avaliações de risco nos mais diversos protocolos de radioterapia (329).

Não há omplicações dermatológicas associadas a esse fenômeno na literatura.

3 4 2 – Efeito abscopal

Em 1953, R.H. Mole utilizou o termo derivado do Latim, ‘‘abscopal’’ ab- ‘‘posição distante de’’ e – scopos ‘‘marca ou alvo a ser alvejado’’ para descrever as ações que ocorriam fora do volume irradiado (330). Este efeito seria por ativação do Sistema immune, por citocinas ou por circulação de células tumorais irradiadas. A definição se aplica independente se o efeito é

benéfico ou não.

Atualmente te se explorado este efeito nas imunoterapias, especialmente nos casos em que a radiação destrói as células tumorais e o sistema imune ativado auxilia na eliminação das células fora do campo (331). Pouco se sabe dos efeitos colaterais relacionados a esse fenômeno

3 5 – Dermatoses inflamatórias associadas a radioterapia

3 5 1 – Buloses induzidas por radioterapia

As buloses autoimunes são caracterizadas por perda da coesão de algum segmento da epiderme, no caso dos pênfigos, ou da junção dermo-epidérmica, no caso das buloses subepidérmicas. Existe formação auto-anticorpos contra componentes das estruturas de adesão entre os queratinócitos entre si ou entre estas células e algum componente da zona da membrana basal.

Os pênfigos ocasionalmente podem ser desencadeados por medicamentos ou estarem associados a tumores malignos nos casos de pênfigo paraneoplásico. Radioterapia foi considerada fator desencadeante em relatos de casos isolados. Surgimento da lesão de pênfigo no campo irradiado, seguido de generalização do quadro é um dado clínico que suporta a hipótese do dano da radiação servir de gatilho. Os tumores mais associados ao pênfigo pós radioterapia foram o câncer de mama e o linfoma (332-344). Houve dois casos relacionados com pênfigo foliáceo (333, 345) e em dois casos suspeitou-se de paraneoplasia (338, 341). Penfigóide bolhoso também já esteve relacionado com exposição à radiação ionizante, porém com menos relatos (346, 347).

3 5 2 – Farmacodermia induzida por radioterapia

Fenômenos imunológicos secundários à radioterapia, com manifestações dermatológicas longe do campo de irradiação já foram descritas como casos de eritema multiforme, erupções papuloeritematosas difusas, síndrome de Stevens-Johnson e pênfigóide bolhoso (348-353).

O primeiro caso suspeito de eritema multiforme (EM) desencadeado por radioterapia surgiu na época da terapia "Roentgen" de alta voltagem, e revisão da época considerou como um fenômeno alérgico (354). Relatos ocasionais continuaram a ocorrer com 37 casos publicados no início da década de 50 (355). À medida que as novas tecnologias de radiação terapêutica foram incorporadas novos casos de EM e da síndrome de Stevens-Johnson (SSJ) associados a ortovoltagem e cobalto foram publicados (356, 357).

Um novo contexto epidemiológico foi introduzido, quando foram publicados cinco casos de SSJ em pacientes que receberam radiação cerebral, em uso de medicação potencialmente desencadeante da síndrome e surgimento do quadro dermatológico dois a três dias após a radioterapia. Os autores ao compararem a taxa de incidência da SSJ em pacientes submetidos a radioterapia, que foram cinco casos em 6450 tratamentos. Na população geral, daquele país, houve 37 casos em 4.7 milhões de habitantes, taxa inferior que levou ao questionamento em relação ao papel da radioterapia com fator predisponente da SSJ (358).

Radioterapia cranial desencadeando SSJ em pacientes portadores de tumor cerebral em uso de anticonvulsivantes ficou estabelecido como um novo cenário epidemiológico associado a esta reação adversa a droga como relatos ao longo dos anos (359-368). Fenitoína é a droga mais associada (369). Em alguns casos houve possibilidade de coparticipação da droga (367, 370-372), já em outros a relação com a medicação não ficou estabelecida (343). O papel da quimioterapia também não é claro neste contexto. Amifostina é o mais associado, com relatos também envolvendo gencitabina, temozolomida e cetuximab (373-379).

Revisão dos casos publicados até o ano de 2014, com identificação de 151 casos – 42% da América do Norte, 44% da Europa, 11% da Australasia e três por cento da América Latina identificou 57 EM, 46 SSJ, 34 necrólise epidérmica tóxica (NET) e 14 SSJ/NET (380).

3 5 3 – Radiação *recall*

Radiação recall é uma reação inflamatória aguda confinada a uma região previamente exposta a radiação, ionizante ou não, geralmente desencadeada por alguma droga, mas com a

possibilidade de outros gatilhos. A reação acomete aproximadamente 6% dos pacientes que recebem quimioterapia após radiação (381).

Pode ocorrer de semanas a anos após a radiação (381). As principais medicações associadas, são os quimioterápicos tradicionais, em particular as antraciclinas (doxorubicin), os taxanos (docetaxel, paclitaxel) e os antimetabólitos (gemcitabina, capecitabina) (381). Este efeito também pode ocorrer com a terapia alvo, em especial com os inbidores EGFR (382, 383).

As principais manifestações clinicas são rash leve, prurido, descamação, edema e ulceração, restritos no local da irradiação ou de fotoexposição prévia. Em aproximadamente 1/3 dos pacientes a reação recall pode acometer outros órgãos, como o pulmão, mucosa oral e trato gastrointestinal. Com a suspensão da medicação o quadro tende a se resolver espontâneamente em uma a duas semanas (381).

3 5 4 – Erupção pruriginosa, polimórfica, eosinofílica associada a radioditerapia

No ano de 1999, um grupo de pesquisadores da Universidade del Valle, localizada em Cali na Colômbia, relatam que ocasionalmente surgiam pacientes com dermatose polimórfica após exposição à radioterapia com marcada eosinofilia lesional ao exame histológico. Os autores denominam o novo quadro como “Eosinophilic, Polymorphic, and Pruritic Eruption Associated With Radiotherapy” ou síndrome EPPER (384).

O novo quadro dermatológico apresentava uma incidência de 17% com acometimento de 14 pessoas das 83 submetidas a radioterapia. Em grupo controle de 20 pacientes nenhum apresentou a síndrome EPPER. Das 14 pessoas acometidas pela nova síndrome, 13 eram mulheres portadoras de câncer de colo de útero com um caso de carcinoma sebáceo. Nesta etapa do estudo os autores concluíram que câncer de colo de útero, quando submetido à radioterapia, tinha uma taxa de risco 11.7 vezes superior de desenvolver síndrome EPPER e especialmente nas doses acima de 25Gy (384).

Os mesmos autores acompanharam prospectivamente 18 casos de síndrome EPPER. Clinicamente a síndrome EPPER se manifestava com pápulas pruriginosas de 3mm a 10mm.

Outras morfologias de lesões foram urticas em nove, vesículas em seis, nódulos subcutâneos em quatro, bolha tensa em cinco. Escoriação foi a manifestação secundária mais comum.

Os membros inferiores foram acometidos em todos os casos, os membros superiores na metade, com acometimento ocasional do tronco, cabeça e pescoço. Palmas e plantas foram poupadas em todos os casos. As lesões continuavam a surgir ao longo das semanas com duração de até seis meses do término da radioterapia Um dos pacientes foi posteriormente excluído por tratar-se de eritema multiforme. Todos estes pacientes foram submetidos a irradiação pélvica, com 14 casos de colo de útero (384).

Histologia evidenciava infiltrado dérmico de variável intensidade, com distribuição perivascular, composto por eosinófilos e neutrófilos. Epiderme apresentou espongiose, vesícula, hiperceratose e moderada acantose. Bolha subepidérmica com infiltração eosinofílica, simulando penfigóide bolhoso foi identificada em oito pacientes. Em quatro pacientes paniculite eosinofílica foi constada. Análise imunoistoquímica de cinco casos identificou infiltrado de células T com predomínio da subpopulação TCD4. Imunofluorescência direta de sete pacientes, identificou IgM e C3 perivascular superficial em cinco, apenas IgM em um e negativo na última amostra. Imunofluorescência indireta foi negativa em todos os casos (384).

Os autores relataram 32 casos de síndrome EPPER, com nítida associação com irradiação pélvica (31 casos), especialmente com câncer de colo de útero (27 casos). Era quadro polimórfico que acometia os membros, sempre fora do campo de irradiação, associado a eosinofilia tecidual. No estudo foi descartado imunobulose em sete casos e em cinco imunoistoquímica era sugestiva de reação de hierpsensibilidade mediada por linfócitos (384).

Após a publicação com a descrição da síndrome EPPER, houve 12 publicações, com descrição de 13 casos (tabela): Gallego et al. em 2001 (385), Dal Sacco, D., et al. em 2003 (386), Werchniak, E. et al. em 2006 (387), Garcia-Donoso, C. et al. (388) e Lee, J.E. e Kim, S.C. (389) em 2007, Delaibatiki, M. et al. em 2009 (390), Lee, D.J. e Kim, Y.C. (391) e Masuno, Y. et al. (392) em 2011, Lam, C.K. et al. (393), Shinamoto, N. et al. (394) em 2013 e van Kester, M.S. et al. (395) e Zouzias et al. (396) em 2016 e Abdelrahman, W., et al. Em 2018 (397).

Com os casos descritos, fica claro que sob o nome síndrome EPPER, há dois quadros clínicos distintos, tendo em comum a eosinofilia tecidual. No primeiro grupo, como descrito originalmente, as lesões ocorrem fora do campo de irradiação e há forte associação com irradiação pélvica e tumores ginecológicos, em especial, câncer de colo de útero (384, 385, 392, 393). No segundo grupo, as lesões distribuem-se no campo da radioterapia e ao redor da mesma, com a maioria dos casos associados ao câncer de mama (386-391, 394-397).

Estudo experimental porcino identificou que no local da radioterapia, há surgimento de prurido, de eosinófilos teciduais e eosinofilia após período de cinco a sete semanas no campo irradiado (398).

4 – OBJETIVOS

4 1 – Objetivo primário

Categorizar os casos de prurigo pós radioterapia, com a identificação dos aspectos clínicos, histopatológicos e imunoistoquímicos dos pacientes atendidos no ambulatório de oncologia cutânea da FCECON entre janeiro de 2006 e dezembro de 2012.

4 2 – Objetivos secundários

Descrever os aspectos clínicos;

Descrever as alterações histopatológicas;

Correlacionar o quadro de prurigo com a doença de base;

Correlacionar o quadro de prurigo com a modalidade de radioterapia;

Descrever as características do infiltrado inflamatório;

Qualificar o componente inflamatório da lesão;

Avaliar a presença viral nas lesões de prurigo.

5 – METODOLOGIA

5 1 – Desenho do Estudo

Trata-se de estudo de corte transversal, descritivo de série de casos, que compreende o período de janeiro de 2006 a dezembro de 2012, com seleção por amostragem não probabilística intencional, de pacientes oriundos do ambulatório de oncologia cutânea, da Fundação Centro Controle de Oncologia do Estado do Amazonas (FCECON).

5 1 1 – População do estudo

Todos os pacientes atendidos pelo setor de oncologia cutânea da FCECON, que tenham desenvolvido quadro dermatológico, secundário ao tratamento oncológico, entre o período de janeiro de 2006 a dezembro de 2012.

5 1 2 – Definição de caso

Entende-se como prurigo quadro dermatológico pruriginoso, cujas lesões são caracterizadas por vesículas, pápulas, encimadas ou não por vesículas ou nódulos, de grau de inflamação varável e distribuição predominantemente simétrica. Presença de sinais secundários ao ato da coçadura, como pápulas escoriadas, pápulas encimadas por crostas hemáticas, exulceração, úlceras rasas, pápulas hiperceratósicas e liquenificação serão também consideradas. A presença de complicações locais como discromias (hipercromia ou hipocromia) e infecções piogênicas, caracterizada por presença de exsudato purulento, acompanhados ou não de dor local, também serão também apreciadas.

5 1 3 – Critério de inclusão

Serão inclusos no estudo todos os casos identificados pelas seguintes numerações do CID-10: L28.1 (prurigo nodular) e L28.2 (outras formas de prurigo).

5 1 4 – Critérios de exclusão

Paciente não se enquadra na definição de caso;

Presença de comorbidades: doenças crônicas (ativas ou em remissão), quadros virais agudos ou presença de outro diagnóstico que possa justificar o quadro dermatológico;

Sorologia positiva para HIV, sífilis, vírus da hepatite B e vírus da hepatite C;

Ausência de qualquer tratamento oncológico nos últimos 60 dias;

Ausência de informações clínicas no prontuário.

5 2 – Ética

Projeto foi aprovado na plataforma Brasil, pelo número CAAE 27593514.7.0000.0004, com posterior aprovação da comissão de ética para análise de projetos de pesquisa – CAPPesq, do Hospital das Clínicas da FMUSP sob o número de parecer 667.164.

5 3 – Análise dos prontuários

A revisão do prontuário consistirá na coleta dos seguintes dados:

Demográficos – idade no momento do diagnóstico do prurigo, raça e gênero;

História da doença de base – tumor primário, estágio do tumor primário e tratamentos instituídos;

Relacionados à radioterapia – data do início da radioterapia, modalidade de aplicação, dose total em Gray (Gy), esquema de fracionamento;

Relacionados ao prurigo – data do início do quadro, número de lesões, descrição do quadro clínico, descrição dos sintomas associados, estágio do prurigo, presença de sequelas, resposta ao tratamento instituído e laudo do exame anatomopatológico.

5 4 – Análise do arquivo fotográfico

Para melhor caracterizar os aspectos clínicos, o arquivo das imagens dos pacientes, foram avaliadas no Adobe Photoshop CC (Adobe Systems Incorporated) e cada lesão avaliada individualmente conforme divisão em quatro padrões distintos (Tabela 5.1):

Padrão 1 – Urticas e vesículas;

Padrão 2 – Pápulas íntegras;

Padrão 3 - Pápulas com crosta e pápulas exulceradas;

Padrão 4 – Discromias, sem sinal de inflamação.

Tabela 5.1 - Exemplos de cada padrão morfológico

Padrão 1	Padrão 2	Padrão 3	Padrão 4
Urtica	Seropápula	Crostas	Hipercromia
		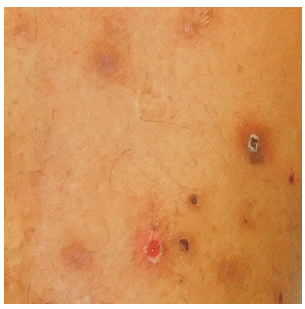	
Vesícula	Pápula	Exulceração	Hipocromia

Fonte: Arquivo de imagens da Fundação Centro Controle do Oncologia do Amazonas

Após a identificação dos diferentes padrões de lesão, cada um deles foi contado, com auxílio da ferramenta própria do photoshop (Figura 5.1). A lesões foram também avaliadas tanto em número total, como em quantidade proporcional em cada segmento anatômico - porção cefálica, tronco, membro superior, membro inferior e genitália.

Figura 5.1 - Aplicação da contagem do número de lesões

Fonte: Arquivo do autor

5 5 – Histopatologia

Sempre que as lâminas histológicas estiveram disponíveis, elas foram revistas. A análise de cada lâmina seguiu uma metodologia sistemática, com identificação das características da camada córnea, da epiderme, da junção dermo-epidérmica, da derme papilar, da derme reticular e hipoderme. As colorações utilizadas foram a hematoxilia e eosina e o Giemsa

5 6 – Tabulação e Análise dos dados

Todos os dados foram tabulados no Microsoft© Excel e as análises estatísticas foram realizadas com o Microsoft© Excel e com o Tableau©. A formatação das figuras foi feita com o Adobe Illustrator CC (Adobe Systems Incorporated©) e a formatação das tabelas com o Adobe InDesign CC (Adobe Systems Incorporated©).

5 7 – Imunoistoquímica

Todas as reações de imunoistoquímica foram automatizadas utilizando o equipamento BenchMark ULTRA, conforme as especificações do fabricante.

Os anticorpos utilizados, todos prontos para uso, foram: CD4 - clone SP35, VENTANA; CD8 clone SP57, VENTANA; CD20 clone L26, VENTANA; CD56 clone MRQ42, CELLMARQUE; CD3 clone 2GV6, VENTANA; HIS EBV INFORM EBER (early RNA) probe, VENTANA.

Os kits para hibridização são IHS view blue detection da marca ventana no caso do EBV e o kit ultraview universal DAB da marca VENTANA para a demais marcações.

5 8 – Pesquisa de DNA viral

No material disponível, foi realizada pesquisa de DNA viral do EBV, CMV e parvovírus B19.

Protocolo de extração dos ácidos nucleicos

O DNA amostral foi extraído a partir de 5 cortes de 50µm do bloco de tecido parafinado, utilizando o ReliaPrep™ FFPE gDNA Miniprep System (Promega Inc., USA), de acordo com as recomendações do fabricante. O volume final obtido foi de 50 μl.

Quantificação do DNA extraído

A quantificação de DNA na amostra extraída foi realizada por espectrofotometria através do equipamento NanoDrop™ 2000/2000c Spectrophotometers (Thermo Scientific™ São Paulo, Brasil). De acordo com as recomendações técnicas.

Protocolo de controle endógeno da reação em cadeia da polimerase

A detecção do gene da β-globina foi amplificada por reação em cadeia da polimerase para avaliar a integridade do DNA extraído, a fim de evitar os resultados falsos negativos. As sequências de β-globina humana são PCO3: (5' ACACAACTGTGTTCACTAGC'3) e PCO4: (5'CAACTTCATCCACGTTCACC'3).

O protocolo da reação de PCR no termociclador teve início a partir de desnaturação inicial a 95°C durante 5minutos, seguido por 40 ciclos de desnaturação a 95°C durante 60 segundos, hibridização a 55°C durante 60 segundos, extensão a 72°C durante 60 segundos e extensão

final a 72° C durante 5 minutos, a cada corrida foram incluídos os seguintes componentes de controles: amostra conhecidamente positiva como controle positivo e água como o branco da reação.

Eletroforese

Os amplicons foram analisados por eletroforese, em gel de agarose (LW Biotec) e a concentração do gel será de acordo com o tamanho do amplicon que se deseja avaliar (1,5-1,8%). Para tanto, uma alíquota de 5,0µl do produto amplificado na reação de PCR foi adicionada a 2,0µl de solução tampão de amostra (0,5% azul de bromo fenol e 20% de glicerol), corado com SYBR™ Green (Invitrogen Life Technologies, São Paulo, Brasil), aplicado no gel submerso em cuba horizontal de eletroforese, com solução tampão TBE 1X (89mM Tris; 89mM Ácido Bórico; 2mM EDTA), pH 8,4 (Fermentas lifescienses, Lithuania), sob tensão elétrica de 100 Volts, aproximadamente por 70 minutos.

Como controle negativo foi utilizado o "branco". As bandas foram visualizadas sob a luz ultravioleta (UV) em uma câmara escura, equipada com transiluminador e a imagem foi registrada através de câmara fotográfica digital.

O tamanho dos amplicons foi determinado em comparação com o marcador de peso molecular 100 pb (Fermentas lifescienses, Luthuania).

PCR em tempo real

A detecção do CMV e do EBV, pela reação em RT-PCR multiplex, utilizou os alvos gênicos: subunidade catalítica UL54 da DNA polimerase para o CMV e a glicoproteína 350 BLLF1 como alvo do EBV. As amostras foram realizadas com TaqMan Fast Virus 1-Step Master Mix em uma reação que utilizou 10µl da solução com concentração de 0.3µM para os primers e de 0.1µM para as sondas no QuantStudio 5 Real-Time PCR System (ThermoFisher) instalado na plataforma Real-Time PCR da FIOCRUZ Manaus.

6 – RESULTADOS

O diagrama de fluxo referente aos dados da amostra do estudo está representado na figura 6.1.

Figura 6.1 – Diagrama de fluxo

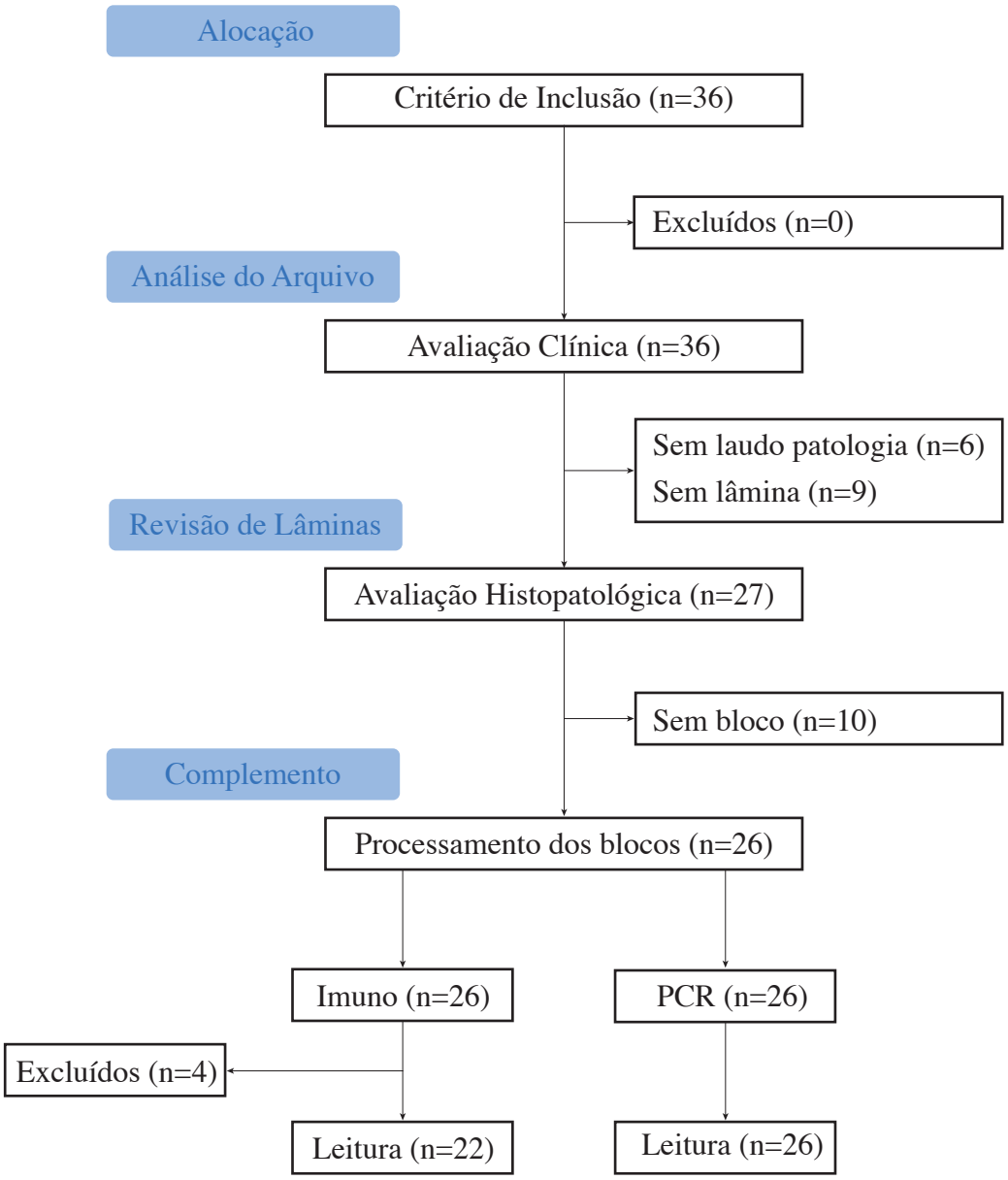

Fonte: Dados do Autor

Entre janeiro de 2006 e dezembro de 2012, foram identificados 36 pacientes que apresentaram os critérios de inclusão para o estudo. Na tabela 6.1 estão as informações referentes aos dados demográfico, que em resumo identificam 35 mulheres e um homem, com idade média de 47 anos e mediana de 46 anos e predomínio da raça parda.

Tabela 6.1 – Dados demográficos

Variável		Total de Pacientes	
		Amostra n=36	Percetual 100%
Gênero		36	100%
	Feminino	35	97%
	Masculino	01	03%
Faixa Etária		36	100%
	18-30	04	11%
	31-40	08	22%
	41-50	09	19%
	51-60	07	25%
	60+	08	22%
Raça		36	100%
	Branca	04	11%
	Parda	30	83%
	Negra	02	06%

Fonte: Dados do Autor

Na tabela 6.2 estão as informações clínicas contidas nos prontuários. Considerando o diagnóstico clínico baseado no CID, 27 foram casos inclusos como CID-L28.2 (outras causas de prurigo) e nove casos inclusos como CID-10 L.28.1 (prurigo nodular). O único sintoma referido foi o prurido, que esteve presente em todos os casos. Em nenhum dos casos houve histórico de alergia a medicamentos, de hipersensibiliade a picada de insetos, de urticária ou de atopia. Em todos os casos as sorologias para o HIV, HBV, HCV e sífilis foram negativas.

Na tabela 6.2 também está especificado o laudo do exame histopatológico que foi realizado em 30 pacientes. Prurigo nodular foi o diagnóstico histológico em 14 pacientes (47%). Farmacodermia (dois casos), reação a picada de insetos (um caso) e vasculite leucocitoclástica (um caso) foram os outros diagnósticos histológicos. O laudo do restante dos exames (12 casos) ficou como descritivo.

A tabela 6.2 ainda especifica que em todos os 36 casos, a irradiação foi dirigida para a pelve. Em 31 casos (86%) foi para o tratamento de carcinoma espinocelular de colo de útero, em três casos para adenocarcinoma de endométrio e um caso de sarcoma de Ewing de colo de fêmur e no único caso masculino, para adenocarcinoma de próstata.

Tabela 6.2 – Dados clínicos dos pacientes

Variável	Total de Pacientes	
	Amostra n=36	Percetual 100%
Diagnóstico clínico	36	100%
Outras causas de Prurigo CID L28.2	27	75%
Prurigo Nodular CID L28.1	09	25%
Sintoma	36	100%
Prurido	36	100%
Laudo Histopatológico da Lesão de Pele	30	100%
Prurigo	14	47%
Descritivo	12	40%
Fármacodermia	2	07%
Vaculite Leucocitoclástica	1	03%
Reação a Picada de Inseto	1	03%
Campo Irradiado	36	100%
Pelve	36	100%
Tumor Primário	36	100%
Colo de útero	31	86%
Endométrio	3	08%
Próstata	1	03%
Sarcoma Ewing	1	03%

Fonte: Dados do autor

A tabela 6.3 indica o ano do tratamento e o estadiamento do tumor das pacientes portadoras de câncer de colo de útero. Há também informação sobre quais foram submetidas à complementação do tratamento radioterápico com HDR (High Dose Radiotherapy) por via intravaginal e as que foram submetidas a quimioterapia adjuvante. A maioria das pacientes estava no estágio IIb (25 pacientes) e em vinte e seis pacientes houve complementação da dose irradiada com HDR e em 10 com quimioterapia adjuvante. Na tabela 6.4 estão as informações sobre o ano do tratamento dos outros tumores, tratamento complementar e dias para o início dos sintomas.

Tabela 6.3 - Informações sobre o ano do tratamento, tratamento adjuvante e dias para o surgimento dos sintomas das pacientes portadoras de câncer de colo de útero

Ano da Consulta	Número no Projeto	Tumor Primário	Estadiamento do Tumor				HDR	QT	Dias para os Sintomas
			IIa	IIb	IIIb	IVa			
2006	8	Colo		■					68
	10	Colo		■			■		20
	27	Colo		■			■		NF
	29	Colo		■			■		21
2007	1	Colo		■			■		21
	2	Colo				■	■		28
	3	Colo		■			■		NF
	7	Colo		■			■		30
	22	Colo		■			■		21
	24	Colo		■			■		NF
	26	Colo	■				■		27
	28	Colo		■			■		27
	33	Colo		■			■		14
	34	Colo		■			■	■	33
2008	12	Colo		■			■		25
	13	Colo		■			■		67
	17	Colo		■			■		NF
	18	Colo			■		■		4
	20	Colo		■			■		62
2009	5	Colo		■			■		NF
	19	Colo		■			■		10
	23	Colo		■					65
	32	Colo		■			■	■	49
2011	9	Colo			■			■	NF
	16	Colo		■				■	22
	21	Colo		■			■	■	NF
	30	Colo		■			■	■	64
	31	Colo		■			■	■	28

Tabela 6.3 - continuação

Ano da Consulta	Número no Projeto	Tumor Primário	Estadiamento do Tumor				HDR	QT	Dias para os Sintomas
			IIa	IIb	IIIb	IVa			
2012	4	Colo		■				■	NF
	6	Colo			■		■	■	28
	25	Colo	■				■	■	9
Total (n=31)			2	25	3	1	26	10	
% Total			6%	81%	10%	3%	84%	32%	

Fonte: Dados do autor. NF – informação não disponível

Tabela 6.4 – Informações sobre o ano do tratamento, tratamento adjuvante e dias para o surgimento dos sintomas dos pacientes com os outros tipos de tumor

Ano da Consulta	Número no Projeto	Tumor Primário	HDR	QT	Dias para os Sintomas
2007	11	Endométrio			26
	14	Endométrio	■		49
	36	Próstata			29
2012	4	Endométrio		■	NF
	25	Sarcoma de Ewing		■	55

Fonte: Dados do autor. NF – informação não fornecida

A figura 6.2 é um gráfico em caixa que ilustra o alcance do tempo em dias para início dos sintomas a contar do primeiro dia da radioterapia, de todos os pacientes. Constam também informações sobre as medianas, e os quartis do intervalo de dias. As informações do gráfico revelam que a mediana para o início dos sintomas foi de 28 dias. O caso que surgiu mais rapidamente foi no quarto dia e o que mais demorou, no dia 68, o que corresponde a 38 dias após o término da radioterapia

Figura 6.2 – Gráfico em caixa que indica o número de dias para o surgimento dos sintomas após o primeiro dia da radioterapia

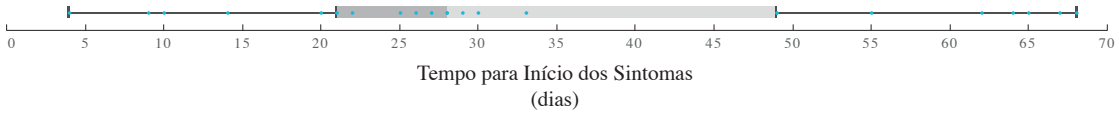

Fonte: Dados do autor

A tabela 6.5 indica a distribuição das lesões de todos os pacientes. Em nenhum caso foi constatada lesão facial ou genital. Em todos os casos os membros inferiores foram acometidos. Em vinte sete casos (75%) houve acometimento dos membros superiores e em sete destes o tronco também apresentava lesões.

Tabela 6.5 – Distribuição anatômica das lesões por segmento corporal

Número no Projeto	Membros Inferiores	Membros Superiores	Tronco	Número no Projeto	Membros Inferiores	Membros Superiores	Tronco
1	■			19	■	■	
2	■	■		20	■	■	
3	■	■		21	■	■	
4	■	■		22	■	■	
5	■	■	■	23	■		
6	■	■		24	■	■	■
7	■	■	■	25	■		
8	■	■		26	■	■	■
9	■	■	■	27	■	■	
10	■			28	■	■	
11	■	■	■	29	■	■	
12	■	■		30	■		
13	■	■		31	■		
14	■	■		32	■		
15	■	■		33	■	■	
16	■	■		34	■	■	
17	■	■		35	■		
18	■			36	■	■	■

Fonte: Dados do autor

A figura 6.3 é um gráfico em caixa que aponta o alcance das lesões por segmento corporal em comparação com o do total de lesões. Notar que o número de lesões dos membros inferiores é semelhante ao do número total de lesões, dado que significa que este segmento corporal, além de ter sido acometido em todos os casos, foi o com maior representatividade de lesões.

As lesões clínicas foram categorizadas em quatro padrões. O padrão 1 são as urticas e vesículas, as pápulas o padrão 2, as do padrão 3 são as lesões com sinais secundários do prurido. Em conjunto estas lesões foram interpretadas como lesões ativas, ou seja, com inflamação no momento da análise. O padrão 4 são as lesões sem atividade inflamatória representadas pelas discromias e, portanto, as residuais. A figura 6.4 é um gráfico em caixa dos padrões de lesões em relação ao número total de lesões e também o número total de lesões ativas.

Figura 6.3 – Gráfico em caixa que indica o número de lesões por área corporal acometida

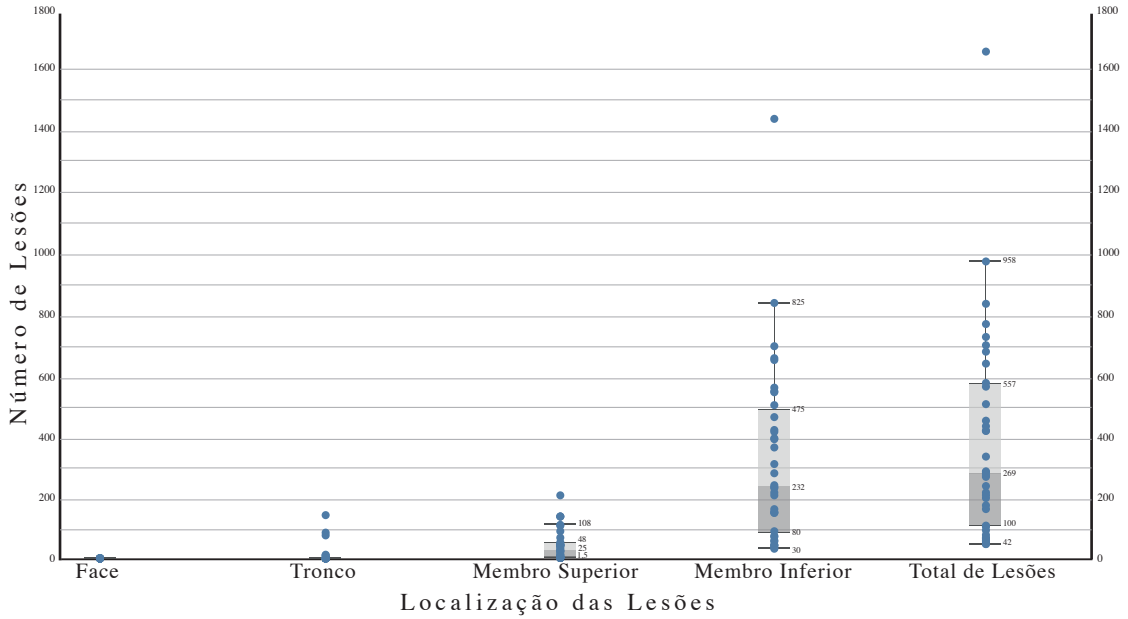

Fonte: Dados do autor.

Figura 6.4 – Gráfico em caixa que indica o número de lesões por padrão morfológico das lesões

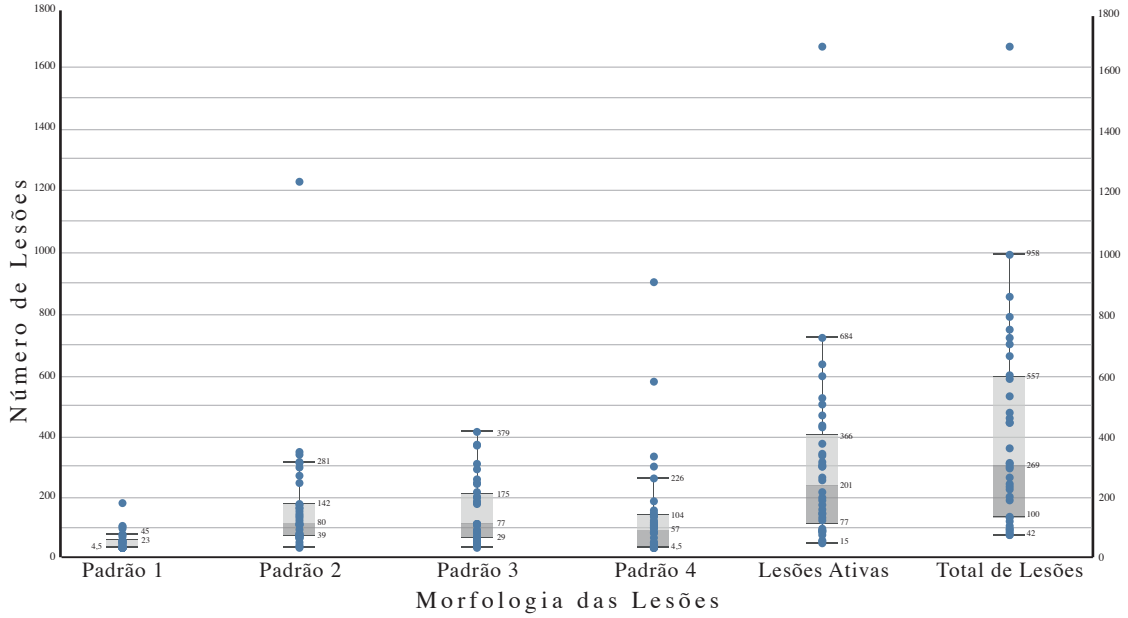

Fonte: Dados do autor

A figura 6.5 localiza todas as 13.339 lesões dos 36 pacientes, tanto em relação a distribuição anatômica, como em relação ao padrão das lesões. A média de lesões dos pacientes foi de 371 com uma mediana de 270 lesões. O paciente com o maior número de lesões apresentou 1.636 lesões enquanto que o com menor número apresentou 38 lesões. Das 13.339 lesões, 535 foram

do grupo 1, 4.934 do grupo 2, 4.218 do grupo 3, totalizando 9.687 lesões ativas. As lesões residuais, totalizaram 3.652 lesões e estiveram presentes em todos os pacientes, exceto nos pacientes 7, 11, 17, 18, 23 e 29.

Figura 6.5 – Gráfico de dispersão referente a localização da lesão e o padrão da lesão de cada paciente

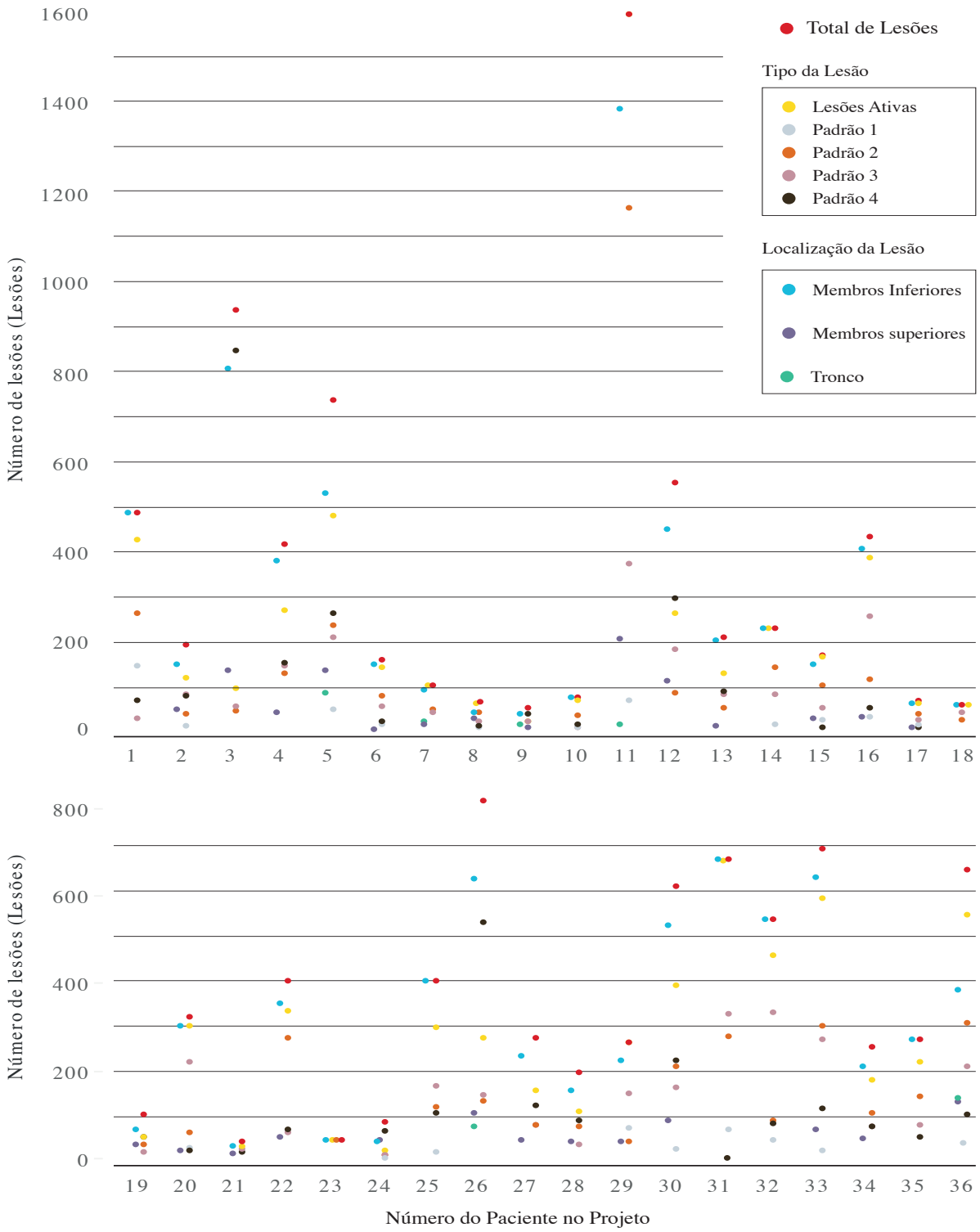

Fonte: Dados do autor

As alterações histológicas da epiderme, das 27 lâminas disponíveis para exame, estão representadas no gráfico em funil na figura 6.6. A epiderme estava normal em cinco pacientes e atrófica em dois. Espongiose foi a alteração mais comum, presente em 8 casos, era sempre focal e de leve intensidade. Espongiose eosinofílica pôde ser constada em duas ocasiões. Houve um caso de vesícula focal. Erosão e úlcera superficial, em conjunto foram no número de sete. Acantose esteve presente em quatro ocasiões, sendo que em duas, havia paraceratose focal.

Figura 6.6 – Gráfico em funil referente aos achados histológicos da epiderme

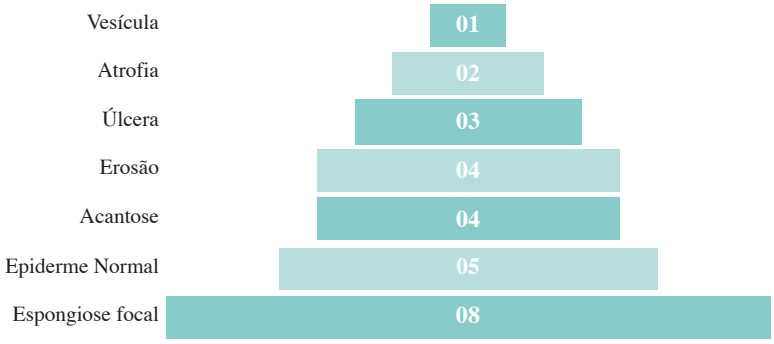

Fonte: Dados do autor

Além das alterações da epiderme descritas, espongiose folicular e espongiose do acrossiríngeo foram ambas identificadas em nove ocasiões. Em 16 casos havia vacuolização focal da junção dermo-epidérmica (Figura 6.7).

A tabela 6.6 demonstra as características histopatológicas encontradas na derme e hipoderme. Infiltrado perivascular superficial, profundo e intersticial composto por linfócitos e eosinófilos com distribuição perianexial foi o achado mais frequente. A intensidade do infiltrado foi considerada leve em 10 casos, enquanto que moderada a intensa em 17 das lâminas examinadas. Apesar de terem sido identificados histiócitos em 63% das amostras, eles foram em pouca quantidade e não foram representativos. O mesmo ocorreu com os plasmócitos encontrados em dois casos.

Degeneração do colágeno foi identificada em 10 pacientes e figura “em chama” em cinco. Em 48% da amostra o infiltrado de eosinófilos invadia a hipoderme, mas ao considerar apenas os casos com visualização da hipoderme a representatividade vai para 59% (13 de 22 amostras). Vasculite secundária foi identificada em seis (23%) pacientes.

Tabela 6.6 – Alterações histopatológicas encontradas na derme

Número no Projeto	Intensidade da Inflamação			Distribuição do Infiltrado Inflamatório					Composição do Infiltrado Inflamatório				Degen Colágeno	Vsclite	Intrface	Edema Papilar
	+	++	+++	PF	PE	DR	HD	IT	Lø	Eø	Mø	Pø				
1	■				■	■	■	■	●	●	●				■	
2	■				■	■	■	■	●	●	●		■		■	■
3		■		■	■	■	NV	■	●	●			■		■	■
6	■								●	●	●					■
7	■			■					●	●					■	■
8		■		■	■	■	NV	■	●	●	●				■	
11			■		■	■	■	■	●	●	●			■		
12		■		■	■	■	■		●	●	●				■	
13	■			■	■	■		■	●	●					■	■
14			■		■	■	■	■	●	●	●		■	■	■	■
15		■		■	■	■	■	■	●	●	●				■	■
16		■			■	■	■	■	●	●	●				■	
19		■		■	■	■	NV	■	●	●			■	■	■	■
20		■				■			●	●	●				■	■
21	■				■	■	■	■	●	●	●					
22		■				■		■	●	●	●	●			■	
24	■				■	■	NV	■	●	●	●				■	
25	■					■			●	●						
26		■		■	■	■	■	■	●	●			■			
27	■			■	■	■	NV	■	●	●					■	■
28		■							●	●	●				■	
29		■			■	■	■	■	●	●	●				■	
30			■		■	■	■	■	●	●			■	■		■
31			■		■	■	■	■	●	●			■	■	■	
32		■			■	■	■		●	●		●				■
34	■			■	■	■		■	●	●						
35			■		■	■	■	■	●	●	●		■	■		■
Total (n=27)	10	12	5	10	22	24	13	22	30	30	17	2	10	6	19	13
% Total	37%	44%	19%	37%	81%	88%	48%	81%	100%	100%	63%	7%	38%	22%	70%	48%

Fonte: Dados do autor

Os achados histológicos da coloração Giemsa, da imunoistoquímica e da biologia molecular estão na tabela 6.7.

Tabela 6.7 – Resultado da imunoistoquímica e do PCR

Número no Projeto	Giemsa	IMUNOISTOQUÍMICA						RT-PCR			PCR	
		CD20	CD3	CD4	CD8	CD56	EBV	qPCR B19	qPCR EBV	qPCR CMV	EBV	CMV
1	-	-	+	6+	+	-	-	-	-		-	-
2	-	-	+	6+	+	-	-	-	-	+	-	-
3	-	-	+	6+	+	-	-	-	-	-	-	-
6	-	-	+	6+	+	-	-	-	-	-	-	-
7	-	-	+	6+	+	-	-	-	-	-	-	-
8	-	-	+	6+	+	-	-	-	-	-	-	-
11	-	-	+	6+	+	-	-	-	-	-	-	-
12	-	×	×	×	×	×	×	-	-	-	-	-
13	-	×	×	×	×	×	×	-	-	-	-	-
14	-	-	+	6+	+	-	-	-	-	-	-	-
15	-	-	+	6+	+	-	-	-	-	-	-	-
19	-	-	+	6+	+	-	-	-	-	-	-	-
20	-	-	+	6+	+	-	-	-	-	-	-	-
21	-	-	+	6+	+	-	-	+	-	-	-	-
22	-	-	+	6+	+	-	-	-	-	-	-	-
24	-	×	×	×	×	×	×	-	-	-	-	-
25	-	-	+	6+	+	-	-	-	-	-	-	-
26	-	-	+	6+	+	-	-	-	-	-	-	-
27	-	-	+	6+	+	-	-	-	-	+	-	-
28	-	-	+	6+	+	-	-	-	-	-	-	-
29	-	-	+	6+	+	-	-	+	-	-	-	-
30	-	-	+	6+	+	-	-	-	-	-	-	-
31	-	-	+	6+	2+	-	-	-	-	-	-	-
32	-	×	×	×	×	×	×	-	-	-	-	-
34	-	-	+	6+	2+	-	-	-	-	-	-	-
35	-	-	+	6+	+	-	-	-	-	-	-	-

Fonte: Dados do autor

Em todos os casos a pesquisa de mastócitos pelo Giemsa foi negativo. O padrão de linfócitos presente no infiltrado foi de linfócitos T, com predomínio dos linfócitos T CD4 e poucos linfócitos T CD8 e ausência de linfócitos CD20 e linfócitos CD56. Não foi identificado DNA viral na maioria das amostras examinadas Houve dois casos positivos para o parvovírus B19 e dois casos para o CMV, pelo PCR em tempo real. O PCR tradicional não conseguiu confirmar a presença do CMV nas amostras.

6 – DISCUSSÃO

Após a implantação do serviço de oncologia cutânea na FCECON, ocasionalmente era realizado o diagnóstico de prurigo em pacientes que realizavam radioterapia. Entre 2006 e 2012 foram identificados 36 casos de prurigo em portadores de câncer sob algum regime terapêutico para a doença oncológica.

O prurigo é uma condição dermatológica, de diagnóstico clínico, associada a prurido intenso, que pode ser dividido em agudo, subagudo ou crônico (2). Clinicamente semelhantes, uma das diferenças principais entre a forma aguda e a crônica, é a cronologia dos sinais e sintomas. Na forma crônica, o prurido precede os sinais dermatológicos e por predisposição individual os sinais pruritogênicos são amplificados e perpetuados, com consequente cronicidade (227). No prurigo agudo, existe um fator externo que desencadeia o surgimento das lesões que são pruriginosas e o quadro dermatológico tende a cessar com a retirada do estímulo (2).

O prurido está sendo cada vez mais valorizado dentro da oncologia, uma vez sua incidência vem aumentando com uso de novas drgas antineoplásicas(399). Além deste fato, é reconhecido o impacto negativo que este sintoma exerce sobre a qualidade de vida, com a possibilidade de influência sobre adesão ao tratamento com consequência sobre a eficácia do mesmo (400).

Os 36 casos clínicos e prurigo tinham como características em comum, a recente realização de radioterapia externa direcionada para tumor na pelve. Houve claro predomínio das neoplasias ginecológicas, representados por 34 casos (94%), com destaque para o adenocarcinoma de colo de útero, que representou 86% da amostra com 31 casos. A idade média e o predomínio da raça parda refletem as características das portadoras de câncer de colo de útero em Manaus (401).

Este contexto epidemiológico é o mesmo encontrado por Rueda et al. na descrição original da síndrome EPPER, na Colômbia. Os autores identificaram o quadro clínico em 31 pacientes que tiveram a pelve irradiada e calcularam incidência de 17% desta síndrome para mulheres portadoras de câncer de colo de útero (27 casos). Quando a mesma população recebia doses acima de 25 Gy, a taxa de risco, de desenvolver síndrome EPPER, era 11.7 vezes superior (384).

Doses mais elevadas em Gray também podem ter contribuído para o surgimento dos quadros dermatológicos de nossa casuística. Para as pacientes no estágio IIb, o estágio mais prevalente de nossa amostra, o protocolo é de dose total de 45 Gy com fracionamento de 25 sessões de 1,8 Gy. Associa-se braquiterapia 4 frações de 7 Gy semanais por quatro semanas. Apesar de ser protocolar, a logística instititucional não permite que todas recebam complementação da dose irradiada com braquiterapia. Em nossa casuística, em 27 das 34 mulheres portadoras de tumores ginecológicos houve complementação da dose irradiada, com braquiterapia por via intravaginal, pela técnica HDR (High Dose Radiotherapy).

Em casos de prurigo, é indicado descartar outras causas de prurido assim como de outras dermatoses inflamatórias. Pruridermia secundária, na população oncológica, muitas vezes pode ser de difícil interpretação, pois são de diversas origens e frequentemente multifatorial. A xerose, comum nos portadores de câncer é um sinal que pode iniciar ou agravar o prurido deve ser sempre avaliada. Distúrbios psicogênicos, muito incidentes nos portadores de câncer, também podem ser fator agravante (402).

Em nenhum dos casos avaliados havia histórico de atopia ou de alergias. Todos apresentavam sorologias negativas para HIV e hepatites. Não havia relato de comorbidades, de dermatoses, de xerose, de ictiose, ou de prurido fora da área acometida pelas lesões do prurigo.

Quimioterapia foi identificado como tratamento adjuvante em 12 pacientes, e em 11 destes a cisplatina foi a droga utilizada. Os sais de platina são conhecidos pela possibilidade de causar reação de hipersensibilidade, geralmente manifestados como reações anafiláticas, com uma incidência de até 5% (403). Apesar de serem clinicamente distintas dos quadros de prurigo, curiosamente há relato de quatro casos de anafilaxia durante uso da cisplatina que foi desencadeada durante radioterapia em pacientes com malignidade ginecológica (404).

Estudo que analisou 1.000 pacientes submetidos a diversos esquemas de quimioterapia, para distintas malignidades identificou 384 pacientes com queixas dermatológicas. Prurido generalizado foi identificado em 11 pacientes, sendo que em seis destes, os pacientes estavam em uso da cisplatina em associação com o 5-fluoracil, quimioterápico não utilizado pelas

pacientes de nossa casuística. Também foram identificados três casos de prurigo nodular. Os pacientes estavam em uso de carboplatina com paclitaxel (405).

No trabalho de Rueda *et al*., os autores acompanharam 20 pacientes sob outros regimes terapêuticos para o câncer que não a radioterapia e constataram que em nenhum caso houve surgimento da síndrome EPPER (384). Em nossa casuística, apesar de alguns pacientes terem recebido quimioterapia, não houve nenhum caso classificado como prurigo em pacientes que tenham recebido apenas medicação sistêmica ao longo dos seis anos do estudo.

Assim como descrito para a síndrome EPPER, ficou claro o nexo temporal entre o início da radioterapia com o surgimento do prurigo. O tempo, em dias, para início dos sintomas a contar da instituição da radioterapia teve a mediana de 28, com alcance de quatro para o caso de surgimento mais rápido e de 38 após o término da radioterapia no caso que mais demorou para surgir. Além da nítida relação temporal, dos 36 casos, a radioterapia foi modalidade terapêutica exclusiva em 24.

Não foi possível avaliar o tempo de duração dos sintomas, pois nos prontuários não havia esta informação sistematizada, mas em todos os casos, após 180 dias não havia mais nenhum sintoma relacionado. Esta informação reforça a relação da temporalidade entre a realização da radioterapia com o quadro dermatológico.

As características clínicas identificadas são idênticas ao do prurigo agudo assim como à da síndrome EPPER. A primeira delas, é em relação à distribuição das lesões. Houve predomínio nas áreas expostas dos membros, especialmente dos membros inferiores, que foram acometidos em 100% dos casos com 87% do total de lesões. Os membros superiores estiveram acometidos em 75% das pacientes, com 1.481 lesões. O tronco acumulou 2% das lesões em seis pacientes. Em nenhum caso foi constatada lesão facial ou genital.

A segunda característica que predominou, foi a presença de lesões em diferentes estágios evolutivos. Esteve presente em todos os pacientes, com preponderância das lesões ativas, com sinais clínicos de inflação. Concomitância de lesões recentes, com lesões íntegras e com lesões com modificações secundárias ao ato da coçadura é um dado semiótico que indica surgimento

sequencial de novas lesões e sugere persistência do fator desencadeante. As discromias, são alterações esperadas em pessoas de pele parda, principalmente se o prurido for vigoroso.

Apesar da notada relação temporal com a radioterapia, a distribuição das lesões era sempre fora do campo irradiado, característica incomum para as reações adversas da radiação terapêutica. Por outro lado, efeitos imunológicos sistêmicos, desencadeados pela ação da radiação ionizante sobre células tumorais, vem sendo cada vez mais estudadas. É o efeito abscopal, termo originado do Latim - ab ‘‘posição distante de’’ e scopos ‘‘marca ou alvo a ser “alvejado’’, e que fora descrito pela primeira vez em 1953 por R.H. Mole (330).

O efeito abscopal é um fenômeno desencadeado por sinalização celular. A radiação ionizante causa dano celular com liberação de antígenos tumorais e restos celulares, em especial os fragmentos de DNA, que culminam na ativação das vias de perigo celular, que reconhecem os DAMP (damage associated molecular pattern). Por fim, a ativação das vias celulares levam a ativação da imunidade mediada por células T (406).

Este fenômeno é muito associado a regressão tumoral fora do campo irradiado. Em portadora de câncer de colo de útero este fenômeno já fora identificado, com descrição de caso com regressão total dos linfonodos para-aórticos após irradiação da pelve (407). Não há nenhum relato de reação de hipersensibilidade ou de prurigo relacionado ao efeito abscopal.

Atualmente não é possível afirmar que o quadro de prurigo/síndrome EPPER decorra do efeito abscopal, mas se considerarmos que a radioterapia é um fator de risco para o surgimento das manifestações clínicas esta possibilidade deve ser considerada (384).

As alterações histológicas de nossa amostra podem ser enquadradas tanto como prurigo agudo como por síndrome EPPER, estabelecendo a ideia de que esta entidade clínica seja incluída dentro das causas de prurigo.

Coletivamente, os achados epidérmicos, foram considerados pouco expressivos e insuficientes para a conclusão diagnóstica. A espongiose foi discreta e focal, diferente dos achados das dermatoses espongióticas como o eczema numular. A lista das dermatose com espongiose

é longa, diferente da espongiose eosinofílica, que esteve presente em dois casos, achado que auxilia no estreitamento das possíveis hipóteses (408). Presença de espongiose no epitélio folicular e no acrossiríngeo, presente em 52% da amostra, por outro lado, são achados específicos que podem auxiliar significativamente na conclusão diagnóstica (108). As erosões e ulceras rasas foram interpretadas como secundárias ao ato da coçadura.

Na derme chamava atenção a exuberância do infiltrado eosinofílico, que foi predominante e sempre acompanhado de linfócitos. Infiltrado intersticial de eosinófilos, invasão da hipoderme, presente em 59% das amostras com hipoderme visível e vasculite secundária em seis, são sinais histológicos da exuberância do infiltrado.

Distribuição do infiltrado com acometimento das glândulas sudoríparas écrinas, por eosinófilos, esteve presente em 81% das amostras com 22 casos. Inflamação das glândulas écrinas associado a espongiose do acrossiríngeo são achados encontrados nas dermatites por artrópodos, especialmente por mosquitos. Se associarmos estes achados com espongiose folicular, espongiose eosinofílica, acometimento da hipoderme e do interstício por eosinófilos, o diagnóstico histológico mais provável é de reação a picada de mosquitos (8, 108, 109).

Com o intuito de identificar a origem do infiltrado eosinofílico, é importante diferenciar as reações de hipersensibilidade do tipo I, com participação ativa dos mastócitos, das reações de hipersensibilidade mediada por linfócitos do padrão Th2 (409). A coloração pelo Giemsa foi negativa em todas as amostras analisadas, dado que fala contra a participação dos mastócitos, consequentemente contra reação de hipersensibilidade do tipo I (410).

Análise imunoistoquímica identificou que o infiltrado mononuclear era composto por linfócitos T com amplo predomínio da subpopulação CD4+, na proporação de seis para cada linfócito CD8+. Esta composição é compatível com quadros de hipersensibilidade mediada por células T do padrão Th2, o mesmo encontrado nas lesões papulosas tardias causadas por picada de artrópodos (107).

O efeito abscopal é um fenômeno imunológico que poderia contribuir com o surgimento do prurigo pós radioterapia. E qual mecanismo poderia desencadear este efeito - hipersensibilidade tardia a picada de mosquitos?

Na literatura existem precedentes de reações sistêmicas desencadeadas ou associadas a picada do mosquito. Mail, pesquisador que era tolerante a reação local da picada de mosquito passou a apresentar reações inflamatórias durante quadro gripal, com volta da tolerância ao término da virose. O autor na época associou a mudança do padrão com a terapêutica (110).

Weed, publicou em 1965, caso de portador de leucemia linfocítica crônica (LLC) com reação de hipersensibilidade exagerada a picada de insetos (HePI) (111). Apesar de alguns autores não concordarem que a saliva do mosquito sempre seja o fator precipitante, há associação epidemiológica desta reação tanto com LLC como com algumas neoplasias hematológicas a exemplo do linfoma das céluas do manto e do linfoma de Hodgkin (116, 121-137).

Um outro contexto epidemiológico é o da hipersensibilidade exagerada a picada de mosquito (HePM) associado ao vírus Epstein-Barr (EBV), entidade clínica que compõe o espectro das desordens linfoproliferativas de células Natural Killer/T (DLP T/NK).

Diferente dos outros contextos apresentados, neste há comprovação da participação do mosquito na patogênese dos sintomas. Os linfócitos T CD4 estimulados pela saliva do inseto induzem a expressão das proteínas da fase lítica do EBV (148). Estes linfócitos também atuam na malignização das células NK, ao induzir o oncogene LMP1 (latente membrane protein 1) que está associado a uma maior sobrevida destes linfócitos (149).

Na hipersensibilidade a picada de insetos associada ao EBV os sintomas surgem quando há reativação da infecção crônica latente causada pelo vírus (152). O quadro clínico é caracterizado por intensa resposta inflamatória no local da picada com formação de bolhas e necrose associado a sintomas sistêmicos (92). A lesão cutânea apresenta infiltração de linfócitos CD56 infectados por DNA de EBV monoclonal (145).

O quadro de hipersensibilidade a picada de mosquito, associado a infecção aguda pelo EBV, sem relação com células NK já foi relatado. Clinicamente é muito semelhante, com infiltrado composto por eosinófilos e linfócitos infectados pelo vírus, mas CD56 negativo (152, 157, 158).

O câncer de colo de útero está associado a uma infecção viral crônica pelo papiloma vírus humano (HPV) (411), vírus que não está associado a reações de hipersensibilidade. O EBV vem ganhando importância como cofator no desenvolvimento do câncer de colo de útero (412-414).

Nas neoplasias de cabeça e pescoço os níveis séricos do EBV podem influenciar a radiosensibilidade do tumor e influenciar no prognóstico (415, 416). É possível que com a destruição tecidual a influencia sobre o microambiente tumoral possa reativar o EBV e levar ao quadro de hipersensibilidade à picada de inseto após radioterapia (417, 418).

Considerando a possibilidade da influência do vírus EBV no quadro de prurigo, houve avaliação, por imunoistoquímica, da presença de linfócitos CD56 e do EBV no infiltrado dérmico das amostras, que foram negativas em todas. Com intuito de aumentar a sensibilidade, pesquisa do DNA viral por RT-PCR foi realizada, também sem identificar este vírus, assim como não foram identificados CMV e parvovírus B19 (exceto duas amostras). Com estes achados, não é possível associar a participação destes vírus ou de células NK com o quadro clínico desta casuística.

Até o atual momento, foram descritos 46 casos na literatura de síndrome EPPER, fato que indica tratar-se de condição clínica rara. Por outro lado, nossa casuística é composta por 36 casos, em um período de seis anos, em um único centro, sem a realização de busca ativa, indentificados em análise retrospectiva. Se unirmos os nossos com os 31 casos de Rueda, dois centros contribuem com 82% da casuística mundial. Curiosamente os dois centros são da América do Sul, aspecto que pode significar influência de algum fator geográfico para o surgimento desta condição clínica.

Fenômeno semelhante ocorreu com a erupção pápulo pruriginosa do HIV, também chamado de prurigo do HIV. Esta manifestação que é raramente descrita nas casuísticas dos países de clima temperado é considerada marcadora da infecção pelo HIV em algumas populações (172,

173). Fator geográfico foi considerado como influenciador para o surgimento desta dermatose, que apresenta muitas semelhanças, do ponto de vista clínico e histológico com o a síndrome EPPER aqui referido como prurigo pós radioterapia (171).

O prurigo do HIV tem relação com a condição imunológica do portador do HIV. No HIV, apesar de não ser consensual, muitos autores consideram a reação à picada de insetos como o principal fator associado ao surgimento do prurigo do HIV (29, 174, 180, 183). Se pudermos considerar o prurigo do HIV como uma reação a picada de insetos, extender essa linha de pensamento para o prurigo pós radioterapia seria natural.

A síndrome EPPER deve ser incluída dentro dos diagnósticos diferencias dos prurigos agudos e classificada como uma reação de hipersensibilidade mediada por linfócitos no padrão Th2. Há clara associação entre dermatose e a irradiação pélvica. Entretanto deve haver fator(es) adicional(ais) que contribuem para o surgimento do quadro. A reação à picada de mosquitos deve ser este fator considerando-se as evidências clínicas e histológicas aqui apresentadas. Há ainda que considerar a influência de fatores geográficos.

Como conclusão, postula-se que a síndrome EPPER, ou prurigo pós radioterapia, deve ser uma reação imunológica precipitada pela exposição aos antígenos salivares do mosquito em um ambiente imune induzido pelo efeito abscopal secundário a irradiação pélvica. Neste estudo não identificamos a co-participação viral.

7 – CONCLUSÕES

Considerando que o quadro clínico ocorreu após radioterapia, direcionada para a pelve com nítido predomínio de tumores ginecológicos, em especial do colo de útero, concluimos que:

1. Prurigo pós radio e síndrome EPPER são sinônimos;
2. O quadro clínico pode ser classificado como prurigo agudo;
3. As manifestações clínicas são semelhantes ao quadro de hipersensibilidade a picada de mosquito;
4. Os achados histológicos são semelhantes a reação a picada de insetos;
5. A inflamação é compatível com quadro de hipersensibilidade mediada por linfócitos no padrão Th2
6. Não houve participação dos mastócitos no quadro inflamatório;
7. Não houve participação de linfócitos B ou dos linfócitos NK;
8. Não houve detecção de DNA do EBV, CMV e do parvovírus B19.

8 – REFERÊNCIAS BIBLIOGRÁFICAS

1.Schurmann CM, Schedel F, Plewig G, Loser C, Stander H, Stander S. [Nihil certum: historical development of the term prurigo]. Hautarzt. 2014;65(8):674-83.

2.Jorizzo JL, Gatti S, Smith EB. Prurigo: a clinical review. Journal of the American Academy of Dermatology. 1981;4(6):723-8.

3.Berth-Jones J. Eczema, Lichenification, Prurigo and Erythroderma. In: Burns T, Breathnach SM, Cox N, Griffiths CE, editors. Rook's Textbook of Dermatology. 1. eighth ed: Wiley-Blackwell; 2010. p. 23.42 - 23.46.

4.Walzer A, Grolnick N. The relation of papular urticaria and prurigo mittis to Alergy. J Allergy (Cairo). 1934;5(3):240-56.

5.Rook A, Frain-Bell W. Papular URTICARIA. Arch Dis Child. 1953;28(140):304-10.

6.Tate BC. Papular urticaria (lichen urticatus). Arch Dis Child. 1935;10(55):27-48.

7.Shaffer B, Spencer MC, Blank H. Papular urticaria; its response to treatment with DDT and the role of insect bites in its etiology. J Invest Dermatol. 1948;11(4):293-8.

8.Shaffer B, Jacobson C, Beerman H. Histopathologic correlation of lesions of papular urticaria and positive skin test reactions to insect antigens. AMA Arch Derm Syphilol. 1954;70(4):437-42.

9.Criado PR, Criado RFJ, Azulay DR. Pruridos, Prurigos, Urticária e AfinPruridos, Prurigos, Urticária e Afins. In: Azulay RD, Azulay DR, Azulay-Abulafia L, editors. Dermatologia - Azulay. Rio de Janeiro: Guanabara Koogan; 2008. p. 230-57.

10.Halpert E, Borrero E, Ibanez-Pinilla M, Chaparro P, Molina J, Torres M, et al. Prevalence

of papular urticaria caused by flea bites and associated factors in children 1-6 years of age in Bogota, D.C. World Allergy Organ J. 2017;10(1):36.

11.Kulthanan K, Wongkamchai S, Triwongwaranat D. Mosquito allergy: clinical features and natural course. J Dermatol. 2010;37(12):1025-31.

12.Ocampo FA, Collado CM. Acute infantile prurigo: clinico-pathological correlation in one hundred cases. The Australasian journal of dermatology. 1975;16(3):109-13.

13.Singh S, Mann BK. Insect bite reactions. Indian J Dermatol Venereol Leprol. 2013;79(2):151-64.

14.Crisp HC, Johnson KS. Mosquito allergy. Ann Allergy Asthma Immunol. 2013;110(2):65-9.

15.Mellanby K. Man's reaction to mosquito bites. Nature. 1946;158(4016):554.

16.Killby VA, Silverman PH. Hypersensitive reactions in man to specific mosquito bites. Am J Trop Med Hyg. 1967;16(3):374-80.

17.Mc Kiel JA, West AS. Nature and Causation of Insect Bite Reactions. Pediatric Clinics of North America. 1961;8(3):795-816.

18.Banerjee S, Gangopadhyay DN, Jana S, Chanda M. Seasonal variation in pediatric dermatoses. Indian J Dermatol. 2010;55(1):44-6.

19.Peng Z, Simons FE. A prospective study of naturally acquired sensitization and subsequent desensitization to mosquito bites and concurrent antibody responses. J Allergy Clin Immunol. 1998;101(2 Pt 1):284-6.

20.Reunala T, Brummer-Korvenkontio H, Lappalainen P, Rasanen L, Palosuo T. Immunology and treatment of mosquito bites. Clin Exp Allergy. 1990;20 Suppl 4:19-24.

21.Heilesen B. Studies on mosquito bites. Acta Allergol. 1949;2(3):245-67.

22.Hudson A, Bowman L, Orr CW. Effects of absence of saliva on blood feeding by mosquitoes. Science. 1960;131(3415):1730-1.

23.Wilson AB, Clements AN. The Nature of the Skin Reaction to Mosquito Bites in Laboratory Animals. Int Arch Allergy Appl Immunol. 1965;26:294-314.

24.Oka K. Correlation of Aedes albopictus bite reaction with IgE antibody assay and lymphocyte transformation test to mosquito salivary antigens. J Dermatol. 1989;16(5):341-7.

25.Peng Z, Yang M, Simons FE. Immunologic mechanisms in mosquito allergy: correlation of skin reactions with specific IgE and IgG antibodies and lymphocyte proliferation response to mosquito antigens. Ann Allergy Asthma Immunol. 1996;77(3):238-44.

26.Brummer-Korvenkontio H, Lappalainen P, Reunala T, Palosuo T. Detection of mosquito saliva-specific IgE and IgG4 antibodies by immunoblotting. J Allergy Clin Immunol. 1994;93(3):551-5.

27.Ailus K, Palosuo T, Brummer-Korvenkontio M, Rantanen T, Reunala T. Demonstration of antibodies to mosquito antigens in man by immunodiffusion and ELISA. Int Arch Allergy Appl Immunol. 1985;78(4):375-9.

28.Chen YL, Simons FE, Peng Z. A mouse model of mosquito allergy for study of antigen-specific IgE and IgG subclass responses, lymphocyte proliferation, and IL-4 and IFN-gamma production. Int Arch Allergy Immunol. 1998;116(4):269-77.

29.Penneys NS, Nayar JK, Bernstein H, Knight JW. Circulating antibody detection in human serum to mosquito salivary gland proteins by the avidin-biotin-peroxidase technique. J Am Acad Dermatol. 1988;18(1 Pt 1):87-92.

30.Wongkamchai S, Techasintana P, Wisuthsarewong W, Kulthanan K, Suthipinittharm

P, Eakpo P. Analysis of IgE-binding allergens in Culex quinquefasciatus saliva protein in mosquito bite allergic patients. Ann Allergy Asthma Immunol. 2007;98(2):200-1.

31.Peng Z, Simons FE. Mosquito allergy: immune mechanisms and recombinant salivary allergens. Int Arch Allergy Immunol. 2004;133(2):198-209.

32.Ohtaki N, Oka K. A quantitative study of specific immunoglobulins to mosquito salivary gland antigen in hypersensitive and common types of mosquito bite reaction. J Dermatol. 1994;21(9):639-44.

33.Brummer-Korvenkontio H, Palosuo K, Palosuo T, Brummer-Korvenkontio M, Leinikki P, Reunala T. Detection of mosquito saliva-specific IgE antibodies by capture ELISA. Allergy. 1997;52(3):342-5.

34.Peng Z, Simons FE. Cross-reactivity of skin and serum specific IgE responses and allergen analysis for three mosquito species with worldwide distribution. J Allergy Clin Immunol. 1997;100(2):192-8.

35.Reunala T, Brummer-Korvenkontio H, Rasanen L, Francois G, Palosuo T. Passive transfer of cutaneous mosquito-bite hypersensitivity by IgE anti-saliva antibodies. J Allergy Clin Immunol. 1994;94(5):902-6.

36.Reunala T, Brummer-Korvenkontio H, Palosuo T. Are we really allergic to mosquito bites? Ann Med. 1994;26(4):301-6.

37.Boppana VD, Thanγni S, Adler AJ, Wikel SK. SAAG-4 is a novel mosquito salivary protein that programmes host CD4 T cells to express IL-4. Parasite Immunol. 2009;31(6):287-95.

38.Cross ML, Cupp EW, Enriquez FJ. Differential modulation of murine cellular immune responses by salivary gland extract of Aedes aegypti. Am J Trop Med Hyg. 1994;51(5):690-6.

39.Depinay N, Hacini F, Beghdadi W, Peronet R, Mecheri S. Mast cell-dependent

down-regulation of antigen-specific immune responses by mosquito bites. J Immunol. 2006;176(7):4141-6.

40.Tortorella D, Gewurz BE, Furman MH, Schust DJ, Ploegh HL. Viral subversion of the immune system. Annu Rev Immunol. 2000;18:861-926.

41.Karppinen A, Rantala I, Vaalasti A, Palosuo T, Reunala T. Effect of cetirizine on the inflammatory cells in mosquito bites. Clin Exp Allergy. 1996;26(6):703-9.

42.Stark KR, James AA. A factor Xa-directed anticoagulant from the salivary glands of the yellow fever mosquito Aedes aegypti. Exp Parasitol. 1995;81(3):321-31.

43.Schneider BS, Higgs S. The enhancement of arbovirus transmission and disease by mosquito saliva is associated with modulation of the host immune response. Trans R Soc Trop Med Hyg. 2008;102(5):400-8.

44.Champagne DE, Smartt CT, Ribeiro JM, James AA. The salivary gland-specific apyrase of the mosquito Aedes aegypti is a member of the 5'-nucleotidase family. Proc Natl Acad Sci U S A. 1995;92(3):694-8.

45.Ribeiro JM, Rossignol PA, Spielman A. Role of mosquito saliva in blood vessel location. J Exp Biol. 1984;108:1-7.

46.Beerntsen BT, Champagne DE, Coleman JL, Campos YA, James AA. Characterization of the Sialokinin I gene encoding the salivary vasodilator of the yellow fever mosquito, Aedes aegypti. Insect Mol Biol. 1999;8(4):459-67.

47.Sankar S, Ramamurthy M, Nandagopal B, Sridharan G. In Silico Validation of D7 Salivary Protein-derived B- and T-cell Epitopes of Aedes aegypti as Potential Vaccine to Prevent Transmission of Flaviviruses and Togaviruses to Humans. Bioinformation. 2017;13(11):366-75.

48.Ribeiro JM, Nussenzveig RH, Tortorella G. Salivary vasodilators of Aedes triseriatus and

Anopheles gambiae (Diptera: Culicidae). J Med Entomol. 1994;31(5):747-53.

49.Calvo E, Mans BJ, Andersen JF, Ribeiro JM. Function and evolution of a mosquito salivary protein family. J Biol Chem. 2006;281(4):1935-42.

50.Bissonnette EY, Rossignol PA, Befus AD. Extracts of mosquito salivary gland inhibit tumour necrosis factor alpha release from mast cells. Parasite Immunol. 1993;15(1):27-33.

51.Owhashi M, Harada M, Suguri S, Ohmae H, Ishii A. The role of saliva of Anopheles stephensi in inflammatory response: identification of a high molecular weight neutrophil chemotactic factor. Parasitol Res. 2001;87(5):376-82.

52.Bizzarro B, Barros MS, Maciel C, Gueroni DI, Lino CN, Campopiano J, et al. Effects of Aedes aegypti salivary components on dendritic cell and lymphocyte biology. Parasit Vectors. 2013;6:329.

53.van Bronswijk JE, Jansen LH, Ophof AJ. Invasion of a house by the dog parasite Cheyletiella yasguri (Smiley 1965), a mite causing prurigo in man. Dermatologica. 1972;145(5):338-43.

54.Penneys NS, Nayar JK, Bernstein H, Knight JW, Leonardi C. Mosquito salivary gland antigens identified by circulating human antibodies. Arch Dermatol. 1989;125(2):219-22.

55.Brummer-Korvenkontio H, Palosuo T, Francois G, Reunala T. Characterization of Aedes communis, Aedes aegypti and Anopheles stephensi mosquito saliva antigens by immunoblotting. Int Arch Allergy Immunol. 1997;112(2):169-74.

56.Peng Z, Li H, Simons FE. Immunoblot analysis of salivary allergens in 10 mosquito species with worldwide distribution and the human IgE responses to these allergens. J Allergy Clin Immunol. 1998;101(4 Pt 1):498-505.

57.Docena GH, Benitez P, Campos RE, Macia A, Fernandez R, Fossati CA. Detection of allergens in Aedes albifasciatus mosquito (Diptera: Culicidae) extracts by immunological

methods. J Investig Allergol Clin Immunol. 1999;9(3):165-71.

58.Jeon SH, Park JW, Lee BH. Characterization of human IgE and mouse IgG1 responses to allergens in three mosquito species by immunoblotting and ELISA. Int Arch Allergy Immunol. 2001;126(3):206-12.

59.Eckert D, Paasonen M, Vartiainen A. On histamine in the gnat (Culex pipiens). Acta Pharmacol Toxicol (Copenh). 1951;7(1):16-22.

60.Horsmanheimo L, Harvima IT, Harvima RJ, Brummer-Korvenkontio H, Francois G, Reunala T. Histamine and leukotriene C4 release in cutaneous mosquito-bite reactions. J Allergy Clin Immunol. 1996;98(2):408-11.

61.Karppinen A, Brummer-Korvenkontio H, Petman L, Kautiainen H, Herve JP, Reunala T. Levocetirizine for treatment of immediate and delayed mosquito bite reactions. Acta Derm Venereol. 2006;86(4):329-31.

62.Reunala T, Brummer-Korvenkontio H, Petman L, Palosuo T, Sarna S. Effect of ebastine on mosquito bites. Acta Derm Venereol. 1997;77(4):315-6.

63.Reunala T, Brummer-Korvenkontio H, Karppinen A, Coulie P, Palosuo T. Treatment of mosquito bites with cetirizine. Clin Exp Allergy. 1993;23(1):72-5.

64.Reunala T, Lappalainen P, Brummer-Korvenkontio H, Coulie P, Palosuo T. Cutaneous reactivity to mosquito bites: effect of cetirizine and development of anti-mosquito antibodies. Clin Exp Allergy. 1991;21(5):617-22.

65.Karppinen A, Kautiainen H, Reunala T, Petman L, Reunala T, Brummer-Korvenkontio H. Loratadine in the treatment of mosquito-bite-sensitive children. Allergy. 2000;55(7):668-71.

66.Karppinen A, Petman L, Jekunen A, Kautiainen H, Vaalasti A, Reunala T. Treatment of mosquito bites with ebastine: a field trial. Acta Derm Venereol. 2000;80(2):114-6.

67.Kuraishi Y, Ohtsuka E, Nakano T, Kawai S, Andoh T, Nojima H, et al. Possible involvement of 5-lipoxygenase metabolite in itch-associated response of mosquito allergy in mice. J Pharmacol Sci. 2007;105(1):41-7.

68.Ohtsuka E, Kawai S, Nojima H, Andoh T, Kamimura K, Kuraishi Y. Inhibitory effect of azelastine on allergic itch-associated response in mice sensitized with mosquito salivary glands extract. J Pharmacol Sci. 2003;91(3):263-6.

69.Ohtsuka E, Kawai S, Ichikawa T, Nojima H, Kitagawa K, Shirai Y, et al. Roles of mast cells and histamine in mosquito bite-induced allergic itch-associated responses in mice. Jpn J Pharmacol. 2001;86(1):97-105.

70.Nakano T, Andoh T, Sasaki A, Nojima H, Kuraishi Y. Different roles of capsaicin-sensitive and H1 histamine receptor-expressing sensory neurones in itch of mosquito allergy in mice. Acta Derm Venereol. 2008;88(5):449-54.

71.Akiyama T, Andoh T, Ohtsuka E, Nojima H, Ouchi H, Takahata H, et al. Peripheral gabapentin regulates mosquito allergy-induced itch in mice. Eur J Pharmacol. 2018;833:44-9.

72.Gotoh Y, Omori Y, Andoh T, Kuraishi Y. Tonic inhibition of allergic itch signaling by the descending noradrenergic system in mice. J Pharmacol Sci. 2011;115(3):417-20.

73.Manuyakorn W, Itsaradisaikul S, Benjaponpitak S, Kamchaisatian W, Sasisakulporn C, Jotikasthira W, et al. Mosquito allergy in children: Clinical features and limitation of commercially-available diagnostic tests. Asian Pac J Allergy Immunol. 2017;35(4):186-90.

74.Raza N, Lodhi MS, Ahmed S, Dar NR, Ali L. Clinical study of papular urticaria. J Coll Physicians Surg Pak. 2008;18(3):147-50.

75.Fernandez-Grandon GM, Gezan SA, Armour JA, Pickett JA, Logan JG. Heritability of attractiveness to mosquitoes. PLoS One. 2015;10(4):e0122716.

76.Kirk KM, Eaves LJ, Meyer JM, Saul A, Martin NG. Twin study of adolescent genetic susceptibility to mosquito bites using ordinal and comparative rating data. Genet Epidemiol. 2000;19(2):178-90.

77.McBride CS, Baier F, Omondi AB, Spitzer SA, Lutomiah J, Sang R, et al. Evolution of mosquito preference for humans linked to an odorant receptor. Nature. 2014;515(7526):222-7.

78.Jones AV, Tilley M, Gutteridge A, Hyde C, Nagle M, Ziemek D, et al. GWAS of self-reported mosquito bite size, itch intensity and attractiveness to mosquitoes implicates immune-related predisposition loci. Hum Mol Genet. 2017;26(7):1391-406.

79.Qiu YT, Smallegange RC, Van Loon JJ, Ter Braak CJ, Takken W. Interindividual variation in the attractiveness of human odours to the malaria mosquito Anopheles gambiae s. s. Med Vet Entomol. 2006;20(3):280-7.

80.Jin H, Oyoshi MK, Le Y, Bianchi T, Koduru S, Mathias CB, et al. IL-21R is essential for epicutaneous sensitization and allergic skin inflammation in humans and mice. J Clin Invest. 2009;119(1):47-60.

81.Collier SP, Henderson MA, Tossberg JT, Aune TM. Regulation of the Th1 genomic locus from Ifng through Tmevpg1 by T-bet. J Immunol. 2014;193(8):3959-65.

82.Walker GB, Harrison PV. Seasonal bullous eruption due to mosquitoes. Clin Exp Dermatol. 1985;10(2):127-32.

83.Piccolo V, Russo T, Picciocchi R, Diplomatico M, Ametrano O, Moscarella E. Superficial lymphangitis after insect bite. J Pediatr. 2013;163(1):299 e1.

84.Abraham S, Tschanz C, Krischer J, Saurat JH. Lymphangitis due to insect sting. Dermatology. 2007;215(3):260-1.

85.Koul PA, Qadri SM. Acute superficial lymphangitis following pigeon mite bite. BMJ Case

Rep. 2010;2010.

86.Marque M, Girard C, Guillot B, Bessis D. Superficial lymphangitis after arthropod bite: a distinctive but underrecognized entity? Dermatology. 2008;217(3):262-7.

87.Wang J, Duan Q, Sun X, Mou X, Song B, Yuan H. Acute compartment syndrome of the leg due to infection following an insect bite: A case report. Medicine (Baltimore). 2018;97(30):e11613.

88.Pérez-Vanzzini R, González-Díaz SN, Arias-Cruz A, Palma-Gómez S, Yong-Rodríguez A, Guiérrez-Mujica JJ, et al. [Hypersensitivity to mosquito bite manifested as Skeeter syndrome]. Revista Alergia de Mexico. 2015;62(1):83-8.

89.Dutto M, Bertero M. Local intense and systemic reactions to Aedes albopictus (Diptera, Culicidae) bites: a clinical case report. Bull Soc Pathol Exot. 2010;103(5):309-12.

90.Simons FE, Peng Z. Skeeter syndrome. J Allergy Clin Immunol. 1999;104(3 Pt 1):705-7.

91.Koga C, Sugita K, Kabashima K, Matsuoka H, Nakamura M, Tokura Y. High responses of peripheral lymphocytes to mosquito salivary gland extracts in patients with Wells syndrome. J Am Acad Dermatol. 2010;63(1):160-1.

92.Tatsuno K, Fujiyama T, Matsuoka H, Shimauchi T, Ito T, Tokura Y. Clinical categories of exaggerated skin reactions to mosquito bites and their pathophysiology. J Dermatol Sci. 2016;82(3):145-52.

93.Mashima E, Sawada Y, Ohmori S, Omoto D, Haruyama S, Yoshioka M, et al. Annular erythematous eruption with a high response to mosquito bite. J Dermatol. 2016;43(11):1378-80.

94.Mashima E, Sawada Y, Yamaguchi T, Ohmori S, Haruyama S, Yoshioka M, et al. Eosinophilic Cellulitis Possibly Due to Mosquito Bite With High IL-5 Production. J Investig Allergol Clin Immunol. 2017;27(2):149-50.

95.Peng Z, Beckett AN, Engler RJ, Hoffman DR, Ott NL, Simons FE. Immune responses to mosquito saliva in 14 individuals with acute systemic allergic reactions to mosquito bites. J Allergy Clin Immunol. 2004;114(5):1189-94.

96.Garcia Ortiz JC, Cosmes Martin P. [Anaphylaxis from a mosquito bite]. Medicina clinica. 1994;102(4):157.

97.Hassoun S, Drouet M, Sabbah A. [Anaphylaxis caused by a mosquito: 2 case reports]. Allerg Immunol (Paris). 1999;31(8):285-7.

98.McCormack DR, Salata KF, Hershey JN, Carpenter GB, Engler RJ. Mosquito bite anaphylaxis: immunotherapy with whole body extracts. Ann Allergy Asthma Immunol. 1995;74(1):39-44.

99.Reiter N, Reiter M, Altrichter S, Becker S, Kristensen T, Broesby-Olsen S, et al. Anaphylaxis caused by mosquito allergy in systemic mastocytosis. Lancet. 2013;382(9901):1380.

100.Ryss ES, Rumiantsev A, Kisina AA, Akimova SL, Nabokov AV, Rakitianskaia IA, et al. [A case of the development of chronic glomerulonephritis following mosquito bites]. Ter Arkh. 1991;63(6):132-4.

101.Revai T, Kaszas I, Marton C, Arpasi G, Winkler G. Nephrotic syndrome with focal segmental glomerulosclerosis after an insect bite. Clin Nephrol. 2006;66(2):128-30.

102.Cantillo JF, Fernandez-Caldas E, Puerta L. Immunological aspects of the immune response induced by mosquito allergens. Int Arch Allergy Immunol. 2014;165(4):271-82.

103.Gluck JC, Pacin MP. Asthma from mosquito bites: a case report. Ann Allergy. 1986;56(6):492-3.

104.Ocampo FA, Collado CM. Acute infantile prurigo: clinico-pathological correlation in one hundred cases. Australas J Dermatol. 1975;16(3):109-13.

105.Bolam RM, Burtt ET. Flea infestation as a cause of papular urticaria; a preliminary investigation. Br Med J. 1956;1(4976):1130-3.

106.Demeure CE, Brahimi K, Hacini F, Marchand F, Peronet R, Huerre M, et al. Anopheles mosquito bites activate cutaneous mast cells leading to a local inflammatory response and lymph node hyperplasia. J Immunol. 2005;174(7):3932-40.

107.Garcia E, Halpert E, Rodriguez A, Andrade R, Fiorentino S, Garcia C. Immune and histopathologic examination of flea bite–induced papular urticaria. Ann Allergy Asthma Immunol. 2004;92:446-52.

108.Miteva M, Elsner P, Ziemer M. A histopathologic study of arthropod bite reactions in 20 patients highlights relevant adnexal involvement. Journal of Cutaneous Pathology. 2009;36(1):26-33.

109.Barros MS, Gomes E, Gueroni DI, Ramos AD, Mirotti L, Florsheim E, et al. Exposure to Aedes aegypti Bites Induces a Mixed-Type Allergic Response following Salivary Antigens Challenge in Mice. PLoS One. 2016;11(5):e0155454.

110.Mail GA. Reaction to Mosquito Bites Following Treatment for Cold in Head. Science. 1934;79(2041):140.

111.Weed RI. Exaggerated Delayed Hypersensitivity to Mosquito Bites in Chronic Lymphocytic Leukemia. Blood. 1965;26:257-68.

112.Liu KC, Hsu CK, Lee JY. Insect bite-like reaction in association with chronic lymphocytic leukemia. Int J Dermatol. 2015;54(10):1191-3.

113.Butzmann CM, Kern JS, Stanislawski G, Meiss F. Insect bite-like reaction in a patient with chronic lymphocytic leukemia. J Dtsch Dermatol Ges. 2014;12(8):734-7.

114.Royo-Cebrecos C, Garcia-Vidal C. Exaggerated insect bite reaction related to chronic

leukemia. Mayo Clin Proc. 2013;88(4):e37.

115.Mitteldorf C, Tronnier M, Merz H, Haenssle HA, Bertsch HP, Schon MP, et al. Insect bite-like reactions in a patient with B-cell chronic lymphocytic leukaemia: fluorescence in situ hybridization analysis revealed neoplastic B cells within the skin infiltrate. Br J Dermatol. 2012;167(4):944-6.

116.Bairey O, Goldschmidt N, Ruchlemer R, Tadmor T, Rahimi-Levene N, Yuklea M, et al. Insect-bite-like reaction in patients with chronic lymphocytic leukemia: a study from the Israeli Chronic Lymphocytic Leukemia Study Group. Eur J Haematol. 2012;89(6):491-6.

117.Rodriguez-Lojo R, Almagro M, Pineyro F, Perez-Varela L, Fernandez-Jorge B, Del Pozo J, et al. Eosinophilic panniculitis and insect bite-like eruption in a patient with chronic lymphocytic leukaemia: a spectrum of the same entity. Dermatol Res Pract. 2010;2010:263827.

118.Ulmer A, Metzler G, Schanz S, Fierlbeck G. Dapsone in the management of “insect bite-like reaction” in a patient with chronic lymphocytic leukaemia. Br J Dermatol. 2007;156(1):172-4.

119.Walker P, Long D, James C, Marshman G. Exaggerated insect bite reaction exacerbated by a pyogenic infection in a patient with chronic lymphocytic leukaemia. Australas J Dermatol. 2007;48(3):165-9.

120.Asakura K, Kizaki M, Ikeda Y. Exaggerated cutaneous response to mosquito bites in a patient with chronic lymphocytic leukemia. Int J Hematol. 2004;80(1):59-61.

121.Barzilai A, Shpiro D, Goldberg I, Yacob-Hirsch Y, Diaz-Cascajo C, Meytes D, et al. Insect bite-like reaction in patients with hematologic malignant neoplasms. Arch Dermatol. 1999;135(12):1503-7.

122.Dodiuk-Gad RP, Dann EJ, Bergman R. Insect bite-like reaction associated with mantle cell

lymphoma: a report of two cases and review of the literature. Int J Dermatol. 2004;43(10):754-8.

123.Khamaysi Z, Dodiuk-Gad RP, Weltfriend S, Ben-Arieh Y, Dann EJ, Sahar D, et al. Insect bite-like reaction associated with mantle cell lymphoma: clinicopathological, immunopathological, and molecular studies. Am J Dermatopathol. 2005;27(4):290-5.

124.Kunitomi A, Konaka Y, Yagita M. Hypersensitivity to mosquito bites as a potential sign of mantle cell lymphoma. Internal medicine. 2005;44(10):1097-9.

125.Mori T, Okamoto S, Kuramochi S, Ikeda Y. An adult patient with hypersensitivity to mosquito bites developing mantle cell lymphoma. Int J Hematol. 2000;71(3):259-62.

126.Shigekiyo T, Ohmori H, Chohraku M, Ohtsuka S, Yamabe K, Takishita Y, et al. Unusual skin reactions after mosquito bites and Epstein-Barr virus reactivation in a patient with mantle cell lymphoma. Internal medicine. 2004;43(10):986-9.

127.Zeeli T, Feinmesser M, Segal R, David M. Insect-bite-like Wells' syndrome in association with mantle-zone lymphoma. Br J Dermatol. 2006;155(3):614-6.

128.Yoon TY, Kim YG, Kim JW, Kim MK. Nodal marginal zone lymphoma in association with hydroa vacciniforme-like papulovesicular eruption, hypersensitivity to mosquito bites and insect bite-like reaction. Br J Dermatol. 2005;153(1):210-2.

129.Konuma T, Uchimaru K, Sekine R, Ohno N, Soda Y, Tomonari A, et al. Atypical hypersensitivity to mosquito bites without natural killer cell proliferative disease in an adult patient. Int J Hematol. 2005;82(5):441-4.

130.Benmously R, Hammami H, Rouatbi M, Debbiche A, Souissi A, Mokhtar I, et al. Insect bite-like reaction associated with the relapse of non-Hodgkin B cell-lymphoma. Eur J Dermatol. 2009;19(4):406-7.

131.Park S, Bahng S, Kim EK, Park SB, Sung YK, Kim SJ, et al. Hodgkin's lymphoma arising in a patient with hypersensitivity to mosquito bites: a case report. J Clin Oncol. 2010;28(10):e148-50.

132.Kang JH, Lee JH, Kim M, Cho BK, Song CH, Ock SM, et al. Anaplastic lymphoma kinase-positive anaplastic large cell lymphoma arising in a patient with hypersensitivity to mosquito bites. Korean J Fam Med. 2015;36(1):35-41.

133.Misago N, Okwa T, Tanaka M, Narisawa Y. Eosinophilic cellulitis (Wells' syndrome) and an insect bite-like reaction in a patient with non-Hodgkin B cell lymphoma. Eur J Dermatol. 2011;21(3):422-3.

134.Mizuki M, Ueda S, Tagawa S, Shibayama H, Nishimori Y, Shibano M, et al. Natural killer cell-derived large granular lymphocyte lymphoma of lung developed in a patient with hypersensitivity to mosquito bites and reactivated Epstein-Barr virus infection. American journal of hematology. 1998;59(4):309-15.

135.Magana M, Sangueza P, Gil-Beristain J, Sanchez-Sosa S, Salgado A, Ramon G, et al. Angiocentric cutaneous T-cell lymphoma of childhood (hydroa-like lymphoma): a distinctive type of cutaneous T-cell lymphoma. J Am Acad Dermatol. 1998;38(4):574-9.

136.Mariano M, Cavallotti C, Muscardin L, Cameli N. Eosinophilic dermatoses (exaggerated insect bite-like reaction) associated with hematological malignancy: Report of three cases. Indian J Dermatol Venereol Leprol. 2018;84(1):93-5.

137.Kim JE, Kim SC. Insect Bite-Like Reaction with Bullous Lesions Mimicking Bullous Pemphigoid in a Patient with Chronic Lymphocytic Leukemia. Ann Dermatol. 2018;30(4):468-72.

138.Byrd JA, Scherschun L, Chaffins ML, Fivenson DP. Eosinophilic dermatosis of myeloproliferative disease: characterization of a unique eruption in patients with hematologic

disorders. Arch Dermatol. 2001;137(10):1378-80.

139.Li J, Best OG, Mulligan SP, Fernando SL. Serum from a subset of patients with chronic lymphocytic leukemia and large local reactions to mosquito bites induces upregulation of CD63 surface expression on basophils in atopic donors. Leuk Lymphoma. 2016;57(10):2417-20.

140.Suzuki S, Negishi K, Tomizawa S, Shibasaki M, Kuroume T. A case of mosquito allergy. Immunological studies. Acta Allergol. 1976;31(6):428-41.

141.Matsumoto S, Baba K, Koide O, Nakayama K. [An autopsy case of malignant histiocytosis-like disorder following hypersensitive reaction to mosquito bite]. J Uoeh. 1989;11(1):69-75.

142.Tokura Y, Tamura Y, Takigawa M, Koide M, Satoh T, Sakamoto T, et al. Severe hypersensitivity to mosquito bites associated with natural killer cell lymphocytosis. Arch Dermatol. 1990;126(3):362-8.

143.Shan EZ, Taniguchi Y, Shimizu M, Ando K, Chinzei Y, Suto C, et al. Immunoglobulins specific to mosquito salivary gland proteins in the sera of persons with common or hypersensitive reactions to mosquito bites. J Dermatol. 1995;22(6):411-8.

144.Ishihara S, Okada S, Wakiguchi H, Kurashige T, Hirai K, Kawa-Ha K. Clonal lymphoproliferation following chronic active Epstein-Barr virus infection and hypersensitivity to mosquito bites. American journal of hematology. 1997;54(4):276-81.

145.Ishihara S, Ohshima K, Tokura Y, Yabuta R, Imaishi H, Wakiguchi H, et al. Hypersensitivity to mosquito bites conceals clonal lymphoproliferation of Epstein-Barr viral DNA-positive natural killer cells. Japanese journal of cancer research : Gann. 1997;88(1):82-7.

146.Ohshima S, Ishii M, Asada H, Tatekawa T, Yamaguchi N, Kobayashi H, et al. A possible mechanism of NK cell-lineage granular lymphocyte proliferative disorder (NK-GLPD) in a patient with chronic active Epstein-Barr virus infection (CAEBV) and severe hypersensitivity

to mosquito bites (SHMB). Internal medicine. 2002;41(8):651-6.

147.Satoh M, Oyama N, Akiba H, Ohtsuka M, Iwatsuki K, Kaneko F. Hypersensitivity to mosquito bites with natural-killer cell lymphocytosis: the possible implication of Epstein-Barr virus reactivation. Eur J Dermatol. 2002;12(4):381-4.

148.Asada H, Miyagawa S, Sumikawa Y, Yamaguchi Y, Itami S, Suguri S, et al. CD4+ T-lymphocyte-induced Epstein-Barr virus reactivation in a patient with severe hypersensitivity to mosquito bites and Epstein-Barr virus-infected NK cell lymphocytosis. Arch Dermatol. 2003;139(12):1601-7.

149.Asada H, Saito-Katsuragi M, Niizeki H, Yoshioka A, Suguri S, Isonokami M, et al. Mosquito salivary gland extracts induce EBV-infected NK cell oncogenesis via CD4 T cells in patients with hypersensitivity to mosquito bites. J Invest Dermatol. 2005;125(5):956-61.

150.Yamamoto T, Hirai Y, Miyake T, Hamada T, Yamasaki O, Morizane S, et al. Epstein-Barr virus reactivation is induced, but abortive, in cutaneous lesions of systemic hydroa vacciniforme and hypersensitivity to mosquito bites. J Dermatol Sci. 2016;82(3):153-9.

151.Washio K, Oka T, Abdalkader L, Muraoka M, Shimada A, Oda M, et al. Gene expression analysis of hypersensitivity to mosquito bite, chronic active EBV infection and NK/T-lymphoma/leukemia. Leuk Lymphoma. 2017;58(11):2683-94.

152.Chiu TM, Lin YM, Wang SC, Tsai YG. Hypersensitivity to mosquito bites as the primary clinical manifestation of an Epstein-Barr virus infection. J Microbiol Immunol Infect. 2016;49(4):613-6.

153.Tokura Y, Ishihara S, Tagawa S, Seo N, Ohshima K, Takigawa M. Hypersensitivity to mosquito bites as the primary clinical manifestation of a juvenile type of Epstein-Barr virus-associated natural killer cell leukemia/lymphoma. J Am Acad Dermatol. 2001;45(4):569-78.

154.Asada H. Hypersensitivity to mosquito bites: a unique pathogenic mechanism linking Epstein-Barr virus infection, allergy and oncogenesis. J Dermatol Sci. 2007;45(3):153-60.

155.Chung JS, Shin HJ, Lee EY, Cho GJ. Hypersensitivity to mosquito bites associated with natural killer cell-derived large granular lymphocyte lymphocytosis: a case report in Korea. Korean J Intern Med. 2003;18(1):50-2.

156.Magana M, Massone C, Magana P, Cerroni L. Clinicopathologic Features of Hydroa Vacciniforme-Like Lymphoma: A Series of 9 Patients. Am J Dermatopathol. 2016;38(1):20-5.

157.Seon HS, Roh JH, Lee SH, Kang EK. A case of hypersensitivity to mosquito bites without peripheral natural killer cell lymphocytosis in a 6-year-old Korean boy. J Korean Med Sci. 2013;28(1):164-6.

158.Kyriakidis I, Vasileiou E, Karastrati S, Tragiannidis A, Gompakis N, Hatzistilianou M. Primary EBV infection and hypersensitivity to mosquito bites: a case report. Virol Sin. 2016;31(6):517-20.

159.Boushab BM, Malick Fall FZ, Ould Cheikh Mohamed Vadel TK, Ould Cheikh Melainine ML, Maazouz MV, Savadogo M, et al. Mucocutaneous manifestations in human immunodeficiency virus (HIV)-infected patients in Nouakchott, Mauritania. Int J Dermatol. 2017;56(12):1421-4.

160.Padovese V, Racalbuto V, Barnabas GA, Morrone A. Operational research on the correlation between skin diseases and HIV infection in Tigray region, Ethiopia. Int J Dermatol. 2015;54(10):1169-74.

161.Osinaike BO, Temiye EO, Odusote O, Akinsulie AO, Iroha E. Prevalence of Skin Diseases in Children with Human Immunodeficiency Syndrome Infection in Paediatric HIV Clinic of A Tertiary Hospital in Nigeria. Nig Q J Hosp Med. 2015;25(3):164-70.

162.Mavura DR, Masenga EJ, Minja E, Grossmann H, Crump JA, Bartlett JA. Initiation of antiretroviral therapy in HIV-infected adults with skin complaints in northern Tanzania. Int J Dermatol. 2015;54(1):68-73.

163.James WD, Redfield RR, Lupton GP, Meltzer MS, Berger TG, Rodman OG, et al. A papular eruption associated with human T cell lymphotropic virus type III disease. J Am Acad Dermatol. 1985;13(4):563-6.

164.Colebunders R, Mann JM, Francis H, Bila K, Izaley L, Kakonde N, et al. Generalized papular pruritic eruption in African patients with human immunodeficiency virus infection. Aids. 1987;1(2):117-21.

165.Hevia O, Jimenez-Acosta F, Ceballos PI, Gould EW, Penneys NS. Pruritic papular eruption of the acquired immunodeficiency syndrome: a clinicopathologic study. J Am Acad Dermatol. 1991;24(2 Pt 1):231-5.

166.Banuls J, Ramon D, Aniz E, Jorda E, Torres V. Papular pruritic eruption with human immunodeficiency virus infection. Int J Dermatol. 1991;30(11):801-3.

167.Penneys NS, Nayar JK, Bernstein H, Knight JW. Chronic pruritic eruption in patients with acquired immunodeficiency syndrome associated with increased antibody titers to mosquito salivary gland antigens. J Am Acad Dermatol. 1989;21(2 Pt 2):421-5.

168.Hira SK, Wadhawan D, Kamanga J, Kavindele D, Macuacua R, Patil PS, et al. Cutaneous manifestations of human immunodeficiency virus in Lusaka, Zambia. J Am Acad Dermatol. 1988;19(3):451-7.

169.Diven DG, Newton RC, Ramsey KM. Heightened cutaneous reactions to mosquito bites in patients with acquired immunodeficiency syndrome receiving zidovudine. Arch Intern Med. 1988;148(10):2296.

170.Liautaud B, Pape JW, DeHovitz JA, Thomas F, LaRoche AC, Verdier RI, et al. Pruritic skin lesions. A common initial presentation of acquired immunodeficiency syndrome. Arch Dermatol. 1989;125(5):629-32.

171.Pradinaud R, Sainte-Marie D, Strobel M, Degarve B, Roul S. [Prurigo in tropical area. Importance of its association with HIV infection]. Bull Soc Pathol Exot. 1993;86(5 Pt 2):512-6.

172.Nair SP. Insect bite reaction and HIV infection. Indian J Dermatol Venereol Leprol. 2015;81(1):95.

173.Boozalis E, Tang O, Patel S, Semenov YR, Pereira MP, Stander S, et al. Ethnic differences and comorbidities of 909 Prurigo Nodularis patients. J Am Acad Dermatol. 2018.

174.Jiamton S, Kaewarpai T, Ekapo P, Kulthanan K, Hunnangkul S, Boitano JJ, et al. Total IgE, mosquito saliva specific IgE and CD4+ count in HIV-infected patients with and without pruritic papular eruptions. Asian Pac J Allergy Immunol. 2014;32(1):53-9.

175.Magand F, Nacher M, Cazorla C, Cambazard F, Marie DS, Couppie P. Predictive values of prurigo nodularis and herpes zoster for HIV infection and immunosuppression requiring HAART in French Guiana. Trans R Soc Trop Med Hyg. 2011;105(7):401-4.

176.Boonchai W, Laohasrisakul R, Manonukul J, Kulthanan K. Pruritic papular eruption in HIV seropositive patients: a cutaneous marker for immunosuppression. Int J Dermatol. 1999;38(5):348-50.

177.Labhardt ND, Bader J, Ramoeletsi M, Kamele M, Lejone TI, Cheleboi M, et al. Clinical and socio-demographic predictors for virologic failure in rural Southern Africa: preliminary findings from CART-1. J Int AIDS Soc. 2014;17(4 Suppl 3):19666.

178.Chua SL, Amerson EH, Leslie KS, McCalmont TH, Leboit PE, Martin JN, et al. Factors associated with pruritic papular eruption of human immunodeficiency virus infection in the

antiretroviral therapy era. Br J Dermatol. 2014;170(4):832-9.

179.Magand F, Nacher M, Cazorla C, Cambazard F, Marie DS, Couppie P. Predictive values of prurigo nodularis and herpes zoster for HIV infection and immunosuppression requiring HAART in French Guiana. Transactions of the Royal Society of Tropical Medicine and Hygiene. 2011;105(7):401-4.

180.Resneck JS, Jr., Van Beek M, Furmanski L, Oyugi J, LeBoit PE, Katabira E, et al. Etiology of pruritic papular eruption with HIV infection in Uganda. JAMA. 2004;292(21):2614-21.

181.Ramos H, Pagliari C, Takakura CF, Sotto MN, Duarte MI. Pruritic papular eruption associated with HIV-etiopathogenesis evaluated by clinical, immunohistochemical, and ultrastructural analysis. J Dermatol. 2005;32(7):549-56.

182.Afonso JP, Tomimori J, Michalany NS, Nonogaki S, Porro AM. Pruritic papular eruption and eosinophilic folliculitis associated with human immunodeficiency virus (HIV) infection: a histopathological and immunohistochemical comparative study. J Am Acad Dermatol. 2012;67(2):269-75.

183.Rosatelli JB, Roselino AM. Hyper-IgE, eosinophilia, and immediate cutaneous hypersensitivity to insect antigens in the pruritic papular eruption of human immunodeficiency virus. Arch Dermatol. 2001;137(5):672-3.

184.Uehara M, Ofuji S. Primary eruption of prurigo simplex subacuta. Dermatologica. 1976;153(1):49-56.

185.Topal SG, Karakus G, Karaman BF, Yucel A, Aksungur VL. The Value of Etiological Tests and Skin Biopsy in the Management of Prurigo Simplex Subacuta. Acta Dermatovenerol Croat. 2017;25(4):276-8.

186.Sherertz EF, Jorizzo JL, White WL, Shar GG, Arrington J. Papular dermatitis in adults:

subacute prurigo, American style? Journal of the American Academy of Dermatology. 1991;24(5 Pt 1):697-702.

187.Mali JW. Prurigo simplex subacuta. A group of cases with atopic background. Acta dermato-venereologica. 1967;47(5):304-8.

188.Pereira MP, Steinke S, Zeidler C, Forner C, Riepe C, Augustin M, et al. European academy of dermatology and venereology European prurigo project: expert consensus on the definition, classification and terminology of chronic prurigo. J Eur Acad Dermatol Venereol. 2018;32(7):1059-65.

189.Schmelz M, Hilliges M, Schmidt R, Orstavik K, Vahlquist C, Weidner C, et al. Active “itch fibers” in chronic pruritus. Neurology. 2003;61(4):564-6.

190.Zeidler C, Yosipovitch G, Stander S. Prurigo Nodularis and Its Management. Dermatol Clin. 2018;36(3):189-97.

191.Hyde JN. A practical treatise on disease of the skin for the use of students and practitioners. 1st ed. Philadelphia: Lea’s Son & Co; 1883.

192.Iking A, Grundmann S, Chatzigeorgakidis E, Phan NQ, Klein D, Stander S. Prurigo as a symptom of atopic and non-atopic diseases: aetiological survey in a consecutive cohort of 108 patients. Journal of the European Academy of Dermatology and Venereology : JEADV. 2012.

193.Lotti T, Buggiani G, Prignano F. Prurigo nodularis and lichen simplex chronicus. Dermatol Ther. 2008;21(1):42-6.

194.Bobko S, Zeidler C, Osada N, Riepe C, Pfleiderer B, Pogatzki-Zahn E, et al. Intraepidermal Nerve Fibre Density is Decreased in Lesional and Inter-lesional Prurigo Nodularis and Reconstitutes on Healing of Lesions. Acta Derm Venereol. 2016;96(3):404-6.

195.Lee MR, Shumack S. Prurigo nodularis: a review. The Australasian journal of dermatology.

2005;46(4):211-18; quiz 9-20.

196.Lezcano L, Di Martino Ortiz B, Rodriguez Masi M, Knopfelmacher O, Bolla de Lezcano L. [Prurigo nodularis]. Arch Argent Pediatr. 2008;106(5):446-9.

197.Vaidya DC, Schwartz RA. Prurigo nodularis: a benign dermatosis derived from a persistent pruritus. Acta Dermatovenerol Croat. 2008;16(1):38-44.

198.Schedel F, Schurmann C, Metze D, Stander S. [Prurigo. Clinical definition and classification]. Hautarzt. 2014;65(8):684-90.

199.Kestner RI, Stander S, Osada N, Ziegler D, Metze D. Acquired Reactive Perforating Dermatosis is a Variant of Prurigo Nodularis. Acta Derm Venereol. 2017;97(2):249-54.

200.El-Khalawany M, Saudi W, Kamel A, Fawzy S, Hassan H. Pseudoperforation: an uncommon histologic phenomenon in prurigo misleading for the diagnosis of reactive perforating collagenosis. Pathol Res Pract. 2014;210(12):1043-8.

201.Polking J, Zeidler C, Schedel F, Osada N, Augustin M, Metze D, et al. Prurigo Activity Score (PAS): validity and reliability of a new instrument to monitor chronic prurigo. J Eur Acad Dermatol Venereol. 2018.

202.Bohme T, Heitkemper T, Mettang T, Phan NQ, Stander S. [Clinical features and prurigo nodularis in nephrogenic pruritus]. Hautarzt. 2014;65(8):714-20.

203.Mehta V, Sarda A, Balachandran C, Rao R, Monga P. Late onset nodular prurigo - the sole and initial manifestation of occult Hodgkin's disease. Indian J Dermatol. 2009;54(2):192-3.

204.Weigelt N, Metze D, Stander S. Prurigo nodularis: systematic analysis of 58 histological criteria in 136 patients. Journal of cutaneous pathology. 2010;37(5):578-86.

205.Doyle JA, Connolly SM, Hunziker N, Winkelmann RK. Prurigo nodularis: a reappraisal of

the clinical and histologic features. Journal of cutaneous pathology. 1979;6(5):392-403.

206.Johnston JC. Papular Persistent Dermatosis: Report on an Undescribed Disease. Journal of Cutaneous Diseases. 1899;17.

207.Dupont A, Aupaix M. [Nerve changes in chronic nodular circumscribed lichenification (lichen obtusus corneus, Hyde's prurigo)]. Arch Belg Dermatol Syphiligr. 1958;14(4):448-53.

208.Dupont A. [The neural component of the papules in chronic nodular circumscribed lichenification (Hyde's prurigo)]. Arch Belg Dermatol Syphiligr. 1961;17:238-42.

209.Cowan MA. Neurohistological Changes in Prurigo Nodularis. Archives of dermatology. 1964;89:754-8.

210.Feuerman EJ, Sandbank M. Prurigo nodularis. Histological and electron microscopical study. Archives of dermatology. 1975;111(11):1472-7.

211.Sandbank M. Cutaneous nerve lesions in prurigo nodularis. Electron microscopic study of two patients. Journal of cutaneous pathology. 1976;3(3):125-32.

212.Runne U, Orfanos CE. Cutaneous neural proliferation in highly pruritic lesions of chronic prurigo. Arch Dermatol. 1977;113(6):787-91.

213.Rowland Payne CM, Wilkinson JD, McKee PH, Jurecka W, Black MM. Nodular prurigo--a clinicopathological study of 46 patients. The British journal of dermatology. 1985;113(4):431-9.

214.Lindley RP, Payne CM. Neural hyperplasia is not a diagnostic prerequisite in nodular prurigo. A controlled morphometric microscopic study of 26 biopsy specimens. Journal of cutaneous pathology. 1989;16(1):14-8.

215.Pautrier LM. Le neurone de la lichenification circonscrite nodulaire chronique (lichen ruber obtusus corne prurigo nodularis). Annales de Dermatologie et Syphylographie. 1934:897.

216.Abadia Molina F, Burrows NP, Jones RR, Terenghi G, Polak JM. Increased sensory neuropeptides in nodular prurigo: a quantitative immunohistochemical analysis. The British journal of dermatology. 1992;127(4):344-51.

217.Harris B, Harris K, Penneys NS. Demonstration by S-100 protein staining of increased numbers of nerves in the papillary dermis of patients with prurigo nodularis. Journal of the American Academy of Dermatology. 1992;26(1):56-8.

218.Liang Y, Marcusson JA, Johansson O. Light and electron microscopic immunohistochemical observations of p75 nerve growth factor receptor-immunoreactive dermal nerves in prurigo nodularis. Archives of dermatological research. 1999;291(1):14-21.

219.Haas S, Capellino S, Phan NQ, Bohm M, Luger TA, Straub RH, et al. Low density of sympathetic nerve fibers relative to substance P-positive nerve fibers in lesional skin of chronic pruritus and prurigo nodularis. Journal of dermatological science. 2010;58(3):193-7.

220.McGrath JA, Uitto J. Anatomy and Organization of Human Skin. In: Burns T, Breathnach SM, Cox N, Griffiths CE, editors. Rook's Textbook of Dermatology. 1. eighth ed. West Sussex: Wiley-Blackwell; 2010. p. 3.1 - 3.52.

221.Tominaga M, Takamori K. Sensitization of Itch Signaling: Itch Sensitization-Nerve Growth Factor, Semaphorins. In: Carstens E, Akiyama T, editors. Itch: Mechanisms and Treatment. Frontiers in Neuroscience. Boca Raton (FL)2014.

222.Vaalasti A, Suomalainen H, Rechardt L. Calcitonin gene-related peptide immunoreactivity in prurigo nodularis: a comparative study with neurodermatitis circumscripta. The British journal of dermatology. 1989;120(5):619-23.

223.Delgado AV, McManus AT, Chambers JP. Production of tumor necrosis factor-alpha, interleukin 1-beta, interleukin 2, and interleukin 6 by rat leukocyte subpopulations after exposure to substance P. Neuropeptides. 2003;37(6):355-61.

224.Johansson O, Liang Y, Heilborn JD, Marcusson JA. Langerhans cells in prurigo nodularis investigated by HLA-DR and S-100 immunofluorescence double staining. Journal of dermatological science. 1998;17(1):24-32.

225.Schuhknecht B, Marziniak M, Wissel A, Phan NQ, Pappai D, Dangelmaier J, et al. Reduced intraepidermal nerve fibre density in lesional and nonlesional prurigo nodularis skin as a potential sign of subclinical cutaneous neuropathy. The British journal of dermatology. 2011;165(1):85-91.

226.Pereira MP, Pogatzki-Zahn E, Snels C, Vu TH, Uceyler N, Loser K, et al. There is no functional small-fibre neuropathy in prurigo nodularis despite neuroanatomical alterations. Exp Dermatol. 2017;26(10):969-71.

227.Zeidler C, Tsianakas A, Pereira M, Stander H, Yosipovitch G, Stander S. Chronic Prurigo of Nodular Type: A Review. Acta Derm Venereol. 2018;98(2):173-9.

228.Liang Y, Marcusson JA, Jacobi HH, Haak-Frendscho M, Johansson O. Histamine-containing mast cells and their relationship to NGFr-immunoreactive nerves in prurigo nodularis: a reappraisal. Journal of cutaneous pathology. 1998;25(4):189-98.

229.Liang Y, Jacobi HH, Reimert CM, Haak-Frendscho M, Marcusson JA, Johansson O. CGRP-immunoreactive nerves in prurigo nodularis--an exploration of neurogenic inflammation. Journal of cutaneous pathology. 2000;27(7):359-66.

230.Metz M, Siebenhaar F, Maurer M. Mast cell functions in the innate skin immune system. Immunobiology. 2008;213(3-4):251-60.

231.Garbuzenko E, Nagler A, Pickholtz D, Gillery P, Reich R, Maquart FX, et al. Human mast cells stimulate fibroblast proliferation, collagen synthesis and lattice contraction: a direct role for mast cells in skin fibrosis. Clin Exp Allergy. 2002;32(2):237-46.

232.Johansson O, Liang Y, Marcusson JA, Reimert CM. Eosinophil cationic protein- and eosinophil-derived neurotoxin/eosinophil protein X-immunoreactive eosinophils in prurigo nodularis. Archives of dermatological research. 2000;292(8):371-8.

233.Friedman S, Levi-Schaffer F. Substance P and eosinophils: an itchy connection. Exp Dermatol. 2015;24(12):918-9.

234.Walsh MT, Curran DR, Kingham PJ, Morgan RK, Durcan N, Gleich GJ, et al. Effect of eosinophil adhesion on intracellular signaling in cholinergic nerve cells. Am J Respir Cell Mol Biol. 2004;30(3):333-41.

235.Sunohara N, Furukawa S, Nishio T, Mukoyama M, Satoyoshi E. Neurotoxicity of human eosinophils towards peripheral nerves. J Neurol Sci. 1989;92(1):1-7.

236.Zhang Q, Putheti P, Zhou Q, Liu Q, Gao W. Structures and biological functions of IL-31 and IL-31 receptors. Cytokine Growth Factor Rev. 2008;19(5-6):347-56.

237.Grimstad O, Sawanobori Y, Vestergaard C, Bilsborough J, Olsen UB, Gronhoj-Larsen C, et al. Anti-interleukin-31-antibodies ameliorate scratching behaviour in NC/Nga mice: a model of atopic dermatitis. Experimental dermatology. 2009;18(1):35-43.

238.Bilsborough J, Leung DY, Maurer M, Howell M, Boguniewicz M, Yao L, et al. IL-31 is associated with cutaneous lymphocyte antigen-positive skin homing T cells in patients with atopic dermatitis. J Allergy Clin Immunol. 2006;117(2):418-25.

239.Sonkoly E, Muller A, Lauerma AI, Pivarcsi A, Soto H, Kemeny L, et al. IL-31: a new link between T cells and pruritus in atopic skin inflammation. J Allergy Clin Immunol. 2006;117(2):411-7.

240.Stander S, Moormann C, Schumacher M, Buddenkotte J, Artuc M, Shpacovitch V, et al. Expression of vanilloid receptor subtype 1 in cutaneous sensory nerve fibers, mast cells, and

epithelial cells of appendage structures. Experimental dermatology. 2004;13(3):129-39.

241.Saraceno R, Chiricozzi A, Nistico SP, Tiberti S, Chimenti S. An occlusive dressing containing betamethasone valerate 0.1% for the treatment of prurigo nodularis. J Dermatolog Treat. 2010;21(6):363-6.

242.Wong SS, Goh CL. Double-blind, right/left comparison of calcipotriol ointment and betamethasone ointment in the treatment of Prurigo nodularis. Archives of dermatology. 2000;136(6):807-8.

243.Lee HH, Sterry W, Worm M. [Efficacy of tracrolimus 0.1% ointment in prurigo]. Journal der Deutschen Dermatologischen Gesellschaft = Journal of the German Society of Dermatology : JDDG. 2005;3(9):690-4.

244.Katayama I. [New perspective of vitamin D3 ointment--pruritic skin diseases: focused on prurigo]. Clin Calcium. 2004;14(10):133-6.

245.Stander S, Luger T, Metze D. Treatment of prurigo nodularis with topical capsaicin. Journal of the American Academy of Dermatology. 2001;44(3):471-8.

246.Munn SE, Burrows NP, Abadia-Molina F, Springall DR, Polak JM, Russell Jones R. The effect of topical capsaicin on substance P immunoreactivity: a clinical trial and immunohistochemical analysis. Acta Derm Venereol. 1997;77(2):158-9.

247.Tupker RA, Coenraads PJ, van der Meer JB. Treatment of prurigo nodularis, chronic prurigo and neurodermatitis circumscripta with topical capsaicin. Acta dermato-venereologica. 1992;72(6):463.

248.Stoll DM, Fields JP, King LE, Jr. Treatment of prurigo nodularis: use of cryosurgery and intralesional steroids plus lidocaine. The Journal of dermatologic surgery and oncology. 1983;9(11):922-4.

249.Hammes S, Hermann J, Roos S, Ockenfels HM. UVB 308-nm excimer light and bath PUVA: combination therapy is very effective in the treatment of prurigo nodularis. Journal of the European Academy of Dermatology and Venereology : JEADV. 2011;25(7):799-803.

250.Brenninkmeijer EE, Spuls PI, Lindeboom R, van der Wal AC, Bos JD, Wolkerstorfer A. Excimer laser vs. clobetasol propionate 0.05% ointment in prurigo form of atopic dermatitis: a randomized controlled trial, a pilot. The British journal of dermatology. 2010;163(4):823-31.

251.Tamagawa-Mineoka R, Katoh N, Ueda E, Kishimoto S. Narrow-band ultraviolet B phototherapy in patients with recalcitrant nodular prurigo. The Journal of dermatology. 2007;34(10):691-5.

252.Saraceno R, Nistico SP, Capriotti E, de Felice C, Rhodes LE, Chimenti S. Monochromatic excimer light (308 nm) in the treatment of prurigo nodularis. Photodermatology, photoimmunology & photomedicine. 2008;24(1):43-5.

253.Gencoglan G, Inanir I, Gunduz K. Therapeutic hotline: Treatment of prurigo nodularis and lichen simplex chronicus with gabapentin. Dermatol Ther. 2010;23(2):194-8.

254.Dereli T, Karaca N, Inanir I, Ozturk G. Gabapentin for the treatment of recalcitrant chronic prurigo nodularis. European journal of dermatology : EJD. 2008;18(1):85-6.

255.Mazza M, Guerriero G, Marano G, Janiri L, Bria P, Mazza S. Treatment of prurigo nodularis with pregabalin. J Clin Pharm Ther. 2013;38(1):16-8.

256.Imai K, Kishimoto M, Tsujimoto T, Yamamoto-Honda R, Ihana N, Ono K, et al. Successful treatment of chronic intractable itching using oral pregabalin in a patient with diabetes and systemic prurigo nodularis: a case report of an iliopsoas muscle abscess. Internal medicine. 2013;52(23):2629-33.

257.Weisshaar E. Intractable chronic pruritus in a 67-year-old man. Acta Derm Venereol.

2008;88(5):488-90.

258.Konda D, Chandrashekar L, Rajappa M, Kattimani S, Thappa DM, Ananthanarayanan PH. Serotonin and interleukin-6: Association with pruritus severity, sleep quality and depression severity in Prurigo Nodularis. Asian J Psychiatr. 2015;17:24-8.

259.Klejtman T, Beylot-Barry M, Joly P, Richard MA, Debarbieux S, Misery L, et al. Treatment of prurigo with methotrexate: a multicentre retrospective study of 39 cases. J Eur Acad Dermatol Venereol. 2018;32(3):437-40.

260.Bieber AK, Cohen DE, Stein JA. Systemic methotrexate for prurigo nodularis and keratoacanthomas in actinically damaged skin. JAAD Case Rep. 2016;2(3):269-71.

261.Spring P, Gschwind I, Gilliet M. Prurigo nodularis: retrospective study of 13 cases managed with methotrexate. Clin Exp Dermatol. 2014;39(4):468-73.

262.Wiznia LE, Callahan SW, Cohen DE, Orlow SJ. Rapid improvement of prurigo nodularis with cyclosporine treatment. J Am Acad Dermatol. 2018;78(6):1209-11.

263.Siepmann D, Luger TA, Stander S. Antipruritic effect of cyclosporine microemulsion in prurigo nodularis: results of a case series. Journal der Deutschen Dermatologischen Gesellschaft = Journal of the German Society of Dermatology : JDDG. 2008;6(11):941-6.

264.Ahmed E, McMillan MA. Cyclosporin treatment of nodular prurigo in a dialysis patient. The British journal of dermatology. 1997;136(5):805-6.

265.Berth-Jones J, Smith SG, Graham-Brown RA. Nodular prurigo responds to cyclosporin. The British journal of dermatology. 1995;132(5):795-9.

266.Ortiz-Castillo JV, Boto-de-los-Bueis A, De-Lucas-Laguna R, Pastor-Nieto B, Pelaez-Restrepo N, Fonseca-Sandomingo A. [Topical cyclosporine in the treatment of ocular actinic prurigo]. Arch Soc Esp Oftalmol. 2006;81(11):661-4.

267.Lim VM, Maranda EL, Patel V, Simmons BJ, Jimenez JJ. A Review of the Efficacy of Thalidomide and Lenalidomide in the Treatment of Refractory Prurigo Nodularis. Dermatol Ther (Heidelb). 2016;6(3):397-411.

268.Aguh C, Kwatra SG, He A, Okoye GA. Thalidomide for the treatment of chronic refractory prurigo nodularis. Dermatol Online J. 2018;24(3).

269.Feldmeyer L, Werner S, Kamarashev J, French LE, Hofbauer GF. Atopic prurigo nodularis responds to intravenous immunoglobulins. The British journal of dermatology. 2012;166(2):461-2.

270.Ohanyan T, Schoepke N, Eirefelt S, Hoey G, Koopmann W, Hawro T, et al. Role of Substance P and Its Receptor Neurokinin 1 in Chronic Prurigo: A Randomized, Proof-of-Concept, Controlled Trial with Topical Aprepitant. Acta Derm Venereol. 2018;98(1):26-31.

271.Yosipovitch G, Stander S, Kerby MB, Larrick JW, Perlman AJ, Schnipper EF, et al. Serlopitant for the treatment of chronic pruritus: Results of a randomized, multicenter, placebo-controlled phase 2 clinical trial. J Am Acad Dermatol. 2018;78(5):882-91 e10.

272.Ruzicka T, Hanifin JM, Furue M, Pulka G, Mlynarczyk I, Wollenberg A, et al. Anti-Interleukin-31 Receptor A Antibody for Atopic Dermatitis. N Engl J Med. 2017;376(9):826-35.

273.Hawi A, Alcorn H, Jr., Berg J, Hines C, Hait H, Sciascia T. Pharmacokinetics of nalbuphine hydrochloride extended release tablets in hemodialysis patients with exploratory effect on pruritus. BMC Nephrol. 2015;16:47.

274.Tashiro H, Arai H, Hashimoto T, Takezaki S, Kawana S. Pemphigoid nodularis: two case studies and analysis of autoantibodies before and after the development of generalized blistering. J Nippon Med Sch. 2005;72(1):60-5.

275.Schmidt E, Sitaru C, Schubert B, Wesselmann U, Kromminga A, Brocker EB, et al.

Subacute prurigo variant of bullous pemphigoid: autoantibodies show the same specificity compared with classic bullous pemphigoid. Journal of the American Academy of Dermatology. 2002;47(1):133-6.

276.Powell AM, Albert S, Gratian MJ, Bittencourt R, Bhogal BS, Black MM. Pemphigoid nodularis (non-bullous): a clinicopathological study of five cases. Br J Dermatol. 2002;147(2):343-9.

277.Maruta Y, Ohata C, Ishii N, Koga H, Ohyama B, Dainichi T, et al. Linear IgA bullous dermatosis with a prurigo nodularis-like appearance. European journal of dermatology : EJD. 2013.

278.Torchia D, Caproni M, Cozzani E, Ketabchi S, Fabbri P. Subacute prurigo-like linear IgA disease. International journal of dermatology. 2007;46(10):1101-3.

279.Torchia D, Caproni M, Del Bianco E, Cozzani E, Ketabchi S, Fabbri P. Linear IgA disease presenting as prurigo nodularis. The British journal of dermatology. 2006;155(2):479-80.

280.Antiga E, Bellandi S, Bianchi B, Del Bianco E, Pierini I, Cozzani E, et al. A further case of subacute prurigo-like linear IgA bullous dermatosis: growing evidence of a new subset. International journal of dermatology. 2012;51(12):1500-1.

281.Fan YM, Yang YP, Li SF. Medical genetics: Sporadic dystrophic epidermolysis bullosa with albopapuloid and prurigo- and folliculitis-like lesions. International journal of dermatology. 2009;48(8):855-7.

282.Saito M, Boer A, Ishiko A, Nishikawa T. Atypical dermatitis herpetiformis: a Japanese case that presented with initial lesions mimicking prurigo pigmentosa. Clinical and experimental dermatology. 2006;31(2):290-1.

283.Arikawa R, Kanekura T, Uchimiya H, Kanzaki T. A case of prurigo-type drug eruptions

due to UFT. The Journal of dermatology. 2003;30(10):762-3.

284.Saporito L, Florena AM, Colomba C, Pampinella D, Di Carlo P. Prurigo nodularis due to Mycobacterium tuberculosis. Journal of medical microbiology. 2009;58(Pt 12):1649-51.

285.Mattila JO, Vornanen M, Vaara J, Katila ML. Mycobacteria in prurigo nodularis: the cause or a consequence? Journal of the American Academy of Dermatology. 1996;34(2 Pt 1):224-8.

286.Neri S, Raciti C, D'Angelo G, Ierna D, Bruno CM. Hyde's prurigo nodularis and chronic HCV hepatitis. J Hepatol. 1998;28(1):161-4.

287.Chiewchanvit S, Thamprasert K, Siriunkgul S. Disseminated cutaneous cytomegalic inclusion disease resembling prurigo nodularis in a HIV-infected patient: a case report and literature review. Journal of the Medical Association of Thailand = Chotmaihet thangphaet. 1993;76(10):581-4.

288.Barve A. Prurigo-like herpes simplex. Int J Dermatol. 2018;57(8):e55-e7.

289.Whittaker SJ. Cutaneous Lymphomas and Lymphocytic Infiltrates. In: Burns T, Breathnach SM, Cox N, Griffiths CE, editors. Rook's Textbook of Dermatology. 3. eighth ed: Wiley-Blackwell; 2010. p. 57.1 - .64.

290.Holme SA, Mills CM. Adult primary cutaneous Langerhans' cell histiocytosis mimicking nodular prurigo. Clinical and experimental dermatology. 2002;27(3):250-1.

291.Duval A, Rivet J, Moulonguet I, Cassar O, Agbalika F, Wallach D, et al. Atypical presentation of adult T-cell leukaemia/lymphoma due to HTLV-1: prurigo nodularis lasting twelve years followed by an acute micropapular eruption. Acta dermato-venereologica. 2010;90(3):287-90.

292.Nagashima M, Ohshiro A, Schimuzu N. A peculiar dermatitis with gross reticular pigmentation. Jpn J Dermatol 1971;81:38-9.

293.Boer A, Asgari M. Prurigo pigmentosa: an underdiagnosed disease? Indian journal of dermatology, venereology and leprology. 2006;72(6):405-9.

294.Whang T, Kirkorian AY, Krishtul A, Phelps R, Shim-Chang H. Prurigo pigmentosa: report of two cases in the United States and review of the literature. Dermatology online journal. 2011;17(12):2.

295.Schepis C, Siragusa M, Cavallari V. An intriguing case of Prurigo pigmentosa in a Sicilian young patient. Giornale italiano di dermatologia e venereologia : organo ufficiale, Societa italiana di dermatologia e sifilografia. 2010;145(4):551-4.

296.Baykal C, Buyukbabani N, Akinturk S, Saglik E. Prurigo pigmentosa: not an uncommon disease in the Turkish population. International journal of dermatology. 2006;45(10):1164-8.

297.Asgari M, Daneshpazhooh M, Chams Davatchi C, Boer A. Prurigo pigmentosa: an underdiagnosed disease in patients of Iranian descent? Journal of the American Academy of Dermatology. 2006;55(1):131-6.

298.Lu PH, Hui RC, Yang LC, Yang CH, Chung WH. Prurigo pigmentosa: a clinicopathological study and analysis of associated factors. International journal of dermatology. 2011;50(1):36-43.

299.Nagashima M. Prurigo pigmentosa--clinical observations of our 14 cases. The Journal of dermatology. 1978;5(2):61-7.

300.Shin JW, Lee SY, Lee JS, Whang KU, Park YL, Lee HK. Prurigo pigmentosa in Korea: clinicopathological study. International journal of dermatology. 2012;51(2):152-7.

301.Atasoy M, Timur H, Arslan R, Ozdemir S, Gursan N, Erdem T. Prurigo pigmentosa in a patient with nickel sensitivity. Journal of the European Academy of Dermatology and Venereology : JEADV. 2009;23(2):228-30.

302.Kim MH, Choi YW, Choi HY, Myung KB. Prurigo pigmentosa from contact allergy to chrome in detergent. Contact Dermatitis. 2001;44(5):289-92.

303.Nakada T, Sueki H, Iijima M. Prurigo pigmentosa (Nagashima) associated with anorexia nervosa. Clinical and experimental dermatology. 1998;23(1):25-7.

304.Oh YJ, Lee MH. Prurigo pigmentosa: a clinicopathologic study of 16 cases. Journal of the European Academy of Dermatology and Venereology : JEADV. 2012;26(9):1149-53.

305.Kobayashi T, Kawada A, Hiruma M, Ishibashi A, Aoki A. Prurigo pigmentosa, ketonemia and diabetes mellitus. Dermatology. 1996;192(1):78-80.

306.Ohnishi T, Kisa H, Ogata E, Watanabe S. Prurigo pigmentosa associated with diabetic ketoacidosis. Acta dermato-venereologica. 2000;80(6):447-8.

307.Kim JK, Chung WK, Chang SE, Ko JY, Lee JH, Won CH, et al. Prurigo pigmentosa: clinicopathological study and analysis of 50 cases in Korea. The Journal of dermatology. 2012;39(11):891-7.

308.Missall TA, Pruden S, Nelson C, Fohn L, Vidal CI, Hurley MY. Identification of Helicobacter pylori in skin biopsy of prurigo pigmentosa. The American Journal of dermatopathology. 2012;34(4):446-8.

309.Erbagci Z. Prurigo pigmentosa in association with Helicobacter pylori infection in a Caucasian Turkish woman. Acta dermato-venereologica. 2002;82(4):302-3.

310.Mok YJ, Lim KS, Tey HL. Doxycycline--an emerging therapy for prurigo pigmentosa. Journal of the European Academy of Dermatology and Venereology : JEADV. 2012;26(4):526-7.

311.Cuevas-Gonzalez JC, Vega-Memije ME, Borges-Yanez SA, Rodriguez-Lobato E. Risk factors associated with actinic prurigo: a case control study. An Bras Dermatol. 2017;92(6):774-

8.

312.Vega Memije ME, Cuevas Gonzalez JC, Hojyo-Tomoka MT, Rodriguez Lobato E. Actinic prurigo as a hypersensitivity reaction type 4. Int J Dermatol. 2017;56(6):e135-e6.

313.Valbuena MC, Muvdi S, Lim HW. Actinic prurigo. Dermatol Clin. 2014;32(3):335-44, viii.

314.Goldschmidt H, Sherwin WK. Reactions to ionizing radiation. Journal of the American Academy of Dermatology. 1980;3(6):551-79.

315.Waselenko JK, MacVittie TJ, Blakely WF, Pesik N, Wiley AL, Dickerson WE, et al. Medical management of the acute radiation syndrome: recommendations of the Strategic National Stockpile Radiation Working Group. Ann Intern Med. 2004;140(12):1037-51.

316.Hickok JT, Morrow GR, Roscoe JA, Mustian K, Okunieff P. Occurrence, severity, and longitudinal course of twelve common symptoms in 1129 consecutive patients during radiotherapy for cancer. J Pain Symptom Manage. 2005;30(5):433-42.

317. Health Effects of Exposure to Low Levels of Ionizing Radiation: Beir V. Washington (DC)1990.

318.Christodouleas JP, Forrest RD, Ainsley CG, Tochner Z, Hahn SM, Glatstein E. Short-term and long-term health risks of nuclear-power-plant accidents. N Engl J Med. 2011;364(24):2334-41.

319.Ryan JL. Ionizing radiation: the good, the bad, and the ugly. J Invest Dermatol. 2012;132(3 Pt 2):985-93.

320.Hymes SR, Strom EA, Fife C. Radiation dermatitis: clinical presentation, pathophysiology, and treatment 2006. J Am Acad Dermatol. 2006;54(1):28-46.

321.Gottlober P, Krahn G, Peter RU. [Cutaneous radiation syndrome: clinical features,

diagnosis and therapy]. Hautarzt. 2000;51(8):567-74.

322.Salvo N, Barnes E, van Draanen J, Stacey E, Mitera G, Breen D, et al. Prophylaxis and management of acute radiation-induced skin reactions: a systematic review of the literature. Curr Oncol. 2010;17(4):94-112.

323.Cox JD, Stetz J, Pajak TF. Toxicity criteria of the Radiation Therapy Oncology Group (RTOG) and the European Organization for Research and Treatment of Cancer (EORTC). Int J Radiat Oncol Biol Phys. 1995;31(5):1341-6.

324.Rezvani M, Hopewell JW, Wilkinson JH, Bray S, Morris GM, Charles MW. Time- and dose-related changes in the thickness of skin in the pig after irradiation with single doses of thulium-170 beta particles. Radiat Res. 2000;153(1):104-9.

325.Waghmare CM. Radiation burn--from mechanism to management. Burns. 2013;39(2):212-9.

326.Lin A, Abu-Isa E, Griffith KA, Ben-Josef E. Toxicity of radiotherapy in patients with collagen vascular disease. Cancer. 2008;113(3):648-53.

327.Lloyd DC, Edwards AA, Moquet JE, Guerrero-Carbajal YC. The role of cytogenetics in early triage of radiation casualties. Appl Radiat Isot. 2000;52(5):1107-12.

328.Gottlober P, Steinert M, Weiss M, Bebeshko V, Belyi D, Nadejina N, et al. The outcome of local radiation injuries: 14 years of follow-up after the Chernobyl accident. Radiat Res. 2001;155(3):409-16.

329.Marin A, Martin M, Linan O, Alvarenga F, Lopez M, Fernandez L, et al. Bystander effects and radiotherapy. Rep Pract Oncol Radiother. 2015;20(1):12-21.

330.Mole RH. Whole body irradiation; radiobiology or medicine? Br J Radiol. 1953;26(305):234-41.

331.Kaminski JM, Shinohara E, Summers JB, Niermann KJ, Morimoto A, Brousal J. The controversial abscopal effect. Cancer Treat Rev. 2005;31(3):159-72.

332.O'Leary B, Alarcon L, Mallon E, Kirby A. Radiotherapy-associated Pemphigus - a Rare Cause of Grade 4 Skin Toxicity. Clin Oncol (R Coll Radiol). 2016.

333.Inadomi T. A case of pemphigus foliaceus aggravated in an irradiated area by radiotherapy against breast cancer. Indian J Dermatol. 2015;60(1):93-4.

334.Thimon S, Machet L, Machet MC, Samimi M, Maruani A. Pemphigus induced by radiotherapy for breast cancer: clinical, immunological and histological features of one case with antidesmoglein immunostaining. Eur J Dermatol. 2014;24(1):119-20.

335.Badri T, Hammami H, Lachkham A, Benmously-Mlika R, Mokhtar I, Fenniche S. Radiotherapy-induced pemphigus vulgaris with autoantibodies targeting a 110 kDa epidermal antigen. Int J Dermatol. 2011;50(12):1475-9.

336.Bar-Sela G, Baum S, Trau H, Kuten A. Pemphigus vulgaris of the larynx and upper gastro-intestinal tract induced by radiotherapy. Acta Oncol. 2008;47(2):324-6.

337.Mseddi M, Bouassida S, Khemakhem M, Marrekchi S, Abdelmaksoud W, Hadjtaieb H, et al. [Radiotherapy-induced pemphigus: a case report]. Cancer Radiother. 2005;9(2):96-8.

338.Stark GL, Goff DK, Spickett GP, Wojnarowska F, Langtry JA. Paraneoplastic pemphigus occuring after radiotherapy for relapsed non-Hodgkin's lymphoma in a patient with common variable immunodeficiency. Hematol J. 2003;4(2):154-8.

339.Krauze E, Wygledowska-Kania M, Kaminska-Budzinska G, Lis A, Brzezinska-Wcislo L. [Radiotherapy induced pemphigus vulgaris]. Ann Dermatol Venereol. 2003;130(5):549-50.

340.Correia MP, Santos D, Jorge M, Coutinho S. [Radiotherapy-induced pemphigus]. Acta Med Port. 1998;11(6):581-3.

341.Lee MS, Kossard S, Ho KK, Barnetson RS, Ravich RB. Paraneoplastic pemphigus triggered by radiotherapy. Australas J Dermatol. 1995;36(4):206-10.

342.Breitkopf C, Suter L. [Unusual radiation reaction after soft roentgen radiotherapy in a patient with pemphigus vulgaris]. Hautarzt. 1995;46(7):502-4.

343.Delaporte E, Piette F, Bergoend H. [Pemphigus vulgaris induced by radiotherapy]. Ann Dermatol Venereol. 1991;118(6-7):447-51.

344.Shon W, Wada DA, Kalaaji AN. Radiation-Induced Pemphigus or Pemphigoid Disease in 3 Patients With Distinct Underlying Malignancies. Cutis. 2016;97:219-22.

345.Cianchini G, Lembo L, Colonna L, Puddu P. Pemphigus foliaceus induced by radiotherapy and responsive to dapsone. J Dermatolog Treat. 2006;17(4):244-6.

346.Kluger N, Mandelin J, Santti K, Jeskanen L, Nuutinen P. Bullous pemphigoid triggered by radiotherapy for breast cancer. Presse Med. 2017;46(1):128-30.

347.Tanita K, Fujimura T, Kambayashi Y, Tsukada A, Sato Y, Hashimoto A, et al. Intensity-Modulated Radiotherapy Triggers Onset of Bullous Pemphigoid in a Patient with Advanced Melanoma Treated with Nivolumab. Case Rep Oncol. 2018;11(1):114-8.

348.Nawalkha PL, Mathur NK, Malhotra YK, Saksena HC. Severe erythema multiforme (Stevens-Johnson syndrome) following telecobalt therapy. The British journal of radiology. 1972;45(538):768-9.

349.Maxfield WS, Coleman WP. Cutaneous reactions after radiation therapy. Report of 7 cases. The American journal of roentgenology, radium therapy, and nuclear medicine. 1969;105(3):636-43.

350.Fleischer AB, Jr., Rosenthal DI, Bernard SA, O'Keefe EJ. Skin reactions to radiotherapy--a spectrum resembling erythema multiforme: case report and review of the literature. Cutis;

cutaneous medicine for the practitioner. 1992;49(1):35-9.

351.Duschet P, Schwarz T, Gschnait F. Bullous pemphigoid after radiation therapy. Journal of the American Academy of Dermatology. 1988;18(2 Pt 2):441-4.

352.Dedick AP, Jr., Whelan VM. Generalized skin reaction following deep x-ray therapy. Radiology. 1959;72(5):751-3.

353.Arnold HL, Jr. Erythema multiforme following high voltage roentgen therapy; review of the literature and report of three cases. Arch Derm Syphilol. 1949;60(2):143-9.

354.Arnold HL, Jr. Erythema multiforme following high voltage roentgen therapy; review of the literature and report of three cases. Arch Derm Syphilol. 1949;60(2):143-9.

355.Davis J, Pack GT. Erythema multiforme following deep x-ray therapy. AMA Arch Derm Syphilol. 1952;66(1):41-8.

356.Nawalkha PL, Mathur NK, Malhotra YK, Saksena HC. Severe erythema multiforme (Stevens-Johnson syndrome) following telecobalt therapy. Br J Radiol. 1972;45(538):768-9.

357.Maxfield WS, Coleman WP. Cutaneous reactions after radiation therapy. Report of 7 cases. Am J Roentgenol Radium Ther Nucl Med. 1969;105(3):636-43.

358.Maiche A, Teerenhovi L. Stevens-Johnson syndrome in patients receiving radiation therapy. Lancet. 1985;2(8445):45.

359.Hoang-Xuan K, Delattre JY, Poisson M. Stevens-Johnson syndrome in a patient receiving cranial irradiation and carbamazepine. Neurology. 1990;40(7):1144-5.

360.Delattre JY, Safai B, Posner JB. Erythema multiforme and Stevens-Johnson syndrome in patients receiving cranial irradiation and phenytoin. Neurology. 1988;38(2):194-8.

361.Janinis J, Panagos G, Panousaki A, Skarlos D, Athanasiou E, Karpasitis N, et al. Stevens-Johnson syndrome and epidermal necrolysis after administration of sodium phenytoin with cranial irradiation. Eur J Cancer. 1993;29A(3):478-9.

362.Cockey GH, Amann ST, Reents SB, Lynch JW, Jr. Stevens-Johnson syndrome resulting from whole-brain radiation and phenytoin. Am J Clin Oncol. 1996;19(1):32-4.

363.Khafaga YM, Jamshed A, Allam AA, Mourad WA, Ezzat A, Al Eisa A, et al. Stevens-Johnson syndrome in patients on phenytoin and cranial radiotherapy. Acta Oncol. 1999;38(1):111-6.

364.Eralp Y, Aydiner A, Tas F, Saip P, Topuz E. Stevens-Johnson syndrome in a patient receiving anticonvulsant therapy during cranial irradiation. Am J Clin Oncol. 2001;24(4):347-50.

365.Ruggiero A, Buonuomo PS, Maurizi P, Cefalo MG, Corsello M, Riccardi R. Stevens-Johnson syndrome in children receiving phenobarbital therapy and cranial radiotherapy. J Neurooncol. 2007;85(2):213-5.

366.Aydin F, Cokluk C, Senturk N, Aydin K, Canturk MT, Turanli AY. Stevens-Johnson syndrome in two patients treated with cranial irradiation and phenytoin. J Eur Acad Dermatol Venereol. 2006;20(5):588-90.

367.Musio D, Parisi E, Dionisi F, Parisi G, Caiazzo R, Bulzonetti N, et al. Irradiated fields spared Stevens-Johnson syndrome in a patient undergoing radiotherapy for bone metastases. Jpn J Radiol. 2009;27(2):103-6.

368.Goyal S, Biswas A, Puri T, Mohanti BK. Stevens-Johnson syndrome following concurrent phenytoin and holocranial radiotherapy. Acta Oncol. 2010;49(2):259-60.

369.Gomez-Criado MS, Ayani I, Leon-Colombo T, Ramos ML, Reneses MJ. [Stevens-Johnson

syndrome, toxic epidermal necrolysis and phenytoin. Factors linked to a higher risk]. Rev Neurol. 2004;38(11):1056-60.

370.Howell WR, Knight AL, Scruggs HJ. Stevens-Johnson syndrome after radiotherapy. South Med J. 1990;83(6):681-3.

371.Yoshitake T, Nakamura K, Shioyama Y, Sasaki T, Ooga S, Abe M, et al. Erythema multiforme and Stevens-Johnson syndrome following radiotherapy. Radiat Med. 2007;25(1):27-30.

372.Ferreira MR, Amado A, Jorge M, Grillo IM. Stevens Johnson Syndrome in a patient undergoing gynaecological brachytherapy: An association or an incident? Rep Pract Oncol Radiother. 2011;16(3):115-7.

373.Sommers KR, Kong KM, Bui DT, Fruehauf JP, Holcombe RF. Stevens-Johnson syndrome/ toxic epidermal necrolysis in a patient receiving concurrent radiation and gemcitabine. Anticancer Drugs. 2003;14(8):659-62.

374.Lale Atahan I, Ozyar E, Sahin S, Yildiz F, Yalcin B, Karaduman A. Two cases of Stevens-Johnson syndrome: toxic epidermal necrolysis possibly induced by amifostine during radiotherapy. Br J Dermatol. 2000;143(5):1072-3.

375.Sarma N. Stevens-Johnson Syndrome and toxic epidermal necrolysis overlap due to oral temozolomide and cranial radiotherapy. Am J Clin Dermatol. 2009;10(4):264-7.

376.Valeyrie-Allanore L, Poulalhon N, Fagot JP, Sekula P, Davidovici B, Sidoroff A, et al. Stevens-Johnson syndrome and toxic epidermal necrolysis induced by amifostine during head and neck radiotherapy. Radiother Oncol. 2008;87(2):300-3.

377.Duparc A, Delaporte E, Coche B, Piette F, Mortier L. [Amifostine-induced Stevens-Johnson syndrome during radiotherapy]. Ann Dermatol Venereol. 2008;135(4):315-7.

378.Zollo E, Cusano F, Argenone A, Cusano CI, Pelosi P, Pironti T, et al. A case of Stevens-Johnson syndrome possibly induced by amifostine during radiotherapy. Tumori. 2007;93(6):634-5.

379.Urosevic-Maiwald M, Harr T, French LE, Dummer R. Stevens-Johnson syndrome and toxic epidermal necrolysis overlap in a patient receiving cetuximab and radiotherapy for head and neck cancer. Int J Dermatol. 2012;51(7):864-7.

380.Vern-Gross TZ, Kowal-Vern A. Erythema multiforme, Stevens Johnson syndrome, and toxic epidermal necrolysis syndrome in patients undergoing radiation therapy: a literature review. Am J Clin Oncol. 2014;37(5):506-13.

381.Burris HA, 3rd, Hurtig J. Radiation recall with anticancer agents. The oncologist. 2010;15(11):1227-37.

382.Boussemart L, Boivin C, Claveau J, Tao YG, Tomasic G, Routier E, et al. Vemurafenib and radiosensitization. JAMA Dermatol. 2013;149(7):855-7.

383.Levy A, Hollebecque A, Bourgier C, Loriot Y, Guigay J, Robert C, et al. Targeted therapy-induced radiation recall. Eur J Cancer. 2013;49(7):1662-8.

384.Rueda RA, Valencia IC, Covelli C, Escobar C, Alzate A, Saldarriaga B, et al. Eosinophilic, polymorphic, and pruritic eruption associated with radiotherapy. Archives of dermatology. 1999;135(7):804-10.

385.Gallego H, Crutchfield CE, 3rd, Wilke MS, Lewis EJ. Delayed EPPER syndrome. Archives of dermatology. 2001;137(6):821-2.

386.Dal Sacco D, Cozzani E, Rongioletti F, Parodi A, Rebora A. Epper syndrome: an additional case. Dermatology. 2003;206(4):348.

387.Werchniak AE, Perry AE, Dinulos JG. Eosinophilic, polymorphic, and pruritic eruption

associated with radiotherapy (EPPER) in a patient with breast cancer. J Am Acad Dermatol. 2006;54(4):728-9.

388.Garcia-Donoso C, Tardio JC, Arias D, Romero A, Borbujo JM. Eosinophilic, polymorphic and pruritic eruption associated with radiotherapy (EPPER) in two patients with breast tumour. J Eur Acad Dermatol Venereol. 2007;21(8):1102-4.

389.Lee JE, Kim SC. Eosinophilic, polymorphic, and pruritic eruption associated with radiotherapy in a patient with breast cancer. J Am Acad Dermatol. 2007;56(2 Suppl):S60-1.

390.Delaibatiki M, Hardie C, Temple-Camp C. Eosinophilic, polymorphic, and pruritic eruption associated with radiotherapy after chest wall irradiation. N Z Med J. 2009;122(1291):99-101.

391.Lee DJ, Kim YC. A pustular form of eosinophilic, polymorphic, and pruritic eruption associated with radiotherapy. J Am Acad Dermatol. 2011;65(2):e51-3.

392.Masuno Y, Matsumura Y, Katoh M, Arakawa A, Kore-Eda S, Ishikawa T, et al. Eosinophilic, polymorphic, and pruritic eruption associated with radiotherapy (EPPER) mimicking bullous pemphigoid in a patient with anaplastic large cell lymphoma. Eur J Dermatol. 2011;21(3):421-2.

393.Lam Cham Kee HX, Charra-Brunaud C, Cuny JF, Reigneau M, Vogin G, Peiffert D. [Case report of EPPER Syndrome (eosinophilic polymorphic pruritic eruption associated with radiotherapy) in a patient treated against endometrial cancer]. Cancer radiotherapie : journal de la Societe francaise de radiotherapie oncologique. 2013;17(1):54-7.

394.Shimamoto N, Shirase T, Yoshikawa Y. Vesicular form of eosinophilic, polymorphic, and pruritic eruption associated with radiotherapy confined to the irradiated area. J Dermatol. 2013;40(3):228-9.

395.van Kester MS, Quint KD. Eosinophilic, Polymorphic, and Pruritic Eruption Associated
Glossário (opcional)
With Radiotherapy on the Skin of the Right Breast. JAMA Oncol. 2016.

396.Zouzias C, Reid S, Lee B, McLellan B. An unusual reaction after radiation therapy. Journal of the American Academy of Dermatology. 2016;74(5):AB90.

397.Abdelrahman W, Shum L, McManus D, Walsh MY, Dolan O. Eosinophilic polymorphic and pruritic eruption associated with radiotherapy in a patient with primary nodal Merkel cell carcinoma. Int J Dermatol. 2018;57(7):864-6.

398.Kim JS, Jang WS, Bae MJ, Park S, Lee SS. Radiation-induced eosinophilic, polymorphic, and pruritic eruption in a pig skin model. Lab Anim Res. 2015;31(4):204-8.

399.Santoni M, Conti A, Andrikou K, Bittoni A, Lanese A, Pistelli M, et al. Risk of pruritus in cancer patients treated with biological therapies: A systematic review and meta-analysis of clinical trials. Crit Rev Oncol Hematol. 2015;96(2):206-19.

400.Kantor R, Dalal P, Cella D, Silverberg JI. Impact of pruritus on quality of life: A systematic review. J Am Acad Dermatol. 2016.

401.Costa-Lira E, Jacinto A, Silva LM, Napoleao PFR, Barbosa-Filho RAA, Cruz GJS, et al. Prevalence of human papillomavirus, Chlamydia trachomatis, and Trichomonas vaginalis infections in Amazonian women with normal and abnormal cytology. Genet Mol Res. 2017;16(2).

402.Lidstone V, Thorns A. Pruritus in cancer patients. Cancer Treat Rev. 2001;27(5):305-12.

403.Enrique E, Malek T, Castello JV, de Mateo JA. Usefulness of skin testing with platinum salts to demonstrate lack of cross-reactivity between carboplatin and cisplatin. Ann Allergy Asthma Immunol. 2008;100(1):86.

404.Koren C, Yerushalmi R, Katz A, Malik H, Sulkes A, Fenig E. Hypersensitivity reaction

to cisplatin during chemoradiation therapy for gynecologic malignancy. Am J Clin Oncol. 2002;25(6):625-6.

405.Biswal SG, Mehta RD. Cutaneous Adverse Reactions of Chemotherapy in Cancer Patients: A Clinicoepidemiological Study. Indian J Dermatol. 2018;63(1):41-6.

406.Rodriguez-Ruiz ME, Vanpouille-Box C, Melero I, Formenti SC, Demaria S. Immunological Mechanisms Responsible for Radiation-Induced Abscopal Effect. Trends Immunol. 2018;39(8):644-55.

407.Takaya M, Niibe Y, Tsunoda S, Jobo T, Imai M, Kotani S, et al. Abscopal effect of radiation on toruliform para-aortic lymph node metastases of advanced uterine cervical carcinoma--a case report. Anticancer Res. 2007;27(1B):499-503.

408.Lepelletier C, Vignon-Pennamen MD, Battistella M. [Eosinophilic spongiosis]. Ann Dermatol Venereol. 2018;145(1):68-71.

409.Posadas SJ, Pichler WJ. Delayed drug hypersensitivity reactions - new concepts. Clin Exp Allergy. 2007;37(7):989-99.

410.Sandes AF, Medeiros RS, Rizzatti EG. Diagnosis and treatment of mast cell disorders: practical recommendations. Sao Paulo Med J. 2013;131(4):264-74.

411.Weismann P, Weismanova E, Masak L, Mlada K, Keder D, Ferancikova Z, et al. The detection of circulating tumor cells expressing E6/E7 HR-HPV oncogenes in peripheral blood in cervical cancer patients after radical hysterectomy. Neoplasma. 2009;56(3):230-8.

412.Kahla S, Oueslati S, Achour M, Kochbati L, Chanoufi MB, Maalej M, et al. Correlation between ebv co-infection and HPV16 genome integrity in Tunisian cervical cancer patients. Braz J Microbiol. 2012;43(2):744-53.

413.Aromseree S, Pientong C, Swangphon P, Chaiwongkot A, Patarapadungkit N, Kleebkaow

P, et al. Possible contributing role of Epstein-Barr virus (EBV) as a cofactor in human papillomavirus (HPV)-associated cervical carcinogenesis. J Clin Virol. 2015;73:70-6.

414.Abudoukadeer A, Niyazi M, Aikula A, Kamilijian M, Sulaiman X, Mutailipu A, et al. Association of EBV and HPV co-infection with the development of cervical cancer in ethnic Uyghur women. European journal of gynaecological oncology. 2015;36(5):546-50.

415.Wang L, Wang H, Wang JH, Xia ZJ, Lu Y, Huang HQ, et al. Post-treatment plasma EBV-DNA positivity predicts early relapse and poor prognosis for patients with extranodal NK/T cell lymphoma in the era of asparaginase. Oncotarget. 2015;6(30):30317-26.

416.Du XJ, Tang LL, Mao YP, Guo R, Sun Y, Lin AH, et al. Circulating EBV DNA, Globulin and Nodal Size Predict Distant Metastasis after Intensity-Modulated Radiotherapy in Stage II Nasopharyngeal Carcinoma. J Cancer. 2016;7(6):664-70.

417.Park HR, Jo SK, Paik SG. The NK1.1+T cells alive in irradiated mice play an important role in a Th1/Th2 balance. Int J Radiat Biol. 2006;82(3):161-70.

418.Qinfeng S, Depu W, Xiaofeng Y, Shah W, Hongwei C, Yili W. In situ observation of the effects of local irradiation on cytotoxic and regulatory T lymphocytes in cervical cancer tissue. Radiat Res. 2013;179(5):584-9.

APÊNDICE A - Fotos da clínica, histologia e imunoistoquímica

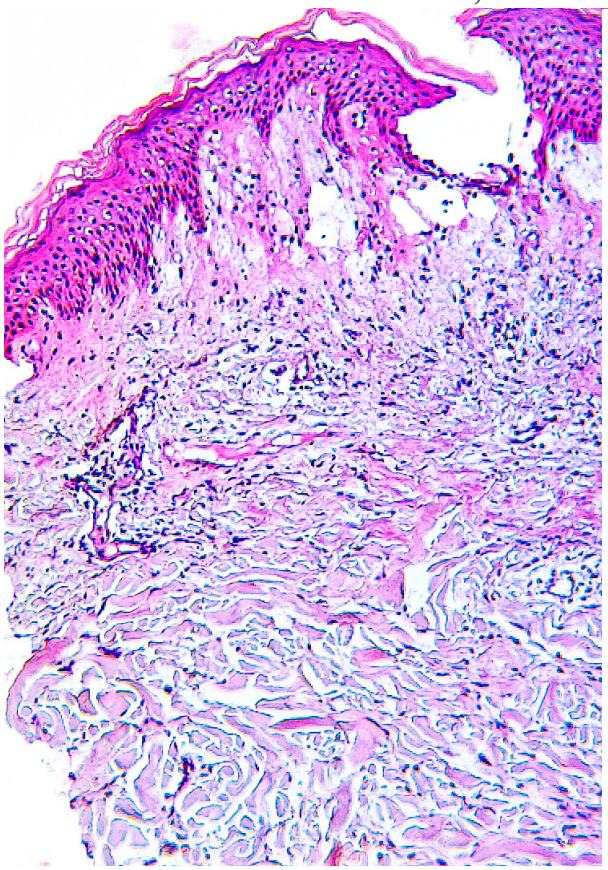

Paciente 14 - Edema na Derme Papilar

Paciente 14 - Lesões recentes com vesículas e exulceração

Paciente 14 - Seropápula

Paciente 6 - Urtica localizada na coxa direita

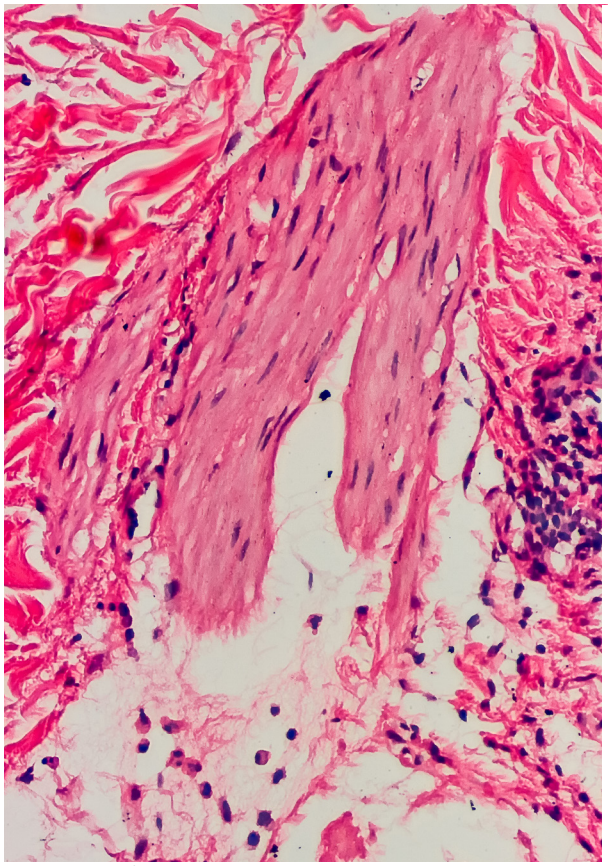

Paciente 6 - Infiltrado eosinofílico no músculo eretor do pêlo

Paciente 29 - Pápulas e escoriações no braçøs direito

Paciente 29 - Detalhe de pápula com crosta

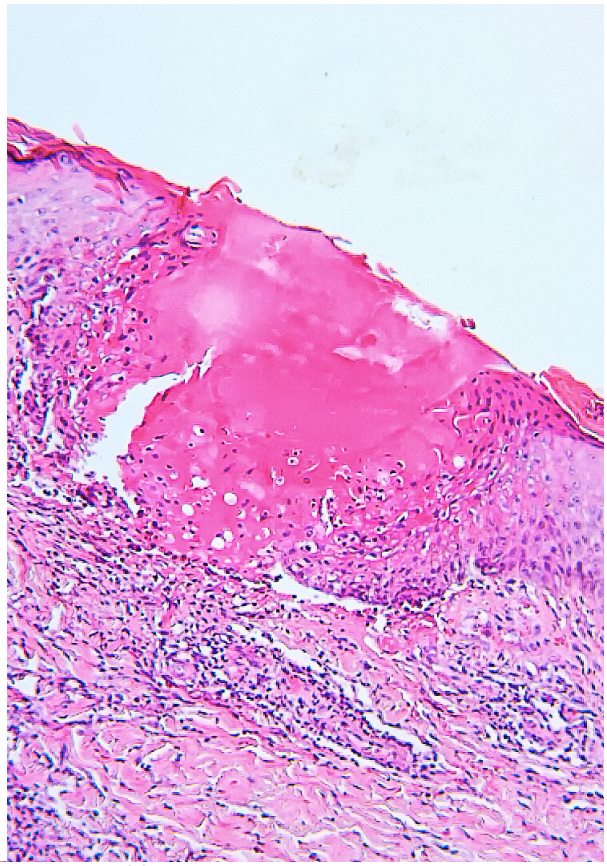

Paciente 29 - Representação histológica da área escoriada

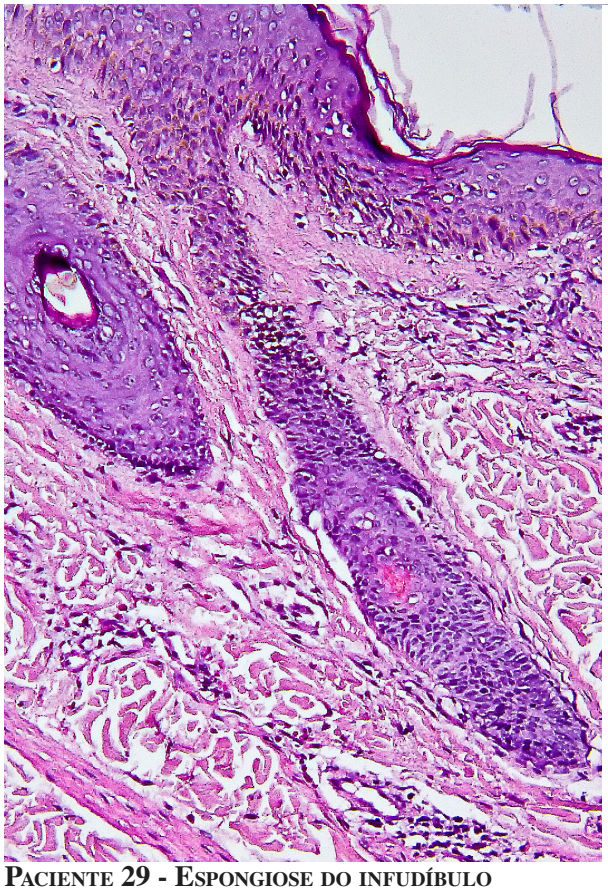

Paciente 29 - Espongiose do infudíbulo

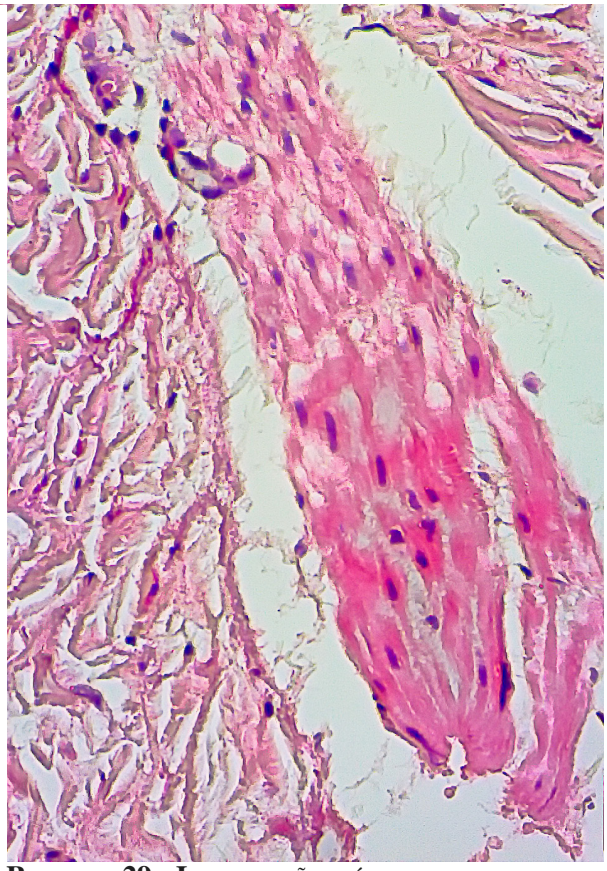

Paciente 29 - Infiltração múlsculo eretor do pêlo

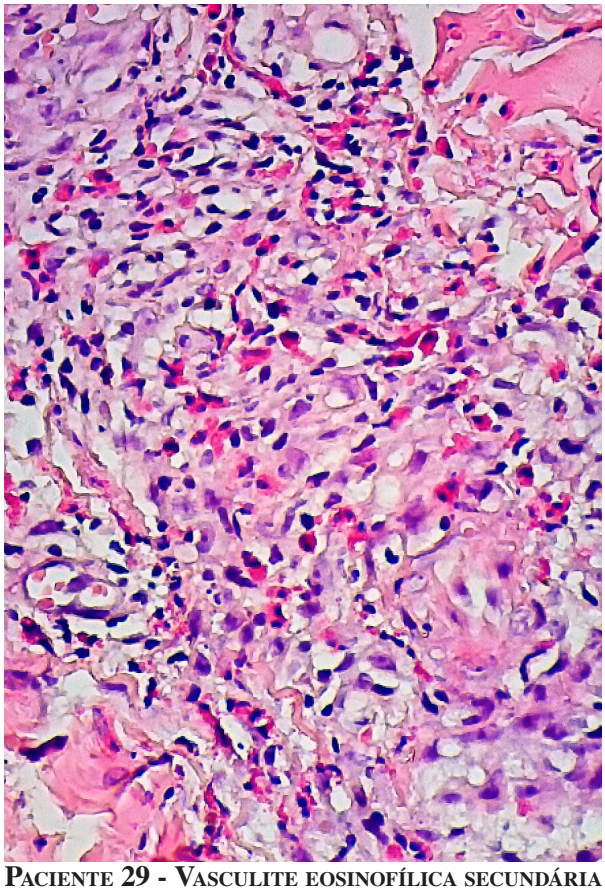

Paciente 29 - Vasculite eosinofílica secundária

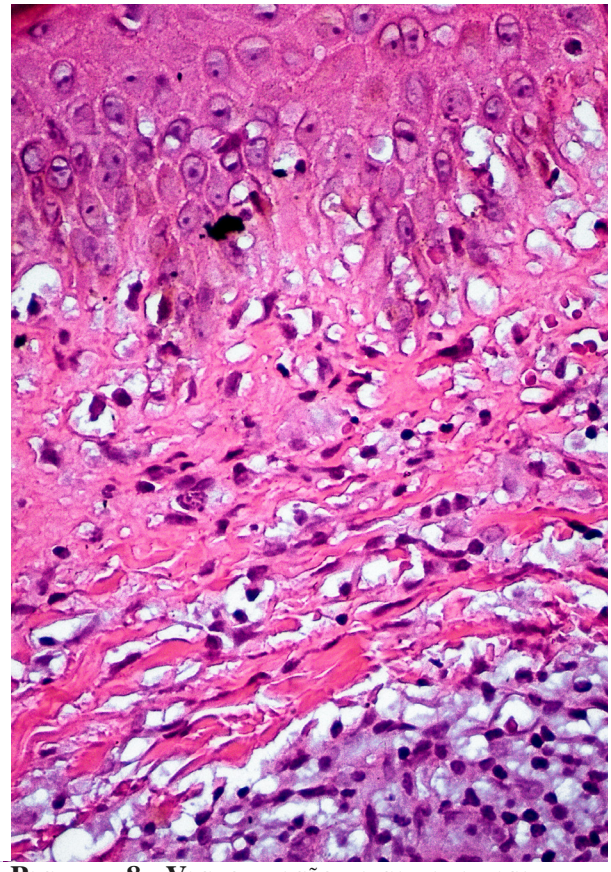

Paciente 8 - Vacuolização da camada basal

Paciente 35 - Lesões em diferentes estágios

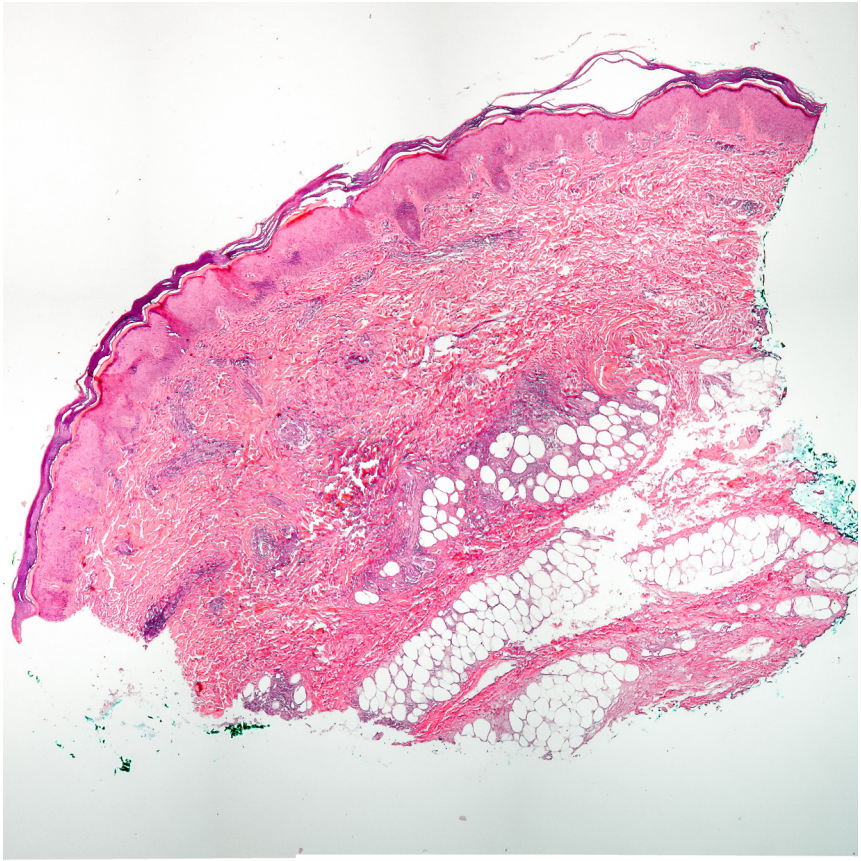

Paciente 35 - Panorâmica com infiltrado superficial e profundo se extendendo até a hipoderme

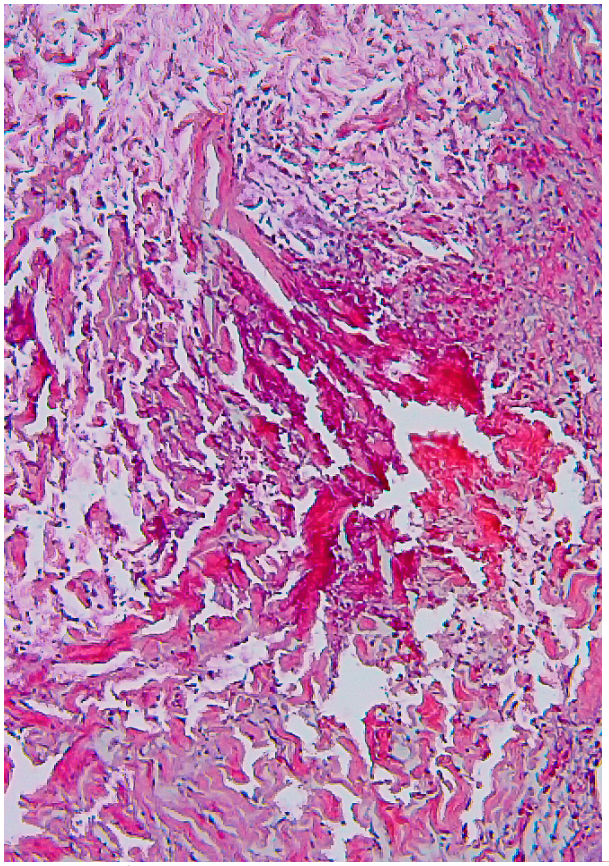

Paciente 35 - Figura em chama na derme

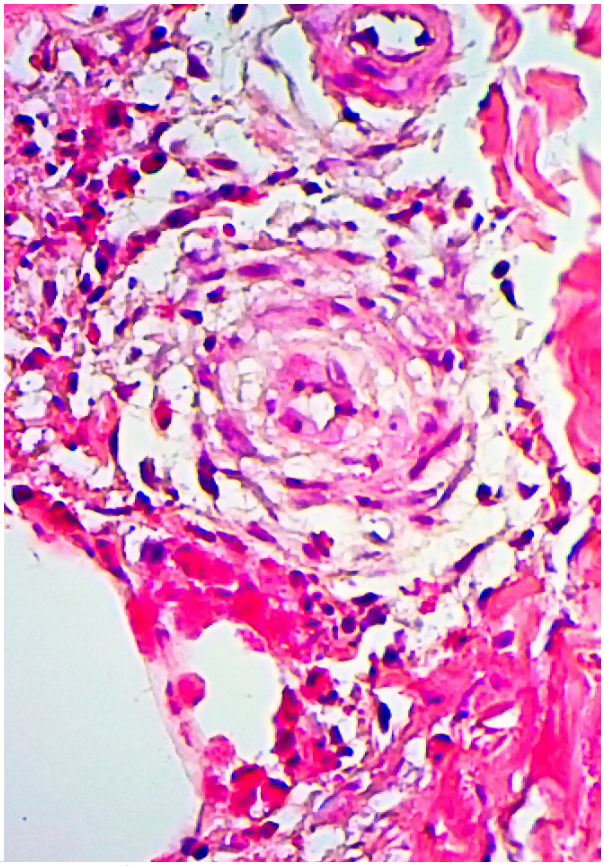

Paciente 35 - Vasculite eosinofílica secundária

Paciente 11 - Pápulas inflamatórias no antebraço direito

Paciente 11 - Edema de mão esquerda e lesões de prurigo

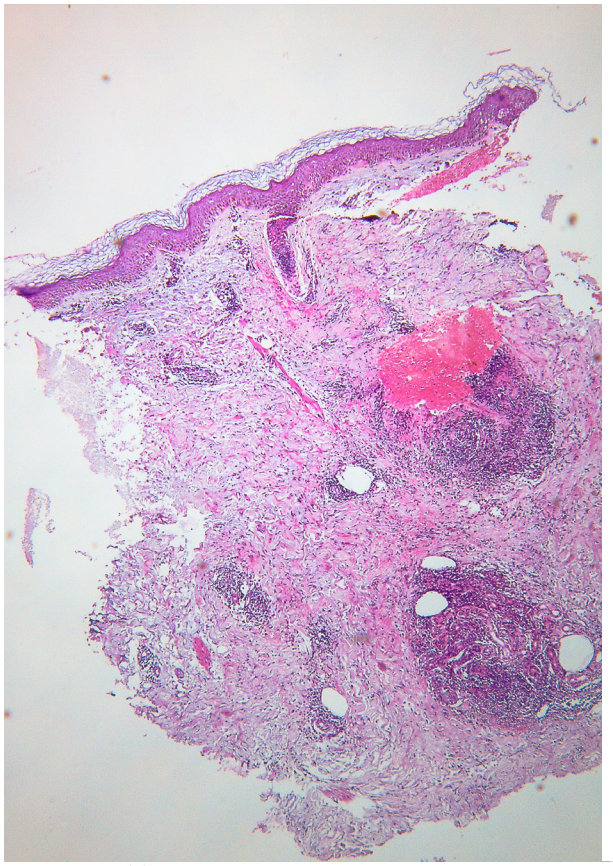

Paciente 11 - Panorama do histopatológico com infiltrado superficial e profundo

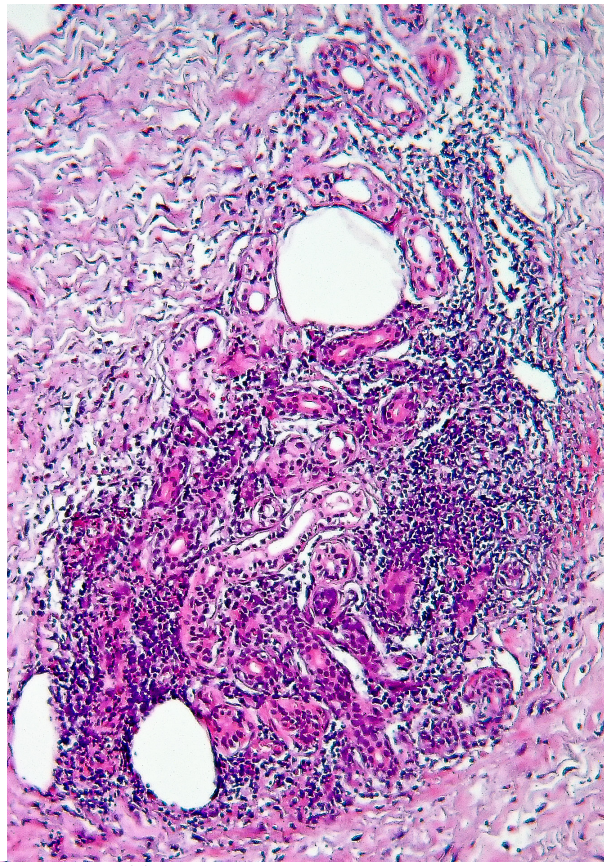

Paciente 11 - Infiltrado inflamatório periécrino

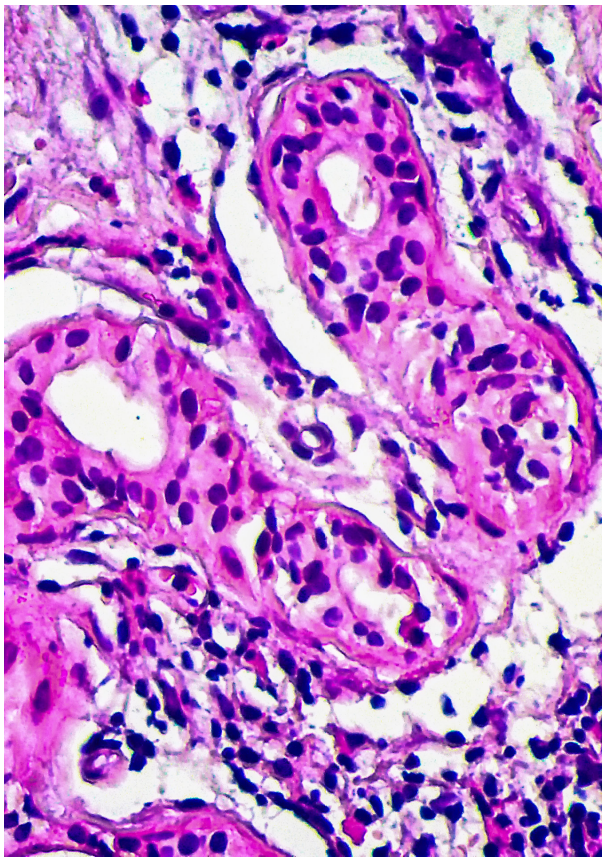

Paciente 11 - Espongiose epitélio glândula écrina e infiltrado eosinofílico

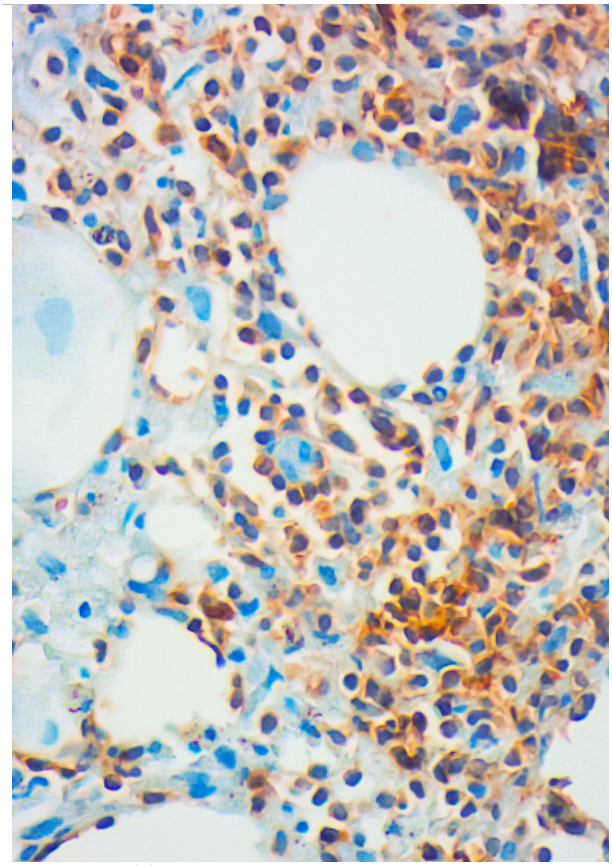

Paciente 11 - Imunoistoquímica com marcação do CD3

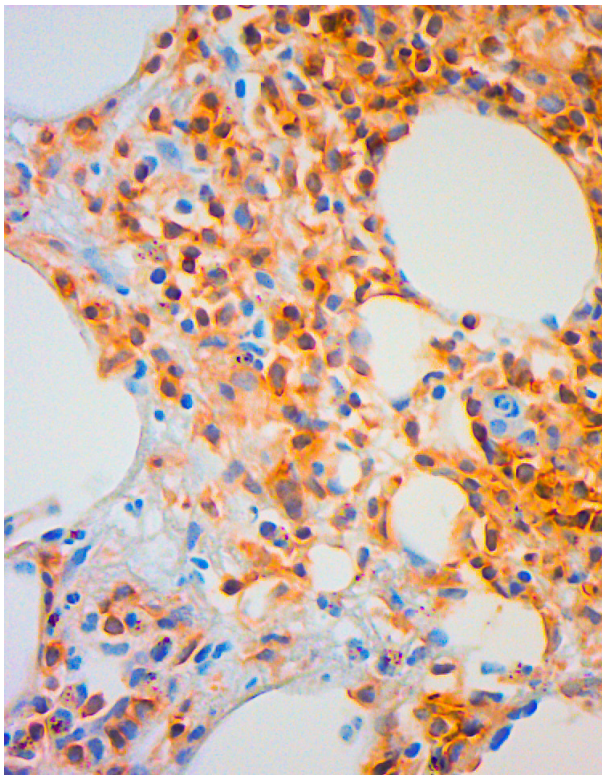

Paciente 11 - Imunoistoquímica com marcação CD4

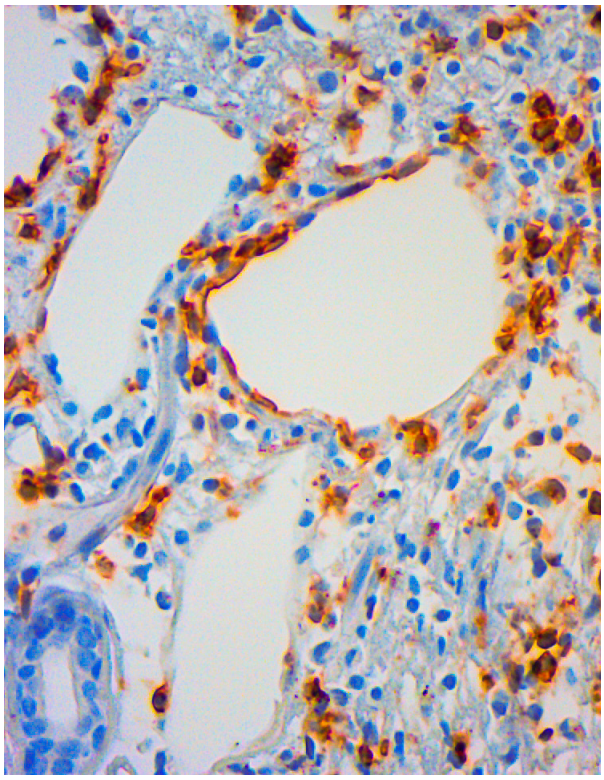

Paciente 11 - Imunoistoquímica com marcação CD8

Paciente 12 - Lesões em diferentes estágios localizadas nos membros inferiores

Paciente 12 - Detalhe das lesões no cotovelo direito

Paciente 22 - Lesões papulosas localizadas na perna direita

Paciente 22 - Seropápula na coxa esquerda

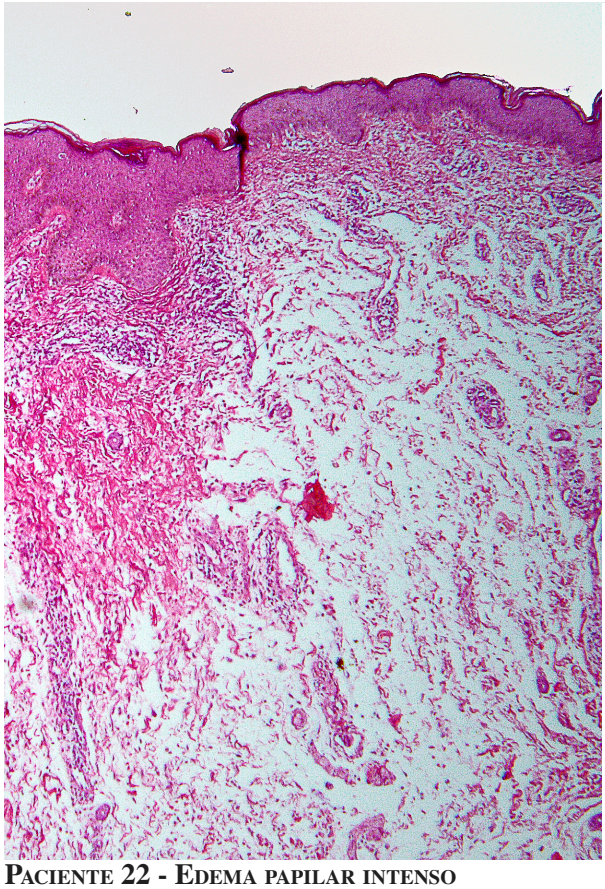

Paciente 22 - Edema papilar intenso

Paciente 15 - P´pulas e urticas no braço direito

Paciente 15 - Lesões em diferentes estágios na face posterior dos membros inferiores

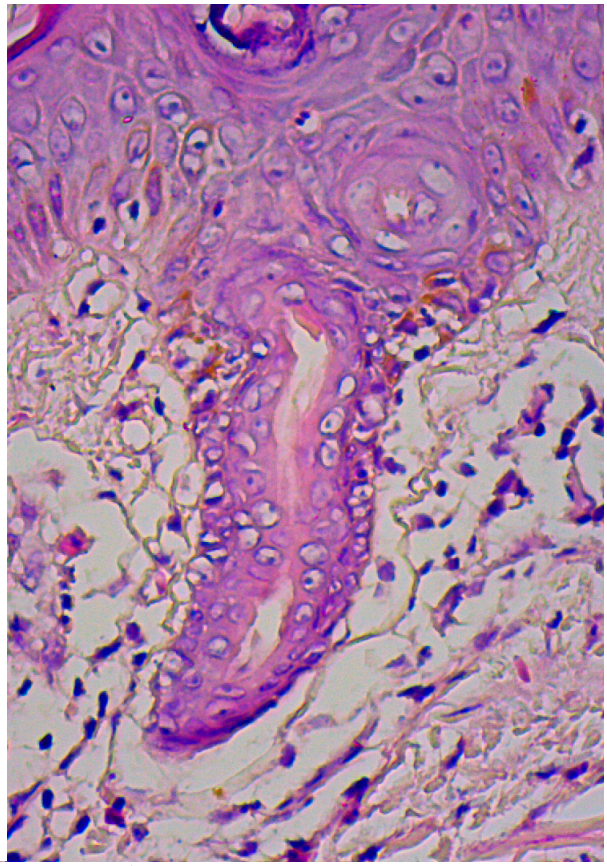

Paciente 15 - Espongiose de acrossiríngeo

Paciente 13 - Lesões de prurigo localizadas nos membros inferiores, visão lateral

Paciente 13 - lesões escoriadas na região maleolar interna direita

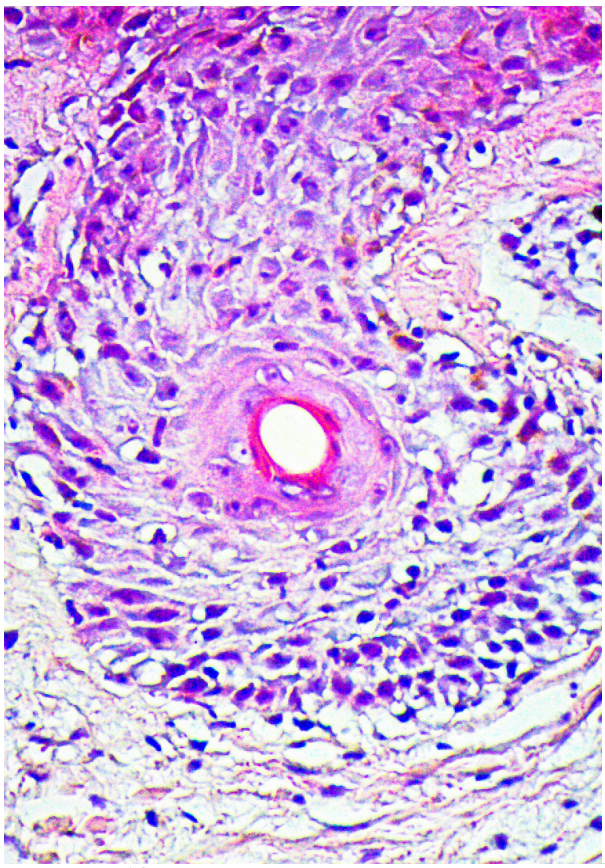

Paciente 13 - Espongiose folicular

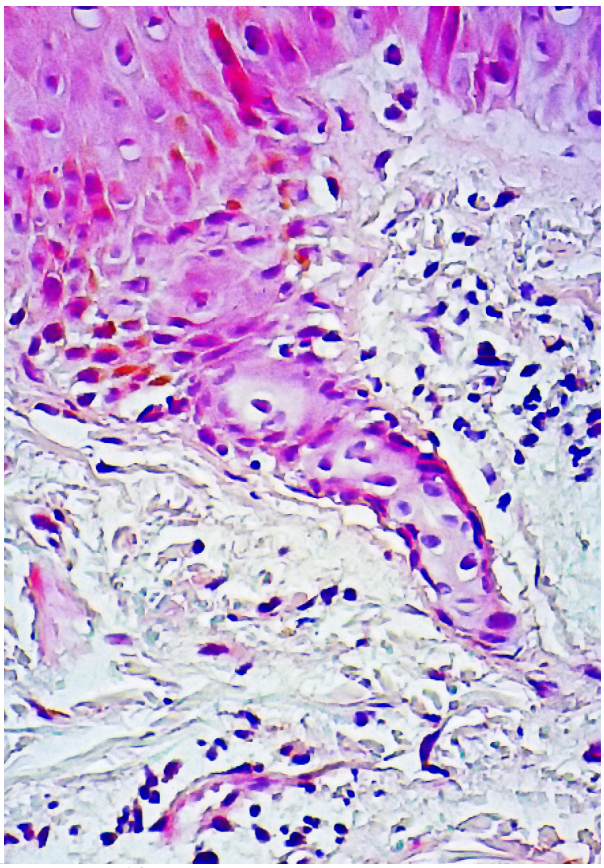

Paciente 13 - Espongiose do acrossirígeo

Paciente 32 - Lesões escoriadas nos embros inferiores, visão lateral esquerda

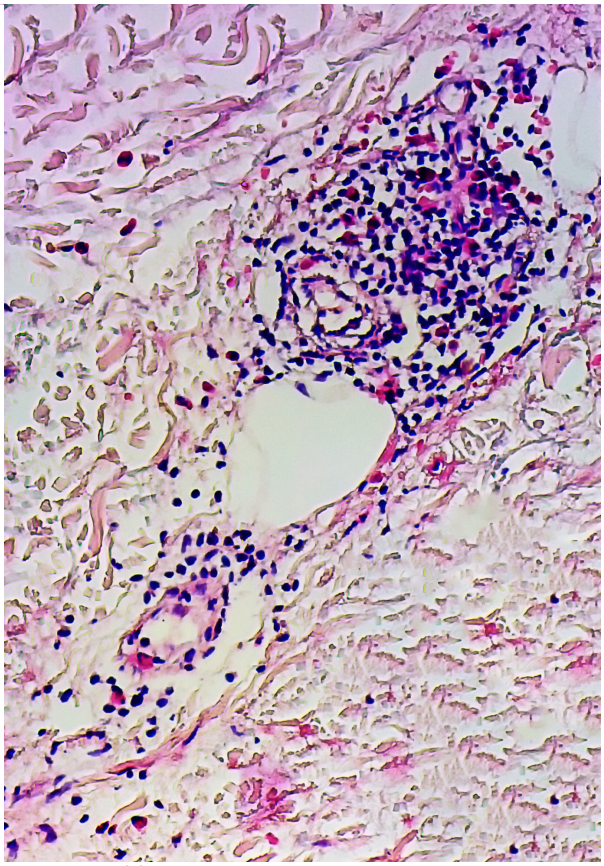

Paciente 32 - Detalhe do infiltrado perivascular com linfócitos e eosinófilos

Paciente 28 - Duas pápulas com inflamação intensa na região do joelho

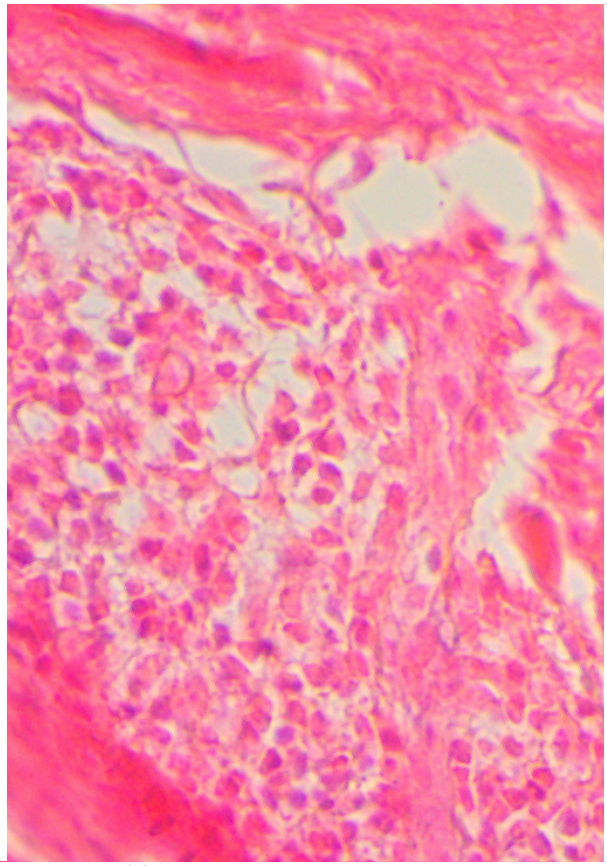

Paciente 28 - Imunoistoquímica negativa para EBV no infiltrado perivascular

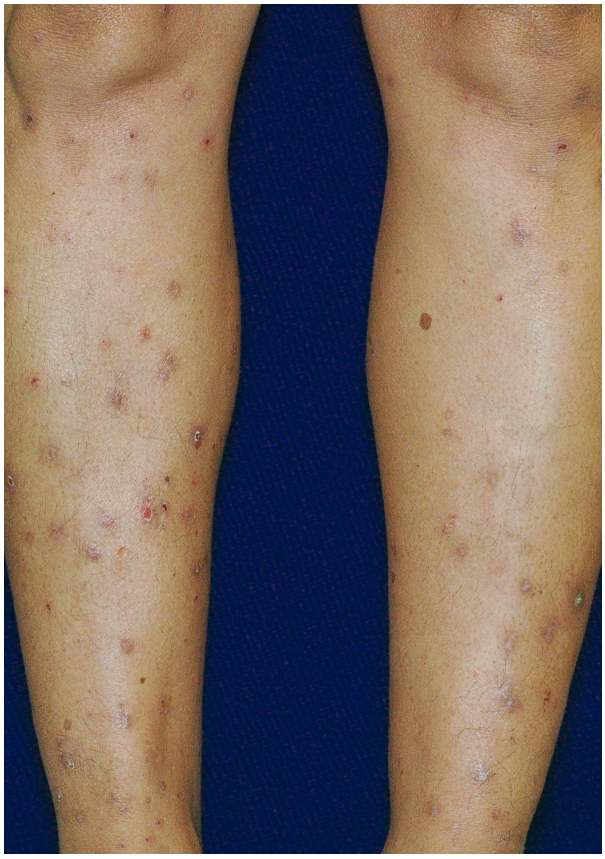

Paciente 2 - Predomínio de discromias localizadas nos membros inferiores

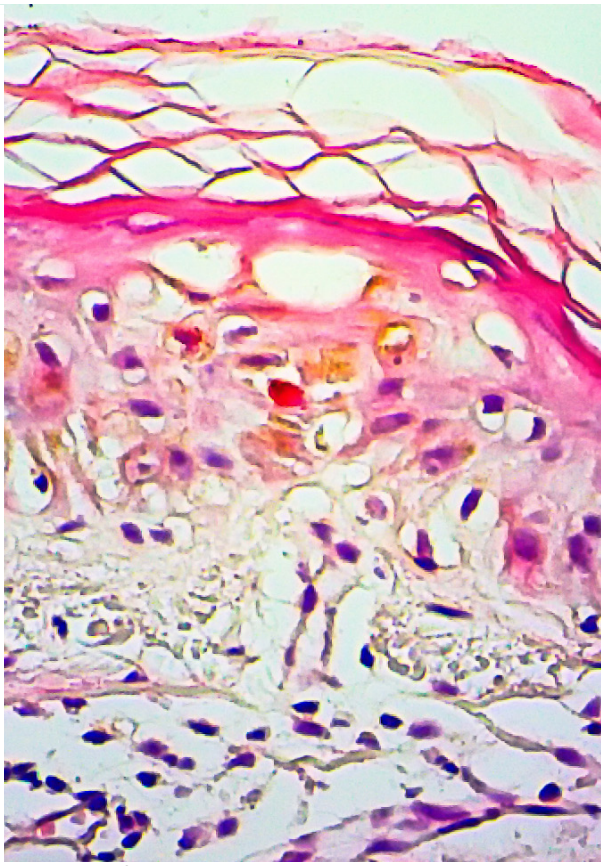

Paciente 2 - Espongiose eosinofílica

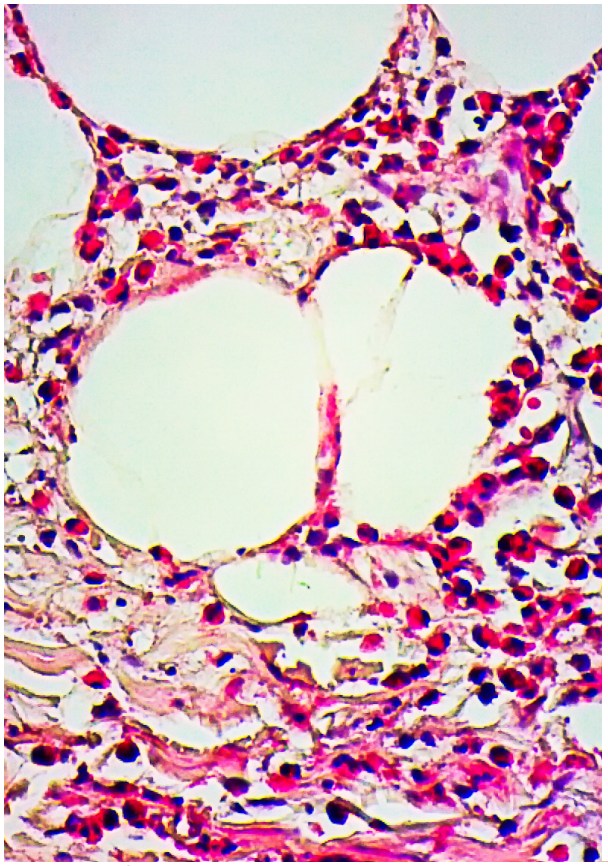

Paciente 2 - Infiltrado eosinofílico na hipderme

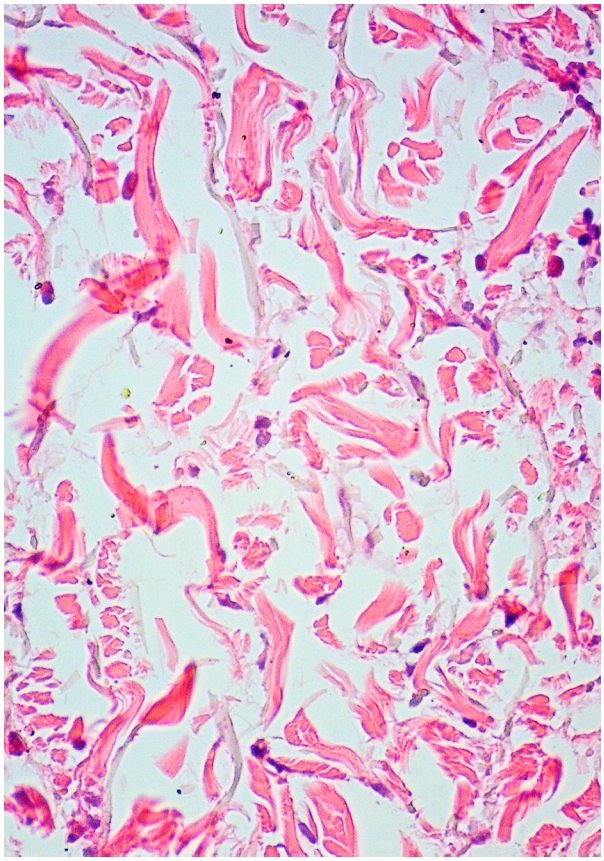

Paciente 2 - Infiltrado intersticial de eosinófilos

Paciente 3 - Predomínio de hipercromia residual na perna direita

Paciente 3 - Close da coxa esquerda com hipercromia residual com duas novas pápulas

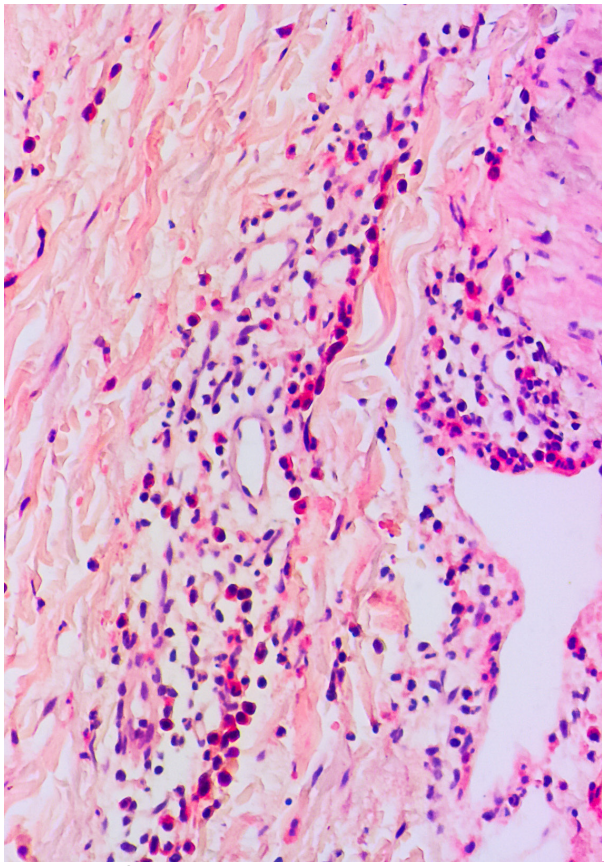

Paciente 3 - Infiltrado perivascular composto por eosinófilos e linfócitos

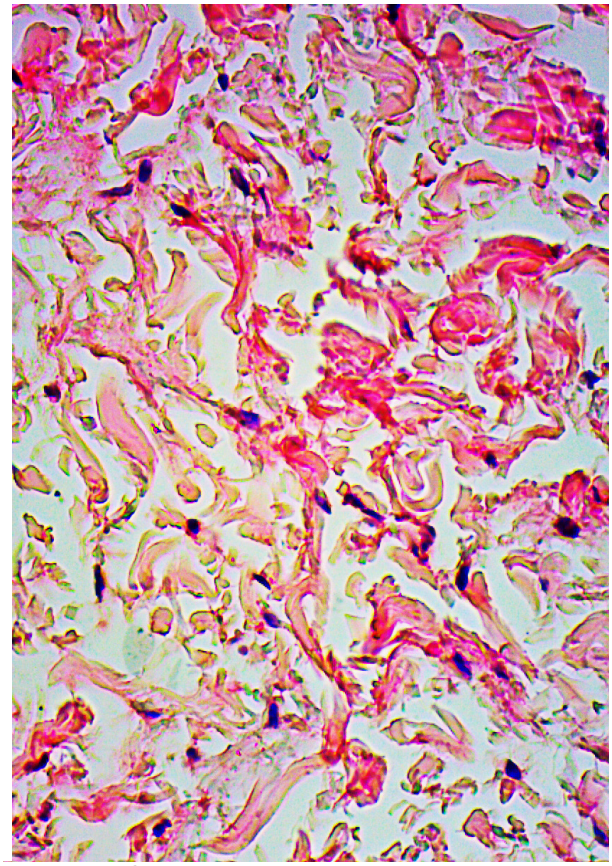

Paciente 3 - Degeneração do colágeno com presença de eosinófilos

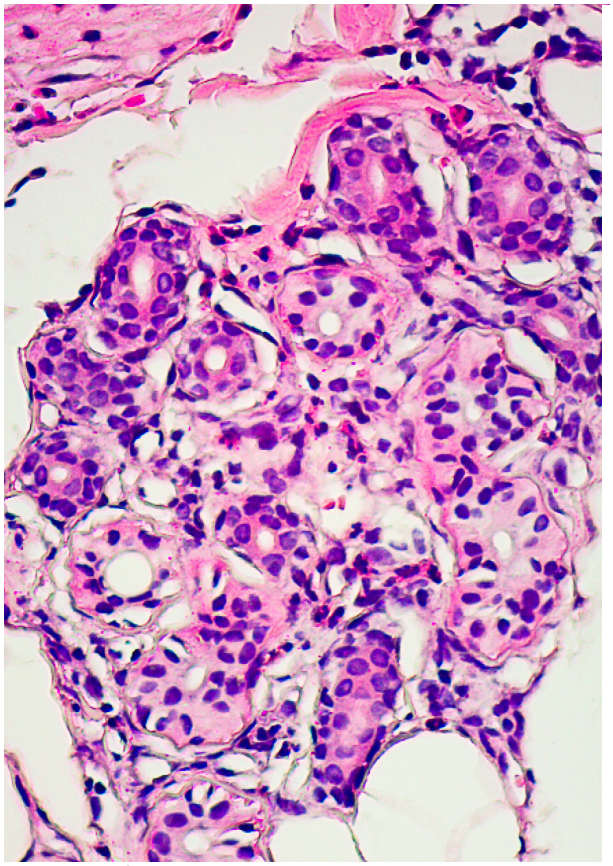

Paciente 24 - Infiltrado eosinofílico periécrino

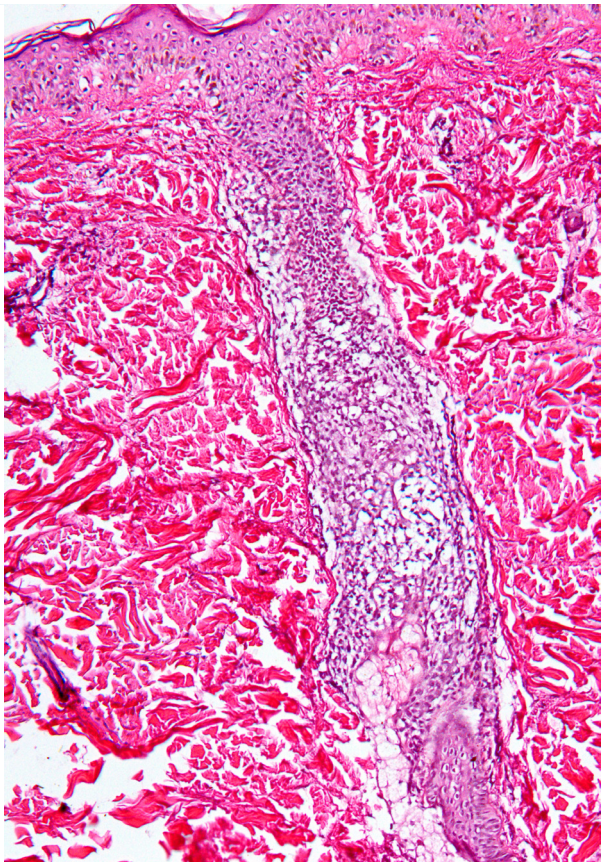

Paciente 4 - Espongiose folicular

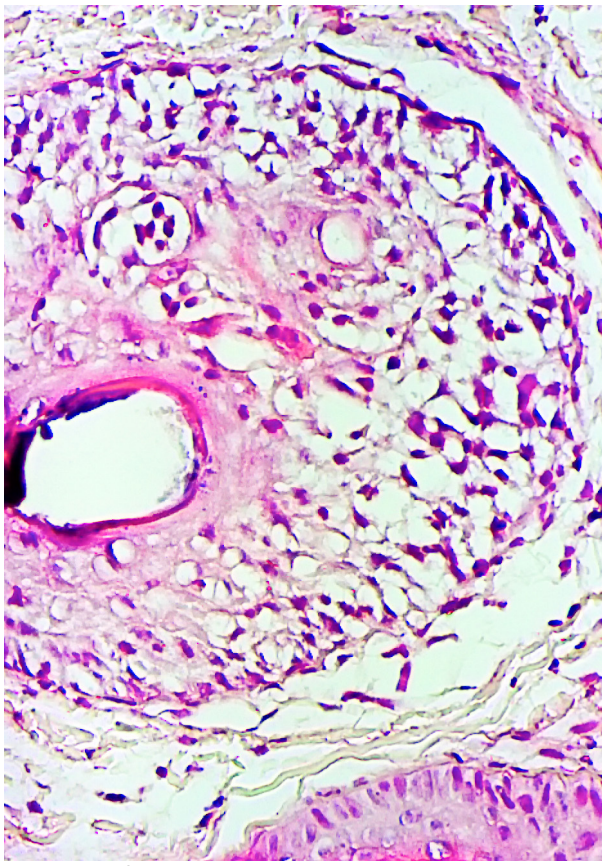

Paciente 27 - Espongiose eosinofílica do folículo

Paciente 27 - Lesões em diferentes estágios na região posterior da coxa direita

Paciente 1 - Pápulas eritematosas e discromia nos membros inferiores - visão lateral

Paciente 1 - Seropápula

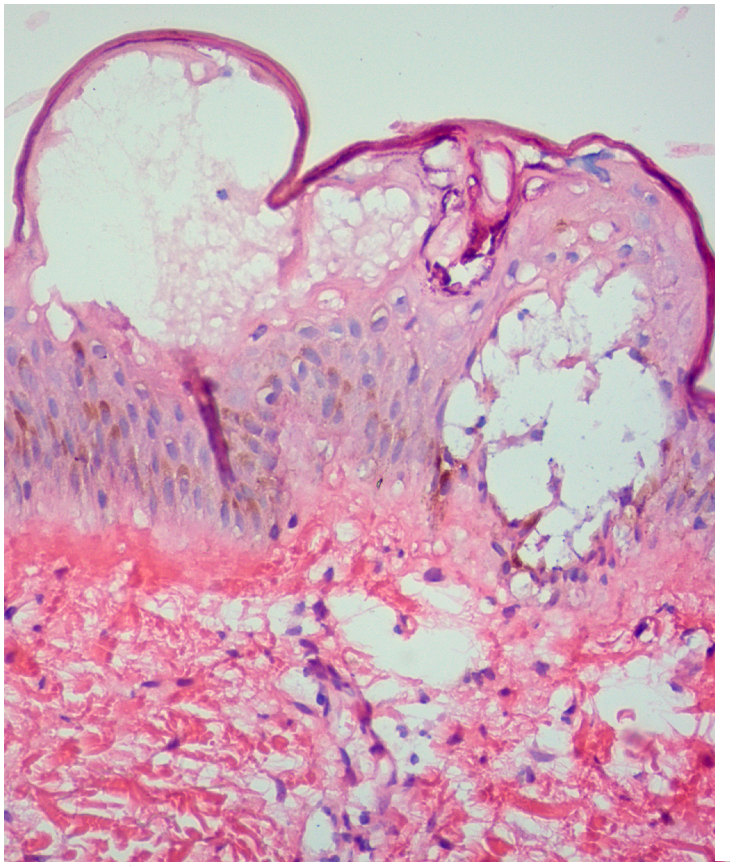

Paciente 1 - Vesícula intraepidérmica

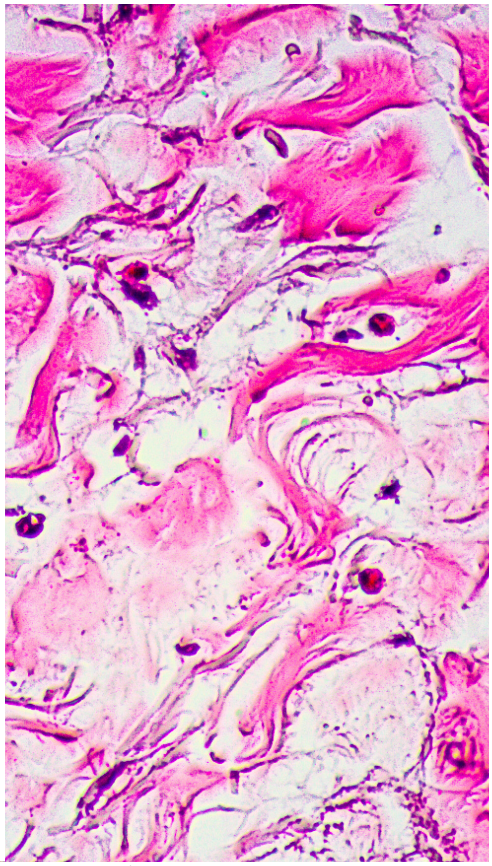

Paciente 1 - Detalhe dos eosinófilos no interstício e colágeno degenerado

Paciente 20 - Pápulas escoriadas na coxa direita

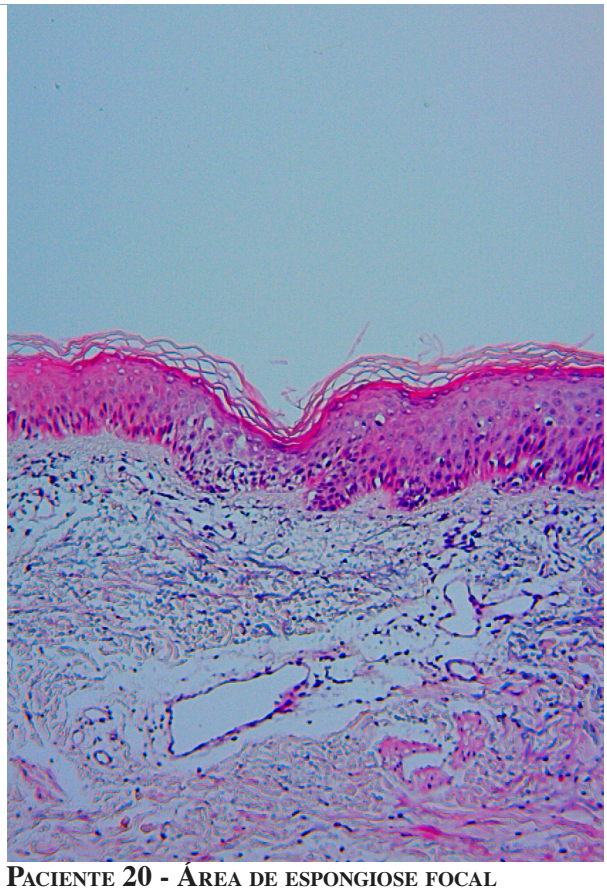

Paciente 20 - Área de espongiose focal

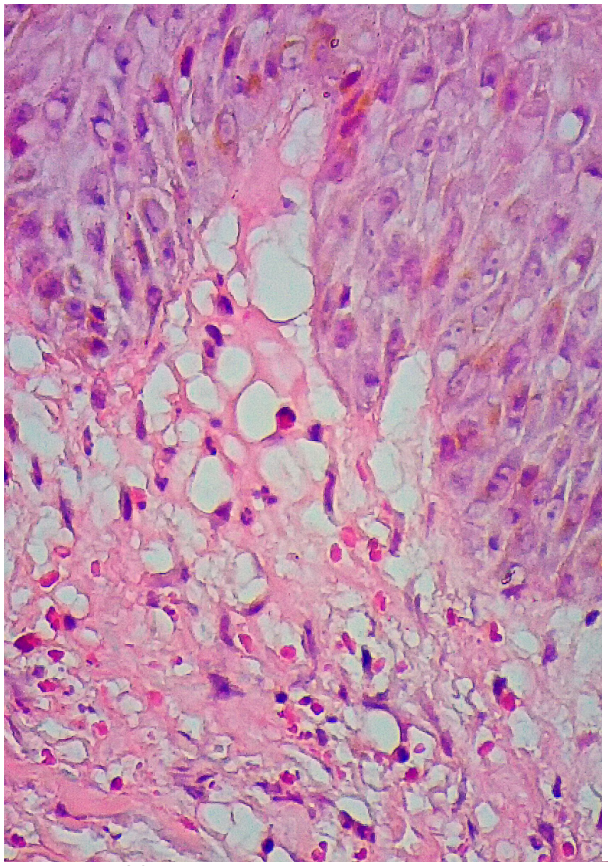

Paciente 30 - Edema papilar com presença de eosinófilos

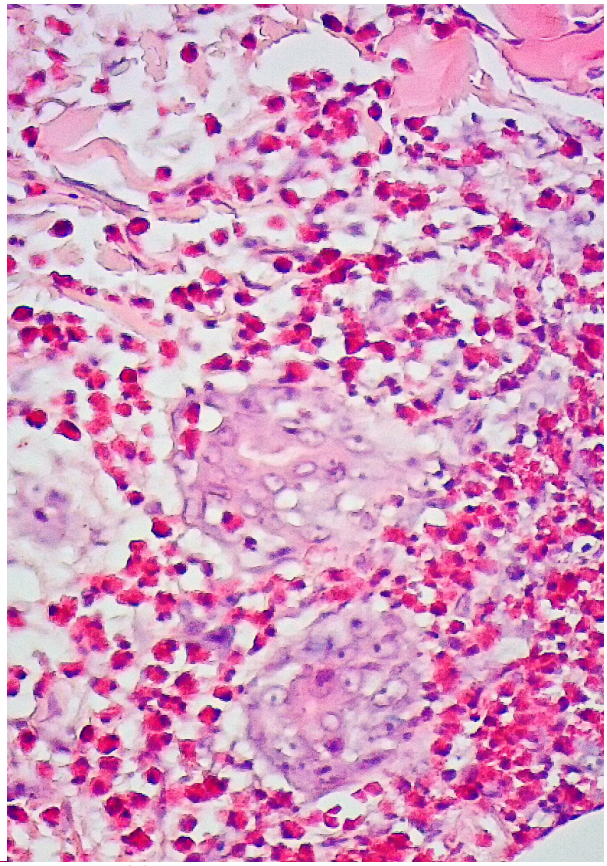

Paciente 30 - Infiltrado eosinofílico periécrino

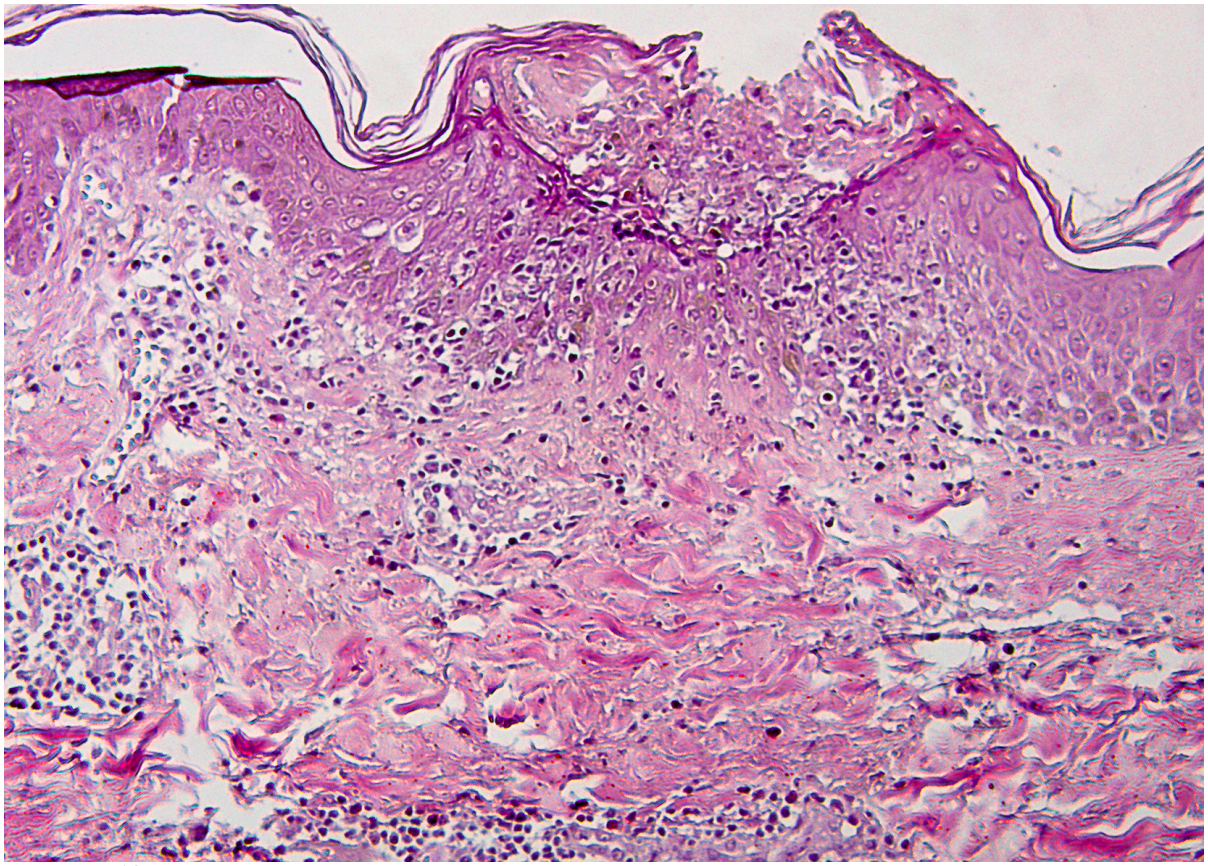

Paciente 19 - Espongiose focal em área de escoriação

Paciente 19 - Urtica com mais de 10mm

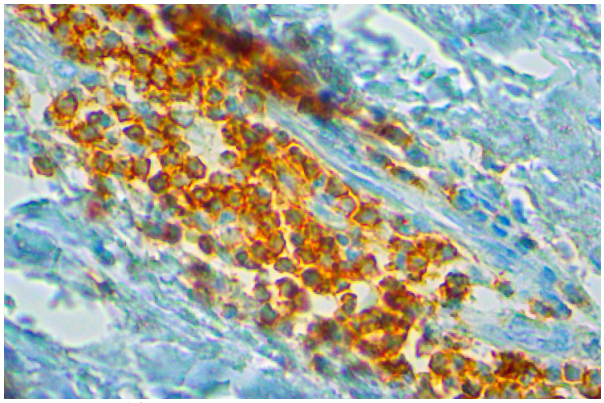

Paciente 19 - Imunoistoquímica com marcação para CD4

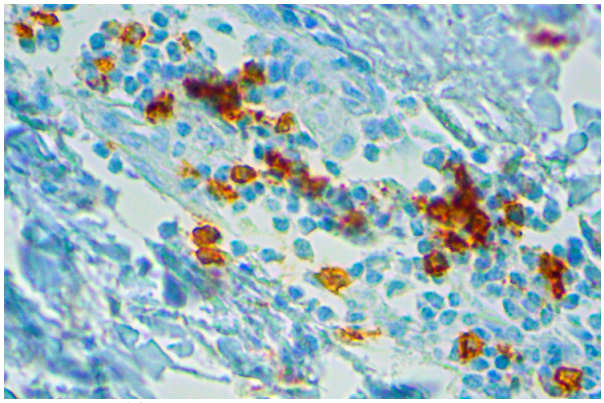

Paciente 19 - Imunoistoquímica com marcação para CD8

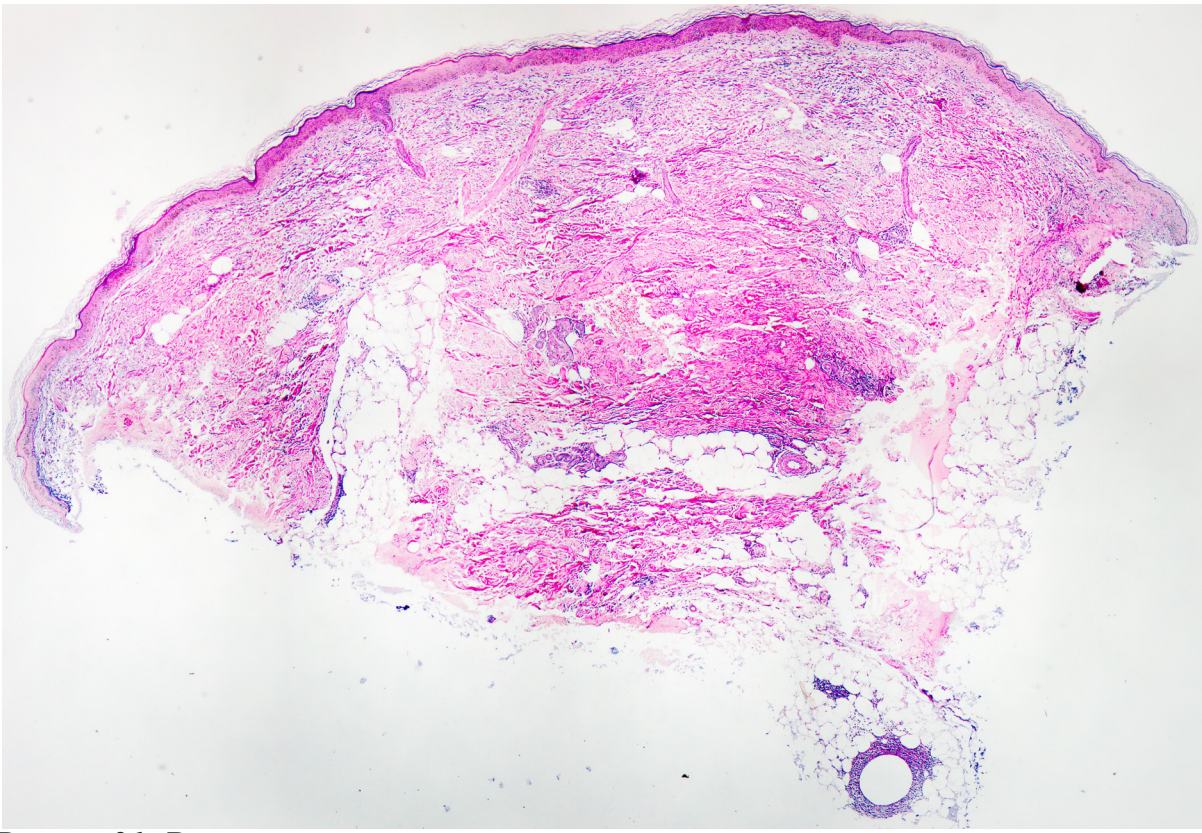

Paciente 26 - Panorama com infiltrado superficial e profundo

Paciente 26 - Hipercromia resiadual e liquenificação nos membros inferiores

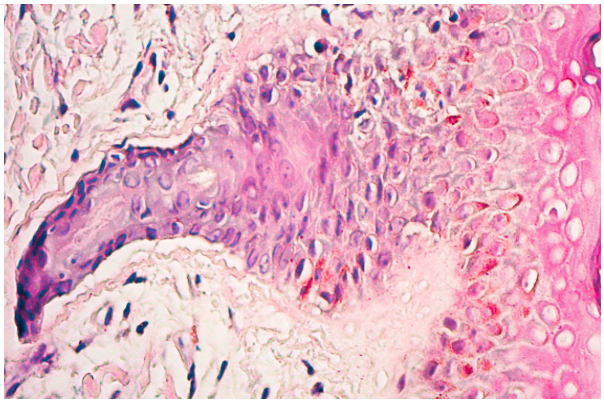

Paciente 26 - espongiose de acrossiríngeo

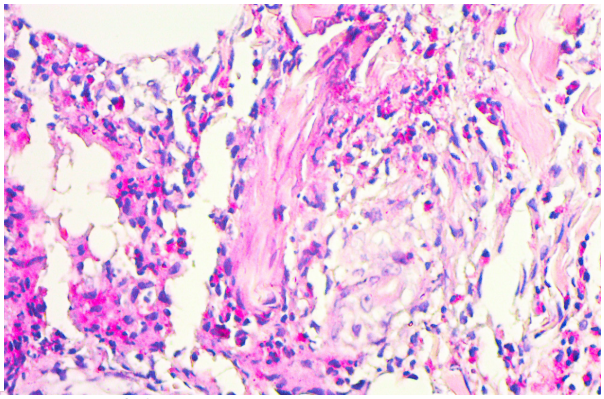

Paciente 26 - Figura em chama e infiltrado de eosinófilos

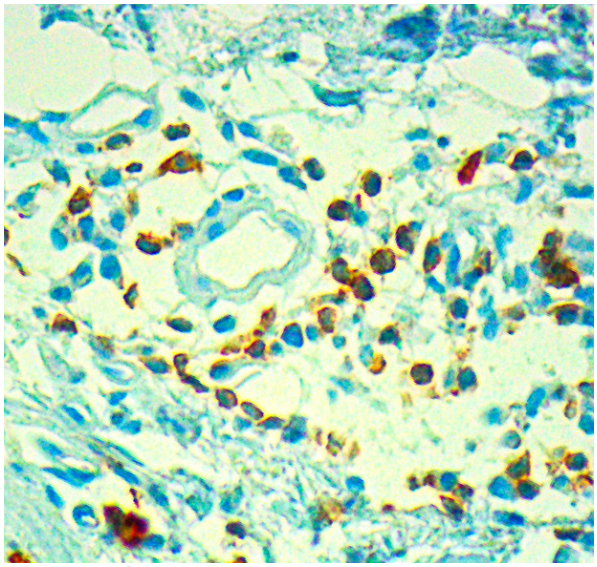

Paciente 34 - Imunoistoquímica com marcação para CD3

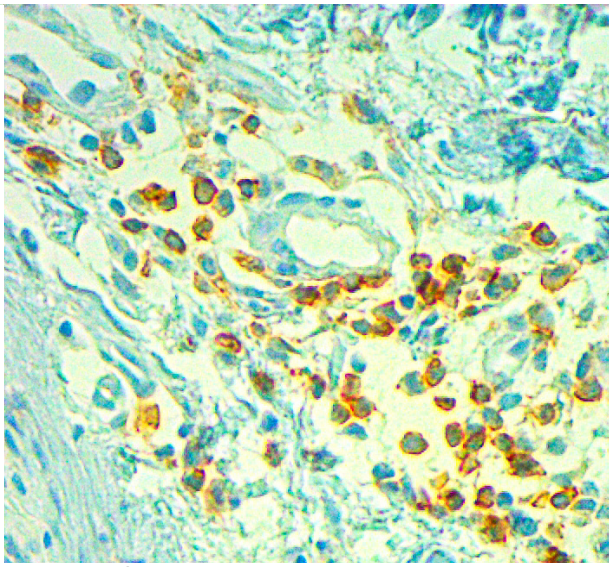

Paciente 34 - Imunoistoquímica com marcação para CD4

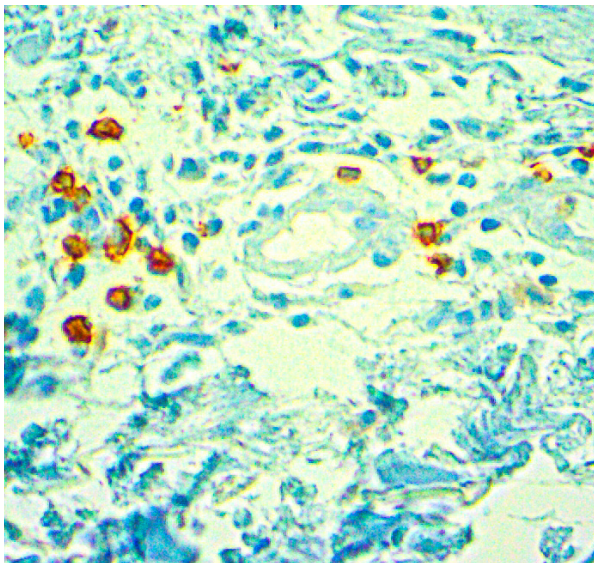

Paciente 34 - Imunoistoquímica com marcação para CD8

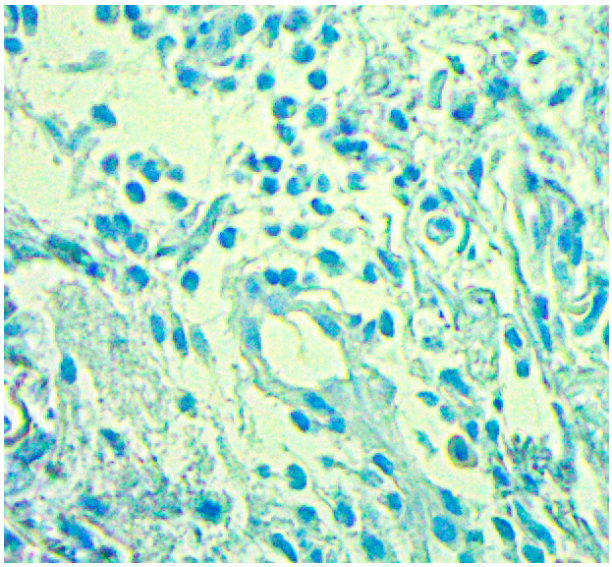

Paciente 34 - Imunoistoquímica com marcação para CD20

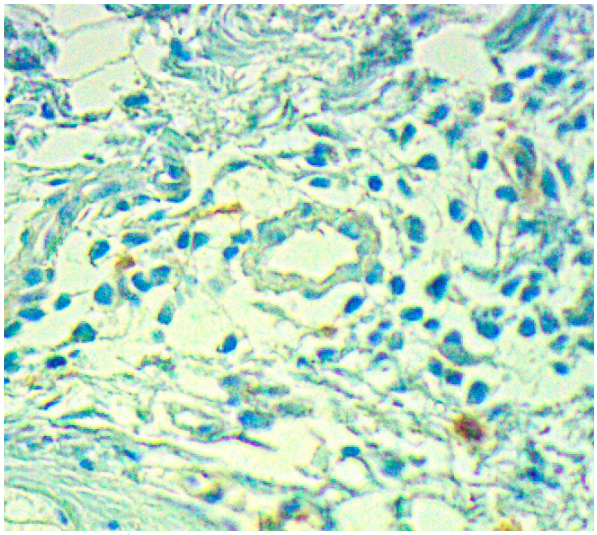

Paciente 34 - Imunoistoquímica com marcação para CD56

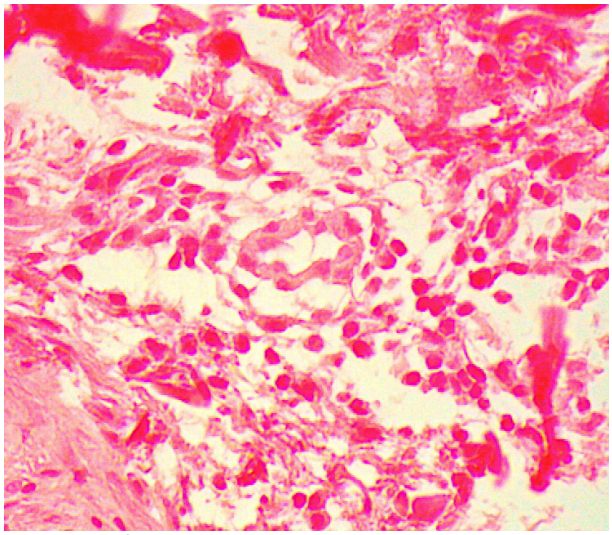

Paciente 34 - Imunoistoquímica com marcação para EBV