Lana Luiza da Cruz Silva

Perfil de expressão de claudinas nas lesões de verruga plana e carcinomas cutâneos na epidermodisplasia verruciforme

Tese de doutorado apresentada à Faculdade de Medicina da Universidade de São Paulo para obtenção do título de Doutor em Ciências

Programa de Dermatologia

Orientadora: Profa. Dra. Mirian Nacagami Sotto

São Paulo

2019

Lana Luiza da Cruz Silva

Perfil de expressão de claudinas nas lesões de verruga plana e carcinomas cutâneos na epidermodisplasia verruciforme

Tese de doutorado apresentada à Faculdade de Medicina da Universidade de São Paulo para obtenção do título de Doutor em Ciências

Programa de Dermatologia

Orientadora: Profa. Dra. Mirian Nacagami Sotto

São Paulo

2019

Dados Internacionais de Catalogação na Publicação (CIP)

Preparada pela Biblioteca da
Faculdade de Medicina da Universidade de São Paulo

©reprodução autorizada pelo autor

Silva, Lana Luiza da Cruz
Perfil de expressão de claudinas nas lesões de verruga plana e carcinomas cutâneos na epidermodisplasia verruciforme / Lana Luiza da Cruz Silva. -- São Paulo, 2019.
Tese(doutorado)--Faculdade de Medicina da Universidade de São Paulo.
Programa de Dermatologia.
Orientadora: Mirian Nacagami Sotto.

Descritores: 1.Epidermodisplasia verruciforme 2.Papilomavírus humano 3.Claudinas 4.Verruga plana 5.Carcinoma espinocelular 6.Imuno-histoquímica

USP/FM/DBD-073/19

Responsável: Erinalva da Conceição Batista, CRB-8 6755

À minha família, meu alicerce.
Especialmente ao meu marido, Diogo, e
minha filha, Helena, pelo amor, apoio e
compreensão, ao longo dessa jornada.

Agradeço a Deus, por tornar esse momento possível.

À minha orientadora **Profa. Dra Mirian N. Sotto**, pela oportunidade de desenvolver esse trabalho, pelo tempo disponibilizado com tanto zelo, pela amizade e principalmente pelos ensinamentos que vão além do conhecimento científico, que levarei por toda a vida.

Ao **Dr Walmar Roncalli**, por compartilhar seu dia a dia e sua experiência comigo, além do carinho e amizade.

À Dra **Neusa Y. Sakai Valente**, pelo carinho, apoio e palavras de incentivo.

À **Naiura Vieira**, pela amizade, ajuda técnica e apoio ao longo desses anos.

Aos técnicos do laboratório de Dermatopatologia da Divisão de Clínica Dermatológica, **Antônio Marques, Jacqueline Maria Aragão, Maria Cristina Galhardo, Luciana Cassimiro e Flávia Cristaldi** e aos colegas do Laboratório de Investigação Médica (LIM-56), **Yasmin Leuzzi, Mariane Pereira Brito e Gabriel Carvalho**, pelo auxílio técnico e apoio a este projeto.

Às funcionárias do Laboratório de Patologia de Moléstias Transmissíveis do Departamento de Patologia da FMUSP, **Cleusa Takakura, Rosana Cardoso, Mônica Kauffman**, pela ajuda técnica, incentivo e principalmente pelo carinho.

À **Dra Valéria Aoki, Dra Sheila Siqueira, Dra Márcia Alvarenga e Dra Silvia Lourenço**, por participarem da banca de qualificação e acrescentarem seus conhecimentos a esse projeto.

A todos do Departamento de Dermatologia do Hospital das Clínicas da FMUSP, em especial, **Lucas Lopes Reis, Ruth Eugênio Meneses, Alexandre Vargas e Josilei Nascimento**, pela disponibilidade em me ajudar, tornando possível a realização desse trabalho.

Ao CNPq - Conselho Nacional de Desenvolvimento Científico e Tecnológico pelo apoio financeiro ao projeto de pesquisa (processo nº 415466 / 2012-0) e à **FAPESP - Fundação de Amparo à Pesquisa do Estado de São Paulo** pela bolsa de pós-graduação de programa doutorado direto (processo nº 2014/15765-5).

A todos os meus amigos, pelo apoio e carinho, em especial **Cláudia Tanabe**, por me apresentar a esse projeto, pelos anos de amizade e por ter se tornado uma irmã que São Paulo me deu.

A toda minha família, especialmente meus pais, **Francisco Avelar e Maria Elita**, minhas irmãs **Ana Cecília e Clarice**, meu marido **Diogo** e minha sogra **Marta**, pelo amor e apoio incondicional, por cuidarem de mim e de Helena, quando estive ausente, e por se fazerem presentes mesmo quando distantes.

“Medicina é uma ciência de incerteza e uma arte de probabilidade".

William Osler

Esta dissertação está de acordo com as seguintes normas, em vigor no momento desta publicação:

Referências: adaptado de *International Committee of Medical Journals Editors* (Vancouver)

Universidade de São Paulo. Faculdade de Medicina. Divisão de Biblioteca e Documentação. *Guia de apresentação de dissertação, teses e monografias*. Elaborados por Annelise Carneiro da Cunha, Maria Júlia de A. L. Freddi, Maria F. Crestana, Marinalva de Souza Aragão, Suely Campos Cardoso, Valéria Vilhena. 3ª ed. São Paulo: Serviço de Biblioteca e Documentação; 2011.

Abreviaturas dos títulos dos periódicos de acordo com *List of Journals Indexed in Index Medicus.*

SUMÁRIO

Lista de abreviaturas

Lista de figuras

Lista de gráficos

Lista de tabelas

Resumo

Summary

1. **INTRODUÇÃO** 01
2. **OBJETIVOS** 05
3. **REVISÃO DA LITERATURA** 07

3.1. Epidermodisplasia verruciforme 08

3.1.1. Histórico 08

3.1.2. Epidemiologia 09

3.1.3. Apresentação clínica 09

3.1.4. Curso da doença 12

3.1.5. Achados histopatológicos e ultraestuturais 13

3.1.6. Etiologia e patogênese 16

3.1.6.1. Agente infeccioso: Infecção pelo HPV 16

3.1.6.1.1. Características estruturais do HPV 16

3.1.6.1.2. Classificação filogenética do HPV 18

3.1.6.1.3. HPV relacionados a EV (HPV-EV)..... 20

3.1.6.1.4. Patogênese da infecção pelo HPV 20

3.1.6.1.5. Carcinogênese do HPV 21

3.1.6.1.5.1. HPV e carcinoma do colo uterino 21

3.1.6.1.5.2. HPV e carcinoma cutâneo 23

3.1.6.2. Fatores genéticos 26

3.1.6.3. Fatores ambientais 29

3.1.6.4. Alterações imunológicas 32

3.1.7. Diagnóstico 32

3.1.8. Tratamento 33

3.2. Claudinas 35

3.2.1. “Tight junctions” 36

3.2.1.1. Estrutura das “tight junctions” 36

3.2.1.2. Funções das “tight junctions” 37

3.2.2. Estrutura das claudinas 38

3.2.3. Classificação das claudinas 40

3.2.4. Funções das claudinas 42

3.2.5. Regulação das claudinas 45

3.2.6. Claudinas na pele 46

3.2.6.1. Claudinas nas doenças cutâneas 47

3.2.7. Claudinas e cânceres 48

3.2.7.1. Claudinas no carcinoma espinocelular cutâneo 51

3.2.7.2 Claudinas nos carcinomas epitelias relacionados aos HPV oncogênicos 52

4. MÉTODOS 54

4.1. Casuística 55

4.2. Análise histopatológica 55

4.3. Montagem dos microarranjos teciduais (TMA) 56

4.4. Técnica de imuno-histoquímica 58

4.5. Técnica de imunofluorescência para claudina-3 61

4.6. Análise qualitativa 61

4.7. Análise estatística 64

4.8. Considerações éticas 66

5. RESULTADOS 67

5.1. Caracterização das amostras estudadas 68

5.2. Expressão das claudinas 70

5.2.1. Claudina-1 73

5.2.2. Claudina-2 76

5.2.3. Claudina-3 78

5.2.3.1. Marcação nuclear da claudina-3 81

5.2.4. Claudina-4 85

5.2.5. Claudina-5 87

5.2.6. Claudina-7 91

5.2.7. Claudina-11 93

6. DISCUSSÃO 95

6.1. Claudina-1 98

6.2. Claudina-2 100

6.3. Claudina-3 102

6.4. Claudina-4 105

6.5. Claudina-5 107

6.6. Claudina-7 109

6.7. Claudina-11..... 111

6.8. Considerações finais..... 113

7. CONCLUSÕES 115

8. ANEXOS 118

9. REFERÊNCIAS..... 127

LISTA DE ABREVIATURAS

5-FU	5-fluouracil
Aids	Síndrome da imunodeficiência adquirida
ALA	ácido 5-aminolevulínico
BAK	“BCL2-antagonist/killer”
BSA	soro albunima bovina BSA
CAPPEsq	Comissão de ética para análise de projetos de pesquisa
CCL20	“chemokine (C-C motif) ligand 20”
CDX	“caudal-type homeobox”
CEC	carcinoma espinocelular
CIB1	gene ou proteína-1 de ligação cálcio e integrina
CPE	enterotoxina do *Clostridium perfringens*
DA	dermatite atópica
DAPI	“4′,6-diamidino-2-phenylindole”
DNA	ácido desoxirribonucleico
DNp73	delta Np73
E2F	fator E2
E6-AP	proteína associada a E6
EGF	fator de crescimento epidérmico
EMT	transição epitelial-mesenquimal
EUA	Estados Unidos da América
EV	epidermodisplasia verruciforme
EVER1 EVER2	genes “Epidermodysplasia Verruciformis Enhancing Region”
GATA	fator de transcrição de ação "trans" específico de células T
HE	hematoxilina-eosina
HGF	fator de crescimento dos hepatócitos

HNF-α	fator nuclear α do hepatócito
HPV	vírus do papiloma humano
HPV-EV	vírus do papiloma humano da epidermodisplasia verruciforme
hTERT	telomerase humana transcriptase
IARC	“International Agency for Research on Cancer”
Ig	imunoglobulina
IGF	fator de crescimento insulínico
IL	interleucina
JAM	“junctional adhesion molecules”
KSHV	herpesvírus associado ao sarcoma de Kaposi
LCR	“long control region”
MMP	“matrix metalloproteinase”
MUPP-1	proteína multi-PDZ-1
NF-kB	fator nuclear kappa B
NISCH	“neonatal ichthyosis-sclerosing cholangitis”
NK	células “natural killer”
ORF	“open read frames”
OSP	“proteína específica dos oligodendrócitos”
PBS	solução salina tamponada com fosfatos
PDT	terapia fotodinâmica
PDZ	acrônimo das proteínas PSD95, DlgA e ZO-1
PKA	“cAMP depending protein kinase A”
PKC	“protein kinase C”
PN	pele normal
pRB	proteínas do retinoblastoma
QA	queratose actínica
QS	queratose seborreica
RNA	ácido ribonucleico
RNAm	ácido ribonucleico mensageiro

RT	radioterapia
RUNX3	“runt-related transcription factor 3”
SK	sarcoma de Kaposi
Snail	“zinc-finger transcription factors”
TER	resistência transepitelial
TGF-β	fator de transformação do crescimento beta-1
TJ	“tight junctions”
TMA	microarranjos teciduais
TMC	“transmembrane channel-like”
TNF-α	fator de necrose tumoral alfa
USP	Universidade de São Paulo
UV	ultravioleta
VLP	partículas “virus-like”
VP	verruga plana
XRCC1	“X-ray repair cross-complementing protein-1”
ZnT-1	transportador-1de zinco
ZO	zônula de oclusão

LISTA DE FIGURAS

Figura 1. Identificação do vírus da epidermodisplasia verruciforme por técnica de coloração negativa (ácido fosfotúngstico)..... 08

Figura 2. Apresentação clínica da epidermodisplasia verruciforme 10

Figura 3. Surgimento de lesões malignas nas lesões clínicas da epidermodisplasia verruciforme 12

Figura 4. Evolução pós radioterapia de carcinoma espinocelular na epidermodisplasia verruciforme 13

Figura 5. Efeito citopático na epidermodisplasia verruciforme..... 14

Figura 6. Microscopia eletrônica de transmissão de epidermodisplasia verruciforme 16

Figura 7. Genoma do HPV38, membro do gênero beta papilomavírus humano..... 17

Figura 8. Gêneros do papilomavírus humano..... 19

Figura 9. Patogênese do papilomavírus humano..... 21

Figura 10. Carcinogênese do alpha-HPV..... 22

Figura 11. Ativação da proliferação celular por um vírus de DNA tumoral..... 23

Figura 12. Carcinogênese do papilomavírus humano no câncer de pele não melanoma 25

Figura 13. Alvos celulares das proteínas E6 e E7 de beta papilomavírus específicos..... 26

Figura 14. Modo de ação do gene *EVER* na regulação da suscetibilidade ao beta papilomavírus..... 28

Figura 15. Papilomavírus humano e carcinogênese. Fatores de risco na carcinogênese cutânea..... 30

Figura 16. Localização das proteínas “tight junctions” (TJ) na epiderme com sua composição molecular 36

Figura 17. Desenho esquemático das funções atribuídas as “tight junctions” (TJ) no epitélio simples e a transferência putativa de suas proteínas para a epiderme 37

Figura 18. Representação esquemática do monômero da claudina 39

Figura 19. Interação das alças das claudinas 40

Figura 20. Árvore filogenética das claudinas humanas..... 41

Figura 21. Microscopia de imunofluorescência mostrando a localização da claudina-1 (Cl1), claudina-4 (Cl4) e claudina-7 (Cl7) na epiderme humana 47

Figura 22. Padrões de imunomarcação de claudinas no carcinoma espinocelular cutâneo, por técnica de muno-histoquímica... 62

Figura 23. Padrões de imunomarcação da claudina-3 no carcinoma espinocelular, por técnica de imuno-histoquímica 64

Figura 24. Imunomarcação das claudinas na epidermodisplasia verruciforme, nas amostras de pele normal, verruga plana e carcinoma espinocelular cutâneo..... 71

Figura 25. Imunomarcação das claudinas no grupo sem epidermodisplasia verruciforme, nas amostras de pele normal, verruga plana e carcinoma espinocelular cutâneo .. 72

Figura 26. Imunomarcação nuclear da claudina-3 nas amostras de carcinoma espinocelular cutâneo por diferentes técnicas: (a) imuno-histoquímica; (b) imunofluorescência..... 82

LISTA DE GRÁFICOS

Gráfico 1. Número de publicações sobre claudinas e câncer ao longo dos anos 49

LISTA DE TABELAS

Tabela 1. Claudinas e suas mutações 42

Tabela 2. Distribuição, função paracelular e patologias das claudinas 43

Tabela 3. Expressão desregulada das claudinas nos cânceres de diferentes órgãos 51

Tabela 4. Recuperação antigênica por calor úmido 59

Tabela 5. Diluições dos anticorpos utilizados 59

Tabela 6. Medidas-resumo da idade (anos) por grupo das amostras de estudadas 68

Tabela 7. Distribuição das amostras por características, segundo os grupos estudados 69

Tabela 8. Expressão da claudina-1, segundo tipo histológico e grupo (EV e NEV) 73

Tabela 9. Distribuição das amostras estudadas por características, segundo expressão da claudina-1 74

Tabela 10. Medidas-resumo da idade (anos) por expressão da claudina-1 74

Tabela 11. Resultado das regressões logísticas inicial e final para claudina-1 75

Tabela 12. Expressão da claudina-2, segundo tipo histológico e grupo (EV e NEV) 76

Tabela 13. Distribuição das amostras estudadas por características, segundo expressão da claudina-2 77

Tabela 14. Medidas-resumo da idade (anos) por expressão da claudina-2 77

Tabela 15. Resultado das regressões logísticas inicial e final para claudina-2 78

Tabela 16. Expressão da claudina-3, segundo tipo histológico e grupo (EV e NEV) 79

Tabela 17. Distribuição das amostras estudadas por características, segundo expressão da claudina-3 80

Tabela 18. Medidas-resumo da idade (anos) por expressão da claudina-3 80

Tabela 19. Resultado das regressões multinominais inicial e final para claudina-3 81

Tabela 20. Expressão nuclear da claudina-3, segundo tipo histológico e grupo (EV e NEV) 83

Tabela 21. Distribuição das amostras por características, segundo marcação nuclear da claudina-3 84

Tabela 22. Medidas-resumo da idade (anos) por expressão nuclear da claudina-3 84

Tabela 23. Resultado das regressões logísticas inicial e final para marcação nuclear da claudina-3 85

Tabela 24. Expressão da claudina-4, segundo tipo histológico e grupo 86

Tabela 25. Distribuição das amostras estudadas por características, segundo expressão da claudina-4 86

Tabela 26. Medidas-resumo da idade (anos) por expressão da claudina-4 87

Tabela 27 Expressão da claudina-5, segundo tipo histológico e grupo (EV e NEV) 88

Tabela 28. Distribuição das amostras por características, segundo expressão da claudina-5 89

Tabela 29. Medidas-resumo da idade (anos) por expressão da claudina-5 89

Tabela 30. Resultado da regressão multinomial para claudina-5 90

Tabela 31. Expressão da claudina-7, segundo tipo histológico e grupo 91

Tabela 32. Distribuição das amostras estudadas por características, segundo expressão da claudina-7 92

Tabela 33. Medidas-resumo da idade (anos) por expressão da claudina-7 92

Tabela 34. Expressão da claudina-11, segundo tipo histológico e grupo (EV e NEV) 93

Tabela 35. Distribuição das amostras estudadas por características, segundo expressão da claudina-11 94

Tabela 36. Medidas-resumo da idade (anos) por expressão da claudina-11 94

RESUMO

Silva LLC. *Perfil de expressão de claudinas nas lesões de verruga plana e carcinomas cutâneos na epidermodisplasia verruciforme* [tese]. São Paulo: Faculdade de Medicina, Universidade de São Paulo; 2019.

INTRODUÇÃO: A epidermodisplasia verruciforme (EV) é uma rara genodermatose, associada ao beta-papilomavírus humano (β-HPV) e alto risco de desenvolvimento de câncer de pele. As claudinas são proteínas transmembranas expressas nos diversos epitélios e podem se alterar na carcinogênese. Para melhor compreensão do papel do β-HPV na carcinogênese cutânea, realizou-se um estudo da expressão das claudinas nos pacientes com e sem EV. MÉTODOS: Um painel de anticorpos anti-claudina -1, -2, -3, -4, -5, -7 e -11 foi empregado para analisar a expressão dessa proteína em 108 amostras de pele normal, 39 verrugas planas e 174 carcinomas espinocelulares cutâneo (CEC), obtidas de 33 pacientes com epidermodisplasia verruciforme (EV) e 112 indivíduos saudáveis (não EV- NEV). As amostras de CEC foram organizadas em 4 microarranjos teciduais. A análise estatística foi realizada por regressão logística para verificar as alterações do perfil de claudinas na carcinogênese e sua relação com idade, sexo e fotoexposição crônica nos doentes com EV e o grupo NEV. RESULTADOS: A expressão focal da claudina-1 apresentou associação com o CEC (*p<0,001*) e a expressão não difusa (focal ou negativa) da claudina-2 esteve associado a verruga plana (*p<0,001*), nos grupos EV e NEV. A expressão focal da claudina-3 apresentou associação com

o CEC (*p<0,001*), bem como a imunomarcação nuclear da claudina-3 (*p<0,001*), em ambos os grupos. Adicionalmente, a chance da expressão nuclear da claudina-3 foi 53% menor nas áreas não fotoexpostas. A claudina-5 apresentou maiores porcentagens de expressão focal na pele normal, de expressão difusa no CEC e na verruga plana EV, e de expressão negativa na verruga plana NEV. O grupo EV apresentou menor chance de expressão focal e negativa (*p<0,001*). Além disso, a negatividade da claudina-5 esteve associada a verruga plana (*p<0,001*) e menor média de idade (*p<0,001*). As claudinas -4, -7 e -11 apresentaram expressão difusa em quase todas as amostras estudadas, nos grupos EV e NEV. CONCLUSÕES: Verificou-se aumento progressivo da claudina-5 na carcinogênse cutânea e esse processo apresentou relação com a EV. Redução da expressão das claudinas -1 e -3 foi observada nos carcinomas cutâneos, e da claudina-2 nas verrugas planas, no entanto, não puderam ser relacionadas à infecção pelo beta-HPV. Idade e fotoexposição crônica foram fatores que influenciaram a expressão da claudina-5 e a expressão nuclear da claudina-3, respectivamente.

Descritores: epidermodisplasia verruciforme; papilomavírus humano; claudina; verruga plana, carcinoma espinocelular; imuno-histoquímica

SUMMARY

Silva LLC. *Claudin expression profile in flat wart and cutaneous squamous cell carcinoma in epidermodysplasia verruciformis* [thesis]. São Paulo: Faculdade de Medicina, Universidade de São Paulo; 2019.

BACKGROUND: Epidermodysplasia verruciformis (EV) is a rare genodermatosis, related to human beta-papillomavirus (β-HPV), with high risk for developing skin cancer. Claudins are transmembrane proteins expressed in epithelia and may be altered on carcinogenesis. Toward better understanding the role of β-HPV in cutaneous carcinogenesis, claudin expression study was performed in lesions of patients with and without EV. METHODS: A panel of anti-claudin antibodies was assembled to analyze claudins -1, -2, -3, -4, -5, -7 and -11 expression, by immunohistochemistry technique, in samples of 108 normal skin, 39 flat warts and 174 cutaneous squamous cell carcinomas (SCC), obtained from 33 patients with EV and 112 individuals without EV (not-EV - NEV). The SCC samples were organized in tissue microarrays. Statistical analysis was performed by logistic regression, aiming to verify changes in claudin profile in carcinogenesis and its relationship with age, sex and chronic sun exposure area, in patients with and without EV. RESULTS: Claudin-1 focal expression was associated with SCC ($p<0.001$) and claudin-2 focal or negative expression with flat wart ($p<0.001$), in EV and NEV groups. Claudin-3 focal expression was related with SCC ($p<0.001$), as well as the nuclear immunostaining of claudin-3 ($p <0.001$), in both groups. Additionally, chance of claudin-3 nuclear expression

was 53% lower in not sun exposed areas. For claudin-5, focal expression was more common in normal skin, diffuse expression in SCC annd EV flat wart, and negative expression in NEV flat wart. The EV group showed lower chance of focal and negative expression ($p < 0.001$). In addition, the negativity of claudin-5 expression was associated with flat wart ($p<0.001$) and lower mean age ($p < 0.001$). Claudins -4, -7 and -11 showed, in both groups, diffuse expression in almost all studied samples. CONCLUSIONS: Claudin-5 increasing expression was observed in cutaneous carcinogenesis and this process showed association with EV. Claudin-1 and -3 down expression were observed in cutaneous carcinomas, and claudin-2 in flat warts, however, they could not be related with β-HPV infection. Age and chronic sun exposure area were factors that influenced claudin-5 and claudin-3 nuclear expression, respectively.

Descriptors: epidermodysplasia verruciformis, human papillomavirus, claudin, cutaneous squamous cell carcinoma, flat wart, immunohistochemistry.

1. Introdução

1. INTRODUÇÃO

Considerada modelo de estudo da oncogênese viral, a epidermodisplasia verruciforme (EV) foi o primeiro indicador de câncer genético associado ao papilomavírus humano (HPV)[1]. Trata-se de uma genodermatose rara, marcada pela presença de verrugas generalizadas e desenvolvimento de tumores cutâneos[2]. Sua etiopatogenia é multifatorial e envolve predisposição genética, propensão a infecção pelo beta-HPV, exposição à radiação ultravioleta (UV) e alterações imunológicas[3].

As lesões clínicas iniciam-se na infância e são caracterizadas por máculas semelhantes a pitiríase versicolor, verrugas planas (VP) e queratoses seborreicas[4, 5]. Transformação maligna é descrita em até 50% dos casos e está relacionada ao potencial oncogênico do vírus infectante, sendo os HPV-5 e -8 os principais tipos associados[4, 6]. No Brasil, observou-se uma alta prevalência dos HPV-25 e -14d nos carcinomas da EV[7].

A doença de Bowen e carcinoma espinocelular (CEC) são os tumores mais frequentes na EV, com surgimento entre a segunda e quarta décadas de vida, principalmente nas áreas expostas ao sol[4,5]. Os tumores são localmente invasivos e apresentam baixo potencial metastático, exceto quando expostos a outros co-carcinogênicos, como radioterapia local[8]. No Brasil, os tumores desses pacientes tiveram um curso mais agressivo, provavelmente relacionado ao tipo de HPV associado e/ou a alta exposição à radiação UV[9].

A oncogênese na EV ainda não está totalmente esclarecida. Diferentemente dos carcinomas genitais induzidos pelos alfa-HPV, não há a

integração do DNA do beta-HPV ao genoma humano[1]. Acredita-se que o beta-HPV atue no processo inicial da carcinogênese cutânea, através da desestabilização do genoma do hospedeiro[10]. Além disso, a presença do beta-HPV provavelmente não é suficiente para a carcinogênese na EV, visto que nem todas as lesões cutâneas da EV, mesmo as relacionadas aos HPV oncogênicos, sofrem transformação maligna. O longo período de latência (5-20 anos) entre a infecção e o desenvolvimento dos carcinomas sugere a necessidade da participação de co-fatores nesse processo, sendo a radiação UV o mais apontado[1].

Sabe-se que beta-HPV apresenta tropismo para queratinócitos, onde causa a proliferação das células e pode induzir atipia celular, displasia epitelial e câncer. Na carcinogênese epitelial, a arquitetura tecidual desaparece, com desorganização intercelular e perda de adesão célula-matriz[12]. O conhecimento das alterações estruturais que ocorrem na transformação maligna é importante para a compreensão da oncogênese viral.

As “tight junctions”” (TJ) são junções intercelulares, localizadas na região apical dos espaços paracelulares, no epitélio dos mamíferos[13,14]. O complexo TJ é formado por vários componentes, como as proteínas transmembranas, entre elas as claudinas, ocludinas e moléculas de adesão juncionais (JAM- “junctional adhesion molecules”), e as placas proteicas, compostas por zônula de oclusão (ZO), proteína multi-PDZ-1 (MUPP-1) e cingulina, que estão conectadas ao citoesqueleto por filamentos de actina[15]. Entretanto, a composição molecular da TJ é complexa e varia de acordo com o tipo de célula e o grau de diferenciação celular[16].

As claudinas são as principais proteínas integrais de membrana das TJ[17]. Existem aproximadamente 27 isoformas de claudinas e elas são compostas de quatro domínios transmembrana, dois domínios terminais citoplasmáticos e possuem duas alças extracelulares[18, 19]. Elas estão envolvidas na manutenção do citoesqueleto, na sinalização celular, montagem, estabilização e na permeabilidade das TJ[19]. São expressas no epitélio normal, bem como nos tumores, benignos e malignos, sendo responsáveis pela heterogeneidade das características paracelulares dos diferentes epitélios[19]. Nos tumores epiteliais, alterações na expressão das claudinas têm sido associadas aos processos de sobrevivência e invasão das células neoplásicas, influenciando no comportamento biológico do tumor[20]. Dessa forma, o perfil de expressão das claudinas nos diferentes tumores pode ser usado como ferramenta diagnóstica e prognóstica dessas neoplasias[14].

Alterações no perfil das citoqueratinas e redução na expressão da E-caderina já foram demonstrados nas lesões de verruga plana da EV[21]. Também já foram estudados a expressão das claudinas nos CEC cutâneos, de colo uterino e tonsilar, associados ou não ao HPV[22-25]. Embora algumas infecções virais tenham demonstrado relação com proteínas das TJ[26], ainda não está claro se existe correlação significativa entre a infecção pelo HPV e a expressão das claudinas.

Neste estudo, analisamos a expressão das claudinas-1, -2, -3, -4, -5, -7 e -11 na pele normal, verrugas planas e CEC cutâneo, em pacientes com e sem EV, na tentativa de correlacionar a expressão dessas proteínas com a progressão do carcinoma cutâneo, associado ou não ao beta-HPV, presente nos pacientes com EV.

2. Objetivos

2. OBJETIVOS

2.1. Gerais

Demonstrar o perfil de expressão de claudinas na progressão das lesões cutâneas da epidermodisplasia verruciforme.

2.2. Específicos

Demonstrar e comparar o perfil de expressão de claudinas -1, -2, -3, -4, -5, -7 e -11 nas:

- Lesões de verrugas planas dos doentes com epidermodisplasia verruciforme;
- Carcinoma espinocelular “in situ” (doença de Bowen) e invasivo dos doentes com epidermodisplasia verruciforme e comparar com os carcinomas do mesmo tipo histológico de doentes não portadores da doença.

Correlacionar o perfil de expressão de claudinas -1, -2, -3, -4, -5, -7 e -11 com características clínicas (sexo e idade) e localização (áreas com e sem fotoexposição crônica) das lesões de verrugas plana, carcinoma espinocelular "in situ", invasivo e pele sem lesões, dos dois grupos de doentes.

3. Revisão de literatura

3. REVISÃO DE LITERATURA

3.1. Epidermodisplasia verruciforme

3.1.1. Histórico

A epidermodisplasia verruciforme (EV), também conhecida como doença de Lutz-Lewandowsky é uma genodermatose rara descrita inicialmente por Lewandowsky e Lutz em 1922, como uma anomalia congênita da epiderme[27]. Sua entidade nosológica foi discutida durante décadas. A participação de um vírus como agente etiológico só foi confirmada após os experimentos de autoinoculação e heteroinoculação realizados por Lutz e Jablonska[28], nas lesões benignas de EV, associado a observação de partículas virais com uma morfologia semelhante à do vírus da verruga humana[29] (Figura 01).

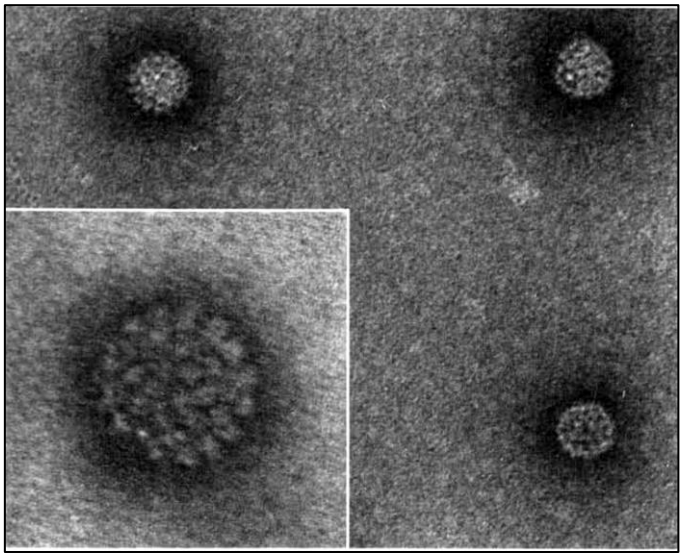

Figura 1. Identificação do vírus EV por técnica de coloração negativa (ácido fosfotúngstico), demonstrando os capsômeros virais. Menor aumento x170.000; maior aumento x550.000. Fonte: Jablonska et al. (1966)[29]

O papel do vírus no desenvolvimento de cânceres associado à EV só foi demonstrado décadas depois, com a detecção do genoma do HPV-5 em carcinomas de EV[3]. Desde então, a EV é considerada um modelo para o estudo da oncogênese viral em seres humanos[30].

3.1.2. Epidemiologia

A EV é uma doença rara, de ocorrência universal, sem predisposição de gênero, raça ou distribuição geográfica[4, 5, 31]. Cerca de 501 pacientes já foram descritos[32], porém sua incidência é incerta, devido aos relatos esporádicos de casos em todo o mundo[33]. Estima-se uma frequência de 11% na Europa e nos Estados Unidos da América (EUA), chegando a 40% entre os japonese[33]. A prevalência no Brasil também é desconhecida.

3.1.3. Apresentação clínica

A doença inicia-se na infância, entre 5 e 11 anos de idade, embora haja relatos de início precoce (ao nascimento) e tardios (entre a terceira e quarta décadas de vida)[4-6,34]. O quadro clínico é polimórfico e é caracterizado pela presença de verrugas planas, máculas semelhantes a pitiríase versicolor e queratoses seborreicas[4, 5] (Figura 2).

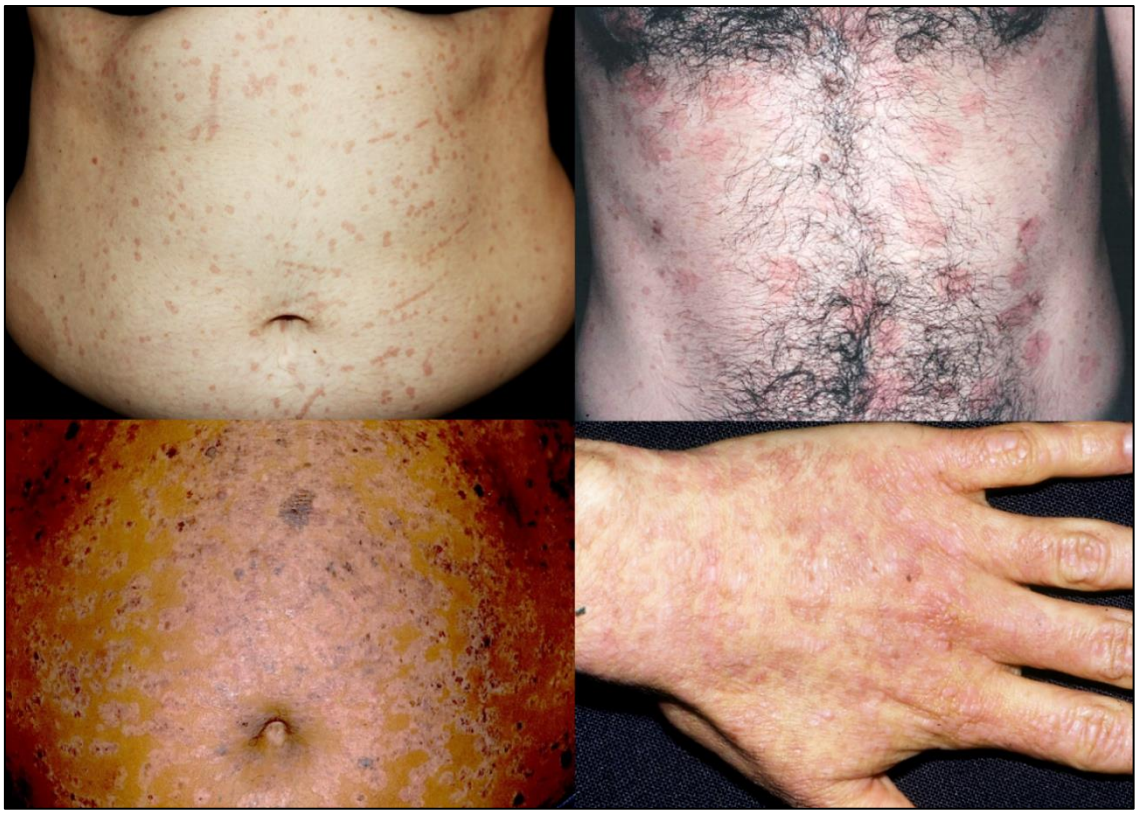

Figura 2. Apresentação clínica da epidermodisplasia verruciforme. (a) Múltiplas lesões de verrugas planas no tronco (notar pseudo *Koebner*). (b) Máculas semelhantes a pitiríase versicolor no tronco; (c) Múltiplas queratoses seborreicas associadas a lesões semelhante a pitiríase versicolor. (d) Verrugas planas no dorso da mão. Fonte: Departamento de Dermatologia da FMUSP

A verruga plana-símile é a lesão inicial mais frequente e se localiza principalmente no dorso das mãos e na face[4, 6]. São pápulas e placas planas, cor da pele ou rosada, discretamente descamativas[35]. Um pseudo fenômeno de "Koebner" é frequentemente observado, com múltiplas lesões de verrugas planas em áreas de escoriação, resultante de inoculação do HPV[4, 36]. Verrugas comuns podem ocasionalmente estar presentes, mas a ocorrência de verrugas anogenitais é excepcional[30].

As máculas que caracterizam a EV são eritematosas, discretamente descamativas, semelhantes a lesões de pitiríase versicolor[3,4]. Acometem face, pescoço e tronco, e podem mudar de aspecto e cor ao longo dos anos, tornando-se hipocrômicas no estágio final da doença[4, 30]. Desenvolvem-se alguns anos

após as verrugas planas, mas podem ter início concomitante com as mesmas, em até 46% dos casos[4, 34].

As lesões de queratose seborreica (QS) são descritas como pápulas e placas marrons, hiperqueratósicas, bem circunscritas, com 5-18mm de diâmetro, localizadas nas áreas fotoexpostas, como fronte, região cervical e dorso superior[37]. Geralmente são múltiplas e encontram-se agrupadas e associadas aos demais achados clínicos[37]. São mais comuns nos indivíduos negros e estão possivelmente associados com o fenótipo maligno de EV[38, 39]. Embora as lesões de QS sejam consideradas benignas, há relato de sua transformação em doença de Bowen[40]. Oliveira et al.[37] observaram lesões de QS em 20 pacientes com EV, ao longo de 8 anos, entretanto não notaram transformação maligna nessas lesões. Segundo os autores, essa possibilidade não pode ser excluída, visto que o tempo médio decorrido entre o início de lesões benignas e câncer é de aproximadamente 25 anos em pacientes com EV[37].

Caracteristicamente a EV não acomete as membranas mucosas ou couro cabeludo[4, 30]. Além das alterações cutâneas, o retardo mental foi descrito em 10%-14,2% dos pacientes[5,34]. Sintomas subjetivos são infrequentes e irrelevantes[4].

A EV pode ser classificada em forma benigna ou maligna, de acordo com o tipo de HPV envolvido e sua apresentação clínica. Quando o quadro clínico se limita as verrugas planas, a EV é classificada como “forma benigna” e geralmente está associada aos HPV não-oncogênicos -3 e/ou -10[4]. A “forma maligna” é caracterizada pelo quadro clínico polimórfico, com tendência à transformação maligna e geralmente está associado a múltiplos HPV-EV (alguns oncogênicos), como o -5, -8 e -14[4].

3.1.4. Curso da doença

A EV tem curso crônico e progressivo. As lesões associadas ao HPV-EV não apresentam regressão espontânea[30]. Entretanto, há relato de regressão em dois pacientes que apresentavam uma variedade de EV associado a HPV-3[41].

Cerca de 30-50% dos doentes com EV desenvolvem câncer de pele não melanoma, principalmente carcinomas espinocelulares (CEC) (Figura 3), e estes geralmente surgem entre a segunda e quarta década de vida[4, 11, 30]. Oliveira et al.[4] descreveram um índice de malignização de 62% nos seus pacientes, com desenvolvimento de tumores cutâneos em 100% dos doentes com a forma maligna da EV.

Figura 3. Surgimento de lesões malignas nas lesões clínicas de EV. (a) Carcinoma espinocelular ulcerado na fronte. (b) Carcinoma espinocelular na região clavicular direita. Fonte: Departamento de Dermatologia da FMUSP

As lesões que sofrem transformação maligna geralmente localizam-se nas áreas expostas ao sol e correspondem a queratoses actínicas (QA)[4,42]. Apesar da grande exposição solar na região nasal e malar, alterações pré-malignas são raras nessas regiões[42]. Os tumores cutâneos localizam-se

principalmente na fronte (50%) e região temporal. A elevada incidência de câncer nessa região poderia ser explicada, além da exposição solar crônica, pela presença das células-tronco (“stem cells”) nos folículos pilosos, como prováveis reservatórios do HPV-EV e à ação sinérgica de carcinógenos químicos, como os esqualenos e ácidos graxos do sebo[4, 42].

Os cânceres de pele desenvolvem-se lentamente, mas são localmente destrutivos[30]. Invasão profunda e metástases são raras, mas têm sido observadas em alguns pacientes, especialmente quando expostos a radioterapia local[8, 43] (Figura 4).

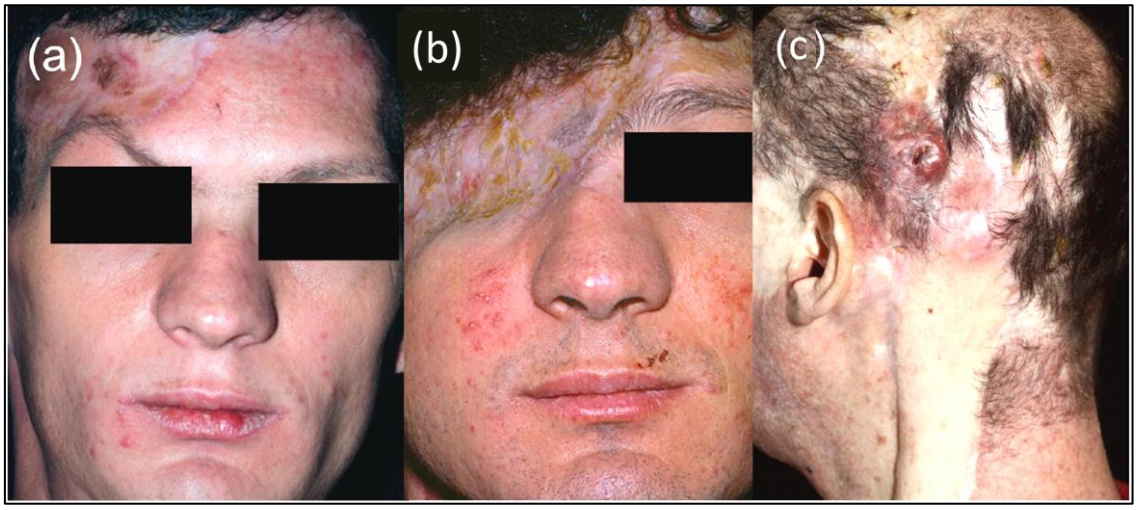

Figura 4. Evolução pós radioterapia. (a) Cicatriz na fronte direita, após ressecção cirúrgica de CEC indiferenciado invasivo, com radioterapia adjuvante. (c) Recorrência do CEC após 1 ano, com invasão de estrutura óssea, lobo frontal, órbita direita e metástase para a glândula parótida, evoluindo com desfiguração facial após tratamento cirúrgico. (d) Após quase 20 anos de seguimento, paciente desenvolveu múltiplos carcinomas, incluindo carcinoma basalóide pouco diferenciado na região parietal direita. Fonte: Adaptado de Oliveira et al. (2015)[8]

3.1.5. Achados histopatológicos e ultraestruturais

Todas lesões clínicas da EV compartilham as mesmas características histopatológicas, com estrato córneo em “rede de basquete”, paraqueratose e acantose[35]. É no estrato malpighiano hiperplásico que são observadas as

alterações citopáticas características: células grandes, com halos perinucleares e citoplasma pálido, azul-acinzentado, conferindo o aspecto de “células em olhos de pássaro”, além de grânulos querato-hialinos de tamanhos e formas variadas[2,4,35] (Figura 5). Esse efeito citopático é característico para todos os EV-HPV, independente do genótipo do vírus[2].

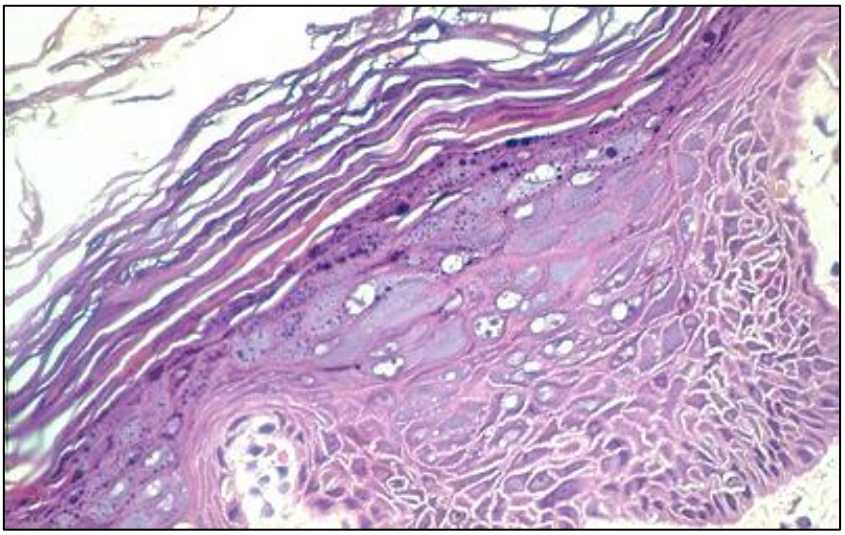

Figura 5. Efeito citopático na EV. Múltiplos grânulos querato-hialinos associado a numerosas células com vacuolização perinuclear (“células em olhos de pássaro”) nas camadas granulosa e espinhosa superior da epiderme (Hematoxilina-eosina, 400x). Fonte: Departamento de Dermatologia da FMUSP

Nas lesões de verrugas planas da forma maligna, observa-se o efeito citopático viral desde a camada suprabasal até as camadas superiores da epiderme, o que é característico das lesões causadas pelo HPV-EV, principalmente o HPV-5 e -8[2]. Nas lesões da forma benigna, observa-se o efeito citopático viral somente nas camadas superiores do epitélio[1].

As lesões de queratose seborreica apresentam o efeito citopático viral da EV, associado aos achados histopatológicos característicos desse tipo de lesão: hiperqueratose, acantose basaloide, papilomatose e pseudocistos córneos, com melanina amplamente distribuída no citoplasma dos queratinócitos[4]. Em todas

as lesões de EV, a derme não apresenta alterações significativas, podendo exibir leve infiltrado inflamatório mononuclear perivascular[44].

A transformação maligna inicia como proliferação das cristas epidérmicas, com numerosas células disqueratóticas[42]. O padrão de displasia epitelial e perda da polaridade epidérmica é semelhante ao da queratose actínica e até mesmo da doença de Bowen, com hiper e paraqueratose, contendo grande quantidade de DNA do HPV[42]. Mitoses atípicas podem estar presentes em todas as camadas da epiderme[42]. O efeito citopático viral característico desaparece ou é observado apenas na epiderme adjacente, onde não há sinais de transformação maligna[42]. Frequentemente, a transformação maligna começa em torno de folículos pilosos[42].

A doença de Bowen e o CEC cutâneo são os tumores mais frequentes da EV, sendo caracterizados pela atipia bowenóide, com células disqueratóticas "monstruosas" - células multinucleadas e disqueratóticas, com núcleos irregulares, grandes, hipercromáticos e pleomórficos, associado a mitoses atípicas[2, 42].

Na microscopia eletrônica, as células atípicas são características e evidenciam partículas virais nos núcleos das camadas superiores, nucleoplasma desorganizado, com marginalização da cromatina[42, 45] (Figura 6). O citoplasma é pobre em organelas, com exceção dos ribossomos[42]. Os grânulos de querato-hialina são proeminentes, irregulares e não estão associados aos tonofilamentos[42].

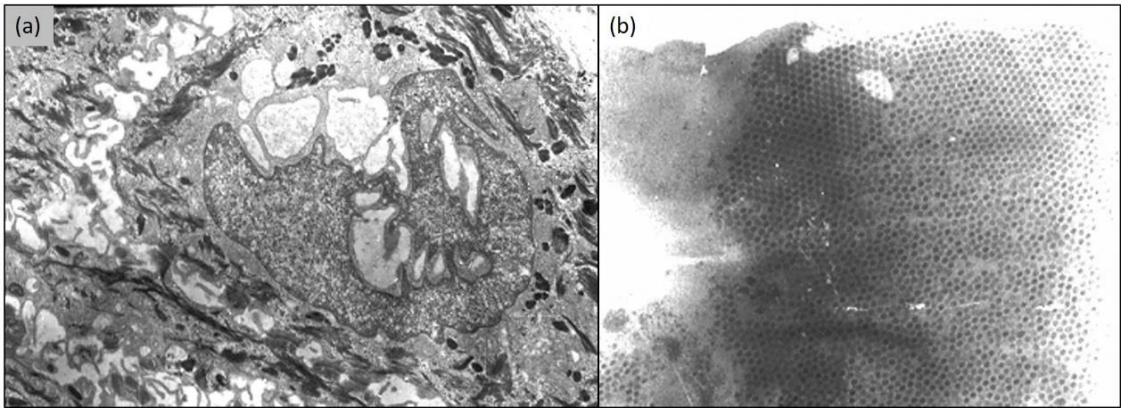

Figura 6. Microscopia eletrônica de transmissão de lesão de epidermodisplasia verruciforme. (a) Queratinócito com núcleo de formato irregular, cisternas do retículo endoplasmático dilatadas e tonofilamentos agrupados na periferia do citoplasma (aumento original 10.000×) (b) Típicas partículas virais com arranjo cristalino (aumento original 27.000×). Fonte: Departamento de Dermatologia FMUSP

Os cânceres invasivos preservam a principal característica ultra-estrutural da atipia bowenóide (disqueratose e apoptose)[42]. Os corpos apoptóticos, geralmente englobados por queratinócitos vizinhos, são compostos por feixes compactos de tonofilamentos, entremeados com restos de mitocôndrias e retículo endoplasmático[42]. Eles são envolvidos por uma membrana única ou dupla e são degradados pelas enzimas proteolíticas lisossomais[42].

3.1.6. Etiologia e patogênese

A EV é considerada uma doença multifatorial, que envolve a participação de agente infeccioso (HPV), fatores genéticos, ambientais e alterações imunológicas[3, 42].

3.1.6.1. Agente infeccioso: Infecção pelo HPV

3.1.6.1.1. Características estruturais do HPV

Os papilomavírus humanos (HPV) são pequenos vírus de DNA (50-55nm), que apresentam um envoltório externo (capside icosaédrica), porém sem

envelope lipoprotéico periférico[30, 46, 47]. Mais de 130 genótipos de HPV já foram descritos[46].

Os papilomavírus compartilham a mesma organização genética[30]. O genoma do HPV consiste em uma molécula circular DNA de cadeia dupla, com 7500-8000 pares de base de DNA, que contém 10 sequências de codificação de genes[30,47]. O seu genoma pode ser dividido em três regiões: as regiões “E” (“early”) e “L” (“late”), denominadas “ORF” (“open read frames” ou unidades de tradução), e uma região não codificante “LCR” (“long control region”). A região precoce (E) codifica seis proteínas não-estruturais denominadas E1, E2, E4, E5, E6 e E7. A região tardia (L) que codifica duas proteínas estruturais conhecidas como L1 e L2[47, 48] (Figura 7).

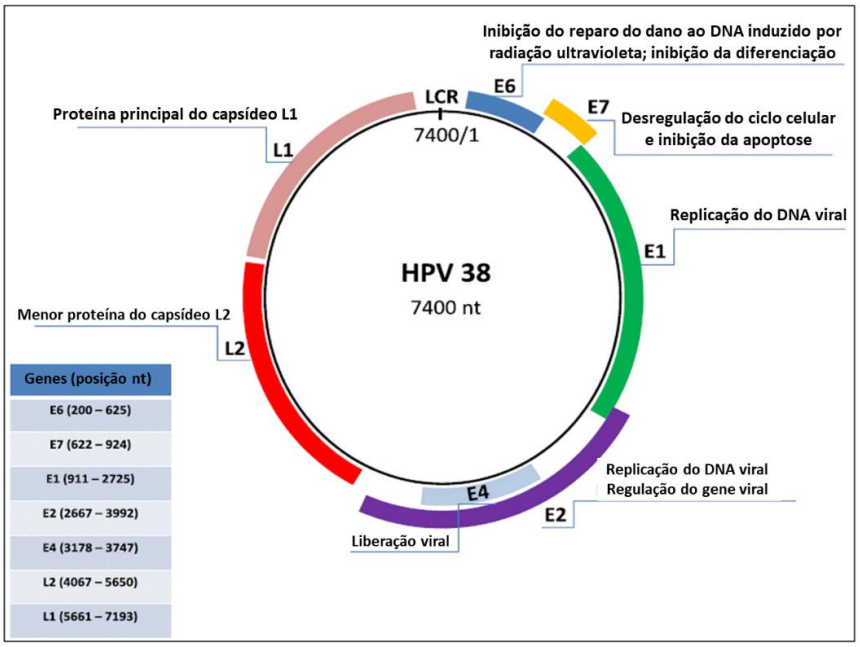

Figura 7. Genoma do HPV38, membro do gênero beta-HPV, representado por um círculo preto. As posições dos genes precoces “E” (“early”) e tardios “L” (“late”) são representados por cores diferentes, com suas funções descritas. LCR: “long control region”. Fonte: Adaptado de Accardi et al. (2014)[48]

As proteínas E são, em geral, responsáveis pela regulação da função viral[47]. As proteínas E1, E2, E4 e E5 são necessárias para a replicação do DNA

viral[47]. A proteína E2 também está envolvida na segregação do genoma viral nas células em divisão e na transcrição viral[30]. A proteína E4 liga-se as queratinas epiteliais, facilitando a produção de vírions, por interromper a diferenciação celular normal[42]. A proteína E5 também exibe propriedades promotoras do crescimento[30]. As proteínas E6 e E7 interagem com as proteínas reguladoras do ciclo celular, sendo necessárias para a promoção da fase “S” e para inibir a apoptose no repouso e nos queratinócitos terminalmente diferenciados[30]. Dessa forma, as proteínas E6 e E7 cooperaram para manter a infecção latente intracelular[47]. Além disso, as proteínas E6 e E7 dos genótipos de HPV potencialmente oncogênicos são capazes de induzir instabilidade genética e cromossômica[30].

As proteínas estruturais L1 e L2 são necessárias para a formação dos capsídios de HPV e das partículas “virus-like” (VLP)[49,50]. Além disso, a proteína L1 contém epítopos indutores de anticorpos neutralizantes e os epítopos de L2 são responsáveis pela reatividade grupo-específica de anti-soros[42].

A porção LCR contém elementos de controle para a transcrição e replicação viral[47]. Esses elementos ligam-se a vários fatores de transcrição envolvidos na regulação do DNA e na expressão gênica viral[42].

3.1.6.1.2. Classificação filogenética do HPV

O HPV pertence à família *Papillomaviridae*[46]. Os vários tipos de HPV são distribuídos em cinco gêneros filogenéticos: alfa, beta, gama, mu e nu-papilomavírus[46] (Figura 8). Os gêneros são subdivididos em espécies e tipos, baseados na comparação da sequência de nucleotídeos[30]. Os membros da mesma espécie apresentam propriedades biológicas e patológicas

semelhantes[46]. Um novo tipo de HPV é definido quando este apresenta uma homologia na sequência nucleotídica de seu gene L1 (região mais conservada do genoma viral) menor que 90%, em relação ao HPV conhecido mais intimamente relacionado[46, 47]. Diferenças entre 2 a 10% definem um subtipo e menores que 2% definem uma variante[46, 51].

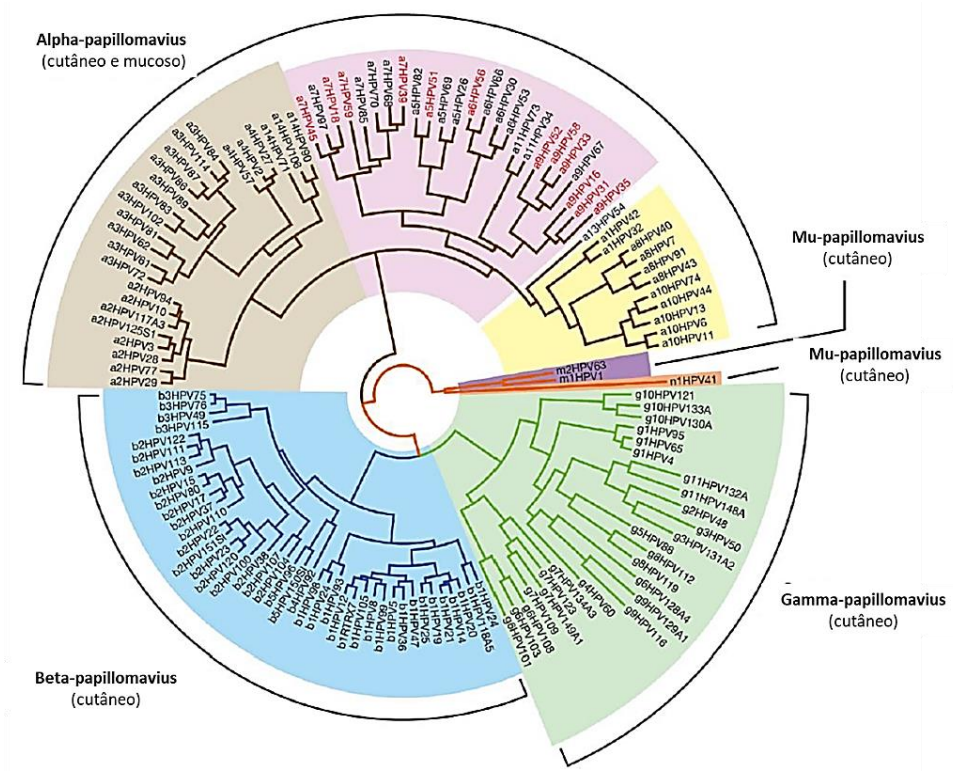

Figura 8. Gêneros do HPV: Alpha- (marrom claro, rosa e amarelo), Beta- (azul) e Gammapapillomavirus (verde) representando os maiores grupos; HPV do gênero Alphapapillomavirus são frequentemente classificados como cutâneo de baixo risco (marrom claro), mucosa de baixo risco (amarelo) ou alto risco (rosa), de acordo com a associação com o desenvolvimento do câncer. Os tipos de alto risco destacados em vermelho são confirmados como “carcinógenos humanos” com base em dados epidemiológicos. Os demais tipos de alto risco são “prováveis” ou “possíveis” cancerígenos. Fonte: Adaptado de Egawa et al. (2015)[51]

Todos os genótipos dos HPV genitais pertencem ao gênero alfa-papilomavírus. Os HPV cutâneos apresentam uma maior heterogeneidade e pertencem aos gêneros alfa, beta, gama, mu, ou nu-papilomavírus[46].

3.1.6.1.3. HPV relacionados a EV (HPV-EV)

Os pacientes com EV apresentam propensão a infecção por cepas específicas de HPV, denominadas HPV-EV. Apesar de inicialmente descritos apenas nos doentes com EV, hoje sabe-se que o HPV-EV pode estar presente na pele normal de indivíduos sadios, indicando que a população normal (assintomática) pode servir de reservatório para o HPV-EV[35, 52].

Os genótipos do HPV-EV constituem o gênero beta-papilomavírus. Mais de 100 tipos de HPV já foram identificados, mas principalmente os HPV-3, -5, -8, -9, -10, -12, -14, -17, -19 a -25, -28 e -29 estão relacionados a EV[31, 53].

Diversos tipos de HPV-EV podem estar presentes nas lesões benignas da EV, bem como mais de um tipo de HPV no mesmo paciente[31]. A transformação maligna depende do potencial oncogênico do vírus infectante, sendo os HPV-5 e -8 principais tipos associados[31, 53]. No Brasil, Oliveira et al.[7] encontraram alta prevalência do HPV-EV-25 e -14d nos carcinomas da EV.

3.1.6.1.4. Patogênese da infecção pelo HPV

O ciclo de vida do HPV é diretamente relacionado a diferenciação celular da célula hospedeira. Na pele, a infecção pelo HPV inicia-se com a quebra da barreira cutânea[54]. O papilomavírus infecta inicialmente as células da camada basal, através de ligação heparan-sulfato na superfície dessas células[55], onde se mantém em uma fase latente como plasmídeos extracromossômicos, que se replicam concomitantemente com os cromossomos, porém não há produção de vírus por essas células[54, 56].

A fase replicativa, a síntese proteica, bem como a montagem dos novos vírus ocorrem nos queratinócitos diferenciados das camadas suprabasais[57]. A

medida que os queratinócitos se diferenciam e ascendem para as camadas mais superficiais da epiderme, as partículas virais infecciosas se replicam (Figura 9). Normalmente, antes de atingir a camada córnea, os queratinócitos interrompem a divisão celular, porém a presença do vírus interfere com a parada do ciclo celular, permitindo a replicação do seu genoma, que se traduz histologicamente como a acantose associada à papilomatose, observadas nas lesões [57].

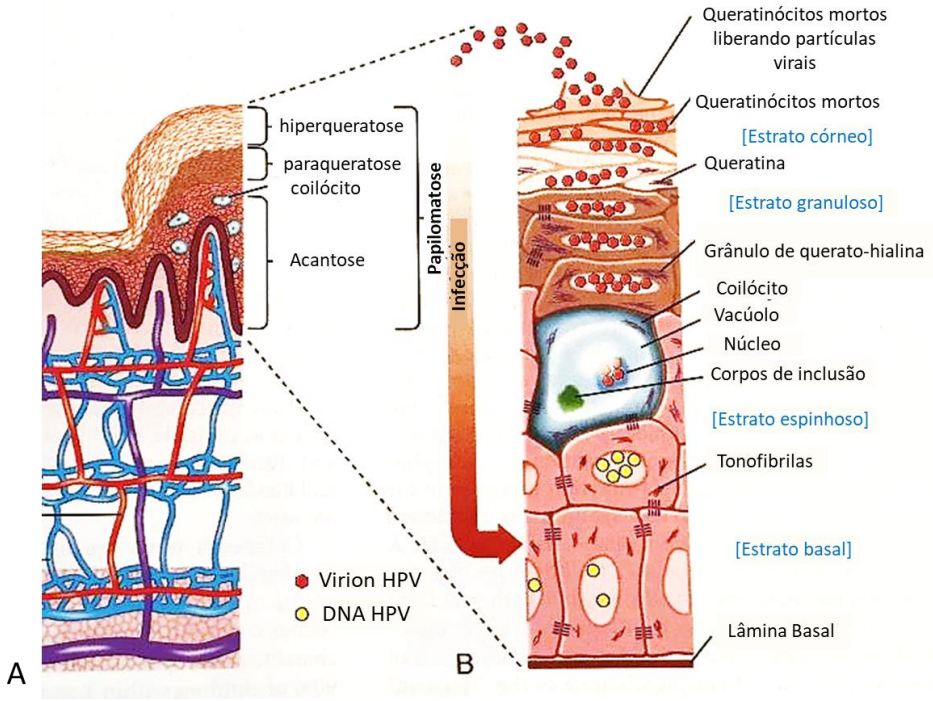

Figura 9. Patogênese do HPV. (A) Características histológicas. (B) Características citológicas. Fonte: Adaptado de Mandell, Douglas e Bennett's (2014)[58]

3.1.6.1.5. Carcinogênese do HPV

3.1.6.1.5.1. HPV e carcinoma do colo uterino

A associação dos alfa-HPV de “alto grau” (HPV-16 e -18) com câncer de colo uterino já está bem estabelecido. A integração do genoma viral aos cromossomos da célula hospedeira é o principal evento na carcinogênese cervical uterina[56] (Figura 10).

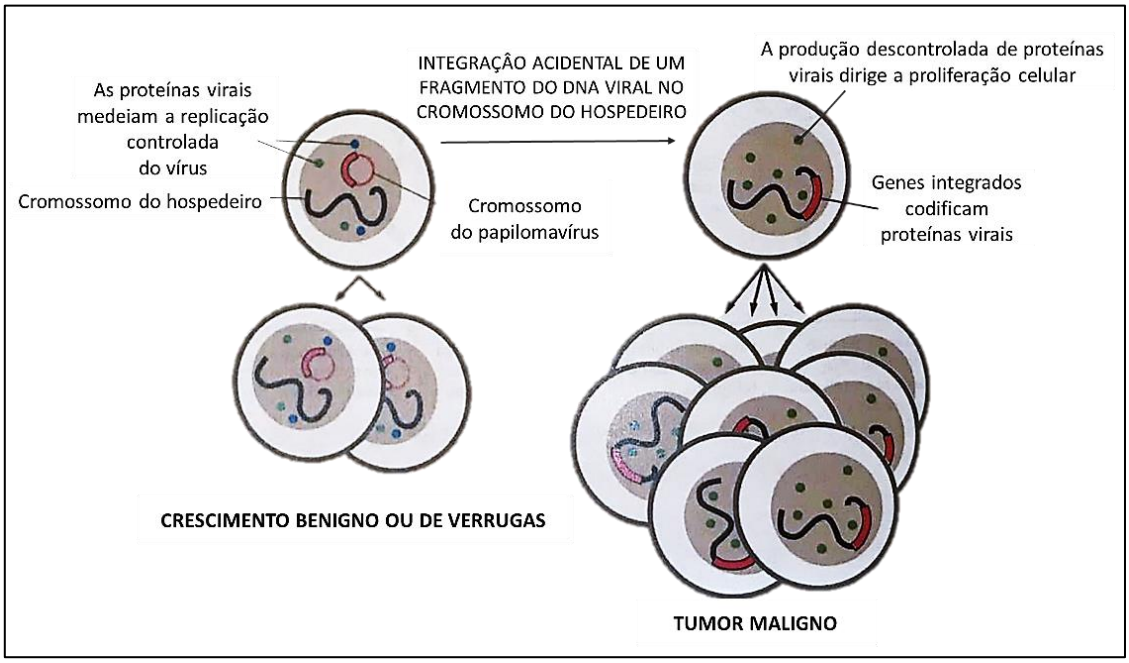

Figura 10. Carcinogênese do alpha-HPV. Os cromossomos dos papilomavírus são mantidos estáveis nas células basais do epitélio como plasmídeos, cuja replicação é regulada para que eles estejam em fase com os cromossomos da célula hospedeira (crescimento benigno). Acidentes podem causar a integração de um fragmento do plasmídeo no cromossomo do hospedeiro, alterando o ambiente dos genes virais nas células basais, rompendo o controle normal da expressão gênica viral. A expressão desregulada das proteínas virais interfere com o controle da divisão celular nas células basais, contribuindo com o desenvolvimento do câncer (tumor maligno). Fonte: Alberts B. (2010)[57]

A integração é um evento terminal do ciclo de vida viral e muitos genes virais são deletados ou inativados no DNA integrado. A integração de DNA viral pode resultar na ruptura do gene regulador viral E2, levando à expressão desregulada de genes virais E6 e E7. Nos HPV de alto risco, as proteínas virais E6 e E7 produzidas pelo HPV sequestram as proteínas retinoblastoma (pRB) e p53 das células hospedeiras, resultando em instabilidade cromossômica, com proliferação, imortalização e transformação maligna das células infectadas[56] (Figura 11).

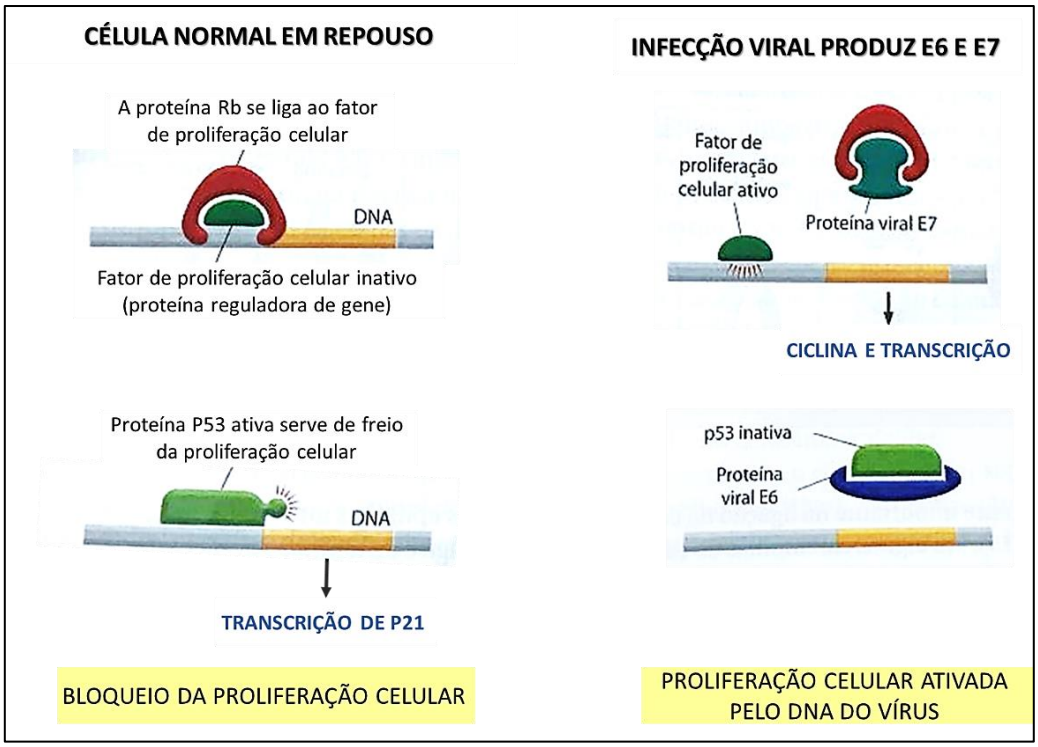

Figura 11. Ativação da proliferação celular por um vírus de DNA tumoral. Os papilomasvírus produzem duas proteínas virais, E6 e E7, que sequestram as proteínas Rb e p53 das células hospedeiras. A ligação da proteína E6 leva à ubiquinação da proteína p53, induzindo sua proteólise (não mostrada). Fonte: Alberts B. (2010)[57]

3.1.6.1.5.2. HPV e carcinoma cutâneo

A participação do HPV no desenvolvimento do carcinoma cutâneo na população geral ainda é controversa. A detecção do HPV nas lesões de doença de Bowen extragenitais, localizadas principalmente nas mãos, sugere autoinoculação a partir de lesões genitais, onde o papel do HPV já está bem documentado[59].

Entretanto, nem todos os CEC são infectados pelo HPV e as prevalências descritas variam dependendo do método de detecção utilizado[56]. Além disso, a detecção do HPV nas amostras de CEC cutâneo não implica em causalidade[60]. Não se sabe se o vírus tem papel coadjuvante em alguns subgrupos de CEC cutâneo, se sua presença é meramente expectante, ou se as atuais técnicas de detecção do HPV são limitadas, não demonstrando a presença do HPV em todas as amostras estudadas[56]. Atualmente, apenas os HPV-5 e -8 são classificados

como possíveis carcinógenos (grupo 2B) pela “International Agency for Research on Cancer” (IARC), no contexto da EV[56, 61].

O mecanismo molecular pelo qual os beta-HPV facilitam a progressão do câncer cutâneo na EV difere do mecanismo proposto para os alfa-HPV. Os beta-HPV provavelmente atuam no início do processo da carcinogênese, não sendo essenciais na manutenção desse processo[52]. Acredita-se que as infecções pelo beta-HPV desestabilizam o genoma do hospedeiro, permitindo o desenvolvimento de tumores ainda na ausência do genoma viral[10].

Três mecanismos atuantes na carcinogênese cutânea já foram elucidados. A produção da proteína E6 pelo beta-HPV ativa a telomerase, prolongando a vida útil dos queratinócitos infectados, que morreriam com a senescência natural. Isso permite que essas células transmitam o DNA mutado para sua progênie, fato relevante quando acomete as células-tronco, visto que os queratinócitos possuem curto tempo de vida[56]. Além disso, o beta-HPV tem a capacidade de anular a proteína pró-apoptótica Bak (“BCL2-antagonist/killer”), que é expressa após o dano ao DNA induzido pela radiação UV, aumentando a probabilidade da célula mutada sobreviver[56]. Por último, o beta-HPV bloqueia o mecanismo de reparo do DNA, ligando-se diretamente ao XRCC1 (“X-ray repair cross-complementing protein-1”), impedindo o reparo dos dímeros de timina induzidos pela radiação UV, levando a um aumento das mutações[56] (Figura 12).

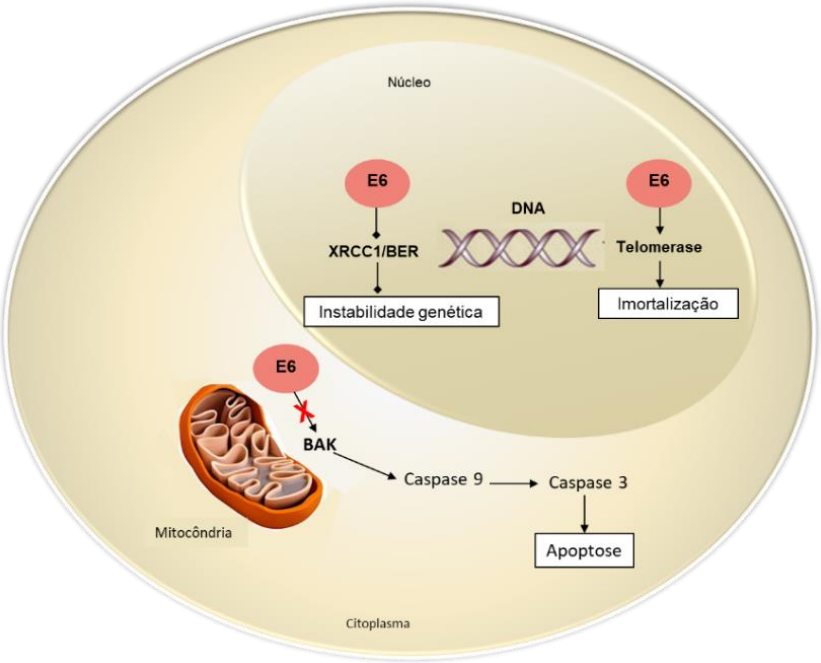

Figura 12. Carcinogênese do HPV no câncer de pele não melanoma. Fonte: Adaptado de Arron et al. (2011)[56]

Entretanto, os estudos demostram que os diferentes beta-HPV agem de maneiras distintas. O beta-HPV-38 parece ser o mais versátil, agindo por diversas vias (Figura 13). Sua proteína E6 atenua a fosforilação da proteína p53 e ubiquitinação em resposta à exposição aos raios UV, resultando em menor reparo do DNA celular danificado[48]. A proteína E6 também altera a capacidade do p53 de ativar proteínas envolvidas na apoptose celular, induzindo o acúmulo de DNp73, uma isoforma e antagonista do p53[48]. O beta-HPV-38 também induz a telomerase por um mecanismo dependente da proteína associada a E6 (E6-AP)[62].

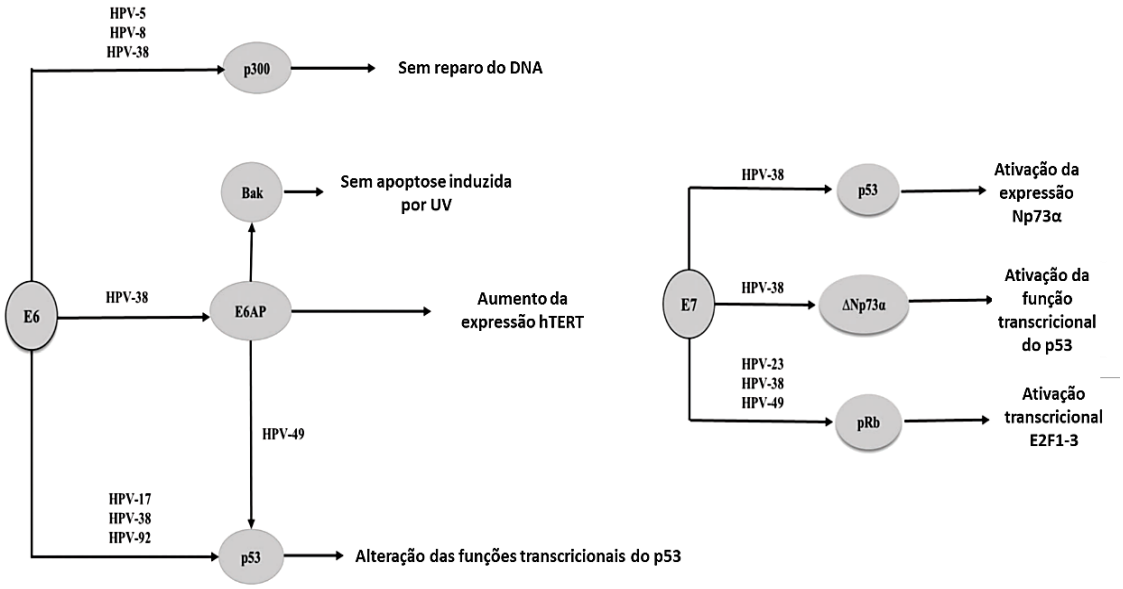

Figura 13. Alvos celulares das proteínas E6 e E7 de beta-HPV específicos. Fonte: Adaptado de Nunes et al. (2015)[52]

Assim como os alfa-HPV, a proteína E6 de alguns beta-HPV induz degradação de BAK, via integração com E6-AP, evitando assim a liberação de fatores mitocondriais pró-apoptóticos[63]. A interação de E6 com E6-AP também é necessária para a indução de hTERT (telomerase humana transcriptase)[64]. Também foi observado que em queratinócitos humanos transduzidos com as proteínas E6 e E7 dos HPV-38 e -39, a transcrição induzida de E2F é provavelmente ativada, visto que essas proteínas virais induzem hiperfosforilação da pRb[52, 62].

3.1.6.2. Fatores genéticos

A EV pode ser uma doença de transmissão genética ou esporádica[4]. A maioria dos autores considera a doença de transmissão autossômica recessiva, devido a elevada incidência familiar, com mais de 30% dos irmãos acometidos, porém com infrequente acometimento das gerações sucessivas[4, 33]. Além disso, 10% a 92% dos doentes com EV são fruto de casamentos consanguíneos[4, 65].

Casos de herança ligada ao cromossomo X e herança autossômica dominante já foram reportados, indicando grande heterogeneidade genética na EV[31, 66-68].

Casos esporádicos são definidos quando não há casos relatados na família. O termo "EV adquirido" vem sendo usado para descrever indivíduos imunocomprometidos que desenvolvem o fenótipo de EV, geralmente transplantados de órgãos sólidos e doentes com Aids[67, 69, 70].

Cerca de 75% dos indivíduos afetados apresentam mutações homozigóticas inativadoras nos genes *EVER1* e *EVER2* ("Epidermodysplasia Verruciformis Enhancing Region"), que pertencem a uma grande família de proteínas semelhantes a canais transmembrana ("transmembrane channel-like" - TMC), sendo também denominados TMC6 e TMC8, respectivamente[30, 53, 67, 69]. Já foram identificadas sete mutações no gene TMC6 e cinco mutações no gene *TMC8* na EV[71].

Ambos os genes estão localizados no cromossomo 17q25, sendo expressos nos queratinócitos e nas células do sistema imunológico, como linfócitos T e B, células "natural-killer" (NK), células endoteliais, células mielóides da medula óssea e células dendríticas[69]. Os genes *TMC6* e *TMC8* codificam proteínas que inibem a transcrição de fatores cruciais para a expressão gênica do HPV e regulam negativamente a imunidade celular mediada por células, prejudicando a capacidade de apresentar peptídeos derivados do HPV para subpopulações de linfócitos T[69]. Essas proteínas do canal transmembrana (TMC) são expressas no retículo endoplasmático e formam um complexo com o transportador-1 de zinco (ZnT-1), que regula a distribuição do zinco intracelular[51]. O ZnT-1 está envolvido no efluxo e na resistência a toxicidade do zinco, levando

à possibilidade de níveis intracelulares desequilibrados afetarem o ciclo de vida viral[72].

Queratinócitos de pacientes com deficiência de TMC apresentam uma alteração da homeostase do zinco e aumento da atividade proliferativa[69]. Como consequência, observa-se persistência do EV-HPV, proliferação descontrolada das células-tronco e amplificação transitória de células infectadas com HPV-5 e HPV-8 (Figura 14), o que pode levar a transformação maligna de algumas lesões[71]. Patel et al.[73] mostraram uma ligação entre o gene *TMC8* (*EVER2*) e CEC cutâneo, tendo os HPV-5 e HPV-8 como agentes causadores em 90% dos casos.

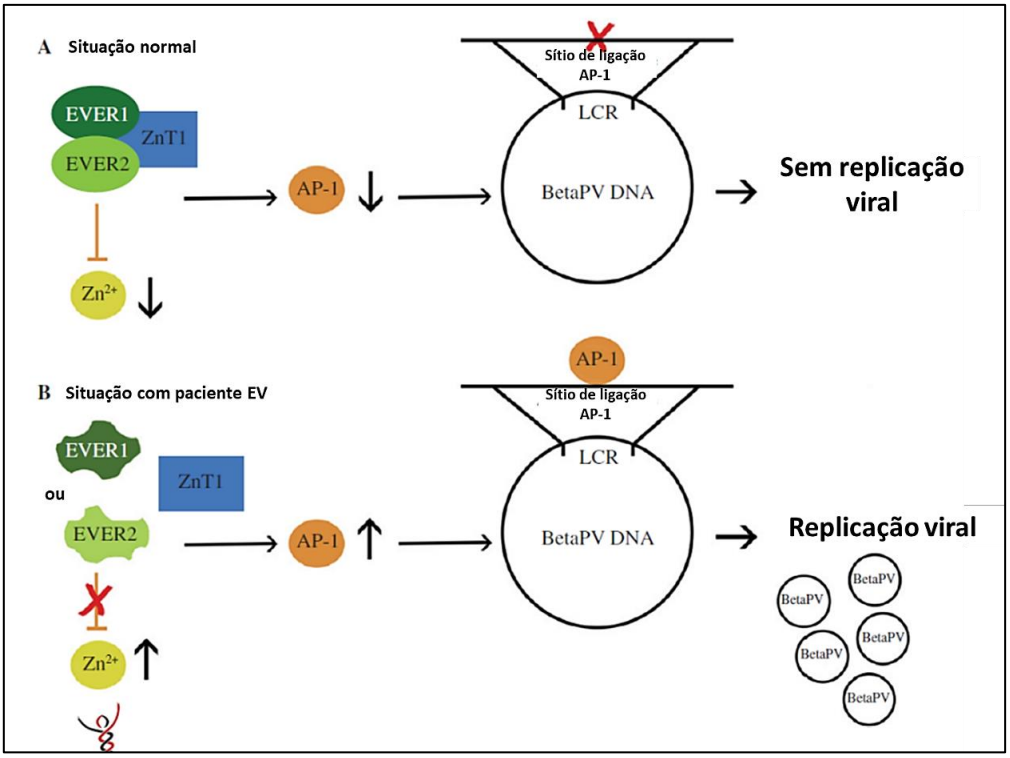

Figura 14. Modo de ação do gene *EVER* na regulação da suscetibilidade ao beta-HPV. (A) Normalmente, o complexo EVER-ZnT-1 é responsável por um baixo nível de Zn^{2+} intracelular livre. Este baixo nível de Zn^{2+} livre inibe a atividade de fatores de transcrição AP-1 necessários para a replicação do beta-HPV em queratinócitos. (B) Em pacientes com EV, um complexo EVER-ZnT-1 disfuncional leva a um aumento da concentração do Zn^{2+}, que causa aumento da atividade dos fatores de transcrição AP-1, iniciando a replicação do beta-HPV. EV: epidermodisplasia verrucifome; ZnT-1: transportador-1 de zinco; LCR: "long control region". Fonte: Adaptado de Quint et al. (2015)[74]

Recentemente, foram descritos pacientes com EV homozigotos para mutações nulas do gene *CIB1*, que codifica a proteína-1 de ligação cálcio e integrina ("calcium- and integrin-binding protein-1")[32]. A proteína CIB1 forma um complexo com EVER1 e EVER2, entretanto suas funções são independentes. Em pacientes com EV, a ausência do complexo CIB1-EVER1-EVER2 permite a transcrição do minicromossomo β-HPV, o que leva ao desenvolvimento de lesões EV na pele. Esses pacientes apresentam os mesmos fenótipos daqueles com mutações no *EVER1* e *EVER2*, sendo clinicamente indistinguíveis[32].

Mutações em outros genes (*RHOH*, *MST-1*, *CORO1A* e *IL-7*) também foram descritas em pacientes com suscetibilidade às infecções pelo beta-HPV, nas quais as mutações do *TMC6* e *TMC8* foram anteriormente excluídas[69]. Essas mutações foram relacionadas às manifestações cutâneas fenotípicas semelhantes a EV, entretanto esses pacientes apresentam uma maior predisposição a diversas infecções, a depender do gene afetado e da natureza da célula T deficiente[32]. Huang et al.[70] sugerem classificar esses indivíduos com mutações em genes diferentes do *EVER* como "EV não clássica".

3.1.6.3. Fatores ambientais

A radiação ultravioleta (UV) é um importante carcinógeno cutâneo na população geral, sendo formada por três comprimentos de onda diferentes: UVC (variando de 190 a 280nm), UVB (280 a 320nm) e UVA (320 para 400 nm)[75]. A radiação UV age de forma sinérgica com o beta-HPV, sendo o principal fator ambiental envolvido na patogênese da EV. Os mecanismos pelos quais a radiação UV induz a carcinogênese envolvem tanto dano direto ao DNA, como mecanismos imunomodulatórios (Figura 15).

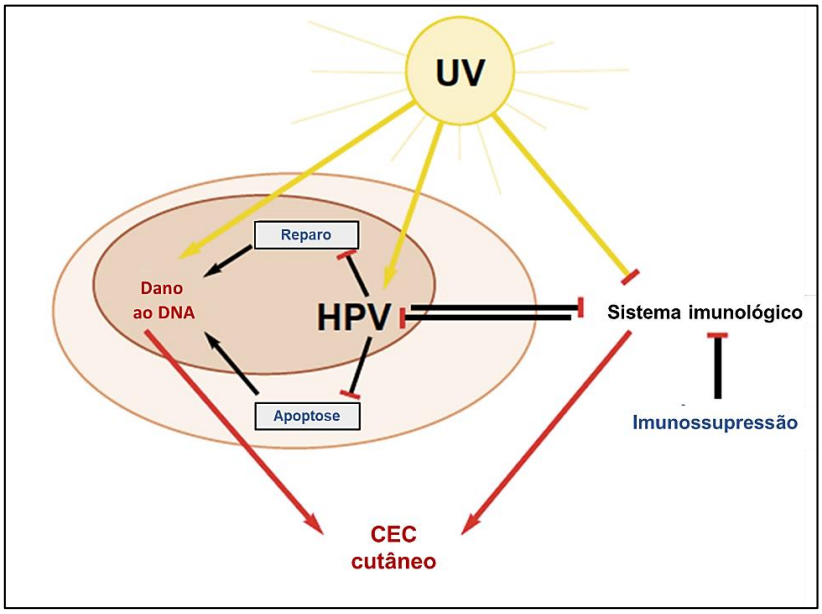

Figura 15. HPV e carcinogênese. Fatores de risco na carcinogênese cutânea. A irradiação ultravioleta (UV), o HPV-EV e o estado imunológico são importantes fatores de risco para o carcinoma espinocelular (CEC) cutâneo. A radiação UV aumenta a expressão de genes virais, induz dano ao DNA dos queratinócitos, além de causar imunossupressão local. As atividades anti-apoptóticas e o atraso dos mecanismos de reparo do DNA, influenciados pelo HPV, em resposta a mutações induzidas pela UV, podem levar à persistência dos queratinócitos com DNA danificados e, posteriormente, ao câncer de pele. Além disso, um baixo estado imunidade está associado a um risco aumentado para o desenvolvimento de CEC cutâneo. Fonte: Adaptado de Nindl et al. (2007)[75]

A radiação UVA induz estresse foto-oxidativo e secundariamente mutações genômicas características[73]. A radiação UVB causa danos diretos ao DNA dos queratinócitos, com formação de dímeros de timina, capazes de levar mutações nos genes que controlam o ciclo celular, vias de reparo do DNA e de apoptose celular[75]. A radiação UVB também pode levar a imunossupressão local (cutânea) e sistêmica, por vários mecanismos. Durante imunossupressão mediada por UV, as células de Langerhans deixam a epiderme, que é então repovoada com células precursoras de Langerhans, migrando ao longo de um gradiente CCL20 (“chemokine C-C motif ligand 20”)[76]. Lesões de EV que não apresentam células de Langerhans expressam pouca ou nenhuma proteína CCL20. Queratinócitos que expressam a proteína E7-HPV-8 produzem

quantidades baixas da quimiocina CCL20 e apresentam atividade quimiotática reduzida em relação às células de Langerhans[76]. Assim, as células de Langerhans podem não repovoar corretamente as lesões de EV na exposição à radiação UV[77].

A radiação UVB também leva a formação do isômero *cis* do ácido urocânico, principal absorvedor dessa radiação no estrato córneo, com consequente supressão das reações de hipersensibilidade tardia, estímulo de linfócitos T supressores e alteração nas células apresentadoras de antígenos[2,56]. O aumento do isômero *cis* do ácido urocânico resulta na produção local de citocinas imunomoduladoras, inibindo a apresentação antigênica. Há aumento do fator de necrose tumoral alfa (TNF-α) e do fator de transformação do crescimento beta-1 (TGF-β), com consequente redução da migração das células de Langerhans para os linfonodos regionais, dificultando o reconhecimento de antígenos tumorais cutâneos pelo sistema imunológico[56]. Vale ressaltar que foram observados níveis aumentados do isômero cis do ácido urocânico na epiderme de áreas fotoexpostas de doentes com EV, assim como de TNF-α e o TGF-β biologicamente ativos nas lesões cutâneas desses doentes[42].

Diversos autores vêm enfatizando a radioterapia (RT) como um co-carcinógeno nas lesões induzidas pelo beta-HPV[5,8,78]. A RT parece aumentar o crescimento tumoral, a invasão e formação de metástase(78)[1,2,4,5,78]. Acredita-se que a radioterapia atue sinergicamente com a luz solar para induzir mutações no anti-oncogene *p53*[8]. Terapia de irradiação causa tanto imunossupressão local quanto sistêmica, através da liberação de grandes quantidades de citocinas, tais como TNF-α e TGF-β[4,8]. Dessa forma, contraindica-se a radioterapia nos pacientes com EV, mesmo como tratamento coadjuvante[8].

3.1.6.4. Alterações imunológicas

Pacientes com EV não apresentam alterações na imunidade humoral, com produção normal de anticorpos[2]. Suas células de Langerhans têm uma capacidade de apresentação aloantígeno normal, assim como a atividade de células NK[2].

Devido a raridade da doença, avaliações imunológicas nos pacientes com EV são pouco disponíveis e muitas vezes inconsistentes[32]. Foram relatadas deficiências na imunidade celular, incluindo baixas contagens de células T, proporções de células T CD4+/CD8+, falta de responsividade a mitógenos de células T, anergia a antígenos da pele e sensibilização ao dinitroclorobenzeno[4,6,79,80].

A presença da mutação nos genes *TMC6/EVER1* e TMC8/EVER2 parece não reduzir sua expressão nos linfócitos e na pele[72]. Seu papel provavelmente está relacionado com a imunidade intrínseca da pele, restringindo a replicação viral e expressão genética do beta-HPV nos queratinócitos[32]. As proteínas EVER1 e EVER2 interagem com o transportador de zinco ZnT-1, influenciando na concentração de Zn2C intracelular e, assim, na atividade de fatores de transcrição, como o AP-1, um ativador chave no ciclo de vida do HPV e na proliferação celular[32, 72]. Tem sido sugerido também que o EVER2 influencia a resposta ao TNF-α promovendo a apoptose, em vez de ativação do NF-kB (fator nuclear kappa B) e de vias de sinalização pró-sobrevivência[81, 82].

3.1.7. Diagnóstico

De acordo com Majewski et al.[42], o diagnóstico da EV é baseado na associação dos seguintes achados: presença das alterações cutâneas

características (verrugas planas no dorso das mãos e nos membros, lesões semelhantes a pitiríase versicolor e queratoses seborreicas no tronco); início das lesões na primeira infância; em alguns casos, ocorrência familiar e consanguinidade dos pais; persistência das lesões cutâneas e sua lenta progressão; ausência de envolvimento da mucosa e linfonodos; bom estado geral e ausências de queixas subjetivas; transformação maligna de algumas lesões, geralmente na terceira e quarta década de vida, principalmente nas áreas fotoexpostas da face e nas áreas de trauma; exame anatomopatológico confirmando os achados clínicos e identificação do HPV-EV.

3.1.8. Tratamento

Não há tratamento específico para a EV e as lesões são resistentes às terapêuticas empregadas, limitando o seu uso[2,42]. Devido à distribuição generalizada das lesões e desenvolvimento progressivo de múltiplos cânceres de pele, o tratamento desta doença torna-se um verdadeiro desafio.

A remoção cirúrgica é indicada para os tumores cutâneos localizados. Alguns autores têm sugerido o uso de retinóides sistêmicos e tópicos, interferon, 5-fluouracil (5-FU), ácido 5-aminolevulínico (ALA) e imiquimod como opções terapêuticas[42, 53].

A infecção pelo HPV é caracterizada pela hiperplasia epitelial, e os retinóides possuem um efeito antiproliferativo, através do controle da diferenciação das células epiteliais[83]. Esse efeito benéfico dos retinóides pode ser resultado de alteração da diferenciação terminal, ação antiviral direta ou reforço de células NK[84, 85]. Apesar de bons resultados, os efeitos dos retinóides são reversíveis após a descontinuação dos mesmos[42, 83].

Interferons são glicoproteínas que são produzidas pelo sistema imune em resposta a infecções virais[83]. Além do efeito antiviral, o interferon apresenta capacidade de inibir o crescimento de células neoplásicas, promover diferenciação celular e estimular as células NK[1, 83]. Alguns autores sugerem que sua eficiência no tratamento de EV depende de um sistema imune intacto[86]. Seu uso combinado com retinóides tem apresentado melhores resultados do que quando comparado à monoterapia[83].

O 5-FU age inibindo a síntese de DNA. Sua eficácia está associada com a atividade inflamatória que ela provoca. A aplicação da pomada de 5-FU pode ser útil no tratamento de queratoses actínicas da EV, porém não previne o aparecimento de lesões malignas[6].

A terapia fotodinâmica (PDT) tópica com o ácido 5-aminolevulínico (ALA) tem apresentado bons resultados para o tratamento de tumores de pele superficiais, tais como o carcinoma basocelular, queratose actínica e doença de Bowen, além de doenças proliferativas da pele, como psoríase e condiloma acuminado[87-90]. O uso de PDT em infecções por HPV é devido às suas capacidades anti-inflamatórias e anti-proliferativas[91], entretanto, sabe-se que o PDT não é capaz de reduzir a carga viral nos tecidos normais[92]. O uso do ALA leva a uma fotossensibilização do tecido proliferante. A aplicação subsequente de radiação, usando uma luz de comprimento de onda que corresponde às bandas de absorção das porfirinas sintetizadas, resulta em morte celular através da geração de espécies reativas de oxigênio, em particular oxigênio “singlet”[87,88]. Apesar de alguns autores descreverem bons resultados do ALA-PDT na EV, seu uso ainda é considerado experimental[92, 93].

O imiquimod é um agonista sintético do receptor “toll-like" 7, com um baixo peso molecular, o que permite seu uso tópico[94]. Ele age através da estimulação tanto da imunidade inata quanto celular, através da produção de citocinas e de estímulo ao desenvolvimento de uma resposta imune celular, mediada por linfócitos Th1[94]. Seu uso em creme a 5% já foi aprovado para o tratamento de verrugas anogenitais, queratoses actínicas e carcinoma basocelular superficial[94,95]. O imiquimod também vem se mostrando eficaz para o tratamento de CEC “in situ”, mas seu uso pacientes com EV vem mostrando resultados variáveis[36,94,96,97]. Alguns autores sugerem seu uso em áreas de campo cancerizável, lesões representadas por área extensa de dano actínico e displasia epidérmica, que ocorre principalmente na fronte de pacientes com EV[96].

Apesar das várias opções de tratamento, nenhuma terapia na EV é definitiva[67]. A fotoproteção ainda é a medida preventiva de maior eficácia e deve ser iniciada desde a infância, para a prevenção de neoplasias associadas a EV[1,36].

3.2. Claudinas

A claudinas, do latim “claudere” (fechar, “to close”), foram inicialmente descritas por Furuse et al.[98], como uma nova família de proteínas das junções ocludentes, numa época em que só as ocludinas eram conhecidas como proteínas integrais de membrana das “tight junctions” (TJ). Atualmente, sabe-se que as claudinas são as principais constituintes das TJ[19, 99].

3.2.1. “Tight junctions”

3.2.1.1. Estrutura das “tight junctions”

“Tight junctions”” (TJ), ou junções ocludentes, são junções intercelulares, localizadas na região apical dos espaços paracelulares, no epitélio dos mamíferos[13,14]. O complexo TJ é formado por vários componentes, como as proteínas transmembranas, entre elas as claudinas, ocludinas e moléculas de adesão juncionais (JAM- “junctional adhesion molecules”), e as placas proteicas, compostas por zônula de oclusão (ZO), proteína multi-PDZ-1 (MUPP-1) e cingulina, que estão conectadas ao citoesqueleto por filamentos de actina[15] (Figura 16). Entretanto, a composição molecular da TJ é complexa e varia de acordo com o tipo de célula e o grau de diferenciação celular[16].

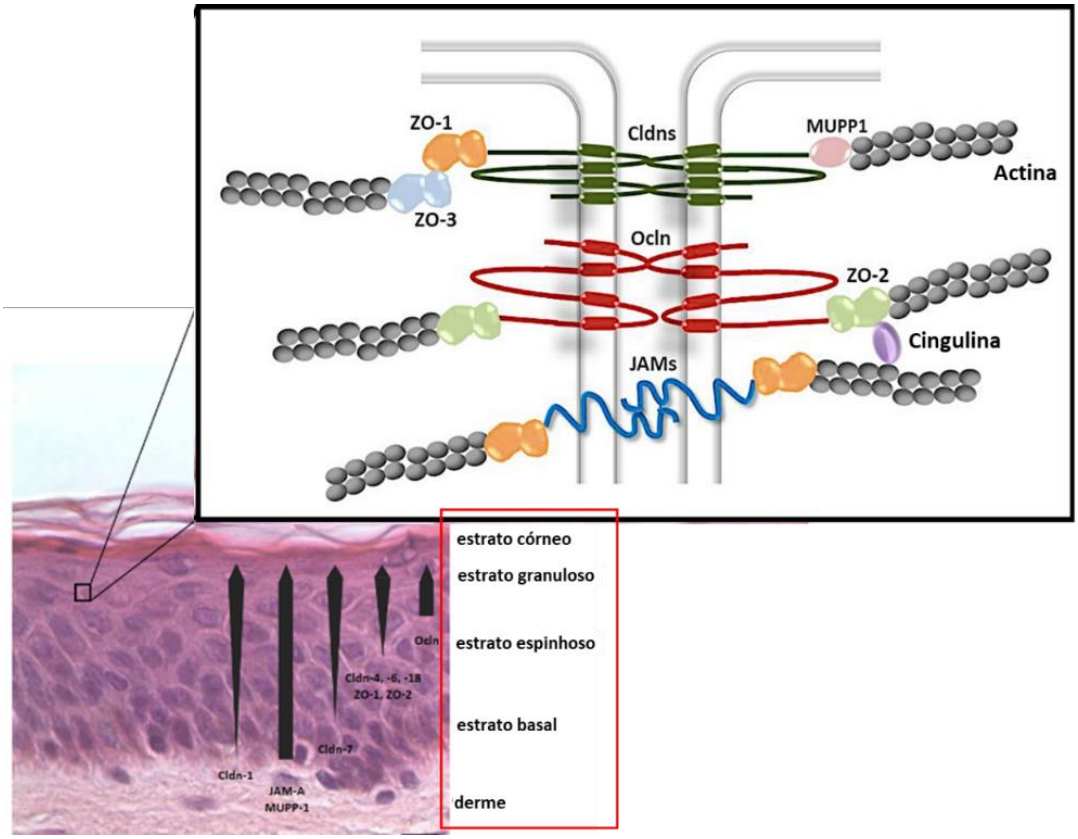

Figura 16. Localização das proteínas “tight junctions” (TJ) na epiderme com sua composição molecular. Cldns: claudinas; JAM: moléculas de adesão juncional; Ocln: occludina; ZO: zônula de oculsão; MUPP-1: “Multi-PDZ domain protein 1”. Fonte: Adaptado de Basler et al. (2016)[100]

As TJ estão localizadas principalmente no estrato granuloso da epiderme, assim como nas camadas celulares do eixo capilar e no estrato córneo do folículo piloso[16]. Contudo, o padrão da localização pode variar a depender da proteína, como é o caso da claudina-4 e ZO-1 que também são encontradas no estrato espinhoso superior, e da claudina-1 que está presente em todas as camadas, incluindo o estrato córneo[15] (Figura 17).

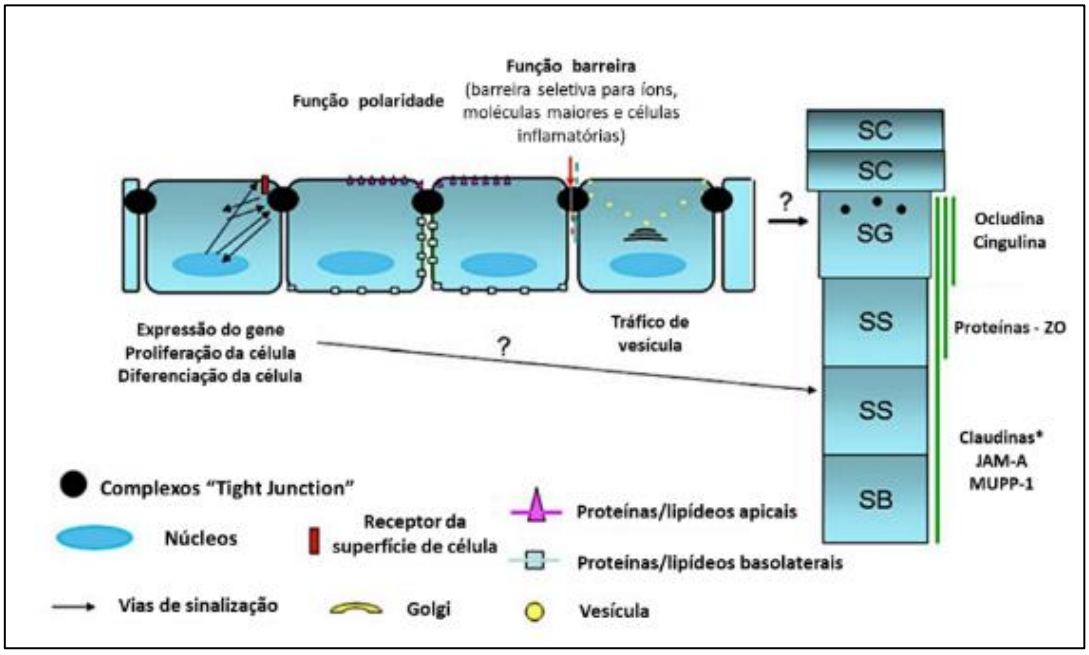

Figura 17. Desenho esquemático das funções atribuídas as "tight junctions" (TJ) no epitélio simples e a transferência putativa de suas proteínas para a epiderme. A localização de várias proteínas TJ, bem como de estruturas típicas de TJ na epiderme humana é indicado na extrema direita. SC: estrato córneo; SG: estrato granuloso; SS: estrato espinhoso; SB: estrato basal. Fonte: Adaptado de Kirschner et al. (2010)[101]

3.2.1.2. Funções das "tight junctions"

As TJ desempenham diversas funções, especialmente a regulação da permeabilidade paracelular e a manutenção da polaridade celular. A TJ age como uma barreira, regulando a passagem de íons, água e várias macromoléculas, através de espaços paracelulares[15,101]. A função de barreira é

relevante na fisiopatologia de diversas condições clínicas, como edema, icterícia, diarreia e metástases hematogênicas[99]. Essa função de barreira varia a depender da composição do complexo da TJ, particularmente da claudina envolvida, assim como dos estímulos fisiológicos e patológicos envolvidos[13,101].

A manutenção da polaridade celular é dada através da formação de uma barreira física entre os domínios da membrana plasmática apical e basolateral[101]. A TJ age como uma cerca, prevenindo a difusão intramembranosa de macromoléculas, como lipídios e proteína, mantendo uma distribuição assimétrica dos componentes da membrana na célula[101]. A perda da polaridade celular está diretamente envolvida na biologia das células cancerígenas[15].

Outras funções descritas das TJ foram o envolvimento na regulação da expressão de genes em diferentes níveis celulares, interagindo com a transcrição e tradução de proteínas, bem como no processamento do ácido ribonucleico (RNA), além da participação no transporte de vesículas[100-102].

3.2.2. Estrutura das claudinas

As claudinas constituem uma família de proteínas de 27 membros nos mamíferos, com massa molecular de 20 a 34 kDa[103-105]. Estruturalmente, as claudinas apresentam quatro domínios transmembrana: uma sequência intracelular citoplasmática amino-terminal curta de aproximadamente 4 a 5 resíduos, seguida de uma grande alça extracelular (EL-1) com 60 resíduos, uma segunda alça extracelular curta de 20 resíduos, uma alça intracelular curta de 20 resíduos, outra alça extracelular (EL-2) de aproximadamente 24 resíduos e uma cauda citoplasmática carboxi-terminal, de tamanho variável[19, 103] (Figura 18).

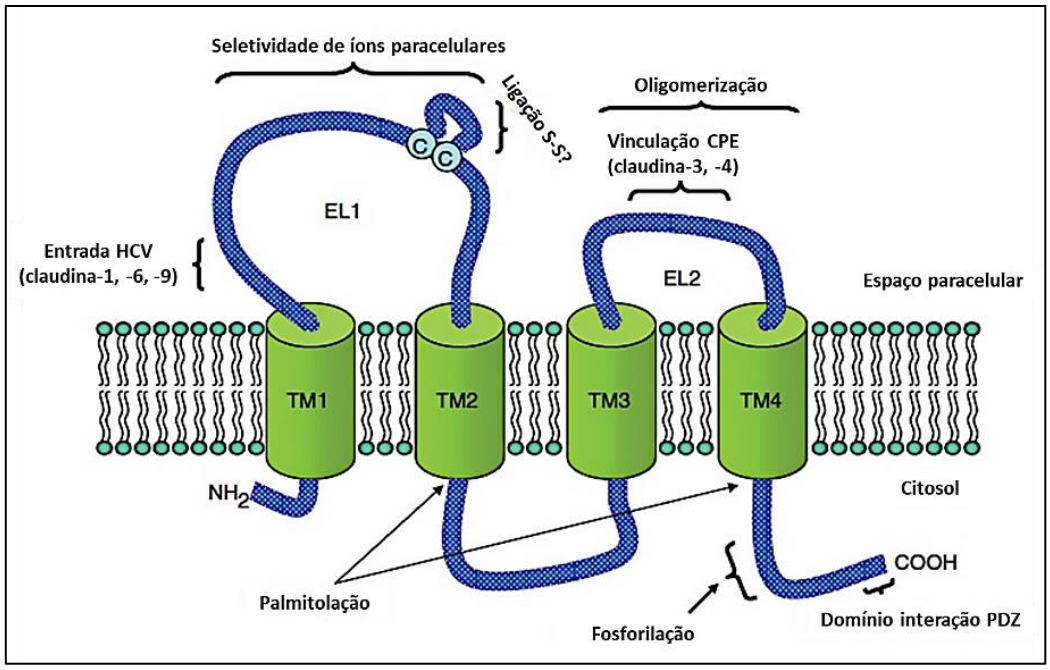

Figura 18. Representação esquemática do monômero claudina. O modelo descreve as características estruturais conservadas das claudinas e algumas das interações e modificações conhecidas. EL1 e EL2 denotam as alças extracelulares (EL: "extracelular loop") -1 e -2, respectivamente. São mostrados os domínios transmembrana 1 a 4 (TM1 a TM4) e as regiões importantes para a entrada do vírus da hepatite C (HCV) e a ligação da enterotoxina de *Clostridium perfringens* (CPE). COOH: terminal carboxi; NH2: terminal amino. Fonte: Adaptado de Lal-Nag M, Morin PJ (2009)[103]

As sequências de aminoácidos da primeira e quarta regiões transmembranosas são altamente conservadas entre as diferentes isoformas das claudinas, sendo variável as da segunda e terceira regiões. A primeira alça extracelular contém aminoácidos carregados e possivelmente é ela quem determina a seletividade da carga do transporte paracelular[19, 106] (Figura 19). Apresenta também dois resíduos de cisteína altamente conservados, que provavelmente aumentam a estabilidade da proteína pela formação de uma ligação dissulfeto intramolecular[19].

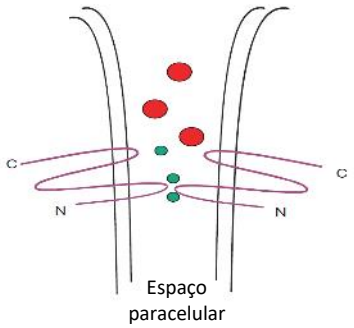

Figura 19. Interação das alças das claudinas, criando uma barreira seletiva, em que moléculas maiores (em vermelho) não conseguem passar, mas permite a passagem de pequenas moléculas, geralmente íons (em verde). C- terminal carboxi; N- terminal amino. Fonte: Adaptado de O'Neill CA, Garrod D (2011)[107]

As funções da segunda alça extracelular ainda são pouco conhecidas. Em algumas isoformas de claudinas (-3 e -4) foi identificado nessa região um receptor da enterotoxina do *Clostridium perfringens*, o que o torna um alvo promissor para terapias com anticorpos monoclonais ou modulação da barreira[19].

A cauda terminal carboxi apresenta maior heterogeneidade estrutural entre as diferentes isoformas das claudinas. Ela contém um sítio de ligação ao domínio PDZ, que permite que as claudinas interajam com proteínas de suporte citoplasmático, ligando indiretamente a claudina ao citoesqueleto de actina[19,103]. Ela também é alvo de várias modificações pós-traducionais, que podem alterar a localização e a função das claudinas[103].

3.2.3. Classificação das claudinas

Análises filogenéticas das claudinas humanas demonstraram relações de sequência similares entre algumas delas, tendo sido sugerido uma subdivisão da família da claudina em grupos "clássicos" e "não-clássicos", baseada na análise dessas sequências[103]. As claudinas que apresentam grande homologia

de sequência (“clássicas”) são as -1 a -10, -14, -15, -17 e -19, sendo todas as outras claudinas consideradas “não clássicas”[103, 108] (Figura 20).

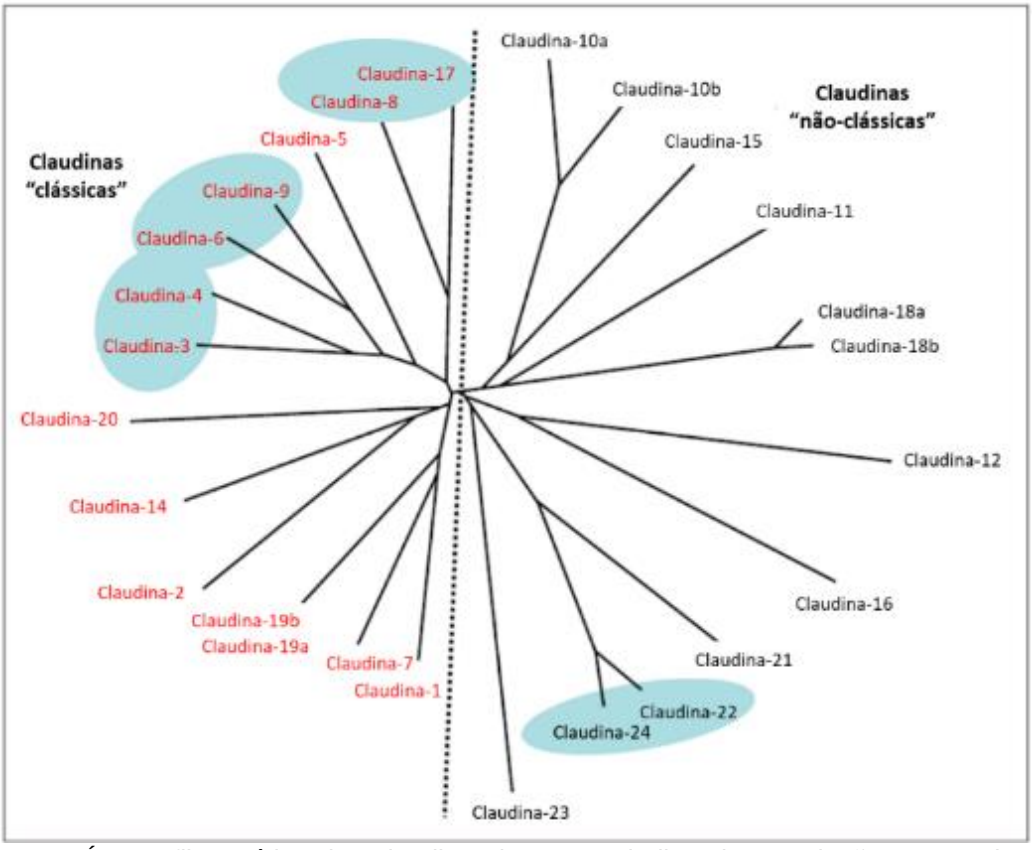

Figura 20. Árvore filogenética das claudinas humanas, indicando as relações entre elas. As claudinas-10, -18 e -19 têm duas variantes, resultantes de locais alternativos de partida ou ligação. Claudinas altamente similares, codificadas por genes localizados em grande proximidade no genoma humano, são destacadas em verde. As claudinas podem ser divididas em dois grupos em termos de homologia de sequência (linha tracejada): as claudinas humanas "clássicas" são indicadas em vermelho e as "não clássicas" em preto. Fonte: Adaptado de Lal-Nag M, Morin PJ (2009)[103]

Uma outra classificação, baseada na seletividade iônica das claudinas, divide as isoformas pela funcionalidade nas categorias de “coesão”, como as claudinas -4, -5, -8, -11, -14 e -19, e na de capacidade de “formação de poros”, como as claudinas -2, -7, -10 e -15[107]. A superexpressão das claudinas de coesão levaria a redução do transporte iônico paracelular, enquanto a superexpressão das claudinas formadoras de poros levaria ao aumento do

transporte de íons[107]. As claudinas -10, -18 e -19 podem gerar isoformas com propriedades diferentes[109, 110].

3.2.4. Funções das claudinas

O estudo do papel individual dos isotipos de claudinas foi realizado a partir do aumento ou diminuição das suas expressões nas células epiteliais, por deleção de genes da claudina em camundongos ou por estudo do fenótipo de doenças humanas devido a mutações de claudinas específicas[19] (Tabela 1).

Tabela 1- Claudinas e suas mutações

Perda de claudinas em animais		**Órgãos e tecidos afetados em animais**	**Doenças em humanos**	**Sintomas em humanos**
Claudina1	Camundongos *knockout*	Epiderme	Síndrome NISCH	Ictiose, colangite
Claudina5	Camundongos *knockout*	Vasos sanguíneos	-	-
Claudina11	Camundongos *knockout*	Oligodendrócitos canal coclear	-	-
Claudina14	Camundongos *knockout*	Canal coclear	Doença hereditária	Surdez
Claudina15	Camundongos *knockout*	Intestino	-	-
Claudina16	Doença hereditária bovina	Rim	Doença hereditária	Nefrocalcinose, perda renal de Mg2+
Claudina19	Camundongos *knockout*	Célula de Schwann	Doença hereditária	Hipomagnesemia, falência renal, anormalidades oculares

Fonte: Modificado de Morita K, Miyachi Y, Furuse M. 2011[111]

Atribui-se, em geral, a regulação da seletividade paracelular de pequenos íons como a principal função das claudinas[19]. Essa seletividade é específica para o tamanho e carga do íon, variando também com tecido expressado[108]. Dessa forma, as claudinas são responsáveis pela heterogeneidade paracelular dos diferentes epitélios[107].

As principais funções atribuídas a cada claudina encontra-se resumida na Tabela 2.

Tabela 2- Distribuição, função paracelular e patologias das claudinas

Claudina	Expressão no tecido	Função paracelular	Patologias
-1	Epiderme, rim, vesícula biliar, epitélio ovariano, ouvido interno, endotélio cerebral	Barreira epidérmica	Co-receptor do vírus da hepatite C; superexpressão: melanoma, carcinoma colorretal; expressão reduzida: carcinoma de células escamosas, gliobastoma, adenocarcinoma de próstata; mutação na síndrome NISCH
-2	Criptas intestinais, túbulo renal, plexo coróide, epitélio ovariano, ouvido interno	Aumenta permeabilidade paracelular de cátions	Superexpressão na doença de Crohn
-3	Vesícula biliar, ouvido interno, endotélio cerebral, rim, fígado, epitélio intestinal	Constitui vertentes das TJ no endotélio	Possui receptor para enterotoxina do *Clostridium perfringens*; superexpressão no carcinoma de ovário, próstata, colorretal, mama
-4	Vesícula biliar	Reduz permeabilidade paracelular de cátions	Possui receptor para enterotoxina do *Clostridium perfringens*; superexpressão: adenocarcinoma de ovário, carcinoma de próstata, carcinoma de mama
-5	Típico do endotélio (endotélio cerebral), epitélio ovariano, epitélio do cólon	Reduz permeabilidade paracelular de cátions; constitui vertentes das TJ no endotélio	Superexpressão: carcinoma de pâncreas; expressão reduzida: doença de Crohn, síndrome cardio-facial, vasos hiperplásicos no glioblastoma
-6	Epitélio embrionário	Pode desempenhar papel em mudanças maturacionais na permeabilidade paracelular	
-7	Intestino, tonsila palatina, rim	Aumenta permeabilidade paracelular de sódio, reduz a de cloro	Superexpressão: carcinoma de estômago; expressão reduzida: carcinoma de mama e cabeça e pescoço
-8	Intestino, rim	Reduz permeabilidade paracelular de cátions	Expressão reduzida: doença de Crohn
-9	Ouvido interno, rim neonatal	Pode desempenhar papel em mudanças maturacionais na permeabilidade paracelular	
-10	Ouvido interno, rim	Permeação paracelular de ânions e cátions	
-11	Células de Schwann, células de Sertoli	Condução saltatória	
-12	Ouvido interno, endotélio cerebral, intestino		
-13	Intestino, rim neonatal	Pode desempenhar papel em mudanças maturacionais na permeabilidade paracelular	
-14	Ouvido interno, epitélio sensorial do órgão de Corti	Reduz permeabilidade paracelular de cátions	Surdez não sindrômica; degeneração das células ciliadas cocleares
-15	Rim, intestino	Aumenta permeabilidade paracelular de sódio	
-16	Rim	Aumenta permeabilidade paracelular de cátions	Hipomagnesemia familiar, hipercalciúria, nefrocalcinose
-17	Rim		Expressão reduzida no carcinoma gástrico
-18	Ouvido interno, estômago, pulmão		
-19	Rim, retina, neurônios periféricos mielinizados, células de Schwann	Reduz permeabilidade paracelular de cátions, barreira paracelular seletiva na TJ, envolvimento na vedação eletrofisiológica	Hipomagnesemia familiar com hipercalciúria e nefrocalcinoses, dificuldade visual,
-20	mRNA: pele humana		mRNA: condrossarcoma, carcinoma de cérebro e fígado
-21	Sequência de DNA humano		
-22	mRNA: traqueia		mRNA: carcinoma de mama, astrocitoma
-23	mRNA: cólon, estômago, placenta, pele		Expressão reduzida no carcinoma gástrico tipo intestinal
-24	Sequência de DNA humano		

Fonte: Adaptado de Krause et al. (2008)[108]

Foi observado que a maioria das claudinas (claudinas -1, -4, -5, -8, -11 e -14) aumentam a resistência transepitelial (TER) da linhagem celular hospedeira, geralmente reduzindo a permeabilidade dos cátions, enquanto outras (claudinas -2, -10b e -15) diminuem o TER, atuando como poros catiônicos[19]. Até agora, apenas as claudinas -10a e possivelmente a claudina-7 são as únicas isoformas de claudina com propriedades significativas de ter poro aniônico[19]. As funções das claudinas -6, -9, -12, -13, -17, -18 e 20 a 24 ainda são desconhecidas, pois foram apenas identificadas a partir da análise do genoma humano ou do mRNA de diferentes espécies[108].

A participação das claudinas no controle da perda de água pela barreira cutânea foi evidenciada a partir dos estudos realizados por Furuse et al.[112]. Nesse estudo, observou-se que camungondos com deleção do gene da claudina-1 evoluíram com morte neonatal por desidratação, através da perda de água transepidérmica (TEWL)[112].

Também se especula que as claudinas podem ser importantes para a diferenciação dos queratinócitos[107]. Estudos em camundongos demonstraram que a expressão excessiva da claudina-6 mutada levava a alterações no programa da diferenciação de queratinócitos terminais, com expressão aberrante de involucrina, loricrina e filagrina, produção de envelopes cornificados frágeis e evidências de estruturas semelhantes a cistos no lugar de folículos pilosos, que culminaram em desfecho letal[113]. A identificação das claudinas em outras áreas da epiderme, fora das TJ, reforça a ideia do papel multifuncional dessas proteínas, além da função de barreira[114].

3.2.5. Regulação das claudinas

A regulação das claudinas é um processo dinâmico, que pode ser influenciado por diversos mecanismos, em vários níveis celulares[115]. À nível transcricional, fatores de transcrição, como Snail, Cdx-1 e -2, RUNX3, HNF-α e GATA-4, podem se ligar às regiões promotoras de várias claudinas, afetando sua expressão[116, 117].

Modificações pós-traducionais, incluindo os processos de palmitoilação e fosforilação, também podem regular a expressão, assim como a localização das claudinas[115]. A palmitoilação, processo de modificação lipídica das proteínas por palmitato, pode afetar o tráfico intracelular, as interações proteína-proteína e a estabilidade proteica[118]. Embora a função da palmitoilação de proteínas integrais de membrana não esteja bem definida, mutações que diminuem ou eliminam a palmitoilação dessas proteínas resultam na sua expressão ineficiente na membrana plasmática e diminuição da endocitose[118]. Claudinas palmitoiladas são integradas de forma mais eficaz às membranas resistentes a detergentes quando comparadas com as não palmitoiladas[115]. A palmitoilação da claudina-14 mostrou-se necessária para sua localização nas TJ, mas não na estabilidade ou montagem[118].

A fosforilação da claudina é outro modo de regulação da permeabilidade paracelular e tem sido associada a alterações na montagem e função das TJ[115]. A fosforilação de sítios de serina e/ou treonina nos domínios carboxi-terminais das claudinas pela PKA (“cAMP depending protein kinase A”) ou PKC (“protein kinase C”) pode inclusive influenciar o papel das claudinas nas células cancerígenas, aumentando a permeabilidade paracelular[117].

Condições fisiológicas e patológicas também alteram a regulação das claudinas. Receptores de fatores de crescimento, como o EGF (fator de crescimento epidérmico), HGF (fator de crescimento dos hepatócitos) e IGF (fator de crescimento insulínico), que são importantes na regulação da proliferação e sobrevivência celular, regulam a expressão e distribuição das claudinas, de forma específica nos diferentes tecidos[116,117]. Citocinas pró-inflamatórias, como interferon-γ, TNF-α e interleucina (IL) -13 também participam desse processo[116]. Toxinas também são capazes de induzir a internalização das claudinas, como o fator-1 necrotizante citotóxico da *Escherichia coli*, fatores associados ao *Helicobacter pylori* e a enterotoxina do *Clostridium perfringens* (CPE)[119,120].

3.2.6. Claudinas na pele

Várias claudinas já foram descritas na epiderme de mamíferos. Na pele humana, já foram identificadas as claudinas -1, -3, -4, -5, -7, sendo fraca a marcação com anticorpos específicos para as claudinas -3 e -5[13, 121]. As claudinas -6, -11, -12 e -18 foram identificadas na epiderme de camundongos e as claudinas -8 e -17 foram identificadas, em nível de mRNA, em cultura de queratinócitos humanos[16, 122].

A distribuição das claudinas ao longo da epiderme varia consideravelmente. As claudinas -1, -7 e -12 localizam-se em todas as camadas da epiderme, enquanto as claudina -4, -6, -18 estão dispostas na camada espinhosa superior[16,121,123] (Figura 21). A claudina-5, previamente descrita como restrita ao endotélio, foi identificada na camada granulosa[121].

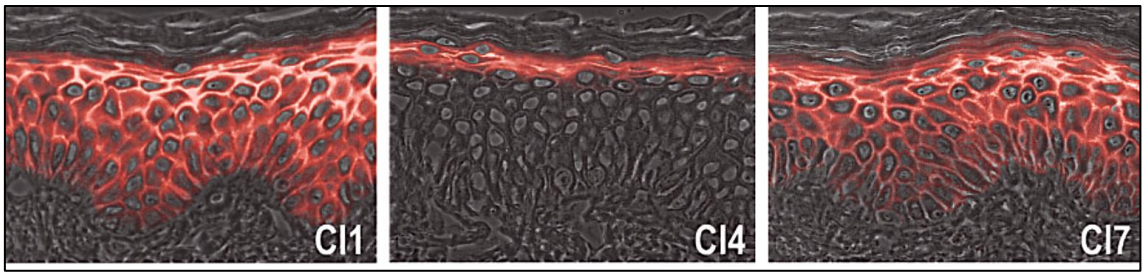

Figura 21. Microscopia por imunofluorescência mostrando a localização da claudina-1 (Cl1), claudina-4 (Cl4) e claudina-7 (Cl7) na epiderme humana. Fonte: Adaptado de Brandner et al. (2006)(16)

3.2.6.1. Claudinas nas doenças cutâneas

Algumas doenças que apresentam defeitos na barreira cutânea apresentam alterações na expressão das proteínas das TJ. A colangite esclerosante neonatal associada a ictiose (síndrome NISCH) é uma rara síndrome onde há mutação da claudina-1. A falta de claudina-1 na síndrome de NISCH pode levar ao aumento da permeabilidade paracelular entre as células epiteliais, assim como a lesão do ducto biliar pode estar relacionada à ausência de expressão de claudina-1 em colangiócitos[124]. Pacientes que sofrem dessa síndrome apresentam ictiose, hipotricose ou alopecia, além de cílios e sobrancelhas esparsas, associado a colangite[124]. Alguns pacientes apresentam um estrato córneo mais espesso e mais compacto, com aumento de corneodesmossomos e menor quantidade de querato-hialina[124, 125], sugerindo que a ausência da claudina-1 pode influenciar a estrutura da camada córnea[13]. Entretanto, diferente dos camundongos com deficiência de claudina-1, que morreram no primeiro dia de vida, devido ao aumento perda de água transepidérmica[112], as alterações fenotípicas dos doentes com síndrome NISCH são comparativamente mais leves, provavelmente devido a mecanismo de compensação na pele humana[100].

A psoríase é uma doença inflamatória da pele caracterizada por hiperproliferação dos queratinócitos[126]. Apesar de ter a desregulação do sistema imunológico como base fisiopatológica, estudos genéticos sugerem que os queratinócitos epidérmicos podem atuar como gatilho para a doença[127]. Alterações nas proteínas das TJ tem sido observada de acordo com a fase evolutiva da doença. Nos estágios iniciais das lesões cutâneas, a expressão das claudinas -1 e -7 está reduzida, enquanto a da claudina-4 está aumentada[126]. Na lesão cutânea crônica, a expressão da claudina-4 é ainda mais ampla e a claudina-1 geralmente está ausente[121, 126]. Essas alterações podem prejudicar a função de barreira das TJ e provavelmente são mediadas pelas citocinas inflamatórias envolvidas na psoríase[126].

A dermatite atópica (DA) é outra doença inflamatória da pele, caracterizada pela xerose cutânea e frequente lesões eczematosas pruriginosas. Nesta doença, há hiperatividade da resposta imune Th2 aos alérgenos ambientais, com aumento de níveis séricos de IgE e de citocinas pró-alérgenas (IL-4, -13 e -31)[100, 128]. Nela, a função de barreira da pele está prejudicada. Batista et al.[129] observaram redução da filagrina e da claudina-1 nas amostras de pele de adultos com DA. Apesar dos níveis aumentados de IL-17 observados nesses doentes, não houve correlação com a expressão reduzida dessas proteínas, reforçando as diferentes vias da patogênese da dermatite atópica[129].

3.2.7. Claudinas e cânceres

Nos últimos anos houve um aumento no interesse no estudo das claudinas e nas suas possíveis associações aos diferentes tipos de câncer (Gráfico 1). Isso porque, além de marcadores diagnóstico e prognóstico, as

claudinas apresentam grande potencial como alvo terapêutico para o câncer. Por serem proteínas de superfície celular, seus domínios (alças) extracelulares tornam-se alvos locais acessíveis[18]. O fato de apresentarem padrões de expressão diferentes entre as células normais e tumorais, fazem delas alvos terapêuticos mais específicos[18, 130]. Além disso, as claudinas podem ser mais acessíveis nas células tumorais, quando comparado com as células normais, devido ao aumento na permeabilidade das TJ, mesmo quando a expressão dessas claudinas não está aumentada no tumor[18]. Entretanto, o desenvolvimento de anticorpos anti-claudinas é dificultado devido à baixa imunogenicidade e comportamento hidrofóbico dessas proteínas[117].

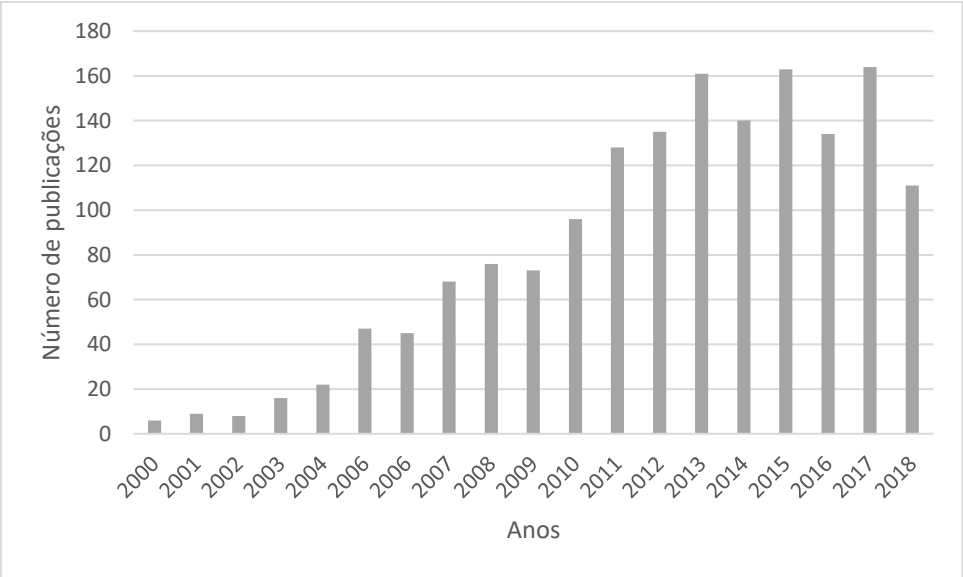

Gráfico 1- Número de publicações sobre claudinas e câncer ao longo dos anos. Fonte: Site de pesquisa científica PubMed[131]

As claudinas estão presentes em tecidos normais e hiperplásicos, assim como nas neoplasias benignas e malignas que exibem diferenciação epitelial[99]. Cerca de 90% dos tumores malignos são derivados do epitélio e uma desregulação na expressão das claudinas vem sendo observada nessas

lesões[99]. No entanto, os mecanismos moleculares pelos quais as claudinas afetam a carcinogênese ainda são pouco conhecidos[99].

Durante a carcinogênese, as células epiteliais regulam negativamente as estruturas de adesão célula-célula, alteram sua polaridade, reorganizam seu citoesqueleto e se tornam móveis, o que favorece o processo de perda de coesão, a invasão celular e a falta de diferenciação observada nas células cancerígenas[99, 130, 132]. Essa regulação negativa das claudinas também contribui para a transformação epitelial, por aumentar a permeabilidade paracelular de nutrientes e de fatores de crescimento para as células tumorais[99].

Paradoxalmente, a expressão das claudinas também pode estar aumentada na carcinogênese. Nos casos de regulação positiva das claudinas, a função de barreira do epitélio tumoral muda, frequentemente apresentando um arranjo desorganizado nas TJ, culminando também com o aumento da permeabilidade paracelular[25, 99]. Adicionalmente, o aumento da expressão das claudinas pode alterar as vias de sinalização celular, interferindo na proliferação do câncer[25].

Alteração na expressão de diversas claudinas já foram relatadas em diferentes tumores malignos, incluindo câncer de mama, estômago, esôfago, cólon, ovário, tireoide, próstata e pulmão (Tabela 03). Cada neoplasia vem demostrando perfil de expressão muito específico, que pode variar no mesmo tumor, de acordo com o tipo e grau histológico, além do estágio evolutivo tumoral. Esse comportamento peculiar, faz das claudinas uma ferramenta promissora tanto no diagnóstico como no prognóstico de diversos processos neoplásicos.

Tabela 03- Expressão desregulada das claudinas nos cânceres de diferentes órgãos

Origem do câncer	**CLAUDINAS**									
	-1	**-2**	**-3**	**-4**	**-5**	**-7**	**-10**	**-16**	**-18**	**-23**
Mama	↑↓		↑↓	↑↓		↓				
Pulmão (adenocarcinoma)	↓				↑					
Pulmão (cec)	↑				↓					
Esôfago	↑↓		↑	↑		↑↓				
Estômago	↑		↑	↑↓		↑			↑↓	↓
Intestino grosso	↑↓	↑	↑	↑↓	↑	↑↓				
Fígado	↑↓	↑		↓		↑↓	↑			
Trato biliar				↑		↑			↑	
Pâncreas	↓		↑	↑	↑				↑	
Bexiga				↑↓						
Rim	↑		↑	↑		↑				
Próstata	↑		↑	↑	↓	↑				
Ovário (carcinoma epitelial)	↓		↓	↑	↑	↑		↑		
Colo uterino	↓	↓		↓		↓				
Corpo uterino			↑	↑		↓				

"↑" aumento, "↓" diminuição da expressão no tecido em estudo. Adaptado de Osanai et al. (2016)[133]

3.2.7.1. Claudinas no carcinoma espinocelular cutâneo

O CEC cutâneo é o segundo câncer de pele mais comum no mundo, estando atrás apenas do carcinoma basocelular[134-136]. Trata-se de um tumor primário da pele, originário da proliferação maligna de queratinócitos da epiderme[135]. Geralmente ocorre nas áreas com fotoexposição crônica, como cabeça, pescoço e extremidades[134]. Pode apresentar comportamento agressivo, com crescimento destrutivo e metástase, geralmente para os linfonodos regionais[134,135].

Sua incidência aumenta com a idade[136]. Com o envelhecimento populacional, o aumento do índice de CEC tem se tornado um problema crescente de saúde pública[136]. Estima-se que quase metade dos pacientes com diagnóstico de CEC cutâneo irão desenvolver outros CEC ao longo da vida[137]. Embora existam estudos sobre a expressão das diversas claudinas em vários

tipos de câncer, dados sobre a expressão das claudinas nos CEC cutâneos ainda são escassos.

Em um modelo de carcinogênese química da pele observou-se redução da expressão nas claudinas -1, -6 e -11[138]. Hintsala et al.[22] relataram uma diminuição da expressão de claudina-1 e um aumento da claudina-2 na progressão da queratose actínica para o CEC cutâneo. Já a expressão da claudina-11 mostrou-se aumentada nos CEC cutâneos, quando comparada com amostras de pele sem tumores malignos, entretanto, nos CEC cutâneos indiferenciados, observou-se uma perda da sua expressão[139]. Na doença de Bowen foi observado uma expressão aberrante das claudinas-1 e -4, estando a claudina-4 associada a áreas tumorais queratinizadas[140].

3.2.7.2 Claudinas nos carcinomas epitelias relacionados aos HPV oncogênicos

A integração dos HPV de alto risco ao genoma humano, induzindo instabilidade genômica, é uma base importante para carcinogênese do colo uterino[141]. Nas lesões cervicais pré-malignas, bem como no carcinoma invasivo, a expressão das claudinas-1 e -7 mostraram-se aumentadas[24,25]. A superexpressão da claudina-1 esteve relacionada com o aumento da expressão da vimentina, um marcador mesenquimal, e redução da expressão da E-caderina, uma molécula de adesão celular, presente nos epitélios[141]. Contudo, é importante ressaltar que o aumento da expressão das claudinas-1 e -7 não pôde ser relacionado, isoladamente, ao aumento da carcinogênese do colo uterino[142].

Além disso, as alterações observadas no perfil das claudinas nos carcinomas de colo uterino não implica na relação causal com o HPV. No CEC tonsilar, que pode estar associado a infeção pelo HPV-16, foram vistos aumento

da expressão da claudina-1 e redução da claudina-7[23]. Essas alterações, no entanto, ocorreram independente da presença do vírus[23].

Na pele, Barcelos e Sotto[21] demonstraram redução na expressão da E-caderina e alteração no perfil das citoqueratinas nas lesões de verruga plana da EV. Apesar das famílias MUPP1 e o MAGI serem alvos das oncoproteínas virais do HPV e do adenovírus[26], a correlação das claudinas com a infeção pelo HPV é ainda pouco conhecida.

4. Métodos

4. MÉTODO

4.1. Casuística

A casuística do estudo foi obtida dos arquivos do Laboratório de Dermatopatologia do Departamento de Dermatologia da Faculdade de Medicina USP. Os espécimes foram provenientes de doentes atendidos no Departamento/Divisão de Clínica Dermatológica FMUSP/HCFMUSP.

Os dados clínicos dos pacientes foram obtidos pela consulta dos seus prontuários. Pacientes com outras doenças dermatológicas que predisponham ao câncer de pele (ex. albinismo, xeroderma pigmentoso), imunossuprimidos (ex. lúpus eritematoso, transplantados de órgãos, Aids), ou com infecções virais concomitantes (ex. hepatites virais) foram excluídos.

Considerou-se áreas fotoexpostas, amostras de pele obtidas das regiões da cabeça/pescoço, membros superiores e inferiores, e como áreas não fotoexpostas, as amostras de pele obtidas do tronco. Neoplasias localizadas nas palmas, plantas, região genital e nádegas foram excluídas.

4.2. Análise histopatológica

Os cortes histológicos dos espécimes corados pela hematoxilina-eosina (HE) foram analisados para confirmação diagnóstica de verruga plana, carcinoma espinocelular e pele sã.

- Espécimes de verruga plana:

Foram levantados e revisados 17 espécimes de verrugas planas, oriundas de doentes com EV e 22 espécimes de verrugas planas de doentes sem EV, previamente biopsiadas para diagnóstico histopatológico.

- Espécimes de carcinomas "in situ" e invasivo:

Trinta e três espécimes de CEC "in situ" (doença de Bowen) e 51 CEC invasivos de doentes com EV, além de 30 espécimes de CEC "in situ" (doença de Bowen) e 60 CEC invasivos de doentes sem EV, previamente colhidos para diagnóstico e tratamento dessas neoplasias, foram revisados para confirmação diagnóstica e posterior processamento, para montagem de blocos de microarranjos teciduais (TMA).

- Espécimes de pele normal para controle:

Foram avaliados 32 espécimes de pele histologicamente normal de doentes com EV e 76 de doentes sem EV, provenientes de margens livres de exérese de neoplasias cutâneas (que são enviados de rotina para exame anatomopatológico), como controle do perfil de claudinas da epiderme normal.

4.3. Montagem dos microarranjos teciduais (TMA- "tissue microarray")

Para análise da imunomarcação, as amostras de carcinomas cutâneos foram organizadas em TMA. Para a construção do TMA, os tumores foram avaliados nas lâminas coradas por HE, sendo suas áreas mais representativas marcadas nas lâminas com caneta de retroprojetor. Por comparação visual, essas áreas de interesse foram igualmente marcadas nos blocos de parafina (blocos doadores) de cada espécime selecionado.

As amostras selecionadas dos tumores foram retiradas dos blocos “doadores”, com agulha de 1,0 mm de diâmetro, utilizando-se o instrumento “tissue arrayer” MTA-1 (Beecher Instruments, Winscosin, USA). De cada área selecionada no bloco “doador” foram colhidos de dois a quatro fragmentos, os quais foram arranjados em dois blocos “receptores” de TMA diferentes, com posições correspondentes, denominados como bloco “original” e “bloco espelho”. Cada fragmento retirado recebeu uma designação para permitir identificar o respectivo espécime de origem em uma planilha. A ordenação dos cilindros dos tumores (cores) resultou na montagem de quatro TMA, compostos por dois TMA “originais” e dois TMA "espelhos” (Anexo A).

De cada bloco foram obtidos 51 cortes histológicos de 4 µm, colhidos em lâminas de vidro (26x76x1.0mm da StarFrost-Adhäsiv- Bad Homburg, Germany), tratadas com solução adesiva de 3-amino-propiltrietoxi-silano a 2%. Seguindo a sequência dos cortes, foram coradas pela HE quatro lâminas (01 no nível superficial, 02 no nível médio e 01 no nível profundo), para identificar os níveis mais representativos das amostras no TMA. A sequência de corte com menor perda tecidual foi submetida às reações imuno-histoquímicas. Todas as lâminas obtidas não coradas foram conservadas sob refrigeração, para a melhor conservação da imunogenicidade tecidual.

Os espécimes de verruga plana e de pele normal foram processados pela rotina histológica habitual, uma vez que os espécimes de biopsia têm pequenas dimensões e não são adequados para formar os TMA.

4.4. Técnica de imuno-histoquímica

Para a demonstração da expressão das claudinas -1, -2, -3, -4, -5, -7 e -11 nos espécimes de pele normal, verruga plana e carcinoma espinocelular em pacientes com EV e não EV foi utilizada a técnica de imuno-histoquímica, tomando-se como parâmetro inicial os procedimento técnicos realizados segundo Sadalla et al.[143]

Cortes histológicos de 4µm de espessura foram obtidos a partir de material embebido em parafina e colhidos em lâminas previamente preparadas com solução adesiva de 3-amino-propiltrietoxi-silano (Sigma Chemical Co., St. Louis, MO/USA, cód. A3648) a 2%. A seguir, os cortes histológicos foram desparafinizados em dois banhos de xilol de 20 e 10 minutos, respectivamente, à temperatura ambiente. Na sequência, os espécimes foram hidratados em bateria decrescente de etanol (100%, 95% e 70%) e lavagem em água corrente por cinco minutos. O bloqueio de peroxidase endógena foi feito em câmara escura com três incubações em peróxido de hidrogênio 3% por 10 minutos cada. Posteriormente, as lâminas foram lavadas em água corrente durante cinco minutos e submetidas a tratamento para exposição dos sítios antigênicos em calor úmido, em banho maria a 95ºC, no qual as lâminas foram colocadas na solução “Target Retrieval Solution” pH 9,0 (cód. S2367, DakoCytomation, Carpinteria, CA, USA) ou na solução “Target Retrieval Solution” (cód. S1699, DakoCytomation, Carpinteria, CA, USA), conforme a Tabela 4.

Tabela 4- Recuperação antigênica por calor úmido

Anticorpo	Tampão	Tempo de exposição (minutos)
Claudina -1	Target Retrieval Solution pH 9,0	20
Claudina -2	Target Retrieval Solution pH 9,0	25
Claudina -3	Target Retrieval Solution pH 9,0	40
Claudina -4	Target Retrieval Solution	20
Claudina -5	Target Retrieval Solution pH 9,0	30
Claudina -7	Target Retrieval Solution pH 9,0	20
Claudina -11	Target Retrieval Solution pH 9,0	20

As lâminas foram lavadas em água corrente e água destilada por cinco minutos cada e submersas em solução salina tamponada com fosfatos (PBS) pH 7.4. A seguir, foi feito o bloqueio de proteínas inespecíficas do tecido, com incubação em solução de leite desnatado (Molico, Nestlé®) a 10%, durante 30 minutos à temperatura ambiente.

As lâminas foram incubadas com os anticorpos primários diluídos (Tabela 5) em soroalbunima bovina (BSA) fração V (SERVA. 1930) 1%, acrescida de azida sódica 0,1% em tampão PBS pH 7.4, “over-night” a 4ºC. Amostras de cólon foram utilizadas como controle positivo para a claudina-2 e de pele normal para as demais claudinas. Os controles negativos foram obtidos através da omissão do anticorpo primário, que foi substituído por PBS, ou soro isotípico não imune, nas reações.

Tabela 5- Diluições dos anticorpos utilizados

Anticorpo	Clone	Código	Marca	Diluição	Sistema de detecção
Claudina 1	policlonal - coelho	51-9000	Invitrogen	1:100	LSAB
Claudina 2	policlonal - coelho	NBL1-09243	Novus	1:50	Novolink
Claudina 3	policlonal - coelho	PA5-16867	Thermo Fisher	1:30	Novolink
Claudina 4	policlonal - coelho	Ab15104	Abcam	1:200	Novolink
Claudina 5	4C3C2 camundongo	187364	Invitrogen	1:50	Picture Max
Claudina 7	policlonal - coelho	3491000	Invitrogen	1:50	Novolink
Claudina 11	policlonal - coelho	SC-258711	Santa Cruz	1:50	Novolink

Após o procedimento de lavagem das lâminas por duas vezes em PBS pH 7.4, durante cinco minutos cada, procedeu-se à incubação das lâminas para a claudina-1 com o anticorpo secundário anti-IgG/IgM (mouse/rabbit/goat) biotinilado (LSAB+system-HRP, DakoCytomation, Carpinteria, CA, USA, cód. K0690) pronto para uso, em câmara úmida durante 30 minutos a 37ºC. A seguir, as lâminas passaram por nova lavagem e foram incubadas com o complexo Streptavidina-Biotina-Peroxidase (LSAB+system-HRP, DakoCytomation, Carpinteria, CA, USA, cód. K0690) pronto para uso, em câmara úmida durante 30 minutos a 37ºC.

As lâminas selecionadas para a identificação da claudina-5 foram lavadas por duas vezes em PBS pH 7.4 durante cinco minutos cada e depois incubadas com o anticorpo secundário (Picture-Max, Invitrogen, Carlsbad, CA, USA, cód. 878983) pronto para uso, em câmara úmida durante 30 minutos a 37ºC. Após nova lavagem em PBS pH 7.4, as lâminas foram incubadas com o polímero conjugado (Picture-Max, Invitrogen, Carlsbad, CA, USA, cód. 878983) pronto para uso, em câmara úmida durante 30 minutos a 37ºC.

Para a identificação das demais claudinas, foi utilizado o sistema de revelação Novolink Max Polymer Detection System (cód. K0690, Leica Microsystems, Newcastle Upon Tine, UK). Após a lavagem das lâminas em PBS pH 7.4, ocorreu à incubação com o anticorpo pós-primário (pronto para uso), em câmara úmida durante 30 minutos a temperatura ambiente. Na sequência, as lâminas foram lavadas novamente em PBS pH 7.4 e incubadas com o polímero (pronto para uso), em câmara úmida durante 30 minutos a temperatura ambiente.

A seguir, os sítios de ligações foram revelados com solução cromógena de diaminobenzidina (3,3´-diaminobenzidine, SIGMA Chemical Co., St. Louis, MO/USA, cód. D5637) 0,03% acrescida de 1,2 ml de peróxido de hidrogênio 3%. As lâminas foram lavadas em água corrente por cinco minutos e contracoradas com Hematoxilina de Carazzi por 20 segundos. A seguir foram lavadas em água corrente, e secas à temperatura ambiente. A montagem das lâminas foi feita com resina Permount (FISHER Scientific, Fair Lawn, NJ/USA, cód. SP15-100) e lamínulas de vidro.

4.5. Técnica de imunofluorescência para claudina -3

Os processos de desparafinização, recuperação antigênica e bloqueio das proteínas inespecíficas dos cortes histológicos de 4 µm colhidos em lâminas silanizadas foram os mesmos realizados para a técnica de imuno-histoquímica.

Realizou-se a incubação dos anticorpos primários, diluídos em BSA 1%, com anti-claudina-3 (1:15, Alexa 488 cabra anti-coelho, A11008) Em seguida as lâminas foram lavadas em PBS (3x, 5 minutos cada), seguida da incubação do anticorpo secundário e “4′,6-diamidino-2-phenylindole” (DAPI) (diluídos em BSA 1%), por 90 minutos, e novamente lavadas em PBS. Após a montagem em glicergel e lamínulas de vidro as lâminas foram guardadas ao abrigo da luz em ambiente refrigerado (4ºC em refrigerador).

4.6. Análise da qualitativa

- Técnica de imuno-histoquímica

Os TMA imunomarcados para cada claudina foram digitalizados usando os sistemas para “whole slide imaging” Aperio “ScanScope® CS (San Diego, CA,

USA) ou 3DHistech (Budapeste, Hungria). As imagens digitais foram analisadas utilizando o programa "ImageScope Viewing" e "Panoramic Viewer", respectivamente, em um computador pessoal com tela plana de 19 polegadas e resolução de 1280x980 “pixels”. As secções histológicas usuais, com amostras de pele normal e verruga planas foram analisadas por microscópio óptico convencional, acoplado a câmera digital para documentação dos resultados.

A expressão da claudina foi considerada positiva quando a área de interesse da amostra histológica (epiderme normal, verruga plana e o tecido neoplásico) apresentou coloração marrom-dourada com o anticorpo utilizado, não se levando em consideração a intensidade da reação. Os padrões de imunomarcação foram considerados “difusos” quando mais de 30% da amostra de tecido tumoral era imunomarcada, “focal”, quando até 30% da área total do tumor representado era imunomarcada e “negativa”, na ausência de imunomarcação (Figura 22). Imunorreatividade na membrana celular e no citoplasma foram consideradas na avaliação, assim como a imunomarcação nuclear[14]. Os padrões de imunomarcação da pele normal e verrugas planas foram semelhantes à análise dos tumores.

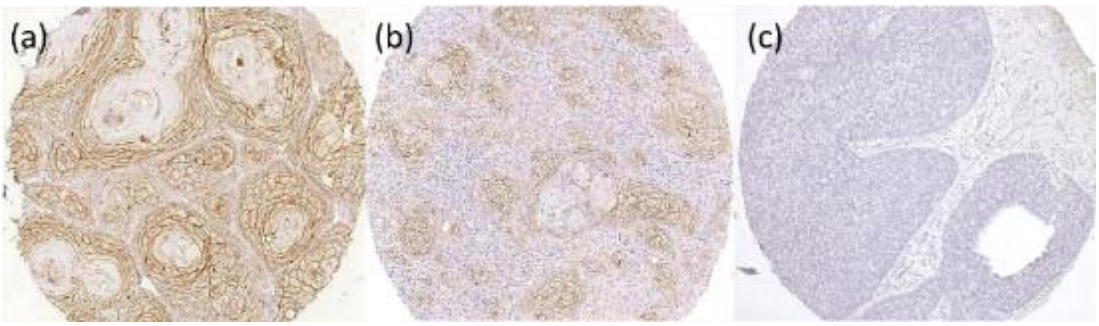

Figura 22. Padrões de imunomarcação no carcinoma espinocelular cutâneo, por imuno-histoquímica. (a) Expressão difusa da claudina-1, com positividade na membrana celular; (b) Expressão focal da claudina-1; (c) Expressão negativa da claudina-3 (100x)

- Técnica de imunofluorescência:

As amostras de pele normal e de verrugas planas imunomarcadas para claudina-3 foram analisadas pelo microscópio de fluorescência automatizado, modelo Zeiss Axiovert 200M (Carl Zeiss microscopia, Alemanha). A imagens foram obtidas através do programa Axion Vision versão 4.8.2.0 (Carl Zeiss MicroImaging, GMbH). Padronizou-se os ajustes das imagens, nos parâmetros de saturação de cor, exposição de luz e balanço de cores.

As amostras CEC dos TMA montados foram digitalizadas no sistema de "whole slide imaging" 3DHistech e as imagens foram selecionadas através do programa "Case Viewer" da mesma empresa, para a análise das mesmas.

A expressão da claudina foi considerada positiva quando a área de interesse da amostra (epiderme normal, verruga plana e o tecido neoplásico) apresentou coloração verde-fluorescente com o anticorpo utilizado. A análise do tipo de expressão da claudina-3 foi semelhante àquela descrita para a imuno-histoquímica (difusa, focal ou negativa) (Figura 23).

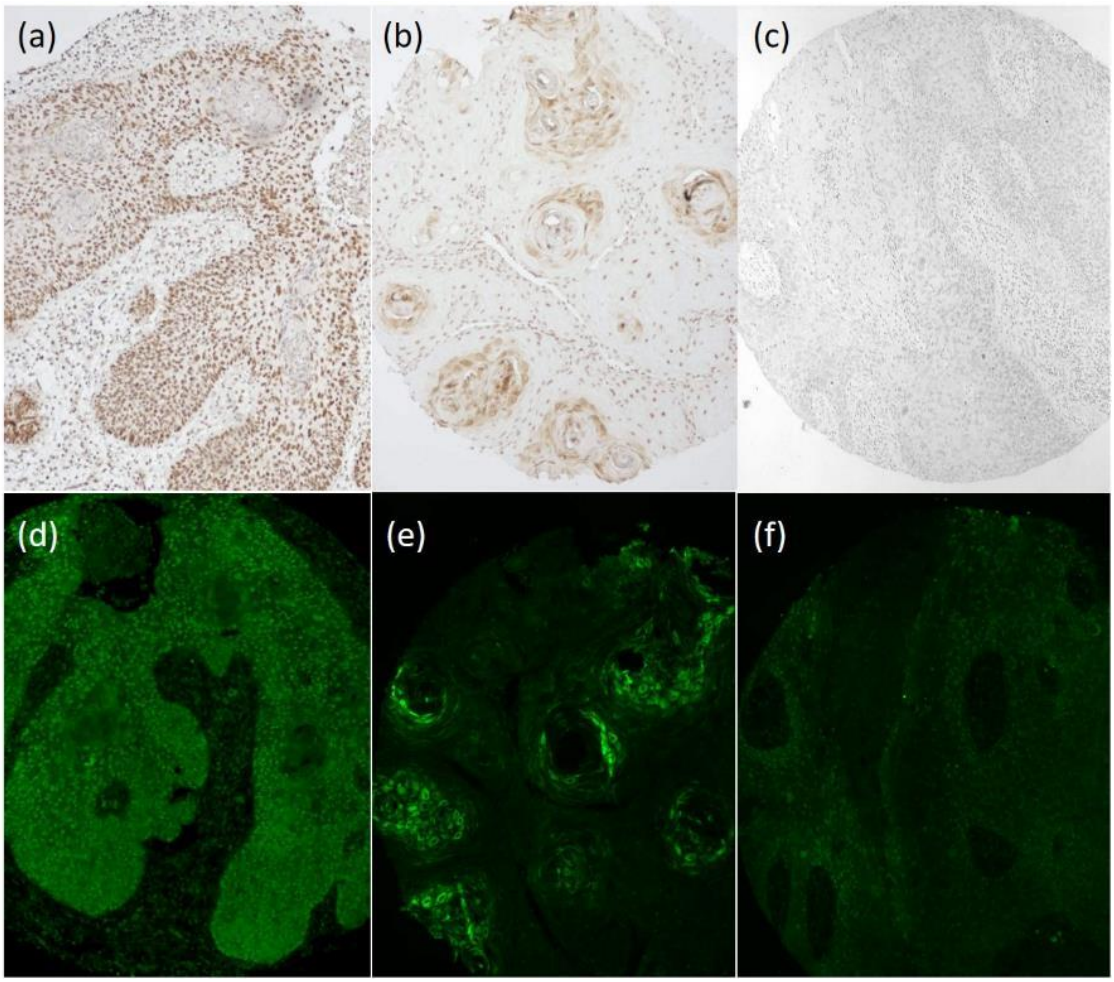

Figura 23. Padrões de imunomarcação da claudina-3 no carcinoma espinocelular, por técnica de imuno-histoquímica (a, b, c) e imunofluorescência (d, e, f). (a, d) Expressão difusa (observe a imunomarcação nuclear). (b, e) Expressão focal. (c, f) Expressão negativa; (a, d) 200x; (b, c, e, f) 100x

4.7. Análise estatística

Inicialmente os dados foram analisados descritivamente. Para as variáveis categóricas foram apresentadas frequências absolutas e relativas e para as variáveis numéricas, medidas-resumo (média, quartis, mínimo, máximo e desvio padrão).

As existências de associações entre duas variáveis categóricas foram verificadas utilizando-se o teste de qui-quadrado, ou alternativamente em casos de amostras pequenas (mais de 20% das caselas de uma tabela de contingência com valores esperados inferiores a 5 casos), o teste exato de Fisher. Em se

verificando diferenças nas distribuições, foi utilizado o resíduo ajustado padronizado para identificar as diferenças locais – caselas com valores absolutos acima de 1,96 indicam evidências de associações (locais) entre as categorias relativas a essas caselas.

A comparação de médias entre dois grupos foi realizada utilizando-se o teste não-paramétrico de Mann-Whitney. Já para a comparação de médias entre 3 grupos, empregou-se o teste não-paramétrico de Kruskal-Wallis. Em se detectando diferenças de médias no teste de Kruskal-Wallis, os grupos de médias distintos foram identificados empregando-se as comparações múltiplas de Dunn-Bonferroni para se manter o nível de significância global. Foram empregados testes não-paramétricos devido à não normalidade na distribuição dos dados verificada via teste de Kolmogorov-Smirnov.

Para se avaliar os efeitos simultâneos do sexo, idade, fotoexposição, tipo histológico (pele sã, verruga plana, carcinoma "in situ" e invasivo) e grupo (EV e NEV) (variáveis preditoras) sobre cada uma das expressões das claudinas -1, -2, -4, -11 e a positividade de marcação nuclear da claudina-3 (variáveis dependentes) foram ajustadas regressões logísticas. Devido à baixa prevalência de classificação não difusa (focal ou focal/negativa), foram selecionadas para os modelos iniciais as variáveis cujas associações com a variável dependente foram significantes a 20% na análise univariada. Em seguida, exceto pela variável grupo (variável de controle), as variáveis não significantes a 5% foram excluídas uma a uma por ordem de significância (método backward). Além disso, a adequacidade de ajuste do modelo final foi avaliada via teste de Hosmer e Lemeshow. Já para as claudinas -3 e -5 foram ajustadas regressões multinomiais, que consiste numa generalização da regressão logística para

respostas politômicas nominais. A expressão da claudina-7 foi analisada apenas descritivamente devido à baixa ocorrência de casos não difusos – 2,2% (n=6).

Para todos os testes estatísticos foram utilizados um nível de significância de 5%.

As análises estatísticas foram realizadas com o uso do “software” estatístico IBM SPSS 20.0.

4.8. Considerações éticas

O protocolo de pesquisa (número 193.998) foi aprovado pela Comissão de Ética para Análise de Projetos de Pesquisa (CAPPEsq) da Diretoria Clínica do Hospital das Clínicas e da Faculdade de Medicina da Universidade de São Paulo, em 23/04/2014, conforme Anexo B.

5. Resultados

5. RESULTADOS

5.1. Caracterização das amostras estudadas

Todas amostras de pele estudadas foram provenientes de doentes caucasianos. Todos os pacientes EV apresentavam características clínicas e evolutivas da doença (lesões semelhantes a pitiríase versicolor e queratoses seborreicas, verrugas planas, queratoses actínicas e surgimento de carcinomas cutâneos). Vinte pacientes foram previamente estudados para evidências de infecção e identificação do tipo de beta-HPV por técnicas moleculares[7].

Foram analisadas as informações referentes a 310 amostras de pele, provenientes de 145 pacientes, sendo 33 com EV (14 masculinos e 19 femininos) e 112 sem EV (63 masculinos e 49 femininos). A Tabela 6 demonstra os dados de média, intervalo, quartis e mediana das idades dos dois grupos (EV e não EV) estudados. Dados clínicos de cada amostra estudada encontram-se no Anexo C- Quadro 1.

Tabela 6 – Medidas-resumo da idade (anos) por grupo das amostras de EV e NEV

	Média	Desvio Padrão	Mínimo	Máximo	1o. Quartil	Mediana	3o. Quartil	N	p
TOTAL	**61,1**	**20,4**	**3,0**	**96,0**	**46,0**	**64,0**	**78,0**	**309**	*<0,001*
NEV	71,7	16,0	3,0	96,0	66,0	76,0	83,0	187	
EV	44,8	14,9	8,0	70,0	31,0	46,0	60,0	122	

p - nível descritivo do teste de Mann-Whitney.

Conforme a Tabela 6, verificou-se diferenças de médias de idade entre os grupos EV e NEV (*p<0,001*). O grupo de pacientes NEV apresentou média de idade superior (71,1 anos) ao do grupo EV (44,8 anos).

Quando comparadas as características das amostras estudadas entre os grupos EV e NEV, observou-se distribuições distintas entre os sexos (*p=0,011*), fotoexposição (*p=0,004*) e padrão de expressão da claudina-5 (*p=0,001*) (Tabela 7).

Tabela 7 – Distribuição das amostras estudadas por características, segundo os grupos EV e NEV

	Grupo				TOTAL		*p*
	NEV		EV				
	N	%	N	%	N	%	
Sexo	**187**	**100,0%**	**123**	**100,0%**	**310**	**100,0%**	*0,011*
Feminino	83	44,4%	37	30,1%	120	38,7%	
Masculino	104	55,6%	86	69,9%	190	61,3%	
Fotoexposição	**187**	**100,0%**	**121**	**100,0%**	**308**	**100,0%**	*0,004*
Não	45	24,1%	48	39,7%	93	30,2%	
Sim	142	75,9%	73	60,3%	215	69,8%	
Tipos histológicos	**187**	**100,0%**	**123**	**100,0%**	**310**	**100,0%**	0,065
Verruga plana	21	11,2%	18	14,6%	39	12,6%	
Pele normal	76	40,6%	32	26,0%	108	34,8%	
CEC “in situ”	30	16,0%	22	17,9%	52	16,8%	
CEC invasivo	60	32,1%	51	41,5%	111	35,8%	
Claudina-1	**171**	**100,0%**	**110**	**100,0%**	**281**	**100,0%**	0,132
Difuso	147	86,0%	87	79,1%	234	83,3%	
Focal	24	14,0%	23	20,9%	47	16,7%	
Claudina-2	**172**	**100,0%**	**104**	**100,0%**	**276**	**100,0%**	0,567[a]
Difuso	159	92,4%	100	96,2%	259	93,8%	
Focal	12	7,0%	4	3,8%	16	5,8%	
Negativo	1	,6%	0	0,0%	1	,4%	
Claudina-3	**173**	**100,0%**	**112**	**100,0%**	**285**	**100,0%**	0,141
Difuso	71	41,0%	36	32,1%	107	37,5%	
Focal	59	34,1%	51	45,5%	110	38,6%	
Negativo	43	24,9%	25	22,3%	68	23,9%	
Claudina-4	**163**	**100,0%**	**106**	**100,0%**	**269**	**100,0%**	0,858
Difuso	154	94,5%	102	96,2%	256	95,2%	
Focal	8	4,9%	4	3,8%	12	4,5%	
Negativo	1	,6%	0	0,0%	1	,4%	
Claudina-5	**171**	**100,0%**	**107**	**100,0%**	**278**	**100,0%**	*0,001*
Difuso	85	49,7%	76	71,0%	161	57,9%	
Focal	61	35,7%	25	23,4%	86	30,9%	
Negativo	25	14,6%	6	5,6%	31	11,2%	
Claudina-7	**169**	**100,0%**	**109**	**100,0%**	**278**	**100,0%**	0,624[a]
Difuso	166	98,2%	106	97,2%	272	97,8%	
Focal	2	1,2%	3	2,8%	5	1,8%	
Negativo	1	,6%	0	0,0%	1	,4%	
Claudina-11	**172**	**100,0%**	**107**	**100,0%**	**279**	**100,0%**	0,315[a]
Difuso	159	92,4%	95	88,8%	254	91,0%	
Focal	13	7,6%	11	10,3%	24	8,6%	
Negativo	0	0,0%	1	,9%	1	,4%	
Claudina-3- nuclear	**168**	**100,0%**	**110**	**100,0%**	**278**	**100,0%**	0,259
Ausente	88	52,4%	50	45,5%	138	49,6%	
Presente	80	47,6%	60	54,5%	140	50,4%	

p - nível descritivo do teste de Qui-Quadrado ou exato de Fisher([a]).
EV: epidermodisplasia verruciforme; NEV: não epidermodisplasia verruciforme; CEC: carcinoma espinocelular

Dessa forma, notou-se no grupo EV maior porcentagem de homens (69,9% contra 55,6%) e de expressão difusa da claudina-5 nas amostras estudadas (71,0% contra 49,7%). O grupo NEV apresentou maior porcentagem de amostras nas áreas fotoexpostas (75,9% contra 60,3%).

5.2. Expressão das claudinas

A expressão das claudinas variou de acordo com a claudina estudada (Figuras 24 e 25). Em relação ao local de imunomarcação, a claudina-1 apresentou localização membranosa, embora alguns casos com expressão citoplasmática foram observados. As demais claudinas apresentaram imunomarcação membranosa e citoplasmática. A claudina-3 também apresentou expressiva imunomarcação nuclear. A imunomarcação do endotélio vascular foi observada para claudina-5 e considerada como controle positivo tecidual da reação. Quanto à distribuição ao longo da epiderme normal, as claudinas -2 e -11 estavam presentes em todas as camadas de queratinócitos, claudina-1, -4 e -7 não estavam presentes apenas no estrato córneo, e claudina-3 e -5 foram positivas apenas nas camadas superiores (camadas córnea, granulosa e espinhosa superior). Não houve diferença no local da imunomarcação entre os grupos estudados (EV e NEV).

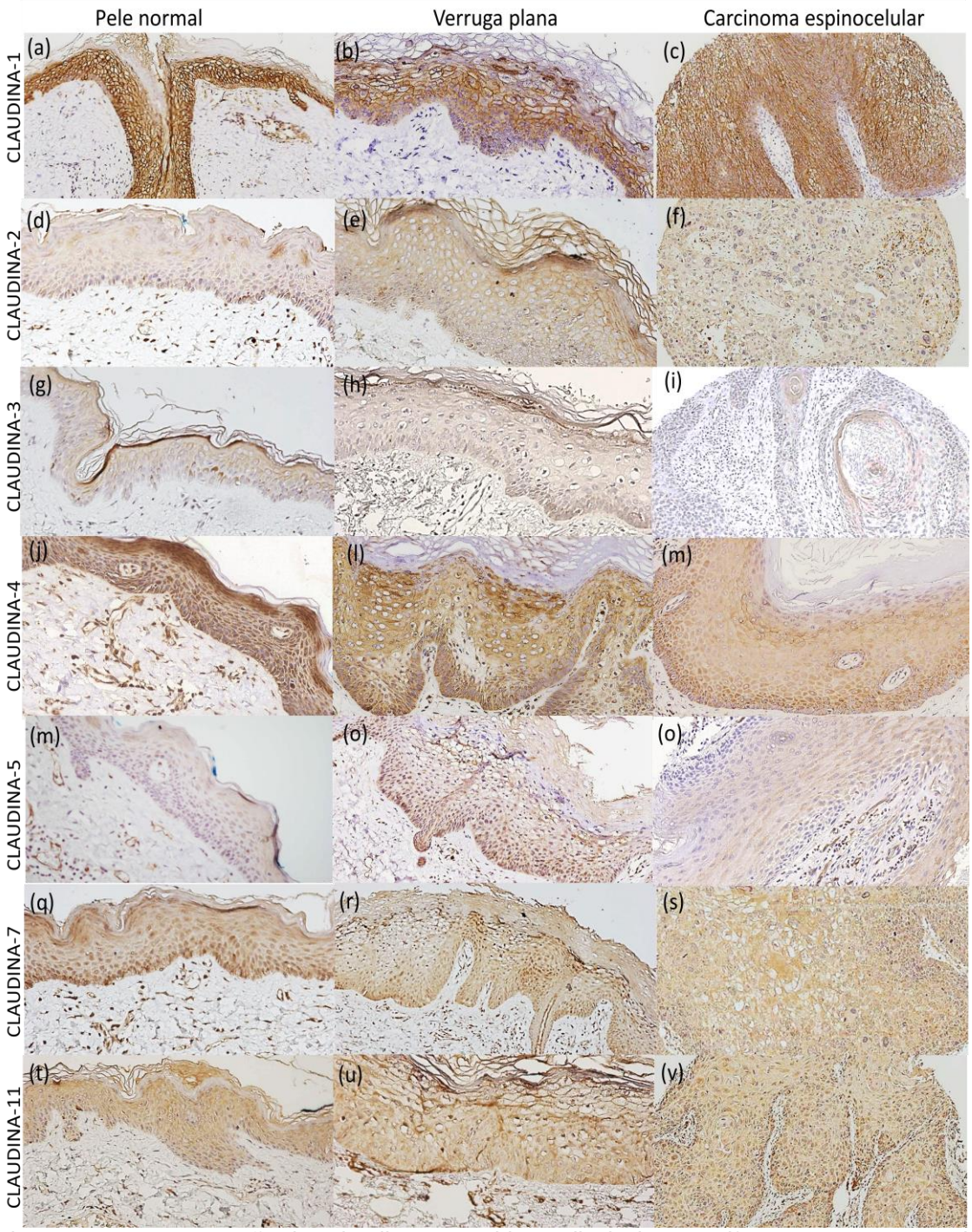

Figura 24. Imunomarcação das claudinas na epidermodisplasia verruciforme, nas amostras de pele normal, verruga plana e carcinoma espinocelular cutâneo (CEC). (a,b,c) Expresão difusa e membranosa da claudina-1, em todos os tipos histológicos; (d, e, f) Expressão difusa da claudina-2, com imunomarcação membranosa e citoplasmática; (g, h, i) Expressão difusa da claudina-3 na pele normal (camadas superiores) (g) e verruga plana (h), e expressão focal no CEC cutâneo, com imunomarcação no centro das ilhas tumorais (i); (j, l, m) Expressão difusa da claudina-4, com imunomarcação predominantemente citoplasmática; (n, o, p) Expressão focal da claudina-5 na pele normal (camadas superiores) (n) e expressão difusa nas amostras de verruga plana (o) e CEC cutâneo (p); (q, r, s) Expressão difusa da claudina-7, com imunomarcação predominantemente citoplasmática; (t, u, v) Expressão difusa da claudina-11, com imunomarcação predominantemente citoplasmática

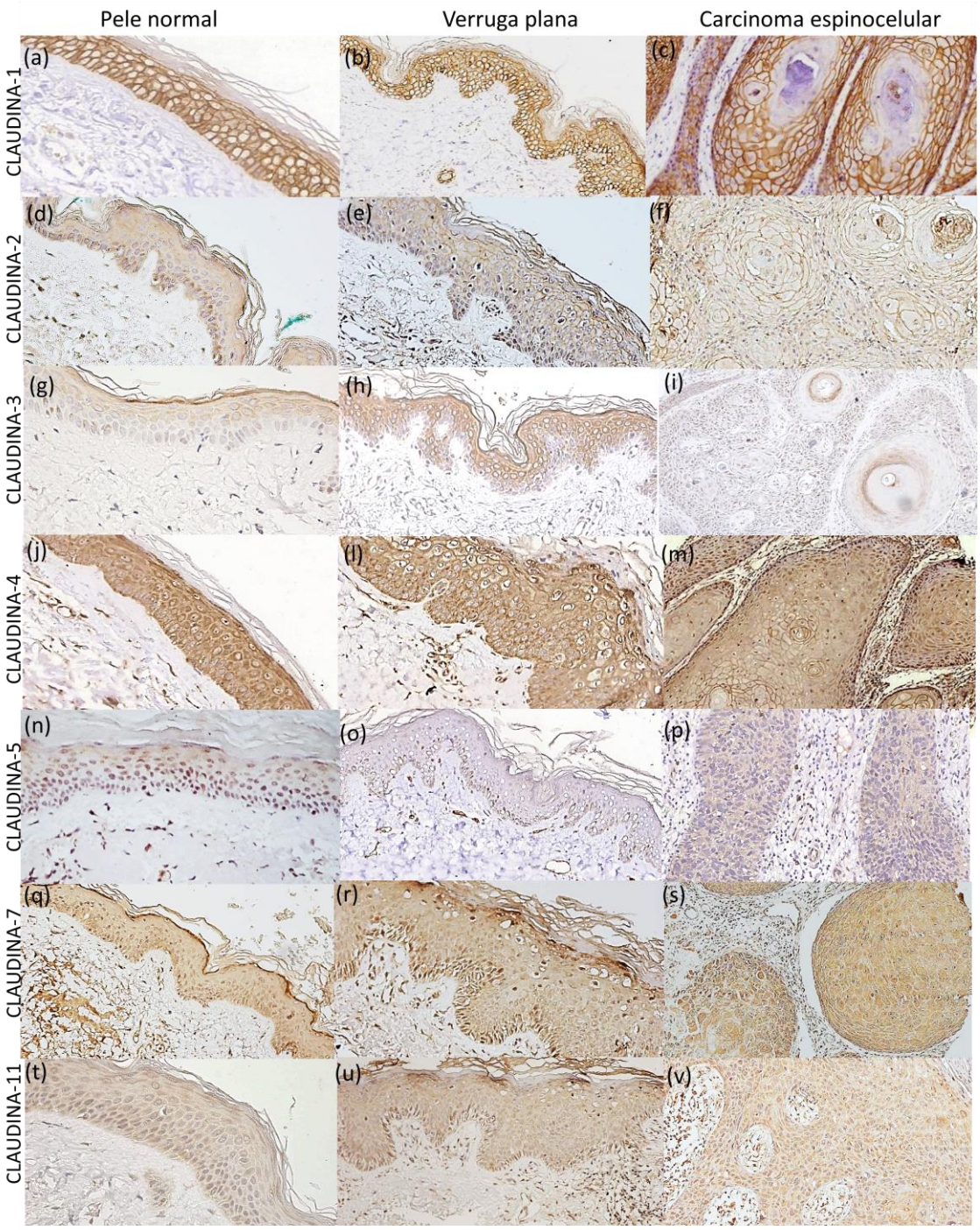

Figura 25. Imunomarcação das claudinas no grupo sem epidermodisplasia verruciforme, nas amostras de pele normal, verruga plana e carcinoma espinocelular cutâneo (CEC). (a,b,c) Expresão difusa e membranosa da claudina-1, em todos os tipos histológicos; (d, e, f) Expressão difusa da claudina-2, com imunomarcação membranosa e citoplasmática; (g, h, i) Expressão difusa da claudina-3 na pele normal (camadas superiores) (g) e verruga plana (h), e expressão focal no CEC cutâneo, com imunomarcação no centro das ilhas tumorais (i); (j, l, m) Expressão difusa da claudina-4, com imunomarcação predominantemente citoplasmática; (n, o, p) Expressão focal da claudina-5 na pele normal (camadas superiores) (n) e verruga plana (o), e expressão difusa no CEC cutâneo (p); (q, r, s) Expressão difusa da claudina-7, com imunomarcação predominantemente citoplasmática; (t, u, v) Expressão difusa da claudina-11, com imunomarcação predominantemente citoplasmática

5.2.1. Claudina-1

A expressão da claudina-1 foi predominantemente difusa nas amostras de pele normal (>98%) e verruga plana (100%), em ambos os grupos (EV e NEV) (Tabela 8). Quando comparados os tipos histológicos de cada grupo, observou-se diferenças tanto nas amostras do grupo EV (*p<0,001*), quanto do grupo NEV (*p<0,001*). As amostras de CEC apresentaram maior porcentagem de expressão focal (até 50%), em ambos os grupos. Não houveram casos de expressão negativa da claudina-1 nas amostras estudadas.

Tabela 8 – Expressão da claudina-1, segundo tipo histológico e grupo (EV e NEV)

	Claudina-1				**Total**		**p**
	Difuso		**Focal**				
	N	**%**	**N**	**%**	**N**	**%**	
Grupo e tipo histológico	**234**	**83,3%**	**47**	**16,7%**	**281**	**100,0%**	*<0,001*
NEV							*<0,001*
NEV - CEC “in situ”	29	96,7%	1	3,3%	30	100,0%	
NEV - CEC grau 1	12	60,0%	8	40,0%	20	100,0%	
NEV - CEC grau 2	11	55,0%	9	45,0%	20	100,0%	
NEV - CEC grau 3	15	75,0%	5	25,0%	20	100,0%	
NEV - Pele normal	59	98,3%	1	1,7%	60	100,0%	
NEV – Verruga plana	21	100,0%	0	0,0%	21	100,0%	
EV							*<0,001*
EV - CEC “in situ”	14	70,0%	6	30,0%	20	100,0%	
EV - CEC grau 1	8	50,0%	8	50,0%	16	100,0%	
EV - CEC grau 2	13	72,2%	5	27,8%	18	100,0%	
EV – CEC grau 3	10	71,4%	4	28,6%	14	100,0%	
EV - Pele normal	25	100,0%	0	0,0%	25	100,0%	
EV – Verruga plana	17	100,0%	0	0,0%	17	100,0%	

p – nível descritivo do teste exato de Fisher
EV: epidermodisplasia verruciforme; NEV: não epidermodisplasia verruciforme; CEC: carcinoma espinocelular

Quando comparado a expressão da claudina-1 com as características das amostras estudadas, observou-se inicialmente diferença da expressão entre os tipos histológicos (*p<0,001*) (Tabela 9). As amostras de CEC grau -1, -2 e -3 foram agrupadas na categoria “CEC invasivo”. Dessa forma, verificou-se porcentagens significativamente maiores da expressão focal nas amostras de

CEC “in situ” (14,0%) e CEC invasivo (36,1%), quando comparados as amostras de verruga plana e pele normal (*p<0,001*). Não houve diferença na expressão da claudina-1 entre os grupos EV e NEV, nem quanto ao sexo, fotoexposição (Tabela 9) ou idade (Tabela 10).

Tabela 9 – Distribuição das amostras estudadas por características, segundo expressão da claudina-1

	Claudina-1				TOTAL		p
	Difuso		Focal				
	N	%	N	%	N	%	
Sexo	**234**	**83,3%**	**47**	**16,7%**	**281**	**100,0%**	0,182
Feminino	94	87,0%	14	13,0%	108	100,0%	
Masculino	140	80,9%	33	19,1%	173	100,0%	
Fotoexposição	**232**	**83,2%**	**47**	**16,8%**	**279**	**100,0%**	0,453
Não	72	85,7%	12	14,3%	84	100,0%	
Sim	160	82,1%	35	17,9%	195	100,0%	
Grupo	**234**	**83,3%**	**47**	**16,7%**	**281**	**100,0%**	0,132
NEV	147	86,0%	24	14,0%	171	100,0%	
EV	87	79,1%	23	20,9%	110	100,0%	
Tipo histológico	**234**	**83,3%**	**47**	**16,7%**	**281**	**100,0%**	*<0,001*
Verruga plana	38	100,0%	0	0,0%	38	100,0%	
Pele normal	84	98,8%	1	1,2%	85	100,0%	
CEC “in situ”	43	86,0%	7	14,0%	50	100,0%	
CEC invasivo[1]	69	63,9%	39	36,1%	108	100,0%	

p - nível descritivo do teste de Qui-Quadrado
[2]Os subtipos histológicos dos CEC grau -1, -2 e -3 foram agrupados na categoria “CEC invasivo”
EV: epidermodisplasia verruciforme; NEV: não epidermodisplasia verruciforme; CEC: carcinoma espinocelular

Tabela 10 – Medidas-resumo da idade (anos) por expressão da claudina-1

	Média	Desvio Padrão	Mínimo	Máximo	1o. Quartil	Mediana	3o. Quartil	N	p
Expressão									0,551
Difuso	60,7	20,7	3,0	93,0	46,0	64,0	78,0	233	
Focal	62,9	19,7	22,0	96,0	47,0	67,0	81,0	47	

p - nível descritivo do teste de Mann-Whitney.

Para analisar os possíveis efeitos simultâneos das características das amostras estudadas com a expressão da claudina-1, foram ajustados modelos de regressão logística, tendo como variável dependente a claudina-1 e como variáveis preditoras aquelas que foram significantes a 20% (p<0,2) na análise

univariada (Tabelas 9 e 10). Dessa forma, foram considerados como variáveis preditoras no modelo inicial: sexo, grupo (EV e NEV) e tipos histológicos (amostras de pele normal, verruga plana, CEC “in situ” e invasivo) (Tabela 11). No modelo de regressão logística, os coeficientes exponenciados são interpretados como razão de chances (RC). Neste estudo, a chance consiste no quociente entre a probabilidade de uma amostra apresentar expressão focal e a probabilidade de não apresentar tal expressão.

Tabela 11 – Resultado das regressões logísticas inicial e final para claudina-1

	Modelo Inicial		**Modelo Final**	
	Razão de Chances Ajustado (IC95%)	**p**	**Razão de Chances Ajustado (IC95%)**	**p**
Sexo feminino (referência: masculino)	0,77 (0,36 - 1,64)	0,491	(-)	(-)
Grupo EV (referência: NEV)	1,32 (0,64 - 2,69)	0,452	1,39 (0,69 - 2,79)	0,358
Tipos histológicos (referência: CEC invasivo)		*<0,001*		*<0,001*
Verruga plana	0,0 (-)	0,997	0,0 (-)	0,997
Pele normal	0,02 (0,00 - 0,16)	*<0,001*	**0,02** (0,00 - 0,16)	*<0,001*
CEC “in situ”	0,30 (0,12 - 0,72)	*0,008*	**0,29** (0,12 - 0,71)	*0,007*

N=281; (-) falta de precisão
Teste de Hosmer e Lemeshow - modelo inicial (p=0,452) e final (p=0,375)
EV: epidermodisplasia verruciforme; NEV: não epidermodisplasia verruciforme; CEC: carcinoma espinocelular

De acordo com a Tabela 11 permaneceram significantes no modelo final apenas o tipo histológico (*p<0,001*). Dessa forma, nota-se que a chance de expressão focal é 98% menor (1-0,02) na pele normal comparativamente ao CEC invasivo. Essa chance foi 71,0% (1-0,29) menor no CEC “in situ” comparativamente ao CEC invasivo. O teste de Hosmer e Lemeshow apontou a uma boa adequacidade de ajuste de modelo para o modelo final (p=0,375).

5.2.2. Claudina-2

A claudina-2 apresentou expressão difusa em 93,8% de todas as amostras estudadas (Tabela 12). A expressão não difusa (focal ou negativa) esteve associada as amostras de verruga plana do grupo NEV (*p<0,001*).

Tabela 12– Expressão da claudina-2, segundo tipo histológico e grupo (EV e NEV)

	Claudina-2				**Total**		**p**
	Difuso		**Não difuso**				
	N	**%**	**N**	**%**	**N**	**%**	
Grupo e tipo histológico	**259**	**93,8%**	**17**	**6,2%**	**276**	**100,0%**	*<0,001*
NEV							*<0,001*
NEV – CEC “in situ”	27	93,1%	2	6,9%	29	100,0%	
NEV - CEC grau 1	20	100,0%	0	0,0%	20	100,0%	
NEV - CEC grau 2	20	100,0%	0	0,0%	20	100,0%	
NEV - CEC grau 3	20	100,0%	0	0,0%	20	100,0%	
NEV - Pele normal	62	100,0%	0	0,0%	62	100,0%	
NEV – Verruga plana	10	47,6%	11	52,4%	21	100,0%	
EV							0,584
EV – CEC “in situ”	13	92,9%	1	7,1%	14	100,0%	
EV - CEC grau 1	16	94,1%	1	5,9%	17	100,0%	
EV - CEC grau 2	18	100,0%	0	0,0%	18	100,0%	
EV - CEC grau 3	13	92,9%	1	7,1%	14	100,0%	
EV - Pele normal	23	100,0%	0	0,0%	23	100,0%	
EV – Verruga plana	17	94,4%	1	5,6%	18	100,0%	

p – nível descritivo do teste exato de Fisher
EV: epidermodisplasia verruciforme; NEV: não epidermodisplasia verruciforme; CEC: carcinoma espinocelular

Quando comparada a expressão da claudina-2 com as características das amostras estudadas, observou-se inicialmente diferença da expressão entre os tipos histológicos (*p<0,001*), independente do sexo, fotoexposição e do grupo (EV e NEV) (Tabela 13).

Tabela 13 – Distribuição das amostras estudadas por características, segundo expressão da claudina-2

	Claudina-2				TOTAL		p
	Difuso		Não difuso[1]				
	N	%	N	%	N	%	
Sexo	**259**	**93,8%**	**17**	**6,2%**	**276**	**100,0%**	0,859
Feminino	97	94,2%	6	5,8%	103	100,0%	
Masculino	162	93,6%	11	6,4%	173	100,0%	
Fotoexposição	**257**	**93,8%**	**17**	**6,2%**	**274**	**100,0%**	0,962
Não	77	93,9%	5	6,1%	82	100,0%	
Sim	180	93,8%	12	6,3%	192	100,0%	
Grupo	**259**	**93,8%**	**17**	**6,2%**	**276**	**100,0%**	0,214
NEV	159	92,4%	13	7,6%	172	100,0%	
EV	100	96,2%	4	3,8%	104	100,0%	
Tipo histológico	**259**	**93,8%**	**17**	**6,2%**	**276**	**100,0%**	*<0,001ª*
Verruga plana	27	69,2%	12	30,8%	39	100,0%	
Pele normal	85	100,0%	0	0,0%	85	100,0%	
CEC “in situ”	40	93,0%	3	7,0%	43	100,0%	
CEC invasivo[2]	107	98,2%	2	1,8%	109	100,0%	

p - nível descritivo do teste de Qui-Quadrado ou exato de Fisher(ª)
[1]Focal (n=16) e negativa (n=1)
[2]Os subtipos histológicos dos CEC grau -1, -2 e -3 foram agrupados na categoria “CEC invasivo”
EV: epidermodisplasia verruciforme; NEV: não epidermodisplasia verruciforme; CEC: carcinoma espinocelular
Nota: devido a presença de apenas 1 caso com expressão negativa, essa categoria foi agregada à da focal, compondo o grupo dos pacientes com expressão não difusa

Verificou-se ainda diferenças de médias de idade por expressão da claudina-2 (*p=0,001*). As amostras com expressão difusa apresentaram média de idade superior às amostras com expressão não difusa (Tabela 14).

Tabela 14 – Medidas-resumo da idade (anos) por expressão da claudina-2

	Média	Desvio Padrão	Mínimo	Máximo	1o. Quartil	Mediana	3o. Quartil	N	p
Expressão									*0,001*
Difuso	62,8	19,9	3,0	96,0	48,5	68,0	79,0	258	
Não difuso	46,1	18,7	13,0	80,0	33,5	44,0	61,0	17	

p - nível descritivo do teste de Mann-Whitney.

Foram ajustados modelos de regressão logística, para analisar os possíveis efeitos simultâneos das características das amostras estudadas com a expressão da claudina-2. Foram consideradas como variável dependente a

claudina-2 e como variáveis preditoras aquelas que foram significantes a 20% (p<0,2) na análise univariada e a variável grupo. Dessa forma, foram considerados como variáveis preditoras no modelo inicial: idade, grupo (EV e NEV) e tipos histológicos (Tabela 15).

Tabela 15 – Resultado das regressões logísticas inicial e final para claudina-2

	Modelo Inicial		**Modelo Final**	
	RC para expressão não difusa ajustado (IC95%)	**p**	**RC para expressão não difusa ajustado (IC95%)**	**p**
Idade (anos)	0,99 (0,96 - 1,02)	0,434	-	-
Grupo EV (referência: NEV)	0,26 (0,06 - 1,01)	0,052	0,30 (0,08 - 1,07)	0,063
Tipo histológico (referência: Verruga plana)		0,016		*<0,001*
Pele normal	0,00 (-)	0,996	0 (-)	0,996
CEC in situ	0,19 (0,04 - 0,94)	0,042	**0,14** (0,03 - 0,55)	*0,005*
CEC invasivo[1]	0,05 (0,01 - 0,34)	0,002	**0,04** (0,01 - 0,18)	*<0,001*

N=275 e N=276, respectivamente para os modelos inicial e final
(-) falta de precisão
Teste de Hosmer e Lemeshow - modelo inicial (p=0,189) e final (p=0,063)
[1]Os subtipos histológicos dos CEC grau -1, -2 e -3 foram agrupados na categoria "CEC invasivo"
EV: epidermodisplasia verruciforme; NEV: não epidermodisplasia verruciforme; CEC: carcinoma espinocelular

De acordo com a Tabela 15 permaneceram significantes no modelo final apenas os tipos histológicos das amostras analisadas (*p<0,001*). Dessa forma, notou-se que a chance de expressão não difusa é 86% menor (1-0,14) no CEC "in situ" e 96,0% menor (1-0,04) no CEC invasivo, comparativamente à verruga plana. O teste de Hosmer e Lemeshow apontou a uma boa adequacidade de ajuste de modelo para o modelo final (p=0,063).

5.2.3. Claudina-3

A expressão da claudina-3 variou entre os tipos histológicos, apresentando diferença na expressão tanto nas amostras do grupo EV (*p<0,001*), quanto do grupo NEV (*p<0,001*) (Tabela 16). Nas amostras de pele

normal observou-se porcentagens maiores de expressão difusa, em ambos os grupos (NEV=93,5%; EV=76,9%). As amostras de verruga plana apresentaram expressão difusa (NEV=61,9%; EV=50%) e focal (NEV=38,1%; EV=50%). A ausência de expressão da claudina-3 foi observada apenas nas amostras de CEC, de ambos os grupos (EV e NEV).

Tabela 16 – Expressão da claudina-3, segundo tipo histológico e grupo (EV e NEV)

	Claudina-3						**Total**		**p**
	Difuso		**Focal**		**Negativa**				
	N	**%**	**N**	**%**	**N**	**%**	**N**	**%**	
Grupo e tipo histológico	**107**	**37,5%**	**110**	**38,6%**	**68**	**23,9%**	**285**	**100,0%**	*<0,001*
NEV									*<0,001*
NEV – CEC “in situ”	0	0,0%	20	66,7%	10	33,3%	30	100,0%	
NEV - CEC grau 1	0	0,0%	11	55,0%	9	45,0%	20	100,0%	
NEV - CEC grau 2	0	0,0%	13	65,0%	7	35,0%	20	100,0%	
NEV - CEC grau 3	0	0,0%	3	15,0%	17	85,0%	20	100,0%	
NEV - Pele normal	58	93,5%	4	6,5%	0	0,0%	62	100,0%	
NEV – Verruga plana	13	61,9%	8	38,1%	0	0,0%	21	100,0%	
EV									*<0,001*
EV – CEC “in situ”	3	15,8%	11	57,9%	5	26,3%	19	100,0%	
EV - CEC grau 1	0	0,0%	12	70,6%	5	29,4%	17	100,0%	
EV - CEC grau 2	2	11,1%	9	50,0%	7	38,9%	18	100,0%	
EV - CEC grau 3	2	14,3%	4	28,6%	8	57,1%	14	100,0%	
EV - Pele normal	20	76,9%	6	23,1%	0	0,0%	26	100,0%	
EV – Verruga plana	9	50,0%	9	50,0%	0	0,0%	18	100,0%	

p – nível descritivo do teste exato de Fisher
EV: epidermodisplasia verruciforme; NEV: não epidermodisplasia verruciforme; CEC: carcinoma espinocelular

Quando comparada a expressão da claudina-3 com as características das amostras estudadas, observou-se inicialmente diferença entre os tipos histológicos (*p<0,001*) (Tabela 17). Verificou-se porcentagens maiores de expressão difusa nas amostras de pele normal (88,6%), de expressão focal nas amostras de CEC “in situ” (63,3%) e de expressão negativa nas amostras de CEC invasivo (48,6%). Não houve diferença na expressão entre os grupos EV e NEV, nem quanto ao sexo, fotoexposição (Tabela 17) e média de idade (Tabela 18).

Tabela 17 – Distribuição das amostras estudadas por características, segundo expressão da claudina-3

	Claudina-3						TOTAL		p
	Difuso		Focal		Negativo				
	N	%	N	%	N	%	N	%	
Sexo	**107**	**37,5%**	**110**	**38,6%**	**68**	**23,9%**	**285**	**100,0%**	0,384
Feminino	41	37,3%	47	42,7%	22	20,0%	110	100,0%	
Masculino	66	37,7%	63	36,0%	46	26,3%	175	100,0%	
Fotoexposição	**107**	**37,8%**	**108**	**38,2%**	**68**	**24,0%**	**283**	**100,0%**	0,427
Não	28	33,7%	31	37,3%	24	28,9%	83	100,0%	
Sim	79	39,5%	77	38,5%	44	22,0%	200	100,0%	
Grupo	**107**	**37,5%**	**110**	**38,6%**	**68**	**23,9%**	**285**	**100,0%**	0,141
NEV	71	41,0%	59	34,1%	43	24,9%	173	100,0%	
EV	36	32,1%	51	45,5%	25	22,3%	112	100,0%	
Tipo histológico	**107**	**37,5%**	**110**	**38,6%**	**68**	**23,9%**	**285**	**100,0%**	*<0,001*
Verruga plana	22	56,4%	17	43,6%	0	0,0%	39	100,0%	
Pele normal	78	88,6%	10	11,4%	0	0,0%	88	100,0%	
CEC “in situ”	3	6,1%	31	63,3%	15	30,6%	49	100,0%	
CEC invasivo	4	3,7%	52	47,7%	53	48,6%	109	100,0%	

p - nível descritivo do teste de Qui-Quadrado
[2]Os subtipos histológicos dos CEC grau -1, -2 e -3 foram agrupados na categoria “CEC invasivo”
EV: epidermodisplasia verruciforme; NEV: não epidermodisplasia verruciforme; CEC: carcinoma espinocelular

Tabela 18 – Medidas-resumo da idade (anos) por expressão da claudina-3

	Média	Desvio Padrão	Mínimo	Máximo	1o. Quartil	Mediana	3o. Quartil	N	p
Expressão									0,170
Difuso	60,3	21,1	8,0	93,0	44,0	64,0	79,0	107	
Focal	59,2	21,2	3,0	93,0	46,0	62,0	77,0	109	
Negativo	65,6	17,4	28,0	96,0	54,5	69,0	79,0	68	

p - nível descritivo do teste de Kruskal-Wallis.

Foram ajustados modelos de regressão multinomial tendo como variável dependente a claudina-3 e categoria de referência, a expressão difusa. De forma similar à regressão logística, os coeficientes exponenciados são interpretados na forma de razão de chances de expressão focal (em relação à expressão difusa) e razão de chances de expressão negativa (em relação à expressão difusa). Foram consideradas como variáveis preditoras aquelas que foram significantes a 20% ($p<0,2$) na análise univariada. Dessa forma, foram considerados como variáveis preditoras no modelo inicial: idade, grupo e tipos histológicos (Tabela 19).

Tabela 19 – Resultado das regressões multinominais inicial e final para claudina-3

	Modelo Inicial		Modelo Final	
	RC ajustado (IC95%)	**p**	**RC ajustado (IC95%)**	**p**
Focal				
Idade (anos)	1,01 (0,99 - 1,04)	0,333	(-)	(-)
Grupo EV (referência: NEV)	1,38 (0,50 - 3,78)	0,533	1,09 (0,49 - 2,45)	0,832
Tipo histológico (referência: CEC invasivo)		<0,001		*<0,001*
Verruga plana	0,08 (0,02 - 0,29)	<0,001	**0,06** (0,02 - 0,20)	*<0,001*
Pele normal	0,01 (0,00 - 0,03)	<0,001	**0,01** (0,00 - 0,03)	*<0,001*
CEC “in situ”	0,84 (0,18 - 4,04)	0,831	0,80 (0,17 - 3,82)	0,781
Negativo				
Idade (anos)	1,01 (0,98 - 1,05)	0,468	(-)	(-)
Grupo EV (referência: NEV)	0,85 (0,21 - 3,40)	0,815	0,65 (0,24 - 1,76)	0,398
Tipo histológico (referência: CEC invasivo)		0,720		0,678
Verruga plana	0 (-)	0,988	0 (-)	0,987
Pele normal	0 (-)	0,986	0 (-)	0,986
CEC “in situ”	0,39 (0,08 - 1,94)	0,248	0,36 (0,07 - 1,82)	0,218

N=285; (-) falta de precisão
EV: epidermodisplasia verruciforme; NEV: não epidermodisplasia verruciforme; CEC: carcinoma espinocelular

De acordo com a Tabela 19, permaneceu significante no modelo final apenas o tipo histológico (*p<0,001*) para a expressão focal. Dessa forma, notou-se que a chance de expressão focal é 94% menor (1-0,06) na verruga plana comparativamente ao CEC invasivo. Essa chance foi 99,0% (1-0,01) menor na pele normal comparativamente ao CEC invasivo. Além disso, a chance de expressão focal no grupo CEC “in situ” não se mostrou distinta do CEC invasivo (p=0,781).

5.2.3.1. Marcação nuclear da claudina-3

Além da localização membranosa e citoplasmática, observou-se a imunomarcação nuclear da claudina-3 nas amostras estudadas. Para validar os achados obtidos pela técnica de imuno-histoquímica, as mesmas amostras de pele foram submetidas a pesquisa da claudina-3 por técnica de imunofluorescência, que confirmaram esses achados (Figura 26).

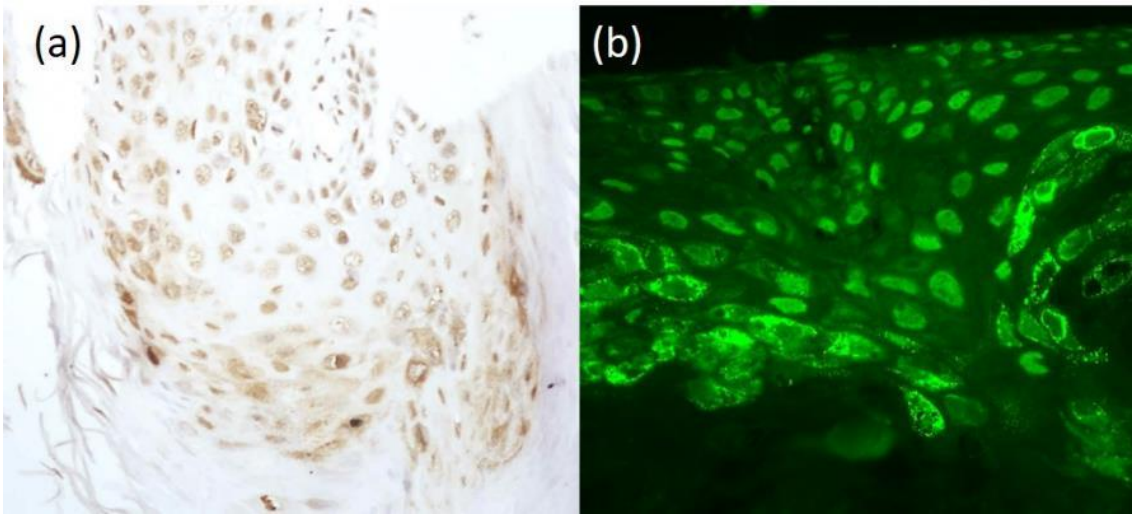

Figura 26. Imunomarcação nuclear da claudina-3 nas amostras de carcinoma espinocelular cutâneo por diferentes técnicas: (a) imuno-histoquímica (400x); (b) imunofluorescência (400x)

A marcação nuclear da claudina-3 diferiu entre os tipos histológicos, nas amostras do grupo EV ($p<0,001$) e NEV ($p<0,001$) (Tabela 20). A maior porcentagem de positividade da claudina-3 no núcleo foi observada nas amostras de CEC de ambos os grupos, variando de 50% a 94,7%. As amostras de verruga plana do grupo EV também apresentaram uma grande incidência de marcação nuclear (41,2%), quando comparado com as verrugas planas do grupo NEV (9,5%). Casos esporádicos de positividade nuclear também foram observados na pele normal, de ambos os grupos.

Tabela 20 – Expressão nuclear da claudina-3, segundo tipo histológico e grupo (EV e NEV)

	Claudina-3 nuclear				Total		p
	Ausente		Presente				
	N	%	N	%	N	%	
Grupo e tipo histológico	**138**	**49,6%**	**140**	**50,4%**	**278**	**100,0%**	*<0,001*
NEV							*<0,001*
NEV - CEC "in situ"	2	6,7%	28	93,3%	30	100,0%	
NEV - CEC grau 1	10	50,0%	10	50,0%	20	100,0%	
NEV - CEC grau 2	2	10,0%	18	90,0%	20	100,0%	
NEV - CEC grau 3	2	10,0%	18	90,0%	20	100,0%	
NEV - Pele normal	53	93,0%	4	7,0%	57	100,0%	
NEV – Verruga plana	19	90,5%	2	9,5%	21	100,0%	
EV							*<0,001*
EV - CEC "in situ"	1	5,3%	18	94,7%	19	100,0%	
EV - CEC grau 1	5	29,4%	12	70,6%	17	100,0%	
EV - CEC grau 2	8	44,4%	10	55,6%	18	100,0%	
EV - CEC grau 3	4	26,7%	11	73,3%	15	100,0%	
EV - Pele normal	22	91,7%	2	8,3%	24	100,0%	
EV – Verruga plana	10	58,8%	7	41,2%	17	100,0%	

p – nível descritivo do teste exato de Fisher
EV: epidermodisplasia verruciforme; NEV: não epidermodisplasia verruciforme; CEC: carcinoma espinocelular

A comparação da marcação nuclear da claudina-3 com as características das amostras estudadas, revelou inicialmente diferença entre os tipos histológicos (*p<0,001*) (Tabela 21). Notou-se que a porcentagem de marcação nuclear da claudina-3 foi maior no CEC "in situ" (93,9%), seguida do CEC invasivo (71,8%). Já a pele normal apresentou a menor porcentagem de marcação nuclear da claudina-3 (7,4%). Não houve associação entre a marcação nuclear da claudina-3 e os grupos estudados (EV e NEV), nem com sexo, fotoexposição (Tabela 21) e média de idade (Tabela 22).

Tabela 21 – Distribuição das amostras por características, segundo marcação nuclear da claudina-3

	Claudina-3 - Nuclear				TOTAL		p
	Ausente		Presente				
	N	%	N	%	N	%	
Sexo	**138**	**49,6%**	**140**	**50,4%**	**278**	**100,0%**	0,689
Feminino	51	48,1%	55	51,9%	106	100,0%	
Masculino	87	50,6%	85	49,4%	172	100,0%	
Fotoexposição	**138**	**50,0%**	**138**	**50,0%**	**276**	**100,0%**	0,185
Não	45	56,3%	35	43,8%	80	100,0%	
Sim	93	47,4%	103	52,6%	196	100,0%	
Grupo	**138**	**49,6%**	**140**	**50,4%**	**278**	**100,0%**	0,259
NEV	88	52,4%	80	47,6%	168	100,0%	
EV	50	45,5%	60	54,5%	110	100,0%	
Tipos histológicos	**138**	**49,6%**	**140**	**50,4%**	**278**	**100,0%**	*<0,001*
Verruga plana	29	76,3%	9	23,7%	38	100,0%	
Pele normal	75	92,6%	6	7,4%	81	100,0%	
CEC “in situ”	3	6,1%	46	93,9%	49	100,0%	
CEC invasivo[1]	31	28,2%	79	71,8%	110	100,0%	

p - nível descritivo do teste de Qui-Quadrado
[1]Os subtipos histológicos dos CEC grau -1, -2 e -3 foram agrupados na categoria “CEC invasivo”
EV: epidermodisplasia verruciforme; NEV: não epidermodisplasia verruciforme; CEC: carcinoma espinocelular

Tabela 22 – Medidas-resumo da idade (anos) por expressão nuclear da claudina-3

	Média	Desvio Padrão	Mínimo	Máximo	1o. Quartil	Mediana	3o. Quartil	N	p
Total									0,346
Ausente	59,4	21,2	3,0	93,0	45,5	63,5	77,3	138	
Presente	62,4	19,8	8,0	96,0	47,0	68,0	78,0	139	

p - nível descritivo do teste de Mann-Whitney

Foi ajustado um modelo de regressão logística tendo como variável dependente a expressão nuclear da claudina-3. Foram consideradas como variáveis preditoras aquelas que foram significantes a 20% (p<0,2) na análise univariada e os grupos EV e NEV. Dessa forma, foram considerados como variáveis preditoras no modelo inicial: fotoexposição, grupo e tipos histológicos (Tabela 23).

Tabela 23 – Resultado das regressões logísticas inicial e final para marcação nuclear da claudina-3

	RC Ajustado (IC95%)	p
Fotoexposição (referência = ausência de fotoexposição)	**0,47** (0,22 - 0,99)	*0,049*
EV (referência= NEV)	1,12 (0,57 - 2,21)	0,745
Tipo histológico (referência = CEC invasivo)		*<0,001*
Verruga plana	**0,11** (0,05 - 0,28)	*<0,001*
Pele normal	**0,03** (0,01 - 0,08)	*<0,001*
CEC "in situ"	**7,23** (2,04 - 25,63)	*0,002*

N=276
Teste de Hosmer e Lemeshow (p=0,271)
EV: epidermodisplasia verruciforme; NEV: não epidermodisplasia verruciforme; CEC: carcinoma espinocelular

De acordo com a Tabela 23 foram consideradas significantes no modelo final, a fotoexposição (*p=0,049*) e o tipo histológico (*p<0,001*). Dessa forma, notou-se que a chance da expressão nuclear da claudina-3 foi 53,0% (1-0,47) menor nas amostras de áreas sem fotoexposição comparativamente àquelas com fotoexposição. Além disso, amostras de VP e pele normal apresentaram chances menores de presença da marcação nuclear da claudina-3 (89,0% e 97,0% menores, respectivamente) comparativamente à chance do grupo CEC invasivo. Por outro lado, a chance de expressão no CEC "in situ" foi 7,2 vezes maior do que no CEC invasivo. O teste de Hosmer e Lemeshow apontou a uma boa adequacidade de ajuste de modelo para o modelo final (p=0,271).

5.2.4. Claudina-4

A expressão difusa da claudina-4 foi observada em 95,2% de todas amostras estudadas (Tabela 24). A expressão não difusa (focal ou negativa) foi observada na pele normal, verruga plana e alguns casos de CEC, em ambos os grupos (EV e NEV), porém sem significância estatística.

Tabela 24 – Expressão da claudina-4, segundo tipo histológico e grupo

	Claudina-4				Total		p
	Difuso		Não difuso				
	N	%	N	%	N	%	
Grupo e tipo histológico	**256**	**95,2%**	**13**	**4,8%**	**269**	**100,0%**	0,628
NEV							0,222
NEV – CEC "in situ"	26	100,0%	0	0,0%	26	100,0%	
NEV - CEC grau 1	19	95,0%	1	5,0%	20	100,0%	
NEV - CEC grau 2	20	100,0%	0	0,0%	20	100,0%	
NEV - CEC grau 3	20	100,0%	0	0,0%	20	100,0%	
NEV - Pele normal	50	89,3%	6	10,7%	56	100,0%	
NEV – Verruga plana	19	90,5%	2	9,5%	21	100,0%	
EV							0,978
EV – CEC "in situ"	18	94,7%	1	5,3%	19	100,0%	
EV - CEC grau 1	16	94,1%	1	5,9%	17	100,0%	
EV - CEC grau 2	18	100,0%	0	0,0%	18	100,0%	
EV - CEC grau 3	14	100,0%	0	0,0%	14	100,0%	
EV - Pele normal	19	95,0%	1	5,0%	20	100,0%	
EV – Verruga plana	17	94,4%	1	5,6%	18	100,0%	

p – nível descritivo do teste exato de Fisher
EV: epidermodisplasia verruciforme; NEV: não epidermodisplasia verruciforme; CEC: carcinoma espinocelular

A expressão da claudina-4 não apresentou associação com as características das amostras estudadas (Tabela 25).

Tabela 25 – Distribuição das amostras estudadas por características, segundo expressão da claudina-4

	Claudinas-4				TOTAL		p
	Difuso		Não difusa[1]				
	N	%	N	%	N	%	
Sexo	**256**	**95,2%**	**13**	**4,8%**	**269**	**100,0%**	0,559[a]
Feminino	93	93,9%	6	6,1%	99	100,0%	
Masculino	163	95,9%	7	4,1%	170	100,0%	
Fotoexposição	**254**	**95,1%**	**13**	**4,9%**	**267**	**100,0%**	1,000[a]
Não	74	94,9%	4	5,1%	78	100,0%	
Sim	180	95,2%	9	4,8%	189	100,0%	
Grupo	**256**	**95,2%**	**13**	**4,8%**	**269**	**100,0%**	0,514
NEV	154	94,5%	9	5,5%	163	100,0%	
EV	102	96,2%	4	3,8%	106	100,0%	
Tipos histológicos	**256**	**95,2%**	**13**	**4,8%**	**269**	**100,0%**	0,076[a]
Verruga plana	36	92,3%	3	7,7%	39	100,0%	
Pele normal	69	90,8%	7	9,2%	76	100,0%	
CEC "in situ"	44	97,8%	1	2,2%	45	100,0%	
CEC invasivo[2]	107	98,2%	2	1,8%	109	100,0%	

p - nível descritivo do teste de Qui-Quadrado ou exato de Fisher([a]); [1]Focal (N=12) e negativa (N=1)
[2]Os subtipos histológicos dos CEC grau -1, -2 e -3 foram agrupados na categoria "CEC invasivo"
Nota: devido a presença de apenas 1 caso com expressão negativa, essa categoria foi agregada à da focal, compondo o grupo dos pacientes com expressão não difusa; EV: epidermodisplasia verruciforme; NEV: não epidermodisplasia verruciforme; CEC: carcinoma espinocelular

Conforme Tabela 26, também não se verificou diferenças de médias de idade por expressão da claudina-4 (p=0,840).

Tabela 26 – Medidas-resumo da idade (anos) por expressão da claudina-4

	Média	Desvio Padrão	Mínimo	Máximo	1o. Quartil	Mediana	3o. Quartil	N	p
Total									0,840
Difuso	61,3	20,3	3,0	96,0	46,0	64,0	78,0	255	
Não difuso	61,4	23,8	22,0	91,0	37,5	69,0	83,0	13	

p - nível descritivo do teste de Mann-Whitney.

Devido à baixa prevalência da expressão “não difusa” da claudina-4 e ausência de sua associação com as características das amostras estudadas a um nível de significância de 20%, não se ajustou o modelo de regressão.

5.2.5. Claudina-5

A claudina-5 apresentou expressão variável entre os tipos histológicos, tanto nas amostras do grupo EV (*p<0,001*), quanto do grupo NEV (*p<0,001*) (Tabela 27). As maiores porcentagens de expressão focal foram observadas nas amostras de pele normal, em ambos os grupos (NEV=66,7%; EV=61,9%). As amostras de CEC apresentaram expressão predominantemente difusa, em mais de 60% dos casos, em ambos os grupos. As amostras de verruga plana foram predominantemente negativas no grupo NEV (61,9%), enquanto que no grupo EV elas foram difusas (72,2%).

Tabela 27 – Expressão da claudina-5, segundo tipo histológico e grupo (EV e NEV)

	Claudina-5						Total		p
	Difuso		Focal		Negativa				
	N	%	N	%	N	%	N	%	
Grupo e tipo histológico	**161**	**57,9%**	**86**	**30,9%**	**31**	**11,2%**	**278**	**100,0%**	*<0,001*
NEV									*<0,001*
NEV - CEC "in situ"	18	60,0%	6	20,0%	6	20,0%	30	100,0%	
NEV - CEC grau 1	17	85,0%	3	15,0%	0	0,0%	20	100,0%	
NEV - CEC grau 2	16	80,0%	4	20,0%	0	0,0%	20	100,0%	
NEV - CEC grau 3	18	90,0%	1	5,0%	1	5,0%	20	100,0%	
NEV - Pele normal	15	25,0%	40	66,7%	5	8,3%	60	100,0%	
NEV – Verruga plana	1	4,8%	7	33,3%	13	61,9%	21	100,0%	
EV									*<0,001*
EV - CEC "in situ"	15	78,9%	2	10,5%	2	10,5%	19	100,0%	
EV - CEC grau 1	13	76,5%	4	23,5%	0	0,0%	17	100,0%	
EV - CEC grau 2	17	94,4%	1	5,6%	0	0,0%	18	100,0%	
EV - CEC grau 3	11	78,6%	3	21,4%	0	0,0%	14	100,0%	
EV - Pele normal	7	33,3%	13	61,9%	1	4,8%	21	100,0%	
EV – Verruga plana	13	72,2%	2	11,1%	3	16,7%	18	100,0%	

p – nível descritivo do teste exato de Fisher
EV: epidermodisplasia verruciforme; NEV: não epidermodisplasia verruciforme; CEC: carcinoma espinocelular

Quando comparada a expressão da claudina-5 com as características das amostras estudadas, observou-se inicialmente diferença entre os grupos EV e NEV (*p=0,001*) e entre os tipos histológicos (*p<0,001*) (Tabela 28). Verificou-se porcentagens maiores de expressão difusa nas amostras do grupo EV (71,0%) e expressões focais e negativas nas amostras do grupo NEV. Além disso, entre os tipos histológicos, notou-se porcentagens maiores de expressão difusa nas amostras de CEC "in situ" (67,3%) e CEC invasivo (84,4%). As amostras de pele normal apresentaram porcentagens maiores de expressão focal (65,4%) e na verruga plana, expressão negativa foi mais frequente (41,0%).

Tabela 28 – Distribuição das amostras por características, segundo expressão da claudina-5

	Claudina-5						TOTAL		p
	Difuso		Focal		Negativo				
	N	%	N	%	N	%	N	%	
Sexo	**161**	**57,9%**	**86**	**30,9%**	**31**	**11,2%**	**278**	**100,0%**	0,791
Feminino	59	56,2%	35	33,3%	11	10,5%	105	100,0%	
Masculino	102	59,0%	51	29,5%	20	11,6%	173	100,0%	
Fotoexposição	**159**	**57,6%**	**86**	**31,2%**	**31**	**11,2%**	**276**	**100,0%**	0,477
Não	45	55,6%	24	29,6%	12	14,8%	81	100,0%	
Sim	114	58,5%	62	31,8%	19	9,7%	195	100,0%	
Grupo	**161**	**57,9%**	**86**	**30,9%**	**31**	**11,2%**	**278**	**100,0%**	*0,001*
NEV	85	49,7%	61	35,7%	25	14,6%	171	100,0%	
EV	76	71,0%	25	23,4%	6	5,6%	107	100,0%	
Tipo histológico	**161**	**57,9%**	**86**	**30,9%**	**31**	**11,2%**	**278**	**100,0%**	*<0,001*
Verruga plana	14	35,9%	9	23,1%	16	41,0%	39	100,0%	
Pele normal	22	27,2%	53	65,4%	6	7,4%	81	100,0%	
CEC “in situ”	33	67,3%	8	16,3%	8	16,3%	49	100,0%	
CEC invasivo	92	84,4%	16	14,7%	1	0,9%	109	100,0%	

p - nível descritivo do teste de Qui-Quadrado ou exato de Fisher([a]).

Verificou-se ainda diferenças de média de idade por expressão da claudina-5 (*p=0,006*). As amostras com expressão negativa apresentaram média de idade inferior as amostras com expressão difusa e focal (Tabela 29).

Tabela 29 – Medidas-resumo da idade (anos) por expressão da claudina-5

	Média	Desvio Padrão	Mínimo	Máximo	1o. Quartil	Mediana	3o. Quartil	N	p
Total									0,006
Difuso	62,0[A]	19,6	19,0	96,0	46,0	65,0	78,0	160	
Focal	64,6[A]	18,5	9,0	91,0	54,0	69,0	79,0	86	
Negativo	48,5[B]	25,3	3,0	86,0	22,0	60,0	64,0	31	

p - nível descritivo do teste de Kruskal-Wallis.
(A) e (B) apresentam médias distintas segundo comparações múltiplas de Dunn-Bonferroni.

Ajustou-se um modelo de regressão multinomial tendo como variável dependente a claudina-5 e categoria de referência, a expressão difusa. Foram consideradas como variáveis preditoras aquelas que foram significantes a 20% (p<0,2) na análise univariada. Dessa forma, foram considerados como variáveis preditoras no modelo inicial: idade, grupo (EV e NEV) e tipos histológicos (Tabela 30).

Tabela 30 – Resultado da regressão multinomial para claudina-5

	RC ajustado (IC95%)	p
Focal		
Idade (anos)	0,98 (0,96 - 1,01)	0,148
EV (ref.= NEV)	**0,33** (0,12 - 0,87)	*0,025*
Tipo histológico (referência = CEC invasivo)		*<0,001*
Verruga plana	**3,25** (1,07 - 9,88)	*0,038*
Pele normal	**13,06** (6,25 - 27,26)	*<0,001*
CEC “in situ”	1,27 (0,49 - 3,29)	0,619
Negativo		
Idade (anos)	**0,95** (0,91 - 0,98)	*0,003*
EV (referência = NEV)	**0,05** (0,01 - 0,22)	*<0,001*
Tipo histológico (referência = CEC invasivo)		*0,014*
Verruga plana	**41,34** (4,29 - 398,52)	*0,001*
Pele normal	**23,37** (2,62 - 208,71)	*0,005*
CEC “in situ”	**18,64** (2,20 - 157,88)	*0,007*

N=277.
EV: epidermodisplasia verruciforme; NEV: não epidermodisplasia verruciforme; CEC: carcinoma espinocelular

De acordo com a Tabela 30 permaneceram significantes no modelo final a idade, o grupo (EV e NEV) e os tipos histológicos. Dessa forma, a chance de expressão focal foi 67,0% (1-0,33) menor nas amostras do grupo EV comparativamente as do grupo NEV. Além disso, a chance de expressão focal foi maior na verruga plana (3,3 vezes) e na pele normal (13,1 vezes maior) comparativamente ao CEC invasivo. Adicionalmente, observou-se uma redução de 5% (1-0,95) na chance de expressão negativa a cada aumento de 1 ano de idade. Além disso, a chance de expressão negativa foi 95% menor (1-0,05) nas amostras do grupo EV comparativamente as do grupo NEV. Em contrapartida, as chances de expressão negativa foram maiores na verruga plana (41,3 vezes maior), pele normal (23,4 vezes maior) e CEC "in situ" (18,6 vezes maior) comparativamente ao CEC invasivo.

5.2.6. Claudina-7

A claudina-7 apresentou expressão difusa em 97,8% de todas amostras estudadas (Tabela 31). Casos esporádicos de expressão não difusa (focal ou negativo) foram observados nas amostras de pele normal e verruga plana dos grupos EV e NEV, e nas amostras de CEC do grupo EV, porém sem significância estatística.

Tabela 31 – Expressão da claudina-7, segundo tipo histológico e grupo

	Claudina-7				**Total**		**p**
	Difuso		**Não difuso**				
	N	**%**	**N**	**%**	**N**	**%**	
Grupo e tipo histológico	**272**	**97,8%**	**6**	**2,2%**	**278**	**100,0%**	0,567
NEV							0,760
NEV - CEC “in situ”	30	100,0%	0	0,0%	30	100,0%	
NEV - CEC grau 1	20	100,0%	0	0,0%	20	100,0%	
NEV - CEC grau 2	20	100,0%	0	0,0%	20	100,0%	
NEV - CEC grau 3	20	100,0%	0	0,0%	20	100,0%	
NEV - Pele normal	56	96,6%	2	3,4%	58	100,0%	
NEV – Verruga plana	20	95,2%	1	4,8%	21	100,0%	
EV							0,366
EV - CEC “in situ”	19	100,0%	0	0,0%	19	100,0%	
EV - CEC grau 1	16	94,1%	1	5,9%	17	100,0%	
EV - CEC grau 2	18	100,0%	0	0,0%	18	100,0%	
EV - CEC grau 3	12	92,3%	1	7,7%	13	100,0%	
EV - Pele normal	24	100,0%	0	0,0%	24	100,0%	
EV – Verruga plana	17	94,4%	1	5,6%	18	100,0%	

p – nível descritivo do teste exato de Fisher

Conforme a Tabela 32, não se observaram associações entre as características das amostras estudadas e a expressão da claudina-7.

Tabela 32 – Distribuição das amostras estudadas por características, segundo expressão da claudina-7

	Claudina-7				TOTAL		p
	Difuso		Não difusa[1]				
	N	%	N	%	N	%	
Sexo	**272**	**97,8%**	**6**	**2,2%**	**278**	**100,0%**	0,675[a]
Feminino	101	97,1%	3	2,9%	104	100,0%	
Masculino	171	98,3%	3	1,7%	174	100,0%	
Fotoexposição	**270**	**97,8%**	**6**	**2,2%**	**276**	**100,0%**	0,673[a]
Não	81	98,8%	1	1,2%	82	100,0%	
Sim	189	97,4%	5	2,6%	194	100,0%	
Grupo	**272**	**97,8%**	**6**	**2,2%**	**278**	**100,0%**	0,682[a]
NEV	166	98,2%	3	1,8%	169	100,0%	
EV	106	97,2%	3	2,8%	109	100,0%	
Tipos histológicos	**272**	**97,8%**	**6**	**2,2%**	**278**	**100,0%**	0,405[a]
VP	37	94,9%	2	5,1%	39	100,0%	
Pele normal	80	97,6%	2	2,4%	82	100,0%	
CEC “in situ”	49	100,0%	0	0,0%	49	100,0%	
CEC invasivo	106	98,1%	2	1,9%	108	100,0%	

[1]Focal (n=5) e negativa (n=1)
[2]Os subtipos histológicos dos CEC grau -1, -2 e -3 foram agrupados na categoria “CEC invasivo”
p - nível descritivo do teste de Qui-Quadrado ou exato de Fisher([a])
Nota: devido a presença de apenas 1 caso com expressão negativa, essa categoria foi agregada à da focal, compondo o grupo dos pacientes com expressão não difusa
EV: epidermodisplasia verruciforme; NEV: não epidermodisplasia verruciforme; CEC: carcinoma espinocelular

Também não houve diferença entre a média de idade das amostras por expressão da claudina-7 (Tabela 33).

Tabela 33 – Medidas-resumo da idade (anos) por expressão da claudina-7

	Média	Desvio Padrão	Mínimo	Máximo	1o. Quartil	Mediana	3o. Quartil	N	p
Total									0,351
Difuso	61,4	20,4	3,0	96,0	46,0	64,0	78,0	271	
Não difuso	53,8	21,9	20,0	79,0	37,3	54,0	74,5	6	

p - nível descritivo do teste de Mann-Whitney.

Devido à baixa prevalência de expressão “não difusa” da claudina-7 e ausências de sua associação com as características das amostras estudadas a um nível de significância de 20%, não se ajustou o modelo de regressão.

5.2.7. Claudina-11

A claudina-11 mostrou expressão difusa em 91,0% de todas as amostras estudadas, tendo sido mais prevalente nas amostras de pele normal, em ambos os grupos (EV=91,3% e NEV=91,8%) (Tabela 34). Observou-se expressão não difusa (focal ou negativa) em 23,8% das VP-NEV e em 11,8% das VP-EV, porém sem significância estatística. Casos não difusos também foram observados nas amostras de CEC em ambos os grupos.

Tabela 34 – Expressão da claudina-11, segundo tipo histológico e grupo (EV e NEV)

	Claudina-11				**Total**		**p**
	Difuso		**Não difuso**				
	N	**%**	**N**	**%**	**N**	**%**	
Grupo e tipo histológico	**254**	**91,0%**	**25**	**9,0%**	**279**	**100,0%**	0,232
NEV							0,051
NEV - CEC “in situ”	29	96,7%	1	3,3%	30	100,0%	
NEV - CEC grau 1	18	90,0%	2	10,0%	20	100,0%	
NEV - CEC grau 2	20	100,0%	0	0,0%	20	100,0%	
NEV - CEC grau 3	20	100,0%	0	0,0%	20	100,0%	
NEV - Pele normal	56	91,8%	5	8,2%	61	100,0%	
NEV – Verruga plana	16	76,2%	5	23,8%	21	100,0%	
EV							0,900
EV – CEC” in situ”	16	88,9%	2	11,1%	18	100,0%	
EV - CEC grau 1	14	82,4%	3	17,6%	17	100,0%	
EV - CEC grau 2	17	94,4%	1	5,6%	18	100,0%	
EV - CEC grau 3	12	85,7%	2	14,3%	14	100,0%	
EV - Pele normal	21	91,3%	2	8,7%	23	100,0%	
EV – Verruga plana	15	88,2%	2	11,8%	17	100,0%	

p – nível descritivo do teste exato de Fisher
EV: epidermodisplasia verruciforme; NEV: não epidermodisplasia verruciforme; CEC: carcinoma espinocelular

Conforme Tabela 35, não se verificaram associações entre as características das amostras estudadas e a expressão da claudina-11.

Tabela 35 – Distribuição das amostras estudadas por características, segundo expressão da claudina-11

	Claudina-11				TOTAL		p
	Difuso		Não difusa[1]				
	N	%	N	%	N	%	
Sexo	**254**	**91,0%**	**25**	**9,0%**	**279**	**100,0%**	0,830
Feminino	97	91,5%	9	8,5%	106	100,0%	
Masculino	157	90,8%	16	9,2%	173	100,0%	
Fotoexposição	**252**	**91,0%**	**25**	**9,0%**	**277**	**100,0%**	0,854
Não	75	91,5%	7	8,5%	82	100,0%	
Sim	177	90,8%	18	9,2%	195	100,0%	
Grupo	**254**	**91,0%**	**25**	**9,0%**	**279**	**100,0%**	0,298
NEV	159	92,4%	13	7,6%	172	100,0%	
EV	95	88,8%	12	11,2%	107	100,0%	
Tipo histológico	**254**	**91,0%**	**25**	**9,0%**	**279**	**100,0%**	0,222[a]
Verruga plana	31	81,6%	7	18,4%	38	100,0%	
Pele normal	77	91,7%	7	8,3%	84	100,0%	
CEC “in situ”	45	93,8%	3	6,3%	48	100,0%	
CEC invasivo[2]	101	92,7%	8	7,3%	109	100,0%	

[1]Focal (N=24) e negativa (N=1).
[2]Os subtipos histológicos dos CEC grau -1, -2 e -3 foram agrupados na categoria “CEC invasivo”
p - nível descritivo do teste de Qui-Quadrado ou exato de Fisher([a]).
Nota: devido a presença de apenas 1 caso com expressão negativa, essa categoria foi agregada à da focal, compondo o grupo dos pacientes com expressão não difusa
EV: epidermodisplasia verruciforme; NEV: não epidermodisplasia verruciforme; CEC: carcinoma espinocelular

Também não houve diferença entre a média de idade das amostras por expressão da claudina-11 (Tabela 36).

Tabela 36 – Medidas-resumo da idade (anos) por expressão da claudina-11

	Média	Desvio Padrão	Mínimo	Máximo	1o. Quartil	Mediana	3o. Quartil	N	p
Total									0,159
Difuso	62,1	20,2	3,0	96,0	47,0	67,0	79,0	253	
Não difuso	56,5	20,0	8,0	88,0	43,0	60,0	71,0	25	

p - nível descritivo do teste de Mann-Whitney.

Ajustou-se um modelo de regressão multinomial tendo como variável dependente a claudina-11 e categoria de referência, a expressão difusa. Foram consideradas como variáveis preditoras aquelas que foram significantes a 20% ($p<0,2$) na análise univariada. Dessa forma, foi considerada como variável preditora no modelo inicial apenas a idade (Tabela 36), porém esta não permaneceu significante no modelo final.

6. Discussão

6. DISCUSSÃO

A epidermodisplasia verruciforme é uma genodermatose que predispõe o surgimento de carcinomas cutâneos em indivíduos mais jovens[4]. Neste estudo, a média de idade dos pacientes com EV foi de 44,8 anos e entre os indivíduos sem EV foi de 71,7 anos. Apesar de não apresentar preferência quanto ao sexo[4,145], na presente amostragem, o sexo masculino foi mais prevalente entre os doentes com EV. Já os indivíduos sem EV apresentaram maior porcentagem de amostras de pele nas áreas fotoexpostas, provavelmente por ser a fotoexposição crônica o principal fator predisponente do CEC na população geral[134].

De etiologia multifatorial, a EV tem como agente infeccioso o beta-HPV, um vírus sabidamente com tropismo para os queratinócitos, principais células que compõem a epiderme. Na pele, o beta-HPV é capaz de induzir a proliferação celular, com formação de múltiplas verrugas, bem como atipia celular, displasia epitelial e câncer. As possíveis alterações que esse vírus pode induzir na pele, como já observado na expressão de E-caderinas e de citoqueratinas nas lesões de verruga plana[21], vem sendo estudadas, como uma forma de melhor compreender seu papel na carcinogênese epitelial.

Cerca de 90% dos tumores malignos são derivados do epitélio e uma desregulação na expressão das claudinas vem sendo observada em diversas neoplasias[99]. A carcinogênese epitelial está associada ao desaparecimento da arquitetura tecidual, caracterizada pela desorganização intercelular e perda da adesão célula-matriz[12]. A redução da expressão das claudinas pode estar

diretamente relacionada com a progressão do câncer, através da diminuição dessa adesão e da diferenciação celular, permitindo a migração das células malignas[12]. Em contrapartida, o aumento da sua expressão é visto como uma expressão aberrante, podendo promover a formação de tumores pela desestabilização das TJ, resultando também em perda da aderência celular[23].

Adicionalmente, as alterações no perfil de expressão das claudinas vem sendo consideradas como potencial alvo terapêutico para o câncer. Uma vez que são proteínas de superfície celular, seus domínios (alças) extracelulares tornam-se alvos locais acessíveis[18]. O fato das claudinas apresentarem perfil de expressão característicos entre os órgãos e tecidos, e diferentes padrões entre as células normais e tumorais, fazem delas alvos terapêuticos mais específicos[18,130]. O desenvolvimento de fármacos anti-claudina-1 pode ser uma ferramenta potente para a absorção epidérmica de drogas, assim como anticorpos anti-claudina-4 pode ser um alvo para o tratamento cancerígeno[104].

Considerada como modelo de carcinogênese viral, na EV, as neoplasias cutâneas mostram-se em número elevado, particularmente os CEC "in situ" que sucedem as lesões de verruga plana. A proposta terapêutica mencionada poderia representar mais uma possibilidade no manejo e tratamento desses doentes. Assim, consideramos interessante observar o comportamento desses elementos juncionais do queratinócito na EV, na progressão da pele normal, para verruga plana e CEC cutâneo, comparando-os a de processos virais (verrugas planas), não relacionadas aos EV-HPV, e neoplásicos de indivíduos não portadores da doença.

6.1. Claudina-1

A claudina-1 é encontrada na membrana celular e distribuída em todas as camadas da epiderme e no epitélio folicular da pele saudável[22]. A pele é considerada como o principal órgão onde a claudina-1 é expressa, por apresentar maior intensidade de expressão em relação a outros órgãos, como pulmão, estômago, mama, timo, rim, glândulas salivares, colo uterino, ovário, língua e reto[146].

Em nosso trabalho, todas as amostras estudadas apresentaram expressão positiva da claudina-1. A pele normal e verrugas planas dos doentes com EV e NEV apresentaram expressão predominantemente difusa dessa claudina (98%-100% dos casos). Entretanto, os CEC de ambos os grupos apresentaram maior porcentagem de expressão focal (até 50%) da claudina-1.

Não houve diferença na expressão da claudina-1 entre os grupos EV e NEV, nem quanto ao sexo, idade e fotoexposição.

Os nossos resultados são concordantes com os de Hintsala et al. (2013) e Lee et al. (2018) que observaram redução progressiva da expressão de claudina-1 com o aumento do grau de displasia das queratoses actínicas, bem como na progressão da queratose actínica para o CEC cutâneo[22, 147]. De forma oposta, aumento da claudina-1 no CEC cutâneo também já foi relatado, porém em estudo com pequena amostragem (3 em 4 casos)[146]. Morita et al.[140], analisando apenas cinco casos de doença de Bowen e cinco casos de CEC cutâneo, também observaram aumento da claudina-1, porém apenas nas células queratinizadas. Nas células tumorais não-queratinizadas, a expressão claudina-1 foi variável[140]. No presente estudo, a claudina-1 foi amplamente expressa na pele normal e verruga plana, com redução progressiva da sua expressão do CEC

“in situ” para o CEC invasivo. Essa diminuição, entretanto, não mostrou relação com a presença do beta-HPV, nem quanto ao sexo, idade e fotoexposição, nas amostras estudadas.

Redução da claudina-1 também foi descrita no CEC de esôfago e de mama, correlacionando-se com recorrência do tumor e menor tempo livre de doença[148, 149]**.** A diminuição dessa claudina esteve associada à disfunção da TJ, com subsequente dissociação e perda de polaridade celular, que podem estar ligadas à progressão, invasão e metástase tumoral[147].

Todavia, tanto a redução quanto o aumento na expressão da claudina-1 mostraram relação com a carcinogênese. Na progressão do carcinoma do colo uterino e metástases linfonodais há aumento da expressão de claudina-1[141]. O aumento da expressão da claudina-1 nos CEC bem diferenciados é seguido da sua redução, com a progressão da doença[12]. Aumento da claudina-1 também foi observado nos CEC de diversos órgãos, como língua, tonsila, nasofaringe, pulmão, ovário e vulva[23, 143, 150-152]. Entretanto, as células neoplásicas do CEC tonsilar infectadas pelo HPV não alteraram a expressão das TJ[23].

Altos níveis de claudina-1 relacionaram-se com a atividade de invasão do CEC oral. A claudina-1 atuaria na capacidade de invasão das células neoplásicas, através da ativação de metaloproteinases de matriz do tipo membrana-1 (MT1-MMP) e MMP-2, resultando em maior clivagem das cadeias de laminina-5-γ2[153]. Entretanto, esses mecanismos não estão totalmente esclarecidos[153].

No presente estudo, além da expressão membranosa de claudina-1 observamos sua expressão citoplasmática em alguns casos de CEC. Caracteristicamente a expressão dessa claudina é membranosa, na maioria dos

epitélios[146]. Na pele, a sua disposição é vista nas bordas intercelulares, sendo expressa em todas as camadas da epiderme[17]. Entretanto, sua expressão costuma ser mais fraca na camada basal[140].

A expressão citoplasmática, mas também nuclear da claudina-1 pode ocorrer em condições normais e nos tecidos neoplásicos, como no carcinoma colorretal, melanoma e carcinoma de tireóide[22,130,144,154-156].

Disposição não membranosa das claudinas parece estar envolvida com a fosforilação da mesma[132,154,157]. Ainda não se sabe o papel exato da claudina no citoplasma, embora ela pode estar relacionada com o tráfico de vesículas ou com interações célula-matriz[154].

6.2. Claudina-2

No presente estudo, a claudina-2 esteve igualmente distribuída nas camadas da epiderme, de forma difusa, com positividade na membrana e no citoplasma.

A claudina-2, conhecida por formar poros catiônicos de alta condutância[158], é expressa em diversos órgãos[159]. Sua imunomarcação é descrita como membranosa e citoplasmática[160], sendo que na epiderme humana, a sua expressão ocorre na camada granulosa e é menor nas camadas basal e espinhosa[161].

No nosso estudo, não pudemos estabelecer uma relação da infecção pelo HPV-EV com a expressão da claudina-2. A expressão não difusa (focal ou negativa) esteve associada às amostras de verruga plana. No grupo EV, até 7% dos casos de verruga plana e CEC apresentaram uma expressão não difusa desta claudina. Importante notar que no grupo NEV, a expressão não difusa

esteve presente nas amostras de verruga plana e CEC “in situ”, mas não no CEC invasivo, sugerindo que a redução da claudina-2 pode estar relacionada ao processo inicial de carcinogênese, mas não na progressão neoplásica.

Esses nossos resultados diferem daqueles relatados por Hintsala et al.[22] Esses autores observaram um aumento da expressão da claudina-2 na queratose actínica e no CEC, em relação com a pele normal. Entretanto, assim como no nosso trabalho, não observaram diferença da imunorreatividade dessa claudina entre os CEC de diferentes graus histológicos[22].

Nos carcinomas, a positividade da claudina-2 é variável. Na neoplasia cervical intraepitelial e no carcinoma cervical “in situ” sua expressão mostra-se aumentada, porém ocorre uma redução na fase invasiva dessa neoplasia[24]. O aumento na expressão da claudina-2 ocorre no carcinoma colorretal e de mama[159,160]. Por outro lado, no carcinoma de próstata é descrita ausência de sua expressão em 55% dos casos, com manutenção da mesma no epitélio prostático normal[20].

É interessante notar que a expressão da claudina-2 também pode ser modificada por agentes infecciosos. Na co-infecção pelo herpes vírus-8 do sarcoma de Kaposi (KSHV) e Aids é relatado que o KSHV induziria uma diminuição da expressão da claudina-2, com consequente aumento da função de barreira endotelial. Esse fato pode estar relacionado a uma maior sobrevivência dos indivíduos co-infectados[162]. Entretanto, os nossos resultados não permitiram relacionar o perfil de expressão de claudina-2 com a infeção pelo HPV-EV.

6.3. Claudina-3

A expressão da claudina-3, em nossa casuística, mostrou uma redução progressiva da pele normal (quase 80% de todas as amostras de pele normal apresentaram expressão difusa dessa claudina), para a verruga plana (expressão difusa em 56% dos casos), CEC “in situ” (expressão focal em 63% dos casos), chegando a ser negativa em 52% das amostras de CEC invasivo. Entretanto, esses resultados não mostraram relação com a infecção pelo beta-HPV, nem com as características demográficas das amostras estudadas.

A claudina-3 é uma proteína expressa em diversos epitélios, assim como na barreira hematoencefálica[163]. A expressão aberrante da claudina-3 também tem sido relatada nos processos patológicos de vários órgãos. Pelo fato dessa claudina apresentar um receptor funcional para a enterotoxina do *Clostridium perfringens* (CPE), ela tem sido considerada um alvo emergente para o diagnóstico e tratamento do câncer[130].

Apesar do papel funcional da claudina-3 na carcinogênese ainda não estar totalmente esclarecido, ela parece possuir regulação positiva no câncer. Aumento da expressão da claudina-3 é descrito em várias neoplasias (de ovário, colorretal, gástrico, mama, próstata e pancreático)[20, 132]. Assim como a claudina-1, a claudina-3 induz a ativação de MMP, propiciando o comportamento invasivo das células neoplásicas[164].

Entretanto, há dados da literatura que corroboram os nossos resultados quanto à diminuição de expressão da claudina-3 na progressão do processo neoplásico. A redução de expressão de claudina-3 ocorre na progressão da neoplasia vulvar intraepitelial para a neoplasia invasiva, que é condição neoplásica frequentemente associada à infecção pelo HPV[165]. Assim como em

neoplasias de outras origens histogenéticas[20], a redução da expressão da claudina-3 estaria relacionada à indiferenciação e progressão metastática, como o descrito para o câncer de esôfago[166].

O papel da claudina-3 na progressão tumoral pode ser contestado por alguns dados da literatura. A ausência de expressão de claudina-3 é relatada na normalidade e em condições neoplásicas do colo uterino[24]. Na pele também foi relatada a ausência de expressão de claudina-3 na epiderme normal, em queratoses actínicas e expressão ocasional e fraca no CEC. Por outro lado, ocorre a expressão dessa claudina nos anexos cutâneos, presentes tanto na pele normal, como junto dos processos de queratose actínica e neplásicos.[22] Outro exemplo da ausência de expressão de claudina-3 na epiderme, entretanto com expressão positiva no epitélio glandular é a Doença de Paget, onde a expressão positiva pelas células neoplásicas intraepidérmicas contrasta com a ausência de expressão pelo queratinócitos[160].

Talvez esses resultados relatados na literatura[24,22,160] podem estar relacionados às diferenças na metodologia empregada, como anticorpos de diferentes procedências, poli ou monoclonais e mesmo ao uso de diferentes técnicas de exposição antigênica.

Um achado interessante em nossa pesquisa foi a expressão nuclear da claudina-3. Consideramos esse resultado confiável, uma vez que esse padrão de imunomarcação observado pela técnica imunoenzimática foi validado pelos resultados obtidos pela técnica de imunofluorescência. A identificação de proteínas das TJ na região nuclear foi inicialmente demonstrada para ZO-1 e ZO-2, sendo atualmente descrita em várias claudinas[144, 167-169]. No carcinoma de cólon, a expressão nuclear da claudina-1 esteve relacionada com a progressão

tumoral e o potencial metastático das células neoplásicas[144]. A localização intracelular da claudina-3 foi observada nas células metastáticas do câncer de mama[170]. No carcinoma colorretal, a expressão nuclear da claudina-3 esteve associada ao tipo histológico, sendo significativamente maior nos menos diferenciados e mucinosos[171].

Esses dados corroboram os nossos resultados, visto que a imunomarcação nuclear da claudina-3 esteve associada às amostras de CEC e à fotoexposição. Entretanto, não observamos diferença entre os grupos EV e NEV. Contudo, a frequência da marcação nuclear nas amostras de verruga plana-EV foi maior (41,2%) comparativamente às amostras de verruga plana NEV (9,5%). Esse resultado sugere haver uma progressão neoplásica mais precoce das lesões do grupo relacionado ao beta-HPV.

Pouco se conhece sobre o papel das claudinas subcelulares e como elas são reguladas[169]. Provavelmente as claudinas localizadas fora das TJ modifiquem as propriedades de permeabilidade das células epidérmicas afetadas, resultando em sua conversão hiperplástica[138]. Adicionalmente, a presença da claudina no núcleo sugere sua participação nos processos de sinalização celular e de regulação gênica das células tumorais[133, 170].

Vários mecanismos devem atuar no deslocamento das claudinas, sendo a desregulação da polaridade celular um dos principais fatores subjacentes[133]. Além disso, acredita-se que as células tumorais indiferenciadas, com alteração da função de barreira das TJ, exibam claudinas intracelulares[138]. Outra possibilidade seria o aumento da endocitose e/ou inibição da inserção pós-traducional no retículo endoplasmático, resultando na retenção da claudina em vesículas citoplasmáticas[138]. Apesar do exato mecanismo molecular da

expressão citoplasmática e nuclear das claudinas ser desconhecido, especula-se que o domínio C-terminal esteja envolvido no nível correto da expressão e da localização dessas proteínas[172].

6.4. Claudina-4

A claudina-4 participa da selagem intercelular e do controle do fluxo paracelular de íons[172, 173].

Observamos expressão difusa da claudina-4 em 95,2% de todas amostras estudadas. O padrão difuso compreendeu expressão em todas as camadas da epiderme normal, das lesões de verruga plana e das neoplasias tanto "in situ" como invasivas. Não encontramos diferenças no padrão de expressão de claudina-4, entre os tipos histológicos (i. e. pele normal, verrugas planas e CEC "in situ" e invasivo) dos dois grupos estudados (EV e NEV).

De acordo com os relatos da literatura, a expressão da claudina-4 na pele normal é de tipo membranosa e fraca. Essa expressão ocorre na camada granulosa da epiderme, onde estão localizadas as TJ[17, 22, 174]. Expressão da claudina-4 na porção superior da camada espinhosa também já foi relatada na epiderme normal[123]. A intensidade da sua expressão é maior nas células da bainha radicular interna dos folículos pilosos, sendo também intensa nas glândulas sudoríparas écrinas[174]. Acreditamos que os dados discrepantes com os por nós observados devem estar relacionados ao uso de diferentes anticorpos (mono ou policlonais), assim às diferentes técnicas de exposição antigênica. Descartamos a possibilidade de imunomarcação inespecífica em nosso material, uma vez que todas as reações foram sempre realizadas concomitantemente aos controles negativos.

Como acima relatado, obtivemos expressão difusa da claudina-4 em cerca de 90% dos CEC, tanto do grupo EV como do NEV. Nossos resultados são conflitantes com os de Morita, Tsukita e Miyachi[140] que observaram imunomarcação da claudina-4 exclusivamente nas células tumorais queratinizadas (pérolas córneas) dos CEC de pele. Por outro lado, na psoríase, ocorre um aumento da expressão da claudina-4 na epiderme hiperplásica[121]. Hintsala et al.[22] também observaram imunomarcação da claudina-4 pouco intensa na epiderme normal, assim como nos CEC e nas queratoses actínicas. Nas áreas mais diferenciadas e queratinizadas do CEC, entretanto, a intensidade de expressão era maior. Esse mesmo aspecto foi observado por Yiğit et al.[174]

A menor expressão de claudina-4 parece estar relacionada à progressão e indiferenciação do CEC oral[12], assim como ao pior prognóstico de alguns subtipos de câncer de mama e de cólon[175-177].

Entretanto, existem dados da literatura que relacionam a maior expressão da claudina-4 e da claudina-3 aos fatores de pior prognóstico e potencial metastático de neoplasias, entre elas as gástricas e de ovário[178]. O potencial invasivo das células neoplásicas estaria relacionado ao aumento da atividade de MMP-2[164].

Como dado conflitante, a expressão maior da claudina-4 no carcinoma pancreático implicaria na diminuição da capacidade de invasão das células neoplásicas, tanto em experimentos “in vitro” como “in vivo”[175].

A claudina-4, como o descrito para a claudina-3, é um receptor para *Clostridium perfringens* (CPE). Essa característica torna a claudina como um

potencial alvo terapêutico nas neoplasias, cujas células poderiam ser destruídas pela ação da toxina dessa bactéria[179].

6.5. Claudina-5

No presente estudo, observamos expressão aberrante da claudina-5 na carcinogênese cutânea, com aumento progressivo da sua expressão, desde a epiderme normal, CEC “in situ” e invasivo. As amostras de verruga plana EV mostraram expressão difusa em 72% dos casos em comparação com as lesões do grupo NEV que, em que 62% dos casos não apresentaram imunomarcação desta claudina.

Além disso, pela análise multivariada, verificamos que a chance de expressão focal e negativa foram menores no grupo EV quando comparado ao grupo NEV, como também nas amostras de CEC invasivo comparativamente às amostras de pele normal, verruga plana e CEC “in situ”. O aumento da idade também mostrou redução na chance da expressão negativa, provavelmente associado ao fato do carcinoma cutâneo ocorrer em idade mais avançada, diferente das verrugas planas, que podem aparecer ainda na infância.

Esses resultados sugerem que a expressão da claudina-5 acompanha a progressão do CEC cutâneo, mostrando-se progressivamente mais acentuada e difusa a partir da pele sã até o carcinoma invasivo. Apesar desse processo ter sido observado tanto no grupo EV como no NEV, a infecção pelo beta-HPV deve estar envolvida no processo inicial da carcinogênese, visto que o aumento da expressão da claudina-5 foi observado já nas amostras de verruga plana dos doentes com EV.

A claudina-5 é uma importante proteína para o desenvolvimento cardiovascular, sendo considerada específica para células endoteliais[20,180]. Participa também da formação da barreira hematoencefálica (BHE), evidenciada pelo aumento da passagem de drogas pela BHE em camundongos com deficiência de claudina-5[181]. Na pele, a claudina-5 é expressa na epiderme do embrião humano, no começo do primeiro trimestre de gestação, porém torna-se ausente ao termo da gestação[180]. Na pele adulta, a expressão de claudina-5 é observada na bainha interna de folículos pilosos e glândulas sudorípara, entretanto não é detectável na epiderme, segundo Miettinen et al.[180]

Apesar de alguns trabalhos da literatura afirmarem que a localização da claudina-5 na pele é restrita ao endotélio[22,182], nós observamos imunomarcação membranosa da claudina-5 nas camadas superiores da epiderme das amostras de pele normal. Destacamos novamente que os resultados conflitantes quanto à presença/ausência de expressão das claudinas pode estar relacionada à metodologia empregada. Corroborando esta possibilidade, Peltonen et al.[21], demonstraram a expressão de claudina-5, embora fraca, na camada granulosa da epiderme, ao utilizarem anticorpos anticlaudina-5, tanto policlonal de coelho, quanto monoclonal de camundongo. Esses dados foram validados pela microscopia confocal de varredura a laser[21].

Outros autores também demonstraram expressão epidérmica de claudina-5, embora fraca[13,160]. A intensidade da expressão da claudina-5 na epiderme normal é muito menor quando comparada com a de outras claudinas[20,121], sendo muitas vezes necessário o uso de microscópio de imunofluorescência com óptica de alta qualidade e microscopia confocal de

varredura a laser[21]. Provavelmente, esse seja o motivo da expressão da claudina-5 ser considerada negativa na pele normal por diversos autores[21].

Quanto ao comportamento da claudina-5 nos carcinomas da pele, os dados de literatura são controversos. Há relatos de expressão fraca e ocasional[22] e até mesmo positividade confinada às áreas bem diferenciadas e queratinizadas dos tumores[180]. Nos tumores por nós estudados, não observamos esse padrão preferencial de expressão da claudina-5.

A expressão de claudina-5, embora fraca e focal, também foi relatada em outras neoplasias como o CEC de vulva, na doença de Paget[160,165] e no CEC oral[12,150,183]. Em outras neoplasias, como o CEC de pulmão, foi visto negatividade da expressão da claudina-5, que contrasta com expressão positiva observada no adenocarcinoma e no epitélio brônquico normal[184]. Resultados semelhantes foram observados no carcinoma cervical uterino[172].

Expressão forte da claudina-5 é classicamente descrita nos tumores vasculares, mas também vem sendo relatada em neoplasias epiteliais, porém com menor intensidade em relação às outras claudinas[20,185].

A expressão de claudina-5 também tem sido relacionada aos fatores prognósticos das neoplasias, como a presença de metástases no CEC de esôfago[186] e à proliferação celular e apoptose no carcinoma gástrico[20].

6.6. Claudina-7

A claudina-7 é amplamente distribuída nos epitélios das mucosas de cabeça/pescoço, do trato gastrointestinal, pulmão, mama, rim, bexiga e pele. Participa da função de manutenção da homeostase, através da integridade epitelial e do balanço do cloreto de sódio[187].

Na nossa casuística, não foi observada alteração na expressão da claudina-7 na carcinogênese cutânea. A expressão dessa claudina mostrou-se predominantemente difusa em todos os espécimes analisados (pele sã, verruga planas e CEC), independente da infecção pelo HPV-EV.

Os dados obtidos da literatura são conflitantes e não possibilitam avaliar se as variações de expressão da claudina-7 têm valor como fator preditivo de pior evolução das neoplasias associadas ou não ao HPV.

Nosso resultado difere daquele encontrado por Hintsala et al.[22], que observaram uma maior expressão da claudina-7 no CEC cutâneo em relação à pele normal e às queratoses actínicas. Esses autores sugerem que o aumento da expressão dessa claudina seria um evento tardio no processo neoplásico da epiderme[22].

A expressão anormal da claudina-7 vem sendo observada em vários tumores malignos e tem sido associada à migração, proliferação celular e metástases[188].

A claudina-7 pode atuar tanto de forma oncogênica quanto supressora tumoral, a depender da origem do tumor[142]. Nos tumores do trato gastrointestinal, a claudina-7 parece agir como supressor tumoral, por inibir a progressão da transição epitelial-mesenquimal (EMT)[188]. No carcinoma de esôfago, a redução da claudina-7 esteve relacionada com invasão tumoral e metástase[189]. A redução da expressão de claudina-7 durante a transformação maligna dos queratinócitos esofágicos, associa-se à redução da expressão de E-caderina, sugerindo ser este uns dos mecanismos para a perda de arquitetura e invasão epitelial observada no CEC esofágico[190].

A diminuição da expressão da claudina-7 tem sido relatada em vários tumores. No carcinoma colorretal, a redução gradual da expressão da claudina-7 e E-caderina ocorre paralelamente com a redução no grau de diferenciação tumoral e surgimento de metástase. Além disso, ocorre um aumento da expressão de vimentina e de Snal-1 que são biomarcadores do processo de EMT[188]. No CEC oral, a claudina-7 é expressa nos estágios iniciais. Nas fases tardias ocorre a perda de sua expressão[12]. A ausência de expressão da claudina-7 associa-se a recorrência, maior dimensão do tumor e menor taxa de sobrevida livre de doença[183, 191]. É considerada fator preditor independente para recorrência regional e morte pela doença[192].

O aumento da expressão de claudina-7, por outro lado, associa-se ao menor tempo de sobrevida no CEC de língua[150]. A maior expressão dessa claudina acompanha a progressão das lesões neoplásicas do colo uterino e teria um papel como coparticipante do processo de ruptura das TJ e na transformação celular[24, 25,142].

O CEC tonsilar e o de vulva, relacionados a ação do HPV, mostram expressão reduzida ou mesmo ausente de claudina-7, o que não ocorre com o câncer de colo uterino[23, 143]. Não foi demonstrado, entretanto uma relação dessa claudina com a presença de HPV nas células neoplásicas[23].

6.7. Claudina-11

Observamos, em nosso trabalho, a expressão difusa de claudina-11 em 91,0% de todas as amostras estudadas, tendo sido mais prevalente nas amostras de pele normal, em ambos os grupos (EV=91,3% e NEV=91,8%). A expressão focal ou negativa foi observada nas VP-NEV (23,8%) e naquelas da

EV (11,8%). Expressão focal foi também observada nos CEC de ambos os grupos (3,3 a 17,6%). Entretanto, a expressão de claudina-11 não apresentou qualquer associação com as características das amostras estudadas, assim como com os dados demográficos dos doentes, de ambos os grupos.

A claudina-11 é também conhecida como “proteína específica dos oligodendrócitos” (OSP), pois foi inicialmente identificada nos oligodentrócitos do cérebro adulto[193]. Hoje, sabe-se que além de participar do crescimento e diferenciação dos oligodendrócitos, a claudina-11 é essencial para a formação das TJ da mielina do sistema nervoso central e das células de Sertoli nos testículos[114, 193].

Fato interessante a ser destacado foi a demonstração de expressão de claudina-11 intensa e difusa na pele normal dos dois grupos de doentes estudados na nossa pesquisa.

Há poucos estudos na literatura que investigaram a presença da claudina-11 na pele humana. Ela foi descrita nas camadas granulosa e córnea da epiderme de camundongos[194]. Técnica de PCR demonstrou mRNA codificador de claudina-11 tanto em pele humana como em cultura de queratinócitos[122]. Por outro lado, a expressão de claudina-11 foi mesmo considerada como ausente na epiderme[139].

Nas neoplasias, a claudina-11 parece exercer efeito supressor nas células tumorais[117, 133]. A sua diminuição de expressão está associada ao aumento da capacidade invasiva das células nos carcinomas gástricos e de bexiga[195, 196]. A redução da expressão de claudina-11 é ainda descrita no câncer e vulva, no melanoma cutâneo, no CEC de laringe e no carcinoma colorretal[143, 197-199].

Em modelo murino de carcinogênese cutânea, a expressão da claudina-11 também diminuiu com a progressão tumoral[138]. Contudo, a expressão da claudina-11 mostrou-se aumentada nas áreas queratinizadas de CEC bem diferenciados e ausente nos tumores indiferenciados[139].

No presente trabalho não observamos diferenças no padrão de expressão de claudina-11 ao analisar 131 CEC invasivos (51 EV e 60 NEV).

6.8. Considerações finais

Na nossa casuísta, observamos expressão aberrante das claudinas-1, -3 e -5 na progressão da carcinogênese cutânea. Possivelmente, essas alterações ocorram de forma sincrônica, visto que a claudina-1 e -5 interagem heterotipicamente com a claudina-3[141,200]. Além disso, juntas, essas claudinas demonstraram ativar a pro-metaloproteinase-2, resultando na quebra de proteínas da matriz extracelular, o que facilita a invasão e disseminação das células tumorais[146, 201].

Assim como em outros tumores, nossos resultados divergem com os de outros autores sobre a expressão das claudinas nos carcinomas cutâneos. Resultados contraditórios nos estudos das claudinas como marcadores tumorais são frequentes e possivelmente associados a vários fatores metodológicos. O padrão de expressão das claudinas na epiderme pode variar a depender da espessura da pele, visto que é possível haver diferença na penetração de anticorpos primários e secundários[202]. Avaliar a presença de fotoexposição também é importante, pois a irradiação UVB por si pode modificar a expressão das claudinas na pele[203]. Resultados discrepantes entre os estudos também podem ser explicados com base na área tumoral selecionada para avaliação da

imunorreatividade, uma vez que diferentes regiões tumorais, como porção epidérmica, porção invasiva e centro tumoral, assim como áreas queratinizadas, podem demonstrar expressões distintas das claudinas[189,192]. Adicionalmente, acredita-se que o tipo do anticorpo utilizado (poli ou monoclonal, derivado de coelho ou camundongo), além da técnica de fixação e coloração tecidual utilizados, podem gerar artefatos, influenciando na imunomarcação[202]. Dessa forma, a padronização das técnicas utilizadas nos estudos é fundamental para garantir a reprodutibilidade e precisão dos resultados. Destacamos que a análise das amostras dos 131 tumores (EV e NEV) foi feita em TMA, o que minimiza as diferenças dependentes de fases de processamento das técnicas imuno-histoquímicas, pois toda a casuística foi agrupada em quatro blocos/lâminas de TMA. Todos os cortes histológicos foram submetidos às imunomarcações, para cada uma das claudinas, ao mesmo tempo.

Por fim, embora vários estudos mostrem que as alterações na expressão das claudinas estão associadas a diversos tumores, o significado funcional destas alterações na carcinogênese epitelial ainda permanece incerto[164]. Ainda se discute se a expressão aberrante das claudinas é uma causa ou consequência do câncer[107]. Pesquisas adicionais ainda são necessárias para uma melhor compreensão das bases moleculares desse processo.

7. Conclusões

7. CONCLUSÕES

Dentre o perfil de claudinas estudado na pele normal, lesões de verruga plana e carcinomas espinocelulares de doentes com epidermodisplasia verruciforme podemos concluir que:

- A claudina-5 por ter apresentado aumento progressivo de sua expressão, desde a pele normal até os carcinomas espinocelulares dos doentes com epidermodisplasia verruciforme, deve estar envolvida no processo de carcinogênese relacionado à infecção pelo HPV-EV.

- As claudinas-1 e -3 mostraram expressão reduzida no carcinoma espinocelular de ambos os grupos estudados, o que sugere estarem relacionadas ao processo de carcinogênese cutânea, embora sem relação com a infecção pelo HPV-EV.

- As verrugas planas de ambos os grupos EV e NEV apresentaram menor expressão da claudina-2 em relação à pele normal, o que sugere a participação de papilomavírus na alteração da expressão dessa molécula de adesão, entretanto, esse efeito não seria exclusivo do HPV-EV.

- A expressão das claudinas-4, -7 e -11 não mostraram diferenças significativas na pele normal, verrugas planas e carcinomas espinocelulares dos doentes com epidermodisplasia verruciforme e sem a doença.

- A expressão da claudina-11 foi observada na pele sem lesão de ambos os grupos estudados, o que contraria os dados da literatura.

Quanto a relação das características clínicas (idade e sexo) e fotoexposição com o perfil de expressão de claudinas podemos concluir que:

- A idade deve influir na expressão da claudina-5, pois as lesões com ausência de expressão dessa claudina eram provenientes de doentes com menor média de idade.

- A fotoexposição deve ter relação com a expressão aberrante da claudina-3, pois a chance de ocorrer expressão nuclear dessa claudina foi maior nas lesões de pele em áreas fotoexpostas.

8. Anexos

8. ANEXOS

ANEXO A: Planilhas dos blocos dos microarranjo tecidual (TMA) composto por carcinomas espinocelulares de doentes com epidermodisplasia verruciforme e sem a doença

TMA 1

	1	2	3	4	5	6	7	8	9	10	11	12
1	ctl	ctl	ctl	ctl	01a	01b	02a	02b	03a	03b	04a	04b
2	05a	05b	06a	06b	07a	07b	08a	08b	09a	09b	10a	10b
3	11a	11b	12a	12b	13a	13b	14a	14b	15a	16a	16b	17a
4	17b	18a	18b	19a	20a	20b	21a	21b	22a	22b	23a	23b
5	24a	24b	25a	25b	26a	26b	27a	28a	28b	29a	30a	31a
6	32a	32b	33a	33b	34a	34b	35a	35b	36a	36b	37a	37b
7	38a	38b	39a	39b	40a	40b	41a	41b	42a	42b	43a	43b
8	44a	45b	46a	46b	47a	47b	48a	48b	49a	49b	50a	50b
9	51a	51b	52a	52b	53a	53b	54a	54b	55a	55b	56a	57b
10	58a	58b	59a	59b	60a	60b	61a	62b	63a	63b	64a	64b
11	65a	65b	66a	66b	67a	67b	68a	68b	69a	69b	70a	70b

TMA 01 “espelho”

	1	2	3	4	5	6	7	8	9	10	11	12
1	ctl	ctl	ctl	ctl	01c	01d	02c	02d	03c	03d	04c	04d
2	05c	05d	06c	06d	07c	07d	08c	08d	09c	09d	10c	10d
3	11c	11d	12c	12d	13c	13d	14c	14d	15c	16c	16d	17c
4	17d	18c	18d	19c	20c	20d	21c	21d	22c	22d	23c	23d
5	24c	24d	25c	26c	26d	27c	28c	29c	29d	30c	31c	31d
6	32c	32d	33c	33d	34c	34d	35c	35d	36c	36d	37c	37d
7	38c	38d	39c	39d	40c	40d	41c	41d	42c	43c	44c	45c
8	46c	46d	47c	47d	48c	48d	49c	49d	50c	50d	51c	51d
9	52c	52d	53c	53d	54c	54d	55c	55d	56c	56d	57c	57d
10	58c	58d	59c	59d	60c	60d	61c	61d	62c	62d	63c	63d
11	64c	65c	66c	67c	68c	68d	69c	69d	70c	70d	71c	71d

TMA 2

	1	2	3	4	5	6	7	8	9	10	11	12
1	ctl	ctl	ctl	ctl	71a	71b	72a	72b	73a	73b	74a	74b
2	75a	75b	76a	76b	77a	77b	78a	78b	79a	79b	80a	80b
3	81a	81b	82a	82b	83a	83b	84a	84b	85a	85b	86a	86b
4	87a	88a	89a	90a	90b	91a	91b	92a	92b	93a	93b	94a
5	94b	95a	95b	96a	96b	97a	97b	98a	98b	99a	99b	100a
6	100b	101a	102a	102b	103a	103b	104a	104b	105a	106a	106b	107a
7	108a	109b	110a	111a	112a	113a	113b	114a	114b	115a	116a	116b
8	117a	117b	118a	118b	119a	119b	120a	120b	121a	121b	122a	122b
9	123a	123b	124a	124b	125a	126a	126b	127a	127b	128a	129a	130a
10	130b	131a	131b	132a	133a	134a	135a	135b	136a	137a	137b	

TMA 02 “espelho”

	1	2	3	4	5	6	7	8	9	10	11
1	ctl	ctl	ctl	ctl	72c	72d	73c	73d	74c	74d	75c
2	75d	76c	76d	77c	77d	78c	78d	79c	79d	80c	80d
3	81c	81d	82c	82d	83c	83d	84c	84d	85c	85d	86c
4	86d	87c	88c	88d	89c	89d	90c	90d	91c	91d	92c
5	92d	93c	93d	94c	94c	95c	96c	97c	97d	98c	98d
6	99c	99d	100c	101c	102c	102d	103c	103d	104c	104d	105c
7	106c	106d	107c	107d	108c	108d	109c	109d	110c	111c	112c
8	113c	114c	115c	116c	117c	118c	119c	120c	121c	122c	123c
9	123d	124c	124d	125c	126c	126d	127c	127d	128c	129c	130c
10	130d	131c	131d	132c	133c	133b	134c	134d	135c	136c	137c

Cinza (CTL): fragmentos de controle (rim) para orientação do início do TMA; Verde: CEC “in situ doentes não EV; Rosa: CEC grau 1 doentes não EV; Laranja claro: CEC grau 2 doentes não EV; Azul claro: CEC grau 3 doentes não EV; Branco: CEC “in situ EV; Amarelo: CEC grau 1 EV; Laranja escuro: CEC grau 2 EV; Azul escuro: CEC grau 3 EV

ANEXO B: Documento de aprovação da CAPPesq

Hospital das Clínicas da FMUSP
Comissão de Ética para Análise de Projetos de Pesquisa - CAPPesq

PROJETO DE PESQUISA

Título: PERFIL DE EXPRESSÃO DE CLAUDINAS NAS LESÕES DE VERRUGA PLANA E CARCINOMAS CUTÂNEOS NA EPIDERMODISPLASIA VERRUCIFORME
Pesquisador Responsável: Profa. Dra. Mirian Nacagami Sotto **Versão: 2**
Pesquisador Executante: Lana Luiza da Cruz Silva **CAAE:** 12318513.5.0000.0068
Co-autores: Prof. Dr. Walmar Roncalli Pereira de Oliveira, Profa. Dra. Ilana Halpern, Dra. Mayra Servilha Grion Mattos
Finalidade Acadêmica: Doutorado
Orientador: Profa. Dra. Miriam Nacagami Sotto
Instituição: HCFMUSP
Departamento: DERMATOLOGIA

PARECER CONSUBSTANCIADO DO CEP

Registro on-line: 10280

Número do Parecer: 622.104

Data da Relatoria: 23/04/2014

Apresentação do Projeto: Os pesquisadores pretendem, através de técnicas de imonohistoquimica, avaliar a expressão de claudinas nas verrugas planas da epidermodisplasia verruciforme, doença de Bowen e carcinoma espinocelular invasivo destes pacientes e comparar com os achados em carcinoma espinocelular de pacientes sem esta condição dermatologica. Projeto retrospectivo com analise de prontuários e peças de laboratório

Objetivo da Pesquisa: Demonstrar o perfil de claudinas na progressão das lesões cutâneas de verrugas planas nos pacientes com doença de Bowen e espinocelular invasivo nos indivíduos com epidermodisplasia verruciforme

Avaliação dos Riscos e Benefícios: não ha riscos envolvidos

Comentários e Considerações sobre a Pesquisa: não há questionamentos éticos

Considerações sobre os Termos de apresentação obrigatória: Solicitação de mudança dos pesquisadores executantes, permanecendo somente a Dra Lana Luiza da Cruz Silva, sendo excluida a Dra Claudia Kwei-Fong Dai Tanabe. O projeto será submetido ao Programa de Dermartologia do Curso de Pós-Graduação da FMUSP para ingresso da Dra. Lana Luiza da Cruz Silva como aluna sob orientação da Profa. Dra. Miriam Nacagami Sotto

Recomendações: aprovado - Ciente

Conclusões ou Pendências e Lista de Inadequações: Ciente

Situação do Parecer: Aprovado

Necessita Apreciação da CONEP: Não

São Paulo, 23 de Abril de 2014

Prof. Dr. Alfredo José Mansur
Coordenador
Comissão de Ética para Análise de Projetos de Pesquisa - CAPPesq

Rua Dr. Ovídio Pires de Campos, 225 - Prédio da Administração - 5º andar
CEP 05403-010 - São Paulo - SP.
55 11 2661-7585 - 55 11 2661-6442 ramais: 16, 17, 18 | marcia.carvalho@hc.fm.usp.br

ANEXO C: Quadro 1 – Caracterização das amostras estudadas

Caso	Claudinas								Grupo	Tipo Histologico	Local	Fotoexposição	Idade (anos)	Sexo
	-1	-2	-3	-4	-5	-7	-11	-3N						
01	D	D	F	D	D	D	D	SIM	NEV	CEC "in situ"	Escapular e	não	78	F
02	D	D	F	D	D	D	D	SIM	NEV	CEC "in situ"	Tronco	não	76	M
03	D	D	F	D	D	D	D	SIM	NEV	CEC "in situ"	Mandibula d	sim	74	F
04	D	D	F	D	NEG	D	D	SIM	NEV	CEC "in situ"	Antebraço	sim	60	M
05	D	D	NEG	D	NEG	D	D	SIM	NEV	CEC "in situ"	Pre esternal	não	80	M
06	D	D	NEG	D	D	D	D	SIM	NEV	CEC "in situ"	Antebraço	sim	70	F
07	D	D	NEG	D	NEG	D	D	SIM	NEV	CEC "in situ"	Cervical e	sim	63	M
08	D	D	NEG	D	F	D	D	SIM	NEV	CEC "in situ"	Fronte	sim	66	F
09	D	D	NEG	D	D	D	D	SIM	NEV	CEC "in situ"	Face	sim	64	M
10	D	D	NEG	D	F	D	D	SIM	NEV	CEC "in situ"	Mão	sim	69	M
11	D	D	F	D	F	D	D	SIM	NEV	CEC "in situ"	Malar D	sim	69	M
12	D	D	F	D	D	D	D	SIM	NEV	CEC "in situ"	Pre esternal	não	72	M
13	D	D	NEG	D	NEG	D	D	SIM	NEV	CEC "in situ"	Supraclav e	não	78	F
14	D	D	F	D	D	D	D	SIM	NEV	CEC "in situ"	Sobrancelha e	sim	83	F
15	D	NEG	F	D	D	D	D	SIM	NEV	CEC "in situ"	Malar d	sim	71	F
16	D	D	NEG	D	D	D	D	SIM	NEV	CEC "in situ"	Clavicula d	não	56	F
17	D	D	F	D	D	D	D	SIM	NEV	CEC "in situ"	Palpebra	sim	73	F
18	D	D	F	D	D	D	D	SIM	NEV	CEC "in situ"	Torax	não	62	M
19	D	D	F	D	D	D	D	NÃO	NEV	CEC "in situ"	Torax	não	67	M
20	F	D	F	D	D	D	D	SIM	NEV	CEC "in situ"	Fronte	sim	89	F
21	D	D	F	D	D	D	D	SIM	NEV	CEC "in situ"	Cervical	sim	83	M
22	D	D	NEG	D	D	D	D	SIM	NEV	CEC "in situ"	Flanco	não	78	M
23	D	D	F	D	D	D	D	SIM	NEV	CEC "in situ"	Face	sim	68	M
24	D	D	F	D	D	D	D	SIM	NEV	CEC grau 1	Temporal	sim	92	M
25	F	D	F	NEG	D	D	F	NÃO	NEV	CEC grau 1	Parietal	sim	72	M
26	D	D	NEG	D	D	D	D	SIM	NEV	CEC grau 1	Esterno	não	79	F
27	D	D	NEG	D	D	D	D	SIM	NEV	CEC grau 1	Torax	não	73	M
28	F	D	F	D	D	D	D	NÃO	NEV	CEC grau 1	Infrapalpebral	sim	77	M
29	D	D	F	D	D	D	D	NÃO	NEV	CEC grau 1	Pre auricular	sim	87	M
30	D	D	F	D	D	D	D	SIM	NEV	CEC grau 1	Malar e	sim	77	F
31	D	D	NEG	D	D	D	F	NÃO	NEV	CEC grau 1	Face	sim	83	M
32	D	D	F	D	D	D	D	SIM	NEV	CEC grau 1	Orelha	sim	85	F
33	D	D	NEG	D	D	D	D	SIM	NEV	CEC grau 1	Esterno	não	70	M
34	D	D	NEG	D	D	D	D	SIM	NEV	CEC grau 1	Helice D	sim	78	F
35	D	D	F	D	D	D	D	SIM	NEV	CEC grau 1	Frontoparietal	sim	85	M
36	D	D	F	D	D	D	D	NÃO	NEV	CEC grau 1	Dorso e	não	52	M
37	F	D	NEG	D	F	D	D	NÃO	NEV	CEC grau 1	Esterno	não	64	M
38	F	D	NEG	D	D	D	D	NÃO	NEV	CEC grau 1	Face	sim	85	M
39	F	D	NEG	D	D	D	D	NÃO	NEV	CEC grau 1	Face	sim	84	M
40	F	D	F	D	F	D	D	SIM	NEV	CEC grau 1	Malar e	sim	68	F
41	D	D	F	D	D	D	D	SIM	NEV	CEC grau 1	Fronte	sim	79	F
42	F	D	F	D	F	D	D	NÃO	NEV	CEC grau 1	Mandibula	sim	84	F
43	F	D	NEG	D	D	D	D	NÃO	NEV	CEC grau 1	Nasal	sim	71	M
44	F	D	F	D	F	D	D	SIM	NEV	CEC grau 2	Mao	sim	82	F
45	D	D	F	D	D	D	D	SIM	NEV	CEC grau 2	Infra-auricular	sim	74	F
46	D	D	NEG	D	D	D	D	SIM	NEV	CEC grau 2	Mandibula	sim	86	F
47	D	D	F	D	D	D	D	SIM	NEV	CEC grau 2	Malar	sim	46	F
48	F	D	F	D	D	D	D	SIM	NEV	CEC grau 2	Temporal	sim	78	F
49	D	D	F	D	D	D	D	SIM	NEV	CEC grau 2	Nasogeniano	sim	88	M
50	D	D	F	D	D	D	D	SIM	NEV	CEC grau 2	Malar	sim	93	F
51	F	D	NEG	D	D	D	D	SIM	NEV	CEC grau 2	Fronte	sim	77	F
52	D	D	NEG	D	D	D	D	SIM	NEV	CEC grau 2	Mandibular	sim	76	M
53	D	D	NEG	D	D	D	D	SIM	NEV	CEC grau 2	Antebraço	sim	69	F
54	D	D	F	D	D	D	D	SIM	NEV	CEC grau 2	Antebraço	sim	80	F
55	F	D	NEG	D	D	D	D	NÃO	NEV	CEC grau 2	Torax	não	83	F
56	D	D	F	D	D	D	D	SIM	NEV	CEC grau 2	Malar	sim	81	F
57	D	D	F	D	F	D	D	SIM	NEV	CEC grau 2	Retroauricular	sim	87	M

continua

Continuação: Quadro 1 – Dados clínicos das amostras analisadas

58	F	D	NEG	D	D	D	D	SIM	NEV	CEC grau 2	Malar	sim	69	M
59	F	D	NEG	D	D	D	D	SIM	NEV	CEC grau 2	Frontal	sim	87	M
60	F	D	F	D	D	D	D	NÃO	NEV	CEC grau 2	Malar	sim	64	F
61	F	D	F	D	F	D	D	SIM	NEV	CEC grau 2	Cervical	sim	73	M
62	D	D	F	D	D	D	D	SIM	NEV	CEC grau 2	Helice	sim	84	M
63	F	D	F	D	F	D	D	SIM	NEV	CEC grau 2	Temporal	sim	86	M
64	F	D	NEG	D	NEG	D	D	SIM	NEV	CEC grau 3	Malar	sim	86	M
65	F	D	NEG	D	F	D	D	SIM	NEV	CEC grau 3	Temporal	sim	84	M
66	D	D	NEG	D	D	D	D	SIM	NEV	CEC grau 3	Malar	sim	79	F
67	F	D	NEG	D	D	D	D	SIM	NEV	CEC grau 3	Malar	sim	96	M
68	D	D	F	D	D	D	D	SIM	NEV	CEC grau 3	Malar	sim	70	F
69	D	D	NEG	D	D	D	D	SIM	NEV	CEC grau 3	Temporal	SIM	85	M
70	D	D	NEG	D	D	D	D	SIM	NEV	CEC grau 3	Antebraço	sim	79	F
71	F	D	F	D	D	D	D	SIM	NEV	CEC grau 3	Antebraço	sim	81	M
72	D	D	NEG	D	D	D	D	SIM	NEV	CEC grau 3	Cervical	sim	68	M
73	D	D	F	D	D	D	D	SIM	NEV	CEC grau 3	Antebraço	sim	50	M
74	D	D	NEG	D	D	D	D	SIM	NEV	CEC grau 3	Esterno	não	85	M
75	D	D	NEG	D	D	D	D	SIM	NEV	CEC grau 3	Esterno	não	91	M
76	D	D	NEG	D	D	D	D	NÃO	NEV	CEC grau 3	Antebraço	sim	49	M
77	D	D	NEG	D	D	D	D	SIM	NEV	CEC grau 3	Palpebra	sim	80	F
78	F	D	NEG	D	D	D	D	SIM	NEV	CEC grau 3	Malar	sim	77	F
79	D	D	NEG	D	D	D	D	SIM	NEV	CEC grau 3	Antebraço	sim	79	M
80	D	D	NEG	D	D	D	D	SIM	NEV	CEC grau 3	Antebraco	sim	58	F
81	D	D	NEG	D	D	D	D	NÃO	NEV	CEC grau 3	Clavicular	não	66	M
82	D	D	NEG	D	D	D	D	SIM	NEV	CEC grau 3	Esternal	não	69	F
83	D	D	NEG	D	D	D	D	SIM	NEV	CEC grau 3	Cervical	sim	82	M
84	F	D	F	D	D	D	D	SIM	EV	CEC "in situ"	Pre auricular d	não	53	M
85	F	D	F	D	D	D	D	SIM	EV	CEC "in situ"	Dorso	não	54	M
86	F	D	NEG	D	D	D	D	SIM	EV	CEC "in situ"	Dorso	não	54	M
87	D	D	F	D	D	D	D	SIM	EV	CEC "in situ"	Escapula	NÃO	54	M
88	D	F	NEG	D	D	D	D	SIM	EV	CEC "in situ"	Panturrilha e	não	35	F
89	F	D	NEG	D	D	D	D	SIM	EV	CEC "in situ"	Preauricular	SIM	60	M
90	D	D	NEG	D	D	D	D	SIM	EV	CEC "in situ"	Cervical d	sim	61	M
91	D	D	F	D	D	D	D	SIM	EV	CEC "in situ"	Pre tibial d	não	46	F
92	D	D	NEG	D	D	D	D	SIM	EV	CEC grau 1	Esterno	não	69	M
93	F	D	F	D	D	D	D	SIM	EV	CEC grau 1	Frontal	sim	70	M
94	F	D	NEG	D	D	D	D	SIM	EV	CEC grau 1	Frontal	sim	47	M
95	D	D	NEG	D	D	D	D	SIM	EV	CEC grau 1	Escapular	não	29	M
96	F	D	NEG	D	D	D	D	NÃO	EV	CEC grau 1	Frontal	sim	41	M
97	D	D	F	D	D	D	D	NÃO	EV	CEC grau 1	Supraclav	NÃO	60	M
98	D	F	F	D	D	D	D	SIM	EV	CEC grau 1	Supraclav	não	60	M
99	D	D	F	D	D	D	D	SIM	EV	CEC grau 1	Fronte	SIM	49	F
100	D	D	NEG	D	D	D	D	SIM	EV	CEC grau 2	Frontal	sim	70	M
101	F	D	NEG	D	D	D	D	NÃO	EV	CEC grau 2	Temporal	sim	46	M
102	D	D	D	D	D	D	D	SIM	EV	CEC grau 2	Fronte	sim	55	F
103	D	D	D	D	D	D	D	SIM	EV	CEC grau 2	Supraciliar	sim	42	M
104	D	D	NEG	D	D	D	D	SIM	EV	CEC grau 2	Retroauricula	sim	29	M
105	D	D	F	D	D	D	D	SIM	EV	CEC grau 2	Parietal	SIM	46	M
106	D	D	F	D	D	D	D	NÃO	EV	CEC grau 2	Fronte	sim	46	M
107	D	D	F	D	D	D	D	NÃO	EV	CEC grau 2	Fronte	sim	46	M
108	F	D	F	D	D	D	D	NÃO	EV	CEC grau 2	Lombar	não	67	M
109	NA	NA	NA	NA	NA	NA	NA	NA	EV	CEC grau 2	Temporal	sim	30	M
110	F	D	F	D	D	D	D	SIM	EV	CEC grau 2	Fronte	sim	64	M
111	D	D	NEG	D	D	D	D	SIM	EV	CEC grau 2	Mandibula	sim	64	M
112	D	D	F	D	D	D	D	SIM	EV	CEC grau 2	Pre auricular	sim	64	M
113	D	D	NEG	D	D	D	D	NÃO	EV	CEC grau 2	Fronte	sim	50	F
114	D	D	F	D	D	D	D	NÃO	EV	CEC grau 2	Escapular	não	32	F
115	F	D	NEG	D	F	D	D	NÃO	EV	CEC grau 2	Torax	não	28	F
116	D	D	F	D	D	D	D	NÃO	EV	CEC grau 2	Antebraço	SIM	59	F
117	F	D	NEG	D	D	D	D	SIM	EV	CEC grau 3	Frontoparietal	sim	46	M

continua

Continuação: Quadro 1 – Dados clínicos das amostras analisadas

118	D	F	NEG	D	F	F	F	SIM	EV	CEC grau 3	Dorso	não	62	M
119	D	D	NEG	D	F	D	F	NÃO	EV	CEC grau 3	Dorso	não	62	M
120	F	D	NEG	D	D	D	D	SIM	EV	CEC grau 3	Dorso	não	28	M
121	D	D	NEG	D	F	D	D	SIM	EV	CEC grau 3	Dorso	não	62	M
122	D	D	NEG	D	D	D	D	SIM	EV	CEC grau 3	Cervical	sim	62	M
123	D	D	D	D	D	D	D	SIM	EV	CEC grau 3	Cervical	sim	62	M
124	D	D	F	D	D	D	D	SIM	EV	CEC grau 3	Retroauricula	sim	62	M
125	D	D	F	D	D	D	D	SIM	EV	CEC grau 3	Esterno	não	62	M
126	D	D	F	D	D	D	D	SIM	EV	CEC grau 3	Esterno	não	62	M
127	D	D	NEG	D	D	D	D	NÃO	EV	CEC grau 3	Antebraço	sim	33	F
128	F	D	NEG	D	D	D	D	NÃO	EV	CEC grau 3	Dorso	não	34	M
129	D	D	F	D	D	D	D	SIM	EV	CEC grau 3	Antebraço	sim	30	F
130	NA	NA	NA	NA	NA	NA	NA	NÃO	EV	CEC grau 3	Escapular	não	30	F
131	D	NA	F	D	D	D	D	SIM	EV	CEC "in situ"	Fronte	SIM	35	M
132	D	NA	F	D	D	D	D	SIM	EV	CEC "in situ"	Dorso	SIM	23	M
133	D	NA	F	D	D	D	D	SIM	EV	CEC "in situ"	Temporal	SIM	33	M
134	NA	NA	NA	NA	NA	NA	NA	NA	EV	CEC "in situ"	Supraclav	NÃO	35	F
135	D	NA	NA	D	D	D	NA	NA	EV	CEC "in situ"	Esterno	NÃO	26	M
136	D	NA	NA	NA	NA	NA	NA	NA	EV	CEC "in situ"	Temporal	sim	40	F
137	F	NA	NEG	D	NEG	D	D	SIM	EV	CEC "in situ"	Parietal	sim	40	F
138	NA	NA	D	NA	NA	NA	NA	NÃO	EV	CEC "in situ"	Clavicular	sim	24	M
139	D	NA	F	NA	D	D	D	SIM	NEV	CEC "in situ"	Escapular e	não	78	F
140	D	D	D	D	D	D	D	SIM	EV	CEC "in situ"	Cervical	SIM	43	M
141	D	D	D	D	D	D	D	SIM	EV	CEC "in situ"	Preauricular	SIM	46	M
142	D	D	F	D	D	D	D	SIM	EV	CEC "in situ"	Palpebra	SIM	39	F
143	F	D	F	F	NEG	D	F	SIM	EV	CEC "in situ"	Torax	NÃO	22	F
144	D	D	F	D	F	D	D	SIM	EV	CEC "in situ"	Mao	SIM	42	M
145	D	D	F	D	F	D	F	SIM	EV	CEC "in situ"	Fronte	SIM	55	F
146	D	D	D	D	F	D	D	NA	NEV	Pele normal	Tronco	não	76	M
147	D	D	D	D	D	D	D	NÃO	NEV	Pele normal	Cervical e	sim	63	M
148	NA	NA	D	NA	NA	NA	NA	NÃO	NEV	Pele normal	Fronte	sim	66	F
149	NA	NA	D	NA	NA	NA	NA	NÃO	NEV	Pele normal	Sobrancelha e	sim	83	F
150	NA	D	NA	D	NA	NA	D	NA	NEV	Pele normal	Torax	não	67	M
151	D	D	D	D	F	D	D	SIM	NEV	Pele normal	Fronte	sim	89	F
152	NA	D	D	D	NA	NA	D	SIM	NEV	Pele normal	Flanco	não	78	M
153	D	D	D	D	F	D	D	SIM	EV	Pele normal	Escapular	não	29	M
154	D	D	D	D	F	D	F	NÃO	EV	Pele normal	Frontal	sim	41	M
155	D	D	F	NA	NEG	D	D	SIM	NEV	CEC "in situ"	Escapular	NÃO	78	F
156	D	D	F	NA	F	D	F	SIM	NEV	CEC "in situ"	Mandibula	SIM	74	F
157	D	F	F	NA	NEG	D	D	SIM	NEV	CEC "in situ"	Braço	SIM	60	M
158	D	D	NEG	D	F	D	D	NÃO	NEV	CEC "in situ"	Esterno	NÃO	79	M
159	D	D	F	D	D	D	D	SIM	NEV	CEC "in situ"	Mse	SIM	69	F
160	D	D	F	D	F	D	D	SIM	NEV	CEC "in situ"	Malar	SIM	68	M
161	F	D	F	D	D	D	D	SIM	EV	CEC grau 1	Temporal	SIM	26	M
162	D	D	F	D	D	D	D	SIM	EV	CEC grau 1	Nasal	SIM	26	M
163	D	D	F	D	D	D	D	SIM	EV	CEC grau 1	Temporal	SIM	26	M
164	NA	D	NEG	D	F	F	NEG	NÃO	EV	CEC grau 1	Occipital	SIM	46	M
165	D	D	D	D	D	D	D	NÃO	EV	Pele normal	Torax	NÃO	47	F
166	D	D	D	D	D	D	D	NÃO	EV	Pele normal	Frontal	sim	70	M
167	F	D	F	D	F	D	F	SIM	EV	CEC grau 1	Face	sim	47	M
168	D	D	F	D	D	D	D	NÃO	EV	CEC grau 1	Face	sim	47	M
169	F	D	F	D	D	D	D	NÃO	EV	CEC grau 1	Fronte	sim	55	F
170	F	D	F	D	F	D	D	SIM	EV	CEC grau 1	Retroauricular	sim	46	M
171	D	D	F	D	D	D	D	SIM	EV	CEC grau 2	Temporal	SIM	26	M
172	D	D	D	D	D	D	D	NÃO	EV	verruga plana	Abdome	NÃO	34	M
173	D	D	D	D	D	D	D	NÃO	EV	Pele normal	Supraclav	NÃO	60	M
174	NA	NA	NA	NA	NA	NA	NA	NA	NEV	Pele normal	Esterno	não	79	F
175	F	D	D	D	D	D	D	NÃO	NEV	Pele normal	Torax	não	73	M
176	D	D	D	D	NEG	D	D	NÃO	NEV	Pele normal	Esterno	não	64	M
177	NA	NA	NA	NA	NA	NA	NA	NA	NEV	Pele normal	Mandibula	sim	84	F

continua

Continuação: Quadro 1 – Dados clínicos das amostras analisadas

178	D	D	D	D	D	D	NA	NÃO	EV	Pele normal	Fronte	SIM	46	M
179	D	D	F	F	F	D	D	SIM	EV	Pele normal	Torax	não	28	F
180	D	D	D	D	NA	D	D	NÃO	EV	Pele normal	Temporal	sim	31	M
181	D	D	D	D	NA	D	D	NÃO	NEV	Pele normal	Mao	sim	82	F
182	F	D	F	F	F	D	F	SIM	EV	CEC grau 1	Fronte	sim	60	M
183	F	D	D	D	D	NA	D	SIM	EV	CEC grau 3	Dorso	não	30	M
184	F	D	NEG	D	D	D	F	SIM	EV	CEC grau 2	Fronte	sim	50	F
185	D	D	D	NA	F	D	D	NÃO	NEV	Pele normal	Infra-auricular	sim	74	F
186	D	D	D	NA	F	D	D	NÃO	NEV	Pele normal	Mandibular	sim	76	M
187	D	D	D	NA	F	D	D	NÃO	NEV	Pele normal	Ulnar	sim	69	F
188	D	D	D	NA	F	D	D	NÃO	NEV	Pele normal	Antebraço	sim	80	F
189	D	D	D	NA	F	D	D	NÃO	NEV	Pele normal	Malar	sim	81	F
190	D	D	D	NA	F	NA	D	NÃO	NEV	Pele normal	Helice	sim	84	M
191	D	D	D	NA	F	D	D	NÃO	EV	Pele normal	Dorso	não	62	M
192	D	D	D	NA	NEG	D	D	NÃO	EV	Pele normal	Dorso	não	62	M
193	D	D	F	NA	F	D	D	NÃO	EV	Pele normal	Dorso	não	28	M
194	D	D	F	D	F	D	D	NÃO	EV	Pele normal	Dorso	não	62	M
195	D	D	D	D	D	D	D	NÃO	EV	Pele normal	Cervical	sim	62	M
196	D	D	D	NA	D	D	D	NÃO	EV	Pele normal	Antebraço	sim	33	F
197	D	D	F	D	D	D	D	NÃO	EV	Pele normal	Dorso	não	34	M
198	D	NA	D	NA	NA	NA	NA	NA	EV	Pele normal	Escapular	não	30	F
199	D	D	D	D	F	D	D	NÃO	EV	Pele normal	Cervical	sim	62	M
200	D	D	D	D	D	NEG	D	NÃO	NEV	Pele normal	Malar	sim	79	F
201	D	D	F	D	F	D	D	NÃO	NEV	Pele normal	Malar	sim	70	F
202	D	D	D	D	D	D	D	NÃO	NEV	Pele normal	Cervical	sim	68	M
203	D	D	D	D	F	D	D	NÃO	NEV	Pele normal	Antebraco	sim	50	M
204	D	D	D	D	F	D	D	NÃO	NEV	Pele normal	Esterno	não	85	M
205	D	D	F	F	F	D	D	NÃO	NEV	Pele normal	Esterno	não	91	M
206	NA	NA	NA	NA	NA	D	NA	NA	NEV	Pele normal	Antebraco	sim	49	M
207	D	D	D	D	F	D	D	NÃO	NEV	Pele normal	Palpebra	sim	80	F
208	D	D	D	D	F	D	D	NÃO	NEV	Pele normal	Malar	sim	77	F
209	D	D	D	D	F	D	D	NÃO	NEV	Pele normal	Clavicular	não	66	M
210	D	D	D	D	F	D	D	NÃO	NEV	Pele normal	Esterno	não	69	F
211	D	D	F	F	F	D	D	NÃO	NEV	verruga plana	Dorso do pé	não	54	F
212	D	D	F	D	F	D	D	NÃO	NEV	verruga plana	Helice	sim	86	M
213	D	D	D	D	D	D	D	NÃO	NEV	verruga plana	Malar e	sim	81	F
214	D	D	D	F	F	D	D	NÃO	EV	verruga plana	Braço	sim	32	F
215	D	D	F	D	D	D	D	SIM	EV	verruga plana	Dorso	não	26	F
216	D	D	F	D	D	D	D	SIM	EV	verruga plana	Antebraço	sim	60	M
217	D	D	D	D	D	D	D	SIM	EV	verruga plana	Temporal	sim	45	M
218	D	D	F	D	D	D	D	SIM	EV	verruga plana	Punho	sim	41	F
219	D	D	F	D	D	D	D	SIM	EV	verruga plana	Ni	NA	NA	F
220	D	D	D	D	D	D	F	NÃO	EV	verruga plana	Dorso da mão	sim	37	F
221	D	D	D	D	D	D	NA	NÃO	EV	verruga plana	Tronco	não	19	M
222	D	D	D	D	D	D	D	NÃO	EV	verruga plana	Dorso	não	31	F
223	D	D	F	D	D	D	D	NÃO	EV	verruga plana	Dorso	não	21	M
224	D	D	F	D	D	D	D	NÃO	EV	verruga plana	Dorso	não	30	M
225	D	D	F	D	D	D	D	NÃO	EV	verruga plana	Dorso	não	54	M
226	NA	D	D	D	D	D	D	NA	EV	verruga plana	Mao	sim	44	F
227	D	F	F	D	F	D	D	NÃO	NEV	verruga plana	Braço d	sim	32	F
228	D	F	F	D	F	D	D	NÃO	NEV	verruga plana	Antebraço e	sim	42	F
229	D	D	D	D	F	D	D	NÃO	NEV	verruga plana	Dorso	não	9	F
230	D	D	D	D	F	D	D	NÃO	NEV	verruga plana	Antebraço e	sim	56	F
231	NA	NA	NA	D	NA	NA	NA	NA	EV	Pele normal	Pre tibial	não	46	F
232	NA	D	F	D	F	D	D	NÃO	EV	Pele normal	Cervical	sim	61	M
233	D	D	F	NA	F	D	D	NÃO	EV	Pele normal	Panturrilha	não	35	F
234	D	D	D	NA	F	D	D	NÃO	EV	Pele normal	Dorso	não	54	M
235	NA	NA	NA	D	NA	D	D	NA	EV	Pele normal	Pre auricular d	não	53	M
236	D	D	NA	D	NA	D	F	NA	EV	Pele normal	Esterno	não	69	M
237	NA	NA	NA	D	NA	NA	NA	NA	EV	Pele normal	Frontal	SIM	47	M

continua

Continuação: Quadro 1 – Dados clínicos das amostras analisadas

238	NA	NA	NA	D	NA	D	D	NA	EV	Pele normal	Frontal	sim	70	M
239	D	D	D	NA	F	D	D	NÃO	EV	Pele normal	Temporal	sim	46	M
240	NA	NA	D	D	NA	NA	NA	NA	EV	Pele normal	Fronte	sim	55	F
241	D	D	D	D	F	NA	NA	NÃO	EV	Pele normal	Supraciliar	sim	42	M
242	D	D	D	NA	F	D	D	NÃO	EV	Pele normal	Retroauricular	sim	29	M
243	NA	NA	NA	NA	NA	NA	NA	NA	EV	Pele normal	Fronte	sim	50	F
244	D	NA	D	NA	NA	NA	NA	NÃO	EV	Pele normal	Fronte	sim	46	M
245	D	NA	D	NA	NA	NA	NA	NÃO	EV	Pele normal	Lombar	não	67	M
246	NA	D	NA	D	NA	NA	NA	NA	NEV	Pele normal	Cervical	sim	83	M
247	NA	NA	NA	NA	NEG	NA	D	NA	NEV	Pele normal	Antebraço	sim	60	M
248	D	D	D	NA	NEG	D	NA	NA	NEV	Pele normal	Torax	não	62	M
249	D	D	D	D	D	D	D	NÃO	NEV	Pele normal	Mandibula d	sim	74	F
250	D	D	D	D	NEG	D	NA	NÃO	NEV	Pele normal	Pre esternal	não	80	M
251	D	D	D	D	NEG	D	F	NÃO	NEV	Pele normal	Antebraço	sim	70	F
252	D	D	D	D	D	D	NA	NÃO	NEV	Pele normal	Face	sim	68	M
253	D	D	D	F	F	D	D	NÃO	NEV	Pele normal	Dorso da mão	sim	69	M
254	D	D	D	D	F	D	D	NÃO	NEV	Pele normal	Pre esternal	não	72	M
255	NA	NA	NA	NA	NA	NA	NA	NA	NEV	Pele normal	Supraclav e	não	78	F
256	D	D	F	D	F	D	D	NÃO	NEV	Pele normal	Malar d	sim	71	F
257	D	D	D	D	F	D	D	NÃO	NEV	Pele normal	CLAVICUAR d	não	56	F
258	D	D	D	F	F	F	D	SIM	NEV	Pele normal	Palpebra	sim	73	F
259	NA	NA	NA	NA	D	D	NA	NA	NEV	Pele normal	Temporal	sim	92	M
260	D	D	D	D	D	D	NA	NÃO	NEV	Pele normal	Parietal	sim	72	M
261	D	D	D	F	F	D	F	NÃO	NEV	Pele normal	Pre auricular	sim	87	M
162	D	D	D	D	D	D	D	NÃO	NEV	Pele normal	Malar e	sim	77	F
263	D	D	D	D	D	D	D	NÃO	NEV	Pele normal	Orelha	sim	85	F
264	D	D	D	D	F	D	F	NÃO	NEV	Pele normal	Esterno	não	70	M
265	NA	NA	NA	NA	NA	NA	D	NA	NEV	Pele normal	Frontoparietal	sim	85	M
266	NA	NA	NA	NA	NA	NA	D	NA	NEV	Pele normal	Dorso e	não	52	M
267	D	D	D	D	F	D	D	NÃO	NEV	Pele normal	Face	sim	85	M
268	D	D	D	D	D	D	D	NÃO	NEV	Pele normal	Face	sim	84	M
269	D	NA	NA	NA	NA	NA	NA	NA	NEV	Pele normal	Malar e	sim	68	F
270	D	NA	D	F	F	D	F	NA	NEV	Pele normal	Fronte	sim	79	F
271	D	D	D	D	F	D	D	SIM	NEV	Pele normal	Nasal	sim	71	M
272	D	D	D	D	F	D	D	NÃO	NEV	Pele normal	Mandibula	sim	86	F
273	NA	NA	NA	NA	NA	NA	NA	NA	NEV	Pele normal	Malar	sim	46	F
274	D	D	F	D	F	NA	D	NÃO	NEV	Pele normal	Temporal	sim	78	F
275	D	D	D	F	F	D	F	NÃO	NEV	Pele normal	Nasogeniano	sim	88	M
276	D	D	D	D	D	D	D	NÃO	NEV	Pele normal	Malar	sim	93	F
277	D	D	D	D	F	D	D	NÃO	NEV	Pele normal	Fronte	sim	77	F
278	D	D	D	D	F	D	D	NA	NEV	Pele normal	Torax	não	83	F
279	D	D	D	D	D	D	D	NÃO	NEV	Pele normal	Retroauricular	sim	87	M
280	D	D	D	D	F	D	D	NÃO	NEV	Pele normal	Face	sim	64	M
281	D	D	D	D	F	D	D	NÃO	NEV	Pele normal	Malar	sim	69	M
282	D	D	D	D	F	D	D	NÃO	NEV	Pele normal	Frontal	sim	87	M
283	D	D	D	D	F	D	D	NÃO	NEV	Pele normal	Malar	sim	64	F
284	D	D	D	D	F	D	D	NÃO	NEV	Pele normal	Cervical	sim	73	M
285	D	D	D	D	D	D	D	NÃO	NEV	Pele normal	Temporal	sim	86	M
286	D	D	D	D	D	D	D	NÃO	NEV	Pele normal	Malar	sim	86	M
287	D	D	D	D	F	D	D	NA	NEV	Pele normal	Temporal	sim	84	M
288	NA	NA	NA	NA	NA	NA	NA	NA	NEV	Pele normal	Malar	sim	96	M
289	D	D	D	D	F	NA	D	NÃO	NEV	Pele normal	Antebraço	sim	79	F
290	NA	D	NA	D	NA	NA	D	NA	NEV	Pele normal	Antebraco	sim	81	M
291	D	D	D	D	F	D	D	NÃO	NEV	Pele normal	Antebraco	sim	79	M
292	D	D	D	D	F	D	D	NÃO	NEV	Pele normal	Antebraco	sim	58	F
293	D	D	F	D	NEG	D	F	NÃO	EV	verruga plana	Dorso	não	8	F
294	D	D	F	D	NEG	D	D	SIM	EV	verruga plana	Antebraço	sim	8	F
295	D	F	D	D	NEG	F	D	SIM	EV	verruga plana	Joelho	sim	20	F
296	D	F	F	D	NEG	D	D	NÃO	NEV	verruga plana	Dorso	não	63	M
297	D	F	D	D	NEG	D	D	NÃO	NEV	verruga plana	Dorso	não	48	M

continua

Continuação: Quadro 1 – Dados clínicos das amostras analisadas

298	D	F	D	D	NEG	F	F	SIM	NEV	verruga plana	Perna	sim	43	M
299	D	F	F	D	NEG	D	D	NÃO	NEV	verruga plana	Mão	sim	80	M
300	D	D	F	D	NEG	D	D	NÃO	NEV	verruga plana	Antebraço	sim	3	F
301	D	F	D	D	NEG	D	D	NÃO	NEV	verruga plana	Face	sim	13	M
302	D	D	D	D	NEG	D	F	NÃO	NEV	verruga plana	Dorso	não	37	F
303	D	F	D	D	NEG	D	D	SIM	NEV	verruga plana	Joelho	sim	21	M
304	D	F	D	D	F	D	D	NÃO	NEV	verruga plana	Perna	sim	54	M
305	D	D	F	D	NEG	D	F	NÃO	NEV	verruga plana	Cervical	sim	63	M
306	D	D	D	F	NEG	D	F	NÃO	NEV	verruga plana	Mão	sim	43	M
307	D	D	D	D	NEG	D	D	NÃO	NEV	verruga plana	Fronte	sim	8	M
308	D	F	D	D	NEG	D	F	NÃO	NEV	verruga plana	Antebraço	sim	44	M
309	D	D	D	D	F	D	D	NÃO	EV	verruga plana	Cervical	sim	29	M
310	D	F	D	D	NEG	D	D	NÃO	NEV	verruga plana	Antebraço	sim	36	F

*3N:marcação nuclear da claudina-3; D: difuso; F: focal; NEG: negativo; NA: não avaliável; EV: epidermodisplasia verruciforme; NEV: não epidermodislplasia verruciforme; M: masculino; F: feminino; CEC: carcinoma espinocelular

9. Referências

9. REFERÊNCIAS

1. Majewski S, Jablonska S. EPIDERMODYSPLASIA-VERRUCIFORMIS AS A MODEL OF HUMAN PAPILLOMAVIRUS-INDUCED GENETIC CANCER OF THE SKIN. Archives of Dermatology. 1995;131(11):1312-8.

2. Jablonska S, Majewski S. Epidermodysplasia verruciformis: immunological and clinical aspects. Curr Top Microbiol Immunol. 1994;186:157-75.

3. Orth G, Jablonska S, Jarzabek-Chorzelska M, Obalek S, Rzesa G, Favre M, et al. Characteristics of the lesions and risk of malignant conversion associated with the type of human papillomavirus involved in epidermodysplasia verruciformis. Cancer Res. 1979;39(3):1074-82.

4. de Oliveira WR, Festa Neto C, Rady PL, Tyring SK. Clinical aspects of epidermodysplasia verruciformis. J Eur Acad Dermatol Venereol. 2003;17(4):394-8.

5. Gül U, Kiliç A, Gönül M, Cakmak SK, Bayis SS. Clinical aspects of epidermodysplasia verruciformis and review of the literature. Int J Dermatol. 2007;46(10):1069-72.

6. Majewski S, Jablonska S. Human papillomavirus-associated tumors of the skin and mucosa. J Am Acad Dermatol. 1997;36(5 Pt 1):659-85; quiz 86-8.

7. de Oliveira WR, He Q, Rady PL, Hughes TK, Neto CF, Rivitti EA, et al. HPV typing in Brazilian patients with epidermodysplasia verruciformis: high prevalence of EV-HPV 25. J Cutan Med Surg. 2004;8(2):110-5.

8. de Oliveira WR, Silva LLD, Neto CF, Tyring S. Deleterious Effect of Radiation Therapy on Epidermodysplasia Verruciformis Patients. Journal of Cutaneous Medicine and Surgery. 2015;19(4):416-21.

9. Oliveira WR, Rady PL, Festa C, Rivitti EA, Tyring SK. Skin cancer in epidermodysplasia verruciformis patients from Brazil. J Eur Acad Dermatol Venereol. 2006;20(9):1154-6.

10. Howley PM, Pfister HJ. Beta genus papillomaviruses and skin cancer. Virology. 2015;479-480:290-6.

11. Majewski S, Jablonska S. Skin autografts in epidermodysplasia verruciformis: Human papillomavirus-associated cutaneous changes need over 20 years for malignant conversion. Cancer Research. 1997;57(19):4214-6.

12. Lourenço SV, Coutinho-Camillo CM, Buim ME, Pereira CM, Carvalho AL, Kowalski LP, et al. Oral squamous cell carcinoma: status of tight junction claudins in the different histopathological patterns and relationship with clinical parameters. A tissue-microarray-based study of 136 cases. J Clin Pathol. 2010;63(7):609-14.

13. Brandner JM. Tight junctions and tight junction proteins in mammalian epidermis. European Journal of Pharmaceutics and Biopharmaceutics. 2009;72(2):289-94.

14. Ouban A, Ahmed AA. Claudins in human cancer: a review. Histol Histopathol. 2010;25(1):83-90.

15. Brandner JM. Importance of Tight Junctions in Relation to Skin Barrier Function. Curr Probl Dermatol. 2016;49:27-37.

16. Brandner JM, Kief S, Wladykowski E, Houdek P, Moll I. Tight junction proteins in the skin. Skin Pharmacology and Physiology. 2006;19(2):71-7.

17. Morita K, Miyachi Y. Tight junctions in the skin. J Dermatol Sci. 2003;31(2):81-9.

18. Escudero-Esparza A, Jiang WG, Martin TA. The Claudin family and its role in cancer and metastasis. Front Biosci (Landmark Ed). 2011;16:1069-83.

19. Angelow S, Ahlstrom R, Yu ASL. Biology of claudins. American Journal of Physiology-Renal Physiology. 2008;295(4):F867-F76.

20. Soini Y. Expression of claudins 1, 2, 3, 4, 5 and 7 in various types of tumours. Histopathology. 2005;46(5):551-60.

21. Barcelos AC, Sotto MN. Comparative analysis of the expression of cytokeratins (1, 10, 14, 16, 4), involucrin, filaggrin and e-cadherin in plane warts and epidermodysplasia verruciformis plane wart-type lesions. J Cutan Pathol. 2009;36(6):647-54.

22. Hintsala HR, Siponen M, Haapasaari KM, Karihtala P, Soini Y. Claudins 1, 2, 3, 4, 5 and 7 in solar keratosis and squamocellular carcinoma of the skin. International Journal of Clinical and Experimental Pathology. 2013;6(12):2855-63.

23. Kondoh A, Takano K, Kojima T, Ohkuni T, Kamekura R, Ogasawara N, et al. Altered expression of claudin-1, claudin-7, and tricellulin regardless of human papilloma virus infection in human tonsillar squamous cell carcinoma. Acta Otolaryngol. 2011;131(8):861-8.

24. Sobel G, Paska C, Szabo I, Kiss A, Kadar A, Schaff Z. Increased expression of claudins in cervical squamous intraepithelial neoplasia and invasive carcinoma. Human Pathology. 2005;36(2):162-9.

25. Lee JW, Lee SJ, Seo J, Song SY, Ahn G, Park CS, et al. Increased expressions of claudin-1 and claudin-7 during the progression of cervical neoplasia. Gynecol Oncol. 2005;97(1):53-9.

26. Sawada N, Murata M, Kikuchi K, Osanai M, Tobioka H, Kojima T, et al. Tight junctions and human diseases. Med Electron Microsc. 2003;36(3):147-56.

27. Lewandowsky F. Ein Fall einer bisher nicht beschriebenen Hauterkrankung (Epidermodysplasia verruciformis). In: Lutz W, editor.: Archiv für Dermatologie und Syphilis; 1922. p. 193-203.

28. Jablonska S, Milewski B. [Information on epidermodysplasia verruciformis Lewandowsky-Lutz; positive results of auto- and heteroinoculation]. Dermatologica. 1957;115(1):1-22.

29. Jablonska S, Fabjanska L, Formas I. On the viral etiology of epidermodysplasia verruciformis. Dermatologica. 1966;132(5):369-85.

30. Orth G. Genetics of epidermodysplasia verruciformis: Insights into host defense against papillomaviruses. Semin Immunol. 2006;18(6):362-74.

31. Vohra S, Sharma NL, Shanker V, Mahajan VK, Jindal N. Autosomal dominant epidermodysplasia verruciformis: a clinicotherapeutic experience in two cases. Indian J Dermatol Venereol Leprol. 2010;76(5):557-61.

32. de Jong SJ, Imahorn E, Itin P, Uitto J, Orth G, Jouanguy E, et al. Epidermodysplasia Verruciformis: Inborn Errors of Immunity to Human Beta-Papillomaviruses. Front Microbiol. 2018;9:1222.

33. Sehgal VN, Luthra A, Bajaj P. Epidermodysplasia verruciformis: 14 members of a pedigree with an intriguing squamous cell carcinoma transformation. Int J Dermatol. 2002;41(8):500-3.

34. Lutzner MA. Epidermodysplasia verruciformis. An autosomal recessive disease characterized by viral warts and skin cancer. A model for viral oncogenesis. Bull Cancer. 1978;65(2):169-82.

35. JL B, JL J, RP R. Dermatologia. 2a ed. Rio de Janeiro: Elsevier; 2010.

36. Berthelot C, Dickerson MC, Rady P, He Q, Niroomand F, Tyring SK, et al. Treatment of a patient with epidermodysplasia verruciformis carrying a novel EVER2 mutation with imiquimod. J Am Acad Dermatol. 2007;56(5):882-6.

37. Roncalli de Oliveira W, Neto CF, Rady PL, Tyring SK. Seborrheic Keratosis-like lesions in patients with epidermodysplasia verruciformis. J Dermatol. 2003;30(1):48-53.

38. Jacyk WK, Dreyer L, de Villiers EM. Seborrheic keratoses of black patients with epidermodysplasia verruciformis contain human papillomavirus DNA. Am J Dermatopathol. 1993;15(1):1-6.

39. Tomasini C, Aloi F, Pippione M. Seborrheic keratosis-like lesions in epidermodysplasia verruciformis. J Cutan Pathol. 1993;20(3):237-41.

40. Bloch PH. Transformation of seborrheic keratosis into Bowen's disease. J Cutan Pathol. 1978;5(6):361-7.

41. Jablonska S, Obalek S, Orth G, Haftek M, Jarzabek-Chorzelska M. Regression of the lesions of epidermodysplasia verruciformis. Br J Dermatol. 1982;107(1):109-15.

42. Majewski S, Jablonska S, Orth G. Epidermodysplasia verruciformis. Immunological and nonimmunological surveillance mechanisms: role in tumor progression. Clin Dermatol. 1997;15(3):321-34.

43. Lutzner MA, Blanchet-Bardon C, Orth G. Clinical observations, virologic studies, and treatment trials in patients with epidermodysplasia verruciformis, a

disease induced by specific human papillomaviruses. J Invest Dermatol. 1984;83(1 Suppl):18s-25s.

44. D W. Weedon's Skin Pathology. 3a ed: Churchill Livingstone Elsevier; 2010.

45. Yoshida R, Kato T, Kawase M, Honda M, Mitsuishi T. Two sisters reveal autosomal recessive inheritance of epidermodysplasia verruciformis: a case report. BMC Dermatol. 2014;14:12.

46. de Villiers EM, Fauquet C, Broker TR, Bernard HU, zur Hausen H. Classification of papillomaviruses. Virology. 2004;324(1):17-27.

47. Tyring S. Mucocutaneous Manifestations of Viral Diseases. 1st ed. New York: CRC Press; 2002.

48. Accardi R, Gheit T. Cutaneous HPV and skin cancer. Presse Med. 2014;43(12 Pt 2):e435-43.

49. Munger K, Baldwin A, Edwards KM, Hayakawa H, Nguyen CL, Owens M, et al. Mechanisms of human papillomavirus-induced oncogenesis. J Virol. 2004;78(21):11451-60.

50. Tungteakkhun SS, Duerksen-Hughes PJ. Cellular binding partners of the human papillomavirus E6 protein. Arch Virol. 2008;153(3):397-408.

51. Egawa N, Egawa K, Griffin H, Doorbar J. Human Papillomaviruses; Epithelial Tropisms, and the Development of Neoplasia. Viruses. 2015;7(7):3863-90.

52. Nunes EM, Talpe-Nunes V, Sichero L. Epidemiology and biology of cutaneous human papillomavirus. Clinics (Sao Paulo). 2018;73(suppl 1):e489s.

53. Gewirtzman A, Bartlett B, Tyring S. Epidermodysplasia verruciformis and human papilloma virus. Curr Opin Infect Dis. 2008;21(2):141-6.

54. Levinson W. Microbiologia médica e imunologia. 12ed ed. Porto Alegre: AMGH; 2014.

55. Giroglou T, Florin L, Schafer F, Streeck RE, Sapp M. Human papillomavirus infection requires cell surface heparan sulfate. J Virol. 2001;75(3):1565-70.

56. Arron ST, Jennings L, Nindl I, Rosl F, Bouwes Bavinck JN, Seckin D, et al. Viral oncogenesis and its role in nonmelanoma skin cancer. Br J Dermatol. 2011;164(6):1201-13.

57. Alberts B. Biologia molecular da célula. 5ed ed. Porto Alegre: Artmed; 2010.

58. Bennett JE, Dolin R, Blaser MJ. Mandell, Douglas, and Bennett´s Principles and Practice of Infectious Diseases. 8th ed. Philadelphia: Elsevier Saunders; 2014.

59. Leto M, Santos Junior GF, Porro AM, Tomimori J. Human papillomavirus infection: etiopathogenesis, molecular biology and clinical manifestations. An Bras Dermatol. 2011;86(2):306-17.

60. Wang J, Aldabagh B, Yu J, Arron ST. Role of human papillomavirus in cutaneous squamous cell carcinoma: a meta-analysis. J Am Acad Dermatol. 2014;70(4):621-9.

61. Bouvard V, Baan R, Straif K, Grosse Y, Secretan B, El Ghissassi F, et al. A review of human carcinogens--Part B: biological agents. Lancet Oncol. 2009;10(4):321-2.

62. Caldeira S, Zehbe I, Accardi R, Malanchi I, Dong W, Giarre M, et al. The E6 and E7 proteins of the cutaneous human papillomavirus type 38 display transforming properties. J Virol. 2003;77(3):2195-206.

63. Simmonds M, Storey A. Identification of the regions of the HPV 5 E6 protein involved in Bak degradation and inhibition of apoptosis. Int J Cancer. 2008;123(10):2260-6.

64. Bedard KM, Underbrink MP, Howie HL, Galloway DA. The E6 oncoproteins from human betapapillomaviruses differentially activate telomerase through an E6AP-dependent mechanism and prolong the lifespan of primary keratinocytes. J Virol. 2008;82(8):3894-902.

65. Orth G. Host defenses against human papillomaviruses: lessons from epidermodysplasia verruciformis. Curr Top Microbiol Immunol. 2008;321:59-83.

66. Aochi S, Nakanishi G, Suzuki N, Setsu N, Suzuki D, Aya K, et al. A novel homozygous mutation of the EVER1/TMC6 gene in a Japanese patient with epidermodysplasia verruciformis. Br J Dermatol. 2007;157(6):1265-6.

67. Shruti S, Siraj F, Singh A, Ramesh V. Epidermodysplasia verruciformis: three case reports and a brief review. Acta Dermatovenerol Alp Pannonica Adriat. 2017;26(3):59-61.

68. Androphy EJ, Dvoretzky I, Lowy DR. X-linked inheritance of epidermodysplasia verruciformis. Genetic and virologic studies of a kindred. Arch Dermatol. 1985;121(7):864-8.

69. Przybyszewska J, Zlotogorski A, Ramot Y. Re-evaluation of epidermodysplasia verruciformis: Reconciling more than 90 years of debate. J Am Acad Dermatol. 2017;76(6):1161-75.

70. Huang S, Wu JH, Lewis DJ, Rady PL, Tyring SK. A novel approach to the classification of epidermodysplasia verruciformis. Int J Dermatol. 2018;57(11):1344-50.

71. Kalińska-Bienias A, Kowalewski C, Majewski S. The EVER genes - the genetic etiology of carcinogenesis in epidermodysplasia verruciformis and a possible role in non-epidermodysplasia verruciformis patients. Postepy Dermatol Alergol. 2016;33(2):75-80.

72. Lazarczyk M, Pons C, Mendoza JA, Cassonnet P, Jacob Y, Favre M. Regulation of cellular zinc balance as a potential mechanism of EVER-mediated protection against pathogenesis by cutaneous oncogenic human papillomaviruses. J Exp Med. 2008;205(1):35-42.

73. Patel T, Morrison LK, Rady P, Tyring S. Epidermodysplasia verruciformis and susceptibility to HPV. Dis Markers. 2010;29(3-4):199-206.

74. Quint KD, Genders RE, de Koning MN, Borgogna C, Gariglio M, Bouwes Bavinck JN, et al. Human Beta-papillomavirus infection and keratinocyte carcinomas. J Pathol. 2015;235(2):342-54.

75. Nindl I, Gottschling M, Stockfleth E. Human papillomaviruses and non-melanoma skin cancer: basic virology and clinical manifestations. Dis Markers. 2007;23(4):247-59.

76. Sperling T, Oldak M, Walch-Ruckheim B, Wickenhauser C, Doorbar J, Pfister H, et al. Human papillomavirus type 8 interferes with a novel C/EBPbeta-mediated mechanism of keratinocyte CCL20 chemokine expression and Langerhans cell migration. PLoS Pathog. 2012;8(7):e1002833.

77. McLaughlin-Drubin ME. Human papillomaviruses and non-melanoma skin cancer. Semin Oncol. 2015;42(2):284-90.

78. Rajabi MT, Ghasemi H, Safizadeh M, Jamshidi S, Asadi-Amoli F, Abrishami Y, et al. Conjunctival squamous cell carcinoma with intraocular

invasion after radiotherapy in epidermodysplasia verruciformis. Can J Ophthalmol. 2014;49(2):e43-6.

79. Glinski W, Jablonska S, Langner A, Obalek S, Haftek M, Proniewska M. Cell-mediated immunity in epidermodysplasia verruciformis. Dermatologica. 1976;153(4):218-27.

80. Prawer SE, Pass F, Vance JC, Greenberg LJ, Yunis EJ, Zelickson AS. Depressed immune function in epidermodysplasia verruciformis. Arch Dermatol. 1977;113(4):495-9.

81. Vuillier F, Gaud G, Guillemot D, Commere PH, Pons C, Favre M. Loss of the HPV-infection resistance EVER2 protein impairs NF-kappaB signaling pathways in keratinocytes. PLoS One. 2014;9(2):e89479.

82. Gaud G, Guillemot D, Jacob Y, Favre M, Vuillier F. EVER2 protein binds TRADD to promote TNF-alpha-induced apoptosis. Cell Death Dis. 2013;4:e499.

83. Anadolu R, Oskay T, Erdem C, Boyvat A, Terzi E, Gurgey E. Treatment of epidermodysplasia verruciformis with a combination of acitretin and interferon alfa-2a. J Am Acad Dermatol. 2001;45(2):296-9.

84. Craven NM, Griffiths CE. Retinoids in the management of non-melanoma skin cancer and melanoma. Cancer Surv. 1996;26:267-88.

85. Lippman SM, Shimm DS, Meyskens FL, Jr. Nonsurgical treatments for skin cancer: retinoids and alpha-interferon. J Dermatol Surg Oncol. 1988;14(8):862-9.

86. Weber BP, Fierlbeck G, Kempf HG. Multiple metachronous skin squamous cell carcinomas and epidermodysplasia verruciformis in the head region: a human papilloma virus-associated disease. Eur Arch Otorhinolaryngol. 1994;251(6):342-6.

87. Kennedy JC, Pottier RH, Pross DC. Photodynamic therapy with endogenous protoporphyrin IX: basic principles and present clinical experience. J Photochem Photobiol B. 1990;6(1-2):143-8.

88. Szeimies RM, Calzavara-Pinton P, Karrer S, Ortel B, Landthaler M. Topical photodynamic therapy in dermatology. J Photochem Photobiol B. 1996;36(2):213-9.

89. Boehncke WH, Sterry W, Kaufmann R. Treatment of psoriasis by topical photodynamic therapy with polychromatic light. Lancet. 343. England1994. p. 801.

90. Frank RG, Bos JD. Photodynamic therapy for condylomata acuminata with local application of 5-aminolevulinic acid. Genitourin Med. 1996;72(1):70-1.

91. Rossi R, Bruscino N, Ricceri F, Grazzini M, Dindelli M, Lotti T. Photodynamic treatment for viral infections of the skin. G Ital Dermatol Venereol. 2009;144(1):79-83.

92. Karrer S, Szeimies RM, Abels C, Wlotzke U, Stolz W, Landthaler M. Epidermodysplasia verruciformis treated using topical 5-aminolaevulinic acid photodynamic therapy. Br J Dermatol. 1999;140(5):935-8.

93. Sunohara M, Ozawa T, Morimoto K, Harada T, Ishii M, Fukai K. Dye laser photodynamic therapy for Bowen's disease in a patient with epidermodysplasia verruciformis. Osaka City Med J. 2012;58(2):77-82.

94. Alessi SS, Sanches JA, Oliveira WR, Messina MC, Pimentel ER, Festa Neto C. Treatment of cutaneous tumors with topical 5% imiquimod cream. Clinics (Sao Paulo). 2009;64(10):961-6.

95. Schulze HJ, Cribier B, Requena L, Reifenberger J, Ferrandiz C, Garcia Diez A, et al. Imiquimod 5% cream for the treatment of superficial basal cell

carcinoma: results from a randomized vehicle-controlled phase III study in Europe. Br J Dermatol. 2005;152(5):939-47.

96. Heratizadeh A, Volker B, Kupsch E, Wichmann K, Kapp A, Werfel T. [Successful symptomatic treatment of epidermodysplasia verruciformis with imiquimod 5% cream]. Hautarzt. 2010;61(12):1052-5.

97. Janssen K, Lucker GP, Houwing RH, van Rijssel R. Epidermodysplasia verruciformis: unsuccessful therapeutic approach with imiquimod. Int J Dermatol. 2007;46 Suppl 3:45-7.

98. Furuse M, Fujita K, Hiiragi T, Fujimoto K, Tsukita S. Claudin-1 and -2: novel integral membrane proteins localizing at tight junctions with no sequence similarity to occludin. J Cell Biol. 1998;141(7):1539-50.

99. Ding L, Lu Z, Lu Q, Chen YH. The claudin family of proteins in human malignancy: a clinical perspective. Cancer Manag Res. 2013;5:367-75.

100. Basler K, Bergmann S, Heisig M, Naegel A, Zorn-Kruppa M, Brandner JM. The role of tight junctions in skin barrier function and dermal absorption. J Control Release. 2016;242:105-18.

101. Kirschner N, Bohner C, Rachow S, Brandner JM. Tight junctions: is there a role in dermatology? Archives of Dermatological Research. 2010;302(7):483-93.

102. Lapierre LA, Tuma PL, Navarre J, Goldenring JR, Anderson JM. VAP-33 localizes to both an intracellular vesicle population and with occludin at the tight junction. J Cell Sci. 1999;112 (Pt 21):3723-32.

103. Lal-Nag M, Morin PJ. The claudins. Genome Biol. 2009;10(8):235.

104. Hashimoto Y, Fukasawa M, Kuniyasu H, Yagi K, Kondoh M. Claudin-targeted drug development using anti-claudin monoclonal antibodies to treat hepatitis and cancer. Ann N Y Acad Sci. 2017;1397(1):5-16.

105. Mineta K, Yamamoto Y, Yamazaki Y, Tanaka H, Tada Y, Saito K, et al. Predicted expansion of the claudin multigene family. FEBS Lett. 2011;585(4):606-12.

106. Colegio OR, Van Itallie CM, McCrea HJ, Rahner C, Anderson JM. Claudins create charge-selective channels in the paracellular pathway between epithelial cells. American Journal of Physiology-Cell Physiology. 2002;283(1):C142-C7.

107. O'Neill CA, Garrod D. Tight junction proteins and the epidermis. Experimental Dermatology. 2011;20(2):88-91.

108. Krause G, Winkler L, Mueller SL, Haseloff RF, Piontek J, Blasig IE. Structure and function of claudins. Biochim Biophys Acta. 2008;1778(3):631-45.

109. Van Itallie CM, Rogan S, Yu A, Vidal LS, Holmes J, Anderson JM. Two splice variants of claudin-10 in the kidney create paracellular pores with different ion selectivities. Am J Physiol Renal Physiol. 2006;291(6):F1288-99.

110. Niimi T, Nagashima K, Ward JM, Minoo P, Zimonjic DB, Popescu NC, et al. claudin-18, a novel downstream target gene for the T/EBP/NKX2.1 homeodomain transcription factor, encodes lung- and stomach-specific isoforms through alternative splicing. Mol Cell Biol. 2001;21(21):7380-90.

111. Morita K, Miyachi Y, Furuse M. Tight junctions in epidermis: from barrier to keratinization. Eur J Dermatol. 2011;21(1):12-7.

112. Furuse M, Hata M, Furuse K, Yoshida Y, Haratake A, Sugitani Y, et al. Claudin-based tight junctions are crucial for the mammalian epidermal barrier: a

lesson from claudin-1-deficient mice. Journal of Cell Biology. 2002;156(6):1099-111.

113. Troy TC, Turksen K. The targeted overexpression of a Claudin mutant in the epidermis of transgenic mice elicits striking epidermal and hair follicle abnormalities. Mol Biotechnol. 2007;36(2):166-74.

114. Zoschke C, Ulrich M, Sochorova M, Wolff C, Vavrova K, Ma N, et al. The barrier function of organotypic non-melanoma skin cancer models. Journal of Controlled Release. 2016;233:10-8.

115. Findley MK, Koval M. Regulation and roles for claudin-family tight junction proteins. IUBMB Life. 2009;61(4):431-7.

116. Singh AB, Sharma A, Dhawan P. Claudin family of proteins and cancer: an overview. J Oncol. 2010;2010:541957.

117. Kwon MJ. Emerging roles of claudins in human cancer. Int J Mol Sci. 2013;14(9):18148-80.

118. Van Itallie CM, Gambling TM, Carson JL, Anderson JM. Palmitoylation of claudins is required for efficient tight-junction localization. J Cell Sci. 2005;118(Pt 7):1427-36.

119. Fedwick JP, Lapointe TK, Meddings JB, Sherman PM, Buret AG. Helicobacter pylori activates myosin light-chain kinase to disrupt claudin-4 and claudin-5 and increase epithelial permeability. Infect Immun. 2005;73(12):7844-52.

120. Fujita K, Katahira J, Horiguchi Y, Sonoda N, Furuse M, Tsukita S. Clostridium perfringens enterotoxin binds to the second extracellular loop of claudin-3, a tight junction integral membrane protein. FEBS Lett. 2000;476(3):258-61.

121. Peltonen S, Riehokainen J, Pummi K, Peltonen J. Tight junction components occludin, ZO-1, and claudin-1,-4 and-5 in active and healing psoriasis. British Journal of Dermatology. 2007;156(3):466-72.

122. Brandner JM, Kief S, Grund C, Rendl M, Houdek P, Kuhn C, et al. Organization and formation of the tight junction system in human epidermis and cultured keratinocytes. European Journal of Cell Biology. 2002;81(5):253-63.

123. Kirschner N, Brandner JM. Barriers and more: functions of tight junction proteins in the skin. In: Fromm M, Schulzke JD, editors. Barriers and Channels Formed by Tight Junction Proteins I. Annals of the New York Academy of Sciences. 1257. Oxford: Blackwell Science Publ; 2012. p. 158-66.

124. Hadj-Rabia S, Baala L, Vabres P, Hamel-Teillac D, Jacquemin E, Fabre M, et al. Claudin-1 gene mutations in neonatal sclerosing cholangitis associated with ichthyosis: a tight junction disease. Gastroenterology. 2004;127(5):1386-90.

125. Kirchmeier P, Sayar E, Hotz A, Hausser I, Islek A, Yilmaz A, et al. Novel mutation in the CLDN1 gene in a Turkish family with neonatal ichthyosis sclerosing cholangitis (NISCH) syndrome. Br J Dermatol. 2014;170(4):976-8.

126. Kirschner N, Poetzl C, von den Driesch P, Wladykowski E, Moll I, Behne MJ, et al. Alteration of tight junction proteins is an early event in psoriasis: putative involvement of proinflammatory cytokines. Am J Pathol. 2009;175(3):1095-106.

127. Bergboer JGM, Zeeuwen P, Schalkwijk J. Genetics of psoriasis: evidence for epistatic interaction between skin barrier abnormalities and immune deviation. J Invest Dermatol. 2012;132(10):2320-31.

128. Gruber R, Bornchen C, Rose K, Daubmann A, Volksdorf T, Madykowski E, et al. Diverse Regulation of Claudin-1 and Claudin-4 in Atopic Dermatitis. American Journal of Pathology. 2015;185(10):2777-89.

129. Batista DI, Perez L, Orfali RL, Zaniboni MC, Samorano LP, Pereira NV, et al. Profile of skin barrier proteins (filaggrin, claudins 1 and 4) and Th1/Th2/Th17 cytokines in adults with atopic dermatitis. J Eur Acad Dermatol Venereol. 2015;29(6):1091-5.

130. Morin PJ. Claudin proteins in human cancer: promising new targets for diagnosis and therapy. Cancer Res. 2005;65(21):9603-6.

131. Pubmed.2018 (último acesso em 04/10/2018) [https://www.ncbi.nlm.nih.gov/pubmed/?term=claudins+cancer].

132. Turksen K, Troy TC. Junctions gone bad: claudins and loss of the barrier in cancer. Biochim Biophys Acta. 2011;1816(1):73-9.

133. Osanai M, Takasawa A, Murata M, Sawada N. Claudins in cancer: bench to bedside. Pflugers Arch. 2017;469(1):55-67.

134. Potenza C, Bernardini N, Balduzzi V, Losco L, Mambrin A, Marchesiello A, et al. A Review of the Literature of Surgical and Nonsurgical Treatments of Invasive Squamous Cells Carcinoma. Biomed Res Int. 2018;2018:9489163.

135. Fernandes AR, Santos AC, Sanchez-Lopez E, Kovacevic AB, Espina M, Calpena AC, et al. Neoplastic Multifocal Skin Lesions: Biology, Etiology, and Targeted Therapies for Nonmelanoma Skin Cancers. Skin Pharmacol Physiol. 2018;31(2):59-73.

136. Que SKT, Zwald FO, Schmults CD. Cutaneous squamous cell carcinoma: Incidence, risk factors, diagnosis, and staging. J Am Acad Dermatol. 2018;78(2):237-47.

137. Christensen SR. Recent advances in field cancerization and management of multiple cutaneous squamous cell carcinomas. F1000Res. 2018;7.

138. Arabzadeh A, Troy TC, Turksen K. Changes in the distribution pattern of Claudin tight junction proteins during the progression of mouse skin tumorigenesis. Bmc Cancer. 2007;7.

139. Nissinen L, Siljamaki E, Riihila P, Piipponen M, Farshchian M, Kivisaari A, et al. Expression of claudin-11 by tumor cells in cutaneous squamous cell carcinoma is dependent on the activity of p38delta. Exp Dermatol. 2017;26(9):771-7.

140. Morita K, Tsukita S, Miyachi Y. Tight junction-associated proteins (occludin, ZO-1, claudin-1, claudin-4) in squamous cell carcinoma and Bowen's disease. British Journal of Dermatology. 2004;151(2):328-34.

141. Zhang WN, Li W, Wang XL, Hu Z, Zhu D, Ding WC, et al. CLDN1 expression in cervical cancer cells is related to tumor invasion and metastasis. Oncotarget. 2016;7(52):87449-61.

142. Cunniffe C, Brankin B, Lambkin H, Ryan F. The role of claudin-1 and claudin-7 in cervical tumorigenesis. Anticancer Res. 2014;34(6):2851-7.

143. Sadalla JC, Lourenço SV, Sotto MN, Baracat EC, Carvalho JP. Claudin and p53 expression in vulvar lichen sclerosus and squamous-cell carcinoma. J Clin Pathol. 2011;64(10):853-7.

144. Dhawan P, Singh AB, Deane NG, No Y, Shiou SR, Schmidt C, et al. Claudin-1 regulates cellular transformation and metastatic behavior in colon cancer. J Clin Invest. 2005;115(7):1765-76.

145. Jablonska S, Orth G, Jarzabek-Chorzelska M, Glinski W, Obalek S, Rzesa G, et al. Twenty-one years of follow-up studies of familial epidermodysplasia verruciformis. Dermatologica. 1979;158(5):309-27.

146. Ouban A, Hamdan H, Hakam A, Ahmed AA. Claudin-1 Expression in Squamous Cell Carcinomas of Different Organs: Comparative Study of Cancerous Tissues and Normal Controls. International Journal of Surgical Pathology. 2012;20(2):132-8.

147. Lee JS, Park HS, Yoon HS, Cho S. Claudin-1 expression decreases with increasing pathological grade in actinic keratosis and may be a marker of high-risk actinic keratosis. Clin Exp Dermatol. 2018.

148. Miyamoto K, Kusumi T, Sato F, Kawasaki H, Shibata S, Ohashi M, et al. Decreased expression of claudin-1 is correlated with recurrence status in esophageal squamous cell carcinoma. Biomed Res. 2008;29(2):71-6.

149. Morohashi S, Kusumi T, Sato F, Odagiri H, Chiba H, Yoshihara S, et al. Decreased expression of claudin-1 correlates with recurrence status in breast cancer. Int J Mol Med. 2007;20(2):139-43.

150. Bello IO, Vilen ST, Niinimaa A, Kantola S, Soini Y, Salo T. Expression of claudins 1, 4, 5, and 7 and occludin, and relationship with prognosis in squamous cell carcinoma of the tongue. Hum Pathol. 2008;39(8):1212-20.

151. Jung JH, Jung CK, Choi HJ, Jun KH, Yoo J, Kang SJ, et al. Diagnostic utility of expression of claudins in non-small cell lung cancer: different expression profiles in squamous cell carcinomas and adenocarcinomas. Pathol Res Pract. 2009;205(6):409-16.

152. Kojima F, Ishida M, Takikita-Suzuki M, Hotta M, Katsura K, Nagata A, et al. Claudin expression profiles in Epstein-Barr virus-associated nasopharyngeal carcinoma. Oncol Rep. 2010;23(4):927-31.

153. Oku N, Sasabe E, Ueta E, Yamamoto T, Osaki T. Tight junction protein claudin-1 enhances the invasive activity of oral squamous cell carcinoma cells by

promoting cleavage of laminin-5 gamma2 chain via matrix metalloproteinase (MMP)-2 and membrane-type MMP-1. Cancer Res. 2006;66(10):5251-7.

154. Blackman B, Russell T, Nordeen SK, Medina D, Neville MC. Claudin 7 expression and localization in the normal murine mammary gland and murine mammary tumors. Breast Cancer Res. 2005;7(2):R248-55.

155. French AD, Fiori JL, Camilli TC, Leotlela PD, O'Connell MP, Frank BP, et al. PKC and PKA phosphorylation affect the subcellular localization of claudin-1 in melanoma cells. Int J Med Sci. 2009;6(2):93-101.

156. Zwanziger D, Badziong J, Ting S, Moeller LC, Schmid KW, Siebolts U, et al. The impact of CLAUDIN-1 on follicular thyroid carcinoma aggressiveness. Endocr Relat Cancer. 2015;22(5):819-30.

157. D'Souza T, Sherman-Baust CA, Poosala S, Mullin JM, Morin PJ. Age-related changes of claudin expression in mouse liver, kidney, and pancreas. J Gerontol A Biol Sci Med Sci. 2009;64(11):1146-53.

158. Amasheh S, Meiri N, Gitter AH, Schoneberg T, Mankertz J, Schulzke JD, et al. Claudin-2 expression induces cation-selective channels in tight junctions of epithelial cells. J Cell Sci. 2002;115(Pt 24):4969-76.

159. Aung PP, Mitani Y, Sanada Y, Nakayama H, Matsusaki K, Yasui W. Differential expression of claudin-2 in normal human tissues and gastrointestinal carcinomas. Virchows Arch. 2006;448(4):428-34.

160. Soini Y. Claudins 2, 3, 4, and 5 in Paget's disease and breast carcinoma. Human Pathology. 2004;35(12):1531-6.

161. Telgenhoff D, Ramsay S, Hilz S, Slusarewicz P, Shroot B. Claudin 2 mRNA and protein are present in human keratinocytes and may be regulated by all-trans-retinoic acid. Skin Pharmacol Physiol. 2008;21(4):211-7.

162. Tan X, Li D, Wang X, Zeng Y, Yan Y, Yang L. Claudin-2 downregulation by KSHV infection is involved in the regulation of endothelial barrier function. J Cutan Pathol. 2014;41(8):630-9.

163. Milatz S, Krug SM, Rosenthal R, Gunzel D, Muller D, Schulzke JD, et al. Claudin-3 acts as a sealing component of the tight junction for ions of either charge and uncharged solutes. Biochim Biophys Acta. 2010;1798(11):2048-57.

164. Agarwal R, D'Souza T, Morin PJ. Claudin-3 and claudin-4 expression in ovarian epithelial cells enhances invasion and is associated with increased matrix metalloproteinase-2 activity. Cancer Res. 2005;65(16):7378-85.

165. Riski M, Santala M, Soini Y, Talvensaari-Mattila A. Claudins 1, 3M, 3S, 4, 5 and 7 in vulvar neoplasms compared with vulvar squamous cell carcinoma. Tumour Biol. 2012;33(2):537-42.

166. Takala H, Saarnio J, Wiik H, Soini Y. Claudins 1, 3, 4, 5 and 7 in esophageal cancer: loss of claudin 3 and 4 expression is associated with metastatic behavior. APMIS. 2007;115(7):838-47.

167. Gottardi CJ, Arpin M, Fanning AS, Louvard D. The junction-associated protein, zonula occludens-1, localizes to the nucleus before the maturation and during the remodeling of cell-cell contacts. Proc Natl Acad Sci U S A. 1996;93(20):10779-84.

168. Islas S, Vega J, Ponce L, Gonzalez-Mariscal L. Nuclear localization of the tight junction protein ZO-2 in epithelial cells. Exp Cell Res. 2002;274(1):138-48.

169. Hagen SJ. Non-canonical functions of claudin proteins: Beyond the regulation of cell-cell adhesions. Tissue Barriers. 2017;5(2):e1327839.

170. Todd MC, Petty HM, King JM, Piana Marshall BN, Sheller RA, Cuevas ME. Overexpression and delocalization of claudin-3 protein in MCF-7 and MDA-MB-415 breast cancer cell lines. Oncol Lett. 2015;10(1):156-62.

171. Tokuhara Y, Morinishi T, Matsunaga T, Sakai M, Sakai T, Ohsaki H, et al. Nuclear expression of claudin-3 in human colorectal adenocarcinoma cell lines and tissues. Oncol Lett. 2018;15(1):99-108.

172. Zhu JL, Gao P, Wang ZN, Song YX, Li AL, Xu YY, et al. Clinicopathological significance of claudin-4 in gastric carcinoma. World J Surg Oncol. 2013;11:150.

173. Kojima T, Kohno T, Kubo T, Kaneko Y, Kakuki T, Kakiuchi A, et al. Regulation of claudin-4 via p63 in human epithelial cells. Ann N Y Acad Sci. 2017;1405(1):25-31.

174. Yigit N, Celik E, Yavan I, Gunal A, Kurt B, Karslioglu Y, et al. Distinctive immunostaining of claudin-4 in spiradenomas. Annals of Diagnostic Pathology. 2016;20:44-7.

175. Martin TA, Watkins G, Mansel RE, Jiang WG. Loss of tight junction plaque molecules in breast cancer tissues is associated with a poor prognosis in patients with breast cancer. Eur J Cancer. 2004;40(18):2717-25.

176. Tsutsumi K, Sato N, Tanabe R, Mizumoto K, Morimatsu K, Kayashima T, et al. Claudin-4 expression predicts survival in pancreatic ductal adenocarcinoma. Ann Surg Oncol. 2012;19 Suppl 3:S491-9.

177. Ersoz S, Mungan S, Cobanoglu U, Turgutalp H, Ozoran Y. Prognostic importance of Claudin-1 and Claudin-4 expression in colon carcinomas. Pathol Res Pract. 2011;207(5):285-9.

178. Cunningham SC, Kamangar F, Kim MP, Hammoud S, Haque R, Iacobuzio-Donahue CA, et al. Claudin-4, mitogen-activated protein kinase kinase

4, and stratifin are markers of gastric adenocarcinoma precursor lesions. Cancer Epidemiology Biomarkers & Prevention. 2006;15(2):281-7.

179. Michl P, Buchholz M, Rolke M, Kunsch S, Lohr M, McClane B, et al. Claudin-4: a new target for pancreatic cancer treatment using Clostridium perfringens enterotoxin. Gastroenterology. 2001;121(3):678-84.

180. Miettinen M, Sarlomo-Rikala M, Wang ZF. Claudin-5 as an immunohistochemical marker for angiosarcoma and hemangioendotheliomas. Am J Surg Pathol. 2011;35(12):1848-56.

181. Nitta T, Hata M, Gotoh S, Seo Y, Sasaki H, Hashimoto N, et al. Size-selective loosening of the blood-brain barrier in claudin-5-deficient mice. J Cell Biol. 2003;161(3):653-60.

182. Morita K, Sasaki H, Furuse K, Furuse M, Tsukita S, Miyachi Y. Expression of claudin-5 in dermal vascular endothelia. Exp Dermatol. 2003;12(3):289-95.

183. Phattarataratip E, Sappayatosok K. Expression of claudin-5, claudin-7 and occludin in oral squamous cell carcinoma and their clinico-pathological significance. J Clin Exp Dent. 2016;8(3):e299-306.

184. Paschoud S, Bongiovanni M, Pache JC, Citi S. Claudin-1 and claudin-5 expression patterns differentiate lung squamous cell carcinomas from adenocarcinomas. Mod Pathol. 2007;20(9):947-54.

185. Soini Y, Talvensaari-Mattila A. Expression of claudins 1, 4, 5, and 7 in ovarian tumors of diverse types. Int J Gynecol Pathol. 2006;25(4):330-5.

186. Chiba T, Kawachi H, Kawano T, Kumagai J, Kitagaki K, Sekine M, et al. Independent histological risk factors for lymph node metastasis of superficial esophageal squamous cell carcinoma; implication of claudin-5

immunohistochemistry for expanding the indications of endoscopic resection. Dis Esophagus. 2010;23(5):398-407.

187. Wang K, Xu C, Li W, Ding L. Emerging clinical significance of claudin-7 in colorectal cancer: a review. Cancer Manag Res. 2018;10:3741-52.

188. Wang K, Li T, Xu C, Ding Y, Li W, Ding L. Claudin-7 downregulation induces metastasis and invasion in colorectal cancer via the promotion of epithelial-mesenchymal transition. Biochem Biophys Res Commun. 2018.

189. Usami Y, Chiba H, Nakayama F, Ueda J, Matsuda Y, Sawada N, et al. Reduced expression of claudin-7 correlates with invasion and metastasis in squamous cell carcinoma of the esophagus. Human Pathology. 2006;37(5):569-77.

190. Lioni M, Brafford P, Andl C, Rustgi A, El-Deiry W, Herlyn M, et al. Dysregulation of claudin-7 leads to loss of E-cadherin expression and the increased invasion of esophageal squamous cell carcinoma cells. Am J Pathol. 2007;170(2):709-21.

191. Lourenco SV, Coutinho-Camillo CM, Buim ME, de Carvalho AC, Lessa RC, Pereira CM, et al. Claudin-7 down-regulation is an important feature in oral squamous cell carcinoma. Histopathology. 2010;57(5):689-98.

192. Melchers LJ, de Bruin LB, Schnell U, Slagter-Menkema L, Mastik MF, de Bock GH, et al. Lack of claudin-7 is a strong predictor of regional recurrence in oral and oropharyngeal squamous cell carcinoma. Oral Oncology. 2013;49(10):998-1005.

193. Bronstein JM, Chen K, Tiwari-Woodruff S, Kornblum HI. Developmental expression of OSP/claudin-11. J Neurosci Res. 2000;60(3):284-90.

194. Troy TC, Rahbar R, Arabzadeh A, Cheung RM, Turksen K. Delayed epidermal permeability barrier formation and hair follicle aberrations in Inv-Cldn6 mice. Mech Dev. 2005;122(6):805-19.

195. Agarwal R, Mori Y, Cheng Y, Jin Z, Olaru AV, Hamilton JP, et al. Silencing of claudin-11 is associated with increased invasiveness of gastric cancer cells. PLoS One. 2009;4(11):e8002.

196. Awsare NS, Martin TA, Haynes MD, Matthews PN, Jiang WG. Claudin-11 decreases the invasiveness of bladder cancer cells. Oncol Rep. 2011;25(6):1503-9.

197. Walesch SK, Richter AM, Helmbold P, Dammann RH. Claudin11 Promoter Hypermethylation Is Frequent in Malignant Melanoma of the Skin, but Uncommon in Nevus Cell Nevi. Cancers (Basel). 2015;7(3):1233-43.

198. Li J, Zhou C, Ni S, Wang S, Ni C, Yang P, et al. Methylated claudin-11 associated with metastasis and poor survival of colorectal cancer. Oncotarget. 2017;8(56):96249-62.

199. Shen Z, Cao B, Lin L, Zhou C, Ye D, Qiu S, et al. The Clinical Signification of Claudin-11 Promoter Hypermethylation for Laryngeal Squamous Cell Carcinoma. Med Sci Monit. 2017;23:3635-40.

200. Angelow S, Yu AS. Claudins and paracellular transport: an update. Curr Opin Nephrol Hypertens. 2007;16(5):459-64.

201. Miyamori H, Takino T, Kobayashi Y, Tokai H, Itoh Y, Seiki M, et al. Claudin promotes activation of pro-matrix metalloproteinase-2 mediated by membrane-type matrix metalloproteinases. J Biol Chem. 2001;276(30):28204-11.

202. Brandner JM, Zorn-Kruppa M, Yoshida T, Moll I, Beck LA, De Benedetto A. Epidermal tight junctions in health and disease. Tissue Barriers. 2015;3(1-2):e974451.

203. Yuki T, Hachiya A, Kusaka A, Sriwiriyanont P, Visscher MO, Morita K, et al. Characterization of tight junctions and their disruption by UVB in human epidermis and cultured keratinocytes. J Invest Dermatol. 2011;131(3):744-52.