LUCIANA MARAGNO

Caracterização da resposta autoimune humoral e do perfil imuno-histopatológico das lesões cutâneas do couro cabeludo dos doentes de pênfigos foliáceo e vulgar

Dissertação apresentada à Faculdade de Medicina da Universidade de São Paulo para obtenção do título de Mestre em Ciências

Programa de: Dermatologia

Orientadora: Profa. Dra. Valéria Aoki

(Versão corrigida. Resolução CoPGr 6018/11, de 1 de novembro de 2011.
A versão original está disponível na Biblioteca FMUSP)

São Paulo

2016

Dados Internacionais de Catalogação na Publicação (CIP)

Preparada pela Biblioteca da
Faculdade de Medicina da Universidade de São Paulo

©reprodução autorizada pelo autor

Maragno, Luciana
Caracterização da resposta autoimune humoral e do perfil imuno-histopatológico das lesões cutâneas do couro cabeludo dos doentes de pênfigos foliáceo e vulgar / Luciana Maragno. -- São Paulo, 2016.
Dissertação(mestrado)--Faculdade de Medicina da Universidade de São Paulo. Programa de Dermatologia.
Orientador: Valéria Aoki.

Descritores: 1.Pênfigo 2.Couro cabeludo 3.Desmogleínas 4.Autoimunidade 5.Imunoglobulina G 6.Técnica direta de fluorescência para anticorpo

USP/FM/DBD-255/16

DEDICATÓRIA

À minha família, inclusive ao Klaus,

que tanto amo e agradeço por

todo carinho, apoio e porto

seguro incondicionais.

AGRADECIMENTOS ESPECIAIS

Agradeço inicialmente à Faculdade de Medicina da Universidade de São Paulo (USP) e ao Hospital das Clínicas da Faculdade de Medicina da USP pela formação acadêmica e, sobretudo, pela iniciação profissional que me orientaram no início da minha vida com a medicina e, posteriormente, com a dermatologia.

Em seguida, faço um agradecimento muito especial a todos os meus professores durante essa jornada, que muito contribuíram para meu crescimento pessoal e profissional e, em especial para minha orientadora, Prof Dra Valéia Aoki, a quem tenho imensurável respeito, admiração e gratidão por todo ensinamento, apoio, ajuda, carinho e amizade. Dra Valéria, serei eternamente grata por tudo o que a senhora fez por mim e estarei sempre à disposição.

E, por fim, porém não menos importante, agradeço novamente aos meus pais, Benedito Carlos Maragno e Maria Helena Maragno, minhas irmãs, Nátali Maragno e Bianca Maragno Castilho e ao meu eterno “namorado”, Luis Klaus Alves da Rocha, pelo apoio e ajuda, mesmo nos períodos de minha ausência no convívio familiar. Muito obrigada.

AGRADECIMENTOS

Ao Prof Dr Evandro A Rivitti, meu mestre na dermatologia, quem muito me ensinou e me confiou durante minha residência e minha preceptoria no Hospital das Clínicas da Faculdade de Medicina da USP. Meu imenso respeito, admiração e gratidão.

Aos Profs Cyro Festa Neto e José Antônio Sanches Junior, professores titulares do Departamento de Dermatologia do Hospital das Clínicas da Faculdade de Medicina da USP, pelo ensinamento e convivência.

Às Dras Celina W Maruta e Cláudia G Santi, responsáveis pelo grupo de Dermatoses bolhosas autoimunes do Hospital das Clínicas da Faculdade de Medicina da USP, juntamente com a Prof Dra Valéria Aoki, pelo carinho, amizade, admiração, apoio, confiança e aprendizado.

A todos os assistentes do Departamento de Dermatologia do Hospital das Clínicas da Faculdade de Medicina da USP, por toda ajuda e ensinamento sempre. Sou muito feliz e grata por ter sido e ser aluna de vocês antes e sempre.

À equipe de Dermatopatologia do Departamento de Dermatologia do Hospital das Clínicas da Faculdade de Medicina da USP, em especial a Prof Dra Mirian N Sotto, a quem tenho muito respeito, admiração e orgulho por ter tido seus ensinamentos, apoio e convivência.

A todos os funcionários do setor administrativo, técnicos de laboratório e de enfermagem e enfermeiras do Departamento de Dermatologia do Hospital das Clínicas da Faculdade de Medicina da USP, sem eles minha formação não teria sido a mesma. Agradecimento especial aos biólogos do laboratório de imunofluorescência do departamento, sobretudo, à amiga Ligia M I Fukumori, pela imensa ajuda em minha formação e realização deste trabalho.

Aos professores Dra Adriana Maria Porro, Dr Vitor Manoel Silva dos Reis, Dr Ricardo Romiti e Dra Neusa Y S Valente, pela admirável participação na banca de qualificação desta tese, com ensinamentos, críticas e sugestões valiosas para a conclusão deste trabalho.

Finalmente, aos pacientes do Departamento de Dermatologia do Hospital das Clínicas da Faculdade de Medicina da USP, em especial os do ambulatório de dermatoses bolhosas autoimunes, a quem devo meu aprendizado e desenvolvimento dos meus trabalhos já realizados, meu respeito e minha gratidão.

“A mente que se abre a uma nova idéia

jamais voltará ao seu tamanho original”.

Albert Einstein

NORMALIZAÇÃO ADOTADA

Esta dissertação está de acordo com as seguintes normas, em vigor no momento desta publicação:

Referências: adaptado de *International Committee of Medical Journals Editors* (Vancouver).

Universidade de São Paulo. Faculdade de Medicina. Divisão de Biblioteca e Documentação. Guia de apresentação de dissertações, teses e monografias. Elaborado por Anneliese Carneiro da Cunha, Maria Julia de A. L. Freddi, Maria F. Crestana, Marinalva de Souza Aragão, Suely Campos Cardoso, Valéria Vilhena. 3a ed. São Paulo: Divisão de Biblioteca e Documentação; 2011.

Abreviaturas dos títulos dos periódicos de acordo com *List of Journals Indexed in Index Medicus.*

SUMÁRIO

Lista de Abreviaturas
Lista de Figuras
Lista de Tabelas
Lista de Quadros
Resumo
Summary
1 INTRODUÇÃO 1
2 OBJETIVOS 5
2.1 Objetivo Principal 6
2.2 Objetivos Secundários 6
3 REVISÃO DE LITERATURA 7
3.1 Os Pênfigos 8
3.2 Pênfigo Foliáceo 11
3.3 Pênfigo Vulgar 16
3.4 Imunologia nos Pênfigos 20
3.5 O Folículo Piloso 22
3.6 Pênfigo e Couro Cabeludo 27
4 MÉTODOS 29
4.1 Casuística 30
4.2 Investigação Laboratorial 32
5 RESULTADOS 37
5.1 Dados Demogáficos e Clínicos 38
5.2 Pênfigo Foliáceo 38
5.3 Pênfigo Vulgar 44
6 DISCUSSÃO 47
7 CONCLUSÕES 56
8 ANEXOS 59
9 REFERÊNCIAS 69
APÊNDICE
Apresentação em Congresso

LISTA DE ABREVIATURAS

BRE	Bainha radicular externa
BRI	Bainha radicular interna
Dsc	Desmocolina
Dsg	Desmogleína
ELISA	*Enzyme-linked immunosorbent assay*
ES	*Epitope spreading*
FP	Folículo piloso
IFD	Imunofluorescência direta
IFI	Imunofluorescência indireta
HP	Histopatologia
PF	Pênfigo foliáceo
PV	Pênfigo vulgar
SSS	*Salt split skin*
ZMB	Zona da membrana basal

LISTA DE FIGURAS

Figura 1. Molécula da desmogleína (Dsg): Domínios extracelulares (EC) 1 a 5 e subclasses de IgG (1 e 4) 13

Figura 2. Microanatomia do folículo piloso, na fase anágena (corte transversal) 25

Figura 3. (A) Manifestação clínica de PF: Erosões e crostas no couro cabeludo e na face; (B) Clivagem acantolítica subcórnea (Hematoxilina e eosina, ampliação original x 100); (C) IFD com fluorescência intercelular no folículo piloso (IgG4) (ampliação original x 200); (Doente 1, Tabela 1) 40

Figura 4. Manifestações não usuais dos pênfigos: Acometimento umbilical em doentes com PF 40

Figura 5. (A) Manifestação clínica de PV: erosões no couro cabeludo; (B) Clivagem acantolítica suprabasal (Hematoxilina e eosina, ampliação original x 100); (C) IFD com fluorescência intercelular, predominantemente nas camadas inferiores do folículo piloso (IgG1) (ampliação original x 200) 43

Figura 6. Manifestações não usuais dos pênfigos: Lesões ungueais (paroníquia) em paciente com PV 44

LISTA DE TABELAS

Tabela 1. Dados clínicos e laboratoriais dos pacientes com PF e acometimento do couro cabeludo 40

Tabela 2. Dados clínicos e laboratoriais dos pacientes com PV e acometimento do couro cabeludo 46

LISTA DE QUADROS

Quadro 1. Classificação e caraterização dos pênfigos[1,2,3,4] 3

Quadro 2. Classificação da atividade da doença dos pênfigos, segundo o "*Consensus statement on definitions of disease, end points, and therapeutic response for pemphigus*"[33] 31

Quadro 3. Interpretação dos resultados do exame de ELISA com desmogleínas 1 e 3 recombinantes 35

Quadro 4. Comparação entre os dados da literatura e os principais achados deste estudo em relação a manifestações clínicas não usuais nos pacientes com pênfigo 49

Quadro 5. Comparação entre os dados da literatura e os principais achados deste estudo em relação a subclasses de IgG das lesões do couro cabeludo envolvidas nos pênfigos 51

Quadro 6. Comparação entre os dados da literatura e os principais achados deste estudo em relação aos autoantígenos e à resposta imune humoral contra os autoantígenos envolvidos nos pênfigos 52

Quadro 7. Comparação entre os dados da literatura e os principais achados deste estudo em relação à sensibilidade da imunofluorescência direta no acometimento de couro cabeludo em indivíduos com pênfigo 53

RESUMO

Maragno L. *Caracterização da resposta autoimune humoral e do perfil imuno-histopatológico das lesões cutâneas do couro cabeludo dos doentes de pênfigos foliáceo e vulgar* [Dissertação]. São Paulo: Faculdade de Medicina, Universidade de São Paulo; 2016. 75p.

INTRODUÇÃO: Pênfigo é um grupo de doenças bolhosas, autoimunes, intraepidérmicas, mediadas por autoanticorpos, sobretudo da classe IgG, direcionados a desmogleínas (Dsg) 1 e 3, caracterizadas pela acantólise, ou seja, perda de adesão entre os queratinócitos, sendo o pênfigo foliáceo (PF) e vulgar (PV) as principais formas. O acometimento do couro cabeludo nestes doentes é frequente e geralmente relacionado à evolução crônica e recalcitrante, apesar do tratamento instituído. OBJETIVOS: Caracterizar as subclasses de IgG circulantes e *in situ* em doentes com diagnóstico de pênfigo, foliáceo e vulgar, com acometimento de couro cabeludo e correlacionar esta forma de apresentação clínica com manifestações não usuais destas dermatoses. MÉTODOS: Trinta e oito doentes com diagnóstico de pênfigo foliáceo (n=20) e vulgar (n=18), com lesões no couro cabeludo foram incluídos neste estudo. Todos foram acompanhados no ambulatório de doenças bolhosas autoimunes do Hospital das Clínicas FMUSP, e submetidos a avaliação laboratorial: exame anátomo-patológico de lesão no couro cabeludo, imunofluorescência direta (IFD) de área perilesional, com IgG total e subclasses de IgG (IgG1, IgG2, IgG3 e IgG4), imunofluorescência indireta (IFI), com IgG total e ELISA para Dsg 1 e 3. RESULTADOS: **Grupo PF**: Entre os doentes com PF (=20), dois apresentavam a forma clínica localizada e 18, a forma generalizada. Acantólise com clivagem subcórnea foi observada em 16 de 20 amostras. Na IFD, depósitos de IgG e C3, intercelulares, intraepidérmicos foram encontrados em 19 deles; entretanto, apenas sete entre os 20 apresentaram fluorescência nos folículos pilosos (FP) nas amostras estudadas. Considerando as subclasses de IgG, observou-se IgG4 isolada em 16 espécimes e, associada a IgG1, em sete. Fluorescência específica, às custas de IgG1 e IgG4 no FP foi detectada em 16 das 20 amostras. A IFI foi positiva para IgG total em 19 pacientes do grupo estudado, sendo a média dos títulos de 1:640. O ELISA foi positivo para Dsg-1 em 18 indivíduos, e um paciente apresentou reatividade contra Dsg-1 e -3. **Grupo PV**: Neste grupo, 16 doentes apresentavam acometimento mucocutâneo e apenas 2, lesões cutâneas exclusivas. Na histopatologia, acantólise com clivagem suprabasal foi observada em 17 das amostras estudadas. Todos os participantes deste grupo apresentaram depósitos de IgG e C3, intercelulares e intraepidérmicos na IFD com IgG total, sendo que em 11 esta fluorescência esteve também presente nos FP. No estudo das subclasses de IgG na IFD, 13 entre 18 doentes apresentaram deposição de IgG4 isolada e 5, do mesmo grupo, apresentaram

IgG1 e IgG4, todos com fluorescência nos FP. A IFI foi positiva em todos os participantes do grupo PV, com titulação média de 1:160. Através do ELISA, observou-se reatividade para Dsg-1 e -3 em 12 doentes com PV, dois apresentaram anticorpos apenas contra Dsg-3 e quatro pacientes mostraram reatividade apenas contra Dsg-1. Por fim, o fenômeno de *epitope spreading* (ES) foi observado em quatro doentes acompanhados neste período: três evoluíram de PV para PF e apenas um se converteu de PF para PV. CONCLUSÕES: O acometimento do couro cabeludo no pênfigo esteve relacionado com evoluções longas da doença (média de 7 anos e 2 meses) e pode estar associado a achados clínicos não usuais, tais como paroníquia e lesões umbilicais. Depósitos de IgG1 e IgG4 intercelulares, intraepidérmicos em lesões de couro cabeludo foram os principais achados do estudo, e não apresentaram relação com a atividade da doença. A presença de anticorpos circulantes contra Dsg-1 e Dsg-3 também predominou neste grupo de pacientes; entretanto, novos antígenos poderão ser identificados.

Descritores: pênfigo; couro cabeludo; desmogleínas; autoimunidade; imunoglobulina G; técnica direta de fluorescência para anticorpo

ABSTRACT

Maragno L. *Characterization of the humoral and in situ autoantibody profile of scalp lesions in patients with pemphigus foliaceus and vulgaris* [Dissertation]. São Paulo: “Faculdade de Medicina, Universidade de São Paulo; 2016. 75p.

INTRODUCTION: Pemphigus is an intraepidermal blistering disease with IgG autoantibodies (mostly IgG4) against desmogleins (Dsg) 1 and 3, resulting in acantholysis. Pemphigus foliaceus (PF) and vulgaris (PV) are the main forms of this group of disease. Scalp involvement may occur and is recalcitrant to treatment. OBJECTIVES: 1) To characterize the circulating and *in situ* IgG profile of scalp lesions in patients with pemphigus foliaceus and vulgaris; 2) To correlate the scalp involvement with unusual clinical manifestations. METHODS: Thirty-eight adults diagnosed as pemphigus (PF=20, PV=18), with scalp involvement were assessed. Laboratory evaluation included histopathology (HP) of scalp lesions, direct immunofluorescence (DIF) IgG and subclasses, indirect immunofluorescence (IIF) with total IgG, and ELISA (Enzyme linked immunosorbent assay, Dsg-1 and Dsg-3). RESULTS: **PF patients** (n=20) were characterized as localized (2/20) and generalized (18/20). Laboratory findings showed: HP: subcorneal cleavage with acantholysis (16/20); DIF: IgG and C3 deposits, intraepidermal (19/20) and in hair follicle (7/20); DIF with subclasses: intraepidermal IgG4 (16/ 20), IgG1 and IgG4 (7/20), and IgG1 and/or IgG4 in hair follicle (16/20); IIF: IgG (19/20), median titre 1:640; ELISA: reactivity to Dsg-1 (18/20) and to Dsg-1 and Dsg-3 (1/20). **PV patients** (n=18) were characterized as mucocutaneous (16/18) and cutaneous (2/18). Laboratory findings detected: HP: suprabasilar cleavage with acantholysis (17/18); DIF: intraepidermal IgG and C3 deposits (18/18) and in hair follicle (11/18); DIF with subclasses: intraepidermal IgG4 (13/18), IgG1 and IgG4 (5/18), all with HF deposits; IIF: IgG (18/18), median titre 1:160; ELISA: reactivity to Dsg-1 (4/18), Dsg-3 (2/18) and to Dsg-1 and Dsg-3 (12/18). Epitope spreading (ES) was seen in 4 of 18 patients (PV to PF= 3 and PF to PV =1). CONCLUSIONS: Hair follicle involvement in pemphigus was related to long lasting disease (average of 7 years and 2 months) and may be associated with unusual clinical findings such as paronychia and umbilical lesions. *In situ* intercellular, intraepidermal IgG1 and IgG4 deposits were the predominant IgG isotypes in scalp lesions, and had no association with disease activity. Serological profile of pemphigus with scalp involvement detected anti-Dsg-1 and -3 antibodies, but potential novel target antigens remain to be identified.

Descriptors: pemphigus; scalp; desmogleins; autoimmunity; immunoglobulin G; fluorescent antibody technique

1 INTRODUÇÃO

Os pênfigos são doenças bolhosas autoimunes caracterizadas pela produção de autoanticorpos patogênicos, geralmente da classe IgG, dirigidos contra moléculas de adesão intercelular dos epitélios. Clinicamente caracterizam-se por vésico-bolhas, flácidas, de acometimento cutâneo e/ou mucoso, de morbi-mortalidade significativa, divididos em: pênfigo folíáceo (PF) clássico, endêmico (fogo selvagem) ou eritematoso, pênfigo vulgar (PV) e sua variante vegetante, pênfigo herpetiforme (manifestação clínica de PF ou PV), pênfigo por IgA, pênfigo paraneoplásico (síndrome multiorgânica autoimune paraneoplásica) e pênfigo induzido por medicamentos (Quadro 1)[1,2,3,4] .

Considerando o PF e o PV, como os principais representantes deste grupo de dermatoses, os autoantígenos mais importantes relacionados às manifestações clínicas são as desmogleínas (Dsg). As Dsg são moléculas de adesão cálcio dependentes que podem ser divididas em 4 quatro subtipos (Dsg-1, -2, -3, -4), sendo que, para os pênfigos, as mais importantes são as Dsg-1, no PF, e a Dsg-3, nos casos de PV (especialmente a forma exclusiva mucosa).

As subclasses de IgG nos pênfigos correlacionam-se com a atividade da doença. Há um predomínio das subclasses IgG1 e IgG4, tanto nos casos de PF quanto nos de PV; porém, a IgG4 está relacionada com a atividade da doença e a IgG1 presente na fase pré-clínica, sobretudo nos casos de pênfigo foliáceo endêmico, e também na fase de remissão.

Quadro 1. Classificação e caraterização dos pênfigos[1,2,3,4]

DOENÇA	EPIDEMIOLOGIA	DISTRIBUIÇÃO CUTÂNEA	ACOMETIMENTO MUCOSO	LESÕES CLÍNICAS	ASSOCIAÇÃO COM OUTRAS DOENÇAS	IFD	ANTÍGENO	Classes MHC I e II	TRATAMENTO	PROGNÓSTICO
Pênfigo foliáceo	Meia idade	Couro cabeludo, face, tronco, dorso superior; áreas seborreicas; generalizado	Não	Bolhas flácidas, erosões, eritrodermia	Hipotireoidismo, doença inflamatória intestinal, diabetes e osteoporose	IgG, intercelular	Dsg-1 (Dsc)	HLA-DRB1*14	Corticosteróides, imunossupressores	Benigno, porém crônico
Pênfigo foliáceo endêmico	Crianças e adultos jovens	Cabeça, pescoço; generalizado	Incomum	Bolhas flácidas, erosões, lesões verrucosas, eritrodermia	Não	IgG, intercelular	Dsg-1 (Dsc)	DRB1*0102, *0404, *1402 ou *1406	Corticosteróides, imunossupressores, antimaláricos	Crônico, mortalidade < 10%
Pênfigo vulgar	Meia idade	Couro cabeludo, face, flexuras; generalizado	Orofaringe, conjuntiva, genital	Bolhas flácidas, erosões, vegetações flexurais	Doenças autoimunes; timoma; hipotireoidismo, doença inflamatória intestinal, diabetes mellitus e osteoporose	IgG (IgM,IgA), intercelular	Dsg-3 (Dsg-1, Dsc)	DRB1*0402, DRB1*1401	Corticosteróides, imunossupressores, dapsona	Variável, pode remitir
Pênfigo vegetante	Meia idade	Flexural	Oral	Vesículas, pústulas, erosões, placas vegetantes	Não	IgG (IgM,IgA), intercelular	Dsg-3 (Dsg-1, Dsc)	DRB1*0402, DRB1*1401	Corticosteróides, imunossupressores, dapsona	Variável, pode remitir
Pênfigo por IgA	Crianças e adultos	Axilas, regiao inguinal, face, couro cabeludo, raiz de membros	Incomum	Pustulas flácidas com configuração anular ou circinada	Gamopatia monoclonal IgA	IgA, intercelular	Dsc-1 (Dsg-1 e Dsg-3)	Desconhecido	Dapsona	Crônico, indolente
Pênfigo paraneoplásico	Crianças e adultos	Tronco, palmoplantar	Mucosite importante	Polimorfo; Bolhas, erosões, lesões em alvo	Doencas linfoproliferativas, Doença de Castleman, outras neoplasias	IgG, intercelular	Plaquinas (desmoplaquina, envoplaquina BP230, periplaquina)	Desconhecido	Ressecção tumoral, corticosteróides, imunossupressores	Muito pobre
Pênfigo induzido por drogas	Adultos	Generalizado	Sim	Semelhante ao PF/PV	Sim	IgG, intercelular	Dsg-1 (Dsg-3)	Desconhecido	Suspensão da droga	Variável

O acometimento do couro cabeludo nos pênfigos é frequente. Acredita-se que a predileção por essa localização seja explicada pela presença das desmogleínas na bainha radicular externa (BRE) do folículo piloso (FP), que apresenta semelhança estrutural com os queratinócitos epidérmicos. Estudos demonstram que os desmossomas presentes no FP terminal podem desempenhar papel patogênico importante nas doenças mediadas por autoanticorpos [5].

O acometimento do couro cabeludo é frequente nos pênfigos, e de caráter crônico, recalcitrante e de difícil controle terapêutico. Até o momento, estudos sobre a resposta imune humoral específica *in situ* são escassos.

2 OBJETIVOS

2.1 Objetivo Principal

Caracterizar o perfil imune dos pacientes de pênfigo foliáceo e vulgar, através da análise *in situ* das subclasses de imunoglobulina da classe IgG (IgG1, IgG2, IgG3 e IgG4) nas lesões de couro cabeludo por imunofluorescência direta, e através do perfil de resposta dos autoanticorpos circulantes contra as desmogleínas 1 e 3 pelo método de ELISA (*Enzyme-linked immunosorbent assay)*.

2.2 Objetivos Secundários

Caracterizar os dados demográficos, a clínica e os aspectos laboratoriais da população de doentes com pênfigo, foliáceo e vulgar, e lesões específicas no couro cabeludo.

Correlacionar o acometimento do couro cabeludo com as manifestações não usuais destas dermatoses, ou melhor, as manifestações específicas ungueais e umbilicais.

3 REVISÃO DE LITERATURA

3.1 Os Pênfigos

Pênfigos são doenças bolhosas autoimunes órgão-específicas, raras, que podem acometer a pele e as mucosas, caracterizadas, histologicamente, pela acantólise intraepidérmica, ou seja, pela perda de adesão entre as células epiteliais da camada de Malpighi, mediada por autoanticorpos, patogênicos, geralmente da classe IgG, contra antígenos do desmossoma, em especial as Dsg, glicoproteínas transmembranosas da família das caderinas, moléculas de adesão cálcio-dependentes.

Os desmossomas, organelas celulares cuja principal função é a adesão intercelular, podem ser encontrados, além do tegumento, em cardiomiócitos, células aracnóides cerebrais e células dendríticas reticulares linfonodais. Estruturalmente são formadas por um *core* central e duas placas intracelulares. O *core* é composto por glicoproteínas transmembranosas denominadas caderinas desmossomais e as placas intracelulares, compostas de proteínas de alto peso molecular da família das plaquinas. Entre as caderinas estão as Dsg e as desmocolinas (Dsc)[6].

As Dsg-1 e -3 são expressas basicamente nos epitélios escamosos estratificados. Na pele, a Dsg-1 é expressa em toda a epiderme, com predomínio nas camadas superficiais, enquanto que a Dsg-3 está presente sobretudo nas camadas basal e parabasal. No epitélio escamoso da mucosa há um nítido predomínio da Dsg-3. A Dsg-2 está presente em todos os tecidos que possuem

desmossomas, incluindo os epitélios simples e o miocárdio; por fim, a Dsg-4, que apresenta importante papel de adesão nos FP.

Os principais autoantígenos nos pênfigos são a Dsg-1, no caso do PF e a Dsg-3, nos doentes com PV (mucoso). Pacientes com lesões muco-cutâneas de PV apresentam autoanticorpos dirigidos contra Dsg-1 e Dsg-3[7]. Soro de alguns doentes com pênfigo reagem contra a Dsg-4 por ligação cruzada de um subgrupo de IgG anti-Dsg-1, porém é desconhecido o efeito patogênico deste fenômeno.

Na mucosa, a Dsg-1 é expressa no epitélio escamoso superficial, enquanto que a Dsg-3 está presente em todo o epitélio. Segundo a teoria da compensação, nos casos de PF, não há acometimento mucoso pois a presença de Dsg-3 em toda a extensão do epitélio, compensaria a perda da adesão mediada pela Dsg-1, o que impediria a formação de lesões mucosas. Entretanto, nos casos de PV, com a perda de adesão intercelular mediada por Dsg-3 na região suprabasal, observa-se acantólise, pois não há expressão suficiente de Dsg-1 nesta localização[6,7].

A principal classe de imunoglobulina envolvida nos pênfigos é a Imunoglobulina G (IgG). Há uma clara relação entre os títulos de IgG e a atividade da doença. Com relação às subclasses, existe predomínio da subclasse IgG4 na fase ativa da doença e de IgG1, na fase pré-clinica e de remissão. Esta diferença pode ser explicada pelo predomínio das citocinas de padrão Th0, Th1 e Th2 favorecendo a produção de autoanticorpos tanto das subclasses IgG1 quanto de IgG4 contra desmogleínas; na segunda fase, o padrão predominante é de resposta Th2, mais relacionado à subclasse IgG4[8].

Existem pelo menos duas grandes teorias para explicar como os autoanticorpos contra as Dsg-1 e -3 levariam à formação de bolhas. A primeira defende que os autoanticorpos causariam uma "*steric hindrance*" do local de

adesão das desmogleínas, interferindo diretamente nesta função. A outra teoria acredita que a ligação antígeno (Dsg) – anticorpo (IgG) desencadearia uma via de sinalização que culminaria na perda de adesão, envolvendo a quinase p38MAP e a placoglobina[7].

Ainda, existe a hipótese de que a acantólise seria resultante de um processo de apoptose, induzida pelos autoanticorpos, através de vias de sinalização intracelular dependente de EGF ou FasL, ou até mesmo de um colapso do citoesqueleto dos queratinócitos, com subsequente contração das células basais e acantólise posterior (apoptólise)[9] .

Com relação à epidemiologia, a prevalência de PF e PV é igual entre homens e mulheres. A idade média de aparecimento da doença é entre os 50 e 60 anos de idade. Casos de pênfigo podem ser encontrados em todo o mundo. Na maioria dos países, o PV é mais frequente que o PF, exceto, em Mali, Libia, África do Sul, Finlândia, Tunísia e Brasil[10,11].

Diferente do pênfigo foliáceo esporádico, o Fogo Selvagem (FS), forma endêmica de PF, afeta crianças e adultos jovens, de ambos gêneros e todas as raças, expostas a algum agente ambiental, sobretudo, em áreas rurais ou próximas a rios. Na zona rural do Brasil, a relação PF:PV pode chegar a 17:1; a prevalência em tais áreas chega a 3,4% e mais de 50% dos indivíduos normais apresentam autoanticorpos contra a Dsg-1[10].

A prognose dos pênfigos mudou completamente com a introdução dos corticosteróides no arsenal terapêutico destas doenças, a partir de 1950. Antes desta modalidade de tratamento, a maioria destes pacientes evoluia para o óbito; atualmente, com os corticóides e os imunossupressores utilizados, a maioria deles atinge o controle da dermatose[6,12,13].

3.2 Pênfigo Foliáceo

O pênfigo foliáceo tem duas formas completamente distintas: o pênfigo foliáceo não endêmico, ou pênfigo de Cazenave, descrito por Cazenave (1850), e o pênfigo foliáceo endêmico (PFE), ou Fogo Selvagem (FS). O FS foi descrito pela primeira vez em 1903, no Brasil, como uma micose superficial conhecida por tinea imbricada ou Tokelau[14].

O pênfigo de Cazenave tem ocorrência universal, acomete doentes na quarta ou quinta décadas de vida e não existem casos familiares. O pênfigo foliáceo endêmico tem ocorrência familiar, incide predominantemente em adultos jovens e crianças que vivem próximos a córregos e rios, em áreas rurais, e em algumas tribos indígenas, sem predileção por sexo ou raça.

O FS é encontrado na América do Sul, principalmente no Brasil, nas regiões norte, centro-oeste e sudeste. Recentemente, sua prevalência vem diminuindo drasticamente em alguns estados brasileiros, entre eles São Paulo e Paraná[15]. Outros focos endêmicos têm sido observado na Colômbia, no Equador, no Peru, na Venezuela, no Paraguai e também no continente africano (Tunísia)[14].

Os pesquisadores de FS descrevem a patogênese da doença através de um modelo de múltiplas etapas na qual indivíduos geneticamente suscetíveis são expostos a um antígeno ambiental que desencadearia uma ativação de linfócitos B e T, auto-inflamatória, com a presença de autoanticorpos específicos associado ao fenômeno de ES. Esses autoanticorpos se ligariam às Dsg, desencadeando uma via de sinalização e eventos apoptóticos, que poderiam estar associados à acantólise e, consequentemente, à formação de bolhas[6].

A susceptibilidade ao PF tem sido correlacionada com a presença de HLA-DR-4, DR-14 e DR-1, entretanto, diferentemente do PV, nenhum alelo isolado tem sido associado com a doença. Estudos com diferentes populações demonstraram que os alelos HLA-DRB1*0404, *1402, *1406 e *0102 também conferem maior risco relativo a doença[14,15]. Sabe-se ainda que todos esses alelos apresentam a mesma sequência de aminoácidos, LLEQRRAA, na posição 67 a 74 na terceira região hipervariável do gene DRB1. Acredita-se que a herança dos genes relacionados ao HLA que confere suscetibilidade ao FS seja de padrão autossômico dominante, porém de penetrância incompleta[6,16]. As duas variantes mostram padrão de susceptibilidade a alelos do HLA semelhante, assim como estão associadas a um polimorfismo no gene da Dsg-1 e, no caso do PFE, também no gene da citocina IL-6.

Na fisiopatologia do PF há participação de autoanticorpos patogênicos, sobretudo, das subclasses de IgG4, IgG1 e IgG2, dirigidos contra domínios extracelulares da Dsg-1. Alguns doentes ainda apresentam, no soro, autoanticorpos dirigidos contra a Dsg-3 (7%), a Dsc-1 e -2 e a E e P caderinas, devido a homologia entre as caderinas desmossomais e essas outras moléculas de adesão[14].

Os títulos dos autoanticorpos estão diretamente relacionados à extensão e à atividade da doença, assim como as subclasses de IgG. IgG4 está presente em altos títulos durante a fase ativa; em contrapartida, nos indivíduos na fase pré clínica da doença, nos controles saudáveis que vivem em áreas endêmicas ou em remissão, há um nítido predomínio de IgG1[6,17,18]. Essa diferença também é observada para as subclasses IgG2 e IgG3[17].

Admite-se que ocorra no PFE o fenômeno da expansão de epitopos (ou ES), isto é, inicialmente os anticorpos originados pelos fatores ambientais

desconhecidos, devido ao estímulo crônico (p. ex. exposição constante a picadas de inseto), reconhecem o domínio extracelular EC5 da Dsg-1 mas esse fenômeno não leva à acantólise e, portanto, não produz doença. Quando os anticorpos antidesmogleína passam a reconhecer os domínios EC1 e EC2, pela IgG4, o que ocorre nos indivíduos geneticamente predispostos, produz-se acantólise e surge a doença ativa[7,12,19] (Figura 1).

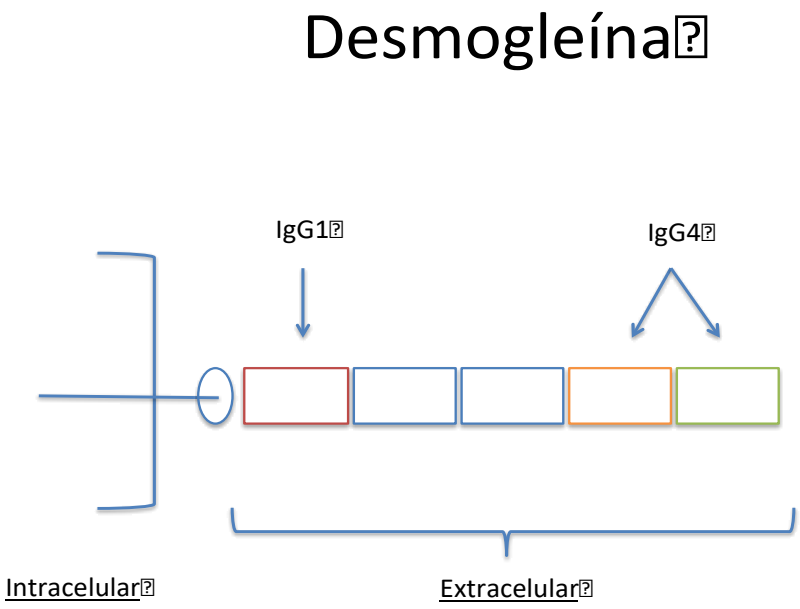

Figura 1. Molécula da desmogleína (Dsg): Domínios extracelulares (EC) 1 a 5 e subclasses de IgG (1 e 4)

No caso do PFE observou-se que a positividade de anticorpos anti-Dsg-1 está diretamente relacionada à situação geográfica, ou seja, quanto mais próximo do foco endêmico, maior a presença destes autoanticorpos; indicando assim a possibilidade de um fator ambiental relacionado ao desenvolvimento do FS. Outros achados epidemiológicos também reforçam a existência de algum fator

ambiental, tais como, as regiões com maior número de casos de FS estão em uma altitude de 500 a 800m, localizados próximos a rios ou lagos e já foi descrito um aumento da incidência de casos novos com o período de chuvas[6,16,20].

Observa-se predomínio de *Simulium nigrimanum* nas áreas endêmicas de PFE. Os indivíduos expostos à picada de simulídeos apresentam um risco relativo de 4,7 de desenvolvimento da doença[14]. Além destes, o encontro de percevejos e barbeiros nas habitações de doentes com FS também tem sido relacionado à patogenia ambiental desta moléstia.

Estudos de doenças infecciosas nas áreas endêmicas de PF, tais como hanseníase, paracoccidioidomicose, leishmaniose, oncocercose e doença de Chagas, demonstraram uma positividade maior de anticorpo antidesmogleína nas doenças que têm insetos como vetores, em relação às doenças em que não há a participação de insetos na cadeia de transmissão. Entretanto, esses anticorpos reagem contra o domínio extracelular EC5 da Dsg, não induzindo, portanto, à acantólise. Através destes estudos, admite-se que componentes da saliva do inseto, e não os parasitas em si, possam desencadear a produção de anticorpos antidomínio EC5 da Dsg, por mimetismo molecular[6], que, em indivíduos predispostos geneticamente (HLA), através do fenômeno de ES, passam a reconhecer os domínios EC1 e EC2 da molécula, havendo assim acantólise e doença ativa. Pesquisas recentes apontam que há reação cruzada entre uma proteína da glândula salivar do flebótomo (LJM11), vetor da leishmaniose, e a Dsg-1[21].

Clinicamente, o PF caracteriza-se por bolhas superficiais que se rompem com facilidade, difícil de serem observadas, deixando áreas erodidas, recobertas por escamas ou crostas, geralmente sobre base eritematosa.

Inicialmente as lesões são esparsas, descamativas envolvendo sobretudo as áreas seborréicas, como couro cabeludo, face e tronco superior (forma frusta ou localizada, pênfigo eritematoso), área de maior expressão de Dsg-1. Na maioria dos doentes, as lesões predominam nas áreas fotoexpostas[16]. O sinal de Nikolsky, que reflete a perda de adesão intercelular na epiderme, é indicativo de atividade da doença. Não existe envolvimento mucoso.

A doença pode ficar localizada, mas pode ocorrer disseminação crânio-caudal das lesões, de forma simétrica (forma generalizada invasivo-bolhosa). A gravidade é bastante variável; Os pacientes podem apresentar involução espontânea[16], ou evoluir para a dermatite esfoliativa eritrodérmica, na qual predomina o eritema e a descamação disseminados (forma eritrodérmica). É comum a sensação de ardor ou queimação na pele. Na fase de involução, as lesões se tornam queratósicas (forma queratótica) e pode-se observar hiperpigmentação residual (forma hiperpigmentada).

A HP característica do PF é a clivagem intraepitelial alta, dentro ou adjacente a camada granular, com céulas acantolíticas, que podem ser detectadas em um exame citológico (Teste de Tzanck). Através de biópsia de área perilesional, é possível detectar depósito de IgG e C3, com padrão intercelular, intraepitelial, na IFD. Na IFI é possivel observar anticorpos circulantes, da classe IgG, com padrão intercelular, dirigidos contra estruturas do desmossoma em até 85% dos casos; os títulos tendem a ser mais altos quanto maior a atividade da doença e podem negativar na fase de remissão. Por fim, com a realização do ELISA é possível demonstrar, através de antígenos recombinantes, a presença de anticorpos anti-Dsg-1 (71% dos casos)[11].

Uma das variantes clínicas do PF ou, mais raramente do PV, é o pênfigo herpetiforme. Clinicamente, caracteriza-se por placas eritêmato-edematosas, por vezes, vesículando, em arranjo herpetiforme. No exame HP pode-se observar espongiose eosinofílica e pústulas subcórneas, com ausência ou acantólise discreta. Depósitos de IgG e/ou C3, intercelular, na epiderme são observados na IFD[10,21,13].

Com relação à terapêutica, a principal medicação utilizada para tratamento destes doentes é a corticoterapia sistêmica. Inicia-se o tratamento com predisona e, caso não se observe a melhora desejada, pode-se ainda tentar a resolução das lesões substituindo-a por triancinolona. Outra drogas utilizadas no arsenal terapêutico do PF são sulfona, cloroquina, essa última sobretudo eficaz para lesões em áreas fotoexpostas, e nicotinamida associada a tetraciclina. A associação de imunossupressores adjuvantes, quando necessária, apresenta pouca eficácia no PF, porém resultados melhores são obtidos com o micofenolato mofetila (dose maxima 3g/dia)[12,13].

A mortalidade do pênfigo foliáceo, antes da introdução do tratamento com corticoterapia sistêmica, variava ao redor de 60 a 70%; atualmente, essa taxa não atinge mais de 5 a 10%[6,11,12].

3.3 Pênfigo Vulgar

O PV é uma dermatose vésico-bolhosa grave, com envolvimento de pele e/ou mucosas, que acomete sobretudo indivíduos de meia idade, entre 40 e 60 anos, raramente crianças, e com distribuição universal. Há relatos, inclusive no

Brasil, de casos clínico-laboratorialmente compatíveis com PV, porém com características epidemiológicas de FS, denominado PV endêmico[22].

A predisposição ao pênfigo está relacionada a fatores genéticos. Certos genótipos de MHC classe II são mais comuns em doentes com PV, assim como alguns alelos de HLA, entre eles HLA-DRB1*0402, DRB1*1401 e DQB1*0503, também conferem risco aumentado a doença[10,11].

O principal autoantígeno no PV é a Dsg-3, uma caderina desmossomal envolvida com a adesão intercelular na epiderme. Encontrada sobretudo nos desmossomas e, possivelmente, em outros locais da membrana celular dos queratinócitos, predominando nas camadas inferiores da epiderme, assim como mucosa oral e couro cabeludo[10,11].

Os autoanticorpos, patogênicos, encontrados no soro dos doentes com PV se ligam a região amino-terminal no domínio extracelular da Dsg-3. Os doentes com a forma muco-cutânea do PV apresentam autoanticorpos circulantes também dirigidos contra a Dsg-1. Assim como no PFE, a subclasse de IgG mais importante para o desenvolvimento da doença é a IgG4, enquanto IgG1 e IgG3 ainda mantém papel a ser elucidado na patogênese[23].

Pacientes com PV que apresentam apenas autoanticorpos contra Dsg-3 tendem a ter lesões limitadas às membranas mucosas, onde a relativa ausência de Dsg-1 é incapaz de compensar, levando a acantólise; Já os pacientes com anticorpos contra ambas as desmogleínas, geralmente, desenvolvem lesões muco-cutâneas disseminadas. Entretanto, há casos descritos sem correlação entre o perfil de anticorpos e a clínica, indicando a possibilidade de haver outros antígenos na patogenia dos pênfigos. Evidências recentes indicam haver anticorpos contra outros autoantígenos desmossomais, dos

queratinócitos e, inclusive, mitocondriais, que poderiam explicar a acantólise característica desta dermatose bolhosa autoimune[9].

O quadro clínico do PV pode se limitar ao acometimento mucoso (forma mucosa) ou evoluir para a pele (tipo muco-cutâneo), sendo caracterizado por bolhas flácidas, que rompem e sangram com facilidade, sobre área de pele normal ou eritematosa, sem tendência a cicatrização.

O acometimento mucoso do PV, caracterizado por erosões dolorosas, ocorre em 90% dos casos, sendo que 50 a 70% iniciam a doença com envolvimento da mucosa oral, sobretudo, mucosa jugal, palato e gengivas (gengivite descamativa). Segundo Barbosa NDF *et al,* a mucosa vulvar é o segundo sítio mucoso mais acometido nas doentes com PV[24]. Lesões na mucosa da via aérea-digestiva alta podem levar a dificuldade de engolir e engrossamento da voz. Conjuntiva, mucosa nasal, pênis, ânus e lábio também podem apresentar erosões.

Na pele formam-se bolhas flácidas, que se rompem com facilidade, levando a grandes áreas erodidas, com bases eritematosas ou não, úmidas, sangrantes, por vezes recobertas por crostas hemáticas, confluentes e dolorosas, sobretudo, no couro cabeludo, face, axilas, região inguinal e áreas de pressão. No couro cabeludo, as principais lesões observadas são erosões, crostas, descamação, raramente bolhas, assim como lesões vegetantes, verrucosidades e politriquia, normalmente associadas a alopecia cicatricial ou não[23]. Distrofias ungueais, paroníquia aguda e hematomas subungueais podem completar o quadro de PV[9].

O pênfigo vegetante é uma variante rara do PV, caracterizado por bolhas flácidas, ou pústulas, que evoluem para erosões e estas dão origem a lesões

de aspecto vegetante ou papilomatoso, sobretudo, em áreas intertriginosas, no couro cabeludo e na face. Nesta variante há participação de autoanticorpos dirigidos contra antígenos diferentes das Dsg-1 e Dsg-3, entre eles, as Dsc-1 e -2. Dois subtipos são descritos: tipo Neumann e tipo Hallopeau, este último mais brando. Por fim, esse padrão vegetante pode se apresentar com lesões de PV que se tornam resistentes à terapêutica instituída e, assim, permanecerem estáveis por longos períodos em uma única localização[10,11].

Para o diagnóstico do PV se faz necessário a realização de exame HP da lesão cutânea e/ou mucosa e a IFD de área perilesional. Clivagem acantolítica suprabasal é o achado histopatológico característico de PV, assim como o depósito de IgG e C3 intraepitelial, intercelular, por vezes, com predomínio nas camadas inferiores do epitélio na IFD. O processo acantolítico pode envolver os FP[10,11].

Com relação aos exames sorológicos, é possível detectar autoanticorpos circulantes com os conjugados IgG e C3 na IFI, em até 80% dos casos, e, através do ELISA, demonstrar que esses anticorpos se dirigem contra a Dsg-3 (95% dos casos), no PV mucoso e também contra a Dsg-1 (50% dos pacientes), na forma muco-cutânea[11].

A introdução da corticoterapia e dos imunossupressores melhorou bastante o prognóstico dos doentes com PV. A mortalidade pré-corticoterapia era de 90% e atualmente, varia entre 5 e 15%. Entretanto, o PV ainda é considerado uma doença grave, de curso crônico e de alta morbi-mortalidade. O prognóstico está relacionado à extensão da doença, à dose máxima de corticoterapia necessária para a remissão e à presença de comorbidades. A atividade da

doença geralmente diminui com o tempo e a maioria das recidivas ocorre nos primeiros dois anos do diagnóstico[11,12].

O tratamento de escolha para o PV ainda é a corticoterapia sistêmica associada ou não aos imunossupressores, por vezes utilizados como poupadores de corticosteróides, com o intuito de diminuir os efeitos colaterais destes. O objetivo do tratamento é o controle da doença, com a menor dose possível de corticosteróides. Entre as terapias imunossupressoras mais indicadas estão a azatioprina (2-4 mg/kg/dia), o micofenolato mofetila (2-3 g/dia) e a ciclofosfamida (1-3 mg/kg/dia). Outros tratamentos adjuvantes incluem a imunoglobulina endovenosa (400 mg/kg/dia), o uso de agentes biológicos, entre eles, o anti-CD20 (Rituximabe, 375 mg/m^2 semanalmente, por 4 semanas), a plasmaferese e a imunoadsorção[10,11,12,13].

3.4 Imunologia nos Pênfigos

O desmossoma, estrutura celular envolvida na adesão intercelular, apresenta duas porções: a placa e o core. Os componentes principais do core são a desmogleína 1 (Dsg-1), de 160 kD, desmogleína 2 (Dsg-2), desmogleína 3 (Dsg-3), de 130 kD, desmogleína 4 (Dsg-4), e as Dsc-1, -2 e -3[10,11].

A patogenicidade dos anticorpos contra desmogleínas nos pênfigos é reforçada por várias evidências científicas. A maioria dos estudos demonstra correlação entre a atividade da doença e os títulos de anticorpos. A transferência transplacentária de anticorpos de mães com PV podem causar bolhas transitórias no recém-nascido. Em modelo animal, a transferência passiva de IgG relacionado

ao PV leva à acantólise suprabasal. As bolhas são prevenidas pela prévia absorção de anticorpos contra o domínio extracelular da molécula de Dsg-3. A acantólise pode ser induzida em ratos por anticorpos dirigidos contra a Dsg-3 isolados, porém acentuada com a adição de anticorpos contra Dsg-1[10,11].

Warren SJP *et al*, em 2000, demonstraram, por meio de modelo experimental da doença, a patogenicidade destes anticorpos, desenvolvendo a doença, semelhante à forma humana, através da injeção intraperitoneal de soro de doentes de fogo selvagem em camundongo Balb-c[25].

A patogenicidade dos anticorpos contra Dsg depende do seus títulos, das subclasses e da especificidade do epítopo. Em 2001, Harman KE *et al* compararam níveis de anticorpos contra Dsg-1 e Dsg-3, através do ELISA, em casos de PV e PF e observaram que havia correlação, estatisticamente significante, entre os níveis de anticorpos anti-Dsg-1 e a gravidade do quadro cutâneo, tanto em PV quanto para PF; assim como, entre os níveis de anti-Dsg-3 e a gravidade do acometimento oral, nos casos de PV[26].

Com relação às subclasses de IgG, pacientes com doença ativa apresentam anticorpos das subclasses IgG1 e IgG4, porém somente o IgG4 é patogênico[27]. A subclasse de IgG4 está relacionada à estimulação antigênica crônica, que pode ocorrer nas lesões persistentes, devido a um aumento de IL-4 e IL-13, e portanto predominar em relação às demais subclasses nestes casos. Para comprovar a patogenicidade dos anticorpos da subclasse de IgG4, Funakoshi T *et al*, em 2012, incubaram folhas de queratinócitos com IgG1 e IgG4, em quantidades semelhantes, e observaram um aumento de 5 vezes nos fragmentos destas folhas comparando fração purificada de IgG4 com frações IgG4-depletadas[18]. Os autoanticorpos IgG1 estão presentes na fase pré clínica

e na fase de involução, podendo ocorrer, até mesmo, negativação destes autoanticorpos. Nas áreas endêmicas de fogo selvagem, há relatos de indivíduos normais, sem a doença, que apresentam anticorpos anti-Dsg-1, da subclasse IgG1[25].

A presença de outros anticorpos contra Dsc, e-caderina e desmoplaquinas também já foram detectados no soro de pacientes com PV, porém esses ainda estão sem patogenicidade elucidada[10,11].

Por fim, o fenônemo de ES, no qual novos epítopos, dentro da mesma molécula (intramolecular) ou em moléculas diferentes (intermolecular) são reconhecidos, ao longo do tempo, por células B ou T, de um local não antigênico inicialmente, ou seja, um processo inflamatório inicial tornaria antígenos, até então incapazes de ativar uma resposta imune, em posíveis alvos antigênicos. Essa teoria pode explicar a associação de muitas doenças inflamatórias e autoimunes cuja fisiopatogenia não é completamente esclarecida[28].

3.5 O Folículo Piloso

Estima-se que a pele humana contenha aproximadamente 5 milhões de FP, sendo que cerca de 100.000 destes estão localizados no couro cabeludo[10]. Os FP e pêlos ou cabelos ocorrem em toda a superfície corpórea, exceto, palmas, plantas, prepúcio e vermelhão dos lábios[29]. Dados publicados relatam que a densidade de cabelos no couro cabeludo, em indivíduos da raça branca varia entre 250 a 320 fios/cm2, superior a média encontrada nos Africanos (187 fios/cm2) e menor ainda nos coreanos (128 fios/cm2)[11].

Os folículos podem ser classificados em FP de pêlos lanugos, velus, intermediários e FP de pêlos terminais, baseado nos pêlos produzidos, assim como nas características morfológicas dos mesmos. Resumidamente, os FP velus são menores, a papila dérmica é composta de 10 a 30 células e atinge até a derme reticular. Por outro lado, os FP produtores de pêlos terminais são maiores, somente a papila dérmica é composta por 200 a 400 células e os bulbos dos mesmos localizam-se no subcutâneo[29].

O pêlo lanugo é um pêlo fino, geralmente, não pigmentado, sem a região medular, presente na vida pré-natal, com desprendimento entre o 8° e 9° mês de gestação; o pêlo velus caracteriza-se por ser um pêlo macio, normalmente pigmentado, também não contém medula e raramente maior que 2cm; os pêlos intermediários, observados no período pós natal, em seguida do lanugo, são pêlos com cutícula relativamente áspera, pigmentação esparsa e medula ausente ou fragmentada; e, por fim, os pêlos terminais, pêlos grossos, pigmentados, que podem adquirir comprimento maior[9,11,29]. Antes da puberdade, os pêlos terminais estão limitados ao couro cabeludo, sobrancelhas e cílios; após esse período, os pêlos velus se convertem, sob estímulo dos andrógenos, em pêlos sexuais secundários “terminais”.

O FP é dividido em dois segmentos. O segmento superior, parte permanente do folículo, que se estende da inserção do músculo piloeretor até a superfície, composta pelo istmo e pelo infundíbulo, separados pela desembocadura da glândula sebácea[10]. Na porção inferior do istmo, próximo à inserção do músculo eretor do pêlo, encontra-se a região da protuberância do FP (bulge), compartimento especializado da bainha radicular externa (BRE) composto por um nicho células tronco epiteliais e neuroectodérmicas, assim

como várias populações de células imaturas, inclusive células de Langerhans e mastócitos imaturos[11,29].

Já a segmento inferior, ou seja, entre a inserção do músculo piloeretor até a base do bulbo, parte transitória do FP, subdivide-se também em duas porções, o talo, que se estende da inserção do músculo piloeretor até a franja de Adamson, transição entre as células em queratinização do pelo e as células totalmente corneificadas, e o bulbo, que contém a papila dérmica[10,11]. A papila dérmica tem um papel essencial na indução e manutenção da diferenciação epitelial do FP[11,19].

A porção inferior do FP é composta por cinco grandes estruturas: a papila dérmica, a matriz capilar, a haste, a bainha radicular interna (BRI) e a BRE[30].

A haste é composta pela medula, córtex e cutícula do pêlo. A BRI é formada por três membranas celulares, a cutícula da bainha radicular interna, a membrana de Huxley e a membrana de Henle. Finalmente, a BRE, que se estende desde o bulbo até o ducto da glândula sebácea, corresponde a uma invaginação da epiderme, e portanto, expressa queratinas epiteliais, K5/K14, K1/K10 e K6/K16 na porção superior e K5/K14/K17, na porção mais profunda[31], além de ser um alvo importante para os autoanticorpos patogênicos dos pênfigos, como descrito logo a seguir. Todo FP é envolto por uma bainha de tecido conjuntivo, cuja porção mais interna, acelular, é denominada membrana vítrea[10] (Figura 2).

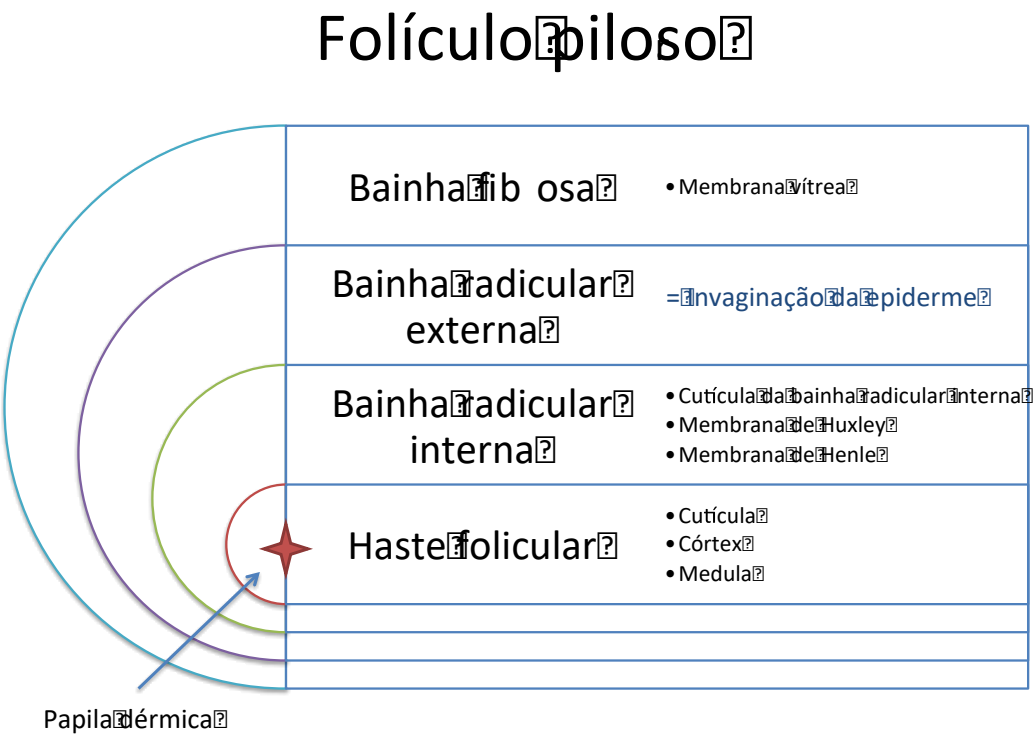

Figura 2. Microanatomia do folículo piloso, na fase anágena (corte transversal)

O ciclo biológico do cabelo tradicionalmente é dividido em três fases: anágena (crescimento), catágena (repouso) e telógeno (queda). As etapas deste ciclo são mediadas por citocinas, hormônios, neurotransmissores e seus receptores, assim como fatores de transcrição e enzimas (por vias endócrinas, parácrinas e autócrinas)[29].

A fase anágena, com duração média de 2 a 6 anos, caracteriza-se não apenas pelo crescimento do pêlo, mas por uma constante e elevada atividade mitótica de todas as células do FP, em todos os compartimentos epiteliais sobretudo da matriz, para produzir a haste e a BRI. Quando a matriz pára de proliferar, inicia-se a fase catágena, que dura, aproximadamente, 2 a 3

semanas. Na fase catágena há parada da produção de proteínas e pigmento e expressiva apoptose na porção infrabulbar do FP, levando a matriz a se desprender da papila dérmica; Nesta etapa, a membrana vítrea se engrossa para manter ligado o bulbo à papilla dérmica. As bainhas radiculares diminuem e a externa, envolve totalmente o bulbo em queratinização, formando o saco epitelial.

Por fim, a fase telógena, com duração de 2 a 4 meses, culmina na eliminação espontânea do cabelo, denominada teloptose. Nesta fase, o FP está bastante reduzido, ainda há vestígios da BRI e a BRE resume-se ao saco epitelial. O FP não se estende além da derme superior. Ao final do ciclo, as células tronco, localizadas junto à zona saliente (inserção do músculo piloeretor ao FP), começam a proliferar e a se dirigir à papila démica.

Recentemente, foi descrito um novo fenômeno no ciclo do pêlo denominado quenógeno, intervalo do ciclo entre o período que segue à fase telógena, na qual o FP encontra-se vazio, e o início da fase anágena. Essa fase pode ser observada em indivíduos sãos, porém nos homens e nas mulheres com alopécia adrogenética sabe-se que sua duração e frequência estão aumentadas[29].

O tricograma normal, exame que permite verificar a proporção de cabelos anágenos, catágenos e telógenos, com ajuda da microscopia óptica, revela 80 a 90% dos cabelos anágenos, 10 a 20%, telógenos, 2 a 5%, catágenos e 1 a 2%, distróficos.

3.6 Pênfigo e Couro Cabeludo

O acometimento do couro cabeludo nos doentes com pênfigo é frequente[20], inclusive pode ser o primeiro e único local de manifestação da doença, conferindo sinal de resistência terapêutica e levar a alopecias, cicatricias ou não cicatriciais[23].

Esse predomínio pode ser explicado pelo padrão da expressão antigênica do epitélio folicular. A BRE do FP, por se tratar de uma invaginação da epiderme, é estruturalmente semelhante aos queratinócitos epidérmicos, apresentando Dsg-1 nas camadas internas e Dsg-3, em todas as camadas[32,33]. A Dsg-3, além de participar da adesão intercelular do epitélio folicular, também exerce a função de ancoragem do pêlos telógenos na BRE[34,36].

Desmossomas nos FP terminais são considerados, atualmente, como potenciais alvos para autoanticorpos patogênicos[5].

Rao R *et al* demonstraram a positividade da BRE na IFD, para IgG intercelular, tanto em doentes com PF quanto com PV, mesmo na ausência de lesão no couro cabeludo[35]. E mais recentemente alguns estudos revelaram que tanto fios anágenos quanto telógenos, após removidos com suas BREs, poderiam servir como substrato para IFD, assim como a pele do couro cabeludo perilesional[36,37,38].

Alguns autores defendem que a IFD de pêlos anágenos tracionados é tão sensível quanto a IFD de amostra de pele, considerando assim como um potencial substrato para IFD no diagnóstico dos pênfigos. Embora esse achado possa representar uma opção para o diagnóstico das doenças bolhosas

autoimunes intraepidérmicas, seu valor como marcador de remissão imunológica ainda deverá ser determinado futuramente[37,38].

Recentemente, Lehman JS e Camilleri MJ (2013) publicaram um trabalho no qual avaliaram a sensibilidade da IFD perianexial, incluindo FP e aparato glandular, no diagnóstico das patologias imunobolhosas. Segundo esta pesquisa, os achados de IFD perianexial poderiam aumentar a sensibilidade do diagnóstico nos casos de penfigóide, pênfigos e lúpus eritematoso. Sendo assim, os autores sugerem que, nos casos destas dermatoses, o local anatômico a ser biopsiado seja uma região cutânea rica em anexos[39].

A Dsg-4 é expressa na camada suprabasal da epiderme e ao longo da matriz, precortex e BRI dos FP. Além de mediar a adesão intercelular no FP, ela também coordena a transição entre proliferação e diferenciação dos queratinócios, e é considerada alvo autoimune no PV[32].

Segundo Ramos W *et al*, em 2012, o acometimento do couro cabeludo nos doentes com PFE pode ser considerado um fator de risco potencial para desfechos negativos, assim como a forma generalizada do PF e a não aderência ao tratamento[40]. Entre as principais ocorrências desta pesquisa estão: as piodermites, a pielonefrite aguda e a sepse.

Ribeiro AMQ *et al,* em seu levantamento epidemiológico e clínico incluindo 196 doentes com FS, observaram alta frequência de lesões no couro cabeludo (75,5%), porém sem relação com pior prognóstico. No estudo se discute se tal achado, discordante da maioria dos autores, poderia ser justificado pela não cronicidade dos casos estudados[20].

4 MÉTODOS

4.1 Casuística

Esse estudo foi inicialmente submetido e aprovado pelo Comitê de Ética para Análise de Projetos de Pesquisa (CAPPesq) do Hospital das Clínicas da Faculdade de Medicina da Universidade de São Paulo (HC-FMUSP). Todos os pacientes participantes leram, concordaram e assinaram o Termo de Consentimento Livre e Esclarecido da pesquisa.

Os 38 doentes incluídos na pesquisa são pacientes acompanhados no Ambulatório de doenças vésico-bolhosas autoimunes do Departamento de Dermatologia do HC- FMUSP. Todos os doentes tiveram diagnóstico de pênfigo, foliáceo ou vulgar, confirmado por exame HP e de IFD e IFI e, no momento da coleta dos dados, apresentavam lesão específica de pênfigo no couro cabeludo. O período de inclusão de pacientes e coleta de dados foi de setembro de 2011 à outubro de 2013.

O diagnóstico de pênfigo baseou-se em: (I) bolhas superficiais, flácidas cutâneas e/ou mucosas, com sinal de Nikolsky positivo e acometimento do couro cabeludo; (II) exame anátomo-patológico com a presença de clivagem intraepidérmica e/ou acantólise; (III) imunofluorescência direta com depósito de IgG e/ ou C3 intercelular, intraepidérmico; (IV) presença de anticorpos da classe de IgG com fluorescência intraepidérmica e intercelular; (V) ELISA com positividade para anticorpo anti-Dsg-1 e/ou anti-Dsg-3.

Os dados epidemiológicos e clínicos foram obtidos presencialmente e através do estudo dos prontuários médicos.

De acordo com o "*Consensus statement on definitions of disease, end points, and therapeutic response for pemphigus*"[33], os doentes foram classificados, segundo a atividade da doença em controle da doença, remissão completa, sem tratamento e remissão parcial, em terapia mínima (Quadro 2).

Quadro 2. Classificação da atividade da doença dos pênfigos, segundo o "*Consensus statement on definitions of disease, end points, and therapeutic response for pemphigus*"[33]

CLASSIFICAÇÃO	DEFINIÇÃO
Controle da doença	Intervalo de tempo entre o início do tratamento e o tempo no qual não aparecem novas lesões e as lesões pré-existentes começam a cicatrizar
Remissão completa, sem tratamento	Ausência de lesões, novas ou estabelecidas, em um paciente sem qualquer tratamento sistêmico, por, pelo menos, 2 meses
Remissão parcial em terapia mínima	Presença de lesões novas, porém transitórias, que cicatrizam em até 1 semana, em paciente recebendo terapia mínima, inclusive corticosteróide tópico. Terapia mínima é definida como dose de prednisona (ou dose equivalente de outro corticosteróide) menor que ou igual a 10mg por dia e/ou terapia adjuvante mínima por, pelo menos, 2 meses. Por fim, entende-se como terapia adjuvante mínima a metade da dose necessária para definição de falha terapêutica, por exemplo, azatioprina (2,5 mg/Kg/dia), micofenolato mofetila (3 g/dia), metotrexato (20 mg/semana) ou ciclofosfamida (2 mg/Kg/dia).

4.2 Investigação Laboratorial

A investigação laboratorial incluiu exame histopatológico, com coloração de hematoxilina e eosina, imunofluorescência direta, com IgG total e subclasses de IgG (IgG1, IgG2, IgG3 e IgG4), imunofluorescência indireta, com IgG total e ELISA para desmogleínas 1 e 3 recombinantes.

Foram coletadas duas amostras, com punch de 4mm, de lesão no couro cabeludo e área perilesional, e soro do paciente, no momento de inclusão no estudo. As técnicas utilizadas serão descritas a seguir.

1. HISTOPATOLOGIA
   a) Fixação dos espécimes em formol tamponado a 10%;
   b) Embebição em parafina e cortes longitudinais a cada 3mm para a preparação em lâminas de vidro;
   c) Corantes utilizados: hematoxilina e eosina (HE) para análise em microscópio óptico comum dos espécimes preparados.

2. IMUNOFLUORESCÊNCIA DIRETA (IgG TOTAL)
   a) Espécimes de pele de área perilesional do couro cabeludo obtidos através de biópsia de doentes com pênfigos vulgar ou foliáceo foram coletados e estocados a –70°C;
   b) As amostras a serem testadas foram preparadas em criocortes de 4 micra ;
   c) Incubação com o anticorpo secundário (goat anti-human IgG-FITC, Sigma, USA), em diluição 1:30 em azul de Evans, por 30 minutos, em temperatura ambiente na câmara escura e úmida;

d) Duas lavagens (10 minutos cada) com TBS–Cálcio (trizma buffered saline) foram realizadas;

e) Secagem e montagem das lâminas. Leitura com microscópio Zeiss de epiluminescência.

3. IMUNOFLUORESCÊNCIA INDIRETA (IgG TOTAL)

a) Soros obtidos de doentes de pênfigos foliáceo e vulgar foram coletados e estocados a –70°C;

b) Os soros a serem testados, diluídos em TBS a partir de 1:20 até negativação da sorologia, foram incubados em criocortes de 4 micra de epiderme de prepúcio humano normal, por 30 minutos;

c) Duas lavagens (10 minutos cada) com TBS–Cálcio (trizma buffered saline) foram realizadas;

d) Incubação com o anticorpo secundário (goat anti-human IgG-FITC, Sigma, USA), em diluição 1:30 em azul de Evans;

e) Duas lavagens (10 minutos cada) com TBS–Cálcio (trizma buffered saline) foram realizadas;

f) Secagem e montagem das lâminas. Leitura com microscópio Zeiss de epiluminescência.

4. IMUNOFLUORESCÊNCIA DIRETA (SUBCLASSES DE IgG: IgG1, IgG2, IgG3 e IgG4)

a) Espécimes de pele de área perilesional do couro cabeludo dos doentes com pênfigos vulgar ou foliáceo obtidos através de biópsia foram coletados e estocados a –70°C;

b) As amostras a serem testadas foram preparadas em criocortes de 4 micra;

c) Incubação com o anticorpo primário (mouse anti-human IgG1,2,3-FITC, Sigma, USA), em diluição 1:500; (mouse anti-human IgG4-FITC, Sigma, USA), em diluição 1:1000, ambos por 30 minutos, em temperatura ambiente na câmara escura e úmida.

d) Duas lavagens (10 minutos cada) com TBS–Cálcio (trizma buffered saline) foram realizadas;

f) Incubação com o anticorpo secundário (rabbit anti-mouse IgG - FITC, DAKO, Denmark) por 30 minutos, em temperatura ambiente na câmara escura e úmida;

e) Duas lavagens (10 minutos cada) com TBS–Cálcio (trizma buffered saline) foram realizadas;

f) Secagem e montagem das lâminas. Leitura com microscópio Zeiss de epiluminescência.

5. ELISA COM DESMOGLEÍNAS RECOMBINANTES 1 E 3 (*Enzyme linked immunosorbet assay*) contra desmogleínas 1 e 3 (MBL, Japan, mesacup Dsg-1, -3, product #M7593)

a) Os soros obtidos foram diluídos (1:100) para um volume final de 300 microlitros (solução diluente: Tris-HCl, BSA, CaCl2) ;

b) Os soros foram homogenizados 3-4 vezes antes de serem incubados na placa de ELISA;

c) Incubação por 1 hora nas placas revestidas com Dsg-1 e Dsg-3, em paralelo, assim como o controle positivo e negativo;

d) Lavagem automatizada por 4 vezes, com o tampão de lavagem do kit ELISA;

e) As placas foram batidas em papel toalha para retirar o excesso de tampão;

f) Incubação com o conjugado (anticorpo monoclonal murino anti-humano conjugado à horseradishperoxidase-HRP), em temperatura ambiente, sob agitação, por 1 hora;

g) Lavagem automatizada por 4 vezes, com o tampão de lavagem do kit ELISA;

h) Adicionado o substrato (tetrametilbenzidina/peróxido de hidrogênio: TMB/H2O2), mantido coberto, por 30 minutos;

i) Término da reação com a solução bloqueadora (0,1 M ácido sulfúrico) ;

j) Leitura no espectrofotômetro (comprimento de onda: 450nm).

Interpretação dos resultados (Quadro 3):

Quadro 3. Interpretação dos resultados do exame de ELISA com desmogleínas 1 e 3 recombinantes

Desmogleína 1	**Desmogleína 3**
Menor que 14: Negativo	Menor que 14: Negativo
Entre 14 e 20: Duvidoso	Entre14 e 20: Duvidoso
Maior que 20: Positivo	Maior que 20: Positivo

FONTE: (MBL, Mesacup, Japan)

Cálculo dos resultados: Unit value (U/mL)= (A450 amostra - A450 calibrador negativo) / (A450Dsg calibrador - A450 calibrador negativo) x 100, no qual A450 refere-se ao valor de absorção a 450nm)

5 RESULTADOS

5.1 Dados Demogáficos e Clínicos

O estudo incluiu 38 doentes, 22 do sexo masculino e 16, do sexo feminino. A idade média do grupo foi de 48 anos e 2 meses, variando entre 18 e 71 anos de idade. Todos os doentes apresentavam, no momento de inclusão no estudo, lesões ativas e específicas de pênfigo, no couro cabeludo.

Segundo o diagnóstico, 20 doentes tinham o diagnóstico de PF e 18, de PV. Vinte e cinco pacientes estavam com atividade da doença em controle, 12 deles apresentavam remissão parcial com terapia mínima, e, apenas um estava em remissão completa da doença, sem tratamento. Com relação ao tempo de duração de doença, esse variou, entre os incluídos, entre 40 dias e 27 anos.

5.2 Pênfigo Foliáceo

Entre os 20 doentes com diagnóstico de PF, 10 eram do sexo masculino e 10, do sexo feminino. A idade variou entre 18 e 71 anos, com idade média de 47 anos de idade. Com relação à duração de doença, o tempo médio do diagnóstico era de 7 anos e 9 meses, tendo variado entre 40 dias e 27 anos.

De acordo com a classificação clínica de PF, 18 pacientes apresentavam a forma generalizada, ou invasivo-bolhosa, e, apenas dois, tiveram a forma localizada da enfermidade. Um único doente deste grupo apresentou, durante sua evolução, ES, ou seja, durante o curso da doença, apresentou mudança de diagnóstico de PF para PV (Doente 4, Tabela 1, Figura 3).

Tabela 1. Dados clínicos e laboratoriais dos pacientes com PF e acometimento do couro cabeludo

Doentes	Gênero/Idade (anos)	Apresentação clínica	Duração da doença (anos)	Lesões ungueais	Lesões umbilicais	HE	Padrão de IFD	IgG1 (IFD)	IgG4 (IFD)	Título IFI	ELISA Dsg-1	ELISA Dsg-3	Atividade da Doença
1	M/ 42	L	4	Não	Não	1	1	+ FP	+ FP	1 : 1280	251	-	1
2	F/ 55	G	5	Não	Sim	1	1	-	+ FP	1 : 160	117	-	1
3	F/ 26	G	6	NI	NI	1	2	+ FP	-	1 : 2560	138	-	2
4	M/ 42	G, ES	7	Não	Sim	2	1	+ FP	-	1 : 2560	205	162	2
5	M/ 65	G	13	Não	Sim	1	3	+ FP	+ FP	1 : 2560	207	-	1
6	M/ 18	L	1	Não	Não	3	1	-	+ FP	1 : 80	50	12	2
7	M/ 56	G	5	Não	Não	1	3	-	+ FP	1 : 160	95	-	1
8	F/ 50	G	2	Sim	Não	1	3	+ FP	-	1 : 80	150	3	2
9	F/ 26	G	NI	Não	Sim	1	1	+	+	1 : 2560	125	1	2
10	M/ 51	G	5	Não	Não	1	4	-	+ FP	>1 : 5120	234	6	2
11	F/ 48	G	16	Não	Não	1	3	+ FP	+ FP	1 : 640	253	1	1
12	F/ 48	G	2	Não	Não	1	1	+	+	1 : 640	162	-	2
13	F/ 40	G	2	Não	Sim	1	5	+ FP	+ FP	1 : 640	180	1	2
14	M/ 71	G	5	Não	Não	1	5	-	+ FP	1 : 160	134	1	1
15	F/ 49	G	7	Não	Sim	1	1	-	+	1 : 640	216	-	1
16	M/ 49	G	10	Não	Sim	1	3	+ FP	+ FP	1 : 1280	243	-	2
17	F/ 50	G	27	Não	Sim	1	4	-	+ FP	1 : 160	252	5	1
18	F/ 54	G	NI	Sim	Não	1	5	-	-	1 : 1280	254	-	2
19	M/ 71	G	25	Não	Não	4	6	-	+ FP	negativo	2	3	2
20	M/ 47	G	9	Não	Não	5	5	-	+ FP	1 : 640	162	12	2

M, masculino; F, feminino; **Apresentação clínica**: L, PF localizado; G, PF generalizado (invasivo-bolhoso, eritrodérmico); ES: Epitope spreading; NI, não informado; **HE**, Hematoxilina e eosina: 1: Clivagem acantolítica subcórnea (intragranulosa ou espinhosa alta), 2: Clivagem acantolítica suprabasal, 3: Dermatite espongiótica e psoriasiforme, 4: Dermatite perivascular, 5: Alteração vacuolar da camada basal; **IFD**, Imunofluorescência direta: 1: Intraepidérmico intercelular (IgG e C3), 2: Corpos colóides (IgM), 3: Intraepidérmico intercelular (IgG e C3), inclusive no FP, 4: Intraepidérmico intercelular (IgG), inclusive no FP, 5: Intraepidérmico intercelular (IgG), 6: Intraepidérmico intercelular (IgG and C3) e na zona da membrana basal (IgG e IgM); **IgG1 e IgG4 (IFD):** +, positivo; -, negativo; FP: deposição no FP; **Atividade da doença**: 1, Remissão parcial em terapia mínima; 2, Controle da doença.

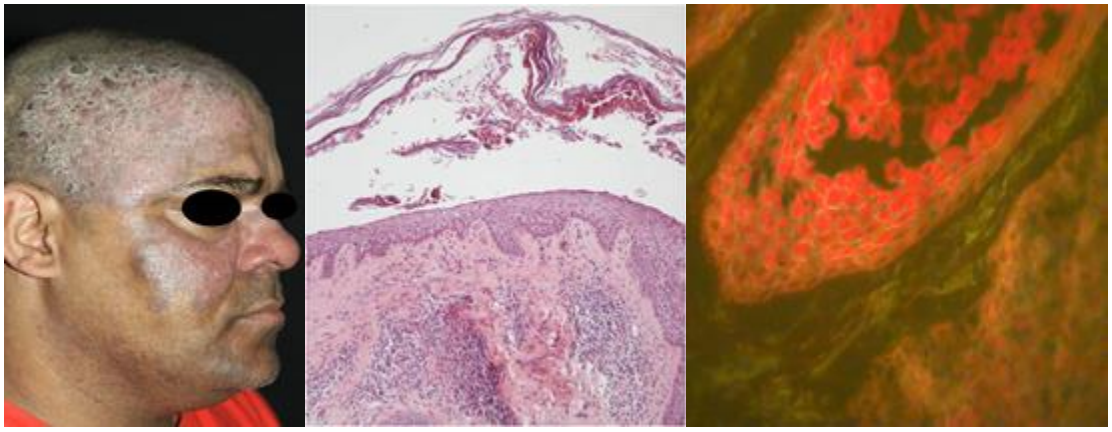

Figura 3. (A) Manifestação clínica de PF: Erosões e crostas no couro cabeludo e na face; (B) Clivagem acantolítica subcórnea (Hematoxilina e eosina, ampliação original x 100); (C) IFD com fluorescência intercelular no folículo piloso (IgG4) (ampliação original x 200); (Doente 1, Tabela 1)

O acometimento ungueal neste grupo foi observado em apenas dois doentes (10,5%). Já manifestações clínicas compatíveis com pênfigo, na localização da cicatriz umbilical, estiveram presentes em oito pacientes (42,1%), considerando um total de 19 pacientes avaliados nestes critérios (Figura 4).

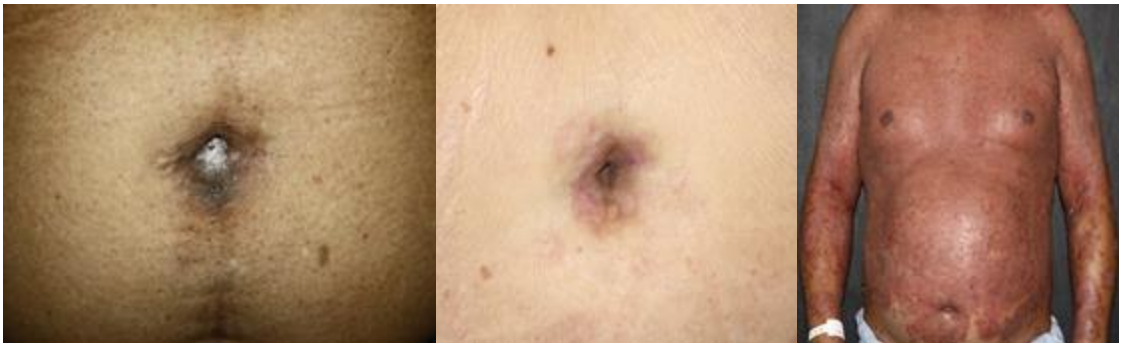

Figura 4. Manifestações não usuais dos pênfigos: Acometimento umbilical em doentes com PF

Por fim, considerando a classificação de atividade de doença, 12 doentes com PF estavam em controle da atividade e oito, em remissão parcial com terapia mínima, conforme detalhado anteriormente.

5.2.1 Histopatologia

Clivagem intraepidérmica, subcórnea, intragranulosa ou espinhosa alta, com acantólise foi o achado anatomopatológico mais observado nas amostras coletadas das lesões do couro cabeludo dos doentes com PF; Esteve presente em 16 das 20 amostras. Os outros achados histopatológicos foram: clivagem acantolítica suprabasal (1/20), dermatite espongiótica e psoriasiforme (1/20), dermatite perivascular (1/20) e alteração vacuolar da camada basal com exocitose de linfócitos pequenos (1/20).

5.2.2 Imunofluorescência Direta e Indireta

Imunofluorescência direta, com IgG total, característica de PF, com depósito de IgG e intercelular, intraepidérmica, foi observada em 13 amostras de pacientes com PF (13/20) e somente IgG, em seis do mesmo grupo. Fluorescência específica no FP esteve presente em sete das 20 amostras. Uma das amostras com deposição de IgG e C3, intercelular, apresentou também IgG e IgM na membrana basal e uma única, apenas deposição de IgM como corpos citóides.

Com relação às subclasses de IgG, IgG4 foi observada em 16 dos 20 casos, sendo que entre esses, sete apresentaram deposição de IgG1 e uma única, além de IgG1 e IgG4, também apresentou depósito com IgG2. IgG1 isolada foi detectada em apenas três dos pacientes com PF e somente um, a IFD foi negativa para as subclasses de IgG. Com relação a fluorescência folicular, essa foi verificada em 16 amostras neste grupo, com IgG1 e/ou IgG4.

Considerando a atividade da doença, 12 pacientes com PF estavam na fase de controle da doença. Entre esses, oito apresentaram depósito de IgG4 intercelular, intraepidérmica, três depósito de IgG1 e um teve o exame negativo. Fluorescência intercelular no FP, sobretudo às custas de IgG4, foi observada em nove dentre os 12 doentes (3 IgG1, 4 IgG4 e 2 IgG1 e IgG4). Considerando apenas os doentes em remissão parcial, em terapia mínima, oito, entre 20 no total, apresentaram depósito de IgG4 intraepidérmico, intercelular e sete com o mesmo depósito, IgG4, inclusive, no FP.

A IFI detectou anticorpos IgG em 19 das 20 amostras dos doentes com PF, com títulos variando entre 1:80 e 1:5120 (média: 1:640). Entre os pacientes com lesões umbilicais e PF, a média da titulação foi de 1:2.560. O único doente com IFI negativa, apresentou IFD positiva para pênfigo (Doente 19, Tabela 1).

5.2.3 ELISA

Autoanticorpos contra Dsg-1 foram observados em 18 das 20 amostras de soro dos pacientes com PF. Um doente apresentou anticorpos contra Dsg-1 e Dsg-3 e o outro, apresentou ELISA negativo para os antígenos testados. O soro do doente com anticorpo anti-Dsg-1 e anti-Dsg-3 foi o mesmo do paciente que apresentou clivagem acantolítica suprabasal, na lesão do couro cabeludo; esse paciente tivera o diagnóstico prévio de PF confirmado por exame histopatológico, configurando assim um caso de ES (Doente 4, Tabela 1).

5.3 Pênfigo Vulgar

Entre os doentes com diagnóstico de PV, 12 eram do sexo feminino e apenas seis, do sexo masculino. A idade média do grupo foi de 48 anos, apresentando variação entre 36 e 63 anos de idade. Cinco anos e 10 meses foi a duração média de evolução da doença, sendo que esse tempo variou entre dois e 18 anos.

Dezesseis doentes deste grupo apresentavam a forma muco-cutânea da doença e, apenas dois, a forma cutânea. Três doentes deste grupo PV evoluíram para PF, na evolução clínica (ES) (Doentes 11, 16 e 18, Tabela 2, Figura 5).

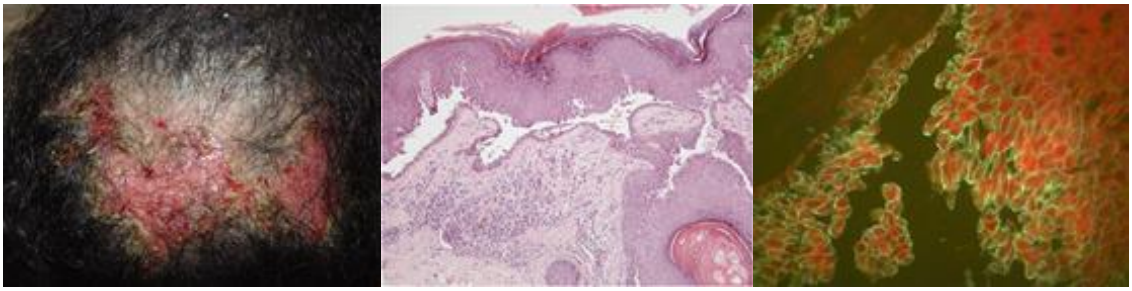

Figura 5. (A) Manifestação clínica de PV: erosões no couro cabeludo; (B) Clivagem acantolítica suprabasal (Hematoxilina e eosina, ampliação original x 100); (C) IFD com fluorescência intercelular, predominantemente nas camadas inferiores do folículo piloso (IgG1) (ampliação original x 200)

Manifestações ungueais, entre elas paroníquia e onicodistrofia, foram observadas em nove doentes com PV (56,2%) e, sete, entre os mesmos 16 doentes avaliados, apresentaram lesões umbilicais específicas da doença (43,7%) (Figura 6).

Figura 6. Manifestações não usuais dos pênfigos: Lesões ungueais (paroníquia) em paciente com PV

Entre os doentes com PV, 13 foram considerados em controle da doença, em relação à atividade da enfermidade, e cinco, em remissão parcial, com terapia mínima.

5.3.1 Histopatologia

O achado anátomo-patológico característico de PV, clivagem acantolítica suprabasal, foi observado em 17 das 18 amostras de lesão de couro cabeludo dos doentes deste grupo. Em apenas uma delas foi verificada a presença de acantólise intraepidérmica superficial (Doente 11, Tabela 2).

5.3.2 Imunofluorescência Direta e Indireta

Com relação à imunofluorescência direta (IgG total), todas as amostras tiveram presença de fluorescência específica. Doze doentes apresentaram fluorescência positiva no FP. Entre estes, nove apresentaram depósito de IgG e C3 intercelular intraepidérmico, tendo um depósito na membrana basal às

custas de IgM associado e nove, apenas IgG na mesma localização. Os que não apresentaram fluorescência no folículo, três apresentaram somente depósito de IgG e outros três, IgG e C3 intercelular, intraepidérmico.

Em relação à IFD das subclasses de IgG, todas as amostras demonstraram deposição de IgG4 intercelular intraepidérmico e no FP; em contrapartida, IgG1 foi visualizado em 13 amostras do total. Este achado não teve relação alguma com a atividade da doença.

A IFI com IgG total foi positiva em todos os doentes, tendo o título variado entre 1:40 e 1:1.280 (Média de 1:160). Entre os doentes com acometimento umbilical, a média foi de 1:640.

5.3.3 ELISA

Pelo método de ELISA, anticorpos anti-Dsg-1 e anti-Dsg-3 foram detectados em amostras de 12 entre 18 pacientes com PV, sendo que entre esses, 11 apresentavam a forma mucocutânea da doença. Quatro doentes apresentaram apenas anticorpos contra Dsg-1 e outros dois, exclusivamente contra a Dsg-3. Entre os doentes com ES para PF, foi observado em dois anticorpos anti-Dsg-1 e anti-Dsg-3 e, no terceiro doente, apenas anticorpo contra Dsg-1.

Tabela 2. Dados clínicos e laboratoriais dos pacientes com PV e acometimento do couro cabeludo

Doentes	Gênero/Idade (anos)	Apresentação clínica	Duração da doença (anos)	Lesões ungueais	Lesões umbilicais	HE	Padrão de IFD	IgG1 (IFD)	IgG4 (IFD)	Título IFI	ELISA Dsg-1	ELISA Dsg-3	Atividade da Doença
1	M/ 50	1	6	Sim	Não	1	1	+ FP	+ FP	1 : 1280	74	219	1
2	M/ 46	1	4	Não	Não	1	2	+ FP	+ FP	1 : 640	39	219	1
3	M/ 41	1	5	Não	Sim	1	3	+ FP	+ FP	1 : 1280	217	63	1
4	F/ 47	1	7	Sim	Sim	1	2	+ FP	+ FP	1 : 1280	177	189	1
5	F/ 39	1	9	Sim	Sim	1	1	-	+ FP	1 : 80	64	-	1
6	F/ 45	1	3	NI	NI	1	4	-	+ FP	1 : 40	26	41	1
7	F/ 54	1	5	Não	Não	1	2	+ FP	+ FP	1 : 160	123	162	1
8	F/ 36	1	2	Sim	Sim	1	5	+ FP	+ FP	1 : 1280	73	157	1
9	F/ 45	1	12	NI	NI	1	2	+ FP	+ FP	1 : 160	94	139	1
10	F/ 49	2	2	Não	Não	1	4	+ FP	+ FP	1 : 160	190	3	2
11	F/ 37	2, ES	2	Não	Sim	2	2	+ FP	+ FP	1 : 40	279	189	2
12	M/ 53	1	6	Sim	Não	1	2	-	+ FP	1 : 640	245	189	1
13	M/ 63	1	5	Não	Não	1	3	+ FP	+ FP	1 : 160	12	22	1
14	F/ 59	1	18	Sim	Sim	1	2	-	+ FP	1 : 160	143	20	1
15	F/ 53	1	4	Sim	Não	1	5	+ FP	+ FP	1 : 320	90	189	2
16	F/ 60	1, ES	4	Sim	Não	1	4	+ FP	+ FP	1 : 160	230	1	2
17	M/ 61	1	7	Sim	Não	1	1	-	+ FP	1 : 160	11	162	2
18	F/ 38	1, ES	12	Não	Sim	1	3	+ FP	+	1 : 1280	217	144	1

M, masculino; F, feminino; **Apresentação clínica**: 1, Forma mucocutânea; 2, Forma cutânea; ES: Epitope spreading; NI, não informado; **HE**, Hematoxilina e eosina: 1: Clivagem acantolítica suprabasal, 2: Clivagem acantolítica superficial; **IFD**, Imunofluorescência direta: 1: Intraepidérmico intercellular (IgG), inclusive no FP, 2: Intraepidérmico intercelular (IgG e C3), inclusive no FP, 3: Intraepidérmico intercelular (IgG e C3), 4: Intraepidérmico e intercelular (IgG), 5: Intraepidérmico e intercelular (IgG e C3) e na zona da membrana basal (IgM), inclusive no FP; **IgG1 e IgG4 (IFD):** +, positivo; -, negativo; **Atividade da doença**: 1, Controle da doença, 2, Remissão parcial, em terapia minima.

6 DISCUSSÃO

O envolvimento do couro cabeludo é uma característica comum do pênfigo[20]. Estas lesões são geralmente recalcitrantes e podem persistir apesar da resolução das lesões em outras áreas. Neste estudo, foram avaliados 38 pacientes, com PF ou PV, e com envolvimento do couro cabeludo, e avaliou-se o perfil clínico e imunológico dos mesmos.

Epidemiologicamente, neste trabalho, os grupos de PF e PV foram bastante similares, com idade média semelhante entre eles e houve predomínio do sexo feminino apenas no grupo PV. As formas clínicas mais observadas foram a forma invasiva- bolhosa, no grupo PF, e a mucocutânea, no grupo PV. Tanto o grupo PF quanto o grupo PV foram compostos por doentes, em sua maioria, com evolução prolongada da doença (tempo médio de evolução 7 anos e 9 meses no grupo PF e 5 anos e 10 meses, no PV), refletindo o caráter de cronicidade das doenças.

Do ponto de vista clínico, o acometimento ungueal foi mais comum no PV do que em pacientes com PF, como previamente descrito[34]. No artigo de Tosti A *et al*, em 2011, o grupo de autores sugere que o acometimento ungueal nos casos de PV, mais comumente paroníquia e onicomadese, pode anteceder as manifestações cutâneas e estar relacionado a doenças mais graves, extensas e de longa evolução, como muitos casos incluídos nesta pesquisa[42] (Quadro 4).

Em relação às lesões na cicatriz umbilical não houve diferença na frequência entre os grupos, porém destaca-se que títulos mais elevados de anticorpos circulantes IgG foram detectados em pacientes com esse tipo de

manifestação clínica. Oliveira Jr JV *et al* estudaram pacientes com pênfigo e envolvimento umbilical. As lesões clínicas mais prevalentes no estudo publicado pelo grupo também foram predominantes nos nossos pacientes, ou seja, eritema, erosões, crostas e lesões vegetantes. O grupo brasileiro ainda sugere que esse fenótipo poderia estar relacionado a novos epítopos ou a reação cruzada entre anticorpos contra Dsg e receptores leucocitários imunoglobulina-like presentes em estruturas umbilicais (restos embrionários locais do cordão umbilical ou da placenta) ou, até mesmo, devido às peculiaridades na expressão de Dsg no cordão umbilical[16,41]. Postula-se que outros epitopos são expressos nos doentes com pênfigo e manifestação umbilical, como descrito anteriormente[41] (Quadro 4).

Quadro 4. Comparação entre os dados da literatura e os principais achados deste estudo em relação a manifestações clínicas não usuais nos pacientes com pênfigo

AUTOR	**PRINCIPAL ACHADO**
Cahali JB *et al*, 2002[34]	Manifestações ungueais como apresentação rara em paciente com PV
Tosti A *et al*, 2011[42]	Relação entre acometimento ungueal no PV e extensão da doença, gravidade e cronicidade
Oliveira Jr JV *et al*, 2012[41]	Semelhança clínica e imunopatológica entre os doentes com manifestação umbilical de PF e PV
Delmonte S *et al,* 2000[48]	Eflúvio anágeno normal como manifestação de PV
Koslu A *et al,* 2009[49]	Comparação entre o eflúvio anágeno normal e o sinal de Nikolsky
Daneshpazhooh M *et al*, 2015[51]	Perda de cabelo anágeno como preditor de gravidade da doença
Veraitch O *et al*, 2013[50]	Alopecia não cicatricial e eflúvio anágeno como manifestação de PV
Maragno L *et al*, 2015[54]	**Acometimento ungueal e umbilical frequente entre os doentes com PF e PV e acometimento do couro cabeludo**

Com relação aos achados histopatológicos, a clivagem acantolítica superficial, no grupo PF e suprabasal, no grupo PV, foram os resultados mais observados, 16/20 e 17/18, respectivamente, reforçando, desta forma, o diagnóstico de pênfigo. No grupo PF, o paciente que apresentou clivagem suprabasal (doente 4, tabela 1) evoluiu para PV, em sua evolução (ES) e o doente 19, que apesar da IFD e IFI característicos de pênfigo, no HE, apresentou alteração vacuolar da camada basal, provavelmente relacionado ao quadro de lúpus subagudo associado. Por fim, o único anatomopatológico diferente no grupo PV (doente 11), cujo resultado fora clivagem acantolítica superficial, era de um paciente que acabou tendo o diagnóstico de PF na sua evolução (ES).

O presente estudo demontra que os subtipos de IgG depositados em lesões no couro cabeludo de pacientes com pênfigo, foliáceo e vulgar, não diferem dos subtipos encontrados em lesões mucocutâneas destas enfermidades. A grande vantagem do presente trabalho foi a possibilidade de analisar, simultaneamente, dados clínicos e laboratoriais em uma amostra homogênea de doentes com pênfigo, com tempo de seguimento significativo. Além disso, nossos resultados refletem a resposta imune específica, sistêmica e localizada, das lesões do couro cabeludo, inéditos na literatura.

Na verdade, sabe-se que a terapia imunossupressora pode afetar o resultado do estudo de imunofluorescência, embora não haja nenhum estudo com subclasses de IgG. Os nossos dados, referentes a doentes em uso de diferentes drogas imunossupressoras, aparentemente, não foram prejudicados. Estes resultados podem ajudar o entendimento para o frequente envolvimento do couro cabeludo nesta doença. No entanto, os resultados não explicam a refratariedade destas lesões ao tratamento convencional.

Em relação ao perfil de IgG *in situ* nas lesões localizadas no couro cabeludo, esse é o primeiro estudo que descreve a distribuição de subclasses de IgG, *in situ*, em pênfigo. Em nossos doentes houve um predomínio de isotipos IgG1 e IgG4, sem qualquer associação com a atividade da doença, contrastando os dados já bem estabelecidos sobre o perfil sérico, nos quais a subclasse de IgG envolvida com a atividade da doença é a IgG4[17,19]. É possível que com um seguimento a longo prazo, haja uma mudança de isotipos de IgG *in situ* semelhante a detectada no sangue de doentes com pênfigo (Quadro 5).

Quadro 5. Comparação entre os dados da literatura e os principais achados deste estudo em relação a subclasses de IgG das lesões do couro cabeludo envolvidas nos pênfigos

AUTOR	**PRINCIPAL ACHADO**
Warren SJP *et al*, 2003[17]	Perfil sérico de subclasses nos pênfigos: • IgG1= fase pré-clínica e remissão • IgG4= atividade
Aoki V *et al*, 2004[19]	Subclasse de IgG4 relacionada ao reconhecimento de epítopos patogênicos e, portanto, à atividade da doença
Maragno L *et al*, 2015[54]	**Depósito *in situ* de IgG1 e IgG4 no folículo piloso, sem correlação com a atividade da doença (fase clínica)**

Com relação aos antígenos dos pênfigos, em 1991, Ioannides D *et al* estudaram a diferença de expressão antigênica em diversas localizações anatômicas, através de imunofluorescência, em casos de PF, pênfigo eritematoso (PE) e PV e observaram que o antígeno envolvido com o PV estava bastante expresso no couro cabeludo, porém o mesmo não ocorria nos doentes com PF e PE[43].

Entretanto, a presença das Dsg no FP tem sido bastante estudada. No mesmo ano, 1991, Wilson CL *et al* demonstraram, por IFI e IFD, que a distribuição clínica das lesões de pênfigo estava relacionada a uma expressão aumentada de proteínas desmossômicas no epitélio folicular em ratos, e não a expressão antigênica diferente[5]; Koch PJ *et al*, em 1998, demonstraram o papel de Dsg-3 na ancoragem de cabelo telógeno ao epitélio folicular dos queratinócitos que rodeiam o bulbo capilar e a camada basal da BRE em murinos[44]. Em 2003, Kijuic A *et al* descobriram outro membro da superfamília de genes da caderina desmossômica, a Dsg-4, na epiderme suprabasal e no FP[32] (Quadro 6).

Quadro 6. Comparação entre os dados da literatura e os principais achados deste estudo em relação aos autoantígenos e à resposta imune humoral contra os autoantígenos envolvidos nos pênfigos

AUTOR	**PRINCIPAL ACHADO**
Wilson CL *et al*, 1991[5]	Expressão aumentada de proteínas dos desmossomas no epitélio folicular
Koch PJ *et al*, 1998[44]	Dsg-3: ancoragem do cabelo telógeno no epitélio folicular
Kijuc A *et al,* 2003[32]	Dsg-4 na camada suprabasal e no folículo piloso
Flores G *et al*, 2012[52]	Possibilidade de outros autoantígenos na progressão da doença
Maragno L *et al*, 2015[54]	**Perfil sorológico contra Dsg-1 e Dsg-3 nos doentes com lesões específicas no couro cabeludo**

Schaerer e Trueb demonstraram a praticabilidade de utilizar IFD convencional no cabelo arrancado, e compararam a sensibilidade do método de IFD com amostras de pele e através do ELISA, com Dsg-1 e Dsg-3[45]. Vários

autores confirmaram os resultados, incluindo a positividade do teste, mesmo na ausência de lesões no couro cabeludo[35,36,38,46,47,48] (Quadro 7).

Quadro 7. Comparação entre os dados da literatura e os principais achados deste estudo em relação à sensibilidade da imunofluorescência direta no acometimento de couro cabeludo em indivíduos com pênfigo

AUTOR	**PRINCIPAL ACHADO**
Schaerer L and Trueb RM, 2003[45]	IFD de BRE de cabelo removido é um método confiável e específico para o diagnóstico de pênfigos
Daneshpazhooh M *et al,* 2011[37]	IFD do cabelo removido < IFD convencional
Alexandru A *et al,* 2013[38]	IFD cabelo anágeno: alta sensibilidade, sem relação com a atividade da doença
Qqaqish BF *et al*, 2012[15]	Maior sensibilidade e especificidade de IgG4, quando comparada às outras subclasses no PF endêmico
Maragno L *et al*, 2015[54]	**Maior sensibilidade da IFD com subclasses de IgG de área perilesional de couro cabeludo**

Em 2000, Delmonte S *et al* descreveram o eflúvio anágeno normal como acometimento subclínico do FP em três doentes com PV, porém com ressalva em relação à integridade das bainhas radiculares na microscopia[48]. Koslu A *et al* (2009) confirmaram esta manifestação por tricograma e compararam-a com o sinal de Nikolsky, revelando que o envolvimento do couro cabeludo em pacientes com pênfigo poderia ser mais prevalente do que os dados relatados na literatura atual[49] (Quadro 4).

Veraitch O *et al,* em 2013, publicaram um trabalho, incluindo 5 casos de PV muco-cutâneo, e concluíram que o eflúvio anágeno e a alopecia não cicatricial

podem ser manifestação inicial de PV, devido ao enfraquecimento da ancoragem do cabelo, resultante tanto da acantólise, como de fatores secundários, por exemplo, infecções[50]. Atualmente, Daneshpazhooh M *et al* (2015) observaram, em um grupo de 96 doentes com PV, que a perda de cabelos anágenos é um preditor independente da gravidade da doença[51] (Quadro 4).

Em 2011, o grupo deste mesmo autor comparou a IFD do cabelo com a IFD convencional para avaliar a remissão imunológica, e demonstrou sensibilidade de 79%, especificidade de 48%, valor preditivo positivo de 61% e valor preditivo negativo de 68% da IFD dos pêlos, concluindo que a IFD dos cabelos ainda não é sensível o suficiente para substituir o exame convencional para monitorar remissão imunológica[37]. Alexandru A *et al*, em 2013, também detectaram uma elevada sensibilidade da IFD de cabelos anágenos em doentes de pênfigo, com baixa correlação com a atividade da doença[38].

Observou-se, nesta pesquisa, que a positividade da IFD com subclasses de IgG no FP dos doentes de pênfigos e acometimento do couro cabeludo foi maior quando comparada a IFD com IgG total (89,47% versus 50%). Em 2009, o grupo de Qqaqish BF *et al*, estudando PF endêmico encontrou uma maior sensibilidade e especificidade de IgG4, quando comparada a IgG total, sugerindo que haveria uma associação clínica maior entre os anticorpos patogênicos IgG4 que os das demais subclasses[15]. (Quadro 7)

Há uma busca contínua de novos antígenos no pênfigo, a fim de explicar a heterogeneidade de fenótipos; Flores G *et al* (2012) analisaram a presença de autoanticorpos contra caderinas dos desmossomas (Dsg-1, Dsg-2, Dsg-3, Dsg-4, Dsc-1, Dsc-2 e Dsc-3) e E-caderina em pacientes com PF, e detectaram diferentes perfis de autoanticorpos, indicando a possibilidade de outros

autoantígenos na progressão da doença (Quadro 6)[52]. Estes resultados podem apoiar a descoberta de dois pacientes com pênfigo e deposição de IgG e/ou IgM na zona da membrana basal, e, possivelmente, a persistência do depósito de imunoglobulinas apesar controle da doença.

Por fim, em relação ao ES[28,53], no presente estudo este fenômeno somente foi observado em quatro casos (três de PV para PF e um de PF para PV). No entanto, é possível que o fato do envolvimento do couro cabeludo aparecer principalmente na evolução da doença, caracterizada pela cronicidade, refratariedade ao tratamento ou agravamento do quadro clinico seja, por si só, uma expressão clínica de ES, no qual o processo inflamatório inicial contra as Dsg exporia antígenos do FP ainda desconhecidos pela ciência.

7 CONCLUSÕES

Em conclusão, este trabalho contribui para ampliar o conhecimento sobre o acometimento do couro cabeludo em pacientes com PF e PV. Os achados principais nos permitem concluir que:

1- Os isotipos de IgG predominantes no couro cabeludo de pacientes de pênfigo foram IgG1 e IgG4. Não houve relação com a atividade da doença. Ainda, a IFD da área perilesional com subclasses de IgG apresentou maior sensibilidade desta técnica em relação à IFD com IgG total.

2- O perfil sorológico dos pacientes de pênfigo com acometimento do couro cabeludo, utilizando-se métodos imunodiagnósticos (Dsg-1 e -3 recombinantes) não mostrou características distintas dos demais doentes com esta enfermidade.

3- O envolvimento do folículo piloso nos pênfigos esteve relacionado à doença de longa duração e recalcitrante, e esteve associado à paroníquia (31,43%) e a lesões umbilicais (42,86%).

No entanto, ainda é necessária a caracterização de novos antígenos nos pênfigos com envolvimento do couro cabeludo para melhor compreensão desta manifestação clínica.

8 ANEXOS

ANEXO I – TERMO DE CONSENTIMENTO LIVRE E ESCLARECIDO

HOSPITAL DAS CLÍNICAS DA FACULDADE DE MEDICINA DA UNIVERSIDADE DE SÃO PAULO-HCFMUSP

MODELO DE TERMO DE CONSENTIMENTO LIVRE E ESCLARECIDO

DADOS DE IDENTIFICAÇÃO DO SUJEITO DA PESQUISA OU RESPONSÁVEL LEGAL

1. NOME: .....
DOCUMENTO DE IDENTIDADE Nº : ..... SEXO : .M □ F □
DATA NASCIMENTO: ...../...../.....
ENDEREÇO ..... Nº ..... APTO: .....
BAIRRO:..... CIDADE .....
CEP:..... TELEFONE:DDD(.....) .....
2.RESPONSÁVEL LEGAL .....
NATUREZA (grau de parentesco, tutor, curador etc.) .....
DOCUMENTO DE IDENTIDADE :..... SEXO: M □ F □
DATA NASCIMENTO.: ...../...../.....
ENDEREÇO: ..... Nº ..... APTO: .....
BAIRRO: ..... CIDADE: .....
CEP: ..... TELEFONE: DDD (.....).....

DADOS SOBRE A PESQUISA

1. TÍTULO DO PROTOCOLO DE PESQUISA: Caracterização da resposta autoimune humoral e do perfil imuno-histopatológico das lesões cutâneas do couro cabeludo dos doentes de pênfigos foliáceo e vulgar

PESQUISADOR : Dra Celina Wakisaka Maruta

CARGO/FUNÇÃO: Docente do Departamento de Dermatologia da FMUSP

INSCRIÇÃO CONSELHO REGIONAL Nº CRM-SP: 47992

UNIDADE DO HCFMUSP: Departamento de Dermatologia

2. AVALIAÇÃO DO RISCO DA PESQUISA:

RISCO MÍNIMO X RISCO MÉDIO □

RISCO BAIXO □ RISCO MAIOR □

3.DURAÇÃO DA PESQUISA: 23 meses

HOSPITAL DAS CLÍNICAS DA FACULDADE DE MEDICINA DA UNIVERSIDADE DE SÃO PAULO-HCFMUSP

1 – Desenho do estudo e objetivo(s):

Você está sendo convidado a participar de uma pesquisa clínica, que tem como objetivo o estudo da resposta imunológica envolvida nas lesões de couro cabeludo em doentes com pênfigo foliáceo ou vulgar. Participando, você estará contribuindo para o maior conhecimento na patogenia destas doenças.

Antes de tomar uma decisão é importante que você compreenda porque esta pesquisa clínica está sendo realizada e o que ela envolverá. Por favor, leia com atenção este documento, faça as perguntas que desejar e pense bem antes de concordar.

Sinta-se à vontade para perguntar sobre quaisquer dúvidas ou para pedir maiores informações ao seu médico antes de tomar uma decisão sobre sua participação. Se, após a leitura destas informações, você não concordar em participar da pesquisa, não haverá qualquer prejuízo quanto ao atendimento prestado por este hospital.

Se você escolher participar, você poderá retirar seu consentimento a qualquer momento e você deixará de participar do estudo, sem que haja qualquer prejuízo quanto à continuidade de seu tratamento pelo mesmo hospital, devendo apenas informar ao médico responsável o motivo que o levou a se retirar do estudo.

O objetivo deste estudo é verificar a resposta do sistema imune envolvida nas lesões de couro cabeludo de pênfigo, foliáceo ou vulgar, através de exames laboratoriais, ou melhor, através de biópsia de pele e exames de sangue.

2 – Descrição dos procedimentos que serão realizados, com seus propósitos e identificação dos que forem experimentais e não rotineiros;

Se você decidir participar e assinar este Termo de Consentimento Livre e Esclarecido, você responderá a um questionário sobre sua doença e será submetido a um exame dermatológico. Após, será realizada uma biópsia de pele (couro cabeludo), para exame anátomo-patológico e imunofluorescência direta. Esta biópsia será executada com anestesia local, ambulatorial, em data agendada, no qual, retira-se um pequeno pedaço da pele, fechando-se com um ponto logo em seguida. Por fim, será submetido à coleta de sangue, para exame de imunofluorescência indireta.

3 – Relação dos procedimentos rotineiros e como são realizados:

- Biópsia de pele (couro cabeludo): Injeção na área da lesão da cabeça para anestesiar o local, retirada de um fragmento, de 4 mm, através de um punch, e sutura, com fio de Mononylon 4-0.
- Coleta de sangue: Punção periférica da veia do antebraço.

4 – Descrição dos desconfortos e riscos esperados nos procedimentos dos itens 2 e 3;

A biópsia da pele (couro cabeludo) pode causar leve dor local durante a realização da mesma, dor leve no dia seguinte, formação de crosta e pequena cicatriz local, às vezes com coceira local por duas semanas.

Uma vez realizada a coleta de sangue, você poderá experimentar o desconforto durante o procedimento e, logo após, dor local leve e formação de hematoma.

Caso estes desconfortos lhe ocorram de maneira intensa, você poderá procurar o Departamento de Dermatologia do Hospital das Clínicas da FMUSP, para tratamento, sem custo algum.

5 – Benefícios para o participante

A sua participação estará contribuindo para um melhor conhecimento sobre sua doença.

6 – Relação de procedimentos alternativos que possam ser vantajosos, pelos quais o paciente pode optar;

Não há.

7 – Garantia de acesso

Em qualquer etapa do estudo, você terá acesso aos profissionais responsáveis pela pesquisa para esclarecimento de eventuais dúvidas. O principal investigador é a Dra Celina Wakisaka Maruta, que pode ser encontrado no Departamento de Dermatologia do Hospital das Clínicas da Faculdade de Medicina da Universidade de São Paulo, telefone: 3069-6050. Se você tiver alguma consideração ou dúvida sobre a ética da pesquisa, entre em contato com o Comitê de Ética em Pesquisa (CEP) – Rua Ovídio Pires de Campos, 225 – 5º andar – tel: 3069-6442 ramais 16, 17, 18 ou 20, FAX: 3069-6442 ramal 26 – E-mail: cappesq@hcnet.usp.br

8 – É garantida a liberdade da retirada de consentimento a qualquer momento e deixar de participar do estudo, sem qualquer prejuízo à continuidade de seu tratamento na Instituição;

09 – Direito de confidencialidade – As informações obtidas serão analisadas em conjunto com as dos outros pacientes, não sendo divulgado a identificação de nenhum paciente;

10 – Direito de ser mantido atualizado sobre os resultados parciais das pesquisas, quando em estudos abertos, ou de resultados que sejam do conhecimento dos pesquisadores;

11 – Despesas e compensações

Não há despesas pessoais para o participante em qualquer fase do estudo, incluindo exames e consultas. Também não há compensação financeira relacionada à sua participação. Se existir qualquer despesa adicional, ela será absorvida pelo orçamento da pesquisa.

12 – Compromisso do pesquisador de utilizar os dados e o material coletado somente para esta pesquisa.

Acredito ter sido suficientemente informado a respeito das informações que li ou que foram lidas para mim, descrevendo o estudo" Caracterização da resposta autoimune humoral e do perfil imuno-histopatológico das lesões cutâneas do couro cabeludo dos doentes de pênfigos foliáceo e vulgar "

Eu discuti com a Dra Celina Wakisaka Maruta sobre a minha decisão em participar neste estudo. Ficaram claros para mim quais são os propósitos do estudo, os procedimentos a serem realizados, seus desconfortos e riscos, as garantias de confidencialidade e de esclarecimentos permanentes. Ficou claro também que minha participação é isenta de despesas e que tenho garantia do acesso a tratamento hospitalar quando necessário. Concordo voluntariamente em participar deste estudo e poderei retirar o meu consentimento a qualquer momento, antes ou durante o mesmo, sem penalidades ou prejuízo ou perda de qualquer benefício que eu possa ter adquirido, ou no meu atendimento neste Serviço.

Assinatura do paciente/representante legal Data ____/____/____

Assinatura da testemunha Data ____/____/____

para casos de pacientes menores de 18 anos, analfabetos, semi-analfabetos ou portadores de deficiência auditiva ou visual.

(Somente para o responsável do projeto)

Declaro que obtive de forma apropriada e voluntária o Consentimento Livre e Esclarecido deste paciente ou representante legal para a participação neste estudo.

Assinatura do responsável pelo estudo Data ____/____/____

ANEXO II – APROVAÇÃO DO COMITÊ DE ÉTICA MÉDICA PARA ANÁLISE DE PROJETOS DE PESQUISA - CAPPESQ

HOSPITAL DAS CLÍNICAS

DA

FACULDADE DE MEDICINA DA UNIVERSIDADE DE SÃO PAULO

DIRETORIA CLÍNICA

COMISSÃO DE ÉTICA PARA ANÁLISE DE PROJETOS DE PESQUISA - CAPPesq

CADASTRO DE PROTOCOLO DE PESQUISA

Registro (uso reservado à Secretaria da CAPPesq)	
Nº do Protocolo:	Tipo: Humanos
Instituto: ICHC	
Registro on-line nº: 7487	Data de Entrada: 30/03/2011

Este projeto envolve:

Pacientes HC .....Sim

Médicos ou Funcionários HC (como sujeitos de pesquisa) .....Não

Documentos HC (Prontuários e Outros).....Não

Materiais estocados no HC .....Não

Peças anatômicas de cadáveres .....Não

1. Título do Protocolo de Pesquisa

Perfil imunohistopatológico dos doentes de pênfigos foliáceo e vulgar com lesões de couro cabeludo através de exames histológico, imunofluorescência direta e indireta (IgG total e subclasses) e ELISA com desmogleínas 1 e 3 recombinantes

2. Palavras-chaves que caracterizam o assunto da Pesquisa

Doenças bolhosas;autoimunidade;Pênfigo foliáceo;Pênfigo vulgar

3. Resumo do Protocolo de Pesquisa:

Pênfigos são doenças bolhosas autoimunes, com presença de autoanticorpos IgG direcionados contra antígenos desmossômicos, desmogleína 1 e 3. Nas fases ativas dos pênfigos há predomínio da subclasse IgG4. Quando os doentes entram em remissão há predomínio de IgG1.Lesões de couro cabeludo podem estar presentes tanto no pênfigo foliáceo quanto no pênfigo vulgar. A bainha radicular externa do folículo piloso apresenta estrutura análoga aos queratinócitos epidérmicos. Desta forma, apresenta desmogleína 1 nas camadas internas e desmogleína 3 em todas as camadas. A imunofluorescêncida direta da bainha radicular externa apresenta-se positiva para IgG total intercelular nos doentes de pênfigo foliáceo e pênfigo vulgar. Não há relatos de identificação de subclasses de IgG nos doentes de pênfigos com acometimento de couro cabeludo, tanto na imunofluorescência direta quanto na imunofluorescência indireta. Os objetivos do presente trabalho são: 1. Caracterização clínica dos doentes de pênfigo foliáceo e pênfigo vulgar com acometimento de couro cabeludo. 2. Avaliação histopatológica de lesões do couro cabeludo nos doentes selecionados. 3. Identificação de IgG total e subclasses de IgG através da técnica de imunofluorescência direta da área

perilesional de lesões de couro cabeludo nos doentes selecionados. 4. Identificação de IgG total através da técnica de imunofluorescência indireta do soro de doentes selecionados. 5. Pesquisa através da técnica de ELISA com desmogleínas 1 e 3 recombinantes nos doentes selecionados. Métodos: Serão selecionados doentes de pênfigos foliáceo e vulgar com lesões presentes no couro cabeludo, acompanhados no Ambulatório de Doenças Bolhosas Autoimunes da Divisão de Dermatologia do HCFMUSP. Cronograma: Seleção dos doentes - 1 ano; Realização dos exames laboratoriais - 1 ano; Compilação dos dados e resultados - 1 ano; Apresentação dos resultados finais - 2 anos.

4. Pesquisador Responsável:
Celina Wakisaka Maruta
http://lattes.cnpq.br/7841267594556261
Graduação: 1983
Vínculo: FMUSP

5. Pesquisador Executante:
Valéria Aoki
http://lattes.cnpq.br/2524292424709945

6. Possui co-autores?
Sim
Nome dos co-autores: Claudia Giuli Santi, Mirian Nacagami Sotto, Tatiana Gabbi Villas Boas, Luciana Maragno, Wagner Moraes Bussato

7. Onde a Pesquisa será realizada?
Departamento: Dermatologia
Disciplina: Dermatologia
LIM: LIM/56 - Lab Investigação em Dermatologia e Imunodeficiências

8. Existe entidade externa envolvida?
Não

9. Possui participação Estrangeira
Não

10. O projeto é multicêntrico
Não

11. Outros serviços/ divisões do HCFMUSP envolvidos na pesquisa
Não

12. Finalidade acadêmica da pesquisa e classificação
Outro
Pesquisa clínica

13. Investigação
Prospectiva

14. Materiais e métodos
Laboratorial
Entrevistas e questionários

15. Gênero, classificação da Pesquisa
Clínica

16. Áreas temáticas previstas na Res. 196/96
Nenhuma das alternativas

17. Patrocínio
Não há patrocínio

18. Valor do financiamento
0,00

19. Cronograma de execução da pesquisa
Prazo: 24 meses

20. Assinaturas

Assinatura e carimbo do Pesquisador Aprovado em _____/_____/_____.

Assinatura e carimbo da Chefia
com data de aprovação
pelo Conselho do Departamento Aprovado em _____/_____/_____.

9 REFERÊNCIAS

1. Brenner S, Wolf R, Ruocco V. Drug-Induced Pemphigus. I. A Survey. *Clinics in Dermatology*, 1993; 11: 501-505.

2. Heelan K, Mahar AL, Walsh S, Shear NH. Pemphigus and associated comorbidities: a cross-sectional study. *Clin and Exp Dermatol* 2015; 40(6): 593- 9.

3. Porro AM, Caetano LVN, Maehara LSN, Enokihara MMS. Non-classical forms of pemphigus: pemphigus herpetiformis, IgA pemphigus, paraneoplastic pemphigus and IgG/IgA pemphigus. *An Bras Dermatol* 2014; 89(1):96- 117.

4. Wohl Y, Dreiher J, Cohen AD. Pemphigus and osteoporosis: a case-control study. *Arch Dermatol* 2010; 146(10):1126-31.

5. Wilson CL, Dean D, Wojnarowska F. Pemphigus and the terminal hair follicle. *J Cutan Pathol* 1991; 18: 428-31.

6. Culton DA, Qian Y, Li N, Rubenstein D, Aoki V, Hans Filho G, Rivitti EA, Diaz LA. Advances in Pemphigus and its Endemic Pemphigus Foliaceus (Fogo Selvagem) Phenotype: A Paradigm of Human Autoimmunity. *J Autoimmun* 2008; 31(4): 311- 324.

7. Amagai M, Stanley JR. Desmoglein as a target in skin disease and beyond. *J Invest Dermatol* 2012; 132(302):776- 784.

8. Li N, Aoki V, Hans-Filho G, Rivitti EA, Diaz LA. The role of intramolecular epitope spreading in the pathogenesis of endemic pemphigus foliaceus (fogo selvagem). *J Exp Med* 2003; 197(11): 1501-10.

9. Pan M, Liu x, Zheng J. The pathogenic role of autoantibodies in pemphigus vulgaris. *Clin Exp Dermatol* 2011; 36: 703- 707.

10. Bolognia BJ, Jorizzo JL, Rapini RP *et al*. *Dermatology*. 2nd ed. Espanha: Mosby Elsevier; 2008. Cap. 30, p. 417- 429: Pemphigus.

11. Burns T, Breathnach S, Cox N, Griffiths C. *Rook's Textobook of Dermatology*. 8th ed. Reino Unido: Wiley-Blackwell; 2010. Chapter 40, p. 40.1- 40.62: Immunobulous diseases.

12. Belda Jr W, Di Chiacchio N e Criado PR. *Tratado de Dermatologia.* 1 Ed. São Paulo, Rio de Janeiro, Belo Horizonte: Atheneu; 2010. Vol 1, cap. 18, p. 427- 441: Dermatoses vésico-bolhosas.

13. Sampaio SAP e Rivitti EA. *Dermatologia*. 3 Ed. São Paulo: Artes Médicas; 2007. Cap 23, p. 301- 330: Erupções vésico-bolhosas.

14. Aoki V, Rivitti EA, Diaz LA. Update on fogo selvagem, an endemic form of pemphigus foliaceus. *J Dermatol* 2015;42(1):18-26.

15. Qaqish BF, Prisayanh P, Qian Y, Andraca E, Li N, Aoki V, Hans-Filho G, dos Santos V, Rivitti EA, Diaz LA, The Cooperative Group on Fogo Selvagem Research. Development of an IgG4- based predictor of endemic pemphigus foliaceus (fogo selvagem). *J Invest Dermatol* 2009; 129(1):110- 118.

16. Hans-Filho G, Aoki V, Rivitti EA, Eaton DP, Lin MS, Diaz LA, The Cooperative Group on Fogo Selvagem Research. Endemic pemphigus foliaceus (fogo selvagem)- 1998. The Cooperative Groups on Fogo Selvagem Research. *Clin Dermatol* 1999; 17:225- 235.

17. Warren SJP, Arteaga LA, Rivitti EA, Aoki V, Hans-Filho G, Qaqish BF, *et al.* The role of subclass switching in the pathogenesis of endemic pemphigus foliaceus. *J Invest Dermatol* 2003; 120: 104-8.

18. Funakoshi T, Lunardon L, Ellebrecht CT, Nagler AR, O'Leary CE, Payne AS. Enrichment os total serum IgG4 in patients with pemphigus. *Br J Dermatol* 2012; 167: 1245-53.

19. Aoki V, Huang MHT, Périgo AM, Fukumori LMI, Maruta CW, Santi CG *et al*. Endemic pemphigus foliaceus (Fogo Selvagem) and pemphigus vulgaris: immunoglobulin G heterogeneity detected by indirect immunofluorescence. *Rev Hosp Clin Fac Med S Paulo* 2004; 59(5): 251-6.

20. Ribeiro AMQ, Alvarez RRA, Friedman H, Campbell I, The Cooperative Group on Fogo Selvagem Research. The profile of fogo selvagem (endemic pemphigus foliaceus) at the University Hospital of Brasilia- Brazil. Epidemiological and clinical considerations. *Int J Dermatol* 2005; 44: 293-298.

21. Qian Y, Jeong JS, Ye J, Abdeladhim M, Aoki V, Hans-Filhio G, Rivitti E, Valenzuela JG, Diaz LA. Overlapping IgG4 responses to self- and environmental antigens in Endemic Pemphigus Foliaceus. *J Immunol 2016;* 196: 2041- 50.

22. Rocha-Alvarez R, Ortega-Loayza AG, Friedman H, Campbell I, Aoki V, Rivitti EA, Dasher D, Li N, Diaz LA and The Cooperative Group on Fogo Selvagem Research. Endemic pemphigus vulgaris. *Arch Dermatol* 2007; 143(7): 895- 899.

23. Sar-Pomian M, Kurzeja M, Rudnicka L, Olszewska M. The value of trichoscopy in the differential diagnosis of scalp lesions in pemphigus vulgaris and pemphigus foliaceus. *An Bras Dermatol* 2014; 89(6): 1007-12.

24. Barbosa NDF, Aguiar LM, Maruta CW, Aoki V, Sotto MN, Labinas GHO, Perigo AM, Santi CG. Vulvo-cervico-vaginal manifestations and evaluation of Papanicolau smears in pemphigus vulgaris and pemphigus foliaceus. *J Am Acad Dermatol* 2012; 67:409- 16.

25. Warren SJP, Lins MS, Giudice GJ, Hoffman RG, Hans-Filho G, Aoki V *et al*. The prevalence of antibodies against desmoglein 1 in endemic pemphigus foliaceus in Brazil. *N Engl J Med*. 2000; 343: 23- 30.

26. Harman KE, Seed PT, Gratian MJ, Bhogal BS, Challacombe SJ, Black MM. The severity of cutaneous and oral pemphigus is related to desmoglin 1 and 3 antibody levels. *Br J Dermatol* 2001; 144: 775- 80.

27. David M, Katzenelson V, Mimouni D, Milner Y. The distribution of pemphigus vulgaris-IgG subclasses in patients with active disease. *J Eur Acad Dermatol Venereol* 2006, 20:214-238.

28. Aoki V, Lago F, Yamazaki MH, Santi CG, Maruta CW, The cooperative group on Fogo Selvagem Research. Significado do *epitope sreading* na patogênese dos pênfigos vulgar e foliáceo. *An Bras Dermatol* 2008; 83(20): 157-61.

29. Blume-Peytavi U, Tosti A, Whiting DA, Trüeb R. *Hair Growth and Disorders*. Berlim: Springer; 2008. Chap. 1, p. 1-20: Biology of the hair follicle.

30. Elder D, Elenitsas R, Jaworsky C, Johnson Jr B. *Lever's Histopathology of the Skin*. 8th Ed. Philadelphia: Lippincott Williams & Wilkins; 1997. Chap. 3, p. 5-50: Histology of the skin.

31. Calonje E, Brenn T, Lazar A, McKee PH. *McKee's Pathology of the Skin with clinical correlations*. 4th Ed. China: Elsevier; 2012. Chap. 1, p. 1-31: The structure and function of skin.

32. Kijuic A, Bazzin H, Sundberg JP, Martinez-Mir A, O'Shaughnessy R, Mahoney MG, *et al*. Desmoglein 4 in hair follicle differentiation and epidermal adhesion: evidence from inherited hypotrichosis and acquired pemphigus vulgaris. *Cell* 2003; 113: 249-60.

33. Murrell DF, Dick S, Ahmed AR, Amagia M, Barnadas MA, Borradori L, *et al*. Consensus statement on definitions of disease, end points, and therapeutic response for pemphigus. *J Am Acad Dermatol* 2008; 58(6): 1043-6.

34. Cahali JB, Kakuda EY, Santi CG, Maruta CW. Nail manifestations in pemphigus vulgaris. *Rev Hosp Clin Fac Med Sao Paulo* 2002; 57(5): 229-34.

35. Rao R, Dasari K, Shenoi S, Balachandran C. Demonstration of pemphigus-specific immunofluorescence pattern by direct immunofluorescence of plucked hair. *Int J Dermatol* 2009; 48: 1187-9.

36. Kumaresan M, Rai R, Sandhya V. Immunofluorescence of the outer root sheath: an aid to diagnosis in pemphigus. *Clin Exp Dermatol* 2010; 36: 298-301.

37. Daneshpazhooh M, Naraghi ZS, Ramezani A, Ghanadan A, Esmaili N, Chams-Davatchi C. Direct immunofluorescence of plucked hair for evaluation of immunologic remission in pemphigus vulgaris. *J Am Acad Dermatol* 2011; 65(6): e173-7.

38. Alexandru A, Zurac S, Salavastru CM, Andrei R, Tebeica T, Staniceanu F, *et al.* Direct immunofluorescence on hair follicles – present and future perspectives. *Am J Dermatopathol* 2013; 35(4): 472-6.

39. Lehman JS, Camilleri MJ. Diagnostic utility of direct immunofluorescence findings around hair follicles and sweat glands in immunobullous disease. *J Cutan Pathol* 2013; 40:230-235.

40. Ramos W, Chacon GR, Galarza C, Gutierrez EL, Smith ME, Ortega-Loayza AG. Endemic pemphigus in the Peruvian Amazon: epidemiology and risk factors for the development of complications during treatment. *An Bras Dermatol* 2012; 87(6): 838-45.

41. Oliveira Júnior JV, Maruta CW, Sousa Jr JX, Santi CG, Valente NYS, Ichimura LMF *et al*. Clinical and Immunological profile of umbilical involvement in pemphigus vulgaris and pemphigus foliaceus. *Clin Exp Dermatol* 2012; 38: 20-4.

42. Tosti A, André M, Murrell DF. Nail Involvement in Autoimmune Bullous Disorders. *Dermatol Clin* 2011; 29: 511-13.

43. Ioannides D, Hytiroglou P, Phelps RG, Bystryn JC. Regional variation in the expression of pemphigus foliaceus, pemphigus erythematosus, and pemphigus vulgaris antigens in human skin. *J Invest Dermatol* 1991; 96: 159-161.

44. Koch PJ, Mahoney MG, Cotsarellis G, Rothenberger K, Lavker R, Stanley JR. Desmoglein 3 anchors telogen hair in the follicle. *J Cell Sci* 1998; 111: 2529- 37.

45. Schaerer L, Trüeb RM. Direct Immunofluorescence of plucked hair in pemphigus. *Arch Dermatol* 2003; 139(2): 228-9.

46. Daneshpazhooh M, Asgari M, Naraghi ZS, Barzgar MR, Akhyani M, Balighi K, *et al.* A study on plucked hair as a substrate for direct immunofluorescence in pemphigus vulgaris. *Eur Acad Dermatol Venereol* 2009; 23: 129-31.

47. Kumaresan M, Rai R, Sandhya V. Immunofluorescence of the outer root sheath in anagen and telogen hair: an aid to diagnosis in pemphigus. *Int J Trichology* 2009; 1(2): 138-9.

48. Delmonte S, Semino MT, Parodi A, Rebora A. Normal anagen effluvium: a sign of pemphigus vulgaris. *Br J Dermatol* 2000; 142: 1244-5.

49. Koslu A, Topal IO, Ekmekci TR. Trichogram findings in pemphigus patients. *Indian Dermatol Venereol Leprol* 2009; 75(3): 303-4.

50. Veraitch O, Ohyama M, Yamagami J, Amagai M. Alopecia as a rare but distinct manifestation of pemphigus vulgaris. *J Eur Acad Dermatol Venereol* 2013; 27(1): 86-91.

51. Daneshpazhooh M, Mahmoudi HR, Rezakhani S, Valikhani M, Naraghi ZS, Mohammadi, Y, Habibi A, Chams-Davatchi C. Loss of normal anagen hair in pemphigus vulgaris. *Clin Exp Dermatol* 2015; 40(5): 485-8.

52. Flores G, Culton DA, Prisayanh P, Qaqish BF, James K, Maldonado M, *et al*. IgG autoantibody response against keratinocyte cadherins in endemic pemphigus foliaceus (Fogo Selvagem). *J Invest Dermatol* 2012; 132: 2573-80.

53. Bernard Ackerman *et al*. *Histologic Diagnosis of Inflamatory Skin Diseases, An algorithmic method based on pattern analysis*. 2nd Ed. Baltimore: Williams & Wilkins; 1997. Section I. Preparing for specific diagnosis. Chap 1. P. 32-45: Embryologic, histologic and anatomic aspects.

54. Maragno L, Bussato WM, Maruta CW, Fukumori LM, Sotto MN, Aoki V, Cooperative Group on Fogo Selvagem Research. Characterization of the humoral and in situ autoantibody profile of scalp involvement in pemphigus. *J Eur Acad Dermatol Venereol*. 2015. Sep 15. doi: 10.1111/jdv.13299. [Epub ahead of print].

APÊNDICE

Apresentação em Congresso

Resultados parciais deste trabalho foram apresentados no “23rd World Congresso of Dermatology”, na sessão “Free Comunications: Autoimmune and Immunological Disorders I”, como apresentação oral, em Junho de 2015, em Vancouver, Canadá. Título: *“Clinical and Immunopathological characterization of scalp lesions in patients with pemphigus foliaceus and vulgaris”.*