MARCO VINICIUS LOSSO LONGO

Influência da adição de células-tronco mesenquimais derivadas de tecido adiposo associadas a conduto de fibrina na regeneração de nervo periférico em modelo experimental de ratos

Tese apresentada à Faculdade de Medicina da Universidade de São Paulo para obtenção do título de Doutor em Ciências

Programa de Clínica Cirúrgica
Orientador: Prof. Dr. José Carlos Marques de Faria

São Paulo

2015

Dados Internacionais de Catalogação na Publicação (CIP)

Preparada pela Biblioteca da
Faculdade de Medicina da Universidade de São Paulo

©reprodução autorizada pelo autor

Longo, Marco Vinicius Losso
Influência da adição de células-tronco mesenquimais derivadas de tecido adiposo associadas a conduta de fibrina na regeneração de nervo periférico em modelo experimental de ratos / Marco Vinicius Losso Longo. -- São Paulo, 2015.
Tese(doutorado)--Faculdade de Medicina da Universidade de São Paulo. Programa de Clínica Cirúrgica.
Orientador: José Carlos Marques de Faria.

Descritores: 1.Ratos Wistar 2.Nervo isquiático 3.Regeneração nervosa 4.Fibrina 5.Células-tronco 6.Transplantes

USP/FM/DBD-258/15

Dedicatória

Dedico esta tese

aos meus pais

Marco Antonio e Carmen Lucia,

por seu incentivo e apoio

durante toda minha vida e formação,

sem os quais jamais teria conseguido.

Agradecimentos

Ao Professor Dr. Rolf Gemperli, Titular da Disciplina de Cirurgia Plástica da Faculdade de Medicina da Universidade de São Paulo, pela oportunidade concedida para a realização desta tese.

Ao Professor Dr. Marcus Castro Ferreira, ex-Titular da Disciplina de Cirurgia Plástica da Faculdade de Medicina da Universidade de São Paulo, admirável na luta pela seriedade e reconhecimento de nossa especialidade, pelo apoio e pela oportunidade concedida para a realização desta tese.

Ao Professor Dr. José Carlos Marques de Faria, meu orientador nesta tese, pela amizade e pela oportunidade de aprendizado durante a orientação desta tese.

Ao Dr. César Isaac, por sua imensa ajuda no desenvolvimento das atividades laboratoriais de cultura celular e por seu incansável incentivo ao aprimoramento científico.

Aos Drs. Luiz Carlos Ishida, Hugo Nakamoto, Dimas Milcheski, Paulo Tuma Jr. e Luis Henrique Ishida, médicos assistentes da Disciplina de Cirurgia Plástica da FMUSP, que muito contribuíram para a minha formação como Cirurgião Plástico e Microcirurgião, pelos ensinamentos profissionais e também morais.

Ao amigo e colega Dr. Guataçara Salles pelo apoio, ensinamentos e aprendizado, que foram fundamentais na elaboração e condução desta tese.

Aos amigos, Hélio Alves, Wendell Uguetto, Rafael Tutihashi e André Nepomuceno, pelo apoio e aprendizado durante o período de residência, especialização e pós-graduação.

À acadêmica Thais Barbieri, da FMUSP, pela contribuição na execução dos experimentos.

Aos funcionários do Laboratório de Cirurgia Plástica (LIM 4) da FMUSP, Bruno Valério, Roqueline Lago e Silvana Altran, que muito me ajudaram na execução das fases experimentais do trabalho, e também Israelita Lourenço de Oliveira, Edna Maria Rodrigues dos Santos e Silvana Aparecida Biagione.

Aos funcionários e amigos Gabriel Carvalho e Luana Mendonça, do Laboratório de Investigação Médica em Dermatologia e Imunodeficiências (LIM 56), pela ajuda com os experimentos de citometria.

À minha noiva Priscila Menegazzo, pelo apoio nesse período de tanta dedicação e empenho pessoal.

Esta tese está de acordo com as seguintes normas, em vigor no momento desta publicação:

Referências: adaptado de *International Committee of Medical Journals Editors (Vancouver).*

Universidade de São Paulo. Faculdade de Medicina. Divisão de Biblioteca e Documentação. Guia de apresentação de dissertações, teses e monografias. Elaborado por Anneliese Carneiro da Cunha, Maria Julia de A. L. Freddi, Maria F. Crestana, Marinalva de Souza Aragão, Suely Campos Cardoso, Valéria Vilhena. 3. ed. São Paulo: Divisão de Biblioteca e Documentação; 2011.

Abreviaturas dos títulos dos periódicos de acordo com *List of Journals Indexed in Index Medicus.*

Sumário

SUMÁRIO

Lista de abreviaturas e siglas
Lista de símbolos
Lista de figuras
Lista de gráficos
Lista de tabelas e quadro
Resumo
Summary
1 INTRODUÇÃO 1
2 OBJETIVO 18
3 MÉTODOS 20
3.1 Amostra 21
3.1.1 Normatizações e ética 21
3.2 Grupos de estudo e organização do experimento 22
3.3 Preparo dos condutos 23
3.4 Obtenção e cultura das células-tronco mesenquimais derivadas de tecido adiposo (ADSC) 25
3.4.1 Caracterização das ADSC por citometria de fluxo 27
3.4.2 Indução à diferenciação de células-tronco 28
3.5 Procedimento cirúrgico 29
3.6 Aferições 31
3.6.1 Massa Corporal 31
3.6.2 Teste da marcha 32
3.6.3 Sacrifício e coleta das peças 34
3.6.4 Peso do músculo triceps sural 34
3.6.5 Avaliação histomorfométrica 35
3.7 Análise estatística 37
4 RESULTADOS 39
4.1 Procedimentos com células-tronco (ADSC) 40
4.1.1 Culturas das ADSC 40
4.1.2 Caracterização das ADSCs por citometria de fluxo 42
4.1.3 Indução da diferenciação das ADSCs 44

4.2 Aferições dos experimentos 47
4.2.1 Massa corporal 47
4.2.2 Teste da marcha (walking track analysis) 48
4.2.3 Inspeção macroscópica 55
4.2.4 Peso do músculo tríceps sural 57
4.2.5 Avaliação histomorfométrica 60
4.2.5.1 Densidade axonal dos nervos ciáticos 60
4.2.5.2 Áreas das secções transversas das fibras nervosas 63
4.2.5.3 Análise histológica não quantitativa 66
5 DISCUSSÃO 69
6 CONCLUSÕES 88
7 REFERÊNCIAS 90
8 APÊNDICE 108

Listas

ABREVIATURAS E SIGLAS

ADSC	"adipose derived stem cells”
APG	ácido poliglicólico
BDNF	"brain-derived neurotrophic factor"
BMSC	“bone marrow stem cells”
CD	"cluster of differentiation"
CEP	comissão de ética e pesquisa
CFU	"colony-forming units”
CO_2	dióxido de carbono
D_{20}	meio de cultura para ADSC
DDIE	distância entre os dedos intermediários experimental
DDIN	distância entre os dedos intermediários normal
DMEM	“Dulbecco’s Modified Eagle Médium"
DNA	ácido desoxirribonucleico
Dr.	doutor
ed.	edição
EPE	extensão da pegada experimental
EPN	extensão da pegada normal
et al.	e outros
FAPESP	Fundação de Amparo à Pesquisa do Estado de São Paulo
FK506	tacrolimus
GDNF	fator neurotrófico derivado da glia
IFC	índice de função ciática

IL-6	interleucina 6
LIM	laboratório de investigação médica
LPE	largura da pegada experimental
LPN	largura da pegada normal
NFG	fator de crescimento do nervo
NT-3	"neurotrophin-3"
p	nível de significância
p.	página
PO	pós-operatório
PBS	"phosphate buffer solution"
PHB	poli 3-hidroxibutirato
PTFE	politetrafluoretileno
RNA	ácido ribonucleico
SBF	soro bovino fetal
tAPG	tubo de ácido poliglicólico
TGF	“transforming growing factor"
USP	Universidade de São Paulo

SÍMBOLOS

cm	centímetro
cm^2	centímetro quadrado
g	unidade de força centrífuga relativa
h	hora
kg	quilograma
mL	mililitro
mm	milímetro
mcg	micrograma
µL	microlitro
µm	micrômetro
μm^2	micrômetro quadrado
UI	unidade internacional
%	por cento

FIGURAS

Figura 1 - Etapas da confecção do conduto feito de cola de fibrina (Tissucol®) em um molde de compressão de silicone especialmente fabricado; **A** - colocação das cola de fibrina no molde; **B** - conduto após polimerização da cola; **C** - conduto em visão lateral com 14mm de comprimento; **D** - conduto visão frontal demostrando a luz de 2mm 24

Figura 2 - Coleta de tecido adiposo da região inguinal de rato Wistar. Na pinça observa-se o tecido adiposo dissecado..... 25

Figura 3 - Etapa do processo de obtenção de ADSC. **A** - processamento da gordura inguinal retirada para digestão enzimática. **B** - centrifugação após digestão enzimática da gordura; **C** - cultura das ADSC em condições controladas..... 27

Figura 4 - Procedimento cirúrgico **A**: Exposição do nervo ciático direito; **B**: Após ressecção de fragmento de 10 mm 29

Figura 5 - Procedimento cirúrgico **A**: Aspecto final do auto-enxerto de nervo; **B**: Interposição do conduto de fibrina - usado nos grupos Conduto e ADSC 31

Figura 6 - Marca de uma pegada da pata traseira do rato (em preto). As linhas azuis representam as distâncias mensuradas necessárias para o cálculo do IFC..... 33

Figura 7 - Corte histológico corado com Tricrômico de Masson em aumento de 400x. Pode-se verificar as fibras nervosas que foram reinervadas (marcadas com X preto) 36

Figura 8 - Corte histológico corado com Tricrômico de Masson em aumento de 400x. Pode-se verificar as áreas transversas das fibras nervosas que foram reinervadas (marcadas com círculo)..... 37

Figura 9 - Evolução do crescimento da cultura celular vista à microscopia óptica de luz invertida. **A** - confluência de aproximadamente 15%. **B** - confluência de 40%. **C** - confluência de 80%. **D** - confluência de praticamente 100%.. 41

Figura 10 - Resultado da citometria de fluxo das ADSCs. Em preto e azul escuro, a demarcação das ADSCs sem a presença dos marcadores de superfície - controle negativo. Em azul claro a demarcação das ADSCs com a presença dos marcadores para CD29, CD44, CD31 e CD45. Nota-se que as ADSCs marcaram positivo para CD29 e CD44 e marcaram negativo para CD31 e CD45..... 43

Figura 11 - ADSCs antes (**A**) e após diferenciação adipogênica (**B**) vistas ao microscópio óptico de luz invertida. As ADSCs coradas com *Oil Red O* em aumento de 40X (**C**) e 400X (**D**)..... 45

Figura 12 - ADSCs antes (**A**) e após diferenciação osteogênica (**B**) vistas ao microscópio óptico de luz invertida. As ADSCs coradas com *Alizarin Red S* em aumento de 40X (**C**) e 100X (**D**) 46

Figura 13 - Aspecto das pegadas dos ratos dos 3 grupos com 12 semanas e comparativo com uma pegada normal 50

Figura 14 - Evolução das pegadas conforme recuperação funcional pós-operatória em rato do grupo Autoenxerto 54

Figura 15 - Procedimento cirúrgico nos grupos reconstruídos com conduto de fibrina **A**: Conduto fibrina no momento do procedimento; **B**: Após 12 semanas de procedimento. Notar que houve absorção do conduto e crescimento do tecido neoformado conectando os cotos do nervo 56

Figura 16 - Músculo tríceps sural após 12 semanas do experimento. Músculo à direita pertencia a pata operada e a peça à esquerda a pata sem intervenção. Pode-se ver o grau de atrofia muscular na pata onde foi simulado a lesão nervosa com posterior reconstrução 59

Figura 17 - Observa-se um maior número de axônios por campo (densidade axonal) grupo Autoenxerto (**A**). Além disso há maior organização estrutural e menos tecido conjuntivo entre as fibras no grupo Autoenxerto. (**B**) Grupo Conduto e (**C**) Grupo ADSC. Coloração Tricrômico de Masson em microscopia óptica com aumento de 400x..... 62

Figura 18 - Pode-se verificar presença de fibras com diâmetros maiores e com maior variedade de diâmetros no grupo Autoenxerto (**A**) em comparação aos outros dois grupos, grupo Conduto (**B**) e grupo ADSC (**C**). Coloração Tricrômico de Masson. Microscopia óptica 400x 65

Figura 19 - Representação dos 3 grupos. Pode-se verificar a delimitação dos fascículo nos 3 grupos. Nos grupos Conduto e ADSC observa-se maior quantidade de tecido conjuntivo (perineuro em azul) entre os fascículos. **A** - exemplo de corte transversal em nervo ciático do grupo Autoenxerto; **B** - grupo Conduto e **C** - grupo ADSC. Microscopia óptica 40x 67

Figura 20 - Mesmo cortes histológicos em aumento de 100x. Pode-se verificar a presença de vascularização nos 3 grupos, sendo que no grupo Autoenxerto é mais bem distribuída, tanto intra-fascicular quanto no perineuro. Nesse corte, nota-se intensa neovascularização no grupo Conduto porém fora dos limites do nervo (peri-nervo). **A** - exemplo de corte transversal em nervo ciático do grupo Autoenxerto; **B** - grupo Conduto e **C** - grupo ADSC. Microscopia óptica 100X..... 68

GRÁFICOS

Gráfico 1 - Evolução do IFC (% de perda da função normal) dos grupos nos diferentes momentos de avaliação 52

Gráfico 2 - Densidade axonal do nervo ciático (axônios/10995 μm^2). No gráfico estão representadas as médias dos grupos, os respectivos desvios padrões e o valor de p da comparação entre os 3 grupos..... 60

Gráfico 3 - Áreas das secções transversas das fibras nervosas em todos os grupos. No gráfico estão representadas as médias dos grupos, os respectivos desvios padrões e o valor de p da comparação entre os 3 grupos 63

TABELAS E QUADRO

Tabela 1 - Grupos de estudo 22

Tabela 2 - Massa corporal - média e desvio padrão dos grupos no pré-operatório e no pós-operatório de 12 semanas. Valor de p da comparação entre os grupos 47

Tabela 3 - Índice de função ciática (IFC) - média e desvio padrão entre os três grupos nos diferentes momentos. Valor de p da comparação entre os grupos 48

Tabela 4 - Comparação dos grupos par a par no momentos 8 e 12 semanas 49

Tabela 5 - Comparação do momentos par a par em cada grupo 53

Tabela 6 – Médias e desvios padrões do peso (g) da musculatura tríceps sural do lado operado, do lado não operado e do índice de peso entre os lados. Valor de p da comparação entre os 3 grupos 57

Tabela 7 - Valor de p da comparação entre os grupos quando avaliados par a par em cada variável analisada 58

Tabela 8 – Valor de p da comparação entre os grupos quando avaliados par a par 61

Tabela 9 - Valor de p da comparação entre os grupos quando avaliados par a par 64

Quadro 1 - Fórmula para cálculo do Índice de Função Ciática (IFC) 32

Resumo

Longo MV. *Influência da adição de células-tronco mesenquimais derivadas de tecido adiposo associadas a conduto de fibrina na regeneração de nervo periférico em modelo experimental de ratos* [Tese]. São Paulo: Faculdade de Medicina, Universidade de São Paulo; 2015.

INTRODUÇÃO: O tratamento padrão para lesões de nervo periférico que não podem ser suturados primariamente é a enxertia de nervo autólogo. Esse método, porém, carece de resultados satisfatórios e impõe algumas limitações técnicas e complicações. Várias opções já foram estudadas como alternativas ao enxerto de nervo, porém ainda não há conduto biológico ou sintético disponível para uso clínico que tenha a mesma capacidade regenerativa do enxerto de nervo autólogo. Os avanços em cultura celular e o maior entendimento dos mecanismos moleculares e celulares da regeneração nervosa levaram ao uso de células promotoras de regeneração associado aos condutos na tentativa de melhorar os resultados da reconstrução nervosa. Vários estudos demonstraram que o uso de células-tronco derivadas de tecido adiposo (ADSC) em condutos aloplásticos potencializa a regeneração neural. No entanto, nenhum estudo até hoje comparou a adição de ADSC indiferenciadas em conduto aloplástico ao tratamento padrão com autoenxerto. Esse estudo tem como objetivo avaliar a influência da adição de células-tronco mesenquimais derivadas de tecido adiposo em conduto de fibrina na regeneração de nervo periférico e comparar com enxertia de nervo autógeno em modelo experimental de ratos. MÉTODO: Em um modelo de lesão de nervo ciático (defeito de 10 mm) foram avaliados 30 ratos Wistar divididos em 3 grupos. O defeito de nervo foi reconstruído usando conduto de fibrina (Grupo Conduto, n=10), conduto de fibrina acrescido de ADSC (Grupo ADSC, n=10) e autoenxerto do nervo (Grupo Autoenxerto, n=10). A avaliação funcional dos ratos foi realizada com o teste de marcha (*walking track analysis*) com 4, 8 e 12 semanas e o índice de função ciática (IFC) foi determinado. Após 12 semanas, o peso do músculo tríceps sural foi avaliad**o**. Segmentos dos nervos regenerados também foram coletados para análises histológicas como densidade axonal e diâmetro médio das fibras. RESULTADOS: O grupo Conduto mostrou recuperação funcional no teste da marcha após a reconstrução do nervo, porém com resultados inferiores aos outros dois grupos. O grupo ADSC mostrou recuperação intermediária e o grupo Autoenxerto obteve os melhores resultados (IFC com 12 semanas de –53,3±.3 vs –44,7±3 vs –35,6±2, respectivamente, p<0,001). A relação de peso do músculo tríceps sural no grupo Conduto foi de 41,1±3%, no grupo ADSC de 53,3±4% e no grupo Autoenxerto de 71,0±4% (p<0,001). Na avaliação histológica, o grupo Conduto mostrou densidade axonal de 39,8±3 axônios/10.995μm^2 e diâmetro médio das fibras de 3,9±0μm^2, o grupo ADSC densidade axonal de 58,8±3 axônios/10.995μm^2 e diâmetro médio das fibras de 4,9±1μm^2 e o grupo Autoenxerto densidade axonal de 67,1±2 axônios/10.995μm^2 e diâmetro médio das fibras de 8,9±1μm^2 (p<0,001). CONCLUSÃO: A adição de células-tronco mesenquimais derivadas de tecido adiposo (ADSC) em conduto de fibrina na regeneração de nervo periférico, em modelo experimental de ratos, mostrou recuperação funcional e regeneração

histológica estatisticamente mais significativa comparada à reconstrução somente com conduto de fibrina, porém ainda aquém dos resultados obtidos com enxertia de nervo autógeno.

Descritores: ratos Wistar; nervo isquiático; regeneração nervosa; fibrina; células-tronco; transplantes.

Summary

Longo MV. *Influence of the addition of adipose derived stem cell in fibrin conduit for peripheral nerve regeneration in a rat model* [Thesis]. São Paulo: “Faculdade de Medicina, Universidade de São Paulo”; 2015.

Introduction: The standard treatment for peripheral nerve injuries that cannot be primarily sutured is nerve autograft. But this method lacks satisfactory results and imposes some technical limitations and complications. Several options have been studied as alternatives to nerve autografting, but there is no biological or synthetic conduit available for clinical use that provides the same regenerative capacity of nerve autograft. Advances in cell culture and understanding of nerve regeneration mechanisms led to the use of regeneration-inducing cells in association with conduits, in an attempt to improve the reconstruction results. Several studies have shown that the use of adipose derived stem cells (ADSC) into conduits enhances neural regeneration. However, there is no study that compared the addition of undifferentiated ADSC in alloplastic conduit to standard treatment with autograft. This study evaluated the influence of the addition of adipose derived stem cell in fibrin conduit for peripheral nerve regeneration in comparison to the nerve autograft, in a rat model. Method: A sciatic nerve injury model (10-mm defect) was performed in 30 Wistar rats, which were divided into 3 groups. Nerve defect was reconstructed using fibrin conduit (Conduit group, n=10), fibrin conduit filled with ADSC (ADSC group, n = 10) and nerve autograft, (Autograft group, n=10). The walking behavior was measured by footprint analysis at 4, 8, and 12 weeks and sciatic function index (SFI) was determined. After 12 weeks, the triceps surae muscle weight was evaluated and histological analysis was performed to evaluate the regenerated nerve and measured axonal density and fibers diameter average. Results: The Conduit group showed less improvement in walking behavior compared to ADSC group and Autograft group (SFI at 12 weeks, -53.3 ± .3 vs -44.7 ± 3 vs -35.6 ± 2 respectively, $p<0.001$). The triceps surae muscle weight ratio of the fibrin conduit group was 41.1± 3%, ADSC group was 53.3 ± 4%, and Autograft group 71.0 ± 4% ($p <0.001$). In histological evaluation, the Conduit group showed axonal density of 39.8±3 axons/10995μm^2 and fiber diameter average of 3.9±0 μm^2, the ADSC group had axonal density of 58.8±3 axons/10995 μm^2 and fiber diameter average of 4.9±1μm^2 and axon density of Autograft group was 67.1±2 axons/10995 μm^2 and fiber diameter average was 8.9±1μm^2 ($p <0.001$). Conclusion: The addition of adipose derived stem cells (ADSC) into fibrin conduit used for nerve reconstruction following peripheral nerve injury in the rat model, showed better functional recovery and better histological regeneration compared to reconstruction with fibrin conduit without ADSC. However, the functional recovery in the ADSC group was worse than that in nerve Autograft group and the nerve repair with the ADSC-fibrin conduit has less myelinated fibers when compared to the repair with nerve autograft.

Descriptors: rats Wistar; sciatic nerve; nerve regeneration; fibrin; stem cells; transplants.

1 Introdução

1 INTRODUÇÃO

Os nervos periféricos são responsáveis pela interação entre o sistema nervoso central e as diversas partes do organismo, e são constituídos por fibras sensoriais e motoras. As primeiras captam estímulos sensoriais nas terminações nervosas e transmitem ao sistema nervoso central, o qual processa essas informações e emite comandos que são levados ao sistema muscular esquelético pelas fibras motoras[1].

Essas fibras por sua vez são compostas de axônios envoltos por diferentes tecidos conjuntivos com função de proteção e nutrição desses axônios. As células de Schwann envolvem e dão suporte às fibras nervosas e podem ser formadoras ou não de bainha de mielina, constituindo as fibras mielínicas e amielínicas, respectivamente.

Cada fibra nervosa é completamente envolvida por tecido conjuntivo frouxo chamado endoneuro. O agrupamento de várias fibras nervosas de diferentes tamanhos forma os fascículos, que são compostos de um tecido conjuntivo mais denso e forte denominado perineuro. Os fascículos são envolvidos em um único feixe, por um tecido areolar frouxo formado principalmente por fibras elásticas e colágenas, conhecido como epineuro[2].

Os nervos periféricos podem ser lesados por traumas, por invasão tumoral, por ressecções cirúrgicas, processos inflamatórios locais, entre outros, e essas lesões causam deficiências tanto motoras quanto sensoriais. Tais deficiências resultam em déficits funcionais que podem afetar a

capacidade laborativa do indivíduo, predispor a lesões ulcerativas e causar sérios transtornos às atividades cotidianas[3].

A resposta biológica a essa lesão é efetiva quando o epineuro do nervo periférico se mantém íntegro (continuidade do nervo preservada) e ocorre apenas a lesão dos axônios dentro das fibras nervosas. Nesse caso ocorre regeneração, na maioria das vezes, sem necessidade de intervenção cirúrgica.

No local da lesão, inicia-se a homeostasia, fagocitose de debris celulares e da mielina, realizadas por macrófagos e pelas células de Schwann. Macrófagos também secretam mediadores inflamatórios, como IL6, e fatores de crescimento, como TGF, que sinalizam a migração e proliferação das células de Schwann necessárias para orientar o crescimento dos brotos axonais[4-6].

A lesão da fibra nervosa interrompe a interação normal das células de Schwann com o axônio, resultando na desdiferenciação dessas células e na ativação de fenótipo indutor de crescimento neural[7]. Essas células de Schwann em proliferação liberam fatores neurotróficos como fator de crescimento do nervo (NFG) e fator neurotrófico derivado da glia (GDNF)[8], que são fundamentais para o processo de regeneração axonal.

Na segmento distal do axônio, ocorre degeneração Walleriana. Esse processo de degeneração consiste na desintegração e fagocitose dos axônios distais à lesão pelas células de Schwann, que após desobstruírem os tubos endoneurais, se proliferam e formam linhas longitudinais dentro desses tubos, denominadas bandas de Büngner[9]. Esse processo prepara a

estrutura histológica do nervo distal para crescimento e passagem dos novos cotos axonais.

Em razão da perda de continuidade do nervo, o fluxo de comunicação celular é interrompido, o que, por *feedback* negativo, sinaliza ao corpo do axônio que ocorreu lesão[10]. Já nas primeiras horas após a lesão, começa a haver alterações na sua estrutura celular para dar início ao processo de regeneração. Ocorre cromatólise (ingurgitamento e arredondamento da célula), degeneração dos corpúsculos de Nissl e a migração do núcleo do centro para a periferia. O neurônio tem seu metabolismo alterado e há aumento da produção de RNA para proporcionar maior síntese de componentes proteicos do citoesqueleto, como tubulina, actina e neurofilamentos, estes necessários na regeneração axonal. Em contrapartida, a produção de substâncias neurotransmissoras é diminuída, visto que a prioridade celular é a reconstrução do citoesqueleto para a formação dos brotos de regeneração e consequente restabelecimento da comunicação axonal[11].

No segmento proximal do axônio, ocorre degeneração traumática do axônio semelhante à degeneração walleriana do segmento distal. Essa degeneração geralmente estende-se até o nódulo de Ranvier mais próximo, mas em alguns casos pode atingir o corpo do neurônio e resultar em morte celular[12]. Os restos celulares do axônio e da bainha de mielina são degradados e reabsorvidos pelas células de Schwann. Essa degeneração prepara o local para crescimento dos brotos de regeneração. As células de Schwann se proliferam e formam um arcabouço, onde há condições para o

crescimento dos novos brotos de axônio[13]. Esses brotos de regeneração são unidades de crescimento do coto proximal que se desenvolvem em direção ao coto distal na tentativa de alcançar o órgão-alvo (motor ou sensitivo) e reinervá-lo, seguindo o caminho do coto distal do nervo.

Na parte distal de cada broto axonal, há formação de projeções de membrana plasmática do axônio em forma de dedos ou pseudópodos, que constituem o cone de crescimento. Esse cone é atraído por sinalizadores celulares (NGF, BDNF e NT-3) e por componentes de lâmina basal, como laminina e fibronectina, produzidas pelas células de Schwann[14, 15]. Esse fenômeno é denominado neurotropismo[16].

Quando esses brotos axonais atingem o coto distal do nervo, eles crescem seguindo os tubos endoneurais constituídos de células de Schwann até alcançarem as placas motoras ou terminações sensitivas[17]. Desse modo, a taxa de crescimento axonal é decorrente da atividade do cone de crescimento na extremidade do broto axonal e da dificuldade de ultrapassar os tecidos interpostos entre o segmento proximal do axônio e o órgão-alvo a ser reinervado. O cone produz uma protease que ajuda a dissolver o tecido que está bloqueando seu caminho[18]; porém, quando há grande defeito entre os cotos de um nervo, os tecidos cicatriciais podem se constituir em obstáculo quase intransponível para o axônio em regeneração e acarretar o insucesso da regeneração axonal.

No processo de regeneração, vários brotos são formados, mas somente sobrevivem as fibras nervosas que estabelecem conexões com o coto distal do nervo e, consequentemente, com o receptor final motor ou

sensitivo[19]. Os brotos que não realizam conexão com o órgão-alvo e não restabelecem o fluxo neural irão desaparecer ou formar um neuroma[2]. As fibras axonais que estabeleceram conexão com o órgão-alvo vão recebendo camadas de mielina e aumentando seu diâmetro, podendo retornar a um tamanho próximo ao diâmetro normal de antes da lesão[20].

A presença de um microambiente propício à regeneração, composto de um substrato neural formado por células de Schwann, componentes da matriz extracelular (laminina, fibronectina, moléculas de adesão) e fatores neurotróficos (NGF, BDNF, IL-6, entre outros), é fundamental para o sucesso do processo regenerativo[10, 21].

As células de Schwann têm papel decisivo em todo o processo de regeneração axonal, desde o coto proximal justa à lesão até a terminação nervosa distal. Elas atuam tanto na preparação do tecido extracelular através da fagocitose quanto na sinalização e suporte ao crescimento dos brotos axonais, com a produção de moléculas de adesão celular, proteínas de membrana basal e fatores neurotróficos[22].

Caso a continuidade do nervo seja interrompida, os cotos proximal e distal do nervo precisam ser reaproximados cirurgicamente de forma que seja reconstruída a continuidade do nervo e que o processo de regeneração possa ocorrer. Essa reaproximação dos cotos pode ser feita por sutura direta entre os cotos ou, caso isso não seja possível, através da interposição de um conduto para guiar o crescimento axonal. Do contrário, pode ocorrer formação de neuroma e consequente falha da reinervação do coto distal do nervo lesado e do órgão-alvo.

Existem várias formas de se fazer essa reconstrução. O uso de enxerto de nervo autólogo para defeitos que não podem ser aproximados primariamente é método de escolha[23], pois proporciona os melhores resultados. Tal superioridade pode ocorrer porque o enxerto de nervo autólogo possui suas próprias células de Schwann viáveis, as quais auxiliam as células de Schwann provenientes do nervo lesado na produção de fatores de crescimento e de sinalizadores celulares; além disso, a composição da matriz extracelular natural do tecido nervoso proporciona arcabouço de sustentação ideal para crescimento dos brotos neurais[24, 25].

Apesar do grande avanço na técnica cirúrgica, a recuperação funcional com uso de enxerto de nervo autólogo nem sempre proporciona resultados satisfatórios, especialmente em lesões mais proximais e também em lesões com longos defeitos do nervo[26-28]. Essa recuperação é ainda mais pobre quando o reparo é feito de forma tardia[29, 30]. Isso ocorre porque com certa frequência a continuidade do nervo permanece intacta ou espera-se pela recuperação espontânea do nervo, fato que, em virtude da baixa velocidade de crescimento do nervo (1 mm/dia nos humanos), pode levar semanas a meses.

Além disso, a coleta do nervo autólogo apresenta alguns problemas, como: (a) requer um outro sítio cirúrgico; (b) muitas vezes ocorre a incompatibilidade de tamanho entre o enxerto e o nervo lesado; (c) a coleta do enxerto provoca um déficit neurológico na área doadora, e (d) essa coleta pode ocasionar dor neuropática e formação de neuromas na área doadora[31, 32].

Uma alternativa ao uso de enxerto de nervo autólogo (tratamento padrão) que evita a necessidade de uma área doadora é o transplante de nervo alógeno. Inicialmente essa técnica esbarrou na necessidade de imunossupressão por período prolongado[33-36], mas atualmente tem se usado nervo alógeno acelular que, por não provocar reação imune no receptor, não necessita mais de imunossupressão. Trabalhos estão sendo realizados com resultados promissores[37, 38].

Outra opção estudada na literatura é o uso de condutos que funcionam como guia para crescimento dos axônios que irão reinervar o coto distal. Condutos autógenos de veia ou de artéria foram avaliados, porém não demonstraram qualquer benefício comparado ao tratamento com autoenxerto de nervo e apresentam o mesmo problema de morbidade na área doadora[23, 39-41].

Na tentativa de se evitar a necessidade de uma área doadora para retirada do conduto biológico autólogo, foram testados, na literatura, condutos feitos de materiais aloplásticos não absorvíveis como silicone, politetrafluoretileno (PTFE) e polipirrol (PPy). Esses materiais podem ser usados e comprovaram ser eficientes. Eles formam conduto não colabável e permeável a fatores de crescimento e às células de Schwann. Entretanto, notou-se que, com frequência, ocorre síndrome compressiva devido ao caráter não degradável do material e à não adaptação do conduto ao nervo em crescimento[42-44]. Além disso, cicatrização exacerbada e inflamação local foram descritas em pacientes, sendo necessária até a eventual retirada cirúrgicas desses condutos[45, 46].

Na tentativa de evitar essas complicações, decorrentes da não degradação desses condutos aloplásticos, inúmeros materiais absorvíveis foram usados para confecção de condutos, como ácido poliglicólico (APG), ácido poliglactínico e ácido 3-poli-hidroxibutarato (PHB) [23, 47]. Demonstrou-se que a reconstrução com condutos de ácido poliglicólico, em defeitos até 3 cm, apresentou resultados similares ao tratamento padrão[48]. Condutos de PHB também podem ser usados; eles são maleáveis, apresentam boa força tênsil e flexibilidade. Apresentaram vascularização precoce através do conduto e foram absorvidos ao longo de um período de 2 anos[49]. O uso de condutos se mostra uma alternativa interessante ao enxerto de nervo, porém ainda apresenta resultados inferiores ao tratamento padrão[50, 51].

A busca por novos materiais para confecção de condutos nervosos continua. Um deles é a fibrina, uma proteína presente na matriz extracelular e que apresenta algumas características que fazem dela um interessante material a ser estudado. A fibrina é largamente utilizada na medicina, comprovadamente biocompatível e segura[52]. Sua cola é usada para promover hemostasia durante cirurgias e também para coaptação de nervos com bons resultados[53, 54]. A fibrina tem uma reabsorção relativamente rápida (semanas) e também se mostra boa superfície para aderência e diferenciação de células[55-57]. Além disso, a fibrina não desencadeia inflamação local nem tampouco cicatrização exacerbada, sendo bem tolerada pelo organismo[58].

A cola de fibrina mimetiza as últimas etapas da cascata da coagulação através da ativação do fibrinogênio pela trombina, levando à formação de um

coágulo semirrígido[58]. A cola de fibrina pode ser produzida com plasma autólogo ou fabricada com plasma alógeno, como nas formulações comerciais[59]. As colas de fibrina são baseadas na mistura de dois componentes, um concentrado de fibrinogênio/fator XIII/fibronectina e um concentrado de trombina, produzidos com plasma humano. Os componentes de fibrinogênio e trombina são geralmente liofilizados, e antes do uso são solubilizados com soluções de aprotinina e cloreto de cálcio, respectivamente. A mistura desses dois componentes solubilizados desencadeia a etapa final da coagulação, gerando um coágulo de fibrina[58].

Kalbermatten *et al.* [60] demonstraram que o conduto de fibrina proporciona um maior crescimento axonal comparado ao conduto de PHB em modelo experimental após 4 semanas da sua implantação. Pettersson *et al.* [61] demonstraram que o conduto de fibrina proporciona regeneração de até 86% de axônios mielinizados comparados com tratamento padrão (enxerto de nervo autólogo) em modelo experimental após 16 semanas. Apesar de ser material válido para confecção de substitutos nervosos, os condutos de fibrina também não superaram os resultados do tratamento padrão[62].

Na tentativa de melhorar resultados obtidos com uso de condutos e associado ao vasto conhecimento acerca da fisiologia da regeneração de nervo periférico, diversos estudos usando drogas sistêmicas, fatores de crescimento ou mesmo adição de células associados aos condutos biológicos e sintéticos foram e ainda estão sendo realizados[8, 36, 63-65]. Técnicas de engenharia de tecidos que melhorem a resposta endógena à lesão nervosa podem fornecer uma estratégia alternativa de reparo[66, 67].

Entre as drogas testadas, podemos citar o Tacrolimus (FK506), um imunossupressor que aumenta a taxa de regeneração neural *in vivo* e *in vitro*[63]. Em nosso meio, Tuma Jr. *et al.* [36] testaram o uso dessa droga associada a aloenxerto e Costa[63] testou seu uso associado a condutos de APG.

A adição de fatores de crescimento também é motivo de pesquisa[65]. O que se observa nesses estudos é que a adição desses componentes modula a ação celular e a regeneração do nervo e apresenta resultados variados, podendo melhorar a regeneração, não influenciá-la ou até mesmo piorá-la.

Em virtude da ação fundamental que células de Schwann exercem na regeneração do nervo lesado e graças aos avanços nos métodos de obtenção e cultivo celular, foi possível realizar estudos *in vitro*[68, 69]. Verificou-se que acrescentando células de Schwann cultivadas aos condutos de nervo ocorre melhora na regeneração nervosa[70-72]. Entretanto, o uso de células autólogas impõe limitações clínicas. A necessidade de nervo autólogo como doador dessas células para o cultivo ocasiona morbidade adicional, semelhante à coleta do nervo para autoenxerto. Além disso, o tempo necessário para cultivo das células de Schwann até se alcançar o número necessário para o tratamento é longo e isso poderia atrasar seu início[66]. Demonstrou-se que o atraso no reparo de lesões em nervos periféricos é um potencial redutor da regeneração nervosa[73, 74], assim como contribui para comprometimento na recuperação do órgão-alvo[75].

O uso de células de Schwann alógenas também foi testado como alternativa ao uso das células autógenas. A vantagem das células alógenas

consiste na ausência de necessidade da coleta de nervo autógeno como doador das células de Schwann e, com isso, a cultura das células poderia ocorrer antes e não atrasar o início do tratamento.

Mosahebi *et al*. [72] demonstraram *in vivo* que células de Schwann alógenas melhoram a regeneração axonal, apesar dos resultados serem um pouco inferiores comparados às células autógenas. As células alógenas foram rejeitadas após 6 semanas sem o uso de imunossupressor, mas apesar disso não houve aumento da resposta inflamatória local, o que poderia ser deletério para regeneração. Entretanto, existem resultados controversos na literatura. Guenard *et al*. [70] demonstraram que células de Schwann alógenas causam uma grande reação inflamatória que prejudica a regeneração sem uso de imunossupressor, enquanto Rodriguez *et al*.[71] demonstraram que seu uso não interferiu na regeneração.

Apesar das limitações clínicas e técnicas no uso das células de Schwann autólogas e das controvérsias quanto aos benefícios da utilização das células de Schwann alógenas, o aumento da sinalização celular decorrente da presença dessas células é fator relevante na potencialização do processo de regeneração axonal. Uma alternativa que tivesse características potencializadoras semelhantes às das células de Schwann, porém com menos limitações técnicas, seria o ideal.

A célula ideal para transplante deve ser de fácil acesso, proliferar rapidamente, não causar morbidade significativa na sua coleta, ser imunologicamente compatível e se integrar com sucesso na área semeada[76].

As células-tronco mesenquimais preenchem bem esses critérios para uma célula ideal de transplante. Elas têm coleta relativamente fácil, proliferam rapidamente, são biologicamente compatíveis (autógenas) e possuem características de diferenciação multipotencial. O uso dessas células como potencializadoras da regeneração de nervos periféricos apresenta resultados promissores na literatura[30, 66, 77-79]. Estudos demonstraram que a regeneração nervosa foi incrementada pela adição de células-tronco mesenquimais diferenciadas em fenótipos de células de Schwann em condutos de nervo. As células-tronco mesenquimais também parecem proporcionar microambiente favorável à migração de células de Schwann dos cotos neuronais em crescimento graças à produção de fatores de crescimento e mediadores celulares[66].

Já foi demonstrado que é possível retirar células-tronco mesenquimais de tecidos como pele, medula óssea e tecido adiposo[77, 80, 81]. Os primeiros trabalhos usando células-tronco mesenquimais no tratamento de lesões de nervo periférico foram feitos com células-tronco provenientes de medula óssea (BMSC). Verificou-se que a adição dessas células-tronco diferenciadas em fenótipo de células de Schwann melhora a regeneração neural[82-84].

Apesar dos bons resultados no uso de células-tronco provenientes de medula óssea, há uma grande desvantagem no seu manuseio, que consiste no procedimento de coleta das células, que é muito invasivo e doloroso, além de proporcionar um baixo número de células. Por isso, alternativas a essa fonte foram estudadas[85].

Nesse contexto, as células-tronco derivadas de tecido adiposo despertaram interesse na comunidade científica em virtude das suas vantagens técnicas. Fácil coleta durante procedimento de lipoaspiração e abundância de tecido adiposo no ser humano elegeram-na como uma potencial substituta das células-tronco de medula óssea[66, 86]. Estas células são denominadas *Adipose-Derived Stem Cells* (ADSC).

ADSCs representam aproximadamente 2% das células lipoaspiradas[85], ao passo que a frequência de BMSC na medula óssea é de 1 a cada 20.000 a 1 a cada 100.000[87, 88]. Além disso, o rendimento obtido por punção de medula óssea varia conforme a idade, massa corporal e local da aspiração[87, 88]. Comparativamente, relatou-se a obtenção de, em média, 5.000 CFU (*colony-forming units*) por grama de lipoaspirado contra 100 a 1.000 CFU por mL de medula óssea[85].

As ADSCs, durante o processo de obtenção para cultivo, são coletadas da fração do estroma vascular do tecido adiposo[89]. Esse estroma vascular é obtido após a digestão enzimática do tecido e centrifugação, conforme técnica adotada. As células do estroma vascular são as células contidas no *pellet* (botão celular) resultantes da centrifugação. As células do *pellet* são então semeadas em garrafas de cultura. Sabe-se que as células sanguíneas não aderem às garrafas de plástico de cultura e as células mesenquimais sim[90].

O meio de cultura é trocado a cada 72 horas, o que elimina as células do sangue e seleciona as células-tronco mesenquimais aderidas[89]. O uso do meio de cultura apropriado para as células-tronco também ajuda nessa

seleção. Desse modo, à medida que o meio de cultura é trocado e ocorrem as amplificações das culturas, as ADSC são selecionadas e cultivadas[91]. Porém, a aderência às garrafas de cultura de plástico não é uma característica exclusiva das células-tronco mesenquimais; outras células, como fibroblastos, também o fazem, sendo então necessária a comprovação de que essas células cultivadas são realmente ADSCs.

A International Society for Cellular Therapy[92] definiu critérios mínimos para que uma população de células seja considerada célula-tronco mesenquimal. Essas células devem obedecer a, no mínimo, três pré-requisitos*:*

1. ser plástico-aderentes quando mantidas em condições de cultura;
2. ser positivas para CD105, CD73 e CD90, e negativas para CD45, CD34, CD14, CD11b, CD79 ou CD19 e HLA-DR. Contudo, dependendo da fonte da qual são obtidas, métodos de isolamento celular e características da cultura, a expressão desses marcadores pode ocorrer de forma variada. As CTM também podem expressar outras proteínas de superfície, como CD44, CD71 (receptor de transferrina), Stro-1, fibronectina, vimentina, CD73 (ecto-5'-nucleotidase, SH3 e SH4), entre outras. Ainda são necessários mais estudos para elucidar a variabilidade de expressão de diversos marcadores;
3. ser capazes de se diferenciarem em osteoblastos, condrócitos e adipócitos.

Estudos demonstram que o uso de ADSCs melhora a regeneração de nervos periféricos. Kingham *et al.*[66] verificaram que ADSCs diferenciadas em

fenótipo de células de Schwann aumentavam o crescimento neuronal *in vitro* em proporção semelhante à adição de células de Schwann cultivadas.

Di Summa *et al.*[78] demonstraram que adição de ADSC diferenciadas em fenótipo de células de Schwann dentro de um conduto de fibrina potencializou o crescimento neural. Além disso, verificaram que o conduto de fibrina possuía boa capacidade de reter as células-tronco semeadas no seu lúmen.

Erba *et al.*[79] demonstraram que ADSC indiferenciadas também potencializam a regeneração nervosa, sem a necessidade de indução à diferenciação em fenótipos de células de Schwann em condutos de poli-3-hidroxibutarato (PHB). O fato de não ser necessário diferenciar as células-tronco em fenótipo de células de Schwann é importante, porque pode-se usar a célula-tronco ainda indiferenciada, o que reduz em muito o tempo de cultivo das célula *in vitro* para seu uso clínico. Esses estudos avaliaram a melhora na regeneração por histomorfometria e testes laboratoriais, não sendo avaliado se houve melhora funcional nos ratos estudados nem tampouco comparando-se esses resultados com o tratamento padrão, autoenxerto de nervo.

Liu *et al.*[93] verificaram que a adição de ADSC indiferenciadas em enxerto de nervo acelular alógeno melhorou a regeneração nervosa em ratos comparado ao enxerto acelular alógeno sem ADSC. Foi verificado que o grupo enxerto de nervo alógeno + ADSC obteve resultados superiores ao grupo enxerto de nervo alógeno acelular tanto histologicamente quanto

funcionalmente. Neste trabalho (porém) também não foi comparada a adição de ADSC no substituto nervoso com o autoenxerto de nervo.

A literatura especializada prega que condutos aloplásticos podem ser usados como substituto de enxerto de nervo. Contudo, ainda não há nenhum conduto biológico ou sintético disponível para uso clínico que tenha a mesma capacidade regenerativa do autoenxerto de nervo. A adição de células de Schwann como potencializadores do processo de regeneração axonal também é fato consistente descrito na literatura. Nos últimos anos, descobriu-se que as células de Schwann podem ser substituídas por células-tronco mesenquimais com o efeito indutor semelhante na regeneração nervosa.

Nenhum estudo até hoje comparou a adição de ADSC indiferenciadas em conduto aloplástico com o tratamento padrão. Esse estudo irá comparar a adição de ADSC em um conduto de fibrina ao enxerto autógeno de nervo.

2 Objetivo

2 OBJETIVO

Avaliar a influência da adição de células-tronco mesenquimais derivadas de tecido adiposo (ADSC) em conduto de fibrina na regeneração de nervo periférico, comparando-a à enxertia de nervo autógeno (tratamento padrão) em modelo experimental de ratos.

3 Métodos

3 MÉTODOS

Estudo experimental, longitudinal, prospectivo, randomizado, controlado, não cego. O projeto de pesquisa foi aprovado pelo Comitê de Ética e Pesquisa (CEP) da Faculdade de Medicina da USP sob o número 269/11 e desenvolvido no Laboratório de Investigação Médica 04 do Hospital das Clínicas da Faculdade de Medicina da USP – Cirurgia Plástica e Microcirurgia. Subsidiado pela FAPESP sob número 2013/10380-5.

3.1 Amostra

A amostra foi composta de 30 ratos machos (*Rattus norvegicus albinus, Rodentia mammalia*), isogênicos, da linhagem Wistar, com idade de aproximadamente de 8 semanas e com peso variando entre 250 e 350 gramas.

Todos os animais foram mantidos por 12 semanas antes da realização de ortotanásia para realização de estudos histológicos.

3.1.1 Normatizações e ética

Todas as fases experimentais do trabalho obedeceram os Princípios Éticos na Experimentação Animal elaborados pelo Colégio Brasileiro de Experimentação Animal (COBEA), e cujos artigos englobam três princípios básicos: sensibilidade, bom senso e boa ciência[94].

Foram seguidas, também, as determinações da Lei Federal 6.638, de 8 de maio de 1979, que estabelece normas para a prática didático-científica da

vivissecção de animais, e o Projeto de Lei 1.153/95, de 20 de maio de 2008, conhecido como Lei Arouca, que regulamentou o uso de cobaias em pesquisas científicas no Brasil.

3.2 Grupos de estudo e organização do experimento

Os animais foram separados em 3 grupos equitativos: (A) grupo enxerto de nervo autólogo (grupo Autoenxerto), (B) grupo conduto de fibrina (grupo Conduto) e (C) grupo conduto de fibrina com adição de células-tronco mesenquimais alógenas derivadas de tecido adiposo (grupo ADSC), como demonstrados na Tabela 1.

Tabela 1 - Grupos de estudo

Grupos	Descrição	N
Autoenxerto	Ressecção de porção 10 mm de nervo ciático direito e enxertia autóloga reversa com anastomose término-terminal	10
Conduto	Conduto de fibrina com anastomose término-terminal entre os cotos proximal e distal do defeito de 10 mm do nervo ciático direito	10
ADSC	Conduto de fibrina com a adição de células-tronco mesenquimais derivadas de tecido adiposo alógeno (ADSC) com anastomose término-terminal entre os cotos proximal e distal do defeito de 10 mm do nervo ciático direito	10

Todos os grupos foram mantidos por um período de 12 semanas antes da ortotanásia dos ratos para realização de estudos histológicos.

3.3 Preparo dos condutos

Os condutos de fibrina foram preparados com dois componentes da cola de fibrina (TISSUCOL®; Baxter SA, Volketswil, Switzerland) colocados em um molde pré-fabricado de silicone (Silatec®, DMG, Hamburg, Germany), prensado por parafusos (Figura 1). A cola, segundo o fabricante, contém 70 a 110 mg/mL de fibrinogênio, <10 UI/mL de fator XIII da coagulação, 3.000 KUI/mL de aprotinina, 500 UI/mL de trombina 500 e 40 µmol/L de cloreto de cálcio[95].

O conduto foi moldado ao redor de uma haste de aço inoxidável com 2 mm de diâmetro encaixada no molde de silicone, de modo que se formou um tubo de 14 mm de comprimento com luz de 2 mm e parede com 1 mm de espessura, como demonstrado na Figura 1, segundo método publicado por Kalbermatten *et al.* [60] os condutos são construídos em ambiente esterilizado e a cola é misturada conforme as orientações do fabricante[95].

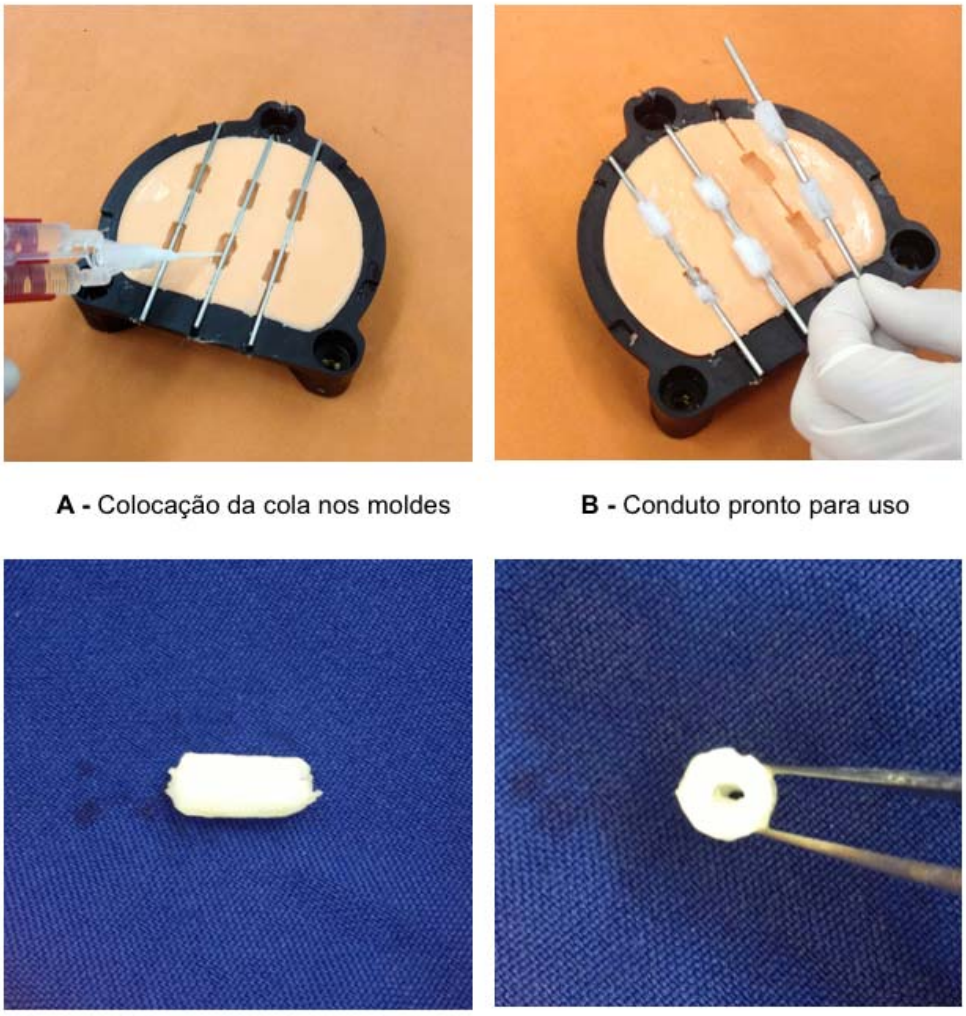

A - Colocação da cola nos moldes

B - Conduto pronto para uso

C - Conduto de fibrina com 14 mm de comprimento

D - Conduto de fibrina com luz de 2mm

Figura 1 - Etapas da confecção do conduto feito de cola de fibrina (Tissucol®) em um molde de compressão de silicone especialmente fabricado; **A** - colocação da cola de fibrina no molde; **B** - conduto após polimerização da cola; **C** - conduto em visão lateral com 14 mm de comprimento; **D** - conduto visão frontal demostrando a luz de 2 mm

3.4 Obtenção e cultura das células-tronco mesenquimais derivadas de tecido adiposo (ADSC)

As ADSC foram isoladas de ratos adultos da raça Wistar. O tecido adiposo da região inguinal foi cuidadosamente retirado, em ambiente classificado ISO 7, com dissecção com lâmina de bisturi (Figura 2). Esse tecido foi colocado em meio de cultura DMEM (Dulbecco's Modified Eagle Médium) com solução a 2% de antibiótico/antimicótico (100 µg/mL de estreptomicina, 100 UI/mL de penicilina e 0,25 µg/mL de anfotericina B – Gibco®, Life Technologies, NY, USA) para transporte ao laboratório.

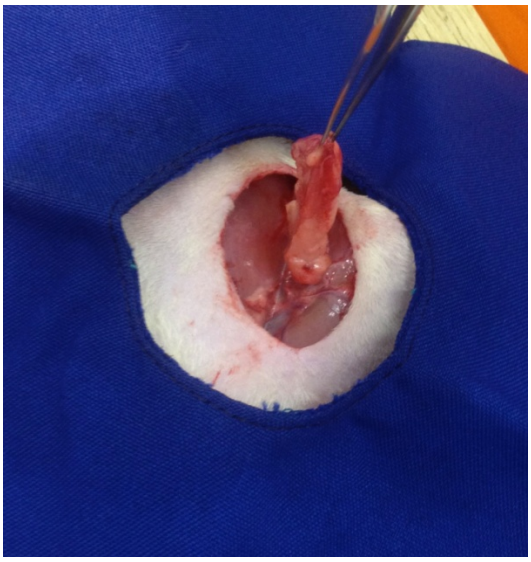

Figura 2 - Coleta de tecido adiposo da região inguinal de rato Wistar. Na pinça observa-se o tecido adiposo dissecado

Esse tecido adiposo foi dissecado e fragmentado (Figura 3.A) e então submetido à digestão enzimática pela adição de colagenase tipo I a 0,1% (1 mg/mL) diluída em DMEM, na proporção de 3 mg de colagenase (3 mL) para cada 1 grama de tecido adiposo coletado. A digestão foi realizada em

frasco *spinner* e o material dessa digestão incubado a 37ºC sob agitação branda por 60 minutos.

Após a digestão enzimática, a colagenase foi inativada com o mesmo volume de meio de cultura (DMEM) contendo Soro Bovino Fetal (SBF), e então o produto resultante foi submetido à centrifugação por 5 minutos a 800 *g* para que se isolassem as células da matriz extracelular, as quais decantaram no fundo do frasco formando um precipitado celular ou *pellet* (Figura 3.B). O líquido sobrenadante foi, então, descartado e o *pellet* ressuspendido em D_{20} (DMEM mais 20% de *SBF* + 1% de solução de antibiótico/antifúngico - Gibco®) para posterior transferência para frascos de cultura de células de 25 cm^2 de área e incubação a 37°C em uma atmosfera de 5% de CO_2 [66] (Figura 3C). A cada 72 horas, o meio de cultura foi trocado. As culturas foram amplificadas sempre que as células apresentaram semiconfluência até atingirem o número necessário de células para a realização dos experimentos propostos a seguir e/ou conservação das células por congelamento.

Todos os experimentos foram realizados entre a terceira e a quinta amplificação (P3-P5).



A - processamento B - centrifugação C - cultura

Figura 3 - Etapa do processo de obtenção de ADSC. **A** - processamento da gordura inguinal retirada para digestão enzimática; **B** - centrifugação após digestão enzimática da gordura; **C** - cultura das ADSC em condições controladas

3.4.1 Caracterização das ADSC por citometria de fluxo

ADSCs, na quarta passagem, foram cultivadas, em meio específico, por 48 horas. Após este período, foram separadas $2x10^6$ ADSC e colocadas em 1,0 mL de D20 (meio de cultura) para o protocolo de caracterização por citometria de fluxo.

As células foram centrifugadas por 5 minutos a 400 *g*, e então o sobrenadante foi descartado. Em seguida, as células foram incubadas com o 1 µL de cada anticorpo para os marcadores de superfície celular CD29, CD31, CD44 e CD45 por 30 minutos a 4ºC, em ambiente escuro. As células controle foram marcadas com anticorpo isotipo IgG. A seguir, as células foram lavadas em solução tampão de fostato (Phosphate Buffer Solution - PBS) e centrifugadas novamente por 5 minutos a 400 *g*. Finalmente, após descarte do sobrenadante, foram adicionados 300 µL do tampão PharmingenStain Buffer (BSA) para a leitura no citômetro de fluxo Fortessa

(LSRFortessa, BD, Califórnia, USA). Os resultados da leitura foram analisados no programa de computador FlowJo versão 10 (Tree Star, INc., Ashland, OR, EUA)[80, 96-98].

3.4.2 Indução à diferenciação de células-tronco

As ADSCs na quarta passagem (P4) foram colocadas em meio para indução adipogênica e em meio para indução osteogênica. O meio de indução adipogênico foi composto de DMEM suplementado com SBF 10%, 0,5 mM isobutil-metilxantina (IBMX), 1 uM dexametasona, 10 uM insulina, e 200 uM indometacina. O meio de indução osteogênica consistia em DMEM suplementado com SBF 10%, 01 uM dexametasona, 50 uM 2-fosfo-ascorbato, e 10 mM beta-glicerolfosfato. Os meios de diferenciação foram trocados a cada 72 horas e as células em indução adipogênicas ficaram sob esse regime durante 12 dias e então foram coradas com *Oil Red O** (Vermelho de Óleo O). As células expostas ao meio de diferenciação osteogênica ficaram 21 dias em diferenciação e então foram coradas com *Alizarin Red S** (Vermelho de Alizarina S) para confirmar a diferenciação, conforme consagrado na literatura[93]. ADSCs em P4 foram mantidas em meio para cultura padrão D_{20} como controle, enquanto as ADSCs estavam em diferenciação.

---

* Nota: os corantes *Oil Red O* e *Alizarin Red S* foram cedidos pelo laboratório de Histologia da Faculdade de Medicina da USP.

3.5 Procedimento cirúrgico

Os animais foram pesados e mantidos sob anestesia geral pela administração intraperitoneal de pentobarbital (30 a 40 mg/kg) e colocados em decúbito ventral.

O nervo ciático foi exposto por uma incisão transversal na raiz da coxa direita e dissecção romba entre os músculos glúteos e bíceps femoral, tomando-se cuidado com a artéria femoral profunda (Figura 4A). Em todos os grupos foram realizadas ressecções de um segmento de 10 mm do nervo ciático direito antes de sua bifurcação (Figura 4B).

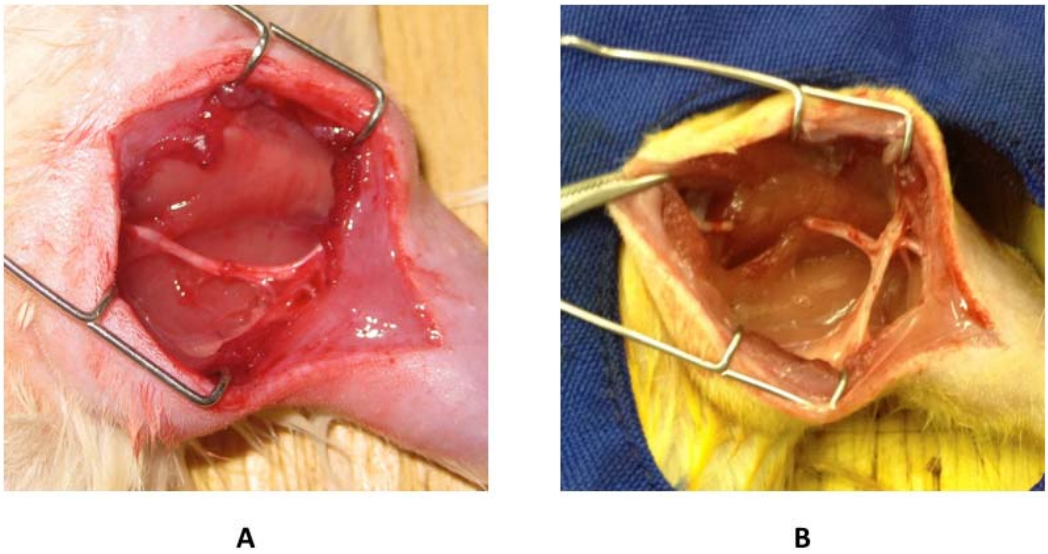

Figura 4 - Procedimento cirúrgico. **A** - exposição do nervo ciático direito; **B** - após ressecção de fragmento de 10 mm

No grupo Autoenxerto, foi interposto de forma reversa o autoenxerto de nervo (segmento de 10 mm ressecado) por meio de neurorrafia término-terminal nos cotos proximais e distais do nervo ciático remanescente com fio

mononylon 10.0 (Ethicon®; Johnson & Johnson SA, New Brunswick, NJ, USA) sob magnificação microscópica (OPMi6 Surgical Microscope, Zeiss, Germany) de 10 vezes (Figura 5A).

No grupo Conduto, no local do defeito de 10 mm foi interposto um conduto de fibrina de 14 mm de comprimento, então um segmento de 2 mm de nervo foi introduzido na luz do conduto de cada lado. Foi realizada uma sutura em U entre o epineuro do nervo e a parede do conduto com o mesmo fio e magnificação descritos anteriormente (Figura 5B).

No grupo ADSC foi realizado o procedimento padrão conforme descrito previamente, interpondo o conduto de fibrina no local do defeito (mesmo padrão do grupo conduto) (Figura 5B). Na sequência foram adicionadas células-tronco mesenquimais (ADSCs) dentro do lúmen desses condutos; a saber: foram semeadas $1x10^6$ células diluídas em 50 µL (0,05 mL) de D_{20}. Para evitar o extravasamento das ADSCs do lúmen do conduto para as extremidades distais e proximais, elas foram seladas com cola de fibrina, sendo a distal selada previamente à adição das ADSCs e a proximal após a adição das células.

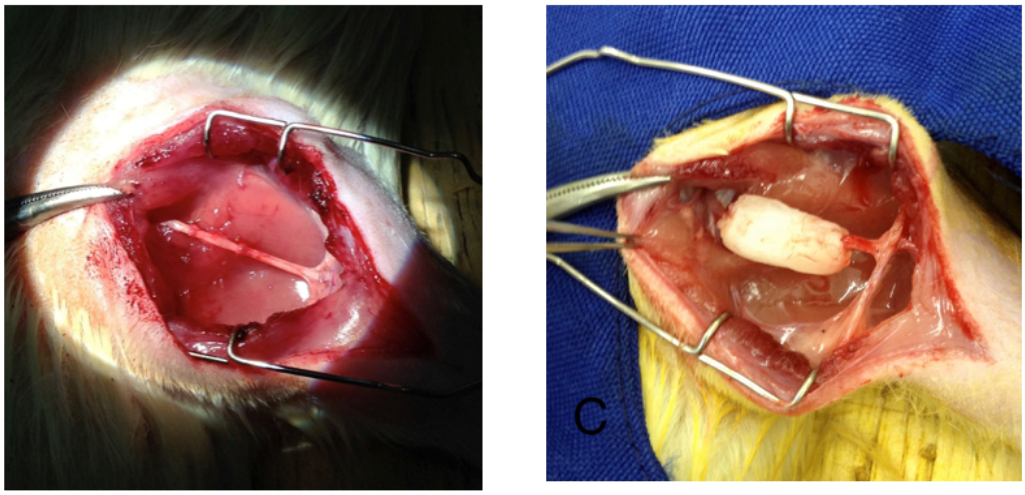

A - autoenxerto **B - conduto**

Figura 5 - Procedimento cirúrgico. A - aspecto final do autoenxerto de nervo; B - interposição do conduto de fibrina - usado nos grupos Conduto e ADSC

Após a cirurgia, os animais foram mantidos em gaiolas individuais, em ambiente controlado, recebendo água *ad libitum*, acrescida de dipirona sódica para analgesia nas primeiras 48 horas de pós-operatório e ração à vontade. Os animais permaneceram sob este regime até a data prevista para as aferições do experimento.

3.6 Aferições

3.6.1 Massa Corporal

Os ratos foram pesados em balança analítica (Ohaus MB 35 Mettler®), no pré-operatório, e com 84 dias (12 semanas) de pós-operatório.

3.6.2 Teste da marcha

A avaliação funcional da regeneração do nervo ciático do rato foi feita pelo teste da marcha, também conhecido como método "walking track analysis" (WT), de acordo com o método previamente descrito por De Medinaceli *et al*. [99] e modificado por Bain *et al*. [100], tomando-se como base as seguintes variáveis: extensão da pegada (distância da extremidade do 3º dedo até o calcâneo), largura da pegada (distância entre o 1º e 5º dedos) e a distância entre os dedos intermediários (2º e 4º dedos), todos considerados a partir da pata traseira do rato (Figura 6). Tal método permite o cálculo do Índice de Função Ciática (IFC) de Bain-Mackinnon-Hunter[101-106] (Quadro 1).

Quadro 1 - Fórmula para cálculo do Índice de Função Ciática (IFC)

IFC= 38,3 x (EPE-EPN/EPN) + 109,5 x (LPE-LPN/LPN) + 13,3 x (DDIE-DDIN/DDIN) –8,8

Onde:
IFC: índice de função ciática
EPE/EPN: extensão da pegada experimental (EPE) e normal (EPN)
LPE/LPN: largura da pegada experimental (LPE) e normal (LPN)
DDIE/DDIN: distância entre os dedos intermediários experimental (DDIE) e normal (DDIN)
Obs.: os valores 38,3; 109,5; 13,3 e -8,8 são constantes da fórmula.

O teste da marcha foi realizado previamente a qualquer procedimento cirúrgico em todos os grupos do estudo, para cálculo de valores basais do IFC e posteriormente com 4, 8 e 12 semanas de pós-operatório.

Figura 6 - Marca de uma pegada da pata traseira do rato (em preto). As linhas azuis representam as distâncias mensuradas necessárias para o cálculo do IFC

Os valores obtidos pela fórmula (IFC) são representativos do déficit funcional: zero representa a normalidade, –100 a perda total da função e variações de ±10 estão nos desvios da normalidade para a fórmula. Valores intermediários a esses indicam déficits parciais de função.

Um corredor com medidas padronizadas de 42x8,2 cm e com as extremidades abertas foi usado para o teste da marcha. Os animais têm suas patas traseiras impregnadas com tinta nanquim preta e então foram liberados para deambular sobre uma folha de papel branco nas dimensões do corredor. Previamente a qualquer procedimento cirúrgico, os ratos foram treinados a andar no corredor do *Walking Track*.

Por norma, as aferições foram realizadas pelo mesmo examinador, que não sabia a qual grupo o animal que estava sendo avaliado pertencia.

3.6.3 Sacrifício e coleta das peças

Após completar 12 semanas de pós-operatório, foram realizadas reexplorações cirúrgicas dos nervos ciáticos operados. Após anestesia, imobilização em decúbito ventral e antissepsia, os animais foram submetidos a uma ampla incisão no membro posterior direito, permitindo acesso ao nervo ciático até sua bifurcação em fibular comum e tibial. Foi coletado um fragmento do nervo ciático, de aproximadamente 5 mm, para análise histológica. Foi padronizado que o segmento do nervo fosse colhido 5 mm distal à linha de sutura do enxerto de nervo ou à sutura conduto-nervo (sítio cirúrgico), de acordo com cada grupo. Também procedeu-se à coleta dos músculos tríceps surais direito e esquerdo de cada rato, abrangendo 100% do corpo muscular, desde sua origem até sua inserção, sem o tendão.

Posteriormente à coleta das peças histológicas, os animais foram sacrificados ao receberem dose letal de anestésico (pentobarbital sódico), por via intraperitoneal e foram desprezados em lixo biológico do Instituto de Ciências Biomédicas da Universidade de São Paulo.

3.6.4 Peso do músculo tríceps sural

Após a coleta do material para avaliação histológica foram dissecados os músculos tríceps surais, sem o tendão, do lado operado e do lado contralateral para pesagem. Após a coleta do músculo, tomou-se o cuidado de enxugá-lo, para remoção de sangue e quaisquer outros fluidos, e então

ele foi pesado em balança analítica de alta precisão (Ohaus MB 35 Mettler®), seguindo orientações do estudo de Yan *et al.*[107] e Salles *et al.*[108] Foram coletados os valores das massas musculares do lado operado e não operado, e com esses dados foi possível o cálculo do índice de peso, dividindo-se o peso do lado operado pelo lado não operado.

3.6.5 Avaliação histomorfométrica

Os segmentos do nervo ciático direito coletados foram fixados com solução isotônica tamponada de formaldeído a 4%. Após esse processo as peças foram desidratadas em concentrações crescentes de álcool etílico (70°, 80°, 90°, 95° e absoluto 1, 2, 3, 4), depois mistura de álcool etílico absoluto e xilol a 50%. Finalmente as peças foram diafanizadas com xilol 1, 2, 3, e incluídas em parafina. Em seguida, foram obtidos cortes histológicos na espessura de 2 µm corados com tricrômico de Masson. Foram realizados 6 cortes de um mesmo segmento de nervo.

Foram avaliadas as características da arquitetura geral do nervo regenerado, como o padrão geral de organização do tecido neural dentro dos tubos, reorganização axonal em fascículos e do tecido conjuntivo epi-perineurais, presença de escape de fibras axonais para fora dos limites do epineuro e dos fascículos.

Posteriormente, foram escolhidos os 3 melhores cortes histológicos (entre os 6 feitos para cada nervo) em aumento de 100 vezes na microscopia óptica. Esses 3 cortes selecionados foram divididos em 4

quadrantes. Em cada quadrante foi escolhido aleatoriamente 1 campo de 400x onde foi realizada fotografia digital para análise em programa de computação (Image-Pro-Plus versão 7.0, Media Cybernetics®). Foram avaliados 3 cortes histológicos, em cada corte 1 campo em cada quadrante, totalizando 12 campos por nervo estudado. Em cada campo foi contado o número de fibras mielínicas reinervadas em uma área padronizada de 10.995 μm^2 (Figura 7). Através dessa contagem das fibras mielínicas reinervadas chegamos ao valor da densidade axonal[108].

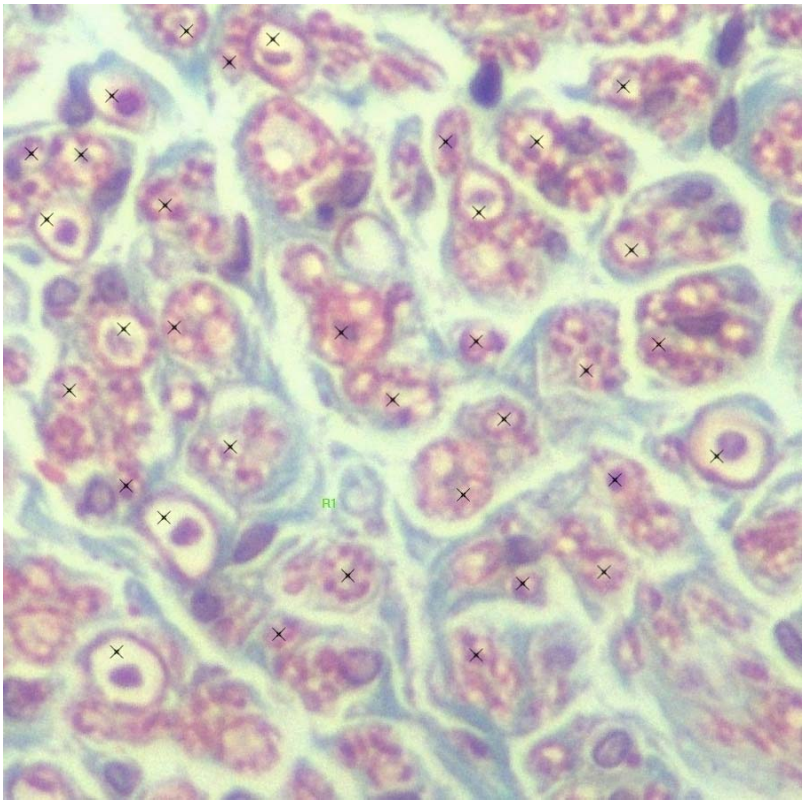

Figura 7 - Corte histológico corado com tricrômico de Masson em aumento de 400x. Pode-se verificar as fibras nervosas que foram reinervadas (marcadas com X preto)

Após a contagem das fibras mielínicas reinervadas, foi então realizada a contagem das áreas das secções transversas (menor diâmetro) das fibras nervosas e calculada a média dessas áreas, somando-se o total das áreas

medidas e dividindo-se pelo número de fibras contadas no campo padronizado (Figura 8).

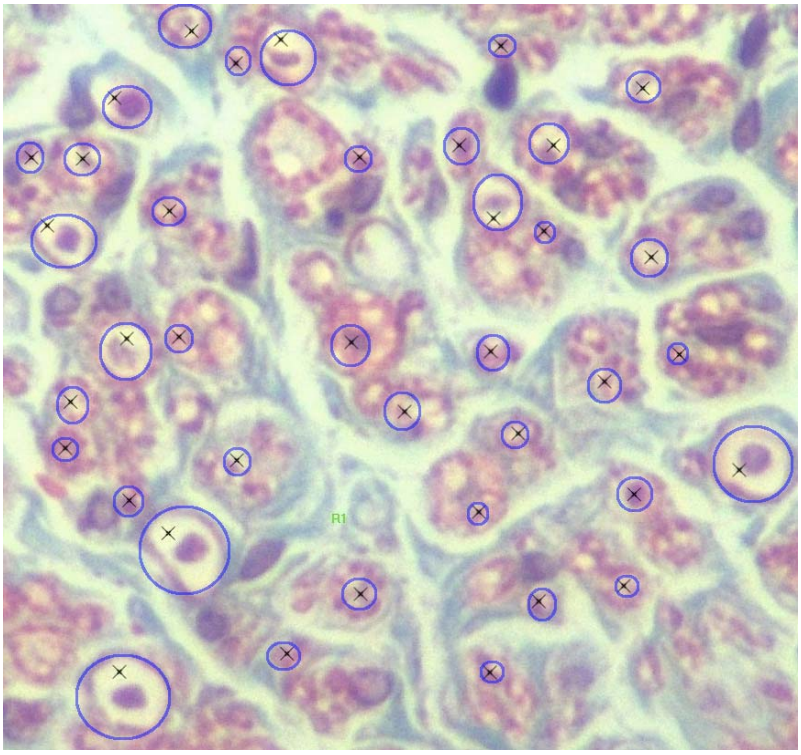

Figura 8 - Corte histológico corado com tricrômico de Masson em aumento de 400x. Pode-se verificar as áreas transversas das fibras nervosas que foram reinervadas (marcadas com círculo)

3.7 Análise estatística

Inicialmente, todas as variáveis foram submetidas à análise descritiva. Para as variáveis quantitativas, a análise foi feita através da observação dos valores mínimos e máximos, e do cálculo de médias, desvios-padrão e mediana e quartis.

Para a comparação de três grupos foi utilizado o teste não paramétrico de Kruskal-Wallis, pois a suposição de normalidade dos dados foi rejeitada.

Quando necessária a comparação de dois grupos par a par, foi então realizada a aplicação do teste de Mann-Whitney, ajustado pela correção de Bonferroni.

Para a comparação dos grupos ao longo do tempo (momentos de avaliação) foi aplicado o teste de Friedman e, quando necessária comparação par a par, foi seguido da aplicação do teste dos postos sinalizados de Wilcoxon, ajustado pela correção de Bonferroni.

O nível de significância utilizado para os testes foi de 5% (0,050) para a aplicação dos testes e análises estatísticas. Tal nível foi ajustado quando a correção de Bonferroni foi usada.

Todos os dados foram organizados em planilha eletrônica do programa de computador Microsoft Excel e analisados com o programa IBM SPSS (Statistical Package for Social Sciances) em sua versão 22.0.

4 Resultados

4 RESULTADOS

4.1 Procedimentos com células-tronco (ADSC)

4.1.1 Culturas das ADSC

O crescimento das células-tronco seguiu o padrão esperado. As ADSCs quando aderidas na garrafa de cultura à microscopia óptica tinham aspecto fusiforme e alongado. O crescimento era acompanhado diariamente e, quando a confluência das células atingia 80% ou mais, era realizada amplificação da cultura para garrafa maior ou mesmo duas (Figura 9). As culturas foram mantidas até conseguirmos o número de células necessárias para os experimentos, para os testes laboratoriais e para o congelamento de células de reserva.



Figura 9 - Evolução do crescimento da cultura celular vista à microscopia óptica de luz invertida. **A** - confluência de aproximadamente 15%; **B** - confluência de 40%; **C** - confluência de 80%; **D** - confluência de praticamente 100%

4.1.2 Caracterização das ADSCs por citometria de fluxo

Foram separadas 2 x 10^6 ADSC na quarta passagem e colocadas em 1,5 mL de D_{20} (meio de cultura). As células foram marcadas com anticorpos para os antígenos de superfície CD29, CD31 CD44 e CD45. Após análise por citômetro de fluxo, os marcadores de superfície celular CD29 e CD44 foram positivos e os marcadores CD31 e CD45 negativos, como demonstrado na Figura 10.

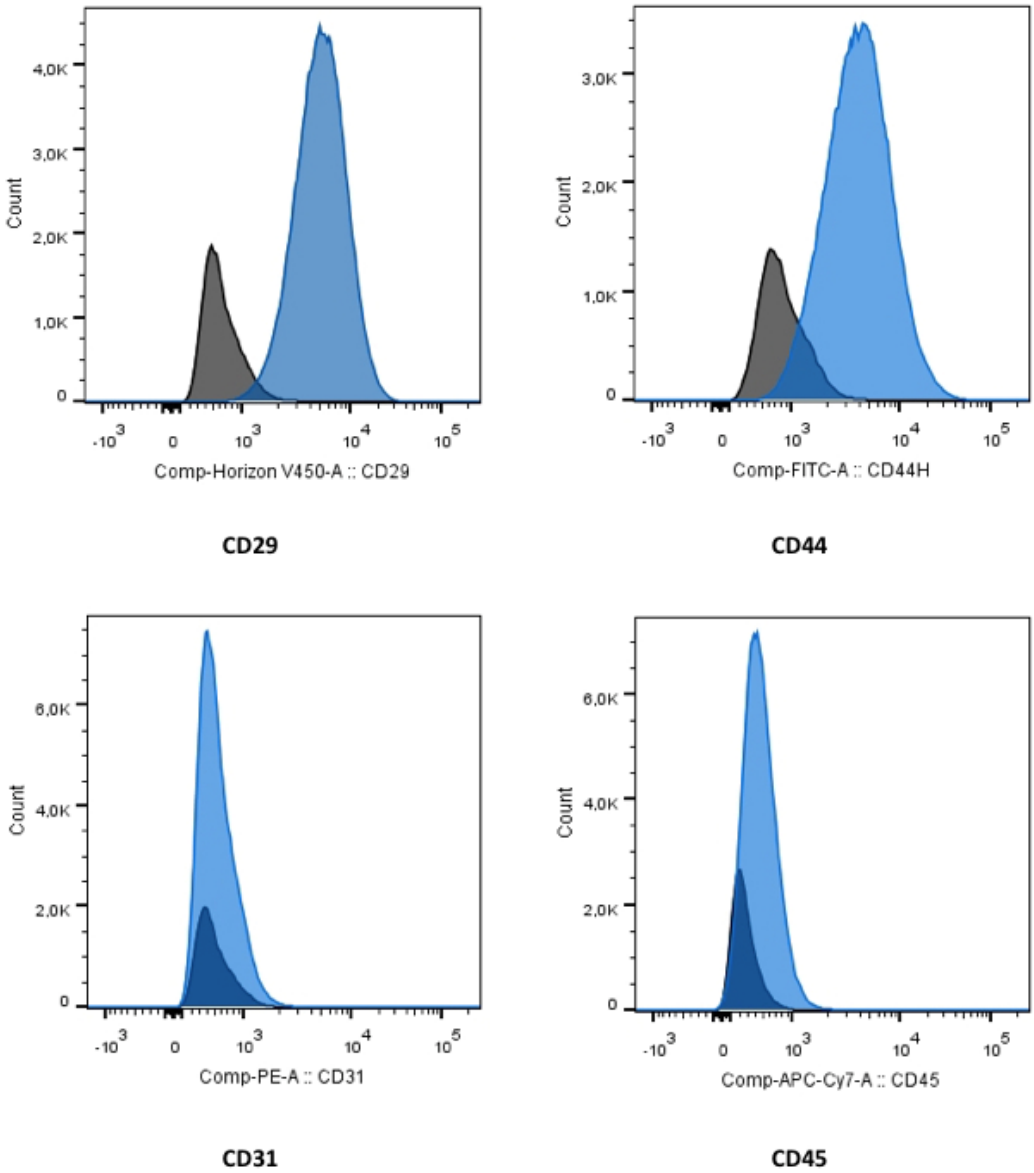

Figura 10 - Resultado da citometria de fluxo das ADSCs. Em preto e azul escuro, a demarcação das ADSCs sem a presença dos marcadores de superfície - controle negativo. Em azul claro, a demarcação das ADSCs com a presença dos marcadores para CD29, CD44, CD31 e CD45. Nota-se que as ADSCs marcaram positivo para CD29 e CD44 e marcaram negativo para CD31 e CD45

4.1.3 Indução da diferenciação das ADSCs

As ADSCs (Figura 11A) mantidas em meio para diferenciação adipogênica foram mudando seu fenótipo de fusiformes para arredondado e aumentando seu volume, assumindo após os 14 dias de cultivo formato e tamanho semelhantes a adipócitos (Figura 11B). Após coloração de *Oil Red O,* as células com acúmulo citoplasmático de lipídeos foram marcadas em vermelho, como mostrado na Figura 11C e D.

As ADSCs (Figura 12A) submetidas a diferenciação osteogênica também mudaram seu fenótipo de fusiformes para arredondado (Figura 12B), porém menores em volume que as células indiferenciadas. Foi possível ver grânulos de acúmulo de cálcio dispersos no extracelular. A coloração com *Alizarin Red S* confirmou os achados da microscopia óptica de luz invertida (Figuras 12C e 12D).

As ADSCs controle que foram mantidas em meio padrão (D_{20}) não se diferenciaram durante os 21 dias de experimento.

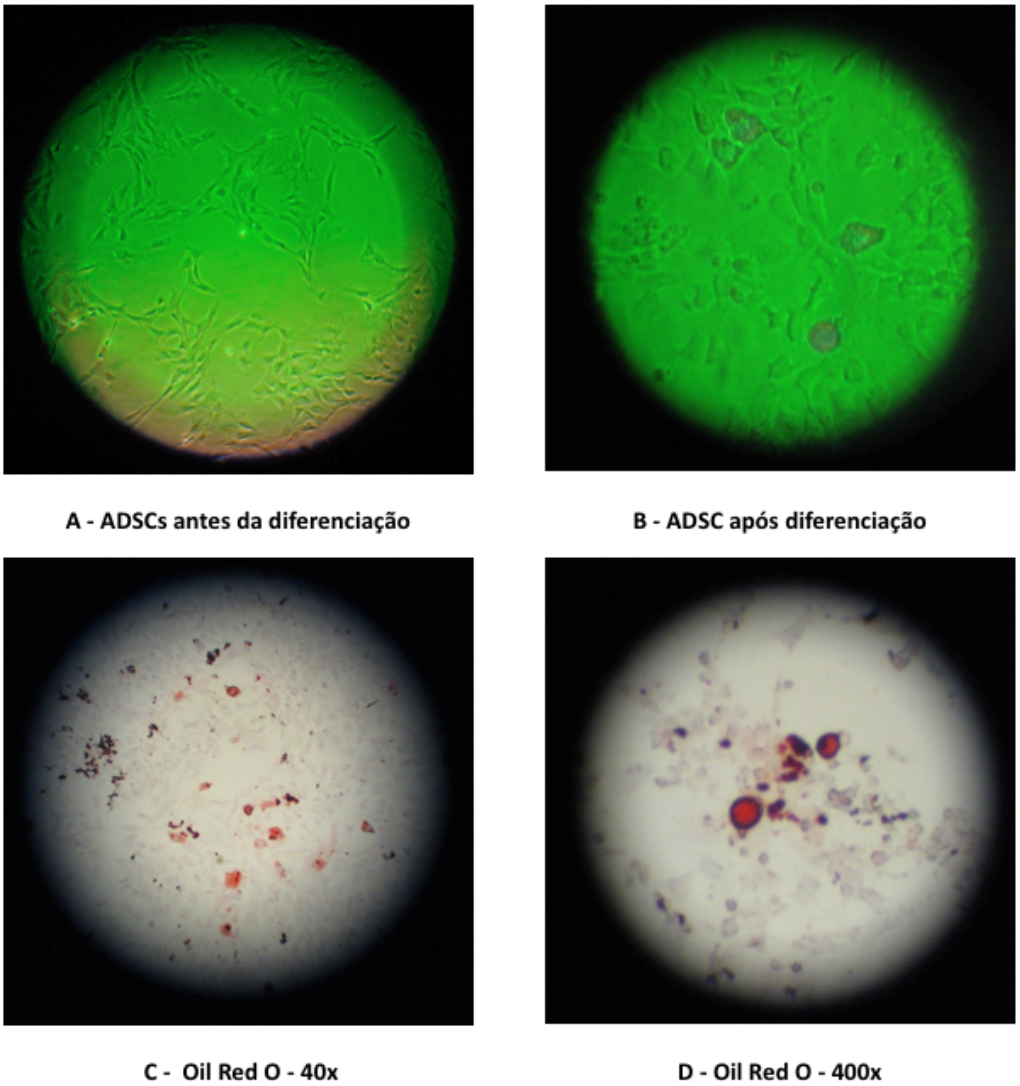

Figura 11 - ADSCs antes (A) e após diferenciação adipogênica (B) vistas ao microscópio óptico de luz invertida. As ADSCs coradas com *Oil Red O* em aumento de 40X (C) e 400X (D)

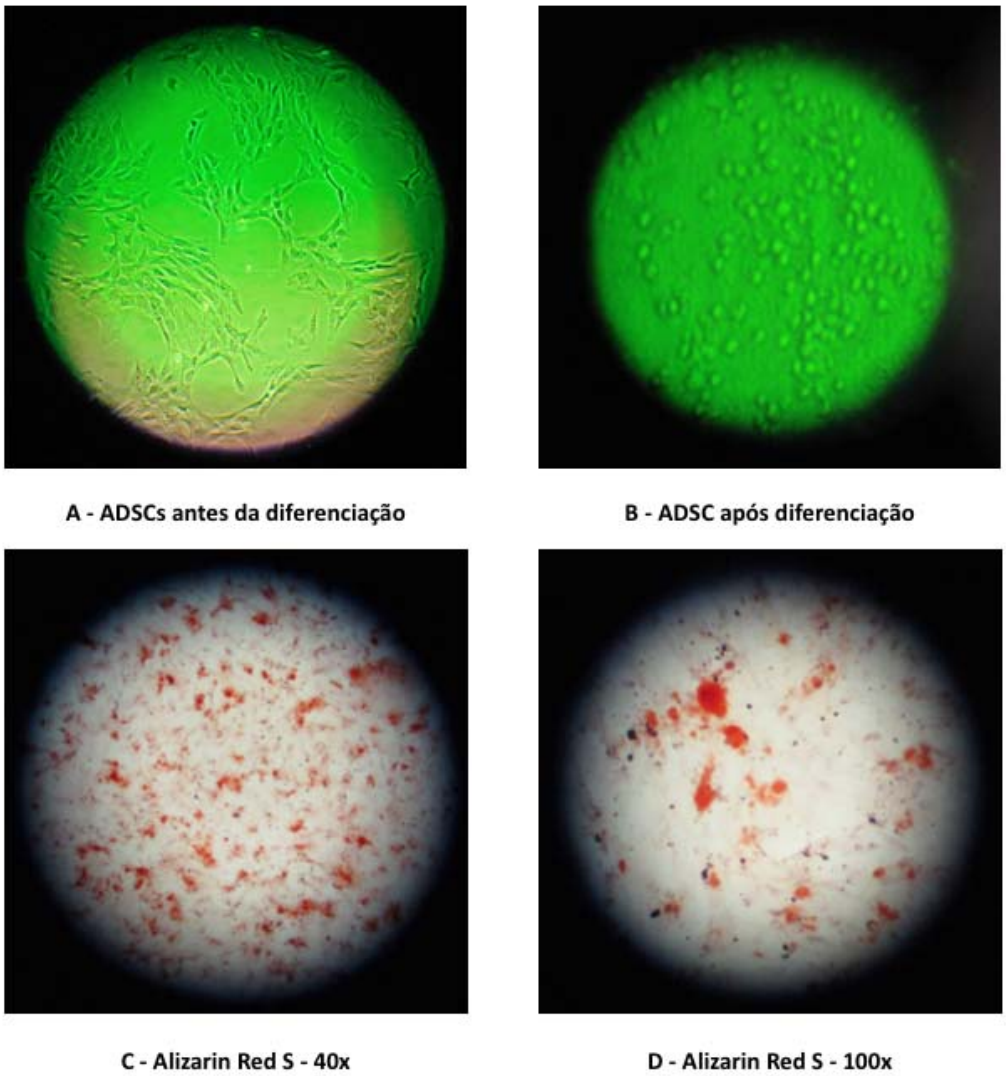

Figura 12 - ADSCs antes (A) e após diferenciação osteogênica (B) vistas ao microscópio óptico de luz invertida. As ADSCs coradas com *Alizarin Red S* em aumento de 40X (C) e 100X (D)

4.2 Aferições dos experimentos

Todos os animais toleraram bem os procedimentos, não ocorrendo nenhum caso de óbito. Ocorreram 3 casos de automutilação, um de cada grupo.

4.2.1 Massa corporal

Todos os ratos do experimento estavam dentro do intervalo de peso esperado. Não houve diferença estatisticamente significativa de peso dos ratos no pré-operatório (p=0,300) nem tampouco no pós-operatório de 12 semanas (p=0,187), sendo o ganho de massa semelhante nos três grupos estudados (Tabela 2).

Tabela 2 - Massa corporal - média e desvio padrão dos grupos no pré-operatório e no pós-operatório de 12 semanas. Valor de p da comparação entre os grupos

	Pré-operatório	**12 semanas**
Grupo Autoenxerto	298,9±23,2	492,2±26,3
Grupo Conduto	290,6±13,8	479,4±16,8
Grupo ADSC	282,3±10,0	470,9±11,6
Valor de p	0,300	0,187

4.2.2 Teste da marcha (walking track analysis)

O índice de função ciática (IFC) foi medido e calculado nos animais, no pré-operatório, e com 4, 8 e 12 semanas de pós-operatório. Na Tabela 3 são apresentados os valores de médias e desvios padrões do IFC nas avaliações dos diferentes momentos, sendo expressos como porcentagem de perda da função normal. Também são apresentados os valores de p das comparações dos 3 grupos entre si.

Tabela 3 - Índice de função ciática (IFC) - média e desvio padrão entre os três grupos nos diferentes momentos. Valor de p da comparação entre os grupos

Semana pós-operatória	Grupo Autoenxerto	Grupo Conduto	Grupo ADSC	Valor de p
Pré-op	–6,29±2,67	–6,89±3,65	–8,18±4,06	p=0,727
4	–75,14±9,66	–79,13±4,64	–73,62±7,02	p=0,293
8	–53,11±4,43	–61,66±2,20	–57,74±3,40	p=0,001
12	–35,60±1,97	–53,33±2,83	–44,74±3,09	p<0,001

A análise estatística pelo método de Kruskal-Wallis, com nível de evidência de significância (p<0,05), não demonstrou diferença estatisticamente significativa entre os 3 grupos em relação ao IFC no pré-operatório (p=0,727) e com 4 semanas de pós-operatório (p=0,293). Nas avaliações de 8 e 12 semanas de pós-operatório os grupos apresentaram diferença estatisticamente significativa entre os 3 grupos, p=0,001 e p<0,001, respectivamente.

Foi então aplicado o teste de Mann-Whitney, ajustado pela correção de Bonferroni, para identificar quais grupos diferiram entre si, quando comparados par a par, nos momentos PO 8 e PO 12 semanas, como demonstrado na Tabela 4.

Tabela 4 - Comparação dos grupos par a par no momentos 8 e 12 semanas

Variável	Par de Grupos		
	Autoenxerto X Conduto	Autoenxerto X ADSC	Conduto X ADSC
PO 8 semanas	0,001	0,047	0,015
PO 12 semanas	<0,001	<0,001	<0,001
alfa de Bonferroni = 0,016952			

Com 8 semanas de pós-operatório, não se observou diferença estatisticamente significante entre os grupos ADSC e Autoenxerto. Na comparação entre os grupos, com 12 semanas, houve diferença estatisticamente significante entre todos os grupos.

A Figura 13 demonstra pegadas de ratos dos diferentes grupos com 12 semanas e um exemplo de uma pegada normal (pré-operatório). Nessa figura é possível verificar que a pegada do animal do grupo Autoenxerto está mais aberta, o que demonstra uma maior recuperação funcional.

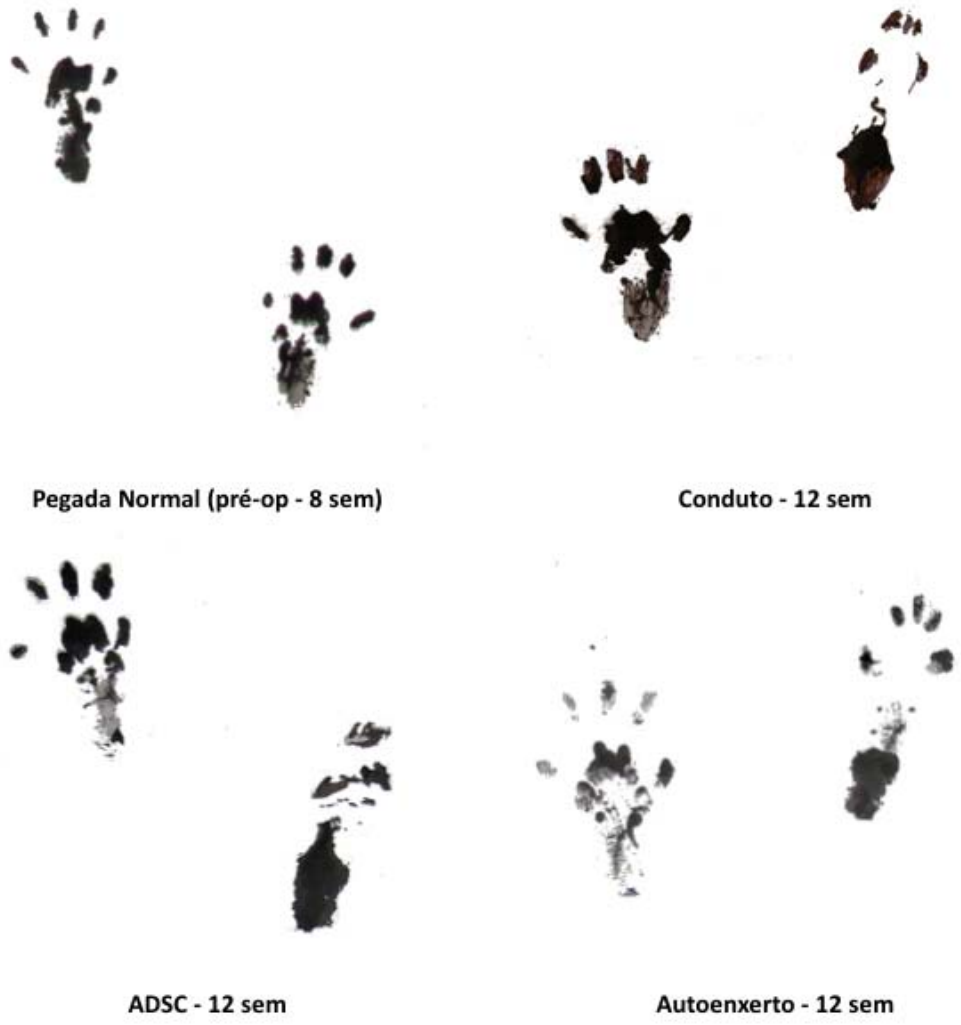

Figura 13 - Aspecto das pegadas dos ratos dos 3 grupos com 12 semanas e comparativo com uma pegada normal

Avaliou-se também a evolução dos valores de IFC durante o tempo em cada grupo. Para isso, foi realizada comparação dos valores nos diferentes momentos após a cirurgia (4, 8 e 12 semanas) e o índice basal pré-operatório.

Pode-se verificar no Gráfico 1 que, com 4 semanas de pós-operatório, todos os grupos apresentaram piora do IFC em relação ao IFC pré-operatório. Com 8 semanas e depois com 12 semanas, todos os grupos demonstraram uma melhora gradual em relação aos valores de IFC de 4 semanas, sempre com uma melhor recuperação do grupo Autoenxerto e com valores intermediários do grupo ADSC. O grupo Conduto também apresentou recuperação gradual, mas sempre com valores de IFC inferiores aos demais grupos. Pode-se perceber também que nenhum grupo atingiu os valores próximos aos pré-operatórios.

Gráfico 1 - Evolução do IFC (% de perda da função normal) dos grupos nos diferentes momentos de avaliação

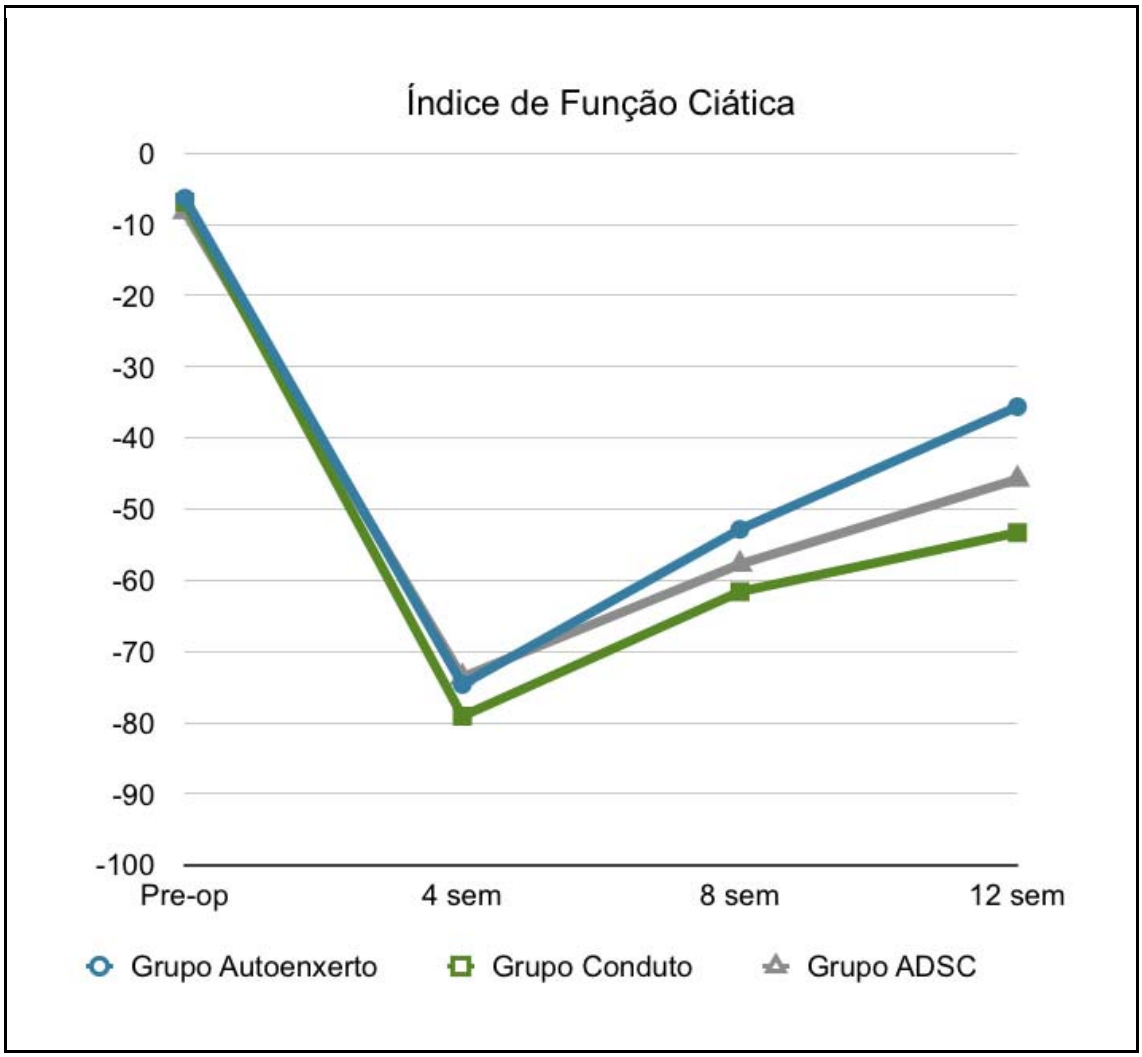

Foi aplicado o *teste de Friedman* com o intuito de verificar possíveis diferenças entre os quatro momentos de avaliação em cada grupo. Como foram encontradas diferenças estatisticamente significativas entre os 4 momentos de observação em todos os grupos, foi então aplicado o *teste dos postos sinalizados de Wilcoxon,* com correção de Bonferroni comparando os momentos par a par, como descrito na Tabela 5.

Tabela 5 - Comparação do momentos par a par em cada grupo

Par de Momento de Observação	Grupos		
	Autoenxerto	Conduto	ADSC
IFC PO4 - IFC pré	0,008	0,008	0,008
IFC PO8 - IFC pré	0,008	0,008	0,008
IFC PO12 - IFC pré	0,008	0,008	0,008
IFC PO8 - IFC PO4	0,008	0,008	0,008
IFC PO12 - IFC PO4	0,008	0,008	0,008
IFC PO12 - IFC PO8	0,008	0,008	0,008
(alfa de Bonferroni = 0,008512)			

Avaliando-se os grupos em relação ao tempo, todos apresentaram diferença estatisticamente significante nos diferentes momentos de avaliação. Nessa avaliação, o par que mais nos interessa é a comparação entre o momento pré-operatório e o da recuperação com 12 semanas. Nenhum grupo conseguiu resultados com 12 semanas que fossem estatisticamente próximos aos valores pré-operatórios.

A Figura 14 exemplifica a perda de função causada pela lesão nervosa e a posterior recuperação funcional captada pelos exames da marcha (WTA).

Figura 14 - Evolução das pegadas conforme recuperação funcional pós-operatória em rato do grupo Autoenxerto

4.2.3 Inspeção macroscópica

No momento da reexploração cirúrgica para coletas das peças, em todos os grupos havia presença de tecido cicatricial de aspecto fisiológico e esperado para o pós-operatório. Não houve formação de tecido cicatricial exacerbado em nenhum dos grupos. Era possível identificar as duas linhas de sutura em todos os grupos.

Nos grupos Conduto e ADSC, observou-se total reabsorção do conduto de fibrina com 12 semanas de procedimento e no local encontrava-se um tecido neoformado, de coloração esbranquiçada, neovascularizado, compatível com nervo regenerado ligando os cotos proximal e distal do nervo ciático (Figura 15). No grupo Autoenxerto, o enxerto de nervo estava conectado aos cotos proximal e distal do nervo ciático. Não houve casos de formação de neuromas ou de ausência de tecido regenerado ligando os cotos proximais e distais do nervo ciático em nenhum dos grupos, fato que se presente representaria falha na reconstrução nervosa.

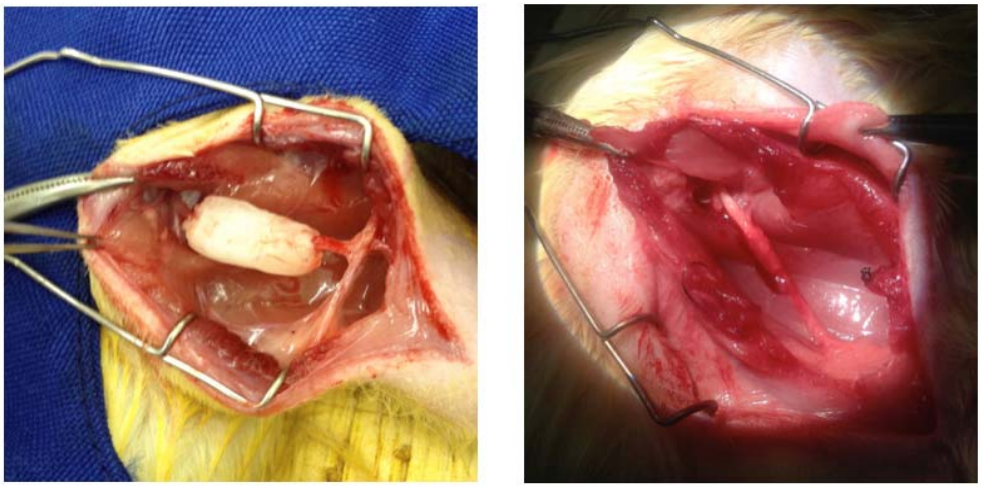

Figura 15 - Procedimento cirúrgico nos grupos reconstruídos com conduto de fibrina **A** - conduto de fibrina no momento do procedimento; **B** - após 12 semanas de procedimento. Notar que houve absorção do conduto e crescimento do tecido neoformado conectando os cotos do nervo

4.2.4 Peso do músculo tríceps sural

A Tabela 6 mostra as diferenças de peso do músculo tríceps sural da pata operada e da não operada dos diversos grupos, assim como o índice de peso entre os dois lados (divisão do peso do lado operado pelo lado não operado).

Tabela 6 – Médias e desvios padrões do peso (g) da musculatura tríceps sural do lado operado, do lado não operado e do índice de peso entre os lados. Valor de p da comparação entre os 3 grupos

Grupos	**Lado operado (g)**	**Lado não operado (g)**	**Índice de peso (lado operado / lado não operado) (%)**
Autoenxerto	1,61±0,14	2,28±0,22	71,0±4,0
Conduto	0,82±0,09	2,01±0,23	41,1±3,6
ADSC	1,10±0,15	2,06±0,25	53,2±4,0
	p<0,001	p=0,077	p<0,001

Verificada a diferença estatisticamente significante entre os três grupos para as variáveis peso do lado operado e índice de peso, foi aplicado o teste de Mann-Whitney, ajustado pela correção de Bonferroni, para identificar quais grupos diferiam-se entre si, quando comparados par a par. Os dados estão na Tabela 7.

Tabela 7 - Valor de p da comparação entre os grupos quando avaliados par a par em cada variável analisada

	Par de grupos		
	Autoenxerto vs Conduto	Autoenxerto vs ADSC	Conduto vs ADSC
Lado operado	<0,001	<0,001	<0,001
Lado não operado	0,034	0,085	0,757
Índice de peso	<0,001	<0,001	<0,001
alfa de Bonferroni = 0,016952			

A Figura 16 demonstra um exemplo de cada grupo. Tomando-se arbitrariamente o valor do grupo Autoenxerto (tratamento padrão) como 100%, pode-se dizer que o grupo Conduto apresentou uma recuperação relativa de 58% e o grupo ADSC de 75%.

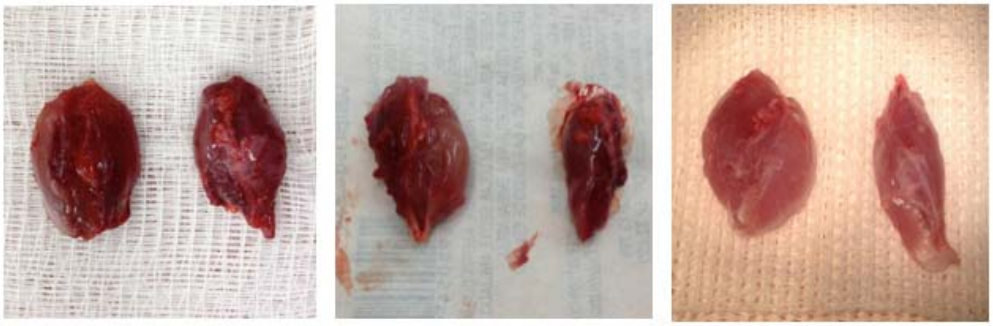

Grupo Autoenxerto Grupo Conduto Grupo ADSC

Figura 16 - Músculo tríceps sural após 12 semanas do experimento. O músculo à direita pertencia à pata operada e a peça à esquerda, à pata sem intervenção. Pode-se ver o grau de atrofia muscular na pata onde foi simulada a lesão nervosa com posterior reconstrução

4.2.5 Avaliação histomorfométrica

4.2.5.1 Densidade axonal dos nervos ciáticos

A densidade de axônios distais ao enxerto ou conduto, medida em número de axônios por micrômetro quadrado, foi verificada nos diferentes grupos após o sacrifício dos ratos (Figura 17). O Gráfico 2 representa os valores das médias e desvios padrões das densidades axonais e o valor de p da comparação dos 3 grupos.

Gráfico 2 - Densidade axonal do nervo ciático (axônios/10.995 µm2). No gráfico estão representadas as médias dos grupos, os respectivos desvios padrões e o valor de p da comparação entre os 3 grupos

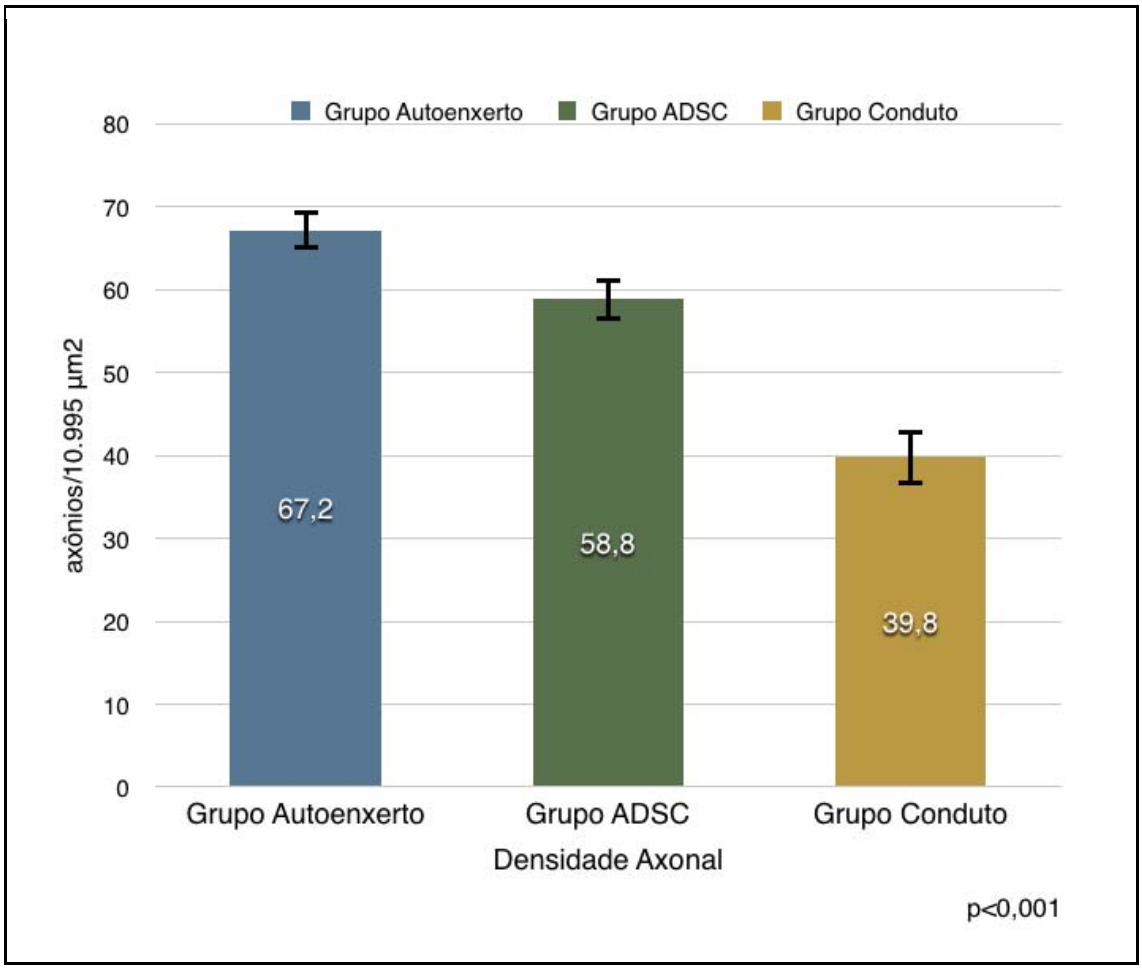

Verificada a diferença estatisticamente significativa entre os três grupos, foi aplicado o teste de Mann-Whitney, ajustado pela correção de Bonferroni, para identificar quais grupos diferiam-se entre si, quando comparados par a par. Os dados estão na Tabela 8.

Tabela 8 – Valor de p da comparação entre os grupos quando avaliados par a par

	Par de grupos		
	Autoenxerto vs Conduto	Autoenxerto vs ADSC	Conduto vs ADSC
Densidade axonal	<0,001	<0,001	<0,001
	alfa de Bonferroni = 0,016952		

Os resultados evidenciam que o valor da densidade axonal foi maior no grupo Autoenxerto e esse valor foi estatisticamente significativo quando comparado aos dois outros grupos ($p<0,001$). O valor da densidade axonal do grupo ADSC foi significantemente maior que o grupo Conduto ($p<0,001$), ficando com um valor intermediário aos dois grupos.

Tomando-se arbitrariamente o valor do grupo Autoenxerto (tratamento padrão) como 100%, pode-se dizer que o grupo ADSC obteve regeneração de 87,5% das fibras comparando-se com o tratamento padrão e o grupo Conduto de 59,7%.

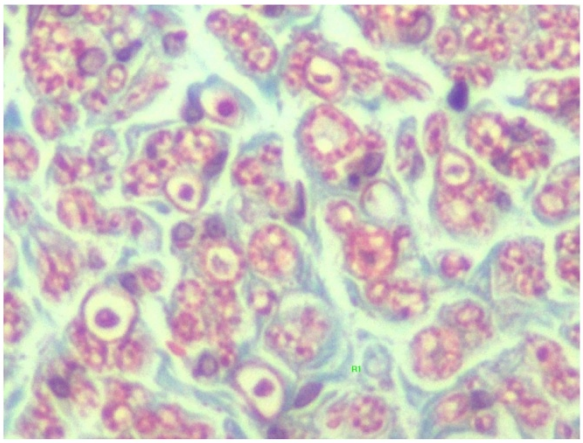

A - Grupo Autoenxerto

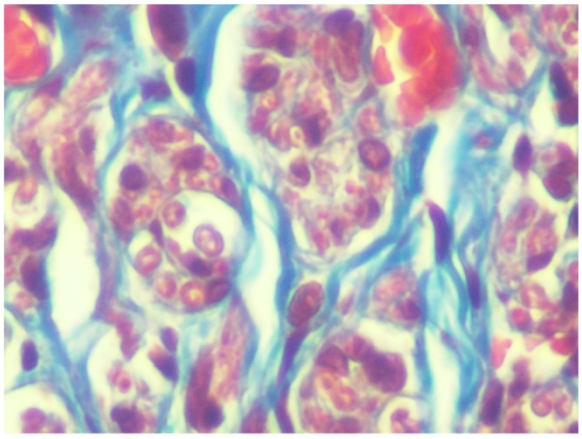

B - Grupo Conduto

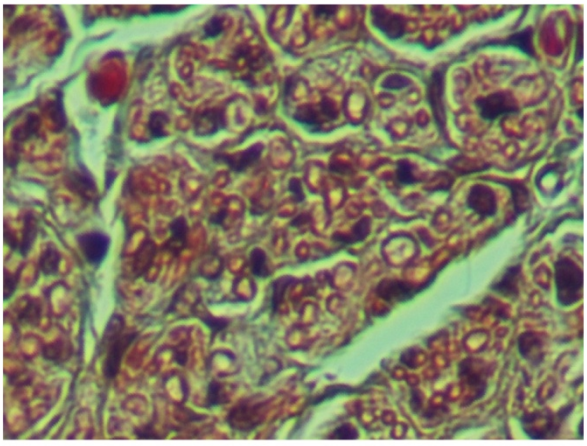

C - Grupo ADSC

Figura 17 - **A** - observa-se um maior número de axônios por campo (densidade axonal) no grupo Autoenxerto. Além disso, há maior organização estrutural e menos tecido conjuntivo entre as fibras no grupo Autoenxerto. **B** - grupo Conduto. **C** - grupo ADSC. Coloração com tricrômico de Masson em microscopia óptica com aumento de 400x

4.2.5.2 Áreas das secções transversas das fibras nervosas

Também foram calculadas as áreas das secções transversas das fibras nervosas em todos os grupos (Figura 18). O Gráfico 3 representa os valores de médias e desvios padrões das áreas calculadas em cada grupo, bem como os valores de p das comparações.

Gráfico 3 - Áreas das secções transversas das fibras nervosas em todos os grupos. No gráfico estão representadas as médias dos grupos, os respectivos desvios padrões e o valor de p da comparação entre os 3 grupos

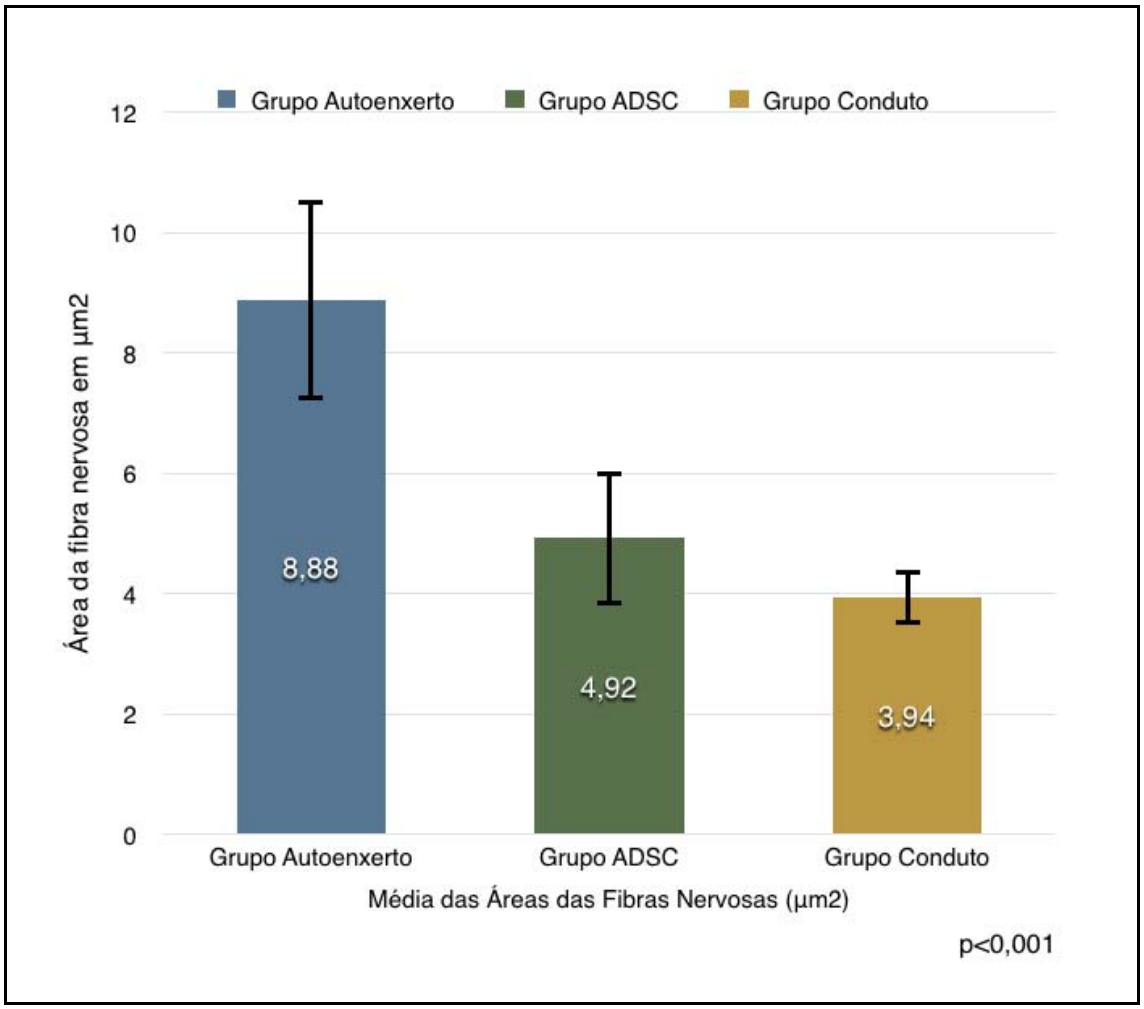

Verificada a diferença estatisticamente significativa entre os três grupos, foi aplicado o teste de Mann-Whitney, ajustado pela correção de Bonferroni, para identificar quais grupos diferiam-se entre si, quando comparados par a par. Os dados estão na Tabela 9.

Tabela 9 - Valor de p da comparação entre os grupos quando avaliados par a par

	Par de grupos		
	Autoenxerto vs Conduto	Autoenxerto vs ADSC	Conduto vs ADSC
Área das secções transversas das fibras nervosas	<0,001	<0,001	0,047
	alfa de Bonferroni = 0,016952		

As maiores áreas médias das secções transversas das fibras nervosas foram observadas no grupo Autoenxerto, e esses valores foram estatisticamente significantes em relação aos outros dois grupos. As áreas médias das secções transversas das fibras nervosas do grupo ADSC foram maiores que as do grupo Conduto, porém sem diferença estatisticamente significativa.

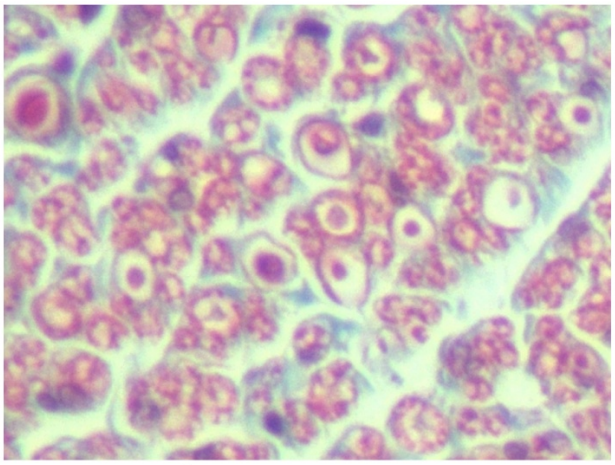

A - Grupo Autoenxerto

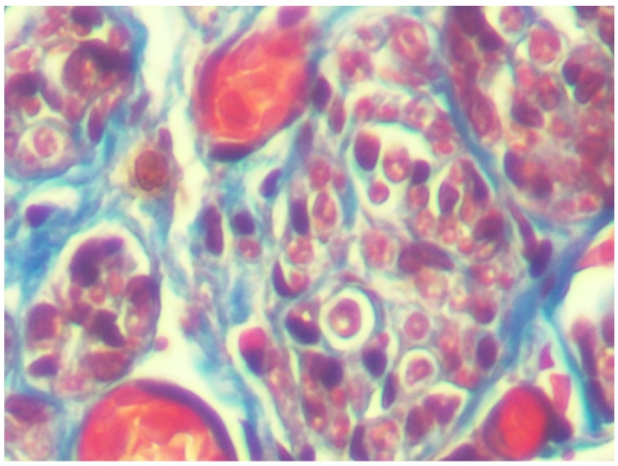

B - Grupo Conduto

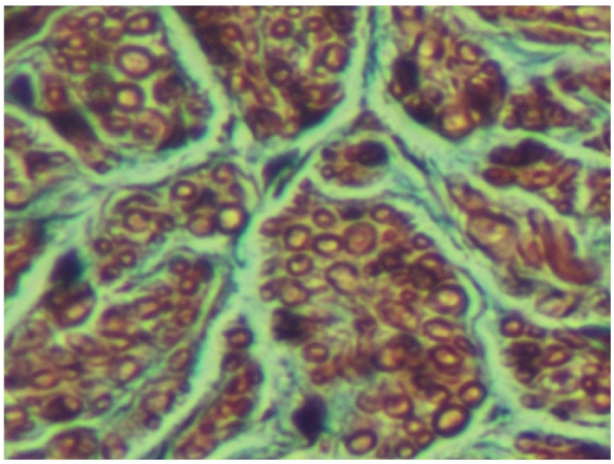

C - Grupo ADSC

Figura 18 - Pode-se verificar presença de fibras com diâmetros maiores e com maior variedade de diâmetros no grupo Autoenxerto (A) em comparação aos outros dois grupos, grupo Conduto (B) e grupo ADSC (C). Coloração com tricrômico de Masson. Microscopia óptica 400x

4.2.5.3 Análise histológica não quantitativa

A arquitetura geral do nervo foi avaliada. Observou-se que os segmentos de nervo ciático dos animais do grupo Autoenxerto eram mais regulares e organizados no seu contorno externo, sendo os do grupo Conduto os que demonstraram os contornos mais irregulares e arquitetura menos organizada. Os nervos variaram de monofasciculado a tetrafasciculado nos 3 grupos.

Os fascículos estavam bem delimitados pelo perineuro em todos os grupos. A formação de tecido conjuntivo mostrou-se mais exuberante nos animais do grupo Conduto e do grupo ADSC (Figura 19). O Grupo Autoenxerto apresentou os feixes com contornos mais regulares, com menor quantidade de tecido conjuntivo entre os fascículos. Neoangiogênese foi observada nos 3 grupos, tanto dentro dos fascículos quanto no tecido conjuntivo (perineuro). No grupo Autoenxerto houve presença um pouco maior de vascularização, também de uma forma mais bem distribuída (Figura 20).

A distribuição de axônios remielinizados dentro dos fascículos do nervo se deu de forma homogênea nos 3 grupos. A presença de escape de fibras axonais para fora dos fascículos foi observada nos 3 grupos, sendo mais intensa no grupo ADSC, seguido pelo grupo Conduto. No grupo Autoenxerto houve escape de fibras regeneradas para fora dos fascículos, mas em quantidade consideravelmente menor que nos outros dois grupos.

Tendo em vista que as avaliações foram subjetivas, não foram realizados testes estatísticos para comparação dos 3 grupos.

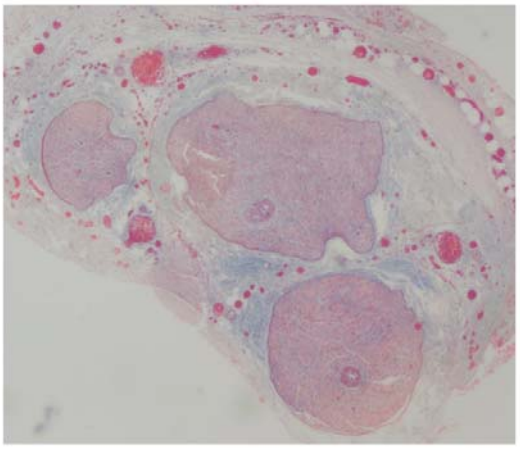

A - Grupo Autoenxerto

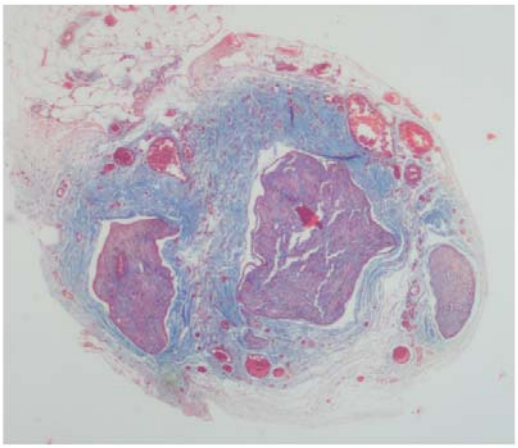

B - Grupo Conduto

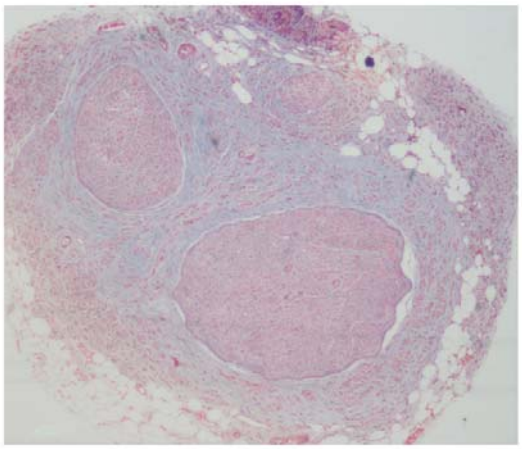

C - Grupo ADSC

Figura 19 - Representação dos 3 grupos. Pode-se verificar a delimitação dos fascículos nos 3 grupos. Nos grupos Conduto e ADSC observa-se maior quantidade de tecido conjuntivo (perineuro em azul) entre os fascículos. **A** - exemplo de corte transversal em nervo ciático do grupo Autoenxerto; **B** - grupo Conduto e **C** - grupo ADSC. Microscopia óptica 40x

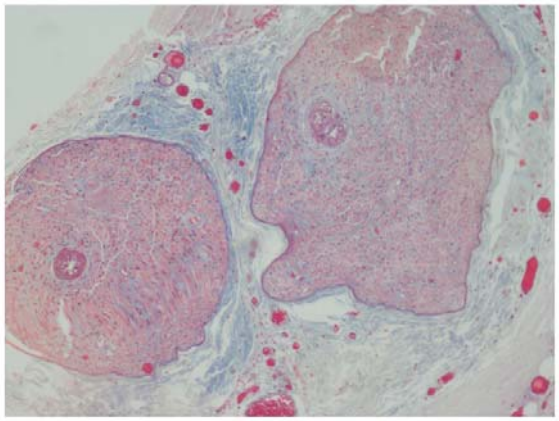

A - Grupo Autoenxerto

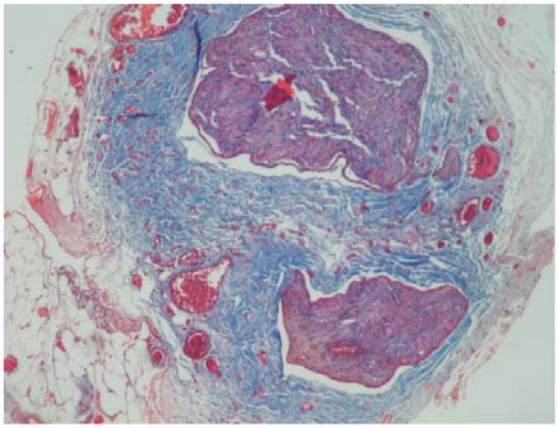

B - Grupo Conduto

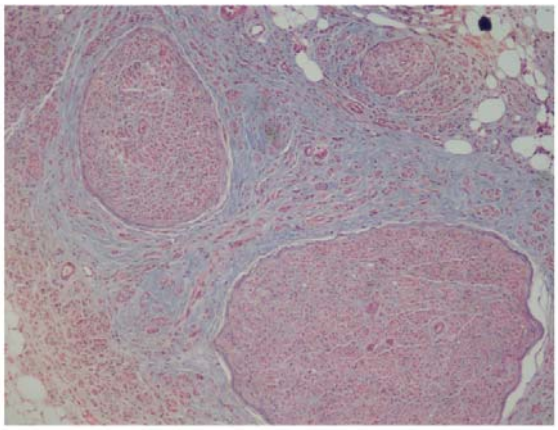

C - Grupo ADSC

Figura 20 - Mesmo cortes histológicos em aumento de 100x. Pode-se verificar a presença de vascularização nos 3 grupos; no grupo Autoenxerto ela é mais bem distribuída, tanto intrafascicular quanto no perineuro. Nesse corte, nota-se intensa neovascularização no grupo Conduto, porém fora dos limites do nervo (perinervo). **A** - exemplo de corte transversal em nervo ciático do grupo Autoenxerto; **B** - grupo Conduto; **C** - grupo ADSC. Microscopia óptica 100X

5 Discussão

5 DISCUSSÃO

Lesões de nervos com perda de continuidade precisam ser tratadas, caso contrário a chance de regeneração é pequena. Quando essas lesões não podem ser aproximadas primariamente, o tratamento padrão consiste em enxertia de nervo autólogo. Seu uso, porém, impõe algumas dificuldades técnicas, como necessidade de outro sítio cirúrgico, incompatibilidade de tamanho entre enxerto e nervo lesado, iatrogenia e sequelas na área doadora[31, 32], fatos que não ocorrem quando se utiliza um conduto sintético. Condutos podem ser usados em substituição ao autoenxerto, porém a reconstrução com eles ainda mostra resultados inferiores ao tratamento padrão.

A busca por um conduto ideal que proporcione resultados superiores aos do autoenxerto se faz necessária porque o tratamento padrão não apresenta resultados satisfatórios, principalmente em lesões mais proximais e/ou com grandes defeitos, quando a distância que o nervo em regeneração tem de percorrer até o órgão-alvo é muito longa[30].

O conduto ideal deve ser resistente a colabamento, flexível, absorvível, não causar reação inflamatória tecidual ou cicatricial e estimular a regeneração neural[63]. O conduto ideal também deve ser semipermeável a substâncias, como fatores de crescimento e nutrientes, e ainda ter superfície adequada para crescimento celular dos brotos axonais e das células de Schwann que orquestram o processo de regeneração[60].

A fibrina é uma proteína presente na matriz extracelular[52], por isso não desencadeia inflamação local, nem tampouco cicatrização exacerbada[58]. Sua cola é usada para coaptação de nervos com bons resultados[53,54]. Além disso, a fibrina se mostra boa superfície para aderência e diferenciação de células[55-57] e também um bom meio para difusão de fatores de crescimento e de células-tronco[109, 110]. Em razão dessas características particulares, a fibrina se candidatou como material para confecção de conduto neural.

A literatura tem mostrado que a simples troca do material para construção dos diferentes condutos não é suficiente para chegar-se a um substituto neural melhor que o autoenxerto. Com base nos conhecimentos cada vez mais detalhados da regeneração neural, sabe-se hoje que, além de um material com propriedades “ideais”, deve-se associar a ele componentes que potencializem o processo de regeneração[66, 67].

É nesse contexto que as células-tronco ganham importância e destaque nas pesquisas, em especial as ADSC, por sua capacidade multipotente, característica das células-tronco mesenquimais, associada às vantagens técnicas no seu uso.

Assim, esse estudo teve por objetivo avaliar a associação de um conduto constituído de fibrina com a adição de ADSC, uma combinação conduto-potencializador que merecia ser compreendida e comparada com o tratamento padrão de autoenxerto.

O rato como animal de modelo experimental é frequentemente utilizado na literatura e, no caso de estudo de nervos periféricos, pode até ser considerado clássico[63], visto que muitos estudos realizados e também a

validação de métodos consagrados de avaliação, como *walking track*, foram desenvolvidos em ratos[36, 47, 62, 93, 101, 108, 111, 112]. Na grande maioria dos centros de pesquisa, os ratos são os animais mais utilizados, em virtude de baixo custo de aquisição, facilidade de obtenção, manipulação e manutenção, bem como seu reduzido tamanho, o que facilita a realização de estudos de longa duração[113]. Além disso, os ratos ainda possuem nervos com estrutura anatômica muito favorável para estudos sobre neurorrafias, uso de enxertos e regeneração nervosa.

Levando em consideração todos esses fatores, nesse estudo, foram utilizados 30 ratos (*Rattus norvegicus albinus*, *Rodentia mammalia*) da linhagem Wistar. Consideramos na escolha também, de acordo com Pereira *et al.* [114], a espécie mais utilizada na literatura e a quantidade mínima necessária para obtenção de resultados válidos.

Classicamente, os trabalhos apresentados na literatura haviam acompanhado o pós-operatório por cerca de 6 semanas. Optamos pelo acompanhamento por 12 semanas seguindo a tendência dos trabalhos mais recentes. Esse aumento no tempo de observação deve-se ao fato de que, nas fases iniciais da regeneração, são gerados muitos brotos, mas somente permaneceram viáveis as fibras axonais que efetivamente reinervarem o órgão alvo; já as fibras que falharam na reinervação tendem a desaparecer[10, 20]. Por isso, 12 semanas é um tempo mais adequado, por diminuir o viés histológico. Além disso, com 12 semanas, podemos ter uma avaliação funcional mais tardia e consolidada.

O nervo ciático foi escolhido para o experimento em virtude de suas vantagens. É um nervo de fácil acesso, tem anatomia constante e calibre razoavelmente grosso, o que facilita a padronização do estudo e diminui a possibilidade de interferência nos resultados por conta de fatores técnicos. Além disso, o padrão de recuperação funcional da musculatura inervada pelo nervo pode ser avaliado de modo objetivo por meio de testes específicos e consagrados, como o índice de função ciática (IFC). Também foi considerado que a maioria dos trabalhos de regeneração nervosa em ratos foi feita utilizando-se o nervo ciático[36, 47, 62, 93, 101, 108, 111, 112].

O interesse no uso da cola de fibrina para regeneração neural provavelmente foi postergado em razão dos estudos de Akassoglou *et al.* [115, 116], no início dos anos 2000, que sugeriam que a fibrina poderia comprometer a regeneração nervosa periférica por meio de uma inibição das células de Schwann.

Posteriormente, um grande número de trabalhos comprovou que o uso da cola de fibrina não prejudica a regeneração neural e seu uso para sutura de nervo periférico já é aceito na comunidade cientifica[53, 54, 117, 118]. Além disso, vários trabalhos comprovaram que a fibrina é uma boa matriz para crescimento celular e como meio para difusão de fatores de crescimento[55, 109]. Rafijah *et al.* [119] demonstraram em um modelo animal em ratos que defeitos de 10 mm em nervo ciático reconstruídos com conduto de colágeno ou com conduto de colágeno preenchido com cola de fibrina não diferiam nos resultados, tanto na avaliação histológica de regeneração neural quanto nos testes funcionais.

O conduto de fibrina usado nesse estudo foi construído com base na descrição de Kalbermatten *et al.* [60], e seu uso como conduto para reconstrução de nervo periférico em modelo experimental de nervo ciático em ratos foi testado e publicado por Longo *et al.* [62] com os resultados parciais obtidos nesta pesquisa. O conduto de fibrina se mostrou eficaz na regeneração do nervo ciático, porém com resultados inferiores ao autoenxerto.

No presente estudo, observou-se que o conduto de fibrina após 12 semanas estava totalmente absorvido e no lugar se encontrava um tecido neoformado, esbranquiçado, neovascularizado, compatível com o nervo regenerado, ligando os cotos proximal e distal do nervo.

Kalbermatten *et al.*[60] demonstraram que o conduto de fibrina permanece presente e viável por 2 semanas após a inserção cirúrgica, tempo suficiente para o crescimento nervoso proposto para esse experimento. Essa observação de que no lugar do conduto encontrava-se o tecido nervoso neoformado nos permitiu inferir que o conduto foi eficaz na orientação do crescimento do cone axonal em direção ao coto distal, macroscopicamente.

No nosso estudo, a reconstrução com conduto de fibrina proporcionou 59% da densidade axonal comparada ao tratamento com autoenxerto (100%). Pettersson *et al.* [61] demonstraram, em modelo experimental de 10 mm de defeito no nervo ciático, que o conduto de fibrina proporciona regeneração de 50 a 60% das fibras sensoriais e motoras em comparação com o autoenxerto de nervo, resultado muito semelhante ao encontrado no

presente estudo. Histologicamente, o conduto de fibrina, apesar de inferior ao tratamento com autoenxerto, também foi eficaz para reconstrução de nervo periférico nesse modelo de estudo.

Na confecção dos condutos de fibrina, após a polimerização da cola, algumas irregularidades na parede do conduto foram encontradas. Os condutos com grandes irregularidades foram descartados. Os condutos mais homogêneos foram selecionados. Pequenas irregularidades foram cuidadosamente cortadas com tesoura microcirúrgica até que o conduto ficasse com 14 mm de comprimento e com uma parede de espessura regular. Algumas pequenas variações na espessura do conduto não comprometeram o resultado da reconstrução, visto que, após 12 semanas, os condutos estavam reabsorvidos e o nervo regenerado.

A taxa de degradação da cola de fibrina depende da ação fibrinolítica da área transplantada, da espessura da camada de fibrina e do conteúdo de plasminogênio. Produtos comerciais, como Tissucol®, contêm um agente antifibrinolítico (aprotinina) que impede ou retarda a degradação do coágulo[58]. É provado que concentrações de aprotinina de 3.000 KIU ou menos têm ação protetora no coágulo. Experimentos com cola de fibrina realizados sem a presença de um agente antifibrinolítico mostraram que o coágulo fica menos resistente à ação fibrinolítica[120].

Tabata *et al.*[121] relataram que coágulos de fibrina colocados no subcutâneo ou dentro do peritônio foram progressivamente cobertos com uma camada fina de tecido conjuntivo em ratos. Os coágulos diminuíram seu peso de forma exponencial. As meias-vidas de coágulos alocados em via

subcutânea e em via intraperitoneal foram de 4,6 e 4 dias, respectivamente[121]. Segundo Kalbermatten *et al.*[60], em um modelo experimental em ratos, após 2 semanas, um conduto de fibrina de 1 mm de espessura construído com Tissucol/Tisseel® teve sua parede parcialmente reabsorvida e manteve 80% do diâmetro interno do conduto, tempo suficiente para o crescimento do nervo regenerado proposto para esse experimento com 10 mm de defeito do nervo ciático. Estudos mostraram que os axônios podem atravessar um defeito de 10 mm em até 14 dias, ao passo que o conduto analisado necessita do dobro de tempo para ser reabsorvido[60, 122].

O fato de o conduto de fibrina estar totalmente reabsorvido em 12 semanas pode limitar seu uso clínico para defeitos maiores em humanos. Porém, as características da fibrina de ser um bom material para aderência, migração e crescimento celular elegem-na como componente interessante para confecção de um conduto de maior durabilidade.

A cola de fibrina pode ser produzida com plasma autólogo ou fabricada com plasma alógeno. A cola usada neste estudo foi uma formulação comercial (Tissucol®; Baxter SA, Volketswil, Switzerland), feita a partir de plasma humano homólogo.

Inferimos que o fato de os derivados da cola serem humanos não interfere nos resultados, visto que grande número de trabalhos publicados na literatura foi feito usando formulações comerciais a partir de plasma humano, e os resultados não foram alterados por causa desse fato[60-62, 78, 119, 121].

As colas de fibrina comerciais são obtidas por métodos de purificação e retirada dos fatores de coagulação do plasma humano. Por esse motivo, deve ser considerado no seu uso um potencial risco de transmissão viral, fato inerente a qualquer derivado de sangue humano. No processo de produção da cola são adotados métodos de inativação viral (no caso do Tissucol® – duas etapas de esterilização a vapor); além disso, o produto passa por uma esterilização adicional (radiação UV) no final do processo. Apesar de ser necessário levar em consideração um potencial risco de transmissão viral no uso de colas de fibrina comerciais (derivadas de plasma alógeno no caso de uso humano), não existem relatos na literatura de transmissão viral no uso desse produto. Além disso, esses produtos são aprovados pela *Food and Drug Administration* dos Estados Unidos (US-FDA) [120] e pela Agência Nacional de Vigilância Sanitária (Anvisa) do Ministério da Saúde do Brasil.

Atualmente, a literatura especializada aceita como critérios mínimos para caracterização de células em cultura como células-tronco mesenquimais presentes no tecido adiposo[66, 78, 79, 93, 98, 123, 124] que (a) as células sejam plástico-aderentes; (b) que sejam positivas para pelo menos 2 marcadores de células mesenquimais como CD44, CD29, CD73, CD90 e CD105 e negativos para outros 2 marcadores de linhagem endotelial e hematopoiética como CD31, CD34, CD4, CD14, CD11b, CD79 ou CD19 e HLA-DR.9[89]; (c) serem capazes de se diferenciar em pelo menos 2 linhagens diferentes, como no caso da ADSC, linhagem osteogênica, adipogênica ou condrogênica.

No presente estudo, as ADSC cultivadas se comportaram como era esperado na literatura. Foram coletadas e cultivadas conforme descrito (Método, item 3.4) e o crescimento e as expansões ocorreram como previsto (Resultado, item 4.1).

Na análise por citometria de fluxo, foram positivas para os marcadores de CD29 e CD44 e negativas para CD31 e CD45, resultados compatíveis com publicações prévias[96-98, 124]. Segundo Locke *et al.* [89], em sua revisão de literatura, os marcadores CD29 e CD44 são consistentemente expressados em ADSCs, assim como os marcadores de superfícies CD31 (linhagem endotelial) e CD45 (linhagem hematopoiética/leucocítica) são consistentemente não expressados pelas ADSCs. Esses resultados asseguram que as células usadas neste experimento são realmente células-tronco derivadas de tecido adiposo (Resultado, item 4.1.2 Figura 10).

Para comprovar que as ADSC realmente se diferenciaram, as células foram submetidas aos protocolos de coloração padrões descritos (método 3.4.2). Para marcar as células osteogênicas, o corante *Alizarin Red O* foi usado (Figura 12C e D). Ele é amplamente usado na literatura e cora os depósitos de cálcio produzidos pelo osteoblastos e pelas células-tronco osteogênicas[125, 126].

Ramirez-Zacarias *et al.* [127] descreveram que o corante *Oil Red O* é capaz de corar depósitos de lipídeos no citoplasma de células. Desde então, esse corante é usado em muitos protocolos para marcação das ADSC diferenciadas em células adipogênicas (Figura 11C e D)[80, 96, 123, 128].

A massa corporal dos ratos foi semelhante e não houve diferença estatística tanto no pré-operatório quanto na aferição com 12 semanas de pós-operatório.

O teste da marcha (*walking track analisys*) é exame consagrado e reproduzível para avaliação funcional da regeneração de nervos periféricos, com alta relevância de resultados, pois, na prática clínica, o que se busca é a recuperação funcional do membro lesado.

Durante o estudo ocorreram 3 casos de automutilação, sendo 1 animal de cada grupo, o que impossibilitou a realização do exame do *Walking Track* nesses animais. A exclusão desses animais não causou modificação estatística nos resultados. O nervo ciático é responsável tanto pela função motora quanto pela sensibilidade da pata dos animais. A sua secção completa causa anestesia total dessa região, o que pode ocasionar autofagia. Quando ocorre automutilação do animal após a cirurgia, esse exame, nesses casos, se mostra limitado.

Como esperado, os valores basais (pré-operatórios) do IFC entre os 3 grupos foram semelhantes estatisticamente. Isso demonstrou que os ratos dos 3 grupos não apresentavam nenhuma alteração na marcha antes do início do experimento. Observamos que, com 4 semanas de pós-operatório, os animais de todos os grupos apresentaram piora substancial do IFC, em decorrência de lesão do nervo ciático. Os valores obtidos nos 3 grupos ainda eram estatisticamente semelhantes.

Após 8 semanas houve melhora do valor de IFC em todos os grupos, o que representa a recuperação funcional da marcha.

No grupo Autoenxerto, os resultados obtidos foram os melhores, seguidos do grupo ADSC e do grupo Conduto, respectivamente. Nesse momento, o grupo ADSC apresentou resultado intermediário aos dois grupos, porém sem diferença estatisticamente significativa para grupo Autoenxerto. Os valores do IFC dos grupos Autoenxerto e ADSC foram significativamente maiores que o grupo Conduto, demonstrando que a adição de células-tronco mesenquimais ao conduto de fibrina proporcionou melhora na regeneração do nervo ciático em comparação à ausência dessas células. Interessante ressaltar que, se o modelo experimental fosse de menos de 12 semanas, seria possível concluir que os resultados dos grupos Autoenxerto e ADSC eram iguais, fato que não se manteve nas avaliações com 12 semanas. Isso demonstra mais uma vez a importância de o modelo experimental de nervo ciático ter um período maior de observação.

Com 12 semanas de pós-operatório, todos os grupos mantiveram a melhora nos resultados do IFC, demonstrando que todos os grupos operados estavam em recuperação funcional após lesão e reparação do nervo ciático. Nesse momento, os valores de IFC do grupo Autoenxerto eram os melhores, seguidos pelo grupo ADSC e com a pior recuperação do IFC do grupo Conduto. O grupo Autoenxerto apresentou valores estatisticamente melhores que os dois grupos; o grupo ADSC, resultados melhores e estatisticamente significantes ao grupo Conduto.

Se consideramos o resultado de 12 semanas do tratamento padrão (grupo Autoenxerto) como 100%, pode-se dizer que o grupo Conduto obteve uma recuperação proporcional de 72% da obtida pelo tratamento padrão, e o

grupo ADSC 83%. Isso demonstra que a adição de ADSC potencializou a recuperação funcional nos ratos tratados com ela, mas ainda assim essa melhora não foi suficiente para obter resultados semelhantes ao grupo Autoenxerto. Não existem dados na literatura comparando reconstrução com conduto de fibrina acrescido de ADSC com reconstrução com autoenxerto para confrontarmos nossos resultados.

Foram avaliados resultados de IFC par a par em relação ao tempo. Nessas avaliações, o par que mais nos interessa estudar é a comparação entre o momento pré-operatório e a recuperação com 12 semanas. Nenhum dos 3 grupos atingiu resultados, com 12 semanas, que fossem estatisticamente próximos aos valores pré-operatórios, nem mesmo o grupo Autoenxerto, que mostrou a melhor recuperação funcional (IFC = –35,60%). Isso demonstra que mesmo o melhor tratamento disponível hoje ainda está aquém do ideal. Idealmente, um tratamento padrão-ouro deveria obter uma recuperação quase completa que, no caso do teste da marcha, deveria estar entre –10 e 0. Esses resultados demonstram que a busca por um tratamento melhor que o autoenxerto ainda se justifica.

O peso do músculo tríceps sural é usado para estimar o grau de recuperação da massa muscular após a atrofia causada pela desnervação transitória[107]. Atualmente, em vez de se usar o valor absoluto do peso do músculo, que pode sofrer interferência pela diferença de massa corporal entre os integrantes dos grupos, tem-se optado pela relação entre peso do músculo do lado lesado e do lado não operado[108]. No presente estudo, as massas corporais dos ratos nos 3 grupos foram semelhantes, e nesse caso

o valor absoluto poderia ser usado para comparação. Ainda assim, porém, é mais adequado avaliar o índice de peso porque, para comparação com outros trabalhos da literatura, o valor do índice é mais confiável, já que ele exclui o viés das diferentes massas corporais dos ratos nos diferentes trabalhos.

No grupo Conduto, o peso do músculo lesado correspondeu a 41% do peso do lado não operado; no grupo ADSC, esse valor foi de 53% e, no grupo Autoenxerto, foi de 71%. Isso demonstra menor atrofia do músculo tríceps lesado no grupo Autoenxerto. O grupo ADSC mostrou resultados intermediários, assim como os obtidos no teste da marcha.

O percentual de recuperação relativa do grupo Conduto foi 58% e do grupo ADSC 75% comparado ao tratamento padrão (grupo Autoenxerto = 100%). Não existem dados na literatura comparando a reconstrução com conduto de fibrina acrescido de ADSC com a reconstrução com autoenxerto para confrontação de resultados.

A análise histomorfométrica desse trabalho avaliou densidades axonais e diâmetros das secções transversas das fibras nervosas. Alguns autores, como Costa *el al.* [47] e Noah *et al.* [129], realizaram somente a contagem do número total de fibras nos cortes transversos; outros, como Hayashi *et al*. [130] e Salles *et al*. [108], analisaram, além da contagem do número de fibras reinervadas, a medida do diâmetro das fibras mielinizadas, como fizemos neste trabalho.

As amostras histológicas foram coletadas nos fragmentos do nervo ciático distais ao sítio cirúrgico após 12 semanas de evolução. Coletamos o

fragmento de nervo distal ao sítio cirúrgico, e não no segmento central do conduto ou enxerto, porque nem todas as fibras que crescem no conduto ou mesmo no enxerto alcançam o segmento distal do nervo e, consequentemente, o órgão-alvo. Desse modo, ao analisar a densidade axonal na porção distal do nervo ciático, tem-se uma avaliação mais fidedigna das fibras que realmente reinervaram o órgão-alvo, excluindo da análise os brotos axonais, que são mais numerosos no coto proximal do nervo.

O tempo de 12 semanas de observação pós-operatória para avaliação histológica do fragmento distal de nervo ciático também se mostra mais adequado. Ahmed *et al*.[131] relata que, após 6 semanas, havia poucas fibras nervosas regeneradas no coto distal do nervo ciático em ratos em modelo de 10 mm de lesão e que, após 12 semanas, sua presença era facilmente verificada. Nesse estudo, Ahmed *et al*.[131] usaram veia como conduto.

Tuma *et al*. [36] avaliaram modelo animal com lesão de nervo ciático de 5 mm tratado com enxertia do próprio fragmento retirado e enxertia de fragmento de nervo de outros animais da mesma espécie. As fibras regeneradas no fragmento distal com 6 e 12 semanas descreveram um aumento de 84% na densidade axonal no grupo Autoenxerto (de 8,3 para 15,3 x $10^3/\mu m^2$). No grupo Aloenxerto, esse aumento da densidade axonal entre 6 e 12 semanas chegou as 267% (de 3,1 para 11,4 x $10^3/\mu m^2$). Esses resultados, apesar do modelo ser de 5 mm, reforçam a importância da avaliação com 12 semanas.

A presença de escape de fibras nervosas fora do perineuro foi observada nos 3 grupos, porém, foi menos intensa no grupo Autoenxerto. Nos outros dois grupos, foi mais evidente, sendo mais intensa no grupo ADSC. Essa observação é válida porque, após os brotos axonais atingirem o coto distal do nervo, crescem seguindo os canais endoneurais até o órgão-alvo[9]. Os brotos axonais que estão presentes fora dos fascículos podem até alcançar o órgão-alvo, mas a chance de reinervação é menor porque esses axônios fora dos canais endoneurais teriam mais dificuldade de reinervar o órgão-alvo.

A presença de menor escape axonal fascicular na porção distal no grupo Autoenxerto era esperada, visto que os brotos axonais que entraram nos tubos endoneurais do enxerto de nervo na sutura proximal seguiram o caminho por esses tubos e, quando houve o encontro dos fascículos do enxerto com os fascículos do coto distal, houve uma dispersão menor de brotos axonais para fora dos fascículos. Se a coleta das amostras histológicas fosse feita no meio do conduto/enxerto, esse resultado provavelmente seria diferente. A importância dos fascículos do nervo e seus tubos endoneurais na regeneração nervosa foi amplamente investigada na literatura [31, 132-135].

Nos dois grupos com condutos, provavelmente houve uma perda menor de brotos axonais na sutura proximal, devido ao fato de todos os brotos crescerem dentro do conduto. A maior parte do escape axonal fascicular ocorreu quando esses brotos alcançaram o segmento distal do nervo. O fato de a luz do conduto ser de 2 mm e o diâmetro do nervo ser

menor também contribui para esse escape axonal. Nesse estudo, como a densidade axonal do grupo ADSC era maior que a do grupo Conduto, também era esperado maior escape axonal fascicular no grupo ADSC.

Os brotos neurais que conseguem reinervar o órgão alvo e, consequentemente, voltam a conduzir impulsos nervosos vão recebendo camadas de mielina depositadas pelas células de Schwann e gradativamente vão aumentado e restaurando o diâmetro das fibras[2, 19, 20]. Assim, a avaliação do diâmetro das fibras também é justificada e se torna um fator importante de avaliação histológica.

Observamos que, no grupo Autoenxerto, o diâmetro médio de fibras era maior que nos dois grupos, fato condizente com os melhores resultados funcionais. O grupo ADSC teve valor intermediário, porém sem diferença estatisticamente significativa ao grupo Conduto.

A densidade axonal foi medida dentro dos fascículos do coto distal do nervo ciático para avaliar o número de fibras reinervadas. Em nosso estudo, a reconstrução com conduto de fibrina (grupo Conduto) mostrou densidade axonal relativa de 59% quando comparada ao tratamento padrão (grupo Autoenxerto = 100%); no grupo ADSC, ocorreu densidade axonal relativa de 87,5%. Pettersson *et al.* [61] demonstraram, em modelo experimental de 10 mm de defeito no nervo ciático, que o conduto de fibrina proporciona regeneração de 50 a 60% das fibras sensoriais e motoras em comparação com o autoenxerto de nervo, corroborando com nossos achados. Porém, não existem dados na literatura comparando a reconstrução com conduto de fibrina acrescido de ADSC à reconstrução com autoenxerto.

Quanto às médias dos diâmetros das fibras nervosas, o grupo Autoenxerto apresentou as maiores médias das áreas, sendo estatisticamente significativas aos outros dois grupos. O grupo ADSC teve média das áreas maior, porém, sem diferença estatisticamente significativa ao grupo Conduto. Em nossos achados, a densidade axonal do grupo ADSC foi 47% maior que do grupo Conduto; já a média dos diâmetros foi 24% maior, porém sem significância estatística.

Ao analisarmos os resultados obtidos nesse estudo e compará-los, quando possível, com a literatura indexada, acreditamos que o conduto de fibrina pode ser usado como material para confecção de um substituto de nervo, apesar de demonstrar resultados inferiores ao autoenxerto no que diz respeito à recuperação funcional.

Existem poucos trabalhos na literatura de regeneração neural com conduto de fibrina e não há nenhum trabalho que compare conduto de fibrina com ADSC e o tratamento padrão com autoenxerto.

Se consideramos o resultado do teste da marcha com 12 semanas do tratamento padrão (grupo Autoenxerto) como 100%, pode-se dizer que o grupo Conduto obteve recuperação proporcional de 72% da obtida pelo tratamento padrão, e o grupo ADSC 83%.

Na avaliação do peso do músculo tríceps sural, que também é um teste funcional, o percentual de recuperação relativa do grupo Conduto foi de 58% e do grupo ADSC de 75% comparado ao tratamento padrão (grupo Autoenxerto = 100%).

No nosso estudo, a reconstrução com conduto de fibrina (grupo Conduto) proporcionou uma densidade axonal relativa de 59% quando comparada ao tratamento padrão (grupo Autoenxerto = 100%). O grupo ADSC apresentou uma densidade axonal relativa de 87,5%.

Comparando-se as diferentes avaliações realizadas neste trabalho, pode-se notar uma relação entre os resultados. Para tal comparação relativa, usamos arbitrariamente os resultados alcançados pela reconstrução padrão com autoenxerto como 100% e comparamos com os outros dois grupos. Pode-se verificar que a recuperação relativa proporcionada pela reconstrução somente com o conduto de fibrina foi entre 58 e 72%, ao passo que tal recuperação quando se adicionou as células-tronco mesenquimais ficou entre 75 e 88%. Comparando par a par a recuperação relativa entre grupo Conduto e ADSC, a melhora proporcionada pela adição das ADSC foi entre 15 e 47%, dependendo do tipo de avaliação, sendo uma melhora de 15% no teste da marcha, 30% no peso do músculo tríceps e de 47% no aumento da densidade axonal.

Essas avaliações demonstraram que a adição das ADSCs foi efetiva em melhorar os resultados da reconstrução com conduto de fibrina, porém ainda não suficiente para igualar com o tratamento padrão atual.

Outros condutos devem ser testados em combinação com ADSC e/ou adição de outros componentes, como fatores de crescimento ou drogas sistêmicas, para desenvolver uma alternativa que proporcione resultados que sejam iguais ou mesmo superiores aos do autoenxerto de nervo periférico.

6 Conclusões

6 CONCLUSÕES

A adição de células-tronco mesenquimais derivadas de tecido adiposo (ADSC) em conduto de fibrina na regeneração de nervo periférico, em modelo experimental de ratos, mostrou recuperação funcional e regeneração histológica estatisticamente mais significativa, porém ainda aquém dos resultados obtidos com enxertia de nervo autógeno.

Pudemos também concluir que o conduto de fibrina se mostrou eficaz como conduto para regeneração de nervo periférico neste modelo experimental.

7 Referências

7 REFERÊNCIAS

1. Guyton AC, Hall JE. Tratado de Fisiologia Médica. 11a. ed. Rio de Janeiro: Elsevier; 2006.

2. Lundborg G. Nerve regeneration and repair. A review. Acta Orthop Scand. 1987 Apr;58(2):145-69.

3. Azze RJ, Mattar Jr R. Lesões traumáticas de nervos periféricos. In: Pardini AG (org.). Traumatismo da mão. 3a. ed. Belo Horizonte: Medsi, 2000.

4. Kiefer R, Lindholm D, Kreutzberg GW. Interleukin-6 and transforming growth factor-beta 1 mRNAs are induced in rat facial nucleus following motoneuron axotomy. Eur J Neurosci. 1993 Jul 1;5(7):775-81.

5. Rogister B, Delree P, Leprince P, Martin D, Sadzot C, Malgrange B, et al. Transforming growth factor beta as a neuronoglial signal during peripheral nervous system response to injury. J Neurosci Res. 1993 Jan;34(1):32-43.

6. Sulaiman OA, Gordon T. Transforming growth factor-beta and forskolin attenuate the adverse effects of long-term Schwann cell denervation on peripheral nerve regeneration in vivo. Glia. 2002 Mar 1;37(3):206-18.

7. Hall S. The response to injury in the peripheral nervous system. J Bone Joint Surg Br. 2005 Oct;87(10):1309-19.

8. Frostick SP, Yin Q, Kemp GJ. Schwann cells, neurotrophic factors, and peripheral nerve regeneration. Microsurgery. 1998;18(7):397-405.

9. Wong BJ, Crumley RL. Nerve wound healing. An overview. Otolaryngol Clin North Am. 1995 Oct;28(5):881-95.

10. Fawcett JW, Keynes RJ. Peripheral nerve regeneration. Annu Rev Neurosci. 1990;13:43-60.

11. Mackinnon SE, Dellon AL. Surgery of the peripheral nerve. New York: Thieme Medical Publishers; G. Thieme Verlag; 1988.

12. Horch K. Central responses of cutaneous sensory neurons to peripheral nerve crush in the cat. Brain Res. 1978 Aug 11;151(3):581-6.

13. Millesi H. Healing of nerves. Clin Plast Surg. 1977 Jul;4(3):459-73.

14. Zhou FQ, Walzer M, Wu YH, Zhou J, Dedhar S, Snider WD. Neurotrophins support regenerative axon assembly over CSPGs by an ECM-integrin-independent mechanism. J Cell Sci. 2006 Jul 1;119(Pt 13):2787-96.

15. Chen ZL, Yu WM, Strickland S. Peripheral regeneration. Annu Rev Neurosci. 2007;30:209-33.

16. Bunge MB, Bunge RP, Kleitman N, Dean AC. Role of peripheral nerve extracellular matrix in Schwann cell function and in neurite regeneration. Dev Neurosci. 1989;11(4-5):348-60.

17. Seckel BR. Enhancement of peripheral nerve regeneration. Muscle Nerve. 1990 Sep;13(9):785-800.

18. Krystosek A, Seeds NW. Plasminogen activator release at the neuronal growth cone. Science. 1981 Sep 25;213(4515):1532-4.

19. Sanders FK, Young JZ. The influence of peripheral connexion on the diameter of regenerating nerve fibres. J Exp Biol. 1946 May;22:203-12.

20. Cragg BG, Thomas PK. The conduction velocity of regenerated peripheral nerve fibres. J Physiol. 1964 May;171:164-75.

21. Ide C. Peripheral nerve regeneration. Neurosci Res. 1996 Jun;25(2): 101-21.

22. Boyd JG, Gordon T. Neurotrophic factors and their receptors in axonal regeneration and functional recovery after peripheral nerve injury. Mol Neurobiol. 2003 Jun;27(3):277-324.

23. Colen KL, Choi M, Chiu DT. Nerve grafts and conduits. Plast Reconstr Surg. 2009 Dec;124(6 Suppl):e386-94.

24. Lundborg G. A 25-year perspective of peripheral nerve surgery: evolving neuroscientific concepts and clinical significance. J Hand Surg Am. 2000 May;25(3):391-414.

25. Streppel M, Azzolin N, Dohm S, Guntinas-Lichius O, Haas C, Grothe C, et al. Focal application of neutralizing antibodies to soluble neurotrophic factors reduces collateral axonal branching after peripheral nerve lesion. Eur J Neurosci. 2002 Apr;15(8):1327-42.

26. Young VL, Wray RC, Weeks PM. The results of nerve grafting in the wrist and hand. Ann Plast Surg. 1980 Sep;5(3):212-5.

27. Beazley WC, Milek MA, Reiss BH. Results of nerve grafting in severe soft tissue injuries. Clin Orthop Relat Res. 1984 Sep(188):208-12.

28. Mackinnon SE, Dellon AL. A comparison of nerve regeneration across a sural nerve graft and a vascularized pseudosheath. J Hand Surg Am. 1988 Nov;13(6):935-42.

29. Samii A, Carvalho GA, Samii M. Brachial plexus injury: factors affecting functional outcome in spinal accessory nerve transfer for the restoration of elbow flexion. J Neurosurg. 2003 Feb;98(2):307-12.

30. Walsh S, Midha R. Use of stem cells to augment nerve injury repair. Neurosurgery. 2009 Oct;65(4 Suppl):A80-6.

31. Millesi H, Meissl G, Berger A. The interfascicular nerve-grafting of the median and ulnar nerves. J Bone Joint Surg Am. 1972 Jun;54(4):727-50.

32. Reyes O, Sosa I, Kuffler DP. Promoting neurological recovery following a traumatic peripheral nerve injury. P R Health Sci J. 2005 Sep;24(3):215-23.

33. Evans PJ, Midha R, Mackinnon SE. The peripheral nerve allograft: a comprehensive review of regeneration and neuroimmunology. Prog Neurobiol. 1994 Jun;43(3):187-233.

34. Mackinnon SE, Dellon AL. Nerve reconstruction with glycerol-preserved allogenic grafts in the rat. Microsurgery. 1994;15(6):446-7.

35. Lemos S. Nervo alógeno conservado em glicerol na regeneração de nervos periféricos: Estudo experimental em ratos [Dissertação]. Sao Paulo: Faculdade de Medicina, Universidade de São Paulo, 2008.

36. Tuma Júnior P FM, Nakamoto HA, Milcheski DA, Cheroto Filho. A. Influence of immunosupression on nerve regeneration using allografts: an experimental study on rats. Acta Ortop Bras. 2008;16(1)(1):41-4.

37. Siemionow M, Sonmez E. Nerve allograft transplantation: a review. J Reconstr Microsurg. 2007 Nov;23(8):511-20.

38. Brooks DN, Weber RV, Chao JD, Rinker BD, Zoldos J, Robichaux MR, et al. Processed nerve allografts for peripheral nerve reconstruction: a multicenter study of utilization and outcomes in sensory, mixed, and motor nerve reconstructions. Microsurgery. 2012 Jan;32(1):1-14.

39. Chiu DT, Strauch B. A prospective clinical evaluation of autogenous vein grafts used as a nerve conduit for distal sensory nerve defects of 3 cm or less. Plast Reconstr Surg. 1990 Nov;86(5):928-34.

40. Battiston B, Geuna S, Ferrero M, Tos P. Nerve repair by means of tubulization: literature review and personal clinical experience comparing biological and synthetic conduits for sensory nerve repair. Microsurgery. 2005;25(4):258-67.

41. Cunha A. Emprego de veia preservada em glicerol como substituto de enxerto de nervo. Estudo experimental em Ratos. Dissertação (Mestrado). São Paulo: Faculdade de Medicina, Universidade de São Paulo; 2007.

42. He FC, Fan QY, Cushway TR, De Iongh R, Lanzetta M, Tos P, et al. Long-term result of guided nerve regeneration with an inert microporous polytetrafluoroethylene conduit. Chin J Traumatol. 2003 Jun;6(3):145-51.

43. Merle M, Dellon AL, Campbell JN, Chang PS. Complications from silicon-polymer intubulation of nerves. Microsurgery. 1989;10(2):130-3.

44. Gibson KL, Remson L, Smith A, Satterlee N, Strain GM, Daniloff JK. Comparison of nerve regeneration through different types of neural prostheses. Microsurgery. 1991;12(2):80-5.

45. Braga-Silva J. The use of silicone tubing in the late repair of the median and ulnar nerves in the forearm. J Hand Surg Br. 1999 Dec; 24(6):703-6.

46. Stanec S, Stanec Z. Ulnar nerve reconstruction with an expanded polytetrafluoroethylene conduit. Br J Plast Surg. 1998 Dec;51(8):637-9.

47. Costa MP, Teixeira NH, Longo MV, Gemperli R, Costa HJ. Combined polyglycolic acid tube and autografting versus autografting or polyglycolic acid tube alone. A comparative study of peripheral nerve regeneration in rats. Acta Cir Bras. 2015 Jan;30(1):46-53.

48. Mackinnon SE, Dellon AL. Clinical nerve reconstruction with a bioabsorbable polyglycolic acid tube. Plast Reconstr Surg. 1990 Mar; 85(3):419-24.

49. Mohanna PN, Terenghi G, Wiberg M. Composite PHB-GGF conduit for long nerve gap repair: a long-term evaluation. Scand J Plast Reconstr Surg Hand Surg. 2005;39(3):129-37.

50. Molander H, Engkvist O, Hagglund J, Olsson Y, Torebjork E. Nerve repair using a polyglactin tube and nerve graft: an experimental study in the rabbit. Biomaterials. 1983 Oct;4(4):276-80.

51. Weber RA, Breidenbach WC, Brown RE, Jabaley ME, Mass DP. A randomized prospective study of polyglycolic acid conduits for digital nerve reconstruction in humans. Plast Reconstr Surg. 2000 Oct;106(5):1036-45; discussion 46-8.

52. Albala DM, Lawson JH. Recent clinical and investigational applications of fibrin sealant in selected surgical specialties. J Am Coll Surg. 2006 Apr;202(4):685-97.

53. Ornelas L, Padilla L, Di Silvio M, Schalch P, Esperante S, Infante PL, Bustamante JC, Avalos P, Varela D, López M. Fibrin glue: an alternative technique for nerve coaptation--Part I. Wave amplitude, conduction velocity, and plantar-length factors. J Reconstr Microsurg. 2006 Feb;22(2):119-22.

54. Ornelas L, Padilla L, Di Silvio M, Schalch P, Esperante S, Infante RL, Bustamante JC, Avalos P, Varela D, López M. Fibrin glue: an alternative technique for nerve coaptation--Part II. Nerve regeneration and histomorphometric assessment. J Reconstr Microsurg. 2006 Feb;22(2):123-8.

55. Bensaid W, Triffitt JT, Blanchat C, Oudina K, Sedel L, Petite H. A biodegradable fibrin scaffold for mesenchymal stem cell transplantation. Biomaterials. 2003 Jun;24(14):2497-502.

56. Fang H, Peng S, Chen A, Li F, Ren K, Hu N. Biocompatibility studies on fibrin glue cultured with bone marrow mesenchymal stem cells in vitro. J Huazhong Univ Sci Technolog Med Sci. 2004;24(3):272-4.

57. Lee J, Cuddihy MJ, Kotov NA. Three-dimensional cell culture matrices: state of the art. Tissue Eng Part B Rev. 2008 Mar;14(1):61-86.

58. Dunn CJ, Goa KL. Fibrin sealant: a review of its use in surgery and endoscopy. Drugs. 1999 Nov;58(5):863-86.

59. Reiss RF, Oz MC. Autologous fibrin glue: production and clinical use. Transfus Med Rev. 1996 Apr;10(2):85-92.

60. Kalbermatten DF, Pettersson J, Kingham PJ, Pierer G, Wiberg M, Terenghi G. New fibrin conduit for peripheral nerve repair. J Reconstr Microsurg. 2009 Jan;25(1):27-33.

61. Pettersson J, Kalbermatten D, McGrath A, Novikova LN. Biodegradable fibrin conduit promotes long-term regeneration after peripheral nerve injury in adult rats. J Plast Reconstr Aesthet Surg. 2010 Nov;63(11):1893-9.

62. Longo MV, Marques de Faria JC, Isaac C, Nepomuceno AC, Teixeira NH, Gemperli R. Comparisons of the results of peripheral nerve defect repair with fibrin conduit and autologous nerve graft: An experimental study in rats. Microsurgery. 2015 Apr 3.

63. Costa MP. Tubo de ácido poliglicólico e FK 506 na regeneração de nervos periféricos. Estudo experimental em ratos. [Tese Doutorado] São Paulo: Faculdade de Medicina, Universidade de São Paulo; 2001.

64. Kokai LE, Bourbeau D, Weber D, McAtee J, Marra KG. Sustained growth factor delivery promotes axonal regeneration in long gap peripheral nerve repair. Tissue Eng Part A. 2011 May;17(9-10):1263-75.

65. de Boer R, Knight AM, Borntraeger A, Hebert-Blouin MN, Spinner RJ, Malessy MJ, et al. Rat sciatic nerve repair with a poly-lactic-co-glycolic acid scaffold and nerve growth factor releasing microspheres. Microsurgery. 2011 May;31(4):293-302.

66. Kingham PJ, Kalbermatten DF, Mahay D, Armstrong SJ, Wiberg M, Terenghi G. Adipose-derived stem cells differentiate into a Schwann cell phenotype and promote neurite outgrowth in vitro. Exp Neurol. 2007 Oct;207(2):267-74.

67. Gu X, Ding F, Williams DF. Neural tissue engineering options for peripheral nerve regeneration. Biomaterials. 2014 Aug;35(24):6143-56.

68. Cornbrooks CJ, Carey DJ, McDonald JA, Timpl R, Bunge RP. In vivo and in vitro observations on laminin production by Schwann cells. Proc Natl Acad Sci U S A. 1983 Jun;80(12):3850-4.

69. Bixby JL, Lilien J, Reichardt LF. Identification of the major proteins that promote neuronal process outgrowth on Schwann cells in vitro. J Cell Biol. 1988 Jul;107(1):353-61.

70. Guenard V, Kleitman N, Morrissey TK, Bunge RP, Aebischer P. Syngeneic Schwann cells derived from adult nerves seeded in semipermeable guidance channels enhance peripheral nerve regeneration. J Neurosci. 1992 Sep;12(9):3310-20.

71. Rodriguez FJ, Verdu E, Ceballos D, Navarro X. Nerve guides seeded with autologous schwann cells improve nerve regeneration. Exp Neurol. 2000 Feb;161(2):571-84.

72. Mosahebi A, Fuller P, Wiberg M, Terenghi G. Effect of allogeneic Schwann cell transplantation on peripheral nerve regeneration. Exp Neurol. 2002 Feb;173(2):213-23.

73. Fu SY, Gordon T. Contributing factors to poor functional recovery after delayed nerve repair: prolonged denervation. J Neurosci. 1995 May;15(5 Pt 2):3886-95.

74. Li H, Terenghi G, Hall SM. Effects of delayed re-innervation on the expression of c-erbB receptors by chronically denervated rat Schwann cells in vivo. Glia. 1997 Aug;20(4):333-47.

75. Sunderland S. Pathophysiology of denervated striated muscle in nerves and nerve injuries. Edinburgh/London/New York: Churchill Livingstone; 1978.

76. Tohill M, Terenghi G. Stem-cell plasticity and therapy for injuries of the peripheral nervous system. Biotechnol Appl Biochem. 2004 Aug;40(Pt 1):17-24.

77. Pereira Lopes FR, Camargo de Moura Campos L, Dias Correa J, Jr., Balduino A, Lora S, Langone F, Borojevic R, Blanco Martinez AM. Bone marrow stromal cells and resorbable collagen guidance tubes enhance sciatic nerve regeneration in mice. Exp Neurol. 2006 Apr;198(2):457-68.

78. di Summa PG, Kingham PJ, Raffoul W, Wiberg M, Terenghi G, Kalbermatten DF. Adipose-derived stem cells enhance peripheral nerve regeneration. J Plast Reconstr Aesthet Surg. 2010 Sep;63(9): 1544-52.

79. Erba P, Mantovani C, Kalbermatten DF, Pierer G, Terenghi G, Kingham PJ. Regeneration potential and survival of transplanted undifferentiated adipose tissue-derived stem cells in peripheral nerve conduits. J Plast Reconstr Aesthet Surg. 2010 Dec;63(12):e811-7.

80. Zuk PA, Zhu M, Mizuno H, Huang J, Futrell JW, Katz AJ, et al. Multilineage cells from human adipose tissue: implications for cell-based therapies. Tissue Eng. 2001 Apr;7(2):211-28.

81. Marchesi C, Pluderi M, Colleoni F, Belicchi M, Meregalli M, Farini A, et al. Skin-derived stem cells transplanted into resorbable guides provide functional nerve regeneration after sciatic nerve resection. Glia. 2007 Mar;55(4):425-38.

82. Cuevas P, Carceller F, Dujovny M, Garcia-Gomez I, Cuevas B, Gonzalez-Corrochano R, et al. Peripheral nerve regeneration by bone marrow stromal cells. Neurol Res. 2002 Oct;24(7):634-8.

83. Cuevas P, Carceller F, Garcia-Gomez I, Yan M, Dujovny M. Bone marrow stromal cell implantation for peripheral nerve repair. Neurol Res. 2004 Mar;26(2):230-2.

84. Shimizu S, Kitada M, Ishikawa H, Itokazu Y, Wakao S, Dezawa M. Peripheral nerve regeneration by the in vitro differentiated-human bone marrow stromal cells with Schwann cell property. Biochem Biophys Res Commun. 2007 Aug 10;359(4):915-20.

85. Strem BM, Hicok KC, Zhu M, Wulur I, Alfonso Z, Schreiber RE, Fraser JK, Hedrick MH. Multipotential differentiation of adipose tissue-derived stem cells. Keio J Med. 2005 Sep;54(3):132-41.

86. De Ugarte DA, Morizono K, Elbarbary A, Alfonso Z, Zuk PA, Zhu M, et al. Comparison of multi-lineage cells from human adipose tissue and bone marrow. Cells Tissues Organs. 2003;174(3):101-9.

87. D'Ippolito G, Schiller PC, Ricordi C, Roos BA, Howard GA. Age-related osteogenic potential of mesenchymal stromal stem cells from human vertebral bone marrow. J Bone Miner Res. 1999 Jul;14(7): 1115-22.

88. Muschler GF, Nitto H, Boehm CA, Easley KA. Age- and gender-related changes in the cellularity of human bone marrow and the prevalence of osteoblastic progenitors. J Orthop Res. 2001 Jan;19(1):117-25.

89. Locke M, Windsor J, Dunbar PR. Human adipose-derived stem cells: isolation, characterization and applications in surgery. ANZ J Surg. 2009 Apr;79(4):235-44.

90. Ogawa R. The importance of adipose-derived stem cells and vascularized tissue regeneration in the field of tissue transplantation. Curr Stem Cell Res Ther. 2006 Jan;1(1):13-20.

91. Mitchell JB, McIntosh K, Zvonic S, Garrett S, Floyd ZE, Kloster A, et al. Immunophenotype of human adipose-derived cells: temporal changes in stromal-associated and stem cell-associated markers. Stem Cells. 2006 Feb;24(2):376-85.

92. Dominici M, Le Blanc K, Mueller I, Slaper-Cortenbach I, Marini F, Krause D, et al. Minimal criteria for defining multipotent mesenchymal stromal cells. The International Society for Cellular Therapy position statement. Cytotherapy. 2006;8(4):315-7.

93. Liu GB, Cheng YX, Feng YK, Pang CJ, Li Q, Wang Y, et al. Adipose-derived stem cells promote peripheral nerve repair. Arch Med Sci. 2011 Aug;7(4):592-6.

94. Schnaider TB, C. S. Aspectos éticos da experimentação animal. Rev Bras Anestesiol. 2003;53 (2):278–85.

95. SA B. Tissucol - bula do medicamento. Available from: http://www.latinoamerica.baxter.com/brasil/images/br/pdf/Tissucol_VHSD.pdf.

96. Xu Y, Liu L, Li Y, Zhou C, Xiong F, Liu Z, et al. Myelin-forming ability of Schwann cell-like cells induced from rat adipose-derived stem cells in vitro. Brain Res. 2008 Nov 6;1239:49-55.

97. Kim YM, Choi YS, Choi JW, Park YH, Koo BS, Roh HJ, et al. Effects of systemic transplantation of adipose tissue-derived stem cells on olfactory epithelium regeneration. Laryngoscope. 2009 May;119(5): 993-9.

98. Liu Y, Zhang Z, Qin Y, Wu H, Lv Q, Chen X, et al. A new method for Schwann-like cell differentiation of adipose derived stem cells. Neurosci Lett. 2013 Sep 13;551:79-83.

99. de Medinaceli L, Freed WJ, Wyatt RJ. An index of the functional-condition of rat sciatic-nerve based on measurements made from walking tracks. Exp Neurol. 1982;77(3):634-43.

100. Bain JR, Mackinnon SE, Hunter DA. Functional evaluation of complete sciatic, peroneal, and posterior tibial nerve lesions in the rat. Plast Reconstr Surg. 1989 Jan;83(1):129-38.

101. Dellon AL, Mackinnon SE. Sciatic nerve regeneration in the rat. Validity of walking track assessment in the presence of chronic contractures. Microsurgery. 1989;10(3):220-5.

102. Brown CJ, Mackinnon SE, Evans PJ, Bain JR, Makino AP, Hunter DA, et al. Self-evaluation of walking-track measurement using a Sciatic Function Index. Microsurgery. 1989;10(3):226-35.

103. Brown CJ, Evans PJ, Mackinnon SE, Bain JR, Makino AP, Hunter DA, et al. Inter- and intraobserver reliability of walking-track analysis used to assess sciatic nerve function in rats. Microsurgery. 1991;12(2):76-9.

104. Hare GM, Evans PJ, Mackinnon SE, Best TJ, Bain JR, Szalai JP, et al. Walking track analysis: a long-term assessment of peripheral nerve recovery. Plast Reconstr Surg. 1992 Feb;89(2):251-8.

105. Hare GM, Evans PJ, Mackinnon SE, Best TJ, Midha R, Szalai JP, et al. Walking track analysis: utilization of individual footprint parameters. Ann Plast Surg. 1993 Feb;30(2):147-53.

106. Dash H, Kononov A, Prayson RA, Petras S, Browne EZ. Evaluation of nerve recovery from minimal-duration crush injury. Ann Plast Surg. 1996 Nov;37(5):526-31.

107. Yan YH, Yan JG, Sanger JR, Zhang LL, Riley DA, Matloub HS. Nerve repair at different angles of attachment: experiment in rats. J Reconstr Microsurg. 2002 Nov;18(8):703-8.

108. Salles GS, Jr., Faria JC, Busnardo FF, Gemperli R, Ferreira MC. Evaluation of nerve regeneration in diabetic rats. Acta Cir Bras. 2013 Jul;28(7):509-17.

109. Kalbermatten DF, Kingham PJ, Mahay D, Mantovani C, Pettersson J, Raffoul W, et al. Fibrin matrix for suspension of regenerative cells in an artificial nerve conduit. J Plast Reconstr Aesthet Surg. 2008 Jun;61(6):669-75.

110. Ma S, Peng C, Wu S, Wu D, Gao C. Sciatic nerve regeneration using a nerve growth factor-containing fibrin glue membrane. Neural Regen Res. 2013 Dec 25;8(36):3416-22.

111. De Medinaceli L. Use of sciatic function index and walking track assessment. Microsurgery. 1990;11(2):191-2.

112. Scopel GP, Marques Faria JC, Orpheu SC, Alves HR, Dellon AL, Ferreira MC. Intraneural hematoma with extrinsic compression: experimental study in rats and therapeutic options. J Reconstr Microsurg. 2007 Jul;23(5):275-81.

113. Ellis JC, McCaffrey TV. Animal model for peripheral nerve grafting. Otolaryngol Head Neck Surg. 1984 Oct;92(5):546-50.

114. Pereira CEM SJ, Romeiro VR. Aspectos éticos da experimentação animal. Acta Cir Bras. 1998;13(2):123-8.

115. Akassoglou K, Yu WM, Akpinar P, Strickland S. Fibrin inhibits peripheral nerve remyelination by regulating Schwann cell differentiation. Neuron. 2002 Mar 14;33(6):861-75.

116. Akassoglou K, Akpinar P, Murray S, Strickland S. Fibrin is a regulator of Schwann cell migration after sciatic nerve injury in mice. Neurosci Lett. 2003 Mar 6;338(3):185-8.

117. Sameem M, Wood TJ, Bain JR. A systematic review on the use of fibrin glue for peripheral nerve repair. Plast Reconstr Surg. 2011 Jun; 127(6):2381-90.

118. Felix SP, Pereira Lopes FR, Marques SA, Martinez AM. Comparison between suture and fibrin glue on repair by direct coaptation or tubulization of injured mouse sciatic nerve. Microsurgery. 2013 Sep; 33(6):468-77.

119. Rafijah G, Bowen AJ, Dolores C, Vitali R, Mozaffar T, Gupta R. The effects of adjuvant fibrin sealant on the surgical repair of segmental nerve defects in an animal model. J Hand Surg Am. 2013 May; 38(5):847-55.

120. Radosevich M, Goubran HI, Burnouf T. Fibrin sealant: scientific rationale, production methods, properties, and current clinical use. Vox sanguinis. 1997;72(3):133-43.

121. Tabata S, Eckert HG, Kellner HM, Hayashi S, Fujimoto K. Pharmacokinetic study of a fibrin adhesive agent, Beriplast® in rats. Oyo Yakuri - Pharmacometrics. 1986;31(6):1123-7.

122. Hazari A, Wiberg M, Johansson-Ruden G, Green C, Terenghi G. A resorbable nerve conduit as an alternative to nerve autograft in nerve gap repair. Br J Plast Surg. 1999 Dec;52(8):653-7.

123. Takahashi M, Suzuki E, Oba S, Nishimatsu H, Kimura K, Nagano T, et al. Adipose tissue-derived stem cells inhibit neointimal formation in a paracrine fashion in rat femoral artery. Am J Physiol Heart Circ Physiol. 2010 Feb;298(2):H415-23.

124. Li YY, Liu HH, Chen HL, Li YP. Adipose-derived mesenchymal stem cells ameliorate STZ-induced pancreas damage in type 1 diabetes. Biomed Mater Eng. 2012;22(1-3):97-103.

125. Bialorucki C, Subramanian G, Elsaadany M, Yildirim-Ayan E. In situ osteoblast mineralization mediates post-injection mechanical properties of osteoconductive material. J Mech Behav Biomed Mater. 2014 Oct;38:143-53.

126. Gregory CA, Gunn WG, Peister A, Prockop DJ. An Alizarin red-based assay of mineralization by adherent cells in culture: comparison with cetylpyridinium chloride extraction. Anal Biochem. 2004 Jun 1;329(1):77-84.

127. Ramirez-Zacarias JL, Castro-Munozledo F, Kuri-Harcuch W. Quantitation of adipose conversion and triglycerides by staining intracytoplasmic lipids with Oil red O. Histochemistry. 1992 Jul;97(6): 493-7.

128. Zuk PA, Zhu M, Ashjian P, De Ugarte DA, Huang JI, Mizuno H, et al. Human adipose tissue is a source of multipotent stem cells. Mol Biol Cell. 2002 Dec;13(12):4279-95.

129. Noah EM, Williams A, Fortes W, Terzis JK. A new animal model to investigate axonal sprouting after end-to-side neurorrhaphy. J Reconstr Microsurg. 1997 Jul;13(5):317-25.

130. Hayashi A, Yanai A, Komuro Y, Nishida M, Inoue M, Seki T. Collateral sprouting occurs following end-to-side neurorrhaphy. Plast Reconstr Surg. 2004 Jul;114(1):129-37.

131. Ahmed FJ, Junior GM, Shinohara AL, De Souza Melo CG, Buchaim RL, Andreo JC, et al. Comparison of results obtained with standard and inside out vein graft techniques and their implication on neurotrophin expression in repair of nerve defect: an experimental study. Microsurgery. 2015 Mar;35(3):227-34.

132. Millesi H, Meissl G, Berger A. Further experience with interfascicular grafting of the median, ulnar, and radial nerves. J Bone Joint Surg Am. 1976 Mar;58(2):209-18.

133. Millesi H. Interfascicular grafts for repair of peripheral nerves of the upper extremity. Orthop Clin North Am. 1977 Apr;8(2):387-404.

134. Finseth F, Constable JD, Cannon B. Interfascicular nerve grafting. Early experiences at the Massachusetts General Hospital. Plast Reconstr Surg. 1975 Nov;56(5):492-5.

135. Mathes SJ, Vasconez LO, Grau GK. Direct fascicular repair and interfascicular nerve grafting of median and ulnar nerves in rhesus monkeys. Surg Forum. 1975;26:545-6.

8 Apêndice

PUBLICAÇÃO

COMPARISONS OF THE RESULTS OF PERIPHERAL NERVE DEFECT REPAIR WITH FIBRIN CONDUIT AND AUTOLOGOUS NERVE GRAFT: AN EXPERIMENTAL STUDY IN RATS

MARCO VINICIUS LOSSO LONGO, M.D., JOSÉ CARLOS MARQUES DE FARIA, M.D., P.h.D.,* CESAR ISAAC, M.D., Ph.D., ANDRE COELHO NEPOMUCENO, M.D., NUBERTO HOPFGARTNER TEIXEIRA, M.D., and ROLF GEMPERLI, M.D., Ph.D.

Introduction: The standard treatment for nerve defects is nerve autograft. There is no conduit available that provides the same regenerative capacity of nerve autograft. This study evaluated the histological and functional recovery of nerve defects treated with fibrin conduit in comparison to the nerve autograft, in a rat model. *Method:* A sciatic nerve injury model (10-mm defect) was performed in 20 Wistar rats, nerve defect was reconstructed using a fibrin conduit ($n = 10$). A nerve autograft was used as control ($n = 10$). The walking behavior was measured by footprint analysis at 4, 8, and 12 weeks and sciatic function index was determined. After 12 weeks, histological analysis was performed to evaluate the regenerated nerve and measured axonal density. The triceps surae muscle weight was also evaluated. *Results:* The fibrin conduit group showed less improvement in walking behavior compared to nerve autograft (-53 ± 2 vs. -36 ± 2; $P < 0.001$ at 12 weeks). The fibrin conduit group presented axonal density of 40.0 axons/10.995μm2 and the nerve autograft group had 67.2 axons/10.995μm2 ($P < 0.001$). The triceps surae muscle weight ratio of the fibrin conduit group was $41 \pm 3\%$ versus $71 \pm 4\%$ of the nerve autograft group ($P < 0.001$). *Conclusion:* The fibrin conduit could be used for nerve reconstruction following peripheral nerve injury in the rat model. However, the functional recovery in the fibrin conduit repair group was worse than that in nerve autograft group and the nerve repair with the fibrin conduit has less myelinated fibers when compared to the repair with nerve autograft. © 2015 Wiley Periodicals, Inc. Microsurgery 00:000–000, 2015.

Peripheral nerve lesions are a significant public health issue, and each year they affect thousands of people worldwide. These deficiencies result in functional deficits that can have impacts on individual work capacity and daily routines, and lead to pressure-induced ulcerative lesions.[1] The treatment of these nerve lesions is achieved by reconstruction of the damaged peripheral nerve in an attempt to recover the functional loss.[2]

Various techniques exist for reconstructing a damaged nerve. The standard treatment for defects that cannot be approached primarily consists of the use of an autologous nerve graft.[3] Despite significant advances in surgical techniques, the functional recovery still does not lead to satisfactory results. Furthermore, the extraction of autologous nerves requires an additional surgical site, which can result in a neurological deficit,[4] and there are frequent reports of neuropathic pain.[5] A size mismatch between the graft and the injured nerve sometimes occurs, which can interfere with the surgical technique and compromise the results.

Several techniques and materials have been tested as an alternative to autologous nerve grafts.[6] One alternative is the use of allografts, which have shown promising results.[7–9] Another option is the use of conduits. Autogenous conduits made from veins or arteries have been evaluated, but they did not demonstrate any benefits and exhibited the same donor area morbidity problems.[3,10,11]

Conduits made from non-absorbable materials such as silicone, polytetrafluoroethylene (PTFE), and polypyrrole (PPy) can be used and have proved to be efficient. However, it has been observed that compression syndromes often occur due to the non-degradable nature of the material.[12,13] Synthetic conduits built from absorbable materials such as polyglycolic acid and poly-3-hydroxybutyrate (PHB) have also been tested and had results similar to those of the standard autograft treatment.[14,15] However, there is still no biological or synthetic conduit available for clinical use that has the same regenerative capacity as an autologous nerve graft.

Fibrin glue, widely used in medicine[16] and proven to be safe and biocompatible, is used to obtain hemostasis in difficult situations.[17] It is also used in nerve coaptation with good results.[18–20] In addition, fibrin is used to carry growth factor for improving nerve regeneration.[21] It has a relatively rapid resorption, and displays a good surface for cell adhesion and differentiation.[22,23]

Due to these unique characteristics, the development and study of a fibrin conduit has sparked interest in the scientific community. Kalbermatten et al.[24] demonstrated that the fibrin conduit provides increased axonal growth compared to a PHB conduit. Pettersson et al.[25] showed that fibrin conduit provided for the regeneration of up to 86% myelinated axons when compared with a nerve graft in an experimental model. However, these studies have

Plastic Surgery Department, Hospital Das Clinicas, University of Sao, Sao Paulo, Brazil

*Correspondence to: José Carlos Marques de Faria, M.D., Ph.D., Rua Maestro Cardim, 377 Cj 85, 01323-000, São Paulo, Brazil. E-mail: jcmfaria@hotmail.com

Received 2 June 2014; Revision accepted 10 March 2015; Accepted 16 March 2015

Published online 00 Month 2015 in Wiley Online Library (wileyonlinelibrary.com). DOI: 10.1002/micr.22413

© 2015 Wiley Periodicals, Inc.

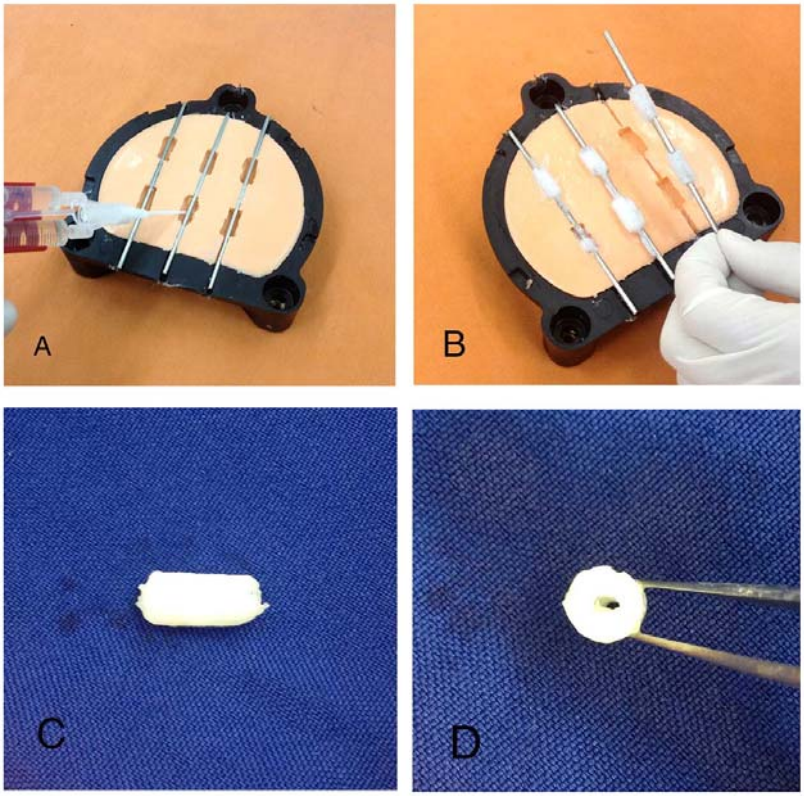

*Figure 1. A: Fabrication of the fibrin conduit using Tissucol/Tissel® (Baxter SA, Volketswil, Switzerland) in a specially fabricated compactor with a silicone inlay. **B**: Conduit ready for use. **C**: 14-mm length of fibrin conduit; and (**D**) 2-mm lumen of the fibrin conduit.*

not evaluated the functional recovery, which in medical practice is the factor of greatest interest.

In this experimental study in rats, we performed a comparison between a fibrin conduit reconstruction and the standard autologous nerve graft treatment. In addition to a histological evaluation, we assessed the degree of functional recovery by a gait assessment.[26–31]

MATERIALS AND METHODS

The experiment was performed in 20 male Wistar rats (*Rattus norvegicus albinus*, *Rodentia mammalia*), aged 8–10 weeks old and weighing between 250 and 350 g. The Brazilian College of Animal Experimentation (COBEA) Ethical Principles of Animal Experimentation and Federal Law 6638 (1979) were adhered to as standards. This study was approved by the Ethical and Research Committee of the USP [University of São Paulo] Faculty of Medicine under number 269/11.

Conduit Preparation

The fibrin conduits were prepared using a two-component fibrin sealant (TISSUCOL/TISSEEL®; Baxter SA, Volketswil, Switzerland) to fill a prefabricated silicone mold, which was screw-pressed (Figs. 1A and 1B). The glue contained 70–110 mg/mL fibrinogen, 2–9 mg/mL plasma fibronectin, 11 UI/mL factor XIII, 40–120 μg/mL plasminogen, 3,000 KIU/mL apoprotinin solution, 500 IU/mL thrombin, and 40 mmol/L calcium chloride.

The conduit was molded around a 2-mm diameter stainless steel rod embedded in the silicone mold, resulting in a 14-mm long tube with a 2-mm lumen and 1-mm wall thickness (Figs. 1C and 1D).[24] The conduits were built under sterile conditions, and the sealant was mixed in accordance with the manufacturer instructions.

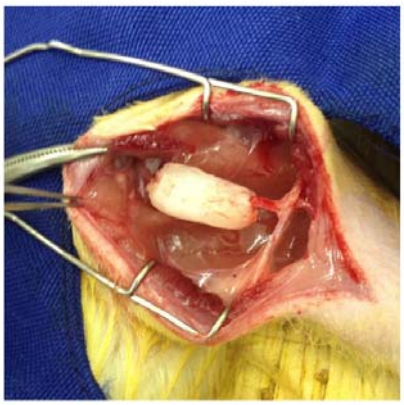

Figure 2. Fibrin conduit at the time of the procedure.

Experimental Groups and Surgical Procedures

The animals were weighed and placed under a general anesthetic through the intraperitoneal administration of pentobarbital (30–40 mg/kg). The surgical procedure was performed under aseptic conditions.

The procedure was performed under microscopic magnification (OPMi6 Surgical Microscope, Zeiss, Germany). The sciatic nerve was exposed through a transversal incision at the base of the right thigh and blunt dissection between the gluteal muscles and femoral biceps. The animals were divided into two groups. In the nerve autograft group ($n = 10$), a section was performed on a 10 mm segment of the sciatic nerve. This segment was inverted and re-sutured with four interrupted 10.0 nylon epineural sutures (Ethicon; Johnson & Johnson SA, New Brunswick, NJ). In the fibrin conduit group ($n = 10$), the nerve defect was bridged using a 14-mm-long fibrin glue conduit, entubulating 2 mm of the nerve stump at each side. Four 10.0 nylon sutures between the epineurium and the conduit were used to anchor the conduit to the epineurum at proximal and distal ends (Fig. 2). These four sutures also controlled the tension and correct rotational alignment of the nerve. The animals were maintained for 12 weeks, during which gait assessments were performed, and then euthanized for histological studies.

Functional Evaluation

The functional evaluation of the rat sciatic nerve regeneration was performed with the walking-track (WT) analysis. The animals in all study subgroups were pretrained, and a WT analysis was performed prior to the surgical procedure to calculate the baseline sciatic function index (SFI) values, and at 4, 8, and 12 weeks after surgery. Briefly, the hind paws were printed on white paper and measured in millimeters for print length (PL), toe spread (TS), and intermediate toe spread (IT) on the injured (E, experimental) and uninjured (N, normal) sides. The examiner performed the tests without knowing to which group each animal belonged (blinded). Functional recovery was evaluated by a foot print test and the SFI was calculated using the formula $SFI = -38.3 \cdot (EPL - NPL)/NPL + 109.5 \cdot (ETS - NTS)/NTS + 13.3 \cdot (EIT - NIT)/NIT - 18.8$.[26–32]

Histological Evaluation

After the last WT analysis, the rats were euthanized by a lethal dose of anesthetic administered intraperitoneally. The 5-mm long sciatic nerve segments were collected 5-mm distally to the surgical site and fixed by immersion in a 3% glutaraldehyde solution. The segments were then gradually dehydrated, first in increasing concentrations of ethyl alcohol (70, 80, 90, and 95 proof, and absolute 1, 2, 3, and 4), and then followed by a 50% absolute ethyl alcohol and 50% xylol mixture. Finally, the sections were cleared in xylol 1, 2, and 3 and embedded in paraffin. The material was cut into 2-μm thick cross-sections and stained by the Masson trichrome method for histomorphometric analysis. Six cross-sections were cut from each nerve.

Image-Pro Plus software, version 7.0 (Media CyberneticsP, USA), was used to analyze the axonal density, obtained by counting the number of regenerated axons per square micrometer. The regenerated myelinated axons were counted in 12 random standardized area of 10.995 μm2 for each nerve. The value of axonal density adopted as result was the mean of 12 random areas counted and it was expressed in regenerated myelinated axons/10.995 μm^2.[33]

Triceps Surae Muscle Weight

After harvesting the nerve for the histological analysis, the triceps surae muscles of the experimental and control sides were dissected for weighing. The muscles were weighed without tendon on a high-precision balance.[34.] A conserved muscle-mass ratio was recorded for each animal by dividing the muscle mass on the experimental side by that on the control side. This allowed for a comparison between the groups for the degree of muscle-mass recovery following the atrophy caused by the transient denervation.[25,33]

Statistical Analysis

Data are expressed as the mean ± standard deviation. The Mann–Whitney U test was used to compare the two groups. For the comparison of the groups during the evaluations (pre-op, 4, 8, and 12 weeks), an analysis of

Table 1. Sciatic Function Index (SFI)

Weeks	Nerve autograft group	Fibrin conduit group	*P* values
Pre-operative	−6.81 ± 3.0	−6.84 ± 3.45	0.971
4	−74.64 ± 5.25	−79.08 ± 4.38	0.315
8	−52.84 ± 4.26	−61.57 ± 2.10	<0.001*
12	−35.59 ± 1.86	−53.26 ± 2.68	<0.001*

*Statistically significant.

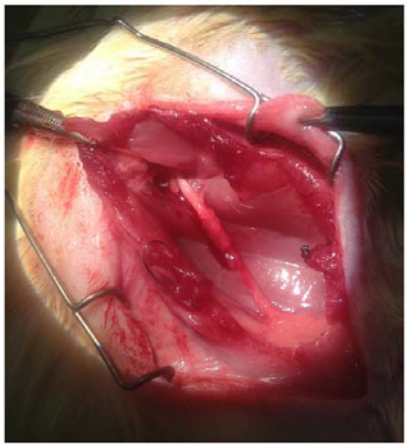

Figure 3. Twelve weeks after the procedure. Note the replacement of the conduit by newly formed tissue in the fibrin conduit group.

variance for repeated measures was used. A *P* values <0.05 was considered statistically significant.

RESULTS

All animals tolerated the procedures, and no losses (deaths) occurred. Two rats, one in the control group and one in the experimental group, were observed to self-mutilate the operated limb, preventing them from performing the walking test. There were no cases of severe contracture or scarring of the limbs that prevented to perform functional tests.

Functional Evaluation

Table 1 ($P < 0.001$) shows the SFI values for the evaluations at the different time points. In the fibrin conduit group, a gradual recovery was observed on the test after 4, 8, and 12 weeks, but it was less than that in the nerve autograft group. Statistically significant differences were observed between groups after 8 weeks ($P < 0.001$) After 12 weeks, the fibrin conduit group reached 74% of the functional recovery achieved by the nerve autograft group.

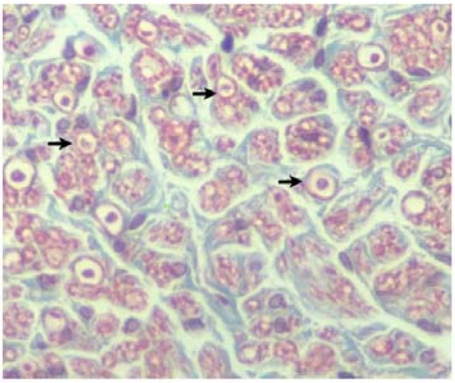

Figure 4. Masson trichrome-stained myelinated axons (light microscope 400×). Black arrows point to myelinated nerve fibers that were re-innervated.

Histological Evaluation

In gross observation, a complete re-absorption of the fibrin conduit was verified 12 weeks following the procedure, and a newly formed tissue connecting the proximal and distal nerve stumps that was whitish, neovascularized, and compatible with regenerated nerve was observed at the site (Fig. 3). There were no cases of neuroma formation or an absence of regenerated tissue connecting the proximal and distal nerve stumps. Physiological scar tissue in the surgical area was observed, which was dissected to obtain the nerve fragments used for histological analysis.

Fibrin conduit group had 40.00 ± 3.13 regenerated myelinated axons/10.995 μm2 and nerve autograft group had 67.20 ± 2.49 regenerated myelinated axons/10.995 μm2 (Fig. 4). These measurements were statistically different between groups ($P < 0.001$). The fibrin conduit group reached 59.7% of the axonal density achieved by the nerve autograft group, regarded as 100%.

Triceps Surae Muscle Weight

The muscle-mass ratio of the sural triceps was assessed. In the study group, the triceps surae muscle weight on the injured side reached 41 ± 3% of that on the non-injured side, while the control group reached 71 ± 4%. These measurements were statistically different between groups ($P < 0.001$). Proportionally, the fibrin conduit group reached 58% of the recovery reached by the nerve autograft group.

DISCUSSION

The search for an ideal nerve conduit has been the subject of many studies, and fibrin has attracted attention

in recent years as a material for constructing these conduits. Kalbermatten et al.[24] demonstrated that fibrin conduits are still present, (partially resorbed), with an approximate 20% reduction in their diameter 2 weeks after surgical insertion, the time sufficient for nerve growth proposed in this experiment. We found that after 12 weeks, the conduit was completely absorbed and newly formed tissue connecting the proximal and distal nerve stumps (compatible with a regenerated nerve) had replaced it (Fig. 4). This observation demonstrates that the conduit was effective at guiding the axonal growth cone toward the distal stump, in gross observation

Gait assessment (WT analysis) is a reproducible and reliable examination for the functional evaluation of peripheral nerve regeneration. This technique evaluates objectively and mathematically the gait of an animal by calculating the SFI. Our observations showed that the recovery afforded by the fibrin conduit reached 74% of that achieved by the nerve autograft treatment. Both groups displayed a gradual improvement over time, but the improvement was always better in the nerve-graft group. Although the axonal density achieved by the fibrin conduit was approximately 60%, the functional recovery reached 74% of that achieved by the nerve autograft treatment.

Pettersson et al.[25] showed in a 10-mm nerve defect model of fibrin conduits results in the regeneration of 50–60% of sensory and motor fibers in comparison with nerve grafts. In our study, reconstruction with fibrin conduits attained 59% of the axonal density achieved using nerve autograft treatment (100%), in agreement with the results of Pettersson et al. Histologically, although it was inferior to the nerve autograft, the fibrin conduit was also effective for peripheral nerve reconstruction in the study model.

Pettersson et al.[25] did not perform functional tests to establish clinical recovery. We performed these functional tests (WT analysis) with the use of fibrin conduit in humans in mind. Given that a histological analysis to evaluate nerve regeneration is not possible in humans, this correlation between histological results and functional regeneration is important.

The weight of the triceps surae muscle was used to estimate the degree of muscle-mass recovery following the atrophy caused by the transient denervation.[34] Instead of using the absolute muscle-weight value, which may be ineffective due to differences in body mass between the group members, we used the muscle-mass ratio instead, which was calculated by dividing the experimental side by the control side.[33] In the fibrin conduit group, the muscle-mass ratio was 41%; it was 71% in the nerve autograft group. This fact demonstrates a greater degree of atrophied-muscle recovery in the control group. Proportionally, the recovery in the fibrin conduit group was 58% of that of the nerve autograft group. This result is consistent with the values obtained in the histological examinations and gait assessment.

The commercial fibrin sealant used in this study (Tissucol/Tisseel®) is made from homologous human plasma. There is accordingly a potential risk of viral transmission that should be considered. Viral inactivation and sterilization are conducted in order to minimize that risk. Commercial fibrin sealant products are approved by the Food and Drug Administration (US-FDA) and there have been no reports of viral transmission from commercial fibrin sealant products in the literature.[35]

The fibrin sealant degradation rate depends on the fibrinolytic activity of the tissue (where it is used), the thickness of the sealant layer, and the plasminogen content. Commercial fibrin sealant products (e.g., Tissucol/Tisseel®) contain an antifibrinolitic agent (aprotinin) to avoid clot degradation of the fibrin.[36] Fibrin clots placed subcutaneously or intraperitoneally were progressively covered with a thin layer of connective tissue in rats. The weight of the clots decreased exponentially. The half-lives of the subcutaneously and intraperitoneally placed clots were reported to be 4.6 and 4.0 days, respectively.[37] After 2 weeks in the rat model, fibrin with a wall thickness of 1 mm made with Tissucol/Tisseel® had been partially resorbed with an approximate 20% reduction in the diameter of the conduit.[24] Two weeks is sufficient time for the nerve growth proposed in this experiment (10 mm defect).

In this study, after polymerization of the fibrin glue, some minor irregularities on the wall of the conduit were found. We discarded conduits with major polymerization irregularities and homogeneous conduits were selected for usage. Small irregularities were gently cut with microsurgical scissors, until the conduit was 14-mm long and was characterized by a constant wall thickness. Some small variations in conduit wall thickness will not jeopardize the final result of the reconstruction, since all rats operated on after 12 weeks showed that the conduit had reabsorbed and that the nerve had regenerated.

The fibrin conduit was effective as a conduit for peripheral nerve regeneration in this experimental model, but the results achieved with an autologous nerve graft (the standard treatment) were superior. The autologous nerve graft exhibited better results in terms of nerve regeneration likely because of some specific features such as the presence of viable resident-Schwann cells that can assist and enhance the process of axonal growth.[38] Additionally, the nerve graft has natural nervous tissue extracellular matrix components that provide an ideal tissue for new axon growth.[38]

To stimulate neuronal regeneration, cellular components or growth factors could be added to the conduits to improve the local environment, leading to better regeneration results and providing a recovery that more closely

mimics that achieved by nerve grafts.[39–41] In studies with human cells, fibrin has been successfully used as a matrix for the culture and transplantation of mesenchymal stem cells.[22,42] These findings indicate that the fibrin conduit could act as an excellent conduit for the packaging of mesenchymal stem cells as a potentiating factor for axonal regeneration.[43] Our group is currently performing an experiment with the addition of mesenchymal stem cells derived from adipose tissue (ADSC) in the fibrin conduit, and we hope to publish the first results soon.

There are some limitations in this study. For instance, electromyography tests would enrich the study data. However, these tests were not performed in this study. In addition, only axonal density was examined in the histology. Further investigations should be pursued incorporating electromyography tests along with more detailed histological evaluations, such as nerve area, total axon area, total myelin area, and myelin thickness.

CONCLUSIONS

The fibrin conduit could be used for nerve reconstruction following peripheral nerve injury in the rat model. However, the functional recovery in the fibrin conduit repair group was worse than that in nerve autograft group and the nerve repair with fibrin conduit has less myelinated fibers when compared to the repair with nerve autograft.

REFERENCES

1. Abrams M, Widenfalk J. Emerging strategies to promote improved functional outcome after peripheral nerve injury. Restor Neurol Neurosci 2005;23:367–382.
2. Azze RJ, Mattar Júnior R. Lesões traumáticas de nervos periféricos. Belo Horizonte: PARDINI, A.G. (Org.); 2000.
3. Colen KL, Choi M, Chiu DT. Nerve grafts and conduits. Plast Reconstr Surg 2009;124(6 Suppl):e386–e394.
4. Reyes O, Sosa I, Kuffler DP. Promoting neurological recovery following a traumatic peripheral nerve injury. P R Health Sci J 2005; 24:215–223.
5. Zimmermann M. Pathobiology of neuropathic pain. Eur J Pharmacol 2001;429:23–37.
6. Siemionow M, Uygur S, Ozturk C, Siemionow K. Techniques and materials for enhancement of peripheral nerve regeneration: A literature review. Microsurgery 2013;33:318–328.
7. Siemionow M, Sonmez E. Nerve allograft transplantation: A review. J Reconstr Microsurg 2007;23:511–520.
8. Brooks DN, Weber RV, Chao JD, Rinker BD, Zoldos J, Robichaux MR, Ruggeri SB, Anderson KA, Bonatz EE, Wisotsky SM, Cho MS, Wilson C, Cooper EO, Ingari JV, Safa B, Parrett BM, Buncke GM. Processed nerve allografts for peripheral nerve reconstruction: A multicenter study of utilization and outcomes in sensory, mixed, and motor nerve reconstructions. Microsurgery 2012;32:1–14.
9. Tang P, Kilic A, Konopka G, Regalbuto R, Akelina Y, Gardner T. Histologic and functional outcomes of nerve defects treated with acellular allograft versus cabled autograft in a rat model. Microsurgery 2013;33:460–467.
10. Chiu DT, Strauch B. A prospective clinical evaluation of autogenous vein grafts used as a nerve conduit for distal sensory nerve defects of 3 cm or less. Plast Reconstr Surg 1990;86:928–934.
11. Battiston B, Geuna S, Ferrero M, Tos P. Nerve repair by means of tubulization: Literature review and personal clinical experience comparing biological and synthetic conduits for sensory nerve repair. Microsurgery 2005;25:258–267.
12. Merle M, Dellon AL, Campbell JN, Chang PS. Complications from silicon-polymer intubulation of nerves. Microsurgery 1989;10: 130–133.
13. Stanec S, Stanec Z. Ulnar nerve reconstruction with an expanded polytetrafluoroethylene conduit. Br J Plast Surg 1998;51:637–639.
14. Mackinnon SE, Dellon AL. Clinical nerve reconstruction with a bioabsorbable polyglycolic acid tube. Plast Reconstr Surg 1990;85:419–424.
15. Costa MP, Teixeira NH, Longo MV, Gemperli R, Costa HJ. Combined polyglycolic acid tube and autografting versus autografting or polyglycolic acid tube alone. A comparative study of peripheral nerve regeneration in rats. Acta Cir Bras 2015;30:46–53.
16. Spotnitz WD. Fibrin sealant: Past, present, and future: A brief review. World J Surg 2010;34:632–634.
17. Albala DM, Lawson JH. Recent clinical and investigational applications of fibrin sealant in selected surgical specialties. J Am Coll Surg 2006;202:685–697.
18. Ornelas L, Padilla L, Di Silvio M, Schalch P, Esperante S, Infante PL, Bustamante JC, Avalos P, Varela D, López M. Fibrin glue: An alternative technique for nerve coaptation. I. Wave amplitude, conduction velocity, and plantar-length factors. J Reconstr Microsurg 2006;22:119–122.
19. Ornelas L, Padilla L, Di Silvio M, Schalch P, Esperante S, Infante RL, Bustamante JC, Avalos P, Varela D, López M. Fibrin glue: An alternative technique for nerve coaptation. II. Nerve regeneration and histomorphometric assessment. J Reconstr Microsurg 2006;22:123–128.
20. Felix SP, Pereira Lopes FR, Marques SA, Martinez AM. Comparison between suture and fibrin glue on repair by direct coaptation or tubulization of injured mouse sciatic nerve. Microsurgery 2013;33: 468–477.
21. Lichtenfels M, Colome L, Sebben AD, Braga-Silva J. Effect of platelet rich plasma and platelet rich fibrin on sciatic nerve regeneration in a rat model. Microsurgery 2013;33:383–390.
22. Bensaid W, Triffitt JT, Blanchat C, Oudina K, Sedel L, Petite H. A biodegradable fibrin scaffold for mesenchymal stem cell transplantation. Biomaterials 2003;24:2497–2502.
23. Fang H, Peng S, Chen A, Li F, Ren K, Hu N. Biocompatibility studies on fibrin glue cultured with bone marrow mesenchymal stem cells in vitro. J Huazhong Univ Sci Technol Med Sci 2004;24:272–274.
24. Kalbermatten DF, Pettersson J, Kingham PJ, Pierer G, Wiberg M, Terenghi G. New fibrin conduit for peripheral nerve repair. J Reconstr Microsurg 2009;25:27–33.
25. Pettersson J, Kalbermatten D, McGrath A, Novikova LN. Biodegradable fibrin conduit promotes long-term regeneration after peripheral nerve injury in adult rats. J Plast Reconstr Aesthet Surg 2010;63: 1893–1899.
26. Dellon AL, Mackinnon SE. Sciatic nerve regeneration in the rat. Validity of walking track assessment in the presence of chronic contractures. Microsurgery 1989;10:220–225.
27. Brown CJ, Mackinnon SE, Evans PJ, Bain JR, Makino AP, Hunter DA, Hare GM. Self-evaluation of walking-track measurement using a sciatic function index. Microsurgery 1989;10:226–235.
28. Brown CJ, Evans PJ, Mackinnon SE, Bain JR, Makino AP, Hunter DA, Hare GM. Inter- and intraobserver reliability of walking-track analysis used to assess sciatic nerve function in rats. Microsurgery 1991;12:76–79.
29. Hare GM, Evans PJ, Mackinnon SE, Best TJ, Bain JR, Szalai JP, Hunter DA. Walking track analysis: A long-term assessment of peripheral nerve recovery. Plast Reconstr Surg 1992;89:251–258.
30. Hare GM, Evans PJ, Mackinnon SE, Best TJ, Midha R, Szalai JP, Hunter DA. Walking track analysis: Utilization of individual footprint parameters. Ann Plast Surg 1993;30:147–153.
31. Dash H, Kononov A, Prayson RA, Petras S, Browne EZ. Evaluation of nerve recovery from minimal-duration crush injury. Ann Plast Surg 1996;37:526–531.

32. de Medinaceli L, Freed WJ, Wyatt RJ. An index of the functional-condition of rat sciatic-nerve based on measurements made from walking tracks. Exp Neurol 1982;77:634–643.
33. Salles GS Jr, Faria JC, Busnardo FF, Gemperli R, Ferreira MC. Evaluation of nerve regeneration in diabetic rats. Acta Cir Bras 2013;28:509–517.
34. Yan YH, Yan JG, Sanger JR, Zhang LL, Riley DA, Matloub HS. Nerve repair at different angles of attachment: Experiment in rats. J Reconstr Microsurg 2002;18:703–708.
35. Radosevich M, Goubran HI, Burnouf T. Fibrin sealant: Scientific rationale, production methods, properties, and current clinical use. Vox Sanguinis 1997;72:133–143.
36. Dunn CJ, Goa KL. Fibrin sealant: A review of its use in surgery and endoscopy. Drugs 1999;58:863–886.
37. Tabata S, Eckert HG, Kellner H-M. Pharmacokinetic study of a fibrin adhesive agent, beriplast® in rats. Pharmacometrics 1986;31: 1123–1127.
38. Lundborg G. A 25-year perspective of peripheral nerve surgery: Evolving neuroscientific concepts and clinical significance. J Hand Surg Am 2000;25:391–414.
39. Frostick SP, Yin Q, Kemp GJ. Schwann cells, neurotrophic factors, and peripheral nerve regeneration. Microsurgery 1998;18:397–405.
40. Mosahebi A, Fuller P, Wiberg M, Terenghi G. Effect of allogeneic Schwann cell transplantation on peripheral nerve regeneration. Exp Neurol. 2002;173:213–223.
41. Chen ZL, Yu WM, Strickland S. Peripheral regeneration. Annu Rev Neurosci 2007;30:209–233.
42. Kalbermatten DF, Kingham PJ, Mahay D, Mantovani C, Pettersson J, Raffoul W, Balcin H, Pierer G, Terenghi G. Fibrin matrix for suspension of regenerative cells in an artificial nerve conduit. J Plast Reconstr Aesthet Surg 2008;61:669–675.
43. Widgerow AD, Salibian AA, Kohan E, Sartiniferreira T, Afzel H, Tham T, Evans GR. "Strategic sequences" in adipose-derived stem cell nerve regeneration. Microsurgery 2014;34:324–330.