DANIELA YUKIE SAKAI TANIKAWA

Ensaio clínico randomizado sobre o uso de enxerto autógeno de gordura suplementado com células estromais derivadas do tecido adiposo para a reconstrução de partes moles faciais em pacientes portadores de microssomia craniofacial

Tese apresentada à Faculdade de Medicina da Universidade de São Paulo para obtenção do título de Doutor em Ciências

Programa de Clínica Cirúrgica
Orientador: Prof. Dr. Nivaldo Alonso

São Paulo
2012

Dados Internacionais de Catalogação na Publicação (CIP)

Preparada pela Biblioteca da
Faculdade de Medicina da Universidade de São Paulo

©reprodução autorizada pelo autor

Tanikawa, Daniela Yukie Sakai
Ensaio clínico randomizado sobro o uso de enxerto autógeno de gordura suplementado com células estromais derivadas do tecido adiposo para a reconstrução de partes moles faciais em pacientes portadores de microssomia craniofacial / Daniela Yukie Sakai Tanikawa. -- São Paulo, 2012.
Tese(doutorado)--Faculdade de Medicina da Universidade de São Paulo. Programa de Clínica Cirúrgica.
Orientador: Nivaldo Alonso.

Descritores: 1.Células mesenquimais estromais 2.Tecido adiposo 3.Terapia celular 4.Enxerto autólogo 5.Engenharia tecidual 6.Assimetria facial

USP/FM/DBD-399/12

Ao meu querido BRUNO, companheiro de todas as horas, com todo amor lhe dedico este trabalho.

À minha filha JULIA, com todo carinho e gratidão pela compreensão nas horas dedicadas à pesquisa.

Aos meus pais, OTÁVIO e ALICE, meu eterno reconhecimento por tanto amor, dedicação, ensinamentos e força nos momentos difíceis.

Aos queridos irmãos, ADRIANA, EMÍLIO e MILENA, sogros, NATANAEL e MARIA SUELY, e cunhados, BIANCA e FELIPE, com afeição, pelo incentivo.

À DEUS, pela força e honra.

AGRADECIMENTOS

Ao Prof. Dr. NIVALDO ALONSO, meu orientador nesta Tese, por todas as oportunidades de aprimoramento oferecidas ao longo de minha carreira profissional.

À Profa. Dra. MARIA RITA PASSOS BUENO, querida professora, todo meu reconhecimento pela oportunidade de ter trabalhado em seu laboratório, pela confiança e pelo incentivo constante.

Ao Prof. Dr. MARCUS CASTRO FERREIRA, pela oportunidade de participar da Disciplina de Cirurgia Plástica e Queimaduras da Faculdade de Medicina da Universidade de São Paulo e progredir na carreira acadêmica.

À Dra. MEIRE AGUENA, amiga sempre solícita do Centro de Estudos do Genoma Humano do Instituto de Biociências da Universidade de São Paulo, pela incansável colaboração com o processamento celular durante os procedimentos cirúrgicos e a realização dos estudos de viabilidade e imunofenotipagem das amostras, etapas fundamentais para o sucesso deste trabalho.

À Dra. DANIELA FRANCO BUENO, querida amiga, com todo orgulho agradeço pelo auxílio na confecção desta pesquisa e pelo inestimável apoio científico e pessoal.

À Profa. Dra. ELOÍSA GEBRIN, do Instituto de Radiologia do Hospital das Clínicas da Faculdade de Medicina da Universidade de São Paulo, pela colaboração no agendamento dos exames tomográficos e pelo apoio e auxílio metodológico.

À Dra. MONICA IUNES FERNANDES ESPIRANDELLI e ao Dr. AMIRALDO ORLANDI DE OLIVEIRA, do Serviço de Anestesiologia do Hospital das Clínicas da Faculdade de Medicina da Universidade de São Paulo, pela realização dos procedimentos anestésicos.

Aos MÉDICOS PRECEPTORES, RESIDENTES e ESTAGIÁRIOS da Divisão de Cirurgia Plástica e Queimaduras do Hospital das Clínicas da Faculdade de Medicina da Universidade de São Paulo, pela colaboração no atendimento aos pacientes e pelo auxílio nos procedimentos cirúrgicos.

À Sra. MARIZA RAMOS ARIAS, pela colaboração na instrumentação cirúrgica.

Ao Sr. ARISTIDES CORREIA, pela realização dos trabalhos de análise estatística.

Ao Sr. MARCOS RETZER, pela confecção das ilustrações deste manuscrito.

Aos PACIENTES, pela aceitação da realização desta pesquisa. Retribuo-lhes com a certeza de estarem aprimorando o conhecimento científico, permitindo melhor conduta e tratamento para os próximos.

Ao Dr. LUIZ CARLOS ISHIDA e ao Prof. Dr. DOV CHARLES GOLDENBERG, pela amizade e orientação na vida profissional e pelas importantes sugestões na preparação deste manuscrito.

Ao Dr. DIÓGENES LAÉRCIO ROCHA, querido mentor, pelos experientes conselhos, ensinamentos e a lembrança de que em nossa profissão existem três obrigações: Honrar aqueles que nos antecederam; Avançar a arte; e Ensinar aqueles que nos seguem, esperando generosamente que os jovens possam ir além.

"Aprender é a única coisa de que a mente nunca se cansa, nunca tem medo e nunca se arrepende."

Leonardo da Vinci

Este manuscrito está de acordo com as seguintes normas, em vigor no momento desta publicação:

Referências: adaptado de *International Committee of Medical Journals Editors* (Vancouver).

Universidade de São Paulo. Faculdade de Medicina. Divisão de Biblioteca e Documentação. *Guia de apresentação de dissertações, teses e monografias*. Elaborado por Anneliese Carneiro da Cunha, Maria Julia de A. L. Freddi, Maria F. Crestana, Marinalva de Souza Aragão, Suely Campos Cardoso, Valéria Vilhena. 3ª ed. São Paulo: Divisão de Biblioteca e Documentação; 2011.

Abreviaturas dos títulos dos periódicos de acordo com *List of Journals Indexed in Index Medicus*.

SUMÁRIO

Lista de siglas e símbolos
Lista de figuras
Lista de tabelas
Resumo
Summary
INTRODUÇÃO 1
OBJETIVOS 5
REVISÃO DA LITERATURA 7
Microssomia craniofacial 8
Enxerto de gordura 11
Células estromais derivadas do tecido adiposo 16
Lipotransferência assistida por células 20
MÉTODOS 24
Considerações éticas 25
Local da pesquisa 25
Auxílio à pesquisa 25
Desenho do estudo 26
Amostra 26
Procedimento cirúrgico 27
Avaliação 32
Análise estatística 40
RESULTADOS 41
Clínicos 42
Caracterização das células de origem estromal 45
Radiológicos 47
Correlação clínico-radiológica 56
DISCUSSÃO 60
Considerações gerais 61
Correção da deficiência em partes moles associada à MC 62
Estratégias para aumentar a sobrevida dos enxertos de gordura 63
Eficácia dos protocolos para isolamento da SVF 65
Fatores com influência sobre o número de ADSC e ASC 67
Análise objetiva de resultados por meio de CT 69
Sobre os resultados das variáveis volumétricas 72
Sobre os resultados das variáveis lineares 73
Sobre os resultados das variáveis transoperatórias 74
Classificação dos resultados e RR, AAR e NNT 77
Perspectivas futuras 78
CONCLUSÕES 80
ANEXOS 82
REFERÊNCIAS 87
Apêndices

LISTA DE SIGLAS E SÍMBOLOS

ADSC	Células estromais derivadas do tecido adiposo
ASC	Células-tronco do tecido adiposo
AAR	Aumento absoluto de risco
CD	Grupamento de diferenciação
CT	Tomografia computadorizada
EC	Enxerto autógeno de gordura estruturado e suplementado com ADSC
EE	Enxerto autógeno de gordura estruturado
FDA	"U.S. Food and Drug Administration"
GFP	Proteína fluorescente verde
HBSS	Solução de Hank
HGF	Fator de crescimento do hepatócito
IGF-1	Fator de crescimento semelhante à insulina tipo 1
IMC	Índice de massa corpórea
LAC	Lipotransferência assistida por células
MC	Microssomia craniofacial
MPR	Modo de reformatação multiplanar
NIH	"U.S. National Institutes of Health"
NNT	Número necessário para tratar
PBS	Tampão fosfato-salino
PCR	Reação em cadeia da polimerase
PRP	Plasma rico em plaquetas
PVPI	Iodopovidona
RR	Risco relativo
SVF	Fração vascular estromal
SDF-1	Fator derivado do estroma 1
SUS	Sistema Único de Saúde
VEGF	Fator de crescimento endotelial vascular
α	Alfa
β	Beta
°C	Graus Celsius
g	Grama
mL	Mililitro
mm	Milímetro
mM	Milimolar
µL	Microlitro
%	Por cento
rpm	Rotações por minuto
R$	Valor em reais
3D	Tridimensional
x g	Unidade de gravidade

LISTA DE FIGURAS

Figura 1 - Hipoplasia esquelética e de partes moles associadas à microssomia craniofacial 10

Figura 2 – Lipotransferência assistida por células (LAC) 22

Figura 3 – Camadas após a centrifugação: óleo, gordura e componente aquoso....28

Figura 4 – Método para o grupo EE 28

Figura 5 – Método para o grupo EC 29

Figura 6 – Injeção do tecido adiposo nos planos subdérmico e intramuscular 30

Figura 7 – Ferramenta para anonimizar os exames 35

Figura 8 – Alinhamento vinculado pelo modo 3 D MPR 36

Figura 9 – Limites anatômicos: (PF) Plano de Frankfurt, (LS) limite superior, (LI) limite inferior, (LP) limite posterior).....36

Figura 10 – Mensurações volumétricas 37

Figura 11 – Mensurações lineares 39

Figura 12 – Ensaio de imunofenotipagem de um dos pacientes 46

Figura 13 – Paciente do grupo EE. Pré-operatório à esquerda. Pós-operatório de 6 meses à direita. Índice de permanência em simetria de 43 %. Índice de permanência real de 46 %.....56

Figura 14 – Paciente do grupo EE. Pré-operatório à esquerda. Pós-operatório de 6 meses à direita. Índice de permanência em simetria de 45 %. Índice de permanência real de 62 %.....57

Figura 15 – Paciente do grupo EC. Pré-operatório à esquerda. Pós-operatório de 6 meses à direita. Índice de permanência em simetria de 106 %. Índice de permanência real de 106 %.....58

Figura 16 – Paciente do grupo EC. Pré-operatório à esquerda. Pós-operatório de 6 meses à direita. Índice de permanência em simetria de 84 %. Índice de permanência real de 78 %.....59

LISTA DE TABELAS

Tabela 1 – Características pré-operatórias dos pacientes submetidos a enxerto autógeno estruturado (EE) e enxerto autógeno estruturado e suplementado com células estromais derivadas do tecido adiposo (EC) 43

Tabela 2 – Características transoperatórias para os grupos submetidos a enxerto autógeno estruturado (EE) e enxerto autógeno estruturado e suplementado com células estromais derivadas do tecido adiposo (EC) 44

Tabela 3 – Número total de células viáveis nas amostras de enxerto autógeno estruturado (EE) e enxerto autógeno estruturado e suplementado com células estromais derivadas do tecido adiposo (EC) antes e após o processo de enriquecimento.....45

Tabela 4 – Valores obtidos por citometria de fluxo.....46

Tabela 5 – Valores obtidos para a variável volume de hemiface acometida no pré-operatório 47

Tabela 6 – Valores obtidos para a variável diferença de simetria no pré-operatório 47

Tabela 7 – Valores obtidos para a variável diferença de simetria no pós-operatório 48

Tabela 8 – Valores obtidos para a variável índice de permanência em termos de simetria 49

Tabela 9 – Valores obtidos para a variável índice de permanência real.....49

Tabela 10 – Valores obtidos para a variável acurácia do procedimento 50

Tabela 11 – Valores obtidos para a variável índice de espessura para o canto lateral no pré e no pós-operatório 51

Tabela 12 – Valores obtidos para a variável índice de espessura para o processo zigomático da maxila no pré e no pós-operatório.....52

Tabela 13 – Valores obtidos para a variável índice de espessura para o ângulo da mandíbula no pré e no pós-operatório 52

Tabela 14 – Valores obtidos para a variável índice de espessura para o tubérculo mentual no pré e no pós-operatório 53

Tabela 15 – Classificação dos resultados 54

Tabela 16 – Risco relativo, aumento absoluto de risco e número necessário para tratar 55

Tabela 17 – Custo estimativo para os materiais de consumo necessários para o isolamento de ADSC a partir de 30 mL de tecido adiposo – Junho de 2012.....76

RESUMO

TANIKAWA, DYS. **Ensaio clínico randomizado sobre o uso de enxerto autógeno de gordura suplementado com células estromais derivadas do tecido adiposo para a reconstrução de partes moles faciais em pacientes portadores de microssomia craniofacial** [tese]. São Paulo: Faculdade de Medicina, Universidade de São Paulo; 2012.

INTRODUÇÃO: Apesar dos primeiros relatos sobre o uso clínico de células estromais derivadas do tecido adiposo (ADSC) sugerirem que esta abordagem seja factível e efetiva na reconstrução de partes moles, não existem na literatura ensaios clínicos randomizados e com inclusão de controles. Assim sendo, foi objetivo deste estudo investigar se um novo protocolo para o isolamento de ADSC e seu uso em conjunto com os enxertos de gordura é de fato capaz de aumentar a sobrevivência destes enxertos. MÉTODOS: Pacientes com microssomia craniofacial (n=18) foram selecionados e randomicamente distribuídos para o grupo EC (com suplementação de ADSC) ou o grupo EE (sem suplementação de ADSC). Para o grupo EC, ADSC imediatamente isoladas a partir de metade do volume lipoaspirado foram utilizadas para o enriquecimento de células progenitoras do enxerto. A quantidade de tecido adiposo transplantado foi determinada pela simetria com o lado não afetado, não sendo realizado qualquer tipo de supercorreção. O número total de células viáveis isoladas antes e após a suplementação dos enxertos de gordura foi calculado, e através de citometria de fluxo estas células foram examinadas quanto à presença de marcadores de superfície para células mesenquimais. Tomografia computadorizada foi realizada para avaliar ambas as hemifaces no pré-operatório e no pós-operatório de seis meses. A espessura do revestimento de partes moles em quatro diferentes pontos de referência e o volume das hemifaces foram calculados. Morbidade geral e variáveis transoperatórias foram registradas. RESULTADOS: Para ambos os grupos o volume médio injetado foi de aproximadamente 28 mL. O número médio de células viáveis isoladas antes e após a suplementação dos enxertos foi $5,6 \times 10^5$ e $9,9 \times 10^5$ células por mL de tecido adiposo (p=0,015). Análise de citometria de fluxo revelou que ADSC foram positivas para marcadores de células mesenquimais (>95% para CD 73 e CD 105). No pós-operatório de seis meses, o índice de espessura média nos pontos de 1 a 4 foi de 0,91 (p=0,002), 1,02 (p=0,01), 1,05 (p=0,001), e 1,00 (p=0,04) no grupo EC, e 0,80 (p=0,58), 0,95 (p=0,18), 0,85 (p=0,009), e 0,84 (p=0,59) no grupo EE. Para o grupo EC o volume de gordura mantido após seis meses foi de 84 % e para o grupo EE foi de 51 % (p=0,003). Nenhuma complicação foi detectada. CONCLUSÕES: Estes resultados sugerem que o isolamento e a suplementação de ADSC é efetivo, seguro e superior à lipoenxertia convencional para o aumento de partes moles da face em pacientes portadores de microssomia craniofacial.

Descritores: Células mesenquimais estromais; Tecido adiposo; Terapia celular; Enxerto autólogo; Engenharia tecidual; Assimetria facial.

SUMMARY

TANIKAWA, DYS. **Randomized controlled clinical trial of fat grafts supplemented with adipose-derived stromal cells for facial soft tissue reconstruction in patients with craniofacial microsomia** [thesis]. São Paulo: Faculdade de Medicina, Universidade de São Paulo; 2012.

INTRODUCTION: Although first reports of the clinical use of adipose-derived stromal cells (ADSC) suggest that this approach may be feasible and effective for soft tissue reconstruction, there is a lack of randomized, controlled clinical trials in the literature. Hence, this study aimed to investigate whether a novel protocol for isolation of ADSC and their use in combination with fat tissue could really improve the long-term retention of the grafts. METHODS: Patients with craniofacial microsomia (n=18) were selected and randomly assigned to group EC (with supplementation of ADSC) or group EE (without supplementation of ADSC). For group EC, ADSC freshly isolated from half of the aspirated fat sample were used to enrich for progenitor cells in the graft. Amount of transplanted adipose tissue was determined by trying to obtain symmetry with the unaffected side without any overcorrection. Number of viable cells isolated before and after the supplementation of the grafts was calculated, and these cells were examined for mesenchymal cell surface markers using flow cytometry. Computed tomography was performed to assess both hemifaces preoperatively and at six months postoperatively. Soft tissue thicknesses at four different reference points and the hemifaces volume were calculated. Overall morbidity and surgical variables were recorded. RESULTS: For both groups mean injected volume was 28 mL. Average number of viable cells isolated before and after supplementation of the grafts was 5,6 x 10^5 and 9,9 x 10^5 cells per mL of fat tissue (p=0,015). Flow cytometry analysis revealed that the ADSC were positive for mesenchymal cell markers (>95% for CD 73 and CD 105). At six months postoperatively, average thickness ratio at points 1 to 4 was 0,91 (p=0,002), 1,02 (p=0,01), 1,05 (p=0,001), and 1,00 (p=0,04) in group EC, and 0,80 (p=0,58), 0,95 (p=0,18), 0,85 (p=0,009), and 0,84 (p=0,59) in group EE. For group EC surviving fat volume at six months was 84 % and for group EE it was 51 % (p=0,003). No complications were detected. CONCLUSIONS: These results suggest that this strategy for isolation and supplementation of ADSC is effective, safe and superior to conventional lipoinjection for facial recontouring in patients with craniofacial microsomia.

Descriptors: Mesenchymal stromal cells; Adipose tissue; Tissue therapy; Autologous transplantation; Tissue engineering; Facial asymmetry.

INTRODUÇÃO

INTRODUÇÃO

O enxerto autógeno de gordura tem sido utilizado como material de preenchimento para a correção de deformidades em partes moles há mais de 100 anos[I apud(1)]. Suas aplicações variam desde tratamentos reparadores da função como aumento de cordas vocais paralisadas[(2)] e reconstruções faciais[(3)], até procedimentos cosméticos para aumento mamário[(4)], rejuvenescimento da face e mãos[(5, 6)].

Quando comparado a preenchimentos acelulares como colágeno, ácido hialurônico, silicone e outros, o enxerto autógeno de gordura apresenta diversas vantagens que incluem o baixo custo, a disponibilidade na maioria dos pacientes e a ausência de imunogenicidade ou de potencial para a transmissão de doenças infecciosas[(7)].

No entanto, o tecido adiposo transplantado pode ser rapidamente reabsorvido e substituído por tecido fibroso[(8, 9)], e consequentemente seus índices de permanência em longo prazo mostram-se altamente variáveis, o que torna difícil a predição dos resultados[(10-13)].

Até o momento, os mecanismos exatos que regulam a sobrevida e a reabsorção dos lipoenxertos permanecem desconhecidos. Um mecanismo potencial para a perda de resultado está relacionado à falta de revascularização dentro do tecido transplantado, o que causa isquemia, necrose e perda precoce[(14, 15)]. Outros

---

[I] Neuber F. Fettransplantation. Bericht über die Verhandlungen der Detschen Gesellschaft für Chirurgie. Zentralbl Chir. 1893;22:66.

mecanismos propostos incluem a apoptose[16] e a desdiferenciação de adipócitos maduros em células fibroblásticas[16, 17].

Com o surgimento da medicina regenerativa, a utilização de células-tronco e progenitoras adultas está emergindo como uma nova modalidade terapêutica com diversas indicações.

Células estromais derivadas do tecido adiposo (ADSC) são a fração celular não flutuante que resulta da digestão enzimática do tecido adiposo. ADSC contém diversos tipos celulares como as células-tronco do tecido adiposo (ASC), as células endoteliais e musculares lisas com seus progenitores, e os pré-adipócitos.

ASC tem a capacidade de se diferenciar em múltiplas linhagens celulares incluindo adipócitos, osteócitos, condrócitos, células endoteliais e outros tipos celulares[18-20]. ASC podem secretar VEGF[I], HGF[II] e IGF-1[III], os quais possuem efeitos pró-angiogênicos, antiapoptóticos e pró-adipogênicos[7, 21, 22]. Além disto, devido ao número abundante de células progenitoras para vasos entre as ADSC, sugere-se também que estas células sejam altamente capazes de aumentar a neovascularização[7].

Assim sendo, e considerando-se sua composição única, acredita-se que ADSC quando adicionadas ao enxerto autógeno de gordura sejam capazes de melhorar a sobrevida e a permanência em longo prazo destes enxertos, atingindo simultaneamente diversos mecanismos entre os quais o aumento da revascularização, a redução de apoptose e a promoção da diferenciação do pré-adipócito.

[I] VEGF: Fator de crescimento endotelial vascular.
[II] HGF: Fator de crescimento do hepatócito.
[III] IGF-1: Fator de crescimento semelhante à insulina tipo 1.

Na literatura, relatos clínicos iniciais sugerem que esta abordagem seja factível e efetiva[23-28]. No entanto, deve-se considerar que tais estudos representam nível de evidência IV, o que corresponde a publicações de série de casos (Anexo A)[29].

Através de ensaio clínico prospectivo, randomizado e controlado, foi objetivo deste estudo investigar se o isolamento de ADSC e seu uso em conjunto com os enxertos de gordura pode de fato aumentar a sobrevivência destes enxertos em pacientes portadores de microssomia craniofacial.

OBJETIVOS

OBJETIVOS

Objetivos primários

Avaliar os índices de permanência após seis meses e avaliar os índices de permanência por região facial após seis meses comparando os métodos de enxerto autógeno de gordura estruturado e enxerto autógeno de gordura estruturado e suplementado com células estromais derivadas do tecido adiposo para a reconstrução de partes moles faciais em pacientes portadores de microssomia craniofacial.

Objetivos secundários

Avaliar a eficácia do protocolo para isolamento celular e suplementação dos lipoenxertos com células estromais derivadas do tecido adiposo, e comparar parâmetros transoperatórios e complicações pós-operatórias para os métodos de enxerto autógeno de gordura estruturado e enxerto autógeno de gordura estruturado e suplementado com células estromais derivadas do tecido adiposo para a reconstrução de partes moles faciais em pacientes portadores de microssomia craniofacial.

REVISÃO DA LITERATURA

REVISÃO DA LITERATURA

Microssomia craniofacial

O termo microssomia craniofacial foi popularizado por Gorlin e Pindborg na década de 60[30], e atualmente considerado o mais adequado para se referir aos pacientes portadores de um amplo espectro de malformações congênitas que resultam das alterações na morfogênese das estruturas craniofaciais derivadas, ou intimamente relacionadas, ao primeiro e segundo arco branquial[31].

Desde sua primeira descrição por Canton em 1861, diferentes nomenclaturas foram adotadas [I] apud[32]. Alguns exemplos como síndrome do primeiro e segundo arco branquial, disostose otomandibular, laterognatismo mandibular[33], entre outros; tornaram-se inadequados para definir esta condição com vasta possibilidade de expressão clínica.

A incidência estimada de microssomia craniofacial gira em torno de 1 : 5600 nascidos vivos, o que representa a segunda malformação congênita mais frequente no segmento cefálico e pescoço, depois das fissuras labiopalatais[32].

A presença de fenótipos similares em mais de uma geração em alguns casos sugere a importância de componentes genéticos na etiologia desta malformação. Atualmente, o modelo mais aceito é o multifatorial, ou seja, a ocorrência da malformação depende tanto de fatores genéticos como ambientais[31].

[I] Canton E. Arrest of development of the left ramus of the lower jaw, combined with malformation of the external ear. Trans Pathol Soc Lond. 1861;12:237.

Alguns estudos demonstram predominância do lado direito e em pacientes do sexo masculino[32], porém este padrão não é consenso absoluto na literatura[34]. Hipoplasia bilateral ocorre em 5 a 30 % dos casos, e quando presente, geralmente é acompanhada de assimetria[35, 36].

Diferentes regiões craniofaciais podem estar envolvidas, podendo acometer orelha média e externa, mandíbula, ossos contíguos ao esqueleto facial, musculatura facial, nervos cranianos e tecido subcutâneo[31]. Dependendo das estruturas afetadas e do seu grau de hipoplasia, uma ampla variedade fenotípica pode ser assumida pelo paciente[34].

Anomalias em outros órgãos e sistemas foram descritas em associação com microssomia craniofacial, incluindo malformações pulmonares, renais, gastrointestinal, esquelética e cardíaca, sendo mais frequentes quanto mais severa for a malformação facial[37].

A presença de hipoplasia mandibular, mesmo em mínimos graus, sempre está presente, tornando-se condição imprescindível para o diagnóstico[36]. Esta pode se estender desde um suave aplanamento da cabeça condilar até agenesia completa do côndilo, ramo ascendente e fossa glenóide, resultando em posicionamento inadequado da articulação temporo-mandibular. Hipoplasia da região zigomático-orbitária, maxilar e orelhas resultam geralmente em distopia orbital, má oclusão dental e obliteração da arquitetura auricular ou mesmo agenesia auricular inclusive com atresia do conduto auditivo externo.

A deficiência variável de tecidos moles craniofaciais (tecido cutâneo, subcutâneo e neuromuscular) é mais evidente na região temporal, zigomática e massetérica. A alteração no desenvolvimento destes tecidos contribui para o

aplanamento zigomático e temporal característico, podendo ser ainda mais acentuado quando há hipoplasia envolvendo os quatro músculos da mastigação: masseter, temporal, pterigóide medial e lateral (Figura 1)[31].

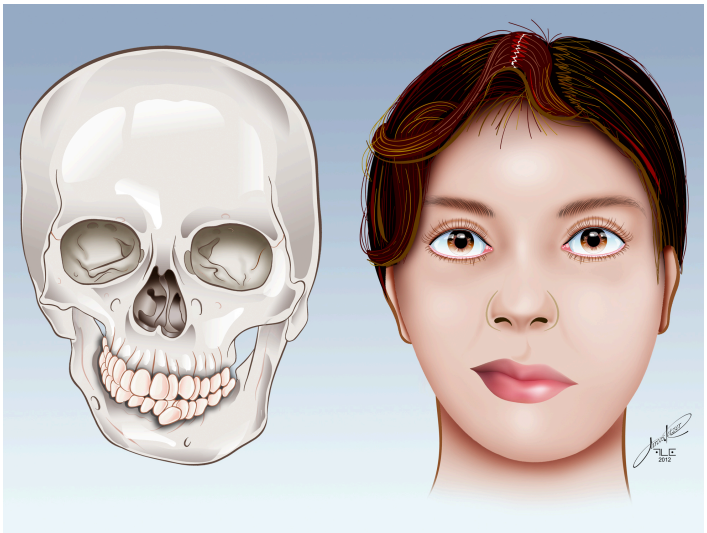

Figura 1 – Hipoplasia esquelética e de partes moles associadas à microssomia craniofacial

Desde a década de 60, iniciando-se com os estudos publicados por Pruzansky[38], várias classificações tem sido descritas no intuito de agrupar todas as alterações anatômicas presentes nos pacientes portadores de microssomia craniofacial. Atualmente, a classificação OMENS-Plus ("orbital asymmetry, mandibular hypoplasia, ear deformity, nerve dysfunction, soft-tissue deficiency") descrita por Mulliken, cumpre o objetivo de facilitar a análise clínica destes pacientes e auxiliar no planejamento cirúrgico (Anexo B)[31, 37].

Pacientes portadores de hipoplasia mandibular podem se beneficiar de diferentes procedimentos cirúrgicos em diferentes momentos (Quadro 1, Anexo C), como por exemplo os enxertos ósseos e a distração osteogênica[39, 40]. No entanto, para nenhuma destas modalidades corrige-se concomitantemente as deformidades em partes moles[41].

Quadro 1 – Procedimentos cirúrgicos estagiados para o tratamento de pacientes portadores de microssomia craniofacial

INFÂNCIA PRECOCE (18 MESES A 3 ANOS)
Correção de macrostomia
Remoção de apêndices pré-auriculares
Reparo de fissura labiopalatal
Distração osteogênica de mandíbula para decanulação de traqueostomia ou prevenção da instalação tardia de apnéia obstrutiva do sono
INFÂNCIA TARDIA (4 A 13 ANOS)
Distração osteogênica de mandíbula para Pruzansky IIa ou IIb
Enxerto de costela para Pruzansky III
Reparo estagiado de microtia
Procedimentos ortodônticos
ADOLESCÊNCIA (APÓS 15 ANOS)
Cirurgia ortognática combinada de maxila e mandíbula
Mentoplastia
Osteotomia orbitária ou bipartição facial

FONTE: Tanna N, 2011[42]

Em relação às deficiências de partes moles são opções o uso de enxertos dermogordurosos[43], enxertos de gordura[44] e a transferência microcirúrgica de retalhos[45]; porém, sem haver consenso estabelecido, alguns autores preconizam a realização de retalho paraescapular livre apenas ao término do tratamento da deformidade esquelética[45, 46].

Considerando-se que a reconstrução microcirúrgica não é procedimento isento de morbidade ou riscos, e que muitos destes pacientes necessitam ser submetidos a intervenções cirúrgicas estagiadas; a realização dos enxertos autógenos de gordura, mesmo que em várias sessões, torna-se uma opção potencial para restabelecer o contorno facial em etapas mais precoces[42].

Enxerto de gordura

O uso de enxerto autógeno de gordura para o tratamento das deficiências craniofaciais volumétricas de origem congênita, traumática ou pós-cirúrgica é

extremamente promissor[47, 48]. Considerado excelente material de preenchimento, o enxerto de tecido adiposo é abundante, não-imunogênico e livre dos principais inconvenientes, complicações e limitações dos materiais não autógenos comercialmente disponíveis[49]. No entanto, ainda hoje, índices de reabsorção muito variáveis permanecem como causas de insatisfação entre cirurgiões e pacientes, motivando a busca por novas estratégias[50].

Historicamente, o primeiro enxerto de gordura em humanos foi realizado por Neuber em 1893[I] apud[1], ao transferir pequenos fragmentos de gordura dentro de tecido cicatricial decorrente de tuberculose. Holländer em 1912, foi o primeiro a descrever o procedimento de enxertia com o uso de seringa e agulha, publicando os resultados desta técnica em dois pacientes portadores de lipodistrofia facial[II] apud[1]. Em 1926, Miller realizou o primeiro enxerto de gordura através de cânulas metálicas, apresentando bons resultados no tratamento da retração cicatricial em 36 pacientes[51].

No entanto, apesar do otimismo inicial, estudos subsequentes detectaram que estes enxertos diminuem de tamanho após o transplante. Em exames histológicos realizados por Marchand em 1919, observou-se que após 10 semanas uma grande porção central da gordura transplantada apresenta-se inviável[III] apud[52]; e de acordo com o estudo publicado por Peer em 1956, perdas de 45 % ou mais sobre o peso original dos enxertos de gordura podem ser documentadas a cada ano

---

[I] Neuber F. Fettransplantation. Bericht über die Verhandlungen der Detschen Gesellschaft für Chirurgie. Zentralbl Chir. 1893;22:66.

[II] Holländer E. Plastik und Medizin. Sttutgart: Ferdinand Enke; 1912.

[III] Marchand F. Ueber die Veranderungen des Fettgewebes nach der Transplantation. Beitr Pathol Anat Allg Pathol 1919;66:32.

que se segue ao transplante[8]. Consequentemente, e decorrente de resultados inconsistentes e imprevisíveis, o enxerto autógeno de gordura foi abandonado nas décadas seguintes.

Em 1986, após descrições iniciais sobre a lipoaspiração e a melhora do contorno corporal[53], Chajchir e Benzaquen reintroduziram o conceito do lipoenxerto, descrevendo a injeção deste material, que seria descartado, para o preenchimento em face[54]. Na mesma época, Teimourian e Illouz relataram a injeção de gordura semilíquida para o tratamento das deformidades iatrogênicas provocadas pela lipoaspiração[55, 56].

Novamente, no entanto, surgiram incertezas quanto aos resultados desta nova variante. Illouz, por exemplo, comparou a longevidade dos enxertos de gordura como sendo semelhante a do colágeno; e em diversos editoriais sobre cirurgia plástica apresentados por cirurgiões renomados na década de 80 denunciavam-se os resultados negativos do enxerto de gordura por injeção[57-59].

Considerando-se que o aprendizado de como manusear este enxerto lipoaspirado ainda era algo recente, levou-se algum tempo até que a comunidade médica percebesse que processos traumáticos poderiam comprometer sua sobrevivência[59].

No início dos anos 90, estudos sobre a fisiologia dos enxertos de gordura passaram a ser realizados. Inicialmente, os enxertos sobrevivem por embebição e difusão de nutrientes até que ocorra a revascularização a partir do leito receptor. Revascularização insuficiente em áreas centrais evolui com apoptose e morte celular[60].

A partir deste conceito, Coleman descreveu em 1997, a técnica de enxerto lipoestruturado, em que quantidades muito pequenas são transferidas por meio de microinjeções, maximizando a nutrição e a integridade estrutural dos enxertos no leito receptor[61].

Principalmente nos Estados Unidos, a técnica proposta por Coleman tornou-se muito popular. No entanto, apesar do longo período em que vem sendo utilizada, não existe até o momento consenso algum sobre qual a durabilidade dos resultados e qual a melhor técnica de retirada e aplicação[52].

Atualmente, diversos estudos mostram-se focados sobre as variáveis envolvendo obtenção, preparo e injeção[62].

Apesar do método por lipoaspiração convencional ser mais rápido, demonstrou-se que o uso de pressões negativas elevadas para a extração a vácuo causam até 90 % de ruptura dos adipócitos[15]. Para minimizar o trauma aos adipócitos Coleman utiliza cânulas de 3 mm conectadas a seringas de 10 mL com sucção manual[63] e Rubin e Hoefflin propuseram o uso de cânulas de 4 mm com ponta romba e múltiplos orifícios[64].

Em relação a área doadora, o abdome é o local mais comumente utilizado. Estudo realizado por Rohrich utilizando espectrofotometria para quantitativamente mensurar viabilidade "in vitro" de quatro locais (abdome, flanco, coxa e porção medial do joelho) não evidenciou diferenças entre as mesmas[65].

Para o processamento do lipoaspirado as técnicas mostram-se controversas. De acordo com um levantamento recente entre os membros da "American Society of Plastic Surgeons", 47 % dos cirurgiões utilizam centrifugação, 29 % lavam a

gordura em solução salina, 12 % realizam outros preparos e 12 % não realizam nenhum processamento[50].

Para centrifugação, Coleman propõe três minutos a 3 000 rpm (1 286 x g)[63], Rubin utiliza dois minutos a 6 000 rpm[64], Ramon cinco minutos a 1 500 rpm[66], e Rohrich preconiza 500 x g[65]. No entanto, em estudo realizado por Kurita comparando a não centrifugação com a centrifugação a 400, 700, 1 200, 3 000 e 4 200 x g observou-se que acima de 3 000 x g há dano significativo nos adipócitos, mas para centrifugação entre 700 e 1 200 x g existe o aumento nos índices de integração dos enxertos[67]; o que acaba validando o método proposto por Coleman.

Em relação às técnicas de injeção acredita-se que para maximizar a área de contato do enxerto com o tecido vascularizado deve-se colocar pequenas partículas de gordura em múltiplos túneis, injetando-se o material com seringas pequenas somente ao recuo das cânulas.

Complicações associadas ao enxerto autógeno de gordura são relativamente baixas. Um evento raro é a hipertrofia do enxerto[68, 69], e entre as complicações severas existem relatos de embolia gordurosa com subsequente cegueira, afasia, restrição motora e até mesmo acidente vascular cerebral, por provável injeção intravascular[70-72].

Em alguns estudos clínicos documenta-se a perda progressiva de volume até seis meses após o procedimento, mas de acordo com Coleman os enxertos tornam-se estáveis após três a quatro meses. Em geral, bons resultados clínicos tem sido descritos nos últimos anos, porém com pouca evidência quantitativa dos resultados.

Células estromais derivadas do tecido adiposo

O tecido adiposo tem sido considerado como um órgão de armazenamento de energia, um órgão endócrino, um material para o preenchimento de partes moles, e um tecido cosmeticamente desnecessário descartado pela lipoaspiração. Agora, é considerado também como uma fonte promissora para a obtenção de células-tronco e progenitoras adultas[19].

O tecido adiposo tem origem mesodérmica e consiste predominantemente por duas populações celulares: adipócitos maduros e a fração vascular estromal (SVF) ou ADSC. Esta última corresponde a uma fração heterogênea incluindo pré-adipócitos, células endoteliais, células musculares lisas, pericitos, fibroblastos, macrófagos e ASC[73]. Adipócitos representam mais do que 90 % do volume do tecido adiposo, porém menos do que 50 % do número total de células[74]. Para os outros tipos celulares, os quais podem ser extraídos do tecido adiposo através de digestão enzimática com colagenase, observa-se a distribuição de aproximadamente 35 % de ASC e 15 % de células endoteliais[74].

Para as ASC, existe a capacidade de diferenciação em diversas linhagens celulares, incluindo a adipogênica[19], a osteogênica[75], a condrogênica[76], a miogênica[77], a cardiomiogênica[78], e a neurogênica[79].

Para a obtenção de ADSC procedimentos minimamente invasivos como a lipoaspiração ou a excisão de gordura podem ser realizados; e para cada 1 g de tecido adiposo existem aproximadamente 5 000 células-tronco (ASC), o que representa cerca de 500 a 1 000 vezes o número de células pluripotentes presentes em 1 g de medula óssea[80, 81].

Devido a este número abundante de células, métodos de expansão celular em sistemas de cultura, como os que são feitos para células-tronco de medula óssea, tornam-se desnecessários; permitindo que ASC estejam prontamente disponíveis para o implante[82].

O uso de células imediatamente após o seu isolamento apresenta maior segurança e eficácia quando comparado às células expandidas por cultura. De acordo com o código de regulamentos federais número 21, partes 16, 1270 e 1271 do FDA[I], células cultivadas, mesmo que apenas por uma noite são consideradas células mais do que minimamente manipuladas, o que requer fiscalização e validação do FDA; e até o momento, nenhuma aprovação existe envolvendo este tipo de preparo[83].

ADSC são progenitoras de adipócitos e células vasculares[20], residem entre os adipócitos, ao redor dos vasos ou na matriz extracelular, e contribuem para a renovação do tecido adiposo[84].

Este processo de renovação do tecido adiposo é bastante lento em humanos, renovando cerca de 10 % dos adipócitos por ano em adultos de todas as idades. O tecido adiposo aumenta na adolescência ou na obesidade e atrofia com a idade ou após lesão tissular; este remodelamento está em equilíbrio com a apoptose de adipócitos e a adipogênese via ASC, e sempre é acompanhado do remodelamento capilar. A atrofia deste tecido, relacionada à idade, ocorre por uma diminuição no número de ASC, com subsequente comprometimento da reposição em gerações seguintes, de maneira semelhante ao que ocorre em outros órgãos e tecidos[85].

[I] FDA: "U.S. Food and Drug Administration".

Apesar de algumas hipóteses, ainda não está bem documentado como os enxertos de gordura sobrevivem após a enxertia. Com a lipoenxertia, o tecido receptor é lesionado e ocorre sangramento. Coloca-se o enxerto de gordura sob isquemia e este passa a ser temporariamente nutrido por difusão a partir do leito receptor, durante alguns dias, até que haja inosculação dos capilares. Durante o processo de reparo, adipócitos podem morrer em até 24 horas caso a pressão de oxigênio esteja abaixo do seu limiar. ASC, no entanto, são mais resistentes à isquemia, podendo manter-se funcionantes durante 72 horas nestas mesmas condições[86]. Como consequência do estresse provocado pela isquemia temporária, um estudo sugere que mesmo os adipócitos sobreviventes podem evoluir para morte celular e subsequente reposição por células da geração seguinte, alguns meses após o transplante[25]. Deste modo, o número de ASC funcionantes parece ser importante para o processo de reparo e remodelamento.

Em estudos comparando métodos de obtenção, observou-se que apenas metade das ASC dos tecidos obtidos por excisão estão presentes no material lipoaspirado. Isto provavelmente ocorre porque uma parcela significativa destas células estão localizadas ao redor dos vasos, sendo mantidas na área doadora[73]. Assim sendo, gordura lipoaspirada é relativamente pobre em células progenitoras quando comparada ao tecido intacto[87]. Por outro lado, incisões necessárias para a excisão de tecido adiposo são cosmeticamente inaceitáveis, favorecendo a obtenção por aspiração.

Experimentalmente, demonstrou-se que ASC isoladas a partir de ratos GFP[I]-transgênicos são capazes de se diferenciar em tecido adiposo[(88)]. Em modelo de isquemia de extremidades em ratos, a administração intravenosa ou intramuscular de ASC melhorou o suprimento sanguíneo de maneira significativa[(89)]. Em concordância com este modelo, a área de sobrevida de um retalho cutâneo isquêmico também pôde ser aumentada através da injeção de ASC dentro do retalho cutâneo[(90)]. Quando aplicadas topicamente, ASC aceleraram o processo de cicatrização em úlceras cutâneas[(91)] e em modelos envolvendo ratos diabéticos[(92)]. A regeneração de tecidos compostos como o tecido periodontal também foi demonstrada, comprovando que ASC associadas ao plasma rico em plaquetas podem regenerar osso alveolar, cemento e ligamento periodontal oito semanas após sua implantação[(93)].

Clinicamente, há um relato sobre o uso combinado de enxerto ósseo com cola de fibrina, um biomaterial biodegradável e ADSC para a reconstrução de amplo defeito ósseo em calota craniana de uma criança de sete anos vítima de trauma[(94)]. Em uma série pequena de casos, ADSC permitiram a cicatrização de feridas complexas, melhorando a fibrose decorrente de radiação[(95)]. Outros estudos, com registro no NIH[II], envolvem a pesquisa sobre segurança e eficácia das ADSC para o tratamento de fístulas em pacientes com doença de Crohn, isquemia crítica de membros em pacientes diabéticos, desenvolvimento de bioengenharia de tecido ósseo, e tratamento para o infarto agudo do miocárdio[(96, 97)].

[I] GFP: Proteína fluorescente verde.
[II] NIH: "U.S. National Institutes of Health".

Lipotransferência assistida por células

Existe uma série de razões que sugerem que ADSC sejam a fonte ideal para a terapia regenerativa de partes moles. Primeiramente, são multipotentes especialmente para a diferenciação em gordura[98]. Além disto, possuem um grande potencial para a angiogênese, um dos principais limitantes do enxerto de gordura convencional[99]. Finalmente, o manuseio para a sua obtenção é simples e parte da prática rotineira do cirurgião plástico[100].

No entanto, conforme demonstrado por estudos iniciais, ADSC quando injetadas isoladamente não são capazes de promover o preenchimento em partes moles, tornando necessário a sua associação com matrizes carreadoras[82]. Entre elas, diversos materiais como o ácido láctico-co-ácido glicólico, o ácido hialurônico e o colágeno mostram-se promissores[101, 102]; mas em termos clínicos, o uso de gordura autógena certamente é o método mais factível.

O conceito terapêutico para a suplementação dos lipoenxertos com ADSC é descrito por diversos estudos pré-clínicos, que demonstram que a suplementação de células progenitoras permite o aumento no volume de tecido adiposo sobrevivente[7, 82, 87].

Em estudo realizado por Matsumoto, utilizando o rastreamento por meio de sondas fluorescentes, observou-se que, após o transplante, células da SVF puderam ser localizadas entre os adipócitos, dentro do tecido conectivo, e diferenciadas como células endoteliais, promovendo o aumento de 35 % no volume mantido após quatro semanas[87].

Em outro modelo, através de marcação com β-galactosidase, comparou-se o processo de suplementação com ADSC recém isoladas e o enriquecimento

envolvendo ASC cultivadas. Após seis meses, observou-se que para o grupo recebendo ADSC imediatamente preparadas o volume retido foi 2,5 vezes maior que o grupo recebendo enxerto de gordura convencional, mas para o grupo recebendo ASC cultivadas este benefício não se mostrou significativo[82].

No estudo realizado por Zhu, suplementar os enxertos de gordura com ADSC essencialmente duplicou a retenção da gordura transplantada após seis e nove meses. Através de análise por PCR[I] evidenciou-se que ADSC apresentam altos índices de expressão em diversos genes relacionados à angiogênese; e quantitativamente a análise por PCR em tempo real, comparando ADSC com fibroblastos, células de medula óssea e células do sangue periférico, confirmou que ADSC expressam abundantemente VEGF[II], HGF[III] e IGF-1[IV][7].

Clinicamente, a relevância desta nova estratégia, denominada lipotransferência assistida por células (LAC), tem sido testada em diversos relatos[23, 24, 26, 103].

Através deste método, inicialmente descrito por Yoshimura, metade do volume lipoaspirado é processado para o isolamento da SVF contendo as ASC. Este processo de isolamento ocorre por digestão enzimática com colagenase a 0,075 % durante 30 minutos, seguida por centrifugação e ressuspensão do botão celular. Após este preparo, adiciona-se a SVF à outra metade, esperando cerca de 10 a 15 minutos para que haja a adesão das células. Ao final, obtém-se o aumento

---

[I] PCR: Reação em cadeia da polimerase.
[II] VEGF: Fator de crescimento endotelial vascular.
[III] HGF: Fator de crescimento do hepatócito.
[IV] IGF-1: Fator de crescimento semelhante à insulina tipo 1.

da relação de células progenitoras por adipócitos, com o enriquecimento deste tecido (Figura 2)[104].

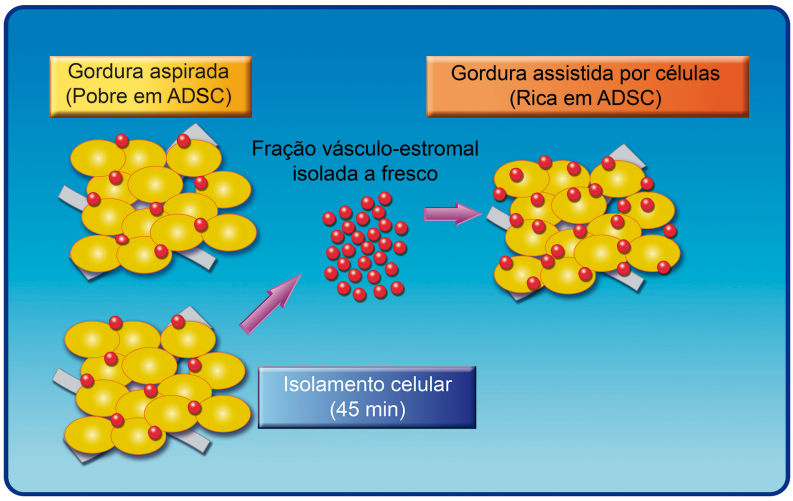

Figura 2 – Lipotransferência assistida por células (LAC)

Iniciando em 2003, realizou-se a aplicação deste protocolo em diferentes situações clínicas. Em 2008, os resultados para o aumento cosmético de mamas envolvendo 40 pacientes foram publicados, descrevendo bons resultados sem complicações evidentes[24]. Em estudo comparativo envolvendo seis pacientes portadores de lipodistrofia facial, relataram-se melhores resultados em associação ao enxerto enriquecido com ADSC, com base em análise observacional[23]. Em 2010, 15 pacientes com indicação de remoção de implante mamário foram submetidas ao enxerto com a técnica LAC; e através de mensurações realizadas por sistema de fotografia tridimensional detectaram-se índices de permanência variando entre 40 e 80 %[26]. Recentemente, o estudo RESTORE-2 avaliou o uso de enxerto enriquecido com ADSC para a reconstrução mamária após tratamento cirúrgico conservador para câncer de mama, constatando melhora estética após

período médio de 12 meses[105]. Somando-se todas as indicações, este grupo de pesquisadores relata o uso deste protocolo em aproximadamente 300 pacientes[25].

No entanto, apesar dos resultados promissores, existe uma série de questionamentos a respeito destas séries de casos. No primeiro e no quarto estudo, por exemplo, não existe um grupo controle para comparação dos resultados; no segundo estudo citado realizou-se a supercorreção em até 20 %, não havendo métodos objetivos para a quantificação dos resultados; e no terceiro relato descrito, apesar do método objetivo para análise dos resultados, não existiu grupo controle de comparação.

Assim sendo, para que fatos possam ser diferenciados de ficção, torna-se crucial a realização de ensaios clínicos controlados que apresentem bom nível de evidência médica; e este é então o objetivo deste estudo.

MÉTODOS

MÉTODOS

Considerações éticas

Este estudo foi aprovado pela Comissão de Ética para Análise de Projetos de Pesquisa (CAPPesq, protocolos nº 0157/09 e 1069/08) do Hospital das Clínicas da Faculdade de Medicina da Universidade de São Paulo (HC-FMUSP). Todos os pacientes foram informados a respeito dos procedimentos relativos à pesquisa e assinaram termo de consentimento livre e esclarecido.

Local da pesquisa

Esta pesquisa foi realizada no Instituto Central do HC-FMUSP inserida nas atividades do Grupo de Cirurgia Craniofacial da Divisão de Cirurgia Plástica e Queimaduras e junto ao Centro de Estudos do Genoma Humano do Instituto de Biociências da Universidade de São Paulo (IB-USP), em colaboração com o grupo da Profa. Dra. Maria Rita Passos Bueno.

Auxílio à pesquisa

Este projeto recebeu suporte financeiro de auxílio à pesquisa concedido pelo Centro de Pesquisa, Inovação e Difusão da Fundação de Amparo à Pesquisa do Estado de São Paulo (CEPID-FAPESP, termo de outorga nº 98/14254-2) e pelo Conselho Nacional de Desenvolvimento Científico e Tecnológico (CNPq, termo de outorga nº 573532/2008-7).

Desenho do estudo

Ensaio clínico prospectivo, randomizado e controlado comparando dois tipos de intervenção para a reconstrução de partes moles faciais em pacientes portadores de microssomia craniofacial (MC): enxerto autógeno de gordura estruturado (EE) e enxerto autógeno de gordura estruturado e suplementado com células estromais derivadas do tecido adiposo (EC).

Amostra

O recrutamento de pacientes foi realizado no Ambulatório de Cirurgia Plástica e Queimaduras do HC-FMUSP. Para participar do estudo, os participantes tiveram de preencher os seguintes critérios de inclusão:

- Diagnóstico de MC unilateral;
- Idade entre 10 e 35 anos;
- Fenótipo M0, M1 ou M2a, e S1 ou S2 de acordo com a classificação OMENS-Plus (Anexo B);
- Ausência de tratamento cirúrgico prévio em partes moles.

De acordo com estes critérios 29 participantes foram selecionados. Após informações a respeito da pesquisa, dois (6,8 %) não aceitaram participar do estudo, e outros nove (31 %) foram excluídos por escassez de área doadora. Com base em estudo piloto prévio, poder de amostra de 80 % e α = 0,05 calculou-se através do software "Minitab release 14.12.0" (Minitab Inc., PA, Estados Unidos) que o tamanho ideal da amostra consistia em 18 pacientes, para os quais determinou-se a alocação para os grupos através de uma sequência aleatória gerada por computador (<http:// www.randomization.com>).

Procedimento cirúrgico

Os procedimentos cirúrgicos foram realizados no centro cirúrgico do Instituto Central do HC-FMUSP, executados pelo mesmo cirurgião e autor do presente estudo.

Técnica cirúrgica

Nos dois grupos o procedimento cirúrgico foi realizado sob anestesia geral e intubação orotraqueal, mediante antibioticoterapia profilática com cefazolina intravenosa, na dose de 1 g durante a indução anestésica.

Após posicionamento do paciente em decúbito dorsal horizontal, procedeu-se à antissepsia com solução aquosa de PVPI na face, pescoço e abdome anterior, seguida da colocação de campos cirúrgicos estéreis.

Utilizando-se solução salina contendo adrenalina na concentração de 0,0002 % (1 : 500 000) realizou-se a infiltração de área doadora em abdome anterior, e para cada 1 mL de gordura a ser retirado colocou-se aproximadamente 1 mL de solução.

Após dez minutos, iniciou-se lipoaspiração com cânula de ponta romba e calibre de 2,5 mm conectada à seringa de 10 mL do tipo Luer Lok™ (Becton, Dickinson and Company, NJ, Estados Unidos), mantendo-se baixa pressão de sucção, com vácuo entre 1 e 3 mL.

Uma vez obtido o volume de 10 mL removeu-se a cânula de lipoaspiração, conectou-se tampa de vedação tipo Luer Lok™ (Becton, Dickinson and Company, NJ, Estados Unidos) e substituiu-se o êmbolo da seringa por uma rolha de silicone.

Após coletar 12 seringas procedeu-se à centrifugação do material durante três minutos a 3 000 rpm (700 x g) (Technofat, São Paulo, Brasil). O componente aquoso foi drenado e através do uso de micropipetas removeu-se a camada oleosa (Figura 3).

Figura 3 – Camadas após a centrifugação: óleo, gordura e componente aquoso

Para o grupo EE utilizou-se o produto resultante como material a ser enxertado (Figura 4), e para o grupo EC realizou-se o isolamento celular em metade do volume obtido, o que permitiu suplementar a outra metade com células da fração vascular estromal na proporção de um para um (Figura 5).

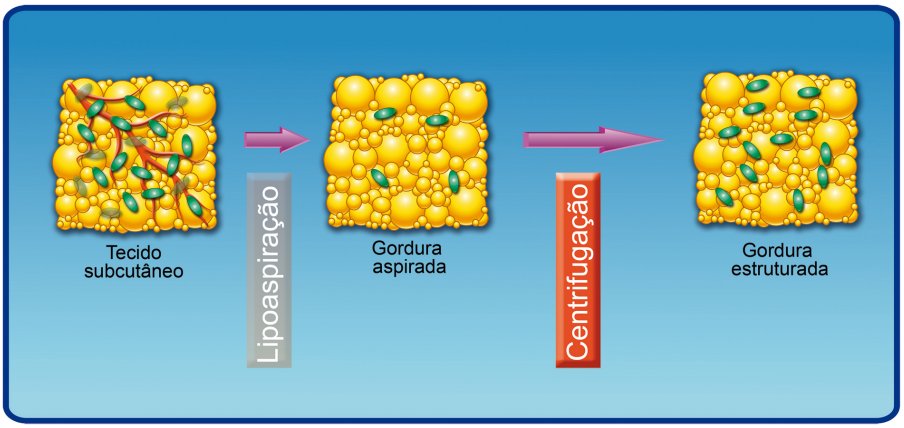

Figura 4 – Método para o grupo EE

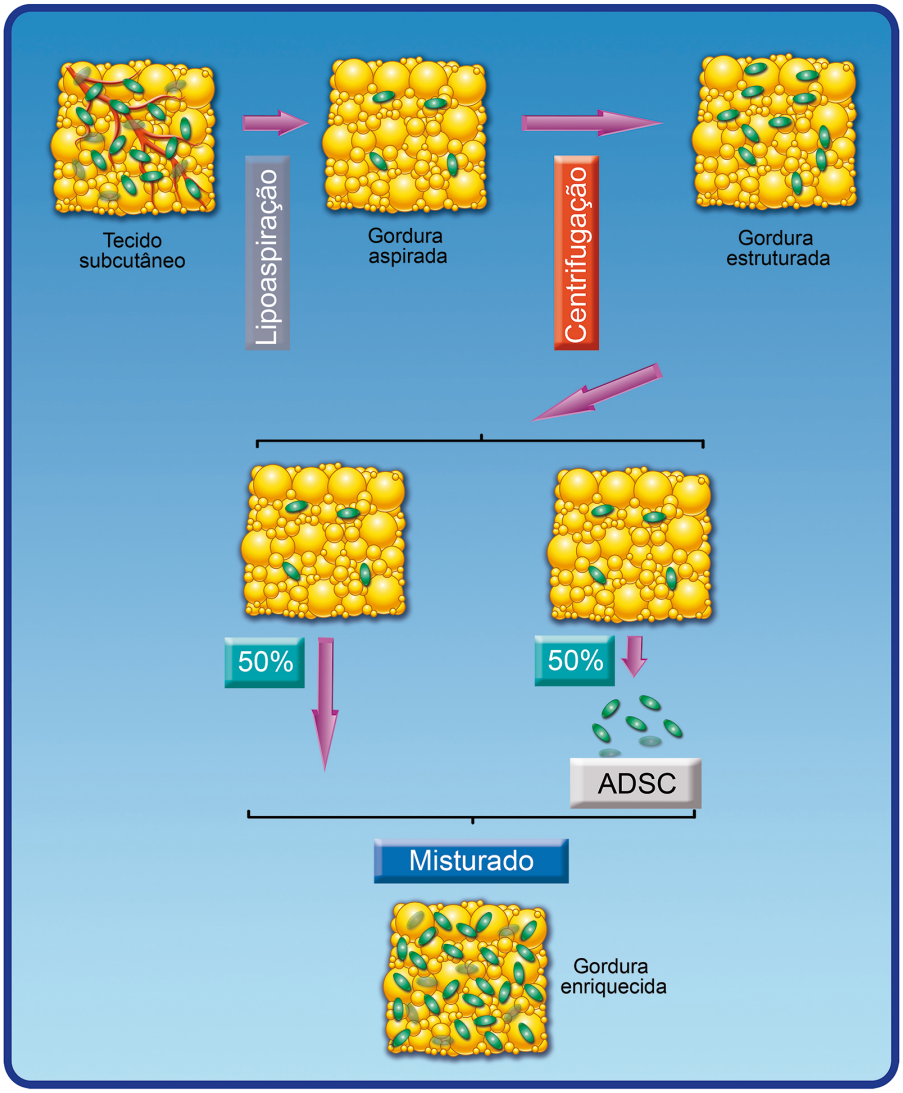

Figura 5 – Método para o grupo EC

Estimando-se um rendimento de 50 % após o processo de centrifugação determinou-se que para cada 1 mL de enxerto dever-se-iam lipoaspirar 2 mL no grupo EE e 4 mL no grupo EC.

Para a aplicação em face transferiu-se o tecido adiposo em seringas de 1 mL e utilizaram-se cânulas rombas com calibre entre 1,4 e 1,8 mm.

Através de incisões de aproximadamente 2 mm, introduziu-se a cânula entre os tecidos e somente ao seu recuo realizou-se a injeção de quantidades pequenas variando entre 0,05 e 0,1 mL.

Para cada área a ser enxertada planejou-se o posicionamento de incisões em no mínimo duas direções, introduzindo-se os enxertos nos planos subdérmico e intramuscular (Figura 6).

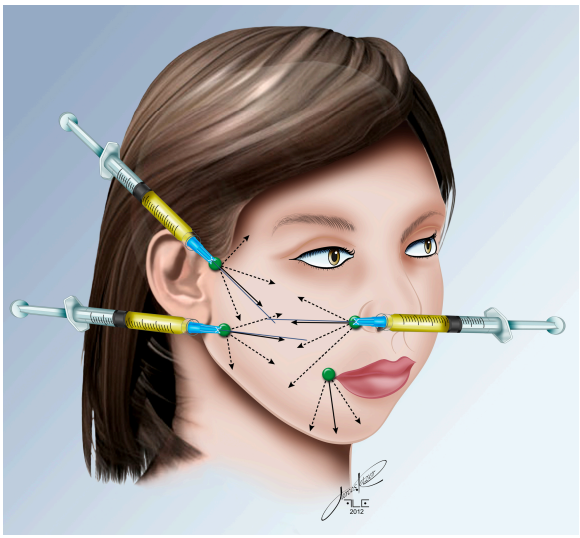

Figura 6 – Injeção do tecido adiposo nos planos subdérmico e intramuscular

Com o intuito de evitar possível distorção anatômica da área a ser enxertada optou-se por realizar lipoenxertia sem o uso prévio de solução anestésica vasoconstritora, e tendo como referência a obtenção de simetria com a hemiface contralateral não se permitiu qualquer tipo de supercorreção.

A síntese das incisões foi realizada através de pontos separados com fio de sutura mononylon 6-0, e para a área doadora realizou-se curativo estéril de micropore.

Após o término do ato anestésico-cirúrgico encaminhou-se o paciente para a sala de recuperação pós-operatória e em seguida para o setor de enfermaria. Alta hospitalar foi programada após 24 horas, na ausência de intercorrências.

Isolamento celular

Após a centrifugação do tecido adiposo realizou-se para o grupo EC o isolamento de células através de digestão enzimática com colagenase IA (Sigma-Aldrich, St Louis, Estados Unidos) a 0,15 %, durante 20 minutos, em banho-maria a 37 °C.

Em seguida, procedeu-se ao bloqueio enzimático utilizando-se HBSS[I] (Invitrogen, Carlsbad, Estados Unidos), centrifugou-se a suspensão celular durante cinco minutos a 1 500 rpm (176 x g), e ressuspendeu-se o botão celular em 1 mL de solução fisiológica a 0,9 %.

Adicionou-se este agregado de células ao restante do tecido adiposo misturando-se cuidadosamente este conteúdo da fração vascular estromal ao enxerto. Para a adesão das células à gordura esperou-se cerca de 10 minutos e a seguir transferiu-se este conteúdo enriquecido com células regenerativas para seringas de injeção.

[I] HBSS: Solução de Hank.

Avaliação

Para análise dos resultados estabeleceram-se parâmetros clínicos, celulares e radiológicos.

Avaliação clínica

Para todos os pacientes participantes realizou-se avaliação pré-operatória incluindo as variáveis de idade, sexo, raça, índice de massa corpórea, presença de comorbidades e classificação fenotípica de acordo com a classificação OMENS-Plus (Anexo B).

Durante o transoperatório registraram-se variáveis como tempo cirúrgico, volume de solução de infiltração, volume lipoaspirado, rendimento após a centrifugação, volume de tecido submetido a tratamento enzimático e volume de enxerto.

No pós-operatório documentou-se a presença de complicações relativas ao procedimento cirúrgico, realizando-se também o registro fotográfico sob técnica padronizada em posições de frente, perfil, oblíquas direita e esquerda, e basilar após uma semana, um mês, três e seis meses.

Avaliação celular

Imediatamente após o término do procedimento cirúrgico, amostras de tecido adiposo sem o enriquecimento celular do grupo EE e com e sem o enriquecimento celular do grupo EC foram enviadas ao Laboratório do Centro de Estudos do Genoma Humano do IB-USP.

Após três lavagens em solução de PBS[I] (137mM NaCl, 2,7 mM KCl, 10 mM Na_2HPO_4, 2 mM KH_2PO_4, pH 7,4) estas amostras foram processadas de maneira análoga ao centro cirúrgico.

Para análise de viabilidade celular quantificou-se o número total de células viáveis por mL de tecido obtido através do método de exclusão com Azul de Trypan em câmara de Neubauer.

Para caracterização imunofenotípica as células foram lavadas em solução de PBS e ressuspendidas em 100 µL desta mesma solução. Anticorpos específicos para cada epítopo analisado (Becton, Dickinson and Company, NJ, Estados Unidos) foram incubados junto às células durante uma hora a 4 °C. As células foram novamente lavadas com PBS e prontamente fixadas em paraformaldeído a 1 %. Todas as análises foram realizadas no citômetro de fluxo "Easy Cyte" (Millipore - Guava Technologies, Billerica, Estados Unidos) e com o uso do software "Guava Express Plus" (Millipore - Guava Technologies, Billerica, Estados Unidos). Utilizaram-se marcadores para células mesenquimais (CD[II]29, CD73, CD90, CD105), para células endoteliais (CD31), e para células hematopoiéticas (CD45) (Becton, Dickinson and Company, NJ, Estados Unidos).

[I] PBS: Tampão fosfato-salino.
[II] CD: Grupamento de diferenciação.

Avaliação radiológica

Para cada paciente foram realizados dois exames tomográficos em face, o primeiro deles no período pré-operatório e o segundo, seis meses após o procedimento cirúrgico.

Todos os exames foram realizados no Instituto de Radiologia do HC-FMUSP através de aparelhos de múltiplos detectores, modelos "Mx8000 IDT 10" e "IDT 16" (Phillips Medical Systems, Eindhoven, Holanda) e "Discovery VCT 64" (GE Healthcare, San Diego, Estados Unidos), sem a utilização de meios de contraste, e com o armazenamento em sistema de gerenciamento de informações e imagens de longo prazo, modelo "iSite PACS" (Phillips Medical Systems, Eindhoven, Holanda).

Referente ao método para aquisição de imagens preconizou-se colimação de 1 mm e reconstrução a cada 0,5 mm posicionando-se a cabeça do paciente de acordo com parâmetros definidos (boca fechada, angulações semelhantes e centralização do plano mediano confirmado pelo posicionamento simétrico de estruturas craniofaciais pareadas)[106].

Para análise dos exames utilizou-se o software "Osirix MD" (Pixmeo, Bernex, Suíça) em computador "MacBook Air" (1,7 GHz Intel Core i5, 4 GB) contendo sistema operacional "Mac OS X Lion" (Apple, Cupertino, Estados Unidos). "Osirix MD" é um programa de computador de acesso aberto, regulamentado pelo FDA[I] como dispositivo para o diagnóstico por imagem em medicina, e que permite reconstruir imagens tridimensionais coordenando dados e diversas mensurações. Com o intuito de evitar viés de aferição todos os exames

[I] FDA: "U.S. Food and Drug Administration".

foram anonimizados, os quais foram subsequentemente analisados de maneira aleatória e repetida por um único pesquisador e autor deste estudo (Figura 7).

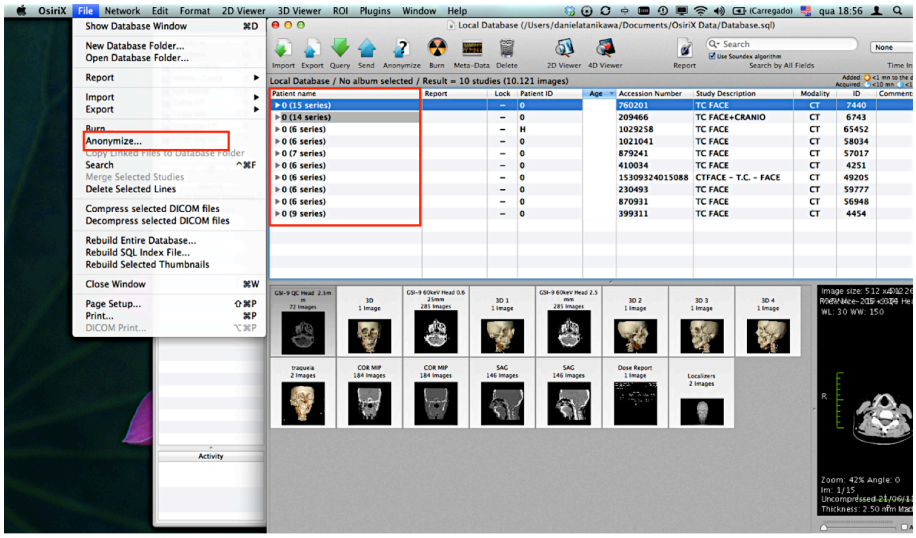

Figura 7 – Ferramenta para anonimizar os exames

PARÂMETROS ANATÔMICOS

Para a obtenção de imagens comparáveis nos períodos pré e pós-operatório, com simetria em termos de lateralidade e igualdade de posicionamento anteroposterior e craniocaudal, e a correção de pequenas diferenças nos planos tomográficos decorrentes da posição da cabeça no momento do exame, utilizou-se o alinhamento vinculado pelo modo 3D MPR[1] (Figura 8).

---

[1] 3D MPR: Modo de reformatação multiplanar 3D.

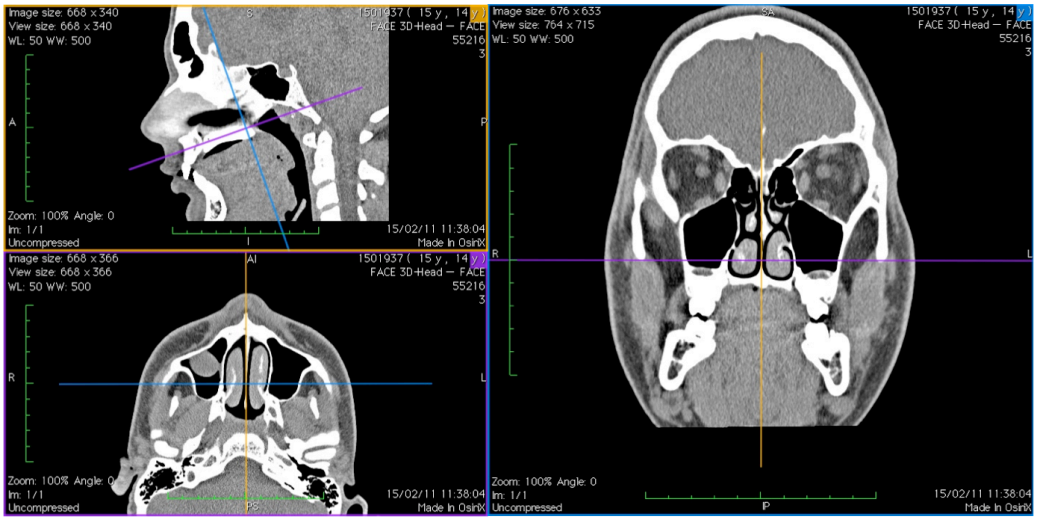

Figura 8 – Alinhamento vinculado pelo modo 3 D MPR

Nos cortes axiais definiu-se a inclinação dos cortes em direção paralela ao plano palatino e para a análise das imagens vinculadas a reconstruções tridimensionais consideraram-se como limites anatômicos a linha paralela ao plano de Frankfurt tangenciando a margem orbital superior e a linha perpendicular a este mesmo plano tangenciando o ponto mais anterior da orelha, localizados no lado não afetado (Figura 9).

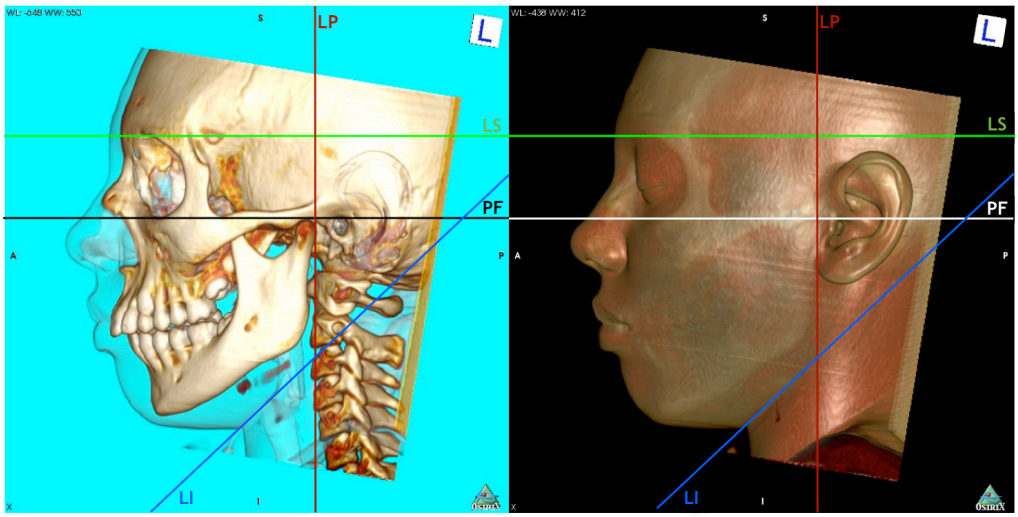

Figura 9 – Limites anatômicos: (PF) Plano de Frankfurt, (LS) limite superior, (LI) limite inferior, (LP) limite posterior)

VARIÁVEIS DE ANÁLISE VOLUMÉTRICA

A partir do modo de renderização por volume obteve-se a reconstrução tridimensional do exame e com a aplicação dos limites acima mencionados definiu-se a região facial a ser analisada.

Após o alinhamento laterolateral capturaram-se imagens em aquisição de partes moles com sobreposição óssea e somente de partes moles que permitissem a posterior correlação fotográfica dos resultados.

De acordo com o plano médio-sagital dividiu-se a face em dois segmentos, e através de ferramentas do sistema de navegação do software calculou-se o volume das hemifaces acometida e não acometida (ou normal) (Figura 10).

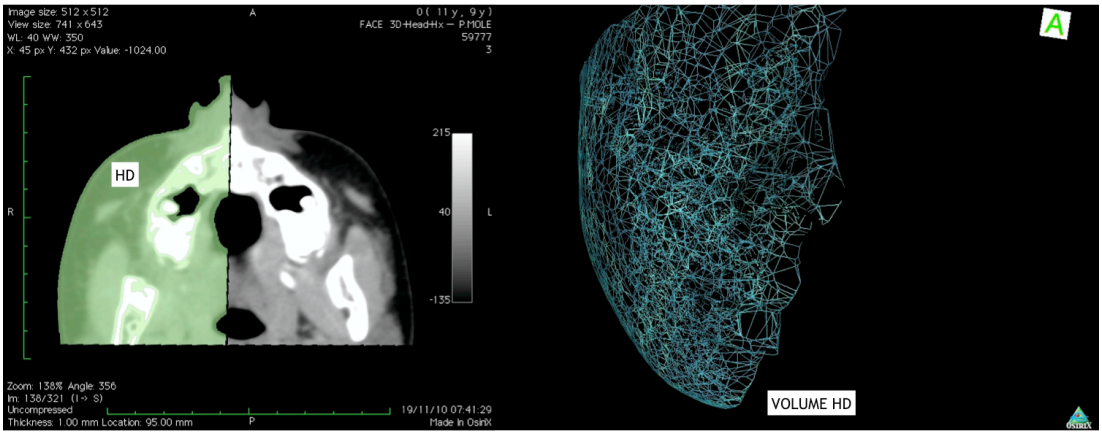

Figura 10 – Mensurações volumétricas

Subtraindo-se o volume da hemiface acometida do volume da hemiface normal obteve-se a diferença de simetria nos tempos pré e pós-operatório. Portanto:

Volume da hemiface normal – Volume da hemiface acometida = Diferença de simetria

Subtraindo-se a diferença de simetria no tempo pós-operatório do pré-operatório obteve-se o volume mantido. Portanto:

Diferença de simetria no pré - Diferença de simetria no pós = Volume mantido

Dividindo-se o volume mantido pela diferença de simetria no tempo pré-operatório obteve-se o índice de pemanência em termos de simetria cuja multiplicação por cem revelou o índice percentual de permanência em simetria. Portanto:

$$\frac{\textbf{Volume mantido}}{\textbf{Diferença de simetria no pré-operatório}} \times 100 = \textbf{Índice percentual de permanência em simetria}$$

Dividindo-se o volume mantido pelo volume enxertado obteve-se o índice de permanência real cuja multiplicação por cem revelou o índice percentual de permanência real. Portanto:

$$\frac{\textbf{Volume mantido}}{\textbf{Volume enxertado}} \times 100 = \textbf{Índice percentual de permanência real}$$

Subtraindo-se a diferença de simetria no tempo pré-operatório do volume enxertado obteve-se a acurácia da predição de volume necessário. Portanto:

Volume enxertado - Diferença de simetria no pré = Acurácia da predição de volume

VARIÁVEIS DE ANÁLISE LINEAR

A partir de reconstrução tridimensional utilizando algoritmo ósseo estabeleceram-se quatro pontos de referência localizados no lado não acometido: canto lateral da órbita, ponto caudal do processo zigomático da maxila, ângulo da mandíbula e tubérculo mentual.

Em seguida, transferindo-se para o modo de visualização axial identificaram-se os quatro cortes nos quais apareciam os pontos de referência previamente demarcados para os quais mensurou-se a espessura máxima do revestimento de partes moles em ambas as hemifaces (Figura 11).

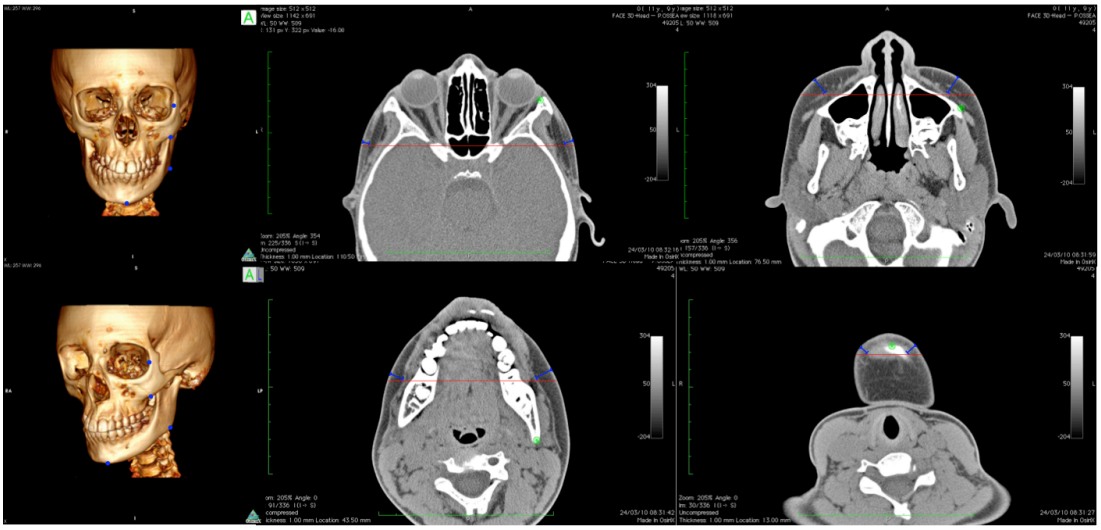

Figura 11 – Mensurações lineares

Dividindo-se a espessura de partes moles do lado acometido pela espessura de partes moles do lado normal obteve-se o índice de espessura nos tempos pré e pós-operatório de cada uma das quatro referências. Portanto:

$$\frac{\textbf{Espessura de partes moles da hemiface acometida}}{\textbf{Espessura de partes moles da hemiface normal}} = \textbf{Índice de espessura}$$

CLASSIFICAÇÃO DOS RESULTADOS

De acordo com os valores para o índice de permanência real estabeleceu-se o seguinte sistema classificatório de resultados:

- Excelente: índice de permanência real > 75 %;
- Bom: índice de permanência real entre 50 e 75 %;
- Insatisfatório: índice de permanência real < 50 %.

Análise estatística

Descritiva

As análises descritivas para os dados quantitativos com distribuição normal foram realizadas apresentando-se as médias acompanhadas dos respectivos desvios-padrão. Os pressupostos de distribuição normal em cada grupo e a homogeneidade das variâncias entre os grupos foram avaliados, respectivamente, com o teste de Shapiro-Wilk e com o teste de Levene. As variáveis categóricas foram expressas através de suas frequências e porcentagens.

Inferencial

Para as variáveis quantitativas onde se compararam mais do que duas médias utilizou-se a análise de variância (ANOVA) de duplo fator para medidas repetidas e ANOVA de um fator. Para as variáveis onde se compararam duas médias apenas optou-se pelo teste "t de Student". As variáveis categóricas foram analisadas com o teste exato de Fisher e o teste razão de verossimilhança ("Likelihood ratio"). Risco relativo (RR) e suas variáveis foram calculados para servir como instrumento de associação entre as variáveis independentes (grupos EE e EC) e a variável dependente (tipo de resultado obtido). Em todas as análises inferenciais considerou-se uma probabilidade de erro do tipo I (α) de 0,05. As análises estatísticas descritivas e inferenciais foram executadas com o software "SPSS Statistics" versão 17.0 (SPSS Inc., Chicago, Estados Unidos).

RESULTADOS

RESULTADOS

Clínicos

População do estudo

Entre janeiro de 2010 e junho de 2011, 18 pacientes elegíveis foram randomizados, alocando-se nove para o grupo EE e nove para o grupo EC. Durante o seguimento do estudo dois pacientes do grupo EE abandonaram o tratamento, e para o grupo EC dois pacientes foram excluídos por inadequação dos exames tomográficos. Para os demais participantes em ambos os grupos (N=14) observou-se a distribuição homogênea de características demográficas pré-operatórias (Tabela 1).

Tabela 1 – Características pré-operatórias dos pacientes submetidos a enxerto autógeno estruturado (EE) e enxerto autógeno estruturado e suplementado com células estromais derivadas do tecido adiposo (EC)

Variável	EE	EC	*p*
Idade	18,7	12,1	0,06
Sexo			
Masculino	3 (43%)	2 (28%)	1,00
Feminino	4 (57%)	5 (72%)	
Raça			
Branco	5 (72%)	4 (58%)	0,36
Negro	-	1 (14%)	
Amarelo	-	1 (14%)	
Outros	2 (28%)	1 (14%)	
IMC			
Abaixo de 20	3 (43%)	2 (28%)	1,00
Entre 20 e 25	4 (57%)	5 (72%)	
Entre 25 e 30	-	-	
Acima de 30	-	-	
Comorbidades	-	-	1,00
OMENS-Plus (média)	$O_1M_1E_3N_0S_2$	$O_1M_1E_3N_0S_2$	1,00

NOTA: Idade em anos

Transoperatório

Para o grupo EE o tempo cirúrgico médio foi de 80 minutos e para o grupo EC houve um acréscimo médio de 45 minutos. Em relação ao volume de solução de infiltração observou-se que para cada 1 mL lipoaspirado utilizou-se aproximadamente 1 mL em ambos os grupos (1,09 mL no grupo EE e 1,01 mL no grupo EC). No grupo EC o volume lipoaspirado foi 50 % superior quando comparado ao grupo EE. Em termos de rendimento após o processo de centrifugação obteve-se médias de 41,5 e 46,9 % para os grupos EE e EC. Para o

grupo EE o volume médio enxertado foi de 29 mL e para o grupo EC esta variável foi de 27 mL (Tabela 2).

Tabela 2 – Características transoperatórias para os grupos submetidos a enxerto autógeno estruturado (EE) e enxerto autógeno estruturado e suplementado com células estromais derivadas do tecido adiposo (EC)

Variável	EE	EC	*p*
Tempo cirúrgico	80	125	<0,001
Volume de infiltração	112	152	0,54
Volume lipoaspirado	103	150	0,54
Rendimento após centrifugação	41,5	46,9	0,11
Volume submetido a tratamento enzimático	-	35	-
Volume de enxerto	29	27	0,43

NOTA: Tempo cirúrgico em minutos, volume em mL, rendimento em %.

Seguimento pós-operatório

Durante o seguimento dos pacientes observou-se para ambos os grupos a presença de edema discreto e de resolução espontânea durante as primeiras duas semanas de pós-operatório e dor leve em área doadora, responsiva a analgésicos não-opióides. Com relação ao surgimento de intercorrências não ocorreram casos de complicação hemorrágica, infecciosa ou a formação de cistos e/ou seroma em nenhum dos grupos.

Caracterização das células de origem estromal

Viabilidade

A tabela 3 apresenta os valores médios do número de células viáveis por mL de tecido para os grupos EE e EC antes e após o processo de enriquecimento celular. Para as três situações detectou-se grande variação entre os indivíduos sem correlação com idade, sexo, raça ou índice de massa corpórea. Para os grupos EE e EC antes do enriquecimento celular os valores médios obtidos mostraram-se semelhantes (p = 0,98), mas para o grupo EC após o processo de enriquecimento observou-se um aumento médio de 73% nestes valores, o que se mostrou estatisticamente significativo (p = 0,015).

Tabela 3 – Número total de células viáveis nas amostras de enxerto autógeno estruturado (EE) e enxerto autógeno estruturado e suplementado com células estromais derivadas do tecido adiposo (EC) antes e após o processo de enriquecimento

	EE	EC antes	EC após
Média	5,6	5,7	9,9
Mínimo	0,5	0,2	0,39
Máximo	30	15	20
Desvio padrão	10,8	5,7	8,4
p		0,98	0,015

NOTA: Nº de células / mL de tecido x 10^5

Caracterização imunofenotípica

Nos ensaios de imunofenotipagem e para ambos os grupos observou-se marcação positiva para marcadores mesenquimais (CD29, CD73, CD90 e CD105) e negativa para marcadores endoteliais (CD31) e hematopoiéticos (CD45) (Tabela 4, Figura 12).

Tabela 4 – Valores obtidos por citometria de fluxo

	CD29	CD73	CD90	CD105	CD31	CD45
Média	98,6	96,9	98	95,3	0,4	6,3
Mínimo	79,7	89,8	95,1	84	0	0
Máximo	99,4	99,8	99,6	98,9	2,3	29,5
Desvio padrão	0,9	2,8	1,6	4,7	0,7	10,3

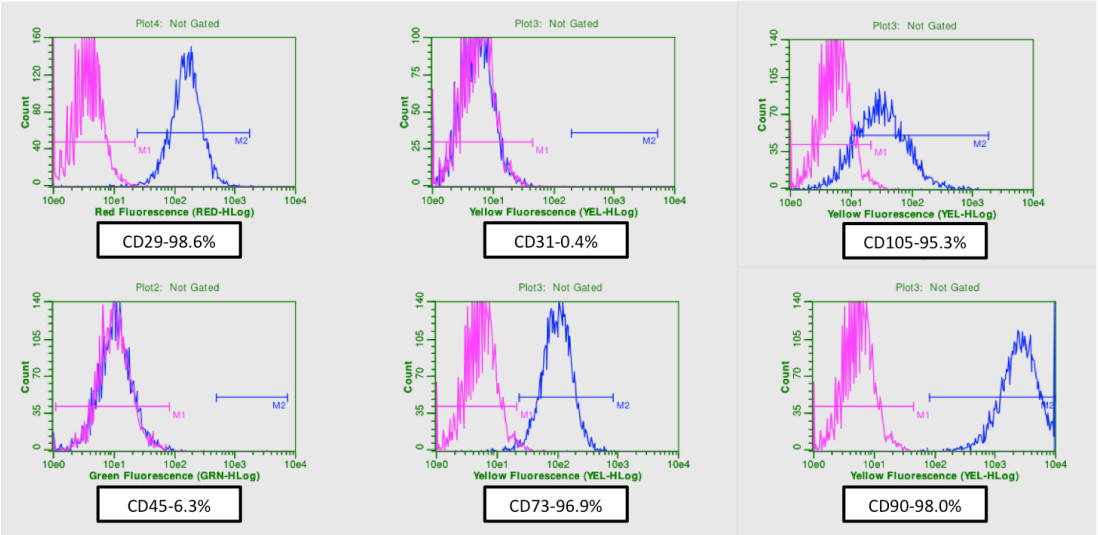

Figura 12 – Ensaio de imunofenotipagem de um dos pacientes

Radiológicos

Variável volume de hemiface acometida no pré-operatório

A tabela 5 apresenta os valores comparativos do volume de hemiface acometida no pré-operatório, observando-se distribuição homogênea das deformidades em relação à severidade entre os grupos (p = 0,95).

Tabela 5 – Valores obtidos para a variável volume de hemiface acometida no pré-operatório

	EE	EC	*p*
Média	419,9	421,6	0,95
Mínimo	315	368	
Máximo	498	524	
Desvio padrão	63	56,4	

NOTA: Valores em cm^3

Variável diferença de simetria no pré-operatório

A tabela 6 mostra os valores comparativos da diferença de simetria entre as hemifaces no pré-operatório, com comprometimento semelhante nos grupos EE e EC (p = 0,41).

Tabela 6 – Valores obtidos para a variável diferença de simetria no pré-operatório

	EE	EC	*p*
Média	32,1	28	0,41
Mínimo	21	15	
Máximo	51	41	
Desvio padrão	9,4	8,7	

NOTA: Valores em cm^3

Variável diferença de simetria no pós-operatório

Na tabela 7 observam-se os valores comparativos para a diferença de simetria entre as hemifaces no pós-operatório, com diferença estatisticamente significativa para o grau de correção das deformidades no grupo EC (p = 0,008) (Gráfico 1).

Tabela 7 – Valores obtidos para a variável diferença de simetria no pós-operatório

	EE	EC	p
Média	15	4,9	0,008
Mínimo	2	-1	
Máximo	28	8	
Desvio padrão	8	2,9	

NOTA: Valores em cm^3

Gráfico 1 – Variável diferença de simetria no pré e no pós-operatório

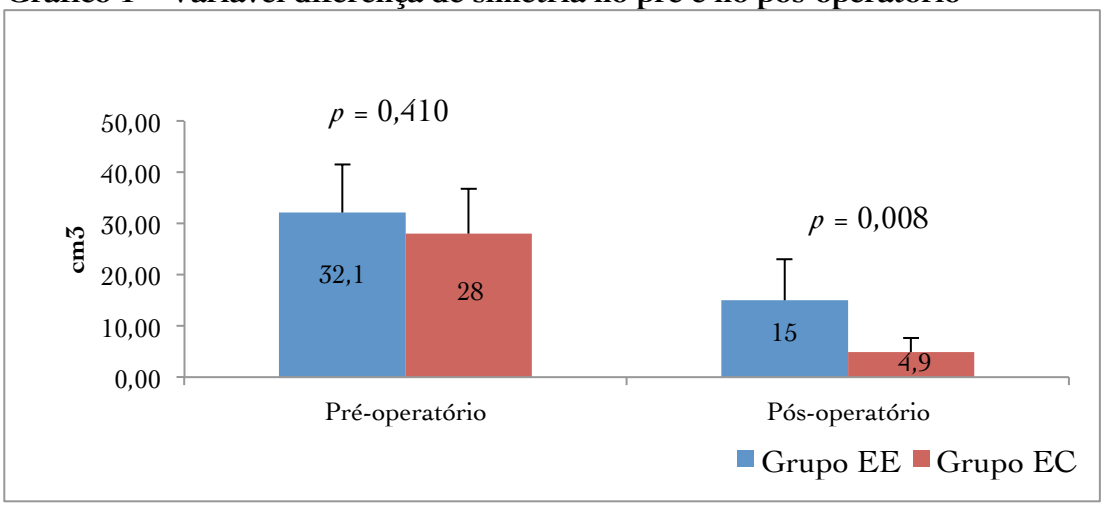

Variável índice de permanência em termos de simetria

A tabela 8 apresenta os valores percentuais para o índice de permanência em termos de simetria, com diferença estatisticamente significativa para o grau de permanência em relação à hemiface contralateral no grupo EC (p = 0,003) (Gráfico 2).

Tabela 8 – Valores obtidos para a variável índice de permanência em termos de simetria

	EE	EC	*p*
Média	51	84	0,003
Mínimo	28	78	
Máximo	94	106	
Desvio padrão	21	10	

NOTA: Valores em %

Gráfico 2 – Variável índice de permanência em termos de simetria

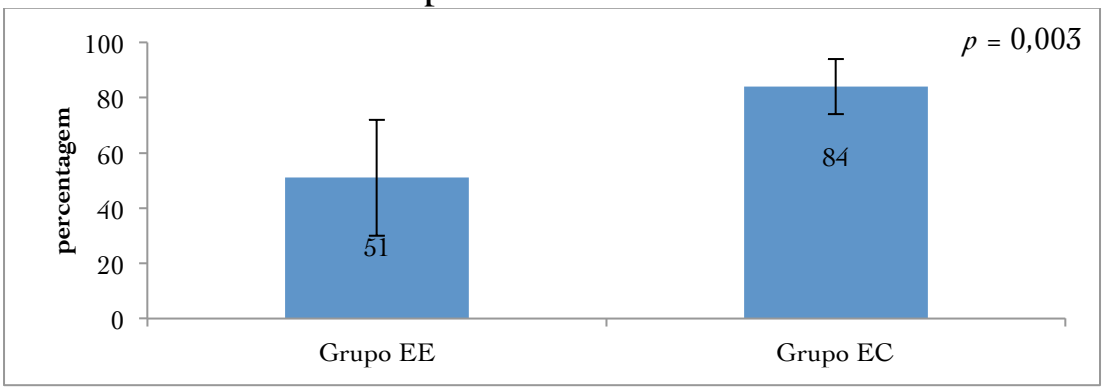

Variável índice de permanência real

A tabela 9 mostra os valores percentuais para o índice de permanência em relação ao volume que foi enxertado, confirmando-se índice de permanência estatisticamente superior para o grupo EC (p = 0,002) (Gráfico 3).

Tabela 9 – Valores obtidos para a variável índice de permanência real

	EE	EC	*p*
Média	54	88	0,002
Mínimo	28	78	
Máximo	91	106	
Desvio padrão	20	13	

NOTA: Valores em %

Gráfico 3 – Variável índice de permanência real

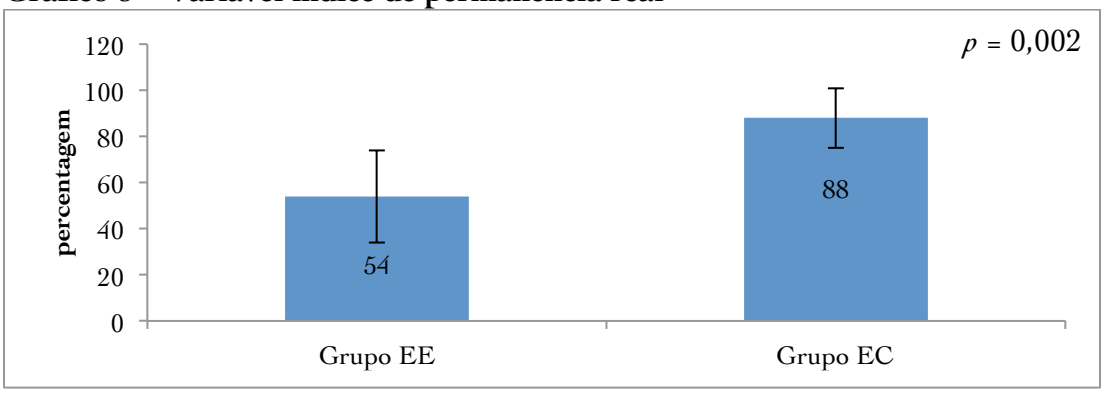

Variável acurácia da predição de volume necessário

Na tabela 10 observam-se os valores comparativos para a variável acurácia da predição de volume necessário, que confirma acurácia semelhante entre os grupos EE e EC (p = 0,74).

Tabela 10 – Valores obtidos para a variável acurácia da predição de volume necessário

	EE	EC	*p*
Média	-2,3	-1,4	0,74
Mínimo	-14	-10	
Máximo	+1	+2	
Desvio padrão	5,3	4,1	

NOTA: Valor (-) corresponde ao volume que faltou ser enxertado, valor (+) corresponde ao volume enxertado em excesso

Variável índice de espessura para o canto lateral

Para a variável índice de espessura para o canto lateral detectou-se aumento expressivo no grupo EC (p = 0,002), mas o mesmo não pôde ser observado no grupo EE (p = 0,58) (Tabela 11, Gráfico 4).

Tabela 11 – Valores obtidos para a variável índice de espessura para o canto lateral no pré e no pós-operatório

	EE pré	EE pós	EC pré	EC pós
Média	0,78	0,80	0,72	0,91
Mínimo	0,61	0,63	0,57	0,79
Máximo	0,95	0,97	0,89	1,06
Desvio padrão	0,13	0,14	0,11	0,10
p	0,58		0,002	

Gráfico 4 – Variável índice de espessura para o canto lateral

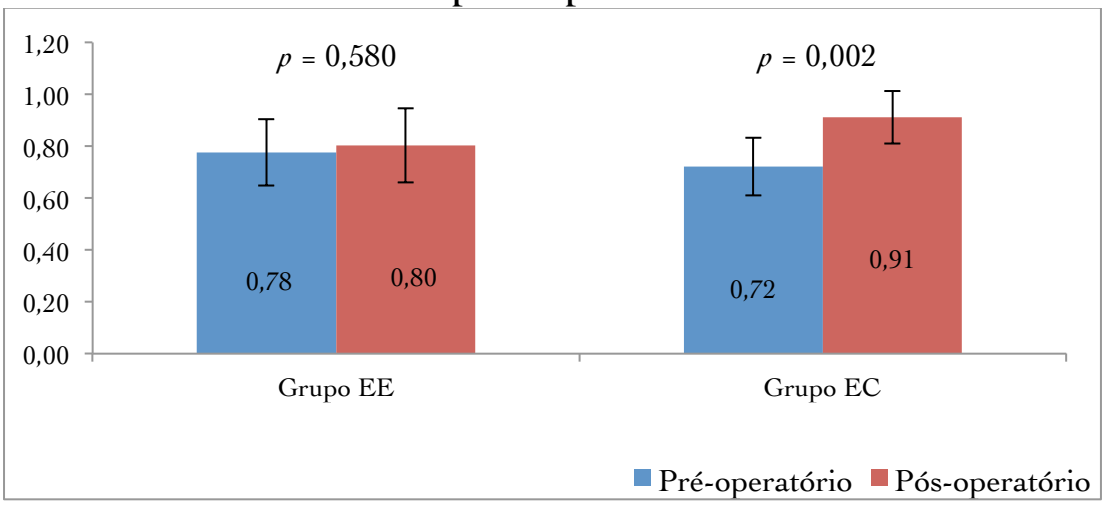

Variável índice de espessura para o processo zigomático da maxila

Para a variável índice de espessura para o processo zigomático da maxila houve aumento expressivo no grupo EC (p = 0,01), mas o mesmo não pôde ser detectado no grupo EE (p = 0,18) (Tabela 12, Gráfico 5).

Tabela 12 – Valores obtidos para a variável índice de espessura para o processo zigomático da maxila no pré e no pós-operatório

	EE pré	EE pós	EC pré	EC pós
Média	0,87	0,95	0,86	1,02
Mínimo	0,77	0,81	0,73	0,96
Máximo	0,91	1,15	1,00	1,18
Desvio padrão	0,06	0,11	0,12	0,08
p	0,18		0,01	

Gráfico 5 – Variável índice de espessura para o processo zigomático da maxila

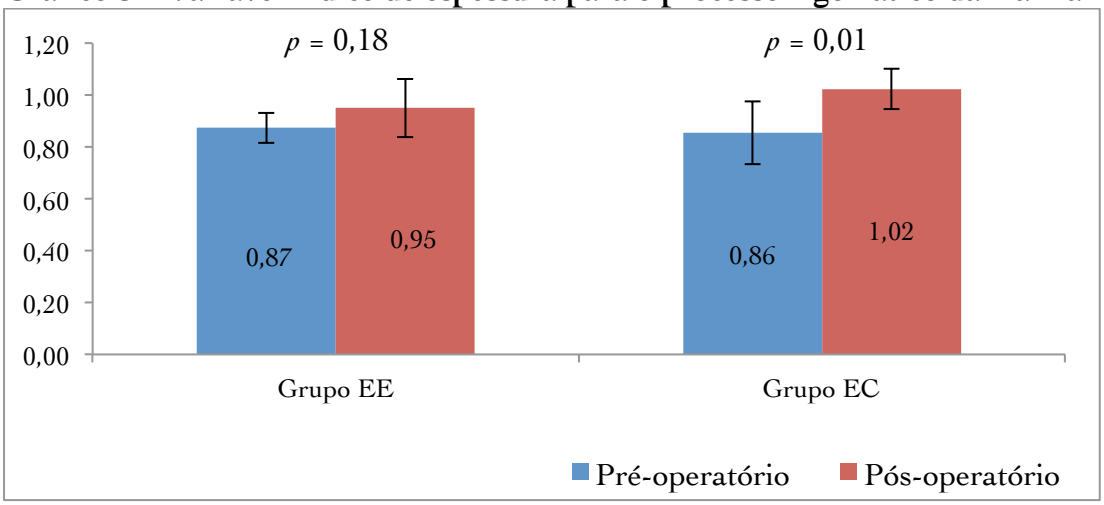

Variável índice de espessura para o ângulo da mandíbula

A tabela 13 apresenta os valores comparativos para o índice de espessura para o ângulo da mandíbula com melhora significativa em ambos grupos ($p < 0,05$) (Gráfico 6).

Tabela 13 – Valores obtidos para a variável índice de espessura para o ângulo da mandíbula no pré e no pós-operatório

	EE pré	EE pós	EC pré	EC pós
Média	0,67	0,85	0,78	1,05
Mínimo	0,48	0,64	0,69	0,77
Máximo	0,85	0,98	0,91	1,18
Desvio padrão	0,12	0,09	0,08	0,20
p	0,009		0,001	

Gráfico 6 – Variável índice de espessura para o ângulo da mandíbula

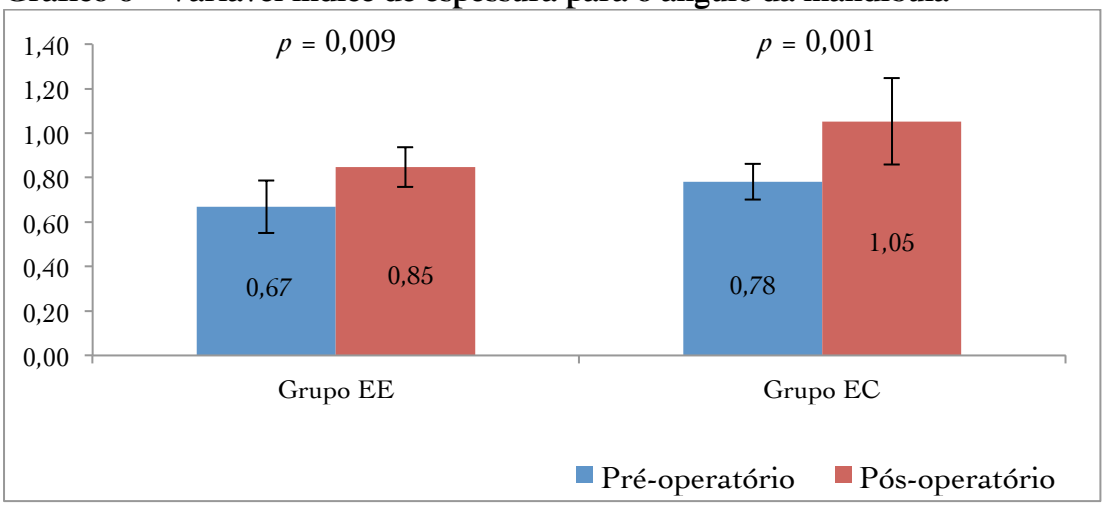

Variável índice de espessura para o tubérculo mentual

Para a variável índice de espessura para o tubérculo mentual detectou-se melhora significativa no grupo EC (p = 0,04), mas o mesmo não ocorreu no grupo EE (p = 0,59) (Tabela 14, Gráfico 7).

Tabela 14 – Valores obtidos para a variável índice de espessura para o tubérculo mentual no pré e no pós-operatório

	EE pré	EE pós	EC pré	EC pós
Média	0,75	0,84	0,79	1,00
Mínimo	0,47	0,70	0,70	0,82
Máximo	0,90	0,95	0,86	1,20
Desvio padrão	0,17	0,11	0,07	0,11
p	0,59		0,04	

Gráfico 7 – Variável índice de espessura para o tubérculo mentual

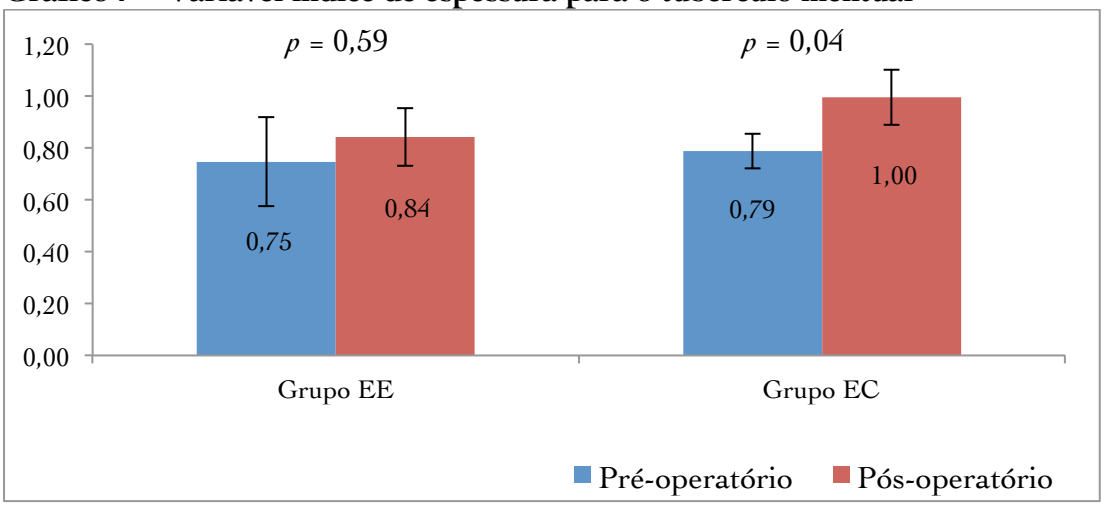

Classificação dos resultados

Com base no sistema de classificação estabelecido neste estudo observou-se que no grupo EE ocorreram 14,3 % de resultados excelentes, 28,6 % de resultados bons e 57,1 % de resultados insatisfatórios. No grupo EC detectou-se 100 % de resultados considerados excelentes (Tabela 15).

Tabela 15 – Classificação dos resultados

	EE	EC
Excelente	1	7
Bom	2	-
Insatisfatório	4	-

NOTA: Valores em número de pacientes

Risco relativo (RR), aumento absoluto de risco (AAR) e número necessário para tratar (NNT)

Com base na distribuição dos resultados expostos na tabela 15 calculou-se RR, AAR e NNT para as situações:

- Resultado excelente versus resultado bom e insatisfatório;
- Resultado bom e excelente versus resultado insatisfatório.

Na primeira situação observou-se que o grupo EC apresentou um risco de ter resultado excelente (RR) que equivaleu a 7 vezes o risco encontrado para os pacientes do grupo EE. Em termos absolutos (AAR) a intervenção representou um aumento de 85 % nestes valores. Assim sendo, para cada 1,17 pacientes que foram tratados existiu benefício da intervenção e isto foi estatisticamente significativo (p = 0,005).

Na segunda situação detectou-se que para o grupo EC o risco de ter resultado bom ou excelente (RR) equivaleu a 2,4 vezes o risco encontrado para os pacientes do grupo EE. Em termos absolutos (AAR) a intervenção representou um aumento de 57 % nestes valores, de modo que para cada 1,75 pacientes que foram tratados existiu o benefício da intervenção. No entanto, ao contrário da situação anterior não se observou diferença estatisticamente significativa (p = 0,07) (Tabela 16).

Tabela 16 – Risco relativo, aumento absoluto de risco e número necessário para tratar

	RR	IC 95 %	*p*	AAR	NNT
EXCELENTE X (BOM + INSATISFATÓRIO)	714	1,14 – 42,97	0,005	85	1,17
(EXCELENTE + BOM) X INSATISFATÓRIO	238	0,99 – 5,49	0,07	57	1,75

NOTA: Valores em % para RR e AAR

Correlação clínico-radiológica

As figuras 13 a 16 apresentam exemplos da correlação clínico-radiológica para os grupos EE e EC.



Figura 13 – Paciente do grupo EE. Pré-operatório à esquerda. Pós-operatório de 6 meses à direita. Índice de permanência em simetria de 43 %. Índice de permanência real de 46 %.

Figura 14 – Paciente do grupo EE. Pré-operatório à esquerda. Pós-operatório de 6 meses à direita. Índice de permanência em simetria de 45 %. Índice de permanência real de 62 %.

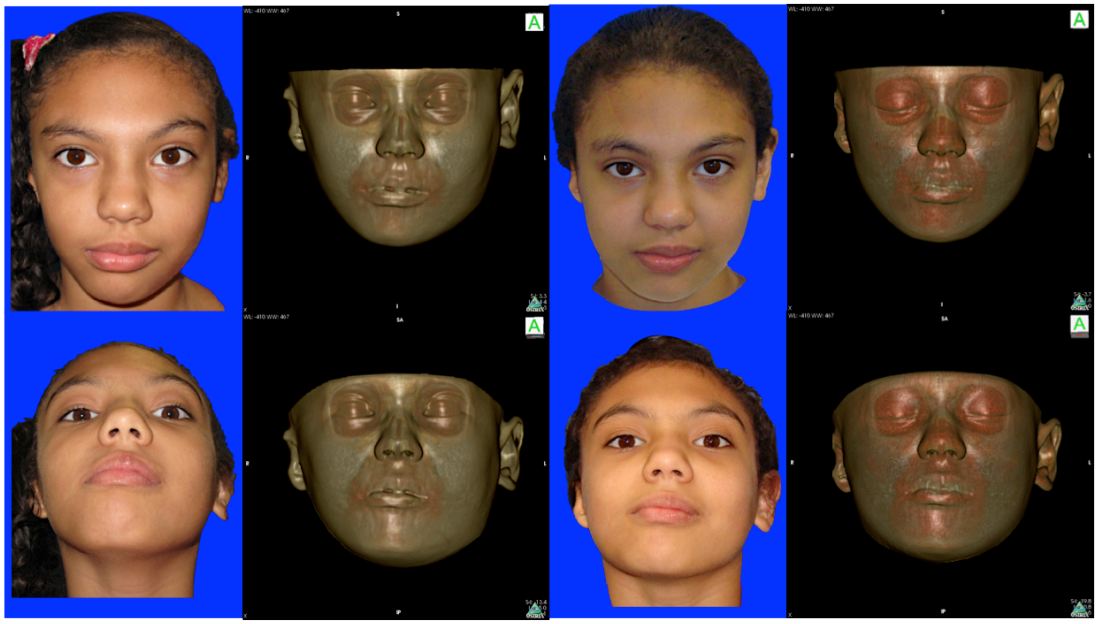

Figura 15 – Paciente do grupo EC. Pré-operatório à esquerda. Pós-operatório de 6 meses à direita. Índice de permanência em simetria de 106 %. Índice de permanência real de 106 %.

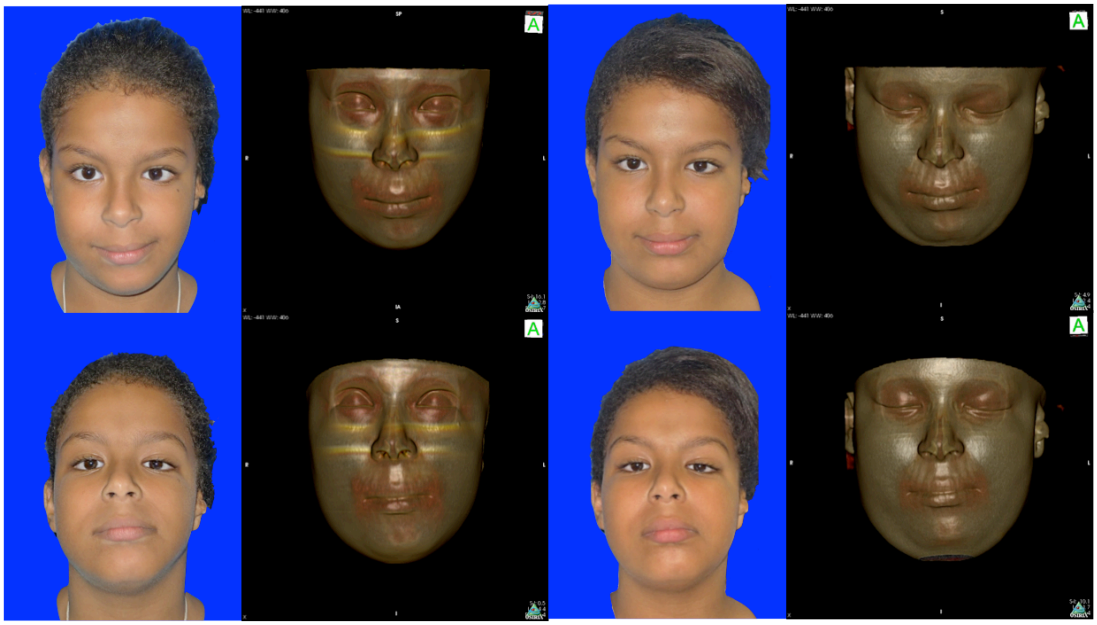

Figura 16 – Paciente do grupo EC. Pré-operatório à esquerda. Pós-operatório de 6 meses à direita. Índice de permanência em simetria de 84 %. Índice de permanência real de 78 %.

DISCUSSÃO

DISCUSSÃO

Considerações gerais

Apesar do enxerto autógeno de gordura ser realizado como enxerto em fragmentos desde 1890[I] apud(1) e como enxerto injetável desde 1920(51), foi somente nos últimos vinte anos que a popularidade deste tipo de procedimento aumentou, o que ocorreu em paralelo ao desenvolvimento da lipoaspiração e a tendência natural de se querer aproveitar a gordura removida.

Atualmente, no entanto, dúvidas permanecem com relação à viabilidade da gordura transferida, já que na análise crítica de literatura parece haver argumentos contra o sucesso consistente do procedimento(107).

Uma vez que na maioria dos estudos clínicos existentes acessam-se os resultados de maneira exclusivamente subjetiva, por observação e comparação de fotografias pré e pós-operatórias, existe a carência de mensurações objetivas documentando a sobrevida do tecido transplantado(52).

Além disto, para os diversos refinamentos que veem sendo descritos, os resultados mostram-se promissores, porém sem a comprovação científica que somente pode ser estabelecida através de ensaios clínicos randomizados e controlados, com bom nível de evidência médica(96).

[I] Neuber F. Fettransplantation. Bericht über die Verhandlungen der Detschen Gesellschaft für Chirurgie. Zentralbl Chir. 1893;22:66.

Correção da deficiência em partes moles associada à MC

A transferência de retalho microcirúrgico para correção das deficiências de partes moles faciais em pacientes portadores de microssomia craniofacial tem sido amplamente utilizada, principalmente porque durante anos os resultados do enxerto autógeno de gordura foram sinônimos de inconsistência[45].

Para a reconstrução microcirúrgica do contorno facial diversos retalhos foram descritos, incluindo os retalhos: inguinal, paraescapular, reto abdominal, da artéria epigástrica inferior superficial, grande dorsal, deltopeitoral, radial do antebraço e anterolateral da coxa[42, 108-110].

No entanto, apesar da reconstrução microcirúrgica ser efetiva, ela não é isenta de riscos e morbidade nesta população de pacientes.

Como a maioria deles se submete a diversos procedimentos reparadores, a reconstrução com retalho livre torna-se árdua. Fibrose dos tecidos decorrentes de dissecções anteriores é comum, e devido a incisões temporais prévias e à utilização do retalho de fáscia temporal superficial para reconstrução de orelha, vasos temporais superficiais nem sempre estão disponíveis como vasos receptores[111].

Além disto, é bastante comum a necessidade de revisões cirúrgicas para redução de volume e ressuspensão dos retalhos. Devido ao seu peso, os retalhos microcirúrgicos podem ceder e afetar estruturas vizinhas como a pálpebra inferior, e às vezes, a contratura do retalho provoca irregularidades na pele com o aparecimento de textura endurecida à palpação.

Finalmente, uma grande desvantagem para esta modalidade terapêutica é a necessidade de se esperar o término do tratamento esquelético após a estabilização do crescimento ósseo facial.

Diante destes inconvenientes e considerando-se as múltiplas intervenções estagiadas a que estes pacientes se submetem, a realização de lipoenxertia, mesmo que em sessões repetidas, tem sido proposta como forma de restabelecer o contorno facial em etapas mais precoces, durante a infância.

Em estudo comparativo realizado por Tanna, observou-se que para pacientes com microssomia craniofacial submetidos a lipoenxertia o número médio de procedimentos foi maior que para pacientes submetidos a reconstrução microcirúrgica da face (4,3 versus 2,2). No entanto, em relação ao tempo cirúrgico total, detectou-se menor período para os pacientes submetidos a lipoenxertia quando comparado com os pacientes submetidos a retalho livre (228 minutos versus 490 minutos)[42].

Com o desenvolvimento de novas estratégias e a melhora nos índices de sobrevida dos enxertos autógenos de gordura, acredita-se que o número médio de procedimentos e o tempo cirúrgico total possam ser reduzidos, o que certamente terá implicações importantes em termos de morbidade e custos para o paciente.

Estratégias para aumentar a sobrevida dos enxertos de gordura

O sucesso inconsistente, mas muitas vezes dramático, associado ao enxerto autógeno de gordura tem estimulado a busca por novas estratégias capazes de aumentar a sobrevivência do enxerto[10, 11, 112, 113].

Como exemplos, esforços têm sido feitos para aumentar o número de células viáveis, remover mediadores inflamatórios, minimizar danos mecânicos, e restaurar a integridade de membrana[114-117].

Através da suplementação de diversos materiais como o plasma rico em plaquetas (PRP), IGF-1[I] e ADSC, resultados promissores têm sido descritos.

IGF-1 pode estimular a adipogênese, transformando adipócitos imaturos em adipócitos maduros[118]. PRP parece estimular a formação de novos vasos sanguíneos[119, 120].

No caso de ADSC, quatro possíveis mecanismos parecem estar relacionados: ADSC podem se diferenciar em adipócitos, contribuindo para a regeneração do tecido adiposo; ADSC podem se diferenciar em células endoteliais e em células murais dos vasos, promovendo angiogênese[87, 121]; diversos fatores de crescimento angiogênicos como o HGF[II] e o SDF-1[III] podem ser liberados por ADSC em resposta à lesão, hipóxia e outras condições[122-125]; finalmente, e provavelmente o fator mais influente, é que ASC podem sobreviver como ASC originais[87].

ASC residem entre os adipócitos ou na matriz extracelular, especialmente ao redor dos vasos sanguíneos, contribuindo para a renovação do tecido adiposo, que usualmente é bastante lenta (entre 2 e 10 anos)[84]. No entanto, conforme sugerido pelo remodelamento do tecido adiposo após processo de isquemia e reperfusão, esta renovação para os enxertos de gordura sobreviventes ocorre durante os primeiros dois a três meses após o transplante[125]; e deste modo, o processo de reposição e atrofia pós-operatória da gordura enxertada, que comumente ocorre durante os primeiros seis meses após a injeção, parece ser afetado pelo número total de ASC[25].

[I] IGF-1: Fator de crescimento semelhante à insulina tipo 1.
[II] HGF: Fator de crescimento do hepatócito.
[III] SDF-1: Fator derivado do estroma 1.

Entretanto, apesar desta série de benefícios, alguns estudos sugerem que ASC quando cultivadas possam aumentar o crescimento de células tumorais ativas[126], o que gera preocupações quanto ao seu uso, por exemplo, dentro do tecido mamário após mastectomias[127], principalmente quando o cultivo envolve passagens superiores a quatro meses[128].

Por conta disto, alguns autores consideram que o uso de ADSC recém-isoladas e não expandidas seja um procedimento mais seguro e prático; não existindo relatos de transformação maligna associadas ao seu uso clínico até o momento.

Através deste estudo, que em nosso conhecimento é o primeiro ensaio clínico randomizado sobre o assunto, demonstrou-se de maneira objetiva que a suplementação com ADSC aumentou significativamente a permanência do enxerto autógeno de gordura em pacientes portadores de microssomia craniofacial.

Eficácia dos protocolos para isolamento da SVF

Desde o trabalho pioneiro publicado por Zuk em 2001, diversos protocolos têm sido utilizados para o isolamento do conteúdo da SVF a partir do tecido adiposo[18].

Entre os estudos clínicos, Yoshimura descreve processamento celular em 90 minutos, realizando digestão enzimática com colagenase a 0,075 % durante 30 minutos[23].

Tiryaki relata período de processamento de aproximadamente 120 minutos, utilizando incubação enzimática durante 40 a 60 minutos, em sistema automatizado conhecido como "Celution System" (Cytori Therapeutics, San Diego,

Estados Unidos) [103]. Enquanto aguarda o processo de isolamento celular, este autor realiza a enxertia de gordura; em seguida, mistura o botão celular contendo ADSC com PRP do próprio paciente, distribuindo esta solução sobre a área previamente enxertada.

No entanto, para nenhum destes protocolos utilizados clinicamente existe a avaliação sobre a SVF em termos de recuperação celular e viabilidade.

Em estudo realizado por Faustini em 2010, cinco protocolos diferentes foram avaliados, com resultados conflitantes. Enquanto para o sexo masculino o melhor protocolo em termos de rendimento celular incluiu digestão enzimática com colagenase a 0,2 % durante 1 hora, para o sexo feminino sugeriu-se tratamento durante 12 horas com colagenase a 0,075 %[129].

Com base em estudos pré-clínicos realizados por nosso grupo, optou-se por utilizar neste estudo processo de digestão enzimática com colagenase a 0,15 % durante 20 minutos. Através deste protocolo, o tempo médio de processamento celular foi de aproximadamente 45 minutos, o que equivale a uma redução de 50 % e 62,5 % sobre os períodos descritos por Yoshimura e Tiryaki, respectivamente.

Além disto, com o intuito de avaliar a eficácia deste protocolo para o isolamento e suplementação de ADSC, amostras com e sem o processo de enriquecimento de células progenitoras foram analisadas quanto à viabilidade celular e à imunofenotipagem.

Por meio de estudos de viabilidade celular, observou-se aumento médio de 73 % no número total de células viáveis após o processo de suplementação, o que se mostrou estatisticamente significativo; e nos ensaios de imunofenotipagem detectou-se a marcação positiva de marcadores mesenquimais (CD29, CD73,

CD90 e CD105); confirmando-se, portanto, que o protocolo utilizado neste estudo foi eficaz em aumentar o número de células progenitoras nos enxertos de gordura.

Fatores com influência sobre o número de ADSC e ASC

Independentemente do modo como se usa o enxerto autógeno de gordura, quer isolado ou suplementado com ADSC, existe uma série de questões que necessitam ser avaliadas para o aumento de sua viabilidade nas terapias regenerativas.

Estudos recentes têm investigado o impacto de fatores como idade e índice de massa corpórea (IMC) sobre o número e a viabilidade de ASC isoladas a partir do produto lipoaspirado.

Em estudo de Van Harmelen detectou-se que o IMC correlaciona-se inversamente com o número de adipócitos e células estromais, e com a capacidade de diferenciação destas células[130]. De maneira semelhante, descrevem-se em outros estudos adipogênese, angiogênese e capacidade proliferativa reduzidas para ASC como função de idade avançada[131, 132]. Por outro lado, em estudo realizado por Padoin, nenhuma correlação é encontrada entre idade, IMC e o rendimento de ASC[133].

Em relação às áreas doadoras, estudo realizado por Rohrich não encontrou diferenças na viabilidade de adipócitos provenientes do abdome, coxa, flanco ou joelho[65]. Outro estudo recente concorda com estes achados[74]. No estudo de Schipper, entretanto, ASC localizadas superficialmente à fáscia de Scarpa mostram-se mais resistentes a apoptose[134].

Em estudo realizado por nosso grupo detectou-se concentração de células nucleadas de origem mesenquimal em quantidade significativamente superior na SVF obtida a partir do abdome anterior quando comparada ao flanco e à coxa[135]; o que se mostra em concordância com os achados de Padoin[133] e o estudo da distribuição de ASC no tecido adiposo realizado em cadáveres por Kishi[136].

Técnicas para obtenção dos enxertos de gordura afetam não somente a viabilidade de ASC, mas também seu potencial de adesão[137]. Na maioria dos estudos recentes que comparam o método de obtenção descrito por Coleman com a gordura obtida por excisão demonstra-se o dano equivalente a pré-adipócitos[138, 139]. Em relação ao uso de lipoaspirador, estudo realizado por Fraser concluiu que o número de células clonogênicas não é afetado negativamente pelo seu uso[140]. No entanto, é importante considerar que apesar de apropriado para a obtenção de ASC, o uso de pressões negativas elevadas associa-se à ruptura de mais de 90 % dos adipócitos, o que o torna não recomendável para os enxertos de gordura[18, 96].

Neste estudo padronizou-se o uso de gordura proveniente de abdome anterior, obtida através de lipoaspiração por seringas em sistema de baixa pressão. Após estudos de viabilidade celular, detectou-se grande variação no número total de células obtidas por mL de tecido adiposo entre os indivíduos, sem um padrão de correlação evidente com variáveis como idade, sexo, raça e IMC, o que sugere ser uma variação individual, alvo de futuras investigações.

Análise objetiva de resultados por meio de CT

Resultados de lipoenxertia tipicamente são acessados por observação, exame com palpação e fotografias. Com o advento de escaneamento a laser de superfície, fotografia tridimensional e programas capazes de acessar volume a partir de exames como tomografia computadorizada (CT) e ressonância magnética (MRI), tem se tornado possível documentar estes resultados com maior acurácia[52].

Principalmente nos Estados Unidos, o sistema de fotogrametria tridimensional tem sido utilizado por diversos autores[141, 142].

Em estudo publicado por Meier em 2009, mensurações volumétricas realizadas a partir deste sistema após período médio de 16 meses demonstram a sobrevida de 32 % para o enxerto autógeno de gordura realizado em terço médio da face[143].

Para o enxerto de gordura realizado em pacientes portadores de microssomia craniofacial, índices de permanência de 83 % são descritos por Tanna. No entanto, como não existe menção quanto ao uso de hipocorreção, e considerando-se a necessidade de realizar quatro procedimentos de lipoenxertia para a obtenção de simetria com a hemiface contralateral, observa-se certa disparidade nestes resultados[42].

No estudo de Yoshimura, utiliza-se o controle seriado por meio de fotografias tridimensionais. Após a realização de enxertia suplementada com ADSC em mamas, detectou-se que o tecido adiposo transplantado é gradualmente reabsorvido durante os primeiros dois meses de pós-operatório, apresentando mínimas mudanças após este período. Com um ano de seguimento, o volume

médio mantido é de aproximadamente 40 a 80 %; e ao controle com MRI não se detecta a presença de cistos ou microcalcificações[26].

Apesar de ser menos invasivo e não expor o paciente à radiação, existe custo elevado associado a este sistema de fotogrametria tridimensional, não somente em relação ao aparelho em si mas também à necessidade de um operador específico para o seu manuseio. Consequentemente, considerando-se o que seria viável neste estudo, optou-se pela realização de CT em face no pré-operatório e no pós-operatório de seis meses.

A utilização do método de CT tem como vantagens a baixa morbidade e a possibilidade de realização de um grande número de análises e avaliações nos três planos do espaço[106].

Além disto, novos programas computadorizados adicionados às estações de trabalho têm sido muito úteis em oferecer imagens com alto grau de precisão e por permitirem a obtenção de imagens comparáveis ao longo do tempo[144, 145].

"Osirix MD" é um programa de computador de acesso aberto, regulamentado pelo FDA[I] como dispositivo para o diagnóstico por imagem em medicina, e que permite reconstruir imagens tridimensionais coordenando dados e diversas mensurações com acurácia elevada, alto índice de correlação intra e inter-observador e margem de erro inferior a 0,1 mm[146-148].

Em particular, modos de renderização por volume e reformatação multiplanar são extremamente úteis para o planejamento cirúrgico, e devido a estas vantagens diversos relatos têm caracterizado o uso deste software em diferentes campos da pesquisa e da prática clínica.

[I] FDA: "U.S. Food and Drug Administration".

Uma vez que pacientes portadores de microssomia craniofacial possuem um espectro de hipoplasia óssea e de partes moles que tipicamente acomete as regiões de fissura facial seis, sete e oito de Tessier (Anexo D) em um dos lados da face, tornou-se possível utilizar a hemiface contralateral como controle de resultados neste estudo.

Além disto, por meio do alinhamento vinculado obtiveram-se imagens simétricas em termos de lateralidade e igualdade de posicionamento anteroposterior e craniocaudal, independentemente da posição da cabeça no momento do exame.

Através desta padronização, cálculos volumétricos e lineares mostraram-se bastante precisos. Variáveis de volume permitiram quantificar os déficits volumétricos existentes no pré e no pós-operatório, a partir dos quais se pôde inferir o volume de permanência e a acurácia no momento do procedimento cirúrgico para estimativa do volume a ser enxertado. Através de variáveis lineares mensuradas em diferentes pontos de referência, buscou-se a correlação destes resultados de acordo com a distribuição topográfica em face.

Como limitações observadas neste estudo, não foi possível realizar CT no período pós-operatório imediato que permitisse documentar simetria entre as hemifaces, sem a realização de supercorreção cirúrgica. Diversos motivos estiveram associados, como por exemplo, a falta de disponibilidade dentro do Sistema Único de Saúde (SUS) para a realização de exame cuja finalidade é exclusivamente de pesquisa, além de aspectos éticos relacionados à exposição desnecessária à radiação. Como alternativa, realizou-se o controle de simetria e

não supercorreção por meio de registro fotográfico padronizado imediatamente ao término do procedimento cirúrgico.

Sobre os resultados das variáveis volumétricas

Para todos os pacientes desta amostra realizou-se análise tomográfica de modo anonimado, de maneira sequencial e repetida, e em nenhuma situação realizou-se esta análise durante o período pré-operatório.

Através de cálculo volumétrico, observou-se que ambos os grupos EE e EC apresentaram distribuição homogênea das deformidades em relação à severidade, o que confirma que o processo de randomização utilizado neste estudo foi efetivo.

Por outro lado, mensurações volumétricas para o período pós-operatório evidenciaram um padrão de permanência bastante distinto entre estes grupos, o que se mostrou estatisticamente significativo. Índices superiores de permanência, tanto em relação ao defeito pré-operatório quanto ao volume enxertado, foram detectados para o grupo EC. Neste grupo, o volume médio mantido foi de 88 % e para o grupo EE este índice foi 54 % (p = 0,002); o que representa reabsorção três vezes superior para o grupo sem a suplementação de ADSC.

Curiosamente, apesar de ter se observado um padrão de resultado homogêneo tanto para o grupo EE quanto para o grupo EC, em um único paciente do grupo EE observou-se índice de permanência de 91 %. Para este grande desvio da média não se detectou correlação com o número total de células viáveis nem com o padrão de imunofenotipagem encontrados neste estudo, permanecendo uma incógnita.

Comparando-se o déficit de volume para o período pré-operatório (neste estudo, mensurado apenas no momento da tabulação dos dados, após o procedimento cirúrgico) com o volume que de fato foi enxertado (com base na avaliação subjetiva de simetria pelo cirurgião responsável), obtiveram-se os valores de acurácia para a estimativa do volume necessário a ser enxertado.

Para ambos os grupos, observaram-se valores muito próximos entre o volume enxertado e o volume deficitário calculado através do software, com diferença média entre 1,5 e 2,5 mL, o que sugere que a realização deste tipo de cálculo durante o período pré-operatório possa ser um guia importante para o cirurgião definir, em estudos futuros, qual o volume a ser aspirado, preparado e enxertado.

Considerando-se que o volume de gordura sobrevivente pode ser afetado por múltiplos fatores técnicos como dispositivos, preparo do enxerto e técnicas de injeção, para estudos em que haja mais do que uma variante torna-se difícil realizar o cotejamento apropriado com a literatura. No entanto, dentro de estudos controlados em que existe padronização das diversas variáveis, torna-se possível avaliar de maneira mais fidedigna qual o papel da intervenção; e assim sendo, observou-se neste estudo que, conforme sugerido por relatos recentes, o uso de enxerto autógeno de gordura suplementado com ADSC esteve de fato associado a melhores resultados.

Sobre os resultados das variáveis lineares

Na literatura, diversos estudos procuram avaliar a sobrevivência dos enxertos autógenos de gordura, mesmo que de maneira subjetiva; no entanto, em

poucos destes estudos os resultados clínicos são acessados de acordo com a região anatômica.

Em estudo realizado por Mojallal detecta-se que os melhores resultados para o enxerto autógeno de gordura estruturado estão presentes na região malar e na bochecha, seguida da região mentual e mandibular. Em contrapartida, piores resultados associam-se ao lábio superior e inferior, e à região temporal[149].

Neste estudo observou-se que, para o grupo EE, aumento estatisticamente significativo esteve presente apenas na região mandibular (ou massetérica). Para as demais regiões ocorreu aumento percentual de 12 % para a região temporal, 9 % para a região mentual, e 8% para a região zigomática.

No grupo EC, aumento estatisticamente significativo esteve presente nas quatro regiões em análise, com aumento percentual de 27 % para a região mandibular, 21 % para as regiões mentual e temporal, e 16 % para a região zigomática. Para este grupo, índices de simetria próximos de 100 % foram obtidos, o que se mostrou em concordância com os achados volumétricos descritos anteriormente.

Sobre os resultados das variáveis transoperatórias

Utilizando-se aproximadamente 1 mL de solução salina contendo adrenalina na concentração de 0,0002 % para cada 1 mL de gordura a ser retirado de área doadora em abdome anterior, e realizando-se o processo de centrifugação durante três minutos a 3 000 rpm (700 x g), detectou-se que após este processo houve rendimento médio de 44,2 % sobre o volume inicialmente lipoaspirado em ambos os grupos.

A partir destes dados, torna-se possível estimar que ao utilizar este protocolo futuramente, para cada 1 mL de gordura desejada deve-se aspirar entre 2,1 e 2,4 mL de tecido adiposo, e caso se utilize o processo de suplementação com ADSC este volume deve ser duplicado.

Em relação à variável tempo cirúrgico, observou-se que para o grupo EC houve acréscimo médio de 45 minutos referente ao período de isolamento celular e suplementação dos enxertos de gordura com células progenitoras. Comparando-se com o grupo EE este valor representou aumento médio de 56,2 % sobre o tempo cirúrgico total.

No entanto, se levarmos em consideração o estudo realizado por Tanna em que 4,3 procedimentos cirúrgicos com tempo cirúrgico total de 228 minutos foram necessários para a obtenção de simetria[42], observa-se que a realização de um único procedimento cirúrgico com tempo cirúrgico total de 125 minutos é extremamente vantajoso para os pacientes portadores de microssomia craniofacial.

Em termos de custos, pode-se observar no quadro 2 e na tabela 17 que para o grupo EE, em que o tempo cirúrgico médio foi de 80 minutos, o custo adicional estimativo é de R$ 60,00 por procedimento. No entanto, se considerarmos o tempo cirúrgico total com base nos dados fornecidos por Tanna, pode-se inferir que para a obtenção de simetria com a hemiface contralateral o custo adicional para 228 minutos é de R$ 507,00. Por outro lado, para o grupo EC em que o tempo cirúrgico médio foi de 125 minutos, o custo adicional estimativo para centro cirúrgico é de R$ 196,00. Além disto, para os materiais de consumo necessários para o isolamento de ADSC a partir de 30 mL de tecido adiposo (volume médio injetado neste estudo), o custo aproximado é de R$ 157,00. Assim sendo, para o

grupo EC estimam-se custos extras no valor de R$ 353,00 por procedimento, o que representa 70 % do valor calculado para a realização dos quatro procedimentos de enxerto autógeno de gordura estruturado em pacientes portadores de microssomia craniofacial descritos por Tanna.

Quadro 2 – Custo estimativo para hora adicional no centro cirúrgico do HCFMUSP – Junho de 2012*

Hora adicional no centro cirúrgico do HCFMUSP**	181,00
Custo adicional para procedimento 80 minutos	60,00
Custo adicional para procedimento 125 minutos	196,00
Custo adicional para procedimento 228 minutos	507,00

FONTE: Departamento Financeiro do Setor de Convênios do HCFMUSP
NOTA: * Custo em reais, **Custo estimado sem a inclusão de materiais de consumo

Tabela 17 – Custo estimativo para os materiais de consumo necessários para o isolamento de ADSC a partir de 30 mL de tecido adiposo – Junho de 2012

Descrição	Empresa	Preço*	Preço por unidade	Preço estimado para 30 mL
Colagenase IA (1g)	Sigma-Aldrich	2 056,80	3,90**	117,00
HBSS[I] (1L)	Invitrogen	189,40	0,20**	6,00
Tubo falcon 15 mL (pacote 40 unidades)	TPP-Labbran	36,00	0,50	2,50
Tubo falcon 50 mL (pacote 20 unidades)	TPP-Labbran	19,50	1,00	5,00
Seringa 10 mL (caixa 100 unidades)	BD-Labbran	58,80	0,59	3,00
Pipeta de transferência (caixa 500 unidades)	BioPlastic	53,50	0,11	1,10
Filtro de seringa (caixa 50 unidades)	Millipore	1 117,00	22,40	22,40
Total				**157,00**

FONTE: Centro de Estudos do Genoma Humano
NOTA: * Preço em reais, ** Preço em reais por mL de solução

[I] HBSS: Solução de Hank.

Classificação dos resultados e RR, AAR e NNT

Além de existirem poucos estudos com análise objetiva de resultados para os enxertos autógenos de gordura, também não existe padronização para a interpretação dos seus resultados quantitativos.

Com base no sistema de avaliação proposto por Kawamoto[150], considerou-se neste estudo como resultado excelente aquele cujo índice de permanência foi superior a 75 %, bom aquele cujo índice de permanência esteve entre 50 e 75 %, e insatisfatório aquele cujo índice de permanência foi inferior a 50 %.

De acordo com este sistema, detectou-se que para o grupo EE houve predomínio de resultados insatisfatórios (57,1 %), enquanto que para o grupo EC houve predomínio de resultados considerados excelentes (100 %).

Através do cálculo de RR, AAR e NNT observou-se que para a intervenção de suplementação dos enxertos autógenos de gordura com ADSC a chance de ter resultado excelente foi sete vezes maior quando comparado ao procedimento controle sem o enriquecimento de células progenitoras. Em termos absolutos, estes resultados representaram que, para cada 85 % de resultados excelentes, isto é atribuível à intervenção de suplementação dos enxertos autógenos de gordura com ADSC. Finalmente, para cada 1,17 pacientes submetidos a esta intervenção existiu o benefício do resultado excelente, e isto foi estatisticamente significativo (p = 0,005).

Por outro lado, quando analisamos a distribuição dos resultados excelentes ou bons em relação aos resultados insatisfatórios, observou-se que para a intervenção de suplementação dos enxertos autógenos de gordura com ADSC a chance de ter resultado excelente ou bom foi 2,4 vezes maior quando comparado

ao procedimento controle sem o enriquecimento de células progenitoras. No entanto, para esta situação não se constatou diferença estatisticamente significativa, o que pode ser decorrente do número pequeno de pacientes presentes nesta amostra (p = 0,07).

Perspectivas futuras

Diversos resultados têm demonstrado que ADSC são facilmente acessíveis e uma fonte celular reprodutível muito promissora para o reparo de partes moles e terapias celulares regenerativas.

No entanto, apesar de relatos clínicos terem sido publicados sobre o uso de ADSC ou ASC para indicações ortopédicas, imunes ou de partes moles na Europa e na Ásia, aplicações clínicas translacionais ainda estão sujeitas à análise de agências regulatórias como o FDA[I] nos Estados Unidos, permanecendo, portanto, como uma área de pesquisa[(151)].

Para assegurar que os enxertos autógenos de gordura suplementados com ADSC possam ser realizados de maneira segura e efetiva, novos estudos envolvendo pesquisa básica e clínica continuam sendo necessários.

Além disto, para que este tipo de terapia possa ter forte grau de recomendação, estudos em longo prazo com maior número de pacientes sobre variáveis como previsibilidade de resultados, sobrevivência dos enxertos, facilidade de realização, custos e resultados estéticos tornam-se essenciais.

[I] FDA: "U.S. Food and Drug Administration".

Não obstante, a aplicação de ADSC tem grande potencial de uso clínico não somente para o tratamento de partes moles, mas também em outras áreas como gastroenterologia, neurologia e ortopedia.

Para o futuro, terapias envolvendo ADSC ou ASC semeadas em biomateriais biológicos representam uma aplicação promissora para o reparo de partes moles. Uma vez que ASC são células estromais, existe a capacidade para que estas células cresçam em biomaterial biológico que funcione como arcabouço para adesão, proliferação e diferenciação destas células.

Alguns arcabouços à base de ácido láctico-co-ácido glicólico, esponja de colágeno tipo 1 e cola de fibrina têm sido investigados, mostrando-se capazes de promover o crescimento de vasos sanguíneos locais e quimiotaxia[101, 102].

Atualmente investiga-se também novos biomateriais que possam ser utilizados para o preenchimento de grandes volumes[152].

No entanto, antes que o uso deste tipo de terapia seja difundido é importante que se esclareçam possíveis equívocos no campo da terapia com células-tronco, e para que fatos possam ser diferenciados de ficção, torna-se necessária a realização de ensaios clínicos randomizados e controlados com bom nível de evidência médica.

CONCLUSÕES

CONCLUSÕES

Índice de permanência após seis meses e índice de permanência após seis meses para as regiões temporal, zigomática e mentual apresentaram-se mais pronunciados para o método de enxerto autógeno de gordura estruturado e suplementado com células estromais derivadas do tecido adiposo em comparação ao método de enxerto autógeno de gordura estruturado para a reconstrução de partes moles faciais em pacientes portadores de microssomia craniofacial.

Para o isolamento celular e a suplementação dos lipoenxertos com células estromais derivadas do tecido adiposo, o protocolo proposto no presente estudo mostrou-se eficaz.

Entre as variáveis transoperatórias observou-se tempo cirúrgico total significativamente superior para o método de enxerto autógeno de gordura estruturado e suplementado com células estromais derivadas do tecido adiposo em comparação ao método de enxerto autógeno de gordura estruturado para a reconstrução de partes moles faciais em pacientes portadores de microssomia craniofacial.

Complicações pós-operatórias não foram detectadas em associação a nenhum dos métodos.

ANEXOS

ANEXOS

Anexo A – Níveis de evidência para estudos terapêuticos de acordo com a "American Society of Plastic Surgeons"

I	Alta qualidade, multicêntrico ou centro único, ensaio clínico randomizado e controlado com poder adequado ou revisão sistemática destes estudos
II	Menor qualidade, ensaio clínico randomizado e controlado, estudo de coorte prospectivo ou revisão sistemática destes estudos
III	Estudo retrospectivo comparativo, estudo caso-controle ou revisão sistemática destes estudos
IV	Série de casos
V	Opinião, relato de caso, exemplo clínico ou evidência baseada na fisiologia ou pesquisa básica

FONTE: Rohrich RJ, 2011[29]

Anexo B – Classificação OMENS-Plus

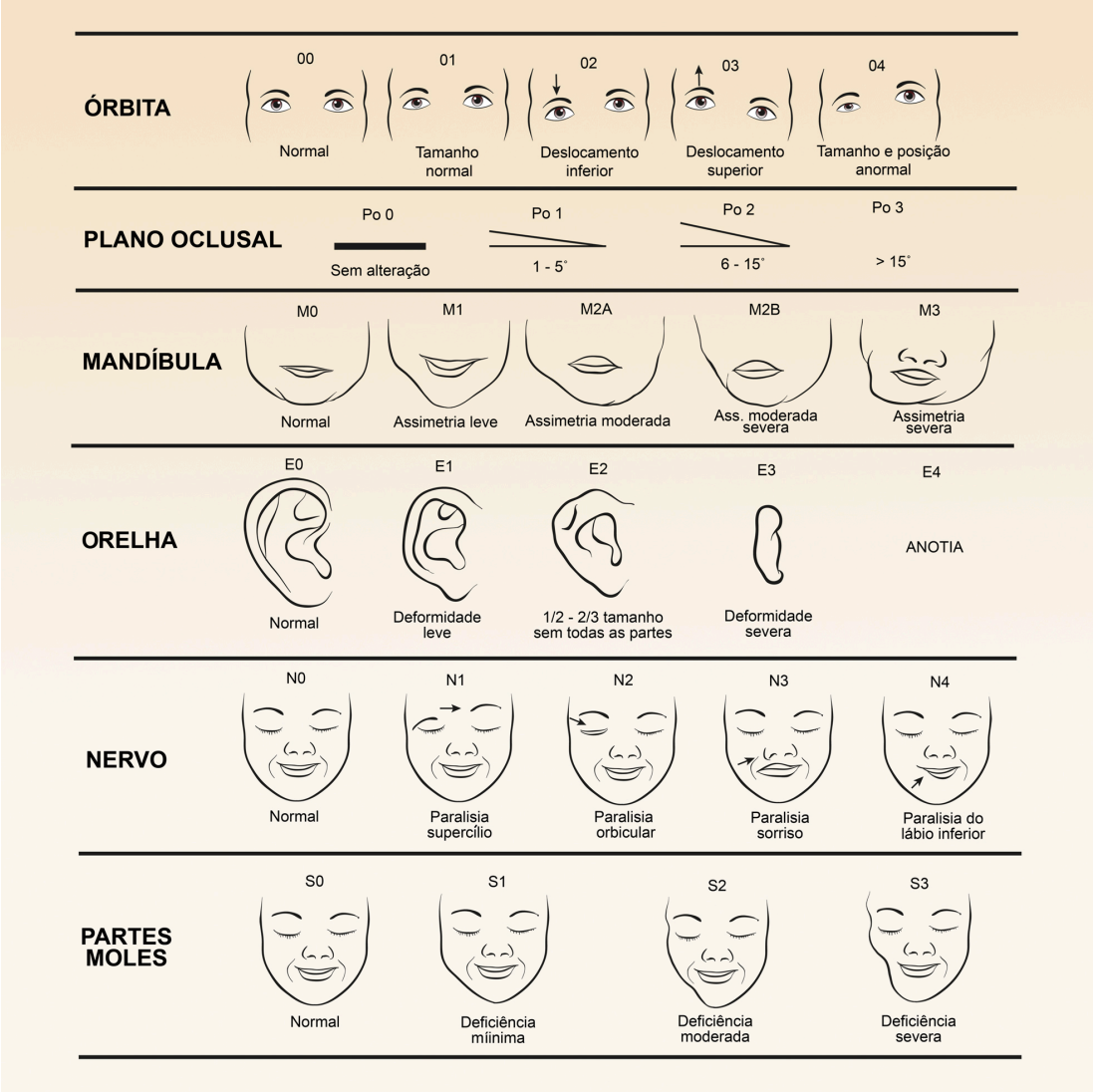

FONTE: Horgan JE, 1995[31, 37]

Anexo C – Classificação de Pruzansky

I	Todos os componentes mandibulares e articulação temporo-mandibular estão presentes, com formato normal mas hipoplásicos em certo grau.
IIa	O ramo mandibular, o côndilo e a articulação temporo-mandibular estão presentes mas hipoplásicos e com tamanho anormal.
IIb	O ramo mandibular é hipoplásico e acentuadamente anormal em forma e localização, estando medial e anterior. Não há articulação com o osso temporal.
III	O ramo mandibular, o côndilo e a articulação temporo-mandibular estão ausentes. O músculo pterigóide lateral e temporal, se presentes, não estão aderidos ao remanescente mandibular.

FONTE: Pruzansky S, 1969[38]

Anexo D – Classificação de Tessier

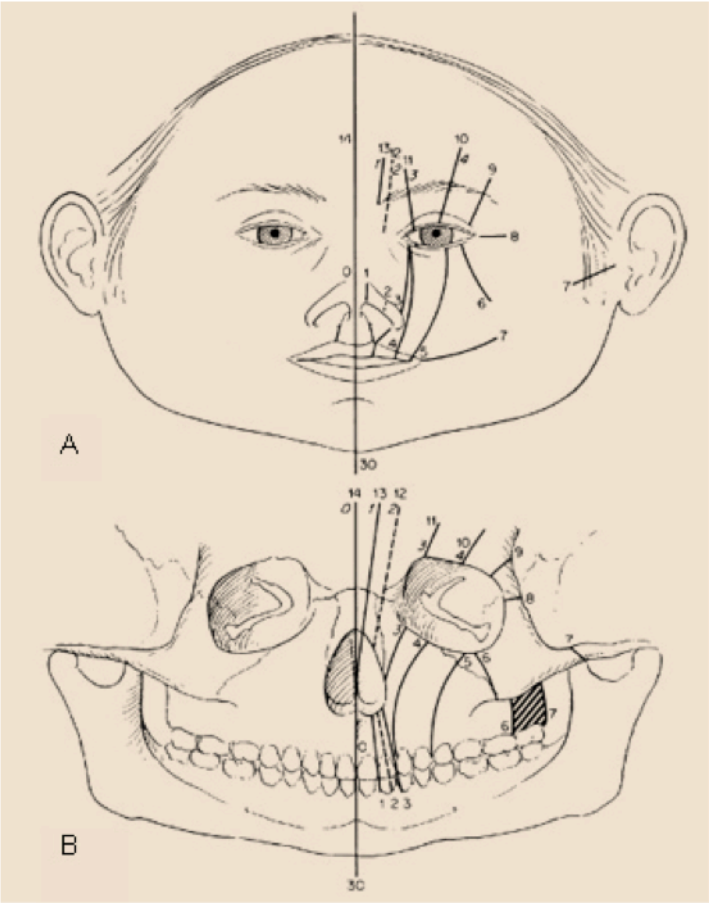

FONTE: Tessier P, 1976[153]

REFERÊNCIAS

REFERÊNCIAS

1. Coleman SR. Facial augmentation with structural fat grafting. *Clin Plast Surg*. 2006; 33(4): 567-77.
2. Mikaelian DO, Lowry LD, Sataloff RT. Lipoinjection for unilateral vocal cord paralysis. *Laryngoscope*. 1991; 101(5): 465-8.
3. Domergue S, Psomas C, Yachouh J, Lesnik A, Reynes J, Goudot P, et al. Fat microinfiltration autografting for facial restructuring in HIV patients. *J Craniomaxillofac Surg*. 2006; 34(8): 484-8.
4. Shakhov AA. Fat transplantation and breast augmentation. *Aesthetic Plast Surg*. 2002; 26(4): 323-5.
5. Tzikas TL. Autologous fat grafting for midface rejuvenation. *Facial Plast Surg Clin North Am*. 2006; 14(3): 229-40.
6. Butterwick KJ. Lipoaugmentation for aging hands: a comparison of the longevity and aesthetic results of centrifuged versus noncentrifuged fat. *Dermatol Surg.* 2002; 28(11): 987-91.
7. Zhu M, Zhou Z, Chen Y, Schreiber R, Ransom JT, Fraser JK, et al. Supplementation of fat grafts with adipose-derived regenerative cells improves long-term graft retention. *Ann Plast Surg*. 2010; 64(2): 222-8.
8. Peer LA. The neglected free fat graft. *Plast Reconstr Surg* (1946). 1956; 18(4): 233-50.
9. Kononas TC, Bucky LP, Hurley C, May JW, Jr. The fate of suctioned and surgically removed fat after reimplantation for soft-tissue augmentation: a

volumetric and histologic study in the rabbit. *Plast Reconstr Surg*. 1993; 91(5): 763-8.

10. Horl HW, Feller AM, Biemer E. Technique for liposuction fat reimplantation and long-term volume evaluation by magnetic resonance imaging. *Ann Plast Surg*. 1991; 26(3): 248-58.

11. Pinski KS, Roenigk HH, Jr. Autologous fat transplantation. Long-term follow-up. *J Dermatol Surg Oncol.* 1992; 18(3): 179-84.

12. Toledo LS, Mauad R. Fat injection: a 20-year revision. *Clin Plast Surg*. 2006; 33(1): 47-53.

13. Butterwick KJ, Nootheti PK, Hsu JW, Goldman MP. Autologous fat transfer: an in-depth look at varying concepts and techniques. *Facial Plast Surg Clin North Am*. 2007; 15(1): 99-111.

14. Billings E, Jr., May JW, Jr. Historical review and present status of free fat graft autotransplantation in plastic and reconstructive surgery. *Plast Reconstr Surg*. 1989; 83(2): 368-81.

15. Nguyen A, Pasyk KA, Bouvier TN, Hassett CA, Argenta LC. Comparative study of survival of autologous adipose tissue taken and transplanted by different techniques. *Plast Reconstr Surg.* 1990; 85(3): 378-86; discussion 87-9.

16. Nishimura T, Hashimoto H, Nakanishi I, Furukawa M. Microvascular angiogenesis and apoptosis in the survival of free fat grafts. *Laryngoscope*. 2000; 110(8): 1333-8.

17. Tholpady SS, Aojanepong C, Llull R, Jeong JH, Mason AC, Futrell JW, et al. The cellular plasticity of human adipocytes. *Ann Plast Surg*. 2005; 54(6): 651-6.

18. Zuk PA, Zhu M, Mizuno H, Huang J, Futrell JW, Katz AJ, et al. Multilineage cells from human adipose tissue: implications for cell-based therapies. *Tissue Eng*. 2001; 7(2): 211-28.

19. Zuk PA, Zhu M, Ashjian P, De Ugarte DA, Huang JI, Mizuno H, et al. Human adipose tissue is a source of multipotent stem cells. *Mol Biol Cell.* 2002; 13(12): 4279-95.

20. Planat-Benard V, Silvestre JS, Cousin B, Andre M, Nibbelink M, Tamarat R, et al. Plasticity of human adipose lineage cells toward endothelial cells: physiological and therapeutic perspectives. *Circulation.* 2004; 109(5): 656-63.

21. Rehman J, Traktuev D, Li J, Merfeld-Clauss S, Temm-Grove CJ, Bovenkerk JE, et al. Secretion of angiogenic and antiapoptotic factors by human adipose stromal cells. *Circulation.* 2004; 109(10): 1292-8.

22. Sadat S, Gehmert S, Song YH, Yen Y, Bai X, Gaiser S, et al. The cardioprotective effect of mesenchymal stem cells is mediated by IGF-I and VEGF. *Biochem Biophys Res Commun*. 2007; 363(3): 674-9.

23. Yoshimura K, Sato K, Aoi N, Kurita M, Inoue K, Suga H, et al. Cell-assisted lipotransfer for facial lipoatrophy: efficacy of clinical use of adipose-derived stem cells. *Dermatol Surg.* 2008; 34(9): 1178-85.

24. Yoshimura K, Sato K, Aoi N, Kurita M, Hirohi T, Harii K. Cell-assisted lipotransfer for cosmetic breast augmentation: supportive use of adipose-derived stem/stromal cells. *Aesthetic Plast Surg.* 2008; 32(1): 48-55; discussion 6-7.

25. Yoshimura K, Suga H, Eto H. Adipose-derived stem/progenitor cells: roles in adipose tissue remodeling and potential use for soft tissue augmentation. *Regen Med.* 2009; 4(2): 265-73.

26. Yoshimura K, Asano Y, Aoi N, Kurita M, Oshima Y, Sato K, et al. Progenitor-enriched adipose tissue transplantation as rescue for breast implant complications. *Breast J*. 2010; 16(2): 169-75.

27. Kamakura T, Ito K. Autologous cell-enriched fat grafting for breast augmentation. *Aesth Plast J*. 2011; 35: 1022-30.

28. Karaaltin MV, Akpinar AC, Baghaki S, Akpinar F. Treatment of "En Coup de Sabre" deformity with adipose-derived regenerative cell-enriched fat graft. *J Craniofac Surg*. 2012; 23(2): e103-5.

29. Rohrich RJ. Introduction to the facial soft-tissue fillers conference supplement. *Plast Reconstr Surg*. 2011; 127(4 Suppl): 3S-5S.

30. Gorlin RJ, Pindborg JJ, Cohen MM. *Syndromes of the Head and Neck*. 2nd ed. New York: McGraw-Hill; 1964.

31. Gougoutas AJ, Singh DJ, Low DW, Bartlett SP. Hemifacial microsomia: clinical features and pictographic representations of the OMENS classification system. *Plast Reconstr Surg*. 2007; 120(7): 112e-20e.

32. Grabb WC. The first and second branchial arch syndrome. *Plast Reconstr Surg.* 1965; 36(5): 485-508.

33. Dingman RO, Grabb WC. Mandibular laterognathism. *Plast Reconstr Surg.* 1963; 31: 563-75.

34. Rollnick BR, Kaye CI, Nagatoshi K, Hauck W, Martin AO. Oculoauriculovertebral dysplasia and variants: phenotypic characteristics of 294 patients. *Am J Med Genet.* 1987; 26(2): 361-75.

35. Ross RB. Lateral facial dysplasia (first and second branchial arch syndrome, hemifacial microsomia). *Birth Defects Orig Artic Ser*. 1975; 11(7): 51-9.

36. Kaban LB, Mulliken JB, Murray JE. Three-dimensional approach to analysis and treatment of hemifacial microsomia. *Cleft Palate J*. 1981; 18(2): 90-9.

37. Horgan JE, Padwa BL, LaBrie RA, Mulliken JB. OMENS-Plus: analysis of craniofacial and extracraniofacial anomalies in hemifacial microsomia. *Cleft Palate Craniofac J*. 1995; 32(5): 405-12.

38. Pruzansky S. Not all dwarfed mandibles are alike. *Birth Defects Orig Artic Ser*. 1969; 5: 120.

39. McCarthy JG, Schreiber J, Karp N, Thorne CH, Grayson BH. Lengthening the human mandible by gradual distraction. *Plast Reconstr Surg*. 1992; 89(1):1-8; discussion 9-10.

40. Polley JW, Figueroa AA. Distraction osteogenesis: its application in severe mandibular deformities in hemifacial microsomia. *J Craniofac Surg*. 1997; 8(5): 422-30.

41. Fisher E, Staffenberg DA, McCarthy JG, Miller DC, Zeng J. Histopathologic and biochemical changes in the muscles affected by distraction osteogenesis of the mandible. *Plast Reconstr Surg*. 1997; 99(2): 366-71.

42. Tanna N, Wan DC, Kawamoto HK, Bradley JP. Craniofacial microsomia soft-tissue reconstruction comparison: inframammary extended circumflex scapular flap versus serial fat grafting. *Plast Reconstr Surg*. 2011; 127(2): 802-11.

43. Wells JH, Edgerton MT. Correction of severe hemifacial atrophy with a free dermis-flat from the lower abdomen. *Plast Reconstr Surg.* 1977; 59(2): 223-30.

44. Moscona R, Ullman Y, Har-Shai Y, Hirshowitz B. Free-fat injections for the correction of hemifacial atrophy. *Plast Reconstr Surg.* 1989; 84(3): 501-7; discussion 8-9.

45. Longaker MT, Siebert JW. Microsurgical correction of facial contour in congenital craniofacial malformations: the marriage of hard and soft tissue. *Plast Reconstr Surg.* 1996; 98(6): 942-50.

46. Longaker MT, Siebert JW. Microvascular free-flap correction of severe hemifacial atrophy. *Plast Reconstr Surg.* 1995; 96(4): 800-9.

47. Amar RE, Fox DM. The facial autologous muscular injection (FAMI) procedure: an anatomically targeted deep multiplane autologous fat-grafting technique using principles of facial fat injection. *Aesthetic Plast Surg.* 2011; 35(4): 502-10.

48. Wetterau M, Szpalski C, Hazen A, Warren SM. Autologous fat grafting and facial reconstruction. *J Craniofac Surg.* 2012; 23(1): 315-8.

49. Fagien S, Klein AW. A brief overview and history of temporary fillers: evolution, advantages, and limitations. *Plast Reconstr Surg*. 2007; 120(6 Suppl): 8S-16S.

50. Kaufman MR, Bradley JP, Dickinson B, Heller JB, Wasson K, O'Hara C, et al. Autologous fat transfer national consensus survey: trends in techniques for harvest, preparation, and application, and perception of short- and long-term results. *Plast Reconstr Surg*. 2007; 119(1): 323-31.

51. Mulliken JB. Biographical sketch of Charles Conrad Miller, "Featural surgeon". *Plast Reconstr Surg*. 1977; 59(2): 175-84.

52. Kaufman MR, Miller TA, Huang C, Roostaeian J, Wasson KL, Ashley RK, et al. Autologous fat transfer for facial recontouring: is there science behind the art? *Plast Reconstr Surg.* 2007; 119(7): 2287-96.

53. Kesselring UK, Meyer R. A suction curette for removal of excessive local deposits of subcutaneous fat. *Plast Reconstr Surg.* 1978; 62(2): 305-6.

54. Chajchir A, Benzaquen I. Liposuction fat grafts in face wrinkles and hemifacial atrophy. *Aesthetic Plast Surg.* 1986; 10(2): 115-7.

55. Teimourian B. Repair of soft-tissue contour deficit by means of semiliquid fat graft. *Plast Reconstr Surg*. 1986; 78(1): 123-4.

56. Illouz YG. The fat cell "graft": a new technique to fill depressions. *Plast Reconstr Surg*. 1986; 78(1): 122-3.

57. Goldwyn RM. Unproven treatment: whose benefit, whose responsibility? *Plast Reconstr Surg.* 1988; 81(6): 946-7.

58. Ellenbogen R. Invited commentary on autologous fat injection. *Ann Plast Surg.* 1990; 24: 297.

59. Ersek RA. Transplantation of purified autologous fat: a 3-year follow-up is disappointing. *Plast Reconstr Surg.* 1991; 87(2): 219-27; discussion 28.

60. Carpaneda CA, Ribeiro MT. Percentage of graft viability versus injected volume in adipose autotransplants. *Aesthetic Plast Surg.* 1994; 18(1): 17-9.

61. Coleman SR. Facial recontouring with lipostructure. *Clin Plast Surg*. 1997; 24(2): 347-67.

62. Gir P, Brown SA, Oni G, Kashefi N, Mojallal A, Rohrich RJ. Fat grafting: evidence-based review on autologous fat harvesting, processing, reinjection, and storage. *Plast Reconstr Surg*. 2012; 130(1): 249-58.

63. Coleman SR. Structural fat grafting: more than a permanent filler. *Plast Reconstr Surg.* 2006; 118(3 Suppl): 108S-20S.

64. Rubin A, Hoefflin SM. Fat purification: survival of the fittest. *Plast Reconstr Surg.* 2002; 109(4): 1463-4.

65. Rohrich RJ, Sorokin ES, Brown SA. In search of improved fat transfer viability: a quantitative analysis of the role of centrifugation and harvest site. *Plast Reconstr Surg*. 2004; 113(1): 391-5; discussion 6-7.

66. Ramon Y, Shoshani O, Peled IJ, Gilhar A, Carmi N, Fodor L, et al. Enhancing the take of injected adipose tissue by a simple method for concentrating fat cells. *Plast Reconstr Surg*. 2005; 115(1): 197-201; discussion 2-3.

67. Kurita M, Matsumoto D, Shigeura T, Sato K, Gonda K, Harii K, et al. Influences of centrifugation on cells and tissues in liposuction aspirates: optimized centrifugation for lipotransfer and cell isolation. *Plast Reconstr Surg*. 2008; 121(3): 1033-41; discussion 42-3.

68. Latoni JD, Marshall DM, Wolfe SA. Overgrowth of fat autotransplanted for correction of localized steroid-induced atrophy. *Plast Reconstr Surg*. 2000; 106(7): 1566-9.

69. Guaraldi G, De Fazio D, Orlando G, Murri R, Wu A, Guaraldi P, et al. Facial lipohypertrophy in HIV-infected subjects who underwent autologous fat tissue transplantation. *Clin Infect Dis*. 2005; 40(2): e13-5.

70. Teimourian B. Blindness following fat injections. *Plast Reconstr Surg*. 1988; 82(2): 361.

71. Feinendegen DL, Baumgartner RW, Vuadens P, Schroth G, Mattle HP, Regli F, et al. Autologous fat injection for soft tissue augmentation in the face: a safe procedure? *Aesthetic Plast Surg*. 1998; 22(3): 163-7.

72. Yoon SS, Chang DI, Chung KC. Acute fatal stroke immediately following autologous fat injection into the face. *Neurology*. 2003; 61(8): 1151-2.

73. Yoshimura K, Shigeura T, Matsumoto D, Sato T, Takaki Y, Aiba-Kojima E, et al. Characterization of freshly isolated and cultured cells derived from the fatty and fluid portions of liposuction aspirates. *J Cell Physiol*. 2006; 208(1): 64-76.

74. Suga H, Matsumoto D, Inoue K, Shigeura T, Eto H, Aoi N, et al. Numerical measurement of viable and nonviable adipocytes and other cellular components in aspirated fat tissue. *Plast Reconstr Surg*. 2008; 122(1): 103-14.

75. Cowan CM, Shi YY, Aalami OO, Chou YF, Mari C, Thomas R, et al. Adipose-derived adult stromal cells heal critical-size mouse calvarial defects. *Nat Biotechnol.* 2004; 22(5): 560-7.

76. Erickson GR, Gimble JM, Franklin DM, Rice HE, Awad H, Guilak F. Chondrogenic potential of adipose tissue-derived stromal cells in vitro and in vivo. *Biochem Biophys Res Commun.* 2002; 290(2): 763-9.

77. Rodriguez AM, Pisani D, Dechesne CA, Turc-Carel C, Kurzenne JY, Wdziekonski B, et al. Transplantation of a multipotent cell population from human adipose tissue induces dystrophin expression in the immunocompetent mdx mouse. *J Exp Med*. 2005; 201(9): 1397-405.

78. Miyahara Y, Nagaya N, Kataoka M, Yanagawa B, Tanaka K, Hao H, et al. Monolayered mesenchymal stem cells repair scarred myocardium after myocardial infarction. *Nat Med.* 2006; 12(4): 459-65.

79. Safford KM, Hicok KC, Safford SD, Halvorsen YD, Wilkison WO, Gimble JM, et al. Neurogenic differentiation of murine and human adipose-derived stromal cells. *Biochem Biophys Res Commun*. 2002; 294(2): 371-9.

80. Aust L, Devlin B, Foster SJ, Halvorsen YD, Hicok K, du Laney T, et al. Yield of human adipose-derived adult stem cells from liposuction aspirates. *Cytotherapy.* 2004; 6(1): 7-14.

81. Fraser JK, Wulur I, Alfonso Z, Hedrick MH. Fat tissue: an underappreciated source of stem cells for biotechnology. *Trends Biotechnol.* 2006; 24(4): 150-4.

82. Moseley TA, Zhu M, Hedrick MH. Adipose-derived stem and progenitor cells as fillers in plastic and reconstructive surgery. *Plast Reconstr Surg*. 2006; 118(3 Suppl): 121S-8S.

83. Halme DG, Kessler DA. FDA regulation of stem-cell-based therapies. *N Engl J Med*. 2006; 355(16): 1730-5.

84. Spalding KL, Arner E, Westermark PO, Bernard S, Buchholz BA, Bergmann O, et al. Dynamics of fat cell turnover in humans. *Nature.* 2008; 453(7196): 783-7.

85. Caplan AI. Adult mesenchymal stem cells for tissue engineering versus regenerative medicine. *J Cell Physiol.* 2007; 213(2): 341-7.

86. Mylotte LA, Duffy AM, Murphy M, O'Brien T, Samali A, Barry F, et al. Metabolic flexibility permits mesenchymal stem cell survival in an ischemic environment. *Stem Cells*. 2008; 26(5): 1325-36.

87. Matsumoto D, Sato K, Gonda K, Takaki Y, Shigeura T, Sato T, et al. Cell-assisted lipotransfer: supportive use of human adipose-derived cells for soft tissue augmentation with lipoinjection. *Tissue Eng.* 2006; 12(12): 3375-82.

88. Mizuno H, Itoi Y, Kawahara S, Ogawa R, Akaishi S, Hyakusoku H. In vivo adipose tissue regeneration by adipose-derived stromal cells isolated from GFP transgenic mice. *Cells Tissues Organs*. 2008; 187(3): 177-85.

89. Moon MH, Kim SY, Kim YJ, Kim SJ, Lee JB, Bae YC, et al. Human adipose tissue-derived mesenchymal stem cells improve postnatal neovascularization in a mouse model of hindlimb ischemia. *Cell Physiol Biochem.* 2006; 17(5-6): 279-90.

90. Lu F, Mizuno H, Uysal CA, Cai X, Ogawa R, Hyakusoku H. Improved viability of random pattern skin flaps through the use of adipose-derived stem cells. *Plast Reconstr Surg.* 2008; 121(1): 50-8.

91. Nambu M, Ishihara M, Nakamura S, Mizuno H, Yanagibayashi S, Kanatani Y, et al. Enhanced healing of mitomycin C-treated wounds in rats using inbred adipose tissue-derived stromal cells within an atelocollagen matrix. *Wound Repair Regen.* 2007; 15(4): 505-10.

92. Nambu M, Kishimoto S, Nakamura S, Mizuno H, Yanagibayashi S, Yamamoto N, et al. Accelerated wound healing in healing-impaired db/db mice by autologous adipose tissue-derived stromal cells combined with atelocollagen matrix. *Ann Plast Surg.* 2009; 62(3): 317-21.

93. Tobita M, Uysal AC, Ogawa R, Hyakusoku H, Mizuno H. Periodontal tissue regeneration with adipose-derived stem cells. *Tissue Eng Part A*. 2008; 14(6): 945-53.

94. Lendeckel S, Jodicke A, Christophis P, Heidinger K, Wolff J, Fraser JK, et al. Autologous stem cells (adipose) and fibrin glue used to treat widespread traumatic calvarial defects: case report. *J Craniomaxillofac Surg*. 2004; 32(6): 370-3.

95. Cervelli V, De Angelis B, Lucarini L, Spallone D, Balzani A, Palla L, et al. Tissue regeneration in loss of substance on the lower limbs through use of platelet-rich plasma, stem cells from adipose tissue, and hyaluronic acid. *Adv Skin Wound Care.* 2010; 23(6): 262-72.

96. Tabit CJ, Slack GC, Fan K, Wan DC, Bradley JP. Fat grafting versus adipose-derived stem cell therapy: distinguishing indications, techniques, and outcomes. *Aesthetic Plast Surg*. 2012; 36(3): 704-13.

97. Clinical trials involving adipose-derived stem cells [on-line, citado 1 nov. 2012]. Disponível em: http://www.clinical trials.gov.

98. Strem BM, Hedrick MH. The growing importance of fat in regenerative medicine. *Trends Biotechnol*. 2005; 23(2): 64-6.

99. De Ugarte DA, Ashjian PH, Elbarbary A, Hedrick MH. Future of fat as raw material for tissue regeneration. *Ann Plast Surg*. 2003; 50(2): 215-9.

100. Goessler UR, Hormann K, Riedel F. Tissue engineering with adult stem cells in reconstructive surgery (review). *Int J Mol Med*. 2005; 15(6): 899-905.

101. Patrick CW, Jr., Chauvin PB, Hobley J, Reece GP. Preadipocyte seeded PLGA scaffolds for adipose tissue engineering. *Tissue Eng*. 1999; 5(2): 139-51.

102. von Heimburg D, Zachariah S, Low A, Pallua N. Influence of different biodegradable carriers on the in vivo behavior of human adipose precursor cells. *Plast Reconstr Surg*. 2001; 108(2): 411-20; discussion 21-2.

103. Tiryaki T, Findikli N, Tiryaki D. Staged stem cell-enriched tissue (SET) injections for soft tissue augmentation in hostile recipient areas: a preliminary report. *Aesthetic Plast Surg*. 2011; 35(6): 965-71.

104. Yoshimura K, Matsumoto D, Gonda K. A clinical trial of soft tissue augmentation by lipoinjection with adipose-derived stromal cells (ASCs). Presented at the International Fat Applied Technology Society (IFATS) Annual Meeting. Charlottesville, 2005.

105. Pérez-Cano R, Vranckx JJ, Lasso JM, Calabrese C, Merck B, Milstein AM, et al. Prospective trial of adipose-derived regenerative cell (ADRC)-enriched fat grafting for partial mastectomy defects: The RESTORE-2 trial. *EJSO*. 2012; 38: 382-9.

106. Goldenberg DC, Alonso N, Goldenberg FC, Gebrin ES, Amaral TS, Scanavini MA, et al. Using computed tomography to evaluate maxillary changes after surgically assisted rapid palatal expansion. *J Craniofac Surg*. 2007; 18(2): 302-11.

107. Calabria R, Hills B. Fat grafting: fact or fiction? *Aesthet Surg J.* 2005; 25(1): 55.

108. Siebert JW, Longaker MT, Angrigiani C. The inframammary extended circumflex scapular flap: an aesthetic improvement of the parascapular flap. *Plast Reconstr Surg.* 1997; 99(1): 70-7.

109. Inigo F, Jimenez-Murat Y, Arroyo O, Fernandez M, Ysunza A. Restoration of facial contour in Romberg's disease and hemifacial microsomia: experience with 118 cases. *Microsurgery.* 2000; 20(4): 167-72.

110. Koshima I. Short pedicle superficial inferior epigastric artery adiposal flap: new anatomical findings and the use of this flap for reconstruction of facial contour. *Plast Reconstr Surg.* 2005; 116(4): 1091-7.

111. Saadeh PB, Chang CC, Warren SM, Reavey P, McCarthy JG, Siebert JW. Microsurgical correction of facial contour deformities in patients with craniofacial malformations: a 15-year experience. *Plast Reconstr Surg*. 2008; 121(6): 368e-78e.

112. Lam SM, Glasgold RA, Glasgold MJ. Limitations, complications, and long-term sequelae of fat transfer. *Facial Plast Surg Clin North Am*. 2008; 16(4): 391-9, v.

113. Gutowski KA, Force AFGT. Current applications and safety of autologous fat grafts: a report of the ASPS fat graft task force. *Plast Reconstr Surg.* 2009; 124(1): 272-80.

114. Craft RO, Rophael J, Morrison WA, Vashi AV, Mitchell GM, Penington AJ. Effect of local, long-term delivery of platelet-derived growth factor (PDGF) on injected fat graft survival in severe combined immunodeficient (SCID) mice. *J Plast Reconstr Aesthet Surg*. 2009; 62(2): 235-43.

115. Blanton MW, Hadad I, Johnstone BH, Mund JA, Rogers PI, Eppley BL, et al. Adipose stromal cells and platelet-rich plasma therapies synergistically increase revascularization during wound healing. *Plast Reconstr Surg.* 2009; 123(2 Suppl): 56S-64S.

116. Tamura E, Fukuda H, Tabata Y. Adipose tissue formation in response to basic fibroblast growth factor. *Acta Otolaryngol*. 2007; 127(12): 1327-31.

117. Butala P, Hazen A, Szpalski C, Sultan SM, Coleman SR, Warren SM. Endogenous Stem Cell Therapy Enhances Fat Graft Survival. *Plast Reconstr Surg*. 2012; 130(2): 293-306.

118. Yuksel E, Weinfeld AB, Cleek R, Wamsley S, Jensen J, Boutros S, et al. Increased free fat-graft survival with the long-term, local delivery of insulin, insulin-like growth factor-I, and basic fibroblast growth factor by PLGA/PEG microspheres. *Plast Reconstr Surg*. 2000; 105(5): 1712-20.

119. Cervelli V, Palla L, Pascali M, De Angelis B, Curcio BC, Gentile P. Autologous platelet-rich plasma mixed with purified fat graft in aesthetic plastic surgery. *Aesthetic Plast Surg*. 2009; 33(5): 716-21.

120. Nakamura S, Ishihara M, Takikawa M, Murakami K, Kishimoto S, Yanagibayashi S, et al. Platelet-rich plasma (PRP) promotes survival of fat-grafts in rats. *Ann Plast Surg*. 2010; 65(1): 101-6.

121. Miranville A, Heeschen C, Sengenes C, Curat CA, Busse R, Bouloumie A. Improvement of postnatal neovascularization by human adipose tissue-derived stem cells. *Circulation*. 2004; 110(3): 349-55.

122. Nakagami H, Maeda K, Morishita R, Iguchi S, Nishikawa T, Takami Y, et al. Novel autologous cell therapy in ischemic limb disease through growth factor secretion by cultured adipose tissue-derived stromal cells. *Arterioscler Thromb Vasc Biol*. 2005; 25(12): 2542-7.

123. Kondo K, Shintani S, Shibata R, Murakami H, Murakami R, Imaizumi M, et al. Implantation of adipose-derived regenerative cells enhances ischemia-induced angiogenesis. *Arterioscler Thromb Vasc Biol*. 2009; 29(1): 61-6.

124. Thangarajah H, Vial IN, Chang E, El-Ftesi S, Januszyk M, Chang EI, et al. IFATS collection: Adipose stromal cells adopt a proangiogenic phenotype under the influence of hypoxia. *Stem Cells*. 2009; 27(1): 266-74.

125. Suga H, Eto H, Shigeura T, Inoue K, Aoi N, Kato H, et al. IFATS collection: Fibroblast growth factor-2-induced hepatocyte growth factor secretion by adipose-derived stromal cells inhibits postinjury fibrogenesis through a c-Jun N-terminal kinase-dependent mechanism. *Stem Cells*. 2009; 27(1): 238-49.

126. Zimmerlin L, Donnenberg AD, Rubin JP, Basse P, Landreneau RJ, Donnenberg VS. Regenerative therapy and cancer: in vitro and in vivo studies of the interaction between adipose-derived stem cells and breast cancer cells from clinical isolates. *Tissue Eng Part A*. 2011; 17(1-2): 93-106.

127. Donnenberg VS, Zimmerlin L, Rubin JP, Donnenberg AD. Regenerative therapy after cancer: what are the risks? *Tissue Eng Part B Rev.* 2010; 16(6): 567-75.

128. Rubio D, Garcia-Castro J, Martin MC, de la Fuente R, Cigudosa JC, Lloyd AC, et al. Spontaneous human adult stem cell transformation. *Cancer Res.* 2005; 65(8): 3035-9.

129. Faustini M, Bucco M, Chlapanidas T, Lucconi G, Marazzi M, Tosca MC, et al. Nonexpanded mesenchymal stem cells for regenerative medicine: yield in stromal vascular fraction from adipose tissues. *Tissue Eng Part C Methods.* 2010; 16(6): 1515-21.

130. van Harmelen V, Skurk T, Rohrig K, Lee YM, Halbleib M, Aprath-Husmann I, et al. Effect of BMI and age on adipose tissue cellularity and differentiation capacity in women. *Int J Obes Relat Metab Disord.* 2003; 27(8): 889-95.

131. Madonna R, Renna FV, Cellini C, Cotellese R, Picardi N, Francomano F, et al. Age-dependent impairment of number and angiogenic potential of adipose tissue-derived progenitor cells. *Eur J Clin Invest.* 2011; 41(2): 126-33.

132. Zhu M, Kohan E, Bradley J, Hedrick M, Benhaim P, Zuk P. The effect of age on osteogenic, adipogenic and proliferative potential of female adipose-derived stem cells. *J Tissue Eng Regen Med.* 2009; 3(4): 290-301.

133. Padoin AV, Braga-Silva J, Martins P, Rezende K, Rezende AR, Grechi B, et al. Sources of processed lipoaspirate cells: influence of donor site on cell concentration. *Plast Reconstr Surg.* 2008; 122(2): 614-8.

134. Schipper BM, Marra KG, Zhang W, Donnenberg AD, Rubin JP. Regional anatomic and age effects on cell function of human adipose-derived stem cells. *Ann Plast Surg.* 2008; 60(5): 538-44.

135. Aguena M, Dalto Fanganiello R, Tissiani LA, Ishiy FA, Atique R, Alonso N, et al. Optimization of parameters for a more efficient use of adipose-derived stem cells in regenerative medicine therapies. *Stem Cells Int.* 2012; 2012:303610.

136. Kishi K, Imanishi N, Ohara H, Ninomiya R, Okabe K, Hattori N, et al. Distribution of adipose-derived stem cells in adipose tissues from human cadavers. *J Plast Reconstr Aesthet Surg.* 2010; 63(10): 1717-22.

137. Amos PJ, Bailey AM, Shang H, Katz AJ, Lawrence MB, Peirce SM. Functional binding of human adipose-derived stromal cells: effects of extraction method and hypoxia pretreatment. *Ann Plast Surg*. 2008; 60(4): 437-44.

138. Oedayrajsingh-Varma MJ, van Ham SM, Knippenberg M, Helder MN, Klein-Nulend J, Schouten TE, et al. Adipose tissue-derived mesenchymal stem cell yield and growth characteristics are affected by the tissue-harvesting procedure. *Cytotherapy.* 2006; 8(2): 166-77.

139. Wilson A, Butler PE, Seifalian AM. Adipose-derived stem cells for clinical applications: a review. *Cell Prolif.* 2011; 2011(44): 86-98.

140. Fraser JK, Wulur I, Alfonso Z, Zhu M, Wheeler ES. Differences in stem and progenitor cell yield in different subcutaneous adipose tissue depots. *Cytotherapy*. 2007; 9(5): 459-67.

141. Weinberg SM, Naidoo S, Govier DP, Martin RA, Kane AA, Marazita ML. Anthropometric precision and accuracy of digital three-dimensional photogrammetry: comparing the Genex and 3dMD imaging systems with one another and with direct anthropometry. *J Craniofac Surg*. 2006; 17(3): 477-83.

142. Moyer HR, Carlson GW, Styblo TM, Losken A. Three-dimensional digital evaluation of breast symmetry after breast conservation therapy. *J Am Coll Surg*. 2008; 207(2): 227-32.

143. Meier JD, Glasgold RA, Glasgold MJ. Autologous fat grafting: long-term evidence of its efficacy in midfacial rejuvenation. *Arch Facial Plast Surg*. 2009; 11(1): 24-8.

144. Goldenberg DC. *Estudo das alterações esqueléticas da região maxilar em pacientes submetidos à expansão rápida da maxila assistida cirurgicamente avaliadas por tomografia computadorizada* [tese]. São Paulo: Faculdade de Medicina, Universidade de São Paulo; 2006.

145. Fontdevila J, Serra-Renom JM, Raigosa M, Berenguer J, Guisantes E, Prades E, et al. Assessing the long-term viability of facial fat grafts: an objective measure using computed tomography. *Aesthet Surg J*. 2008; 28(4): 380-6.

146. Rosset A, Spadola L, Ratib O. OsiriX: an open-source software for navigating in multidimensional DICOM images. *J Digit Imaging*. 2004; 17(3): 205-16.

147. Rosset C, Rosset A, Ratib O. General consumer communication tools for improved image management and communication in medicine. *J Digit Imaging*. 2005; 18(4): 270-9.

148. Kim G, Jung HJ, Lee HJ, Lee JS, Koo S, Chang SH. Accuracy and Reliability of Length Measurements on Three-Dimensional Computed Tomography Using Open-Source OsiriX Software. *J Digit Imaging*. 2012; 25(4): 486-91.

149. Mojallal A, Shipkov C, Braye F, Breton P, Foyatier JL. Influence of the recipient site on the outcomes of fat grafting in facial reconstructive surgery. *Plast Reconstr Surg*. 2009; 124(2): 471-83.

150. Kawamoto HK, Kim SS, Jarrahy R, Bradley JP. Differential diagnosis of the idiopathic laterally deviated mandible. *Plast Reconstr Surg*. 2009; 124(5): 1599-609.

151. Gimble JM, Guilak F, Bunnell BA. Clinical and preclinical translation of cell-based therapies using adipose tissue-derived cells. *Stem Cell Res Ther*. 2010; 1(2): 19.

152. Shang H, Agrawal H, Flynn L, Katz AJ, editors. Decellularized adipose tissue (DAT) as a biomaterial for soft tissue reconstruction. Presented at the International Fat Applied Technology Society (IFATS) Annual Meeting. Miami, 2011.

153. Tessier P. Anatomical classification facial, cranio-facial and latero-facial clefts. *J Maxillofac Surg*. 1976; 4(2): 69-92.

APÊNDICES

Apêndice 1 – Aspectos demográficos pré-operatórios

Grupo EE	Idade	Sexo	Raça	IMC	OMENS-Plus				
					O	M	E	N	S
Paciente 1	27	Feminino	Branca	20-25	1	1	3	0	2
Paciente 2	26	Feminino	Branca	<20	3	1	0	0	2
Paciente 3	24	Feminino	Branca	20-25	1	2a	0	3	2
Paciente 4	10	Masculino	Outro	20-25	0	1	3	0	2
Paciente 5	9	Feminino	Branca	<20	1	1	0	0	2
Paciente 6	21	Masculino	Amarela	20-25	0	1	3	0	2
Paciente 7	14	Feminino	Negra	20-25	0	1	3	0	2

Grupo EC	Idade	Sexo	Raça	IMC	OMENS-Plus				
					O	M	E	N	S
Paciente 1	9	Feminino	Branca	<20	0	1	3	0	2
Paciente 2	13	Masculino	Outro	<20	3	1	3	0	2
Paciente 3	10	Feminino	Outro	20-25	1	1	3	2	2
Paciente 4	11	Feminino	Branca	20-25	1	2a	3	2	2
Paciente 5	13	Masculino	Branca	<20	1	1	3	2	2
Paciente 6	14	Masculino	Branca	20-25	0	1	3	0	2
Paciente 7	15	Feminino	Branca	20-25	2	1	3	0	2

NOTA: Idade em anos

Apêndice 2 – Variáveis do transoperatório e celulares

Grupo EE	Volume aspirado	Rendimento após centrifugação	Volume enxertado	Tempo cirúrgico	Nº de céls. antes	Nº céls. após
Paciente 1	117	31,6	26	70	0,45	não se aplica
Paciente 2	80	46,2	28	90	1,7	não se aplica
Paciente 3	106	47,2	37	75	1,2	não se aplica
Paciente 4	180	42,2	37	95	0,76	não se aplica
Paciente 5	88	40,9	32	80	3	não se aplica
Paciente 6	70	37,1	19	75	30	não se aplica
Paciente 7	80	45	28	75	2	não se aplica

Grupo EC	Volume aspirado	Rendimento após centrifugação	Volume enxertado	Tempo cirúrgico	Nº de céls. antes	Nº céls. após
Paciente 1	80	45,5	15	105	0,25	0,48
Paciente 2	98	44,9	20	110	6,6	12
Paciente 3	170	47	25	130	11	20
Paciente 4	200	47,5	31	150	5,2	12
Paciente 5	180	40	30	140	15	20
Paciente 6	160	60	37	120	0,2	0,39
Paciente 7	160	43,7	28	120	1,7	4,7

NOTA: Volume em mL; Rendimento após centrifugação em %; Tempo cirúrgico em minutos; Nº de células antes e após em x 10^5 / mL

Apêndice 3 – Variáveis volumétricas

Grupo EE	Volume de hemiface					Volume enxertado	Acurácia	Permanência simetria	Permanência real
	LN	LA Pré	LA pós	LN - LA Pré	LN - LA Pós				
Paciente 1	509	481	493	28	16	26	-2	0,43	0,46
Paciente 2	430	402	410	28	20	28	0	0,28	0,28
Paciente 3	486	435	458	51	28	37	-14	0,45	0,62
Paciente 4	409	373	407	36	2	37	1	0,94	0,91
Paciente 5	346	315	334	31	12	32	1	0,61	0,59
Paciente 6	519	498	507	21	12	19	-2	0,42	0,47
Paciente 7	465	435	450	30	15	28	0	0,43	0,46

Grupo EC	Volume de hemiface					Volume enxertado	Acurácia	Permanência simetria	Permanência real
	LN	LA Pré	LA pós	LN - LA Pré	LN - LA Pós				
Paciente 1	383	368	384	15	-1	15	0	1,06	1,06
Paciente 2	496	473	491	23	5	20	-3	0,78	0,90
Paciente 3	434	411	430,5	23	3,5	25	2	0,84	0,78
Paciente 4	426	385	418	41	8	31	-10	0,80	1,06
Paciente 5	415	385	409	30	6	30	0	0,80	0,80
Paciente 6	560	524	554	36	6	37	1	0,83	0,81
Paciente 7	433	405	427	28	6	28	0	0,78	0,78

NOTA: LN, Lado normal; LA pré, Lado acometido no pré-operatório; LA pós, Lado acometido no pós-operatório; LN – LA pré, Diferença de simetria no pré-operatório; LN – LA pós, Diferença de simetria no pós-operatório; Acurácia, Acurácia do procedimento; Permanência simetria, Índice de permanência em termos de simetria; Permanência real, Índice de permanência real; Volume de hemiface e volume enxertado em mL

Apêndice 4 – Variáveis lineares

Grupo EE	CL		PZM		AM		TM	
	Pré	Pós	Pré	Pós	Pré	Pós	Pré	Pós
Paciente 1	0,95	0,97	0,90	1,15	0,66	0,74	0,85	0,90
Paciente 2	0,67	0,67	0,77	0,81	0,66	0,80	0,90	0,90
Paciente 3	0,61	0,63	0,91	0,94	0,48	0,89	0,47	0,70
Paciente 4	0,74	0,75	0,85	0,91	0,68	0,89	0,85	0,95
Paciente 5	0,88	0,95	0,93	0,97	0,68	0,78	0,81	0,90
Paciente 6	0,81	0,85	0,88	0,92	0,87	0,98	0,65	0,70
Paciente 7	0,78	0,79	0,87	0,98	0,64	0,64	0,69	0,71

Grupo EC	CL		PZM		AM		TM	
	Pré	Pós	Pré	Pós	Pré	Pós	Pré	Pós
Paciente 1	0,72	0,81	0,99	1,00	0,76	1,00	0,70	1,00
Paciente 2	0,69	0,94	1,00	1,00	0,91	1,18	0,82	1,20
Paciente 3	0,89	0,97	0,77	1,00	0,69	0,77	0,84	0,96
Paciente 4	0,66	0,79	0,75	1,18	0,80	1,33	0,80	0,89
Paciente 5	0,57	1,06	0,73	0,96	0,71	0,94	0,86	0,95
Paciente 6	0,80	0,90	0,89	1,00	0,82	1,10	0,71	0,97
Paciente 7	0,72	1,06	0,85	1,03	0,78	0,97	0,78	0,82

NOTA: CL, Canto lateral; PZM, Processo zigomático da maxila; AM, Ângulo da mandíbula; TM, Tubérculo mental; Pré, Índice de espessura no pré-operatório; Pós, Índice de espessura no pós-operatório

Apêndice 5 - Trabalho apresentado no IFATS 2011 – "International Federation for Adipose Therapeutics and Science", promovido pela ASPS – "American Society of Plastic Surgeons", realizado em Miami – US, durante o período de 4 a 6 de novembro de 2011

De: IFATS Abstract Manager <admin@abstractsifats.org>
Assunto: [IFATS]: Abstract Presentation invitation for #84
Data: 12 de agosto de 2011 17:18:36 BRT
Para: danielatanikawa@gmail.com
Responder A: IFATS Abstract Manager <admin@abstractsifats.org>

IFATS
International Federation for Adipose Therapeutics and Science

Abstract Presentation invitation

08/12/2011

Dear Dr. Tanikawa,

Your presentation titled RANDOMIZED CONTROLLED CLINICAL TRIAL OF FAT GRAFTS SUPPLEMENTED WITH ADIPOSE-DERIVED REGENERATIVE CELLS FOR PATIENTS WITH HEMIFACIAL MICROSSOMIA. is scheduled at 8:40 AM on 11/04/2011. Your presentation number is 84. You will have 8 minutes to present the paper, followed by 2 minutes of discussion. In consideration of the other presenters, please adhere to your assigned time.

All papers of the IFATS meeting will be published in the program book. It is therefore imperative that you register for the meeting and present your paper.

Registration is now open for the 2011 meeting. Please go: http://www.cvent.com/d/pdqhr6/4W

Thank you. We look forward to welcoming you to Miami Beach in November.

Sincerely,

Jodie Ambrose
Abstract Manager
45 Lyme Road, Suite 304
Hanover, NH 03755
T: 1-603-643-2325
F: 1-603-643-1444
E: jodie@conmx.net

Apêndice 6 – Trabalho vencedor do Prêmio Roberto Correa Chem, durante o 48º Congresso Brasileiro de Cirurgia Plástica, promovido pela Sociedade Brasileira de Cirurgia Plástica, realizado em Goiânia – GO, durante o período de 11 a 15 de novembro de 2011

Sociedade Brasileira de Cirurgia Plástica

Comissão de Concursos e Concessão de Prêmios

A Sociedade Brasileira de Cirurgia Plástica certifica que

Dra. Daniela Y. S. Tanikawa

Foi a vencedora do Prêmio **Roberto Correa Chem**, pela autoria do trabalho "*Ensaio clínico randomizado sobre o uso de enxerto de gordura suplementado com células regenerativas derivadas do tecido adiposo em pacientes portadores de microssomia craniofacial*", apresentado durante o 48º Congresso Brasileiro de Cirurgia Plástica, na cidade de Goiânia/GO. Co-Autores: MEIRE AGUENA, DANIELA FRANCO BUENO, MARIA RITA PASSOS BUENO, NIVALDO ALONSO .

Goiânia, 13 de novembro de 2011.

Sebastião Nelson Edy Guerra
Presidente da SBCP

José Teixeira Gama
Secretário Geral da SBCP

Alcemar Maia Souto
Coordenador da Comissão de Prêmios

Fernando de Almeida Prado
Tesoureiro Geral da SBCI