Claudio de Almeida Quadros

Linfonodectomia retroperitoneal e pélvica lateral guiada por radiotraçador e azul patente no estadiamento do adenocarcinoma do reto

Tese apresentada à Faculdade de Medicina da Universidade de São Paulo para obtenção do título de Doutor em Ciências

Área de concentração: Clínica Cirúrgica
Orientador: Prof. Dr. Ademar Lopes

São Paulo
2009

Claudio de Almeida Quadros

Linfonodectomia retroperitoneal e pélvica lateral guiada por radiotraçador e azul patente no estadiamento do adenocarcinoma do reto

Tese apresentada à Faculdade de Medicina da Universidade de São Paulo para obtenção do título de Doutor em Ciências

Área de concentração: Clínica Cirúrgica
Orientador: Prof. Dr. Ademar Lopes

São Paulo
2009

Dados Internacionais de Catalogação na Publicação (CIP)

Preparada pela Biblioteca da
Faculdade de Medicina da Universidade de São Paulo

©reprodução autorizada pelo autor

Quadros, Claudio de Almeida
Linfonodectomia retroperitoneal e pélvica lateral guiada por radiotraçador e azul patente no estadiamento do adenocarcinoma do reto / Claudio de Almeida Quadros. -- São Paulo, 2009.
Tese(doutorado)--Faculdade de Medicina da Universidade de São Paulo.

Departamento de Cirurgia.
Área de concentração: Clínica Cirúrgica.
Orientador: Ademar Lopes.

Descritores: 1.Adenocarcinoma 2.Metástase linfática 3.Estadiamento de neoplasias 4.Neoplasias retais 5.Excisão de linfonodo

USP/FM/SBD-237/09

DEDICATÓRIA

À minha amada Rê.

AGRADECIMENTOS

Agradeço em especial ao meu orientador Prof. Dr. Ademar Lopes que acreditou no potencial deste projeto e tornou possível a concretização deste sonho.

À Profa. Dra. Iguaracyra Araújo e sua equipe pelo dedicado e minucioso trabalho de Patologia.

À Edmar Maciel - instrumentador cirúrgico - pelo incentivo e sempre bom humor, quando o meu nem sempre estava tão bom.

Aos técnicos do Serviço de Medicina Nuclear e do Serviço de Patologia, e aos auxiliares de Enfermagem do Centro Cirúrgico do Hospital Aristides Maltez que muito ajudaram na viabilização deste projeto.

Ao Dr. Aristides Maltez Filho, Presidente da Liga Bahiana Contra o Câncer, por possibilitar a realização deste estudo no Hospital Aristides Maltez.

À Seção de Cirurgia Abdôminopélvica do Instituto Nacional de Câncer – INCA, onde fiz minha formação em Cirurgia Oncológica e aprendi a realizar a linfonodectomia retroperitoneal e pélvica lateral.

Aos meus mestres do Hospital do Câncer do INCA: Dr. Alemar Salomão, Prof. Dr. Carlos Eduardo Pinto, Prof. Dr. Eduardo Linhares, Dr. Eliezer Leiderman, Prof. Dr. Ernesto Rymer, Dr. José Humberto Corrêa - Chefe da Seção de Cirurgia Abdominopélvica na época de minha residência -, Dr. José Paulo de Jesus, Prof. Dr. Leonaldson Castro - Coordenador do Grupo de Cólon e Reto -, Prof. Dr. Mauro Monteiro, Dr. Odilon Souza e Dr. Sérgio Bertolace.

À Sra. Eliane Gazetto, secretária da Pós-Graduação em Clínica Cirúrgica da Faculdade de Medicina da USP, pela cooperação na conclusão desta tese.

Ao mestre e amigo Dr. Roque Andrade, cujos ensinamentos cotidianos me aprimoram profissionalmente, e cujo exemplo de dedicação, respeito ao ser humano e ética me serve de guia.

À minha querida mãe Eliana Passos de Almeida e meu querido pai João Francisco de Quadros Neto, pela oportunidade da vida, pelo valor atribuído à família e à formação educacional, pelos valores ensinados de retidão de caráter e senso de justiça.

Aos meus queridos irmãos Tiago de Almeida Quadros e Gabriel de Almeida Quadros, pelo amor incondicional.

Aos meus pacientes, o bem estar deles é a razão do meu exercício da medicina.

Se as coisas são inatingíveis... ora!
Não é motivo para não querê-las...
Que tristes os caminhos se não fora
A mágica presença das estrelas!

Mario Quintana (1948)

O valor de praticar com rigor, por algum tempo, uma ciência rigorosa não está propriamente em seus resultados: pois eles sempre serão uma gota ínfima, ante o mar das coisas dignas de saber. Mas isso produz um aumento de energia, de capacidade dedutiva, de tenacidade; aprende-se a alcançar um fim de modo pertinente. Neste sentido é valioso, em vista de tudo o que se fará depois, ter sido um homem de ciência.

Friedrich Nietzsche (1878)

Esta tese está de acordo com as seguintes normas, em vigor no momento desta publicação:

Referências: adaptado de *International Committee of Medical Journals Editors (Vancouver)*

Universidade de São Paulo. Faculdade de Medicina. Serviço de Biblioteca e Documentação. Guia de apresentação de dissertações, teses e monografias. Elaborado por Annelise Carneiro da Cunha, Maria Julia de A. L. Freddi, Maria Fazanelli Crestana, Marinalva de Souza Aragão, Suely Campos Cardoso, Valéria Vilhena. 2ª ed. São Paulo: Serviço de Biblioteca e Documentação; 2005.

Abreviaturas dos títulos dos periódicos de acordo com: *list of journals indexed in index medicus.*

SUMÁRIO

Lista de Figuras

Lista de Tabelas

Lista de Abreviaturas e Siglas

Lista de Símbolos

Resumo

Summary

1 INTRODUÇÃO 01

2 ESTUDO PILOTO 29
2.1 Resultados do estudo piloto 31
2.2 Discussão do estudo piloto e comparação com resultados de trabalhos publicados de detecção de linfonodos sentinela em câncer colorretal 40
2.3 Acurácia da detecção de linfonodos sentinela em câncer colorretal 56
2.4 Papel prognóstico de micrometástases em câncer colorretal 62
2.5 Conclusões do estudo piloto 73

3 OBJETIVOS 75

4 MÉTODOS 77

5 RESULTADOS 93

6 DISCUSSÃO 103

7 CONCLUSÕES 135

8 ANEXOS 137
Anexo A - Publicação dos resultados do estudo piloto no *Journal of Surgical Oncology* 138
Anexo B - Comunicação do Comitê de Ética em Pesquisa do Hospital Aristides Maltez ao Programa de Pós-Graduação da Faculdade de Medicina de USP da aprovação do projeto do estudo 145
Anexo C - Autorização do Coordenador do Comitê de Ética em Pesquisa do Hospital Aristides Maltez para o início do estudo 146

Anexo D - Aprovação do estudo pelo Conselho Nacional de Ética em Pesquisa - CONEP 150
Anexo E - Aprovação do estudo pela Comissão de Ética para Análise de Projetos de Pesquisa do Hospital das Clínicas e da Faculdade de Medicina da USP 151
Anexo F - Termo de consentimento livre e esclarecido para participação do protocolo do estudo 152
Anexo G - Publicação dos primeiros 30 casos do estudo no *Annals of Surgical Oncology* 154

9 REFERÊNCIAS 159

LISTA DE FIGURAS

Figura1	-	Classificação TNM e estadiamento de tumores colorretais da UICC/AJCC	04
Figura 2	-	Classificação japonesa de tumores colorretais da JSCCR	05
Figura 3	-	Estadiamento de tumores colorretais da JSCCR	06
Figura 4	-	Grupos e cadeias linfonodais colorretais da JSCCR	07
Figura 5	-	Classificação de Dukes para tumores retais	08
Figura 6	-	Identificação de linfonodos radioativos e/ou corados com azul patente no espaço para-aórtico, cadeia linfonodal de número 213 segundo a classificação da JSCCR	82
Figura 7	-	Aspecto da pelve após excisão total do mesorreto e linfonodectomia retroperitoneal e pélvica lateral com preservação dos nervos hipogástricos e pélvicos	82
Figura 8	-	Aspecto da pelve após excisão total do mesorreto e linfonodectomia retroperitoneal e pélvica lateral com preservação dos nervos hipogástricos e pélvicos	83
Figura 9	-	Aspecto da pelve após excisão total do mesorreto e linfonodectomia retroperitoneal e pélvica lateral sem preservação dos nervos hipogástricos e pélvicos, em paciente submetido à exenteração pélvica total por adenocarcinoma retal pT4N1M0	83
Figura 10	-	Injeção subserosa dos marcadores	85
Figura 11	-	Injeção submucosa, transanal dos marcadores	86
Figura 12	-	Drenagem linfática do reto extraperitoneal	122

LISTA DE TABELAS

Tabela 1 - Taxa de identificação e acurácia da detecção de linfonodos sentinela com tecnécio-99m-fitato e/ou azul patente no estadiamento de pacientes com adenocarcinoma colorretal 32

Tabela 2 - Distribuição de pacientes de acordo com o procedimento cirúrgico realizado e as respectivas taxas de identificação de linfonodos sentinela 33

Tabela 3 - Análise estatística univariada dos valores médios das variáveis, correlacionando-as à identificação de linfonodos sentinela 34

Tabela 4 - Análise estatística univariada do número e porcentagem de pacientes com adenocarcinoma colorretal com linfonodos sentinela identificados ou não, de acordo com variáveis relacionadas à apresentação clínica, achados patológicos e ao tratamento oncológico 35

Tabela 5 - Taxa de identificação de linfonodos sentinela em pacientes com tumores do reto inferior comparada com a obtida em pacientes com tumores do reto médio e superior 37

Tabela 6 - Incidência de metástases em linfonodos retroperitoneais e/ou pélvicos laterais conforme variáveis relacionadas á apresentação clínica, achados histopatológicos e estadiamento obtido com a excisão total do mesorreto, em pacientes com adenocarcinoma retal 96

Tabela 7 - Incidência de metástases nos linfonodos retroperitoneais e/ou pélvicos laterais relacionada aos valores médios e medianos de variáveis quantitativas contínuas, em pacientes com adenocarcinoma retal 97

Tabela 8 - Taxa de identificação de linfonodos retroperitoneais e/ou pélvicos laterais com tecnécio-99m-fitato e/ou azul patente, acurácia na indicação de metástases e mudança de estadiamento proporcionado pelo método em pacientes com adenocarcinoma retal 100

Tabela 9 - Incidência de linfonodos retroperitoneais e/ou pélvicos laterais (LRLP) identificados com tecnécio-99m-fitato e/ou azul patente, de acordo com variáveis relacionadas à apresentação clínica, achados patológicos e estadiamento obtido com a cirurgia de excisão total do mesorreto 101

Tabela 10 - Análise estatística univariada dos valores médios das variáveis, correlacionando-as à identificação ou não de linfonodos retroperitoneais e/ou pélvicos laterais com tecnécio-99m-fitato e/ou azul patente 102

LISTA DE ABREVIATURAS E SIGLAS

AE1/AE3	Clones de citoqueratina
ACE	Antígeno carcinoembrionário
AJCC	*American Joint Committee on Cancer*
ARNm	Ácido ribonucleico mensageiro
Ber-EP4	Glicoproteina de membrana celular
CAM	*Cell adhesion molecule*, proteinas da superfície celular envolvidas no processo de adesão
CC49	Anticorpo monoclonal
CONEP	Conselho Nacional de Ética em Pesquisa
DLS	Detecções de linfonodos sentinela
DP	Desvio padrão
Dukes A	Classificação de pacientes com adenocarcinoma colorretal em que o tumor Invade até a camada muscular própria, sem metástase linfonodal
Dukes B	Classificação de pacientes com adenocarcinoma colorretal em que o tumor Invade além da camada muscular própria, sem metástase linfonodal
Dukes B2	Classificação de pacientes com adenocarcinoma colorretal em que o tumor Invade além da parede intestinal, sem linfonodos regionais metastáticos
Dukes C	Classificação de pacientes com adenocarcinoma colorretal em que metástases para linfonodos regonais estão presentes
EUA	Estados Unidos da América
FN	Falso-negativo(s)
FOLFOX	Esquema de quimioterapia que emprega 5-flourouracil, leucovorin e oxaliplatina

HE	Hematoxilina-eosina
IC	Intervalo de confiança
INCA	Instituto Nacional de Câncer, Rio de Janeiro – RJ, Brasil
J-LND	*Japanese Radical Lymph Node Dissection*
JSCCR	*Japanese Society for Cancer of the Colon and Rectum*
LRPL	Linfonodos retroperitoneais e/ou pélvicos laterais
LS	Linfonodo(s) sentinela
M	Abreviatura de metástase à distância pela classificação TNM
N	Abreviatura de linfonodos regionais pela classificação TNM
NIH	*National Institutes of Health*
N0	N zero, classificação TNM adotada para identificar que o paciente é linfonodonegativo, tem linfonodos regionais sem metástases
NX	Classificação TNM indicando que linfonodos regionais não podem ser avaliados
N1	Classificação TNM indicando metástase em 1 a 3 linfonodos regionais
N2	Classificação TNM indicando metástase em 4 ou mais linfonodos regionais
N3	Classificação da JSCCR indicando metástase para linfonodos retroperitoneais ou pélvicos laterais
P	Nível de significância estatística
p53	Produto protéico do gene TP53
pH	Potencial hidrogeniônico
pTNM	Estadiamento TNM aferido por exame patológico
Pubmed	Banco de dados da Biblioteca Nacional dos EUA e NIH
RAP	Ressecção abdominoperineal do reto

RAR	Ressecção anterior do reto
T	Extensão de invasão do tumor primário pela classificação TNM
TAG-72	Glicoproteina presente em tumores epiteliais
TI	Taxa de identificação de linfonodos sentinela
Tis	Tumor *in situ*, termo designado à neoplasia intraepitelial ou que não invade a lâmina própria, de acordo com a classificação TNM
T1	Tumor primário que invade a submucosa, de acordo com a Classificação TNM
T2	Tumor primário invadindo a camada muscular própria, de acordo com a classificação TNM
T3	Tumor primário invadindo a serosa ou tecidos pericólicos ou perirretais não peritonizados, de acordo com a classificação TNM
T4	Tumor primário invadindo órgãos adjacentes, de acordo com a classificação TNM
TNM	*Tumor Nodal Metastasis*, classificação de tumores malignos da UICC/AJCC
UICC	*International Union Against Cancer*; União Internacional Contra o Câncer
USP	Universidade de São Paulo
VN	Verdadeiro-negativo(s)
VP	Verdadeiro-positivo(s)

LISTA DE SÍMBOLOS

cGy	centigray
cm	centímetro
=	igual a
Kg/m^2	quilograma por metro quadrado, nesta tese usado para designar metro quadrado de superfície corpórea
±	mais ou menos
MBq	mega Becquerel
>	maior que
<	menor que
≤	menor e igual a
μm	micrometro ou mícron
mCi	mili Curie
mg/m^2	miligrama por metro quadrado, nesta tese usado para designar metro quadrado de superfície corpórea
ml	mililitro
mm	milímetro
ng/ml	nanograma por mililitro
%	por cento
0	Estádio da UICC/AJCC ou da JSCCR que indica neoplasia intraepitelial
I	Estádio da UICC/AJCC ou da JSCCR que indica tumor restrito à submucosa, sem metástases
II	Estádio da UICC/AJCC ou da JSCCR que indica tumor invadindo a camada muscular, sem metástases

III	Estádio da UICC/AJCC ou da JSCCR que Indica neoplasia com metástases para linfonodos regionais, na classificação da JSCCR os linfonodos retroperitoneais e pélvicos laterais são considerados regionais.
IV	Estádio da UICC/AJCC ou da JSCCR que indica neoplasia com metástases à distância
33bH11	Clone de citoqueratina

RESUMO

Quadros, CA. **Linfonodectomia retroperitoneal e pélvica lateral guiada por radiotraçador e azul patente no estadiamento do adenocarcinoma do reto** [tese]. São Paulo: Faculdade de Medicina, Universidade de São Paulo; 2009. 171p.

INTRODUÇÃO: A excisão total do mesorreto é o procedimento cirúrgico padrão para o tratamento do adenocarcinoma do reto. Resultados satisfatórios, em termos de prognóstico, alcançados com a associação da linfonodectomia retroperitoneal e pélvica lateral questionam se somente a excisão total do mesorreto seria suficiente para um estadiamento adequado, podendo afetar decisões relacionadas ao tratamento adjuvante. Este estudo avaliou o impacto das metástases em linfonodos retroperitoneais e/ou pélvicos laterais na mudança do estadiamento de pacientes com adenocarcinoma do reto e a acurácia da identificação de metástases em linfonodos das cadeias retroperitoneais e/ou pélvicas laterais com o uso de tecnécio-99m-fitato e/ou azul patente. MÉTODOS: Foi realizado estudo prospectivo de janeiro de 2004 a agosto de 2008, composto por 97 pacientes com adenocarcinoma do reto extraperitoneal submetidos a tratamento cirúrgico curativo com excisão total do mesorreto e linfonodectomia retroperitoneal e pélvica lateral, com pesquisa de linfonodos das cadeias retroperitoneais e pélvicas laterais identificados com tecnécio-99m-fitato e/ou corados em azul patente. Os linfonodos radioativos e/ou azuis, quando negativos ao exame histopatológico com hematoxilina-eosina, foram submetidos à multisecções histológicas com uso de técnicas imunohistoquímicas com anticorpos anticitoqueratinas (AE1/AE3). RESULTADOS: A média de linfonodos nas peças de excisão total do mesorreto foi de 11,5 (1119/97) e nas cadeias retroperitoneais e pélvicas laterais foi de 11,7 (1136/97). A linfonodectomia retroperitoneal e pélvica lateral identificou metástases em 17,5% dos pacientes do estudo e promoveu aumento do estádio TNM II para III em 8,2% dos pacientes. As variáveis relacionadas à presença de linfonodos retroperitoneais e/ou pélvicos laterais metastáticos foram o estádio III estabelecido na peça cirúrgica da excisão total do mesorreto ($P < 0,04$); a classificação pT3/pT4 do tumor primário ($P = 0,047$); níveis elevados de antígeno carcinoembrionário, com média de 30,6 ng/ml e mediana de 9,9 ng/ml ($P = 0,014$); e grandes tumores, com tamanho médio de 5,5 ± 3,2 cm ($P = 0,03$). A migração do tecnécio e/ou azul patente para linfonodos retroperitoneais e/ou pélvicos laterais ocorreu em 37,1% (36/97), modificando o estadiamento em 11,1% dos pacientes estudados. A acurácia do uso do tecnécio e/ou azul patente na detecção de metástases nos linfonodos retroperitoneais e pélvicos laterais foi de 100%, com sensibilidade de 100%, valor preditivo negativo de 100% e zero de falso-negativos. CONCLUSÕES: Deve-se aprimorar o uso de marcadores na identificação de metástases para indicação seletiva da linfonodectomia retroperitoneal e pélvica lateral em adenocarcinoma retal.

Palavras-chave: 1. Adenocarcinoma 2. Metástase linfática 3. Estadiamento de neoplasias 4. Neoplasias retais 5. Excisão de linfonodo.

SUMMARY

Quadros, CA. **Retroperitoneal and lateral pelvic lymphadenectomy mapped by lymphoscintigraphy and blue dye for rectal adenocarcinoma staging** [thesis]. São Paulo: “Faculdade de Medicina, Universidade de São Paulo”; 2009. 171p.

BACKGROUND: Total mesorectal excision is the standard surgical procedure for rectal adenocarcinoma treatment. Good prognostic results achieved with retroperitoneal and lateral pelvic lymphadenectomy have questioned that total mesorectal excision might not be satisfactory for adequate patient staging, affecting adjuvant therapeutic definitions. The aims of this study were to define the upstaging impact of metastasis to retroperitoneal and/or lateral pelvic nodes in patients with rectal adenocarcinoma and the accuracy of dye and/or probe search in the detection of metastatic retroperitoneal and/or lateral pelvic nodes. METHODS: A prospective study was carried on from January of 2004 to August of 2008, composed of 97 extraperitoneal rectal adenocarcinoma patients submitted to curative intent surgeries with total mesorectal excision and retroperitoneal and lateral pelvic lymphadenectomy, with retroperitoneal and lateral pelvic nodes mapping using technetium-99m-phytate and/or patent blue. The radioactive and/or blue nodes, when negative to histopathological hematoxylin-eosin staining, were submitted to step-sectioning and immunohistochemical examination with antibody against cytokeratin (AE1/AE3). RESULTS: Mean node count of the mesorectal excision specimen was 11.5 (1119/97) and of the retroperitoneal and lateral pelvic lymphadenectomy was 11.7 (1136/97). Retroperitoneal and lateral pelvic lymphadenectomy identified metastasis in 17.5% of the studied patients and modified TNM stage II to III in 8.2% of the patients. Factors related to metastatic retroperitoneal and lateral pelvic nodes were stage III defined by examination of the surgical specimen of the total mesorectal excision ($P < 0,004$); tumor pT3/pT4 classification ($P = 0,047$); high levels of carcinoembryonic antigen, with average of 30.6 ng/ml and median of 9.9 ng/ml ($P = 0,014$); and large tumors, with mean size of 5.5 cm ± 3,2 cm ($P = 0,03$). Technetium and/or patent blue migration to retroperitoneal and/or lateral pelvic nodes occurred in 37.1% (36/97), upstaging 11.1% of the studied patients. Technetium and/or patent blue accuracy in the detection of metastasis to retroperitoneal and/or lateral pelvic nodes was of 100%, with sensibility of 100%, negative predictive value of 100% and zero false negatives. CONCLUSIONS: The use of markers should be improved in the identification of metastasis for selective indication of retroperitoneal and lateral pelvic lymphadenectomy.

Key words: 1. Adenocarcinoma 2. Lymphatic metastasis 3. Cancer staging 4. Rectal Cancer 6. Lymph node excision.

1 INTRODUÇÃO

O câncer colorretal em termos de incidência é o terceiro mais frequente entre as neoplasias no mundo e o segundo nos países desenvolvidos. No Brasil, as neoplasias colorretais vêm apresentando taxas de incidência expressivas sendo estimados 26.990 casos novos para o ano de 2008, com taxa estimada de 13,23 casos novos por 100.000 homens e 14,88 casos novos por 100.000 mulheres. Essa taxa de incidência coloca os tumores colorretais na quarta posição entre as neoplasias mais frequentes no Brasil, quando excluídos as neoplasias de pele, totalizando 15% de todas as formas de câncer em indivíduos adultos. As neoplasias mais frequentes no Brasil são os tumores de próstata (49.400), seguidos pelos de mama feminina (49.530) e pulmão (27.270). Na Bahia, Estado onde o presente estudo foi desenvolvido, a estimativa de novos casos de câncer colorretal para 2008 é de 740 pacientes, sendo 290 casos em Salvador [1].

A sobrevida global em cinco anos dos pacientes com câncer colorretal é semelhante nos Estados Unidos da América - EUA e no Japão, variando entre 60 a 65% [2, 3]. No entanto, quando a sobrevida em cinco anos é estratificada por estadiamento, pacientes tratados nos EUA apresentam pior prognóstico [2, 4, 5]. Dados do Registro Nacional de Câncer dos EUA, de pacientes tratados entre os anos de 1985 e 1995, indicam sobrevida de cinco anos para os pacientes classificados no estádio II de 61,5% e de 41,5% para os pacientes estádio III [5]. Dados do Registro Nacional de Câncer do Japão, de pacientes tratados em 1994, indicam 82,1% de sobrevida em cinco anos para os pacientes estádio II e sobrevida de 69,3% para os

pacientes estádio III [4]. Contudo, os pacientes tratados nos EUA são estadiados seguindo o *Tumor Nodal Metastasis* – TNM, classificação da *International Union Against Cancer* – UICC em conjunto com o *American Joint Committee on Cancer* – AJCC (Figura 1) [6], e os pacientes tratados no Japão são classificados pelo estadiamento preconizado pela *Japanese Society for Cancer of the Colon and* Rectum – JSCCR (Figuras 2 e 3) [7]. A principal diferença entre essas duas classificações está relacionada às metástases para os linfonodos retroperitoneais e/ou pélvicos laterais [6, 7]. A JSCCR considera as metástases para esses linfonodos como metástase para linfonodos regionais N3, classificando esses pacientes como estádio III (Figuras 2, 3 e 4) [7]. A classificação adotada pelos EUA considera as metástases para os linfonodos retroperitoneais e/ou pélvicos laterais como doença neoplásica avançada, classificando esses pacientes como estádio IV (Figura 1) [6]. Essa falta na uniformidade da classificação de estadiamento dificulta a comparação entre os dados de sobrevida dos pacientes com adenocarcinoma colorretal tratados no Japão e nos EUA [6-9].

No entanto, essa diferença de estadiamento entre pacientes com câncer colorretal tratados nos EUA comparados aos tratados no Japão, não explica a diferença de sobrevida identificada nos estádios II e III obtida nos pacientes desses dois paises. Já que, pacientes japoneses com metástases para linfonodos retroperitoneais e/ou pélvicos laterais são considerados como estádio III [7]. Esses pacientes caso fossem tratados nos EUA seriam considerados como portadores de doença neoplásica avançada e

classificados como estádio IV [6]. A incorporação pela classificação japonesa de pacientes com metástases para linfonodos retroperitoneais e/ou pélvicos laterais no estádio III, deveria piorar as taxas de sobrevida deste estádio. Porém, dados de registros nacionais de câncer indicam que pacientes japoneses com estádio III tem melhor sobrevida que os de mesmo estádio tratados nos EUA [4,5].

T – Tumor primário

TX O tumor primário não pode ser avaliado.
T0 Não há evidência de tumor primário.
Tis Carcinoma in situ: intraepitelial ou sem invasão da lâmina própria.
T1 Tumor que invade a submucosa.
T2 Tumor que invade a muscular própria.
T3 Tumor que invade além da muscular própria, alcançando a subserora ou os tecidos pericólicos ou perirretais não peritonizados.
T4 Tumor que invade diretamente outros órgãos ou estruturas ou que perfura o peritôneo visceral.

N – Linfonodos regionais*

NX Os linfonodos regionais não podem ser avaliados.
N0 Ausência de metástase em linfonodos regionais.
N1 Metástase em 1 a 3 linfonodos regionais.
N2 Metástase em 4 ou mais linfonodos regionais.

M – Metástase à distância

MX A presença de metástase à distância não pode ser avaliada.
M0 Ausência de metástase à distância.
M1 Metástase à distância.

Estádio 0: Tis N0 M0
Estádio I: T1 ou T2, N0 M0
Estádio II: T3 ou T4, N0 M0
Estádio III: qualquer T, N1 ou N2, M0
Estádio IV: qualquer T, qualquer N, M1

* Nota: Os linfonodos regionais são os pericólicos e perirretais e aqueles localizados ao longo das artérias ileocólicas, cólica direita, cólica média, cólica esquerda, mesentérica inferior, retal superior e ilíacas internas.

Figura 1. Classificação TNM e estadiamento de tumores colorretais da UICC/AJCC [6]

Invasão do tumor primário:

M Invasão restrita à mucosa.
SM Invasão da submucosa.
MP Invasão da muscular própria.
Para partes do intestino que tem serosa/peritoneo visceral:
SS Invasão da subserosa.
SE Invasão da serosa.
SI Invasão direta de órgãos ou estruturas adjacentes.
Para partes do intestino que não apresentam serosa/peritoneo visceral:
A Invasão através da muscular própria de tecidos pericólicos ou perirretais.
AI Invasão direta de órgãos ou estruturas adjacentes.

Metástases linfonodais:*

NX Metástase linfonodal não pode ser avaliada.
N0 Ausência de metástase linfonodal.
N1 Metástase em 1 a 3 linfonodos pericólicos/perirretais ou intermediários.
N2 Metástase em 4 ou mais linfonodos pericólicos/perirretais ou intermediários.
N3 Metástase em linfonodo(s) do grupo principal ou linfonodo(s) pélvicos laterais.

Metástases hepáticas:

HX Metástase hepática não pode ser acessada.
H0 Ausência de metástase hepática.
H1 1 a 4 metástases hepáticas menores ou iguais a 5 cm em maior diâmetro.
H2 Outra classificação que não seja H2 nem H3.
H3 5 ou mais metástases hepáticas em que pelo menos uma é maior que 5 cm.

Metástases peritoneais:

PX Metástase peritoneal não pode ser acessada.
P0 Ausência de metástase peritoneal.
P1 Metástase peritoneal adjacente ao tumor primário.
P2 Metástase peritoneal distante do tumor primário.
P3 Metástase peritoneal difusa distante do tumor primário.

Metástases extrahepáticas à distância:

MX Metástase à distância não pode ser acessada.
M0 Ausência de metástase à distância, que não é hepática nem peritoneal.
M1 Presença de metástase à distância, que não é hepática nem peritoneal.

* Nota: Para definição dos linfonodos regionais nos grupos perirretais/pericólicos, intermediários e principais/pélvicos laterais, veja a Figura 4.

Figura 2. Classificação japonesa de tumores colorretais da JSCCR [7]

<table>
<tr><td rowspan="2"></td><td colspan="3">H0, M0, P0</td><td>H1, H2, H3, M1, P1, P2, P3</td></tr>
<tr><td>N0</td><td>N1</td><td>N2, N3</td><td>M1 (linfonodos)*</td></tr>
<tr><td>M</td><td>Estádio 0</td><td colspan="3"></td></tr>
<tr><td>SM
MP</td><td>Estádio I</td><td rowspan="2">Estádio IIIa</td><td rowspan="2">Estádio IIIb</td><td rowspan="2">Estádio IV</td></tr>
<tr><td>SS, A
SE
SI, AI</td><td>Estádio II</td></tr>
<tr><td colspan="5">* M1: metástase para linfonodos à distância fora da drenagem regional do tumor primário.</td></tr>
</table>

Figura 3. Estadiamento de tumores colorretais da JSCCR [7]

O que poderia estar explicando essa diferença de sobrevida estádio específica seria a hipótese de que os pacientes japoneses poderiam estar sendo melhor estadiados por aumento da amostra linfonodal examinada. A linfonodectomia radical japonesa confere um número maior de linfonodos ressecados (Figura 4) [4, 7, 8]. O aumento do número de linfonodos presentes nas ressecções cirúrgicas realizadas no Japão [4], em comparação com as que ocorrem nos EUA [5], é mais evidente entre os pacientes com tumores retais que os com tumores colônicos (Figura 4) [7]. Isso é devido a ressecção por cirurgiões japoneses dos linfonodos das cadeias ilíacas, obturadoras e aórticas em pacientes com câncer retal [4, 7, 8]. Pacientes com câncer retal, tratados nos EUA, poderiam ter linfonodos retroperitoneais e/ou pélvicos laterais metastáticos não identificados por que a ressecção dessas cadeias linfonodais não é realizada rotineiramente, sendo classificados erroneamente como estádio II, mas serem verdadeiramente estádio IV na classificação da *International Union Against Cancer* - UICC/AJCC [6] ou estádio III na classificação da JSCCR [7].

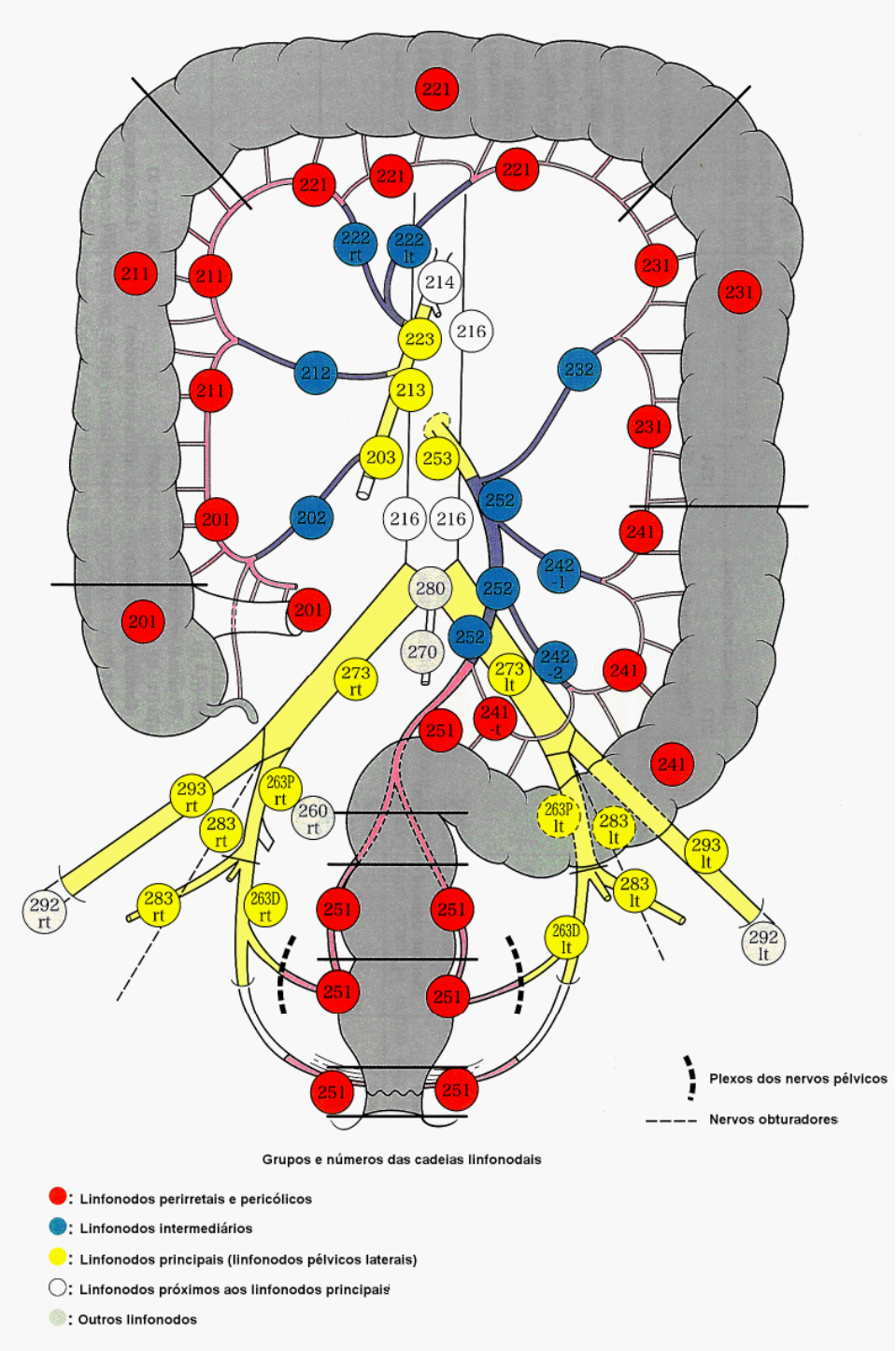

Figura 4 . Grupos e cadeias linfonodais da JSCCR [7]

Os principais sistemas de estadiamento mostram que o comprometimento linfonodal confere prognóstico desfavorável aos pacientes com câncer colorretal [6, 7, 10] (Figuras 1, 2, 3 e 5), a presença de metástase linfonodal diminui consideravelmente a sobrevida em 5 anos [2-5]. Mas os métodos de avaliação do comprometimento linfonodal em pacientes com adenocarcinoma colorretal não são sensíveis o suficiente para prever um prognóstico bom ou ruim [11]. Isso é aferido pelo fato de que 20 a 40% dos pacientes com adenocarcinoma colorretal sem linfonodos metastáticos detectados nas peças cirúrgicas evolui ao óbito pela doença, tendo esses pacientes sido submetidos a tratamento cirúrgico curativo, apresentando tumores restritos à serosa e estando sem metástases à distância ao diagnóstico [11]. Uma explicação possível para esse fato seria de que não se estaria identificando metástases linfonodais nestes pacientes mesmo elas estando presentes [11].

Dukes A	Invasão até a camada muscular própria, sem metástase linfonodal.
Dukes B	Invasão além da camada muscular própria, sem metástase linfonodal.
Dukes C	Metástase linfonodal regional.

Figura 5. Classificação de Dukes para tumores retais [10]

Com o objetivo de tornar o estadiamento linfonodal mais preciso nos pacientes com câncer colorretal, estudos avaliaram métodos para aumentar a detecção de linfonodos metastáticos [11]. Para isso, foram considerados meios de obtenção de uma amostra significativa de linfonodos da cadeia de

drenagem linfática do tumor a ser examinada [11]. O pressuposto básico para a obtenção de uma maior amostragem linfonodal é a realização de linfonodectomia. Quanto mais ampla a linfonodectomia, maior o número de linfonodos retirados, esvaziando a cadeia linfática envolvida na drenagem do sítio anatômico do tumor [11]. Faz-se necessária também uma avaliação criteriosa das peças cirúrgicas para que os linfonodos ressecados sejam detectados e examinados pelos patologistas [11].

Estudos têm alertado para a necessidade de um número mínimo de linfonodos a ser examinados nas ressecções de adenocarcinomas colorretais para o estadiamento correto da doença [12-15]. O *National Cancer Institute* dos EUA recomenda o exame de pelo menos doze linfonodos para se estabelecer que o paciente seja de fato considerado linfonodonegativo (N0) [12]. Cianchi *et al.* relatam que a sobrevida em cinco anos de pacientes com tumores colorretais Dukes B com até oito linfonodos ressecados foi de 54,9%, semelhante à sobrevida de pacientes com tumores Dukes C que foi de 51,8% [13]. Nos pacientes classificados como Dukes B, a sobrevida em cinco anos foi significantemente maior entre os pacientes com mais de oito linfonodos ressecados (79,9%) que os com até oito linfonodos nas peças cirúrgicas (54,9%) ($P < 0,001$) [13]. Avaliando um banco de dados de 8.574 pacientes com adenocarcinoma colorretal estádio pT3N0M0, Cserni *et al.* descreveram um aumento de sobrevida em cinco e dez anos relacionado com o aumento de linfonodos examinados nas peças cirúrgicas [14]. Esses autores estimaram que o risco de evolução para o óbito por câncer decresce

em 0,979 vezes (2,1%) para cada linfonodo examinado nos pacientes linfonodonegativos [14]. Goldstein avaliou um banco de dados constituído por 2.427 pacientes com adenocarcinomas colorretais pT3, destes, 1.305 pacientes apresentavam tumores pT3N0 [15]. Este autor também identificou melhor sobrevida nos pacientes estádio II em que um maior número de linfonodos foi avaliado, sugerindo em 17 o número mínimo de linfonodos a ser examinado para adequada classificação do paciente como linfonodonegativo - N0 [15].

A técnica de imersão das peças cirúrgicas de ressecções de adenocarcinomas colorretais em xilol e álcool tem sido descrito com o objetivo de se aumentar a amostragem linfonodal [16-19]. Essa técnica aumenta consideravelmente o número de linfonodos detectados nas peças cirúrgicas pela retirada da gordura do mesocólon e mesorreto [16-21]. Possibilita a mudança de estádio Dukes B para C pela identificação de linfonodos metastáticos que não seriam detectados caso a técnica não fosse realizada [16-21]. O número médio de linfonodos aumenta mais que o dobro com o uso de emersão em xilol e álcool, relatos descrevem o aumento médio de linfonodos por peça cirúrgica de 6,2 para 18,5 e de 10,5 para 23,1 [16-19]. O aumento do número de linfonodos detectados nas peças cirúrgicas acompanha o aumento de identificação de linfonodos metastáticos [20]. Scott e Grace descrevem a mudança de estadiamento de Dukes B para Dukes C em 8,6% dos casos após uso da técnica, sugerindo a utilização rotineira da técnica quando não são detectados pelo menos 13 linfonodos nas peças

cirúrgicas [16]. A imersão das peças cirúrgicas em xilol e álcool permite a detecção de pequenos linfonodos, em alguns estudos a maioria dos linfonodos metastáticos (61 a 77%) foram menores que 5 mm [17, 21]. O limitante do uso rotineiro dessa técnica é a necessidade de manter as peças cirúrgicas de 3 a 4 semanas no xilol e álcool [16]. Esse período despendido afeta a emissão dos laudos histopatológicos, comprometendo o início de um possível tratamento adjuvante.

Diante do exposto, é necessária a obtenção de amostra linfonodal significativa a ser alcançada com uma linfonodectomia das cadeias de drenagem linfática do tumor associada a um exame histopatológico criterioso para o estadiamento linfonodal adequado do paciente com adenocarcinoma colorretal [11]. As taxas de recidiva e óbito por câncer em pacientes estádio II poderiam ser explicadas por se estar classificando como linfonodonegativo (N0) pacientes não submetidos à linfonodectomia adequada ou com exame histopatológico da peça cirúrgica inadequado [11]. Seriam pacientes que têm linfonodos metastáticos, mas que ou não foram ressecados ou não foram encontrados no exame histopatológico. Esses pacientes seriam estadiados erroneamente como se não apresentassem metástases nos linfonodos (estádio II, Dukes B), sendo na realidade pacientes com linfonodos metastáticos (estádio III, Dukes C). Esses pacientes passam a ser acompanhados como portadores de linfonodos negativos, não sendo oferecido o benefício da quimioterapia adjuvante e, nos casos dos tumores retais extraperitoneais, também não seria oferecida a radioterapia adjuvante.

Esta poderia ser a causa da diferença de sobrevida, estratificada nos estádios II e III, obtida entre os pacientes tratados nos EUA comparada à obtida nos pacientes tratados no Japão [2, 4, 5]. No Japão, a cirurgia preconizada para o tratamento dos tumores colorretais contempla uma ressecção de amostra maior de linfonodos, com a realização de linfonodectomia retroperitoneal [8, 9]. Nos pacientes com tumores retais extraperitoneais, além da linfonodectomia retroperitoneal, também é realizada a linfonodectomia pélvica lateral [8, 9]. O aumento do número de linfonodos ressecados nos pacientes japoneses poderia estar causando um estadiamento mais adequado, incluindo no estádio II pacientes verdadeiramente linfonodonegativos (N0), acarretando melhor taxa de sobrevida estádio específica quando comparada à obtida nos pacientes tratados nos EUA [2, 4, 5].

A presença de metástases para linfonodos em adenocarcinoma colorretal tem valor prognóstico tão importante que define a indicação de tratamento quimioterápico adjuvante. Atualmente a quimioterapia para o tratamento adjuvante de pacientes com adenocarcinoma colônico é somente indicada em pacientes com linfonodos metastáticos: Dukes C, estádio III [22-26]. Inicialmente preconizava-se o tratamento com 5-fluorouracil associado à leucovorin [22]. Esse esquema havia mostrado resultados positivos no tratamento paliativo de pacientes em estádios avançados e foi então testado na adjuvância com resultados significativos de aumento de sobrevida [22]. Em um estudo prospectivo de Francini *et al.*, 230 pacientes submetidos a

tratamento cirúrgico para tumores Dukes B2 e C foram randomicamente distribuídos para tratamento com 5-fluorouracil e leucovorin ou observação [23]. Pacientes incluídos como Dukes B2 foram os que apresentavam tumores que invadiam além da parede intestinal, sem linfonodos regionais metastáticos [23]. Não houve diferença significativa de sobrevida entre os grupos compostos por pacientes submetidos a tratamento adjuvante e os mantidos em observação nos pacientes Dukes B2 [23]. Porém, nos pacientes Dukes C, o tratamento com 5-fluorouracil e leucovorin foi considerado superior que o simples acompanhamento, com um período livre de doença em 3 anos de 81 contra 64% e um aumento significativo de sobrevida (P = 0,002) [23]. Vários estudos clínicos foram realizados concluindo que o tratamento quimioterápico melhora a sobrevida geral dos pacientes com câncer colônico em cerca de 10%, podendo alcançar um aumento relativo de sobrevida de até 30% nos pacientes estádio III [24, 25]. Atualmente a adição de oxaliplatina ao esquema de 5-fluorouracil e leucovorin (FOLFOX) tem demonstrado aumento significativo de sobrevida livre de doença em 5 anos, em pacientes estádio III, quando comparado ao tratamento com 5-fluorouracil e leucovorin (66 contra 59%, ocorrência de risco 0,80), sendo atualmente o esquema adjuvante preconizado [26].

A racionalidade da indicação de tratamento adjuvante para os adenocarcinomas retais segue o padrão de recidiva pélvica. As recidivas após tratamento cirúrgico potencialmente curativo são na frequência de menos de 10% nos estádios pT1-2N0M0; aumentando para 15 a 35% nos

estádio pT3N0M0 e chegando a 45 a 65% nos estádios pT3-4N1-2M0 [27-29]. Em conferência organizada pelo *National Institutes of Health* - NIH, em abril de 1990, no *National Cancer Institute* em Maryland, EUA, foi indicado tratamento adjuvante com quimioterapia e radioterapia pélvica para pacientes com adenocarcinomas retais, sem metástase à distância, com estádio maior ou igual a pT3N0 (Dukes B2), pelo benefício que este tratamento adjuvante alcançou na diminuição da recidiva pélvica [30]. Foi proposto o esquema quimioterápico adjuvante com 5-fluorouracil e leucovorin [30]. A Conferência de 1990 do *National Institutes of Health*, foi a última reunião internacional com o objetivo de se estabelecer consenso para a terapêutica do câncer colorretal [30]. Atualmente o tratamento quimioterápico adjuvante em câncer retal preconiza o esquema FOLFOX, devido aos resultados favoráveis obtidos no tratamento adjuvante em pacientes com tumores colônicos estádio III [26].

A excisão total do mesorreto, descrita por Heald em 1982 [31], é a cirurgia padrão ouro para o tratamento do câncer de reto no ocidente [30]. Essa mudança de abordagem cirúrgica permitiu uma diminuição significativa de recorrência pélvica de 12 a 30% para 4 a 8%, e aumento de sobrevida global em cinco anos de 45 a 50% para 75% [31-34].

A escola cirúrgica japonesa, no entanto, mostra que a excisão total do mesorreto não é suficiente e defende a associação da linfonodectomia retroperitoneal e pélvica lateral em pacientes com risco aumentado de ter linfonodos retroperitoneais ou pélvicos laterais metastáticos [35]. A

radicalidade cirúrgica japonesa consiste na ampliação da ressecção da drenagem linfática do tumor de reto, com o intuito de se oferecer maior controle pélvico no tratamento do câncer, sendo descrita como *Japanese radical lymph node dissection - J-LND* [8, 9]. Este procedimento é considerado como cirurgia padrão no Japão [8] sendo indicado em pacientes sem metástases à distância, com tumores retais extraperitoneais T3/T4 ou com evidência de metástases linfonodais [36]. Essa linfonodectomia retroperitoneal e pélvica lateral implica na retirada, além dos linfonodos do mesorreto, dos linfonodos ilíacos, obturadores e do espaço para-aórtico, inferiores à veia renal esquerda ou ao duodeno [9]. Esses linfonodos são descritos pela *Japanese Society for Cancer of the Colon and Rectum* como os pertencentes às cadeias linfonodais mesorretais e principais (Figura 4) [7]. A defesa por parte dos japoneses deste procedimento é respaldada por estudos multicêntricos que evidenciam uma sobrevida em cinco anos em pacientes com adenocarcinoma de reto Dukes B de 79,8 ± 4,0% e de 64,7 ± 4,3% em pacientes Dukes C [9], com recidiva pélvica de 8,3% em pacientes com tumores pT3/pT4 [35, 36].

A linfonodectomia retroperitoneal e pélvica lateral está relacionada a complicações urinárias e de impotência sexual masculina pela secção de nervos hipogástricos, esplâncnicos e do plexo pélvico [35, 37]. A morbidade cirúrgica causada pela linfonodectomia retroperitoneal e pélvica lateral, com ocorrência de complicações urinárias em 40% dos pacientes e de impotência sexual em até 76% dos homens [35, 37] foram fatores que levaram aos

cirurgiões japoneses a desenvolver técnicas cirúrgicas de identificação e preservação dos plexos nervosos hipogástricos e pélvicos, reduzindo as complicações urinárias para 16% e a impotência masculina para 10% [35, 38]. Essas complicações implicaram na indicação da linfonodectomia retroperitoneal e pélvica lateral a um grupo seleto de pacientes com adenocarcinoma retal que mais se beneficiaria do procedimento, que são os que apresentam maior risco de ter metástases nos linfonodos retroperitoneais e/ou pélvicos laterais [8].

De acordo com o banco de dados de 1988 a 1997 da *Japanese Society for Cancer of the Colon and Rectum*, a ocorrência de metástases nos linfonodos retroperitoneais e/ou pélvicos laterais é de 0,5% (22/4.585 casos) em câncer de retossigmóide, de 1,9% (102/5.253 casos) em câncer de reto intraperitoneal e de 6,2% (450/7.235) em câncer de reto extraperitoneal [8]. Sendo assim, atualmente, a linfonodectomia retroperitoneal e pélvica lateral somente é indicada no Japão em pacientes com câncer de reto extraperitoneal, que na definição japonesa são os tumores que se originam na reflexão peritoneal pélvica até o esfíncter anal [8]. Avaliando somente os pacientes com tumores retais extraperitoneais, a ocorrência de metástases linfonodais retroperitoneais e pélvicas laterais aumentam na proporção da extensão da profundidade do tumor na parede do reto, sendo de 0,7% (6/916 casos) nos tumores limitados à submucosa; 2,3% (48/2.064) na invasão tumoral limitada à camada muscular própria; 6,0% (125/2.094 casos) na invasão até a subserosa; 11,7% (212/1814 casos) quando o tumor

ultrapassa a parede retal; e de 17,0% (59/347 casos) em tumores que invadem órgãos adjacentes. Com esses resultados e considerando a morbidade da linfonodectomia retroperitoneal e pélvica lateral, a *Japanese Society for Cancer of the Colon and Rectum* indica a linfonodectomia radical em pacientes com tumores retais T3/T4 localizados no reto extraperitoneal [8].

Cabe ressaltar que a linfonodectomia retroperitoneal e pélvica lateral, atualmente conhecida como linfonodectomia radical japonesa, foi inicialmente realizada e defendida por cirurgiões ocidentais [35]. Segundo Yano e Moran, o procedimento foi abandonado gradativamente no ocidente por quatro motivos [35]. O primeiro é que os cirurgiões ocidentais adotaram a linfonodectomia radical em tumores de reto intra e extraperitoneais, obtendo uma incidência baixa de linfonodos retroperitoneais e pélvicos laterais metastáticos [35]. O segundo motivo foi o conceito de que as metástases em linfonodos extramesorretais representariam doença neoplásica avançada incurável, não estando esses pacientes sujeitos a tratamento curativo [35], conceito defendido pela UICC/AJCC em sua classificação TNM e estadiamento [6]. Outro motivo indicado pelos autores foram os resultados satisfatórios de diminuição da recidiva pélvica com a associação de radioterapia à excisão total do mesorreto [35]. O último motivo foi a morbidade elevada da linfonodectomia retroperitoneal e pélvica lateral [35]. Ainda não havia sido desenvolvida a técnica de preservação da inervação hipogástrica e pélvica, e a radioterapia associada à excisão total do mesorreto apresentava redução significativa da recidiva pélvica sem oferecer grande

morbidade adicional [35].

No ocidente, pacientes com câncer retal extraperitoneal estádio T3/T4 são submetidos à radioterapia associada à excisão total do mesorreto [30, 31]. Em estudo realizado na Alemanha, em que 421 pacientes submetidos à excisão total do mesorreto, com evidência radiológica pré-operatória de apresentarem tumores extraperitoneais T3/T4, foram randomicamente distribuídos em um grupo submetido à radioterapia pré-operatória e outro grupo submetido à radioterapia pós-operatória [39]. A radioterapia pré e pós-operatória foi administrada em frações diárias de 180 cGy, cinco vezes por semana, totalizando 5040 cGy, sendo associada à infusão continua em 120 horas de fluorouracil na dose de1000 mg por m^2 de superfície corpórea, na primeira e quinta semana da radioterapia [39]. A quimioterapia adjuvante foi mantida por quatro ciclos de cinco dias, com infusão diária de 500 mg de fluorouracil por m^2 de superfície corpórea [39]. A incidência de recidiva pélvica após seguimento em cinco anos obtida no grupo submetido à radioterapia pré-operatória foi significantemente menor (6%) do que a do grupo de radioterapia pós-operatória (13%; P = 0,006) [39]. Não houve diferença significativa na sobrevida em cinco anos, com 76% de pacientes vivos no grupo de radioterapia pré-operatória e 74% entre os pacientes submetidos à radioterapia pós-operatória (P = 0,80) [39]. Foram descritas complicações relacionadas à toxicidade tardia do tratamento em 14% do grupo de radioterapia pré-operatória e de 24% no grupo de radioterapia pós-operatória (P = 0,001) [39].

Os dados apresentados indicam que em pacientes com tumores T3/T4 localizados no reto extraperitoneal, tanto a excisão total do mesorreto associada à radioterapia e quimioterapia pré-operatória (sobrevida em cinco anos de 76% e recidiva pélvica de 6%) [39] quanto a linfonodectomia retroperitoneal e pélvica lateral (sobrevida em cinco anos de 77%, recidiva pélvica de 8,3%) [35, 36], apresentam resultados semelhantes. Pela maior morbidade cirúrgica obtida com a linfonodectomia retroperitoneal e pélvica lateral [35], cirurgiões ocidentais optam pela excisão total do mesorreto associada à radioterapia [30, 39]. Com a diminuição da morbidade cirúrgica obtida pelos cirurgiões japoneses com a dissecção e preservação de nervos hipogástricos e pélvicos [38], a linfonodectomia retroperitoneal e pélvica lateral é adotada no oriente [35].

A experiência do oriente e do ocidente poderia ser associada para indicar radioterapia pré-operatória em pacientes com tumores retais extraperitoneais com evidência radiológica pré-operatória de tumores invasivos T3/T4 ou com suspeita de metástase linfonodal regional, adicionando a linfonodectomia retroperitoneal e pélvica lateral somente nos pacientes que apresentassem linfonodos metastáticos nas cadeias linfáticas fora do mesorreto. A realização da linfonodectomia radical japonesa poderia não ser restrita somente a pacientes com tumores retais extraperitoneais T3/T4, pois existe evidência de metástases para linfonodos retroperitoneais e pélvicos laterais em pacientes com tumores T1 e T2 [8]. Seria necessário um método de mapeamento linfático que identificasse linfonodos

metastáticos fora do mesorreto para indicar com precisão a realização da linfonodectomia retroperitoneal e pélvica lateral.

Em artigo de revisão, foram avaliados resultados de estudos entre os anos de 1996 e 2008 em que a linfonodectomia retroperitoneal e pélvica lateral foi associada à excisão total do mesorreto no tratamento de adenocarcinoma do reto [35]. Foi evidenciado valor mediano de recidiva pélvica em pacientes com linfonodos retroperitoneais e pélvicos laterais metastáticos de 26,1% [35]. Pacientes submetidos à linfonodectomia retroperitoneal e pélvica lateral com evidência de metástases nessas cadeias linfonodais extramesoretais apresentaram sobrevida mediana em cinco anos de 39,8% [35]. Esses pacientes com linfonodos retroperitoneais e /ou pélvicos laterais metastáticos seriam considerados estádio IV pela classificação ocidental UICC/AJCC e tratados de forma paliativa [6]. No entanto, a sobrevida desses pacientes com metástases para linfonodos retroperitoneais e/ou pélvicos laterais e tratados com a linfonodectomia retroperitoneal e pélvica lateral supera a sobrevida em cinco anos de pacientes estádio IV, que é menor que 30% [2]. E apresentam sobrevida semelhante aos de pacientes tratados nos EUA com estádio III da UICC/AJCC que, de acordo com dados do Registro Nacional de Câncer dos EUA, é de 41,5% [5]. Esses dados sugerem que a presença de metástases para linfonodos retroperitoneais e/ou pélvicos laterais não deve ser considerada como doença metastática à distância, não devendo esses pacientes ser classificados como estádio IV. Pacientes com adenocarcinoma

de reto com linfonodos extramesoretais metastáticos, quando submetidos à linfonodectomia retroperitoneal e pélvica lateral, apresentam sobrevida semelhante aos pacientes estádio III da UICC/AJCC [2, 5, 35].

Diante desses dados, conclui-se que pacientes com metástases para os linfonodos retroperitoneais e/ou pélvicos laterais se beneficiam da linfonodectomia retroperitoneal e pélvica lateral [35]. O protocolo adotado pela *Japanese Society for Cancer of the Colon and Rectum* de se realizar a linfonodectomia retroperitoneal e pélvica lateral em pacientes com câncer de reto extraperitoneal e com tumores T3/T4 consegue identificar 34,7% de pacientes com linfonodos retroperitoneais e/ou pélvicos laterais com metástases [8]. No entanto, os outros pacientes incluídos nesse protocolo, que representam 65,3% do grupo, são submetidos a uma linfonodectomia radical sem apresentar metástases nos linfonodos das cadeias ressecadas [8]. Seria importante existir um método dotado de maior acurácia na identificação de metástases em linfonodos retroperitoneais e pélvicos laterais, para que a linfonodectomia radical fosse realizada somente nos pacientes que dela se beneficiassem.

Tendo em vista a relevância da identificação de metástases linfonodais retroperitoneais e pélvicas laterais no prognóstico dos pacientes com adenocarcinoma retal [7, 8, 35], é importante estudar a incidência de metástases nesses linfonodos em pacientes brasileiros e avaliar se a frequência é semelhante à obtida no oriente [8]. Esta informação só será obtida com o envio em separado de linfonodos retroperitoneais e pélvicos laterais

ressecados com a utilização da linfonodectomia radical japonesa, após o procedimento ocidental de excisão total do mesorreto.

Um questionamento é de qual seria a incidência no ocidente de metástases para linfonodos retroperitoneais e pélvicos laterais sem haver metástases para linfonodos do mesorreto. No ocidente, pacientes estadiados como T3/T4 ou com linfonodos mesorretais metastáticos são submetidos à quimiorradioterapia adjuvante [30], que pode oferecer efeito terapêutico em pacientes com linfonodos retroperitoneais e/ou pélvicos metastáticos não ressecados com a excisão total do mesorreto. Porém, no oriente, é descrito a ocorrência de metástases em salto (*skip* ou *jump metastasis*) para linfonodos retroperitoneais e/ou pélvicos laterais sem metástases para linfonodos mesorretais em 3% dos pacientes [36]. Caso isto ocorra no ocidente, pacientes submetidos à excisão total do mesorreto não seriam estadiados corretamente, podendo não haver metástases linfonodais no mesorreto, com metástases nos linfonodos extramesorretais. Pacientes com tumores T1/T2 sem metástases mesorretais e com metástase extramesorretais não se beneficiariam do tratamento quimiorradioterápico, podendo evoluir para a recidiva linfonodal pélvica.

A realização de uma cirurgia mais ampla, como proposta no oriente, poderia ser indicada somente numa eventual presença de metástases em linfonodos fora da área de ressecção clássica ocidental compreendida pela excisão total do mesorreto. Para isso, seria necessário realizar um procedimento que avaliasse a migração de marcadores injetados em volta

do tumor retal para linfonodos retroperitoneais e/ou pélvicos laterais que poderiam estar drenando células neoplásicas metastáticas. Caso a pesquisa guiada pelos marcadores apresentasse uma boa sensibilidade na detecção de linfonodos retroperitoneais e/ou pélvicos metastáticos, este método poderia auxiliar na indicação da linfonodectomia retroperitoneal e pélvica lateral. Os marcadores utilizados atualmente em mapeamento linfático são corantes e radiotraçadores. Poderia ser avaliada a acurácia da migração do radiotraçador tecnécio e do corante azul patente para os linfonodos retoperitoneais e/ou pélvicos laterais na identificação de metástases para essas cadeias de linfonodos.

O mapeamento linfático guiado pelo tecnécio e pelo azul patente já vem sendo utilizado na detecção de linfonodos sentinela em casos de câncer de mama [40, 41] e melanoma [42]. O objetivo desta técnica é de identificar os linfonodos com maior risco de serem metastáticos na cadeia de drenagem linfática do tumor [40-42]. O princípio é o de que as metástases linfonodais não ocorrem de forma randômica pela rede linfática que drena o sítio do tumor [11]. Existe uma rede linfática que organiza a drenagem do fluxo da linfa e das eventuais metástases, com progressão de diâmetro dos vasos linfáticos até a interseção destes em alguns linfonodos próximos do tumor primário que primeiro teriam contato com as células metastáticas [11]. Esses linfonodos são chamados de linfonodos sentinela e são os primeiros comprometidos por células neoplásicas [11, 40-42].

Em pacientes com câncer de mama ou melanoma, a identificação de

linfonodo sentinela metastático implica na realização de linfonodectomia regional [40-42]. Nos estudos de pesquisa de linfonodo sentinela em adenocarcinoma colorretal, o objetivo é uma avaliação patológica mais precisa da peça cirúrgica devido à considerada alta falha terapêutica em pacientes classificados como linfonodonegativos (NO) [43-65]. Diferente do que ocorre com uso da detecção do linfonodo sentinela em câncer de mama e melanoma [40-42], em câncer colorretal a linfonodectomia regional é realizada independente dos linfonodos sentinela serem metastáticos ou não [43-65]. A pesquisa de linfonodos sentinela em câncer colorretal objetiva o aumento da acurácia do estadiamento patológico, diminuindo a ocorrência de pacientes considerados erroneamente como linfonodonegativos (N0), sendo verdadeiramente portadores de linfonodos metastáticos [43-65]. Os linfonodos sentinela são submetidos à técnica de multisecção, com aumento de fragmentos examinados em lâminas coradas com hematoxilia-eosina. Não sendo identificadas metástases, são realizadas técnicas imunohistoquímicas que usam anticorpos anticitoqueratinas para a identificação de micrometástases (metástases < 0,2 mm) [43-45, 48-52]. Esse exame histológico minucioso nos linfonodos sentinela permite a detecção de metástases linfonodais que não seriam identificadas caso somente a avaliação histopatológica convencional, que consiste no exame de uma única secção do linfonodo corada com hematoxilina-eosina, fosse realizada [43-65].

O padrão anatômico habitual de drenagem linfonodal sugere que os primeiros linfonodos metastáticos seriam os linfonodos peritumorais, em

volta ao segmento do cólon ou reto, em seguida os linfonodos que acompanham os vasos, que são os linfonodos intermediários, e, progressivamente, os chamados apicais, que ficam na origem dos troncos vasculares, para finalmente os mais distantes estarem comprometidos, como os em torno da aorta e da veia cava inferior [11]. Seguindo este raciocínio anatômico de disseminação linfática, o envolvimento de linfonodos apicais (nas ligaduras vasculares dos vasos principais da peça cirúrgica) anteriormente era considerado como dado prognóstico desfavorável e fazia parte da modificação da classificação de Dukes [66] e também estava presente na 4ª edição do sistema UICC/AJCC-TNM [67].

Entretanto, estudos em que a detecção do linfonodo sentinela foi realizada em pacientes com câncer colorretal evidenciam que, em alguns pacientes, a drenagem linfática esperada pela topografia do tumor não coincide com a localização do linfonodo sentinela detectado [46, 48, 68-72]. A falha nesta sequência anatômica racional de disseminação já foi documentada e não é considerada como exceção, sendo denominada como metástase em salto (*jump or skip metástases*), que nos tumores colorretais pode ser de até 10% dos casos [72]. O uso da detecção do linfonodo sentinela tem demonstrado que ocorre metástase do tumor para linfonodos apicais e até para-aórticos sem a identificação de metástases em níveis linfonodais pericólicos e intermediários [46, 48, 68-72]. Estes dados explicariam a não detecção de linfonodos metastáticos em procedimentos cirúrgicos clássicos realizados em câncer colorretal, havendo subestadiamento, não sendo

incluídas no estadiamento a presença de metástases linfonodais existentes fora do campo de dissecção das cirurgias clássicas.

Os resultados com a pesquisa do linfonodo sentinela em câncer colorretal são controversos. Os falso-negativos variam de 7 a 66% nos exames histopatológicos que usam a técnica clássica de hematoxilina-eosina [43-65]. Quando técnicas de imunohistoquímica são usadas, esses resultados caem para 0 a 29% [43-45, 48-52, 70-78]. Waters *et al*. apresentam em seu estudo falso-negativos de 66% na hematoxilina-eosina e de 0% com a associação da imunohistoquímica [75]. Por ser uma metodologia nova e com resultados de acurácia distintos entre investigadores, a utilização de marcadores captados com radiotraçador e corantes em câncer colorretal para a identificação de linfonodos metastáticos requer validação. Para utilizar o tecnécio e azul patente na avaliação de metástases para linfonodos retroperitoneais e pélvicos laterais, um estudo piloto desta metodologia seria necessário para permitir a comparação com resultados obtidos por outros pesquisadores. A validação desta metodologia teria de ser realizada com a identificação de linfonodos sentinela nos linfonodos mesentéricos, já que não existia trabalho publicado na língua inglesa relatando o uso de tecnécio e azul patente na pesquisa de linfonodos pélvicos laterais e retroperitoneais quando o presente estudo foi iniciado.

O presente estudo foi motivado pela observação dos seguintes fatos evidenciados em pacientes com adenocarcinoma retal. A terapêutica adjuvante a ser adotada é definida pelo estadiamento linfonodal [22-26, 30].

Existe uma taxa de recidiva neoplásica relevante (20 a 40%) em pacientes estádios I e II que não são submetidos a tratamento adjuvante por serem considerados como portadores de linfonodos negativos [11]. Há um número mínimo necessário de linfonodos a serem identificados na peça cirúrgica para se considerar um paciente como linfonodonegativo [12-15]. O risco de óbito por câncer nos pacientes com câncer retal decresce com o aumento do número de linfonodos negativos encontrados nas peças cirúrgicas [14]. Dados estatísticos de sobrevida por estadiamento linfonodal mostram uma discrepância de resultados entre os pacientes tratados nos EUA quando comparados com os operados no Japão [2, 4, 5]. A única diferença existente entre o tratamento cirúrgico realizado nesses dois paises é o acréscimo da linfonodectomia retroperitoneal e pélvica lateral realizada no Japão ao procedimento clássico de excisão total do mesorreto realizado nos EUA [2, 4, 5, 7, 8].

O racional deste estudo é avaliar o impacto da linfonodectomia retroperitoneal e pélvica lateral no estadiamento de pacientes com adenocarcinoma do reto. Esta tese procurou também testar a acurácia do uso do radiotraçador tecnécio-99m-fitato associado ao marcador azul patente na detecção de linfonodos metastáticos nas cadeias linfonodais retroperitoneais e/ou pélvicas laterais.

Após a fase de validação do uso dos marcadores em pacientes com adenocarcinoma dos cólons e do reto realizada no estudo piloto, o estudo buscou responder às duas questões formuladas:

I. Qual a importância dos linfonodos retroperitoneais e pélvicos laterais no estadiamento do adenocarcinoma retal?

II. O uso de radiotraçador e azul patente permite a identificação de linfonodos retroperitoneais e/ou pélvicos laterais metastáticos em câncer retal?

2 ESTUDO PILOTO

No início do presente estudo, em janeiro de 2004, não havia trabalhos publicados testando a migração de tecnécio-99m-fitato e/ou azul patente para linfonodos retroperitoneais e pélvicos laterais, em pacientes com adenocarcinoma retal, que permitissem uma validação e comparação com os dados obtidos neste trabalho. Dessa forma, fez-se necessário a realização de estudo piloto com a identificação de linfonodos sentinela em pacientes com câncer colorretal. Esse estudo piloto teve como objetivo avaliar o potencial de utilização da técnica de uso do radiotraçador e/ou do azul patente na identificação de linfonodos sentinela. O estudo piloto possibilitou a validação do uso dos marcadores (tecnécio-99m-fitato e azul patente) em pacientes com adenocarcinoma dos cólons e do reto e compará-los aos resultados de estudos mundiais. Possibilitou também validar e sistematizar as multisecções teciduais realizadas nos linfonodos sentinela e o uso das técnicas de imunohistoquímica. Os pacientes com adenocarcinoma dos cólons foram incluídos no estudo piloto já que a grande maioria dos trabalhos publicados de identificação de linfonodos sentinela em câncer colorretal foi realizada em pacientes com tumores colônicos [43-65].

Em termos de localização anatômica, tumores dos cólons e do sigmóide foram analisados juntos por apresentarem semelhanças na drenagem linfática e mesentérica. Pacientes com tumores do reto foram os que se originavam na reflexão peritoneal pélvica até o ânus. O estudo piloto incluiu pacientes submetidos à cirurgia convencional com intenção curativa para tratamento de adenocarcinoma colorretal em que foi associada à

realização da técnica de identificação do linfonodo sentinela com azul patente e/ou tecnécio-99m-fitato. O objetivo foi de se testar a acurácia e o benefício no estadiamento dos pacientes da pesquisa do linfonodo sentinela em adenocarcinoma colorretal. Esta primeira fase do estudo terminou em julho de 2005 e teve seus resultados publicados no *Journal of Surgical Oncology* [79], trabalho que está anexado a esta tese (Anexo A). Detalhes da metodologia do estudo piloto podem ser verificados no referido artigo.

2.1 Resultados do estudo piloto

No estudo piloto, a pesquisa de linfonodos sentinela foi realizada em 52 pacientes com adenocarcinoma colorretal operados no Serviço de Proctologia do Hospital Aristides Maltez, Salvador, Bahia, entre janeiro de 2004 a julho de 2005. O grupo consistiu de 57,7% (30/52) de pacientes com adenocarcinoma retal e 42,3% (22/52) de pacientes com câncer colônico. A média de idade dos pacientes foi de 55,9 anos (DP = 14,9) e mediana de 56,0 anos (a idade variou de 22 a 79 anos). O gênero feminino prevaleceu com 63,5%. O número total de linfonodos examinados pelo exame histopatológico convencional foi de 987, com média de 19 linfonodos ressecados por paciente (987/52). O número de linfonodos sentinela totalizou 137, com média de 3,5 por paciente (137/39).

Em termos de estadiamento TNM, o grupo avaliado no estudo piloto foi formado por 31 pacientes com estádio III (60%), 19 com estádio II (36%) e

02 com estádio I (4%). Nenhum paciente apresentou tumor pT1; 15% dos pacientes tinham tumores pT2, 54% tumores pT3 e 31% tumores pT4. O tamanho médio dos tumores foi de 6,5 cm (DP = 4,8), com mediana de 5,0 cm (variando de 2,0 a 32,5 cm).

Foram isolados linfonodos sentinela em 39 pacientes, com a taxa de identificação de linfonodos sentinela de 75%. A tabela 1 mostra os dados de acurácia e taxa de identificação de linfonodos sentinela de todo o grupo estudado, comparando os resultados obtidos em pacientes com câncer colônico com os obtidos com câncer retal. A taxa de identificação de cada procedimento cirúrgico realizado é demonstrada na tabela 2.

Tabela 1 - Taxa de identificação e acurácia da detecção de linfonodos sentinela com tecnécio-99m-fitato e/ou azul patente no estadiamento de pacientes com adenocarcinoma colorretal

	Câncer colônico	Câncer retal	Total
Número total de pacientes	22 (42,3%)	30 (57,7%)	52 (100%)
Taxa de identificação	90,9% (20/22)	63,3% (19/30)	75,0% (39/52)
Acurácia	80,0% (16/20)	78,9% (15/19)	79,5% (31/39)
Sensibilidade	66,7% (8/12)	63,6% (7/11)	65,2% (15/23)
Valor preditivo negativo	66,7% (8/12)	66,7% (8/12)	66,7% (16/24)
Falso-negativos	33,3% (4/12)	36,3% (4/11)	34,8% (8/23)
Taxa de aumento de estádio	20,0% (4/20)	26,3% (5/19)	23,1% (9/39)
Micrometástases* aumentando o estádio	5,0% (1/20)	26,3% (5/19)	15,4% (6/39)

NOTA: * Pacientes com aumento do estádio proporcionado exclusivamente pela identificação de micrometástases (< 0,2 mm no maior diâmetro) ou pelo exame imunohistoquímico.

Tabela 2 - Distribuição de pacientes de acordo com o procedimento cirúrgico realizado e as respectivas taxas de identificação de linfonodos sentinela

Procedimento	n	%	Taxa de Identificação (%)
Colectomia direita	12	23,1	83,3
Colectomia do transverso	1	1,9	100,0
Colectomia esquerda	6	11,6	100,0
Colectomia esquerda com duodenectomia	1	1,9	100,0
Sigmoidectomia	2	3,8	100,0
Ressecção anterior do reto	12	23,1	91,7
Ressecção abdominoperineal do reto – RAP	13	25,0	46,1
RAP com colpectomia	3	5,8	33,3
Exenteração pélvica total	2	3,8	50,0
Total	52	100,0	75,0

NOTA: RAP: ressecção abdominoperineal do reto.

Quinze pacientes apresentaram metástases em seus linfonodos sentinela. O exame imunohistoquímico foi responsável pela detecção de todos os 6 casos de micrometástases identificadas em linfonodos sentinela. A técnica de multisecção linfonodal com cortes seriados possibilitou a identificação de macrometástases em 9 pacientes. Os linfonodos sentinela foram os únicos linfonodos metastáticos da peça cirúrgica em 9 pacientes (23,1%), causando modificação do estádio. A taxa de aumento de estádio em pacientes com câncer colônico foi de 20%, enquanto que em pacientes com câncer retal foi de 26,3%. Todos os linfonodos sentinela responsáveis pelo aumento do estádio estavam entre os primeiro 5 linfonodos identificados próximos ao tumor.

A análise univariada não demonstrou significância estatística entre a inabilidade de identificação de linfonodos sentinela correlacionada aos valores médios de idade, tempo entre o final da radioterapia e cirurgia, valor pré-operatório de antígeno carcinoembrionário e tamanho do tumor (Tabela 3). A identificação dos linfonodos sentinela relacionou-se com a localização anatômica do tumor, ao tipo de cirurgia realizada e a não realização de quimiorradioterapia pré-operatória (Tabela 4).

Tabela 3 - Análise estatística univariada dos valores médios das variáveis, correlacionando-as à identificação de linfonodos sentinela

Variável	Identificação de LS	Valor médio (DP)	P *
Idade (anos)	Não	59,8 (14,8)	0,176
	Sim	54,6 (14,9)	
Tempo entre radioterapia e cirurgia (dias)	Não	99,8 (61,7)	0,142
	Sim	58,7 (26,3)	
ACE pré-operatório (ng/ml)	Não	18,9 (32,0)	0,631
	Sim	35,1 (67,8)	
Tamanho do tumor (cm)	Não	7,9 (8,2)	0,899
	Sim	6,1 (3,1)	

NOTA: * Teste de Mann-Whitney. LS: linfonodos sentinela. ACE: antígeno carcinoembrionário.

Tabela 4 - Análise estatística univariada do número e porcentagem de pacientes com adenocarcinoma colorretal com linfonodos sentinela identificados ou não, de acordo com variáveis relacionadas à apresentação clínica, achados patológicos e ao tratamento oncológico

Variável	Categoria	Identificação de LS		P *
		Não n (%)	Sim n (%)	
Gênero	Feminino	8 (24,2)	25 (75,8)	1,000
	Masculino	5 (26,3)	14 (73,7)	
Local do tumor	Cólon	2 (9,1)	20 (90,9)	0,023
	Reto	11 (36,7)	19 (63,3)	
	Reto médio e superior	1 (8,3)	11 (91,7)	0,253
	Outros	12 (30,0)	28 (70,0)	
	Reto inferior	10 (55,6)	8 (44,4)	< 0,001
	Outros	3 (8,8)	31 (91,2)	
	Reto inferior	10 (55,6)	8 (44,4)	0,018
	Reto médio e superior	1 (8,3)	11 (91,7)	
Grau histológico	Grau 1	1 (7,1)	13 (92,9)	0,140
	Grau 2 e 3	11 (30,6)	25 (69,4)	
Invasão linfovascular	Não	9 (22,0)	32 (78,0)	0,435
	Sim	4 (36,4)	7 (63,6)	
Necrose tumoral	Não	9 (22,0)	32 (78,0)	0,435
	Sim	4 (36,4)	7 (63,6)	
Ulceração	Não	4 (21,1)	15 (78,9)	0,746
	Sim	9 (27,3)	24 (72,7)	
Invasão perineural	Não	11 (22,4)	38 (77,6)	0,151
	Sim	2 (66,7)	1 (33,3)	
Cirurgia	Ressecção abdominoperineal do reto	9 (56,2)	7 (43,8)	0,001
	Outras	4 (11,1)	32 (88,9)	
	Ressecção anterior do reto	1 (8,3)	11 (91,7)	0,253
	Outras	12 (30,0)	28 (70,0)	
	Colectomia / Sigmoidectomia	2 (9,1)	20 (90,9)	0,023
	Outras	11 (36,7)	19 (63,3)	
Quimiorradioterapia Pré-operatória	Não	5 (13,2)	33 (86,8)	0,003
	Sim	8 (57,1)	6 (42,9)	

NOTA: * Teste exato de Fisher. LS: linfonodo sentinela.

Uma diferença com significância estatística foi obtida quando a taxa de identificação de linfonodos sentinela em pacientes com câncer colônico (90,9%) foi comparada com a obtida em pacientes com câncer retal (63,3%) (P = 0,023). A baixa taxa de identificação de linfonodos sentinela de pacientes com câncer retal fez necessária a avaliação, de forma estratificada, dos resultados obtidos em pacientes com tumores de reto médio e superior, comparando-os com pacientes com tumores de reto inferior. Esta análise compartimentalizada dos três segmentos do reto permitiu a evidência de que os pacientes com tumores do reto inferior apresentavam a pior taxa de identificação de linfonodos sentinela com 44%. O valor de P foi < 0,001 quando a taxa de identificação de linfonodos sentinela de pacientes com tumores de reto inferior foi comparada com a taxa de identificação de tumores das outras localizações anatômicas (91,2%) (Tabela 4). Em 11 dos 30 pacientes com câncer retal, não houve identificação do linfonodo sentinela. Dez dos 11 pacientes sem linfonodos sentinela identificados (90,9%) eram portadores de tumores de reto inferior, sendo que 9 pacientes foram submetidos à ressecção abdominoperineal do reto e 1 à exenteração pélvica total. Pacientes com tumores do reto inferior foram responsáveis por 60% das detecções de linfonodos sentinela em pacientes com câncer retal e tiveram uma taxa de identificação de 44% (Tabela 5). Pacientes com tumores do reto médio e superior obtiveram uma taxa de identificação de 91,7% (Tabela 5), similar à apresentada em pacientes com tumores primários dos cólons e do sigmóide (90,9%). A identificação de linfonodos sentinela somente não foi possível em um

paciente com tumor de reto médio e superior. Houve significância estatística na diferença da taxa de identificação de linfonodos sentinela obtida em pacientes com tumores do reto inferior, quando comparada à de pacientes com tumores do reto médio e superior (P = 0,018) (Tabela 5).

Tabela 5 - Taxa de identificação de linfonodos sentinela em pacientes com tumores do reto inferior comparada com a obtida em pacientes com tumores do reto médio e superior

Localização tumoral	DLS realizadas	% das DLS em tumores retais	Pacientes com LS detectados	TI por localização do tumor (%)
Reto inferior	18	60 (18/30)	8	44,4
Reto médio e superior	12	40 (12/30)	11	91,7
Total	30	100	19	P = 0,018

NOTA: DLS: detecções de linfonodos sentinela, LS: linfonodos sentinela, TI: taxa de identificação de linfonodos sentinela.

Na análise estatística univariada (Tabela 4), a inabilidade de se identificar linfonodos sentinela esteve associada ao tipo de cirurgia realizada. A menor taxa de identificação alcançada no procedimento de ressecção abdominoperineal do reto, tratamento cirúrgico preconizado para o tratamento do adenocarcinoma do reto inferior, (43,8%) foi estatisticamente menor (P = 0,001) quando comparada com a obtida em todos os outros procedimentos cirúrgicos (88,9%). Significância estatística (P = 0,023) também foi obtida na capacidade de se identificar linfonodos sentinela em colectomias e sigmoidectomias (90,9%) quando comparada com a obtida em

outros procedimentos (63,3%). Nesta última análise, na variável outros procedimentos estavam incluídos somente os procedimentos realizados para tratamento de tumores primários do reto: ressecção anterior do reto, ressecção abdominoperineal do reto e exenteração pélvica total.

Na análise univariada, outra variável que apresentou significância estatística, quando correlacionada com a identificação de linfonodos sentinela, foi o tratamento com quimiorradioterapia pré-operatória (tratamento neoadjuvante) (Tabela 4). Pacientes submetidos à quimiorradioterapia pré-operatória obtiveram piores taxas de identificação de linfonodos sentinela (42,9%) quando comparados aos pacientes não submetidos à este tratamento neoadjuvante (86,8%; P = 0,003).

Na análise multivariada somente a localização do tumor (reto inferior) foi a variável identificada como um fator de risco independente para a inabilidade de identificação de linfonodos sentinela (P = 0,009). A variável tratamento pré-operatório com quimiorradioterapia apresentou um valor próximo da significância estatística (P = 0,081). Ajustando o primeiro modelo de análise para as variáveis tamanho do tumor (como variável contínua) e tratamento neoadjuvante, a variável reto inferior permaneceu como fator de risco independente. Este modelo de análise multivariada ajustado também identificou como fatores responsáveis para a baixa taxa de identificação de linfonodos sentinela as variáveis tratamento neoadjuvante e tamanho do tumor (grandes tumores). Desta forma, o modelo final de regressão da análise multivariada ajustada considerou a localização reto inferior (risco

relativo = 12,4; intervalo de confiança de 95% = 1,9-81,4; P = 0,009), o tratamento neoadjuvante (risco relativo = 7,7; intervalo de confiança de 95% = 1,2 - 48,8; P = 0,029) e o tamanho do tumor (risco relativo = 1,2; intervalo de confiança de 95% = 1,1 - 1,5; P = 0,036) como fatores de risco independentes para a inabilidade de identificação de linfonodos sentinela.

Uma vez definidas as variáveis relacionadas à não migração dos marcadores, foi atribuída a elas a hipótese de que estariam interferindo na acurácia da técnica de identificação de linfonodos sentinela. Para avaliar essa hipótese, foram excluídos da análise de acurácia os pacientes que apresentavam as variáveis: reto inferior e tratamento quimiorradioterápico pré-operatório. Restava também excluir os pacientes com grandes tumores, já que o tamanho do tumor também havia sido identificado coma falha de identificação dos linfonodos sentinela. Desta forma, foram também excluídos os pacientes que apresentavam tumores maiores que 5,0 cm. Com esses limites, permaneceram no banco de dados 11 pacientes, 06 com tumores colônicos e 05 com tumores do reto médio e superior. A taxa de identificação de linfonodos sentinela nestes pacientes foi de 100% (11/11), com sensibilidade de 100%, valor preditivo positivo de 100%, valor preditivo negativo de 100%, nenhum falso-negativo e acurácia de 100%. Em 04 pacientes os linfonodos sentinela foram os únicos metastáticos proporcionando uma taxa de mudança de estádio de 36% (4/11). Micrometástases estiveram presentes em 03 dos pacientes em que os linfonodos sentinela eram os únicos metastáticos, proporcionando uma

mudança de estádio de 27% (3/11).

2.2 Discussão do estudo piloto e comparação com resultados de trabalhos publicados de detecção de linfonodos sentinela em câncer colorretal

Os artigos que descrevem a realização da técnica de identificação de linfonodos sentinela em câncer colorretal carecem de estandardização, já que os autores descrevem diferentes métodos de injeção dos marcadores e protocolos de exame histopatológico distintos [43-65]. O azul patente ou o tecnécio-99m-coloidal têm sido usados em volumes e concentrações diferentes, poucos autores descreveram o uso dos dois marcadores associados na identificação dos linfonodos sentinela [43-65]. A administração desses marcadores foi descrita tanto no pré-operatório através de colonoscopia com injeção submucosa, assim como no intraoperatório com injeção subserosa [43-65]. Existem ainda estudos que descrevem a identificação pós-operatória de linfonodos sentinela com a injeção dos marcadores realizada após a retirada da peça cirúrgica (*ex-vivo*) [55, 60, 61, 76, 77]. O protocolo de multisecção dos linfonodos sentinela para exame histopatológico minucioso não segue um padrão e nem sempre é utilizada a técnica de imunohistoquímica [43-65]. A falta de uniformização dos protocolos de identificação de linfonodos sentinela assim como de seus exames histopatológicos de multisecção, associado às diferenças na composição

dos grupos de pacientes estudados, resultam em dados discrepantes de acurácia. Resultados de sensibilidade do método de detecção dos linfonodos sentinela têm sido descritos tão baixo quanto 38% [49], chegando até 100% [55]. Apresentando taxas de identificação de linfonodos sentinela variando de 58 [49] a 100% [55], com falso-negativos de 0 [55] a 60% [43]. A heterogeneidade dos resultados de acurácia do método é devida à falta de estandardização dos protocolos dos estudos, impossibilitando uma comparação generalizada dos seus resultados. Foi necessário compatibilizar as características da população estudada e o protocolo usado neste estudo piloto com estudos que se assemelhassem a este a fim de se obter parâmetros de comparação.

No presente estudo piloto, o problema identificado na pesquisa de linfonodos sentinela esteve relacionado às baixas taxas de identificação. A maior taxa de identificação de linfonodos sentinela obtida em pacientes com câncer colônico quando comparada à menor obtida em pacientes com câncer retal obteve significância estatística. No entanto, quando os linfonodos sentinela eram detectados, não havia diferenças significativas entre os parâmetros de acurácia obtidos em pacientes com câncer colônico quando comparados aos obtidos em pacientes com câncer retal. A acurácia dos linfonodos sentinela em identificar o estadiamento nos pacientes com câncer colônico quando comparada à obtida nos pacientes com câncer retal foi respectivamente de 80 contra 78,9%; a sensibilidade foi de 66,7 contra 63,6%; a taxa de falso-negativos foi de 33,3 contra 36,3%; e o valor preditivo negativo foi o mesmo (66,7%). Esses resultados indicaram a necessidade de

se analisar, como uma questão principal, as variáveis relacionadas às diferentes taxas de identificação dos linfonodos sentinela.

A taxa geral de identificação de linfonodos sentinela de 75% obtida neste estudo foi devida aos baixos resultados obtidos em pacientes com tumores do reto inferior. A diferença da taxa de identificação de linfonodos sentinela entre pacientes com tumores do reto médio e superior (91,7%) quando comparada à obtida em pacientes com tumores do reto inferior (44,4%) obteve significância estatística (P = 0,018). As piores taxas de identificação de linfonodos sentinela nos procedimentos cirúrgicos usados para tratamento de pacientes com adenocarcinoma de reto inferior corroboram com o conceito de que a pesquisa de linfonodos sentinela em pacientes com tumores do reto inferior é problemática. O câncer de reto inferior é tratado cirurgicamente com a ressecção abdominoperineal do reto e sua associação à colpectomia. Esses dois procedimentos foram os que obtiveram as piores taxas de identificação de linfonodos sentinela e foram responsáveis por 30,8% das cirurgias do estudo piloto (18/52). Como 34,6% dos pacientes incluídos no estudo apresentavam tumores do reto inferior (18/52), a taxa geral de identificação de linfonodos sentinela foi baixa. Se os pacientes com tumores de reto inferior fossem excluídos do estudo, a taxa de identificação de linfonodos sentinelas seria de 91,2%. Os resultados da análise univariada evidenciaram que o procedimento ressecção abdominoperineal do reto quando comparado com os outros procedimentos cirúrgicos realizados, assim como reto inferior quando comparado com os

outros sítios primários do tumor constituíram-se em variáveis com significância estatística associada à inabilidade de identificação de linfonodos sentinela. Este achado foi confirmado pela constatação da análise estatística multivariada de que tumor de reto inferior é uma variável independente de incapacidade de identificação de linfonodos sentinela.

O reto inferior, por características anatômicas específicas, apresenta cadeia linfática peculiar com drenagem para cadeias linfonodais retroperitoneais e pélvicas laterais. Esse fato, associado à constatação no presente estudo piloto de que pacientes com tumores de reto inferior apresentaram as piores taxas de identificação de linfonodos sentinela, sugeriu a hipótese de que os linfonodos azuis e/ou captados com radiotraçador não estivessem no mesorreto e sim em cadeias linfonodais retroperitoneais e/ou pélvicas laterais. Essa pergunta foi respondida por estudo publicado com os trinta primeiros casos desta tese [80], já que 17 dos 18 pacientes com tumores de reto inferior incluídos no estudo piloto foram também submetidos à linfonodectomia retroperitoneal e pélvica lateral com avaliação de seus linfonodos ilíacos, obturadores e para-aórticos quanto à captação de tecnécio-99m-fitato e/ou marcação por azul patente. Quatro destes 17 pacientes (23,5%) apresentaram linfonodos retroperitoneais e/ou pélvicos laterais corados em azul e/ou captados com radiotraçador, somente em um destes quatro pacientes não havia sido identificado linfonodos sentinela no mesorreto. Mesmo considerando a migração dos marcadores azul patente e/ou tecnécio-99m-fitato para os linfonodos retroperitoneais ou

pélvicos laterais e acrescendo esses resultados à taxa de identificação mesorretal de linfonodos sentinela em pacientes com câncer de reto inferior, ocorreria um aumento não significativo da taxa de identificação de 44,4 (8/18) para 52,9% (9/17).

A análise multivariada realizada no presente estudo piloto constatou que o tratamento pré-operatório com quimioterapia e radioterapia foi uma variável independente para a baixa detecção de linfonodos sentinela. Os estudos revisados mencionam ser esse tratamento neoadjuvante um fator que dificulta a identificação de linfonodos sentinela [39-61]. No entanto, não são encontrados nos estudos revisados dados balizados por análise estatística que indiquem ter a variável tratamento quimiorradioterápico pré-operatório uma associação significativa com a baixa identificação de linfonodos sentinela [43-65].

O tamanho do tumor também tem sido indicado como fator que interfere no mapeamento linfonodal com identificação de linfonodos sentinela [43-65]. Os autores têm atribuído baixas taxas de identificação de linfonodos sentinela à presença de grandes tumores [43-65]. Assim como o que acontece com a variável tratamento neoadjuvante com quimiorradioterapia, não há um artigo, entre os revisados, que mostre uma associação estatisticamente significante entre grandes tumores e baixa identificação de linfonodos sentinela [43-65]. Os pacientes incluídos no estudo piloto apresentam grandes tumores e a análise estatística multivariada demonstra ser o tamanho do tumor uma variável independente relacionada à não detecção de linfonodos sentinela.

Pelo tamanho da amostra, não é possível aferir um valor de corte para determinar, a partir de que tamanho tumoral, a identificação de linfonodos sentinela estaria comprometida, afetando significativamente a migração dos marcadores. O que se pode afirmar, a partir dos resultados, é que na medida em que o tumor aumenta de tamanho, a identificação de linfonodos sentinela vai se tornando menos efetiva.

A maioria dos estudos publicados de identificação de linfonodos sentinela em adenocarcinoma colorretal somente inclui pacientes com câncer colônico [46-48, 50, 51, 58, 59, 63-65]. Quando tumores retais são incluídos, os artigos não mencionam a taxa de identificação obtida em pacientes com câncer localizado no reto inferior [43-65]. A taxa de identificação de linfonodos sentinela não é analisada por sítio de localização do tumor primário, somente as taxas de identificação de todo o grupo estudado são descritas [43-65]. Nos estudos revisados, quando uma menor taxa de identificação de linfonodos sentinela é encontrada em pacientes com câncer de reto, não há a informação de que poderia ser devida a uma baixa identificação alcançada em pacientes com tumores de reto inferior [43-65].

Joosten *et al*. [43] são os únicos autores que descrevem uma grande diferença nas taxas de identificação entre pacientes com tumores colônicos quando comparados com tumores retais. Os autores publicaram um estudo com a identificação de linfonodos sentinela com azul patente em 50 pacientes com câncer colorretal [43]. Seis pacientes com tumores retais foram incluídos com taxa de identificação de 50%, comparados com a taxa de

identificação de 76% obtida em pacientes com tumores colônicos (32/44) [43]. Porém, a baixa identificação obtida em pacientes com tumores retais não foi atribuída ao fato do tumor ser localizado no reto inferior [43].

Kitagawa *et al.* incluíram 21 pacientes com tumores de reto inferior em um grupo de 56 pacientes com câncer colorretal [52]. Os pacientes com tumores de reto inferior constituíram 37,5% do grupo estudado [52]. Esse estudo, dentre os revisados, foi o que, proporcionalmente, mais incluiu pacientes com tumores de reto inferior [52]. Cabe ressaltar que poucos estudos fazem referência ao número de pacientes com tumores de reto inferior incluídos [43-65]. Os autores realizaram a identificação de linfonodos sentinela com tecnécio-99m-coloidal, realizaram avaliação histopatológica somente com hematoxilina-eosina e obtiveram uma taxa de identificação global de linfonodos sentinela de 91% [52]. Não há uma descrição das diferentes taxas de identificação de linfonodos sentinela relacionadas ao sítio primário dos tumores [52]. O estudo não incluiu pacientes com adenocarcinomas retais submetidos à quimioterapia e radioterapia pré-operatória [52]. Não há a descrição do tamanho médio dos tumores dos pacientes incluídos no estudo, mas pode-se destacar que pacientes com grandes tumores foram excluídos já que nenhum paciente com tumor pT4 foi incluído [52]. Participaram do estudo 14 pacientes com tumores pT1 (25%), 16 com tumores pT2 (27%) e 27 com tumores pT3 (48%) [52]. Comparando esses resultados aos deste estudo piloto [79], a alta taxa de identificação de linfonodos sentinela obtida por Kitagawa *et al.* (91%), apesar da inclusão de

número significativo de pacientes com tumores de reto inferior, poderia ser explicada pela exclusão de pacientes submetidos ao tratamento pré-operatório com quimioterapia e radioterapia e de pacientes com grandes tumores que invadem tecidos adjacentes (pT4) [52]. A localização anatômica do tumor primário no reto inferior não foi avaliada por Kitagawa *et al.* como variável responsável pela inabilidade de identificação de linfonodos sentinela [52].

Os trabalhos publicados pelos cirurgiões do McLaren Regional Medical Center, da Michigan University, EUA, liderados por Sukamal Saha, servem de referência na validação de resultados obtidos no estudo piloto desta tese [45, 62, 71]. Esse grupo foi precursor do uso da técnica de identificação de linfonodos sentinela em câncer colorretal, publicando um dos primeiros estudos da utilização do método no ano de 2000, com o maior número de casos da época [45]. Esses autores continuaram suas publicações confirmando a importância do uso da técnica para melhor estadiamento linfonodal dos pacientes com câncer colorretal, usando a imunohistoquímica e as multisecções linfonodais com hematoxilina-eosina na avaliação dos linfonodos sentinela [45, 62, 71]. A forma de administração dos marcadores, a sistematização do exame histopatológico dos linfonodos sentinela e o critério de definição de micrometástases usados por Saha *et al.* foram os adotados no presente estudo [62, 79, 80]. Esses autores inicialmente associavam os marcadores azul isosulfan (lymphazurin 1%) e tecnécio-99m-coloidal na identificação dos linfonodos sentinela [45, 71, 81]. Aprimoraram o método ao

ponto de considerar que a acurácia não apresentava diferença significativa com o uso dos dois marcadores, passando a usar somente o azul isosulfan como marcador por ser mais barato e não radioativo [81].

Saha *et al.* publicaram o maior trabalho de mapeamento linfático em câncer colorretal em estudo multicêntrico usando o azul isosulfan como marcador e associando a imunohistoquímica na técnica de multisecção dos linfonodos sentinela [62]. Nesse estudo, a identificação dos linfonodos sentinela foi realizada em 500 pacientes, 408 (81,6%) apresentavam tumores colônicos e 92 pacientes (18,4%) eram portadores de câncer retal [62]. Usando a definição anatômica de reto adotada nesta tese de tumores localizados inferiormente à reflexão peritoneal, o número de casos de tumores retais do estudo multicêntrico de Saha *et al.* [62] decresce para 65 (13%). Dessa forma, no grupo de 92 pacientes incluídos pelos autores como portadores de tumores retais, havia 28 pacientes com tumores de sigmóide [62]. Os autores obtiveram uma taxa de identificação de 99,3% em pacientes com tumores colônicos e de 91,3% em pacientes considerados como portadores de tumores retais [62]. Pacientes caracterizados como portadores de câncer retal apresentaram uma menor taxa de identificação de linfonodos sentinela, com uma diferença de 8% quando comparados com a taxa de identificação obtida nos pacientes com tumores colônicos [62]. Os autores não relataram a taxa de identificação obtida em pacientes com tumores do reto inferior e não consideraram o sítio primário de localização tumoral reto inferior como variável responsável pela menor taxa de identificação obtida no

grupo de pacientes com câncer retal [62]. Como havia 28 pacientes com tumores de sigmóide no grupo de pacientes com tumores retais, a diferença de 8% na taxa de identificação de linfonodos sentinela no grupo reto quando comparada ao grupo cólon poderia ser maior caso o critério adotado de definição da localização anatômica do reto fosse o utilizado neste estudo piloto [62]. Já que nos dados provenientes deste estudo piloto, pacientes com tumores de sigmóide não apresentaram problemas na identificação de linfonodos sentinela [79].

No estudo de Saha *et al*., não foi possível identificar os linfonodos sentinela em 11 dos 500 pacientes, 8 destes pacientes apresentavam tumores retais [62]. Dos 8 pacientes com tumor de reto que apresentaram falha na identificação dos linfonodos sentinela, 7 haviam sido submetidos a tratamento pré-operatório com quimiorradioterapia [62]. O banco de dados não foi submetido à análise estatística para avaliar as variáveis relacionadas à falha da identificação dos linfonodos sentinela [62]. Provavelmente isso não ocorreu pelo fato da identificação dos linfonodos sentinela não ter se colocado como problema, já que o grupo apresentou uma taxa global de identificação elevada [62].

Os autores não descrevem o tamanho médio dos tumores dos pacientes incluídos no estudo [62], pode-se quantificar a proporção de casos de câncer inicial ou avançado pelo grau de invasão do tumor, usando a classificação TNM. Os autores descrevem a ocorrência de 14% de tumores pTis, 11% de pT1, 17% de pT2, 52% de pT3 e 5% de tumores pT4 [62]. O

presente estudo piloto não incluiu pacientes com tumores pTis nem pT1; foram incluídos 15% de pacientes com tumores pT2, 54% de pT3 e 31% de pT4 [79].

A acurácia da técnica de identificação de linfonodos sentinela para estadiamento linfonodal no estudo de Saha *et al.* foi de 95,7%, a sensibilidade foi de 89,9%, a taxa de identificação foi de 97,8%, a taxa de falso-negativos ficou em 10,1% e a mudança de estadiamento proporcionado pela técnica foi de 26,1% [62]. Os resultados obtidos neste estudo piloto identificaram 79,5% de acurácia, 65,2% de sensibilidade, taxa de identificação de 75%, 34,8% de falso-negativos e mudança de estadiamento de 23,1% [79]. Comparando os resultados entre os dois estudos e avaliando a características dos pacientes incluídos pode-se aferir que as variáveis identificadas neste estudo piloto como determinantes da inabilidade de identificação de linfonodos sentinela (tumores grandes, neoadjuvância e reto inferior) estiveram presentes em baixa frequência no estudo de Saha *et al.* [62, 79]. A presença frequente, no estudo piloto desta tese, de variáveis que interferem negativamente na migração dos marcadores causou uma baixa taxa de identificação e afetou desfavoravelmente os resultados de acurácia [79]. O dado positivo é que a proporção de pacientes que modificaram o estadiamento com a incorporação da técnica manteve-se semelhante nos dois trabalhos [62, 79]. Isso ocorreu por esse valor ser calculado considerando o número em que houve migração dos marcadores (39 pacientes), incluindo somente pacientes com linfonodos sentinela identificados e não o número

total dos pacientes submetidos à técnica (52 pacientes) [62, 79]. Isso retira a falha da migração do método do seu cálculo e mostra que o uso da técnica de identificação de linfonodos sentinela contribui para a precisão do estadiamento linfonodal dos pacientes interferindo na indicação de adjuvância [62, 79].

Este estudo piloto incluiu pacientes com tumores grandes e invasivos [79]. O tamanho médio dos tumores foi de 6,5 cm, não sendo incluídos tumores pTis nem pT1, com 54% de tumores pT3 e 31% de pT4 [79]. *Saha et al.* incluíram maior proporção de tumores iniciais, o estudo desses autores foi composto de 25% de pacientes com tumores pTis/pT1, 53% de pT3 e apenas 5% de pT4 [62]. Em termos de localização do tumor, *Saha et al.* não fornecem dados sobre a frequência de tumores do reto inferior, mas foram incluídos 13% de tumores retais extraperitoneais [62]; enquanto no estudo piloto 57,7% de pacientes com tumores retais extraperitoneais foram incluídos, sendo 34,6% de portadores de tumor em reto inferior [79]. Em termos de quimiorradioterapia pré-operatória, não se sabe a proporção em que este tratamento foi oferecido aos pacientes com tumores retais no trabalho de Saha *et al*. [62]. Sabe-se que a proporção não é maior que o número de pacientes com tumores retais extraperitoneais incluídos (13%) [62]. No estudo piloto desta tese, 27% (14/52) dos pacientes foi submetido à quimiorradioterapia pré-operatória [79]. Não foi feito análise detalhada dos fatores relacionados à não identificação dos linfonodos sentinela no trabalho de Saha *et al*., mas 73% (8/11) dos pacientes em que os linfonodos

sentinela não foram identificados haviam sido submetidos à quimiorradioterapia pré-operatória [62]. A diferença da acurácia da técnica de identificação de linfonodos sentinela para o estadiamento linfonodal dos pacientes obtida no trabalho de Saha *et al*. [62] quando comparada com este estudo piloto pode ser atribuída à inclusão neste estudo de grande proporção de pacientes com variáveis relacionadas à falha da técnica [79].

Entre os estudos revisados, somente esta série [79] e o trabalho de Bembenek *et al.* apresentam análise estatística dos fatores que foram responsáveis pela não identificação de linfonodos sentinela [82]. Bembenek *et al.* realizaram estudo prospectivo, multicêntrico, em que 315 pacientes com adenocarcinoma dos cólons foram submetidos à identificação de linfonodos sentinela com azul patente (2 a 4 ml) durante cirurgia curativa [82]. Não foram incluídos pacientes com tumores do sigmóide nem do reto [82]. Os linfonodos sentinela negativos no exame histopatológico convencional foram submetidos à multisecção sendo acrescidas até 04 lâminas coradas em hemotoxilina-eosina e 04 submetidas a exame imunohistoquímico [82]. A taxa de identificação de linfonodos sentinela foi de 85% (268/315) [82].

As variáveis relacionadas à não identificação dos linfonodos sentinela na análise univariada foram a experiência do hospital (P = 0,027), curva de aprendizado dos autores (P = 0,042), índice de massa corporal (P = 0,037) e invasão linfovascular (P = 0,021) [82]. Hospitais em que foram realizados até 22 casos apresentaram taxa de identificação de linfonodos sentinela de 76,4%, nos que foram incluídos mais que 22 casos apresentaram taxa de

identificação de 91,0% (P < 0,001) [82]. O nível de corte para o índice de massa corpórea foi de 25 Kg/m^2 [82]. Pacientes com até 25 Kg/m^2 apresentaram taxa de identificação de linfonodos sentinela de 92,5%, pacientes acima desse valor apresentavam identificação de 80% (P = 0,003) [82]. A análise multivariada com regressão logística identificou as seguintes variáveis como as de maior impacto para a não identificação de linfonodos sentinela: experiência do hospital (P < 0,001), invasão linfovascular (P = 0,004) e índice de massa corporal quando estabelecido o valor de corte de 25 Kg/m^2 (P = 0,002) [82].

Os dados de acurácia do estudo de Bembenek *et al*. [82] não podem ser comparados aos deste estudo piloto [79] pelo fato de que o cálculo da acurácia dos linfonodos sentinela ter sido avaliados somente com histopatologia convencional usando hematoxilia-eosina, sem o uso de técnicas de multisecção [82]. Não foi incorporada à análise de acurácia do método a redução dos casos de falso-negativos proporcionada pelo uso da técnica de multisecção dos linfonodos sentinela e pelo uso das técnicas de imunohistoquímica [82]. No entanto, a taxa de mudança de estadiamento proporcionada pela identificação de linfonodos sentinela de 24,2% e a taxa de aumento de estádio causado exclusivamente pela presença de micrometástases de 21,3% [82] foram similares aos resultados obtidos neste estudo piloto [79].

Ao analisar o banco de dados deste estudo piloto [79], excluindo as variáveis relacionadas à não identificação de linfonodos sentinela pela

análise estatística multivarida, obtém-se resultados satisfatórios de acurácia. Esse fato indica que as variáveis: reto inferior, radioterapia e quimioterapia pré-operatória e grandes tumores estariam não só causando uma deficiência na migração dos marcadores azul patente e tecnécio-99m-fitato, mas também interferindo na acurácia do método. Excluindo os pacientes com tumores de reto inferior, os pacientes submetidos à radioterapia e quimioterapia pré-operatória e os com tumores maiores que 5,0 cm, a taxa de identificação dos linfonodos sentinela modifica-se para 100%, a acurácia fica em 100% e a mudança de estádio proporcionado pelo método aumenta para 36%. Dessa forma, obtém-se o perfil dos pacientes que mais se beneficiaram com o método, norteando uma indicação mais precisa da identificação de linfonodos sentinela.

Saha *et al*. demonstram um aumento de 14,8% de detecção de metástases linfonodais quando pacientes submetidos à ressecção de tumores colorretais com o uso da identificação de linfonodos sentinela são comparados a pacientes em que a técnica não é usada (49,5% contra 34,7%; $P \leq 0,001$) [62]. Nesse estudo, pacientes de uma mesma instituição foram submetidos à cirurgia curativa para o tratamento de câncer colorretal e divididos em dois grupos [62]. Um grupo composto de 153 pacientes em que a identificação de linfonodos sentinela foi realizada (grupo A) e outro grupo de 162 pacientes em que o método não fora realizado (grupo B) [62]. Esses pacientes foram acompanhados por um período mínimo de 02 anos com mediana de 05 anos de seguimento [62]. Além das diferenças de detecção de

metástases linfonodais já referidas, o grupo A apresentou menor recidiva [62]. A recidiva da doença ocorrida no grupo A foi de 7% contra a de 25% do grupo B (P = 0,001) [62]. Nos pacientes considerados linfonodos negativos e não submetidos à adjuvância, a taxa de recorrência do grupo A foi de 3% e a do grupo B foi de 18% (P = 0,002) [62]. A diferença encontrada entre os grupos em termos de detecção de metástases linfonodais (14,8%) é semelhante à de recidiva (15%) [62]. A recidiva maior no grupo B pode ser pela atribuição errônea de estádio II a pacientes com metástases linfonodais não detectadas pelo exame histopatológico convencional, não oferecendo tratamento quimioterápico adjuvante a esses pacientes [62]. A única ressalva ao trabalho de Saha *et al*. [62] é de que o estudo não foi prospectivo e a definição dos grupos não foi randômica, apesar de haver uma composição homogênea dos pacientes dos grupos A e B por estádio TNM. Os dados desse estudo e de todas as publicações em que foi realizada a pesquisa de linfonodos sentinela nas ressecções de tumores colorretais, demonstram que a percentagem de pacientes classificados erroneamente como estádio II poderia ser reduzida caso o estadiamento linfonodal fosse mais preciso com a incorporação da identificação de linfonodos sentinela.

A principal contribuição dos resultados deste estudo piloto é a identificação pela análise estatística multivariada de que as variáveis: tumor de reto inferior, tratamento pré-operatório com radioterapia e quimioterapia, e tamanho do tumor (grandes tumores) são fatores de risco independentes para a inabilidade de identificação de linfonodos sentinela em pacientes com

adenocarcinoma colorretal [79]. Contribui também sugerindo parâmetros para obtenção de uma taxa de identificação de linfonodos sentinela e acurácia no estadiamento linfonodal de 100%, com mudança de estadiamento de 36%, quando selecionados os pacientes com tumores até 5,0 cm, não submetidos à radioterapia e quimioterapia pré-operatória, e sem tumores do reto inferior. Esses dados poderiam excluir os pacientes com os fatores de risco relacionados à inoperância do método e indicar a técnica de identificação de linfonodos sentinela aos pacientes que mais se beneficiam do método. Sendo assim, haveria aumento da taxa de identificação de linfonodos sentinela e melhor acurácia da técnica no estadiamento linfonodal do câncer colorretal.

2.3 Acurácia da detecção de linfonodos sentinela em câncer colorretal

Uma questão a ser respondida é se os linfonodos sentinela representariam de fato o estadiamento de todos os linfonodos da peça cirúrgica de pacientes com câncer colorretal. O aumento das secções linfonodais examinadas e o uso de técnicas imunohistoquímicas mais acuradas de detecção de células metastáticas nos linfonodos sentinela poderiam ser os fatores responsáveis pela mudança de estadiamento proporcionado pelo método e não a teoria de que os linfonodos sentinela seriam os primeiros a ter contato com células de metástase linfática. Para

validar a acurácia dos linfonodos sentinela na determinação do estadiamento linfonodal, todos os linfonodos da peça cirúrgica precisariam ser avaliados da mesma maneira que os linfonodos sentinela. O uso de análise histopatológica mais detalhada com multisecções e o uso da imunohistoquímica precisariam ser realizados em todos os linfonodos da peça para servir de padrão a ser comparado com os linfonodos sentinela. Em revisão dos trabalhos publicados foram identificados quatro estudos em que tanto os linfonodos sentinela quanto os linfonodos não sentinela foram examinados de forma semelhante com multisecções e exames imunohistoquímicos [57-60].

Em 2003, Turner *et al*. parecem ter respondido à questão formulada de que os linfonodos sentinela representariam o estadiamento de toda a peça cirúrgica [57]. Esses autores identificaram linfonodos sentinela com azul patente nas cirurgias curativas realizadas em 51 pacientes com adenocarcinoma colorretal e em 12 pacientes com adenomas, que usaram como controles [57]. Nesse estudo, os cirurgiões identificavam os linfonodo sentinelas no intraoperatório [57]. No momento do exame histopatológico, caso os patologistas identificassem linfonodos corados em azul, eram também considerados como linfonodos sentinela [57]. A taxa de detecção de linfonodos sentinela pelos cirurgiões foi de 82% e pelos patologistas foi de 59% [57]. Como os patologistas, em alguns casos, identificaram linfonodos sentinelas não identificados pelos cirurgiões, houve identificação em todos os pacientes estudados [57]. Caso os linfonodos fossem considerados sem metástases pelo

exame histopatológico convencional com hematoxilina-eosina, tanto os linfonodos sentinela quanto os não sentinela eram submetidos a mais duas secções com pesquisa de anticorpos anticitoqueratinas AE1/AE3 [57]. Quando somente células epiteliais isoladas eram identificadas com citoqueratinas, exames imunohistoquímicos adicionais para pesquisa de p53, E-cadherin e calretinin eram realizados tanto nos linfonodos quanto no tumor primário [57]. Foi constado que micrometástases ocorreram com mais frequência nos linfonodos sentinela do que nos não sentinela (P < 0,001; risco relativo: 9,44; intervalo de confiança de 95%: 4,94 – 19,60) [57]. A acurácia dos linfonodos sentinela em identificar o estadiamento linfonodal foi de 92%, com 7,8% de falso-negativos (04/51) [57]. Células epiteliais isoladas em linfonodos, identificadas com citoqueratinas, foram confirmadas como micrometástases pelos outros exames imunohistoquímicos realizados em 08 de 10 pacientes [57]. Os autores concluem que micrometástases em linfonodos de adenocarcinoma colorretal devem ser consideradas quando menores que 0,2 mm ou com a presença de células epiteliais agrupadas [57]. Células isoladas devem ser avaliadas criteriosamente para a confirmação de serem realmente micrometástases [57]. Concluem também que o método de identificação de linfonodos sentinela é altamente sensível para a detecção de células metastáticas nos linfonodos [57].

Wong *et al*. [83] obtiveram conclusões semelhantes às de Tuner *et al*. [57], usando um método distinto de identificação de linfonodos sentinela. Em estudo de detecção de linfonodos sentinela no pós-operatório (*ex-vivo*), com

injeção de solução de lymphazurin a 1% (azul isosulfan) nas peças cirúrgicas de 124 pacientes submetidos à cirurgia curativa para tratamento de adenocarcinoma colorretal, a taxa de identificação dos linfonodos sentinela foi de 96,7% (120/124) [83]. Nos 66 pacientes em que não foram identificadas metástases nos linfonodos não sentinela pela técnica histopatológica convencional com hematoxilina-eosina, foi realizada técnica imunohistoquímica semelhante à adotada na avaliação dos linfonodos sentinela [83]. Essa técnica consistia na confecção de uma secção linfonodal adicional para avaliação com anticorpos anticitoqueratinas de alto e baixo peso molecular (AE1/3, CAM 5,2 e 35bH11) [83]. Foi constatado que os linfonodos sentinela têm maior percentagem de metástases (13/278) que os linfonodos não sentinelas (05/1829), com valor de $P < 0,001$ [83]. Foram detectadas metástases nos linfonodos não sentinela quando os linfonodos sentinela eram negativos em 7,5% dos pacientes (falso-negativos) [83]. Nos pacientes considerados linfonodos negativos na avaliação histopatológica de seus linfonodos não sentinela, 19,5% apresentaram metástases nos linfonodos sentinela (taxa de mudança de estádio) [83]. A comparação entre esses dois resultados obteve significância estatística ($P = 0,043$) [83]. Os autores concluem que quando os linfonodos sentinela forem considerados negativos à hematoxilina-eosina e ao exame imunohistoquímico, a probabilidade de se identificar metástases em linfonodos não sentinelas é remota [83]. Consideraram que o método de identificação de linfonodos sentinela deva ser utilizado caso a presença de micrometástases tenha valor prognóstico em câncer colorretal [83].

Outro grupo que realizou estudo semelhante foi o de Bembenek *et al* [84], que obteve uma taxa de detecção de linfonodos sentinela de 85% (47/55) em pacientes com câncer colônico com injeção de azul patente [84]. Quando os linfonodos não sentinela eram considerados sem metástases ao exame com hematoxilina-eosina, todos os linfonodos da peça eram submetidos à multisecção com pesquisa de micrometástases com anticorpos anticitoqueratinas [84]. Foram avaliados 1011 linfonodos de 33 pacientes em que tanto os linfonodos sentinela quanto os não sentinela foram considerados sem metástase no exame histopatológico convencional [84]. Os linfonodos sentinela apresentaram micrometástases em 20% contra a presença de micrometástases em 4% dos linfonodos não sentinela ($P < 0,001$) [84]. A sensibilidade do estadiamento com a técnica de identificação de linfonodos sentinela foi de 92% com valor preditivo negativo de 95% [84]. Somente 01 paciente de 33 apresentou micrometástase em linfonodos não sentinela com a não detecção de micrometástase no linfonodo sentinela [84]. Os autores concluem que o método de identificação de linfonodos sentinela é um meio válido na detecção e exclusão de micrometástases linfonodais em pacientes com câncer colônico estádio II [84].

Os únicos pesquisadores que apresentaram conclusões diferentes dos três anteriores foram Redston *et al.* [85]. Esses autores concluem que os linfonodos sentinela não têm acurácia na definição do estadiamento linfonodal da peça cirúrgica para metástases nem para micrometástases [85]. Inicialmente esse grupo publicou estudo em que 72 pacientes com

adenocarcinomas colônicos foram operados com intenção curativa por 25 cirurgiões em 13 instituições de ensino [59]. A detecção dos linfonodos sentinela e a análise histopatológica ocorreram simultaneamente em cada uma das instituições e os dados foram unificados para serem avaliados [59]. Foram identificados linfonodos sentinela em 66 pacientes (92%) com 01 ml de azul isosulfan a 1% [59, 85]. Inicialmente os autores realizaram exame histopatológico convencional com hematoxilina-eosina em secção única em cada linfonodo, que apresentou 58% de falso-negativos, considerando a capacidade dos linfonodos sentinela em identificar metástases linfonodais [59]. Os autores realizaram então 05 multisecções, corando-as com hematoxilina-eosina nos 72 linfonodos sentinela negativos e em uma amostragem de 97 linfonodos não sentinela, diminuindo a taxa de falso-negativos dos linfonodos sentinela para 54% [59]. A acurácia da identificação de linfonodos sentinela na definição do estadiamento foi de 80%, com sensibilidade de 46% [59]. Esse banco de dados foi submetido a novo estudo em que foram usados anticorpos antiantígeno carcinoembrionário e anticitoqueratinas AE1/AE3, em três secções dos blocos de parafina, para avaliar uma amostragem de 55 linfonodos sentinela sem metástases e uma amostragem de 46 linfonodos não sentinelas [59, 85]. A comparação do resultado da avaliação imunohistoquímica entre os linfonodos sentinela e não sentinela não identificou diferenças [85]. Pode-se questionar de que a baixa acurácia dos linfonodos sentinela em prever o estadiamento das peças cirúrgicas esteja relacionada à multicentricidade do estudo com poucos casos sendo realizados em cada instituição (média de 5,5 casos por instituição) [59, 85].

Outro fato que pode ter influenciado os resultados e conclusões dos autores é de que os exames imunohistoquímicos não foram realizados em todos os linfonodos sentinela e não sentinela sem metástases [59, 85].

2.4 Papel prognóstico de micrometástases em câncer colorretal

A presença de micrometástases, metástases de até 0,2 mm, nos linfonodos como única manifestação de disseminação neoplásica em câncer colorretal tem sido avaliada como fator prognóstico independente [86-94]. O fato de que 20 a 40% dos pacientes com adenocarcinoma estádio II desenvolverem recorrência da neoplasia [11] vem suscitando a hipótese de que micrometástases não detectadas pela técnica convencional de histopatologia poderiam ser as responsáveis por essa evolução desfavorável. Alguns estudos se dedicaram a procurar identificar a frequência de micrometástases na totalidade dos linfonodos das peças cirúrgicas e correlacioná-las ao prognóstico [86-94].

O racional é que se houve invasão linfática constatada pela presença de células metastáticas em linfonodos, haveria também possível invasão de capilares venosos com disseminação hematogênica. Tanto que a presença de invasão linfovascular identificada no exame histopatológico dos tumores é

um fator independente de mau prognóstico [95]. Essa racionalidade é que indica o tratamento quimioterápico adjuvante em adenocarcinoma colorretal nos pacientes com metástases linfonodais [22-26, 30]. A presença de células metastáticas em linfonodos correlaciona-se ao comprometimento sistêmico da doença neoplásica [22-26, 30]. A questão é se a quantidade dessas células causaria alguma diferença no prognóstico já que micrometástases muitas vezes manifestam-se como células isoladas em linfonodos que poderiam ser destruídas por células inflamatórias não causando disseminação neoplásica sistêmica. Essa questão ainda persiste sem resposta já que ainda não há uma definição quanto ao fator prognóstico relacionado à presença de micrometástases em linfonodos de pacientes com adenocarcinoma colorretal. Alguns estudos avaliaram esse tema com resultados discordantes [86-94].

Cutait *el al*. parecem ter sido os primeiros pesquisadores a procurar micrometástases em todos linfonodos das peças cirúrgicas de pacientes com adenocarcinoma colorretal considerados Dukes A ou B pela avaliação histopatológica convencional com hematoxilina-eosina [86]. Os autores publicaram em 1991 estudo em que 603 linfonodos de 46 pacientes (média de 13,1 linfonodos por paciente) foram inicialmente submetidos à técnica imunohistoquímica de exposição à imunoglobulina antiantígeno carcinoembrionário [86]. Os linfonodos detectados com essa técnica foram submetidos à pesquisa de citoqueratinas AE1/AE2 com anticorpos monoclonais e quando positivos eram considerados portadores de

micrometástases [86]. Não há relato no estudo de quantas secções foram confeccionadas nos linfonodos para a realização das técnicas imunohistoquímicas, nem da percentagem de pacientes nos estádios Dukes A ou B [86]. A taxa de detecção de micrometástases foi de 26,1% (12/46) [86]. Não houve diferença na sobrevida em 5 anos dos pacientes com micrometástases quando comparados aos que não as tiveram (P = 0,472) [86].

Em 1993, Greenson *et al.* publicaram estudo incluindo somente os pacientes portadores de adenocarcinoma colorretal considerados Dukes B ao exame histopatológico convencional (hematoxilina-eosina), submetendo todos seus linfonodos para avaliação com técnicas imunohistoquímicas para identificação de micrometástases [87]. Todos os 568 linfonodos das peças cirúrgicas dos 50 pacientes incluídos (média de 11,4 linfonodos por paciente) foram avaliados com anticorpos anticitoqueratina AE1/AE3 e anticorpo CC49 anti-TAG-72, em única secção linfonodal [87]. Micrometástases identificadas com anticorpos anticitoqueratinas estiveram presentes em 28% (14/50) dos pacientes [87]. O tempo médio de seguimento desses pacientes foi de 60,3 meses, sendo constatado mortalidade por câncer de 42,8% (6/14) nos pacientes com micrometástases identificadas com anticorpos anticitoqueratinas e de 2,8% (1/36) nos em que não apresentavam micrometástases (P < 0,001) [87]. A análise multivariada detectou que a mortalidade esteve associada à presença de invasão angiolinfática (P < 0,001) e à identificação de micrometástases com anticorpos anticitoqueratinas (P = 0,013) [87]. Pacientes com invasão angiolinfática

apresentaram maior percentagem de micrometástases com citoqueratina (36% contra 08%, P < 0,031) [87]. Todos os pacientes que morreram por câncer no período estudado apresentavam invasão linfovascular ou micrometástases com citoqueratinas [87]. A detecção de células com anticorpos anti-TAG-72 não esteve relacionada ao prognóstico dos pacientes nem à ocorrência de micrometástases com citoqueratinas [87].

Adell *et al.* pesquisou micrometástases com anticorpos anticitoqueratinas em linfonodos de 100 pacientes considerados Dukes B por exame histopatológico convencional com hematoxilina-eosina [88]. Foram realizadas até cinco secções nos 467 linfonodos examinados, sendo identificadas micrometástases em 39% dos pacientes [88]. Após período médio de 49 meses de seguimento, a presença de micrometástases não esteve relacionada à recorrência nem mortalidade por câncer [88]. Houve uma tendência de maior recorrência da neoplasia na medida em que se aumentava o número de células metastáticas identificadas por imunohistoquímica, com a maior taxa de recorrência entre pacientes com mais que 21 células metastáticas, porém este achado não obteve significância estatística [88]. As variáveis que apresentaram significância estatística relacionada à recidiva, na análise multivariada, foram sítio tumoral (tumores retais recidivaram mais que os colônicos, P < 0,001) e classificação TNM (P = 0,024) [88]. Ressalta-se que, comparando esse trabalho aos dois anteriores que buscaram o valor prognóstico das micrometástases, esse estudo apresentou menor tempo de seguimento e menor média (4,7) e

mediana (4,0) de linfonodos examinados por paciente [88]. A baixa detecção de linfonodos nas peças cirúrgicas dos pacientes incluídos nesse estudo pode ter prejudicado a análise de sobrevida [88]. Linfonodos metastáticos podem não ter sido detectados para exame histopatológico causando amostragem linfonodal insuficiente para um estadiamento adequado.

Broll *et all* avaliaram o valor prognóstico de micrometástases identificadas com anticorpos anticitoqueratinas AE1/AE3 e antiglicoproteinas Ber-EP4, em 03 secções de cada linfonodo, em 49 pacientes submetidos à cirurgia curativa para adenocarcinoma colorretal [89]. O critério de inclusão dos pacientes era não ter metástases à distância, pacientes com metástases linfonodais à hematoxilina-eosina foram incluídos [89]. Não foi fornecido o número total de linfonodos examinados nem a média identificada por paciente [89]. O exame histopatológico convencional com hematoxilina-eosina identificou metástases linfonodais (estádio III) em 17 pacientes (34,7%) [89]. Dos 32 pacientes considerados estádio I/II pelo exame histopatológico com hematoxilina-eosina, 19% apresentaram micrometástases contra 41% dos pacientes estádio III (não foi fornecido o valor de P) [89]. A identificação de micrometástases além de estar relacionada à ocorrência de metástase linfonodal detectada com a hematoxilina-eosina, esteve também relacionada aos pacientes com tumores indiferenciados quando comparados aos bem diferenciados (P = 0,01) [89]. Entre os pacientes considerados linfonodo negativos à hematoxilina-eosina, classificados como estádio I/II, e que apresentaram micrometástases, 33% tiveram recidiva do câncer (02/06

pacientes) contra 12% dos que não apresentavam micrometástases (03/26 pacientes) [89]. A taxa de recidiva dos pacientes estádio I/II com micrometástases foi semelhante à obtida aos pacientes estádio III, que foi de 29% [89]. Apesar das diferenças de taxa de recidiva, não foi possível obtenção de nível de significância estatística, provavelmente por só 06 pacientes compuserem o grupo estádio I/II com micrometástases [89]. No seguimento mediano de 84 meses, a sobrevida sem evidência de doença dos pacientes estádio I/II com micrometástases foi de 67%, os estádio I/II sem micrometástases foi de 69% e os estádio III foi de 29%, houve significância estatística somente na comparação da sobrevida entre os pacientes estádio I/II independentemente de apresentarem micrometástases ou não e os pacientes estádio III (P = 0,009) [89]. A taxa de detecção de micrometástases foi a mesma entre os dois anticorpos usados no exame imunohistoquímico [89].

Oberg *et al.* avaliaram os linfonodos das peças cirúrgicas de pacientes com adenocarcinoma colorretal Dukes A e B com anticorpos anticitoqueratinas 8 e 18, em única secção linfonodal [90]. Foram avaliados 404 linfonodos em 96 pacientes com tumores colônicos (mediana de 4,0 e média de 4,2 linfonodos por paciente) e 205 linfonodos em 51 pacientes com tumores retais (mediana de 3,0 e média de 4,0 linfonodos por paciente) [90]. Foram detectadas micrometástases em 47% (24/51) dos pacientes com tumores retais e 24% (23/96) em pacientes com tumores colônicos (P = 0,004), com detecção de 32% em todo o grupo [90]. A taxa de mortalidade de

17% entre os pacientes com micrometástases contra 15% dos sem micrometástases não obteve significância estatística após seguimento mediano de 28 meses [90]. Não houve diferença nas taxas de recorrência entre os pacientes com ou sem micrometástases [90]. Cabe ressaltar o tempo mediano curto de seguimento dos pacientes desse estudo, que poderia não detectar as recidivas e mortes tardias. O número médio e mediano baixo de linfonodos por paciente também poderia estar selecionando uma amostragem linfonodal não representativa do estadiamento linfonodal dos pacientes.

Liefers *et al*. avaliaram 192 linfonodos de 26 pacientes (média de 7,4) com adenocarcinoma colorretal estádio II, realizando a extração e amplificação de ácido ribonucleico mensageiro (ARNm), usando a técnica de reação em cadeia da polimerase para a identificação de micrometástases, em fragmentos de 50 μm de linfonodos identificados com anticorpos antiantígeno carcinoembrionário [91]. Foram identificadas micrometástases em 54% dos pacientes (14/26), em todos os pacientes as micrometástases foram confirmadas com o uso de técnicas imunohistoquímicas usando anticorpos anticitoqueratinas e antiantígeno carcinoembrionário [91]. Todos os 4 pacientes com invasão linfática nos tumores colorretais apresentaram micrometástases [91]. No entanto, todas as variáveis avaliadas não apresentaram associação significativa à ocorrência de micrometástases [91]. As variáveis avaliadas foram: gênero, idade, local do tumor, grau de diferenciação, categoria pT (TNM), invasão linfática, tamanho médio do

tumor e nível sérico de antígeno carcinoembrionário [91]. Todos os pacientes foram seguidos por 5 anos com mortalidade relacionada ao câncer de 50% no grupo com micrometástases (7/14) e de 8% nos pacientes sem micrometástases (1/12) [91]. A sobrevida em 5 anos, ajustada pelo teste *log-rank,* foi de 50% para os pacientes com micrometástases e de 91% para os pacientes sem micrometástases (P = 0,02) [91]. A presença de micrometástases foi a única variável independente relacionada à morte por câncer na análise estatística com regressão de Cox, com risco relativo de morte por câncer de 11,7 (P = 0,03) [91]. Os autores concluem que a detecção de micrometástases com o método molecular usado tem valor prognóstico em pacientes considerados linfonodonegativos pelo exame histopatológico de rotina com hematoxilina-eosina [91].

Palma *et al*. avaliaram 383 linfonodos de 38 pacientes com adenocarcinoma colorretal estádio II, média de 10,3 linfonodos por paciente [92]. Foi usada a técnica de imunohistoquímica com anticorpos anticitoqueratina AE1/AE3, sendo avaliadas três secções linfonodais de 4 μm [92]. Foram detectadas micrometástases em 6 pacientes (15,8%) [92]. A sobrevida entre os pacientes com micrometástases foi de 71 meses contra a de 76 meses dos pacientes sem micrometástases (P = 0,804) [92].

Choi *et al.* examinaram 1808 linfonodos de 93 pacientes (média: 19,4, mediana: 15) considerados negativos em exame histopatológico prévio com hematoxilina-eosina [93]. Todos os pacientes eram Dukes B e os linfonodos foram avaliados em única seção de 4 μm com a técnica de

imunohistoquímica usando anticorpos anticitoqueratina [93]. Micrometástases foram identificadas em 29 pacientes (31,2%) [93]. Não houve associação significativa relacionada à presença de micrometástases quando avaliadas as variáveis: gênero, nível sérico de antígeno carcinoembrionário, sítio do tumor, grau de diferenciação do tumor, diâmetro do tumor, grau de invasão do tumor, invasão linfovascular, nem invasão neural [93]. O seguimento mediano foi de 66 meses, com uma diferença não significativa entre a mortalidade relacionada ao câncer entre o grupo com micrometástases (17,2%) quando comparado ao grupo sem micrometástases (14,1%), diferença de sobrevida ao teste *log-rank* com P = 0,65 [93]. As variáveis relacionadas a mau prognóstico, pela regressão de Cox foram o gênero masculino (P = 0,024), o nível de antígeno carcinoembrionário $\geq$ 5 ng/ml (P < 0,001) e invasão linfática (P < 0,001) [93].

Yasuda *et al.* publicaram estudo em que 1013 linfonodos de 42 pacientes com adenocarcinoma Dukes B (média de 24 linfonodos por paciente, mediana de 18) foram avaliados com anticorpos anticitoqueratinas 8 e 18, em 06 secções linfonodais de 6 μm e acompanhados durante 05 anos [94]. Micrometástases foram identificadas em 76,2% dos pacientes (32/42), com frequência de micrometástases de 92% no grupo que apresentou recidiva do câncer (11/12) versus 70% (21/30) no que não apresentou recidiva, apesar das diferenças de frequência não houve significância estatística [94]. As únicas variáveis com significância estatística relacionada à recidiva foram o número de linfonodos com micrometástases e

a sua localização avaliada segundo a classificação de estadiamento da *Japanese Society for Cancer of the Colon and Rectum* [7]. Essa classificação descreve a distribuição de linfonodos colorretais em três níveis [7]. O primeiro nível são as cadeias pericólicas e perirretais, o segundo são as cadeias intermediárias e o terceiro são as cadeias linfonodais principais (Figura 4) [7]. A frequência de micrometástases em 04 ou mais linfonodos foi significantemente maior no grupo com recorrência (58%) do que no grupo sem recorrência (20%) (P = 0,015) [94]. A presença de micrometástases em linfonodos de cadeias intermediárias e em cadeias principais foi significantemente maior no grupo com recidiva (92%) do que no grupo sem recidiva (47%) (P = 0,007) [94]. A análise multivariada identificou apenas o nível de localização do linfonodo com micrometástase como variável independente para recidiva tumoral (P = 0,099) [94]. Quanto mais elevado o nível linfonodal da presença das micrometástases, aferido pela classificação de estadiamento japonesa, maior o risco de recidiva [94]. Os autores sugerem a indicação de tratamento adjuvante com quimioterapia nos pacientes com micrometástases em mais de 04 linfonodos ou com comprometimento do nível linfonodal intermediário ou principal [94].

Diante da revisão dos estudos listados, não existe evidência atual que indique como lidar com a presença de micrometástases em linfonodos de pacientes com adenocarcinoma colorretal como única evidência de disseminação da neoplasia [86-94]. No presente estudo piloto, a detecção de micrometástases exclusivamente com o uso da técnica de

imunohistoquímica ocorreu em 15,4% (6/39) dos casos [79]. Como o seu valor prognóstico mantém-se incerto, por razões éticas, foi oferecida a possibilidade de tratamento adjuvante, pelo Serviço de Oncologia Clínica do Hospital Aristides Maltez, aos seis pacientes deste estudo com micrometástases linfonodais. Todos os pacientes optaram pela administração de quimioterapia.

Diante da carência de definição precisa do valor prognóstico das micrometástases em linfonodos de adenocarcinomas colorretais, o estadiamento TNM não incorporou a presença de micrometástases em sua classificação [6]. Os pacientes com câncer colorretal com micrometástases como única apresentação de disseminação neoplásica não tem como ser estadiados. Saha *et al*. incluem os pacientes identificados com micrometástases em seus linfonodos sentinela na taxa de mudança de estadiamento proporcionado pelo método de mapeamento linfonodal [62]. Neste estudo piloto, foi adotada postura semelhante por não ser considerado correto estadiar pacientes com micrometástases em seus linfonodos como N0, estádio II [79]. A taxa de mudança de estadiamento proporcionado pelo uso da identificação de linfonodos sentinela, com multisecção histopatológica e uso de imunohistoquímica, no maior estudo multicêntrico publicado é de 26,1% [62]. No presente estudo piloto, a mudança de estadiamento é de 23,1% (9/39) [79].

2.5 Conclusões do estudo piloto

O estudo piloto validou a metodologia empregada. As variáveis relacionadas à não identificação dos linfonodos sentinela são: reto inferior, tratamento pré-operatório com radioterapia e quimioterapia, e tumores grandes [79]. Excluindo as variáveis reto inferior e tratamento pré-operatório com radioterapia e quimioterapia, e incluindo pacientes com tumores até 5,0 cm, obtém-se o perfil de pacientes em que se obtém acurácia do método de 100%. Isso permite sugerir que essas variáveis estariam não só afetando a migração dos marcadores, mas também inviabilizando a acurácia do método. Sugere-se a realização de estudos de identificação de linfonodos sentinela em adenocarcinoma colorretal incluindo pacientes com os parâmetros identificados acima para a validação dos resultados deste estudo.

A identificação de linfonodos sentinela em pacientes submetidos à cirurgia curativa para tratamento de adenocarcinoma colorretal, com a identificação de micrometástases, permitiu uma mudança de estadiamento em 23,1% dos pacientes em que o método foi eficaz [79]. A técnica de multisecção dos linfonodos sentinela com aumento da confecção de lâminas coradas com hematoxilina-eosina identificou metástases em 7,7% dos pacientes em que houve a migração dos marcadores, indicando quimioterapia em pacientes que não se beneficiariam de tratamento adjuvante caso o método não fosse empregado [79]. Esses casos não foram considerados micrometástases por apresentarem metástases maiores que

0,2 mm e identificadas pela técnica histopatológica convencional [79]. Foram indubitavelmente considerados estádio III e seriam erroneamente incluídos no estádio II caso a técnica da identificação de linfonodos sentinela não fosse realizada [79]. Esses pacientes não seriam beneficiados com quimioterapia adjuvante, que tem um potencial de redução de mortalidade de até 30% em pacientes com metástases linfonodais, [27] caso a técnica da identificação de linfonodos sentinela não fosse realizada.

Outro dado importante que está série apresenta é de que, a despeito da baixa taxa de identificação de linfonodos sentinela e da acurácia menos favorável que a obtida no maior estudo em que o método foi realizado, o benefício de mudança de estadiamento linfonodal proporcionado pela técnica permanece similar à taxa obtida pelos autores que mais se dedicam ao estudo do método de mapeamento linfonodal em pacientes com câncer colorretal [62, 79]. O uso da identificação de linfonodos sentinela com a técnica de multisecção dos linfonodos sentinela com uso de imunohistoquímica, permite a identificação de micrometástases ou metástases em linfonodos de pacientes que seriam considerados estádio II caso o método não fosse empregado.

3 OBJETIVOS

Avaliar o impacto da linfonodectomia retroperitoneal e pélvica lateral no estadiamento de pacientes com adenocarcinoma retal.

Verificar a acurácia da pesquisa guiada por tecnécio-99m-fitato e/ou azul patente na detecção dos linfonodos metastáticos em cadeias retroperitoneais e/ou pélvicas laterais de pacientes com adenocarcinoma do reto, utilizando multisecções histopatológicas coradas com hematoxilina-eosina e submetidas à imunohistoquímica.

4 MÉTODOS

O protocolo desse estudo foi registrado no Departamento de Ensino e Pesquisa do Hospital Aristides Maltez em 20 de outubro de 2003. Foi então enviado e registrado sob o número 56/03 no Comitê de Ética em Pesquisa do Hospital Aristides Maltez que, em reunião de 24 de novembro de 2003, o aprovou por unanimidade (Anexo B). Em 05 de janeiro 2004 o Coordenador do Comitê em Ética em Pesquisa do Hospital Aristides Maltez autorizou o início do estudo (Anexo C) e o enviou para o Conselho Nacional de Ética em Pesquisa – CONEP que ratificou a sua aprovação com o parecer de número 532/2004, datado de 24 de março de 2004 (Anexo D). Uma vez tendo o presente estudo ingressado na forma de Tese de Doutorado do Programa de Pós-Graduação do Departamento de Cirurgia da Faculdade de Medicina da Universidade de São Paulo, na área de Clínica Cirúrgica, o protocolo do estudo foi encaminhado ao Coordenador da Pós-Graduação que o submeteu à Comissão de Ética para Análise de Projetos de Pesquisa do Hospital das Clínicas e da Faculdade de Medicina da Universidade de São Paulo, que o protocolou sob o número 1142/05 e o aprovou (Anexo E).

O delineamento do estudo foi idealizado pelo Prof. Dr. Ademar Lopes e a pesquisa foi conduzida sob a sua orientação. Todos os procedimentos cirúrgicos e a injeção dos marcadores foram realizados pelo doutorando. Dra. Fernanda Fahel, médica nuclear do Hospital Aristides Maltez, assessorou a escolha e uso dos radiofármacos. Os exames histopatológicos e imunohistoquímicos foram realizados pela Profa. Dra. Iguaracyra Araújo, patologista do Hospital Aristides Maltez. A revisão de literatura foi realizada

no banco de dados *Medline* da *United States National Library of Medicine and National Institutes of Health (Pubmed),* visando à obtenção de periódicos indexados e publicados na língua inglesa, relacionados ao tema desta tese. A análise estatística do estudo foi realizada pelo Dr. Kleber Pimentel e a revisão ortográfica e gramatical pela Profa. Rita de Cássia Nogueira.

Este estudo foi iniciado, de forma prospectiva, no Serviço de Proctologia do Hospital Aristides Maltez em janeiro de 2004, terminando em agosto de 2008. Os critérios de inclusão dos pacientes no estudo foram: ter diagnóstico histopatológico confirmado de adenocarcinoma do reto realizado por biópsia através de colonoscopia, ter estadiamento pré e intraoperatório excluindo metástases à distância, ter sido submetido à cirurgia com intenção curativa e assinar o termo de consentimento livre e esclarecido (Anexo F).

Só foram incluídos no estudo pacientes com adenocarcinoma do reto. O reto foi definido como estando delimitado entre o ânus e a reflexão peritoneal pélvica [7], dessa forma, foram incluídos somente pacientes com tumores situados no reto extraperitoneal. O reto extraperitoneal foi dividido em três regiões anatômicas. O reto superior foi definido como o 1/3 superior iniciado na reflexão peritoneal. O reto inferior foi considerado o 1/3 distal incluindo o canal anal. O reto médio foi o 1/3 intermediário entre o reto superior e inferior.

O estadiamento pré-operatório dos pacientes consistiu na realização de

tomografia computadorizada do abdome e pelve, radiografias de tórax, além da dosagem de níveis de antígeno carcinoembrionário para seguimento pós-operatório. Só foram incluídos no estudo pacientes submetidos à cirurgia com intenção curativa. Pacientes com identificação de doença metastática à distância ao inventário intraoperatório foram excluídos.

A indicação de tratamento pré-operatório com radioterapia e quimioterapia foi estabelecida com a identificação de tumores T4 ou suspeita de linfonodos mesorretais ou pélvicos metastáticos pela tomografia computadorizada de pelve, ou na presença de tumores fixos ao toque retal. O tratamento neoadjuvante consistiu na aplicação de radioterapia, nos campos pélvicos anterior, posterior, lateral direito e lateral esquerdo, em dose total de 5.040 cGy administrada em frações de180 cGy. Foi associado o tratamento quimioterápico que consistiu em uma dose diária de 5 fluorouracil (375 mg/m^2) e leucovorin (30 mg/m^2), infundidos ambulatorialmente em ciclos de cinco dias, uma sessão na primeira e outra na terceira semana de radioterapia. Pacientes com tumores T4 e submetidos à radioterapia e quimioterapia pré-operatoria foram incluídos no estudo.

O estudo incluiu 97 pacientes portadores de adenocarcinoma em reto extraperitoneal, em que além da excisão total do mesorreto foi acrescida a realização de linfonodectomia retroperitoneal e pélvica lateral com a preservação de nervos hipogástricos e pélvicos. Foram usados os marcadores tecnécio-99m-fitato e azul patente para identificar linfonodos provenientes de cadeias linfonodais situadas fora dos limites da excisão total

do mesorreto radioativos e/ou corados em azul. Após a injeção dos marcadores, os pacientes foram submetidos à retossigmoidectomia com excisão mesorretal clássica [31], o produto desta ressecção foi enviado para estudo anatomopatológico e os linfonodos provenientes da peça cirúrgica foram descritos como mesorretais. Ao término da ressecção clássica, foi realizada a linfonodectomia retroperitoneal e pélvica lateral seguindo a normatização da *Japanese radical lymph node dissection* (J-LND), que neste estudo foi referida como linfonodectomia radical [8]. Procedendo a linfonodectomia radical, as cadeias linfonodais retroperitoneais e pélvicas laterais foram avaliadas com o objetivo de identificação de linfonodos captados com radiotraçador e/ou corados em azul (Figura 6). Os primeiros 30 casos deste estudo foram publicados no *Annals of Surgical Oncology* [80] (Anexo G).

Foi realizado a preservação de nervos hipogástricos e pélvicos no intuito de diminuir a morbidade masculina de impotência sexual e ejaculação retrógrada, e a morbidade feminina relacionada à retenção e incontinência urinária (Figuras 7 e 8). Somente não foi realizada a preservação dos plexos nervosos hipogástricos e pélvicos quando havia necessidade de ressecá-los para obtenção de margens cirúrgicas livres de neoplasia (Figura 9).

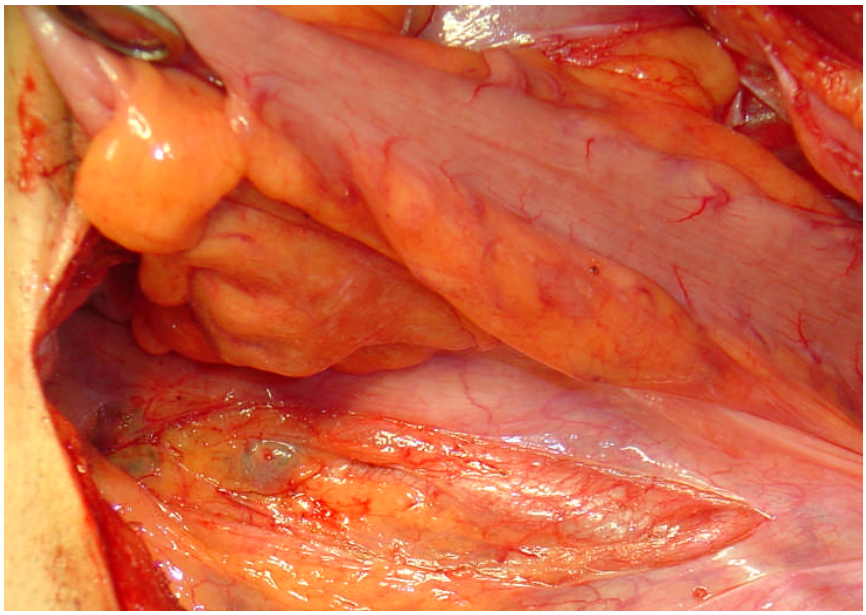

Figura 6. Identificação de linfonodos radioativos e/ou corados com azul patente no espaço para-aórtico, cadeia linfonodal de número 213 segundo a classificação da JSCCR [7].

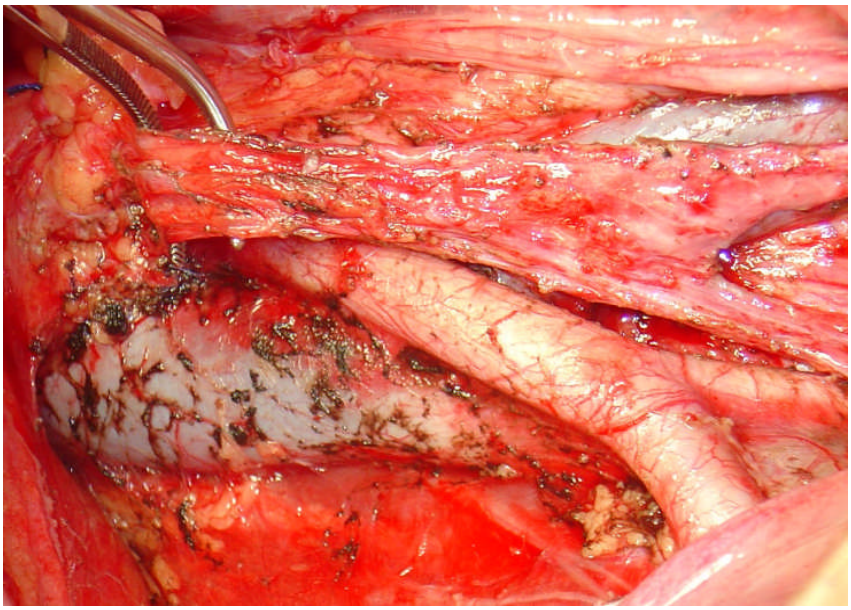

Figura 7. Aspecto da pelve após excisão total do mesorreto e linfonodectomia retroperitoneal e pélvica lateral com preservação dos nervos hipogástricos e pélvicos. A pinça identifica o plexo hipogástrico.

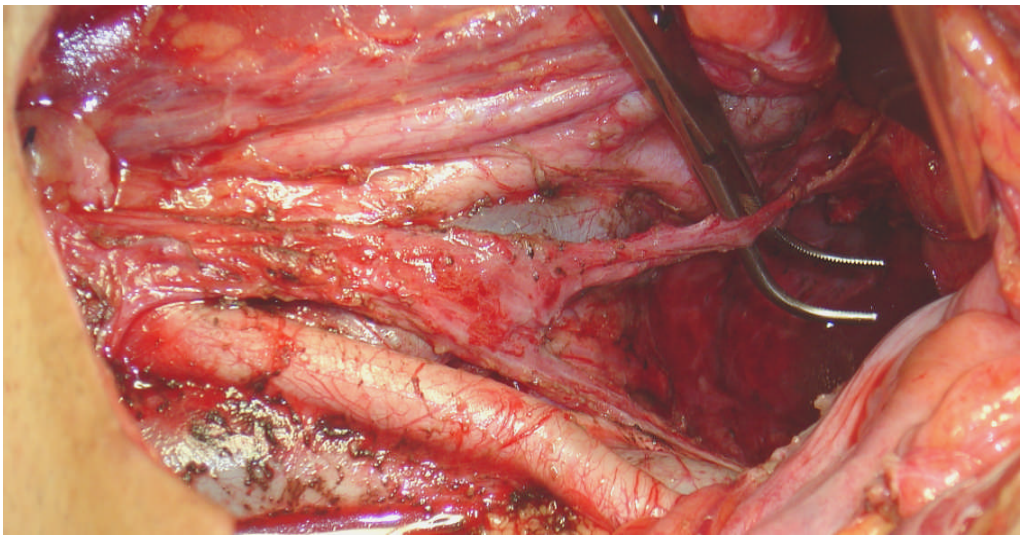

Figura 8. Aspecto da pelve após excisão total do mesorreto e linfonodectomia retroperitoneal e pélvica lateral com preservação dos nervos hipogástricos e pélvicos. A pinça identifica o ramo esquerdo do plexo hipogástrico e o plexo pélvico esquerdo.

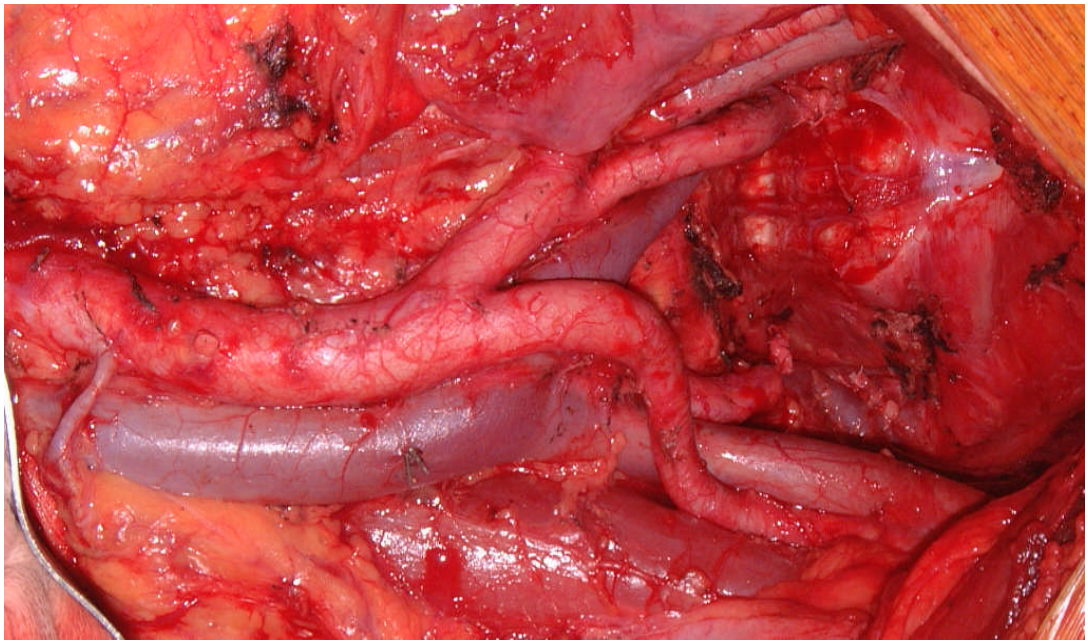

Figura 9. Aspecto da pelve após excisão total do mesorreto e linfonodectomia retroperitoneal e pélvica lateral sem preservação dos nervos hipogástricos e pélvicos, em paciente submetido à exenteração pélvica total por adenocarcinoma retal pT4N1M0.

Os linfonodos provenientes da excisão total do mesorreto e da linfonodectomia retroperitoneal e pélvica lateral foram identificados e analisados segundo a definição de grupo linfonodal e de cadeias linfonodais adotada pela *Japanese Society for Cancer of the Colon and Rectum*, como pode ser observado na figura 4 [7]. Os linfonodos provenientes do procedimento cirúrgico clássico de excisão total do mesorreto, com ligadura da artéria mesentérica inferior na origem, foram identificados como linfonodos do grupo perirretal e intermediário, pertencendo às cadeias de número 251 e 252 conforme classificação da *Japanese Society for Cancer of the Colon and Rectum* (Figura 4) [7]. Os linfonodos retroperitoneais e pélvicos laterais foram os considerados como linfonodos do grupo principal pela *Japanese Society for Cancer of the Colon and Rectum* (Figura 4) e dissecados nas seguintes localizações anatômicas: artérias ilíacas comuns, cadeias linfonodais de número 270, 273 e 280; artérias ilíacas internas, cadeias de número 263P e 263 D; artérias ilíacas externas, cadeias de número 293; fossas obturadoras, cadeias de número 283; aorta e espaço para-aórtico, inferiores à veia renal esquerda ou duodeno, cadeia de número 213; e os linfonodos aórticos oriundos do local de ligadura da artéria mesentérica inferior, cadeias de número 216 e 253. As metástases para todas essas cadeias linfonodais descritas, compreendendo os grupos de linfonodos perirretais, intermediários e principais, são consideradas como metástases para linfonodos regionais pela classificação da *Japanese Society for Cancer of the Colon and Rectum* [7] (Figura 4).

Na indução anestésica, uma solução contendo 37MBq (1mCi) de tecnécio-99m-fitato, diluído em 2,0 ml de solução salina, foi injetado em volta do tumor usando uma seringa e agulha de uso subcutâneo (seringa e agulha de administração de insulina subcutânea), seguido de injeção de 2,0 ml de solução de azul patente a 2,5%. Nos pacientes com tumores localizados no reto médio e superior, a injeção do tecnécio e do azul patente foi na subserosa, realizada após a laparotomia (Figura 10). Nos pacientes com tumores de reto inferior, a injeção dos marcadores foi realizada por acesso transanal com anuscópio, na submucosa e camada muscular (Figura 11).

Figura 10. Injeção subserosa dos marcadores

Figura 11. Injeção submucosa, transanal dos marcadores

A identificação dos linfonodos retroperitoneais e pélvicos laterais corados em azul foi realizada por inspeção visual e os radioativos com uso de contador gama (Europrobe*1*, CaTe-detector) no intraoperatório após a injeção dos marcadores (Figura 6). No momento da retirada da peça cirúrgica, nova pesquisa era realizada para a identificação de linfonodos corados em azul ou captados com radiotraçador. Para efeitos da sistematização da avaliação com o contador gama, foi considerado tecnécio positivo o linfonodo que obtivesse três vezes o valor da captação de tecnécio aferido em região não abordada cirurgicamente. A identificação dos linfonodos com o azul patente foi pela percepção visual de estarem corados. Uma vez detectados, os linfonodos azul e/ou tecnécio positivos foram encaminhados em separado para exame histopatológico.

O azul patente e o tecnécio foram escolhidos por já serem os marcadores usualmente usados para identificação de linfonodos sentinela em pacientes com melanoma, câncer de mama e tumores colorretais. Os

dois marcadores foram usados associados com intuito de melhorar a acurácia do método já que havia uma expectativa de inclusão de pacientes com grandes tumores e em estádios avançados. A revisão dos estudos de detecção de linfonodo sentinela colorretal identifica resultados insatisfatórios em pacientes com grandes tumores e doença avançada [55, 60]. A inclusão no estudo de pacientes com grandes tumores era prevista já que o Serviço de Proctologia do Hospital Aristides Maltez trata de pacientes exclusivamente do Sistema Único de Saúde que, usualmente, são diagnosticados tardiamente. Os resultados do estudo piloto confirmaram essa previsão, pois 85% dos pacientes apresentavam tumores T3/T4, com tamanho médio de 6,5 cm e 60% eram estádio III [79].

O fitato foi escolhido como veículo para o tecnécio por ter menor peso molecular que o colóide e com isso propiciar uma migração linfática mais rápida e teoricamente mais favorável para cadeias linfonodais mais distantes do tumor. Como a injeção dos marcadores seria no intraoperatório e o objetivo era de avaliar linfonodos retroperitoneais e pélvicos laterais, o uso do tecnécio-99m-fitato parecia ser a escolha mais acertada. Além de ser o veículo usado de rotina pelo Serviço de Medicina Nuclear do Hospital Aristides Maltez na detecção de linfonodos sentinela em pacientes com tumores de mama e melanoma.

Todos os linfonodos identificados nas peças cirúrgicas foram submetidos a exame histopatológico de rotina que consistiu na contagem e medida, além de confecção de lâminas, coradas com hematoxilina-eosina,

para avaliação microscópica de uma secção longitudinal do linfonodo. Os linfonodos que captaram o radiotraçador e/ou corados em azul que apresentassem células neoplásicas identificadas nessa avaliação patológica rotineira foram excluídos da taxa de aumento do estádio proporcionado pela realização do método. Os linfonodos detectados em azul e/ou tecnécio que não apresentassem células neoplásicas ao exame histopatológico de única secção corada com hematoxilina-eosina, foram submetidos à técnica de multisecção linfonodal. A técnica de multisecção linfonodal submetia os linfonodos radioativos e/ou corados em azul a cortes seriados para novas avaliações microscópicas com hematoxilina-eosina e a exames imunohistoquímicos. Somente os casos em que a técnica de multisecção identificou metástases linfonodais foram considerados no percentual de mudança de estadiamento linfonodal proporcionado pelo uso do método de identificação de linfonodos captados com radiotraçador e/ou corados em azul.

A técnica de multisecção dos linfonodos captados com radiotraçador e/ou corados em azul consistiu em usar os linfonodos fixados em formol e incluídos em blocos de parafina, e submetê-los a cortes seriados para exame microscópico minucioso. O linfonodo já havia sido seccionado em seu plano longitudinal para a avaliação histológica convencional, formando duas faces e dividindo o linfonodo em dois. Três níveis de secção eram formados, seguia-se para o próximo nível caso o exame do nível anterior não detectasse células neoplásicas. O primeiro nível de avaliação utilizado

na técnica de multisecção foi formado com o corte de 4 μm em cada uma das faces seccionadas do linfonodo, formando duas lâminas: uma lâmina para avaliação com hematoxilina-eosina e outra para avaliação imunohistoquímica. O segundo nível da multisecção foi formado com um corte a uma distância de 40 μm em cada face do linfonodo, sendo formadas duas lâminas de 4 μm em cada face, totalizando quatro lâminas, cada face do linfonodo formou duas lâminas sendo uma usada para microscopia com hematoxilina-eosina e outra para imunohistoquímica. O terceiro nível de avaliação foi realizado a uma distância de 40 μm, seguindo em progressão aritmética, formando duas lâminas de 4 μm em cada face, totalizando oito lâminas, metade para ser avaliado com hematoxilina-eosina e a outra metade para exame imunohistoquímico. De cada linfonodo, poderiam ser formadas sete lâminas para hematoxilina-eosina e sete para imunohistoquímica.

O exame imunohistoquímico usou o método da estreptavidina–biotina–peroxidase (LSAB-Dako, Carpinteria, CA). As lâminas de tecido eram embebidas em citrato a um pH 6 e em banho de vapor a 96^0 C durante 35 minutos e aplicado anticorpo monoclonal anticitoqueratina (clone AE1/AE3) em diluição de 1:100.

Os linfonodos com captação do radiotraçador e/ou corados em azul eram considerados positivos quando metástases microscópicas ou macroscópicas foram identificadas por avaliação em microscopia usando

hematoxilina-eosina ou imunohistoquímica. O parâmetro de identificação de micrometástases utilizado foi o adotado por Saha *et al.*[62], em que micrometástase é definida por um foco tumoral em único linfonodo que mede menos que 0,2 mm no maior diâmetro ou metástase somente detectada por imunohistoquímica [62]. Metástases linfonodais que não seguissem esses parâmetros foram definidas como macrometástases [62]. As micrometástases foram usadas na mudança de classificação e aumento do estádio linfonodal dos pacientes [62]. As metástases para linfonodos retroperitoneais e/ou pélvicos laterais foram consideradas comprometimento linfonodal regional (N3), conforme a classificação da *Japanese Society for Cancer of the Colon and Rectum*, sendo esses pacientes classificados como estádio III [7]. Os demais parâmetros de estadiamento usados foram os da classificação TNM da UICC/AJCC [6].

A acurácia da identificação de metástases para linfonodos retroperitoneais e/ou pélvicos laterais com o mapeamento linfático realizado nos pacientes deste estudo foi aferida usando os seguintes cálculos estatísticos. A taxa de identificação foi calculada como o número de pacientes em que pelo menos um linfonodo retroperitoneal ou pélvico lateral apresentou captação do radiotraçador e/ou foi corado em azul, dividido pelo número total de pacientes do estudo. Os cálculos de acurácia contabilizaram os casos em que houve migração dos marcadores para as cadeias linfonodais retroperitoneais e pélvicas laterais e ocorreu a identificação de linfonodos captados com o radiotraçador e/ou corados em azul. Os

linfonodos corados em azul e/ou captados com radiotraçador foram identificados nas cadeias linfonodais retroperitoneais e pélvicas laterais e a tabela de contingência (2X2) foi criada usando a avaliação histopatológica de todos os linfonodos retroperitoneais e pélvicos laterais dissecados como valor real de referência. Os verdadeiro-positivos (VP) foram definidos como os casos em que os linfonodos captados com radiotraçador e/ou corados em azul apresentavam células neoplásicas independente dos outros linfonodos serem metastáticos ou não. Os verdadeiro-negativos (VN) foram os casos em que os linfonodos captados com radiotraçador e/ou corados em azul e também todos os outros linfonodos submetidos ao exame histopatológico não apresentavam células neoplásicas. Os falso-negativos (FN) foram os casos em que os linfonodos captados com radiotraçador e/ou corados em azul não eram metastáticos e pelo menos um dos linfonodos retroperitoneais ou pélvicos laterais apresentava metástase. Os cálculos relacionados à mensuração da acurácia foram obtidos usando as seguintes equações: a sensibilidade foi calculada como: VP/(VP + FN), falso-negativo foi obtido como (FN/FN + VP), valor preditivo negativo como VN/(FN + VN) e acurácia como (VP + VN)/(VP + FN + VP) [62].

A análise estatística das variáveis de categoria foi realizada pelo teste de Fisher e as variáveis contínuas foram comparadas usando o teste de Mann–Whitney. O nível de significância foi estabelecido em 0,05. A análise conjunta das variáveis independentes foi realizada pela regressão logística múltipla, utilizando o método *stepwise forward selection*, para a modelagem

estatística. O modelo foi ajustado pelas variáveis que apresentassem significância estatística na análise univariada.

5 RESULTADOS

O estudo iniciou em janeiro de 2004, terminou em agosto de 2008 e foi composto por 97 pacientes com adenocarcinoma retal que preencheram os critérios de inclusão. Todos os pacientes foram submetidos à retossigmoidectomias com excisão total do mesorreto clássica sendo acrescido a realização de linfonodectomia retroperitoneal e pélvica lateral, com pesquisa de linfonodos das cadeias retroperitoneais e pélvicas laterais corados em azul patente e/ou identificados com tecnécio.

O gênero feminino prevaleceu constituindo 61% (59/97) do grupo estudado. O grupo foi formado por 48% de pacientes com adenocarcinomas do reto inferior (47/97), 37% do reto médio (36/97) e 14% do reto superior (14/97). A idade média do grupo foi de 55,1 anos (DP = 15,7) e mediana de 57 anos (a idade variou de 22 a 90 anos). O tamanho médio dos tumores foi de 4,4 cm, com mediana de 4,0 cm (variando de 0,8 cm a 15,8 cm). O número médio de linfonodos nas peças de excisão total do mesorreto foi de 11,5 por paciente (1119/97) e a média de linfonodos identificados nas cadeias retroperitoneais e pélvicas laterais foi de 11,7 (1136/97), totalizando 2255 linfonodos examinados.

Avaliando somente as peças cirúrgicas provenientes da cirurgia clássica de excisão total do mesorreto, 01 (1,0%) paciente apresentou estádio 0 (pTisN0M0), 06 foram classificados com estádio I (6/97: 6,2%), 61 com estádio II (61/97: 62,9%) e 29 com estádio III (29/97: 29,9%). A incorporação dos linfonodos provenientes da linfonodectomia retroperitoneal

e pélvica lateral na avaliação do estadiamento linfonodal dos pacientes possibilitou uma mudança de estádio II para III em 8,2% (08/97) dos pacientes, já que em 08 pacientes não havia metástases nos linfonodos mesorretais, sendo os linfonodos retroperitoneais e pélvicos laterais os únicos metastáticos. Dessa forma, com a linfonodectomia retroperitoneal e pélvica lateral o estadiamento do grupo estudado passou a apresentar a mesma percentagem de pacientes no estádio I, passando a ter 54,6% de pacientes em estádio II (53/97) e 38,1% em estádio III (37/97). Em 02 pacientes a mudança de estadiamento foi causada por identificação de micrometástases em um linfonodo em cada paciente, detectado pelo tecnécio, um ao exame imunohistoquímico e outro nas multisecções coradas com hematoxilina-eosina.

A linfonodectomia retroperitoneal e pélvica lateral identificou 41 linfonodos metastáticos, 24 nas cadeias ilíacas, 08 nas cadeias obturadoras, 05 na origem da artéria mesentérica inferior e 04 na intercavoaórtica. Dezessete pacientes apresentaram metástases em linfonodos retroperitoneais e pélvicos laterais, totalizando 17,5% do grupo estudado (17/97). As tabelas 6 e 7 mostram a análise estatística univariada da associação das variáveis estudadas à presença de metástases nos linfonodos retroperitoneais e/ou pélvicos laterais.

Tabela 6 - Incidência de metástases em linfonodos retroperitoneais e/ou pélvicos laterais conforme variáveis relacionadas à apresentação clínica, achados histopatológicos e estadiamento obtido com a excisão total do mesorreto, em pacientes com adenocarcinoma retal

		Linfonodos metastáticos retroperitoneais e/ou pélvicos laterais		
Variáveis	Categoria	Não n(%)	Sim n(%)	P
Gênero	Masculino	33 (86,8)	5 (13,2)	0,42
	Feminino	47 (79,7)	12 (20,3)	
Sítio do tumor retal	Inferior	40 (85,1)	7 (14,9)	*0,67
	Médio	28 (77,8)	8 (22,2)	
	Superior	12 (85,7)	2 (14,3)	
Estádio na excisão total do mesorreto	I e II	59 (88,1)	8 (11,9)	< 0,04
	III	20 (69,0)	9 (31,0)	
Grau histológico	Grau 1	28 (87,5)	4 (12,5)	*0,25
	Grau 2	47 (79,7)	12 (20,3)	
	Grau 3	1 (50,0)	1 (50,0)	
Invasão linfovascular	Não	64 (86,5)	10 (13,5)	*0,11
	Sim	16 (69,6)	7 (30,4)	
Necrose tumoral	Não	68 (84,0)	13 (16,0)	*0,47
	Sim	12 (75,0)	4 (25,0)	
Ulceração de superfície	Não	45 (81,8)	10 (18,2)	1,0
	Sim	35 (83,3)	7 (16,7)	
Invasão perineural	Não	77 (84,6)	14 (15,4)	*0,065
	Sim	3 (50,0)	3 (50,0)	
Tipo de cirurgia	RAP	42 (85,7)	7 (14,3)	*0,52
	RAR	35 (77,8)	10 (22,2)	
	Exent. pelv.	3 (100,0)	-	
Classificação pT (TNM)	T1 e T2	30 (93,8)	2 (6,3)	0,047
	T3 e T4	49 (76,6)	15 (23,4)	
Quimiorradioterapia pré-operatória	Não	42 (82,4)	9 (17,6)	1,0
	Sim	38 (82,6)	8 (17,4)	

NOTA: Testes: Quiquadrado (X^2); *Teste exato de Fisher.
RAP: ressecção abdominoperineal do reto; RAR: ressecção anterior do reto; Exent. pelv.: exenteração pélvica total; TNM: *Tumor, nodes, metastasis,* critério de estadiamento da UICC/AJCC.

Tabela 7 - Incidência de metástases nos linfonodos retroperitoneais e pélvicos laterais relacionada aos valores médios e medianos de variáveis quantitativas contínuas, em pacientes com adenocarcinoma retal

Variável	Metástases LRPL	Mediana	Média (DP)	P *
Idade (anos)	Sim	53,0	53,2 (20,5)	0,74
	Não	55,5	56,5 (15,3)	
Tempo entre neoadjuvância e cirurgia (dias)	Sim	43,0	60,9 (56,1)	0,12
	Não	60,0	79,2 (78,5)	
ACE pré-operatório (ng/ml)	Sim	9,9	30,6 (53,0)	0,014
	Não	3,2	13,9 (33,0)	
Tamanho do tumor (cm)	Sim	5,0	5,45 (3,2)	0,03**
	Não	3,0	4,2 (1,8)	

NOTA: LRPL: linfonodos retroperitoneais e pélvicos laterais. * Teste de Mann-Whitney. ** Teste T de Student. ACE: antígeno carcinoembrionário

A variável quimiorradioterapia pré-operatória (neoadjuvante) não esteve relacionada à não identificação de linfonodos retroperitoneais e pélvicos laterais metastáticos. Dos pacientes que apresentaram linfonodos retroperitoneais e pélvicos laterais metastáticos, 17,4% haviam sido submetidos à quimiorradioterapia pré-operatória, não havendo diferença estatisticamente significante quando comparada à frequência de metástases nesses linfonodos encontrada nos pacientes não submetidos a esse tratamento neoadjuvante (17,6%, P = 1,0) (Tabela 6).

Na análise estatística univariada, as variáveis relacionadas à presença de linfonodos retroperitoneais e pélvicos laterais metastáticos foram o estádio III estabelecido na avaliação da peça cirúrgica da cirurgia clássica

(excisão total do mesorreto), em que somente os linfonodos do mesorreto definiram o estadiamento (P < 0,04); a classificação pT3/pT4 (TNM) do tumor primário (P = 0,047), níveis elevados de antígeno carcinoembrionário (P = 0,014) e o tamanho do tumor (P = 0,03) (Tabelas 6 e 7).

Na avaliação do estadiamento como variável relacionada à presença de metástases linfonodais retroperitoneais e/ou pélvicas laterais, o único paciente com tumor *in situ*, estádio 0, foi excluído da análise. Esse paciente apresentava tumor invasivo de reto inferior, sendo submetido a radioterapia e quimioterapia pré-operatória, causando redução do estadiamento (*downstaging*) e diminuição do volume tumoral. A retossigmoidoscopia prévia à quimiorradioterapia descrevia tumor de 3,5 cm e o exame histopatológico da peça cirúrgica descreveu área de fibrose de 2,5 cm no local do tumor, com neoplasia *in situ*. Como só havia 06 pacientes classificados no estádio I e por nenhum desses pacientes ter metástases retroperitoneais e/ou pélvicas laterais, os pacientes do estádio I foram analisados junto com os do estádio II e comparados com os pacientes do estádio III. Houve mais linfonodos metastáticos retroperitoneais e/ou pélvicos laterais entre os pacientes com estádio III (31,0%) do que os com estádio I e II (11,9%; quiquadrado: P < 0,04). Quando o estádio II foi comparado ao III, em relação à frequência de metástases retroperitoneais e/ou pélvicas laterais, o teste exato de Fisher identificou um valor de P < 0,001, com risco relativo (*odds ratio*) de 43,4 (IC 95%: 5,47 – 925).

A classificação pT (TNM) esteve relacionada à ocorrência de metástases linfonodais retroperitoneais e/ou pélvicas laterais; 6,3% dos pacientes com tumores pT1/pT2 apresentaram metástases comparado com 23,4% dos pT3/pT4 (P = 0,047). Avaliando a variável tamanho do tumor, pacientes com metástases nos linfonodos retroperitoneais e/ou pélvicos laterais apresentavam tumores maiores (média de 5,5 ± 3,2 cm) do que os que não as tinham (média de 4,2 ± 1,9 cm) (P = 0,03; teste T de *student*). Pacientes com níveis médios de antígeno carcinoembrionário de 30,6 ng/ml (mediana de 9,9 ng/ml) apresentaram mais metástases nos linfonodos retroperitoneais e/ou pélvicos laterais do que os com valores médios de 13,9 ng/ml (mediana de 3,2 ng/ml), com valor de P = 0,014.

Em uma análise de regressão logística (método *Backward Wald*), nenhuma das variáveis avaliadas esteve associada à ocorrência de linfonodos metastáticos retroperitoneais e/ou pélvicos laterais. A mais próxima foi a de tumores pT3/pT4 com um valor de P = 0,053 (não significante para nível de P < 0,05).

Foram identificados 68 linfonodos marcados com tecnécio e/ou azul patente nas cadeias retroperitoneais e/ou pélvicas laterais em 36 pacientes com média de 1,8 linfonodo identificado por paciente (variando de 1 a 6 linfonodos). Foram 68 linfonodos identificados com o tecnécio e 22 com azul patente, todos os corados em azul foram também captados com o radiotraçador. A taxa de migração do tecnécio e azul patente, permitindo a identificação de linfonodos retroperitoneais e/ou pélvicos, foi de 37,1%

(36/97) (Tabela 8). Avaliando a acurácia do uso do tecnécio e azul patente na detecção de metástases nos linfonodos retroperitoneais e pélvicos laterais, foi obtida uma acurácia de 100%, sensibilidade de 100%, valor preditivo negativo de 100% e zero de falso-negativos (Tabela 8). Os linfonodos corados em azul e/ou captados com radiotraçador permitiram uma mudança de estádio II para III em 11,1% dos pacientes em que os marcadores migraram, sendo que em 5,5% dos pacientes a detecção foi de micrometástases (Tabela 8).

Tabela 8 - Taxa de identificação de linfonodos retroperitoneais e/ou pélvicos laterais com tecnécio-99m-fitato e/ou azul patente, acurácia na indicação de metástases e mudança de estadiamento proporcionado pelo método em pacientes com adenocarcinoma retal

	Reto: inferior	médio	superior	Total
Número de pacientes	47 (48%)	36 (37%)	14 (14%)	97 (100%)
Taxa de identificação	38,3% (18/47)	33,3% (12/36)	42,9% (6/14)	37,1% (36/97)
Acurácia	100% (18/18)	100% (12/12)	100% (6/6)	100% (36/36)
Sensibilidade	100% (3/3)	100% (3/3)	100% (1/1)	100% (7/7)
Valor preditivo negativo	100% (15/15)	100% (9/9)	100% (5/5)	100% (29/29)
Falso-negativos	0	0	0	0
Taxa de aumento de estádio	11.1% (2/18)	8,3% (1/12)	16,7% (1/6)	11,1% (4/36)
Micrometástases* aumentando o estádio	5,5% (1/18)	8,3% (1/12)	0	5,5% (2/36)

NOTA: * Pacientes com aumento do estádio proporcionado exclusivamente pela identificação de micrometástases linfonodais, definidas como metástases < 0,2 mm no maior diâmetro ou identificadas exclusivamente em exame imuohistoquímico.

Tabela 9 - Incidência de linfonodos retroperitoneais e/ou pélvicos laterais (LRLP) identificados com tecnécio-99m-fitato e/ou azul patente, de acordo com variáveis relacionadas à apresentação clínica, achados patológicos e estadiamento obtido com a cirurgia de excisão total do mesorreto

		LRLP azuis e/ou captados com radiotraçador		
Variáveis	Categoria	Não n(%)	Sim n(%)	P
Gênero	Masculino	25 (65,8)	13 (34,2)	0,63
	Feminino	36 (61,0)	23 (39,0)	
Local do tumor retal	Inferior	29 (61,7)	18 (38,3)	0,80
	Médio	24 (66,7)	12 (33,3)	
	Superior	8 (57,1)	6 (42,9)	
Estadiamento	I	5 (83,3)	1 (16,7)	*0,69
	II	38 (62,3)	23 (37,7)	
	III	18 (62,1)	11 (37,9)	
Grau Histológico	Grau 1	19 (59,4)	13 (40,6)	*0,41
	Grau 2	39 (66,1)	20 (33,9)	
	Grau 3	1 (50)	1 (50)	
Invasão linfovascular	Não	45 (60,8)	29 (39,2)	0,47
	Sim	16 (69,6)	7 (30,4)	
Necrose tumoral	Não	52 (64,2)	29 (35,8)	0,58
	Sim	9 (56,3)	7 (43,8)	
Ulceração de superfície	Não	32 (58,2)	23 (41,8)	0,30
	Sim	29 (69,0)	13 (31,0)	
Invasão perineural	Não	56 (61,5)	35 (38,5)	*0,41
	Sim	5 (83,3)	1 (16,7)	
Tipo de cirurgia	RAP	30 (61,2)	19 (38,8)	*0,48
	RAR	30 (66,7)	15 (33,3)	
	Exent. pélv.	1 (33,3)	2 (66,7)	
Classificação pT (TNM)	T1 e T2	20 (62,5)	12 (37,5)	1,0
	T3 e T4	41 (64,1)	23 (35,9)	
Quimiorradioterapia pré-operatória	Não	28 (54,9)	23 (45,1)	0,097
	Sim	33 (71,7)	13 (37,1)	

NOTA: Testes: Quiquadrado (X^2); *Teste exato de Fisher. LRLP: linfonodos retroperitoneais e/ou pélvicos laterais. RAP: ressecção abdominoperineal do reto; RAR: ressecção anterior do reto; Exent. pélv.: exenteração pélvica total; TNM: *Tumor, nodes, metastasis,* critério de estadiamento da UICC/AJCC.

A análise dos fatores que poderiam estar relacionadas à não migração dos marcadores para os linfonodos retroperitoneais e/ou pélvicos laterais não identificou variáveis com significância estatística univariada (Tabelas 9 e 10) e deste modo não foi realizado análise multivariada.

Tabela 10 - Análise estatística univariada dos valores médios das variáveis, correlacionando-as à identificação ou não de linfonodos retroperitoneais ou pélvicos laterais com tecnécio-99m-fitato e/ou azul patente

Variável	LRPL azuis e/ou captados com radiotraçador	Mediana	Média (DP)	P *
Idade (anos)	Sim	47	55,1 (17,0)	0,74
	Não	56	56,4 (15,9)	
Tempo entre radioterapia e cirurgia (dias)	Sim	54	55,15 (30,8)	0,24
	Não	59	84,5 (85,95)	
ACE pré-operatório (ng/ml)	Sim	3,45	18,4 (43,0)	0,90
	Não	3,8	15,9 (34,1)	
Tamanho do tumor (cm)	Sim	3,75	4,6 (1,8)	0,15
	Não	3,0	4,3 (2,4)	

NOTA: * Teste de Mann-Whitney. LRPL: linfonodos retroperitoneais e pélvicos laterais. DP: desvio padrão. ACE: antígeno carcinoembrionário.

6 DISCUSSÃO

Tanto o uso intraoperatório dos marcadores quanto o protocolo histopatológico de multisecção dos linfonodos com cortes seriados e avaliações microscópicas dos mesmos com hematoxilina-eosina e imunohistoquímica necessitariam de validação. A comparação com estudos de outros centros se fazia necessária para avaliar a acurácia e a mudança de estadiamento que o uso do método possibilitava, além de ser necessário comparar o desempenho do uso das técnicas utilizadas pelos pesquisadores. Por serem técnicas inovadoras, exigiriam provável curva de aprendizado que poderia comprometer os resultados do trabalho, necessitando de comparação para aferição dos resultados. Os estudos que mais se assemelhavam ao desenho deste foram os de identificação de linfonodos sentinela em pacientes com câncer colorretal. A técnica de identificação de linfonodos sentinela em pacientes com câncer colorretal se assemelha com a de identificação com azul patente e/ou tecnécio-99m-fitato de linfonodos retroperitoneais e/ou pélvicos laterais. A metodologia assemelha-se na forma de injeção peritumoral dos marcadores, na identificação de linfonodos radioativos e/ou corados e no protocolo de exame histopatológico.

Dessa forma, foi necessária a realização de estudo piloto de pesquisa de linfonodo sentinela em câncer colorretal, usando uma metodologia semelhante à adotada por autores com artigos já publicados, para validar a técnica usada na presente tese. Os resultados do estudo piloto serviram para avaliar o uso do radiotraçador e do corante pelo autor, comparando-os

com os obtidos nos trabalhos mundiais. Essa comparação se fez necessária para que os resultados do estudo fossem avaliados, já que não se encontrou trabalho indexado com o uso de marcadores para localizar linfonodos retroperitoneais e/ou pélvicos laterais metastáticos em pacientes com câncer colorretal. Resultados insatisfatórios do estudo poderiam estar relacionados a uma curva de aprendizado do autor no uso do marcador radioativo e/ou do corante, não havendo parâmetro de comparação por não haver trabalhos publicados com este tipo de metodologia. Como os resultados obtidos no estudo piloto foram considerados satisfatórios, passou-se para o objetivo de estudo desta tese. O estudo avaliou o impacto de metástases em linfonodos retroperitoneais e/ou pélvicos laterais na mudança do estadiamento de pacientes com adenocarcinoma do reto. Além de avaliar a acurácia da identificação de metástases em linfonodos das cadeias retroperitoneais e/ou pélvicas laterais com o uso de tecnécio-99m-fitato e/ou azul patente.

Em termos da mudança de estadiamento linfonodal, a percentagem de 8,2% (8/97) dos pacientes com os únicos linfonodos metastáticos identificados pela linfonodectomia retroperitoneal e pélvica lateral é um dado importante. Principalmente pelo fato de que em 6,2% (6/97) dos pacientes essas metástases eram maiores ou iguais a 0,2 mm, causando uma mudança inquestionável do estádio. Esses pacientes não seriam submetidos a tratamento quimioterápico adjuvante. Contudo, existe evidência na literatura de que micrometástases em linfonodos retroperitoneais e/ou pélvicos laterais apresentam o mesmo fator prognóstico desfavorável que as

metástases identificadas em hematoxilina-eosina [96]. Considerando os dados dos autores citados [96], permaneceria então a taxa de 8,2% dos pacientes com linfonodos metastáticos retroperitoneais e/ou pélvicos laterais que seriam erroneamente classificados como estádio II.

Shimoyama *et al.* publicaram estudo em que foram pesquisadas micrometástases em 892 linfonodos das cadeias retroperitoneais e pélvicas laterais em 66 pacientes com adenocarcinoma retal [96]. Em nove pacientes foram detectadas metástases com hematoxilina-eosina (13,6%) [96]. Nos linfonodos que haviam sido considerados sem metástases ao exame histopatológico convencional, duas secções linfonodais adicionais foram examinadas, uma com anticorpos anticitoqueratinas 7 e 8 e anti-CAM 5,2, e outra com hematoxilina-eosina [96]. Dos 57 pacientes sem metástases ao exame histopatológico convencional, 11 apresentaram micrometástases (19,3%) [96]. A taxa de recidiva em dez anos no grupo sem metástases nos linfonodos retroperitoneais e/ou pélvicos laterais foi de 23,4%, nos pacientes com micrometástases foi de 45,5% e nos pacientes com metástases maiores ou iguais a 0,2 mm foi de 58,3% [96]. Na comparação da taxa de recidiva dos pacientes sem metástases com os com micrometástases, o valor de P foi de 0,048 [96]. Não houve significância estatística entre a diferença da taxa de recidiva entre os pacientes com metástases maiores ou iguais a 0,2 mm quando comparada com os com micrometástases [96]. A sobrevida em dez anos dos pacientes sem metástases nos linfonodos retroperitoneais e pélvicos laterais foi de 80,4%, nos pacientes com micrometástases foi de

54,5% e nos pacientes com metástases maiores ou iguais a 0,2 mm foi de 38,9% (P = 0,01: sem metástases X micrometásteses; não houve diferença significante entre metástases ≥ 0,2 mm X micrometástases) [96]. Os autores concluem que a presença de micrometástases detectadas por citoqueratinas nos linfonodos retroperitoneais e pélvicos laterais indicam prognóstico reservado, semelhante ao obtido com a presença de metástases nesses linfonodos [96].

Considerando todos os 17 pacientes desta tese com metástases linfonodais identificadas em seus linfonodos retroperitoneais e/ou pélvicos laterais (17/97: 17,5%), constata-se uma média de 2,4 linfonodos com câncer por paciente. Desses 17 pacientes, 08 sequer seriam submetidos a tratamento adjuvante, pois, como já mencionado, seriam considerados estádio II caso somente a excisão total do mesorreto fosse realizada. Excluídos esses 08 pacientes dos 17 com metástases nos linfonodos retroperitoneais e/ou pélvicos laterais, obtém-se 09 pacientes. Desses 09 pacientes com metástases linfonodais nas cadeias retroperitoneais e/ou pélvicas laterais, 04 já haviam sido submetidos à quimiorradioterapia pré-operatória e não seriam submetidos a tratamento locoregional adicional. Restando somente 05 que seriam submetidos à quimiorradioterapia pós-operatória e poderiam ter seus linfonodos retroperitoneais e pélvicos laterais metastáticos tratados. Dessa forma, a chance dos linfonodos metastáticos retroperitoneais e/ou pélvicos laterais serem submetidos a tratamento locoregional com radioterapia ficaria restrito a 29,4% (05/17) dos pacientes

com metástases para linfonodos extramesorretais. Doze pacientes permaneceriam com linfonodos retroperitoneais e/ou pélvicos laterais metastáticos sem serem submetidos a tratamento locoregional adicional ou por serem considerados erroneamente estádio II pela cirurgia clássica (08 pacientes) ou por já haverem sido submetidos à radioterapia previamente (04 pacientes). O risco de recidiva tumoral por persistência de doença linfonodal metastática seria elevado nesses 12 pacientes, que representa 12,4% do grupo estudado (12/97), com metástases linfonodais deixadas na pelve sem tratamento radioterápico adjuvante.

Na publicação dos dados preliminares deste estudo, foram descritos os resultados obtidos com os trinta primeiros casos da identificação de linfonodos retroperitoneais e/ou pélvicos com os marcadores tecnécio-99m-fitato e/ou azul patente (Anexo G) [80]. Foram identificados linfonodos retroperitoneais e/ou pélvicos laterais metastáticos em 20% dos pacientes, em 6,7% dos pacientes os únicos linfonodos metastáticos foram os retroperitoneais e/ou pélvicos laterais [80]. Todos os pacientes com linfonodos retroperitoneais e/ou pélvicos laterais metastáticos não haviam sido submetidos à quimiorradioterapia pré-operatória [80]. Os resultados obtidos com os 97 pacientes desta tese indicam similaridade aos obtidos com os dados preliminares deste estudo, com incidência de metástases nos linfonodos retroperitoneais e/ou pélvicos laterais de 17,5% e as cadeias retroperitoneais e/ou pélvicas laterais como único sítio de metástase em 8,2% dos pacientes. No entanto, a quimiorradioterapia pré-operatória não se

mostrou uma variável a ser relacionada com a presença ou não de metástases linfonodais retroperitoneais e/ou pélvicas laterais. Um dado importante que os dados obtidos com a análise dos 97 pacientes dessa série evidenciam é de que a radioterapia pélvica neoadjuvante não se mostra eficaz no tratamento de metástases linfonodais retroperitoneais e/ou pélvicas laterais. Isso se demonstra pelo fato de que dos 44 pacientes submetidos à quimiorradioterapia neoadjuvante, 08 apresentaram metástases nos linfonodos retroperitoneais e/ou pélvicos laterais (18,2%). A presença de metástases nos linfonodos retroperitoneais e/ou pélvicos laterais apresentou percentagem semelhante entre pacientes submetidos à quimiorradioterapia pré-operatória e os não submetidos a esse tratamento neoadjuvante.

Ainda comparando a publicação dos dados preliminares [80] com os resultados definitivos dessa série, cabe ressaltar uma mudança na metodologia da avaliação da acurácia do método de pesquisa de linfonodos retroperitoneais e/ou pélvicos laterais com tecnécio-99m-fitato e azul patente. Ao se revisar as publicações referentes à detecção da acurácia da identificação de linfonodos sentinela em câncer colorretal para a publicação dos resultados do estudo piloto [79], identificou-se que a acurácia do método é avaliada somente levando em consideração os casos em que houve migração dos marcadores [43 - 65]. A não migração dos marcadores é aferida e relatada como taxa de identificação de linfonodos sentinela, estabelecida pela divisão do número total de pacientes do estudo pelo número de pacientes em que houve a identificação dos linfonodos sentinela. No

entanto, a não migração não é incorporada ao cálculo da acurácia do método. A acurácia somente pode ser calculada entre os pacientes em que o método é eficaz, que somente ocorre nos pacientes em que há a migração dos marcadores. Nesta tese, o teste a ser avaliado foi a eficácia da migração dos marcadores tecnécio-99m-fitato e/ou azul patente para os linfonodos retroperitoneais e pélvicos laterais na detecção de metástases linfonodais, sendo considerado como padrão ouro o exame histopatológico desses linfonodos. Devido à baixa taxa de identificação de linfonodos captados com radiotraçador e/ou azul, pela baixa taxa de migração dos marcadores identificada tanto nos primeiros 30 casos (23,3%) [80] quanto nos 97 casos dessa série (37,1%), essa metodologia precisou ser observada no cálculo da acurácia do método, pois incorreria em erro de avaliação da eficácia do método. Só pode se avaliar a eficácia de um método considerando os indivíduos em que ele foi efetivo. Calculando a acurácia nesses moldes, os 30 primeiros casos publicados como dados preliminares do estudo [80] obteriam uma acurácia na identificação de metástases linfonodais retroperitoneais e/ou pélvicas laterais de 100% , com sensibilidade de 100% e nenhum falso-negativo. Resultados iguais aos obtidos com os dados definitivos dos 97 pacientes desse estudo.

A definição do perfil de pacientes com risco de apresentar metástases linfonodais retroperitoneais e/ou pélvicas laterais traduzir-se-ia em uma forma de organizar estudos para seletivamente indicar a linfonodectomia retroperitoneal e pélvica lateral. A análise univariada identificou as variáveis

que apresentaram significância na associação à presença de metástases linfonodais retroperitoneais e/ou pélvicas laterais. Essas variáveis foram: estádio III estabelecido em cirurgia de ressecção total do mesorreto (metástases para linfonodos do mesorreto), tumores pT3/pT4, níveis elevados de antígeno carcinoembrionário (média de 30,6 ng/ml, mediana de 9,9 ng/ml) e grandes tumores (média de 5,5 ± 3,2 cm). Na regressão multivariada, nenhuma das variáveis mostrou nível de significância. Esses resultados são semelhantes aos obtidos por outros investigadores. Somente a variável nível elevado de antígeno carcinoembrionário não havia sido relacionada com a ocorrência de metástases para linfonodos retroperitoneais e/ou pélvicos laterais [97-100].

Ueno H. *et al*. analisaram 70 pacientes com adenocarcinomas retais localizados inferiormente à reflexão peritoneal, submetidos à linfonodectomia retroperitoneal e pélvica lateral [97]. Identificaram que metástases nos linfonodos retroperitoneais e/ou pélvicos laterais estiveram relacionadas ao número de linfonodos metastáticos no mesorreto, quanto maior o número de linfonodos mesorretais metastáticos, maior o risco de metástases nas cadeias retroperitoneais e/ou pélvicas laterais [97]. Houve associação também das metástases nas cadeias retroperitoneais e/ou pélvicas laterais ao grau de diferenciação e invasão linfovascular dos tumores [97]. Ueno M. *et al.* identificaram que as variáveis: grau histológico, metástases para linfonodos mesorretais e tumores de reto inferior estiveram relacionadas com metástases para os linfonodos retroperitoneais e/ou pélvicos laterais [98].

Sugihara *et al.* submeteram pacientes com tumores retais localizados acima e abaixo da reflexão peritoneal à linfonodectomia retroperitoneal e/ou pélvica lateral [99]. Em estudo estatístico com regressão logística multivariada, identificaram que as metástases para linfonodos retroperitoneais e pélvicos laterais estiveram associadas ao sexo feminino, a tumores retais localizados na reflexão peritoneal e abaixo dela, tumores maiores que 4,0 cm, tumores que não apresentassem grau histológico bem diferenciado e tumores pT3/pT4 [99]. Tumores retais extraperitoneais e com invasão pT3/pT4 apresentaram maior risco de apresentar metástases para os linfonodos retroperitoneais e/ou pélvicos laterais (*hazard ratio);* quando essas duas variáveis estiveram presentes, 18% dos pacientes apresentavam metástases para linfonodos retroperitoneais e/ou pélvicos laterais [99].

Com base nos resultados dos estudos que descreveram associação de variáveis com a ocorrência de metástases nos linfonodos retroperitoneais e/ou pélvicos laterais, a recomendação atual da *Japanese Society for Cancer of the Colon and Rectum* é de realizar a linfonodectomia retroperitoneal e pélvica lateral em pacientes com tumores retais localizados na reflexão peritoneal e abaixo dela (tumores extraperitoneais), com suspeita pré-operatória de serem T3/T4 [100]. O Departamento de Cirurgia Colorretal do Centro Nacional de Câncer do Japão, chefiado pelo Prof. Dr. Moriya, preconiza a adição de mais um critério na realização da linfonodectomia retroperitoneal e pélvica lateral, que é a suspeição pré ou intraoperatória de haver metástases linfonodais no mesorreto ou em cadeias linfonodais

pélvicas extramesorretais [36].

Em relação à acurácia do uso de tecnécio-99m-fitato e/ou azul patente na identificação de metástases linfonodais retroperitoneais e/ou pélvicas laterais que não seriam ressecadas com a excisão total do mesorreto, os resultados indicam que o uso dos marcadores precisa ser aprimorado, já que o grande problema identificado foi a falha na migração desses marcadores. A metodologia de utilização dos marcadores usada neste estudo obteve uma baixa taxa de migração para os linfonodos retroperitoneais e/ou pélvicos laterais (37,1%). A análise estatística não identificou variáveis relacionadas à não migração dos marcadores. A constatação que permite afirmar a necessidade de aprimoramento do método utilizado nesta série é de que, quando ocorre migração dos marcadores, a acurácia na identificação da presença ou não de metástases nos linfonodos retroperitoneais e/ou pélvicos laterais é de 100%. O método, quando funciona, não tem falso-negativos e permite uma mudança de estadiamento linfonodal de 11,1%. Esses resultados obtidos nos pacientes em que os marcadores migraram são almejados e difíceis de ser alcançados por testes diagnósticos.

Em revisão de estudos publicados na língua inglesa, o único trabalho encontrado descrevendo a utilização de marcadores que visassem a avaliação da presença ou não de metástases em linfonodos fora da excisão total do mesorreto clássica em pacientes com adenocarcinoma retal foi o de Funahashi *et al.* [101]. Nesse estudo, os autores submeteram 43 pacientes com adenocarcinoma de reto extraperitoneal à excisão total do mesorreto

seguida de linfonodectomia retroperitoneal e pélvica lateral, injetando no pré-operatório, por retossigmoidoscopia, 111 MBq (3 mCi) de tecnécio-99m-coloidal [101]. Os pacientes foram avaliados no intraoperatório com contador de irradiação gama para pesquisa das cadeias linfonodais em que havia captação de tecnécio [101]. O objetivo dos autores foi avaliar a concordância da migração do tecnécio para uma determinada cadeia linfonodal com a presença ou não de metástases linfonodais [101]. Não foram isolados linfonodos radioativos, mas cadeias linfonodais [101]. No caso de uma determinada cadeia linfonodal apresentar captação do tecnécio, todos os linfonodos pertencentes à cadeia linfonodal em questão eram submetidos a exame histopatológico e a presença de metástase em qualquer dos linfonodos da cadeia linfonodal radioativa conferia uma concordância do método [101]. As cadeias linfonodais avaliadas foram as mesorretal, pélvica lateral direita (ilíacos e obturadores), pélvica lateral esquerda e retroperitoneal (intercavoaórticos) [101]. Os linfonodos foram analisados em cortes longitudinais únicos, usando exame histopatológico com hematoxilina-eosina [101]. Nos casos em que não se identificavam metástases, realizava-se exame imunohistoquímico com pesquisa de anticorpos CAM 5,2 anticitoqueratinas [101]. A média de linfonodos mesorretais foi de 17,2 linfonodos/paciente e a de linfonodos retroperitoneais e pélvicos laterais foi de 3,5 linfonodos/paciente [101]. O tecnécio migrou para o mesorreto em 51,2% dos pacientes (22/43) e para os linfonodos retroperitoneais e/ou pélvicos laterais em 39,5% dos pacientes (17/43) [101]. Em todos os pacientes em que houve migração dos marcadores para os linfonodos retroperitoneais

e/ou pélvicos laterais, houve também migração associada para os linfonodos do mesorreto [101]. Metástases para linfonodos retroperitoneais e/ou pélvicos laterais ocorreram em 11,6% dos pacientes (5/43) [101]. A metodologia usada por Funahashi *et al.* não foi a mesma adotada neste estudo, pois os investigadores japoneses não avaliaram linfonodos detectados pelos marcadores, mas cadeias linfonodais [101]. Dessa forma não é possível estabelecer a acurácia do método na identificação de linfonodos retroperitoneais e/ou pélvicos laterais metastáticos. Constata-se uma baixa média de linfonodos retroperitoneais e pélvicos laterais dissecados por Funahashi *et al.,* quando comparada à obtida nesta série que foi de 11,7 linfonodos por paciente [101]. Os resultados demonstram que existe drenagem linfática do reto extraperitoneal para linfonodos retroperitoneais e pélvicos laterais, com taxa de migração do marcador utilizado pelos autores semelhante à descrita nesta série [101]. A avaliação da acurácia do estudo não pôde ser realizada por não haver dados referentes à presença ou ausência de metástases nos linfonodos retroperitoneais e/ou pélvicos laterais identificados com o tecnécio-99m-coloide, somente a totalidade da cadeia linfonodal foi analisada com o objetivo de se avaliar se havia migração do marcador [101]. No entanto, pode-se afirmar que o método apresentou 20% de falso-negativos na detecção de metástases em linfonodos retroperitoneais e/ou pélvicos laterais, pois um paciente apresentava metástases em linfonodos para-aorticos sem que a cadeia retroperitoneal apresentasse captação do tecnécio, mas havendo captação para as cadeias linfonodais pélvicas laterais [101].

A migração do tecnécio-99m-coloide para os linfonodos retroperitoneais e/ou pélvicos laterais em 39,5% dos pacientes obtida por Funahashi *et al.* [101] coincide com a taxa de migração do tecnécio-99m-fitato de 37,1% obtida neste estudo. A avaliação desses dados sugere que a via de administração submucosa, por retossigmoidoscopia, realizada pelos autores japoneses [101] não influencia na migração dos marcadores. No presente estudo, a via da administração submucosa dos marcadores foi realizada somente em pacientes com tumores de reto inferior e a via intraoperatória subserosa foi realizada em tumores de reto médio e superior. A concordância das baixas taxas de migração dos marcadores sugere que o método de administração dos marcadores realizado nesta série assim como o realizado por Funahashi *et al.* [101] necessitaria de aprimoramento para aumento da taxa de migração para os linfonodos retroperitoneais e pélvicos laterais.

Em Tese de Livre Docência defendida na Faculdade de Medicina da Universidade de São Paulo, Prof. Dr. José Hyppolito da Silva realizou linfocintilografia pélvica em 30 pacientes com câncer de reto extraperitoneal e as comparou com as realizadas em 30 pacientes com patologias colorretais benignas [102]. O estudo foi realizado com a injeção na região perianal de 0,5 ml de dextran marcado com 37MBq (1mCi) de tecnécio 99m (tecnécio-99m-dextran) seguida de avaliação da migração do marcador para cadeias linfonodais do mesorreto e pélvicas, através de imagens produzidas por gamacâmera [102]. Foi Identificada uma progressão assimétrica ou ausência da progressão do radiofármaco pelas cadeias de drenagem

linfática do reto em 93,3% dos pacientes com câncer retal (28/30) [102]. Já os pacientes com doenças colorretais benignas apresentaram em 93,3% um padrão de migração normal e simétrica do radiofármaco, ou uma migração normal e simétrica com retardo [102]. A comparação dos resultados obtidos entre os pacientes com câncer e os pacientes com doenças benignas obteve significância estatística ($P < 0,001$), permitindo a conclusão de que a linfocintilografia pélvica diferencia portadores de câncer retal dos pacientes com doenças colorretais benignas [102]. Os resultados permitem constatar que pacientes com câncer retal apresentam interrupção da migração do tecnécio-99m-dextran pelas cadeias de drenagem linfática quando comparados com doentes sem câncer. A não migração do tecnécio-99m-dextran não parece estar relacionada à presença de metástases linfonodais, já que dos 21 pacientes com câncer retal submetidos a tratamento cirúrgico, 10 foram estadiados como Dukes B e apresentaram progressão assimétrica ou ausência de progressão do tecnécio-99m-dextran nas cadeias de drenagem linfática do reto [102]. Além desse dado, os dois únicos pacientes com câncer retal que apresentaram migração normal e simétrica do radiofármaco foram estadiados como Dukes C [102]. O que se pode concluir é que pacientes com câncer retal têm uma drenagem linfática prejudicada independente de ter metástases linfonodais. Os resultados obtidos pelo Prof. Dr. José Hyppolito da Silva coincidem com os obtidos neste estudo que identificou uma baixa migração do tecnécio-99m-fitato para linfonodos retroperitoneais e/ou pélvicos laterais, e sugerem novas linhas de investigação na busca de aprimoramento de marcadores para a realização

de linfocintilografia em pacientes com câncer retal.

Esse aprimoramento dos marcadores para obtenção de melhor migração para cadeias linfáticas retroperitoneais e/ou pélvicas laterais em pacientes com câncer de reto poderia ser na modificação da substância que serve de veículo de administração do tecnécio, na concentração do tecnécio, no aumento do volume injetado do diluente, ou ainda na diminuição entre o tempo de injeção do tecnécio e a sua pesquisa com o contador gama (*gama probe*). Estudos futuros podem avaliar melhor essa questão, no sentido de aprimorar o método de uso de marcadores na pesquisa de metástases de adenocarcinoma retal extraperitoneal para linfonodos retroperitoneais e/ou pélvicos laterais.

Outro aspecto a ser avaliado por estudos futuros é a tentativa de se identificar variáveis que estariam relacionadas à não migração do tecnécio pelas cadeias de drenagem linfática do reto. No presente estudo, com o método utilizado, não foram identificadas variáveis relacionadas à não migração do tecnécio-99m-fitato do tumor retal extraperitoneal para os linfonodos retroperitoneais e/ou pélvicos laterais. Uma possibilidade é a de que nem todos os pacientes apresentariam drenagem linfática do reto extraperitoneal para os linfonodos retroperitoneais e pélvicos laterais, isso poderia ocorrer por obstrução dos linfáticos por êmbolos de células neoplásicas ou invasão tumoral direta, por obstruções linfáticas actínicas causadas por radioterapia, ou ainda por variantes anatômicas individuais.

Por não haver outros estudos em que marcadores fossem utilizados com o objetivo de identificar metástases linfonodais retroperitoneais e pélvicas laterais, foi realizada revisão de artigos publicados na língua inglesa em busca de se contextualizar a utilização da linfonodectomia retroperitoneal e pélvica lateral no tratamento do câncer retal.

Um dos pioneiros na discussão do papel do sistema linfático na disseminação de células neoplásicas, assim como o uso da linfonodectomia no tratamento de tumores gastrointestinais foi Sir Berkeley Moynihan. Esse cirurgião do Reino Unido publicou em 1908 um artigo científico descrevendo os princípios que deveriam ser seguidos no tratamento dos tumores do sigmóide e do reto [103]. Ele descreve com precisão a necessidade da ressecção total do mesorreto com ligadura da artéria mesentérica inferior na sua origem e atribui aos linfáticos uma das vias importantes de disseminação oncológica [103]. As palavras desse cirurgião são bem claras quanto à sua sistemática no tratamento dos tumores retais:

> *[…] for cancer of the sigmoid flexure and rectum, it requires removal of the growth and healthy intestine on each side of it, and excision of all glands which lie along the arteries as far as the inferior mesenteric artery at its origin from the aorta. At the point where this vessel arises, a lymphatic gland is always to be found; it lies along the artery before the origin of the colic branch. We have not yet sufficiently realized that the surgery of malignant disease is not surgery of organs; it is the anatomy of the lymphatic surgery [103].*

Michael Deddish, cirurgião do *Memorial Sloan-Kettering Cancer Center* – EUA, publica em 1951, o que parece ser a primeira descrição da realização de linfonodectomia radical com ressecção dos linfonodos

retroperitoneais e pélvicos laterais como parte do tratamento curativo dos pacientes com adenocarcinomas retais [104]. A técnica da linfonodectomia radical é descrita com detalhes, sendo semelhante à realizada nesta série. Inicialmente, foram selecionados 25 pacientes que no intraoperatório apresentavam tumores localmente avançados, sendo submetidos à linfonodectomia retroperitoneal e pélvica lateral [104]. Foram detectadas metástases nos linfonodos provenientes dessa linfonodectomia radical em 24% dos pacientes [104]. Quando a linfonodectomia passou a ser sistemática, sendo realizada em todos os casos de adenocarcinoma retal, a identificação de linfonodos retroperitoneais e pélvicos laterais metastáticos ocorreu em 16% dos pacientes [104], taxa semelhante à obtida nesta série (17,5%).

Em 1958, Bacon *et. al* publicaram estudo descrevendo a realização de linfonodectomia retroperitoneal e pélvica lateral, como tratamento complementar à retossigmoidectomia tradicional, no tratamento cirúrgico de 416 pacientes com tumores sigmoideanos e retais, sem metástases à distância [105]. Esses autores descrevem a técnica da linfonodectomia radical com a ressecção dos linfonodos obturadores, ilíacos e para-aórticos, obtendo uma mortalidade cirúrgica de 3,1% [105]. De um total de 103 pacientes em que os linfonodos provenientes da linfonodectomia retroperitoneal e pélvica lateral haviam sido avaliados em separado, constatou-se metástases linfonodais em 17,3% [105]; percentual semelhante ao obtido nesta série que foi de 17,5%. Os autores descrevem ainda que a realização da linfonodectomia retroperitoneal e pélvica lateral propiciou aos

pacientes um ganho de sobrevida em 5 anos de 5%, quando comparada à sobrevida dos pacientes, operados pelos autores, que não haviam sido submetidos à essa linfonodectomia radical [105].

Os autores descrevem com detalhes os resultados do estudo da anatomia da drenagem linfática do reto e canal anal [105]. Relatam que existem duas principais vias de drenagem linfática do canal anal e do reto: a visceral e a parietal [105]. Ambas as vias confluem para os linfonodos aórticos, que convergem para a cisterna Chyli e o ducto torácico [105]. A via visceral drena o canal anal e o reto pelos canais linfáticos e linfonodos mesentéricos [105]. A via parietal drena o canal anal, o reto inferior e o reto médio, sendo dividida em duas cadeias linfáticas: a inferior e a lateral [105]. A cadeia inferior da via parietal, drena somente a linfa do canal anal para os linfonodos inguinais bilateralmente, seguindo por canais linfáticos próximos à artéria ilíaca externa, chegando aos linfonodos aórticos pelos linfáticos ilíacos [105]. A cadeia lateral da via parietal drena o canal anal e a porção distal do reto compreendida entre o canal anal e a segunda válvula de Houston (cerca de 7 cm da margem anal) [105]. Essa cadeia lateral é a mais complexa, com cinco ramificações que drenam para os linfonodos das cadeias obturadoras, ilíacas internas e externas, ilíacas comuns e sacrais [105]. Os autores descrevem cada um dos grupos linfonodais a ser identificado na cirurgia, com referências anatômicas e número médio de linfonodos a ser encontrados em cada cadeia linfonodal [105].

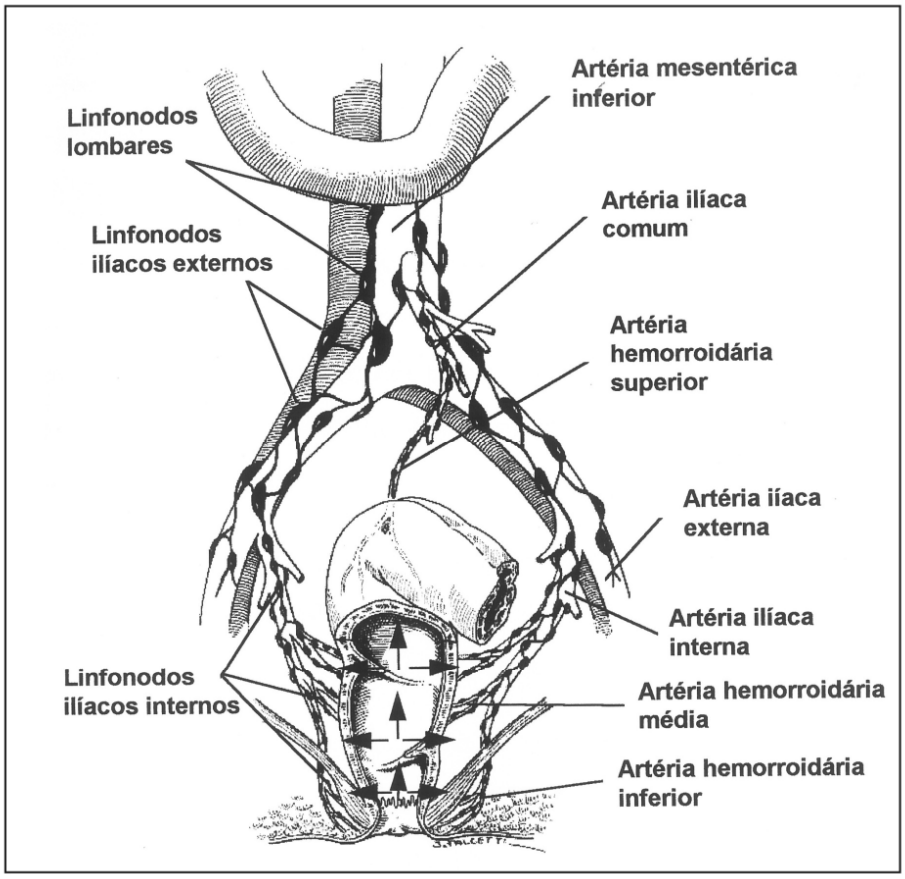

Figura 12. Drenagem linfática do reto extraperitoneal. Reprodução da tese de Livre Docência do Prof. Dr. José Hyppolito da Silva [102].

Os cirurgiões japoneses [37] seguem um conceito semelhante de disseminação linfática do câncer retal descrita por Bacon *et al*. [105], descrevendo três vias principais de drenagem linfática do reto. Uma via de drenagem linfática superior, acompanhando a artéria retal (ou hemorroidária) superior até a artéria mesentérica inferior [37] (Figura 12). Uma via lateral que segue a artéria retal (ou hemorroidária) média, drenando para as cadeias linfonodais ilíacas e obturadoras [37] (Figura 12). E uma terceira via inferior de drenagem linfática, que desemboca nos linfonodos inguinais [37]. Os japoneses consideram que as duas vias principais de disseminação de

metástases linfonodais nos adenocarcinomas retais são a superior e a lateral [37]. Dessa forma, reproduzindo os estudos ocidentais prévios [104, 105], os japoneses iniciaram seus estudos com a realização da linfonodectomia retroperitoneal e pélvica lateral, identificando a ocorrência de metástases nos linfonodos provenientes dessa linfonodectomia radical em 23% dos pacientes [99].

A linfonodectomia retroperitoneal e pélvica lateral apresentava-se como método que diminuía a recidiva pélvica e aumentava a sobrevida dos pacientes com câncer retal [37]. A sobrevida em 5 anos dos pacientes submetidos à linfonodectomia retroperitoneal e pélvica lateral comparada com a sobrevida de pacientes em que a linfonodectomia não era realizada, para o estádio Dukes B era de 88% contra 74%, para o estádio Dukes C era de 61% contra 41% ($P < 0,05$) [37]. No entanto, a morbidade cirúrgica causada pela linfonodectomia retroperitoneal e pélvica lateral, com ocorrência de complicações urinárias em 40% dos pacientes e impotência sexual em 76% dos homens [37] eram fatores que causaram os cirurgiões japoneses desenvolveram técnicas cirúrgicas de identificação e preservação dos plexos dos nervos hipogástricos e pélvicos [38], reduzindo as complicações urinárias para 16% e a impotência masculina para 10% [106]. Estudo holandês, em que 47 pacientes com adenocarcinoma retal foram submetidos à linfonodectomia retroperitoneal e pélvica lateral por cirurgiões japoneses, concluiu que a impotência sexual era previsível e esteve relacionada à secção do plexo hipogástrico inferior e a ejaculação retrógrada à secção do plexo

hipogástrico superior [107]. Essas secções eram realizadas seletivamente em pacientes que no intraoperatório apresentavam linfonodomegalia aderida aos plexos dos nervos, indicando suspeita de envolvimento linfonodal metastática [107]. Nos pacientes em que não havia conglomerado linfonodal adjacente aos plexos hipogástricos, era realizado linfonodectomia retroperitoneal e pélvica lateral com preservação dos nervos e manutenção da potência sexual masculina [107]. Houve alterações urinárias consideradas menores em 19 a 22% dos pacientes [107].

Essa descrição dos autores holandeses [107] coincide com a impressão obtida no tratamento dos 97 pacientes dessa tese. A identificação e preservação dos nervos hipogástricos e dos plexos pélvicos, apesar de ser tecnicamente complexa, é possível de ser realizada sistematicamente na linfonodectomia retroperitoneal e pélvica lateral (Figuras 6 e 7). Na presente tese, a necessidade de ressecção desses plexos nervosos somente ocorreu em casos seletos em que houve invasão tumoral de tecido adjacente ao mesorreto (Figura 8).

Cirurgiões chineses descrevem a drenagem linfática do reto pelas vias superior, lateral e inferior [108], de maneira semelhante a Bacon *et al*. [105] e aos japoneses [37]. Dong *et al.* descrevem e defendem o uso da linfonodectomia retroperitoneal e pélvica lateral como forma de tratamento curativo do câncer retal situado da reflexão peritoneal até o reto inferior (reto extraperitoneal), considerando as vias superior, lateral e inferior de disseminação linfática neoplásica do reto [108]. Nesse estudo prospectivo, 211 pacientes com

adenocarcinoma retal foram submetidos à excisão total do mesorreto associada à linfonodectomia retroperitoneal e pélvica lateral, sendo comparados ao grupo controle composto por 293 pacientes submetidos à somente excisão total do mesorreto [108]. Houve metástases nos linfonodos retroperitoneais e/ou pélvicos laterais em 11% dos pacientes do grupo da linfonodectomia retroperitoneal e pélvica lateral [108]. Os dois grupos eram homogêneos em relação às variáveis relacionadas ao prognóstico, como, por exemplo, as variáveis: localização do tumor no reto, grau de diferenciação do tumor, grau de infiltração do tumor na parede intestinal e ocorrência de metástases linfonodais [108]. Os dois grupos foram acompanhados por 10 anos, com obtenção de 94,8% de seguimento dos pacientes do grupo da linfonodectomia retroperitoneal e pélvica lateral e 98,5% do grupo controle [108]. Os resultados de sobrevida em 5 e 10 anos foram respectivamente de 68,0% e 47,0% no grupo da linfonodectomia retroperitoneal e pélvica lateral, e de 42,9% e 25,3% no grupo controle em que foi realizado somente a excisão total do mesorreto [108]. A publicação não menciona qual o tratamento adjuvante realizado nos pacientes, mas presume-se que foi semelhante nos dois grupos [108]. Presume-se também que radioterapia adjuvante foi oferecida aos pacientes com linfonodos mesorretais metastáticos, submetidos somente à excisão total do mesorreto, pois os autores afirmam que o grupo controle fora tratado seguindo os preceitos clássicos [108]. Os autores concluem sugerindo a adoção rotineira da linfonodectomia retroperitoneal e pélvica lateral no tratamento do câncer retal [108].

A morbidade cirúrgica da linfonodectomia retroperitoneal e pélvica lateral [37], e os resultados favoráveis obtidos no *Memorial Sloan-Kettering Cancer Center* – EUA da diminuição da recidiva pélvica com o uso de radioterapia pré-operatória adjuvante nos pacientes com câncer de reto [109] devem ter influenciado o grupo de Michael Deddish a gradualmente optar pelo uso da radioterapia como meio adjuvante do tratamento locoregional do câncer retal. Os cirurgiões japoneses conseguiram diminuir a morbidade operatória da linfonodectomia retroperitoneal e pélvica lateral com as técnicas de preservação dos plexos nervosos hipogástricos [38, 106] e a indicar seletivamente a linfonodectomia radical em pacientes identificados no pré e intraoperatório com tumores T3/T4 [100] ou com suspeita de linfonodos metastáticos no mesorreto ou em cadeias linfáticas pélvicas extramesorretais [36]. Não há relato na literatura médica de empenho de cirurgiões ocidentais na tentativa de aprimorar a técnica da linfonodectomia retroperitoneal e pélvica lateral objetivando diminuição da morbidade pós-operatória. Parece que cirurgiões ocidentais convenceram-se de que a excisão total do mesorreto descrita por Heald *et al.* [31] associada à radioterapia adjuvante seriam os tratamentos mais indicados para o adenocarcinoma retal [39]. Os principais fatores que devem ter norteado essa decisão dos cirurgiões ocidentais seriam a morbidade pós-operatória da linfonodectomia retroperitoneal e pélvica lateral, relacionada à impotência sexual masculina e disfunções urinárias [35, 37] e aos resultados satisfatórios de diminuição da recidiva pélvica com a radioterapia adjuvante [34, 35]. Atualmente, os dados de sobrevida de pacientes com adenocarcinoma retal

extraperitoneal, com tumores pT3/pT4, são semelhantes nos pacientes japoneses tratados com a linfonodectomia retroperitoneal e pélvica lateral quando comparados aos melhores resultados ocidentais em que os pacientes são submetidos à excisão total do mesorreto com quimiorradioterapia neoadjuvante [36, 37]. A radioterapia pélvica (50Gy) e quimioterapia, adotada em pacientes ocidentais como tratamento adjuvante à excisão total do mesorreto tem demonstrado ser benéfica na redução da ocorrência de recidiva pélvica de 8,2% para 2,4% [109]. O estudo de Sauer *et al*. demonstra ganho de sobrevida em cinco anos do tratamento quimiorradioterápico em pacientes com tumores retais extraperitoneais T3/T4, quando comparada a séries históricas, e apresenta melhores resultados no controle locoregional, com diminuição significativa da recidiva pélvica, quando a radioterapia e a quimioterapia são realizadas de forma neoadjuvante [39].

No entanto, o tratamento radioterapêutico pélvico não é isento de morbidade [110]. Poucos estudos dedicaram-se a avaliar a qualidade de vida dos pacientes com adenocarcinoma retal tratados com radioterapia adjuvante [111]. No maior estudo prospectivo, em que 1861 pacientes com adenocarcinoma retal foram randomicamente distribuídos para serem submetidos à radioterapia pré-operatória ou não, observou-se maior morbidade nos pacientes irradiados, sendo que a morbidade nos irradiados foi gradativamente aumentando com o tempo de seguimento [111]. Após 24 meses do término da radioterapia, observou-se que 51,3% do grupo

irradiado apresentava algum grau de incontinência fecal contra 36,5% do grupo apenas submetido à excisão total do mesorreto (P = 0,02) [111]. Em termos de manutenção de vida sexual ativa, 72% das mulheres irradiadas referiam manter relações sexuais contra 90,0% das não irradiadas (P = 0,01) [111]. Avaliando uma escala que considera os problemas relacionados à qualidade da vida sexual como dispareunia e falta de lubrificação vaginal, a diferença entre os grupos aumenta, mostrando pior resultados no grupo de mulheres irradiadas com valor de P < 0,001 [111]. Nos homens irradiados, 67% referiam permanecer sexualmente ativos, contra 76% dos não irradiados (P = 0,06) [111]. Considerando uma escala que avalia as queixas relacionadas ao desempenho sexual masculino, como falta de ejaculação e impotência sexual as diferenças entre os grupos aumentam, com piores resultados no grupo irradiado com P = 0,004 [111].

As discussões relacionadas ao melhor tratamento do câncer retal extraperitoneal proporcionaram duas formas de tratamento locoregional. Uma forma ocidental, que indica excisão total do mesorreto com o uso de radioterapia neoadjuvante, associada à quimioterapia que potencializaria a ação da radioterapia [30, 39]. Outro protocolo oriental que inclui excisão total do mesorreto associada à linfonodectomia retroperitoneal e pélvica lateral com preservação dos plexos nervosos hipogástricos [8] em pacientes com tumores T3/T4 ou suspeita de metástases linfonodais, com indicação seletiva da radioterapia pélvica adjuvante [36]. A radioterapia, pelo protocolo japonês, somente é indicada em casos de presença de grande volume de metástases

linfonodais, quando a linfonodectomia radical não é considerada completa, ou quando a linfonodectomia radical não é considerada curativa [8]. A linfonodectomia retroperitoneal e pélvica lateral não é considerada curativa, pelos critérios japoneses, quando existem linfonodos metastáticos no mesmo nível da dissecção linfonodal da linfonodectomia [8]. Quando o nível de dissecção linfonodal é realizado um nível acima da ocorrência de metástases linfonodais a radioterapia não é indicada [8]. Existe consenso entre oncologistas japoneses e ocidentais quanto ao uso de quimioterapia adjuvante em pacientes com adenocarcinoma do reto extraperitoneal com peças cirúrgicas pT3N0M0 ou estádio III [8, 30]. Essas duas formas de se tratar o câncer retal extraperitoneal persistem até os dias atuais.

O fato que merece comentário é de que os benefícios alcançados com linfonodectomia radical japonesa (linfonodectomia D2) no tratamento do câncer gástrico [112] são mais bem aceitos e adotados por cirurgiões do ocidente do que a linfonodectomia retroperitoneal e pélvica lateral para o tratamento do câncer retal [8]. Vários centros de tratamento oncológico ocidentais adotam a Gastrectomia com linfonodectomia D2 japonesa [113] como procedimento padrão, como por exemplo, o *Memorial Sloan-Kettering Cancer Center* – EUA, o *MD Anderson Cancer Center* – EUA e os centros de referência de tratamento oncológicos brasileiros. O tratamento quimiorradioterápico adjuvante para câncer gástrico foi apresentado em estudo em que a mortalidade relacionada exclusivamente ao tratamento foi de 1%, sendo interrompido em 17% dos pacientes por toxicidade grave [114].

Centros oncológicos nacionais e internacionais têm indicado o tratamento quimiorradioterápico adjuvante em adenocarcinoma gástrico somente nos casos em que a cirurgia realizada não obteve critérios oncológicos, ou seja, sem ter sido realizado gastrectomia com linfonodectomia D2 preconizada pelos japoneses [115].

Questiona-se a razão da aceitação pelo ocidente da teoria de disseminação linfática no adenocarcinoma gástrico com a adoção de terapêutica baseada na linfonodectomia D2 [112] e não da adoção da linfonodectomia retroperitoneal e pélvica lateral no tratamento do adenocarcinoma retal [8]. Existe evidência de menor recidiva e melhor sobrevida com a adoção da linfonodectomia radical tanto no tratamento do câncer gástrico [116] quanto no câncer retal [35, 36, 108]. A resposta talvez esteja na morbidade tardia relacionada à linfonodectomia retroperitoneal e pélvica lateral [37], sem haver relato de morbidade adicional causada pela linfonodectomia D2 no tratamento do câncer gástrico [116]. A linfonodectomia radical realizada no tratamento do câncer retal está relacionada à alterações urinárias e impotência sexual masculina [37]. A linfonodectomia radical preconizada no câncer gástrico não está relacionada à morbidade tardia maior do que a gastrectomia sem linfonodectomia radical (D1) [116]. A radioterapia e quimioterapia do andar supramesocólico do abdome, que é adotada no tratamento adjuvante do câncer gástrico, é que tem mostrado apresentar morbidade e toxicidade [114], o que explicaria a opção pela adoção de linfonodectomia radical no câncer gástrico e não a quimiorradioterapia

adjuvante.

Para responder às questões relacionadas à morbidade tardia causada pela linfonodectomia retroperitoneal e pélvica lateral, que não foram objetivo deste estudo, está sendo confeccionado questionário a ser respondido pelos pacientes incluídos neste estudo. O objetivo será avaliar o impacto causado na qualidade de vida dos pacientes submetidos à linfonodectomia retroperitoneal e pélvica lateral. Serão avaliadas principalmente queixas dos pacientes relacionadas à dor pélvica, alterações urinárias e impotência sexual masculina. Esses dados serão avaliados e comparados com os obtidos de pacientes submetidos à excisão total do mesorreto associada à radioterapia adjuvante, no mesmo período e no mesmo serviço.

Alguns autores afirmam que a melhor sobrevida obtida com a linfonodectomia radical japonesa no tratamento do adenocarcinoma gástrico estaria relacionada a um estadiamento adequado dos pacientes por aumento da amostragem linfonodal [117, 118]. Alegam que não seria a linfonodectomia radical que seria o fator terapêutico responsável pelo aumento da sobrevida, mas o fato de pacientes submetidos à gastrectomia com linfonodectomia D2 serem melhor estadiados [117, 118]. Isso poderia ocorrer também com adenocarcinoma retal, já que esta série identificou mudança de estádio em 8,2% dos pacientes estudados pela realização da linfonodectomia retroperitoneal e pélvica lateral. Mesmo questionando ser a linfonodectomia radical o fator determinante ou não de aumento de sobrevida, deixar linfonodos metastáticos não ressecados certamente estaria

relacionado com recidiva neoplásica e, às vezes, com a não adoção de tratamento adjuvante adequado por o paciente ser classificado erroneamente com um estádio menos avançado. Sendo assim, mesmo que não se tenham dados suficientes para atribuir à linfonodectomia retroperitoneal e pélvica lateral melhor sobrevida, certamente o procedimento estaria relacionado à menor recidiva locoregional e até um ganho de sobrevida indireto pela adoção de terapêutica adjuvante.

Na presente série, não houve morbimortalidade peroperatória adicional atribuída à realização da linfonodectomia retroperitoneal e pélvica lateral, nem à pesquisa de linfonodos captados com radiotraçador e/ou corados em azul. Houve frequência considerável de pacientes com metástases em linfonodos retroperitoneais e/ou pélvicos laterais que teriam risco de apresentar recidiva da neoplasia por não serem submetidos a tratamentos adjuvantes de radioterapia e quimioterapia. A identificação do perfil de pacientes com maior risco de apresentar metástases linfonodais não ressecadas com a cirurgia clássica de excisão total do mesorreto é importante para evitar possíveis recidivas. A presente série identifica, em análise estatística univariada, as variáveis relacionadas à presença de metástases retroperitoneais e pélvicas laterais.

Novos estudos poderiam usar essas variáveis para servir de critérios de inclusão de pacientes em protocolos que visem aprimorar marcadores de identificação dessas metástases linfonodais fora do campo de ressecção da cirurgia clássica de excisão total do mesorreto. Dessa forma, os marcadores

usados e a forma de administrá-los poderiam ser reavaliados na tentativa de aumentar a taxa de migração até os linfonodos retroperitoneais e pélvicos laterais. Obtendo êxito no aumento da taxa de migração e mantendo níveis aceitáveis de acurácia na detecção de metástases linfonodais, a linfonodectomia retroperitoneal e pélvica lateral poderia ser indicada seletivamente. A quimiorradioterapia neoadjuvante seria realizada conforme os critérios ocidentais de indicação em pacientes com evidência radiológica pré-operatória de tumores T3/T4 ou suspeita de linfonodos mesorretais metastáticos. No tratamento cirúrgico, seria realizada a excisão total do mesorreto com a pesquisa de linfonodos retroperitoneais e pélvicos laterais identificados com os marcadores a serem utilizados, em todos os pacientes com tumores retais extraperitoneais, mesmo os submetidos a tratamento neoadjuvante. Os linfonodos retroperitoneais e/ou pélvicos laterais identificados com os marcadores seriam ressecados e examinados, confirmando a presença de metástases, seria avaliada a indicação da linfonodectomia retroperitoneal e pélvica lateral.

Os tratamentos de radioterapia pélvica e linfonodectomia retroperitoneal e pélvica lateral poderiam ser considerados complementares e não excludentes. Caberia definir a indicação de cada modalidade de tratamento a ser associado à excisão total do mesorreto, relacionada ao perfil de paciente que mais se beneficiaria a cada método terapêutico. As experiências do ocidente e do oriente, tanto no estadiamento como no tratamento dos pacientes com adenocarcinoma retal extraperitoneal,

poderiam convergir e se associar em busca de um consenso mundial. A radioterapia neoadjuvante poderia ser indicada seguindo os critérios ocidentais. A linfonodectomia retroperitoneal e pélvica lateral poderia ser realizada nos pacientes em que a pesquisa de linfonodos extramesorretais com marcadores apropriados indicasse linfonodos metastáticos.

7 CONCLUSÕES

A linfonodectomia retroperitoneal e pélvica lateral identificou metástases em 17,5% dos pacientes do estudo. Modificou o estadiamento e indicou tratamento adjuvante em 8,2% dos pacientes, por serem as cadeias linfonodais retroperitoneais e/ou pélvicas laterais as únicas com metástases.

A pesquisa guiada por tecnécio-99m-fitato e/ou azul patente obteve acurácia de 100% na detecção de linfonodos metastáticos retroperitoneais e/ou pélvicos laterais nos pacientes em que o método foi eficaz. O método modificou o estadiamento em 11,1% por identificar nesses pacientes metástases em linfonodos retroperitoneais e/ou pélvicos laterais sem haver metástases nos linfonodos do mesorreto. A migração dos marcadores para os linfonodos retroperitoneais e/ou pélvicos laterais ocorreu em 37,1% dos pacientes do estudo. Sugere-se o aprimoramento da técnica empregada afim de obtenção de uma maior taxa de migração dos marcadores, incluindo pacientes com as variáveis que a análise estatística univariada associou à presença de metástases nos linfonodos retroperitoneais e/ou pélvicos laterais. Essas variáveis foram: estádio III definido pela excisão total do mesorreto, tumores pT3/pT4, níveis elevados de antígeno carcinoembrionário (média de 30,6 ng/ml) e grandes tumores (média de 5,5 cm).

8 ANEXOS

ANEXO A

Publicação dos resultados do estudo piloto no *Journal of Surgical Oncology*

Journal of Surgical Oncology 2008;98:324–330

Upstaging Benefits and Accuracy of Sentinel Lymph Node Mapping in Colorectal Adenocarcinoma Nodal Staging

CLAUDIO ALMEIDA QUADROS, MD,[1]* ADEMAR LOPES, PhD,[2] IGUARACYRA ARAUJO, PhD,[3] JOSE HUMBERTO FREGNANI, PhD,[4] AND FERNANDA FAHEL, MD[5]

[1]*Colorectal Division, Aristides Maltez Hospital, Salvador, Brazil*
[2]*Pelvic Surgery Department, A.C. Camargo Cancer Hospital, São Paulo, Brazil*
[3]*Pathology Division, Aristides Maltez Hospital, Salvador, Brazil*
[4]*Colorectal-Gynecology Division, Barretos Cancer Hospital, Barretos, Brazil*
[5]*Nuclear Medicine Division, Aristides Maltez Hospital, Salvador, Brazil*

Background and Objectives: Sentinel lymph node (SLN) mapping is an additional method for improving colorectal cancer nodal staging. The purpose of the study was to define the method's accuracy in nodal staging, its upstaging benefits and to identify the predictive factors for its failure.
Methods: Lymphatic mapping was performed using technetium-99m-phytate and patent blue in 52 consecutive colorectal adenocarcinoma patients. Enhanced pathological examination was carried out on SLNs with hematoxylin–eosin step-sectioning and immunochemistry.
Results: The patients studied had an average tumor size of 6.5 cm; 85% had T3/T4 tumors; and rectal tumors represented 57.7% of the group. Overall SLN mapping accuracy was 79.5%, with sensitivity of 65.2% and 34.8% false negatives. Upstaging with SLN mapping was 23.1%. Colon tumors had an SLN identification rate of 90.9% and rectal tumors had 63.3% ($P = 0.023$). Multivariate statistical analysis identified lower rectal tumor ($P = 0.009$), neoadjuvant treatment ($P = 0.029$) and tumor size ($P = 0.036$) as independent risk factors for the inability to detect SLNs.
Conclusions: Upstaging benefits of SLN mapping should be considered in colon and mid- and upper rectal tumors. The method should be avoided in patients with lower rectal tumors, large tumors and having had neoadjuvant therapy.
J. Surg. Oncol. 2008;98:324–330. © 2008 Wiley-Liss, Inc.

KEY WORDS: **lymphatic mapping; micrometastasis; colon and rectal cancer; neoadjuvant treatment**

INTRODUCTION

In Brazil, colorectal adenocarcinoma is the fourth most common malignancy indicated by an estimated incidence of 25,360 cases in 2006, where there was a 76.7% increase in new cases in the last two decades for men and 69.0% for women [1]. The treatment of colorectal cancer has become a matter of public health concern and methods of nodal staging improvement are welcomed by national public authorities.

Lymph node status of colorectal adenocarcinoma patients is an important prognostic factor and defines the need for adjuvant treatment [2]. Current guidelines indicate chemotherapy in patients with metastatic nodes (TNM stage III) and not in node-negative patients (TNM stage II) [3,4]. Since 20–40% of TNM stage II patients submitted to curative surgical treatment develop recurrence of the cancer, it has been postulated that they might not have been adequately staged [2,5]. Therefore, while lymph node status in colorectal cancer is one of the most important prognostic factors, it is not a true predictor of outcome, probably because node-positive patients might have been considered node-negative.

The examination of a minimum of 8–12 lymph nodes has been established to consider a colorectal cancer patient as being true node negative (N0) [6,7]. This parameter (to be determined by oncological surgeons and pathologists) would increase the accuracy of lymph node status to achieve proper cancer staging. The number of dissected lymph nodes should be correlated with one of the fundamentals of surgical oncology, that is, regional lymphadenectomy. The greater the number of examined nodes in the surgical specimen, the more accurate cancer staging becomes, as the possibility of identifying metastatic nodes increases.

Another procedure that has been postulated as capable of increasing metastatic lymph nodes identification in colorectal cancer has been sentinel lymph node (SLN) mapping [8–28]. The aim of this method is to identify metastatic lymph nodes on a direct drainage pathway from the tumor's lymphatic basin. Unlike SLN mapping in breast cancer and melanoma, the method in colorectal cancer does not implicate the indication or not for regional lymphadenectomy, but it is used rather as a tool for increasing staging accuracy [8–28]. Performing lymphatic mapping during standard colorectal surgery provides the retrieval of a small number of SLNs that could be representative of the entire surgical specimens' lymph node status [8–28]. Submitting these SLNs to expensive and time-consuming pathological examination improves patients' nodal staging [8–28]. Performing a more detailed pathological examination of the SLNs results in the detection of lymph node metastases that otherwise would go undetected.

The aims of this study were to test the accuracy of sentinel node mapping in colorectal cancer nodal staging, to determine its ability of upstaging patients that could be considered node negative if the method was not used, and to identify the predictive factors of the inability of SLN identification.

PATIENTS AND METHODS

A total of 52 consecutive colorectal adenocarcinoma patients were prospectively submitted to SLN mapping during their standard curative

Grant sponsor: Liga Bahiana Contra o Cancer (LBCC).

*Correspondence to: Dr. Claudio Almeida Quadros, MD, Aristides Maltez Hospital, Av. D. João VI, 332, Brotas, 40285-001 Salvador, Bahia, Brazil. Fax: 55-71-3343-8020. E-mail: caquadros@gmail.com

Received 25 March 2008; Accepted 30 May 2008
DOI 10.1002/jso.21112
Published online 10 July 2008 in Wiley InterScience (www.interscience.wiley.com).

© 2008 Wiley-Liss, Inc.

ANEXO A

Publicação dos resultados do estudo piloto no *Journal of Surgical Oncology*

surgery, from January 2004 to July 2005. All surgical procedures and pathological examinations were performed at a single institution, the Aristides Maltez Hospital, Salvador, Brazil. Local and national ethics committees approved the trial and written informed consent was obtained from all patients. Patients included in the study had no distant metastasis identified in preoperative or intraoperative evaluation and were submitted to curative treatment for resectable primary colorectal cancer.

In matters of tumor site of location for lymphatic mapping, colon and sigmoid colon cancers were analyzed together as they share mesentery and lymphatic chain characteristics. Patients with colon cancers presented with tumor in the cecum, ascendant, transverse, descendant and sigmoid colon. Rectal cancers were defined as tumors originating at or below the peritoneal reflection. The rectum was divided into three anatomic regions. The upper rectum was the proximal 1/3 starting at the peritoneal reflection. The lower rectum was considered the lower 1/3 including the anal canal. The mid-rectum was the intermediate 1/3 rectal segment between the upper and lower rectum.

Indication of preoperative chemoradiotherapy (neoadjuvant treatment) occurred when a computed tomography scan suggested positive pelvic lymph nodes or T4 rectal lesions, and when pelvic rectal examination identified fixed tumors. Neoadjuvant treatment consisted of a 5.040 cGy radiotherapy dose delivered in 180-cGy fractions. Radiotherapy was combined with a daily regimen of 5 fluorouracil (375 mg/m^2) and leucovorin (30 mg/m^2), delivered in a 5-day cycle, one on the first and other on the third week of radiotherapy. Patients submitted to neoadjuvant treatment, even ones with T4 tumors, were included in the study.

All patients were treated by the first author who performed standard surgical procedures with classical regional lymphadenectomy and followed this study protocol using lymphatic mapping as an additional lymph node staging tool. Patients with rectal cancer were also enrolled in a second ongoing trial, in which retroperitoneal and lateral pelvic lymphadenectomy were added to the standard total mesorectal excision [29]. All surgical specimens were accessed by a single pathologist, the third author. Data obtained at the Aristides Maltez Hospital was audited at the A.C. Camargo Cancer Hospital by the second author and submitted to statistical analysis by the fourth author at the Cancer Hospital of Barretos.

After anesthetic induction, a solution containing 37 MBq of technetium-99m-phytate, diluted in 2.0 ml of saline, was injected around the tumor using a tuberculin syringe, followed by injection of 2.0 ml of a 2.5% solution of patent blue dye. In patients with colon, sigmoid colon and upper rectal tumors, the radiotracer and the dye were injected subserosally in a circumferential manner around the tumor. In mid- and lower rectal tumors, injection was performed through a transanal approach into the submucosal and muscular layer. A handheld gamma probe device (Europrobe®, CaTe-detector) was used for lymphatic mapping during the surgical procedure and after specimen retrieval for SLN identification.

Radioactive nodes were defined if their counts were at least three times greater than the background counts, away from the site of the technetium-99m-phytate injection. Blue nodes were identified by visual assessment. All identified radioactive or blue nodes were considered to be SLNs. Once identified and isolated, SLNs were sent separately for pathological inspection.

All the lymph nodes identified in the surgical specimens were submitted to routine pathological analysis that consisted of examination of one lymph node section stained by hematoxylin–eosin. In the SLN, if these first section slides were negative for metastases, special techniques of enhanced pathologic analysis including step-sectioning and immunohistochemistry were used. Upstaging was only considered if enhanced pathological examination detected SLN metastases, with step-sectioning hematoxylin–eosin staining or immunohistochemical examination, and if all other non-sentinel nodes were negative. If routine pathological analysis identified metastasis in an SLN, this lymph node was not considered in the upstaging count.

Step-sectioning of SLNs consisted of cutting formalin-fixed and paraffin-embedded tissues at 4 μm, creating three distinct levels with two sections in each level. One section of each level was stained with hematoxylin–eosin and the other used for immunohistochemistry. The first level consisted of the two sides of the sectioned lymph node in its longitudinal axis, examined in routine pathological examination. The next 40 μm of the node were discarded, and a second level was obtained; again 40 μm were discarded, and a third level of sections was obtained.

Immunohistochemical examination was performed using the streptavidin–biotin–peroxidase method (LSAB-Dako, Carpinteria, CA). A primary monoclonal antibody against cytokeratin (clone AE1/AE3) was used at a dilution of 1:100. Before the application of the monoclonal antibody, the sections were pretreated in citrate buffer at pH 6 in a 96°C steam bath for 35 min.

SLNs were considered to be positive when unequivocal micrometastases or macrometastases were identified by histological or immunohistochemical examination. The parameter for micrometastases identification established by Saha et al. [20] was used, defining micrometastasis as a tumor focus within a single node that measures less than 0.2 cm in greatest dimension or nodal tumor that was only detectable by immunohistochemistry. Nodal metastases not meeting these criteria were considered macrometastases [20]. Micrometastases were used in nodal upstaging [20].

The accuracy of lymphatic mapping in colorectal cancer lymph node staging was evaluated using the following statistical measures described by Saha et al. [20]. The identification rate was calculated as the number of lymphatic mapping procedures where at least one SLN was identified, divided by the total number of procedures in which the method was attempted. True positives (TP) were defined as the cases where SLNs had metastatic cells whether or not metastatic cells were found in other nodes. True negatives (TN) were the cases where both SLNs and non-sentinel lymph nodes did not have metastatic cells. False negatives (FN) were defined as cases where the SLNs were negative whereas the non-sentinel nodes were positive. The equations of the variables are demonstrated as follows: sensitivity was calculated using the formula TP/(TP + FN), false negative as FN/(FN + TP), negative predictor value as TN/(FN + TN) and accuracy as (TP + TN)/(TP + FP + FN + TN).

Comparison of the category variables was performed with Fisher's exact test and the continuous variables were compared using the Mann–Whitney test. Logistic regression was used to identify the predictive factors for the inability of SLN identification. The model was constructed using the stepwise forward selection method. The final model was adjusted by tumor size (continuous variable) and neoadjuvant therapy. In all statistical tests the alpha error was set at 5%.

RESULTS

SLN mapping was performed in 52 consecutive colorectal adenocarcinoma patients. The group consisted of 57.7% (30/52) rectal cancer patients and 42.3% (22/52) colon cancer patients. The mean patient age was 55.9 years (SD = 14.9) and median was of 56.0 years (range from 22 to 79 years). Female gender was predominant with 63.5%. The total number of lymph nodes examined by the routine pathological method was 987, with a mean of 19 nodes retrieved per patient (987/52). SLNs totaled 137, with an average of 3.5 nodes per patient (137/39).

In terms of TNM staging, the group was formed of 31 stage III patients (60%), 19 stage II patients (36%) and 2 stage I patients (4%). No patient had a T1 tumor; 15% of the patients had T2 tumors, 54% T3

tumors and 31% T4 tumors. The average tumor size was 6.5 cm (SD = 4.8), with a median of 5.0 cm (range from 2.0 to 32.5 cm). There was a statistical significant difference (Mann–Whitney test: $P = 0.017$) between the mean tumor size of colon tumors (8.3 cm; SD = 6.4 cm) when compared to the mean tumor size of rectal tumors (5.2 cm; SD = 2.7 cm).

SLNs were isolated in 39 patients, with an identification rate of 75% (Table I). Colon cancer had an identification rate of 90.9% and rectal cancer had an identification rate of 63.3% ($P = 0.023$). Total accuracy of SLN mapping for colorectal staging was 79.5%. Sensitivity was 65.2%, and negative predictive value was 66.7%, while false negatives were 34.8%.

Fifteen patients had metastases in their SLNs. Immunochemistry was responsible for the detection of all six cases of SLN micrometastases, and the hematoxylin–eosin step-sectioning process detected SLN macrometastases in 9 patients. In 9 patients (23.1%), the SLNs were the only metastatic nodes of the entire surgical specimen leading to a TNM upstaging from stage II to III. The total upstaging rate in colon cancer patients was 20.0% and for rectal cancer patients 26.3%. All the SLNs responsible for upstaging were within the first five identified nodes next to the colorectal cancer.

The identification rate for each surgical procedure is shown in Table II. Abdominoperineal rectal resection was the most performed procedure, being responsible for 25.0% of the surgeries, followed by anterior rectal resection (23.1%) and right colectomy (23.1%). SLN Identification rate in abdominoperineal rectal resection was low, as only 6 patients out of 13 had SLNs identified, which resulted in an identification rate of 46.1%. The identification rate was lowest (33.3%) when abdominoperineal rectal resection was combined with colpectomy. The SLN identification rate was better in anterior rectal resection with 91.7% and right colectomy with 83.3%.

Univariate analysis did not demonstrate statistical significance between the inability of SLN identification according to mean values of age, time between the end of radiotherapy and surgery, preoperative carcinoembriogenic antigen levels and tumor size (Table III). SLN identification ability was related to the tumor site (Table IV). A statistically significant difference occurred when the SLN identification rate of patients with colon cancer (90.9%) was compared with that for rectal cancer patients (63.3%) ($P = 0.023$). The lower identification rate obtained in rectal cancer patients made it necessary to access, in a separate manner, patients with mid- and upper rectal tumors and to compare them to lower rectal tumor patients.

The poor identification rate in rectal cancer patients was due to the results obtained in lower rectal tumors. The lowest SLN identification rate was obtained in patients with lower rectal tumors with 44.4%; P value was <0.001 when lower rectal tumor identification rate was compared to the identification rates of tumors of other sites (91.2%) (Table IV). Of the 30 rectal cancer patients, 11 did not have detected SLNs and 10 of these patients (90.9%) had lower rectal tumors being submitted to abdominoperineal rectal resection (9 patients) or total pelvic exenteration (1 patient). Patients with lower rectal tumors were responsible for 60% of the lymphatic mappings performed in rectal cancer patients and had an identification rate of 44.4% (Table V). Patients with mid- and upper rectal tumors had a 91.7% identification rate, similar to that obtained in patients with tumors in other sites. Only one patient in the mid- and upper rectal tumor category had no SLNs identified. There was statistical significance in the difference in identification rate between lower rectal tumors and mid- and upper rectal tumors ($P = 0.018$).

In the univariate statistical analysis (Table IV), the inability to identify SLNs was also associated with the type of surgery performed. The lowest identification rate of the abdominoperineal rectal resection procedure (43.8%) was significantly different ($P = 0.001$) compared to the identification rates of other procedures (88.9%). Statistical significance ($P = 0.023$) was also obtained in the ability to identify SLNs in colectomy-sigmoidectomy (90.9%) when compared to the other surgical procedures (63.3%).

Another factor that showed statistical significance in SLN identification was preoperative chemoradiotherapy (Table IV). Patients submitted to neoadjuvant treatment had poorer identification rate (42.9%) when compared to patients not submitted to neoadjuvant treatment (86.8%; $P = 0.003$).

Using the stepwise forward selection method, the first multivariate analysis model only identified tumor site (lower rectum) as an independent predictive risk factor for the inability to identify SLNs ($P = 0.009$). Neoadjuvant treatment showed a near significant level ($P = 0.081$). When the first model was adjusted for tumor size (as a continuous variable) and neoadjuvant treatment, the lower rectum site still remained an independent risk factor. This new adjusted model also

TABLE II. Distribution of Patients According to the Surgical Procedure Performed and Its Respective Sentinel Lymph Node Identification Rate

Procedure	n	%	Identification rate (%)
Right colectomy	12	23.1	83.3
Transverse colectomy	1	1.9	100.0
Left colectomy	6	11.6	100.0
Left colectomy with duodenectomy	1	1.9	100.0
Sigmoidectomy	2	3.8	100.0
Anterior rectal resection	12	23.1	91.7
Abdominoperineal rectal resection	13	25.0	46.1
Abdominoperineal rectal resection with colpectomy	3	5.8	33.3
Total pelvic exenteration	2	3.8	50.0
Total	52	100.0	75.0

TABLE I. Identification Rate and Accuracy of Sentinel Lymph Node Mapping With Technetium-99m-Phytate or Patent Blue Dye for Rectal and Colon Cancer

	Colon cancer	Rectal cancer	Total
Total number of patients	22 (42.3%)	30 (57.7%)	52 (100%)
Identification rate	90.9% (20/22)	63.3% (19/30)	75% (39/52)
Accuracy rate	80.0% (16/20)	78.9% (15/19)	79.5% (31/39)
Sensitivity	66.7% (8/12)	63.6% (7/11)	65.2% (15/23)
Negative predictive value	66.7% (8/12)	66.7% (8/12)	66.7% (16/24)
False negatives	33.3% (4/12)	36.3% (4/11)	34.8% (8/23)
Patients upstaged	20.0% (4/20)	26.3% (5/19)	23.1% (9/39)
Micrometastasis' upstaging[a]	5.0% (1/20)	26.3% (5/19)	15.4% (6/39)

[a]Patients upstaged exclusively by micrometastasis (≤0.2 cm in greatest dimension) by immunohistochemistry.

TABLE III. Univariate Statistical Analysis of Mean Values According to Sentinel Lymph Node Identification

Variable	SLN identification	Mean value (SD)	P*
Age (years)	No	59.8 (14.8)	0.176
	Yes	54.6 (14.9)	
Time between radiotherapy and surgery (days)	No	99.8 (61.7)	0.142
	Yes	58.7 (26.3)	
Preoperative CEA (mg%)	No	18.9 (32.0)	0.631
	Yes	35.1 (67.8)	
Tumor size (cm)	No	7.9 (8.2)	0.899
	Yes	6.1 (3.1)	

*Mann–Whitney test. SLN: sentinel lymph node. CEA: carcinoembryogenic antigen levels.

TABLE IV. Univariate Statistical Analysis Concerning the Number and Percentage of Patients With Colon or Rectal Cancer According to SLN Identification and Clinical, Pathological and Treatment Related Variables

		SLN identification		
Variable	Category	No n (%)	Yes n (%)	*P**
Gender	Female	8 (24.2)	25 (75.8)	1.000
	Male	5 (26.3)	14 (73.7)	
Tumor site	Colon	2 (9.1)	20 (90.9)	0.023
	Rectum	11 (36.7)	19 (63.3)	
	Mid- and upper rectum	1 (8.3)	11 (91.7)	0.253
	Other	12 (30.0)	28 (70.0)	
	Lower rectum	10 (55.6)	8 (44.4)	<0.001
	Other	3 (8.8)	31 (91.2)	
	Lower rectum	10 (55.6)	8 (44.4)	0.018
	Mid- and upper rectum	1 (8.3)	11 (91.7)	
Histologic grade	Grade 1	1 (7.1)	13 (92.9)	0.140
	Grades 2 and 3	11 (30.6)	25 (69.4)	
Lymphovascular	No	9 (22.0)	32 (78.0)	0.435
Invasion	Yes	4 (36.4)	7 (63.6)	
Tumor necrosis	No	9 (22.0)	32 (78.0)	0.435
	Yes	4 (36.4)	7 (63.6)	
Ulceration	No	4 (21.1)	15 (78.9)	0.746
	Yes	9 (27.30)	24 (72.7)	
Perineural invasion	No	11 (22.4)	38 (77.6)	0.151
	Yes	2 (66.7)	1 (33.3)	
Surgery	Abdominoperineal resection	9 (56.2)	7 (43.8)	0.001
	Other	4 (11.1)	32 (88.9)	
	Anterior rectal resection	1 (8.3)	11 (91.7)	0.253
	Other	12 (30.0)	28 (70.0)	
	Colectomy/sigmoidectomy	2 (9.1)	20 (90.9)	0.023
	Other	11 (36.7)	19 (63.3)	
Preoperative chemoradiotherapy	No	5 (13.2)	33 (86,8)	0.003
	Yes	8 (57.1)	6 (42.9)	

*Fisher's exact test. SLN: sentinel lymph mode.

identified neoadjuvant treatment and tumor size (large tumors) as other independent risk factors responsible for low SLN identification rate. Thus, this final regression model of adjusted multivariate analyses considered the lower rectal tumor site (odds ratio = 12.4; 95% confidence interval = 1.9–81.4; $P = 0.009$), neoadjuvant treatment (odds ratio = 7.7; 95% confidence interval = 1.2–48.8; $P = 0.029$) and tumor size (odds ratio = 1.2; 95% confidence interval = 1.1–1.5; $P = 0.036$) as independent risk factors for the inability of SLN identification.

DISCUSSION

Reviewed studies have shown poorer SLN results in patients with large tumors and advanced disease [14,15]. The Colorectal Division of the Aristides Maltez Hospital treats patients in the public health system who usually have advanced tumors. The study results demonstrate this fact, inasmuch as 85% of the patients had T3/T4 tumors, 60% being stage III, with an average tumor size of 6.5 cm. The lymphatic mapping method used in this study protocol was selected concerning the predicted study population characteristics of large advanced tumors. A broadened definition of SLN that contemplated any blue or radioactive identified node was used aiming to increase the identification rate and accuracy. The study results permits a retrospective reevaluation of this broaden SLN definition making it more precise and limited. If SLN definition is altered to the five first blue or radioactive nodes following the tumor lymphatic drainage channel, accuracy, identification rate and upstaging results do not change. Our further lymphatic mapping studies will apply this more restricted SLN definition.

The small-sized particle 99mTc-phytate is currently the tracer of choice used at the Aristides Maltez Hospital for lymphatic mapping in melanoma and breast cancer. It was chosen as a tracer in this study because its features permit faster lymphatic chain migration. This characteristic was desired as the tracer's injection and the SLN identification was performed intraoperatively.

SLN mapping lacks standardization, as authors report the use of different tracers, injection methods and pathological protocols [8–28]. Patent blue or technetium-99m-colloid has been used in different volumes and concentrations. Only a few authors have reported using both tracers [8–28]. The delivery of these tracers has been

TABLE V. Identification Rate of Sentinel Nodes in Patients With Lower Rectal Tumors Compared With Patients With Mid- and Upper Rectal Tumors

Primary tumor site	SNLM performed	% SLNM in rectal tumors	Patients with detected SLNs	IR per tumor site (%)
Lower rectum	18	60 (18/30)	8	44.4
Mid- and upper rectum	12	40 (12/30)	11	91.7
Total	30	100	19	$P = 0.018$

SLNM: sentinel lymph node mapping, SLNs: sentinel lymph nodes, IR: identification rate.

performed through preoperative colonoscopy with submucosal injection or through intraoperative subserosal injection [8–28]. There are studies that perform ex vivo lymphatic mappings in the surgical specimens [14,15]. Pathological step-sectioning examination does not always employ immunochemistry techniques [8–28]. The lack of standardized lymphatic mapping method and pathological examination combined with different study group characteristics results in heterogeneous SLN mapping accuracy [8–28]. As standardization has not been performed, study results should not be compared, because of the reported discrepancies. Sensitivity has been revealed to be as low as 38% [26] and as high as 100% [21], with identification rates ranging from 58% [23] to 100% [14] and false negatives from 0 [14] to 60% [8].

In the present study, differences in results of SLN mapping between colon cancer and rectal cancer were a matter of SLN identification. The higher identification rate obtained in colon cancer when compared to the lower one achieved in rectal cancer patients had statistical significance. However, when the SLNs were detected, there were no significant differences between accuracy parameters in colon versus rectal cancer: accuracy rate was respectively 80.0% versus 78.9%; sensitivity was 66.7% versus 63.6%; false negative rate was 33.3% versus 36.3%; and negative predictive value was the same (66.7%).

The total lymphatic mapping identification rate of 75% obtained in this study was due to the low results obtained in patients with lower rectal tumors. The difference between the identification rate of patients with mid- and upper rectal tumors versus the rate of lower rectal tumors was statistically significant. The low identification rates of surgical procedures to which patients with lower rectal tumors were submitted to enhance the evidence that SLN mapping in low rectal tumors is cumbersome. The lower identification rates were for abdominoperineal rectal resection and its combination with colpectomy. As these two procedures were responsible for 30.8% of the surgeries (16/52) and lower rectal site tumors totaled 34.6% (18/52) of the lymphatic mappings performed, the total study identification rate was substantially decreased. If lower rectal tumors were excluded from this study, the total identification rate would be of 91.2%. The results of univariate statistical analysis showing that abdominoperineal rectal resection and lower rectal tumors had significantly poorer identification rates were confirmed by the multivariate statistical analysis, considering lower rectal tumor as an independent predictive factor for SLN identification inability.

The most recently reported SLN mapping studies enrolled only colon cancer patients or had a few number of patients with low rectal tumors [10–19,21–28]. The majority of the papers did not mention the identification rate obtained in lower rectal cancer [8–28]. They only analyzed the SLN identification rate of the whole study group, not performing a separate analysis for the different colorectal tumor sites [8–28]. In the studies reviewed, when a lower identification rate was obtained in rectal cancer patients, there was no evidence that it could be due to the lower rectal tumors [8–28]. Joosten et al. [8] are the only authors who identified a large difference in identification rates of rectal versus colon cancer patients, in a study of SLN mapping with blue dye in 50 patients. Six rectal cancer patients were included in the latter study in which an identification rate of 50% was obtained compared to a colon cancer identification rate of 76% (32/44), but the poor rectal identification result was not attributed to lower rectal tumors [8]. Kitagawa et al. [9] enrolled 21 patients with lower rectal tumors in a colorectal cancer group of 56 patients, performing lymphatic mapping with technetium-99m-colloid and obtaining a global 91% identification rate, not mentioning different identification rates according to tumor site. Saha et al. [20] published a larger SLN mapping study using isosulfan blue dye. They enrolled 500 patients, including 92 rectal cancer patients, demonstrating a 99.3% identification rate for colon cancer and 91.3% for rectal cancer [20]. Rectal cancer patients had a lower SLN identification rate with an 8% difference when compared to the colon cancer patients' rate. The authors did not reveal the identification rate obtained in lower rectal tumors and did not consider lower rectal tumors as being responsible for the poorer identification result in the rectal cancer group [20].

Since patients with lower rectal tumors had the poorest identification rate, the possibility arose that blue or radioactive nodes were not in the total mesorectal excision specimen, but were actually in the iliac, obturator or para-aortic lymph nodes. This question was answered by our other ongoing trial [29], where 17 of 18 patients with lower rectal tumors described in this study had their retroperitoneal and lateral pelvic lymph nodes mapped by lymphoscintigraphy and blue dye [29]. Four of these 17 patients had their retroperitoneal and lateral nodes blue or radioactive, while only 1 of these 4 patients did not have SLN identification in the mesorectum. Even if the migration of the patent blue dye or technetium-99m-phytate to retroperitoneal or lateral nodes were considered in the SLN identification rate for lower rectal tumors, a non significant increase from 44.4% (8/18) to 52.9% (9/17) would occur.

Multivariate statistical analysis identified preoperative chemoradiotherapy as an independent factor for low SLN identification rate. Reviewed studies mention neoadjuvant treatment as a factor that makes difficult the identification of SLNs [8–28]. However, there has been a lack of statistical analysis data that point to chemoradiation having a significant association with low SLN identification [8–28].

Tumor size has also been responsible for interfering in lymphatic mapping [8–28]. Authors have attributed poorer lymphatic mapping results in patients to the presence of large tumors [8–28]. As with the variable neoadjuvant treatment, there have been no studies reported showing a statistically significant association between large tumors and low SLN identification rate [8–28]. The patients included in this study had large tumors and multivariate analysis demonstrated tumor size as an independent variable for SLN identification inability. In our study, it was not possible to determine a cut-off value for tumor size that would indicate a significant difference in SLN identification. What we can affirm from our results is that as the tumor becomes larger, the SLN identification gets less effective.

In the largest multicenter study where SLN was submitted to enhanced pathological examination using immunochemistry, upstaging was 26.1% [20]. In the present study, upstaging by SLN mapping occurred in 23.1% of the patients (9/39). If lymphatic mapping was not performed, 23.1% of the patients would not have had the benefit of adjuvant therapy which has a mortality-reducing potential of up to 30% in patients with nodal metastases [30]. Saha et al. [20] demonstrated a 14.8% increase in the detection of nodal metastasis when patients submitted to conventional colorectal surgery with SLN mapping were compared to patients not undergoing lymphatic mapping (49.5% vs. 34.7%; $P \leq 0.001$). The percentage of patients with understaged colorectal cancer TNM stage II that have progression of their disease could be reduced significantly as nodal staging becomes more accurate with the incorporation of SLN mapping in standard colorectal surgery.

Micrometastases resulted in upstaging of 15.4% of cases (6/39), detected exclusively by immunochemistry. Studies have indicated a correlation between micrometastases and cancer recurrence, suggesting the need for adjuvant treatment [31–33]. Other studies showed that micrometastases were an irrelevant prognostic factor for not having a significant association with lower survival [34,35]. There is no current evidence indicating how to deal with colorectal lymph node micrometastases. As its prognostic value remains uncertain, we considered that the six patients of this study with micrometastases should be offered the choice of chemotherapy, as it was delivered.

The distinction of the present study compared to other published papers relating to sentinel lymphatic mapping is that its multivariate statistical analysis points out low rectal tumor, neoadjuvant treatment and tumor size as independent risk factors of the inability of SLN identification. This information would exclude patients with these

risk factors and indicate lymphatic mapping for patients who would benefit the most from the method. Doing so, it should increase the identification rate and accuracy of SLN mapping for proper patient nodal staging. In spite of our significant associations of identified risk factors with the inability of SLN identification, further studies should be carried out to validate our findings.

The reasons for the poorer identification rates of lower rectal tumors described in this study could be related to their anatomy and distinct lymphatic basin characteristics or to the transanal method of injecting blue dye and technetium-99m-phytate. Neoadjuvant treatment and large tumors could disrupt the lymphatic drainage pathway interfering with lymphatic mapping.

Further SLN mapping studies need to describe clearly the methods used and the characteristics of the population studied for reliable results to be obtained and for standardization to be progressively reached. Statistical analysis should be carried out so that results can be validated. Despite the lack of homogeneity of methods used, most studies agree that SLN mapping should be an auxiliary tool in standard colorectal surgery, to increase nodal staging. The great benefits that patients could gain with the incorporation of SLN mapping in clinical practice would be in matters of nodal upstaging. Patients who otherwise would be considered node negative are properly staged and receive the benefits of adjuvant therapy with lymphatic mapping.

CONCLUSIONS

SLN mapping with technetium-99m-phytate and patent blue dye should be considered an additional nodal staging method in colon and mid- and upper rectal adenocarcinoma patients, as it improves lymph node staging with acceptable accuracy and identification rates. The method led to a substantial upstaging of the patients studied to TNM stage III, offering chemotherapy benefits to patients who were not considered for adjuvant treatment. In patients with lower rectal tumors or submitted to neoadjuvant treatment or having large tumors, the performed SLN mapping method should be avoided as these characteristics were considered as independent variables associated with significantly low identification rates.

ACKNOWLEDGMENTS

This study was supported by the Liga Bahiana Contra o Cancer (LBCC) and by the authors' efforts. It was part of the Post-Graduation study of Claudio Almeida Quadros in the Surgical Clinic Program, School of Medicine of the University of São Paulo, Brazil. Dr. A. Leyva provided English editing of the manuscript.

REFERENCES

1. Instituto Nacional de Câncer (INCA); Ministério da Saúde. Câncer no Brasil: dados dos registros de câncer de base populacional, vol. 1. Rio de Janeiro, 2006.
2. Cserni G: Nodal staging of colorectal carcinomas and sentinel nodes. J Clin Pathol 2003;56:327–335.
3. International Multicentre Pooled Analysis of Colon Cancer Trials (IMPACT) Investigators: Efficacy of adjuvant fluorouracil and folinic acid in colon cancer. Lancet 1995;345:939–944.
4. International Multicentre Pooled Analysis of B2 Colon Cancer Trials (IMPACT B2) Investigators: Efficacy of adjuvant fluorouracil and folinic acid in B2 colon cancer. J Clin Oncol 1999;17: 1356–1363.
5. Cawthorn SJ, Gibbs NM, Marks CG: Clearance technique for the detection of lymph nodes in colorectal cancer. Br J Surg 1986; 73:58–60.
6. Nelson H, Petrelli N, Carlin A, et al.: Guidelines 2000 for colon and rectal cancer surgery. J Natl Cancer Inst 2001;93:583–596.
7. Cianchi F, Palomba A, Boddi V, et al.: Lymph node recovery from colorectal tumor specimens: recommendation for a minimum number of lymph nodes to be examined. World J Surg 2002;26: 384–389.
8. Joosten JJ, Strobbe LJ, Wauters CA, et al.: Intraoperative lymphatic mapping and the sentinel node concept in colorectal carcinoma. Br J Surgery 1999;86:482–486.
9. Kitagawa Y, Watanabe M, Hasegawa H, et al.: Sentinel node mapping for colorectal cancer with radioactive tracer. Dis Colon Rectum 2002;45:1476–1480.
10. Tsoulias GJ, Wood TF, Morton DL, et al.: Lymphatic mapping and focused analysis of sentinel nodes upstage gastrointestinal neoplasms. Arch Surg 2000;135:926–932.
11. Bilchik AJ, Nora DT, Sobin LH, et al.: Effect of lymphatic mapping on the new tumor-node-metastasis classification for colorectal cancer. J Clin Oncol 2003;21:668–672.
12. Gandy CP, Biddlestone LR, Roe AM, et al.: Intra-operative injection of patent blue V dye to facilitate nodal staging in colorectal cancer. Colorectal Dis 2002;4:447–449.
13. Merrie AE, van Rij AM, Philips LV, et al.: Diagnostic use of the sentinel node in colon cancer. Dis Colon rectum 2001;44:410–417.
14. Muslow J, Winter DC, O'Keane JC, et al.: Sentinel lymph node mapping in colorectal cancer. Br J Surg 2003;90:659–667.
15. Doekhie FS, Peeters KCMJ, Kuppen PJK, et al.: The feasibility and reliability of sentinel node mapping in colorectal cancer. EJSO 2005;31:854–862.
16. Bendavid Y, Latulippe JF, Younan RJ, et al.: Phase I on sentinel lymph node mapping in colon cancer: a preliminary report. J Surg Oncol 2002;79:81–84.
17. Saha S, Wiese D, Badin J, et al.: Technical details of sentinel lymph node mapping in colorectal cancer and its impact on staging. Ann Surg Oncol 2000;7:120–124.
18. Trocha SD, Nora DT, Saha S, et al.: Combination probe and dye-directed lymphatic mapping detects micrometastases in early colorectal cancer. J Gastrointest Surg 2003;7:340–345.
19. Cserni G, Vajda K, Tarján M, et al.: Nodal staging of colorectal carcinomas from quantitative and qualitative aspects. Can lymphatic mapping help staging? Pathol Oncol Res 1999;5: 291–296.
20. Saha S, Seghal R, Patel M, et al.: A multicenter trial of sentinel lymph node mapping in colorectal câncer: prognostic implications for nodal staging and recurrence. Am J Surg 2006;191:305–310.
21. Paramo JC, Summerall J, Wilson C, et al.: Intraoperative sentinel lymph node mapping in patients with colon cancer. Am J Surg 2001;182:40–43.
22. Tuech JJ, Pessaux P, Fiore FD, et al.: Sentinel mapping in colon cancer carcinoma: in-vivo versus ex-vivo approach. EJSO 2006; 32:158–161.
23. Esser S, Reilly WT, Riley LB, et al.: The role of sentinel lymph node mapping in staging of colon and recta cancer. Dis Colon Rectum 2001;44:850–856.
24. Smith FM, Coffey JC, Khasri NM, et al.: Sentinel nodes are identifiable in formalin-fixed specimens after surgeon-performed ex vivo sentinel lymph node mapping in colorectal cancer. Ann Surg Oncol 2005;12:1–6.
25. Tuner RR, Nora DT, Trocha SD, et al.: Colorectal carcinoma staging, frequency and nature of cytokeratin-positive cells in sentinel and nonsentinel lymph nodes. Arch Pathol Lab Med 2003;127:673–679.
26. Feig BW, Curley S, Lucci A, et al.: A caution regarding lymphatic mapping in patients with colon cancer. Am J Surg 2002;182:707–712.
27. Viehl CT, Hamel CT, Marti WR, et al.: Identification of sentinel lymph nodes in colon cancer depends on the amount of dye injected relative to tumor size. World J Surg 2003;27:1285–1290.
28. Sandrucci S, Mussa Baudolino B, Goss M, et al.: Lymphoscintigraphic localization of sentinel node in early colorectal cancer: results of a monocentric study. J Surg Oncol 2007;96:464–469.
29. Quadros CA, Lopes A, Araújo I, et al.: Retroperitoneal and lateral pelvic lymphadenectomy mapped by lymphoscintigraphy and

blue dye for rectal adenocarcinoma staging. Preliminary results. Ann Surg Oncol 2006;13:1617–1621.

30. Moertel CG, Fleming TR, Macdonald JS, et al.: Levamisole and fluorouracil for adjuvant therapy of resected colon carcinoma. N Engl J Med 1990;322:352–358.
31. Yasuda K, Adachi Y, Shiraishi N, et al.: Pattern of lymph node micrometastasis and prognosis of patients with colorectal cancer. Ann Surg Oncol 2000;8:300–304.
32. Broll R, Schauer V, Schimmelpenning H, et al.: Prognostic relevance of occult tumor cells in lymph nodes of colorectal carcinomas. Dis Colon Rectum 1997;40:1465–1471.
33. Palma RT, Waisberg J, Bromberg SH, et al.: Micrometastasis in regional nodes of extirpated colorectal carcinoma: immunohistochemical study using anti-cytokeratin antibodies AE1/AE3. Colorectal Dis 2002;5:164–168.
34. Choi HJ, Choi YY, Hong SH: Incidence and prognostic implications of isolated tumor cells in lymph nodes patients with Dukes B colorectal carcinoma. Dis Colon Rectum 2002;45:750–756.
35. Oberg A, Stenling R, Tavelin B, et al.: Are lymph node micrometastasis of any clinical significance in Dukes stages A and B colorectal cancer? Dis Colon Rectum 1998;41:1244–1249.

ANEXO B

Comunicação do Comitê de Ética em Pesquisa do Hospital Aristides Maltez ao Programa de Pós Graduação da Faculdade de Medicina de USP da aprovação do projeto do estudo

LIGA BAHIANA CONTRA O CÂNCER

36/04

Salvador, 1º de setembro de 2004.

Ao Programa de Pós Graduação da
Universidade de São Paulo- USP

Ilustríssimos Senhores,

Comunico, na condição de Coordenador, Presidente do Comitê de Ética em Pesquisa da Liga Bahiana Contra o Câncer, que o projeto de pesquisa intitulado" Validação da técnica de linfonodo sentinela em adenocarcinoma colo-retal", registrado sob o nº56/03, da autoria do Dr. Claudio de Almeida Quadros, foi submetido a discussão no Comitê e aprovado, por unanimidade, em reunião de 24 de novembro de 2003.

Atenciosamente,

Dr. Artur Ventura de Matos
Coordenador
Comitê de Ética em Pesquisa

AVM/isj

Av. Dom João VI nº 332, Brotas, Salvador - BA. - CEP 40285-001
Fone (71) 357-6800 - Fax (71) 356-3090 - E-mail: presidencia@lbcc.org.br

ANEXO C

Autorização do Coordenador do Comitê de Ética em Pesquisa do Hospital Aristides Maltez para o início do estudo

LIGA BAHIANA CONTRA O CÂNCER

01 / 04

Salvador, 5 de janeiro de 2004

Dr. Cláudio de Almeida Quadros. Pesquisador,
Rua Osvaldo Valente, 644/401, Itaigara,
SALVADOR – BA
41815-090

Ilustríssimo Doutor,

Comunicamos que acabamos de remeter o projeto de pesquisa de V.Sª intitulado " Pesquisa de Linfonodo Sentinela para Adenocarcinoma Colo – retal: validação da técnica e definição de sua utilização na identificação de micrometástases" registrado neste CEP sob nº 56/03 para a CONEP como é regulamentar.

Cordialmente,

Dr. Artur Ventura de Matos
Coordenador
Comitê de Ética em Pesquisa

AVM/isj

02/04

Salvador, 5 de janeiro de 2004

Av. Dom João VI nº 332, Brotas, Salvador - BA. - CEP 40285-001
Fone (71) 357-6800 - Fax (71) 356-3090 - E-mail: presidencia@lbcc.org.br

ANEXO C

Autorização do Coordenador do Comitê de Ética em Pesquisa do Hospital Aristides Maltez para o início do estudo

1

PARECER

1º. TÍTULO: pesquisa de Linfonodo Sentinela para Adenocarcinoma Colo-retal: validação da técnica e definição da sua utilização na identificação de micrometástases. Unitermos: adenocarcinomas colo-retal- lifonodo sentinela- micrometástases.

2º. Pesquisador: Dr. Cláudio de Almeida Quadros, médico Oncologista, com trabalhos publicados e participações em sociedades científicas, aprovado no concurso de residência médica no INCA e da UFBA.
Orientador: Prof. Dr. Ademar Lopes.

3º. Pesquisa enquadrada na área de medicina, sob códigos 4.01 e D, como Novos Procedimentos, sob código 1.4 .

4º. Instituição a que pertence: Hospital Aristides Maltes, na unidade de coloproctologia.

5º. Objetivos: pretende validar a técnica do linfonodo sentinela em pacientes com adenocarcinoma colo-retal; descrever o padrão de metástase linfonodal dos tumores de acordo com os diferentes sítios primários; identificar a ocorrência de micrometástase linfonodais nos linfonodos detectados pela técnica do linfonodo sentinela, através de exames histopatológico em cortes de congelação, em HE e exame imunoistológico.

6º. O autor parte de deficiências por vezes ocasionadas quando o comprometimento do nodo linfático não é sensivelmente suficiente para prever a evolução dos casos. Isto tem motivado a um aumento de 20% a 40% nos pacientes submetidos a cirurgia, ficando os linfonodos positivos sem identificação, evoluindo portanto ao óbito pela doença. Prevê, então, a retirada de material suficiente para a

ANEXO C

Autorização do Coordenador do Comitê de Ética em Pesquisa do Hospital Aristides Maltez para o início do estudo

2

pesquisa anátomo patológica, permitindo a identificação de linfonodos positivos. Então, se propõe a utilizar uma técnica que permita a identificação do primeiro grupo linfonodal que poderá ocasionar metástase: será a detecção do linfonodo sentinela, como já ocorre na cirurgia de câncer na mama e dos melanomas. Isto levaria, se incorporado na prática, a melhor abordagem cirúrgica, quanto à identificação anátomo-patológica. Além disso, levaria a melhores avaliações no campo da imunohistoquímica.

7º. Casuística e métodos: o estudo é prospectivo a ser praticada a técnica, por único cirurgião, seguindo a cirurgia os preceitos da cirurgia oncológica rotineira, no Hospital Aristides Maltes, por ser Centro de Referência Estadual em Oncologia, onde são tratados cerca de 100 (cem) pacientes com câncer colo-retal por ano. Deverão participar da pesquisa 100 (cem) pacientes no período de 18 meses. A originalidade está principalmente na utilização do *tecnécio coloidal e azul patente* que serão injetados nas camadas serosa e muscular da área peri-tumoral colo-retais intra peritoniais, durante o intra operatório. Os linfonodos sentinela serão identificados no intra operatório. Os corantes citados já são utilizados em cirurgia da mama e melanomas, conforme documento anexo.

8º. A aparelhagem necessária para desenvolvimento da pesquisa será própria do hospital e a mesma se integrará no serviço de anatomo-patologia do HAM, conforme documento anexo.

9º. O pesquisador e o orientador comprometem-se divulgar os resultados sejam ou não favoráveis.

10º. O autor apresenta a folha de rosto devidamente preenchida, bibliografia com 56 itens, currículo próprio, termo de esclarecimento suficiente e declaração de ser a Dra. Iguaracyra

ANEXO C

Autorização do Coordenador do Comitê de Ética em Pesquisa do Hospital Aristides Maltez para o início do estudo

Oliveira, do departamento de anatomia patologica do HAM co-autora do trabalho.

Pelo visto, ressaltada que está no teor do projeto a beneficência, já que visa ampliar, através de um novo procedimento, o diagnostico precoce do câncer do reto e do colo e mais, não oferecendo risco adicional, este parecerista considera o projeto em questão aprovado submetendo-o a discussão do Comitê .

CEP/L.B.C.C.
APROVADO

ANEXO D

Aprovação do estudo pelo Conselho Nacional de Ética em Pesquisa

MINISTÉRIO DA SAÚDE
Conselho Nacional de Saúde
Comissão Nacional de Ética em Pesquisa - CONEP

PARECER N.º 532/2004

Registro CONEP: 9653 (Este nº deve ser citado nas correspondências referentes a este projeto)

Registro CEP: 56/03 **Processo nº 25000.006212/2004-63**
Projeto de Pesquisa: *"Pesquisa de Linfonodo Sentinela para Adenocarcinoma Colo-Retal: validação da técnica e definição de sua utilização na identificação de micrometástases."*
Pesquisador Responsável: Dr. Cláudio de Almeida Quadros
Instituição: Hospital Aristides Maltez – HAM – Salvador – Bahia
Área Temática Especial: Novos Procedimentos

Ao se proceder à análise do protocolo em questão considerou-se que:

1. O projeto foi aprovado pelo Comitê de Ética em Pesquisa – CEP da instituição supracitada.

2. As informações enviadas atendem aos aspectos fundamentais da Resolução CNS 196/96, sobre Diretrizes e Normas Regulamentadoras de Pesquisas Envolvendo Seres Humanos. O Termo de Consentimento está adequado. Com o desenvolvimento do projeto, será possível o estadiamento mais fidedigno dos pacientes, possibilitando uma melhor deliberação de tratamento adjuvante com quimioterapia

Diante do exposto, a Comissão Nacional de Ética em Pesquisa -CONEP, de acordo com as atribuições definidas na Resolução CNS 196/96, manifesta-se pela aprovação do projeto de pesquisa proposto.

Situação: Projeto aprovado.
Brasília, 24 de março de 2004.

APROVADO

WILLIAM SAAD HOSSNE
Coordenador da CONEP/ CNS /MS

ANEXO E

Aprovação do estudo pela Comissão de Ética para Análise de Projetos de Pesquisa do Hospital das Clínicas e da Faculdade de Medicina da USP

HC HOSPITAL DAS CLÍNICAS DA FACULDADE DE MEDICINA DA UNIVERSIDADE DE SÃO PAULO

Ao
Departamento de Cirurgia

O Presidente da Comissão de Ética para Análise de Projetos de Pesquisa - CAPPesq da Diretoria Clínica do Hospital das Clínicas e da Faculdade de Medicina da Universidade de São Paulo, em 01.12.05 tomou conhecimento da execução do Protocolo de Pesquisa nº **1142/05**, intitulado: **"Linfadenectomia retroperitonial e pélvica guiada por radio traçador e azul patente no estadiamento do adenocarcinoma do reto"**.

No que tange a sua parte empírica, será desenvolvido na **"Liga Bahiana Contra o Câncer-Salvador-BA"**, tendo seu Comitê de Ética em Pesquisa aprovado o estudo em 01.09.05.

O referido protocolo também foi aprovado pela Comissão Nacional de Ética em Pesquisa-CONEP -**(Parecer 532/04 de 24.03.04)**.

Pesquisador Responsável: **Prof. Dr. Ademar Lopes**
Pesquisador Executante: **Cláudio de Almeida Quadros**

CAPPesq, 01 de Dezembro de 2005.

Prof. Dr. Paulo Roberto Bueno Pereira
Vice-Coordenador do Programa de Pós-Graduação
Clínica Cirúrgica - FMUSP

PROF. DR. EUCLIDES AYRES DE CASTILHO
Presidente da Comissão Ética para Análise de Projetos de Pesquisa

Comissão de Ética para Análise de Projetos de Pesquisa do HCFMUSP e da FMUSP
Diretoria Clínica do Hospital das Clínicas da Faculdade de Medicina da Universidade de São Paulo
Rua Ovídio Pires de Campos. 225, 5º andar - CEP 05403 010 – São Paulo - SP
Fone: 011 - 30696442 fax : 011 – 3069 6492 – e-mail : cappesq@hcnet.usp.br / secretariacappesq@hcnet.usp.br

ANEXO F

Termo de consentimento livre e esclarecido para participação do protocolo do estudo

Anexo I

HOSPITAL DAS CLÍNICAS
DA
FACULDADE DE MEDICINA DA UNIVERSIDADE DE SÃO PAULO

TERMO DE CONSENTIMENTO LIVRE E ESCLARECIDO

(Instruções para preenchimento no verso)

I - DADOS DE IDENTIFICAÇÃO DO SUJEITO DA PESQUISA OU RESPONSÁVEL LEGAL

1. NOME DO PACIENTE .:.....
DOCUMENTO DE IDENTIDADE Nº : ..... SEXO : .M ☐ F ☐
DATA NASCIMENTO: ...../...../.....
ENDEREÇO ..... Nº ..... APTO: .....
BAIRRO: ..... CIDADE .....
CEP:..... TELEFONE: DDD (.....) .....

2.RESPONSÁVEL LEGAL .....
NATUREZA (grau de parentesco, tutor, curador etc.) .....
DOCUMENTO DE IDENTIDADE :.....SEXO: M ☐ F ☐
DATA NASCIMENTO.: ...../...../.....
ENDEREÇO: ..... Nº ..... APTO: .....
BAIRRO: ..... CIDADE: .....
CEP: ..... TELEFONE: DDD (.....).....

II - DADOS SOBRE A PESQUISA CIENTÍFICA

1. TÍTULO DO PROTOCOLO DE PESQUISA : Linfadenectomia retroperitonial e pélvica guiada por radio traçador e azul patente no estadiamento do adenocarcinoma do reto.

2. PESQUISADOR: Prof. Dr. Ademar Lopes

CARGO/FUNÇÃO: Diretor do Departamento de Cirúrgia Pélvica do Hospital A. C. Camargo, Fundação Antônio Prudente – FAP.

INSCRIÇÃO CONSELHO REGIONAL Nº 21092 – CRMSP

UNIDADE DO HCFMUSP: Departamento de Cirurgia, Coordenadoria da Área de Clínica Cirúrgica.

3. AVALIAÇÃO DO RISCO DA PESQUISA:

SEM RISCO ☐ RISCO MÍNIMO X RISCO MÉDIO ☐

RISCO BAIXO ☐ RISCO MAIOR ☐

(probabilidade de que o indivíduo sofra algum dano como consequência imediata ou tardia do estudo)

4.DURAÇÃO DA PESQUISA : dois anos.

ANEXO F

Termo de consentimento livre e esclarecido para participação do protocolo do estudo

III - REGISTRO DAS EXPLICAÇÕES DO PESQUISADOR AO PACIENTE OU SEU REPRESENTANTE LEGAL SOBRE A PESQUISA:

A pesquisa tem por objetivo avaliar se uma técnica já realizada em pacientes com melanoma e câncer de mama pode ajudar a estadiar melhor os pacientes com adenocarcinoma de reto. Esta técnica é chamada de pesquisa de linfonodo sentinela. Neste estudo será chamada de linfadenectomia retroperitonial e pélvica guiada por radio traçador e azul patente. Quando o paciente já estiver anestesiado no centro cirúrgico, será injetado em volta do tumor de reto um corante azul (azul patente) e um marcador radioativo (tecnécio). O paciente será operado para tratar o câncer de reto com as mesmas técnicas cirúrgicas de rotina, com o *acrescimo de uma maior retirada de gânglios (linfonodos) da pelve e retroperitônio (linfadenectomia* alargada). Será avaliado se a injeção do azul patente e do tecnécio possibilitará o estadiamento melhor dos pacientes, detectando gânglios com células do câncer que não seriam detectados sem o uso dos procedimentos realizados no estudo. Caso as técnicas realizadas no estudo possibilitarem uma maior detecção de pacientes com gânglios coomprometidos com células do câncer, estes pacientes se beneficiarão de tratamento associados de radioterapia e quimioterapia. Os riscos da realização do estudo estão relacionados a injeção do azul patente e do tecnécio que podem causar reações de alergia. No entanto, os casos de alergia são raros e esses métodos são utilizados de rotina como parte do tratamento cirúrgico do melanoma e câncer de mama.

IV - ESCLARECIMENTOS DADOS PELO PESQUISADOR SOBRE GARANTIAS DO SUJEITO DA PESQUISA:

O paciente que ingressar neste protocolo de pesquisa tem direito de acesso, a qualquer tempo, às informações sobre os procedimentos realizados, riscos e benefícios relacionados à pesquisa, podendo solicitar esclarecimentos para dirimir eventuais dúvidas. A qualquer momento será garantido a retirada do consentimento do paciente, podendo deixar de participar do estudo, sem que isto traga prejuízo à continuidade da sua assistência.Todas as informações serão confidenciais, não sendo exposto o nome nem *qualquer dado que identifique o paciente. O paciente terá disponibilidade de assistência no HAM e* HCFMUSP, por eventuais danos à saúde, decorrentes da pesquisa. Caso existam danos à saúde do paciente relacionados aos procedimentos realizados no estudo, estes serão reparados da melhor maneira possível, tendo o paciente direito de acesso de assistência no HAM e HCFMUSP .

V. INFORMAÇÕES DE NOMES, ENDEREÇOS E TELEFONES DOS RESPONSÁVEIS PELO ACOMPANHAMENTO DA PESQUISA, PARA CONTATO EM CASO DE INTERCORRÊNCIAS CLÍNICAS E REAÇÕES ADVERSAS.

Prof. Dr. Ademar Lopes, Departamento de Cirurgia Pélvica do Hospital do Câncer A.C. Camargo.

Rua Prof. Antonio Prudente, 211, CEP: 01509-010. São Paulo – SP. Tel: 3272-5151, 3272-5100

VI. OBSERVAÇÕES COMPLEMENTARES:

O estudo será válido como tese de Doutorado em Programa do Departamento de Cirurgia, Coordenadoria da Área de Clínica Cirúrgica da Faculdade de Medicina da Universidade de São Paulo – USP e será realizado no Hospital Aristides Maltez – HAM, Salvador-BA.

VII - CONSENTIMENTO PÓS-ESCLARECIDO

Declaro que, após convenientemente esclarecido pelo pesquisador e ter entendido o que me foi explicado, consinto em participar do presente Protocolo de Pesquisa

São Paulo, de de 2005 .

assinatura do sujeito da pesquisa ou responsável legal	assinatura do pesquisador (carimbo ou nome Legível)

ANEXO G

Publicação dos primeiros 30 casos do estudo no *Annals of Surgical Oncology*

Annals of Surgical Oncology, **13**(12):1617–1621
DOI: 10.1245/s10434-006-9116-7

Retroperitoneal and Lateral Pelvic Lymphadenectomy Mapped by Lymphoscintigraphy and Blue Dye for Rectal Adenocarcinoma Staging: Preliminary Results

Claudio Almeida Quadros, MD,[1,3] Ademar Lopes, PhD,[2] Iguaracyra Araújo, PhD,[1] Fernanda Fahel, MD,[1] Melina Silva Bacellar, MD,[1] and Cristiano Souza Dias, MD[1]

[1]Colorectal, Pathology and Nuclear Medicine Divisions, Aristides Maltez Cancer Hospital, Av. D. João VI, 332, Brotas, 40285-001, Salvador, Bahia, Brazil
[2]Pelvic Surgery Department, Hospital do Cancer A.C. Camargo, São Paulo, Brazil
[3]Surgical Clinic Post-Graduation Program, School of Medicine, University of São Paulo, São Paulo, Brazil

Background: Total mesorectal excision (TME) is the standard surgical choice for rectal adenocarcinoma. Better prognostic results, achieved with a retroperitoneal and lateral pelvic lymphadenectomy (RLPL), have questioned that TME might not be satisfactory for adequate patient staging, affecting therapeutic definitions. The aims of the ongoing study are to define the accuracy of dye and probe search in the detection of metastatic retroperitoneal and lateral pelvic nodes (RLPN) resected with RLPL, and to evaluate the metastasis frequency in these nodes and its eventual upstaging impact.

Methods: Thirty rectal adenocarcinoma patients were submitted to RLPL, with RLPN mapping using technetium (Tc 99 m) and patent blue, having nodes examined histopathologically and immunohistochemically.

Results: Eight hundred and two nodes were analyzed, mean of 26.7 per patient; RLPL was responsible for 41% (330) of the examined nodes, mean of 11 per patient. Metastatic RLPN have occurred in 20% of the patients; the RLPN were metastatic in only 6.7% of the patients; RLPL upstaged 13.3%. For identification of metastatic RLPN with technetium, sensitivity was 33%, specificity 79%, positive predictor value (PPV) 29%, negative predictor value (NPV) 83% and false negative (FN) rate 67%. For patent blue and technetium metastatic RLPN identification, sensitivity was 17%, specificity 92%, PPV 33%, NPV 82% and FN 83%.

Conclusions: Preliminary results have pointed out technetium and blue dye low accuracy to identify metastatic RLPN; no metastatic RLPN were reported in the patients submitted to preoperative chemoradiation and important upstaging with RLPL. Considering no increase in morbi-mortality rates with RLPL, definitive conclusions will be obtained as the study carries on.

Key Words: Rectal cancer—Retroperitonial and lateral pelvic lymphadenectomy—Lateral node dissection—Lymph node mapping—Rectal adenocarcinoma staging.

All staging systems for rectal adenocarcinoma consider lymph nodes as an important prognostic factor because of the unfavorable outcome associated with the presence of a positive node for carcinoma cells.[1–3] However, the detection of the lymph node status is not sensitive enough to predict good or bad outcomes. Twenty to forty percent of the patients with rectal adenocarcinoma without distant metastasis and with negative lymph nodes at operation will die as a result of the progression of the oncological

Received May 21, 2006; accepted May 23, 2006; published online September 29, 2006

Address correspondence and reprint requests to: Claudio Almeida Quadros, MD; E-mail: caquadros@gmail.com

Published by Springer Science+Business Media, Inc. © 2006 The Society of Surgical Oncology, Inc.

disease.[4] A reasonable explanation is that some patients are not adequately staged as node negative, having positive nodes not dissected. This has brought out an updated definition of a necessary minimum number of lymph nodes in a surgical specimen to consider a patient as a true node negative (N0),[5,6] and a discussion on the eventual need of extended lymphadenectomy.

Actually, there is a controversy concerning the best surgical approach for local and regional treatment of rectal adenocarcinoma. Some groups support the total mesorectal excision (TME),[7] combined with neoadjuvant or adjuvant radiotherapy as the standard choice, with 5-year survival rate of 61.5% for stage II, according to the American Joint Committee on Cancer (AJCC) Tumor, Node and Metastasis (TNM) and 41.5% for stage III.[8] Other groups, led by Japanese surgeons, have been supporting TME associated with a radical (extended) upper retroperitoneal and lateral pelvic lymphadenectomy (RLPL), with a more restricted indication for postoperative radiotherapy, which has a 5-year survival rates of 79.8% for TNM stage II and 64.7% for stage III.[9] All scholars agree with chemotherapy as an adjuvant treatment.

The purpose of this ongoing study is to evaluate the presence of positive cancer cells in retroperitoneal and lateral pelvic lymph nodes (RLPN), its eventual upstaging impact and to define the accuracy of dye and probe search in the detection of positive cancer cells nodes resected by extended lymphadenectomy (RLPL). All rectal adenocarcinoma patients without distant metastasis were preoperatively injected with patent blue and technetium, submitted to standard TME procedure and, after specimen removal, RLPL was performed. Blue dye or radiation detected RLPN were evaluated histopathologically and when they were negative for cancer cells, immunohistochemical (IHC) techniques were held.

The results of this study will answer some questions: the first one is if a more extended lymphadenectomy will lead to patient upstaging; second, if the search and presence of radioactive and blue positive RLPN can indicate a need for an extended lymphadenectomy; and third, if there is any preoperative indication for extended lymphadenectomy based on the occurrence of metastatic RLPN.

PATIENTS AND METHODS

Since January 2004, 30 patients with histologically confirmed primary invasive rectal adenocarcinoma located up to or below the peritoneal reflection have been prospectively enrolled in this study. Local and national ethic committees have approved the trial, and written informed consent has been obtained from all patients.

Physical examination, including digital rectal assessment, abdominal and pelvic computed tomographic scan (CT scan), chest radiography and serum carcinoembryonic antigen (CEA) levels have been used for preoperative evaluation. All patients have had resectable primary tumors and no distant metastases. Preoperative chemoradiotherapy has been indicated in patients with T4 lesions, fixed tumors and CT scan suggesting positive pelvic lymph nodes. Neoadjuvant treatment has consisted of a 5.040 cGy dose of radiotherapy delivered in 180 cGy fractions per day, associated with daily chemotherapy regimen of 5-fluorouracil (375 mg/m^2 of body surface), and leucovorin (30 mg/m^2 of body surface) has been delivered in a 5-day cycle, one at the first and another on the third week of radiotherapy.

Operations for primary tumors have included anterior rectal resection (AR), abdominoperineal rectal resection (APR), APR plus anterior vaginal wall resection, and total pelvic exenteration (TPE). All patients have been treated with a curative intent, including TME followed by RLPL, at the Division of Colorectal Tumors of the Hospital Aristides Maltez, by the first author that had been trained to perform RLPL in an official fellowship program of Surgical Oncology at the National Cancer Institute—Brazil—INCA. All surgical specimens have been accessed by a single pathologist, the third author. The standardized protocol has included lymphoscintigraphy and blue dye technique to evaluate RLPN after standard TME surgery.

After anesthetic induction, a solution containing 0.1 mCi of 99 m-technetium-labeled phytate diluted in 0.2 ml of saline solution has been injected around the tumor using a tuberculin syringe, followed immediately by injection of 01 ml of a 2.5% patent blue solution. In patients with tumors in the peritoneal reflection, the radiotracer and the dye have been subserosally injected in a circumferential manner around the tumor. In middle and low rectal cancer patients, it has been injected with a proctoscope, into the submucosal and muscular layer using the transanal route. TME has been performed and, after specimen extraction, search for retroperitoneal and lateral pelvic (RLPN) radioactive and blue nodes has been done with a handheld gamma probe device (Europrobe¬, CaTe detector). Radioactive nodes have been defined if their counts had been at least

ANEXO G

Publicação dos primeiros 30 casos do estudo no *Annals of Surgical Oncology*

three times greater than the background counts, away from the site of the 99 m-technetium phytate injection; blue nodes have been identified by visual inspection. The radioactive or blue nodes, once identified and isolated, have been sent for pathological analyses. RLPL has been performed in all cases, following the Japanese radical lymph node dissection (J-LND) standards.[10]

The lymph nodes have been separately sent for pathological analysis according to the group definition of the Japanese Colorectal Cancer Society.[3] Group 1 has been composed by the lymph nodes in the TME specimen with high ligation of the inferior mesenteric artery.[3] Other lymph nodes groups have been dissected with the RLPL procedure. The lymph nodes between the internal iliac arteries and veins have been classified as group 2.[3] The nodes resected at the root of the inferior mesenteric artery, common iliac arteries, between the internal and external iliac arteries and those of the obturator space have constituted the group 3.[3] Group 4 consisted of the para aortic lymph nodes inferior to the left renal vein or duodenum and of those lateral to the common iliac arteries.[3]

The criteria that has been used for definition of lymph node positivity in radiation or blue detected RLPN has been detection of metastatic cancer cells, initially in histopathological exam with hematoxylin–eosin staining. When these RLPN result negative, IHQ tests with antibody against cytokeratin were done. The presence of IHQ cytokeratin detected cells turns the node into positive. For TME dissected nodes and not radioactive or blue detected RLPN, the criteria has been identification of metastatic cancer cells through routine hematoxylin–eosin staining.

RESULTS

Female gender has been predominant with 60% (18). Age has ranged from 22 to 78 years old. Neoadjuvant radiochemotherapy has been applied in 13 patients (43.3%). AR with anal preservation has been performed in 12 patients, APR in 12, associated colpectomy to APR in 4 and TPE in 2 patients. Operative deaths and increased morbidity with the RLPL procedure have not occurred. TNM stage III has been the most frequent with 16 cases (53.3%), followed by stage II with 12 (40%) and stage I with 02 (6.7%).

As far as lymph node number was concerned, histopathological examination has been performed in 802, with a mean of 26.7 nodes dissected per patient. In terms of surgical approach, TME has been responsible for the dissection of a total of 472 lymph nodes (group1), with mean value of 15.7 nodes per patient. The extended RLPL procedure has added 330 lymph nodes (41% of the examined nodes), with mean of 11 nodes per patient.

In the surgical specimens obtained with the classical TME procedure, 53 metastatic lymph nodes have been found in 14 patients. The RLPL procedure has been responsible for the detection of 13 metastatic lymph nodes in six patients (20%). In two cases (6.7%) all the TME nodes have been negative and the only metastatic lymph node has been obtained with the RLPL. All patients with metastatic RLPN had not been submitted to neoadjuvant chemoradiotherapy.

In terms of group distribution of the RLPN,[3] group 2 has had eight metastatic nodes, group 3 has had five and, no metastatic nodes have been found in group 4. The most frequent location of metastatic RLPN has been between the internal iliac arteries (group 2), with eight metastatic lymph nodes. The other two sites of metastatic RLPL nodes have been in group 3, at the obturator space with three metastatic nodes and at the root of the inferior mesenteric artery with two metastatic nodes. In 6.7% of the patients (2/30), metastatic cells were only present in their RLPN, with only one metastatic lymph node in each patient in group 3, adjacent to the aorta, at the root of the inferior mesenteric artery.

It has occurred TNM upstaging with the RLPL procedure in four cases (13.3%). Two patients (6.7%) have had their node classification modified from N1 to N2, changing from stage IIIb to IIIc. One patient has had a T4 tumor with one metastatic node out of 19 TME lymph nodes, and it has been found four more metastatic nodes out of 17 RLPN, becoming T4N2M0, stage IIIc. Other case has had three metastatic nodes out of 24 of the TME specimen, and had three more metastatic ones out of 24 RLPN, staging T3N2M0, IIIc. Two other patients (6.7%) have had their only metastatic lymph node in the RLPN. Both cases have been considered T3N0M0, stage II, at the TME procedure, becoming T3N1N0, stage III after RLPL. The number of dissected negative nodes with TME in these cases has been 12 and 20. RLPL has obtained, respectively, 20 and 18 nodes, with only one metastatic in each patient, changing TNM stage from II to III.

Technetium radioactive lymph nodes have been obtained in the RLPN of seven patients, giving an identification rate of 23.3% (7/30). Eleven radioactive

nodes has been detected, with average number of 1.6 detected nodes per patient. As far as a predictor of metastatic involvement, concerning radioactive nodes accuracy, the values obtained were sensitivity 33%, specificity 79%, positive predictor value (PPV) 29%, negative predictor value (NPV) 83% and false negative (FN) rate 67%.

Investigation of dye labeling in RLPN has identified blue nodes in three cases, with an identification rate of 10% (3/30) and mean of 2.0 blue nodes per patient. All blue nodes have also been radioactive. In one patient, the only positive node for cancer cells obtained out of 38 lymph nodes of the TME and RLPL procedures has been a radioactive and blue node. Sensitivity was 17%, specificity 92%, PPV 33%, NPV 82%, and FN 83%.

If only patients not submitted to preoperative radiotherapy had been considered, RLPN would have been metastatic in 35.3% (6/17) of the cases. This would have raised up to 11.8% the proportion of patients with metastatic nodes only in the RLPN. Upstaging, according to TNM, would have increased to 23.5%.

When patients not submitted to preoperative radiotherapy had been evaluated, the identification rate of radioactive nodes has been 35.3%. In terms of accuracy, for the technetium nodes sensitivity was 33%, specificity 64%, PPV 33%, NPV 64% and FN 67%. For the blue and technetium nodes, sensitivity was 17%, specificity 88%, PPV 33%, NPV 75% and FN percentage values 83%.

DISCUSSION

This paper is a preliminary report with 30 patients of an ongoing study. In order to answer the questions raised, it will need a larger number of cases to allow a more detailed evaluation, with statistical analysis. At present, we would like to highlight some interesting evidences brought up with these first cases.

The needed major extension of dissection to perform RLPL has not increased morbidity or mortality. This fact has made possible the maintenance of the current study as it has been designed aiming to answer the three above-mentioned questions.

The first one has been if RLPL could cause patient upstaging. These preliminary results have shown an overall 13.3% patient upstaging, defining stage III in 6.7% of the patients that have had all their TME lymph nodes without metastasis. When only patients not submitted to preoperative radiotherapy have been included, patient upstaging has increased to 35.3%, with a specific stage III migration in 11.8%.

Adjuvant radio-chemotherapy has been currently established for stage III rectal cancer since the 1990 National Institutes of Health Conference. The increase in 3-year survival rate of chemotherapy in stage III patients has ranged from 17 to 30%.[11–13] If RLPL had not been performed, 6.7% of the patients would not had the benefits of adjuvant chemotherapy, and 20% of the patients would have had metastatic nodes left behind, with a mean of 2.2 not resected metastatic nodes per patient. Metastatic pelvic and retroperitoneal nodes left behind in a supposed curative surgery and not performing indicated adjuvant chemoradiation treatment would have certainly led to pelvic or systemic recurrence. Adjuvant radiotherapy would have not been initiated in 11.8% of patients not submitted to neoadjuvant treatment, which have had metastatic RLPN.

Concerning the second question: if the search and presence of positive radioactive and blue RLPN would have indicated the need for an extended lymphadenectomy, in this preliminary report, the accuracy of the dye and radioactive mapping has not been satisfactory. Low sensitivity and high false negative values have shown no benefit of the method as an indicator for RLPL. But higher number of patients will be necessary in order to have an authoritative statement. The unfavorable results could be explained by surgeries performed in large size tumors with massive nodal involvement, in patients undergoing neoadjuvant chemoradiation treatment. The mean tumor diameter has been 5.32 cm, ranging from 2.5 to 15.8 cm. Eight patients (26.7%) have presented tumors invading adjacent organs (T4). Seven (43.7%) of the 16 stage III patients have been N2. Twelve patients (43.3%) had been treated with neoadjuvant chemoradiation. Studies aiming the accuracy of sentinel lymph node technique for colorectal cancer have shown worse results in rectal,[14–16] large tumors,[17,18] with extensive nodal metastases,[14,17,19,20] tumors invading adjacent organs[21] and patients submitted to preoperative chemoradiation.[21]

Taking into account if it has occurred a preoperative indication for the need of an extended lymphadenectomy based on the occurrence of metastatic RLPN, in these 30 patients, only those with metastatic RLPN have been the ones that had not been submitted to preoperative radiotherapy. The study shall be continued and more detailed analyses must be done primarily, concerning the occurrence of metastatic RLPN in patients that had not been submitted to preoperative radiotherapy. This might

ANEXO G

Publicação dos primeiros 30 casos do estudo no *Annals of Surgical Oncology*

bring up a need for a more accurate definition of preoperative radiotherapy indication. Follow-up can show the impact of performing RLPL on survival and on tumor recurrence.

ACKNOWLEDGMENTS

The authors thank Dr. Aristides Maltez Filho, President of the Liga Bahiana Contra o Cancer – LBCC, who supported this study.

REFERENCES

1. Dukes CE. The classification of cancer of the rectum. *J Pathol Bacteriol* 1932; 35:323–32.
2. Greene FL, Page DL, Fleming ID, et al. (2002). AJCC cancer staging manual, 6th edn. Berlin Heidelberg, New York: Springer.
3. Japanese Society for Cancer of the Colon and Rectum, eds. (1998). General rules for clinical and pathological studies on cancer of the colon, rectum and anus, 6th edn. Tokyo: Kanehara & Co.
4. Cserni G. Nodal staging of colorectal carcinomas and sentinel nodes. *J Clin Pathol* 2003; 56:327–35.
5. Nelson H, Petrelli N, Carlin A, et al. Guidelines 2000 for colon and rectal cancer surgery. *J Natl Cancer Inst* 2001; 93:583–96.
6. Cserni G, Vinh-Hung V, Burzykowsi T. Are there a minimum number of lymph nodes that should be histologically assessed for a reliable nodal staging of T3N0M0 colorectal carcinomas? *J Surg Oncol* 2002; 81:63–9.
7. Heald RJ, Husband EM, Ryall RD. The mesorectum in rectal cancer surgery—the clue to pelvic recurrence? *Br J Surg* 1982; 69:613–6.
8. Jessuo JM, Stewart AK, Menck HR. The national cancer data base report on patterns of care for adenocarcinoma of the rectum, 1985–1995. *Cancer* 1998; 83(11):2408–18.
9. Japanese Society for Cancer of the Colon and Rectum. Multi-institutional registry of large bowel cancer in Japan, cases treated in 1994, vol 23. Tokyo, 2002.
10. Moriya Y, Sugihara K, Akasu T, Fujita S. Nerve-sparing surgery with lateral node dissection for advanced lower rectal cancer. *Eur J Cancer* 1995; 31A(7):1229–32.
11. Francini G, Petrioli R, Lorenzini L, et al. Folinic acid and 5-fluorouracil as adjuvant chemotherapy in colon cancer. *Gastroenterology* 1994; 106(4):899–906.
12. IMPACT Efficacy of adjuvant flourouracil and folinic acid in colon cancer. International multicentre pooled analysis of colon cancer trials (IMPACT) investigators. *Lancet* 1995; 345(8955):939–44.
13. Moertel CG, Fleming TR, Macdonald JS, et al. Fluoracil plus levamisole as effective adjuvant therapy after resection of stage III colon carcinoma: a final report. *Ann Intern Med* 1995; 122(5):321–6.
14. Joosten JJ, Strobbe LJ, Wauters CA, Pruszczynski M, Wobbes T, Ruers TJ. Intraoperative lymphatic mapping and the sentinel node concept in colorectal carcinoma. *Br J Surg* 1999; 86(4):482–6.
15. Saha S, Wiese D, Badin J, et al. Technical details of sentinel lymph node mapping in colorectal cancer and its impact on staging. *Ann Surg Oncol* 2000; 7(2):120–4.
16. Saha S, Monson KM, Bilchik A, et al. Comparative analysis of nodal upstaging between colon and rectal cancers by sentinel node mapping: a prospective trial. *Dis Colon Rectum* 2004; 47(11):1767–72.
17. Trocha SD, Nora DT, Saha SS, Morton DL, Wiese D, Bilchik AJ. Combination probe and dye-directed lymphatic mapping detects micrometastases in early colorectal cancer. *J Gastrointest Surg* 2003; 7(3):340–5.
18. Cserni G, Vajda K, Tarján M, Bori R, Svebis M, Baltas B. Nodal staging of colorectal carcinomas from quantitative and qualitative aspects. Can lymphatic mapping help staging? *Pathol Oncol Res* 1999; 5(4):291–6.
19. Bilchik AJ, Nora D, Tollenaar, et al. Ultrastaging of early colon cancer using lymphatic mapping and molecular analysis. Eur J Cancer 2002; 38(7):977–85.
20. Keshtgar MR, Amin A, Taylor I. Intraoperative lymphatic mapping and the sentinel node concept in colorectal carcinoma. *Br J Surg* 1999; 86(9):1225–6.
21. Viehl CT, Hamel CT, Marti WR, et al. Identification of sentinel lymph nodes in colon cancer depends on the amount of dye injection relative to tumor size. *World J Surg* 2003; 27(12):1285–90.

9 REFERÊNCIAS

1 . Brasil. Ministério da Saúde. Secretaria de Atenção à Saúde. Instituto Nacional de Câncer. Coordenação de Prevenção e Vigilância de Câncer. **Estimativas 2008:** Incidência de Câncer no Brasil. Rio de Janeiro: INCA; 2007.

2 . Ries LAG, Kosary CL, Hankey BF, Miller BA, Edwards BK. **SEER *Cancer Statistics Review* 1973-1995.** *Bethesda: National Cancer Institute*: 1998.

3 . Koyama Y, Kotaje K. *Overview of colorectal cancer in Japan: report from the registry of the Japanese Society for Cancer of the Colon and Rectum*. **Dis Colon Rectum**. 1997:40(Suppl 10):S2-9.

4 . *Japanese Society for Cancer of the Colon and Rectum**. Multi-Institutional registry of large bowel cancer in Japan:*** *Cases treated in* 1994. Vol. 23. *Tokyo: Kanehara & Co*; 2002.

5 . Jessup JM, Stewart AK, Menck HR. *The National Cancer Data Base Report on patterns of care for adenocarcinoma of the rectum*, 1985-95. **Cancer**. 1998:83(11):2408-18.

6 . Greene FL, Page DL, Fleming ID, Fritz A, Balch CM, Haller DG, Morrow M, editors**. UICC/AJCC *cancer staging manual***. 6th ed. Berlin, Heidelberg, New York: Springer; 2002.

7 . *Japanese Society for Cancer of the Colon and Rectum.* ***Japanese classification of colorectal carcinoma*.** 2nd English ed. *Tokyo: Kanehara & Co*; 2009.

8 . *Japanese Society for Cancer of the Colon and Rectum.* ***General rules for clinical and pathological studies on cancer of the colon, rectum and anus***. 7th ed. Tokyo: Kanehara & Co; 2006.

9 . Mukai M, Ito I, Mukoyama S, Tajima T, Saito Y, Nakasaki H, Sato S, Makuuchi H. *Improvement of 10-year survival by Japanese radical lymph node dissection in patients with Dukes' B and C colorectal cancer: a 17-year retrospective study.* ***Oncol Rep***. 2003;10(4):927-34.

10 . Dukes CE. *The classification of cancer of the rectum*. ***J Pathol Bacteriol***. 1932; 35:323–32.

11 . Cserni G. *Nodal staging of colorectal carcinomas and sentinel nodes*. ***J Clin Pathol.*** 2003;56(5):327-35.

12 . Nelson H, Petrelli N, Carlin A, Couture J, Fleshman J, Guillem J, Miedema B, Ota D, Sargent D. *Guidelines 2000 for colon and rectal cancer surgery*. ***J Natl Cancer Inst.*** 2001;93(8):583-96.

13 . Cianchi F, Palomba A, Boddi V, Messerini L, Pucciani F, Perigli G, Bechi P, Cortesini C. *Lymph node recovery from colorectal tumor specimens: recommendation for a minimum number of lymph nodes to be examined*. ***World J Surg.*** 2002;26(3):384-9.

14 . Cserni G, Vinh-Hung V, Burzykowski T. *Is there a minimum number of lymph nodes that should be histologically assessed for a reliable nodal staging of T3N0M0 colorectal carcinomas?* ***J Surg Oncol***. 2002;81(2):63-9.

15 . Goldstein NS. *Lymph node recoveries from 2.427 pT3 colorectal resection specimens spanning 45 years: recommendations for a minimum number of recovered lymph nodes based on predictive probabilities*. ***Am J Surg Pathol***. 2002;26(2):179-89.

16 . Scott KW, Grace RH. *Detection of lymph node metastases in colorectal carcinoma before and after fat clearance*. ***Br J Surg.*** 1989;76(11):1165-7.

17 . Herrera-Ornelas L, Justiniano J, Castillo N, Petrelli NJ, Stulc JP, Mittelman A. *Metastases in small lymph nodes from colon cancer.* ***Arch Surg***. 1987;122(11):1253-6.

18 . Hyder JW, Talbott TM, Maycroft TC. *A critical review of chemical lymph node clearance and staging of colon and rectal cancer at Ferguson Hospital*, 1977 to 1982. **Dis Colon Rectum**. 1990;33(11):923-5.

19 . Koren R, Siegal A, Klein B Halpern M, Kyzer S, Veltman V, Gal R. *Lymph node-revealing solution: simple new method for detecting minute nodes in colon carcinoma.* ***Dis Colon Rectum*.** 1997;40(4):407-10.

20 . Cawthorn SJ, Gibbs NM, Marks CG. *Clearance technique for the detection of lymph nodes in colorectal cancer*. ***Br J Surg.*** 1986; 73(1):58-60.

21 . Haboubi NY, Clark P, Kaftan SM, Schofield PF. *The importance of combining xylene clearance and immunohistochemistry in the accurate staging of colorectal carcinoma.* **J R Soc Med.** 1992;85(7):386-8.

22 . *International Multicentre Pooled Analysis of Colon Cancer Trials (IMPACT) investigators. Efficacy of adjuvant flourouracil and folinic acid in colon cancer*. ***Lancet.*** 1995;345(8955):939-44.

23 . Francini G, Petrioli R, Lorenzini L, Mancini S, Armenio S, Tanzini G, Marsili S, Aquino A, Marzocca G, Civitelli S. *Folinic acid and 5-fluorouracil as adjuvant chemotherapy in colon cancer.* ***Gastroenterology.*** 1994;106(4):899-906.

24 . Moertel CG, Fleming TR, Macdonald JS, Haller DG, Laurie JA, Tangen CM, Ungerleider JS, Emerson WA, Tormey DC, Glick JH, Veeder MH, Mailliard JA. *Fluoracil plus levamisole as effective adjuvant therapy after resection of stage III colon carcinoma: a final report.* ***Ann Intern Med***. 1995;122(5):321-6.

25 . Wolmark N, Rockette H, Mamounas E, Jones J, Wieand S, Wickerham DL, Bear HD, Atkins JN, Dimitrov NV, Glass AG, Fisher ER, Fisher B. *Clinical trial to assess the relative efficacy of fluorouracil and leucovorin, fluorouracil and levamisole, and fluorouracil, leucovorin, and levamisole in patients with Dukes' B and C carcinoma of the colon: results from National Surgical Adjuvant Breast and Bowel Project C-04.* ***J Clin Oncol***. 1999;17(11):3553-9.

26 . de Gramont A, Boni C, Navarro M, Tabernero J, Hickish T, Topham C, Bonetti A, Clingan P, Lorenzato C, André T. *Oxaliplatin/5FU/LV in adjuvant colon cancer: updated efficacy results of the MOSAIC trial, inclluding survival, with a median follow-up of six years.* ***J Clin Oncol***. 2007;25(Suppl 18): 4007. (*Presented at the American Society of Clinical Oncology Annual Meeting*; 2007; San Francisco, USA. *Abstracts*).

27 . Rich T, Gunderson LL, Lew R, Galdibini JJ, Cohen AM, Donaldson G. *Patterns of recurrence of rectal cancer after potentially curative surgery.* ***Cancer.*** 1983;52(7):1317-29.

28 . Minsky BD, Mies C, Recht A, Rich TA, Chaffey JT. *Resectable adenocarcinoma of the rectosigmoid and rectum. I. Paterns of failure and survival.* ***Cancer.*** 1988;61(7):1408-16.

29 . Gunderson LL, Sosin H. *Areas of failure found at reoperation (second or symptomatic look) following "curative surgery" for adenocarcinoma of the rectum. Clinicopathologic correlation and implications for adjuvant therapy.* ***Cancer.*** 1974;34(4):1278-92.

30 . *National Institutes of Health consensus conference. Adjuvant therapy for patients with colon and rectal cancer*. ***JAMA.*** 1990;264(11):1444-50.

31 . Heald RJ, Husband EM, Ryall RD. *The mesorectum in rectal cancer surgery – the clue to pelvic recurrence?* **Br J Surg**. 1982(10)69:613-6.

32 . Enker WE. *Total mesorectal excision – the new golden standard of surgery for rectal cancer.* ***Ann Med***. 1997;29(2):127-33.

33 . Murty M, Enker WE, Martz J. *Current status of total mesorectal excision and autonomic nerve preservation in rectal cancer.* ***Semin Surg Oncol***. 2000;19(4):321-8.

34 . Rullier E, Laurent C. *Advances in surgical treatment of rectal cancer.* ***Minerva Chir****.* 2003;58(4):459-7.

35 . Yano H, Moran BJ. *The incidence of lateral pelvic side-wall nodal involvement in low rectal cancer may be similar in Japan and the West.* ***Br J Surg****.* 2008;95(1):33-49.

36 . Kusters M, van de Velde CJ, Beets-Tan RG, Akasu T, Fujida S, Yamamoto S, Moriya Y. *Paterns of local recurrence in low rectal cancer: a single-center experience.* ***Ann Surgical Oncol***. 2009;16(2):289-96.

37 . Hojo K, Koyama Y, Moriya Y. *Lymphatic spread and its prognostic value in patients with rectal cancer.* ***Am J Surg***. 1982;144(3):350-4.

38 . Moriya Y, Sugihara K, Akasu T, Fujita S. *Nerve-sparing surgery with lateral node dissection for advanced lower rectal cancer.* ***Eur J Cancer***. 1995;31A(7-8):1229-32.

39 . Sauer R, Becker H, Hohenberger W, Rodel C, Wittekind C, Fietkau R, Martus P, Tschmelitsch J, Hager E, Hess CF, Karstens JH, Liersch T, Schmidberger H, Raab R. *Preoperative versus postoperative chemoradiotherapy for rectal cancer.* ***N Engl J Med***. 2004;351(17):1731-40.

40 . Krag DN, Weaver DL, Alex JC, Fairbank JT. *Surgical resection and radiolocalization of sentinel lymph node in breast cancer using a gamma probe.* ***Surg Oncol****.* 1993;2(6):335-9.

41 . Giuliano AE, Kirgan DM, Guenther JM, Morton DL. *Lymphatic mapping and sentinel lymphadenectomy for breast cancer.* ***Ann Surg****.* 1994;220(3):391-8.

42 . Morton DL, Wen DR, Wong JH, Economou JS, Cagle LA, Storm FK, Foshag LJ, Cochran AJ. *Technical details of intraoperative lymphatic mapping for early stage melanoma.* ***Arch Surg***. 1992;127(4):392-9.

43 . Joosten JJ, Strobbe LJ, Wauters CA, Pruszczynski M, Wobbes T, Ruers TJ. *Intraoperative lymphatic mapping and the sentinel node concept in colorectal carcinoma.* ***Br J Surgery***. 1999;86(4):482–6.

44 . Cserni G, Vajda K, Tarján M, Bori R, Svébis M, Baltás B. *Nodal staging of colorectal carcinomas from quantitative and qualitative aspects. Can lymphatic mapping help staging?* ***Pathol Oncol Res****.* 1999;5(4):291–6.

45 . Saha S, Wiese D, Badin J, Beutler T, Nora D, Ganatra BK, Desai D, Kaushal S, Nagaraju M, Arora M, Singh T. *Technical details of sentinel lymph node mapping in colorectal cancer and its impact on staging.* ***Ann Surg Oncol****.* 2000;7(2):120–4.

46 . Tsioulias GJ, Wood TF, Morton DL, Bilchik AJ. *Lymphatic mapping and focused analysis of sentinel nodes upstage gastrointestinal neoplasms.* ***Arch Surg.*** 2000;135(8):926–32.

47 . Paramo JC, Summerall J, Wilson C, Cabral A, Willis I, Wodnicki H, Poppiti R, Mesko TW. *Intraoperative sentinel lymph node mapping in patients with colon cancer.* ***Am J Surg****.* 2001;182(1):40–3.

48 . Merrie AE, van Rij AM, Philips LV, Rossaak JI, Yun K, Mccall JL. *Diagnostic use of the sentinel node in colon cancer.* ***Dis Colon Rectum****.* 2001;44(3):410–7.

49 . Esser S, Reilly WT, Riley LB, Eyvazzadeh C, Arcona S. *The role of sentinel lymph node mapping in staging of colon and rectal cancer.* ***Dis Colon Rectum****.* 2001;44(6):850–4.

50 . Feig BW, Curley S, Lucci A, Hunt KK, Vauthey JN, Mansfield PF, Cleary K, Hamilton S, Ellis V, Brame M, Berger DH. *A caution regarding lymphatic mapping in patients with colon cancer****. Am J Surg****.* 2001;182(6):707–12.

51 . Bendavid Y, Latulippe JF, Younan RJ, Leclerc YE, Dube S, Heyen F, Morin M, Girard R, Bastien E, Ferreira J, Cerino M, Dubé P. *Phase I study on sentinel lymph node mapping in colon cancer: a preliminary report.* ***J Surg Oncol.*** 2002;79(2):81–4.

52 . Kitagawa Y, Watanabe M, Hasegawa H, Yamamoto S, Fujii H, Yamamoto K, Matsuda J, Mukai M, Kubo A, Kitajima M. *Sentinel node mapping for colorectal cancer with radioactive tracer.* ***Dis Colon Rectum***. 2002;45(11):1476–80.

53 . Gandy CP, Biddlestone LR, Roe AM, O'Leary DP. *Intra-operative injection of patent blue V dye to facilitate nodal staging in colorectal cancer.* ***Colorectal Dis.*** 2002;4(6):447–9.

54 . Bilchik AJ, Nora DT, Sobin LH, Turner RR, Trocha S, Krasne D, Morton DL. *Effect of lymphatic mapping on the new tumor-node-metastasis classification for colorectal cancer.* ***J Clin Oncol****.* 2003;21(4):668–672.

55 . Muslow J, Winter DC, O'Keane JC, O'Connell PR. *Sentinel lymph node mapping in colorectal cancer.* ***Br J Surg****.* 2003;90(6):659–67.

56 . Trocha SD, Nora DT, Saha SS, Morton DL, Wiese D, Bilchik AJ. *Combination probe and dye directed lymphatic mapping detects micrometastases in early colorectal cancer. J* ***Gastrointest Surg.*** 2003;7(3):340–5.

57 . Tuner RR, Nora DT, Trocha SD, Bilchik AJ. *Colorectal carcinoma staging. Frequency and nature of cytokeratin-positive cells in sentinel and nonsentinel lymph nodes.* ***Arch Pathol Lab Med****.* 2003;127(6):673–9.

58 . Viehl CT, Hamel CT, Marti WR, Guller U, Eisner L, Stammberger U, Terracciano L, Spichtin HP, Harder F, Zuber M. *Identification of sentinel lymph nodes in colon cancer depends on the amount of dye injected relative to tumor size.* ***World J Surg*** 2003;27(12):1285–90.

59 . Bertagnolli M, Miedema B, Redston M, Dowell J, Niedzwiecki D, Fleshman J, Bem J, Mayer R, Ziner M, Compton C. *Sentinel node staging of resectable colon cancer: results of a multicenter study.* ***Ann Surg*** 2004 240(4):624-8.

60 . Doekhie FS, Peeters KC, Kuppen PJ, Mesker WE, Tanke HJ, Morreau H, van de Velde CJ, Tollenaar RA. *The feasibility and reliability of sentinel node mapping in colorectal cancer.* ***Eur J Surg Oncol***. 2005;31(8):854–62.

61 . Smith FM, Coffey JC, Khasri NM, Walsh MF, Parfrey N, Gaffney E, Stephens R, Kennedy MJ, Kirwan W, Redmond HP. *Sentinel nodes are identifiable in formalin-fixed specimens after surgeon-performed ex vivo sentinel lymph node mapping in colorectal cancer.* ***Ann Surg Oncol****.* 2005;12(6):5041–9.

62 . Saha S, Seghal R, Patel M, Doan K, Dan A, Bilchik A, Beutler T, Wiese D, Bassily N, Yee C. *A multicenter trial of sentinel lymph node mapping in colorectal cancer: prognostic implications for nodal staging and recurrence.* ***Am J Surg****.* 2006;191(3):305–10.

63 . Tuech JJ, Pessaux P, Fiore F, Nitu V, Lefebure B, Colson A, Michot F. *Sentinel mapping in colon cancer carcinoma: in-vivo versus ex-vivo approach.* ***Eur J Surg Oncol****.* 2006;32(2):158–61.

64 . Basilio P, Fonseca LM. *Detecção de linfonodo sentinela no câncer colorretal – importância, técnicas e resultados.* ***Arq Gastroenterol****.* 2006;43(3):163-7.

65 . Sandrucci S, Mussa B, Goss M, Mistrangelo M, Satolli MA, Sapino A, Bellò M, Bisi G, Mussa A. *Lymphoscintigraphic localization of sentinel node in early colorectal cancer: results of a monocentric study.* ***J Surg Oncol***. 2007;96(6):464–9.

66 . Gabriel WB, Dukes C, Bussey HJR. *Lymphatic spread in cancer of the rectum.* ***Br J Surg.*** 1935;23:395-413.

67 . Hermanek P, Sobin LH, editors. **UICC/AJCC TNM *classification of malignant tumours.*** *4th ed. New York: Springer Verlag;* 1987.

68 . Bilchik AJ, Saha S, Wiese D, Stonecypher JA, Wood TF, Sostrin S, Turner RR, Wang HJ, Morton DL, Hoon DS. *Molecular staging of early colon cancer on the basis of sentinel node analysis: a multicenter phase II trial.* ***J Clin Oncol.*** 2001;19(4):1128-36.

69 . Sterk P, Keller L, Jochims H, Klein P, Stelzner F, Bruch HP, Markert U. *Lymphoscintigraphy in patients with primary rectal cancer: the role of total mesorectal excision for primary rectal cancer - a lymphoscintigraphic study.* ***Int J Colorectal Dis.*** 2002;17(3):137-42.

70 . Bilchik AJ, Nora D, Tollenaar RA, van de Velde CJ, Wood T, Turner R, Morton DL, Hoon DS. *Ultrastaging of early colon cancer using lymphatic mapping and molecular analysis.* ***Eur J Câncer***. 2002;38(7):977-85.

71 . Saha S, Nora D, Wong JH, Weise D. *Sentinel lymph node mapping in colorectal carcinoma - a review.* ***Surg Clin North Am****.* 2000;80(6):1811-19.

72 . Yamamoto Y, Takahashi K, Yasuno M, Sakoma T, Mori T. *Clinicopathological characteristics of skipping lymph node metastases in patients with colorectal cancer.* ***Jpn J Clin Oncol****.* 1998;28(6):378-82.

73 . Thörn M. *Lymphatic mapping and sentinel node biopsy: is the method applicable to patients with colorectal and gastric cancer?* ***Eur J Surg***. 2000;166(10):755-8.

74 . Evangelista W, Sattolli MA, Malossi A, Mussa B, Sandrucci S. *Sentinel lymph node mapping in colorectal cancer: a feasibility study.* ***Tumori.*** 2002;88(1):37-40.

75 . Waters GS, Geisinger KR, Garske DD, Loggie BW, Levine EA. *Sentinel lymph node mapping for carcinoma of the colon: a pilot study.* ***Am Surg***. 2000;66(10):945-6.

76 . Wong JH, Steineman S, Calderia C, Bowles J, Namiki T. *Ex vivo sentinel node mapping in carcinoma of the colon and rectum.* ***Ann Surg.*** 2001;233(4):515-21.

77 . Fitzgerald TL, Khalifa MA, Al Zahrani M, Law CH, Smith AJ. *Ex vivo sentinel lymph node biopsy in colorectal cancer: a feasibility study.* ***J Surg Oncol***. 2002;80:27-32.

78 . Wiese DA, Saha S, Badin J, Ng PS, Gauthier J, Ahsan A, Yu L. *Pathologic evaluation of sentinel lymph nodes in colorectal carcinoma.* ***Arch Pathol Lab Med.*** 2000;124(12):1759-63.

79 . Quadros CA, Lopes A, Araujo I, Fregnani JH, Fahel F. *Upstaging benefits and accuracy of sentinel lymph node mapping in colorectal adenocarcinoma nodal staging.* ***Journal Surg Oncol.*** 2008;98(5):324-30.

80 . Quadros CA, Lopes A, Araújo I, Fahel F, Bacellar MS, Dias CS. *Retroperitoneal and lateral pelvic lymphadenectomy mapped by lymphoscintigraphy and blue dye for rectal adenocarcinoma staging: preliminary results.* ***Ann Surg Oncol.*** 2006;13(12):1617–21.

81 . Saha S, Dan AG, Berman B, Wiese D, Schochet E, Barber K, Choudhri S, Kaushal S, Ganatra B, Desai D, Nagaraju M, Mannam S. *Lymphazurin 1% versus 99mTc sulfur colloid for lymphatic mapping in colorectal tumors: a comparative analysis.* ***Ann Surg Oncol.*** 2003;11(1): 21-26.

82 . Bembenek AE, Rosenberg R, Wagler E, Gretschel S, Sendler A, Siewert JR, Nährig J, Witzigmann H, Hauss J, Knorr C, Dimmler A, Gröne J, Buhr HJ, Haier J, Herbst H, Tepel J, Siphos B, Kleespies A, Koenigsrainer A, Stoecklein NH, Horstmann O, Grützmann R, Imdahl A, Svoboda D, Wittekind C, Schneider W, Wernecke KD, Schlag PM. *Sentinel lymph node biopsy in colon cancer, a prospective multicenter trial.* ***Ann Surg***. 2007;245(6):858-63.

83 . Wong JH, Johnson DS, Namiki T, Tauchi-Nishi P. *Validation of ex vivo lymphatic mapping in hematoxylin-eosin node-negative carcinoma of the colon and rectum.* ***Ann Surg Oncol.*** 2004;11(8):772-7.

84 . Bembenek A, Schneider U, Gretschel S, Fischer J, Schlaq PM. *Detection of lymph node micrometastases and isolated tumor cells in sentinel and nonsentinel lymph nodes of colon cancer patients.* ***Worl J Surg***. 2005;29(9):1172-5.

85 . Redston M, Compton CC, Miedema BW, Niedzwiecki D, Dowell JM, Jewell SD, Fleshman JM, Bem J, Mayer RJ, Bertagnolli MM, *Leukemia Group B Trial 80001. Analysis of micrometastatic disease in sentinel lymph nodes from resectable colon cancer: results of cancer and leukemia group trial 80001.* ***J Clin Oncol.*** 2006;24(6):878-83.

86 . Cutait R, Alves VA, Lopes LC, Cutait DE, Borges JL, Singer J, da Silva JH, Goffi FS. *Restaging of colorectal cancer based on the identification of lymph node micrometastases through immunoperaxidase staining of CEA and cytokeratins.* ***Dis Colon Rectum.*** 1991;34(10):917-20.

87 . Greenson JK, Isenhart CE, Rice R, Mojzisik C, Houchens D, Martin EW Jr. *Identification of occult micrometastases in pericolic lymph nodes of Duke's B colorectal cancer patients using monoclonal antibodies agains cytokeratin and CC49. Correlation with long-term survival.* ***Cancer.*** 1994;73(3):563-9.

88 . Adell G, Boeryd B, Frånlund B, Sjödahl R, Håkansson L. *Occurrence and prognostic importance of micrometastasis in regional lymph nodes in Dukes' B colorectal carcinoma: an immunohistochemical study.* ***Eur J Surg*** 1996;162(8):637-42.

89 . Broll R, Schauer V, Scimmelpenning H, Schimmelpenning H, Strik M, Woltmann A, Best R, Bruch HP, Duchrow M. *Prognostic relevance of occult tumor cells in lymph nodes of colorectal carcinomas: an immunohistochemical study.* ***Dis Colon Rectum.*** 1997;40(12):1465-71.

90 . Oberg A, Stenling R, Tevelin B, Lindmark G. Are *lymph node micrometastasis of any clinical significance in Dukes stages A and B colorectal cancer?* ***Dis Colon Rectum****.* 1998;41(10):1244-9.

91 . Liefers G, Cleton-Jansen AM, van de Velde CJ, Hermans J, van Krieken JH, Cornelisse CJ, Tollenaar RA. *Micrometastasis and survival in stage II colorectal cancer.* ***N Engl J Med.*** 1998;339(4):223-8.

92 . Palma RT, Waiberg J, Bromberg SH, Simão AB, Godoy AC. *Micrometastasis in regional lymph nodes of extirpated colorectal carcinoma: immunohistochemical study using anti-cytokeratin antibodies AE1/AE3.* ***Colorectal Dis.*** 2003;5(2):164-8.

93 . Choi H, Choi Y, Hong S. *Incidence and prognostic implications of isolated tumor cells in lymph nodes from patients with Dukes B colorectal carcinoma.* ***Dis Colon Rectum****.* 2002;45(6):750-5.

94 . Yasuda K, Adachi Y, Shiraishi N, Yamaguchi K, Hirabayashi Y, Kitano S. *Pattern of lymph node micrometastasis and prognosis of patients with colorectal cancer.* ***Ann Surg Oncol***. 2001;8(4):300-4.

95 . Michelassi F, Ayala JJ, Balestracci T, Goldberg R, Chappell R, Block GE. *Verification of a new clinicopathologic staging system for colorectal adenocarcinoma.* ***Ann Surg.*** 1991;214(1):11-8.

96 . Shimoyama M, Yamazaki T, Suda T, Hatakeyama K. *Prognostic significance of lateral lymph node micrometastases in lower rectal cancer: an immunohistochemical study with CAM5.2.* ***Dis Colon Rectum*** 2003;46(3):333-9.

97 . Ueno H, Yamauchi C, Hase K, Ichikura T, Mochizuki H. *Clinicopathological study of intrapelvic cancer spread to the iliac area in lower rectal adenocarcinoma by serial sectioning.* ***Br J Surg****.* 1999;86(12):1532-7.

98 . Ueno M, Oya M, Azekura K, Yamaguchi T, Muto T. *Incidece and prognostic significance of lateral lymph node metastasis in patients with advanced low rectal cancar.* ***Br J Surg****.* 2005;92(6):756-63.

99 . Sugihara K, Kabayashi H, Kato T, Mori T, Mochizuki H, Kameoka S, Shirouzu K, Muto T. *Indication and benefit of pelvic sidewall dissection for rectal cancer.* ***Dis Colon Rectum***. 2006;49(11):1663-72.

100 . *Japanese Society for Cancer of the Colon and Rectum.* ***Guidelines for colon and rectal cancer.*** *1st ed. Tokyo: Kanehara & Co*; 2005.

101 . Funahashi K, Koike J, Shimada M, Okamoto K, Goto T, Teramoto T. *A preliminary study of the draining lymph node basin in advanced lower rectal cancer using a radioactive tracer.* ***Dis Colon Rectum****.* 2006;49(10 Suppl):S53-8.

102 . Silva JH. ***Linfocintilografia pélvica:*** *contribuição ao estadiamento pré-operatório do câncer retal* [tese livre-docência]. São Paulo: Faculdade de Medicina, Universidade de São Paulo; 1996.

103 . Moynihan BGA. *The surgical treatment of cancer of the sigmoid flexure and rectum with special reference to the principles to be observed**. Surg Gynec Obst*** 1908;6:463-6.

104 . Deddish MR. *Abdominopelvic lymphnode dissection in cancer of the rectum and distal colon.* ***Cancer.*** 1951;4(6):1364-6.

105 . Bacon HE, Dirbas F, Myers TB, Ponce de Leon, F. *Extensive lymphadenectomy and high ligation of the inferior mesenteric artery for carcinoma of the left colon and rectum.* ***Dis Colon Rectum****.* 1958;1(6):457-64.

106 . Hojo K, Sawada T, Moriya Y. *An analysis of survival and voiding, sexual function after wide iliopelvic lymphadenectomy in patients with carcinoma of the rectum, compared with conventional lymphadenectomy.* ***Dis Colon Rectum*****.** 1989;32(2):128-33.

107 . Maas CP, Moriya Y, Steup WH, Klein KE, van de Velde CJ. *A prospective study on radical and nerve-preserving surgery for rectal cancer in the Netherlands.* ***Eur J Surg Oncol****.* 2000;26(8):751-7.

108 . Dong XS, Xu HT, Yu ZW, Liu M, Cu BB, Zhao P, Wang XS. *Effect of extended radical resection for rectal cancer.* ***World J Gastroenterol***. 2003;9(5):970-3.

109 . Stearns MW Jr, Deddish MR, Quan SH. *Preoperative roentgen theraoy for cancer of the rectum.* ***Surg Gynecol Obstet****.* 1959;109(2):225-9.

110 . Kapiteijn E, Marijnen CA, Nagtegaal ID, Putter H, Steup WH, Wiggers T, Rutten HJ, Pahlman L, Glimelius B, van Krieken JH, Leer JW, van de Velde CJ, *Dutch Colorectal Cancer Group. Preoperative radiotherapy combined with total mesorectal excision for resectable rectal cancer.* ***N Engl J Med****.* 2001;345(9):638-46.

111 . Marijnen CA, van de Velde CJ, Putter H, van den Brink M, Maas CP, Martijn H, Rutten HJ, Wiggers T, Kranenbarg EK, Leer JW, Stiggelbout AM. *Impact of short-term preoperative radiotherapy on health-related quality of life and sexual functioning in primary rectal cancer: report of a multicenter randomized trial.* ***J Clin Oncol****.* 2005;23(9):1847-58.

112 . *Japanese Research Society for Gastric Cancer.* ***Japanese classification of gastric carcinoma*****.** 1st ed. *Tokyo: Kanehara & Co*; 1995.

113 . Noguchi Y, Yoshikawa T, Tsuburaya A, Motohashi H, Karpeh MS, Brennan MF. *Is gastric carcinoma different between Japan and the United States?* ***Cancer.*** 2000;89(11):2237-46.

114 . Macdonald JS, Smalley SR, Benedetti J, Hundahl SA, Estes NC, Stemmermann GN, Haller DG, Ajani JA, Gunderson LL, Jessup JM, Martenson JA. *Chemoradiotherapy after surgery compared with surgery alone for adenocarcinoma of the stomach or gastroesophageal junction.* ***N Engl J Med.*** 2001;345(10):725-30.

115 . Kelsen DP. *Postoperative adjuvant chemoradiation therapy for patients with resected gastric cancer: intergroup 116.* ***J Clin Oncol****.2000;18 (21 Suppl*):32S-4S.

116 . Noguchi Y, Imada T, Matsumoto A, Coit DG, Brennan MF. *Radical surgery for gastric cancer. A review of the Japanese experience.* ***Cancer*****.** 1989;64(10):2053-62.

117 . Bunt AM, Hermans J, Smit VT, van de Velde CJ, Fleuren GJ, Bruijn JA. *Surgical/pathologic-stage migration confounds comparisons of gastric cancer survival rates between Japan and Western countries.* ***J Clin Oncol***. 1995;13(1):19-25.

118 . de Manzoni G, Verlato G, Roviello F, Morgagni P, Di Leo A, Saragoni L, Marrelli D, Kurihara H, Pasini F. *The new TNM classification of lymph node metastasis minimises stage migration problems in gastric cancer patients.* ***Br J Cancer.*** 2002;87(2):171-4.