ARMANDO DOS SANTOS CUNHA

Reconstrução de defeito de nervo fibular em ratos com veia glicerolada: análise histológica e funcional

Tese apresentada à Faculdade de Medicina da Universidade de São Paulo para obtenção do título de Doutor em Ciências

Programa de: Clínica Cirúrgica

Orientador: Dr. Márcio Paulino Costa

São Paulo
2013

Dados Internacionais de Catalogação na Publicação (CIP)

Preparada pela Biblioteca da
Faculdade de Medicina da Universidade de São Paulo

©reprodução autorizada pelo autor

Cunha, Armando dos Santos
Reconstrução de defeito de nervo fibular em ratos com veia glicerolada : análise histológica e funcional / Armando dos Santos Cunha. -- São Paulo, 2013.
Tese(doutorado)--Faculdade de Medicina da Universidade de São Paulo. Programa de Clínica Cirúrgica.
Orientador: Márcio Paulino Costa.

Descritores: 1.Ratos 2.Nervo fibular 3.Nervos periféricos/cirurgia 4.Regeneração nervosa 5.Procedimentos cirúrgicos reconstrutivos 6.Glicerol 7.Vasos sanguíneos 8.Transplante homólogo

USP/FM/DBD-044./13

ARMANDO DOS SANTOS CUNHA

Reconstrução de defeito de nervo fibular em ratos com veia glicerolada: análise histológica e funcional

Tese apresentada à Faculdade de Medicina da Universidade de São Paulo para obtenção do título de Doutor em Ciências

Programa de: Clínica Cirúrgica

Orientador: Dr. Márcio Paulino Costa

São Paulo
2013

DEDICATÓRIA

Aos meus pais Manoel e Leonor, pelo amor, carinho, dedicação e preocupação durante toda minha vida.

À minha esposa Claudia, pelo companheirismo, incentivo, amor e dedicação cada dia maior.

Aos meus filhos Luiza e Arthur, pelo amor e carinho de ambos.

AGRADECIMENTOS

Ao Dr. Márcio Paulino Costa, pela amizade desde meus dias de faculdade, residência e pós-graduação.

Aos meus irmãos, Regina e Sílvio, pelo apoio, amor, amizade e convívio durante toda a minha vida.

A João Fábio e Brigite, pelo carinho e por estarem sempre presentes em minha vida no convívio familiar.

À minha sogra D. Otacília Vidal, pelo exemplo de humildade e perseverança.

A Agner, Jéfferson, Luciana, Roberta, Rodolfo e Marlon, pelo convívio, auxílio, amizade e bons momentos de confraternização.

À Marília e Rômulo Terra, pela amizade e apoio em todas situações.

À Daniela Renata Crippa pela amizade e convívio nestes últimos anos.

Ao Prof. Ciro Ferreira Da-Silva, pelo ensino e incentivo e determinação desde o terceiro ano da faculdade. Por ser um exemplo de pesquisador e professor, tornando-se participante e pessoa fundamental para a realização desta pesquisa.

Ao meu colega e amigo Dr. Roberto Albuquerque Ribeiro, que aprendi a admirar e confiar. Agradeço seus conselhos, apoio e incentivo.

Ao Dr. Paulo Tuma Jr., pelo exemplo de ética profissional, pelo convívio e conselhos em minha formação de cirurgião plástico.

Ao Dr. José Carlos Marques de Faria, que sempre tive como exemplo de cirurgião plástico.

Ao Dr. Edgard Cardenas pelo convívio dos últimos anos e sua amizade.

Ao Dr. Amir Salomão Gebrin, pela amizade e convívio. Pelas pesquisas realizadas anteriormente que foram base de nosso conhecimento.

Aos assistentes da Disciplina de Cirurgia Plástica da Faculdade de Medicina da Universidade de São Paulo, pelos momentos compartilhados e pelos ensinamentos, importantes na minha formação de cirurgião plástico.

À Eliane Gazetto da Pós-Graduação da Clínica Cirúrgica pelo auxílio durante o período da pós-graduação.

Ao Sr. Fábio Tadeu Montesano, pela realização da estatística deste trabalho através da empresa Domus Numeri.

Ao Sr. Márcio Xavier Nascimento, pelas figuras e desenhos deste trabalho através da empresa 3 em 1 Design.

À Sra. Fernanda Rizzo Sanchez, pela revisão desta tese.

EPÍGRAFE

“Feliz é o homem que acha sabedoria, e o homem que adquire entendimento” (Provérbios 3:13)

Esta tese está de acordo com as seguintes normas, em vigor no momento desta publicação:

Referências: adaptado de International Committee of Medical Journals Editors (Vancouver). Universidade de São Paulo. Faculdade de Medicina. Divisão de Biblioteca e Documentação. Guia de apresentação de dissertações, teses e monografias. Elaborado por Anneliese Carneiro da Cunha, Maria Julia de A. L. Freddi, Maria F. Crestana, Marinalva de Souza Aragão, Suely Campos Cardoso, Valéria Vilhena. 3a ed. São Paulo: Divisão de Biblioteca e Documentação; 2011.

Abreviaturas dos títulos dos periódicos de acordo com List of Journals Indexed in Index Medicus.

SUMÁRIO

Lista de abreviaturas e símbolos
Resumo
Summary/Abstract
1 INTRODUÇÃO 1
1.1 OBJETIVOS 3
2 REVISÃO DA LITERATURA 5
2.1 REGENERAÇÃO DO NERVO PERIFÉRICO 6
2.1.1 REVISÃO HISTÓRICA DA REGENERAÇÃO DE NERVO PERIFÉRICO 6
2.1.2 ESTRUTURA DO NERVO PERIFÉRICO 7
2.1.3 CLASSIFICAÇÃO DA LESÃO DO NERVO PERIFÉRICO 8
2.1.4 A LESÃO E A REGENERAÇÃO DO NERVO PERIFÉRICO 9
2.2 SUBSTITUTOS DE NERVO E CÂMARAS DE TUBULIZAÇÃO 13
2.2.1 REVISÃO HISTÓRICA DO REPARO DE NERVO 13
2.2.2 CÂMARAS DE TUBULIZAÇÃO 15
2.2.3 INOVAÇÕES 21
2.3 PRESERVAÇÃO DE TECIDOS EM GLICEROL 23
3 MÉTODOS 27
3.1 MODELO EXPERIMENTAL.....28
3.2 PROCEDIMENTO CIRÚRGICO 29
3.3 AVALIAÇÃO DA REGENERAÇÃO NEURAL 39
3.3.1 ANÁLISE HISTOLÓGICA 39
2.3.1.1 ANÁLISE HISTOLÓGICA QUALITATIVA 39
2.3.1.2 ANÁLISE HISTOLÓGICA QUANTITATIVA.....40

3.3.2 AVALIAÇÃO FUNCIONAL 40
4 RESULTADOS 42
4.1 ANÁLISE HISTOLÓGICA QUALITATIVA.....43
4.2 ANÁLISE HISTOLÓGICA QUANTITATIVA.....50
4.3 ANÁLISE FUNCIONAL.....52
5 DISCUSSÃO.....57
6 CONCLUSÕES 68
7 REFERÊNCIAS.....70

LISTA DE ABREVIATURAS

a.C.	antes de Cristo
ACTH	hormônio adrenocorticotrófico
CP	comprimento da pegada
CPO	comprimento da pegada da pata operada
CPN	comprimento da pegada da pata normal
D	músculo digástrico
d.C.	depois de Cristo
DP	desvio(s) padrão
ed.	edição
ED	extensão dos dedos
EDO	extensão dos dedos da pata operada
EDN	extensão dos dedos da pata normal
EP	erro padrão
et al.	e outros
FK506	Tacrolimus
GM1	monossialotetraesosilgangliosídeo
GSM	glândula submandibular
HIV	vírus da imunodeficiência humana
IFF	índice de função do nervo fibular
IGF	fator de crescimento insulina like
LIM	laboratório de investigação médica
LINF	linfonodos
M	músculo masseter
MC	músculo clavotrapezóide
MEM	músculo esternocleidomastoideo
MSH	músculo esternohioideo
n	número de animais
NC	nervo ciático
NF	nervo fibular
NFd	nervo fibular distal

NFp	nervo fibular proximal
NFS	segmento de nervo fibular
NGF	fator de crescimento neural
NS	nervo sural
NT	nervo tibial
p	nível de significância
p.	página
PDGF	fator de crescimento derivado de plaquetas
PHB	poli 3-hidroxibutirato
PTFE	politetrafluoretileno
PRP	plasma rico em plaquetas
tAPG	tubo de ácido poliglicólico
USP	Universidade de São Paulo
VFA	veia facial anterior
VFP	veia facial posterior
VJE	veia jugular externa

LISTA DE SÍMBOLOS

cm	centímetro
°C	graus Celcius
Kg	quilograma
mm	milímetro
mg	miligrama
=	igual a
≠	diferente
<	menor

RESUMO

Cunha AS. Reconstrução de defeito de nervo fibular em ratos com veia glicerolada: análise funcional e histológica. [Tese]. São Paulo: Universidade de São Paulo, Faculdade de Medicina, 2013.

A auto-enxertia de nervo é considerado o melhor tratamento para a restauração de grandes perdas de nervo periférico. Mesmo com o tratamento cirúrgico adequado, déficits funcionais são observados e melhoras quanto à recuperação funcional e diminuição das seqüelas são desejáveis. Várias são as técnicas que almejaram esse propósito. A interposição de condutores tubulares, como ponte entre os cotos proximal e distal do nervo seccionado, apresenta-se como uma técnica alternativa que oferece vantagens teóricas. A veia é um material estudado como possível condutor tubular avaliado experimentalmente e em casos clínicos. Estudos recentes têm dado importância na utilização de transplantes de tecidos armazenados em banco de tecidos. O glicerol é utilizado para preservação de tecidos, tendo sido relatado seu uso em nervos e vasos. Entretanto, não há relatos da utilização de veias preservadas em glicerol como substituto de enxerto de nervo. O objetivo deste trabalho foi comparar, em ratos, o grau de regeneração neural, utilizando análise histológica qualitativa e quantitativa e a recuperação funcional, obtida com a interposição de enxerto autógeno de nervo, veia autógena, veia autógena preservada em glicerol e veia alógena preservada em glicerol. Com técnica microcirúrgica, foram criados defeitos de 5 mm do nervo fibular de ratos da raça Lewis. Os animais foram divididos em quatro grupos de seis, de acordo com o tratamento empregado para correção do defeito: nos animais do Grupo A (grupo controle), foi realizado o reposicionamento do fragmento de nervo retirado (auto-enxerto); nos animais do Grupo B, foi interposto um segmento de 1 cm de veia jugular externa autógena; nos animais do Grupo C, foi interposto a veia jugular externa autógena preservada em glicerol a 98% a 4ºC por sete dias; no Grupo D os animais doadores foram ratos da raça Sprague-Dawley que tiveram a veia jugular externa preservada em glicerol de forma igual ao Grupo C e utilizadas para reconstrução do defeito neural em ratos da raça Lewis, sendo considerado um enxerto alógeno preservado em glicerol. Os animais foram sacrificados após seis semanas para

realização dos estudos histológicos. Para a avaliação da recuperação funcional foram estudados os padrões de deambulação dos ratos ("walking track analysis") no pós-operatório imediato, 3 e 6 semanas de pós-operatório. O grupo controle (auto-enxerto) apresentou resultados histológicos semelhantes aos grupos de veias preservadas em glicerol (autógena e alógena), entretanto apresentou uma maior reação tecidual perineural e maior presença de escape axonal se comparada a todos os grupos. A utilização de veia autógena sem preservação demonstrou padrão histológico com maior neoangiogênese e áreas de rarefação axonal com presença de tecido conectivo no estroma neoformado. O padrão histológico foi semelhante nos demais grupos. A análise histológica quantitativa demonstrou estatisticamente menor concentração de axônios regenerados no grupo B (veia autógena) do que a dos demais grupos. O grupo que utilizou veia autógena (sem glicerol) apresentou menor recuperação funcional quando comparado com os demais grupos para 3 e 6 semanas. O resultado funcional foi estatisticamente semelhante entre os grupos de veias preservadas (autógena e alógena) e o auto-enxerto.

Descritores: Ratos. Nervo fibular. Nervos periféricos/cirurgia. Regeneração nervosa. Procedimentos cirúrgicos reconstrutivos. Glicerol. Vasos sangüíneos. Transplante homólogo

ABSTRACT

Cunha AS. Peroneal nerve gap reconstruction in rats by using glycerol-preserved veins: histological and functional assessment [thesis]. São Paulo: Universidade de São Paulo, Faculdade de Medicina, 2013.

Nerve autografting is considered the best treatment for the restoration of great losses of peripheral nerve. In spite of adequate surgical treatment, functional deficits occur. Also, improvement in functional recuperation and decrease in sequelae are expected. There are many techniques aiming at this purpose. The interposition of tubular conduits, as a bridge between the ends of a sectioned nerve, among these the vein graft, is an alternative technique which offers theoretical advantages. The vein is a studied material as possible evaluated tubular conductor experimentally and in clinical cases. Recent studies have given importance in the use of tissues transplants stored in banks. Glycerol is used for tissue preservation, having been told to its use in nerves and vessels. However, it does not have studies of the use of glycerol reserved veins in as substitute of nerve graft. The purpose of this study was to compare, in rats, the neural regeneration degree, using qualitative and quantitative histological analysis and functional recovery, obtained after interposition of a nerve graft, autogenous vein, autogenous vein preserved in glycerol and allograft vein preserved in glycerol. A 5 mm neural gap in the fibular nerve of rats (Lewis breed) has been created under microsurgical techinique. Four groups of six animals each have been divided according to the treatment employed: Group A – control group: replacement of the fibular nerve itself (autograft); Group B – a 1omm segment of external jugular vein was interposed; Group C – a preserved external jugular vein in glycerol 98% per 7 days was interposed in the fibular nerve gap; Group D - external jugular vein preserved in glycerol of Sprague-Dawley rats had been used equal form to group C in Lewis rats. The animals had been sacrificed after 6 weeks for accomplishment of the histological studies. The functional walking track analysis was performed after in the pre-op, and in the pos-op (immediately, 3 and 6 weeks). The control group (autograft) presented similar histological results to the groups of glycerol preserved veins (autogenous vein and allograft vein), however it presented a bigger

perineural tecidual reaction and bigger presence of escape axonal if compared with all the groups. The use of autogenous vein without preservation demonstrated histological results with greater neoangiogenesis and presence of connective tissue inside the neo-formed stroma. Histological pattern was similar to other studied groups. Quantitative histological analysis showed statistically lower concentration of regenerated axons in group B (autogenous vein) than the other groups.The group that used autogenous vein (without glycerol) presented little functional recovery for 3 and 6 weeks. No statistical difference was seen between groups A (autograft) and groups C and C (preserved veins) in the degree of functional recovery.

Descriptors: Rats. Peroneal nerve. Peripheral nerves/surgery. Nerve regeneration. Reconstructive surgical procedures/methods. Glycerol. Blood vessels. Transplantation, homologous

INTRODUÇÃO

1. INTRODUÇÃO

As extensas perdas de tecido neural que freqüentemente estão associadas aos traumas e ressecções tumorais impedem a reparação por meio de sutura primária. A despeito do tratamento cirúrgico adequado, atualmente realizado pela interposição de enxerto autólogo de nervo, alterações funcionais são observadas (Spector et al., 1993 e Brunelli et al., 1994). A busca de melhor resultado direciona-se à elaboração de novas técnicas.

O enxerto de nervo tem como objetivo guiar o crescimento axonal e preencher o espaço entre os cotos proximais e distais, diminuindo a tensão nas linhas de sutura, considerado fator inibidor da regeneração neural (Terzis et al., 1975). Esta técnica permitiu avanço no tratamento das grandes perdas de tecido neural em relação às grandes mobilizações dos membros, as quais evoluíam com a formação de cicatrizes ou retrações sem, entretanto, evitar sequelas (Millesi, 1981).

Existem fatores que nos levam a procurar um novo tipo de condutor para o crescimento axonal: a) a retirada de material autólogo para enxertia sempre produz morbidade da área doadora; b) grandes defeitos demandam a retirada de extensas porções de tecido autógeno que, às vezes, não estão disponíveis; c) a utilização de materiais artificiais ou de banco de tecidos poupa o tempo da retirada de material autólogo (Brunelli et al., 1994 e Keeley et al., 1991).

Após a lesão do nervo periférico ocorrem alterações no espaço intersegmentar para que exista um “micro-ambiente” favorável à regeneração. (Barde, 1989 e Fields et al., 1989). Esse substrato neural fundamental está presente localmente após a lesão nervosa e é composto de fatores tais como: células de Schwann, fibroblastos perineurais (Damon et al., 1990; Ide et al., 1990; Politis et al., 1982 e Toyota et al., 1990), componentes da matriz extra-celular - laminina, fibronectina, moléculas de adesão (Carbonetto, 1984; Heideimann, 1990; Madison et al., 1985) e os chamados fatores neurotróficos, moléculas produzidas pelas extremidades do nervo seccionado, estimuladoras da regeneração (Danielsen et al., 1995; Longo et al., 1983a; Longo et al., 1983b; Lundborg et al., 1982; Spector et al., 1993; Spector et al., 1995).

Muitas substâncias são conhecidas por promover crescimento de neuritos in vitro, e várias destas substâncias têm demonstrado eficácia em estudos in vivo, algumas já em testes clínicos realizados por vários pesquisadores (Costa et al., 2006).

Dentre os fármacos mais conhecidos podemos citar: poliaminas e aminoguanidinas (Kaupilla et al., 1988; Gilad et al., 1996), ativadores da adenil-ciclase (Klein et al., 1989; Urbina et al., 1996; Walikonis et al., 1998), fator de crescimento neural (Levi-Montalcini et al., 1953; Levi-Montalcini,1982; Lipton, 1989; Snider et al., 1989; Chen et al., 1989; Santos et al., 1991; Jubran et al., 2003), triancinolonas (Lipton et al., 1986; Bansberg et al., 1987) , alfa-MSH (Edwards et al., 1986), ACTH (Strand et al., 1980), leupeptina (Hurst et al., 1984; Badalamente et al., 1987; Badalamente et al., 1989;), apoliproteínas (Badalamente et al., 1987), T3 (Stelmack et al., 1977), T4 (Danielsen et al., 1986), testosterona (Kujawa et al., 1989), gangliosídeos (Sparrow et al.. 1982; Leeden, 1984; Mengs et al., 1987; Cuello et al., 1989; Laineti et al., 1993) e imunossupressores (Gold, 1997; Costa e al., 2006).

1.1 OBJETIVOS

O Laboratório de Investigação Médica de Microcirurgia Experimental (LIM-4) da Faculdade de Medicina da USP vem realizando, desde 1974, estudos pioneiros na América do Sul na área de microcirurgia reconstrutiva, envolvendo a pesquisa experimental sobre a reparação de lesões de nervos periféricos (Ferreira et al., 1974; Ehrart et al., 1975; Ferreira et al., 1975; Zumiotti et al., 1988; Mattar et al., 1990; Costa, 1998; Costa, 2001). Segue-se sua aplicação clínica no Hospital das Clínicas da Faculdade de Medicina da Universidade de São Paulo, com a introdução da auto-enxertia no tratamento da paralisia do plexo braquial (Ferreira et al., 1985), de paralisias dos membros superiores e inferiores (Ferreira et al., 1974; Ferreira et al., 1991) e da paralisia facial (Ferreira et al., 1977; Ferreira, 1983; Ferreira; Besteiro, 1984; Ferreira, 1984; Ferreira, 1987; Ferreira et al., 1991).

Em particular, a partir da década de 1990, as pesquisas no Laboratório (LIM-4) foram direcionadas no sentido de ampliar o armamentário à disposição do cirurgião plástico para uso na reconstrução do nervo quando ocorre perda extensa de tecido

neural. Foram estudados aloenxertos de nervo (Tuma Jr., 1997), tubo de ácido poliglicólico e GM1 (Costa, 1998; Costa, 2001), tubo de ácido poliglicólico e FK506 (Costa et al., 2006), nervo alógeno preservado em glicerol (Lemos et al., 2008) e veias preservadas em glicerol (Cunha et al., 2007).

O objetivo deste trabalho foi comparar, em ratos, o grau de regeneração neural, utilizando a análise histológica qualitativa, análise histológica quantitativa e análise funcional, obtida com a interposição de enxerto de nervo autógeno, veia autógena, veia autógena preservada em glicerol e veia alógena preservada em glicerol.

REVISÃO DA LITERATURA

2. REVISÃO DA LITERATURA

Para melhor compreensão dessa proposição de trabalho, foi realizada revisão bibliográfica que, didaticamente, será dividida em três tópicos: 2.1 regeneração do nervo periférico; 2.2 câmaras de tubulização e substitutos de nervo; 2.3 preservação de tecidos em glicerol.

2.1REGENERAÇÃO DO NERVO PERIFÉRICO

2.1.1 REVISÃO HISTÓRICA DA REGENERAÇÃO DE NERVO PERIFÉRICO

Nos relatos de Hipócrates (460-370 a.C.) há a primeira descrição do sistema nervoso periférico (Adams, 1878). Acredita-se que alguns séculos antes, na Índia, Sushruta de Samhita, havia descrito vários nervos e suas funções, porém a data deste relato é incerta (Bhishagratna, 1916).

Galeno de Pérgamo (129 a 200 d.C.) sugeriu a possibilidade de regeneração neural tendo estudado o efeito de transecções de nervos periféricos, constatando diminuição da sensibilidade e força muscular. No século 7 d. C., Rhazes referiu a necessidade do reparo das lesões de nervos (Gurlt, 1898).

Muitos séculos depois, Cruikshank em 1776 e Haighton em 1795, realizaram estudos em animais demonstrando a melhora funcional após a regeneração de nervos (Cruikshank, 1776; Haighton, 1795). Em 1836, Baudens foi o primeiro a realizar um reparo de nervo periférico em humano, tendo suturado um nervo ulnar e um nervo mediano (Létievant, 1873).

Em 1847, James Paget descreveu uma reconstrução por sutura primária de nervo mediano após laceração em uma criança de 11 anos de idade, sendo verificado completo restabelecimento da função (Wilgis, 1982). Waller, em 1850, demonstrou a natureza da degeneração neural periférica e subseqüente regeneração, após séculos de incredibilidade na existência da regeneração dos nervos (Stoll et al., 2002).

Em 1854, Langenbeck e Hueter publicaram bons resultados após sutura de nervos (Langenbeck; Hueter, 1854). Em 1870, Philipeaux e Vulpian mostraram que a regeneração de

nervos era possível com autoenxertia de nervo hipoglosso para correção de defeitos no nervo lingual de cães (Philipeaux; Vulpian, 1870).

Em 1873, Hueter descreveu a coaptação término-terminal de cotos de nervos por meio de técnica de sutura epineural (Millesi, 1981). Em 1878, Albert descreveu a primeira experiência clínica de enxertia de nervo: reconstruiu um defeito de nervo mediano após ressecção de tumor, tendo sido utilizado como enxerto o nervo da perna amputada de outro paciente. Os resultados não foram animadores nesta reconstrução (Albert, 1978).

Vinte anos depois, em 1898, Tornau publicou uma grande série de reparo de nervos em 212 casos (Tornau, 1898). A partir deste momento foram publicados vários trabalhos experimentais de auto-enxertia em nervos.

O marco na ciência da cirurgia de nervos periféricos aconteceu em 1954 com Seddon. Ele comparou diferentes técnicas cirúrgicas para diferentes tipos de lesões, tendo estudado lesões de vários nervos em todos os níveis. Comprovou também a importância da sutura com técnica atraumática (Seddon, 1954).

Até o momento, os pesquisadores procuram alcançar resultados na regeneração de nervos periféricos que seja comparado ao nervo não lesado. Com o conhecimento sobre a evolução da lesão e do reparo neural é possível atuar sobre mecanismos com o objetivo de melhorar os resultados finais.

A evolução da lesão neural e sua regeneração são processos complexos que dependem da interação do corpo celular neuronal, da fibra axonal e do meio adjacente (Costa, 2001).

2.1.2 ESTRUTURA DO NERVO PERIFÉRICO

A organização estrutural do nervo permite aos axônios conduzir impulsos nervosos que facilitam a interação do indivíduo com o ambiente. Os nervos espinhais são constituídos de axônios, que são longas extensões dos corpos celulares localizados nos gânglios das raízes dorsais (fibras neurais sensoriais), gânglios autonômicos (fibras neurais autonômicas) ou coluna ventral da medula espinhal (fibras neurais motoras). As fibras neurais motoras terminam na junção neuromuscular, as sensitivas, na pele, como terminações nervosas livres ou como receptores especializados (Topp; Boyd, 2006).

As fibras axonais possuem envoltório lipoproteico (axônios amielínicos) (Coelho et al., 2001) ou diversas camadas mielínicas (axônios mielínicos) (Flores et al., 2000). A fibra nervosa mielínica é constituída por um único axônio envolto por uma célula de Schwann, cuja membrana envolve a fibra nervosa e forma a bainha de mielina. A bainha de mielina é interrompida por intervalos regulares ao longo do eixo do axônio que medem de 1 a 3 mm, denominados de nódulos de Ranvier, onde ocorre despolarização durante a transmissão do impulso nervoso (Flores et al., 2000; Guyton; Hall, 1997). A espessura da bainha de mielina é proporcional ao diâmetro do axônio (Welch, 1996) e está diretamente relacionada à velocidade de condução do impulso nervoso (Ferreira; Martinez, 2000).

O nervo é envolto por três camadas distintas de tecido conjuntivo: epineuro, perineuro e endoneuro (Dagum, 1998; Rempel, Dahlin; Lundborg; 1999). O endoneuro envolve a fibra nervosa e é constituído por tecido conjuntivo frouxo e fibras colágenas tipo I em maior quantidade que do tipo III. O perineuro é formado por tecido conjuntivo denso modelado e fibras colágenas tipo I (camada externa) e tipo III (camada interna) e envolve os fascículos nervosos individualmente. O epineuro reveste externamente o nervo e possui uma camada externa e outra interna. A camada externa contém tecido conjuntivo denso modelado ou não modelado, enquanto a camada interna possui tecido conjuntivo denso. As camadas têm predomínio de fibras colágenas tipo I, grande quantidade de fibrócitos e fibroblastos, além de possuírem vasos sanguíneos de maior calibre (Guimarães et al., 2006).

As atividades metabólicas nas células neurais ocorrem no corpo celular neuronal e seus produtos são transportados ao longo do axônio para suprir as necessidades do nervo (Dellon; Mackinnon, 1988). A comunicação entre o corpo celular e o órgão alvo se dá por meio de um sistema de transporte axonal anterógrado e retrógrado. O transporte anterógrado pode ser rápido, que transporta neurotransmissores, ou lento, que transporta proteínas. O sistema retrógrado recicla neurotransmissores e transporta fatores neurotróficos para o corpo celular (Dagum, 1998).

2.1.3 CLASSIFICAÇÃO DA LESÃO DO NERVO PERIFÉRICO

Seddon classificou as lesões nervosas periféricas em três tipos: neuropraxia, caracterizada por um bloqueio temporário da condução nervosa; axoniotmese, caracterizada por um bloqueio da condução nervosa devido a perda de continuidade do axônio, com preservação da

membrana epineural; e neurotmese, quando o bloqueio da condução nervosa ocorre por uma perda da continuidade do nervo, sendo esta a forma mais grave de lesão (Seddon, 1975).

Posteriormente, Sunderland classificou as lesões nervosas em cinco categorias, de acordo com sua gravidade. O primeiro grau é similar à neuropraxia de Seddon; o segundo grau equivale a axonotmese; o terceiro grau é uma lesão parcial do endoneuro (esta categoria está entre axonotmese e neurotmese de Seddon); o quarto e quinto graus correspondem a neurotmese de Seddon. No quarto grau todas as porções do nervo são rompidas exceto o epineuro. No quinto grau ocorre completa lesão do nervo (Sunderland, 1978).

2.1.4 A LESÃO E A REGENERAÇÃO DO NERVO PERIFÉRICO

Após a lesão do nervo ocorre uma reação inflamatória local como a de outros tecidos (Richardson et al.,1994; Jovanovanesic et al., 1995). O extravasamento de plasma sanguíneo precede a formação de uma matriz entre os dois segmentos, composta por fibrina e fibronectina, que fornecerá o substrato para a migração celular e dos novos prolongamentos axonais (Fields et al.,1989; Mathews et al., 1995). O local é rapidamente invadido por macrófagos (Perry et al., 1987). Ocorre a proliferação de fibroblastos, células endoteliais e células de Schwann nos cotos proximal e distal. Por meio da matriz de fibrina, as células migram para o espaço intersegmentar (Williams et al., 1983). Os fibroblastos iniciam a síntese de colágeno e, juntamente com as células de Schwann, constituem uma ponte intersegmentar que contém capilares, fibras colágenas e macrófagos (Lundborg, 1988).

À resposta homeostática inicial à lesão do nervo, seguem-se a ativação de células histiocíticas e a migração de macrófagos para a região da lesão (Wong; Crumley, 1995).

A secção de um nervo periférico desencadeia modificações no corpo celular, no segmento proximal do nervo, no local da lesão, no segmento distal e nas terminações da placa neuromuscular e do receptor sensorial (da-Silva, 1995).

A extremidade proximal do axônio dilata-se pelo acúmulo de estruturas como retículo endoplasmático liso, mitocôndrias e microtúbulos (Fawcett et al., 1990), originando um grande número de finos prolongamentos ou neuritos (Cajal, 1991). As extremidades desses novos prolongamentos apresentam-se intumescidas e são chamadas de cones de crescimento que contém filopódios em sua superfície. A função dessas estruturas (os filopódios) é a de

explorar o microambiente intersegmentar por adesão a estruturas do substrato, direcionando desta forma o crescimento axonal (Lundborg, 1988).

O corpo celular sofre alterações determinantes nas primeiras horas após a lesão neural: cromatólise (ingurgitamento e arredondamento da célula), degeneração da substância de Nissel e migração do núcleo do centro para a periferia. Da mesma maneira, são observadas modificações no metabolismo protéico, como o aumento da produção de RNA, para que componentes necessários à regeneração axonal (como a tubulina) sejam produzidos em maior quantidade (Liabotis et al., 1995). Em contrapartida, há um decréscimo na síntese das substâncias relacionadas à transmissão sináptica, uma vez que a prioridade se encontra na reparação do citoesqueleto (Dellon; Mackinnon, 1988).

O segmento proximal do nervo sofre degeneração (idêntica à degeneração walleriana que ocorre no segmento distal, porém chamada de "degeneração traumática") numa distância variável, de acordo com a severidade da lesão (Waller, 1850). Ela pode estender-se por mais de um nódulo de Ranvier e, dependendo da proximidade da lesão com o corpo celular, poderá ocorrer morte de alguns neurônios (Horch, 1978; Kristensson, 1981; McCarthy, 1990).

A princípio, os neuritos contêm apenas fibras amielínicas, as quais posteriormente se tornam mielínicas. Estas fibras, com a evolução do processo de regeneração diminuem em quantidade, uma vez que sobrevivem apenas as que estabelecem conexão com o coto distal (Sanders; Yoltng, 1946). As fibras seguem pelo interior dos tubos endoneurais na interface entre a lâmina basal e a membrana plasmática das células de Schwann, chegando aos territórios periféricos (Martini et al., 1988; Kuffer, 1994). Por todo o trajeto, os axônios são envolvidos pelo citoplasma das células de Schwann (Son et al., 1995).

Na parte distal de cada broto axonal há um cone de crescimento, que consiste em pseudópodes, ricos em actina, os quais são atraídos basicamente por fibronectina e laminina, componentes da lâmina basal das células de Schwann. Os pseudópodes vão aderir-se quando encontrarem um meio apropriado, levando consigo o cone de crescimento (Yamada et al., 1971; Letourneau, 1975; Letourneau, 1978). Quanto mais apropriado for o substrato, maior o número de axônios que vai surgir de uma única fibra neural (Letourneau, 1983; Letourneau, 1986). Esse fenômeno é denominado neurotropismo (Mackinnon et al., 1986; Lundborg et al., 1988).

As unidades de regeneração, alcançando o nervo distal e, por conseguinte, os receptores finais, levarão à recuperação funcional. Caso contrário, será formado um neuroma, que representa a perda de função e poderá causar dor.

Na degeneração walleriana, o segmento distal do axônio degenera lentamente, a bainha de mielina se desintegra, ao mesmo tempo em que as células de Schwann se proliferam e formam linhas longitudinais dentro dos tubos endoneurais, denominadas bandas de Büngner.. As células de Schwann que se proliferam dentro do nervo são essenciais à regeneração (Millesi 1972; Millesi, 1990), devido às suas propriedades fagocíticas e ao fato de serem fonte de substâncias neurotróficas. Além das substâncias neurotróficas, as células de Schwann também são capazes de produzir moléculas extracelulares, como laminina e colágeno tipo IV (Hoke, 2006)

Os macrófagos fagocitam debris celulares e são responsáveis pela degeneração do axônio distal (Perry; Brown, 1992; Podhanjsky; Myers, 1993; Wong; Crumley, 1995). Embora esta observação tenha sido feita pela primeira vez no início do século XX (Cajal, 1991), ela só foi confirmada em 1984 (Beuche; Friede, 1984). Além de seu papel fagocítico, os macrófagos possuem outras funções. Eles secretam substâncias que auxiliam na proliferação das células de Schwann junto ao sítio de lesão, assim como substâncias mitogênicas e fatores de crescimento, tais como o NGF ("nerve growth factor"), IGF ("insulin-like growth factor"), PDGF ("platelet-derived growth factor") e apolipoproteína-E, os quais podem ser importantes no alongamento axonal (Ignatius et al., 1987) e na remielinização (Boyles et al., 1989).

Duas semanas após a lesão, observa-se total perda da estrutura anatômica, com a presença de debris de mielina e células de Schwann em proliferação. Após remoção do material fagocitado os macrófagos retornam aos capilares. As células de Schwann, por meio de interdigitação de seus citoplasmas, formarão cordões lineares denominados "bandas de Bungner" ou colunas de células de Schwann, que são importantes guias para o brotamento axonal durante a reinervação (Burnett; Zager, 2004). Após quatro semanas, já há algum grau de reneurotização e mielinização, assim como a reestruturação fascicular das unidades em regeneração, permanecendo apenas pequena quantidade de debris de mielina no nervo. A distância internodal curta é característica do nervo em regeneração. Isto ocorre em razão do grande número de células de Schwann vistas em cortes longitudinais. A distribuição dos diâmetros da bainha de mielina, que normalmente é bimodal, passa a ser monomodal. Os brotos axonais vão se regenerar ao longo do segmento distal na velocidade de 1 a 4 mm/dia (Bassett et al., 1959).

As células de Schwann têm influência decisiva na regeneração neural do sistema nervoso periférico (Bunge et al., 1980). Funcionam como condutos físicos que guiam os axônios aos seus órgãos-alvo, além de secretarem várias proteínas extracelulares que promovem o

crescimento axonal. No nervo lesado, as células de Schwann são ativadas e participam da ação fagocítica dos macrófagos no segmento distal do nervo (Mengs; Stotzen, 1987).

Durante a regeneração neural, o transporte axonal é mantido, sendo responsável pela transferência de elementos componentes do citoesqueleto do corpo celular ao axônio distal (Wong; Crumley, 1995).

Atualmente está bem estabelecido que existem os transportes rápido e lento na direção próximo-distal ou anterógrada, e o transporte rápido na direção disto-proximal ou retrógrada (Ochs, 1981; Smith; Kornblit, 1982).

O transporte axonal lento anterógrado facilita o movimento de componentes do citoesqueleto, tais como actina, tubulina e neurofilamentos na velocidade de 1 a 6 mm/dia (Lasek et al., 1981). Como conseqüência, a velocidade do transporte axonal lento correlaciona-se com a velocidade de regeneração neural (Maier; McQuarrie, 1990).

Materiais que têm um papel funcional nas terminações neurais (neurotransmissores) ou na reconstituição de membrana plasmática (lípides ou glicoproteínas) movem-se por meio do transporte rápido, numa taxa de 410 mm/dia (Droz et al., 1975). A taxa de transporte retrógrado é constante, em torno de 240 mm/dia (por vesículas recicladas); esse transporte serve para controlar o nível de atividade do corpo celular por um mecanismo de retroalimentação negativa (Lubiska; Niemierko, 1971).

O transporte axonal também se correlaciona com a degeneração neural. A interrupção da continuidade do axônio impede o transporte axonal, determinando a perda da transmissão sináptica (Wong, 1995). Tal transmissão cessa horas após a lesão, de forma que, quanto mais próxima for a lesão da sinapse, mais rápido a falência sináptica vai se instalar. Um axônio longo lesado em sua porção proximal pode manter a transmissão sináptica por dias (Wong, 1995).

Após a denervação, as fibras musculares caminham para um processo de atrofia, a qual se torna aparente algumas semanas após a lesão. O aumento do influxo de cálcio no músculo causa perda das proteínas metabólicas e contráteis, caracterizando a atrofia muscular (Lieber, 2002). Histologicamente, as fibras musculares atróficas ficam mais ingurgitadas com o núcleo centralizado; o sinal patognomônico de atrofia neurogênica é a presença de células em alvo (Cancilla, 1984).

A parte pós-sináptica da placa muscular não se altera com a denervação (as pregas sinápticas permanecem até após um ano), porém os receptores de acetilcolina se tornam mais sensíveis (Gorio; Carmignoto, 1981). É possível reinervar um músculo, simplesmente

implantando nele um nervo motor (neurotização), porém o resultado funcional não se assemelha ao que se obtém fazendo-se um reparo ou enxerto de seu próprio nervo motor (Mcnamara et al., 1987).

Os fatores tróficos liberados pelo músculo influenciam muito a regeneração. Se uma fibra sensitiva for implantada em um músculo denervado, os axônios vão brotar e migrar para dentro do músculo; se, porém, o músculo estiver inervado, o crescimento axonal será inibido quase que completamente (Karpati et al., 1981; Mackinnon et al., 1985). Após 12 e 24 meses de denervação, as fibras motoras fibrosam, limitando a recuperação funcional (Levi-Montalcini; Hamburger, 1951; Oester; Davis, 1956). Salonen et al. (1987) observaram que a lesão do nervo isquiático causa alterações fibróticas no músculo esquelético, com aumento do colágeno tipo I e III, sendo mais pronunciado o aumento do colágeno tipo I. Como o colágeno tipo I é mais rígido, seu aumento expressivo poderia levar à perda da elasticidade muscular, prejudicando a função no caso de reinervação (Fernandes et al., 2005).

Os receptores sensoriais de pele, após denervação, sofrem mudanças progressivas. Os componentes não-nervosos sobrevivem por um longo período de tempo, podendo ser reinervados após anos, com ótima recuperação de sensibilidade; a função sensitiva (discriminação de dois pontos) começa a decair após seis meses de denervação (Kredel; Evans, 1933; Davis, 1934).

Nos últimos anos, tem sido estabelecido por muitos autores o conceito de que os axônios em regeneração necessitam de algumas substâncias específicas, às quais eles possam se ligar a fim de avançarem o crescimento em qualquer tipo de condutor (Ide et al., 1983; Bignami et al., 1984; Fawcet; Keynes, 1986). Este novo conceito tem estimulado novas pesquisas nesta área.

2.2 SUBSTITUTOS DE NERVO E CÂMARAS DE TUBULIZAÇÃO

2.2.1 REVISÃO HISTÓRICA DO REPARO DE NERVO

Os estudos sobre as perdas extensas de tecido neural e sobre a necessidade de pontes entre os cotos proximais e distais para permitir a sua regeneração datam da segunda metade

do século XIX. Em 1873, Heuter fez a primeira publicação sobre neurorrafia em lesões neurais, e Albert, em 1878, realizou a primeira experiência clínica de enxertia de nervo. Glück, em 1880, descreveu a primeira anastomose com a utilização de enxerto, quando interpôs ossos descalcificados para a regeneração axonal. A partir desse momento, numerosos tipos de materiais foram utilizados para a reconstrução e restabelecimento funcional de nervos periféricos: veias, artérias, metais, silicone e outros materiais sintéticos e biológicos.

Em 1901, Lotheissen descreveu o uso de técnica de tubulização com gelatina como guia axonal. Em 1904, Foramitti relatou uma regeneração neural utilizando enxerto arterial. Em 1909, Wrede realizou-a por meio de enxerto venoso. Em 1915, Kirk e Lewis confeccionaram tubo de fáscia para conduzir a regeneração neural. Em 1932, Ballance e Duel relataram a tubulização de trompa de Falópio para regeneração de nervo facial. Em 1941, Swan utilizou enxerto venoso na correção de lesão de nervo ulnar em humano. Em 1943, Weiss usou tubos de artérias dissecadas para guiar a regeneração neural. Durante a Segunda Grande Guerra foram utilizadas folhas de Tantálio para a reconstrução dos defeitos neurais. Inicialmente, os resultados foram encorajadores, porém se observou que o metal fragmentava-se causando fibrose, necessitando a retirada do material (Field et al., 1989).

Como os resultados obtidos foram pobres, estudos para a compreensão da fisiologia e anatomia de nervos periféricos passaram a ser realizados. Sunderland (1945) contribuiu de forma importante para melhorar os resultados das neurorrafias.

Highet e Sanders procuraram estabelecer a importância da eliminação da tensão em reparação de nervo periférico, seguidos por outros autores com os mesmos resultados (Denny-Brown e Doherty, 1945; Salvi, 1973; Terzis et al., 1975). A importância de um conduto que unisse o coto proximal e o distal de grandes lesões neurais tornava a sua procura cada vez mais necessária.

A Seddon, em 1947, é creditada a introdução do uso de enxerto de nervo em lesões extensas, em que a simples neurorrafia ocasionaria uma anastomose sob tensão, e conseqüentemente, maus resultados. Este conceito foi, em seguida, ampliado na forma de enxertos vascularizados (Strange, 1947).

Ao chegar nos anos 1960, a introdução da magnificação da visão intra-operatória por meio de lupas e microscópios na reparação de nervos periféricos levou a uma significativa melhora nos resultados (Smith, 1964; Gabrielson; Stenstrom, 1966; Wise et al., 1969; Stancic et al., 1998) e abriu um campo para novos estudos.

2.2.2 CÂMARAS DE TUBULIZAÇÃO

A inexistência de materiais de suturas adequados que fossem comparados à auto-enxertia de nervo levou ao teste de vários tipos de câmaras de tubulização (Costa, 2001). Essa técnica, também chamada entubulação, é um procedimento cirúrgico em que os cotos nervosos seccionados são introduzidos e fixados dentro de uma prótese tubular, objetivando propiciar um ambiente favorável à regeneração. Proporciona, ainda, o direcionamento do crescimento nervoso das extremidades rompidas ou seccionadas (Oliveira et al., 2004; Ichihara et al., 2008).

Em 1955, Garrity relatou o uso de tubos plásticos como conduítes para regeneração neural. Bassett, em 1959, relatou a regeneração neural por meio de tubos amnióticos.

Em 1968, Midgley e Woolhouse utilizaram tubos de silicone com parede ultra-fina. Acreditavam que o tubo prevenia o escape axonal e direcionava o crescimento axonal em direção longitudinal, evitando a formação de tecido cicatricial ao redor do nervo em regeneração.

Mais recentemente, em 1981 e 1982, Lundborg et al. desenvolveram novos estudos com a utilização de tubos sintéticos não-absorvíveis (câmaras pré-fabricadas de silicone revestidas de mesotélio), nos quais ocorria regeneração neural, comprovando o tropismo do crescimento axonal. Posteriormente, Merle et al. relataram três casos clínicos com tubo de silicone. Os pacientes evoluíram com piora da função neural por compressão, o que obrigou a retirada cirúrgica dos tubos após dois anos da reconstrução (Merle et al., 1989).

Tornou-se evidente que o tipo de material teria influência no reparo neural. Substitutos de nervo não absorvíveis permanecem no local levando a uma reação do tipo corpo-estranho e formação de tecido cicatricial, o que dificulta a regeneração neural e a recuperação funcional (Mackinnon et al., 1984; Merle et al., 1989).

A alternativa, um substituto absorvível, tem o mesmo objetivo de unir os cotos neurais proximal e distal e auxiliar o crescimento axonal. Entretanto, ocorre absorção de forma gradual, tornando a reação do tipo corpo-estranho menor. É essencial conhecer as propriedades dos materiais: tempo de absorção, tensão do material e toxicidade (Costa, 2000).

Em 1982, Brunelli et al. demonstraram a possibilidade de completa regeneração neural no interior de enxertos autólogos de veia em defeitos menores que 1 cm e, posteriormente, em 1987, demonstraram a atração quimiotática seletiva para fibras sensitivas e motoras por meio

de enxerto de veia em defeitos menores que 1 cm. A quimiotaxia seletiva foi posteriormente reproduzida por Ochi et al. (1991) e Maki (1991).

Em 1983, Ide et al. relataram a possibilidade de se usar uma fita circular de membrana basal de músculo esquelético para guiar a regeneração neural, hipótese já sugerida por Sanes et al. em 1978. Muitos outros pesquisadores continuaram os estudos em condutores musculares, usando fibras íntegras ou degeneradas (Glasby et al., 1986; Jimming et al., 1986; Fawcet; Keynes, 1986; Davies, 1987; Gattuso et al., 1988).

De uma maneira não rotineira no uso de câmaras de tubulização, Politis et al. (1988) incorporaram um dispositivo produtor de corrente elétrica em um neurotubo e demonstraram que a aplicação de um campo de corrente elétrica melhora a regeneração neural. Embora há muito se tenha conhecimento de que campos elétricos "in vitro" orientam e aceleram o crescimento de nervos (Jaffe, 1979; Patel; Poo, 1982), esse foi o primeiro estudo sobre o efeito de campos bem orientados e localmente aplicados em um modelo cirúrgico de lesão neural. Apesar de este dispositivo ter promovido crescimento em termos histológicos, a sua eficácia funcional ainda não foi comprovada.

Walton et al., em 1989, descreveram estudos com o uso de enxertos de veia no reparo de lesões de nervos digitais comparáveis aos controles (enxertos de nervo), havendo resultados superiores aos controles em intervalos de até 10 mm (Chiu et al., 1982; Rice; Berstein, 1984). Essa técnica apresenta a desvantagem de ser mais susceptível ao colapso das paredes do vaso.

Estudos mais atuais têm sido realizados na tentativa de desenvolvimento de tubos sintéticos reabsorvíveis, entre eles, os de poliglactina (Molander et al., 1982; Molander et al., 1983; Costa, 2001) e diferentes tipos de ácido hialurônico (Brunelli, 1991).

A regeneração neural no interior de tubos de poliglactina foi relatada em 1990 por Mackinnon e Dellon e por Costa et al. em 2006. Hentz et al., em 1991, apresentaram um estudo comparativo entre a sutura primária e a tubulização fascicular com tubos de ácido poliglicólico, concluindo não haver diferenças significativas entre os grupos. A associação do tubo de ácido poliglicólico foi feita com FK506, não havendo diferenças significativas com a auto-enxertia (Costa et al., 2006).

Keeley, em 1991, realizou estudo com tubos de carbonato de trimetileno glicólico e, em 1993, Robinson et al. apresentaram bons resultados com uma prótese de poliuretano biodegradável contendo ACTH4-9.

Em 1999, Hazari et al., realizaram estudo experimental em ratos com um tubo de poli-3-hidroxibutirato (PHB); no entanto, obtiveram resultados piores se comparados aos do auto-enxerto, relacionando-os com a falta de propriedades celulares do mesmo.

Brunelli et al., em 1993, realizaram estudo com condutor venoso preenchido com músculo fresco autógeno e demonstraram qualidade superior dos resultados para distâncias até o dobro dos condutores preenchidos em relação aos tubos vazios.

Recentemente, alguns autores mostraram experimentalmente vantagens do uso de veia invertida (ao avesso) em relação ao enxerto tradicional de veia (Wang et al., 1993) e também quando comparado com os tradicionais enxertos de nervo (Wang et al., 1995). Segundo estes trabalhos, os enxertos de veia invertida possuem algumas vantagens teóricas. Foi demonstrado que colágeno e laminina promovem a regeneração neural (Colin; Donoff, 1984; Lander et al., 1985; Valentini et al., 1987; Eppley; Delfino, 1988; Muller, 1988; Takahashi et al., 1988; Ide et al., 1990; Bryan et al., 1993; Giorgio et al., 1993). A parede da veia é composta de três camadas: a camada endotelial contém uma lâmina basal rica em laminina, a camada média é composta de músculo que também é rica em laminina e a camada adventícia, rica em colágeno. Invertendo a orientação normal da veia, ocorre uma melhor exposição dos axônios ao colágeno existente na camada adventícia. Além disso, a camada adventícia posicionada internamente previne com maior eficiência o colapso da veia (Mattar et al., 1990; Wang et al., 1993), principal fator que prejudicaria sua utilização (Walton et al., 1989; Chiu; Strauch, 1990; Tang et al., 1993).

Resultados semelhantes foram encontrados com artérias invertidas (Rodrigues; Silva, 2001). Entretanto, a parede das artérias é mais rígida que a das veias, levando à maior compressão no nervo e hipóxia, impedindo a regeneração (Causey; Palmer, 1949; Barcelos et al., 2003). O tubo de veia quando comparado ao arterial apresenta uma melhor organização das fibras axonais (Barcelos et al., 2003).

O politetrafluoroetileno (PTFE) foi utilizado clinicamente por Stanec para reconstrução de defeitos de até 4 cm com boa recuperação motora e sensitiva (Stanec, 1998)

Em 1999, Braga-Silva relatou 26 casos de pacientes que foram submetidos à reconstrução de nervos das extremidades superiores com tubos de silicone em defeitos de até 5 cm de comprimento. Na maioria dos casos a regeneração foi satisfatória, mas sete casos foram reoperados para retirada dos tubos.

No ano de 2000, Kitahara et al. demonstraram, em estudo experimental em gatos, resultados semelhantes aos do auto-enxerto com a utilização do tubo de colágeno obtido de pele suína, sugerindo a possibilidade de um reparo alternativo de lesões neurais de até 2 cm.

Em 2001, Hadlock demonstrou a possibilidade da reconstrução de nervos em ratos pela confecção de tubos constituídos de monocamadas de células de Schwann em defeitos de 7 mm. O mecanismo de auxílio das células de Schwann na neuroregeneração permanece pouco elucidado. Acredita-se que estas células elaboram substâncias neurotróficas após a lesão como o NGF e outras proteínas que têm efeito sobre o cone de crescimento, como, por exemplo, a integrina (Scarpeni et al., 1993).

Pacientes adultos submetidos à reconstrução com sutura borda-borda e à utilização de enxertos de nervos obtiveram resultados considerados excelentes em uma taxa que variou de 0 à 69% (Schlosshauer et al., 2006). A necessidade de que se melhore essa taxa impulsionou a medicina no sentido de se desenvolver novas técnicas, determinantes na eventual melhora da função (De Medinaceli, 1989). O aprimoramento da utilização de tubos é um método que potencialmente pode melhorar os resultados funcionais.

Os tubos apresentam quatro pontos de melhora em potencial:

Primeiro, o resultado de inúmeros estudos sugere que os axônios em regeneração são capazes de se alinhar como resultado da ação de fatores neurotrópicos e neurotróficos (Weber et al., 1996; Mackinnon et al., 1986). Dessa forma, o crescimento do nervo confinado ao tubo, teoricamente permite que esses fatores de crescimento atuem de maneira mais concentrada, de modo a levar a um maior alinhamento entre os cotos proximais e distais, quando comparado com o que pode ser conseguido utilizando-se técnicas visuais (sutura borda-borda ou enxertia) para reparo de lesões neurais (Koerber et al., 1978).

Segundo, a utilização de tubos elimina a necessidade de enxertia de pequenos enxertos de nervo (Dellon; Mackinnon, 1988). O sural é o nervo mais comumente retirado como doador para enxertia, no entanto, o seu uso não é feito sem morbidade. Staniforth e Fisher (1978) demonstraram em seu estudo, que 44% de seus pacientes queixavam-se da perda de sensibilidade da parte lateral do pé e tornozelo, enquanto 42% de seus pacientes reclamavam de parestesia na panturrilha e 16% de dor intensa nessa região. Ortiguela et al. (1987) reportaram que 6,1% dos pacientes apresentaram sintomas relacionados com a presença de neuromas na perna doadora e 9,1% dos pacientes não ficaram satisfeitos com a alteração da sensibilidade no pé. Rappaport et al. (1993) mostraram que 10% dos pacientes que retiraram o sural como enxerto de nervo evoluíram com infecção na área doadora, 12% apresentaram

cicatrização retardada e 5% dor crônica nas áreas em que o sural é responsável pela sensibilidade; tais autores observaram um total de 27% de taxa de complicações. Na literatura, outros autores, em seus estudos, demonstraram a incidência de dor considerável e parestesias que variavam de 10 a 21% (Dyck; Lofgren, 1968; Poburski et al., 1985; Perry; Bril, 1994).

Terceiro, como o tubo pode ser utilizado como alternativa ao enxerto de nervo para correção de pequenos defeitos, o cirurgião pode debridar, de maneira mais intensa, as bordas do coto proximal e distal, para diminuir a formação de cicatrizes indesejáveis e assim promover a melhora na função. Um dos motivos do insucesso no tratamento de lesões neurais é a falha do cirurgião em ressecar menor quantidade de tecido das extremidades para que se possa facilitar a reconstrução (Dellon, 1995). Esse fato força o axônio a se regenerar através de cicatrizes levando a um decréscimo de sua função. Em contrapartida, caso o cirurgião opte pela não realização do enxerto, mesmo com a presença de perda de substância neural, a sutura será realizada sob tensão, o que diminui a regeneração axonal (Terzis et al. 1975; Millesi, 1981).

Quarto, o melhor confinamento das fibras em regeneração, a redução da reação inflamatória e da formação de tecido cicatricial no local de reparo, propicia, teoricamente, uma maior facilidade de conexão entre os cotos do nervo seccionado e, conseqüentemente, uma melhoria na função (Dellon; Mackinnon, 1988; Pham et al., 1991).

O conceito de câmara teve seu renascimento há aproximadamente duas décadas, a partir da demonstração de que um nervo era capaz de se reconstituir a distâncias consideravelmente grandes por meio de um tubo mesotelial (Keeley et al., 1993), e de que um tubo de silicone, quando interposto entre as extremidades da lesão, poderia ser usado para coletar fatores neurotróficos sintetizados em ambos os segmentos do nervo (Brunelli et al., 1993). A câmara mostrou ser uma ferramenta excelente para o estudo dos fenômenos celulares e bioquímicos envolvidos na regeneração neural (Swan, 1941; Robinson et al., 1993).

O processo de regeneração ao longo desses tubos começa com a exsudação de um líquido acelular no interior da câmara, formando uma matriz sobre a qual células de Schwann, fibroblastos e capilares crescem para criar um novo tronco com uma aparência semelhante ao normal. O grau de exsudação, de difusão de fatores de crescimento e nutrientes é limitado pela permeabilidade do material do qual o tubo é composto (Costa, 2001).

Parece que os axônios são capazes de se alinhar em resposta a fatores neurotrópicos quando no interior de tubos e crescerem para preencher o espaço entre o coto proximal e distal. Estes fatos sugerem que a utilização de tubos poderia melhorar os resultados quando

comparamos à sutura borda-borda ou à enxertia de nervo. A regeneração por meio de tubos já foi demonstrada em vários tipos de modelos animais (Chiu et al., 1982; Lundborg et al., 1982; Molander et al., 1982; Colin; Donoff, 1984).

Estudos nessa linha têm envolvido materiais biológicos como tubos mesoteliais (Bignami et al., 1984; Brunelli et al., 1993), tubos amnióticos (Mohammad et al., 2000), vasos (veia, veia invertida, veia associada ao músculo)(Ballance; Duel, 1932; Fawcet; Keynes, 1986), ou materiais não-biológicos de natureza não-reabsorvível - politetrafluoroetileno-Gore-Tex (Garrity, 1955); silicone (Ashur et al., 1987; Madison et al., 1988; Spector et al., 1991) ou reabsorvível - poligalactina (Fields, 1989; Molander et al., 1983; Seckel et al., 1984), já citados anteriormente.

Os tubos sintéticos, compostos de materiais absorvíveis, têm mostrado melhores resultados funcionais tardios, quando comparados aos tubos de material não-absorvível (Madison, 1987; Nyilas et al., 1983).

Mackinon e Dellon (1990) foram os primeiros a estudar a regeneração em macacos com a utilização de tubos absorvíveis de vários tamanhos , comparando resultados eletrofisiológicos da utilização de enxertos e tubos de ácido poliglicólico (Dellon; Mackinnon, 1988). O estudo demonstrou que a regeneração periférica do primata pode ser conseguida por meio da utilização de tubos apropriados em defeitos de até 3 cm.

Estudos recentes estabeleceram o tubo de ácido poliglicólico (tAPG), material artificial absorvível, como alternativa para enxertia de nervo (Rosen et al., 1983; Dellon; Mackinnon, 1988; Mackinnon; Dellon, 1990; Pham et al., 1991).

Existem estudos convincentes que desencorajam o uso de tubos não-absorvíveis, porém, os estudos a respeito do uso de tubos de silicone continuam (Ashur et al., 1987; Madison et al., 1988; Spector et al., 1991; Braga-Silva, 1999).

O tubo de silicone, utilizado em muitos estudos, tem como resultado de sua permanência e tubulização por longos períodos de tempo, uma compressão localizada, com conseqüente diminuição da regeneração axonal (Mackinnon et al., 1984; Mackinnon et al. 1985; Mackinnon; Dellon, 1986).

A tubulização desperta grande interesse no âmbito experimental, devido ao fato de permitir a retirada de amostras de axônios em regeneração e possibilitar a introdução de fatores neurotróficos e outros adjuvantes em altas concentrações no sítio de lesão. Este fato é ilustrado pelos estudos de Chen et al. (1989) e Rich et al. (1989), que demonstraram uma taxa

de regeneração aumentada em animais, nos quais foi introduzido NGF no interior da câmara de tubulização.

As características atribuídas aos tubos permitem o desenvolvimento de um grande número de pesquisas nesta área, objetivando a obtenção de resultados melhores quando da lesão neural e a diminuição do número de seqüelas observadas.

2.2.3 INOVAÇÕES

Sabe-se que o reparo tecidual requer uma complexa interação entre células, matriz extracelular e fatores tróficos, sendo todos importantes elementos envolvidos na regeneração nervosa. Consequentemente, a terapia celular e a engenharia de tecidos vêm recebendo grande atenção nas últimas décadas, e são amplamente utilizadas em diferentes áreas (Sebben et al., 2011).

As células de Schwann autólogas são comumente utilizadas na regeneração nervosa. A adição de células de Schwann em tubos sintéticos auxilia a regeneração em defeitos de nervo, mas apresenta uma recuperação inferior quando comparado ao enxerto autólogo (Sinis et al., 2007; Sebben et al.,2011).

As células-tronco têm sido estudadas por muitos pesquisadores (Mimura et al., 2004; di Summa et al., 2010; Walsh; Midha, 2009). As células-tronco embrionárias, assim como as obtidas a partir de tecido cerebral adulto, são capazes de sofrer expansão e diferenciação neuronal “in vitro” e “in vivo”. Porém, a dificuldade de obtenção destas células impede seu uso clínico, o que estimulou a busca por células que sejam hábeis em diferenciar-se em linhagens neuronais (Safford et al., 2002).

Uma fonte alternativa e viável de células-tronco mesenquimais é a medula óssea. Células adultas derivadas da medula óssea são multipotentes e podem se diferenciar em linhagens de origem mesodermal (Abdallah; Kassen, 2008). Essas células também têm a capacidade de diferenciação neuronal in vitro, o que torna possível a sua utilização no reparo de nervo periférico (Keilhoff et al., 2006). A combinação de células mesenquimais da medula óssea com as técnicas de tubulização com materiais absorvíveis aumenta a regeneração nervosa e a recuperação funcional de nervo ciático em camundongos (Oliveira et al., 2010). Essas células

foram utilizadas na prática clínica em lesões de nervo ulnar associadas à técnica de tubulização apresentando resultados satisfatórios (Braga-Silva et al., 2008). Entretanto, a obtenção de células mesenquimais da medula óssea apresenta limitações. Além da obtenção dessas células ser realizada com aplicação de anestesia peridural ou geral, o procedimento é muito doloroso e a quantidade adquirida de células muitas vezes não alcança o número necessário (Xu et al., 2008).

Outra fonte de células-tronco mesenquimais é o tecido adiposo. São células com ampla disponibilidade e de fácil coleta (Gimble et al., 2007). Kingham et al. (2007) relataram que as células mesenquimais do tecido adiposo são capazes de se diferenciar em células semelhantes às células de Schwann, quando cultivadas junto a uma combinação de fatores tróficos gliais.
As células-tronco mesenquimais derivadas do tecido adiposo apresentam resultados semelhantes às derivadas da medula óssea "in vivo" (Zhang et al., 2010). Entretanto, devido à facilidade na sua coleta e abundante quantidade de células disponíveis em depósitos subcutâneos, estas são apontadas como uma melhor alternativa para a aplicação clínica (di Summa et al., 2010).

O plasma rico em plaquetas (PRP) tem sido estudado na regeneração de nervo periférico. O PRP é derivado de sangue autólogo e possui um volume de plasma com concentração plaquetária cerca de cinco vezes acima dos níveis fisiológicos (Marx, 2001). As plaquetas que constituem o PRP são capazes de liberar diversos fatores de crescimento fundamentais para a cicatrização de lesões (Thorwarth et al., 2006). Em estudos experimentais, o PRP foi utilizado em lesões de nervos periféricos, promovendo a remielinização em nervo facial (Farrag et al., 2007) e nervo ciático de ratos (Sariguney et al., 2008). Os dados na literatura sobre o efeito do PRP na regeneração de nervo periférico são escassos, o que estimula a busca por informações mais precisas sobre sua atuação.

Na década de 1980, na tentativa de diminuir a morbidade da área doadora, vários autores descreveram a reconstrução neural utilizando aloenxertos neurais, entretanto, os resultados foram limitados (Sugita et al., 2004). A ciclosporina foi utilizada para a imunossupressão, tanto em casos experimentais como clínicos (Tuma Jr., 1997; Zalewski; Gulati, 1982; Mackinnon et al., 2001). Após a suspensão da imunossupressão ocorre uma desmielinização secundária das fibras regeneradas e possivelmente uma rejeição das células de Schwann doadoras (Yu et al., 1989).

Mesmo com os resultados iniciais pouco animadores, o transplante alógeno de nervo continua sendo estudado como alternativa ao reparo neural. Vários protocolos para diminuir a

imunogenicidade têm sido propostos, podendo ser divididos em quatro categorias: 1. Métodos de pré-tratamento (preservação); 2. Método de correspondência à histocompatibilidade; 3. Imunossupressão e 4. Estratégias de indução à tolerância (Siemionow; Sonmez, 2007).

A primeira série clínica de transplante de nervo utilizou a imunossupressão pós-operatória com ciclosporina, prednisona, azatioprina e FK 506 O tratamento imunossupressor foi mantido por 18 a 26 meses. Não houve casos de rejeição nos pacientes tratados adequadamente (Mackinnon et al., 2001).

O nervo preservado em glicerol foi utilizado para a reconstrução de nervo em ratos apresentando resultados semelhantes ao auto-enxerto. Esse método torna o aloenxerto livre de sua parte celular (Lemos et al., 2008).

Aloenxerto acelulares de nervo, que contém a matriz exracelular natural sem as células nativas, são uma outra alternativa ao auto-enxerto. Essa modalidade tem sido utilizada para estudar o papel dos componentes da matriz extracelular na regeneração neural e são uma alternativa para estudos futuros (Rodriguez et al., 2000; Sem et al., 2005; Siemionow; Sonmez, 2007).

2.3 PRESERVAÇÃO DE TECIDOS EM GLICEROL

A conservação de tecidos representa um desafio ao conhecimento humano desde a antiguidade. A primeira descrição de um método de conservação ou preservação de tecidos foi por meio das técnicas artesanais egípicias de embalsamento, relatadas pelo historiador grego Heródoto de Halicarnasso em aproximadamente 450 a.C. Esse procedimento foi utilizado pelos egípcios ao longo de aproximadamente 1500 anos, com cerca de 10 milhões de cadáveres conservados (Dicolo, 1910).

Nas metodologias atuais, os tecidos humanos têm sido conservados também pelo uso do glicerol (Polge et al., 1949; Pigossi, 1967).

O glicerol (1,2,3 propanotriol), também conhecido como glicerina, é um álcool triídico de fórmula molecular $C_3H_8O_3$, líquido semi-viscoso, incolor, transparente, de leve odor, sabor adocicado, com peso molecular de 92,09. É miscível em água e álcool, sendo insolúvel em clorofórmio, éter, óleos fixos e voláteis (Bravo et al., 2000).

O glicerol foi utilizado inicialmente na preservação de peças anatômicas, tendo sido Laskowski, em 1886, o pioneiro no uso desse álcool. Na época, ele recebeu o prêmio da Academia de Ciências de Caen por tal procedimento.

Outros autores adotaram esse método, porém foi com Giacomini que se tornou mais divulgado, pois ele fez uso do glicerol para conservação de peças anatômicas do sistema nervoso (medula e encéfalo), bem como para uso complementar em refrigeração de cadáveres (Richters et al., 1997).

O glicerol a 20% foi aplicado na conservação de derme autóloga, usada como implante e não apresentou infecção (Crawford, 1957). Também foi utilizada na preservação de escleras à temperatura ambiente. Em 34 implantes, 28 não apresentaram rejeição, tornando-se nesta época, o método preconizado por conta dos bons resultados (Sabates, 1967).

Pigossi, em 1967, introduziu a conservação de tecidos com o uso de glicerol a partir de experimentos com dura-máter homóloga, armazenada à temperatura ambiente como substituto dural, tendo-a utilizado em 15 cães que tiveram boa evolução clínico-cirúrgica. Pigossi relatou neoformação vascular nos implantes, ausência de contaminação, ausência de formação de granulomas de corpo estranho e ausência de resposta imune local, sendo a dura-máter material apropriado a implantes durais, mantendo inclusive características como resistência à tração e conservação da textura (Pigossi, 1964; Pigossi, 1967; Pigossi et al., 1971; Pigossi; Marques, 1973).

O uso de dura-máter conservada em glicerol foi importante principalmente em cirurgia reconstrutora oncológica, para reparação de grandes perdas de tecido, na restauração do soalho pélvico (Cavalcanti et al., 1974), na correção de fístula jejunal recidivada (Haddad et al., 1973), no fechamento de comunicação interatrial (Stolf e Zerbini, 1972), na correção de hérnia diafragmática (Stolf e Zerbini, 1974), no tratamento de hérnias incisionais (Lex; Raia, 1970), em timpanoplastias (Minitti et al., 1968), em reparações ortopédicas (Nogueira; Pigossi, 1973), na restauração do anel diafragmático (Raia et al., 1974) e da parede torácica (Stolf, 1978) e na fabricação de válvulas cardíacas (Puig; Verginelli, 1971).

Estudos subseqüentes avaliaram a manutenção de várias propriedades imunológicas da dura-máter conservada em glicerol à temperatura ambiente (Fiolova, 1976). Foi utilizada na restauração de aorta abdominal em 19 cães, que não apresentaram estenose, trombose ou deiscência local (Castagna, 1972). Nas perfurações timpânicas em ratos apresentaram crescimento tecidual sobre os implantes (Minitti et al., 1968). E para preservar ossos e cartilagens em oito cães, sendo que somente em um espécime houve desprendimento parcial

do implante (Marques et al., 1977). Essa metodologia teve seu uso na preservação de dura-máter heteróloga obtida de porcos e aplicada em próteses valvulares (Gomes et al., 1977), bem como em substituto dural (Marques et al., 1978) e aponeurótico (Marques et al., 1979).

O uso atual de maior expressão do glicerol ocorre na preservação de pele homógena cadavérica para o uso de enxertos temporários no tratamento de queimaduras, por meio da organização e manutenção de bancos de pele e tecidos (Granger, 1981; Friedmann, 1986; Doughty et al., 1996; Hansbrough, 1992; Ghosh et al., 1997; Farrington et al., 2002).

A técnica de preservação de pele de cadáver em glicerol foi aplicada inicialmente com sucesso por Hoekstra et al. no começo dos anos 80, impulsionados pela insatisfação dos resultados obtidos com a criopreservação. Os homoenxertos de pele de doador cadáver foram usados clinicamente no Red Cross Hospital em Beverwijk (Holanda) em 1983. Seguidos relatos provenientes deste centro encorajaram e popularizaram esta metodologia em toda a Europa (Hoekstra et al., 1994).

Durante anos de desenvolvimento, as concentrações de glicerol e o período de incubação foram testados e estabelecidos empiricamente. Foi notado que altas concentrações de glicerol (85%) combinadas com curtos períodos de incubação induziam a uma rápida desidratação dos enxertos de pele homólogos, resultando em uma estrutura de aspecto semelhante a um pergaminho inadequado para o uso clínico, pela baixa resistência. Preservações iniciadas com baixas concentrações (50%) provaram ser mais adequadas.

A metodologia estabelecida pelo Banco de Pele Europeu ("Euro Skin Bank") foi realizada empiricamente, e é extensivamente utilizada por esta instituição há vários anos (Meek, 1963; Hermans, 1989; Kreis et al., 1989; Kreis et al., 1993; Schiozer et al., 1994). Neste protocolo, o material passa primeiro por uma imersão em solução de glicerol a 50% por quatro horas na temperatura ambiente, depois passa a outra solução de glicerol, a 70% por três horas a 33°C e, finalmente, numa solução de glicerol a 85% por outras três horas a 33°C. Após os três estágios, o material é estocado a 4°C.

O glicerol é capaz de desidratar o tecido, removendo a maior parte da água intracelular sem, contudo, alterar a concentração iônica das células, sendo um eficiente fixador e protetor da matriz tecidual, pois inviabiliza as células locais, porém mantém a arquitetura local (Richters, 1996).

A ausência de reações inflamatórias agudas dos implantes indica a baixa antigenicidade do transplante obtido por este meio de conservação (Richters et al., 1996; Richters et al., 2002) que possui propriedades antibactericida e antiviral (Van Baare et al., 1994; Marshall et

al., 1995; Van Baare et al., 1998), inclusive para a eliminação do vírus HIV (Cameron et al., 2000).

O glicerol também diminui severamente a antigenicidade, é de fácil manipulação e baixo custo, sendo o método ideal para instituições que não dispõem de grandes recursos (Ferreira; Herson, 2000; Herson et al., 2002).

Wolff e Dienemann (1990) compararam o uso de veias e artérias alógenas preservadas em glicerol com a liofilização para reconstrução de vasos em microcirurgia. Concluíram que os enxertos preservados em glicerol podem ser utilizados para reconstrução microvascular, entretanto, a liofilização não é um método aplicável para este fim.

Em 1993, Wolff et al. preservaram enxertos alógenos de nervo femoral em ratos, demonstrando achados encorajadores para este tipo de reconstrução.

Fahner (2004) utilizou glicerol para preservação de vasos sanguíneos preservados em ratos e avaliou a concentração do glicerol e o período de preservação de artérias aórticas, utilizando uma série de baixas concentrações (30, 50, 75%) e uma série de altas concentrações (70, 85 e 98%). Foram investigadas as alterações morfológicas e funcionais na parede desses vasos. As características biomecânicas da aorta do rato, como resistência, bem como a estrutura da matriz extracelular da mesma encontram-se preservadas. Não houve preservação de nenhum tipo celular local, o que é uma vantagem, pois as células endoteliais são as responsáveis pelo componente imunogênico do transplante arterial. Isso torna a conservação de tecido vascular em glicerol um método vantajoso em relação a outros métodos de preservação, justamente pela baixa imunogenicidade dos tecidos tratados com esta solução e conservação de propriedades mecânicas.

O Banco de Pele da Disciplina de Cirurgia Plástica e Queimaduras da Faculdade de Medicina da Universidade de São Paulo utiliza-se, de maneira empírica, a exemplo de vários outros centros de tratamento e estocagem de pele e tecidos, de uma imersão prévia de três horas em glicerol a 50%, seguida pela estocagem em glicerol a 85% em temperatura de 4°C, para pele, âmnion e cartilagem (Herson, 1986; Ferreira; Herson, 2000; Herson et al., 2002).

MÉTODOS

3. MÉTODOS

3.1 MODELO EXPERIMENTAL

Foram utilizados 24 ratos machos da raça Lewis, com peso variando de 200 g a 300 g, e idade ao redor de oito semanas. Com técnica microcirúrgica, foram criados defeitos de 5 mm nos nervos fibulares da pata direita dos animais. Os animais foram divididos em quatro grupos de seis, de acordo com o tratamento empregado para correção do defeito.

Nos animais do Grupo A (auto-enxerto), os defeitos foram corrigidos pelo reposicionamento do fragmento de nervo retirado, mantendo-se a orientação original.

Nos animais do Grupo B, foi interposto segmento de 10 mm de veia autógena coletado da veia jugular externa direita do mesmo animal. Estas veias não foram submetidas a nenhum tratamento.

Nos animais do Grupo C, foi interposto segmento de veia semelhante ao Grupo B, sendo o mesmo submetido à preservação em glicerol por um período de sete dias.

Nos animais do Grupo D, os defeitos foram corrigidos por meio de enxertos de veias alógenas extraídas de ratos da raça Sprague-Dawley e preservadas em glicerol de forma semelhante aos do Grupo C.

Os animais foram sacrificados seis semanas após a cirurgia de correção do nervo fibular para realização dos estudos histológicos. A avaliação da recuperação funcional foi feita por meio da técnica de análise dos padrões das pegadas impressas pelas patas posteriores dos ratos (“walking track analysis”), nos períodos pré-operatório, pós-operatório imediato, na terceira semana de pós-operatório e no momento do sacrifício (seis semanas) (Tabela 1).

Para a realização da pesquisa houve aprovação da Comissão de Ética para Análise de Projetos de Pesquisa do Hospital das Clínicas da Faculdade de Medicina da Universidade de São Paulo.

Tabela 1 - Caracterização dos grupos experimentais com a distribuição dos animais de acordo com o tratamento, sendo mantido o tamanho do defeito (5 mm), o período de estudo e o nervo operado

GRUPO	DEFEITO	TRATAMENTO	MOMENTO DO SACRIFÍCIO	NERVO
A n=6	5 mm	Auto-enxerto (controle)	Seis semanas	fibular
B n=6	5 mm	Veia autógena (10 mm)	Seis semanas	fibular
C n=6	5 mm	Veia autógena + glicerol (10 mm)	Seis semanas	fibular
D n=6	5 mm	Veia alógena + glicerol (10 mm)	Seis semanas	fibular

3.2 PROCEDIMENTO CIRÚRGICO

Em todos os procedimentos cirúrgicos os animais foram anestesiados utilizando-se pentobarbital sódico, na dose de 50 mg/kg por via intraperitonial (Arras et al., 2001).

Os animais dos Grupos B, C e doadores de enxertos de veia para o Grupo D (ratos Sprague-Dawley) foram posicionados em decúbito dorsal horizontal e submetidos à tricotomia da porção anterior cervical (Figura 1). Por meio de uma incisão paramediana de 2,5 cm na face anterior cervical, foi exposta a veia jugular externa direita (Figuras 2 e 3). Com o auxílio de microscópio cirúrgico Zeiss (com aumento de três vezes) e instrumental microcirúgico, foram ressecadas as veias com uma extensão de 10 mm. Os cotos distal e proximal foram ligados com fio de sutura absorvível de Vicryl 5.0 (Ethicon®). A sutura da pele foi feita com fio monofilamentar de nylon 6.0 (Ethicon®) com agulha 3/8 cortante de 13 mm.

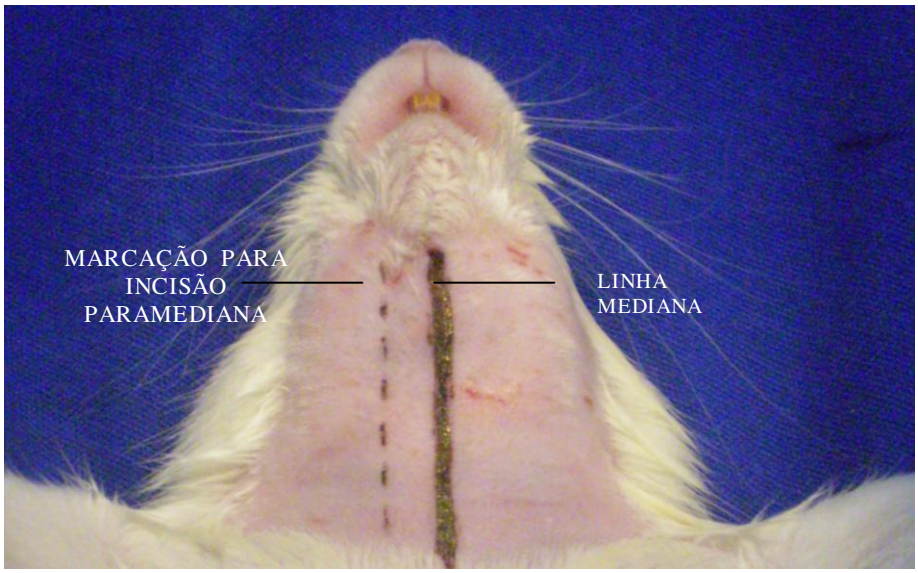

Figura 1 - Rato posicionado após realização de tricotomia cervical. Linha mediana e linha paramediana cervical para realização da abordagem cirúrgica e coleta da veia jugular externa direita (2X)

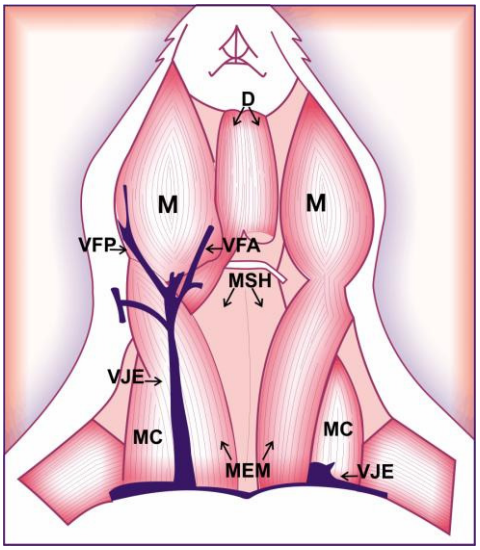

Figura 2 - Representação da dissecção da região cervical do rato. Veia jugular externa e suas relações com a musculatura cervical. M: músculo masseter; D: músculo digástrico; VJE: veia jugular externa; MSH: músculo esternohiodeo; VFP: veia facial posterior; VFA: veia facial anterior; MC: músculo clavotrapezóide; MEM: músculo esternocleidomastoideo

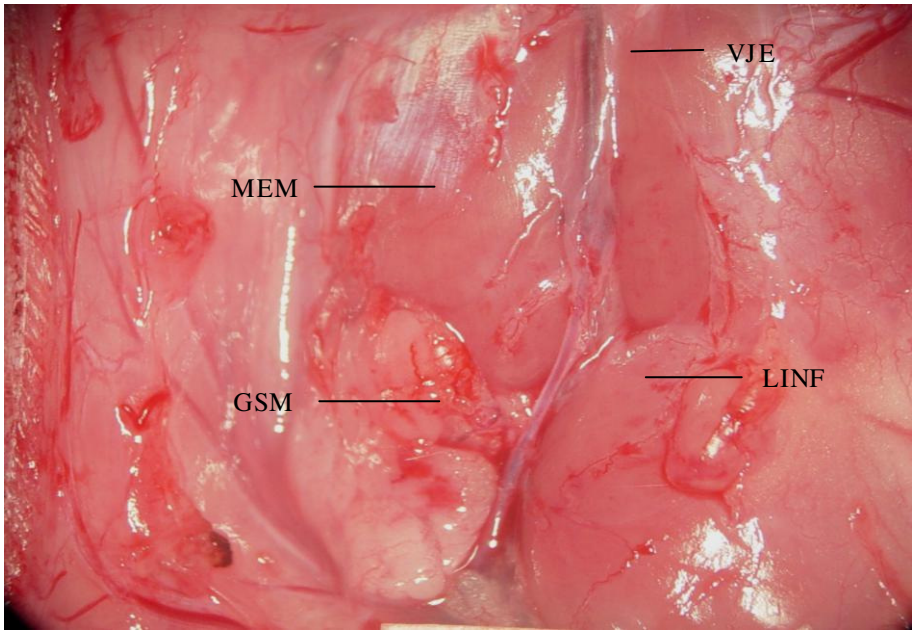

Figura 3 - Veia jugular externa direita exposta em todo o seu trajeto cervical após dissecção dos linfonodos cervicais (LINF) e da glândula submandibular (GSM). A veia jugular externa (VJE) atravessa o músculo esternocleidomastoideo (MEM) em sua porção inferior (4X)

Para a abordagem do nervo fibular os animais foram posicionados em decúbito ventral sobre uma mesa e submetidos à tricotomia da pata direita. Por meio de uma incisão na face posterior da pata direita, foi afastada a musculatura até se obter a exposição do nervo ciático em sua porção média até a porção distal de seus ramos: nervo fibular, sural e tibial (Figuras 4 e 5). Utilizando o mesmo material microcirúrgico da dissecção das veias jugulares, foram ressecados segmentos de nervo fibular, de modo a se produzir defeito de 5 mm de extensão a 5 mm distalmente da divisão do nervo ciático (Figuras 6, 7 e 8).

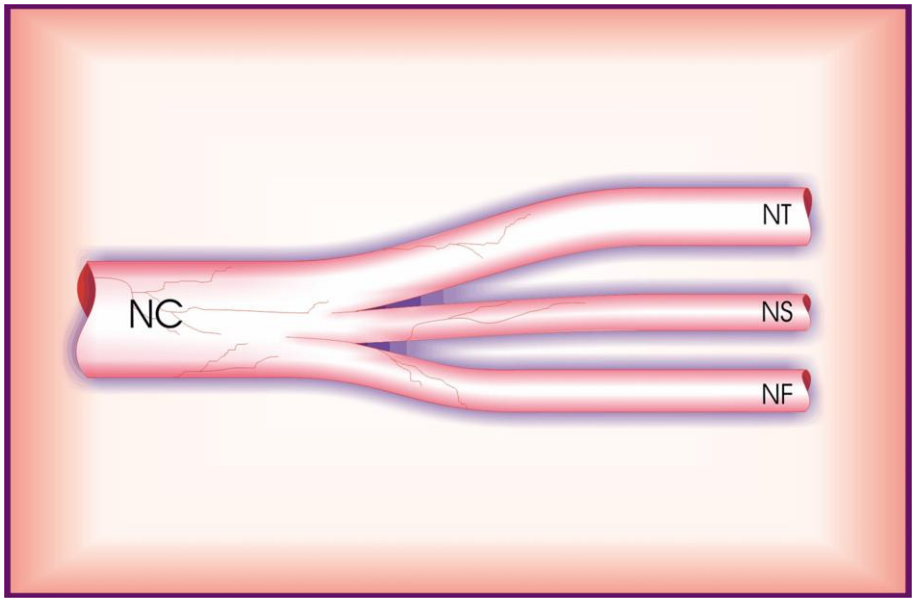

Figura 4 - Representação do nervo ciático (NC) desde sua porção média até a porção distal de seus ramos: nervos fibular (NF), sural (NS) e tibial (NT)

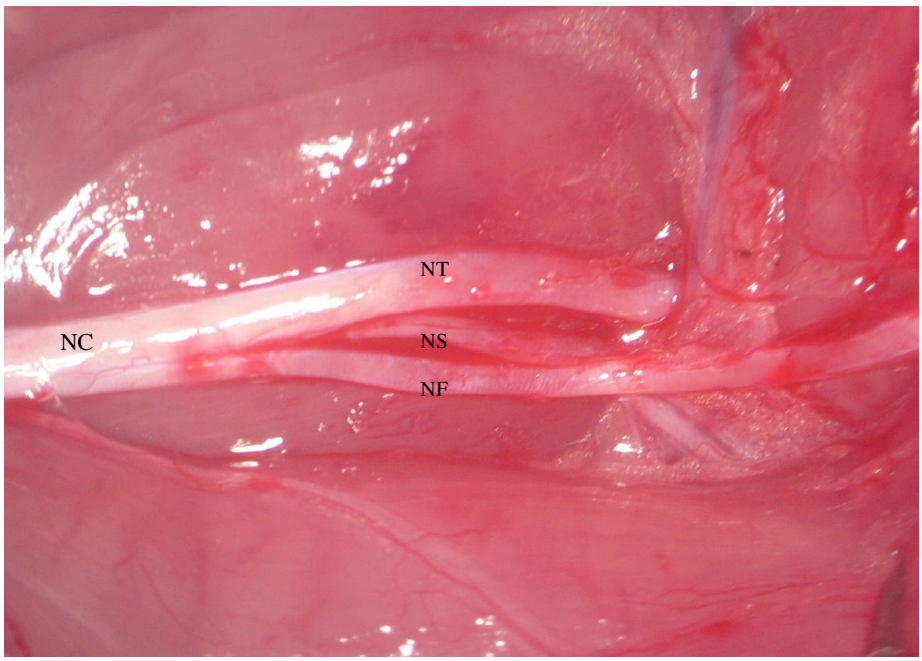

Figura 5 - Abordagem cirúrgica do nervo ciático após afastamento da musculatura. Exposição do nervo ciático (NC) em sua porção média e a divisão em seus três ramos: fibular (NF), sural (NS) e tibial (NT) (4X)

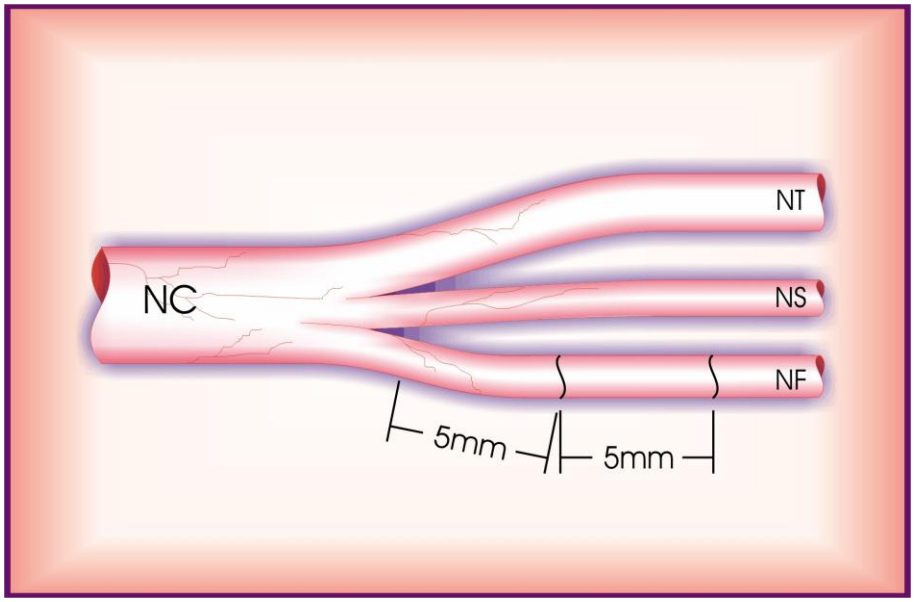

Figura 6 - Representação da padronização da ressecção do defeito do nervo fibular (NF). O defeito é realizado a 5 mm da divisão do nervo ciático (NC) tendo comprimento de 5 mm. NS: nervo sural; NT: nervo tibial

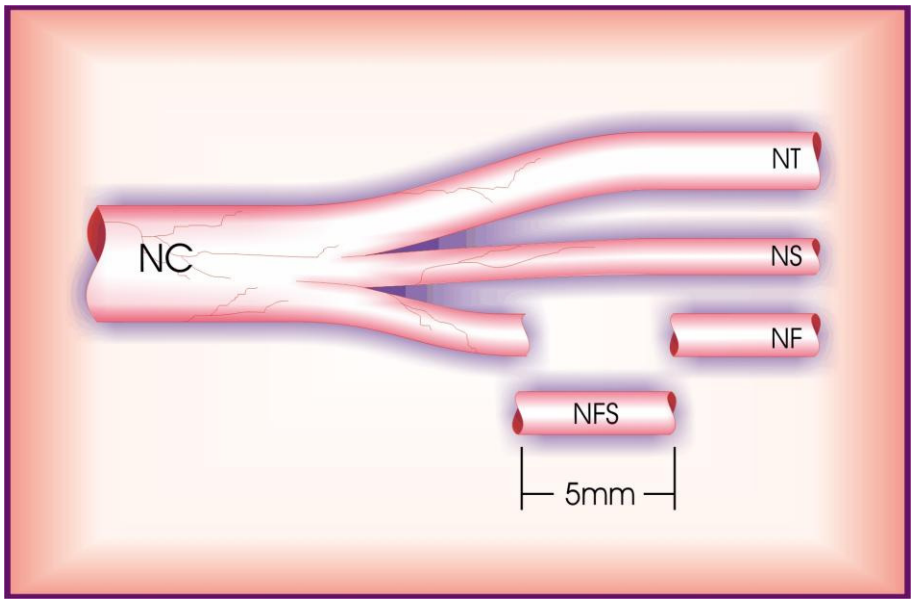

Figura 7 - Representação da retirada do enxerto de nervo fibular de 5 mm antes de seu reposicionamento. NC: nervo ciático; NF: nervo fibular; NS: sural; NT: tibial; NFS: segmento do nervo fibular

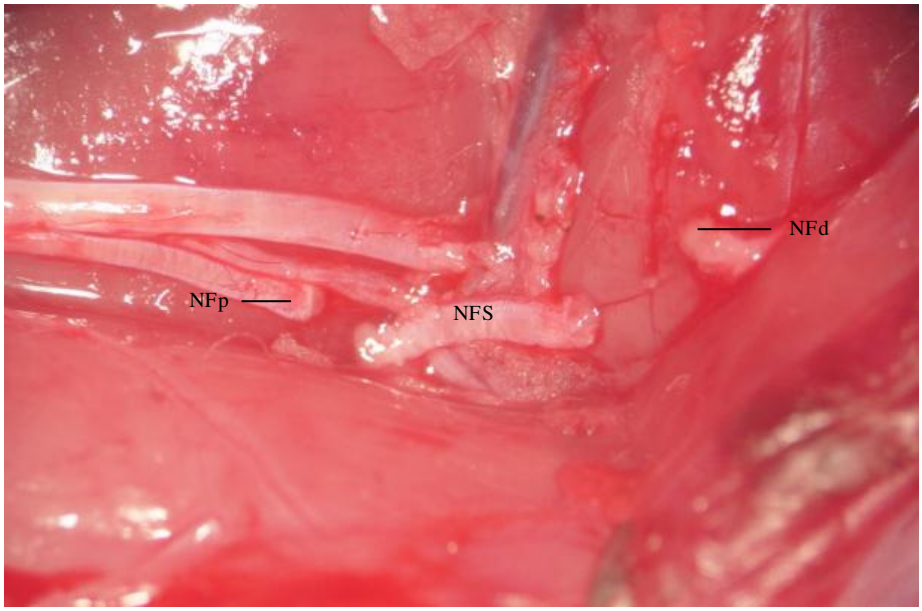

Figura 8 - Visualização do segmento de nervo fibular (NFS) de 5 mm. Criação do defeito de 5 mm com afastamento do coto proximal (NFp) e distal do nervo fibular (NFd) (4X)

No Grupo A (grupo controle), o segmento ressecado foi ressuturado em sua posição (funcionando como um enxerto de nervo autógeno), com 4 pontos epineurais separados de fio monofilamentar nylon 10.0 (Ethicon®) com agulha BV-6 (Figuras 9 e 10).

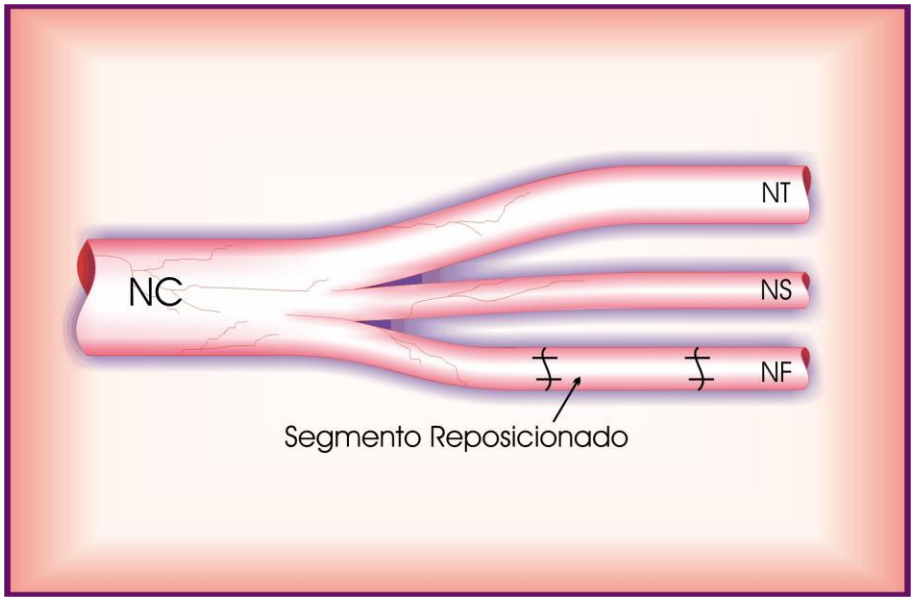

Figura 9 - Representação da auto-enxertia de nervo fibular em sua posição prévia e fixação com sutura microcirúrgica

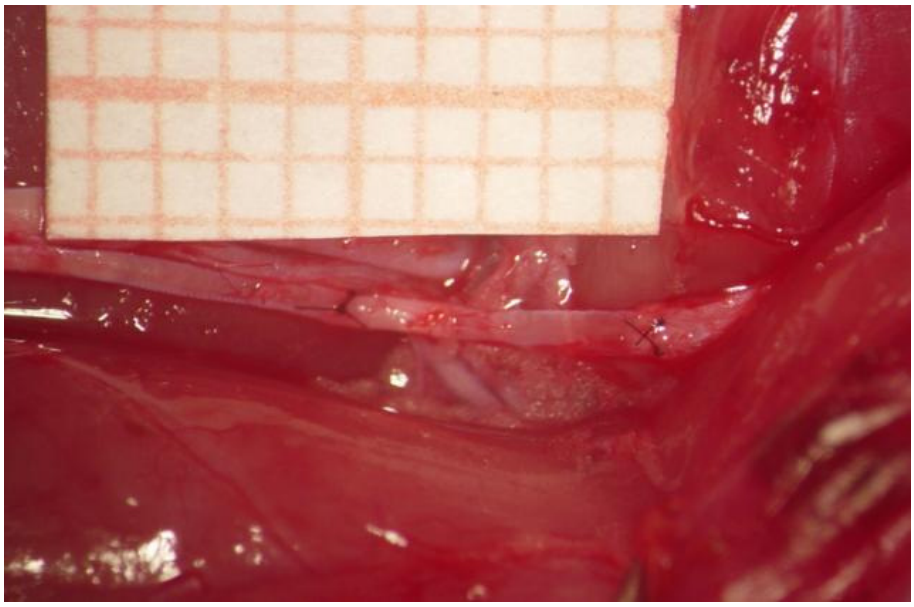

Figura 10 - Foto da auto-enxertia do nervo fibular após criação de defeito de 5mm e sua fixação com sutura microcirúrgica (4X)

Nos animais do Grupo B, a veia jugular foi suturada ao nervo por meio de 1 ponto em "U" de fio monofilamentar nylon 10.0 (Ethicon®) com agulha BV-6, passado em cada extremidade da seguinte maneira: de fora para dentro na veia, atravessando o

epineuro no coto do nervo e voltando na veia de dentro para fora, devendo a veia cobrir 2,5 mm de cada coto do nervo (Figuras 11 e 12).

Nos animais do Grupo C, a veia foi extraída e permaneceu estocada em tubo individual identificado com 20 ml de solução de glicerol à 50% e refrigerado em temperatura de 4ºC por período de 24 horas. Após este período, os nervos foram transferidos para tubos com solução de glicerol a 98%, permanecendo por sete dias. Antes da realização da enxertia as veias foram mantidas em solução de soro fisiológico à 0.9% por 30 minutos. A enxertia utilizou a mesma técnica de interposição da veia aplicada no Grupo B.

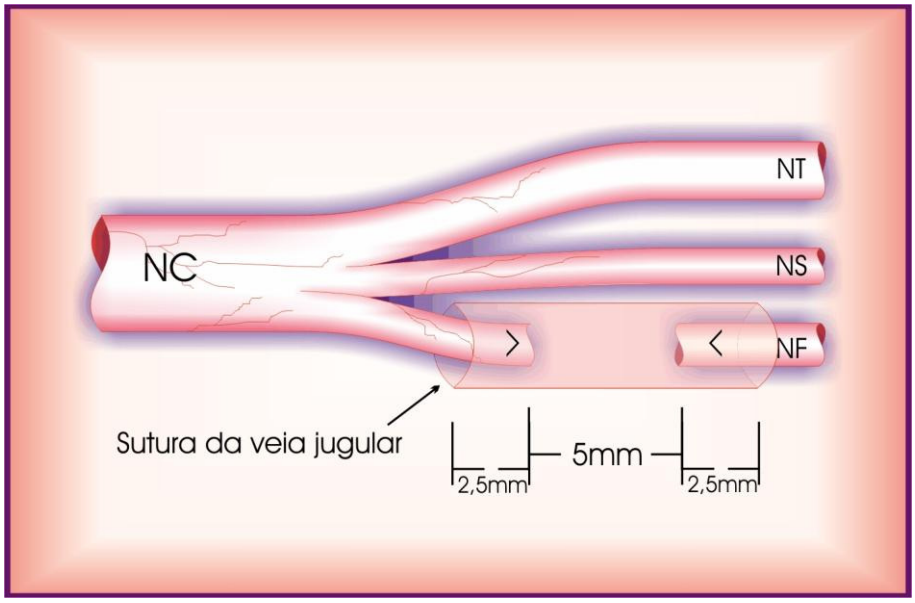

Figura 11 - Representação da reconstrução com veia e seu posicionamento no nervo fibular, mantendo-se 2,5mm da veia como cobertura dos cotos distal e proximal. O defeito de 5 mm é mantido no interior da veia

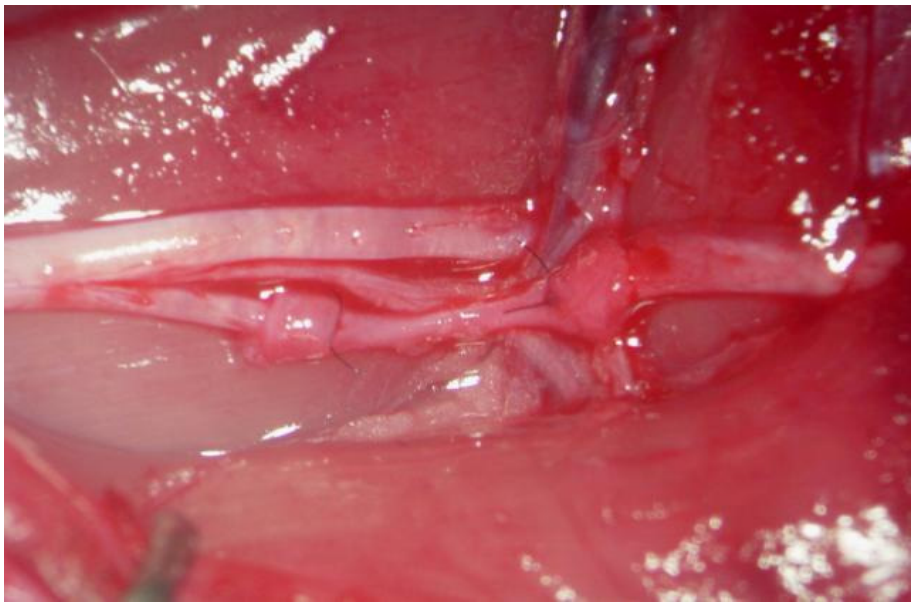

Figura 12 - Foto do posicionamento da veia e sua fixação com pontos microcirúrgicos para reconstrução do defeito do nervo fibular (4X)

Nos animais do Grupo D, a veia jugular direita foi extraída de seis ratos da raça Sprague-Dawley e permaneceu estocada em glicerol de forma semelhante ao Grupo C. Antes da realização da enxertia as veias foram mantidas em solução de soro fisiológico à 0.9% por 30 minutos. A enxertia utilizou a mesma técnica de interposição da veia aplicada nos Grupos B e C (Figura 13).

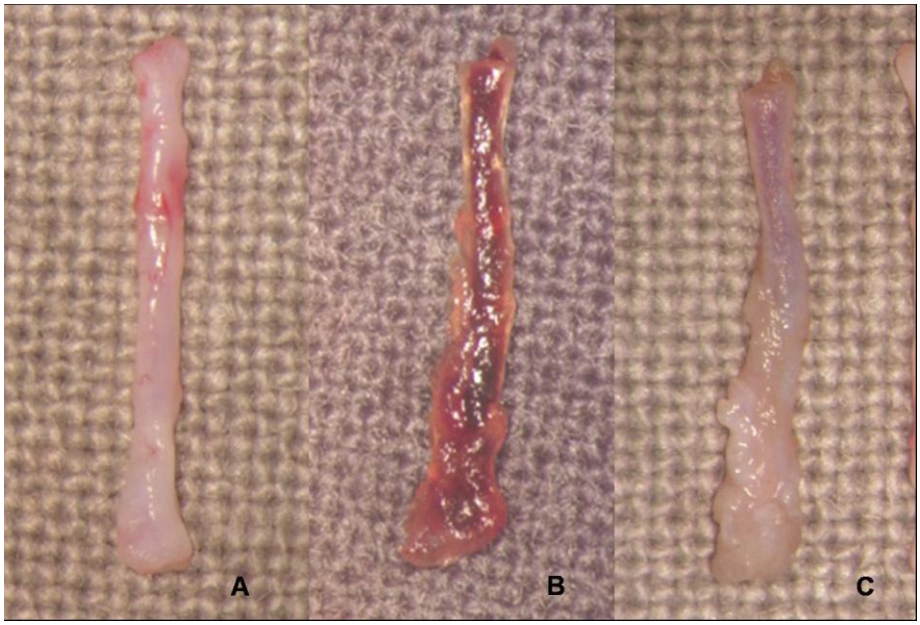

Figura 13 - Fotos da veia jugular após coleta imediata da região cervical (A), após sete dias de preservação em glicerol (B) e aspecto final após preservação em glicerol por sete dias e hidratação em solução salina por 30 minutos (C) (6X)

Após a manipulação do nervo, foi realizado o fechamento por planos da musculatura e pele com pontos separados de fio monofilamentar de nylon 6.0 (Ethicon®) com agulha 3/8 cortante de 13 mm.

Ao término do procedimento cirúrgico, os animais foram mantidos em gaiolas separadas, sob aquecimento, até total restabelecimento de suas funções vitais. Nos dias subseqüentes, foram mantidos com água e ração “ad libitum” até a data do sacrifício.

Os animais foram sacrificados apor meio de eutanásia com uma sobredose de anestésico (pentobarbital sódico), por via intraperitonial. Os animais foram desprezados em lixo biológico existente no Instituto de Ciências Biomédicas da Universidade de São Paulo.

3.3 AVALIAÇÃO DA REGENERAÇÃO NEURAL

O grau de regeneração neural obtida foi avaliado mediante análise de parâmetros histológicos e teste funcional.

3.3.1 ANÁLISE HISTOLÓGICA

Para análise histológica foi colhido fragmento da porção média do segmento interposto. O material foi fixado em solução de glutaraldeído a 2% e em solução de tetróxido de ósmio a 1%, incluído em resina pura de peróxido de benzoíla a 1% e hidroxietilmetacrilato. Foram realizados cortes transversais de 2 micras de espessura, corados com azul de toluidina a 1%.

3.3.1.1 ANÁLISE HISTOLÓGICA QUALITATIVA

Nos cortes foi analisada a arquitetura geral do nervo regenerado, procurando-se identificar o padrão geral de organização do tecido neural dentro das veias, o grau de remielinização e de reorganização axonal em fascículos, a disposição dos fibroblastos e do tecido conjuntivo epiperineurais, a presença de escape de fibras axonais para fora dos limites do epineuro e a análise da reação tecidual.

3.3.1.2 ANÁLISE HISTOLÓGICA QUANTITATIVA

A observação histológica quantitativa foi efetuada por microscopia de luz. As lâminas foram fotografadas com a câmera fotográfica digital da marca Nikon modelo Coolpix E 955, e transportadas para o computador, utilizando-se o software Sigma Scan Pro 5.0, específico para contagem celular. Os cortes histológicos foram submetidos à digitalização computadorizada para a realização de contagem manual de axônios mielinizados. A análise estatística comparativa entre os quatro grupos foi feita pelo método ANOVA (análise de variância), seguida de comparações múltiplas pelo método de Tukey e com nível de significância ($p<0.05$).

3.3.2 AVALIAÇÃO FUNCIONAL

O grau de recuperação funcional associada à regeneração neural obtida foi avaliado pelo estudo dos padrões de deambulação dos ratos no pré-operatório e no pós-operatório (imediato, três semanas e no momento do sacrifício - seis semanas), por meio da análise das pegadas impressas pelas patas posteriores dos animais ("walking track analysis"), de acordo com o método previamente descrito por De Medinaceli et al. (1982) e modificado por Bain et al. (1989) .

Os animais tiveram as patas traseiras mergulhadas em tinta azul, sendo então colocados para andarem em um corredor sobre papel branco, de modo a deixarem suas pegadas impressas. Foram medidas a distância das impressões entre o primeiro e quinto dedos (extensão dos dedos – ED) e o comprimento da pegada (CP) (Figura 14).

Figura 14 - Demonstram-se na impressão da pata do rato as medidas necessárias para quantificação do índice de função do nervo fibular

Esses dados foram usados para o cálculo do índice de função do nervo fibular (IFF) de cada animal, utilizando-se a fórmula proposta por Bain et al. (1989):

IFF= 174.9 x [(CPO - CPN) ÷ CPN] + 80.3x[(EDO - EDN) ÷ EDN] – 13.4

onde:

CPO = comprimento da pegada da pata operada

CPN = comprimento da pegada da pata normal

EDO = extensão dos dedos da pata operada

EDN = extensão dos dedos da pata normal

sendo:

IFF = próximo a zero ± 12 → função motora normal do nervo fibular

IFF = próximo a -100 ± 12 → completa disfunção.

Na análise estatística, os dados referentes ao IFF, no pré-operatório, no pós-operatório (imediato, 3 e 6 semanas), foram avaliados pela análise de variância com medidas repetidas (tempo) e um fator (tratamento), seguida de comparações múltiplas, com nível de significância $p<0.05$.

RESULTADOS

4. RESULTADOS

Durante as seis semanas do estudo, todos os animais mantiveram-se saudáveis, não tendo sido observada infecção da ferida cirúrgica, nem a presença de úlceras plantares neuro-distróficas.

No momento do sacrifício, o Grupo A (auto-enxerto), demonstrava, macroscopicamente, enxertos intactos, sem neuromas visíveis nas linhas de sutura e pouca aderência com tecidos adjacentes.

Os Grupos B (veia autógena), C (veia autógena + glicerol) e D (veia alógena + glicerol) apresentaram padrões semelhantes em relação à macroscopia. Observou-se, nesses grupos, pouca aderência entre as veias e os tecidos adjacentes, com uma fina camada de tecido fibroso envolvendo externamente as veias. Não foram observados neuromas nesses grupos ou colabamento das veias.

4.1 ANÁLISE HISTOLÓGICA QUALITATIVA

Na análise microscópica das lâminas do Grupo A (auto-enxerto) o enxerto apresentava-se delimitado por epineuro formado por células com perfil fusiforme. Internamente ao epineuro, apresentava-se grande quantidade de axônios mielinizados, com diâmetros variados e distribuídos de forma homogênea.

A reação tecidual em volta do enxerto foi maior se comparada com a dos demais grupos. Foi detectado escape de fibras regeneradas para fora dos limites do epineuro nos seis animais. Observou-se discreta quantidade de agrupamentos axonais e sinais de degeneração walleriana (maior, se comparado aos Grupos B (veia autógena), C (veia autógena + glicerol) e D (veia alógena + glicerol) (Figuras 15, 16 e 17).

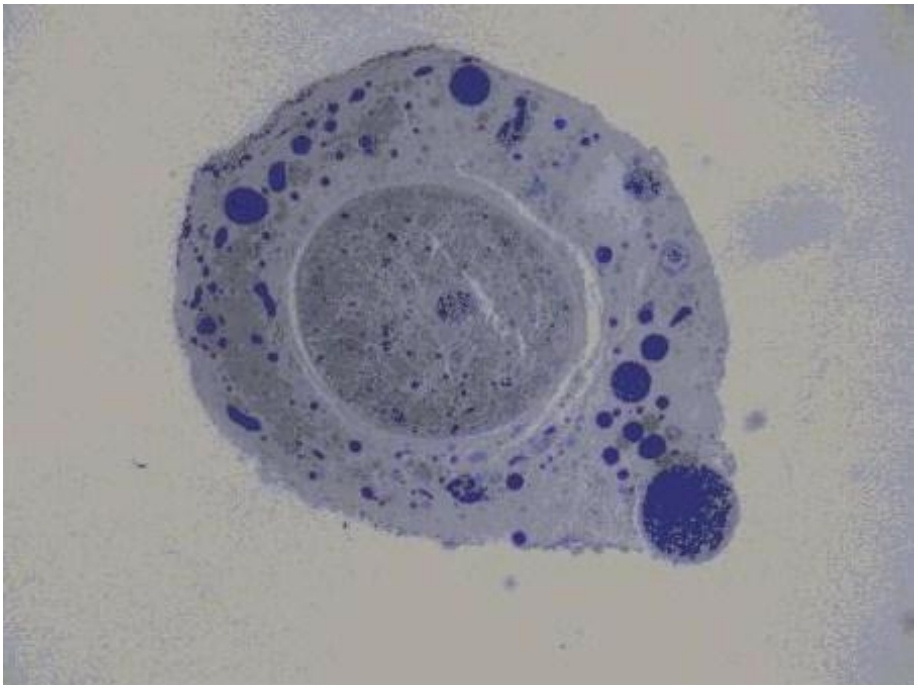

Figura 15 - Grupo A (auto-enxerto): corte histológico da porção média do nervo regenerado com seis semanas de pós-operatório. Nervo constituído de um único fascículo delimitado por perineuro e contendo grande quantidade de axônios mielinizados (50X)

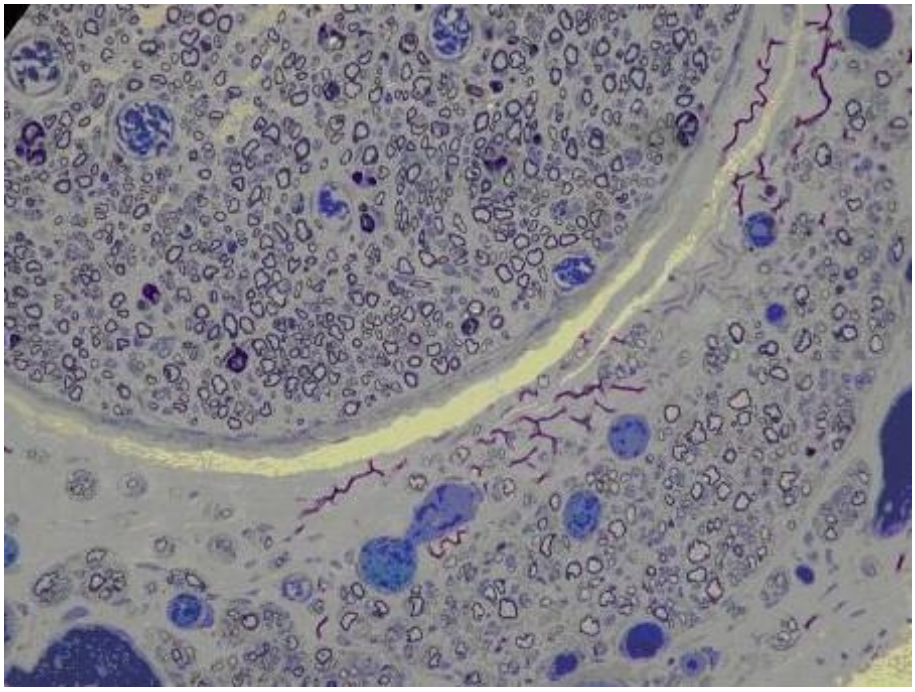

Figura 16 - Grupo A (auto-enxerto): escape de fibras regeneradas para fora dos limites do epineuro do auto-enxerto (200X)

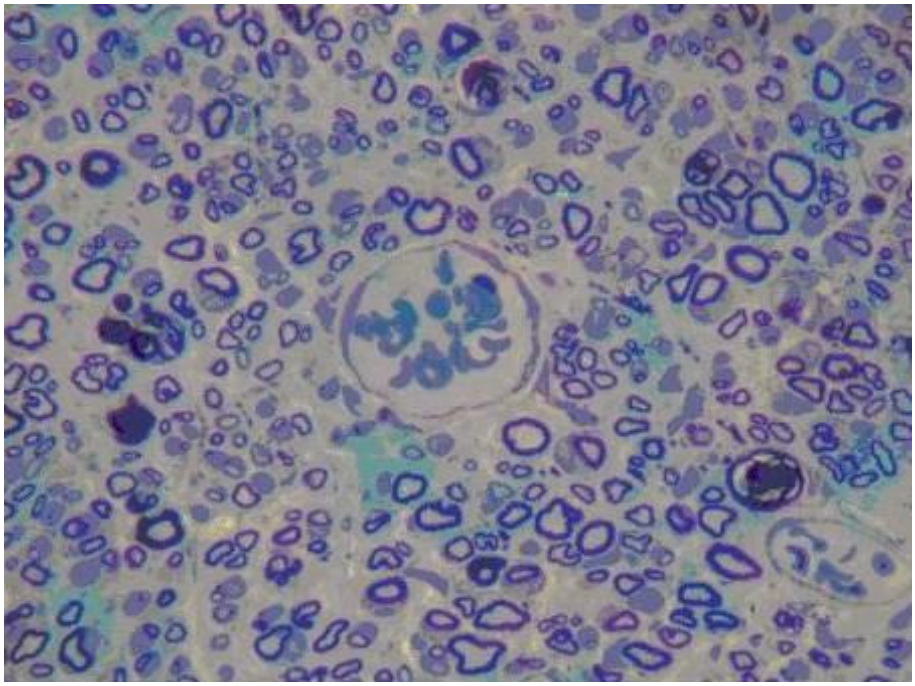

Figura 17 - Grupo A (auto-enxerto): grande quantidade de axônios mielinizados no auto-enxerto, com diâmetros variados e distribuídos de forma homogênea (400X)

Nos seis animais do Grupo B (veia autógena) houve menor reação tecidual perineural e menor quantidade de escape axonal que no Grupo A. Continham, em seu interior, tecido com padrão de estroma neural, com grande quantidade de axônios mielinizados, de diâmetros variados, agrupados em minifascículos de tamanhos variados com áreas de pouca densidade axonal no estroma neoformado, contendo apenas tecido conectivo.

As veias tinham aspecto circular sendo possível discriminar o estroma neural neoformado da estrutura da parede do vaso. Demonstrou-se a presença de grande quantidade de neoangiogênese no interior do nervo regenerado, fato este não encontrado no Grupo A (auto-enxerto) (Figuras 18, 19, 20 e 21).

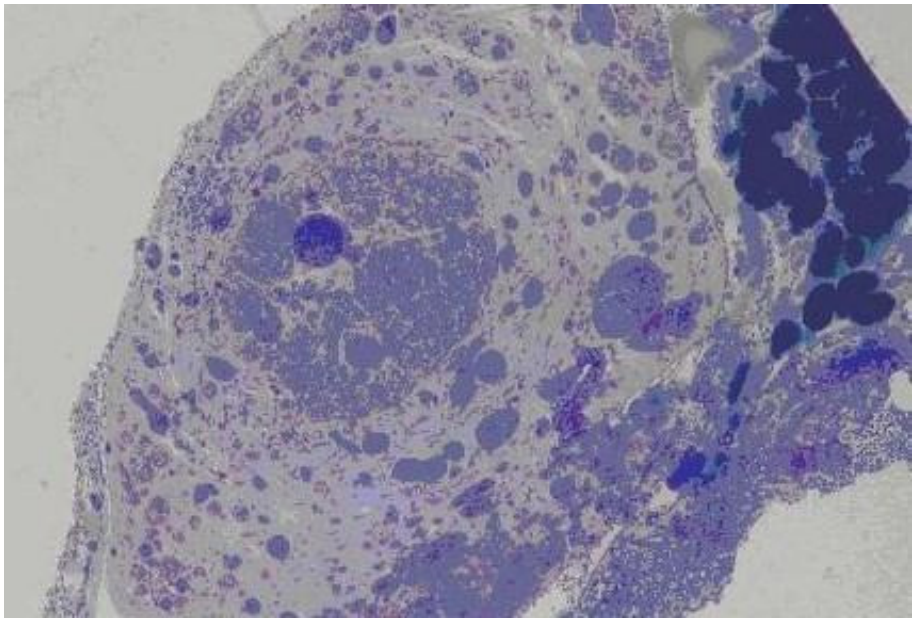

Figura 18 - Grupo B (veia autógena): corte histológico da porção média do nervo regenerado com seis semanas de pós-operatório. O nervo é constituído de um único fascículo delimitado por perineuro (50X)

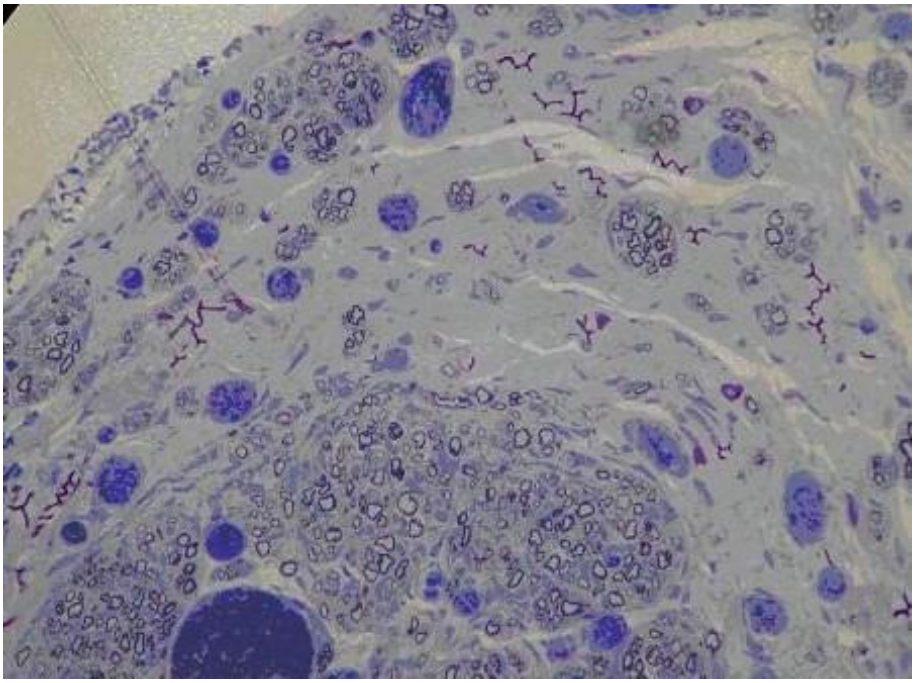

Figura 19 - Grupo B (veia autógena): corte histológico com presença de pequena reação tecidual perineural e escape axonal fora dos limites do epineuro (200X)

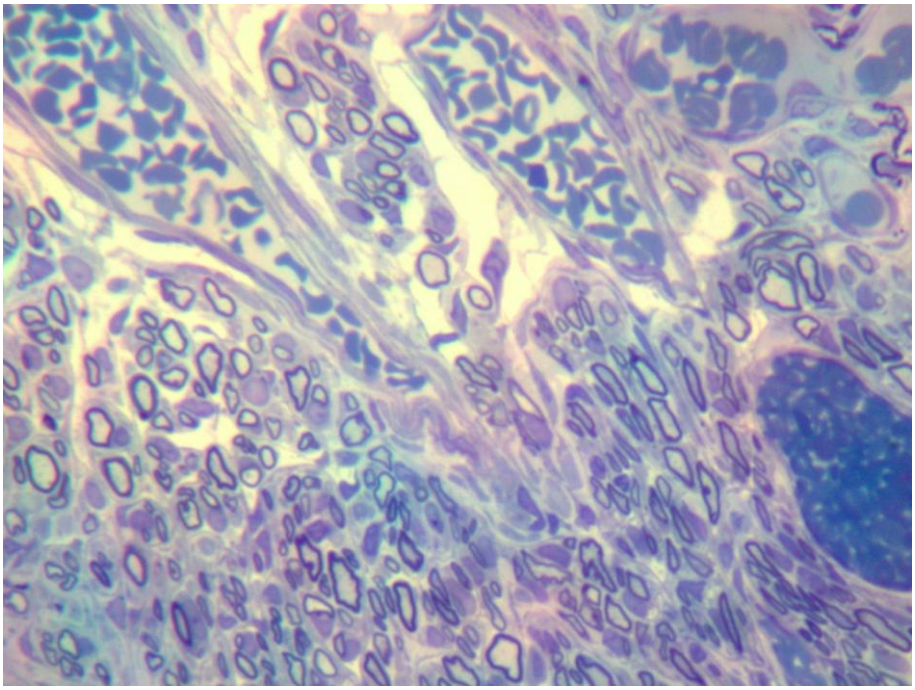

Figura 20 - Grupo B (veia autógena): grande quantidade de axônios mielinizados, com diâmetros variados e distribuídos de forma homogênea. Entre os minifascículos há grande quantidade de vasos neoformados em seu interior (400X)

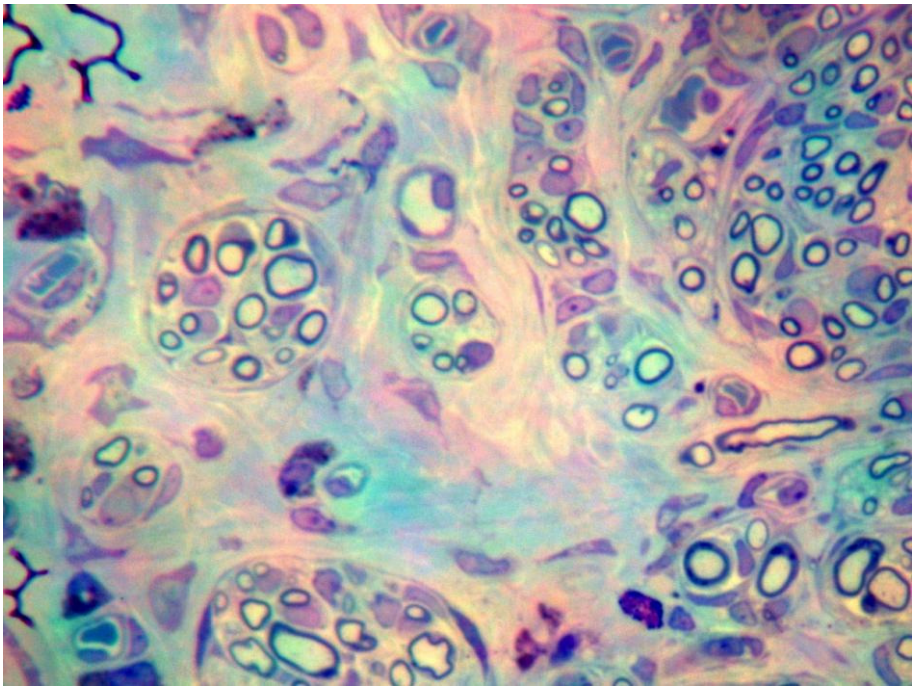

Figura 21 - Grupo B (veia autógena): área com pouca concentração de axônios e grande quantidade de tecido conectivo entre fascículos (400X)

Nos Grupos C (veia autógena + glicerol) e D (veia alógena + glicerol) os achados histológicos foram semelhantes. Nos 12 animais, as veias tinham aspecto circular com fascículo único, sendo possível discriminar o estroma neural neoformado da estrutura da parede do vaso. Continham em seu interior tecido com padrão de estroma neural, com grande quantidade de axônios mielinizados, de diâmetros variados, agrupados em minifascículos de tamanhos variados e distribuídos de forma heterogênea, apresentando tecido conjuntivo entre eles. No tecido neural, observou-se neoangiogênese de intensidade menor do que no Grupo B (veia autógena). De forma semelhante ao Grupo B (veia autógena) houve menor reação tecidual perineural e menor quantidade de escape axonal quando comparado ao Grupo A (auto-enxerto) (Figuras 22, 23, 24 e 25).

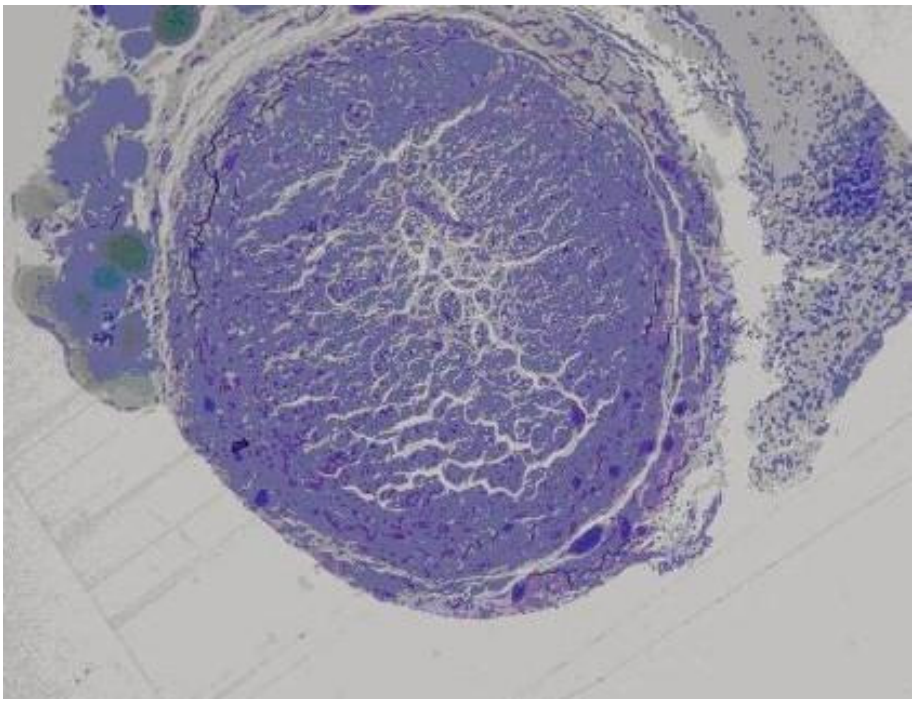

Figura 22 - Grupo C (veia autógena + glicerol): corte histológico da porção média do nervo regenerado com seis semanas de pós-operatório. O nervo é constituído de um único fascículo delimitado por perineuro. O estroma neoformado preenche completamente o espaço dentro da veia (50X)

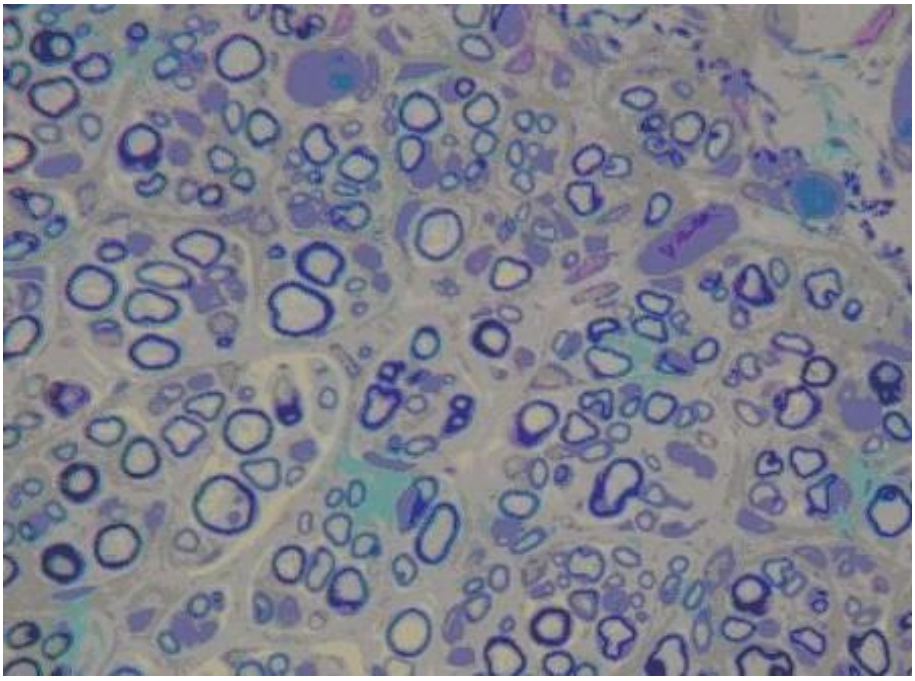

Figura 23 - Grupo C (veia autógena + glicerol): grande quantidade de axônios mielinizados no auto-enxerto, com diâmetros variados e distribuídos de forma homogênea (400X)

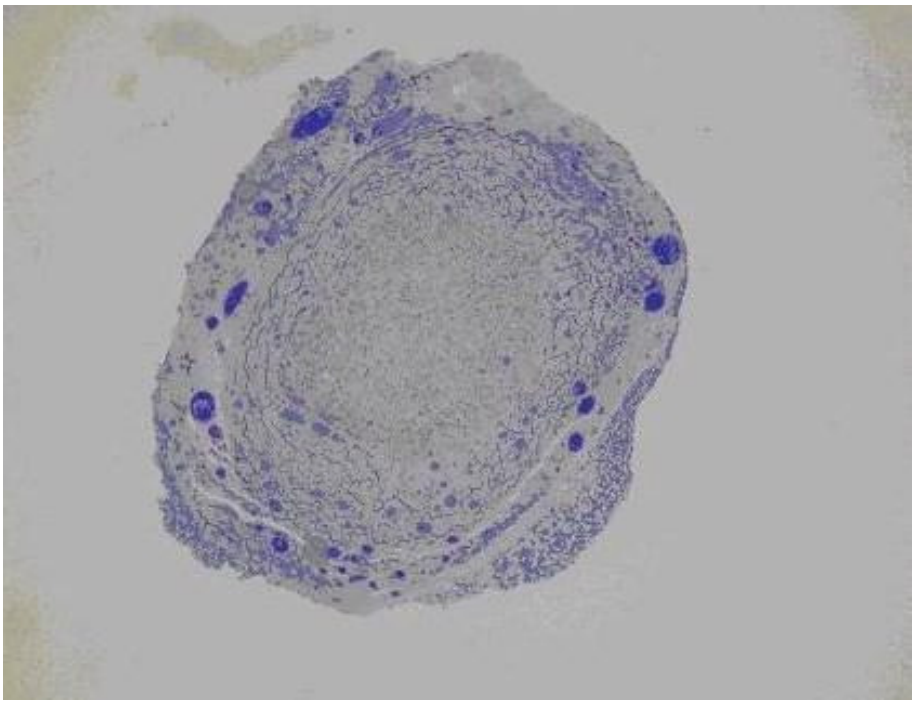

Figura 24 - Grupo D (veia alógena + glicerol): corte histológico da porção média do nervo regenerado com seis semanas de pós-operatório. Presença de fascículo único. Pequena quantidade de reação tecidual perineural (50X)

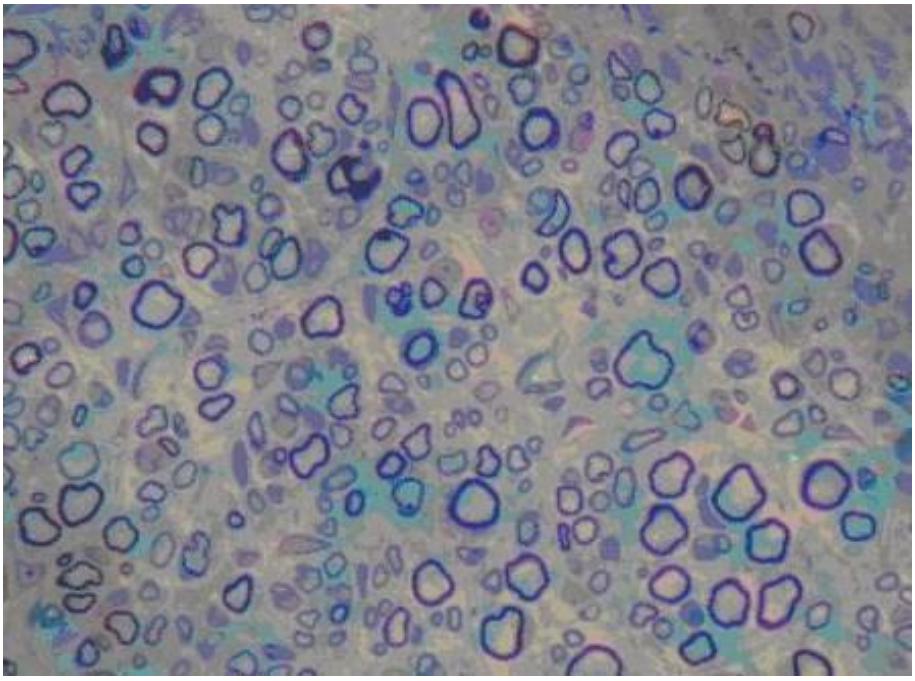

Figura 25 - Grupo D (veia alógena + glicerol): grande quantidade de axônios mielinizados no auto-enxerto, com diâmetros variados e distribuídos de forma homogênea (400X)

Não houve diferença de diâmetro nas fibras e no grau de mielinização apresentados pelos Grupos A (auto-enxerto), B (veia autógena), C (veia autógena + glicerol) e D (veia alógena + glicerol).

4.2 ANÁLISE HISTOLÓGICA QUANTITATIVA

A média do número de axônios mielinizados regenerados, desvio e erro padrão de cada grupo são apresentados na tabela 2 e representados no gráfico 1 (média da contagem axonal).

Tabela 2 - Número de axônios mielinizados regenerados em relação ao tratamento empregado com o desvio padrão (DP) e erro padrão (EP)

NÚMERO DE AXÔNIOS			
Grupo	Média	DP	EP
Auto-enxerto	2105,33	167,79	68,50
Veia autógena	1432,66	189,21	77,24
Veia autógena + glicerol	2125,50	205,10	83,73
Veia alógena + glicerol	2012,83	141,19	57,64

Gráfico 1 - Número médio de axônios regenerados em relação ao tipo de tratamento

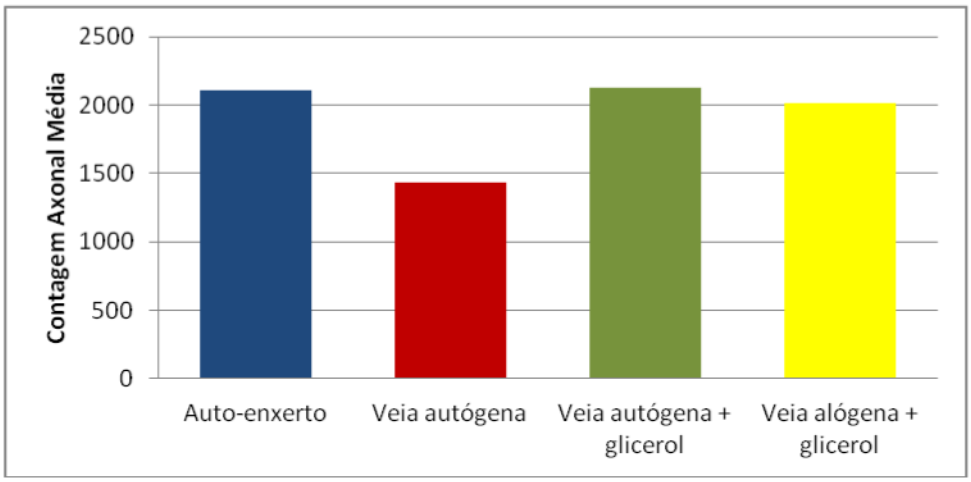

O grupo A (auto-enxerto) apresentou média de 2105,33 ± 167,79 axônios mielinizados regenerados. No grupo B (veia autógena), foram observados em média 1432,66 ± 189,21 axônios mielinizados regenerados. No grupo C (veia autógena + glicerol), foram encontrados em média 2125,5 ± 205,10 e no grupo D (veia alógena + glicerol) 2012,83 ± 141,19 axônios mielinizados regenerados.

Utilizando-se os dados apresentados pelos grupos em relação ao número de axônios mielinizados regenerados após 6 semanas, através do teste de ANOVA (análise de variância), seguida de comparações múltiplas pelo método de Tukey e com nível de significância ($p < 0,05$), observaram-se diferenças significativas entre os seguintes

grupos: grupo A (auto-enxerto) e grupo B (veia autógena); grupo C (veia autógena + glicerol) e grupo B (veia autógena); grupo D (veia alógena + glicerol) e grupo B (veia autógena). A diferença não foi estatisticamente significativa entre o grupo A (auto-enxerto) e o grupo C (veia autógena + glicerol); entre o grupo A (auto enxerto) e o grupo D (veia alógena + glicerol) e entre o grupo C (veia autógena + glicerol) e o grupo D (veia alógena +glicerol). Esses dados são sumarizados na tabela 3.

Tabela 3 - Análise de variância com um fator (tratamento), seguida de comparações múltiplas pelo método de Tukey e com nível de significância ($p < 0,05$) do número de axônios mielinizados regenerados

COMPARARAÇÃO ENTRE GRUPOS		
Auto-enxerto	≠	Veia autógena
Auto-enxerto	=	Veia autógena + glicerol
Auto-enxerto	=	Veia alógena + glicerol
Veia autógena	≠	Veia autógena + glicerol
Veia autógena	≠	Veia alógena + glicerol
Veia autógena + glicerol	=	Veia alógena + glicerol

≠ denota diferença estatisticamente significativa

4.3 ESTUDO FUNCIONAL

A figura 26 mostra a representação de uma pegada normal da pata traseira direita antes do momento operatório, e a figura 27 mostra o aspecto das pegadas dos ratos no pós-operatório imediato, 3 e 6 semanas após tratamento dos quatro grupos.

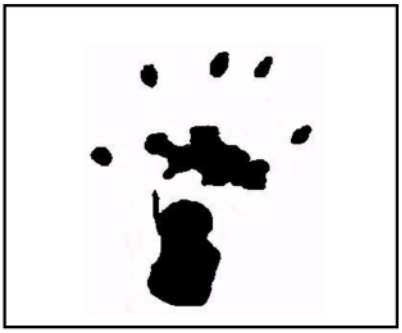

Figura 26 - Aspecto normal da pegada da pata traseira direita dos ratos no pré-operatório (sem lesão do nervo fibular)



Figura 27 - Aspecto das pegadas dos ratos no pós-operatório dos quatro grupos. É possível ver a evolução do comprimento da pegada e da extensão dos dedos durante os períodos de pós-operatório imediato, 3 e 6 semanas de pós-operatório

Os valores médios dos IFF (índice de função do nervo fibular), no pré-operatório e no pós-operatório (imediato, 3 e 6 semanas), calculados para cada grupo estão apresentados na tabela 4 e representados no gráfico 2.

Tabela 4 - Medidas descritivas da média do índice de função do nervo fibular (IFF) ao longo do tempo, em cada grupo de estudo e respectivos desvios-padrão (DP)

GRUPO		PRÉ	PÓS-IMEDIATO	TRÊS SEMANAS	SEIS SEMANAS
Auto-enxerto	Média	- 5,49	- 87,31	- 60,06	- 23,30
	DP	6,42	8,24	10,89	10,10
Veia autógena	Média	- 5,74	- 91,18	- 80,37	- 46,36
	DP	5,66	8,32	11,06	9,35
Veia autógena + glicerol	Média	- 7,69	- 84,47	- 55,39	- 24,11
	DP	1,83	10,13	10,95	8,98
Veia alógena + glicerol	Média	- 8,42	- 89,32	- 51,09	- 21,96
	DP	5,01	11,19	10,05	9,57

Gráfico 2 - Perfis médios da variável IFF em cada grupo durante o tempo de estudo, iniciado no pré-operatório e o seguimento no pós-operatório imediato, 3 e 6 semanas

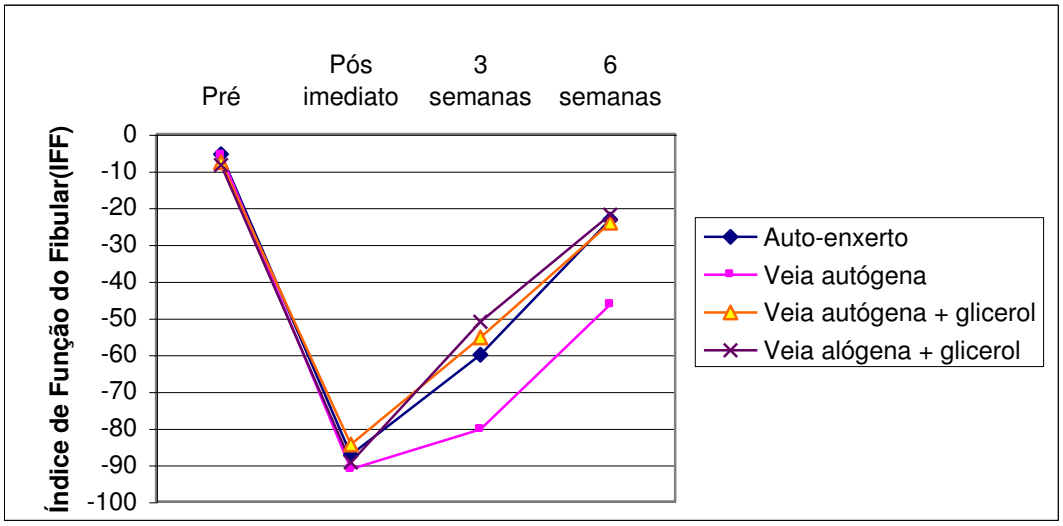

Os IFF observados no pré-operatório foram: no Grupo A (auto-enxerto) em média de - 5,49 ± 6,42; no Grupo B (veia autógena) de – 5,74 ± 5,66; no Grupo C (veia autógena + glicerol) de – 7,69 ± 1,83 e no Grupo D (veia alógena + glicerol) de – 8,42 ± 5,01.

A análise estatística comparou os grupos de estudo com relação à variável IFF, empregando o modelo de análise de variância com medidas repetidas e não mostrou

diferença estatisticamente significativa entre os quatro grupos em relação ao índice de função do nervo fibular (IFF) no pré-operatório ($p<0.05$).

Os IFF do pós-operatório imediato foram, respectivamente, em média: Grupo A (auto-enxerto) – 87,31 ± 8,24; Grupo B (veia autógena) - 91,18 ± 8,32; Grupo C (veia autógena + glicerol) - 84,47 ± 10,13 e no Grupo D (veia alógena + glicerol) - 89,32 ± 11,19.

Os IFF do pós-operatório três 3 semanas foram, respectivamente, em média: Grupo A (auto-enxerto) – 60,06 ± 10,89; Grupo B (veia autógena) - 80,37 ± 11,06; Grupo C (veia autógena + glicerol) – 55,39 ± 10,95 e no Grupo D (veia alógena + glicerol) – 51,09 ± 10,05.

Os IFF do pós-operatório de seis semanas foram, respectivamente, em média: Grupo A (auto-enxerto) - 23,30 ± 10,10; Grupo B (veia autógena) - 46,36 ± 9,35; Grupo C (veia autógena + glicerol) - 24,11± 8,98 e no Grupo D (veia alógena + glicerol) - 21,96 ± 9,57.

A análise estatística comparou os grupos de estudo com relação à variável IFF, empregando o modelo de análise de variância com medidas repetidas. Os resultados obtidos encontram-se na Tabela 5. Não houve diferenças estatisticamente significativas nos quatro grupos no instante pós-operatório imediato. Entretanto, com 3 e 6 semanas de acompanhamento, o Grupo B (veia autógena) apresentou IFF médio menor que os demais grupos com significância estatística ($p<0.05$).

Tabela 5 - Análise estatística do IFF do pós-operatório de 3 e 6 semanas, pelo método de variância com medida repetida (tempo) e um fator (tratamento) seguida de comparações múltiplas com nível de significância $p<0,05$. Os resultados foram semelhantes nos dois períodos

TRÊS SEMANAS DE PÓS	SEIS SEMANAS DE PÓS
Auto-enxerto =Veia alógena + glicerol	Auto-enxerto =Veia alógena + glicerol
Auto-enxerto ≠Veia autógena	Auto-enxerto ≠Veia autógena
Auto-enxerto = Veia autógena + glicerol	Auto-enxerto = Veia autógena + glicerol
Veia alógena + glicerol ≠Veia autógena	Veia alógena + glicerol ≠Veia autógena
Veia alógena + glicerol = Veia autógena + glicerol	Veia alógena + glicerol = Veia autógena + glicerol
Veia autógena ≠Veia autógena + glicerol	Veia autógena ≠Veia autógena + glicerol

≠ denota diferença estatisticamente significativa

DISCUSSÃO

5. DISCUSSÃO

A lesão neural, devido a traumas ou grandes ressecções tumorais, freqüentemente levará a alterações importantes, sejam elas déficits funcionais ou estéticos. Todavia, a plasticidade do sistema neural permite mecanismos de compensação como, por exemplo, a manutenção do corpo celular neuronal ou a regeneração dos axônios por meio de um processo de brotamento axonal, bem como, estabelecimento de sinapses funcionais com os quais o paciente recupera certa função sensorial (Wong; Crumley, 1995). A manipulação de qualquer uma dessas etapas do processo de regeneração neural poderá melhorar a capacidade de recuperação.

Nos casos de lesões de nervos periféricos, com perda de substância, onde a extensão do defeito impede a reaproximação direta dos cotos, o melhor método de reparo é a auto-enxertia (Sunderland, 1978; Brunelli et al., 1994).

No entanto, existem fatores que nos levam a procurar um novo conduíte para o crescimento axonal: 1. a retirada de material autólogo para enxertia sempre produz morbidade da área doadora; 2. grandes defeitos demandam a retirada de extensas porções de tecido autógeno, muitas vezes indisponíveis; 3. a utilização de materiais artificiais ou de banco de tecidos poupa o tempo da retirada de material autólogo; 4. os resultados não são totalmente satisfatórios com a utilização de auto-enxerto (Keeley et al., 1993; Brunelli et al., 1994; Kitahara et al., 2000).

O tubo ideal deve ser inerte, flexível, inibidor do processo cicatricial e facilitador da cicatrização e do processo de regeneração neural. A introdução do conceito de câmaras de tubulização em nosso meio foi realizada primeiramente por Costa et al.(2006).

A flexibilidade do conduíte é necessária para proteção do nervo em regeneração quando da mobilização da parte lesada. Este conduíte deveria permanecer no local, sem degradação, no período necessário para que os axônios crescessem e atingissem o coto distal (Hazari et al., 1999; Kitahara et al., 2000). Clinicamente, uma menor resposta inflamatória é desejável para prevenir adesões a estruturas vizinhas, em particular, os tendões em cirurgias reparadoras nas mãos.

A interposição de condutores tubulares como ponte entre os cotos do nervo seccionado tem apresentado resultados experimentais e clínicos animadores. Na

correção de pequenos defeitos, onde a distância entre os cotos não é grande o suficiente a ponto de atrapalhar a atração quimiotática e quimiotrófica exercida pelo coto distal sobre o cone de crescimento axonal, os resultados são comparáveis aos obtidos com auto-enxertos (Lundborg et al., 1982; Mackinnon; Dellon, 1990; Hentz et al., 1991; Muller et al., 1993; Brunelli et al., 1994).

A técnica de tubulização oferece ainda vantagens teóricas adicionais sobre os métodos tradicionais de enxertia: proporciona boa coaptação dos dois cotos, com menor trauma de manipulação; possibilita melhor confinamento das fibras em crescimento dentro do tubo, isolando o local de reparo da reação inflamatória circundante; orienta o crescimento das fibras em direção ao coto distal, possibilitando a concentração de fatores neurotróficos locais; reduz a formação de neuromas e o escape de fibras para fora do condutor; permite a veiculação de substâncias potencializadoras da regeneração (Fields et al., 1989; Pham et al., 1991).

Várias são as substâncias potencializadoras da regeneração neural e, muitas delas, já usadas em testes clínicos (Levi-Montalcini et al., 1953; Stelmack et al., 1977; Strand et al., 1980; Levi-Montalcini, 1982; Sparrow et al. 1982; Hurst et al., 1984; Leeden, 1984; Danielsen et al., 1986; Edwards et al., 1986; Lipton et al., 1986; Badalamente et al., 1987; Bansberg et al., 1987; Mengs et al., 1987; Kaupilla et al., 1988; Zinder, 1988; Badalamente et al., 1989; Chen et al., 1989; Cuello et al., 1989; Kujawa et al., 1989; Klein et al., 1989; Lipton, 1989; Snider et al., 1989; Santos et al., 1991; Lainetti et al., 1993; Costa et al., 1997; Costa et al., 2006).

A utilização dessas substâncias, associadas a câmaras de tubulização, é uma linha de pesquisa bastante ampla apresentada na literatura e desempenha papel importante no desenvolvimento de melhores resultados funcionais quando da lesão do nervo periférico (Costa et al., 2006; Cunha et al., 2007).

Alguns autores relatam bons resultados com a técnica de enxertia de veia para reconstrução de nervos, sendo comparável ao auto-enxerto de nervo (Chiu et al., 1988; Suematsu et al., 1988). O fator responsável seria a dificuldade de invasão do tecido cicatricial para dentro do condutor venoso (Chiu et al., 1982; Suematsu et al., 1988; Chiu et al., 1990).

Trabalhos clínicos demonstraram que o enxerto de veia é eficiente para a reconstrução de nervos sensitivos com defeitos menores que 3 cm (Tang et al., 1993; Malizos et al., 1997; Nahabedian et al., 1998; Stahl et al., 1999; Progrel et al., 2001).

O fator de crescimento de células endoteliais (ou fator angiogênico) é semelhante ao encontrado nas células de Schwann, sendo apontado como um fator que favoreceria a regeneração do nervo lesado (Smith; Browne, 1998). De forma controversa, outros autores demonstraram que o contato dos axônios em regeneração com o endotélio resultaria na formação de tecido conectivo no interior da veia (Heijke et al., 1993).

A utilização de enxertos alógenos pode ser uma alternativa quando da perda de grande quantidade de tecido neural (Millesi et al., 1972). O transplante de nervo alógeno é bastante antigênico e resulta em rejeição após a suspensão do imunossupressor (Zalewski; Gulati, 1980; Lassner et al., 1989). O efeito do FK506, como imunossupressor de nervo periférico de nervos alógenos e xenógenos, foi estudado e a droga tem se mostrado eficiente em prevenir a rejeição (Buttemeyer et al., 1995; Hebebrand et al., 1997, Costa et al., 2006).

A preservação de materiais em glicerol é amplamente realizada. Entre os materiais preservados temos pele (Crawford, 1957; Granger, 1981; Friedmann, 1986; Hansbrough, 1992; Doughty et al., 1996; Ghosh et al., 1997; Farrington et al., 2002); esclera (Sabates, 1967); dura-máter (Puig; Verginelli, 1971; Stolf; Zerbini, 1972; Haddad et al., 1973; Nogueira; Pigossi, 1973; Cavalcanti et al., 1974); cartilagem (Marques et al., 1977); vasos sangüíneos (Wolff; Dienemann, 1990; Fahner, 2004) e nervos (Wolff et al., 1993; Lemos et al., 2008). O glicerol em altas concentrações (acima de 85%) induz os materiais biológicos à rápida desidratação (Meek, 1963). Por esse motivo, os protocolos de preservação em glicerol provaram que inicialmente é mais adequado expor o material às baixas concentrações de glicerol (por volta de 50%) (Hermans, 1989; Kreis, 1989 e Schiozer et al., 1994). Dessa forma, foi optado pela preservação inicial em glicerol à 50% nas primeiras 24 horas. A estocagem do material na concentração final de 98% de glicerol à temperatura de 4°C é utilizada por outros autores (Wolff e Dienemann, 1990; Wolff et al., 1993; Fahner,et al., 2004; Cunha et al., 2007).

O rato, como animal do modelo experimental, é freqüentemente utilizado na literatura (Rosen et al., 1983; Seckel et al., 1984; Keeley et al., 1991; Pham et al., 1991; Buttemeyer, 1995; De Medinaceli, 1995; Wang et al., 1997; Carter, 1998; Doolabh; Mackinnon, 1998; Lenihan, 1998; Gold et al., 1999; Hazari et al., 1999; Kayikçioglu et al., 1999) sendo considerado clássico no estudo de nervos periféricos. Além disso, permite a análise da recuperação funcional de nervo ciático lesado, realizada por meio

do “walking track analysis”, metodologia estabelecida por De Medinaccelli que é um teste clássico não invasivo comumente utilizado antes e depois da cirurgia (Wang et al., 1993; Buttemeyer, 1995; De Medinaceli, 1995; Doolabh; Mackinnon, 1999; Kayikçioglu et al., 1999; Mohammad et al., 2000).

Em 1989, Bain et al. avaliaram o estudo funcional do padrão das pegadas dos ratos nos diferentes tipos de lesões do nervo ciático e seus ramos motores: nervo fibular e nervo tibial posterior (Bain et al., 1989).

A veia jugular externa foi utilizada por outros autores para a realização da reconstrução neural em ratos (Allet et al., 2003; Ülkür et al., 2003). A anatomia da veia jugular de ratos é conhecida: situa-se entre os músculos esternocleidomastoideu e clavotrapezóide, localizada abaixo da glândula submandibular e linfonodos cervicais. É proveniente da união das veias facial anterior e facial posterior na base do crânio (Nassir et al., 2006).

O comprimento médio é de 45 mm (varia de 42 a 48 mm). O diâmetro é de 1.7 ± 0.4 mm na porção proximal e 1.4 ± 0.5 mm na porção distal (Blain et al., 2001). A espessura média da parede da veia é de 250 micrometros (Nassir et al., 2006). Essas medidas são compatíveis para a reconstrução do nervo fibular em ratos (Cunha et al., 2007).

O nervo fibular foi utilizado para se criar o modelo de lesão de nervo periférico, uma vez que seu padrão de recuperação funcional pode ser analisado de forma semelhante ao nervo ciático (Seckel et al., 1984; Buttemeyer, 1995; De Medinaceli, 1995; Gold et al., 1995; Wang et al., 1997; Doolabh; Mackinnon, 1998; Davison, 1999; Fansa et al., 1999; Hazari et al., 1999; Madison, 1999; Mike Yao, 1999; Mohammad et al., 2000). Esse fato é importante para se comparar a melhor técnica quando se reparam perdas de tecido neural.

A técnica de preparo dos cortes histológicos que utiliza fixação com tetróxido de ósmio e coloração com azul de toluidina é a que melhor preserva a bainha de mielina, sendo de uso consagrado para estudo dos nervos periféricos (Rosen et al., 1983; Bora et al., 1987; Buttemeyer, 1995; Wang et al., 1995; Doolabh; Mackinnon, 1998; Kitahara et al., 2000; Costa et al., 2006). A coleta de material na região mediana da câmara de tubulização para a realização dos cortes histológicos é realizada por vários autores. Esse material é uma representação da regeneração axonal pelo coto proximal e deve

correlacionar-se com o teste funcional, determinando a chegada axonal ao músculo (De Medinaceli, 1995; Kiyotani et al., 1996; Evans et al., 2002)

A anestesia com pentobarbital sódico por via intraperitonial é amplamente utilizada nos trabalhos experimentais de nervos periféricos em ratos (Pu et al., 1999; Li et al., 2004; Zhang et al., 2005). A dose estipulada pode variar entre 30 e 90 mg/Kg. Foi optado pela dosagem de 50mg/Kg por apresentar analgesia adequada e não chegar próximo ao limite tóxico (Arras et al., 2001).

A técnica cirúrgica, utilizada para a abordagem do nervo fibular, auto-enxertia e colocação das veias, é a mesma utilizada por diversos autores na literatura (Seckel et al., 1984; Fields et al., 1989; Keeley et al., 1991; Cunha et al., 2007), assim como o padrão do tamanho do defeito utilizado (Seckel et al., 1984; Keeley et al., 1991; Buttemeyer, 1995; Hazari et al., 1999; Li et al., 2004; Zhang et al., 2005; Costa et al., 2006).

A importância do microscópio como instrumento fundamental na realização das suturas em lesões de nervo periférico é demonstrada nos trabalhos de Stancic et al. em 1998. A sutura epineural na auto-enxertia também é técnica integrante na literatura nos trabalhos experimentais em ratos (Carter, 1998; Davison, 1999; Hazari et al., 1999, Tuma Jr. et al., 1999).

O período de observação até o momento do sacrifício, de seis semanas, para análise histológica e funcional final, é o mesmo utilizado por vários autores (Stancic et al., 1998; Fansa et al., 1999; Costa et al., 2006) e está relacionado com a capacidade do axônio atingir o coto distal.

Tseng, em 2003, classificou as alterações histológicas da regeneração do nervo periférico de ratos em relação ao tempo em quatro fases: 1. fase de hematoma (1 a 7 dias após lesão); 2. fase de migração celular (7 a 14 dias); 3. fase de crescimento axonal (11 a 31 dias); 4. fase de mielinização e maturação (após 31 dias). Portanto, após seis semanas os animais foram estudados na fase final de mielinização e maturação (Tseng et al., 2003).

Em relação à determinação dos grupos experimentais, temos: no Grupo A (auto-enxerto), o auto-enxerto é considerado tratamento de escolha para reparação de defeitos neurais com perda de substância (Sunderland et al., 1978; Brunelli et al., 1994); no Grupo B (veia autógena), a veia tem sido utilizada como alternativa para tratamento de lesão neural em ratos e na prática clínica (Tang et al., 1993; Lolley et al., 1995; Malizos et al., 1997; Nahabedian et al., 1998; Pu et al., 1999; Stahl et al., 1999; Progrel et al.,

2001; Ülkür et al., 2003); no Grupo C (veia autógena + glicerol) a veia foi preservada em glicerol com o objetivo de diminuir a celularidade e manter a matriz extra-celular em contato direto com os axônios em regeneração (Wolf et al., 1990). No Grupo D (veia alógena + glicerol), a utilização de veia alógena preservada em glicerol teve o objetivo de demonstrar que este material é viável como técnica de tubulização.

A veia preservada diminui o tempo cirúrgico de retirada do material autógeno e teria as vantagens das técnicas de tubulização: diminui o processo cicatricial em volta do enxerto, impede a formação de neuromas e escapes de fibras, permite que um maior número de axônios regenere e atinja os órgãos-alvo, e, conseqüentemente, permite uma melhor recuperação funcional (Costa, 2001; Cunha, 2007). Não há descrição, na literatura, da utilização de um tubo de veia alógena preservado em glicerol para reconstrução de nervo periférico. Este método pode inaugurar uma nova perspectiva de utilização de materiais preservados em bancos de tecidos no tratamento de nervos periféricos.

Em termos macroscópicos, a formação de neuroma não foi observada nos ratos submetidos à auto-enxertia, sendo descrito na literatura (Bora et al., 1987). Não foram observados colapsos nas veias dos Grupos B (veia autógena), C (veia autógena + glicerol) e D (veia alógena + glicerol), apesar de essa complicação ser descrita na reconstrução com técnica de tubulização de alguns matériais por Brunelli (1994).

A ausência de colapso das veias foi explicada por Tseng. Segundo este autor, na fase inicial de lesão do nervo periférico, há extravasamento de sangue proveniente dos vasos epineurais e endoneurais do coto proximal do nervo. Isto resulta em hematoma no interior da veia. Nos primeiros sete dias o hematoma é invadido por fagócitos que absorvem as células hemáticas, mantendo o substrato de fibrina como sustentação do tubo de veia. Nesta fase inicial não há crescimento axonal dentro da veia (Tseng et al., 2003).

Em relação à histologia, não se observaram grandes diferenças do ponto de vista histomorfológico entre os Grupos A (auto-enxertia), C (veia autógena + glicerol) e D (veia alógena + glicerol). Comportaram-se de maneira semelhante em relação à presença de axônios mielinizados (grande quantidade), diâmetro das fibras (variado), distribuição (minifascículos de tamanhos variados e posicionados de maneira heterogênea), neoangiogênese, grau de degeneração walleriana e quantidade de agrupamentos axonais.

Os Grupos B(veia autógena), C (veia autógena + glicerol) e D (veia alógena + glicerol) apresentaram menor escape de fibras axonais e menor reação tecidual em relação ao Grupo A (auto-enxerto). A presença da veia, como em qualquer técnica de tubulização, evita a formação de tecido cicatricial perineural a outras estruturas e direciona a regeneração dos cones de crescimento evitando a formação de neuromas (Midgley; Woolhouse, 1968; Merle, 1989, Cunha et al., 2007).

O Grupo B (veia autógena), em relação à histologia, comportou-se de forma diferente dos demais grupos. A parede do vaso pôde ser visualizada e, como descrito por Tseng, esta permanece íntegra após a neuroregeneração (Tseng, 2003). Apesar do achado de grande quantidade de células mielinizadas com distribuição semelhante dos outros grupos, houve áreas com menor densidade de fibras axonais e presença de grande quantidade de tecido conectivo e uma neoangiogênese mais intensa que nos demais grupos.

Brunelli et al., em 1993, realizaram estudo com condutor venoso preenchido com músculo fresco autógeno e demonstraram a qualidade superior dos resultados para distâncias até o dobro dos condutores preenchidos por axônios em tubos vazios. Acredita-se que a presença de células musculares no interior diminuiria a incidência de colabamento do vaso. Porém, nos Grupos B (veia autógena), C (veia autógena + glicerol) e D (veia alógena + glicerol), representando 18 animais, não houve nenhum caso de colabamento dos vasos, o que fala a favor da fase inicial de hematoma como responsável por este achado, conforme descrito por Tseng em 2003.

A utilização do enxerto de veia autólogo como tubo neural ou como cobertura de linhas de sutura está relacionada à formação de tecido conectivo e diminuição da regeneração axonal. Acredita-se que o contato das células endoteliais com o tecido neural possa produzir um tecido cicatricial antes de ocorrer a neuroregeneração (Heijke et al., 1993). Este fato pode explicar as áreas de menor densidade axonal preenchidas por tecido conectivo nos cortes histológicos do Grupo B (veia autógena).

Para evitar o contato das células endoteliais com o tecido neural, alguns autores experimentaram o uso da veia invertida (ao avesso) e compararam ao enxerto tradicional de veia (Wang et al., 1993) e enxerto de nervo (Wang et al., 1995). Foi demonstrado que colágeno e laminina promovem a regeneração de nervos periféricos (Colin et al., 1984; Lander et al., 1985; Valentini et al., 1987; Eppley et al., 1988;

Muller, 1988; Takahashi et al., 1988; Ide et al., 1990; Bryan et al., 1993; Giorgio et al., 1993).

A camada adventícia das veias é uma rica fonte de colágeno, e a camada muscular média das veias é rica em laminina. Invertendo a orientação normal da veia, ocorre uma melhor exposição dos axônios ao colágeno existente na camada adventícia e isolamento do endotélio (Wang et al., 1993; Wang et al., 1995).

O uso de vaso preservado em glicerol tem sido descrito para microcirurgia vascular. A reação de rejeição após transplante alogênico de veia é histologicamente detectado por um infiltrado predominantemente de células mononucleares (Scahng et al., 1985). Esta reação depende do grau de histocompatibilidade e da espessura da camada média que contém células musculares imunogênicas (Timmermann, 1985).

A preservação da veia em glicerol leva a uma perda dos componentes celulares, portanto, da camada íntima (células endoteliais) e das células musculares da camada média (Fahner, 2004). Entretanto, há preservação das características biomecânicas dos vasos do rato, como a resistência, bem como a estrutura da matriz extracelular composta de colágeno e laminina (Wolff; Dienemann, 1990, Fahner, 2004).

A perda da camada íntima deve ser considerada fator favorável para a neuroregeneração, podendo levar a menor reação cicatricial no interior da veia, conforme encontrado nos Grupos C (veia autógena + glicerol) e D (veia alógena + glicerol). Estes achados foram diferentes do Grupo B (veia autógena), sendo as veias mantidas íntegras com a camada íntima.

A ausência de células musculares nas veias preservadas é fator importante para a diminuição da resposta imune ao enxerto, presente principalmente na camada média (Wolff ; Dienemann, 1990, Fahner, 2004). Assim, os enxertos alógenos de veia tratada em glicerol têm menor reação de rejeição, não sendo visualizado infiltrado predominante de células mononucleares, o que viabiliza o uso da veia transplantada, conforme observado no Grupo D (veia alógena + glicerol).

A contagem axonal foi estatisticamente menor no grupo B (veia autógena) em relação aos demais grupos com nível de significância ($p<0.05$). Esse dado correlaciona-se com os achados histológicos de áreas de menor densidade axonal preenchidas por tecido conectivo. A menor contagem axonal apresenta-se como uma explicação para a menor recuperação funcional dos animais do grupo B em relação aos demais grupos.

Em relação à avaliação funcional, os valores médios dos IFF no pré-operatório dos quatro grupos avaliados, por meio da análise estatística com nível de significância ($p<0.05$), não apresentaram diferença estatisticamente significativa. Esse dado permite conferir uma homogeneidade ao padrão de deambulação no pré-operatório dos quatro grupos e, posteriormente, a comparação do ponto de vista funcional dos tipos de tratamento empregados para correção do defeito do nervo.

Os dados da média do IFF do pós-operatório imediato dos quatro grupos foram submetidos à análise estatística pelo método de variância com medida repetida (tempo) e um fator (tratamento) com nível de significância, e não se determinou diferença estatisticamente significativa entre os grupos . Essa ausência de diferença indica que, de maneira semelhante, todos os ratos foram submetidos ao mesmo tipo de lesão neural (realizado por meio da ressecção de 5 mm de nervo) e possibilita a comparação da recuperação funcional entre os grupos.

Com 3 e 6 semanas de pós-operatório, a média do IFF do Grupo B (veia autógena) foi menor e estatisticamente significativa se comparada à dos demais grupos, e, entre eles não houve diferença estatisticamente significativa. Uma teoria possível para a explicação desse fato seria a existência de menor quantidade de fibras axonais em direção aos órgãos-alvo no período do processo de regeneração. Isso se correlaciona com os achados histológicos de áreas de menor densidade axonal e presença de tecido conectivo no interior do estroma neural neoformado, além da menor contagem axonal. Os Grupos C (veia autógena + glicerol) e D (veia alógena + glicerol), do ponto de vista funcional, comportaram-se como o Grupo controle A (auto-enxerto).

O estudo funcional deve ser considerado importante por estar relacionado à maior precisão das conexões restabelecidas pelos axônios regenerados no órgão-alvo e não ao número total de fibras (De Medinaceli, 1995). Dessa forma, as características histológicas proporcionam um quadro confiável das condições tróficas do nervo regenerado quando correlacionado diretamente com o grau de recuperação funcional (De Medinaceli, 1995). Desta forma, a idéia de se utilizar tubo de veia autógena fresca (sem tratamento) pode contribuir para um direcionamento das fibras aos órgãos-alvo, porém possui fatores que impedem a neuro regeneração e a recuperação funcional.

A regeneração neural é um processo complexo e precisa ser continuamente pesquisado para que se possa compreendê-lo melhor. A perspectiva para novas pesquisas, utilizando materiais de banco de tecidos, percorre caminhos no sentido de se

utilizar um material mais adequado e barato, disponível em larga escala e com melhores resultados funcionais, bem como diminuir o tempo operatório e evitar-se ao máximo as seqüelas de áreas doadoras.

O transplante de nervos apresenta resultados limitados (Sugita et al., 2004). Há a necessidade de imunossupressão com o uso de medicações como ciclosporina, corticoides, FK 506 e azatioprina (Tuma Jr., 1997; Zalewski; Gulati, 1982; Mackinnon et al., 2001). Entretanto, a suspensão da imunossupressão pode acarretar em rejeição das células de Schwann (Yu et al., 1989).

O nervo fibular preservado em glicerol foi experimentalmente utilizado em nosso meio com resultados satisfatórios (Lemos et al., 2008). Mas, ao contrário da técnica de tubulização, não permite a vantagem adicional da manipulação farmacológica em seu interior de fatores de crescimento, cultura de células de Schwann e células-tronco. Dessa forma, o uso da técnica de tubulização com veias preservadas em glicerol poderá ter novas formas de aplicação em diferentes linhas de pesquisa.

CONCLUSÕES

6. CONCLUSÕES

A análise histológica e a avaliação funcional da regeneração neural obtida após seis semanas por meio de auto-enxertia de nervo, veia autógena, veia autógena preservada em glicerol e veia alógena preservada em glicerol para a correção de defeitos de 5 mm em nervos fibulares de ratos, permitem concluir que:

1. Em relação à análise histológica qualitativa:

A. Os resultados histológicos dos grupos reconstruídos com veias preservadas (autógena e alógena) em relação à formação do estroma neural regenerado são semelhantes aos do grupo controle (auto-enxerto).

B. Todos os grupos reconstruídos com veias (autógena, autógena + glicerol e alógena + glicerol) apresentaram menor reação tecidual perineural e menor quantidade de escape axonal em relação ao grupo de auto-enxerto.

C. O grupo de veia autógena apresentou achados histológicos diferentes dos demais grupos: maior grau de neoangiogênese e áreas de menor densidade axonal no estroma neoformado.

D. A contagem axonal de fibras regeneradas no grupo B (veia autógena) foi estatisticamente menor que nos demais grupos. Os grupos com veias preservadas em glicerol tiveram contagem axonal semelhante ao controle.

2. Em relação à análise funcional:

A avaliação funcional não demonstrou diferenças estatisticamente significativas em 3 e 6 semanas de pós-operatório entre os grupos de veias preservadas (autógena e alógena) e o grupo de auto-enxertia. Entretanto, houve menor recuperação funcional do grupo B (veia autógena) em relação aos demais grupos em 3 e 6 semanas de pós-operatório.

REFERÊNCIAS

7. REFERÊNCIAS[1]

Abdallah BM, Kassem M. Human mesenchymal stem cells: from basic biology to clinical applications. Gene Ther. 2008; 15(2):109-16.

Adams F. The genuine works of Hippocrates. New York: William Wood&Co; 1949.

Albert E. Verhandlungen des Naturwissenschaftlichen und Medizinischen Vereins in Innsbruck.1878; 9: 97-121.

Allet MA, Leite VM, Albertoni WM, Fernandes FAZ, Fernandes M, Faloppa F. Enxerto "versus" enxerto coberto com tubo de veia nas reparações nervosas. Rev Bras Ortop, 2003; 38:194-200.

Arras M, Autenried P, Rettich A, Spaeni D, Rülicke T. Optimization of intraperitoneal injection anesthesia in mice: drugs, dosages, adverse effects, and anesthesia. Comparative Medicine. 2001. 51(5): 443-56.

Ashur H, Vilner Y, Finsterbusch A, Rousso M, Weinberg H, Devor M. Extent of fiber regeneration after peripheral nerve repair: silicone splint vs. suture, gap repair vs. graft. Exp Neurol. 1987; 97: 365-74.

Badalamente MA, Hurst LC, Paul SB, Stracher A. Enhancement of neuromuscular recovery after nerve repair in primates. J Hand Surg. 1987; 12B: 211-7.

Badalamente MA, Hurst LC, Stracher A. Neuromuscular recovery using calcium protease inhibition after median nerve repair in primates. Proc Natl Acad Sci USA. 1989; 86: 5983-7.

Ballance C, Duel AB. The operative treatment of facial palsy by the introduction of nerve grafts into the fallopian canal and by other intratemporal methods. Arch Otolaryngol. 1932; 15: 1.

Bansberg SF, Mccaffrey TV. The effect of systemic triamcinolone on nerve repair. Otolaryngol Head Neck Surg. 1987; 96: 158-64.

Bain JR, Mackinnon SE, Hunter DA. Functional evaluation of complete sciatic, peroneal, and posterior tibial lesions in the rat. Plast Reconstr Surg. 1989; 83: 129-36.

Barcelos AS, Rodrigues AC, Silva MDP, Padovani CR. Inside-out vein graft and inside-out artery graft in rat sciatic nerve graft. Microsurgery. 2003; 23: 66-71.

Barde YA. Trophic factors and neuronal survival. Neuron. 1989; 2: 1525-34.

Bassett CAL, Campbell JB, Husby J. Peripheral nerve and spinal cord regeneration technique employing millipore. Exp Neurol. 1959; 1: 386-406.

[1] De acordo com:
Adaptado de International Committee of Medical Journals Editors (Vancouver).
Universidade de São Paulo. Faculdade de Medicina. Divisão de Biblioteca e Documentação. Guia de apresentação de dissertações, teses e monografias. Elaborado por Anneliese Carneiro da Cunha, Maria Julia de A. L. Freddi, Maria F. Crestana, Marinalva de Souza Aragão, Suely Campos Cardoso, Valéria Vilhena. 3a ed. São Paulo: Divisão de Biblioteca e Documentação; 2011. Abreviaturas dos títulos dos periódicos de acordo com List of Journals Indexed in Index Medicus.

Beuche W, Friede RL. The role of non-resident cells in wallerian degeneration. J Neurocytol. 1984; 13: 767-96.

Bhishagratna KK. English translation of Sushruta of Samhita (ca 600B.C.). Calcutta: Bose; 1916.

Bickis IJ, Kazaks K, Finn JJ, Henderson IW. Permeation kinetics of glycerol and dimethyl sulfoxide in Novikoff hepatoma ascites cells. Cryobiology. 1967; 4: 1–10.

Bignami A, Chi N, Dahl D. Laminin in rat sciatic nerve undergoing Wallerian degeneration. Neuropath Exp Neurol. 1984; 43: 94-103.

Blain B, Zhang F, Jones M, Richards L, Fischer K, Dorsett-Martin W, Lineaweaver WC. Vascular grafts in the rat model: an anatomic study. Microsurgery. 2001; 21: 80-3.

Bora JR FW, Bednar JM, Osterman AL, Brown MJ, Summer AJ. Prosthetic nerve grafts: a resorbable tube as an alternative to autogenous nerve grafting. J Hand Surg.1987; 12: 685-92.

Boyles JK, Zoellner CD, Anderson LJ. A role for apolipoprotein A-1 and low density lipoprotein receptors in cholesterol transport during regeneration and remyelination in the rat sciatic nerve. J Clin Invest. 1989; 83: 1015-31.

Braga-Silva J. The use of silicone tubing in the late repair of the median and ulnar nerves in the forearm. J Hand Surg (Br).1999; 24: 703-6.

Braga-Silva J, Gehlen D, Padoin AV, Machado DC, Garicochea B, Costa da Costa J. Can local supply of bone marrow mononuclear cells improve the outcome from late tubular repair of human median and ulnar nerves? J Hand Surg Eur Vol. 2008; 33(4):488-93.

Bravo D, Rigley TH, Gibran N, Strong DM, Newman-Gage H. Effect of storage and preservation methods on viability in transplantable human skin allografts. Burns. 2000; 26: 367-78.

Brunelli GA, Milanesi S, Fontana G, Bartolaminelli P. Invaginamento di segmenti venosi di lesioni nervose. In Congress Societa Italiana Ricerche di Chirurgia: Palermo; 1982.

Brunelli GA, Fontana G, Jaeger C, Bartolaminelli P, Franchini A. Chemotactic arrangement of axons inside and distal to a venous graft. J Reconstr Microsurg. 1987; 3: 87-9.

Brunelli GA. Hyaluronic Acid tubes (in biodegradable tubes section). Symposium: peripheral nerve surgery today. Wien: Algemeines Krankenhaus; 1991.

Brunelli GA, Battiston B, Vigasio A, Brunel IGR, Marocolo D. Briding nerve defects with combined skeletal muscle and vein conduits. Microsurgery. 1993; 14(4): 247-51.

Brunelli GA, Vigasio A, Brunelli GR. Different conduits in peripheral nerve surgery. Microsurgery. 1994; 15(3): 176-8.

Bryan DJ, Miller RA, Costas PD, Wang KK, Seckel BR. Immunocytochemistry of skeletal muscle basal lamina grafts in nerve regeneration. Plast Reconstr Surg. 1993; 92: 927-40.

Bunge RP. Some observations on the role of the Schwann cells in peripheral nerve regeneration. In McCarroll, J. ed. Nerve repair and regeneration - Its clinical and

experimental basis. St. Louis: Mosby; 1980.

Bunge MB, Bunge RP, Kleitman N. Role of peripheral nerve extracelular matrix in schwann cell function and in neurite regeneration. Dev Neurosci. 1989; 11 (4-5): 348-60.

Burnet MG, Zager EL. Pathophysiology of peripheral nerve injury: a brief review. Neurosurg Focus. 2004; 16: 1-7.

Buttermeyer R, Jones NF, Rao UN. Peripheral nerve alotransplant immunosuppressed with FK 506. Preliminary results. Transplantation Proceedings. 1995; 27: 1877-8.

Cajal R. Cajal's degeneration and regeneration of the nervous system, translated by May, R.M. and edited by DeFelipe, J. & Jones, C., London: Oxford University Press; 1991.

Cameron PU, Pagnon JC, Van Baare J, Reece CR, Vardaxis NJ, Crowe SM. Efficacy and kinetics of glycerol inactivation of HIV-1 in split skin grafts. J Med Virol. 2000; 60:182-8.

Cancilla PA. General reactions of muscle to injury. In Heffner, R.R. ed: Muscle Pathology. Contemporary Issues in Surgical Pathology. New York: Churchill Livingstone; 1984.

Carbonetto S. The extra cellular matrix of the nervous system. Trends Neurosci. 1984; 7: 382-7.

Carter AJ, Kristmundsdottir F, Gilmour J, Glasby MA. Changes in muscle cytoarchitecture after peripheral nerve injury and repair. J Hand Surg Br. 1998; 23: 365-9.

Castagna RC. Restauração da aorta com implante de dura-mater homóloga conservada em glicerina: estudo experimental. [Tese]. São Paulo: Faculdade de Medicina da Universidade de São Paulo; 1972.

Causey G, Palmer E. The effect of pressure on nerve conduction and nerve fibre size. J Physiol (Lond); 1949; 109: 220-31.

Cavalcanti S, Gentil FC, Araujo J, Marques A, Pigossi N. XVI Reunião Anual de Cancerologia. São Paulo; 1974.

Chen YS, Wang-Bennett LT, Cocker NJ. Facial nerve regeneration in the silicone chamber: the influence of nerve growth factor. Exp Neurol. 1989; 103: 52-60.

Chiu DT, Janecka I, Krizek TJ, Wolff M, Lovelace RE. Autogenous vein graft as a conduit for nerve regeneration. Surgery. 1982; 91: 226-33.

Chiu DTW, Lovelace RE, Yu L. Comparative electrophysiologic evaluation of nerve grafts and autogenous vein grafts as nerve conduits: an experimental study. J Reconstr Microsurgery. 1988; 4: 303-10.

Chiu DT, Strauch B. A prospective clinical evaluation of autogenous vein grafts used asa nerve conduit for distal sensory nerve defects of 3 cm or less. Plast Reconstr Surg. 1990; 86: 928-34.

Coelho TH, Fortunato JMS, Moreira AFL. Sinaptogênese: do cone de crescimento à sinapse neuromuscular. Rev. Port Psicoss. 2001; 3: 95-121.

Colin W, Donoff RB. Nerve regeneration through collagen tubes. J Dent Res. 1984; 63: 987-93.

Costa MP. Emprego do tubo de ácido poliglicólico como bubstituto de enxerto de nervo: estudo experimental em ratos. [Dissertação]. São Paulo: Faculdade de Medicina da Universidade de São Paulo; 1998.

Costa MP. A utilização do tubo de ácido poliglicólico e FK506 na regeneração de nervos periféricos: estudo experimental em ratos. [Tese]. São Paulo: Faculdade de Medicina da Universidade de São Paulo; 2001.

Costa MP, Cunha AS, Da-Silva CF, Barros TEP, Ferreira MC. A utilização do tubo de ácido poliglicólico e FK506 na regeneração de nervos periféricos. Acta Ortop Bras. 2006; 14: 25-9.

Cuello AC, Garofalo L, Kenigsberg RL, Masinger D. Gangliosides potentiate in vivo and in vitro effects of nerve growth factor on central cholinergic neurons. Proc Natl Acad Sci USA. 1989; 86: 2056-60.

Crawford H. Dura replacement: an experimental study of derma autografts and preserved dura homografts. Plast Reconst Surg. 1957; 19: 29.

Cruikshank W. Experiments on the nerves, particulary on their reproduction; and on the spinal of living animals. Philosophical Tranactions of the Royal Society of London. Series B: Biol. Sci. 1776; 85: 112.

Cunha AS. Emprego de veias preservadas em glicerol como substituto de enxerto de nervos: estudo experimental em ratos. [Dissertação]. São Paulo: Faculdade de Medicina da Universidade de São Paulo; 2007.

Cunha AS, Lemos SPS, Silva, CS, Barros TEP, Costa MP, Ferreira MC. The use of glycerol-treated venous graft in damaged nerves repair: na experimental study in rats. Acta Ortop Bras. 2007; 15: 210-3

Dagum AB. Peripheral nerve regeneration, repair and grafting. J Hand Therapy. 1998; 11: 111-7.

Damon DH, D′Amore PA, Wagner JA. Nerve growth factor and fibroblast grow factor regulate neurite out-growth and gene expression in PC12 cells via both protein kinase C and c-AMP independent machanisms. J Cell Biol. 1990; 110: 1333-9.

Danielsen N, Dahlin LB, Ericson LE. Experimental hyperthyroidism stimulates axonal growth in mesothelial chambers. Exp Neurol. 1986; 94: 54-65.

Danielsen N, Varon S. Caracterization of neurotrophic activity in the silicone chamber model for nerve regeneration. J Reconstr Microsurg. 1995; 11: 231-5.

Davis L. The return of sensation to transplanted skin. Surg Gynecol Obstet. 1934; 59: 533-43.

Davison SP, Mcmaffrey TV, Porter N, Manders E. Improved nerve regeneratio with neutralization of transforming growth factor beta1. The Laryngoscope. 1999; 109: 631.

Da-Silva C. Biologia celular e molecular da regeneração do sistema nervoso periférico. Atualização em Neurociência. 1995; 3.

Davies NA, De Souza BA, Gattuso JM, Glasby MA, Gschmeissner SE, Huang CLH. Peripheral nerve growth through differently orientated muscle matrices. Neuro-Orthopaedics. 1987; 4: 62-73.

Dellon AL, Mackinnon SE. An alternative to the classical nerve graft for the management of the short nerve gap. Plast Reconstr Surg. 1988; 82: 849.

Dellon AL, Mackinnon SE. A study of nerve regeneration across synthetic (Maxon) and biologic (collagen) nerve conduits for nerve gaps up to 5 cm in the primate. J Reconstr Microsurgery. 1990; 6: 117-21.

Dellon AL. Resection: nerve repair's most neglected technique. Plast Surg Tech. 1995; 1: 191-9.

De Medinaceli L, Seaber AV. Experimental nerve reconnection: importance of initial repair. Microsurgery. 1989; 10: 56-70.

De Medinaceli L. Interpreting nerve morphometry data after experimental traumatic lesions. J Neurosci Methods. 1995; 58: 29-37.

Denny-Brown D, Daherty MM. Effects of transient stretching of peripheral nerve. Arch Neurol Psyc.1945; 54: 116-129.

Dyck PJ, Lofgren EP. Nerve biopsy - choice of nerve, Methods, symptoms, and usefulness. Medical Clin North Am. 1968 ; 52: 878-85.

Dicolo F . L' Imbalsamazione Umana. Manuale Teorico-Pratico. Editores Libraio Della Real Casa Milano; 1910.

di Summa PG, Kingham PJ, Raffoul W, Wiberg M, Terenghi G, Kalbermatten DF. Adipose-derived stem cells enhance peripheral nerve regeneration. J Plast Reconstr Aesthet Surg. 2010; 63:1544-52.

Doolabh V, Mackinnon SE. Fk 506 accelerates functional recovery following nerve grafting in a rat model. Plast Reconstr Surg. 1999; 103: 1928.

Doughty MJ, Aakre BM, Patel S. Hydration (water binding) of the mammalian corneal stroma ex vivo and in vitro: sample mass and error consideration. Optometry and Visual Science. 1996; 73: 666–75.

Droz B, Rambourg A, Koenig HL. The smooth endoplasmic reticulum structure and role in the renerval of axonal membrane and synaptic vesicles by fast axonal transport. Brain Res. 1975; 93: 1-13.

Edwards PM, Kuiters RR, Boer GJ, Gispen WH. Recovery from peripheral nerve transection is accelerated by local application of alpha-MSH by means of microporous accurel polypropilene tubes. J Neurol Sci. 1986; 74: 171-6.

Eppley BL, Delfino JJ. Collagen tube repair of the mandibular nerve: a preliminary investigation in the rat. J Oral Maxillofac Surg. 1988; 46: 41-7.

Evans GRD, Brandt K, Katz S, Chauvin P, Otto L, Bogle M, Wang B, Meszlenyl RK, Lu L, Mikos AG, Bioactive poly(L-lactic acid) conduits seeded with Schwann cells for peripheral nerve regeneration. Biomaterials. 2002; 23(3): 841-8.

Fahner PJ, Idu MM, Legemate DA. Morphological and functional alterations in glycerol preserved rat aortic allografts. Int J Artif Organs. 2004; 27: 979-89.

Fansa H, Keilhoff G, Altmann S, Plogmeier K, Wolf G, Scheider W. The effect f the immunosuppressant FK506 on peripheral nerve regeneration following nerve grafting. Journal of Hand Surgery. 1999; 24: 38-42.

Farrag TY, Lehar M, Verhaegen P, Carson KA, Byrne PJ. Effect of platelet rich plasma and fibrin sealant on facial nerve regeneration in a rat model. Laryngoscope. 2007; 117 (1):157-65.

Farrington M, Wreghitt T, Matthews I, Scarr D, Sutehall G, Hunt CJ, Santiago T, Gruys E, Voorhout W, Ramos T, Pegg DE. Processing of cardiac valve allografts: Effects of antimicrobial treatment on sterility, structure and mechanical properties. Cell and Tissue Banking. 2002; 3(2): 91–103.

Fawcett WJ, Keynes RJ. Muscle basal lamina: a new graft material for peripheral nerve repair. J Neurosurg. 1986; 65:354-63.

Fawcett WJ, Keynes RJ. Peripheral nerve regeneration. Ann Rev Neurosci. 1990; 13: 43-60.

Fernandes KCBG, Polacow MLO, Guirro RRJ, Campos GER, Somazz MC, Pinto VF, et al. Análise morfométrica dos tecidos muscular e conjuntivo após desnervação e estimulação elétrica de baixa freqüência. Rev Bras Fisiot. 2005; 9: 235 - 41.

Ferreira MC, Herson MR. Tissue banking. Latin America Cir. Plast. FMUSP. São Paulo. 2000; 8:1.

Ferreira SC, Martinez AMB. O processo de degeneração Walleriana e os eventos moleculares nele envolvidos – uma revisão com enfoque no sistema nervoso periférico. Fisioterapia Brasil. 2000; 1: 109-115.

Fields RD, Lebeau JM, Longo FM, Ellisman HH. Nerve regeneration through artificial tubular implants. Prog Neurobiol. 1989; 33(2): 87-134.

Fiolova MA.. Effect of glycerol preservation on the immunogenic properties of dura-mater. Eksp Khir Anesteziol. 1976; 6:3.

Flores AJ, Lavernia CJ, Owens PW. Anatomy and physiology of peripheral nerve injury and repair. Am J Orthop. 2000; 29 (3): 167-173.

Foramitti C. Zur technik der nervennaht. Archivium Klinik Chirurgie. 1904; 73: 643-8.

Friedmann PS, Thody AJ and Friedmann PS. The skin as a permeability barrier. 1ed. New York: Scientific Basis of Dermatology, Churchill Livingston; 1986.

Gabrielson GJ, Stenstrom SJ. A contribution to peripheral nerve suture technique. Plast Reconstr Surg. 1966; 38: 68-72.

Garrity RW. The use of plastics and rubber tubing in the management of irreparable nerve injuries. Surgical Forum. 1955; 6: 517-20.

Gattuso JM, Glasby MA, Gschmeissner SE, Huang CLH. Recovery of neuromuscular transmission following peripheral nerve repair with muscle autografts in the non-human primate. J Bone Joint Surg. 1988; 70B: 524-9.

Ghosh MM, Boyce S, Layton C, Freedlander E, Macneil S. A comparison of methodologies for the preparation of human epidermal-dermal composites. Ann Plast Surg. 1997; 39: 390–404.

Gilad VH, Tetzlaff WG, Rabey JM, Gilad GM. Accelerated recovery following polyamines and aminoguanidine treatment after facial nerve injury in rats. Brain Res. 1996; 724: 141-4.

Gimble JM, Katz AJ, Bunnell BA. Adipose-derived stem cells for regenerative medicine. Circ Res. 2007; 100(9):1249-60.

Giorgio AB, Bruno B, Adolfo V, Giovanni B, Marocolo D. Bridging nerve defects with combined skeletal muscle and vein conduits. Microsurgery. 1993; 14(4): 247-51.

Glasby MA Hitchcock RJI., Huang CLH. The effect of muscle basement membrane on the regeneration of rat sciatic nerve. J Bone Joint Surg. 1986; 68B: 829-33.

Glück T. Ueber Neuroplastik auf dem Wege der Transplantation. Archivium Klinik Chirurgie 1880; 25: 606-66.

Gold BG, Zenaly-Pooley M, Wang MS, Chaturvedi P, Armistead DM. A nonimmunosuppressant FKBP-12 ligand increases nerve regeneration. Experimental Neurology. 1997; 147:269-78.

Granger HJ. Physicochemical properties of the extracel-lular matrix. In: Hargens A.R. (ed.), Tissue Fluid Pressure and Composition. Baltimore: Williams & Wilkins Waverly Press Inc.; 4 1981.

Gold BG, Densmore V, Shou W, Matzuk MM, Gordon HS. Immunophilin FK506-binding protein 52 (not FK 506 biding protein 12) mediates the neurotrophic action of FK 506. J Pharm Exp Ther. 1999; 289: 1202-10.

Gomes OM, Pradel HOV, Serrano RRP, Baros Moraes NHT, Fioreli AI, Diniz ES, Prado NS, Laviolla W, Wolosker M, Bittencourt D, Zerbini EJ. Prótese vascular de dura-mater de porco: estudo experimental. Anais Hosp Sid Nac. 1977; 2: 49.

Gorio A, Millesi H, Mingrino S, eds: Posttraumatic Peripheral Nerve Regeneration. New York: Raven Press; 1981.

Guimarães GC, Machado MRF, Cruz C, Santos ALQ, Miglino MA, Cattelan JW. Morfologia microscópica do nervo radial do gato doméstico. Biosci J. 2006; 22(3): 12137.

Gurlt E. Geschichte der Chirurgie. Berlin: Verslag August Hirschwald; 1898.

Guyton AC, Hall JE. Tratado de Fisiologia Médica. 9ª edição. Rio de Janeiro: Guanabara koogan; 1997.

Haddad J, Ellenbogen G, Pigossi N, Raia A. Correção cirurgica de fistula jejuna recidivada por implante de dura-mater conservada em glicerina: nova técnica. Revta Hosp Clin Fac Med Univ S Paulo. 1973; 28: 87.

Hadlock TA, Sundback CA, Hunter DA, Vacanti JP, Cheney ML. A new artificial nerve graft containing rolled Schwann cell monolayers. Microsurgery. 2001; 21: 96-101.

Haighton J. An experimental inquiry cocerning the reproduction of nerves. Philosophical Tranactions of the Royal Society of London. Series B: Biol Sci. 1795; 85: 519.

Hansbrough JD. Wound Coverage with Biologic Dressings and Cultured Skin Substitutes, RG Lands Company Austin. 1992; 1–8.

Hazari A, Wiberg M, Johansson-Ruden G, Green C, Terenghi G. A resorbable nerve conduit as an alternative to nerve autograft in nerve gap repair. British J Plast Surg. 1999; 52: 653-7.

Hebebrand D, Zohman G, Jones NF. Nerve xenograft transplantation immunosupression with FK 506 and RS 61443. J Hand Surg. 1997; 22: 304-37.

Heidemann SR. Extra cellular matrix alows PC12 neurite elongation in the absence of microtubules. J Cell Biol. 1990; 110: 71-9.

Heijke GC, Klopper PJ, Dutrieux RP. Vein graft conduits versus conventional suturing in peripheral nerve reconstruction. Microsurgery. 1993; 14(9): 584-8.

Hentz VR, Rosen JM, Xiao SJ.; Mcgill KC, Abraham G. A comparison of suture and tubulization nerve repair technique in a primate. J Hand Surg. 1991: 16^{A}: 251-61.

Hermans MHE. Clinical experience with glycerolpreserved donor skin treatment in partial thickness burns. Burns Incl Therm Inj. 1989: 15: 57-60.

Herson MR. Survey of clinical use of glycerol preserved skin in several European burn centers. Holland: Dutch Burns Association Internal Report; 1986.

Herson MR, Mathor MB, Ferreira MC. Bancos de Pele I. Revista Brasileira de Queimaduras. Rio de Janeiro. 2002; 1: 35-40.

Heuter K. Die Allgemeine Chirugie. Leipzig: Vogel verlag; 1873.

Hoekstra MJ, Kreis RW, Du Pont JS. History of the Euro Skin Bank: the innovation of preservation technologies. Burns. 1994; 20:43-7.

Hoke A. Mechanisms of Disease: what factors limit the success of peripheral nerve regeneration in humans? Nat Clin Pract Neurol. 2006; 2(8):448-54.

Horch K. Central responses of cutaneous sensory neurons to peripheral nerve crush in the cat. Brain Res. 1978; 151: 581-6.

Hurst LC, Badalamente MA, Ellstein J, Stracher A. Inhibition of neural and muscle degeneration after epineurial neurorrhaphy. J Hand Surg (Abstract). 1984; 9: 564-71.

Ichihara S, Inada Y, Nakamura T. Artificial nerve tubes and their applicationfor repair of peripheral nerve injury: an update of current concepts. Injury. 2008; 39: 29-39.

Ide C, Tohyama K, Yotoka R, Nitatori T, Onodera S. Schwann cell basal lamina and nerve regeneration. Brain Res. 1983; 288: 61-75.

Ide C, Osawa T, Tohyama K. Nerve regeneration through allogeneic nerve grafts with special reference to the role of the Schwann cell basal lamina. Prog Neurobiol. 1990; 34(1): 1-38.

Ignatius MJ.; Shooter EM, Pitas RE, Mahley R. Lipoprotein uptake by neuronal growth cones in vitro. Science. 1987; 236: 959-62.

Jaffe L.F, Poo MM. Neurites growth faster towards the cathode than the anode in a steady field. J Exp Zool. 1979; 209: 115-28.

Jimming K, Shizhen Z, Bo S, Shengxiu Z. Experimental study of bridging the peripheral nerve gap with skeletal muscle. Microsurgery. 1986; 7(4): 183-9.

Jovanovenesic K, Savie V. Peripheral nerve injury and immune response in rat. Rest Neurol Neurosci. 1995;7:193-8.

Jubran M, Widenfalk J. Repair of peripheral nerve transections with fibrin sealant containing neurotrophic factors. Exp Neurol. 2003; 181: 204-12.

Karpati G, Carpenter S, Sharron L. Experimental reinervation attempts of skeletal muscle cells by nonmotor nerves. In Gorio A, Millesi H, Mingrino S, eds: Posttraumatic Peripheral Nerve Regeneration. New York: Raven Press; 1981.

Kayikçioglu A, Karamursel S, Agaoglu G, Sargon M. A new epineural nerve repair technique: oblique nerve coaptation. Ann Plast Surg. 1999; 32: 506-12.

Kaupilla T, Stenberg D, Porkka-Heiskanen T. Putative stimulants for functional recovery after neural trauma: only spermine was effective. Exper Neurol. 1988; 99: 50-8.

Keeley RD, Nguyen KD, Stephanides MJ, Padilla J, Rosen JM. The artificial nerve graft: a comparison of blended elastomer-hydrogel with polyglicolic acid conduits. J Reconstr Microsurg. 1991; 7: 93-100.

Keeley R, Atagi T, Sahelmann E, Padilla J, Kadlcik S, Keeley A, Nguyen K, Rosen J. Peripheral nerve regeneration across 14mm gaps: a comparison of autograft and entubulation repair method in the rat. J Reconstr Microsurg. 1993; 9: 349-59.

Keilhoff G, Goihl A, Langnase K, Fansa H, Wolf G. Transdifferentiation of mesenchymal stem cells into Schwann cell-like myelinating cells. Eur J Cell Biol. 2006; 85(1):11-24.

Kirk EG, Lewis D. Fascial tubulization in the repair of nerve defects. JAMA. 1915; 65: 486-92.

Kitahara AK, Nishimura Y, Shimizu Y, Endo K. Facial nerve repair accomplished by interposition of a collagen nerve guide. J Neurosurg. 2000; 93:113-20.

Kiyotani T, Teramachi M, Takimoto Y, Nakamura T, Shimizu Y, Endo K. Nerve regeneration across a 25-mm gap bridged by a polyglycolic acid-collagen tube: a histological and electrophysiological evaluation of regenerated nerves. Brain Research. 1996;740: 66-74.

Klein HW, Kilmer S, Carlsen RC. Enhancement of peripheral nerve regeneration by pharmacological activation of cyclic AMP second messenger system. Microsurgery. 1989; 10: 122-5.

Koerber HR, Seymour AW, Mendell LM. Mismatches between peripheral receptor type and central projections after peripheral nerve regeneration. Neurosci Lett. 1989; 99: 67-72.

Kredel FE, Evans JP. Recovery of sensation in denervated pedicles and free skin grafts. J Neurol Neurosurg Psychiatry. 1933; 19: 1203-21.

Kreis RW, Vloemans AFPM., Hoekstra MJ, Mackie DP, Hermans RP. The use of non-viable glycerol-preserved cadaver skin combined with widely expanded autografts in the treatment of extensive third-degree burns. J Trauma. 1989; 29:51-5.

Kreis RW, Mackie DP, Vloemans AFPM, Hoekstra MJ. Widely expanded postage stamp skin grafts using a modified Meek technique in combination with an allograft overlay. Burns. 1993; 19: 142-5.

Kristensson K. Retrograde signalling of nerve cell body response to trauma. In Gorio A, Millesi H, Mingrino S, eds: Posttraumatic Peripheral Nerve Regeneration. New York: Raven Press; 1981.

Kujama KA, Kinderman NB, Jones KJ. Testosterone-induced acceleration of recovery from facial paralysis following crush axotomy of the facial nerve in male hamsters. Exp Neurol. 1989; 105: 80-85.

Kuffer DP. Promoting and directing axon outgrowth. Mol Neurobiol. 1994; 9: 233-43.

Lainetti RD, Da Silva CF. Local addition of monosialoganglioside GM1 stimulates peripheral axon regeneration in vivo. Brazilian J Med Biol Res. 1993; 26: 841-5.

Lander AD, Fuji DK, Rechardt LF. Laminin is associated with "neurite outgrowth-promoting factors" found in conditioned media. Proc Natl Acad Sci USA. 1985; 82: 2183-7.

Langenbeck B, Von Hueter VL. In: Verhandlungen der Deutschen Gesellschaff für Chirurgie. V Congress. 1854.

Lasek JR, Shelansky ML, Brinkely BR, Condeelis JS, Ellisman MH, Goldman RD, Solomon F, Taylor EW. Cytoskeletons and the architecture of nervous systems. Neurosci Res Program Bull. 1981; 19: 1-153.

Laskowski S. L'embaument, la conservacion des sujets et les preparations anatomiques. Geneve; 1886.

Lassner F, Scahller E, Steinhoff G. Cellular mechanisms of rejection and regeneration in peripheral nerve allografts. Transplantation. 1989; 48: 386-92.

Leeden RW. Biology of gangliosides: neuritogenic and neuronotrophic properties. J Neurosci Res. 1984; 12: 147-159.

Lemos SPS, Hayashi I, Cunha AS, Da Silva CF, Filho TEPB, Costa MP, Ferreira MC. Glycerol-preserved allgenous nerve: na experimental study with rats. Acta Ortop Bras, 2008; 16(3):133-7.

Lenihan DV, Sojitra NM, Glasby MA. Stimulated jitter measurement in the assessment of recovery after diferent methods of peripheral nerve repair. Journal of Hand Surgery. 1998; 23: 12-6.

Létievant JJE. Traité des sections nerveuses. Paris: J.B. Bailliére et fils; 1873.

Letourneau PC. Possible roles for cell-to-substratum adhesion in neuronal morphogenesis. Develop Biol. 1975; 44: 77-91.

Letourneau PC. Chemotactic response of nerve fibre elongation in neuronal morphogenesis. Develop Biol. 1978; 66: 1837-961.

Letourneau PC. Differences in the organization of actin in the growth cones compared with the neurites of cultured neurons from chick embryos. Journal of Cell Biology. 1983; 97: 963-73.

Letourneau PC, Shattuck TA, Ressler AH. Branching of sensory and sympathetic neurites in vitro is inhibited by treatment with taxol. Journal of Neuroscience. 1986; 6: 1912-7.

Levi-Montalcini R, Hamburger V. Selective growth stimulating effects of sarcoma on sensory and sympathetic nervous system of the chick embryo. J Exp Zool. 1951; 116: 321.

Levi-Montalcini R, Hamburger V. A diffusable agent of mouse sarcoma, producing hyperplasia of sympathetic ganglia and hyperneurotization of viscera in the chick embryo. J Exp Zool. 1953; 123: 233-388.

Levi-Montalcini R. Developmental neurobiology and the natural history of nerve growth factor. Annu Rev Neurosci. 1982; 5: 341-62.

Lex A, Raia A. O uso de dura-mater homóloga conservada em glicerina no tratamento das hérnias incisionais. Rev Paul Med. 1970 77: 123.

Li J, Yan J, Ai X, Hu S, Gu Y, Matloub HS, Sanger JR. Ultrastructural analysis of peripheral-nerve regeneration within a nerve conduit. Journal Reconstr Microsurg. 2004; 20: 565-9.

Liabotis S, Schreer DJ. Magnitude of GAP-43 induction following peripheral axotomy of adult rat dorsal root ganglion neurons is dependent of lesion distance. Exp Neurol. 1995; 135: 28-35.

Lieber RL. Skeletal muscle structure, function & plasticity: the physiological basis of rehabilitation. 2 ed. San Diego: Lippincott Williams & Wilkins; 2002.

Lipton SA. Growth factors for neuronal survival and process regeneration. Arch Neurol. 1989; 46: 1241-8.

Lipton R, McCaffrey TV, Ellis J. The beneficial effect of triamcinolone acetonide on nerve repair with autogenous grafts. Otolaryngol Head Neck Surg. 1986; 94: 310-5.

Lolley RD, Bose WJ, Bastian F, Bassam B, Meyer FN, Anderson LD. Vein, Silastic, and polyglycolic acid fine mesh: a comparative study in peripheral nerve repair. Annals of Plastic Surgery. 1995; 35: 267-78.

Longo FM, Manthorpe M, Skaper SD. Neuronotrophic activities accumulate in vivo within silicone nerve regeneration chambers. Brain Res. 1983a; 261: 109.

Longo FM, Skaper SD, Manthorpe ML. Temporal changes of neuronotrophic activities in vivo within nerve regeneration chambers. Exp Neurol. 1983b; 81: 756.

Lotheissen, G. Zur technik der Nerven und Schnennaht. Arch Klin Chir. 1901; 64: 310-3.

Lubiska L, Niemierko S. Velocity and intensity in bidirectional migration of acetylcholinesterase in transected nerves. Brain Res. 1971; 27: 329-42.

Lundborg G, Dahlin LB, Danielsen NP, Hansson HA, Larsson K. Reorganisation and orientation of regenerating nerve fibers, perineurium and epineurium in preformed mesothelial tubes- An experimental study on the sciatic nerve of rats. J Neurosc Res. 1981; 6(3): 265-81.

Lundborg G, Dahlin LB, Danielsen N, Gelberman RH, Longo EM, Powell HC, Varon S. Nerve regeneration in silicone chambers: influence of gap length and distal stump contents. Exp Neurol. 1982; 76: 361-75.

Lundborg G. Nerve injury and repair. Edinburgh: Churchill Livingstone; 1988.

McCarthy JG. Plastic Surgery. Philadelphia: W.B.Saunders; 1990.

Mackinnon SE, Dellon AL, Hudson AR, Hunter DA. Chronic nerve compression: An experimental model in the rat. Annals of Plastic Surgery. 1984; 13: 112-20.

Mackinnon SE, Dellon AL, Hudson AR, Hunter DA. A primate model for chronic nerve compression. J Reconstr Microsurg. 1985; 1: 185-94.

Mackinnon SE, Dellon AL, Lundborg G, Hudson AR. A study of neurotropism in the primate model. J Hand Surg. 1986; 11: 888-94.

Mackinnon SE, Dellon AL. Clinical nerve regeneration with a bioabsorbable polyglycolic acid tube. Plast Reconstr Surg. 1990; 85: 419-24.

Mackinnon SE, Doolabh VB, Novak CB, Trulock EP. Clinical outcome following nerve allograft transplantation. Plast Reconstr Surg. 2001; 107: 1419-29.

McNamara MJ, Garrett WE, Seaber AV. Neurorraphy nerve grafting and neurotization. A functional comparison of nerve reconstruction techniques. J Hand Surg. 1987; 12:354-361.

Madison R, Da Silva CF, Dikkes P, Chiu TH, Sidman RL. Increased rate of peripheral nerve regeneration using bioresorbable nerve guides and a laminin containing gel. Exp Neurol. 1985; 76: 767-72.

Maier CE, McQuarrier I. Increased slow transport in axons of regenerating newt limbs after a nerve conditioning lesion. Dev Biol. 1990; 140: 172-81.

Maki Y. Selectivity of regenerating motor axons. In Symposium: peripheral nerve surgery today. Wien: Algemeines Krankenhaus; 1991.

Malizos KN, Dailiana ZH, Anastasiou EA. Neuromas and gaps of sensory nerves of the hand: management using vein conduits. Am J Orthop. 1997; 7: 481-5.

Marques A, Leite JBF, Tanaka H, Ueda M, Gianotti OF, Weigl DR, Precoppe JR, Gomes OM, ERlich DH, Pigossi N. Avaliação da dura-mater heterologa como substituto dural: estudo experiemental em cães. Revta Paul Med. 1978; 92:89-94.

Marques A, Leite JBF, Tanaka H, Ueda M, Gianotti OF, Weigl DR, Precoppe JR, Gomes OM, ERlich DH, Pigossi N. Avaliação da dura-mater heterologa como substituto aponeurotico abdominal. Anais Hosp Sid Nac. 1979.

Marques A, Gomes OM, Pigossi N, Fava AS, Rapoport A. A implantação do osso e cartilagem homólogos conservados em glicerina à temperatura ambiente: ensaios experimentais. Acta Oncol Bras. 1977; 1: 69.

Marshall L, Gosh MM, Boyce SG, Macneill S, Freedlander E, Kudesia G. Effects of glycerol on intracellular virus survival: implications for the clinical use of glycerol-preserved cadaver skin. Burns. 1995; 21(5): 356-61.

Martini R, Schachner M. Immunoelectron microscopic localization of neural cell adhesion molecules (L1, N-CAM, and myelin-associated glycoprotein) in regeneration adult mouse sciatic nerve. J Cell Biol. 1988; 106: 1735-46.

Marx RE. Platelet-rich plasma (PRP): what is PRP and what is not PRP? Implant Dent. 2001;10(4):225-8.

Mattar Jr R, Azze RJ, Ferreira MC, Zumiotti AV. Fibrin glue versus conventional epinerual suture for peripheral nerve repair. A comparative experimental study. Rev Soc Bras Cir Plast. 1990; 5: 34-9.

Mathews GA, Frencchconstant C. Embrionic fibfronections are up-regulated folllowing peripheral nerve injury in rats. J Neurobiol. 1995; 26: 171-88.

Meek CP. Extensive severe burn treated with enzymatic debridement and microdermagrafting. Am. Surgeon. 1963; 29: 61-4.

Mengs U, Stotzem CD. Ganglioside treatment and nerve regeneration: a morphological study after nerve crush in rats. Eur J Pharmacol. 1987; 142: 419-24.

Merle M, Dellon AL, Campell JN, Chang PS. Complications from silicon-polymer intubation of nerves. Microsurgery. 1989; 10(2):130-3.

Midgley RD, Woolhouse FM. Silicone rubber sheating as na adjunct to neural anastomosis. Surg Cli Of North Am. 1968; 48:1154.

Millesi H, Berger A, Meissl G. Experimentelle Untersuchungen zur heilung durchtrennter peripherer nerven. Chirurgie Plastiche. 1972; 1: 174-95.

Millesi H. Reppraisal of nerve repair. Surg Clin N Am. 1981; 61: 321-40.

Millesi H. Progress in peripheral nerve reconstruction. W J Surg. 1990; 14: 733-47.

Mimura T, Dezawa M, Kanno H, Sawada H, Yamamoto I. Peripheral nerve regeneration by transplantation of bone marrow stromal cell-derived Schwann cells in adult rats. J Neurosurg. 2004; 101:806-12.

Minitti A, Paiva JL, Mion D, Pigossi N. Emprego da Dura mater conservada em glicerina em timpanoplastia. Rev Bras Otorinolar. 1968; 35:357.

Mohammad J, Shenaq J, Rabinovsky E, Shenaq S. Modulation of peripheral nerve regeneration: a tissue-engeneering approach. The role of aminion tube nerve conduit across a 1centimeter nerve gap. Plast Reconstr Surg. 2000; 105: 660.

Molander H, Olsson Y, Engkvist O, Bowald S, Eriksson I. Regeneration of peripheral nerve through polyglactin tube. Muscle Nerve. 1982; 5: 54-7.

Molander H, Engkvist O, Hagglund J, Olsson Y, Torebjorg E. Nerve repair using a polyglactin tube and nerve graft: an experimental study in the rabbit. Biomaterials, 1983; 4: 276-80.

Muller H. Further evaluation of laminin, testosterone, ganglioside GM-1, and catalase on early growth in rat nerve regeneration chambers. Exp Neurol. 1988; 101: 228-33.

Muller H, Dombert T, Terzis J, Arnold H. Axonal growth on laminin containing substrats. Microsurgery. 1993; 14: 33.

Nahaedian M, Smolev JK. Successful reinnervation of the pênis using an autogenous vein conduit. J Reconstr Microsurg. 1998; 1: 31-3.

Stahl S, Rosenberg N. Digital nerve repair by autogenous vein graftin high-velocity gunshot wounds. Mil Med. 1999; 8: 603-4.

Nassir S, Aydin MA, Karahan N, Demiryürek D, Sargon M. New microvenous anastomosis model for microsurgical training: external jugular vein. J Reconstr Microsurgery. 2006; 22: 625-30.

Nogueira JF, Pigossi N. Dura-máter homóloga conservada em glicerina à temperature ambiente em reparações ortopédicas. Anais do XIX Congresso Brasileiro de Ortopedia e Traumatologia. Curitiba; 1973.

Nyilas E, Chiu TH, Sidman RL. Synthetic bioresorbable polymers: 1. Polyester and polyester-composite guidance channels for peripheral nerve repair. Trans Am Soc Artif Intern Organs. 1983; 6: 85.

Ochs S. Regeneration of nerve in relation to axoplasmic transport. Na analysis. In Gorio A, Millesi H, Mingrino S, eds: Posttraumatic Peripheral Nerve Regeneration. New York: Raven Press; 1981.

Ochi M, Fukuhara K, Chow SP, Ikuta Y. An experimental study on selective sensory and motor nerve regeneration in silicone Y chamber. In Symposium: peripheral nerve surgery today. Resumenes. Wien: Algemeines Krankenhaus; 1991.

Oester VT, Davis L. Recovery of sensory functions. In Woodhall B, Beebee GW, eds: Peripheral Nerve Regeneration. Washinton, DC: U.S. Government Printing Office; 1956.

Oliveira A, Pierucci A, Pereira K. Peripheral nerve regeneration through the nerve tubulization technique. Braz J Morphol Sci. 2004; 21(4): 225-31.

Oliveira JT, Almeida FM, Biancalana A, Baptista AF, Tomaz MA, Melo PA, et al. Mesenchymal stem cells in a polycaprolactone conduit enhance median-nerve regeneration, prevent decrease of creatine phosphokinase levels in muscle, and improve functional recovery in mice. Neuroscience. 2010;170:1295-303.

Ortiguela ME, Wood MB, Cahill DR. Anatomy of the sural nerve complex. J Hand Surg. 1987; 12: 19-23.

Patel N, Poo MM. Orientation of neurite growth by extracellular electric fields. J Neurosci. 1982; 2: 483-96.

Perry JR, Bril V. Complications of sural nerve biopsy in diabetic versus non-diabetic patients. Can J Neuro Sci. 1994; 21: 34-7.

Perry VII, Brown MC, Gordon S. The macrophage response to central and peripheral nerve injury. A possible role for macrophages in regeneration. J Exp Med. 1987; 165: 1218-23.

Perry VH, Brown MC. Role of macrophages in peripheral nerve degeneration and repair. Bioessays. 1992; 14: 401-6.

Pham HN, Padilla JA, Nguyen KD, Rosen JM. Comparison of nerve repair techniques: suture vs avitene-polyglicoic acid tube. J Reconstr Microsurg. 1991; 7: 31-6.

Philipeaux JM, Vulpian A. Note sur des essais de greffe d´un troncon de nerf lingual entre les deux bouts du nerf hypoglosse. Après excision d´un segment du dernier nerf. Arch Phys and Norm Pathol. 1870; 3: 618.

Pigossi N. A glicerina na conservação de dura-máter: estudo experimental. [tese de livre docência]. São Paulo: Faculdade de Medicina da Universidade de São Paulo; 1967.

Pigossi N. Implantação de dura-máter homóloga conservada em glicerina: estudo experimental em cães. [tese]. São Paulo: Faculdade de Medicina da Universidade de São Paulo; 1964.

Pigossi N, Marques AF.. Correção estética da paralisia facial com dura-máter homóloga preservada em glicerina à temperatura ambiente. Anais do XII Congresso Brasileiro de Cirurgia Plástica. Curitiba; 1973.

Pigossi N, Raia A, Alex A, Gama AH, Somonsen O, Haddad J, Stolf NAG, Zerbini EJ, Miniti A, Tenuto R. Estudo experimental e clínico de dura-máter homóloga conservada em glicerina à temperatura ambiente. Revta Ass Med Bras. 1971; 17: 263.

Platinga LC, Verhaagen J, Edwards PM, Brakke JH, Gispen WH. Pharmacological evidence for the involvement of endogenous alpha-MSH-like peptides in peripheral nerve regeneration. Peptides. 1995; 16(2): 319-24.

Poburski R, Malin JP, Stark E. Sequelae of sural nerve biopsies. Clin Neurol Neurosurg. 1985; 87(3): 193-9.

Podhanjsky RJ, Myers RR. The vascular response to nerve crush: relationship to wallerian degeneration and regeneration. Brain Res. 1993; 623: 117-23.

Polge C, Smith AV, Parkes AS. Revival of spermatozoa after vitrification and dehydration at low temperatures. Nature. 1949; 164: 666.

Politis MJ, Ecerle K, Spencer PS. Tropism in nerve regeneration in vivo, attraction of regenerating axons by diffusable factors derived from cells in distal nerve stump of transected peripheral nerves. Brain Res. 1982; 253: 1-12.

Politis MJ, Zanakis MF, Albala BJ. Facilitated regeneration in the rat peripheral nervous system using applied electric fields. J Trauma. 1988; 28: 1375-81.

Pollard JD, McLeod JG. Fresh and predegenerate nerve allografts and isografts in trembler mice. Muscle Nerve. 1981; 4: 274-81.

Progrel MA, Maghen A. The use of autogenous veis graftsfor inferior alveolar and lingual nerve reconstrction. J Oral Maxillofac Surg. 2001; 9: 985-8.

Pu LLQ, Syed SA, Reid M, Patwa H, Goldestein JM, Forman DL, Thompson G. Effects of nerve growth factor on nerve regeneration through a vein graft across a gap. Plas. Reconstr Surg. 1999; 104: 1379-85.

Puig L, Verginelli G. Válvulas cardíacas de dura-máter homóloga. Revta Paul Méd. 1971; 78: 33.

Raia A, Pinotti HW, Gama JJR, Ellenbogen G. Tratamento cirúrgico de hérnia hiatal com reparo do anel diafragmático por meio de implante de dura-máter. Revta Paul Med. 1974; 4: 88.

Rappaport WD, Valente J, Hunter GC, Rance NE, Lick S, Lewis T, Neal D. Clinical utilization and complications of sural nerve biopsy. Am J Surg. 1993; 166 252-6.

Rempel D, Dahlin L, Lundborg G. Pathophysiology of nerve compression syndromes: response of peripheral nerves to loading. J. Bone Joint Surg Am. 1999; 81 (11): 1600-10.

Rice DH, Berstein FD. The use of autogenous vein for nerve grafting. Otolaryngol Head Neck Surg. 1984; 92: 410-2.

Rich KM, Alexander TD, Pryor JC, Hollowell JP. Nerve growth factor enhances regeneration through silicone chambers. Exp Neurol. 1989; 105: 162-70.

Richardson PM, Lu X. Inflammation and axonal regeneration. J Neurol. 1994; 242: 57-60.

Richters CD, Hoekstra MJ, Van Baare J, Du Pont JS, Kamperdijk EWA. Morphology of glycerol-preserved human cadaver skin. Burns. 1996; 22: 113-6.

Richters CD, Hoekstra MJ, Van Baare J, Du Pont JS, Kamperdijk EWA. Immunogenicity of glycerol-preserved human cadaver skin in vitro. J Burn Care & Rehabilitation. 1997; 18: 1-8.

Richters CD, Hoekstra MJ, Van Baare J, Kamperdijk EWA. Rat monocyte-derived dendritic cells function and migrate in the same way as isolated tissue dendritic cells. J Leukoc Biol. 2002; 71: 582-7.

Robinson PH, Van Der Lei B, Pennings AJ, Neiwenhuis P. Nerve regeneration through a two-ply biodegradable nerve guide in the rat and the influence of ACTH4-9 nerve growth factor. Microsurgery. 1993; 14: 30.

Rodrigues AC, Silva MDP. Inside-out versus standard artery graft to repair a sensory nerve in rats. Microsurgery. 2001; 21: 102-7.

Rodriguez FJ, Verdu E, Ceballos D, Navarro X. Nerve guides seeded with autologous Schwann cells improve nerve regeneration. Exp Neurol. 2000; 161:571–84.

Rosen JM, Hentz VR, Kaplan EN. Fascicullar tubulization: a cellular approach to peripheral nerve repair. Ann Plast Surg. 1983; 11: 397.

Sabates FN. Experimental and clinical studies of glycerin preserved scleras homografts: a preliminary report. Eye Ear and Nose Throat. 1967; 46: 1162.

Safford KM, Hicok KC, Safford SD, Halvorsen YD, Wilkison WO, Gimble JM, et al. Neurogenic differentiation of murine and human adipose-derived stromal cells. Biochem Biophys Res Commun. 2002; 294:371-9.

Salonen V, Peltonen J, Roytta M, Virtanen I. Laminin in traumatized peripheral nerve: basement membrane changes during degeneration and regeneration. J. Neurocytol. 1987; 16: 713-20.

Salvi V. Problems connected with the repair of nerve sections. Hand. 1973; 5: 25-32.

Sanders FK, Yoltng JZ. The influence of peripheral coonections on the diameter of regeneration nerve fibers. J Expe Biol. 1946; 22: 203-12.

Sanes J, Marshall LM, Mc Mahan UJ. Reinnervation of muscle fiber basal lamina after removal of myofibres. Differentiation of regenerating axons at original synaptic sites. J Cell Biol. 1978; 78: 176-98.

Santos PM, Winterowd JG, Graham GA, Bothwell MA, Rubel EW. Nerve growth factor: increased angiogenesis without improved nerve regeneration. Otolaryngol Head Neck Surg. 1991; 105: 12-25.

Sariguney Y, Yavuzer R, Elmas C, Yenicesu I, Bolay H, Atabay K. Effect of platelet-rich plasma on peripheral nerve regeneration. J Reconstr Microsurg. 2008;24(3):159-67.

Scarpeni E, Baron P, Scarleto G. Human Schwann cells in culture. In: Gorio A, editor. Neuroregeneration. New York: Raven Press. 1993; 123-44.

Schang T, von Gaudecker B, Thiede A. Venovenous allotransplantation in the rat. In Thiede A, Deltz E, Engemann R, et al. eds. Microsurgical in models in rats for transplantation research. West Germany: Springer Verlag Berlin, Heidelberg; 1985.

Schiozer WA, Hartinger A, Henkel v. Donnersmarck G, Muhlbauer W. Composite grafts of autogenic cultured epidermis and glycerol-preserved allogeneic dermis for definitive coverage of full-thickness burn wounds: case reports. Burns. 1994; 20: 503-7.

Schlosshauer B, Dressmann L, Schaler H, Sinis N. Synthetic nerve guide implants in humans: a comprehensive survey. Human Nerve Guides Studies. 2006; 59: 740-8.

Sebben AD, Lichtenfels M, Silva JLB. Peripheral nerve regeneration: cell therapy and neurotrophic factors. Rev Bras Ortop. 2011; 46:643-9.

Seckel BR, Chiu TH, Nyilas E, Sidman RL. Nerve regeneration through synthetic biodegradable nerve guides: regulation by the target organ. Plast Reconstr Surg. 1984; 74: 173-81.

Seddon HJ. The use of autogenous grafts for the repair of large gaps in peripheral nerves. Br J Surg. 1947; 35: 151-67.

Seddon HJ. Peripreral nerve injuries. London: HMSO. The nerve injuries committee of the medical council, Special report series. 1954; 282.

Seddon HJ. Surgical disorders of the peripheral nerves, 2nd ed. Edinburgh: Churchill Livingstone; 1975.

Sen SK, Lowe JB III, Brenner MJ, Hunter DA, Mackinnon SE. Assessment of the immune response to dose of nerve allografts. Plast Reconstr Surg. 2005; 115: 823–30.

Siemionow M, Sonmez E. Nerve Allograft Transplantation: A Review. J Reconstr Microsurgery. 2007; 23: 511-20.

Sinis N, Schaller HE, Becker ST, Schlosshauer B, Doser M, Roesner H, et al. Long nerve gaps limit the regenerative potential of bioartificial nerve conduitsfilled with Schwann cells. Restor Neurol Neurosci. 2007; 25(2):131-41.

Smith JW. Microsurgery of peripheral nerves. Plast Reconstr Surg. 1964; 33: 317-29.

Smith MS, Browne JD. The effect of endothelial cell growth factor on peripheral nerve regeneration. Otolaryngol. Head Neck Surg. 1998; 118: 178-82.

Smith BK, Kornblit PL. Axoplasmic tranport in nenurological surgery. Neurosurgery. 1982; 10: 268-70.

Snider WD, Johnson EM. Neurotrophic molecules. Ann Neurol. 1989; 26: 489-506.

Son YJ, Thompson WJ. Schawann cell process guide regeneration of peripheral axons. Neuron. 1995; 14: 123 - 32.

Sparrow BM, Kierman JA. Sciatic nerve regeneration in ganglioside treated rats. Exp Neurol. 1982; 77: 230-5.

Spector JG, Lee P, Derby A, Frierdich GE, Neises G, Roufa DG. Rabbit facial nerve regeneration in ngf-containing silastic tubes. Laryngoscope. 1993; 103: 548-58.

Spector JG, Lee P, Derby A, Roufa DG. Comparison of rabbit facial nerve regeneration in NGF-containing silicone tubes to that in autologous neural grafts. Ann Otol Rhinol Laryngol. 1995; 104: 875-85.

Stancic MF, Micovic V, Potocnjak M, Dragani P, Sasso A, Mackinnon SE. The value of an operating microscope in peripheral nerve repair. International Orthopaedics. 1998; 22(2): 107-10.

Stanec S, Satanec Z. Reconstruction of upper-extremity peripheral nerve injuries with ePTFE conduits. J Reconstr Microsurg. 1998; 14: 227-32.

Staniforth P, Fisher TR. The effects of sural nerve excision in autogenous nerve grafting. Hand. 1978; 10: 187-90.

Stelmack BM, Kierman JA. Effects of triiodotyronine on the normal and regenerating facial nerve of the rat. Acta Neuropathol.(Berlin). 1977; 40: 151-5.

Stolf NAG, Zerbini EJ. Reconstruction of the thoracic wall following resection of 2 sternal tumor. Revta Hosp Clins Fac Med Univ S Paulo. 1972; 27: 281-3.

Stolf NAG, Zerbini EJ. Correction of diaphragmatic hernia using homologous dura-mater preserved in glycerin. Revta Paul Med. 1974; 83: 21.

Stolf NAG. O fechamento de comunicação interatrial com dura-mater homóloga preservada em glicerina. Revta Ass Med Bras. 1978; 19: 175.

Stoll G, Jander S, Myers RR. Degeneration and regeneration of the peripheral nervous system: from Augustus Waller's observations to neuroinflammation. Journal Peripheral Nervous System. 2002; 7: 13-27.

Strand FL, Smith CM. LPH, ACTH, MSH and motor systems. Pharmac Ther. 1980; 11: 509-33.

Strange FG. An operation for nerve pedicle grafting. Br J Surg. 1947; 34: 423-5.

Suematsu, N.; Atsuta,Y.; Hirayama, T. Vein graft for repair of peripheral nerve gap. Journal Reconstr Microsurg. 1988; 4: 313-8.

Sugita N, Ishida O, Ikuta Y, Takata H, Kajihara H, Tomita Y, Ochi M. Interposed autologous nerve segment stimulates nerve regeneration in peripheral nerve allografts in a rat model. J Reconstr Microsurg. 2004; 20: 167-74.

Sunderland S. The intraneural topography ofthe radial, median and ulnar nerves. Brain, 1945; 68: 243-98.

Sunderland S. Nerves and nerve injuries, 2nd edition. New York: Churchill Livingstone; 1978. 133-8p.

Swan JJ. Discussion on injuries to the peripheral nerves. Proc R Soc Med. 1941 Jun; 34: 521-32.

Takahashi M, Statou T, Hashimoto S. Experimental in vivo regeneration of peripheral nerve axons and perineurium guided by resorbable collagen film. Acta Patol Jpn. 1988; 38:1489-502.

Tang JB, Gu YQ, Song YS. Repair of digital nerve defect, with autogenous vein graft during flexor tendon surgery in zone 2. J Hand Surg. 1993; 18: 449-53.

Terzis J, Faibisoff B, Williams HB. The nerve gap: suture under tension vs. graft. Plast Reconstr Surg. 1975; 56: 166-70.

Thorwarth M, Wehrhan F, Schultze-Mosgau S, Wiltfang J, Schlegel KA. PRP modulates expression of bone matrix proteins in vivo without long-term effects on bone formation. Bone. 2006; 38(1):30-40.

Timmermann W, Thiede A. The rejection response to segmental grafts of the femoral artery in inbredrat strains. In Thiede A, Deltz E, Engemann E, et al. (eds): Microsurgical models in rats for transplantation research. West Germany: Springer Verlag Berlin, Heidelberg; 1985.

Topp KS, Boyd BS. Structure and biomechanics of peripheral nerves: nerve responses to physical stresses and implications for physical therapist practice. Phys Ther. 2006; 86 (1): 92-109.

Tornau E. Beitrag zur Casuistik der Nervennaht mit Berücksichtigung der secundär Nervennnaht. Inaug Diss. Koningsberg; 1898.

Toyota B, Carbonetto S, David S. A dual lamin colagen receptor acts in perpheral nerve regeneration. Proc Natl Acad Sci USA. 1990; 87: 1319-22.

Tseng CY, Hu G, Ambron RT, Chiu DTW. Histologic analysis of schwann cell migration and peripheral nerve regeneration in the autogenous venous nerve conduit (AVNC). J Reconstr Microsurg. 2003; 331-9.

Tuma Jr P. Estudo comparativo da regeneração após aloenxertos de nervo, com e sem i munossupressão. Estudo experimental. [tese]. São Paulo: Universidade de São Paulo,Faculdade de Medicina; 1997.

Tuma Jr P, Dias MD, Arrunátegui G, Duarte GG, Wada A, Cunha AS, Ferreira MC. Effect of hyperbaric oxygen o the regeneration of experimental crush injuries of nerves. Rev Hosp Clin. 1999; 54: 81-4.

Ülkür E, Yüksel F, Açikel C, Okar I, Çeliköz B. Comparison of functional results of nerve graft, vein graft, and vein filled with muscle graft in end-to-side neurorrhaphy. Microsurgery. 2003; 23: 40-8.

Urbina M, Schmeer C, Lima L. 5HT1A receptor agonist differentially cyclic AMP concentration in intact and lesioned goldfish retina. In vitro inhibition of outgrowth by forskolin. Neurochem. Int. 1996; 29: 453-60.

Valentini RF, Aebisher P, Winn SR, Galletti PM. Collagen- and laminin- containing gels impede peripheral nerve regeneration through semipermeable nerve guidance channels. Exp Neurol. 1987; 98: 350-6.

Van Baare J, Ligtvoet EEJ, Middelkoop E. Micobiological evalaution oif glycerolised cadaveric donor skin. Transplantation. 1998; 65: 966-970.

Van Baare J, Buitenwerf J, Hoekstra MJ, du Pont JS. Virucidal effect of glycerol as used in donor skin preservation. Burns. 1994; 20: S77-S80.

Waller A. Experiments on the section of the glossopharyngeal and hypoglossal nerve of frog and observations on the alterations produced thereby in the structure on their primitive fibers. Philosophical Transactions of the Royal Society of London. 1850; 140: 423-9.

Walikonis RG, Poduslo JF. Activity of cyclic AMP phosphodiesterases and adenyl cyclase in peripheral nerve after crush and permanent transection injuries. J Biol Chem. 1998; 273: 9070-7.

Walton RL, Brown RE, Matory WE, Bora GL, Dolph JL. Autogenous vein graft repair of digital nerve defects in the finger: a retrospective clinical study. Plast Reconstr Surg. 1989; 84: 944-9.

Walsh S, Midha R. Practical considerations concerning the use of stem cells for peripheral nerve repair. Neurosurg Focus. 2009; 26(2):E2.

Wang KK, Costas PD, Bryan DJ, Johns DS, Seckel BR. Inside-Out vein graft promotes nerve regeneration in the rats. Microsurgery. 1993; 14: 608-18.

Wang KK, Costas PD, Bryan DJ, Eby PL, Seckel BR. Inside-out vein graft repair compared with grafting for nerve regeneration in rats. Microsurgery. 1995; 16: 65-70.

Weber RA, Warner MR, Verheyden CN, Proctor WH. Functional evaluation of gap vs. abutment repair of peripheral nerves in the rat. J Reconstr Microsurg. 1996; 12: 159-63.

Weiss P. Nerve reunion with sleeves of frozen-dried artery in rabbits, cats and monkeys. Proc Soc Exp Biol. 1943; 54: 274-7.

Welch JA. Peripheral nerve injury. Semin Vet Surg (Small Anim). 1996; 11(4): 273-84.

Wilgis EFS. Nerve repair and grafting. In: DP Green (ed) Operative Hand Surgery. New York: Churchill Livingstone; 1982.

Williams LR, Longo FM, Powell HC, Lungborg G, Varon S. Spatial-temporal progress of peripheral nerve regeneration within a silicone chamber: parameters for a bioassay. J Comp Neurol. 1983; 218: 460-70.

Wise AJ, Topuzlu C, Davis P, Kaye IS. A comparative analysis of macro- and microsurgical neurorrhaphy technics. Am J Surg. 1969; 117: 566-72.

Wolff KD, Dienemann D. Vessel preservation with glycerol: an experimental study in rats. J Oral Maxillofac Surg. 1990; 48: 914-8.

Wolff KD, Walter G, Zimmer C. Nerve reconstruction with glycerol-preserved allogenic grafts in the rat. Microsurg. 1993; 14: 315-22.

Wong BJF, Crumley RL. Nerve wound healing. An overview. Otolaryngol Clin N Am. 1995; 28: 881-95.

Xu Y, Liu L, Li Y, Zhou C, Xiong F, Liu Z, et al. Myelin-forming ability of Schwann cell-like cells induced from rat adipose-derived stem cells in vitro. Brain Res. 2008; 1239:49-55.

Yamada KM, Spooner BS, Wesswlls, N.K. Ultrastructure and function of the growth cones and axons of cultured nerve cells. J Cell Biol. 1971; 49: 614-35.

Yu LT, England J, Hickey WF, Summer A, Rostami A, Larossa D. Survival and function of peripheral nerve allografts after cessation of long-term Cyclosporin A immunosupression in rats. Transpl Proc. 1989; 21: 3178-80.

Zalewski AA, Gulati AK. Survival of nerve and Schwann cells in allografts afte cyclosporin A treatment. Exp Neurol. 1980; 70: 218-25.

Zalewski AA, Gulati AK. Evaluation of histocompatibility as a factor in the repair of nerve with a frozen nerve allograft. J Neurosurg. 1982; 56: 550-4.

Zhang P, He X, Zhao F, Zhang D, Fu Z, Jiang B. Bridging small-gap peripheral nerve defects using biodegradable chitin conduits with cultured schawann and bone marrow stromal cells in rats. Journal Reconstr Microsurg. 2005; 21: 565-71.

Zhang Y, Luo H, Zhang Z, Lu Y, Huang X, Yang L, et al. A nerve graft constructed with xenogeneic acellular nerve matrix and autologous adipose-derived mesenchymal stem cells. Biomaterials. 2010; 31(20):5312-24.