Samir Omar Saleh

Linfonodos do nível VI: estudo anatômico dos linfonodos localizados entre o nervo laríngeo recorrente e a artéria carótida comum direita

Tese apresentada à Faculdade de Medicina da Universidade de São Paulo para obtenção do título de Doutor em Ciências.

Programa de Clínica Cirúrgica

Orientador: Prof. Dr. Alfredo Luiz Jacomo

São Paulo

2016

Dados Internacionais de Catalogação na Publicação (CIP)

Preparada pela Biblioteca da
Faculdade de Medicina da Universidade de São Paulo

©reprodução autorizada pelo autor

Saleh, Samir Omar
Linfonodos do nível VI: estudo anatômico dos linfonodos localizados entre o nervo laríngeo recorrente e a artéria carótida comum direita / Samir Omar Saleh. -- São Paulo, 2016.
Tese(doutorado)--Faculdade de Medicina da Universidade de São Paulo. Programa de Clínica Cirúrgica.
Orientador: Alfredo Luiz Jácomo.

Descritores: 1.Anatomia 2.Glândula tiroide 3.Carcinoma papilar 4.Cadáver 5.Nervos laríngeos 6.Pescoço

USP/FM/DBD-396/16

Dedico este trabalho:

Aos meus pais Omar e Olinda (*in memoriam)*, pelo grande exemplo que sempre nos deram de honestidade, trabalho e dedicação à família.

À minha esposa Eliana pelo companheirismo e apoio nos momentos difíceis pelos quais passamos juntos.

Aos meus filhos Kassem, Narriman e Gihad, a razão de tudo em minha vida, a minha continuidade

À minha irmã Samia pela amizade e apoio.

AGRADECIMENTOS

Sou particularmente grato ao Prof. Dr. Alfredo Luiz Jacomo, orientador, amigo, responsável pelo meu retorno à vida acadêmica, um dos professores de maior conhecimento anatômico que já conheci e também o de maior didática em sala de aula, sendo meu exemplo de professor.

Ao Prof. Dr. Flávio Carneiro Hojaij, mentor desse trabalho, companheiro e conselheiro nos momentos mais difíceis, minha eterna gratidão.

À Profª Drª Cristina Pires Camargo, por sua co-orientação nesse trabalho e por sua ajuda nos dados estatísticos, o meu muito obrigado.

À Profª Drª Ana Maria Itezeroti, pela amizade, pelos conselhos e também pela inestimável colaboração na confecção das lâminas e das peças anatômicas.

À Profª Drª Flavia Emi Akamatsu, pela amizade, pelos conselhos e pelo modelo que é de persistência e de dedicação ao trabalho.

Ao Prof. Dr. Mauro Figueiredo Carvalho de Andrade, pela possibilidade de convívio científico e pela amizade.

Ao Prof. Dr. Nelson Fontana Margarido, pelo carinho e pelos conselhos no início dos trabalhos.

À secretária da Disciplina da Topografia Estrutural Humana, Shirley Sousa, pela amizade, dedicação, paciência e disposição ímpar em querer ajudar.

Aos funcionários da Disciplina de Topografia Estrutural Humana, Mariliza de Oliveira Ottani, Edileide Oliveira Santos, Alecssandro Germano da Costa e Luciano Peyrer das Neves, pelo companheirismo e pelo apoio.

À Srª Eliane Falconi Monico Gazetto, secretária de Pós-Graduação Senso Estrito da Clínica Cirúrgica, pela paciência e pela orientação do trâmite do trabalho.

Ao acadêmico Kassem Samir Saleh, pelo apoio e pela ajuda na revisão ortográfica.

“Deus não escolhe os capacitados, capacita os escolhidos. Fazer ou não fazer algo só depende de nossa vontade e perseverança.”
(Albert Einstein)

Esta tese obedece está de acordo com as seguintes normas, em vigor no momento desta publicação:

Referências: adaptados de *International Committee of Medical Journals Editors* (Vancouver).

As recomendações do Serviço de Biblioteca e Documentação da da Universidade de São Paulo. Faculdade de Medicina. Divisão de Biblioteca e documentação. Guia de apresentação de dissertações, teses e monografias. Elaborado por Anneliese Carneiro da Cunha, Maria Julia de A. L. Freddi, Maria F. Crestana, Marinalva de Souza Aragão, Suely de Campos Cardoso, Valéria Vilhena. 3ª ed. São Paulo: Divisão de Biblioteca e Documentação; 2011.

Abreviaturas dos títulos dos periódicos da *List of Journals Indexed in the Index Medicus.*

SUMÁRIO

Lista de siglas e abreviaturas x
Lista de símbolos xii
Lista de tabelas e gráficos..... xiii
Lista de figuras xiv
Resumo xv
Abstract xvii

1. INTRODUÇÃO 19
2. OBJETIVOS 24
3. REVISÃO DA LITERATURA 26
   3.1 Revisão histórica do estudo do sistema linfático 27
   3.2 Anatomia linfática 28
   3.2 Nódulos e neoplasias malignas da glândula tireoide..... 39
   3.3 Metástases linfonodais do carcinoma da glândula tireoide..... 40
   3.4 Linfonodos do recesso carotídeo recorrencial..... 41
4. MÉTODOS 45
   4.1 Procedimento 46
   4.2 Preparo da peça 50
   4.3 Avaliação macroscópica dos linfonodos 52
   4.4 Avaliação microscópica dos linfonodos 52
   4.5 Análise estatística 53
5. RESULTADOS 55
6. DISCUSSÃO 58
7. CONCLUSÕES..... 63
8. ANEXOS 65
   8.1 - Anexo A: Cópia da aprovação do Comitê de Ética e Pesquisa (projeto nº 203/16) da Faculdade de Medicina da Universidade de São Paulo 66
   8.2 - Anexo B: Dados amostrais antropométricos e demográficos 67
   8.3 - Anexo C: Tabela com o número e diâmetro dos linfonodos no recesso carotídeo recorrencial 69

9. REFERÊNCIAS BIBLIOGRÁFICAS 71

LISTA DE SIGLAS E ABREVIATURAS

AAO-HNS	*American Academy of Otolaringology - Head and Neck Surgery*
ACS	*American Cancer Society*
CCP	compartimento central do pescoço
CDT	carcinoma diferenciado da glândula tireoide
CFT	carcinoma folicular da glândula tireoide
CGT	carcinoma de glândula tireoide
CPT	carcinoma papilífero da glândula tireoide
Dir	Direito
DTEH	Disciplina de Topografia Estrutural Humana
ed.	Edição
et al.	e outros
Esq	Esquerdo
EUA	Estados Unidos da América
fem	Feminino
FMUSP	Faculdade de Medicina da Universidade de São Paulo
HE	hematoxilina-eosina
IC	índice de confiança
IMC	índice de massa corporal
INCA	Instituto Nacional de Câncer
masc	Masculino
MSKCC	*Memorial Sloan Kettering Cancer Center*
NLR	nervo laríngeo recorrente

p.	Página
Prof.	Professor
RCR	recesso carotídeo recorrencial
SVOC	Setor de Verificação de Óbitos da Capital
UICC	*Union for International Cancer Control*
USC	ultrassonografia cervical

LISTA DE SÍMBOLOS

Kg	Quilograma
m	Metros
mm	Milímetros
m^2	metro quadrado
nº	Número
p	nível de significância de resultado estatístico
%	Porcentagem
±	mais ou menos

LISTA DE TABELAS

Tabela 1 - Características demográficas da população estudada..... 56

Tabela 2 - Relação entre dados antropométricos e a presença de linfonodos no RCR (Teste exato de Fischer)..... 57

Tabela 3 - Relação entre raça e a presença de linfonodos no RCR (Teste exato de Fischer)..... 57

LISTA DE FIGURAS

Figura 1 - Desenho esquemático dos troncos e ductos linfáticos (Rouvière) 30

Figura 2 - Desenho esquemático da distribuição dos linfonodos da cabeça e pescoço (Rouvière) 33

Figura 3 - Desenho esquemático de vista oblíqua anterior direita indicando níveis do pescoço e do mediastino superior..... 36

Figura 4 - Desenho esquemático mostrando a disposição dos linfonodos no compartimento central do pescoço 38

Figura 5 - Fotografia de dissecção mostrando a anatomia topográfica do recesso carotídeo recorrencial 48

Figura 6 - Desenho esquemático mostrando a relação do nervo laríngeo recorrente com as artérias carótida comum direita e a artéria tireoidea inferior direita 49

Figura 7 - Fotografia de dissecção mostrando o tecido fibrogorduroso no recesso carotídeo recorrencial com exposição de linfonodo 50

Figura 8 - Fotografia de peça diafanizada do recesso carotídeo recorrente mostrando linfonodos, vasos linfáticos e tecido fibrogorduroso 51

Figura 9 - Fotografia de imagem microscópica de linfonodo corado por Hematoxilina-eosina com aumento de 200x 53

RESUMO

Saleh SO. *Linfonodos do nível VI: estudo anatômico dos linfonodos localizados entre o nervo laríngeo recorrente e a artéria carótida comum direita* [tese]. São Paulo: Faculdade de Medicina, Universidade de São Paulo; 2016.

INTRODUÇÃO: O carcinoma papilífero da glândula tireoide é a neoplasia maligna endócrina mais prevalente com incidência em torno de 95%. Apresenta alto índice de disseminação linfática cervical, principalmente para os linfonodos do compartimento central ipsilateral, no nível VI, sendo os paratraqueais e os pré-traqueais os mais acometidos. Porém, existe uma área específica, não descrita nos compêndios anatômicos, que também é sede de metástase e de recidiva tumoral e está localizada entre o nervo laríngeo recorrente direito e as artérias carótida comum direita e tireóidea inferior direita. Uma abordagem cirúrgica nessa área causa maior morbidade devido à anatomia topográfica entre essas estruturas e os linfonodos ali localizados. Dessa forma, essa área pouco explorada é objetivo desse estudo, que pretende comparar dados antropométricos e demográficos com a presença ou não de linfonodos. **MÉTODOS:** Estudo anatômico transversal, com dissecção de 32 cadáveres não formalizados do Serviço de Verificação de Óbitos da Capital, onde se dissecou a região cervical à direita até a exposição da região localizada entre o nervo laríngeo recorrente direito e as artérias carótida comum direita e tireóidea inferior direita, com subsequente ressecção em bloco do tecido fibrogorduroso dessa região para análise dos linfonodos após preparação específica para esse fim. **RESULTADOS:** As características demográficas da população estudada foram as seguintes: Idade(anos): 66,75 ± 13,89; Sexo: masculino 20/32 (62,5%) e feminino 12/32 (37,5%); Peso (Kg): 63,1 ± 12,36; Altura (metros): 1,66 ± 0,09; IMC (Kg/m^2): abaixo do peso 5/32 (15,6%), normal: 20/32 (62,5%), obeso: 3/32 (9,4%), obesidade mórbida: 4/32 (12,5%); Raça: branca 21/32 (65,62%), negra 10/32 (31,25%), amarela 1/32 (3,12%); Dados antropométricos: brevilineo 8/32 (25%), normolíneo 15/32 (46,88%), longilíneo 9/32 (28,12%). A presença de linfonodos em 22/32 (68,75%), IC 95%, nos casos em que se encontraram linfonodos, a média foi de 1,65 ± 0,29 linfonodos por cadáver. Presença de linfonodos em cadáveres classificados como normolíneos, pelo teste exato de Fischer (p=0,03) e da raça branca, pelo teste exato de Fischer (p=0,04). Não se observou relação entre IMC e a presença de linfonodos, pelo teste de Sperman (p=0,461). **CONCLUSÕES:** A presença de linfonodos foi confirmada em 22/32 das espécimes estudadas (68,75%); Quanto às características dos linfonodos encontrados, o número variou de zero a 6 e, contando somente os casos em que os linfonodos foram achados, a média foi de 1,65 ± 0,29 linfonodos por cadáver. O tamanho variou de 0,9 a

5,39 mm no diâmetro transverso e de 1,36 a 11,64 mm no diâmetro longitudinal. Houve correlação antropométrica com presença de linfonodos nos cadáveres considerados normolíneos (p=0,03) e da raça branca (p=0,04).

Descritores: anatomia, glândula tireoide, carcinoma papilar, cadáver, nervos laríngeos, pescoço.

ABSTRACT

Saleh SO. *Lymph nodes of the level VI: anatomic study of lymph nodes located between the recurrent laryngeal nerve and the right common carotid artery* [thesis]. São Paulo: “Faculdade de Medicina, Universidade de São Paulo”; 2016.

INTRODUCTION: The papillary carcinoma of thyroid gland is the most prevalent endocrin malignant neoplasm, whose incidence is around 95%. This type of cancer causes increased likelihood of lymphatic spread in neck region, mainly to lymph nodes of the ipsilateral central compartiment, in level VI, such as the paratraqueal and the pretraqueal lymph nodes. However, there is a specific area, not described in the anatomic literature, that is receptor of metastasis and of tumor recurrences and is located among the right recurrent laryngeal nerve and the right common carotid and right inferior thyroid arteries. A surgical approach in this area causes more morbidity because of the topographic anatomy among those structures and the lymph nodes located there. Thus, this unexplored area is objective of this scientific study, which pretends to compare anthropometric and demographic data with the lymph nodes presence or absence. **METHODS:** Cross-sectional anatomic study, with dissection of 32 non-preserved corpses from the Serviço de Verificação de Óbitos da Capital, this study there had happened dissection of the right neck region until the exposition of the region located among the right recurrent laryngeal nerve and the right common carotid and right inferior thyroid arteries. Moreover, there was made resection in block of fibroadipose tissue of this region to analyse the lymph nodes after being prepared with specific material for this goal. **RESULTS:** Those are the demographic characteristics of this studied population: Age (in years): 66,75 ±13,89; Gender: male 20/32 (62,5%) and female 12/32 (37,5%); Weight(Kg): 63,1 ± 12,36; Height(meters): 1,66 ± 0,09; BMI (body mass index) (Kg/m2): underweight 5/32 (15,6%), normal: 20/32 (62,5%); obese: 3/32 (9,4%); morbid obesity: 4/32 (12,5%); Race: caucasian 21/32 (65,62%), afrodescendants 10/32(31,25%), asian 1/32 (3,12%); anthropometric data: brevilineo 8/32 (25%), normolineo 15/32 (46,88%), longilineo 9/32 (28,12%). There are lymph nodes in 22/32 (68,75%); Confidence Interval 95%, in the cases that lymph nodes were found, the average was 1,65 ± 0,29 lymph nodes for each corpse. There are lymph nodes in corpses classified as normolineos by accurate Ficher's Test(p= 0,03) and of the white race by accurate Ficher's Test(p=0,04). There is no observed correlation between BMI and lymph nodes found, by Spearman's correlation test(p=0,461). **CONCLUSIONS:** lymph nodes were found in 22/32 studied corpses (68,75%). 0 to 6 is the gap of the number of lymph nodes found in the same

body. In those bodies which lymph nodes were found, the average is 1,65 ± 0,29 lymph nodes for each body. Their size varies from 0,9 to 5,39 mm in the transversal diameter and from 1,36 to 11,64 mm in the longitudinal diameter. There is a anthropometric correlation with lymph nodes presence in corpses considered as normolineos(p=0.03) and of the white race (p=0,04).

Descriptors: anatomy; thyroid gland; carcinoma papillary; cadaver; laryngeal nerves; neck.

1. INTRODUÇÃO

1. INTRODUÇÃO

Estudar anatomia macroscópica nos dias atuais se destina aos preocupados em acrescentar informações estruturais para aprimoramento do conhecimento básico anatomo-clínico e/ou cirúrgico. Sob o ponto de vista cirúrgico, vários estudos foram desenvolvidos por meio de dissecções em cadáveres para fornecer dados à prática cirúrgica. Alguns exemplos desses estudos são: o estudo da distribuição anatômica da glândula paratireoide relacionada aos parâmetros antropométricos e demográficos (Hojaij *et al.*, 2011); estudo morfológico da quantificação dos linfonodos em espécies de esvaziamento cervical (Capelli, 2016); estudo da relação entre o nervo laríngeo recorrente e a artéria tireoidea inferior (Campos e Henriques, 2000) e estudo da distribuição dos linfonodos no compartimento central do pescoço (Tavares *et al.*, 2014).

Preocupados em aprimorar o conhecimento anatômico relacionado às cirurgias associadas a doenças malignas da glândula tireoide, empreendemos o trabalho sobre o qual passamos a discorrer.

O pescoço é um segmento anatômico, que contém inúmeras estruturas importantes dos sistemas respiratório, digestório, vascular, osteo-muscular, endócrino e neurológico. Essas estruturas são suscetíveis ao desenvolvimento de doenças como anomalias congênitas (Santos, 2013), neoplasias da glândula tireoide (Cernea, 2013) e infecções (Santos e Durazzo, 2013). Por isso, o conhecimento anatômico da região cervical é imprescindível para entender, localizar e tratar as estruturas acometidas por tais enfermidades.

As neoplasias malignas da cabeça e do pescoço são responsáveis por cerca de 3% de todas as neoplasias malignas nos Estados Unidos da América (EUA). Estima-se que, em 2016, as neoplasias malignas que comprometem a cavidade oral, a laringe e a glândula tireoide serão responsáveis por 109.640 novos casos. Dentre esses, 46.930 acometerão homens e 62.710 acometerão mulheres. Ainda, poderão ocorrer 12.090 mortes, sendo dessas, 8.310 em homens e 3780 em mulheres (Siegel, 2016).

No Brasil, estima-se que, em 2016, ocorrerão 23.370 novos casos de neoplasia maligna da cabeça e pescoço que possam comprometer a cavidade oral, a laringe e a glândula tireoide, segundo o Instituto Nacional de Câncer (INCA, 2016).

As neoplasias malignas da cabeça e pescoço integram um grupo heterogêneo de tumores, classificados de acordo com a sua localização: cavidade oral; nasofaringe; orofaringe; hipofaringe; laringe; cavidade nasal e seios paranasais; glândulas salivares e glândula tireoide (Casati *et al,* 2012).

Dentre as neoplasias malignas endócrinas, os carcinomas da glândula tireoide (CGT) são os mais prevalentes, com incidência em torno de 95%, e também representam 2% dos tumores malignos em geral (Kilfoy, 2009). Dentre esses, os carcinomas diferenciados da glândula tireoide (CDT), especificamente o carcinoma papilífero (CPT), podem originar metástases regionais para os linfonodos localizados no pescoço (Brandão e Araujo Filho, 2013).

Há cerca de 300 linfonodos responsáveis pela drenagem linfática da cabeça e do pescoço (Teymoortash, 2012). Conhecer a anatomia estrutural e topográfica desses linfonodos e de seus vasos linfáticos aferentes e eferentes é de fundamental importância, pois essas estruturas representam cerca de 1/3 de todos os linfonodos do corpo humano e, ainda, são sede comum de tumores e de metástase, inclusive na área otorrinolaringológica (Moussalle *et al.*, 1997).

Os linfonodos cervicais estão dispostos em grupos superficiais e profundos. Dentre esses últimos, estão os linfonodos periviscerais. (Drake, Vogl e Michell, 2015).

Os linfonodos periviscerais, relacionados à glândula tireoide, destacados nesse estudo, estão localizados no compartimento central do pescoço (CCP), nível VI. Essa região topográfica se destaca pela possibilidade de ocorrer metástases e/ou recidiva dos tumores oriundos da glândula tireoide. A recorrência linfática pode ser relacionada a um pior prognóstico devido à possibilidade de invasão dos grandes vasos, da traquéia e do nervo laríngeo recorrente (NLR) pelas células neoplásicas (Coeli, 2005).

Tufano (2015) descreveu que o nervo laríngeo recorrente, ao contornar inferiormente a artéria subclávia direita, penetra no compartimento central do pescoço longe do sulco traqueo-esofágico. Dessa forma, o nervo divide os linfonodos paratraqueais em dois grupos compartimentais: um anterior e outro posterior. A recorrência/metástase, quando presente, se dá para o compartimento posterior.

Tal recidiva ou metástase pode ocorrer nos linfonodos de uma área específica, delimitada pelo nervo laríngeo recorrente direito, pela artéria

tireoidea inferior direita e pela artéria carótida comum direita, sendo essa área o objeto de nosso estudo. Destacamos nessa região a sintopia com a pleura, o tronco braquio-cefálico, o esôfago e a fáscia pré-vertebral. Por falta de especificação na literatura pelos compêndios clássicos de anatomia, como Testut e Latarjet (1979), Moore (2007), Drake, Vogl e Michell (2015), resolvemos denominar esse território de *Recesso Carotídeo Recorrencial* (RCR).

A importância já destacada de casos recidivantes de metástase linfonodal nesse território e a ausência de estudos pormenorizados dos linfonodos dessa região foram pontos determinantes para o início desse estudo.

Cabe ainda salientar que a abordagem cirúrgica desse espaço causa maior morbidade devido à anatomia topográfica entre as estruturas do recesso carotídeo recorrencial e os linfonodos ali localizados, pois há a necessidade da mobilização do nervo laríngeo recorrente direito para a retirada do tecido fibrogorduroso que contém os linfonodos. Esse problema não ocorre no lado esquerdo, pois o nervo laríngeo recorrente cursa junto ao sulco traqueo-esofágico e o esôfago está imediatamente posterior ao nervo laríngeo recorrente. Assim, a dissecção com retirada do tecido fibrogorduroso atrelado aos linfonodos e da fáscia pré-vertebral é geralmente suficiente (Tufano, 2015).

2. OBJETIVOS

2. OBJETIVOS

2.1. Primário

- Verificar a presença de linfonodos no recesso carotídeo recorrencial e
- Descrever os linfonodos encontrados.

2.2. Secundário

- Avaliar se há correlação entre fatores antropométricos e essas características linfonodais estudadas.

3. REVISÃO DA LITERATURA

3. REVISÃO DA LITERATURA

3.1. REVISÃO HISTÓRICA DO ESTUDO DO SISTEMA LINFÁTICO

O sistema linfático humano tem papel importante na resposta imunológica do organismo e na disseminação de células cancerígenas, mas ainda é pouco conhecido sob o aspecto anatômico. Sua primeira observação data de 1627, por Asseli, que estudando nervos, observou vasos de cor semelhante à do leite no mesentério de cães alimentados. Tais observações não se repetiam em cães não alimentados. A primeira pesquisa linfática que desenhou os trajetos linfáticos através da injeção de mercúrio foi realizado por Nuck em 1692. Utilizando essa mesma técnica, Cruikshank, em 1786, mapeou os vasos linfáticos e os linfonodos de todo o corpo humano. Estudou também sua estrutura, número, valvas, variações e o seu papel na absorção e doença, sendo esse conteúdo publicado em seu livro "*The Anatomy of the Absorbing Vessel of the Human Body".*

Mascagni, em 1787, aprimorou o trabalho de Cruikshank e, usando a mesma técnica, publicou um Atlas completo do Sistema Linfático, destacando os vasos linfáticos da cabeça e pescoço. Sappey, em 1874, publicou na França seu livro "*Anatomie, physiologie, pathologie des vaisseaux lymphatiques"*. Em seu estudo, utilizou uma fina cânula de vidro para injetar mercúrio no interior de vasos dérmicos de cadáveres em putrefação, demonstrando com isso a distribuição da rede linfática pelo corpo inteiro, além de possibilitar a visualização dos órgãos com as estruturas dos vasos linfáticos e dos linfonodos.

Gerota ,em 1896, levando em conta a toxicidade do mercúrio, desenvolveu um método para visualizar os vasos linfáticos através da injeção em cadáver fresco do corante azul da Prussia em terebentina com éter, sendo batizado de método de Gerota. Utilizando esse método em fetos e crianças, Bartels, em 1909, publicou um livro anatômico do sistema linfático. Ainda dentro dessa mesma linha de conduta, Rouvière realizou um estudo detalhado dos vasos linfáticos humanos, dos linfonodos e de seus territórios, revisou o trabalho de outros autores e publicou, em 1938, seu livro clássico "*Anatomy of the human lymphatic system*", nele descrevendo os linfonodos distribuídos ao redor da parede retrofaríngea, que, posteriormente, tornaram-se conhecidos como linfonodos de Rouvière.

Suami, em 2005, publicou um novo método de avaliação linfática usando a técnica de peróxido de hidrogênio (Johnson, 1966) e de injeção micro-vascular com uma pequena mistura de óxido de chumbo (Rees, 1986). O resultado foi a criação de imagens radiológicas e fotográficas que detalhavam os vasos linfáticos da fáscia superficial. Seguindo, essa mesma técnica, Pan *et al.*, em 2008, publicou um estudo da drenagem linfática dos tecidos superficiais da cabeça e pescoço e, em 2010, um estudo morfológico dos vasos linfáticos humanos da cabeça e pescoço.

3.2. ANATOMIA LINFÁTICA

O sistema linfático é formado por uma complexa rede de estruturas, tais como vasos linfáticos, linfonodos e orgãos linfóides, que permitem o retorno do líquido intersticial à circulação sanguínea. O líquido intersticial coletado por

difusão a partir dos capilares linfáticos iniciais (de fundo cego) é denominado de Linfa. Ela percorre um trajeto dotado de vasos valvulados impedidores de seu refluxo, unidirecional, centrípeto e em direção à base do pescoço (Rouvière, 1981), (Lockhardt, 1983), (Bouabci, 1987). Os capilares linfáticos iniciais se unem, formando os vasos linfáticos pré coletores, que, por sua vez, se anastomosam, formando os vasos coletores (vasos aferentes), que se alinham paralelamente até alcançarem a porção cortical dos linfonodos. Esses linfonodos podem estar presentes em forma e quantidade variáveis e agrupados ou isolados. A via eferente se origina a partir da saída dos vasos linfáticos do hilo linfonodal, que são em menor número e mais calibrosos, seguindo, geralmente, para outros linfonodos. A interligação entre esses linfonodos forma os troncos linfáticos coletores (Rouvière, 1981). Há onze troncos linfáticos, denominados: lombares, intestinal, broncomediastinais, subclávios, jugulares e descendentes intercostais (Jácomo, 1995). Troncos originários dos membros inferiores e da pelve se unem, formando os troncos lombares direito e esquerdo. Esses, por sua vez, se unirão ao tronco proveniente do intestino, formando a Cisterna do quilo ou Cisterna de Pecquet, localizada entre as vértebras T12 e L2, atrás da origem da artéria renal direita. A partir desta cisterna, emerge o ducto torácico, que caminha em direção ao pescoço, terminando no ângulo entre as veias jugular interna e subclávia à esquerda. A porção cervical do ducto torácico recebe os troncos: subclávio, que drena a linfa do membro superior esquerdo; jugular, que drena a linfa da metade esquerda da cabeça e pescoço e o broncomediastínico, que drena a linfa da metade esquerda do tórax. À direita, os troncos são homônimos e drenam sua respectiva linfa para o ducto linfático direito (Andrade, 1999),

Figura 1. Porém, frequentemente, os troncos jugular, subclávio e broncomediastínico à direita podem desembocar separadamente nas veias jugular interna ou subclávia direitas.

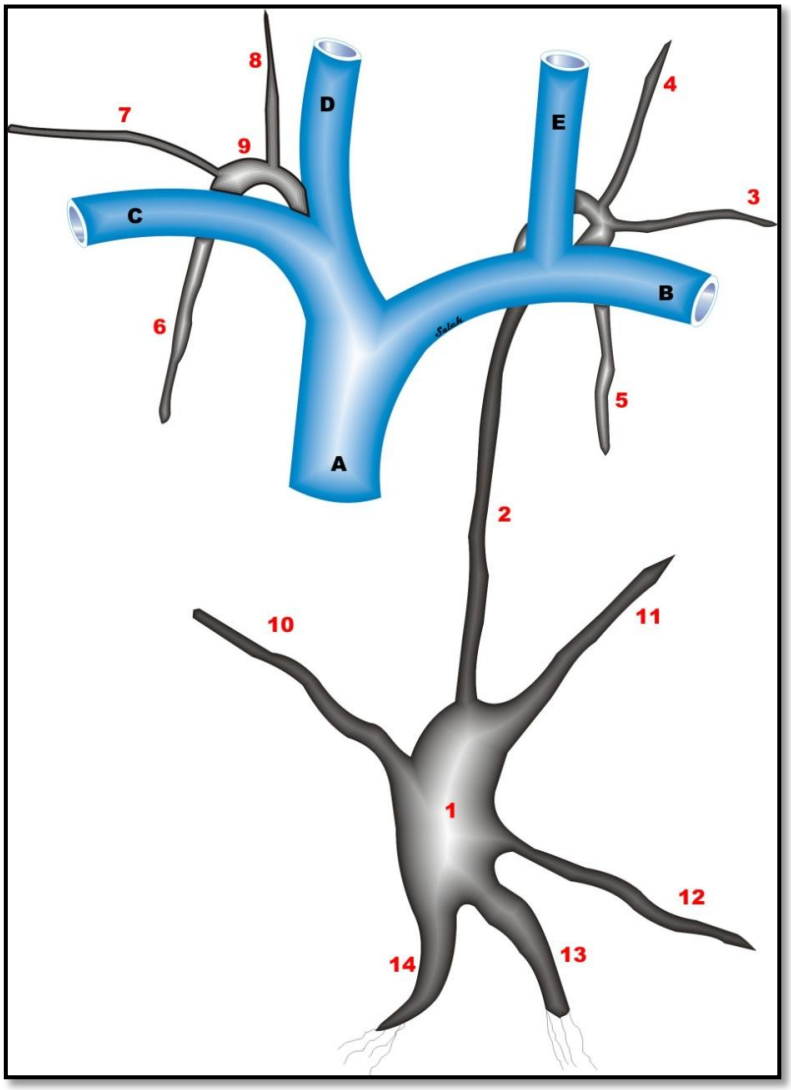

Figura 1- Desenho esquemático dos troncos e ductos linfáticos *

A- veia cava superior, B- veia subclávia esq., C- veia subclávia dir., D- veia jugular interna dir., E- veia jugular interna esq., 1- Cisterna do quilo, 2- ducto torácico; 3- tronco subclávio esq.; 4- tronco jugular esq.; 5- tronco mediastinal esq.; 6- tronco mediastinal dir., 7- tronco subclávio dir.; 8- tronco jugular dir.; 9- ducto linfático dir.; 10- tronco descendente intercostal dir.; 11- tronco descendente intercostal dir.; 12- tronco intestinal; 13- tronco lombar esq.; 14- tronco lombar dir.

* FONTE: Rouvière H. *Anatomie des lymphatiques de l'homme*. Paris: Masson et Cie; 1981.

A drenagem linfática da cabeça e do pescoço se direciona para numerosos linfonodos dispostos em grupos superficiais e profundos.

Segundo Rouvière (2005), os linfonodos da cabeça e pescoço dividem-se em cinco grupos: superior, jugular anterior, cervical lateral superficial, cervical lateral profundo e cervical anterior profundo justavisceral.

Grupo superior: os linfonodos estão dispostos em forma de colar na transição da cabeça com o pescoço, sendo chamados de circuito de linfonodos pericervicais, que compreende de cada lado cinco grupos de nódulos secundários na seguinte ordem, de posterior para anterior: grupo occipital, grupo mastóideo, grupo parotídeo, grupo submandibular e grupo submentoniano.

Grupo jugular anterior ou cervical anterior superficial: são os linfonodos situados ao longo da veia jugular anterior e que fazem sua drenagem linfática para os linfonodos localizados na raiz do pescoço, nos linfonodos jugulares internos e nos linfonodos transversos do pescoço.

Grupo cervical lateral superficial (jugular externa): os linfonodos estão situados ao longo da veia jugular externa e unem os linfonodos parotídeos aos linfonodos jugulares internos ou aos linfonodos transversos do pescoço.

Grupo cervical lateral profundo: os linfonodos desse grupo se organizam em três cadeias interligadas: a cadeia jugular interna, a do nervo acessório e a transversa do pescoço. Alguns linfonodos componentes da cadeia jugular

interna estão dispostos lateralmente à veia jugular interna e outros anteriormente a ela. Esses últimos dividem-se em três grupos principais: um grupo superior ou jugulo-digástrico (cruzamento do ventre posterior do músculo digástrico com a veia jugular interna), um grupo médio ou jugulo-omo-hióideo (cruzamento do músculo omohioideo com a veia jugular interna) e um grupo inferior e raro, próximo ao término da veia jugular interna. Na cadeia do nervo acessório, os linfonodos acompanham o nervo acessório e penetram com ele no músculo trapézio, unindo-se ao extremo lateral da cadeia transversa do pescoço. Na cadeia transversa do pescoço, seus linfonodos acompanham a artéria transversa do pescoço.

A cadeia jugular interna recebe toda a linfa proveniente das estruturas internas da cabeça e pescoço, direta ou indiretamente pelos grupos de linfonodos das regiões anteriores da cabeça e do pescoço. Ela termina em um ou dois troncos jugulares na confluência venosa jugulo-subclávia à direita, no ducto linfático direito e à esquerda, no ducto torácico.

Grupo cervical anterior profundo: compreende os linfonodos retrofaríngeos laterais, responsáveis pela drenagem linfática das cavidades nasais, da tuba auditiva e da nasofaringe (Figura 2).

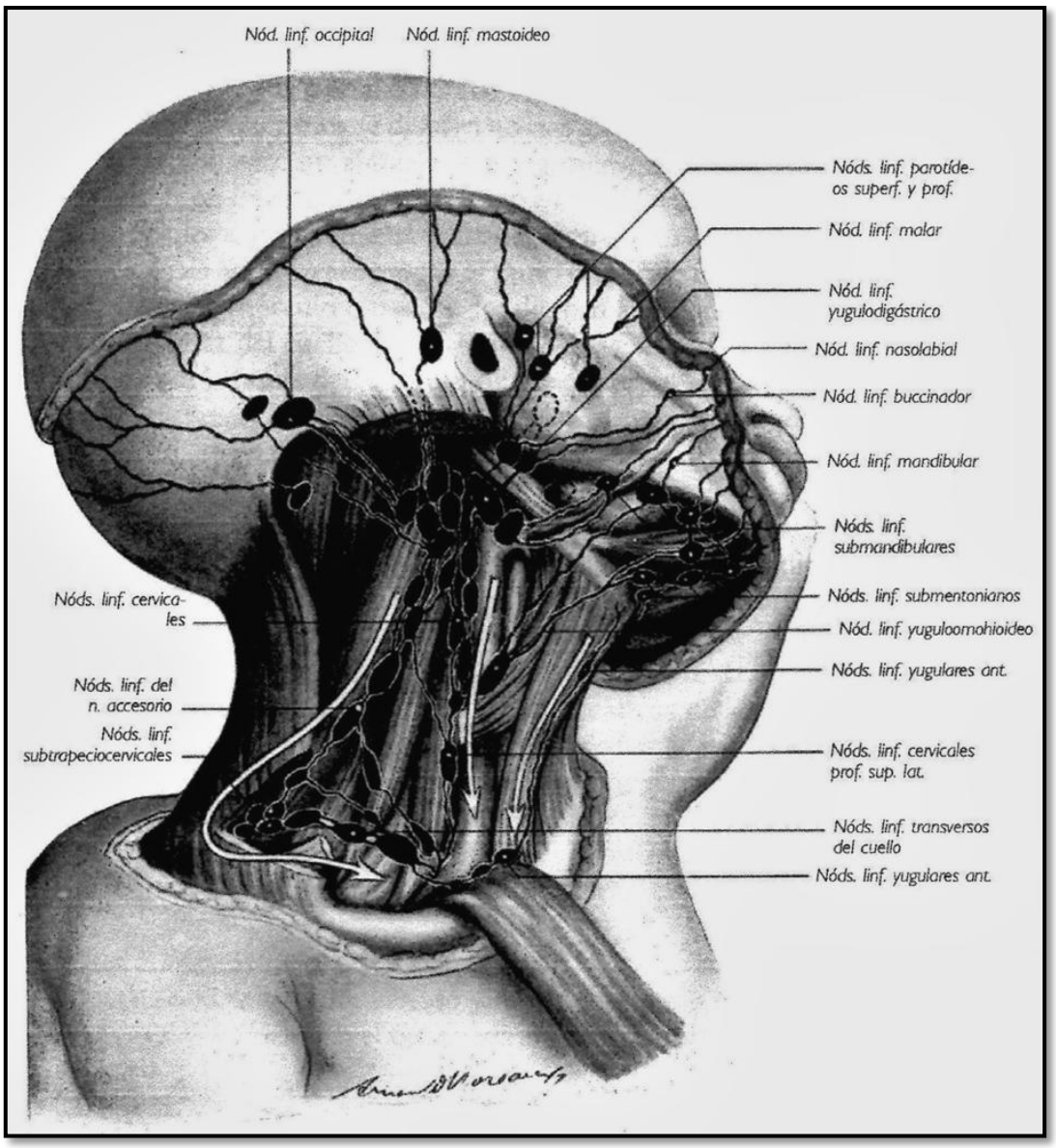

Figura 2 - Desenho esquemático da distribuição dos linfonodos da cabeça e pescoço.

Fonte: Rouvière H, Delmas A. *Anatomia humana descriptiva, topográfica y funcional.* 11a ed. Espanha: Elsevier/Masson; 2005. p.269

Além dessa classificação anatômica, foi criada na década de 1950 uma classificação cirúrgica pelo *Memorial Sloan Kettering Cancer Center* (MSKCC) no serviço do Prof. Hayes Martin, que dividia o pescoço em níveis. Shah *et al.*, em 1981, sugeriu que a classificação anatômica fosse substituída pela de níveis por ser mais simples e adequada e por relacionar a disseminação de

células tumorais para níveis específicos. Esses autores subdividiram o pescoço em sete níveis, de acordo com a disposição anatômica dos linfonodos cervicais:

- Nível I, referente aos linfonodos presentes nos triângulos submandibular e submentoniano.
- Níveis II, III e IV, referentes aos linfonodos presentes ao longo da veia jugular interna. Essa região foi subdividida em 3 partes iguais: a superior, denominada de nível II; a média ,de nível III e a inferior, de nível IV.
- Nível V, referente aos linfonodos encontrados no triângulo cervical posterior .
- Nível VI, referente aos linfonodos encontrados ao redor da glândula tireoide.
- Nível VII, referente aos linfonodos encontrados no sulco tráqueo-esofágico e no mediastino superior.

Em 1991, o *Committee for Head and Neck Surgery and Oncology (CHNSO) of the American Academy of Otolaringology - Head and Neck Surgery* (AAO-HNS), aceitou o sistema proposto por Shah *et al.* (1981), excluindo, contudo, o nível VII (Robbins *et al*, 1991).

Em 1997, em publicação, *o American Joint Committee on Cancer*, manteve o nível VII na classificação dos linfonodos.

Em 2002, o *Committee for Head and Neck Surgery and Oncology of the*

American Academy of Otolaringology - Head and Neck Surgery, manteve os seis níveis cervicais e acrescentaram seis subníveis, dividindo o nível I em IA e IB, o II em IIA e IIB e o V em VA e VB (Robbins *et al*., 2002)

Em 2008, o mesmo Comitê atualizou a versão anterior de 2002, definindo que os linfonodos localizados abaixo da incisura jugular até o nível do tronco braquio-cefálico poderiam ser chamados de nível VII ou mediastinais superiores (Robbins *et al*., 2008). Figura 3.

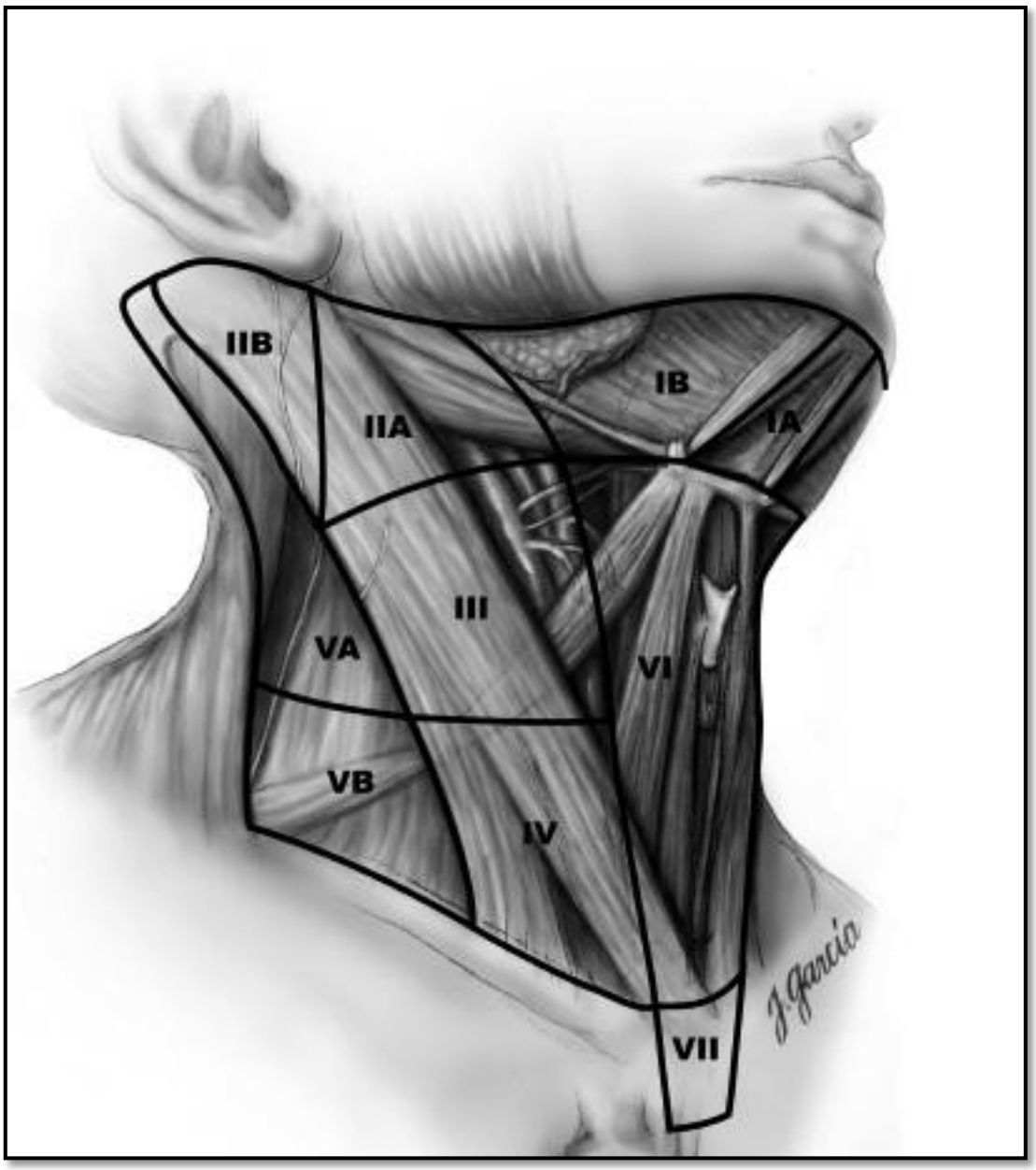

Figura 3 - Desenho esquemático de vista oblíqua anterior direita indicando níveis do pescoço e do mediastino superior relevantes para a dissecção do pescoço no câncer de glândula tireoide.

Fonte: Stewart DL. *et al*. Consensus statement on the terminology and classification of central neck dissection for thyroid cancer. *Thyroid.* 2009;19:1153-8.

Portanto, segundo a classificação do *Committee for Head and Neck Surgery and Oncology of the American Academy of Otolaringology - Head and*

Neck Surgery (2008), o pescoço divide-se em sete níveis, sendo geralmente considerados dois compartimentos: central (níveis VI e VII) e lateral (níveis I ao V).

O compartimento lateral tem como limites: posterolateral, o músculo trapézio; medial, a bainha carótica; superior, o nervo hipoglosso e inferior, a veia subclávia. Inclui os linfonodos submentonianos e submandibulares (níveis IA, IB), jugulares (níveis IIA, IIB, III e IV) e cervicais posteriores (níveis VA e VB).

O compartimento central é limitado superiormente pelo osso hióide, lateralmente pelas bainhas caróticas, e inferiormente pelo tronco braquio-cefálico. Inclui os linfonodos dos níveis VI e VII. Os linfonodos mais comumente envolvidos no carcinoma da glândula tireoide são os pré-laríngeos (Delphian), pré-traqueais e os paratraqueais (Stewart, 2009), Figura 4.

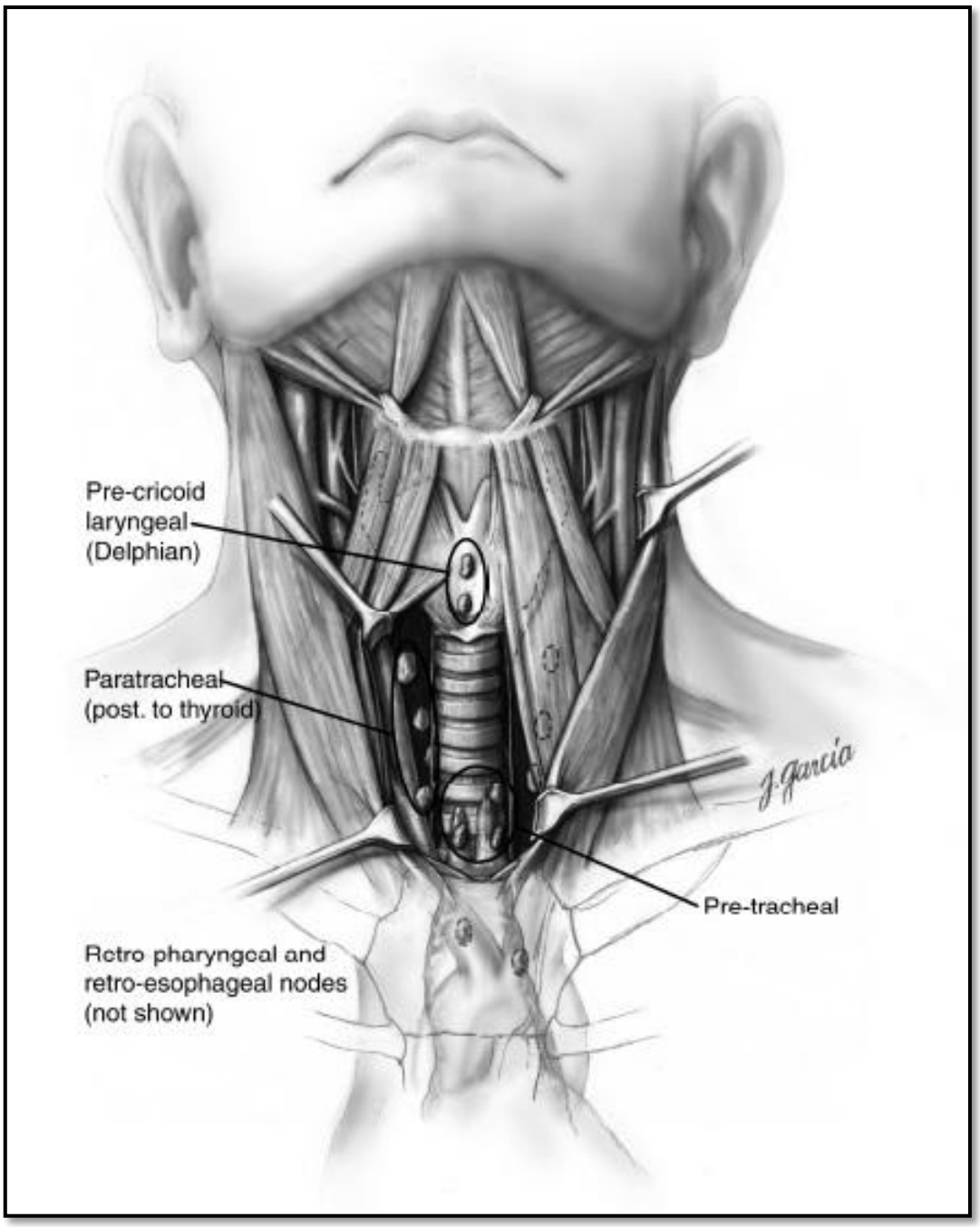

Figura 4 - Desenho esquemático mostrando a disposição dos linfonodos no compartimento central do pescoço.

Fonte: Stewart DL. *et al*. Consensus statement on the terminology and classification of central neck dissection for thyroid cancer. *Thyroid.* 2009;19:1153-8.

3.3. NÓDULOS E NEOPLASIA MALIGNA DA GLÂNDULA TIREOIDE

Nódulos da glândula tireoide são mais comuns nas mulheres com faixa etária maior que 50 anos (Burman, 2015). Estima-se que 7 a 15% de todos os nódulos de tireoide são diagnosticados como malignos (Dean, 2008).

O carcinoma da glândula tireoide é a neoplasia endócrina mais comum. Observou-se um aumento de sua incidência nas últimas três décadas em todo o mundo (Pellegriti *et al*, 2013). Sua incidência corresponde a 2% de todas as neoplasias malignas diagnosticadas (Kilfoy, 2009). Afeta mais as mulheres do que aos homens na proporção de 3:1 e tem a faixa etária compreendida entre 25 e 65 anos. Estima-se que nos EUA ocorram de 30 a 60 novos casos por milhão de habitantes por ano (Gimm, 1998). Na cidade de São Paulo, o coeficiente médio de incidência (1997-2010) para o sexo feminino foi de 17,77 por 100.000 e para o masculino foi de 4,46 por 100.000, sendo que ambos apresentam tendência crescente. O coeficiente médio de mortalidade (1981-2010) foi de 0,50 por 100.000 para o sexo feminino e 0,30 por 100.000 para o sexo masculino, ambos com tendência decrescente (Michels, 2013).

A incidência de câncer de tireoide nos EUA ,em 2016, é estimada em 64.300 casos, com mortalidade de 1980 casos por ano, segundo os dados da *American Cancer Society* (2016). No Brasil, a incidência de câncer de tireoide estimada para 2016 , segundo o Instituto Nacional de Câncer (INCA, 2016), é de 6.960 novos casos ,sendo desses 1.090 no sexo masculino e 5.870 no sexo feminino.

As neoplasias malignas da tireoide provém de dois grupos celulares embriologicamente distintos: os originados das células C, neuroendócrinas ou

parafoliculares e os originados de células foliculares. As do primeiro grupo representam menos de 5% dos carcinomas da tireoide, são produtoras de calcitonina e geram o carcinoma medular. As do segundo grupo, produtoras de tiroxina e tireoglobulina, geram os carcinomas bem diferenciados (CDT) e os indiferenciados. As células foliculares são responsáveis por mais de 90% das neoplasias malignas da tireoide. Os tumores deste tipo de células mostram uma diferenciação histológica bem evidente entre os carcinomas diferenciados e os indiferenciados. Os carcinomas diferenciados, que são a maioria absoluta dos derivados das células foliculares, representam cerca de 90% dos casos e são subdivididos em dois grupos: os carcinomas papilíferos e os foliculares (CFT). Os carcinomas indiferenciados ou anaplásicos representam somente 5% dos carcinomas tireoidianos. As neoplasias de origem não tireoidiana, representam menos de 5% da totalidade dos carcinomas tireoidianos, dentre eles os sarcomas, os teratomas, os linfomas da glândula tireoide, as lesões metastáticas e os hemangioendoteliomas (Noguchi, 1970), (Coeli, 2005). Portanto, do ponto de vista clínico e/ou cirúrgico, o grau de diferenciação celular também deve ser considerado. Além disso, é fundamental realizar o estadiamento do tumor de acordo com a classificação proposta pelo AJCC/UICC para nortear o tratamento (Edge, 2010).

3.4. METÁSTASES LINFONODAIS DO CARCINOMA DA GLÂNDULA TIREOIDE

Metástases linfonodais apresentam-se numa prevalência variável de 38-90% (Dralle, 2008), (Robbins, 2002). A disseminação de células malignas

segue um sentido sistemático dos linfáticos proximais para os mais distais do tumor primário. No carcinoma papilífero da glândula tireoide (CPT), o primeiro local atingido é, frequentemente, o compartimento central ipsilateral (63-83% dos casos têm linfonodos centrais positivos) (Ito,2008), (Gimm,1998). Em nosso meio, Miranda (2013) observou em seu trabalho que há metástase em 31,8% dos pacientes.

Pacientes portadores de CPT podem apresentar metástases linfonodais clinicamente evidentes em 5 a 10% dos casos. A ultrassonografia cervical (USC) pré operatória pode detectar comprometimento dos linfonodos em até 30% dos casos (Chan, 2013). Se forem consideradas as micrometástases, a incidência pode chegar a 90% (Caron, 2005), e se for realizado o mapeamento radioguiado do linfonodo sentinela, a acurácia chega a 97% (Steck, 2016). Portanto, o comprometimento linfonodal é um importante fator prognóstico em CPT e está diretamente ligado ao número e tamanho das metástases (Conzo, 2013).

Coeli (2005) relacionou a recorrência linfática a um pior prognóstico e a altos índices de morbimortalidade, devido à invasão dos grandes vasos, da traquéia e/ou ao envolvimento do nervo laríngeo recorrente.

3.5. LINFONODOS DO RECESSO CAROTÍDEO RECORRENCIAL

A revisão dos clássicos compêndios de anatomia descritiva e topográfica não pormenoriza a região estudada.

Testut e Latarjet (1979) descrevem que os grupos linfonodais ocupam a face anterior do pescoço e se dividem em superficiais e profundos. Os superficiais estão situados acima do músculo esternocleidomastóideo mas abaixo da fáscia cervical superficial e agrupados ao redor da veia jugular externa (cadeia jugular externa); e os profundos, mais numerosos, estão localizados ao longo da veia jugular interna (cadeia jugular interna). Todos esses linfonodos são aparentemente laterais e se observam alguns linfonodos medianos: os pré-laríngeos, os pré-traqueais e os pré-tireoideos.

Moore (2007) descreve que os vasos linfáticos da glândula tireoide comunicam-se com uma rede capsular dos vasos linfáticos. A partir daí, seguem para os linfonodos pré-laríngeos, pré-traqueais e paratraqueais, que drenam para linfonodos cervicais profundos superiores (os linfonodos pré-laríngeos) e inferiores (os linfonodos pré e paratraqueais). Alguns vasos linfáticos podem drenar para os linfonodos braquiocefálicos ou para o ducto torácico.

Drake, Vogl e Michell (2015) descrevem que o sistema linfático da cabeça e pescoço estão interligado. Os componentes desse sistema incluem linfonodos superficiais, que estão localizados em torno da cabeça, os linfonodos cervicais superficiais ao longo da veia jugular externa e os linfonodos cervicais profundos que formam uma cadeia ao longo da veia jugular interna. O padrão de drenagem é feito através do vasos linfáticos superficiais, que drenam para os linfonodos superficiais. A partir desses, alguns drenam para os linfonodos cervicais superficiais, que, por sua vez, se direcionarão aos linfonodos cervicais profundos e outros drenam diretamente dos linfonodos superficiais para os linfonodos cervicais profundos.

Os linfonodos superficiais são divididos em cinco grupos responsáveis pela drenagem linfática da face e couro cabeludo, formando um anel em torno da cabeça, sendo eles: linfonodos occipitais, linfonodos mastóideos (linfonodos retroauriculares), linfonodos pré-auriculares e parotídeos, linfonodos submandibulares e os linfonodos submentuais. O fluxo linfático dos linfonodos occipitais e mastóideos passa para os linfonodos cervicais superficiais ao longo da veia jugular externa, enquanto que a drenagem dos linfonodos pré-auriculares e parotídeos, submandibulares e submentuais passa para os linfonodos profundos.

Os linfonodos cervicais superficiais estão distribuídos ao longo da veia jugular externa e superficialmente ao músculo esternocleidomastóideo. Eles recebem a linfa proveniente da regiões posteriores e posterolaterais do couro cabeludo e a direcionam para os linfonodos cervicais profundos.

Os linfonodos cervicais profundos formam uma cadeia de linfonodos ao longo da veia jugular interna e são divididos em grupos superior e inferior, tendo como referência dessa divisão o ponto do cruzamento do tendão do músculo omo-hióideo com a artéria carótida comum e a veia jugular interna. O linfonodo associado ao grupo cervical profundo superior é o linfonodo jugulodigástrico, que recebe drenagem linfática das tonsilas e região tonsilar, enquanto que o linfonodo associado ao grupo cervical profundo inferior é o linfonodo júgulo-omo-hióideo, que recebe drenagem linfática da língua. Assim, vê-se que os linfonodos cervicais profundos recebem a drenagem linfática da cabeça e pescoço direta ou indiretamente através de grupos regionais de linfonodos. A partir dos vasos cervicais profundos, os vasos linfáticos formam

os troncos jugulares direito e esquerdo, que desembocam no ducto linfático direito, à direita do pescoço ou no ducto torácico, à esquerda do pescoço.

Tavares, *et al*. 2014 realizaram dissecções do compartimento central do pescoço em 30 cadáveres. Demonstraram uma grande variabilidade no número de linfonodos nessa região, de 2 a 42, sendo que na região lateral do nervo laríngeo recorrente à direita, o número de linfonodos variou de 0 a 11. Em outro estudo semelhante envolvendo 29 cadáveres.

Ofo, *et al*. (2016) em estudo cadavérico, dissecou 28 compartimentos centrais do pescoço, subdividindo-os em quatro regiões: pré-laríngea, pré-traqueal direita e esquerda e para traqueal. A média total de linfonodos por cadáver foi de quatro, o número de linfonodos variou de 1 a 16, especificamente na região paratraqueal a média foi de um linfonodo, o número de linfonodos variou de 0 a 7. A média de tamanho dos linfonodos encontrados em todo compartimento central foi de 2,9 mm e o tamanho dos linfonodos variaram entre 0,5 e 21 milímetros.

Capelli (2016) realizou um estudo anatômico quantificando os linfonodos cervicais do compartimento lateral (níveis de I a IV) com o intuito de determinar um número mínimo de linfonodos em um esvaziamento cervical, bem como o número de linfonodos em cada nível do esvaziamento cervical.

4. MÉTODOS

4. MÉTODOS

Trinta e dois cadáveres adultos, com até 24 horas de *post mortem e* de ambos os sexos, provenientes do Serviço de Verificação de Óbitos da Capital (SVOC), foram submetidos à dissecção de 32 regiões cervicais.

Esse estudo foi realizado na Disciplina de Topografia Estrutural Humana da Faculdade de Medicina da Universidade de São Paulo, sob aprovação do Comitê de ética nº 203/16 (Anexo A).

Foram utilizados como critério de exclusão os cadáveres que apresentavam manipulação cirúrgica cervical prévia e neoplasias em cabeça e pescoço.

4.1. PROCEDIMENTO

Inicialmente foram coletados os dados demográficos como sexo, idade e raça e também os dados antropométricos como biotipo, altura, peso e o índice de massa corporal (IMC), os dados foram anotados em tabela específica. (Anexo B).

Em seguida o cadáver foi posicionado em decúbito dorsal horizontal com a cabeça em posição de hiperextensão. Em seguida, realizou-se uma incisão na face anterior do tórax no sentido horizontal, em direção aos dois acrômios, de acordo com a padronização estabelecida pelo SVOC.

Essa incisão estendeu-se até a fáscia cervical superficial. A partir desse plano, foi realizada a elevação do retalho mio-cutâneo em sentido cranial até o nível da cartilagem tireoidea. Nesse ponto, liberou-se a margem anterior do músculo esternocleidomastóideo à direita, expondo a fáscia cervical superficial, no plano de clivagem entre esse músculo e o músculo esterno-hióideo.

Após essa etapa, realizou-se incisão vertical na linha média da fáscia cervical superficial e pré-traqueal, expondo a glândula tireoide. Essa incisão se estendeu da cartilagem tireóide até a incisura jugular. A dissecção estendeu-se entre a glândula tireóide e os músculos esterno-hióideo e esterno-tireóideo à direita, com o rebatimento destes músculos lateralmente. Com essa manobra, expôs-se o território entre a bainha carótica direita e a traquéia, individualizando a glândula tireoide e, por meio de uma dissecção dessa região, expôs-se uma área a ser estudada.

Por vezes, foram seccionados os músculos infra-hióideos e esternocleidomastóideo de sua origem esterno-clavicular. Desse modo, ficaram bem visíveis as seguintes estruturas: artéria tireoidea inferior (limite superior), nervo laríngeo recorrente, artéria carótida comum, o tronco braquiocefálico (limite lateral e inferior) e fáscia pré-vertebral e esôfago, no plano profundo, bem como em alguns casos a pleura cervical à direita (figura 5). A anatomia topográfica do nervo laríngeo recorrente, artérias carótida comum direita e tireoidea inferior direita são esquematicamente demonstradas na figura 6.

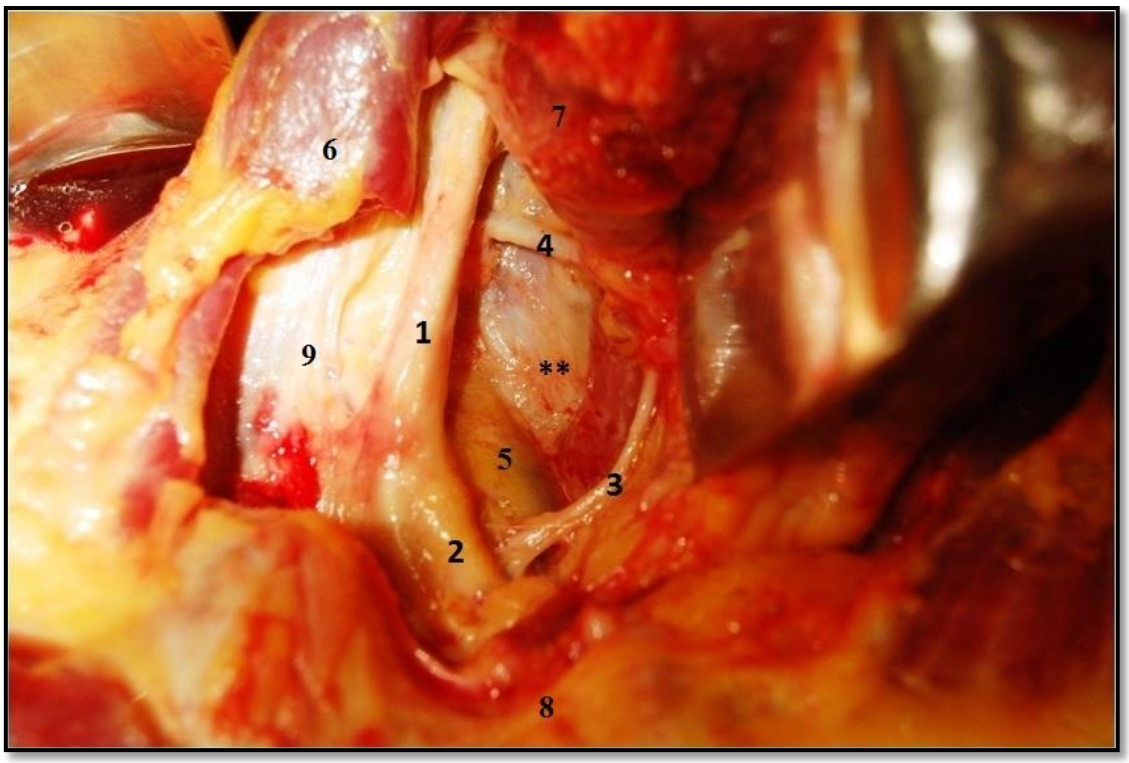

Figura 5 - **Recesso carotídeo recorrencial; 1- artéria carótida comum direita; 2- tronco braquio-cefálico; 3- nervo laríngeo recorrente direito; 4 artéria tireoidea inferior direita; 5- pleura pulmonar; 6- músculo esternocleidomastóideo (seccionado parcialmente); 7- glândula tireoide; 8- incisura jugular; 9- fáscia pré-traqueal.

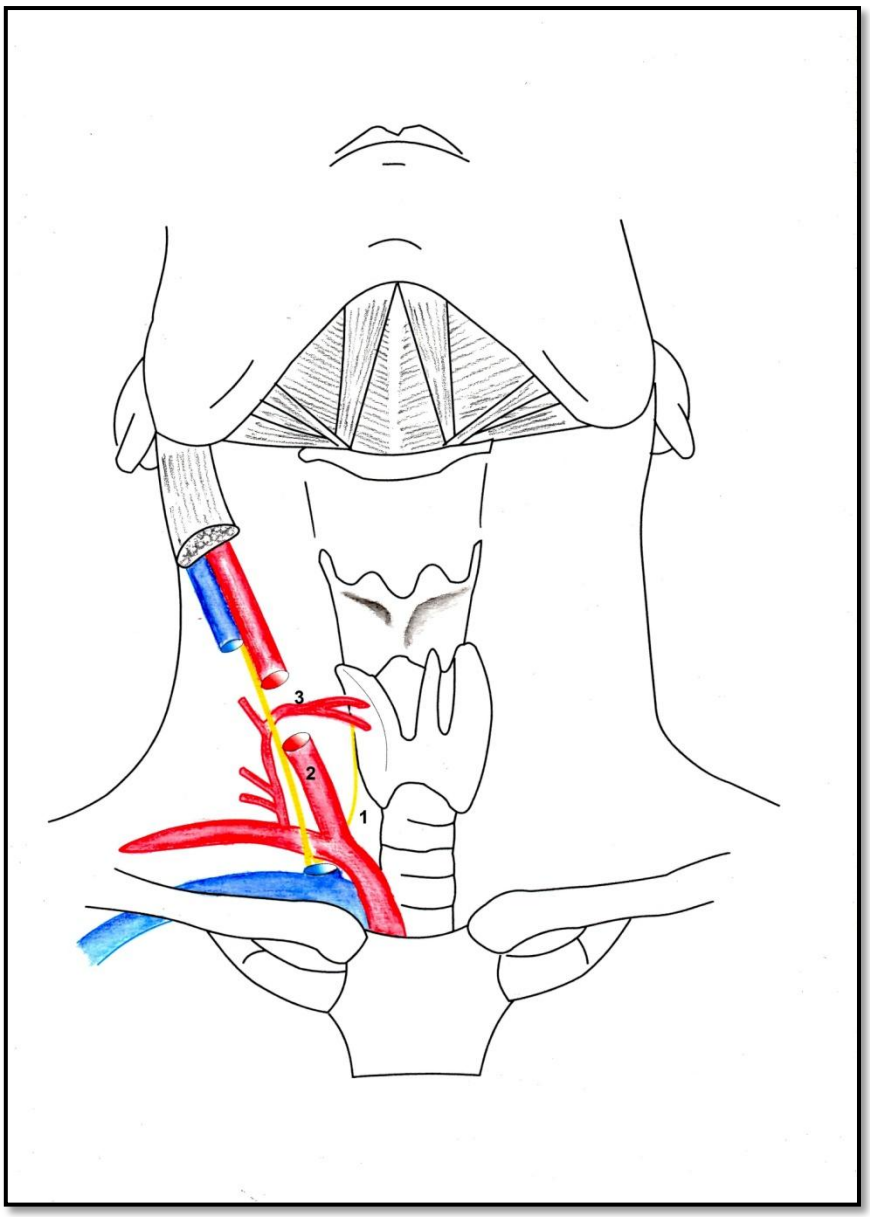

Figura 6 - Desenho esquemático do nervo laríngeo recorrente direito (1) e sua relação com as artérias carótida comum direita (2) e tireoidea inferior direita (3).

Todo o tecido fibrogorduroso localizado neste espaço foi ressecado em bloco para análise dos linfonodos após preparação específica para este fim (Figura 7).

Figura 7 - Dissecção do tecido fibrogorduroso do recesso carotídeo recorrencial com exposição do linfonodo (seta)

4.2. PREPARO DA PEÇA

O material composto de tecido conjuntivo e linfonodos foi retirado em bloco e cada um recebeu identificação com numeração própria (01 a 32) e o respectivo número de identificação do SVOC-FMUSP.

Esse material foi fixado por período de 24 horas em formol 10% tamponado, ph 7,2 a 7,4 (lote 07913, LS Chemicals®, Brasil).

Após esse período, a peça foi transferida para uma sequência crescente de concentração de soluções alcoólicas (70%, 80% e 90%) por um período de sete dias em cada concentração.

A seguir, o material foi colocado em solução de Xilol, cujo peso molecular P.M. é de 106,17 (lote 30.540, Anidrol®, Brasil), durante 9 dias.

Ao término desse período, o espécime foi colocado em uma solução de Salicilato de Metila, ReagentPlus®, (lote MKBP7145V, Sigma-Aldrich®, China), por 7 dias.

Ao final desse processo, o espécime foi analisado para contagem dos linfonodos e para registro fotográfico com Câmera Digital Olympus® SP-810 14.0MP 3.0", Figura 8.

Figura 8 - Peça diafanizada do recesso carotídeo recorrencial mostrando: 1- linfonodos; 2- vaso linfático e 3- tecido fibrogorduroso.

4.3. AVALIAÇÃO MACROSCÓPICA DOS LINFONODOS

Os linfonodos encontrados no recesso carotídeo recorrencial foram avaliados em relação ao seu número e aos diâmetros longitudinal (maior eixo) e transversal (menor eixo). A mensuração foi realizada através do uso de paquímetro digital (Mitutoyo® absolute) e os dados foram incluídos numa tabela em Anexo C.

4.4. AVALIAÇÃO MICROSCÓPICA DOS LINFONODOS

Após coloração por hematoxilina-eosina (HE), todas as lâminas foram analisadas por um investigador com microscópio óptico Zeiss® Imager.A2 axio. A imagem foi capturada e transferida para um computador com processador Intel® Core 2 duo CPU E8400 de 3 GHz e 4GB de RAM. O programa utilizado para análise foi o AxionVision® Release 4.8.2. (Figura 9).

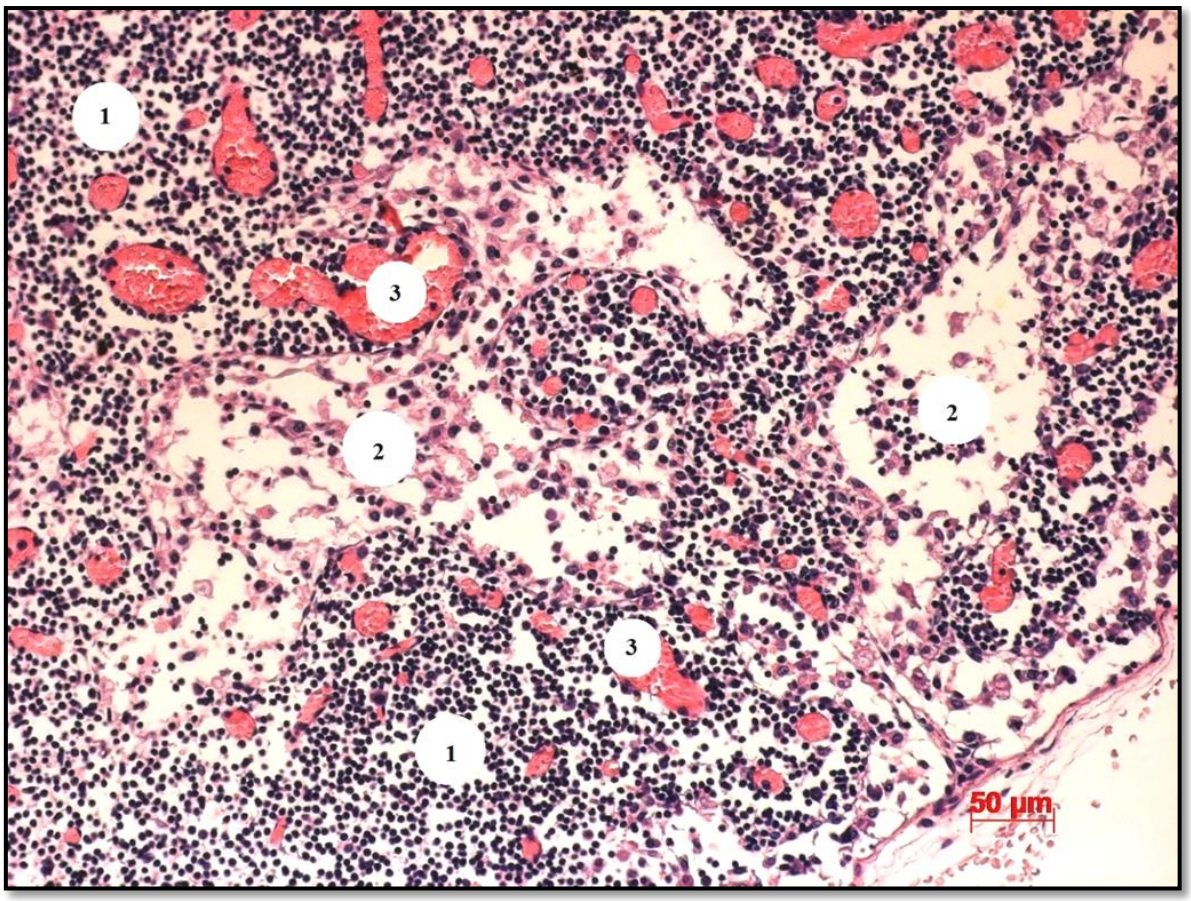

Figura 9 - Linfonodo corado por Hematoxilina-eosina, aumento de 200x, 1- cordões medulares, 2- seios medulares, 3- trabéculas de tecido conjuntivo.

4.5. ANÁLISE ESTATÍSTICA

As variáveis numéricas foram avaliadas de forma descritiva: número de linfonodos e dimensões associadas ao desvio padrão. Ainda, segundo o método de Wilson, foi calculado o Intervalo de Confiança (IC) 95% quanto à presença de linfonodos no nível VI de dissecção. As variáveis nominais foram descritas por frequência (%).

Teste exato de Fisher foi utilizado para relacionar dados antropométricos com a presença ou ausência de linfonodos nessa região. A correlação desses dados foi calculada pelo teste de Spearman.

Foi considerado p de alfa de 0,05 e poder de estudo de 80% com a utilização do programa STATA V14 (StataCorp. 2015. *Stata Statistical Software: Release 14*. College Station, TX: StataCorp LP).

5. RESULTADOS

5. RESULTADOS

Foram dissecados 32 cadáveres frescos no período de outubro de 2013 a dezembro de 2015 pela Disciplina de Topografia Estrutural Humana do Departamento de Cirurgia da Faculdade de Medicina da Universidade de São Paulo (DTEH-FMUSP). Os dados amostrais obtidos, como idade, sexo, altura, biotipo, número de linfonodos, etnia, peso e índice de massa corpórea foram relacionados nos Anexos B e C.

Os dados relacionados às características demográficas da amostra desse estudo estão descritos na Tabela 1.

Tabela 1 - Características demográficas da população estudada

Idade (anos)	66,75 ± 13,89
Sexo	Masculino 20/32 (62,5%) Feminino 12/32 (37,5%)
Peso (Kg)	63,1 ± 12,36
Altura (m)	1,66 ± 0.09
IMC (Kg/m^2)	Abaixo de peso- 5/32 (15,6%) Normal –20/32 (62,5%) Obesidade – 3/32 (9,4%) Obesidade mórbida – 4/32 (12,5%)
Raça	Branca 21/32 (65,62%) Negra 10/32 (31,25%) Amarela 1/32 (3,12%)
Dados antropométricos	Brevilíneo 8/32 (25%) Normolíneo 15/32 (46,88%) Longilíneo 9/32 (28,12%)

A dissecção demonstrou a presença de linfonodos em 22/32 (68,75%) dos cadáveres com IC 95% (15,19 - 47,31). Nos casos em que se encontraram linfonodos, a média foi de 1.65 ± 0.29 linfonodos por cadáver.

De acordo com a antropometria dos sujeitos da pesquisa, notou-se relação da presença de linfonodos em cadáveres classificados como normolíneos (p=0,03). Tabela 2.

Tabela 2 - Relação entre dados antropométricos e a presença de linfonodos no RCR. (Teste exato de Fisher)

ANTROPOMETRIA	LINFONODO AUSENTE	LINFONODO PRESENTE	TOTAL
Brevilíneo	2	6	8
Longilíneo	6	3	9
Normolíneo	2	13	15

Também foi demonstrada a relação significante entre raça branca e a presença de linfonodos (p=0,04). Tabela 3.

Tabela 3 - Relação entre raça e a presença de linfonodos no RCR. (Teste exato de Fisher)

RAÇA	LINFONODO AUSENTE	LINFONODO PRESENTE	TOTAL
Amarela	1	0	1
Branca	8	12	20
Negra	1	10	11

Segundo teste de Sperman, demonstrou-se coeficiente (r=-0.35, p= 0,05). Diante disso, não se observou qualquer relação entre IMC e a presença de linfonodos (p=0,461).

6. DISCUSSÃO

6. DISCUSSÃO

O conhecimento em medicina está em constante modificação. Muitas descobertas foram feitas ao acaso. Um exemplo disso foi o de Asseli (1627) que, ao dissecar cães em pós-prandial, descobriu os vasos linfáticos mesentéricos, só que na verdade seu objetivo era estudar nervos. Foi a primeira descrição dos vasos linfáticos, mas somente trezentos anos após esta descoberta é que foi escrito o primeiro tratado moderno sobre o sistema linfático por Rouvière (1932), descritor da disposição dos linfonodos cervicais profundos que acompanham a veia jugular interna tanto anteriormente quanto lateralmente. O autor não descreveu a drenagem específica da glândula tireoide e nem a dos linfonodos da região estudada nesse trabalho.

Os vasos linfáticos como vias sistêmicas de propagação por todo o organismo são utilizados não apenas por células do sistema imunológico, mas também por células cancerígenas. Metástase para linfonodos regionais representa o primeiro passo de disseminação tumoral e é um importante indicador prognóstico para a progressão da doença neoplásica (Cueni e Detmar, 2008). A Mayo Clinic realizou um estudo de glândulas tireoideas em autópsias de 821 espécimes, que não apresentavam história prévia de doença neoplásica. Observou-se a presença de nódulos, 12% únicos e 38% multinodulares, sendo a variação do tamanho deles de 2 mm a 7,5 cm de diâmetro. Desses nódulos, estima-se que de 7 a 15% deles poderão se tornar malignos (Dean e Gharib, 2008). O carcinoma da glândula tireoide é a neoplasia endócrina mais comum (Pellegriti, 2013) e a que gera metástase para o compartimento central do pescoço, no nível VI (Ito, 2008). O nervo

laríngeo recorrente direito, ao penetrar no compartimento central e estando longe do sulco traqueo-esofágico, divide os linfonodos paratraqueais em dois compartimentos: um anterior e outro posterior. A metástase e/ou recidiva se faz para os linfonodos desse último compartimento (Tufano, 2015). Estudando essa região, comprovamos a existência de linfonodos, não só como Tufano havia descrito, posteriormente ao nervo laríngeo recorrente, mas também numa região postero-lateralizada a esse nervo, num espaço delimitado entre ele e as artérias carótida comum direita e tireoidea inferior direita. Os linfonodos estão presentes em 68,75% dos casos, tendo variação numérica de 1 a 6 e apresentando significância em indivíduos normolínios (p=0,03) e da raça branca (p=0,04).

Os tratados clássicos de anatomia, como o Testut e Latarjet (1979), descrevem a drenagem linfática do pescoço por dois grupos linfonodais: um superficial e outro profundo. O grupo profundo é composto por linfonodos distribuídos ao longo da veia jugular interna (cadeia jugular interna). Eles são considerados linfonodos laterais. Ainda, existem os linfonodos medianos, que são os pré-laringeos, os pré-traqueais e os pré-tireoidianos. Moore (2007) descreve que a drenagem da glândula tireoide se faz inicialmente para os linfonodos pré-laríngeos, pré-traqueais e paratraqueais e que, por sua vez, drenam para os linfonodos cervicais profundos superiores e inferiores, seguindo em direção aos ductos torácico à esquerda e linfático à direita. Por fim, Drake, Vogl e Michell (2015) descrevem a drenagem linfática da cabeça e pescoço de forma muito semelhante à descrita por Moore, dividindo o sistema linfático em superficial e profundo. Nesse último, os linfonodos estão dispostos ao longo da veia jugular interna e se subdividem em superiores (jugulo-

digástrico) e inferiores (jugulo-omo-hioideo), terminando a drenagem de seus conteúdos nos ductos linfático direito e torácico. Observamos que, apesar de todos esses tratados de anatomia citarem os linfonodos paratraqueais, os linfonodos presentes na região do recesso carotídeo recorrencial não são citados, salvo a exceção de que alguns linfonodos que cursam em trajeto dos nervos laringeos recorrentes junto ao sulco traqueo-esofágico.

Tavares *et al.* (2014) realizaram um estudo anatômico em cadáveres, dissecando 30 compartimentos centrais para demonstrar a variabilidade do número de linfonodos dessa região, que variou de 2 a 42. Os linfonodos especificamente localizados lateralmente ao nervo laríngeo recorrente direito variaram em número de 0 a 11, à semelhança dos resultados por nós encontrados. Porém, seu trabalho não apresentou nenhuma relação antropométrica. Em nosso estudo, os linfonodos encontrados no recesso carotídeo recorrencial variaram de 0 a 6.

Ofo *et al.* (2016) também realizaram um estudo anatômico em cadáveres, em que foram dissecados 28 compartimentos centrais para quantificar os linfonodos dessa região. O compartimento central foi subdividido em 4 regiões: pré-laríngea, pré-traqueal direita e esquerda e paratraqueal. O número de linfonodos encontrados no compartimento variou de 1 a 16, com média de 4. Na região paratraqueal, o número de linfonodos encontrados variou de 0 a 7, com média de 4 linfonodos. O tamanho dos linfonodos encontrados em todo o compartimento variou de 0,5 a 21 mm, com média de 2,9 mm. Aqui também houve semelhança com os nossos resultados, já que o número de linfonodos por nós encontrado variou de 0 a 6 e a média de tamanho foi de 7,82 x 3,86 mm (diâmetros longitudinal x transversal). Apesar

da semelhança de resultados, o trabalho de Ofo *et al* não fez correlação com dados antropométricos como em nosso trabalho.

Capelli (2016) realizou um estudo em cadáveres quantificando os linfonodos cervicais do compartimento lateral (níveis de I a IV), visando determinar um número mínimo de linfonodos em um esvaziamento cervical, bem como o número de linfonodos em cada nível do esvaziamento cervical. Apesar de ter sido, nesse estudo, procurada uma relação antropométrica e demográfica com os linfonodos encontrados em cada nível, semelhante ao que fizemos em nosso estudo, o compartimento central, o nível VI, não foi estudado.

Dessa forma, esse estudo teve a pretensão de apresentar uma região, recesso carotídeo recorrencial, anatomicamente não descrita nos tratados clássicos de anatomia, mas que é sede de metástase/recidiva linfonodal dos carcinomas papilíferos da glândula tireoide, além daquela região já descrita onde se encontram os linfonodos paratraqueais. Sua exploração cirúrgica aumenta a morbidade pela própria formação anatômica dessa região. Por isso, é fundamental o seu conhecimento nas intervenções cirúrgicas voltadas à exploração cervical.

7. CONCLUSÕES

7. CONCLUSÕES

7.1. A existência dos linfonodos no recesso carotídeo recorrencial foi confirmada em 22 das 32 espécimes estudadas. Isso representou um percentual de 68,75% dos casos.

7.2. Quanto às características dos linfonodos encontrados, o número variou de zero a 6 linfonodos nos espécimes. Dos 32 espécimes, em 10 não foram encontrados linfonodos (31,25%). Em 11 espécimes, foi encontrado 1 linfonodo (34,37%). Em 2 espécimes, 2 linfonodos (6,25%). Em 4 espécimes, 3 (12,5%). Em 3 espécimes, 4 (9,37%). Em 1 espécime, 5 (3,12%) e no último espécime, 6 (3,12%). Logo, contando somente os casos em que os linfonodos foram achados, encontrou-se a média de 1,65 ± 0,29 linfonodos por cadáver. O tamanho dos linfonodos variou de 0,9 a 5,39 mm no diâmetro transverso (menor eixo) com média de 2,47 mm e, no diâmetro longitudinal (maior eixo) variou de 1,36 a 11,64 mm com média de 5,08 mm.

7.3. Houve correlação antropométrica com presença de linfonodos nos cadáveres considerados normolíneos (p=0,03) e de raça branca (p=0,04).

8. ANEXOS

8.1. ANEXO A - Cópia da aprovação do Comitê de Ética e Pesquisa (projeto nº 203/16) da Faculdade de Medicina da Universidade de São Paulo

MEDICINA

USP

COMITÊ DE ÉTICA EM PESQUISA

APROVAÇÃO

O Comitê de Ética em Pesquisa da Faculdade de Medicina da Universidade de São Paulo, em sessão de 20/07/2016, **APROVOU** o Protocolo de Pesquisa nº **203/16** intitulado: **"ANATOMIA CIRÚRGICA CAROTÍDEO RECORRENTE"** apresentado pelo **Departamento de CIRURGIA**

Cabe ao pesquisador elaborar e apresentar ao CEP-FMUSP, os relatórios parciais e final sobre a pesquisa (Resolução do Conselho Nacional de Saúde nº 466/12, inciso IX.2, letra "c").

Pesquisador (a) Responsável: Prof. Dr. Alfredo Luiz Jacomo
Pesquisador (a) Executante: Prof.Dr. Samir Omar Saleh

CEP-FMUSP, 22 de Julho de 2016.

Profa. Dra. Maria Aparecida Azevedo Koike Folgueira
Coordenador
Comitê de Ética em Pesquisa

Comitê de Ética em Pesquisa da Faculdade de Medicina
e-mail: cep.fm@usp.br

8.2. ANEXO B - Tabela com os dados amostrais antropométricos e demográficos

Nº SVO	IDADE (anos)	SEXO	ALTURA (metros)	BIOTIPO	RAÇA	PESO (kg)	IMC	Nº LINFONODOS
4554	62	Fem	1.73	Normolínio	Negra	70	23.41	-
6759	57	Masc	1.80	Longilíneo	Branca	57	17.59	-
8385	82	Fem	1.52	Brevilínio	Branca	52	22.51	3
5331	66	Masc	1.66	Normolíinio	Branca	61	22.18	2
8063	66	Masc	1.71	Normolínio	Branca	55	18.83	1
9382	60	Masc	1,70	Normolínio	Negra	60	20.76	2
7235	70	Fem	1,52	Brevilinio	Amarela	60	25.97	-
5579	53	Masc	1.77	Longilínio	Negro	53	16.93	1
9090	80	Masc	1.60	Normolínio	Branco	50	19.53	1
8305	89	Masc	1.68	Brevilínio	Branca	89	31.56	3
2479	44	Fem	1.67	Longilínio	Branca	62	22.30	-
5277	60	Fem	1.68	Longilínio	Branca	67	23.75	1
6488	77	Fem	1.60	Normolínio	Negra	77	30.07	1
6995	53	Masc	1.83	Normolínio	Negra	53	15.86	1
4744	79	Masc	1.77	Longilínio	Negra	72	23.00	-
1141	71	Masc	1.57	Brevilínio	Branca	71	28.86	4

continua

8.2. ANEXO B - Tabela com os dados amostrais antropométricos e demográficos (continuação)

6170	60	Fem	1.60	Normolínio	Branca	50	19.53	4
3641	73	Masc	1.58	Longilínio	Negra	55	22.08	1
10368	74	Fem	1.45	Brevilínio	Negra	78	37.14	3
9593	58	Masc	1.63	Longilínio	Branca	58	21.88	-
4379	58	Masc	1,83	Longilínio	Branca	62	18.56	-
9587	84	Masc	1.57	Brevilínio	Negra	47	19.10	4
5766	61	Fem	1.61	Normolínio	Branca	49	18.91	3
11859	92	Fem	1.61	Normolínio	Branca	41	15.83	1
3796	53	Masc	1.68	Brevilínio	Branca	53	18.79	-
2669	50		1.67	Longilínio	Negra	62	22.30	6
11311	84	Masc	1.77	Normolínio	Negra	70	22.36	1
11449	78	Masc	1.80	Normolínio	Branca	76	23.45	-
2769	44	Fem	1.67	Longilínio	Branca	61	21.94	1
11361	68	Masc	1.75	Normolínio	Branca	76	24.83	5
2924	92	Masc	1.67	Longilínio	Branca	92	33.09	1
12801	48	Masc	1.73	Normolínio	Branca	80	26.75	-

8.3. ANEXO C - Tabela com o número e diâmetros dos linfonodos no recesso carotídeo recorrencial

ESPÉCIME	Nº SVOC	Nº LINFONODOS	DIÂMETROS (mm) (L maior eixo) (T menor eixo)	
1	4554	-	-	
2	6759	-	-	
3	8385	3	L 7,6 L 4,69 L 2,96	T 4,74 T 3,57 T 1,37
4	5331	2	L 4,82 L 3,17	T 3,41 T 1,68
5	8063	1	L 6,71	T 4,48
6	9382	2	L 4,83 L 1,76	T 2,75 T 0,9
7	7235	-	-	
8	5579	1	L 6,23	T 2,95
9	9090	1	L 5,78	T 3,65
10	8305	3	L 11,37 L 5,02 L 4,38	T 5,39 T 2,12 T 2,37
11	2479	-	-	
12	5277	1	L 6,57	T 2,88
13	6488	1	L 3,76	T 1,19
14	6995	1	L 4,26	T 2,19
15	4744	-	-	
16	1141	4	L 6,92 L 4,18 L 3,53	T 3,02 T 2,04 T 1,49
17	6170	4	L 4,52 L 3,81 L 2,08 L 2,79	T 2,66 T 1,80 T 1,20 T 1,54
18	3641	1	L 3,67	T 1,95
19	10368	3	L 5,21 L 6,15 L 2,87	T 2,94 T 2,90 T 1,18
20	9593	-	-	
21	4379	-	-	

continua

8.3. ANEXO C - Tabela com o número e diâmetros dos linfonodos no recesso carotídeo recorrencial (continuação)

ESPÉCIME	Nº SVOC	Nº LINFONODOS	DIÂMETROS (mm)	
22	9587	4	L 8,76	T 4,36
			L 9,04	T 2,49
			L 3,83	T 1,52
23	5766	3	L 9,33	T 4,19
			L 1,64	T 3,92
			L 3,82	T 1,36
24	11859	1	L 6,39	T 3,50
25	3796	-	-	
26	2669	6	L 1,36	T 2.09
			L 5,46	T 2,00
			L 2,10	T 1,27
			L 2,82	T 2,01
			L 3,97	T 1,39
			L 3,50	T 2,39
27	11311	1	L 7,48	T 3,36
28	11449	-	-	
29	2769	1	L 4,54	T 2,32
30	11361	5	L 5,99	T 2,96
			L 3,76	T 1.10
			L 6,09	T 3,05
			L 7,90	T 2,92
			L 5,56	T 1,57
31	2924	1	L 4,71	T 2,25
32	12801	-	-	
		Média	L 7,82	T 3,86

8. REFERÊNCIAS BIBLIOGRÁFICAS

8. REFERÊNCIAS BIBLIOGRÁFICAS

- American Cancer Society : Cancer Facts and Figures 2016. Atlanta, Ga: American Cancer Society, 2016. Last accessed July 11, 2016. (http://www.cancer.gov/types/thyroid/hp/thyroid-treatment-pdq)
- American Joint Committe on Cancer Staging. American Joint Committe on Cancer Staging Manual. 5th ed. Philadelphia, Pennsylvania: Lippincott-Raven; 1997.324p.
- Andrade MFC, Jacomo AL. Sistema linfático dos membros inferiores. In: Petroianu A, editor. *Anatomia Cirurgica*. Rio de Janeiro: Guanabara Koogan; 1999. p.726-8.
- Aselli G. *De lactibus sive lacteis venis, quarto vasorum mesarai corum genere nova invento*, Milan: Mediolani; 1627.
- Brandão LG, Araujo Filho VJF. Câncer bem diferenciado de tireoide. In: Araujo Filho VJF, Cernea CR, Brandão LG, editores. *Manual do residente de cirurgia de cabeça e pescoço.* 2a ed. Manole; 2013. p.143-8.
- Bartels P. *Das Lymphgefassystem.* In: von Bardeleben Bd (ed.) Handbuch der Anatomie des Menschen. Part 4. Jene: Gustav Fischer; 1909.
- Bouabci AS. Diagnósticos clínicos das doenças linfáticas. In: Maffei FHA, Lastoria S, Yoshida WB, Rollo HÁ. *Doenças vasculares periféricas*. Rio de Janeiro: Medsi; 1987. p.681-3.
- Burman KD, Wartosfy L. Thyroid Nodule. *The New England Journal of Medicine*. 2015; 373:2374-56.

- Campos BA, Henriques PRF. Relationship between the recurrent laryngeal nerve and the inferior thyroid artery: a study in corpses. *Ver Hosp Clin Fac Med S Paulo.* 2000;55:195-200.
- Capelli FA. *Quantificação dos linfonodos em espécimes de esvaziamento cervical: estudo morfológico* [tese]. São Paulo: Faculdade de Medicina, Universidade de São Paulo; 2016.
- Caron NR, Clark OH. Papillary thyroid cancer: surgical management of lymph node metastases. *Curr Treat Option Oncol.* 2005;6:311-22.
- Casati et al. Epidemiologia do câncer de cabeça e pescoço no Brasil: estudo transversal de base populacional. *Rev. Bras. Cir. Cabeça Pescoço*, 2012;41:186-191.
- Cernea CR. Neoplasias malignas das glândulas salivares. In: Araujo Filho VJF, Cernea CR, Brandão LG, editores. *Manual do residente de cirurgia de cabeça e pescoço.* 2a ed. Manole; 2013. p.199-204.
- Chan AC, Lang BH, Wong KP. The pros and cons of routine central compartiment neck dissection for clinically nodal negative (cN0) papillary thyroid cancer. *Gland Surg.* 2013;2:186-95.
- Coeli CM, Brito AS, BarbosaFS, Ribeiro MG, Sieiro APAV, Valsman M. Incidência e mortalidade por câncer de tireóide no Brasil. *Arq Bras Endocrinol Metab.* 2005;49:503-9.
- Conzo G, Docimo G, Pasquli D, Mauriello C, Gambardella C, Esposito D, et al. Predictive value of nodal metastases on local recurrence in the management of differentiated thyroid cancer. Retrospective clinical study. *BCM Surg.* 2013;13(2):S3.

- Cruikshank W. *The Anatomy of the Absorbing Vessels of the Human Body*. London: G Nicol; 1786.
- Cueni LN, Detmar M. The lymphatic system in health and disease. *Lymphat Res Biol.* 2008;6:109-22.
- Dean DS, Gharib H. Epidemiology of thyroid nodules. *Best Practice and Research in Clinical Endocrinolgy and Metabolism*. 2008; 22:901-11.
- Drake RL, Vogl AW, Mitchell AWM. *Gray's anatomia clínica para estudantes*. 3a ed. Rio de Janeiro: Elsevier; 2015. p.1038-9
- Dralle H, Machens A. Surgical approaches in thyroid cancer and lymph-node metastases. *Best Practice & Research Clinical Endocrinology & Metabolism*. 2008 Dec;22:971-87.
- Edge SB, Byrd DR, Compton CC, et al. *AJCC Cancer Staging Manual*. 7th ed. New York, NY: Springer, 2010, pp 87-96.
- Gerota D. Zur technik der lymphgefassinjection. Eine neue injections-masse fur lymphgefasse. Polychrom injection. *Anat Anzeiger*.1896;12:216–24.
- Gimm O, Rath FW, Dralle H. Pattern of lymph node metastases in papillary thyroid carcinoma. *British Journal of Surgery*. 1998;85:252-4.
- Hojaij F, Vanderlei F, Plopper C, Rodrigues CJ, Jacomo A, Cernea C, Oliveira L, Marchi L, Brandão L. Parathyroid gland anatomical distribution and relation to anthropometric and demographic parameters: cadaveric study. *Anat Sci Int.* 2011;86:204-212.
- INCA. Estimativa 2016- Incidência de Câncer no Brasil. Disponível em: http://www.inca.gov.br/estimativa/2016/tabelaestados.asp?UF=BR. Acesso em 31 de ago. 2016.

- Ito Y, Miyauchi A. Lateral lymph node dissection guided by preoperative and intraoperative findings in differentiated thyroid carcinoma. *World Journal of Surgery.* 2008;32:729-39.
- Jacomo AL, Rodrigues Jr. AJ. Anatomia clínica do sistema linfático. In: Vogelfang D, editor. *Linfologia básica*. 1a ed. São Paulo: Icone; 1995. p.19-34.
- Johnson RA, Blake TM. Lymphatics of the heart. *Circulation.* 1966;33:137–42.
- Kilfoy BA, Zheng T, Holford TR, Han X, Ward MH, Sjodin A, et al. International patterns and trends in thyroid cancer incidence. *Cancer Causes Control.* 2009;20:525-31.
- Lockhardt RD, Hamilton GF, Fyfe FW. *Anatomia do corpo humano*. 2. ed. Rio de Janeiro; Guanabara-Koogan; 1983.
- Mascagni P. *Vasorum lymphaticorum corporis humani historia et ichnographia.* Siena: Pazzini Carli; 1787.
- Michels FAS*. Câncer de tireoide no Município de São Paulo: Análise de tendências e especial dos dados dos registros de câncer de base populacional* [tese]. São Paulo: Faculdade de Medicina, Universidade de São Paulo; 2013.
- Miranda FA, Degrande MP, Pretti VP, Arruda GV, Montoro JRMC. Análise do esvaziamento do compartimento central profilático em pacientes submetidos à tireoidectomia total por carcinoma papilifero de tireóide. *Rev. Bras. Cir. Cabeça Pescoço*. 2013;42:32-36.
- Moore KL, Dalley AF. *Anatomia orientada para a clínica.* 5a ed. Rio de Janeiro: Guanabara Koogan; 2007. p.1002.

- Moussalle S, Di Nardo P, Steffen N, Stangler S, Reis HG. *Guia prático de otorrinolaringologia: anatomia, fisiologia e semiologia.* Porto Alegre: Edipucrs; 1997. Cap.6, p.65 -74: Linfonodos de cabeça e pescoço.
- Noguchi S, Noguchi A, Murakami N. Papillary carcinoma of thyroid .1. Developing pattern of metastasis. *Cancer*. 1970;26(5):1061-4.
- Nuck, A, Jordaan L. *Adenographia curiosa et uteri foeminei anatome nova*. Lugduni Batavorum: Apud Jordanum Luchtmans; 1692.
- Ofo E, Thavaraj S, Cope D, Barr J, Kapoor K, Jeannon JP, Oakley R, Lock C, Odell E, Simo R. Quantification of lymph nodes in the central compartment of the neck: a cadaveric study. *Eur Arc Otorhinolaryngol*. 2016;273:2773-78.
- Pan WR, Suami H, Taylor GI. Lymphatic drainage of the superficial tissues of the head and neck: anatomical study and clinical implications. *Plast Reconstr Surg*. 2008;121:1614–24.
- Pan WR, le Roux CM, Levy SM, Briggs CA. The morphology of the human lymphatic vessels in the head and neck. *Clin Anat*. 2010;23:654–61.
- Pellegriti G, Frasca F, Regalbuto C, Squatrito S, Vigneri R. Worldwide increasing incidence of thyroid cancer: update on epidemiology and risk factors. *J Cancer Epidemiol* [on-line]. 2013. Disponível em: http://www.ncbi.nlm.nih.gov/pmc/articles/PMC3664492/. Acesso em 29 de set. 2016.
- Rees MJ, Taylor GI. A simplified lead oxide cadaver injection technique. *Plast Reconstr Surg*. 1986;77:141–5.

- Robbins KT, Medina J, Wolfe GT, Levine PA, Sessions RB, Pruet CW. Standartizing neck dissection terminology. Official report of the Academy's Committee for Head and Neck Surgery and Oncology. *Arch Otolaryngol Head Neck Surg.* 1991;117:601-5.
- Robbins KT, Clayman G, Levine PA, Medina J, Sessions R, Shaha A, Som P, Wolf GT, Comm H. Neck dissection classification update - Revisions proposed by the American Head and Neck Society and the American Academy of Otolaryngology-Head and Neck Surgery. *Archives of Otolaryngology-Head & Neck Surgery*. 2002;128:751-8.
- Robbins KT, Shaha AR, Medina JE, Califano JA, Wolf GT, Ferlito A, Som PM, Day TA. Consensus Statement on the classification and terminology of neck disseccion - for the Committee for Neck Dissection Classification, American Head and Neck Society. *Arch Otolaryngol Head Neck Surg.* 2008;134:536-8.
- Rouvière H. *Anatomie des lymphatiques de l'homme*. Paris: Masson et Cie Éditeurs; 1932. 493p.
- Rouvière H**.** *Anatomy of the human lymphatic system***.** Ann Arbor**;** Michigan: Edward Brothers**;** 1938.
- Rouvière H. *Anatomie des lymphatiques de l'homme*. Paris: Masson et Cie; 1981.
- Rouvière H, Delmas A. *Anatomia humana descriptiva, topográfica y funcional.* 11a ed. Espanha: Elsevier/Masson; 2005. p.267-70.
- Santos LRM. Anomalias congênitas em cabeça e pescoço. In: Araujo Filho VJF, Cernea CR, Brandão LG, editores. *Manual do residente de cirurgia de cabeça e pescoço.* 2a ed. Manole; 2013. p.121-9.

- Santos AB, Durazzo MD. Infecções cervicais. In: Araujo Filho VJF, Cernea CR, Brandão LG, editores. *Manual do residente de cirurgia de cabeça e pescoço.* 2a ed. Manole; 2013. p.358-62
- Sappey PC. *Anatomie, physiologie, pathologie des vaisseaux lymphatiques*. Paris: Adrien Delahaye; 1874.
- Shah JP, Strong E, Spiro RH, Vikram B. Surgical grand rounds. Neck dissection: current status and future possibilities. *Clin Bull.* 1981;11:25-33.
- Siegel RL, Miller KD, Jemal A. Cancer statistics, 2016. *Ca Cancer J Clin*. 2016;66:7–30.
- Sobin LH, Gospodarowicz, MK, Wittekind C. *TNM classification of malignant tumours*. 7th ed. New York: Wiley-Blackwell; 2009.
- Stewart DL. *et al*. Consensus statement on the terminology and classification of central neck dissection for thyroid cancer. *Thyroid.* 2009;19:1153-8.
- Suami H, Taylor GI, Pan WR A new radiographic cadaver injection technique for investigating the lymphatic system. *Plast Reconstr Surg.* 2005;115: 2007–13.
- Steck JH. *Validade do mapeamento do linfonodo sentinela na detecção de metástase linfática cervical do carcinoma papilífero da glândula tireoide* [tese]. São Paulo: Faculdade de Medicina, Universidade de São Paulo; 2016.
- Tavares MR, Cruz JAS, Waisberg DR, Toledo SPA, Takeda FR, Cernea CR, Capelozzi VL, Brandão LG. Lymph node distribuition in the

compartment of the neck: An anatomic study. *Head Neck.* 2014;36:1425-30.

- Testut L, Latarjet A. *Compêndio de anatomia descriptiva.* 22a ed. España: Salvat; 1979. p.336.
- Teymoortash A, Werner JA. Current advances in diagnosis and surgical treatment of lymph node metastasis in head and neck cancer. *Head and Neck Surgery.* 2012;11:1-23.
- Tufano RP, Clayman G, Heller KS, Inabnet WB, Kebelew E, Shaha A, Steward DL, Tuttle RM. Management of recurrent/persistent nodal disease in pacients with diffrentiated thyroid cancer: A critical review of the risks and benefits of surgical intervention versus active surveillance. *Thyroid.* 2015; 25:15-27.