Luciana de Matos Lourenço

Terapia fotodinâmica no tratamento da poiquilodermia de Civatte : avaliação clínica e histopatológica

Tese apresentada à Faculdade de Medicina da Universidade de São Paulo para título de doutor em Ciências

Área de concentração: Cirurgia

Orientadora: Prof. Dra. Consuelo Junqueira Rodrigues

São Paulo

2010

Dados Internacionais de Catalogação na Publicação (CIP)

Preparada pela Biblioteca da
Faculdade de Medicina da Universidade de São Paulo

©reprodução autorizada pelo autor

Lourenço, Luciana de Matos
Terapia fotodinâmica no tratamento da poiquilodermia de Civatte : avaliação clínica e histopatológica / Luciana de Matos Lourenço. -- São Paulo, 2010.
Tese(doutorado)--Faculdade de Medicina da Universidade de São Paulo. Departamento de Cirurgia.
Área de concentração: Cirurgia.
Orientadora: Consuelo Junqueira Rodrigues.

Descritores: 1.Terapia fotodinâmica 2.Fotoenvelhecimento da pele 3.Pescoço 4.Fototerapia 5.Síndrome de Rothmund-Thomson

USP/FM/SBD-022/10

Dedico este trabalho...

*A **Deus**, pela presença em minha vida.*

*Com amor incondicional a minha filha **Helena** que me faz uma pessoa melhor a cada dia.*

Agradecimentos

Ao Prof. **Dra. Consuelo Junqueira Rodrigues**, pelos ensinamentos, orientação neste trabalho e pela confiança em mim depositada.

A Dra. **Régia C. Patriota de Sicca**, pelo carinho, pelos ensinamentos e acima de tudo pela amizade... Você é uma mão amiga que o destino me enviou. Esta tese não se tornaria realidade sem a sua ajuda!

Ao Prof. Dr. **Jayme de Oliveira Filho**, meu primeiro mestre a incentivar e me apoiar na Dermatologia. Ele me apresentou a dermatologia com o que sentia e sente por ela: paixão.

Ao Prof. Dr. **Luiz Jorge Fagundes**, um dermatologista especial, sensível que apoiou não só a mim, mas a vários “quase dermatologistas” em um dos momentos mais difíceis deste caminho dermatológico: a luta por uma vaga.

A Prof. Dra. **Alice A. de Oliveira Alchorne** pelos ensinamentos na dermatologia no Hospital Heliópolis, onde aprendi que o paciente é o grande motivo para ser dermatologista.

Ao Prof. Dr. **Jacob Levites** por confiar em mim no meu início de vida dermatológica.

Ao **Dr. Yassunobu Utiyama** (in memorian), um exemplo de vida e luta, um grande professor, obrigada por me ensinar cirurgia dermatológica, segurando nas minhas mãos; e mais que isso obrigada por me ensinar a ensinar.

Ao Prof. Dr. **Carlos d'Apparecida Santos Machado Filho**, pelo apoio e confiança em permitir que eu integrasse a sua equipe. Obrigada também por perdoar a minha ausência em alguns momentos.

Ao Prof. Dr. **Francisco Macedo Paschoal** pela amizade, ensinamento e participação direta na realização deste trabalho. Agradeço especialmente, as leituras minuciosas e as sugestões que trouxeram maior clareza aos textos.

Ao Prof. Dr. **Sebastião de Almeida Prado Sampaio** (in memorian), meu grande ídolo, pelos ensinamentos, exemplo de vida, luta e dedicação à Dermatologia, sempre dando apoio às inovações e ao jovem dermatologista. Agradeço, sobretudo, por tê-lo conhecido melhor no último ano de sua vida, onde aprendi também a admirá-lo ainda mais como ser humano.

Aos meus pais, **José Milton** e **Eni** pelo exemplo de vida, com simplicidade, humildade e dedicação, me ensinaram a viver com dignidade. Apesar de quilômetros de distância, eles sempre estiveram disponíveis e presentes. Obrigada por confiarem em mim.

A minha filha **Helena**, que me ensinou a priorizar o amor. Tudo fica pequeno perto dela. Obrigada por existir e deixar a minha vida mais alegre, colorida, agitada e cheia de surpresas. Não consigo expressar a imensidão do meu amor por você.

Ao meu marido, **Tiago**, companheiro, amigo, cujo apoio tem sido essencial para a viabilização dos meus projetos profissionais e pessoais.

As minhas irmãs **Karina e Raquel**, pelo carinho, amizade e amor. Desculpem-me pelos momentos de ausência dedicados à Medicina.

Ao **José Bernardo de Medeiros**, que me viu crescer e me ajudou muito nisso. Eu lhe devo o melhor presente da minha vida: Helena.

Aos meus fiéis amigos, **Adriana Ribeiro, Luis Fernando Tovo, Alexandre Pill, Carlos Eduardo Siqueira, Daniel Chu e Alessandra Batalha** pela amizade, incentivo, paciência e carinho. Obrigada por estarem sempre ao meu lado.

Aos amigos, **Christine Guarnieri**, **Marcos Munia**, pelo carinho e sugestões que muito contribuíram para a realização deste trabalho.

Às minhas funcionárias **Luzia, Marlene, Lucinha** e **Jaqueline** pela dedicação, amor, amizade, carinho e preocupação comigo, principalmente nos períodos mais difíceis.

A funcionária **Gina Rocha** pela grande ajuda na parte técnica e realização das lâminas de histopatologia e imuno-histoquímica.

Aos funcionários da documentação científica da Faculdade de Medicina da USP, em especial ao **Josué Moreira de Souza** por toda a formatação deste trabalho.

A todos os **residentes de dermatologia** da Faculdade de Medicina do ABC pela amizade, respeito e carinho. Sem vocês não teria incentivo para continuar estudando.

A todas as pessoas que, de alguma forma, tiveram participação direta ou indireta nesta conquista.

Em especial **aos pacientes**, pela confiança e sem os quais não teria sido possível a realização desta investigação.

Normalização adotada

A elaboração desta tese está de acordo com:

Referências: adaptado de *International Commitee of Medical Journals Editors* (Vancouver)

Universidade de São Paulo. Faculdade de Medicina. Serviço de Biblioteca e Documentação. Guia de apresentação de dissertações, teses e monografias. Elaborado por Anneliese Carneiro da Cunha, Maria Julia de A. L. Freddi, Maria F. Crestana, Marinalva de Souza Aragão, Suely Campos Cardoso, Valéria Vilhena. São Paulo: Serviço de Biblioteca e Documentação; 2005.

Abreviatura dos títulos dos periódicos de acordo com *List of Journals Indexed in Index Medicus.*

Sumário

Lista de abreviaturas, símbolos e palavras em Latim
Lista de quadros
Lista de tabelas
Lista de figuras
Resumo
Summary

1 INTRODUÇÃO 1
1.1 Definição 2
1.2 Sinonímia 2
1.3 Histórico 3
1.4 Etiologia 6
1.5 Patogenia 8
1.6 Histopatologia 8
1.7 Importância clínica 9
1.8 Tratamento 10
1.8.1 Terapia fotodinâmica 13

2 OBJETIVO 32

3 MÉTODO 34
3.1 Casuística 35
3.2 Método 37
3.2.1 Avaliação das pacientes antes da aplicação e biópsias 37
3.2.2 Coleta do material fotográfico 38
3.2.3 Aplicação do método 39
3.2.4 Técnica anatomopatológica 41
3.2.5 Avaliação clínica 45
3.2.6 Metodologia estatística 46

4 RESULTADOS 48
4.1 Avaliação clínica 49
4.1.1 Avaliação da melhora clínica 49
4.1.2 Avaliação do grau de satisfação dos pacientes 55
4.1.3 Evolução pós-procedimento e avaliação dos efeitos colaterais 57

4.3 Avaliação Histológica 58
4.3.1 Avaliação histológica pela coloração HE 58
4.3.2 Avaliação das fibras elásticas (coloração pelo Weigert-oxona) 59
4.3.3 Avaliação das fibras colágenas (coloração pelo Picrosírius) 60
4.3.4 Avaliação da pigmentação (coloração pelo Fontana Masson) 61
4.3.5 Medida da espessura epidérmica 64
4.3.6 Análise das reações imuno-histoquímicas para o Fator VIII 65

5 DISCUSSÃO 68

6 CONSIDERAÇÕES FINAIS 84

7 CONCLUSÕES 86

8 ANEXOS 89

9 REFERÊNCIAS 96

Lista de abreviaturas

ALA	Ácido 5-delta-aminolevulínico
ALAd	ALA dehidratase
ALAs	Ácido aminolevulínico sintetase
ATP	Adenosina trifosfato
BPA-MA	Monoácido A da benzoporfirina
BPD	Benzoporfirina
CBC	Carcinoma basocelular
CEC	Carcinoma espinocelular
CO2	Dióxido de carbono
DFO	Desferrioxamina
DMSO	Dimetilssufóxido
DNA	Ácido desoxirribonucléico
DNCB	Dinitroclorobenzeno
EDTA	Ácido etilenodiaminotetracético
FC	Ferroquelatase
FDA	Federal Drug Administration
FM	Fontana Masson (coloração)
HC-FMUSP	Hospital das Clínicas da Faculdade de Medicina da Universidade de São Paulo
H.E.	Hematoxilina e Eosina
HALA	Hexyl ALA
Laser	Light amplification by the stimulated emission of radiation
LED	Luz de baixa intensidade
LIP	Luz intensa pulsada
MAL	Metil aminolevulinato
MMP	Metaloproteinases da matriz
MTHPC	Metatetrahidroxifenilclorina
P.acnes	Propineriumbacterium acnes
PC	Poiquilodermia de Civatte

PGB	Porfobilinogênio
PBGD	Porfobilinogênio deaminase
PDL	Pulsed dye laser
PEALA	Pentil éster ALA
PpIX	Protoporfirina IX
PUVA	Psoralênico associada ao UVA
QA	Queratose actínica
RF	Radiofrequência
RNAm	Ácido ribonucléico mensageiro
RUV	Raio ultravioleta
SMAS	Sistema musculoaponeurótico superficial
SnET2	Tin etil etiopurpurina
SnPp	Tin protoporfirina
TA	tórax anterior
TFD	Terapia fotodinâmica
TNF	Fator de necrose tumoral
UV	Ultravioleta
UVA	Radiação ultravioleta A
UVB	Radiação ultravioleta B
UVR	Radiação ultravioleta C
VHS	Vírus herpes simples
WO	Weigert-oxona (coloração)

Lista de símbolos

%	Porcentagem
g/cm	Gramas por centímetro
J/cm^2	Joules por centímetro quadrado
Mg	Miligrama
mg/g	Miligrama por grama
mg/Kg	Miligramas por quilo
mm	Milímetros
mm2	Milímetros ao quadrado
mW/cm2	Miliwatts por centímetro quadrado
nm	Nanômetro
W/cm2	Watts por centímetro quadrado

Em Latim

Apud	Citado por
In vitro	Em laboratório
In vivo	Em tecido vivo
YAG	Ytrium, Alumínio e Granada

Em Grego

µm	Micrômetro

Lista de Quadros

Quadro 1. Esquema da formação de espécies reativas de oxigênio, pela reação tipo II (Niedre et al., 2005).....18

Quadro 2. Efeitos da TFD *in vitro* e *in vivo* (Szeimies e Landthaler, 2002).20

Quadro 3. Substâncias fotossensibilizantes (Calzavara-Pinton et al., 1996; Ortel et al., 1996) 22

Quadro 4. Resumo dos diferentes tipos de veículos tópicos usados na TFD (Ferolla, 2007).....27

Lista de tabelas

Tabela 1. Distribuição das pacientes conforme a idade e o fototipo.....35

Tabela 2. Programações possíveis do equipamento de LIP (Lime- light®) .38

Tabela 3. Análise de variância para a confiabilidade entre os 2 observadores 52

Tabela 4. Escores do questionário dos observadores (dermatologistas).....53

Tabela 5. Melhora clínica das pacientes participantes do estudo segundo o questionário dos observadores 54

Tabela 6. Escores do questionário respondido pelas pacientes 55

Tabela 7. Resposta das pacientes ao questionário de melhora 56

Tabela 8. Resposta das pacientes em relação aos efeitos colaterais com a TFD 57

Tabela 9. Estatísticas descritivas para Fontana Masson 62

Tabela 10. Estatísticas descritivas para Fator VIII.....66

Lista de figuras

Figura 1. Estrutura de ácido 5-delta-aminolevulínico (ALA) (Ferolla, 2007).....23

Figura 2. Aplicação da técnica (TFD), a. produto utilizado no estudo, b. área marcada, c. oclusão do produto, d. aplicação da LIP 40

Figura 3. Fotografias (a) pré-tratamento e (b) 4 meses pós-tratamento no TA com TFD 49

Figura 4. Fotografias (a) pré e (b) 4 meses após tratamento do TA com TFD 50

Figura 5. Fotografias (a) pré e (b) 4 meses após tratamento do TA com TFD 50

Figura 6. Fotografias (a) pré e (b) 4 meses após tratamento do TA com TFD 50

Figura 7. Fotografia de reação purpúrica no primeiro dia após o tratamento.....57

Figura 8. Histoquímica HE, a. antes e b. depois da TFD 59

Figura 9. Histoquímica WO, a. antes da TFD, b. antes marcado, c. depois da TFD, d. depois marcado 60

Figura 10. a. antes da TFD (Picrosírius), b. antes marcado, c. depois da TFD (Picrosírius), d. depois marcado 61

Figura 11. Tórax (colo), a. antes da TFD (FM), b. antes marcado, c. depois da TFD (FM), d. depois da TFD marcado.....64

Figura 12. Imuno-histoquímica fator VIII, a. antes da TFD, b. depois da TFD 67

Resumo

Lourenço LM. *Terapia fotodinâmica no tratamento da poiquilodermia de Civatte : avaliação clínica e histopatológica* [tese]. São Paulo: Faculdade de Medicina, Universidade de São Paulo; 2010. 113p

A poiquilodermia de Civatte (PC) é uma alteração dermatológica caracterizada por atrofia, pigmentação macular ou reticulada e telangiectasias na face, pescoço e tórax anterior. Várias tentativas de tratamentos não foram bem sucedidas por se mostrarem ineficazes e/ou com efeitos colaterais indesejáveis. Estudos clínicos mostram bons resultados clínicos no tratamento da PC com luz intensa pulsada (LIP). A terapia fotodinâmica (TFD) é uma modalidade terapêutica que envolve a administração tópica de um composto fotossensibilizante seguido de irradiação seletiva da lesão com luz visível. O propósito deste trabalho consiste na avaliação clínica e histopatológica da pele com PC, no tórax anterior, em 12 pacientes do sexo feminino, antes e após o tratamento com a TFD. Foram realizadas 3 sessões de tratamento com intervalos de 30 dias entre as sessões. A TFD foi realizada com a utilização prévia de cloridrato de aminolevulinato de metila 16% em creme (Metivix®) 1h e 30min (oclusivo) antes da aplicação da LIP (Lime light®). A avaliação clínica mostrou melhora em 84,6% no componente vascular, 80,8% no componente melanodérmico, 82,9% na textura, 77,1% nas rítides e 58,3% na flacidez de pele. Na histopatologia notou-se após o tratamento aumento estatisticamente significativo da espessura epidérmica, diminuição estatisticamente significativa do pigmento melânico e da área dos vasos marcados pelo fator VIII. Não houve nenhum efeito colateral permanente, mostrando que a TFD-MAL é uma nova opção terapêutica segura e eficaz para o tratamento da PC no tórax anterior.

Descritores: 1.Terapia fotodinâmica 2.Fotoenvelhecimento 3.Pescoço 4.Fototerapia 5.Poiquilodermia de Civatte

Summary

Lourenço LM. *Photodynamic therapy in the treatment of poikiloderma of Civatte : a clinical and histopathologic evaluation* [thesis]. São Paulo: School of Medicine, University of São Paulo; 2010. 113p

Poikiloderma of Civatte (PC) is the dermatological modification characterized by atrophy, macular or reticulate pigmentation and telangiectasias on the face, neck and anterior thorax. Several treatment attempts were unsuccessful, revealing to be ineffective and/or causing adverse effects. Clinical studies indicate good clinical results in the treatment of poikiloderma of Civatte with intense pulsed light (IPL). Photodynamic Therapy (PDT) is a therapeutic modality that involves the topical administration of a photosensitizing compound, followed by a selective irradiation of the lesion with visible light. The objective of this study consisted in the clinical and histopathologic evaluations of the skin with poikiloderma of Civatte (PC) on the anterior thorax of 12 female patients, before and after being treated with photodynamic therapy (PDT). Three treatment sessions were given at 30-day intervals. Photodynamic therapy was performed with methyl aminolevulinate hydrochloride 16% (Metivix®) cream applied 1h and 30min under occlusion prior to LIP (Lime light®) exposure. The clinical evaluation indicated an 84.6% improvement of vascular component, 80.8% of melanodermic component, 82.9% of texture, 77.1% of wrinkles and 58.3% of skin laxity. In the histopathology, a statistically significant increase of epidermal thickness was observed after the treatment, as well as a statistically significant reduction in the number of melanin pigment and of blood vessels area marked for Factor VIII. There were no permanent side effects, showing that the PDT-MAL is a new, safe and effective technic for treating PC on the anterior thorax.

Descriptors: 1.Photodynamic therapy 2.Photoaging 3.Neck 4.Phototherapy 5.Poiquilodermia de Civatte

1 INTRODUÇÃO

1.1 Definição

A PC é uma afecção que acomete indivíduos de meia idade e idosos, caracterizando-se por pigmentação reticulada marrom-avermelhada com telangiectasias e atrofia, distribuídas simetricamente nas regiões laterais da face e pescoço, poupando a área encoberta pelo mento (Bleehen, 1988).

1.2 Sinonímia

Eritrose interfolicular do colo (Leder, 1944), “cutis punctata linearis colli” (Even-Paz e Sagher, 1963), linhas em contas justa-claviculares (Butterworth e Johnson 1974), linhas estriadas em contas (Calderone e FensK, 1995), dermatite actínica do pescoço (Raulin et al., 1997b).

1.3 Histórico

Poiquilodermia foi um termo usado pela primeira vez em 1908 por Jacobi, que descreveu um quadro clínico caracterizado por manchas avermelhadas, algumas áreas acastanhadas, com atrofia e prurido, acometendo quase o corpo todo. A histopatologia de lesão recente mostrava infiltrado inflamatório perivascular e perianexial e na lesão mais tardia, atrofia e áreas alternadas de pigmentação. O autor denominou “Poiquilodermia Atrofiante Vascular” (Jacobi, 1908).

Civatte (1923) descreveu 3 casos clínicos de pacientes do sexo feminino de meia idade (idade próxima à menopausa), com lesões em rede, caracterizadas por pigmentação e eritema, distribuídas simetricamente na face e pescoço. Civatte descreveu histopatologicamente duas áreas clinicamente distintas. Na área atrófica, encontrou diminuição de 1/3 da espessura da pele, com desaparecimento das papilas. Entre a derme e a epiderme, descreveu a presença de massas hialinas agrupadas, com desaparecimento completo da rede elástica. No tecido conjuntivo, presença de cavidades preenchidas por células epidérmicas pigmentadas e linfócitos. Na área eritematosa, pigmentada e infiltrada, descreveu uma epiderme sem alterações e, na derme, infiltrado de linfócitos, fibroblastos, incontinência pigmentar e intensa redução da trama elástica. Na profundidade, ao redor dos folículos pilossebáceos descreveu nódulos linfóides compostos por linfócitos e células mononucleares.

Graham Little (1928) publicou 2 casos de pacientes com pigmentação em rede na face, sem atrofia ou eritema, que foram nomeados como “discromia da face”, e que depois foram identificados como doença de Civatte.

Pierini e Bosq (1938) publicaram um artigo onde agruparam todos os casos descritos na literatura, num total de 47 casos da doença de Civatte. Neste estudo, defenderam que esta doença e a melanose de Riehl eram entidades distintas, uma vez que a doença de Civatte não teria associação com atividade profissional, não apresentava descamação e foliculose e mostrava presença de reticulação e telangiectasias. Sugeriram então não ser usado o termo poiquilodermia, para evitar confusão com o quadro descrito por Jacobi (1908), concordando com o nome de doença de Civatte proposto por Graham Little (1928).

Leder (1944) estudou 500 pacientes e descreveu um quadro que denominou eritrose interfolicular do colo. O quadro clínico descrito era eritema, telangiectasias e micropápulas foliculares. A área de eleição era a região lateral do pescoço, poupando a área mediana submentoniana. Acometia indivíduos entre a quarta e sétima década, mais frequente no sexo feminino. A histopatologia mostrou ectasia de glândulas sebáceas, dilatação vascular, folículos com pelo tipo lanugo e degeneração das fibras elásticas. O autor afirmou que o quadro era diferente da doença de Civatte pela ausência de atrofia.

Even-Paz e Sagher (1963) descreveram um quadro muito semelhante à doença de Civatte, caracterizado por numerosas máculo-pápulas arredondadas, pequenas (< que 1 mm de diâmetro), brancas ou amareladas,

agrupadas lembrando linhas onduladas paralelas, no tórax, região cervical e ombros, podendo haver um eritema de base persistente, mas que poupava as pápulas. O quadro era observado em pacientes que faziam uso de corticóides. Na histopatologia, descreveram apenas hiperplasia de glândulas sebáceas, sem anormalidades no tecido elástico. Os autores sugeriram que esta patologia estaria relacionada a fatores hormonais, além do papel da exposição solar e agentes externos, e publicaram esta entidade sob o nome de “Cutis Punctata Linearis Colli”.

Butterworth e Johnson (1974) descreveram um quadro que se caracterizava por pequenas pápulas (0,5 a 1,5 mm) cor da pele ou marrom claro, semelhantes a contas de colar, algumas encimadas por pelo fino, formando linhas paralelas onduladas, nas proximidades das clavículas, assintomáticas. Eles o denominaram de linhas em contas justa-claviculares. Os autores examinaram 500 pacientes e relataram uma predominância no sexo feminino, em negros, e maior incidência entre 11 e 40 anos, predominando na terceira década. Na histopatologia, descreveram hiperplasia de glândulas sebáceas, associadas a pelos velus. As fibras reticulares e elásticas não apresentavam alterações.

Foi sugerido que “as linhas em contas justa-claviculares” e a “cutis punctata linearis colli” seriam a mesma entidade, uma variante anatômica comum em negros ou podendo ser induzida por corticóides (Jacoby,1976).

Foi proposto o nome de dermatite pigmentada por cosméticos, sugerindo que ela estivesse relacionada à melanose de Riehl (Nagayama et al., 1976).

Goldberg e Altman (1984) classificaram a PC como afecção benigna que ocorre com maior frequência em indivíduos com idade mais avançada, de pele clara, e com alta dose cumulativa de radiação solar.

Azulay et al. (1989) classificaram a PC como uma fotodermatose, dentro do grupo de miscellanea, mas com mecanismo desconhecido.

Duarte (1996) atribuiu as controvérsias sobre a PC ao desconhecimento das publicações históricas, considerando que foram descritos casos semelhantes sob nomes diferentes.

Ainda hoje, em alguns estudos, há o emprego de nomes diferentes para a PC (Biasi, 2005).

1.4 Etiologia

A poiquilodermia é uma lesão dermatológica caracterizada por atrofia, pigmentação macular ou reticulada e telangiectasias, encontrada em diferentes condições (Burton e Lovell,1998).

Dentre as poiquilodermias decorrentes de fatores físicos, pode-se incluir a PC, que tem como papel importante a exposição cumulativa ao sol (Lautenschlager e Itin, 1998).

Graham (1989) afirma que a PC tem maior incidência em mulheres de meia idade com pele clara e trabalhadores de ambientes abertos. Defendeu que a etiologia estaria relacionada à exposição crônica ao sol e ao envelhecimento normal da pele. Nas mulheres, a alteração da taxa de produção de colágeno

seria decorrente da diminuição dos níveis de estrogênio na menopausa. Ele não relacionava a patologia ao uso de cosméticos.

A relação ao uso de cosméticos na gênese da PC é controversa. Foi sugerido por Katoulis et al. (2002) que o teste de contato com a bateria padrão seja feito como procedimento de rotina nos pacientes com PC, e que o afastamento dos alérgenos revelados pode ser importante no manejo destes pacientes.

Duarte (1996) afirmou que o fator genético tem importância vital, considerando-se a maior incidência nos pacientes com fototipos II e III da classificação de Fitzpatrick (1988).

Katoulis et al., (1999), publicaram um estudo com 2 famílias, onde comprovaram a influência genética nesta patologia, sugerindo herança autossômica dominante com penetrância variável. Os autores acreditam haver predisposição geneticamente determinada para a doença, possivelmente expressa como suscetibilidade aumentada da pele a doses normais de radiação ultravioleta.

Portanto, alguns fatores são associados à etiopatogenia, exposição cumulativa ao sol, fatores hormonais (menopausa), fatores genéticos, envelhecimento e hipersensibilidade de contato (Duarte,1996; Bleehen 1998; Katoulis et al., 1999; Sahoo e Kumar, 2001).

1.5 Patogenia

Acredita-se que as alterações do colágeno e elastina sejam provavelmente causadas pela radiação UV. O envelhecimento cronológico contribui também para as alterações atróficas. Assim, o tecido conjuntivo dérmico alterado leva à ocorrência de telangiectasias por perda do suporte vascular. Nas mulheres, ocorre diminuição da produção de colágeno decorrente de menores níveis estrogênicos na menopausa. O uso de perfumes e cosméticos pode ocasionar um quadro de hipersensibilidade de contato tardia, levando a alterações da membrana basal, que resultam em incontinência pigmentar e clinicamente em hiperpigmentação reticulada. A predisposição genética aumentaria as influências intrínsecas e extrínsecas (Katoulis et al., 2002).

1.6 Histopatologia

Duarte (1996) realizou um estudo onde analisou 79 biópsias de pacientes com PC, e descreveu hiperceratose discreta e compacta, em alguns casos retificação e atrofia suprapapilar, áreas focais de hiperpigmentação e degeneração hidrópica da camada basal. Na derme, notou degeneração basofílica do tecido conjuntivo, derrame pigmentar, proliferação vascular, com vasos de paredes delgadas, tortuosos e dilatados, com infiltrado inflamatório linfohistiocitário perivascular e perifolicular

discreto. Referiu presença de hiperplasia de glândulas sebáceas nas lesões mais exuberantes. As fibras elásticas apresentavam-se em maior número, fragmentadas e agrupadas de modo grosseiro, formando grumos.

Bertin (1997) realizou um estudo controlado, comparativo quantitativo das fibras elásticas na PC, referindo que no grupo com PC as fibras elásticas estavam em maior número, agrupadas de modo grosseiro e fragmentadas quando comparadas ao grupo controle.

Katoulis et al. (2001) realizaram um estudo com 9 pacientes com PC, que apresentaram na microscopia eletrônica alterações leves das células basais, degeneração focal das fibras colágenas na derme papilar e macrófagos contendo grânulos de melanina, dispersos na derme. Referiram também incontinência pigmentar. Não notaram alterações significativas na membrana basal, o que na opinião dos autores diferenciaria a PC da melanose de Riehl.

1.7 Importância clínica

A importância clínica reside na sua alta prevalência e no desfiguramento estético que provoca (Katoulis et al., 2002). Além disso, há relatos de queimação, prurido e desconforto (Graham, 1989).

O tratamento da poiquilodermia é importante não só pela estética, mas possivelmente por atuar na prevenção das queratoses (Goldman L. e Bauman, 1984).

As queratoses actínicas são as lesões pré-malignas de pele mais frequentes na população. Tem sido estimado que 60% dos indivíduos predispostos com mais de 40 anos terão pelo menos uma queratose actínica (M. Freeman et al., 2003).

Segundo o estudo de Duarte (1996), existe associação positiva entre a presença de cardiopatia isquêmica e de fibras elásticas espessadas e agrupadas de modo grosseiro ao redor de vasos da derme. Segundo o autor, a PC pode ser vista como uma manifestação clínica de um distúrbio das fibras elásticas, desencadeada pela radiação solar, indicando uma possível elastólise sistêmica. A presença de PC pode indicar uma predisposição individual a distúrbios cardiovasculares.

1.8 Tratamento

Em relação ao tratamento, recomenda-se o uso de filtro solar com alto fator de proteção (Graham, 1989). Várias tentativas de tratamentos (hidroquinona, eletrocirurgia, peelings químicos, laser de argônio, e crioterapia) não foram bem sucedidas por se mostrarem ineficazes e/ou com efeitos colaterais indesejáveis (Geronemus, 1990; Weiss et al., 2000).

Os tratamentos atualmente preconizados para a PC baseiam-se na utilização de sistemas de luzes que atuam através do princípio da fototermólise seletiva (Biasi, 2005).

Anderson e Parrish (1983) desenvolveram o conceito da fototermólise seletiva, que consiste na obtenção de uma lesão térmica local e específica de alvos teciduais microscópicos pigmentados, provocada por radiação absorvida seletivamente. Desta maneira, a luz só deposita energia onde esta é absorvida, reduzindo a destruição disseminada e a fibrose inespecífica.

A Luz Intensa Pulsada (LIP) é uma luz não coerente que abrange comprimento de onda amplo para ser absorvido pelo cromóforo desejado, praticamente sem danos, por meio da utilização de filtros de corte e regulagem do tempo de exposição do pulso de luz e intervalo entre os pulsos (Goldman MP e Weiss RA, 2001).

Raulin et al. (1997a) publicaram os primeiros estudos com LIP no tratamento da PC, à qual os autores se referem como eritrose interfolicular do colo. Usaram o aparelho Fotoderm VL com filtro 550 nm em um paciente com PC, na região cervical, com clareamento da lesão após 10 sessões.

Schroeter e Neumann (1998) trataram 15 pacientes com eritrose interfolicular do colo, considerada também como PC, com o aparelho Photoderm VL com filtro 515 nm e/ou 550 nm, observando clareamento de 90% do comprometimento vascular.

Weiss et al.. (2000) publicaram uma revisão de 5 anos de tratamento da PC na região cervical e tórax com LIP, que reuniu uma casuística de 135 pacientes. Observaram uma melhora de 75% - 100% em 82% dos pacientes. Os autores concluíram que a LIP é efetiva no tratamento dos componentes telangiectásico e hiperpigmentar da PC.

Dois anos depois, os mesmos autores, Weiss et al. (2002), publicaram um estudo idêntico, porém com uma casuística menor (66 pacientes) e resultados inferiores (melhora de 75% a 100% do quadro em 42% dos pacientes).

Estudos clínicos mostram bons resultados no tratamento da PC com LIP. Porém, os achados histológicos não mostram diferenças, nem na densidade das fibras elásticas, nem na redução do número e tamanho do lúmen dos vasos na derme superficial e profunda (Biasi, 2005).

Na literatura, não há relatos do tratamento da PC com TFD.

A TFD é considerada uma modalidade relativamente recente na dermatologia. Aprovada pelo FDA em 1999, a TFD está agora sendo aplicada no tratamento de tumores superficiais, acne e aplicações cosméticas (Gilchirrest e Touma, 2003). A TFD, além do seu uso nas desordens neoplásicas, também é utilizada no tratamento de doenças imunológicas, inflamatórias e infecciosas (Taub, 2007).

A TFD, atualmente, é considerada uma modalidade terapêutica com ótimos resultados no tratamento do fotoenvelhecimento, pois apresenta resposta satisfatória no resultado estético, principalmente na melhora da coloração, textura, rugas e no tratamento e prevenção das lesões pré-malignas que geralmente acompanham a pele fotoenvelhecida (Bakos et al., 2003; Uebelhoer e Dover, 2005).

Resultados promissores com TFD-ALA no fotoenvelhecimento são descritos na literatura inicialmente por Ruiz-Rodriguez et al. (2002), no tratamento da queratose actínica. Após esta data, outros autores relatam a

eficácia da TFD-ALA no tratamento do fotoenvelhecimento (Gold, 2003; Alam e Dover, 2004; Gold et al., 2004b; Uebelhoer e Dover, 2005;; Alster et al., 2005; Dover et al., 2005; Gold et al., 2006).

Nestor et al. (2006) referiram um resultado excelente da TFD-ALA no rejuvenescimento, com 92% de melhora, segundo a avaliação dos investigadores. Em outro estudo, Goldman MP et al. (2002) demonstrararam melhora de 72% na textura e 62.5% na pigmentação da pele.

Avram e Goldman MP (2004), em um estudo, obtiveram melhora de 48% nas anormalidades pigmentares e 25% na textura da pele.

Ferolla (2007), em um estudo utilizando o ALA 20% com luz vermelha, relatou melhora clínica da coloração, textura e flacidez da pele em 92% dos pacientes. As rugas mais profundas não apresentaram melhora. Relatou o insucesso do tratamento no clareamento das melanoses, efélides e melasma.

1.8.1 Terapia fotodinâmica

Introdução

A TFD é uma modalidade terapêutica que envolve a administração tópica de um composto fotossensibilizante, seguido de irradiação seletiva da lesão com luz visível. A combinação destes elementos, que individualmente não são tóxicos, é responsável pela destruição seletiva do tecido (Gilchirrest e Touma, 2003).

A origem da TFD se deu no século XX, mais precisamente no ano 1897, por um estudante de medicina alemão chamado Oscar Raab.

Orientado pelo Professor Herman von Tappeiner, apud Daniell e Hill (1991), estudou o processo por meio do qual a droga quinina é eficaz contra a malária, e percebeu que 48 outros agentes, como a acridina, são letais para o paramécio na presença de luz.

As reações de fotossensibilidade causadas pela hematoporfirina são percebidas em 1908 por Hausmann; mas a sua sensibilização é reportada em 1911, após a administração em ratos e exposição ao sol (Daniell e Hill, 1991; Peng et al., 1997). Em 1913, Meyer-Betz são os primeiros a demonstrarem os efeitos de sua fotossensibilização *in vivo* (Daniell e Hill, 1991).

Em 1942, é relatada, por meio da fluorescência com a luz de Wood, a seletividade da localização da porfirina no tumor. No mesmo ano, são observados os níveis mais altos da ação fotodinâmica da hematoporfirina dentro do tumor, quando comparado ao tecido adjacente (Daniell e Hill, 1991; Moan e Peng, 2003).

Na década de 1960, é sintetizado um derivado da hematoporfirina chamado “derivado da hematoporfirina” ou HpD, uma mistura de porfirinas derivadas do sangue. Lipson et al.. (1961) reportam o primeiro tratamento com HpD em câncer de mama recorrente com recidiva da lesão.

A efetiva destruição das células tumorais é reportada por Diamond em 1972, usando células de glioma sensibilizadas pela hematoporfirina, implantadas no subcutâneo em ratos e seguida de irradiação com lâmpada (Daniell e Hill, 1991).

O primeiro estudo clínico com HpD é realizado por Dougherty et al. (1978), em 25 pacientes, com resposta completa e parcial das lesões

malignas cutâneas e subcutâneas. Outros estudos são realizados nas décadas de 1970-1980 para tratamento de tumores de bexiga, pulmão, esôfago, estômago, pele, cabeça e pescoço e do aparelho ginecológico (Daniell e Hill, 1991; Moan e Peng, 2003).

As primeiras drogas introduzidas para TFD após as porfirinas são as “phtalocianinas”, que eram relevantes para o uso clínico pela forte absorção no espectro da banda vermelha (630 nm) (Moan e Peng, 2003).

Bernbaum e Bonnett, em 1986, introduzem a Metatetrahidroxifenilclorina (mTHPC), substância extremamente eficiente *in vivo* (Moan e Peng, 2003).

Devido aos efeitos colaterais sistêmicos, como fotossensibilidade prolongada, outros métodos de tratamento para a mesma doença e pouca literatura, o interesse na TFD na dermatologia permaneceu reduzido, até que novas drogas fotossensibilizantes tópicas e sistêmicas fossem desenvolvidas para uso clínico (Glassberg et al., 1991; Orenstein et al., 1996; Moane Peng, 2003; Babilas et al., 2005).

A TFD com uma substância tópica, o ácido 5-delta-aminolevulínico (ALA), precursor de um metabólico de fotossensibilizante endógeno, foi proposto por Kennedy et al. (1990). É o início do desenvolvimento da TFD na dermatologia.

A TFD é aprovada pelo FDA em 1999, nos Estados Unidos, com ALA a 20% em solução hidroalcoólica e luz azul a 417 nm para queratoses actínicas não hipertróficas (Torezan, 2000; Babilas et al., 2005; Szeimies et al., 2005).

Na Europa, a aprovação da TFD foi com o uso do metil aminolevulinato (MAL), derivado éster do ALA associado à luz vermelha (630

nm) no tratamento do carcinoma basocelular (CBC) e queratose actínica (Babilas et al., 2005). O MAL também é aprovado nos Estados Unidos no tratamento da queratose actínica com luz vermelha (Itkin e Gilchrest 2004; Szeimies et al., 2005).

Atualmente, a TFD tem sido utilizada na dermatologia no tratamento de doenças oncológicas como CBC (Lipson et al., 1961), CEC e queratose actínica (Bakos et al., 2003), e não oncológicas, como acne (Goldman MP e Boyce, 2003; Gold, 2004 (a); Nestor, 2007); hiperplasia sebácea (Touma e Gilchrest, 2003); psoríase (Radakovic-Fijan et al., 2005); foliculites (Horn, 2007) e no fotoenvelhecimento (Gold et al., 2006).

A TFD atualmente é considerada uma modalidade terapêutica com ótimos resultados no tratamento do fotoenvelhecimento, principalmente na melhora da coloração, textura, rugas, e no tratamento e prevenção das lesões pré-malignas, que geralmente acompanham a pele fotoenvelhecida (Uebelhoer e Dover, 2005).

A TFD é considerada uma modalidade relativamente recente na dermatologia, mas há alguns pontos de segurança nesta técnica que são importantes, como a ausência de dano significativo do DNA, pois há modelos humanos de exposição crônica, como a Porfiria Aguda Intermitente e a Porfiria Eritropoiética. Na literatura, também não há descrição de cicatrizes (Goldman MP, 2003).

Também é considerado seguro para o tratamento das glândulas sebáceas (Alster e Tanzi, 2003).

As vantagens da TFD incluem mínimo desconforto, rapidez do tratamento e de sua recuperação, com bons resultados cosméticos, além da

prática aplicabilidade de superfícies extensas da face (Geronemus e Alexiades-Armenakas, 2003).

Mecanismo de ação da terapia fotodinâmica

A TFD é um mecanismo baseado na citotoxicidade das células proliferativas, onde uma reação química, ativada pela energia da luz, é usada seletivamente para destruir o tecido (Torezan, 2000; Babilas et al., 2005; Goldman MP, 2006).

Para este mecanismo, utiliza-se um agente fotossensibilizante, o qual se acumula nas células, e posteriormente é exposto a uma luz com comprimento de onda que coincida com o espectro de absorção deste agente utilizado. Esta ativação pela luz ocorre na presença de oxigênio, e faz com que o agente fotossensibilizante passe de um estado de repouso para um estado de ativação denominado “singlet”. Sendo assim, a reação fotoquímica resultante leva à morte celular através da produção do oxigênio “singlet” (Daniell e Hill, 1991; Hurlimann et al., 1994; Szeimies et al., 1996 (a); Torezan, 2000; Babilas et al., 2005; Dysart e Patterson, 2005).

Este estado de excitação, “singlet”, possui uma meia vida curta (cerca de 10-6 segundos) e, nesta etapa, as moléculas podem retornar ao estado de repouso, liberando energia na forma de fluorescência, ou progredir para um estado de meia vida longa chamado ”triplet”, responsável por espécies fotoativas na geração de produtos citotóxicos. O estado “triplet” possui uma energia menor que o “singlet”. As

moléculas no estado “triplet” sofrem dois tipos de reação. Na reação tipo I, as moléculas interagem com substratos biológicos para formar radicais livres, como os radicais superóxido, hidroxila e peróxido; reação esta comum no tratamento que envolve o 8-metoxipsoraleno e UVA, e não necessita de oxigênio. A reação típica da TFD é a reação tipo II (quadro1) onde as moléculas transferem sua energia para o oxigênio intracelular, formando oxigênio “singlet”, altamente reativo e responsável pela morte celular. Os dois tipos de reação podem ocorrer simultaneamente (Martin et al., 1995; Fritsch et al., 1996; Torezan, 2000; Donnelly et al., 2005).

Quadro 1. Esquema da formação de espécies reativas de oxigênio, pela reação tipo II (Niedre et al., 2005)

S0 (“singlet”) + hv → S1(“singlet”)
S1(“singlet”) → T1(“triplet”)
T1(“triplet”) + 30 2 (“triplet”) → S0(“singlet”) + 102(“singlet”)

A ação do oxigênio “singlet”, na célula alvo, provoca falhas na integridade da membrana, com alterações na permeabilidade e função de transporte entre o meio intra e extracelular. Dependendo da localização subcelular da fotossensibilização, diferentes organelas, como mitocôndrias ou lisossomos, são danificados, resultando na morte celular. Após a morte celular, há liberação de mediadores inflamatórios, como histamina, ou metabólitos do ácido araquidônico, aumentando os efeitos deletérios. Após

2-3 dias da administração da droga, ocorre necrose, que é restrita ao tecido doente, com resolução em aproximadamente 14 dias (Tromberg et al., 1990; Szeimies e Landthaler, 2002; Babilas et al., 2005).

Estudos relatam que o primeiro dano provocado pela ativação fotodinâmica é mitocondrial, e que a morte celular é em função da fototoxicidade da mitocôndria (Szeimies et al., 1996 (a); Calzavara-Pinton et al., 1996; Fritsch et al., 1996).

Estudos demonstram que a injúria induzida pelo ácido 5-delta-aminolevulinínico (ALA) e pelo “porfimer sódico” é primariamente restrita à mitocôndria, enquanto que a citotoxicidade do derivado da hematoporfirina (HpD) é mediada pela injúria causada ao sistema lisossomal (Radakovic-Fijan et al., 1999; Nowis et al., 2005). O efeito de citotoxicidade, mediado pela formação do oxigênio “singlet”, leva à morte celular pela indução de apoptose ou necrose (Harth et al., 1998; Wild et al., 2005), e sem indução de risco mutagênico (Verwanger et al.,1998).

Quando a injúria é mitocondrial, normalmente a morte celular se dá por meio da apoptose. Por outro lado, a morte celular influenciada pelo sistema lisossomal ou outras organelas citoplasmáticas ocorre por necrose (Nowis et al., 2005).

Os efeitos biológicos que ocorrem na célula podem ser divididos em primários (celulares) e secundários (vasculares) (Quadro 2). Os efeitos vasculares incluem alterações de perfusão, vasoconstrição, adesão de leucócitos e formação de trombos. Estão relacionados com agregação plaquetária e liberação de tromboxano (Ferrario et al. , 2000).

Dessa forma, a destruição celular na TFD resulta de três processos: da morte celular obtida diretamente pela produção de oxigênio “singlet”, do dano na vascularização e da ativação do sistema imune (Wong et al., 2003; Nowis et al., 2005; Seshadri et al., 2005; Goldman MP.ed, 2006).

Quadro 2. Efeitos da TFD *in vitro* e *in vivo* (Szeimies e Landthaler, 2002)

Citotoxicidade primária (efeitos celulares *in vitro* e *in vivo*)
- Dano de organelas celulares - Dano da membrana - Edema celular
Citotoxicidade secundária (efeitos vasculares *in vivo*)
- Vasoconstrição das arteríolas (no tecido normal) - Acúmulo de leucócitos (no tecido normal) - Edema perivascular (no tecido normal e tumoral) - Trombose (no tecido tumoral)

A substância fotossensibilizante se localiza nas células alvo e células normais, mas é removida menos rapidamente das células alvo. Assim, a destruição ocorre com o mínimo dano da pele normal adjacente (Van der Veen et al., 1994). Esse acúmulo de ALA nas lesões pode ser comprovado por meio da observação de fluorescência vermelha com lâmpada de Wood em quarto escuro, o que também serve como diagnóstico e marcação de margem para cirurgia (Itoh et al., 2000).

Essa diferença na taxa de remoção é devida à seletividade da substância pelo tumor ((Lui e Anderson, 1992; Torezan, 2000; Moan e Peng, 2003; Babilas et al., 2005; Nowis et al., 2005).

Agentes fotossensibilizantes

Agentes fotossensibilizantes sistêmicos são divididos em primeira e segunda geração, e podem ser classificados em porfirinas e não-porfirinas (Goldman MP. (ed), 2006). Um agente fotossensibilizador ideal é:

- minimamente tóxico;
- captado mais rapidamente pelo tecido alvo, ou seja, pelo tecido tumoral, quando comparado ao tecido normal;
- removido rapidamente do tecido normal;
- ativado em comprimento de onda de luz que penetre no tecido-alvo;
- capaz de produzir grande quantidade de produto citotóxico.

Os derivados da hematoporfirina (HpD), o “porfimer sódico” e o tin-protoporfirina (SnPp), são substâncias fotossensibilizantes de primeira geração, que causam fotossensibilidade prolongada (mais que 6 semanas) (Buskard e Wilson, 1994; Calzavara-Pinton et al., 1996).

Agentes sensibilizantes de segunda geração (Quadro 3) surgiram para diminuir os efeitos colaterais, como o tempo de fotossensibilização (Calzavara-Pinton et al., 1996) (Ortel et al., 1996).

Quadro 3. Substâncias fotossensibilizantes (Calzavara-Pinton et al., 1996; Ortel et al., 1996)

Fotossensibilizantes	Nome comercial	Comprimento de luz para TFD	Tempo de exposição	Caracteristicas
Porfimer sodium	Photofrin	630 nm	24-48 h	frequentemente utilizado, aprovado no tratamento de câncer
BPD-MA, verteporfin	Visudyne	690-692 nm	1-2.5 h	concentração no tumor pode ser atingida em 30 minutos rápido clearance, baixa fotossensibilização cutânea, aprovado para tratamento da degeneração macular da idade
m-THPC, temeporfin	Foscan	652 nm	72-96 h	fotossensibilização cutânea por 1-2 semanas alta toxicidade, requer baixa dosagem
5-ALA	Levulan	635 nm	4-12 h	é convertido em PpIX
Methyl ester ALA	Metvix	635 nm	4-12 h	melhor penetração na pele
Benzyl esther ALA	Benzvix	635 nm	4-12 h	melhor penetração na pele
Hexyl ester ALA	Hexvix	635 nm	4-12 h	melhor penetração na pele
Tin ethyl etiopurpurin, $SnTE_2$	Purlytin	660-665 nm	24 h	fotossensibilização por mais de 30 dias
Hypericin	Hypericin	595 nm	24 h	usado na psoriase e câncer de pele
Silicon-based phthalocyanines, Pc4, Pc10, Pc12, Pc18	CGP55847, Photosense	670 nm	3 h	alta penetração, alta seletividade, usado no tratamento do câncer
Chloro-aluminum sulfonated phthalocyanine, CASPc		670-675 nm	3 h	
Lutetium texaphyrin, motexafin lutelium, lutex	Lutrin, Antrin	720-760 nm	2-4 h	usado na cardiologia
N-Aspartyl-chlorin e6	Npe_6	660-665 nm	4 h	rápido acumulo no tumor

a) Ácido 5-delta-aminolevulínico (ALA).

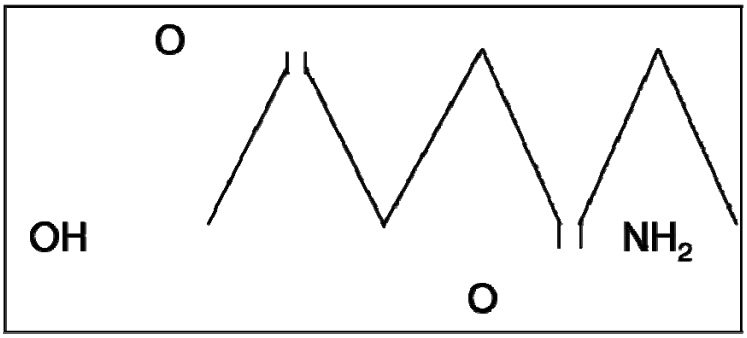

Figura 1. Estrutura de ácido 5-delta-aminolevulínico (ALA) (Ferolla, 2007)

Essa porfirina integra a biossíntese do heme e é considerada um potente agente fotossensibilizante (Kennedy et al., 1992; Charlesworth e Truscott, 1993; Szeimies et al., 1994, 1996(b)). Ele é precursor de um metabólico de fotossensibilizante endógeno, que leva ao acúmulo de PpIX nos tecidos. A utilização do ALA foi proposta por Kenedy et al., em 1990. O heme é um grupo protéico da hemoglobina envolvido no processo da respiração (Fukuda et al., 2005). Sua biossíntese ocorre em dois subcompartimentos celulares: na mitocôndria e no citosol. A enzima ácido aminolevulínico sintetase (ALAs), na mitocôndria, forma uma molécula de ALA da associação entre a glicina e a succinil coenzima A. No citosol, duas moléculas de ALA se condensam e formam o porfobilinogênio (PGB), na presença da ALA dehidratase (ALAd), e quatro moléculas de PGB se unem originando o uroporfirinogênio III. Na presença do porfobilinogênio deaminase (PBGD), este é convertido em coproporfirinogênio III na presença da uroporfirinogênio descarboxíase e, novamente, no interior da mitocôndria,

em protoporfirinogênio IX por meio da coproporfirinogênio oxidase; este se converte por meio da protoporfirinogênio oxidase em protoporfirina IX (PpIX) e, na presença da enzima ferroquelatase (FC), é adicionado o ferro, dando origem ao heme. Na ausência de ALA exógeno, a concentração de heme livre controla a quantidade de ALA produzida no tecido por meio de um feedback inibitório de ALAs (Kennedy e Pottier, 1992; Szeimies et al., 1996(a); Gibson et al.,1998; Lopez et al., 2004).

Quando o ALA é administrado em excesso, a sua síntese endógena, que é controlada pela enzima ALAs, perde o controle e um rápido acúmulo de PpIX ocorre nas células, atingindo uma alta concentração. Essa conversão do ALA para PpIX é mais rápida que a conversão de PpIX para o grupo heme, o qual não tem propriedade de fotossensibilização (Juzeniene et al., 2002; Donnelly et al., 2005; Fukuda et al., 2005; Goldman MP. ed, 2006).

O metabolismo do ALA exógeno leva a superprodução e acúmulo de PpIX, preferencialmente nas células alvo, com redução da ferroquelatase e um relativo ganho da atividade da PBGD. Assim, a alta concentração de PpIX nas células apresenta grande propriedade fotossensibilizadora. Este acúmulo é a base para o uso clínico do ALA na TFD (Martin A, 1995; Szeimies et al.,1996(a); Gibson et al., 1998; Lopez et al., 2004; Donnelly et al., 2005; Fukuda et al., 2005; McCarron et al., 2005; Goldman MP. ed., 2006).

A PpIX, apesar de ser um agente fotossensibilizante potente, é facilmente fotodegradada durante o processo de irradiação com fonte de luz específica. Após a aplicação, a concentração de PpIX diminui com a fotoinativação e com a sua conversão em heme, que não é fotossensível.

Cerca de 24 horas após administração tópica de ALA, a PpIX é totalmente depurada do organismo (Svanberg et al., 1994; Fritsch et al., 1996; Szeimies et al., 1996 (a); Nelson et al., 1997; Lui e Bissonnette, 1999; Kelty et al., 2002).

O efeito porfirinogênico sistêmico com a aplicação tópica é inexistente, pois a aplicação da quantidade de 0,005 a 0,2 g/cm não induz significativo acúmulo de ALA (Fritsch et al., 1996). Somente para longos períodos de aplicação e altas concentrações, os seus efeitos sistêmicos devem ser considerados (Juzeniene et al., 2002). Segundo o estudo de Fritsch (1996), há um aumento insignificante de porfirina no sangue 6 horas após a TFD retornar a valores normais.

A eficácia do ALA na TFD depende de (Tromberg, 1990; Glassberg et al., 1991; Kloek Beijersbergen van Henegouwen, 1996; Ortel et al., 1996) (Harth et al., 1998; Torezan, 2000; Pierre et al., 2001; Van den Akker et al., 2004; Donnelly et al., 2005; Yanase et al., 2005; Ferolla, 2007):

- tempo de exposição prévio;
- concentração do ALA utilizado;
- espessura da pele e tipo de tecido;
- modo de aplicação;
- tipo de veículo utilizado na preparação;
- opções de aumento da distribuição do ALA na pele;
- associação à hipertermia;
- concentração de oxigênio no meio;
- adição de agentes quelatores de ferro;
- estabilidade química do ALA;

• irradiância, fluência e fracionamento da dose de luz;

• fontes de luz para TDF;

• alteração da microvascularização tumoral;

• oclusão dos vasos tumorais;

• uso de pró-drogas – ésteres do ALA.

b) MAL (metil aminolevulinato)

O metil aminolevulinato (MAL) é um éster do ALA. Os derivados ésteres (metil, etil, propil, butil, pentil, hexil e octil) do ALA são lipofílicos, pois apresentam um aumento no número de carbonos em sua cadeia, e passam a barreira cutânea mais facilmente (Kloek et al., 1998; Casas et al., 2001; Tunstall et al., 2002). Os ésteres de cadeia curta (C1-C3) apresentam menor fluorescência que os de cadeia longa ou o ALA (Lopez et al., 2004). São derivados farmacologicamente inativos, derivados de uma molécula mãe, e necessitam de uma transformação espontânea ou enzimática dentro do corpo, a fim de liberar a droga ativa (Kloek et al., 1998).

Di Venosa et al. (2004) refere que a droga ativa pode ser quantificada por meio da exposição ao reagente de Ehrlich. Este é um método utilizado para determinar o ALA em pacientes com porfiria.

Em relação ao tempo de exposição, um aumento de 50% de PpIX em um período de 4 a 12 horas é encontrado com o metil, hexil e octil ALA em relação ao ALA. O MAL apresenta ótima fluorescência durante períodos de curta aplicação (2 a 4 horas). Trabalhos na literatura com os ésteres do ALA

demonstram uma taxa mais rápida na capacidade de produção de PpIX com baixas concentrações, menor tempo de exposição, uma maior seletividade na formação de porfirina intralesional (Fritsch et al., 1998) (Donnelly et al., 2005) e uma localização de PpIX mais homogênea (Kloek e Beijersbergen van Henegouwen, 1996; Peng et al., 1997; Gerscher et al., 2000; Eleouet et al., 2000; Van den Akker et al., 2000; Casas et al., 2001, Soler et al., 2001; Tunstall et al., 2002; Brown, 2003; De Rosa Fet al., 2003; Lopez et al., 2004; Siddiqui et al., 2004; Ferolla, 2007).

O MAL é indicado no tratamento da queratose actínica e carcinoma basocelular. Sua aplicação é tópica (160 mg/g), três horas antes da TFD, pois apresenta maior penetração na pele, devendo ser exposto à luz após este período (Szeimies e Landthaler, 2002; Pariser et al., 2003; Siddiqui et al., 2004).

Quadro 4. Resumo dos diferentes tipos de veículos tópicos usados na TFD (Ferolla, 2007)

Tipo veiculo	Comentários	Referências
Cremes, unguento e gel	mais utilizados	Kennedy et al.[243], Peng et al.[219], Morton et al.[244]
Cremes, unguento e gel com adjuvantes	adição de substâncias para aumentar a eficácia TFD-ALA	Dijkstra et al.[245], Soler et al.[246], Harth et al.[156], De Rosa et al.[247]
Gel trifásico	aumento da eficácia e estabilidade	Turchiello et al.[248]
Gels bioadesivos	ALA para lesões orais e esofágicas	Bourre et al.[249] , Tsai et al.[250]
Lipossomas e nanoparticulas	aplicado na forma de suspensão aumenta a eficácia e estabilidade do ALA	Hurlimann et al.[242], Casas et al.[251], Pierre et al.[196], Casas et al.[252]
Potencializadores	soluções pré aplicação aumento da eficácia	Hillemanns et al.[253] , DUSA Pharmaceuticals[254]

Fontes de luz para terapia fotodinâmica

As porfirinas ou fotossensibilizantes exibem um espectro de absorção grande de 360-405 nm, chamado banda (Babilas P, 2005) de Soret, e outros picos menores entre 500-635 nm (Szeimies e Landthaler, 2002; Babilas et al., 2005; Goldman MP.(ed), 2006).

Laser e lâmpada não-coerente de amplo espectro promovem a ativação fotodinâmica, desde que o espectro de emissão seja coincidente com o pico máximo de absorção do agente fotossensibilizante (Kennedy et al., 1990; Roberts e Cairnduff, 1995; Karrer et al., 1999; Kalka et al., 2000; Kormeili et al., 2004; Uebelhoer e Dover, 2005; Di Venosa et al., 2006).

São utilizadas na TFD: lâmpadas não-coerentes de amplo espectro, que compreendem luz vermelha (570-750 nm), verde (545 nm), azul (417,400-410 nm); fonte de luz com halogênio ou xenônio; LED (light emitting diode); LIP (400-1200 nm) e laser como: pulsed dye laser (PDL) (585 nm e 595 nm), laser de argônio (630 nm) e ND:YAG (Karrer et al., 1999; Lang et al., 2001; Varma et al., 2001; Brown, 2003; Clark et al., 2003; Kormeili et al., 2004; Uebelhoer e Dover, 2005).

Uma vantagem importante da LIP como fonte de luz é que, além do estímulo ao colágeno, é possível obter melhora na pigmentação da pele e das lesões vasculares cutâneas, levando a um rejuvenescimento (de Sicca, 2009).

O tratamento da PC requer comprimentos de onda que sejam absorvidos por 2 cromóforos, a oxihemoglobina e a melanina. Os vasos ectásicos localizam-se na derme papilar e contêm principalmente a oxihemoglobina, que absorve a luz a 418, 542 nm e 577 nm. A melanina,

concentrada na camada basal da epiderme absorve luz continuamente em uma faixa de 250 nm a 1200 nm, sendo a absorção maior com comprimentos de onda mais curtos. Com a LIP, os alvos são vasos e a melanina dérmica e epidérmica, pela ampla faixa de comprimentos de onda (Weiss et al., 2000).

Efeitos colaterais e complicações da terapia fotodinâmica

A fotossensibilidade cutânea prolongada é o efeito colateral mais relevante da TFD. O uso tópico de agentes fotoprotetores minimiza esse efeito colateral (Tope WD, 1998; Van den Boogert J, 1998; Goldman MP. (ed), 2006).

Os pacientes relatam sensação de formigamento, coceira, dor em fisgada ou queimação, cerca de um minuto após a irradiação com luz. A dor pode ser pela ativação da PpIX, que se acumula nas terminações nervosas (Wennberg, 2005). Esses efeitos desaparecem em 24 horas, mas a pele pode ficar eritematosa e edematosa. Podem-se desenvolver erosões superficiais com administração de ALA sistêmico, e a hiperpigmentação ocorre principalmente no fototipo IV e V (Goldman MP (ed), 2006).

Agentes anti-inflamatórios não hormonais, ventiladores refrescantes durante a iluminação, compressas frias após o procedimento podem ser utilizados para diminuir a dor ou desconforto do tratamento. Anestésicos tópicos apresentam um pH alto e o ALA pode se tornar instável; provocam uma vasoconstrição que pode prejudicar a formação de espécies reativas de oxigênio. Por isso, o ideal é evitá-los (Babilas et al., 2005; Wennberg, 2005;

Goldman MP. (ed), 2006). A hiperpigmentação após a administração tópica do fotossensibilizador ocorre pela melanogênese, uma reação fotodinâmica ao acumulo de PpIX na epiderme, enquanto que a hiperpigmentação após administração sistêmica é pós-inflamatória devido ao edema e eritema. Ocorre também uma diminuição da secreção sebácea, que retorna ao normal em 30 dias (Babilas et al., 2005; Goldman MP. (ed), 2006). Monfrecola et al. (2002) relatam que a hiperpigmentação é mais comum nos fototipos III e IV, e devido a esse efeito colateral sugerem que a TFD pode ser indicada na repigmentação de lesões hipocrômicas.

Ferolla (2007) fez um estudo com TFD-ALA para o tratamento do envelhecimento. Entre os efeitos colaterais encontrados, cita herpes simples (2 pacientes) e fotossensibilidade com exposição à luz natural durante 24 horas (1 paciente).

A escara formada é proporcional à dose da substância fotossensibilizante e luz utilizada. O mecanismo de reparo tecidual ocorre com menor formação de cicatriz, apesar de o dano inicial parecer severo (Gilson et al., 1988).

Webber et al. (1997) fizeram um estudo com ALA sistêmico, onde realizaram monitoramento clínico e laboratorial por 2 meses após a terapia. Observam náusea e vômito em 20%, alterações transitórias da função hepática em um quarto dos pacientes e não observam alterações de fotossensibilidade cutânea ou anormalidades neurológicas.

Foley (2005) relatou efeitos colaterais com os ésteres do ALA, principalmente o MAL, em 5% dos pacientes, entre eles dor e reações adversas locais.

Em um estudo randomizado, duplo-cego e placebo, a aplicação de um gel de tetracaína uma hora antes do procedimento não reduziu a dor durante e após a TFD. Com o uso do MAL, a dor pode ser menor que com o uso do ALA (Wennberg, 2005).

2 OBJETIVO

O propósito deste trabalho consistiu na comparação dos resultados clínicos e histopatológicos da pele com PC no tórax anterior (TA), antes e após tratamento com TFD.

3 MÉTODO

3.1 Casuística

Foram selecionados 12 indivíduos do sexo feminino, com idade entre 40 e 70 anos, em clínica particular, em conjunto com o Departamento de Cirurgia HC-FMUSP, que apresentam alterações cutâneas da PC no TA (colo).

Tabela 1. Distribuição das pacientes conforme a idade e o fototipo

Paciente	Idade	Fototipo
1	50	I
2	66	III
3	58	III
4	58	III
5	57	II
6	53	II
7	55	II
8	53	III
9	63	III
10	61	II
11	61	II
12	52	III

A média de idade das pacientes submetidas a tratamento foi de 57 anos (desvio padrão [DP] = 4,86). As pacientes apresentaram na maioria o fototipo III (50% das mulheres), seguido do fototipo II (41,7%) e fototipo I (8,3%).

Em relação às características da origem da lesão, 75% delas não estavam relacionadas com a profissão, 83,3% estavam relacionadas com uso de cosméticos, 58,3% delas estavam relacionadas com a menopausa, e a metade das pacientes tinha lesões cancerígenas anteriores.

Critérios de inclusão:

- sexo: feminino
- idade: 40 a 70 anos
- fototipo I a III (Ftzpatrick, 1998)

Critérios de não inclusão:

- pacientes com doenças graves (colagenoses, neoplasias, imunodeficiências)
- pele bronzeada
- gravidez ou lactação
- pacientes com cicatriz hipertrófica ou quelóide
- utilização de isotretinoína oral nos 6 meses anteriores
- pacientes que estejam utilizando medicações fototóxicas ou fotossensibilidade
- pacientes com doenças de pele no pescoço e região anterior do tórax

3.2 Método

3.2.1 Avaliação das pacientes antes da aplicação e biópsias

Após a inclusão da paciente, esta foi submetida à entrevista (anexo 1) e a registro fotográfico.

Todas as pacientes foram biopsiadas (“punch” 3) antes e 4 meses após o início do tratamento, no lado esquerdo do TA (colo).

A TFD foi realizada com o cloridrato de aminolevulinato de metila 16% (Metivix®) em creme 2g/sessão sob oclusão 1h e 30min antes da luz pulsada. As 3 sessões foram realizadas com intervalos mensais.

O equipamento que foi utilizado foi um aparelho de luz pulsada (Lime- light®), o qual possui um sistema de filtros de 520 nm a 1100 nm, com um “spot” de 1x3cm e ponteira resfriada. O aparelho trabalha por meio de um sistema composto por 3 módulos (A, B e C) (Tabela 2), os quais possuem parâmetros específicos de lentes, duração de pulsos, e temperatura da epiderme. O módulo A possui filtros menores, menor duração de pulso e “cooling” 5°C, o módulo C possui filtros maiores com duração de pulso maior e “cooling” 10°C, o módulo B possui filtros e duração de pulso intermediária e “cooling” 5°C. Foi utilizado neste estudo o módulo B, que seria o mais indicado para o tratamento do rejuvenescimento (aprovado pelo FDA e ANVISA para tal). A fluência utilizada foi de 20 Joules/cm^2. Foram realizadas 2 passadas por sessão.

Tabela 2. Programações possíveis do equipamento de LIP (Lime- light®)

PROGRAMA	A	B	C
Indicação	Telangiectasias	Telangiectasias e melanodermias	Melanodermias
Pulso	Curto	Médio	Longo
Intervalo	1-12ms	12-30ms	30-60ms
Resfriamento	5°	5°	10°

3.2.2 Coleta do material fotográfico

As pacientes foram submetidas à documentação fotográfica do TA pré, 1 dia e 4 meses após o início do tratamento. As avaliações fotográficas foram feitas entre as fotografias pré e 4 meses após o início do tratamento.

Todas as fotografias foram feitas pela mesma pessoa na região superior do TA (colo).

A padronização das fotografias foi realizada previamente por meio do protocolo com as seguintes características técnicas:

1. Câmera fotográfica digital reflex Nikon D1x de 6 MB pixels de resolução.
2. Lente AF Micro Nikkor 24-120 mm 1:3, 5-5, 6 D.
3. Velocidade de obturação em sincronismo de flash de 1/250.
4. Abertura do diafragma ajustado para f 16,0-0 EV.
5. Iluminação artificial obtida por gerador de flash da marca Mako 2400 W assimétrico, sendo três tochas de iluminação, dispostas em duas fontes de iluminação lateral e uma fonte de iluminação frontal.

6. A distância entre o paciente e o plano da máquina fotográfica ficou aproximadamente em 140 cm.
7. O sistema de imagens usado na captura e armazenamento em computador foi através do software Nikon Capture 3 versão 3.5.0.
8. As imagens foram capturadas e armazenadas no formato TIFF 300 dpi RGB 8 bits, com tamanho físico de 10 x 15 cm.
9. Em cada sessão fotográfica foi realizada 1 fotografia de cada paciente, em tomada frontal.

O protocolo fotográfico foi realizado em 3 sessões fotográficas em fases diferentes do tratamento. A documentação fotográfica comparativa foi feita pré e 4 meses após o início do tratamento.

3.2.3 Aplicação do método

Descrição da técnica:

1. Limpeza com SF 0,9% de toda a região do TA (colo).
2. Aplicação do cloridrato de aminolevulinato de metila 16% em creme (Metivix®) (Figura 2a) 2g (1 tubo) no colo, seguindo moldes (Figura 2b), previamente desenhados e oclusão com filme plástico e depois com papel laminado (Figura 2c).
3. Tempo de exposição do tórax anterior ao MAL por 1h e 30 min.
4. Retira-se papel filme e o laminado e depois o excesso do produto com gase.

5. Aplica-se a luz pulsada (Lime- light®) no módulo B com fluência $20J/cm^2$, duas passadas (Figura 2d).
6. Aplica-se o filtro solar físico (FPS 60).

Orientações ao paciente:

1. Utilizar o filtro solar de 3 em 3 horas durante o dia.
2. Não se expor ao sol e claridade por 72 horas após o procedimento.
3. Utilizar hidrocortisona 1%, 2x/dia por 2 dias.
4. Suspender o uso de outros produtos durante o tratamento.

a.

b.

c.

d.

Figura 2. Aplicação da técnica (TFD), a. produto utilizado no estudo, b. área marcada, c. oclusão do produto, d. aplicação da LIP

3.2.4 Técnica anatomopatológica

O exames anatomopatológicos foram avaliados antes e 4 meses após a primeira sessão do tratamento com a TFD no TA.

As biópsias foram fixadas por 24 horas em solução de formalina 10% em tampão fosfato 0,1M. A seguir, foram desidratadas e embebidas em parafina para estudo histológico e imuno-histoquímico. Dos blocos de parafina foram obtidos cortes histológicos de três micrômetros de espessura, que seguiram técnicas imuno-histoquímicas para estudo da avaliação do componente vascular da pele, e técnicas histoquímicas para estudo dos componentes melanocíticos, fibras colágenas e elásticas da derme. Cortes histológicos de 3 micrômetros de espessura também foram corados pelo HE, Fontana Masson, Picrosírius, Weigert-oxona, para avaliação histopatológica. Usou-se o fator VIII para avaliação imuno-histoquímica dos vasos.

Foram avaliados antes e após 4 meses do início do tratamento: espessura epidérmica, pigmentos melânicos, fibras colágenas e elásticas e vasos.

Espessura epidérmica

A análise da espessura epidérmica foi realizada utilizando a coloração Fontana Masson, por meio da medida da área da epiderme.

Pigmento melânico

A análise do pigmento melânico foi feita por meio da coloração pelo Fontana Masson (Masson, 1928), sendo estudada em 10 campos aleatórios. De forma semelhante avaliou-se as laminas pré e pós-tratamento de cada paciente de forma cega.

A fração da área da melanina foi quantificada por meio do método de avaliação histomorfométrica abaixo especificada. Foram obtidas as frações de área de melanina no campo microscópico total e também em relação somente a área da epiderme. Para tal, a área da epiderme foi obtida separadamente, e desta forma pôde ser utilizada para obtenção da espessura epidérmica, como referido anteriormente.

Fibras colágenas e elásticas

Cortes histológicos da pele das pacientes nas fases pré e 4 meses após o início do tratamento (1 mês após a última sessão) foram submetidos à coloração pelo método de Picrosírius a 0.2% (Sirius Red, Direct Red 80, C. I. 35780, Aldrich, Milwaukee, WI), dissolvido em solução aquosa de ácido pícrico saturado, para avaliar melhor o colágeno.

Para evidenciar as fibras elásticas, os cortes histológicos foram submetidos à coloração pelo método da fucsina-resorcina de Weigert, com oxidação prévia pela oxona 1% (2KHSO5. KHSO4. K2SO4, Du Pont Co.) (Fullmer et al., 1974).

A fibras colágenas e elásticas foram quantificadas através do método de avaliação histomorfométrica abaixo especificada.

Imuno-histoquímica para avaliação dos vasos (Fator VIII)

Cortes histológicos seriados de 3 µm de espessura dos blocos de parafina seguiram para a reação de imuno-histoquímica segundo o método do complexo avidina-biotina-peroxidase.

Os vasos foram quantificados através do método de avaliação histomorfométrica abaixo especificada.

Avaliação histomorfométrica para pigmentos melânicos, fibras colágenas, elásticas e vasos (Fator VIII)

As lâminas foram submetidas à histoquímica para melanina, fibras colágenas e elásticas, e à imuno-histoquímica para os vasos. Depois, foram analisadas sob microscópio de luz Zeiss com objetiva de 10, 20 e 40 aumentos e ocular de 10 aumentos. A avaliação quantitativa foi realizada com auxílio de Sistema Analisador de Imagem (Kontron Eletronic 300, ZEISS).

A estação de trabalho consiste de microscópio Zeiss trinocular, 1 vídeo-câmera colorida (SONY CCD - Iris), com placa digitalizadora de imagens, um microcomputador com processador Pentium 133MHz, IBM-PC compatível, operando em ambiente Windows 95®-32 bits. As imagens obtidas em 10 campos microscópicos foram digitalizadas com auxílio do software, proporcionando a possibilidade de compartilhamento de dados com o processador de textos (Microsoft Word®) e planilha eletrônica (Microsoft Excel®). A utilização deste programa proporcionou a análise, o tratamento, a interpretação e a obtenção de valores de mensuração das estruturas com todas as variáveis e a distribuição automática dos dados.

A transmissão óptica foi quantificada em suas medidas originais, transformando a medida da imagem digitalizada, o Pixel, em medida micrometrada. Para tal, utilizamos a calibração de Pixel em micrômetros. A calibração das imagens foi realizada para imagens obtidas em aumentos de 10, 20, 40 e 100 vezes. O fator de calibração (CF) é calculado automaticamente em pixels, e este fator foi utilizado pelo software para os cálculos correspondentes em micrômetros.

As imagens foram analisadas pelo software Kontron 300 (Zeiss) para determinação de área e contagem de partículas, contendo ferramenta que permite identificar determinada estrutura, colocá-la em evidência e automatizar sua marcação.

Após aquisição da imagem com objetiva de 20x e ocular de 10x, utilizamos o recurso de “thereshold” para marcar as estruturas a serem quantificadas. Em seguida, empregamos um procedimento de macro desenvolvido para: contagem, mensuração e quantificação da expressão do pigmento melânico, das fibras colágenas e elásticas, antifator VIII existente em cada imagem analisada.

Esta rotina semiautomatizada foi realizada em cada campo da lâmina em estudo, sendo 10 campos por lâmina. Os resultados obtidos em cada campo correspondentes à área percentual de fibras, ou seja, fração de área, foram arquivados em planilha Excel para posterior análise estatística. Em cada campo estudado foi também quantificada a área tecidual analisada. A avaliação do antifator VIII foi obtida pela fração de área que os vasos positivos ocupam numa determinada área da derme (mm^2), e também o número de vasos no campo estudado.

3.2.5 Avaliação clínica

A avaliação clínica final foi feita por meio da comparação das imagens obtidas antes e 4 meses depois do início do tratamento. Os pacientes foram avaliados por 2 observadores independentes, ambos médicos com formação em dermatologia. As imagens foram visualizadas no computador, aos pares (antes e depois) para cada paciente. As imagens pré-tratamento no lado esquerdo do monitor e as pós-tratamento no lado direito.

Os observadores foram orientados a avaliarem o TA das pacientes seguindo um questionário indexado, onde consideravam a melhora das telangiectasias ou eritema difuso, pigmentação acastanhada, textura, rítides e flacidez. Foram orientados a responder em escala de 0 a 10 – onde 0 seria nenhuma melhora (0% de melhora) e 10, melhora total (100% de melhora) –, e, também, F- resultado fraco, B- resultado bom, e O- resultado ótimo (anexo 1).

O grau de satisfação das pacientes foi medido através de um questionário indexado, o qual foi explicado oralmente, solicitando que elas avaliassem a melhora da coloração da pele marrom, da coloração avermelhada, da textura (maciez), das rugas e da flacidez. Foram orientadas a responder em uma escala de 0 a 10, onde 0 seria nenhuma melhora (0% de melhora) e 10 melhora total da lesão (100% de melhora), e também F- resultado fraco, B- resultado bom e O- resultado ótimo (anexo 2).

A avaliação dos efeitos colaterais foi efetuada por meio de um questionário a ser respondido pelas pacientes, no qual elas relatavam ao autor suas impressões em relação à dor, descamação, inchaço, vermelhidão

e cicatrizes. Foram orientadas a responder sobre os efeitos colaterais sentidos ou visualizados por elas, obedecendo à ordem numérica de 0 a 10, onde 0 não houve o efeito descrito e 10 houve muito do efeito descrito (anexo 3).

No dia seguinte à aplicação, as pacientes foram avaliadas clinicamente pelo médico dermatologista, apenas para observação dos efeitos colaterais e orientações às pacientes.

3.2.6 Metodologia estatística

A metodologia estatística utilizada neste estudo foi:

- Medidas de tendência central: foram calculadas as médias, medianas, desvio padrão para as variáveis continuas.
- Frequências e porcentagens: foram calculadas para as variáveis qualitativas.
- Teste de normalidade Kolmogorov-Smirnov: é um teste estatístico não paramétrico, cuja hipótese nula é que “os dados seguem uma distribuição normal”. Se a hipótese nula não for rejeitada, então podemos dizer que os dados seguem uma distribuição normal e, portanto, as estatísticas paramétricas podem ser utilizadas para testes de hipóteses.
- Teste t pareado: teste de comparação de médias de um mesmo individuo antes e após um evento. Um teste pareado considera as mudanças entre valores referentes ao mesmo indivíduo. Também é chamado de teste de amostras dependentes ($p < 0,05$).

- Estatística Kappa: é um estatístico que permite medir a concordância entre observadores. Valores próximos a 1 indicam uma boa concordância.
- Análise de variância (ANOVA): é um método estatístico de componentes de variância. Permite comparar médias de variáveis consideradas como fatores. Um ANOVA simples tem somente uma variável ou fator independente. Ela foi utilizada para determinar o grau de confiabilidade entre os diferentes avaliadores.

Em relação ao Software estatístico, para esta análise foi utilizado o pacote estatístico SPSS for Windows 12.0.

4 RESULTADOS

Não houve perda de seguimento ou exclusão de nenhuma paciente do estudo.

4.1 Avaliação clínica

4.1.1 Avaliação da melhora clínica

A seguir são apresentadas as fotografias (frente) de pacientes que receberam tratamento mensal com TFD (3 sessões) no TA (Figuras 3, 4, 5 e 6).

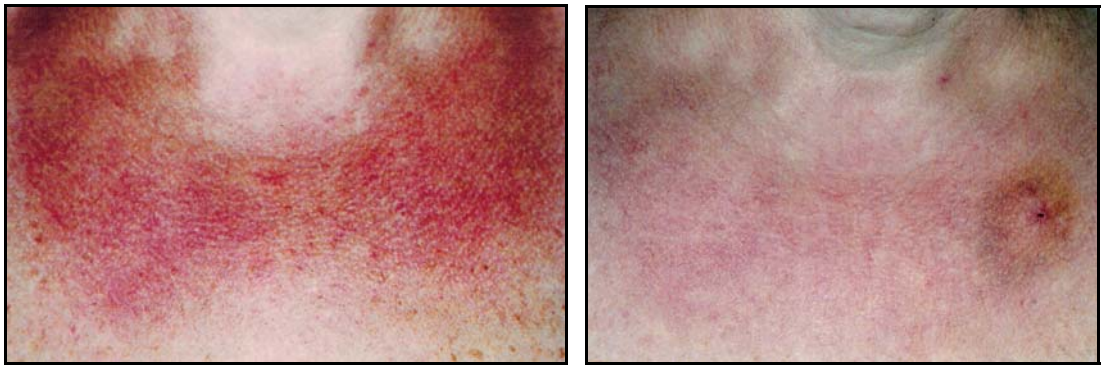

a. b.

Figura 3. Fotografias (a) pré-tratamento e (b) 4 meses pós-tratamento no TA com TFD

a. b.

Figura 4. Fotografias (a) pré e (b) 4 meses após tratamento do TA com TFD

a. b.

Figura 5. Fotografias (a) pré e (b) 4 meses após tratamento do TA com TFD

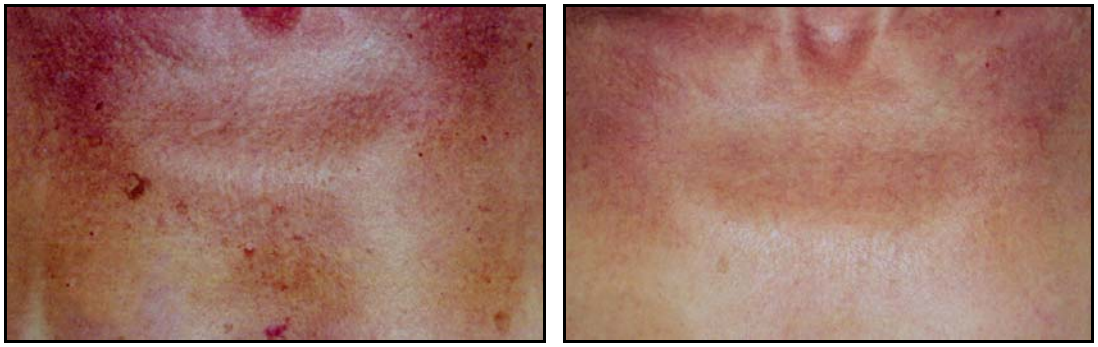

a. b.

Figura 6. Fotografias (a) pré e (b) 4 meses após tratamento do TA com TFD

A análise de variância (ANOVA) foi utilizada para determinar o grau de confiabilidade entre os diferentes avaliadores, por meio de comparações entre os observadores (Tabela 3).

A melhora clínica do componente vascular ocorreu em 84,2% para o observador 1 e 85% para o observador 2 (média 84,6%). No componente melanodérmico, a melhora ocorreu em 84,2% para o observador 1 e 77,5% para o observador 2 (media 80,8%). Em relação à textura, a melhora ocorreu em 83,3% para o observador 1 e 82,5% para o observador 2 (média 82,9%). Para as rítides, a melhora ocorreu em 79,2% para o observador 1 e 75% para o observador 2 (média 77,1%). A melhora clínica da flacidez ocorreu em 76,7% para o observador 1 e 70% para o observador 2 (média 58,3%). Estes resultados podem ser visualizados abaixo (Gráfico 1) (Tabela 4).

Gráfico 1. Resultado clínico com a TFD no TA ou colo (2 observadores dermatologistas independentes)

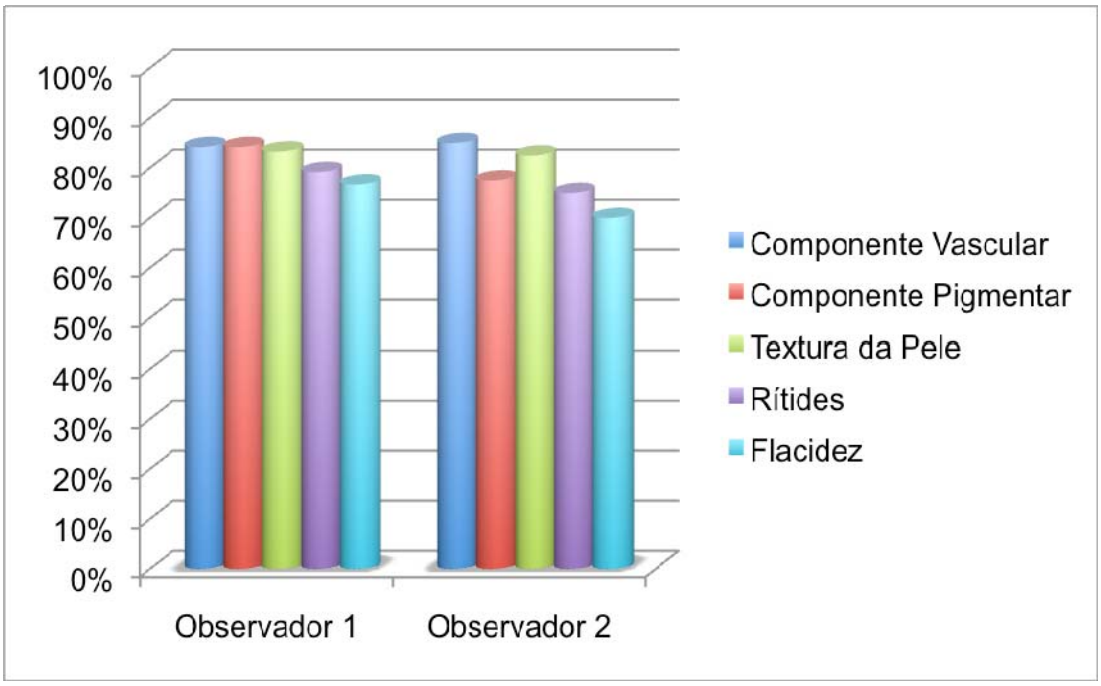

Tabela 3. Análise de variância para a confiabilidade entre os 2 observadores

		Soma de quadrados (Erro quadrado médio)	Estatística F (valor p)	R^2 ajustado	Coeficiente de confiabilidade R
Melhora das telangiectasias	Pacientes†	20,46 (1,86)	14,03 (0,0001)	0,8611	0,8726
	Avaliadores‡	0,04 (0,04)	0,31 (0,5863)		
	Erro	1,46 (0,13)			
Melhora das melanoses	Pacientes†	7,83 (0,71)	2,35 (0,0861)	0,4962	0,3395
	Avaliadores‡	2,67 (2,67)	8,80 (0,0128)		
	Erro	3,33 (0,30)			
Melhora da textura	Pacientes†	6,46 (0,59)	2,63 (0,0621)	0,4262	0,4654
	Avaliadores‡	0,04 (0,04)	0,19 (0,6742)		
	Erro	2,46 (0,22)			
Melhora das rítides	Pacientes†	11,46 (1,04)	2,57 (0,0663)	0,4503	0,4193
	Avaliadores‡	1,04 (1,04)	2,57 (0,1372)		
	Erro	4,46 (0,41)			
Melhora da flacidez	Pacientes†	6,33(0,58)	1,46 (0,2698)	0,3205	0,1638
	Avaliadores‡	2,67 (2,67)	6,77 (0,0246)		
	Erro	4,33 (0,39)			

† O total de pacientes analisados (n = 12); ‡ Considerando como avaliadores: Dermatologista 1 e Dermatologista 2.

Tabela 4. Escores do questionário dos observadores (dermatologistas)

	Dermatologista 1	Dermatologista 2
Melhora das telangiectasias		
Média (desvio padrão)	8,42 (0,90)	8,50 (1,09)
Mediana (mínimo-máximo)	8,5 (7-10)	9 (6-10)
Teste de normalidade	0,486	0,117
Melhora das melanoses		
Média (desvio padrão)	8,42 (0,51)	7,75 (0,87)
Mediana (mínimo-máximo)	8 (8-9)	8 (6-9)
Teste de normalidade	0,070	0,303
Melhora da textura		
Média (desvio padrão)	8,33 (0,65)	8,25 (0,62)
Mediana (mínimo-máximo)	8 (8-10)	8 (7-9)
Teste de normalidade	0,017	0,164
Melhora das rítides		
Média (desvio padrão)	7,92 (1,00)	7,50 (0,67)
Mediana (mínimo-máximo)	8 (6-10)	8 (6-8)
Teste de normalidade	0,230	0,099
Melhora da flacidez		
Média (desvio padrão)	7,67 (0,65)	7,00 (0,74)
Mediana (mínimo-máximo)	8 (7-9)	7 (6-8)
Teste de normalidade	0,308	0,441

Na região do TA (colo), 100% das respostas incluíram bom e ótimo em relação a todas as características avaliadas (Tabela 5).

Tabela 5. Melhora clínica das pacientes participantes do estudo segundo o questionário dos observadores

	Dermatologista 1	**Dermatologista 2**
	N (%)	**N (%)**
Melhora das telangiectasias		
Fraco		
Bom	3 (25,0)	2 (16,7)
Ótimo	9 (75,0)	10 (83,3)
Melhora das melanoses		
Fraco		
Bom	5 (41,7)	5 (41,7)
Ótimo	7 (58,3)	7 (58,3)
Melhora da textura		
Fraco		
Bom	7 (58,3)	7 (58,3)
Ótimo	5 (41,7)	5 (41,7)
Melhora das rítides		
Fraco		
Bom	11 (91,7)	8 (66,7)
Ótimo	1 (8,3)	4 (33,3)
Melhora da flacidez		
Fraco		
Bom	11 (91,7)	10 (83,3)
Ótimo	1 (8,3)	2 (16,7)

4.1.2 Avaliação do grau de satisfação dos pacientes

Os resultados avaliados pelas pacientes foram sempre superiores a 85%, pois a média das notas foi sempre superior a 8,5 (Tabela 6).

É importante salientar que a mediana da avaliação da melhora da textura da pele foi 10 (100% de melhora). A textura da pele foi o item com a melhor avaliação pelas pacientes (Tabela 6).

O resultado foi considerado bom e ótimo por 100% das pacientes (Tabela 7) (Gráfico 2).

Tabela 6. Escores do questionário respondido pelas pacientes

	Média (desvio padrão)	**Mediana (mínimo-máximo)**
Questionário da paciente		
Melhora da coloração marrom	8,92 (1,16)	9 (7-10)
Melhora da coloração avermelhada	8,58 (1,88)	9 (4-10)
Melhora da textura da pele (maciez)	9,33 (0,89)	10 (8-10)
Melhora das rugas	8,92 (1,44)	10 (6-10)
Melhora da flacidez	8,67 (1,50)	9 (6-10)

✧ Teste não paramétrico Kolmogorov-Smirnov sob a hipótese nula de normalidade.

Tabela 7. Resposta das pacientes ao questionário de melhora

	Resultado	Frequência (%)
Questionário da paciente		
Melhora da coloração marrom	**Bom**	**4 (33,3)**
	Ótimo	**8 (66,7)**
Melhora da coloração avermelhada	**Bom**	**5 (41,7)**
	Ótimo	**7 (58,3)**
Melhora da textura da pele (maciez)	**Bom**	**2 (16,7)**
	Ótimo	**10 (83,3)**
Melhora das rugas	**Bom**	**5 (41,7)**
	Ótimo	**7 (58,3)**
Melhora da flacidez	**Bom**	**6 (50,0)**
	Ótimo	**6 (50,0)**

Gráfico 2. Avaliação do tratamento pelas pacientes

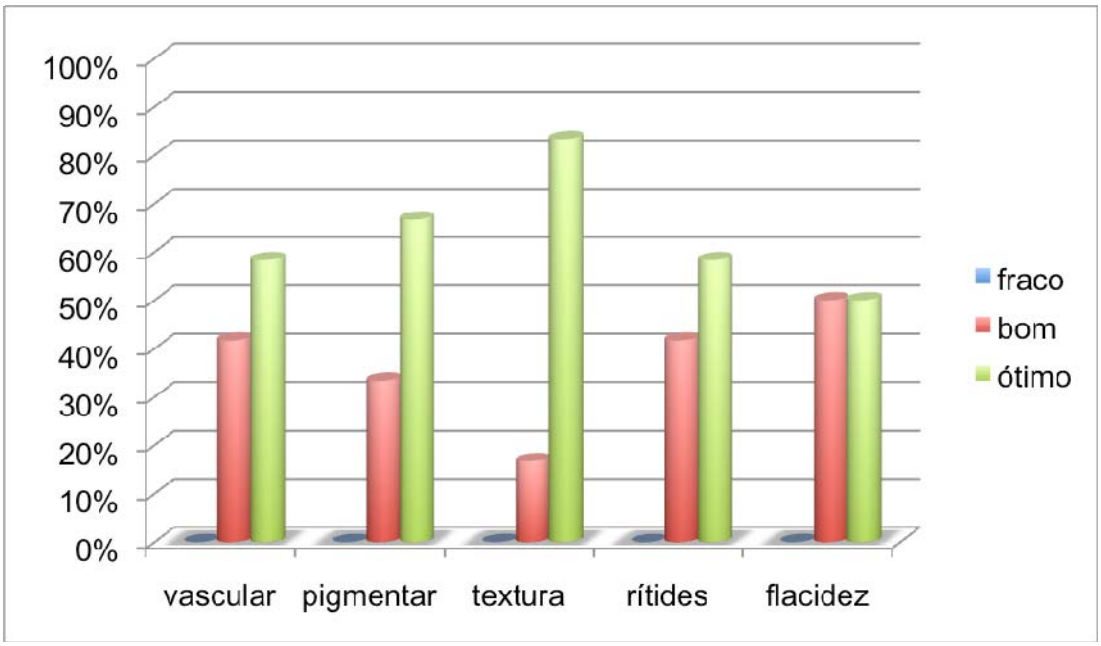

Todas as pacientes, quando indagadas se recomendariam o tratamento para outras pacientes, responderam que sim.

4.1.3 Evolução pós-procedimento e avaliação dos efeitos colaterais

Os efeitos colaterais verificados obtiveram notas médias inferiores a 5 para dor, descamação, inchaço (edema) e cicatrizes. Mas, em relação à vermelhidão (eritema), a média foi superior a 6 (Figura 7). Não foram relatadas ocorrências de cicatrizes em nenhuma das regiões tratadas (Tabela 8) (Gráfico 3).

Todos os efeitos relatados tiveram uma duração inferior a 7 dias.

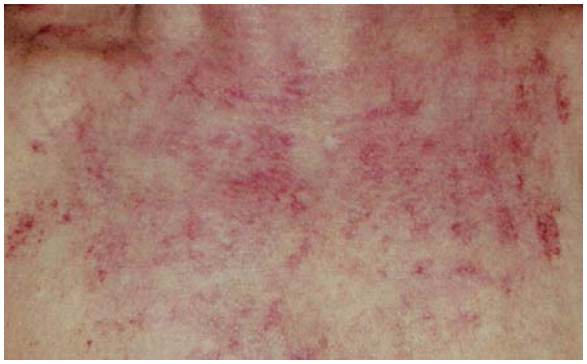

Figura 7. Fotografia de reação purpúrica no primeiro dia após o tratamento

Tabela 8. Resposta das pacientes em relação aos efeitos colaterais com a TFD

Efeitos colaterais	Média (desvio padrão)	Mediana (mínimo-máximo)
Dor	4,42 (3,34)	5 (0-10)
Descamação	4,25 (4,29)	3,5 (0-10)
Inchaço	1,00 (2,89)	0 (0-10)
Cicatrizes	0 (0)	0 (0)
Vermelhidão	6,75 (2,73)	7 (2-10)

Gráfico 3. Avaliação dos efeitos colaterais

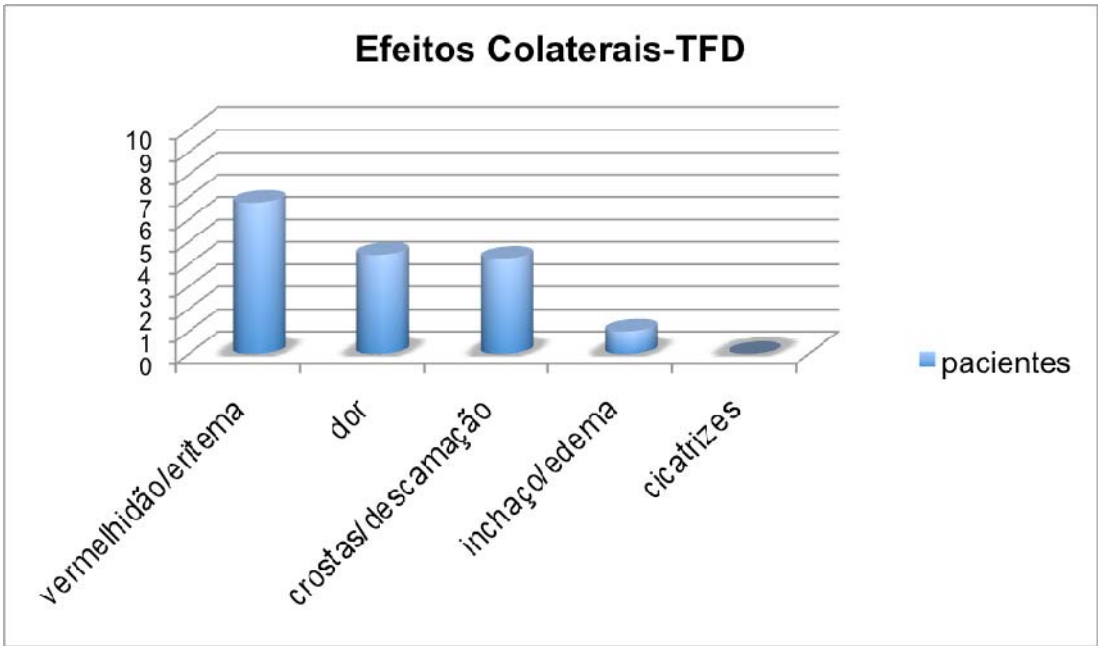

4.3 Avaliação Histológica

4.3.1 Avaliação histológica pela coloração HE

As biópsias de pele das pacientes foram analisadas sob microscópio de luz Zeiss, e as características diferenciais foram documentadas por captura de imagem.

As biópsias de pele pré-tratamento apresentavam atrofia e retificação das papilas dérmicas, e áreas focais de hiperpigmentação. Na derme notou-se degeneração basofílica do tecido conjuntivo em graus variados, derrame pigmentar, aumento do número de vasos e infiltrado inflamatório linfohistiocitário perivascular e perifolicular discreto. Em 2 pacientes, notou-se presença de hiperplasia de glândulas sebáceas. Na derme superficial, as

fibras colágenas mostravam espessura variável com quantidade reduzida e distribuição desordenada. As fibras elásticas apresentavam-se em maior número, fragmentadas e agrupadas de modo grosseiro, formando grumos (Figura 8a).

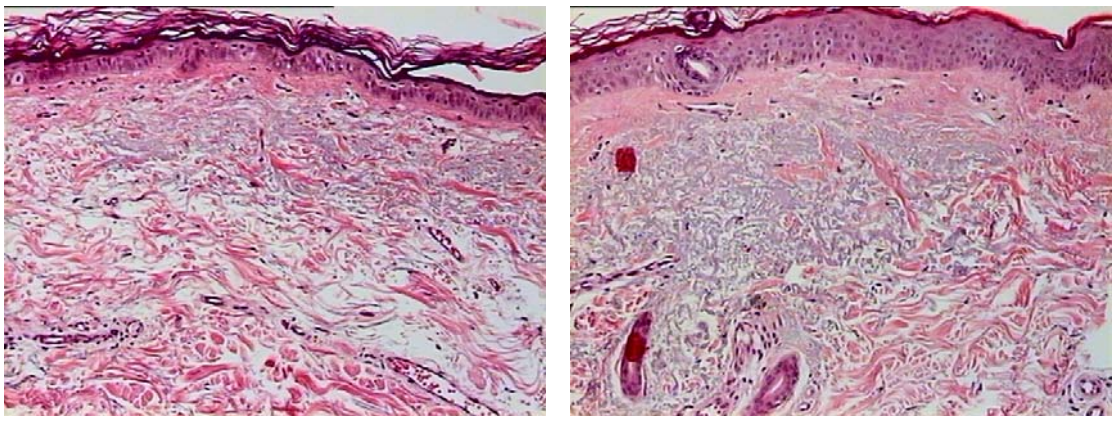

a. b.

Figura 8. Histoquímica HE, a. antes e b. depois da TFD

4.3.2 Avaliação das fibras elásticas (coloração pelo Weigert-oxona)

A quantificação das fibras elásticas da derme das biópsias de pele foi avaliada por histomorfometria com auxílio de Sistema Analisador de Imagem. A derme das biópsias de pele pré-tratamento mostrou que as fibras elásticas apresentavam-se em maior número, agrupadas de modo grosseiro, formando grumos e fragmentadas, espessas e curtas, por vezes encurvadas e desordenadas ou dispostas em agrupamentos, não havendo distribuição homogênea entre as fibras elásticas (Figuras 9a e b).

Não houve alterações estatísticas significativas na quantidade de fibras elásticas na derme superficial e profunda (p = 0,762).

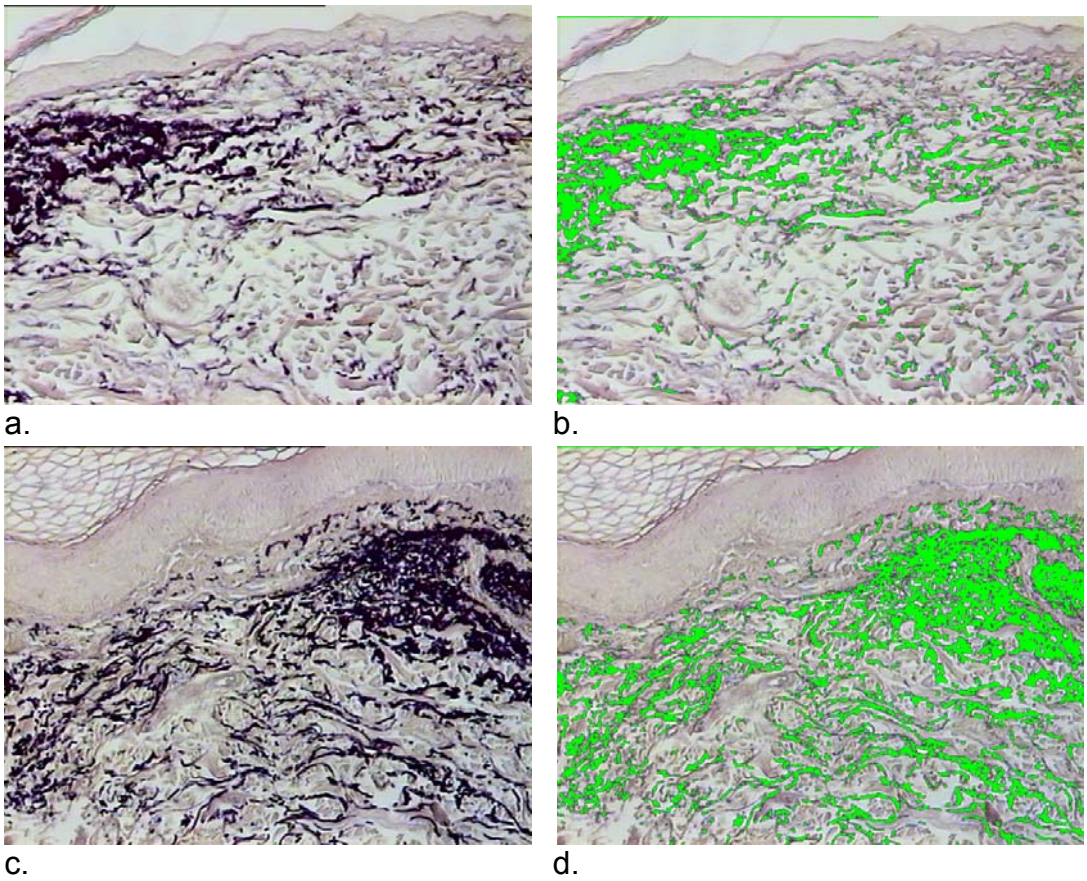

Figura 9. Histoquímica WO, a. antes da TFD, b. antes marcado, c. depois da TFD, d. depois marcado

4.3.3 Avaliação das fibras colágenas (coloração pelo Picrosírius)

A quantificação do colágeno da derme foi avaliada por histomorfometria com auxílio de Sistema Analisador de Imagem. Observou-se que a derme das biópsias de pele pré-tratamento apresentava pequena quantidade de colágeno, com fibras desordenadas e pequenas (Figuras 10a e b).

Não houve alterações estatísticas significativas em relação à quantidade de fibras colágenas na derme superficial e profunda (p = 0,812).

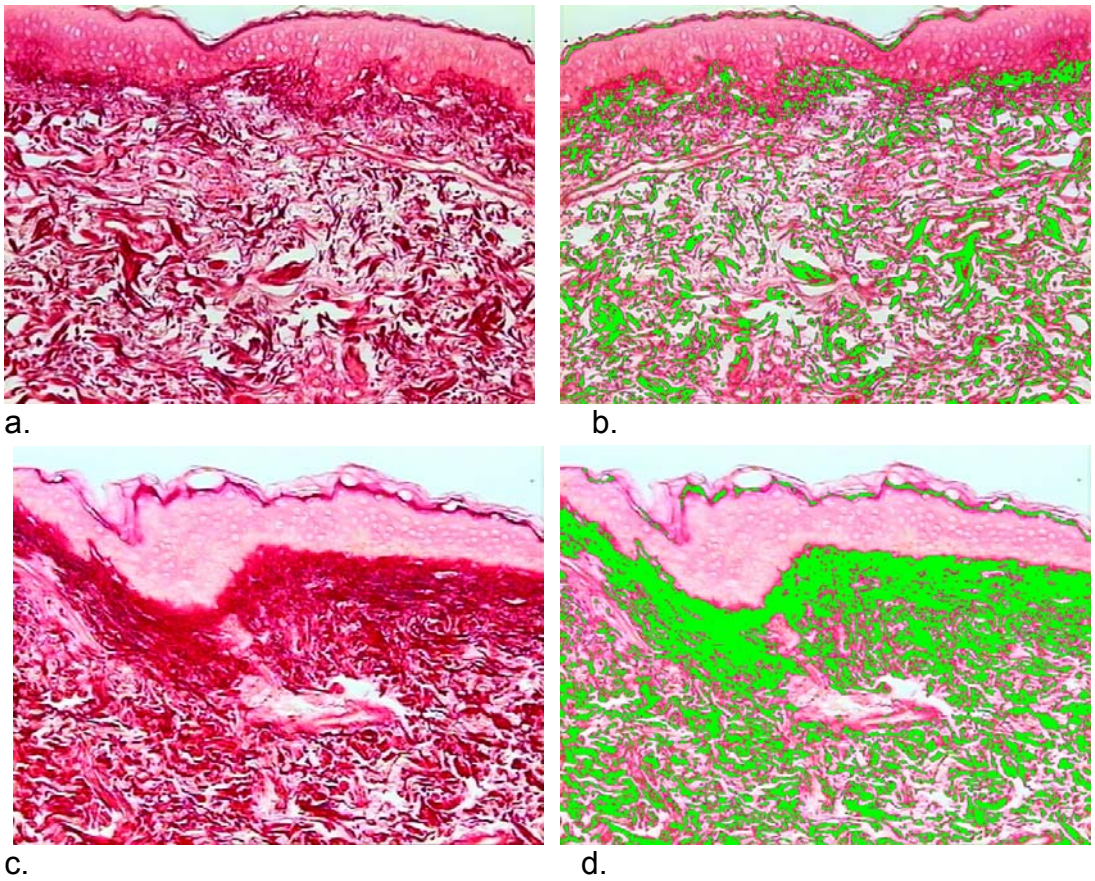

Figura 10. a. antes da TFD (Picrosírius), b. antes marcado, c. depois da TFD (Picrosírius), d. depois marcado

4.3.4 Avaliação da pigmentação (coloração pelo Fontana Masson)

A quantificação do pigmento na epiderme foi avaliada por histomorfometria com auxílio de Sistema Analisador de Imagem.

O marcador Fontana Masson (melanina) apresentou uma diminuição estatisticamente significativa para as pacientes do estudo no pós-tratamento, quando comparadas ao pré-tratamento.

Observaram-se diferenças significativas nos valores de *FLarea/micrometer*^{2} (área de melanina corada na epiderme) e para *FLDareaP%* (% de melanina) nas pacientes antes e após o tratamento (p = 0,001) (Tabela 9) (Gráficos 4, 5) (Figuras 11c e d).

Tabela 9. Estatísticas descritivas para Fontana Masson

Fontana Masson	Média (desvio padrão)	Mediana	Mínimo-Máximo	Teste t‡
FLDcount				
Pré-tratamento	72,63 (28,32)	73,63	21,25-125,25	0,483
Pós-tratamento	80,42 (25,97)	74,25	49,75-137,50	
*****FLDarea/micrometer^2***				
Pré-tratamento	821,61 (366,27)	806,62	281,90-1426,12	0,018
Pós-tratamento	497,11 (372,56)	401,31	125,06-1530,32	
FRAMEAREA/micrometer^2				
Pré-tratamento	18304,59 (0)	18304,59	18304,59	NA
Pós-tratamento	18304,59 (0)	18304,59	18304,59	
*****FLDAREAP%***				
Pré-tratamento	4,65 (2,15)	4,41	1,54-7,79	0,001
Pós-tratamento	2,57 (1,81)	2,19	0,68-7,30	
*****ÁREA/micrometer^2***				
Pré-tratamento	5757,70 (1329,18)	5591,08	4196,62-8067,48	0,017
Pós-tratamento	7495,20 (1629,79)	7180,01	5427,12-11941,80	
Fração área da melanina				
Pré-tratamento	0,15 (0,07)	0,16	0,05-0,23	0,003
Pós-tratamento	0,07 (0,07)	0,05	0,02-0,28	

¥ Teste de normalidade Kolmogorov-Smirnov, ‡ Teste de t pareado.

Gráfico 4. Gráfico de barras (representando a média e um desvio padrão) para FLDAREA/micrometer^2 (área de melanina corada) após tratamento com a TFD

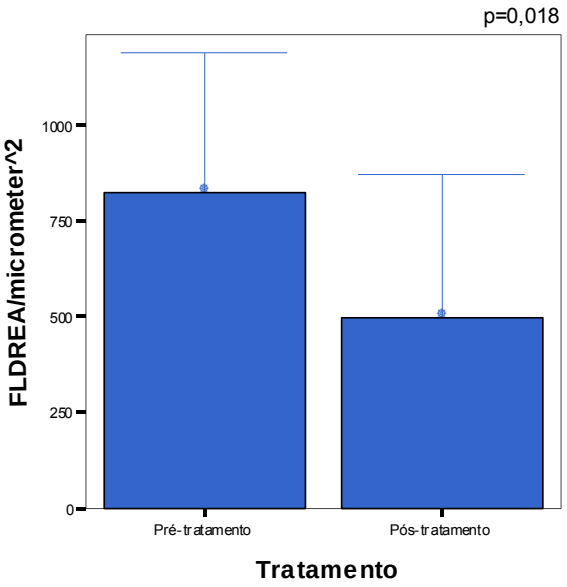

Gráfico 5. Gráfico de barras (representando a média e um desvio padrão) para FLDAREAP% (% de melanina) após tratamento com a TFD

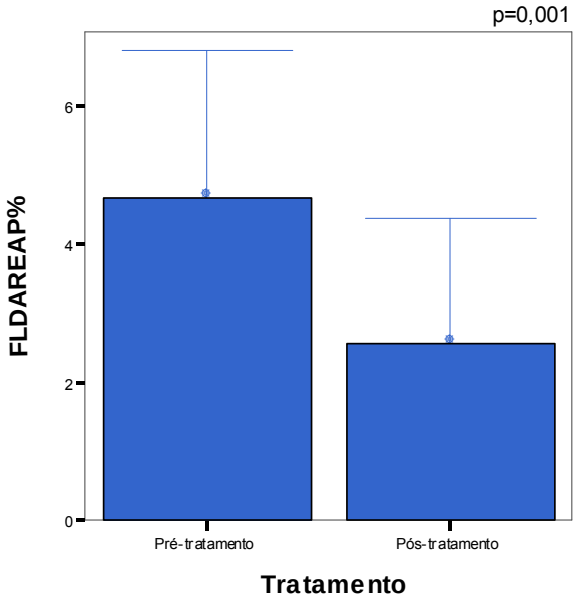

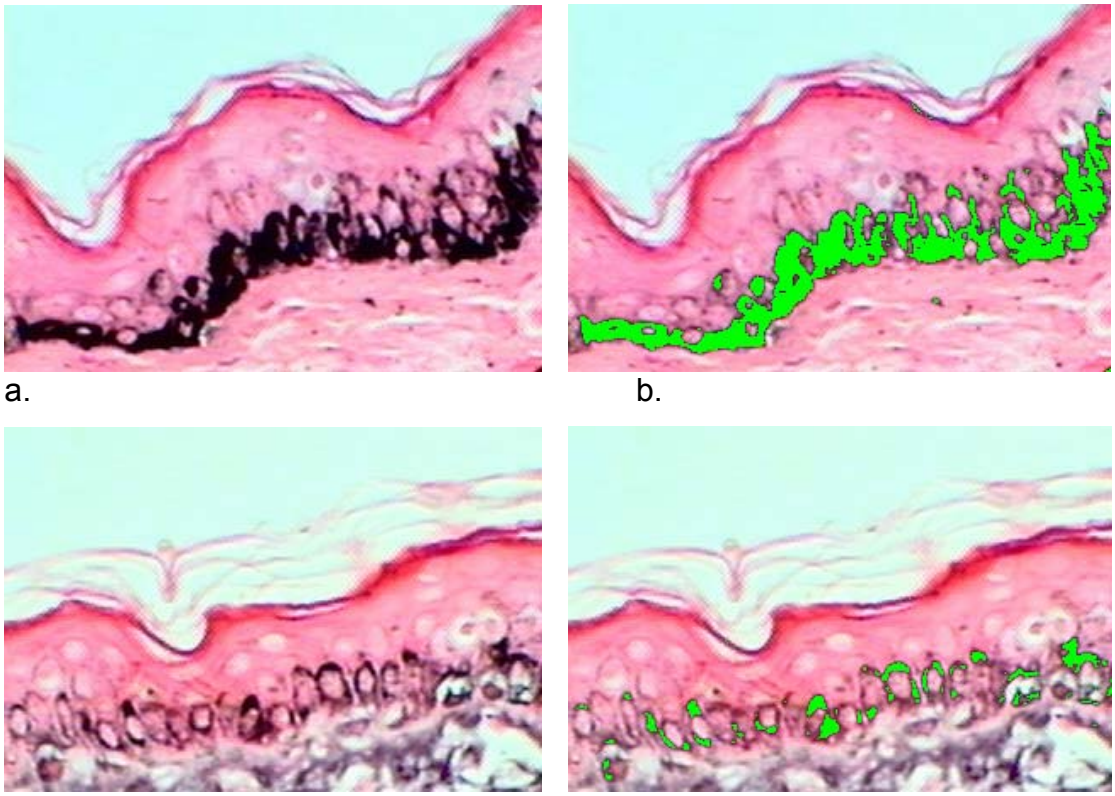

Figura 11. Tórax (colo), a. antes da TFD (FM), b. antes marcado, c. depois da TFD (FM), d. depois da TFD marcado

4.3.5 Medida da espessura epidérmica

Foi utilizada a coloração Fontana Masson para medir a área da epiderme total.

Para Área/micrometer^2 (área da epiderme total), encontraram-se diferenças significativas entre os valores antes e após o tratamento. A área da epiderme total aumentou após o tratamento.

No pré-tratamento, apresentava n = 5757,70, e, pós–tratamento, n = 7495,20, com p = 0,017.

Estes resultados são visualizados abaixo (Gráfico 6) e acima (Tabela 7).

Gráfico 6. Gráfico de barras (representando a média e um desvio padrão) para AREA/micrometer^2 (área da epiderme total), após o tratamento com aTFD

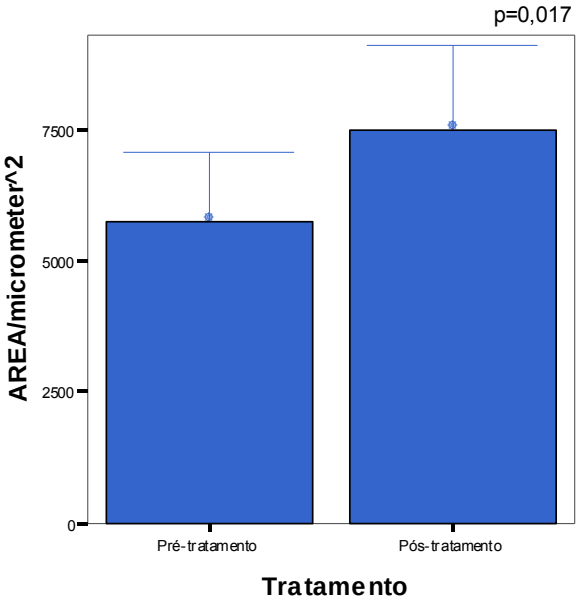

4.3.6 Análise das reações imuno-histoquímicas para o Fator VIII

Em relação ao anticorpo Fator VIII, que foi o marcador para o componente vascular na derme, comparamos os valores obtidos pré e após 4 meses do início do tratamento, nos 12 casos. Ocorreu uma diminuição do número de vasos e na área dos vasos (Figura 12a e b), o que pode ser confirmado numericamente por meio da histomorfometria, com auxílio de Sistema Analisador de Imagem. Porém, apenas a diminuição da área dos vasos apresentou uma significância estatística (p=0,014).

Tabela 10. Estatísticas descritivas para Fator VIII

Fator VIII	Média (desvio padrão)	Mediana	Mínimo-Máximo	Valor p[¥]	Teste t[‡]
FLDcount					
Pré-tratamento	76,11 (45,87)	57	19-168,50	0,734	0,101
Pós-tratamento	51,78 (23,33)	49,25	22,50-90,67	0,592	
FLDarea/micrometer^2					
Pré-tratamento	1323,44 (947,05)	1558,61	118,38-2815,17	0,803	0,116
Pós-tratamento	729,61 (563,43)	613,49	149,38-1684,97	0,623	
FRAMEAREA/micrometer^2					
Pré-tratamento	186488,70 (0)	186488,70	186488,70	NA	NA
Pós-tratamento	186488,70 (0)	186488,70	186488,70	NA	
FLDAREAP%					
Pré-tratamento	0,71 (0,51)	0,84	0,06-1,51	0,804	0,117
Pós-tratamento	0,39 (0,30)	0,33	0,08-0,91	0,634	
*****Quantidade de vasos***					
Pré-tratamento	6,18 (3,47)	5,50	3-14,50	0,721	0,102
Pós-tratamento	4,93 (2,80)	3,58	1,50-10,33	0,241	
*****Área dos vasos***					
Pré-tratamento	3262,90 (1484,75)	3139,75	1365,07-5735,55	0,990	0,014
Pós-tratamento	2003,43 (1393,83)	1795,35	504,03-5520,41	0,943	

[¥] Teste de normalidade Kolmogorov-Smirnov, [‡] Teste de t pareado.

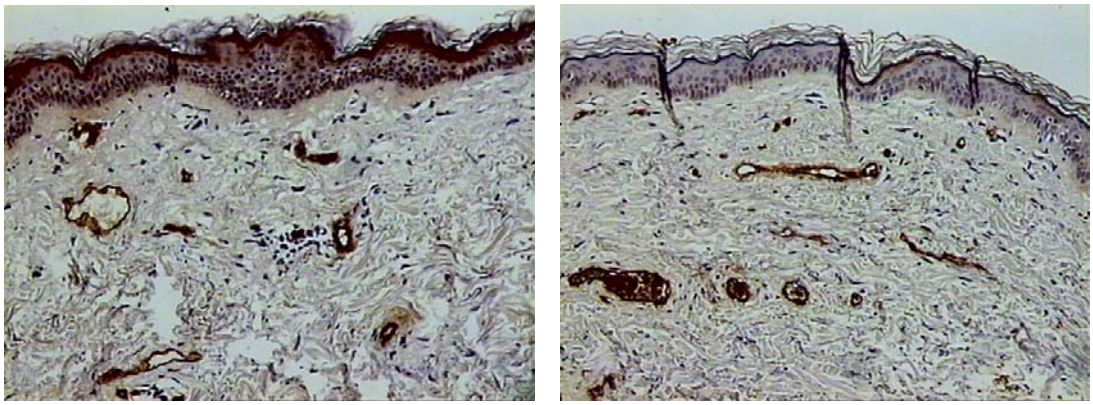

a. b.

Figura 12. Imuno-histoquímica fator VIII, a. antes da TFD, b. depois da TFD

Gráfico 7. Gráfico de barras (representando a média e um desvio padrão) para área dos vasos após o tratamento com a TFD

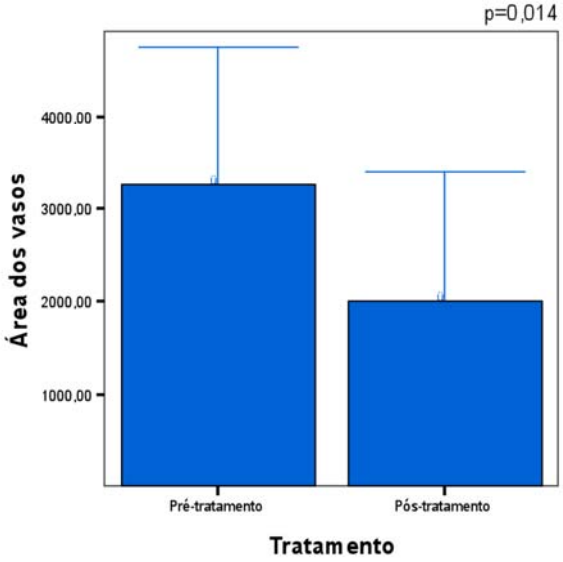

5 DISCUSSÃO

A PC tem como papel importante a exposição cumulativa ao sol (Lautenschlager e Itin, 1998), mas apenas 25% das pacientes deste estudo tinham uma exposição solar diária ocupacional, sendo que 100% das pacientes apresentavam histórico de não usar fotoproteção até a vida adulta. Isto poderia indicar que outros fatores além da exposição crônica ao sol podem ter influência na ocorrência da PC, como descrito na literatura (Duarte, 1996) (Katoulis et al., 1999) (Sahoo e Kumar, 2001) (Katoulis et al., 2002). Neste estudo, em relação aos dados epidemiológicos coletados nas entrevistas, as informações estão de acordo com as descrições da literatura, que sugerem herança autossômica dominante (Katoulis et al., 1999). No estudo em questão, a história familiar foi positiva em 66,6% dos pacientes, indicando a predisposição genética desta condição.

Duarte, em 1996, afirmou que o fator genético tem importância vital, considerando-se a maior incidência nos pacientes com fototipos II e III da classificação de Fitzpatrick (1998). A maioria das pacientes deste estudo possuía fototipo III (50%), seguido do fototipo II (41,7%), concordando com a literatura em questão.

Graham (1989) afirma que a PC tem maior incidência em mulheres de meia idade com pele clara e trabalhadores de ambientes abertos, defendendo que a etiologia estaria relacionada à exposição crônica ao sol e ao

envelhecimento normal da pele. As pacientes deste estudo eram mulheres com idade média de 57 anos, e a metade das pacientes possuía fototipo III.

As informações em relação ao uso de cosméticos na gênese da PC são controversas. Neste estudo, foi relatada a utilização de cosméticos na região atingida em 83,3% dos pacientes, o que, de acordo com os estudos, sugere que estes podem ter algum papel no desencadeamento ou manutenção da PC. Foi sugerido por Katoulis et al. (2002) que o teste de contato com a bateria padrão seja feito como procedimento de rotina nos pacientes com PC, e que o afastamento do alérgenos revelados pode ser importante no manejo destes pacientes. Os autores deste estudo também concordam com tal sugestão.

Nas mulheres, há também uma alteração da taxa de produção de colágeno, decorrente da diminuição dos níveis de estrogênio na menopausa (Katoulis et al., 2002). Todas as pacientes deste estudo eram mulheres e estavam na menopausa. As informações deste estudo mostraram que 58,3% das pacientes referem que a patologia se iniciou ou piorou com a menopausa.

Não há estudos clínicos, nem anatomopatológicos, sobre a TFD no tratamento da PC.

A PC possui como principais características as alterações pigmentares e vasculares e atrofia da pele, traços que também podem estar presentes na pele fotoenvelhecida.

A TFD, atualmente, é considerada uma modalidade terapêutica com ótimos resultados no tratamento do fotoenvelhecimento, pois apresenta resposta satisfatória no resultado estético, principalmente na melhora da coloração, textura, rugas e no tratamento e prevenção das lesões pré-

malignas que geralmente acompanham a pele fotoenvelhecida (Bakos et al., 2003; Uebelhoer e Dover, 2005).

Os mecanismos de ação da TFD no fotoquimiorrejuvenescimento são praticamente desconhecidos. A TFD mata os ceratinócitos malignos das queratoses actínicas. A protoporfirina IX (PpIX) pode se acumular, embora em menor quantidade, também nos ceratinócitos da pele ao redor (Angel-Petersen et al., 2006). Seu dano fotodinâmico subletal pode aumentar a modificação epidérmica e reduzir a espessura aumentada do estrato córneo e da camada de células granulares presentes na pele fotoenvelhecida. Outra hipótese é esses ceratinócitos, que contribuem para a aspereza e palidez da pele fotoenvelhecida, serem danificados até certo ponto e estimularem a absorção específica do MAL, causando sua própria destruição (Zane C et al. 2007). Na PC, a pele apresenta-se fotoenvelhecida, onde os ceratinócitos estariam provavelmente danificados, o que justificaria a ação da TFD nesta patologia.

Os efeitos da TFD sobre a pigmentação foram explicados provisoriamente pela conversão aumentada de ALA em MAL em PpIX nos melanócitos hiperplásicos e hipersecretórios (Zakhary K et al., 2005). Na PC, um traço clínico marcante é a hiperpigmentação reticulada, onde provavelmente os melanócitos estariam hiperplásicos ou hipersecretórios, justificando a ação da TFD no componente melanodérmico da PC.

A microscopia confocal tem sido utilizada para mostrar os eventos celulares depois do ALA-PDT. Tsai et al., em 2005, reportaram que as disfunções mitocondriais causadas pelo ALA-PDT resultaram em um

aumento da adesão celular e reorganização dos componentes do citoesqueleto. Segundo eles, é possível que os mecanismos mencionados previamente resultem nos benefícios clínicos do fotorrejuvenescimento observados no ALA-PDT. Acreditamos que na PC, a qual possui o fotoenvelhecimento na sua patogenia, tal mecanismo possa ajudar a entender os bons resultados clínicos encontrados neste estudo.

Ainda em relação aos mecanismos de ação do fotoquimiorrejuvenescimento, Kalka et al. (2000), apud Nootheti e Goldman MP (2007), referem que, depois da aplicação tópica do ALA, ele é metabolizado no fotossensibilizador (PpIX). Rapidamente células proliferativas, como células tumorais e glândulas sebáceas, acumulam PpIX. Isso também pode ajudar a esclarecer a ação da TFD na PC, já que nesta patologia há a possibilidade de ocorrerem concomitantemente queratoses actínicas subclínicas e, nos casos mais exuberantes, pode ocorrer hiperplasia de glândulas sebáceas.

A TFD nunca foi usada no tratamento da PC. Devido aos excelentes resultados no tratamento do fotoenvelhecimento, utilizamos a TFD neste estudo, na região do colo. Isso porque o envelhecimento cronológico e a radiação UV participam diretamente da patogenia da PC, onde também estão presentes algumas das características do fotoenvelhecimento.

Em relação ao tratamento, a PC requer comprimentos de onda que sejam absorvidos por 2 cromóforos, a oxihemoglobina e a melanina. Os vasos ectásicos localizam-se na derme papilar e contêm, principalmente, a oxihemoglobina, que absorve a luz a 418,542 nm e 577 nm. A melanina,

concentrada na camada basal da epiderme, absorve luz continuamente em uma faixa de 250 nm a 1200 nm, sendo a absorção maior com comprimentos de onda mais curtos. Com a LIP, os alvos são vasos e melanina dérmica e epidérmica, pela ampla faixa de comprimentos de onda (Weiss et al., 2000). Uma vantagem importante da luz intensa pulsada (LIP) é que, além do estímulo ao colágeno, é possível obter melhora na pigmentação da pele e das lesões vasculares cutâneas, levando ao rejuvenescimento (de Sicca, 2009). O equipamento utilizado para a realização da TFD, neste estudo, foi um aparelho de luz pulsada com um sistema de filtros de 520 nm a 1100 nm, com um “spot” de 1x3 cm e ponteira resfriada. O aparelho trabalha através de um sistema composto por 3 módulos (A, B e C), os quais possuem parâmetros específicos de lentes, duração de pulsos e temperatura da epiderme. Foi utilizado neste estudo o modulo B, que possui filtros e duração de pulso intermediária e “cooling” 5°C, o mais indicado para o tratamento das telangiectasias e melanodermias, ambos traços importantes da PC.

Em relação à resposta clínica, Biasi (2005) apresenta os resultados com a LIP, individualizando os componentes vascular e pigmentar. No presente estudo, também foi necessário distinguir esses dois componentes, por terem respondido de forma diferente conforme a evolução do tratamento. No nosso estudo, os resultados clínicos após a TFD mostraram melhora significativa dos componentes vascular, pigmentar, textura, rítides e flacidez, mas foi mais acentuada nos componentes vascular, pigmentar e na textura da pele.

Neste estudo, após o tratamento com a TFD, as alterações clínicas referentes à epiderme, como a textura, mostraram uma melhora significativa pelos médicos observadores, o que foi visto de forma muito importante no grau de satisfação pelos pacientes. Os autores corroboram as considerações de Zane et al. (2007), e acreditam que os ceratinócitos presentes no paciente com PC estariam danificados e estimulariam a absorção específica do MAL. Dessa forma, causariam sua própria destruição, com posterior reestruturação epidérmica, explicando assim a melhora da textura de pele vista no presente estudo.

A melhora da flacidez neste estudo foi superior a 50%, mas foi o item com menor avaliação. Os autores concordam com o estudo de Nestor et al. (2006), que relata não haver dados concretos sobre a melhora da flacidez com a TFD e a necessidade disso ser mais estudado posteriormente.

Estudos clínicos mostram bons resultados no tratamento da PC com LIP.

Raulin et al (1997a); publicaram os primeiros estudos de tratamento da PC com LIP. Usaram o aparelho Fotoderm VL com filtro 550 nm em um paciente com PC, na região cervical, com clareamento da lesão após 10 sessões. Neste estudo o clareamento da lesão foi visto com apenas 3 sessões de TFD, mostrando que esta terapêutica possa ser mais rápida que a LIP.

Shroeter e Neumann (1998) e depois Weiss et al. (2000) trataram a PC com LIP e mostraram bons resultados clínicos, mas não apresentaram um estudo anatomopatológico corroborando a melhora clínica. No

presente estudo, além dos bons resultados clínicos, a TFD mostrou uma correlação da melhora clínica com os resultados anatomopatológicos.

Biasi (2005) realizou um estudo clínico e histopatológico com a LIP no tratamento da PC. Porém, na histopatologia, mostraram-se limitados, não apresentando diferenças na densidade das fibras elásticas, e também sem redução no número e tamanho do lúmen dos vasos na derme superficial. No presente estudo a TFD mostrou uma correlação da melhora clínica com os resultados anatomopatológicos, em especial na espessura epidérmica, melanina e vasos.

Alster et al., em 2005, comparam resultados clínicos da LIP e a TFD-ALA no rejuvenescimento. Foram realizadas 2 sessões com 4 semanas de intervalo, e as pacientes foram acompanhadas por 1, 3 e 6 meses. A TFD-ALA apresentou melhor resultado clínico no tratamento do fotoenvelhecimento. Tais dados também colaboraram para a escolha desta nova opção terapêutica para o tratamento da PC.

Civatte (1923), em seu trabalho original, descreveu que as fibras elásticas estavam reduzidas e até ausentes na PC. Entretanto, os estudos atuais mostram que há predomínio da elastose, com fibras elásticas agrupadas de modo grosseiro, fragmentadas e aumentadas em número (Duarte, 1996; Bertino, 1997). No presente estudo, observou-se a presença de degeneração basofílica do tecido conjuntivo com graus variados, fibras elásticas agrupadas de modo grosseiro em todos os casos avaliados antes do tratamento.

Duarte (1996) biopsiou 79 pacientes com PC. Considerando-se tal descrição, neste estudo procurou-se avaliar se, após o tratamento com TFD,

ocorriam modificações na epiderme (espessura, quantificação de melanócitos) e na derme (quantificação de colágeno, elastina e vasos).

Bitter (2000), após tratamento do fotoenvelhecimento com LIP, avaliou a histopatologia e relatou que, em um caso, observou novo colágeno na derme, desaparecimento dos melanófagos e do infiltrado inflamatório dérmico superficial. Porém, estes não foram quantificados. A análise morfométrica, conhecida por sua reprodutibilidade e objetividade, mostrou-se útil neste estudo para a obtenção de dados quantitativos referentes à quantificação de fibras colágenas e elásticas, melanócitos e vasos nos campos selecionados, e também na medida da espessura epidérmica antes e após o tratamento.

Prieto et al. (2003) estudaram a histopatologia em cinco pacientes, e não observaram alterações nas estruturas epiteliais, antes e após o tratamento com LIP. Os autores afirmam que os diferentes resultados relatados com a utilização da LIP podem ser decorrentes de diferenças nas técnicas empregadas, como a duração dos pulsos e o “endpoint” da aplicação. Os resultados do presente estudo, onde foi usado a TFD no tratamento da PC, mostraram alterações numéricas estatisticamente significativas no marcador para melanina. Houve diminuição da área de melanina corada e da porcentagem total de melanina após o tratamento.

A diminuição numérica significativa da melanina pode ser explicada pela conversão aumentada de ALA em MAL em PpIX nos melanócitos hiperplásicos e hipersecretórios (Zane et al., 2007), pois, na PC, um traço clínico marcante é a hiperpigmentação reticulada, onde provavelmente os

melanócitos estão hiperplásicos ou hipersecretórios. A própria LIP também tem um papel importante nesta diminuição, efeito este já reportado na literatura (Feng e Zhao, 2008).

Um fato importante necessário a se ressaltar é a modificação da epiderme vista neste presente estudo. A espessura epidérmica mostrou aumento estatisticamente significativo na área da epiderme total após a TFD, o que também não havia sido reportado anteriormente com as outras técnicas. Os autores corroboram as descrições de Zane et al. (2007), onde propuseram explicar este fato com a hipótese de os ceratinócitos, no fotoenvelhecimento, estarem danificados e estimularem a absorção específica do MAL, provocando o acúmulo de protoporfirina IX (PpIX), e secundariamente uma reestruturação epidérmica.

No tratamento com TFD, em relação aos vasos, houve diminuição com significância estatística na área dos vasos, visualizada por meio da imuno-histoquímica para o fator VIII, após o tratamento. Mas é interessante notar que não houve diminuição estatisticamente significativa no número de vasos nos campos estudados. Estes dados já seriam suficientes para correlacionar a melhora clínica e a histopatológica do componente vascular.

Considerando-se que na PC ocorre aumento das fibras elásticas em relação à pele normal, e que no fotorrejuvenescimento não-ablativo ocorre reabsorção do material elastótico, foi utilizado no presente estudo um método de medição da densidade das fibras elásticas, para quantificar as modificações ocorridas. Esperava-se haver diminuição da densidade após o tratamento. Porém, não foram observadas alterações numéricas com

significância estatística na quantidade de fibras elásticas na derme superficial e profunda após o tratamento. Um fator a ser considerado é se a amostra foi tomada após ter ocorrido a remodelação do colágeno, que é um processo gradual. Sadick (2003), em um artigo sobre fotorrejuvenescimento não-ablativo, afirma que os resultados são tardios, notando-se modificações de pigmentação, vasculares e pilossebáceas após 3 a 6 meses, e redução das rugas após 12 a 18 meses. Menaker et al. (2001) afirmam que a remodelação do colágeno continua por pelo menos 12 meses, tempo após o qual se pode avaliar o resultado final de um estudo. Neste estudo, as biópsias foram feitas 4 meses após o início do tratamento, o que talvez possa explicar a não alteração estatisticamente significativa nas fibras colágenas e elásticas. Desta forma, há possibilidade de, com o passar do tempo, ocorrer uma modificação nos casos deste estudo, podendo ser explorados em futuros trabalhos.

Segundo Fournier et al. (2001), em todos os processos de remodelação ou “resurfacing”, espera-se que a zona Grenz se espesse, pelo aumento da deposição de colágeno, com reorganização em arranjos paralelos das fibrilas compactas. Afirmam, porém, que este processo leva meses para ser visualizado após o procedimento. Este fato talvez possa explicar a não alteração numérica com significância estatística do colágeno neste estudo. Mas, em 2 pacientes, foi possível visualizar o espessamento da zona Grenz após a TFD.

Em relação ao grau de satisfação das pacientes, a melhora relatada foi sempre superior a 80%, em todas as características avaliadas. Mas vale ressaltar que a textura foi o componente de melhor resultado na avaliação

das pacientes, em divergência com a avaliação dos médicos observadores, onde o componente vascular apresentou o melhor resultado. Isso talvez possa ser explicado pelo fato de os observadores terem avaliado imagens, e a textura poderia ser melhor sentida que visualizada.

A porcentagem de melhora da queratose actínica, com a TFD, no tratamento do fotoenvelhecimento, descrita na literatura, varia entre 75%-90% (Ruiz-Rodrigues et al., 2002). Em 2001, durante um consenso sobre queratose actínica, foi discutido que este tipo de lesão é marcador no fotoenvelhecimento pelo UVB, e apresenta alterações no DNA que estão relacionadas com o carcinoma espinocelular. Por isso, foi estabelecido que estas lesões são carcinomas *in situ* e necessitam de tratamento para a prevenção do câncer de pele (Itkin e Gilchrest, 2004).

As pacientes deste estudo não apresentavam queratoses actínicas clínicas, mas na histopatologia foi observada uma queratose actínica, a qual provavelmente se encontrava em um estado subclínico. A metade das pacientes deste estudo tinham histórico de câncer de pele ou lesão pré-cancerígena anterior. Para os autores, é muito importante um tratamento que vise não apenas a melhora da PC, mas também das queratoses actínicas, as quais são muito frequentes nestes pacientes e podem ser subclínicas.

Não há estudos sobre a TFD no tratamento da PC e, portanto, não há padronização. Os autores tentaram seguir os parâmetros utilizados na literatura para o tratamento do fotoenvelhecimento.

A substância utilizada na TFD, neste estudo, foi o metil aminolevulinato (MAL) 160 mg/g, que é um éster do ALA (Metivix®). A

escolha deste agente ocorreu pois os derivados ésteres (metil, etil, propil, butil, pentil, hexil e octil) do ALA são lipofílicos, e passam a barreira cutânea mais facilmente (Kloek et al., 1998; Casas et al., 2001; Tunstall et al., 2002). Também porque trabalhos na literatura com os ésteres do ALA demonstram taxa mais rápida na capacidade de produção de PpIX com baixas concentrações, menor tempo de exposição, maior seletividade na formação de porfirina intralesional (Fritsch et al., 1998; Donnelly et al., 2005) e localização de PpIX mais homogênea (Kloek e Beijersbergen van Henegouwen, 1996; Peng et al., 1997; Eleouet et al., 2000; Gerscher et al., 2000; Van den Akker et al., 2000; Casas et al., 2001; Soler et al., 2001; Tunstall et al., 2002; Brown, 2003; De Rosa et al., 2003; Lopez et al., 2004; Siddiqui et al., 2004). O MAL é indicado no tratamento da queratose actínica e carcinoma basocelular, sua aplicação é tópica (160 mg/g), três horas antes da TFD, pois apresenta maior penetração na pele (Szeimies Landthaler, 2002; Pariser et al., 2003; Siddiqui et al., 2004).

O período de exposição à substância é variável na literatura. No tratamento de tumores, há relatos de 3 a 20 horas, sendo que a maioria dos autores utiliza entre 6 a 12 horas (Nelson et al., 1997). O tempo estimado para que o ALA se difunda 2,5 a 3,0 mm é 3 a 15 horas (Nestor et al., 2006). Lang et al. (2001) relatam produção de PpIX nos tumores epiteliais 2 a 4 horas após a exposição ao ALA. Van der Veen et al. (1994) relatam que, na aplicação tópica, a fluorescência máxima é 4 vezes maior no tumor em comparação à pele normal. Isso pode ser consequência de uma pele alterada, facilitando a penetração do ALA na queratina anormal. Além disso,

a pele com exposição crônica ao sol e queratoses actínicas apresenta maior penetração do ALA.

No tratamento do fotoenvelhecimento, o tempo de exposição varia de 30 minutos a 3 horas, sendo denominado de “short contact” o período correspondente à uma hora de exposição ao ALA (Alam e Dover, 2004; Gold e Goldman MP, 2004; Hall et al., 2004; Dover et al., 2005; Nestor et al., 2006). A pele fotoenvelhecida permite, segundo Van der Veen et al. (1994), uma eficiente penetração do ALA com 2 horas de exposição. O mecanismo de oclusão com papel alumínio pode aumentar a temperatura local, aumentando a penetração do ALA (Ferolla, 2007).

O tempo de exposição deste trabalho foi 1h e 30 min, com oclusão com papel alumínio para evitar fotoativação precoce, e aumentar a penetração do MAL, garantindo tempo suficiente para produção de PpIX.

O número de sessões e o intervalo entre elas também são variáveis na literatura. Nos tumores, o importante é a espessura das lesões, pois se preconiza que lesões até 2 mm respondem melhor ao tratamento, e por isso carcinomas basocelulares nodulares, esclerodermiformes ou carcinomas espinocelulares invasivos não são indicações para TFD (Wolf et al.,1993; Fritsch et al.1998; Torezan, 2000; Karrer et al., 2001; Jeffes, 2002; Szeimies e landthaler, 2002; Epstein, 2003; Goldberg, 2005; Babilas et al., 2005). Lesões superficiais podem se beneficiar apenas com 1 sessão, enquanto lesões nodulares precisam de um maior número (Torezan, 2000). Por outro lado, tumores maiores de 1 cm podem responder a TFD devido à ativação concomitante do sistema imune local (Nowis et al., 2005).

No fotoenvelhecimento, o intervalo entre as sessões é variado. Relata-se um período de 2 a 6 semanas entre as aplicações, sendo ideal o intervalo de 2-4 semanas (Alam e Dover, 2004; Dover et al., 2005; Alster et al., 2005; Nestor et al., 2006). Neste estudo, foi realizado um número de 3 aplicações com intervalo de 30 dias entre as sessões, concordando com o que foi sugerido no debate publicado pela revista Australian Journal of Dermatology (2005), e com o consenso do uso de TFD na dermatologia (Nestor et al., 2006) para o tratamento do fotoenvelhecimento, já que não há padronização para o tratamento da PC.

Na literatura, as fontes de luz utilizadas no fotoenvelhecimento são: LED com pico de absorção em 630 nm, a LIP, pulsed dye laser (PDL) com 595 nm e a luz azul (410nm) (Juzeniene et al., 2002; Ruiz-Rodrigues et al., 2002; Alam e Dover, 2004; Gold e Goldman MP, 2004; Alster, 2005; Dover et al., 2005; Radakovic-Fijan et al., 2005). A maioria dos trabalhos no tratamento do fotoenvelhecimento associa a TFD à luz azul, LIP ou PDL. Escolhemos a LIP como fonte de luz da TFD para ser usada neste estudo, pois a mesma mostra bons resultados no tratamento do fotoenvelhecimento e como terapia isolada na PC (Schroeter e Neumann, 1998).

Os efeitos colaterais com os ésteres do ALA, principalmente o MAL, ocorrem em 5% dos pacientes, e são comumente dor e reações adversas locais, como fototoxicidade com sensação de queimação, que pode durar até 24 horas, edema transitório e eritema por até sete dias (Siddiqui et al., 2004; Foley, 2005). Segundo Raulin et al. (2003), a ocorrência de efeitos colaterais é mais frequente nos pacientes com fototipos mais escuros e/ou naqueles com a pele bronzeada, pois a presença de maior quantidade de melanina vai determinar maior absorção de luz. Além destes, citaram outros

fatores que determinariam a ocorrência dos efeitos colaterais, entre eles o tônus da pele, a espessura da derme, o grau de sensibilidade e o número relativo de glândulas sebáceas nas várias partes do corpo. Os autores enfatizam, também, a importância da pele estar suficientemente resfriada durante a aplicação. Neste estudo, onde foi utilizada a TFD com MAL, os efeitos colaterais foram coerentes com a literatura (Raulin et al., 1997 (b); Schooeter e Neumann, 1998; Weiss et al. 2000; Goldman MP et al., 2002), mas não foi relatada pelas pacientes a fotossensibilidade cutânea prolongada, que é o efeito colateral mais relevante da TFD (Tope et al., 1998; Van den Boogert et al., 1998; Goldman MP. (ed), 2006). Monfrecola et al. (2002) relatam que a hiperpigmentação é mais comum no fototipo III e IV. Não houve nenhum caso de hipercromia nos pacientes deste estudo. Também não houve nenhum caso de cicatriz. O efeito colateral mais intenso foi o eritema. A dor não foi um fator limitante ou relevante para o tratamento.

Ambos os efeitos biológicos da TFD e da irradiação UVA são mediados pelo oxigênio “singlet”, mas a terapia com UVA produz dano ao DNA, enquanto que TFD apresenta como alvo a mitocôndria. Isso sugere que o DNA não é o alvo para a citotoxicidade e, por isso, não apresenta potencial carcinogênico (Stender et al.; 1999; Karrer et al., 2003). Sharfaei et al. (2002) mostram que TFD-ALA possui potencial anticarcinogênico por meio do retardo da fotocarcinogênese em ratos. Esse fato colabora para demonstrar que o uso da TFD no tratamento da PC tem resultados não apenas estéticos, mas também na prevenção do câncer de pele.

6 CONSIDERAÇÕES FINAIS

Este estudo vem trazer a TFD como uma nova opção terapêutica segura e eficaz para a PC, melhorando clinicamente os componentes vascular e melanodérmico, textura, rítides e flacidez. A histopatologia mostrou uma correlação com a melhora clínica por meio da diminuição estatisticamente significativa da área dos vasos e da melanina, e aumento estatisticamente significativo da espessura epidérmica.

São necessários mais estudos a fim de avaliar a duração a longo prazo destes efeitos terapêuticos sobre a patologia em questão.

7 CONCLUSÕES

Os resultados obtidos quanto à realização da TFD (MAL) no TA para o tratamento da PC, estudando aspectos clínicos e histopatológicos pré e 4 meses após o início do tratamento, permitiram as seguintes conclusões:

1. Observou-se melhora clínica boa e ótima após 4 meses do início do tratamento em todos os pacientes, sendo a melhora do componente vascular e da textura da pele os mais significantes.
2. Ocorreu aumento na espessura epidérmica estatisticamente significativo.
3. Ocorreu diminuição do pigmento melânico estatisticamente significativa.
4. Em relação aos vasos, visualizados através da imuno-histoquímica, houve diminuição estatisticamente significativa em relação à área dos vasos na derme.
5. Não houve alteração numérica estatisticamente significativa de fibras colágenas e elásticas.
6. O número de sessões, o intervalo entre elas, o fotossensibilizador, sua concentração, o tempo de exposição e a fonte de luz mostraram-se eficazes, neste protocolo, no tratamento da PC no tórax anterior.

7. Os efeitos colaterais como dor, crostas/descamação, eritema e edema foram constatados, mas por um tempo curto, sugerindo que a TFD-MAL foi bem tolerada pelas pacientes.
8. Não houve nenhum efeito colateral permanente, mostrando que a TFD-MAL é segura para o tratamento da PC no tórax anterior.

8 ANEXOS

Anexo 1

HOSPITAL DAS CLÍNICAS
DA
FACULDADE DE MEDICINA DA UNIVERSIDADE DE SÃO PAULO

TERMO DE CONSENTIMENTO LIVRE E ESCLARECIDO

(Instruções para preenchimento no verso)

I - DADOS DE IDENTIFICAÇÃO DO SUJEITO DA PESQUISA OU RESPONSÁVEL LEGAL

1. NOME DO PACIENTE .:..... .....

DOCUMENTO DE IDENTIDADE Nº : ..... SEXO : .M F

DATA NASCIMENTO: ...../...../.....
ENDEREÇO ..... Nº ..... APTO: .....
BAIRRO: ..... CIDADE .....
CEP:..... TELEFONE: DDD (.....) .....

2.RESPONSÁVEL LEGAL .....
NATUREZA (grau de parentesco, tutor, curador etc.) .....

DOCUMENTO DE IDENTIDADE Nº : ..... SEXO : .M F

DATA NASCIMENTO: ...../...../.....
ENDEREÇO ..... Nº ..... APTO: .....
BAIRRO: ..... CIDADE .....
CEP:..... TELEFONE: DDD (.....) .....

II - DADOS SOBRE A PESQUISA CIENTÍFICA

1. TÍTULO DO PROTOCOLO DE PESQUISA: ESTUDO COMPARATIVO DA POIQUILODERMIA PRÉ E PÓS TERAPIA FOTODINÂMICA : AVALIAÇÃO CLÍNICA E HISTOPATOLÓGICA.

PESQUISADOR: Profa Dra CONSUELO JUNQUEIRA RODRIGUES

CARGO/FUNÇÃO: Professora Associada INSCRIÇÃO CONSELHO REGIONAL Nº 31822-SP

UNIDADE DO HCFMUSP: Depto Cirurgia. Disc. Cirurgia Geral e Topografia Estrutural Humana

3. AVALIAÇÃO DO RISCO DA PESQUISA:

SEM RISCO RISCO MÍNIMO **X** RISCO MÉDIO

RISCO BAIXO RISCO MAIOR

(probabilidade de que o indivíduo sofra algum dano como consequência imediata ou tardia do estudo)

4.DURAÇÃO DA PESQUISA : 24 meses

Anexo 2

III - REGISTRO DAS EXPLICAÇÕES DO PESQUISADOR AO PACIENTE OU SEU REPRESENTANTE LEGAL SOBRE A PESQUISA, CONSIGNANDO:

1.justificativa e os objetivos da pesquisa; **2**. procedimentos que serão utilizados e propósitos, incluindo a identificação dos procedimentos que são experimentais; **3**. desconfortos e riscos esperados; **4**. benefícios que poderão ser obtidos; **5**. procedimentos alternativos que possam ser vantajosos para o indivíduo.
Você esta sendo convidada a participar de uma pesquisa clínica para a avaliação da eficácia da Terapia Fotodinâmica (Tratamento pela luz) na pele fotoenvelhecida. O objetivo principal deste estudo é avaliar a melhora da pele por estudo do colágeno/elastina, vasos e coloração da pele. O tratamento vai consistir de 03 aplicações de Luz no colo com intervalos mensais. Uma hora antes da aplicação da Luz será aplicado na pele o ácido aminolevulínico (aplicação indolor). Será obrigatório o uso de protetor solar fator 60 diariamente e evitar exposição ao sol. Serão realizadas duas pequenas biópsias de pele, uma antes e outra após o tratamento, da região do colo. Um existe um risco baixo de infecção secundária no local da biópsia. A biópsia pode deixar uma pequena cicatriz de 4 a 5 mm. Será realizada uma avaliação de através dos resultados das biópsias. É um tratamento novo, ainda não consagrado na literatura médica para este quadro e os resultados não são garantidos.

IV - ESCLARECIMENTOS DADOS PELO PESQUISADOR SOBRE GARANTIAS DO SUJEITO DA PESQUISA CONSIGNANDO:

1. acesso, a qualquer tempo, às informações sobre procedimentos, riscos e benefícios relacionados à pesquisa, inclusive para dirimir eventuais dúvidas.

2. liberdade de retirar seu consentimento a qualquer momento e de deixar de participar do estudo, sem que isto traga prejuízo à continuidade da assistência.

3. salvaguarda da confidencialidade, sigilo e privacidade.

4. disponibilidade de assistência no HCFMUSP, por eventuais danos à saúde, decorrentes da pesquisa.

5. viabilidade de indenização por eventuais danos à saúde decorrentes da pesquisa.

V. INFORMAÇÕES DE NOMES, ENDEREÇOS E TELEFONES DOS RESPONSÁVEIS PELO ACOMPANHAMENTO DA PESQUISA, PARA CONTATO EM CASO DE INTERCORRÊNCIAS CLÍNICAS E REAÇÕES ADVERSAS.

Dra. Luciana de Matos Lourenço. Rua Bento de Andrade 486. fone 011 38874615

Dra. Consuelo J Rodrigues: Av. Dr. Arnaldo,455. sala 1304. fone : 011 30624877

VI. OBSERVAÇÕES COMPLEMENTARES:

VII - CONSENTIMENTO PÓS-ESCLARECIDO

Declaro que, após convenientemente esclarecido pelo pesquisador e ter entendido o que me foi explicado, consinto em participar do presente Protocolo de Pesquisa.

São Paulo, de de

assinatura do sujeito da pesquisa ou responsável legal

assinatura do pesquisador
Dra Consuelo J Rodrigues CRM 31822

Pesquisador Executante
Dra Luciana de Matos Lourenço CRM 82887

Anexo 3. Questionário para o médico observador

Responder em escala de 0 a 10, onde 0 seria nenhuma melhora (0% de melhora) e 10 melhora total (100% de melhora), e também F- resultado fraco, B- resultado bom, e O- resultado ótimo.

Observador:

Nome do paciente:

REGIÃO DO TÓRAX ANTERIOR OU COLO

- Melhora das telangiectasias ou eritema difuso
- Melhora da pigmentação acastanhada
- Melhora da textura
- Melhora das rítides
- Melhora da flacidez

Assinatura e data

Anexo 4. Questionário para o paciente

Responder em escala de 0 a 10, onde 0 seria nenhuma melhora (0% de melhora) e 10 melhora total (100% de melhora), e também F- resultado fraco, B- resultado bom, e O- resultado ótimo.

Nome do paciente:

REGIÃO DO TÓRAX ANTERIOR OU COLO

- Melhora da coloração avermelhada
- Melhora da coloração marrom
- Melhora da textura da pele (maciez)
- Melhora das rugas
- Melhora da flacidez

Assinatura e data

Anexo 5. Questionário para o paciente

Efeitos colaterais (responder 0 a 10, onde 0 não houve o efeito descrito e 10 houve muito do efeito descrito).

Nome do paciente:

REGIÃO DO TÓRAX ANTERIOR OU COLO

- Dor
- Descamação/crostas
- Inchaço
- Cicatrizes
- Vermelhidão

Assinatura e data

9 REFERÊNCIAS

Ackroyd R, Kelty C, Brown N, Reed M. The history of photodetection and photodynamic therapy. Photochem Photobiol. 2001;74:656-9.

Alam M, Dover JS. Treatment of photoaging with topical aminolevulinic acid and light. *Skin Therapy Lett*. 2004;9:7-9.

Alster TS, Tanzi EL, Welsh EC. Photorejuvenation of facial skin with topical 20% 5-aminolevulinic acid and intense pulsed light treatment: a split-face comparison study. *J Drugs Dermatol*. 2005; 4:35-8.

Alster TS, Tanzi EL. Photodynamic therapy with topical aminolevulinic acid and pulsed dye laser irradiation for sebaceous hyperplasia. *J Drugs Dermatol*. 2003;2:501-4.

Anderson RR, Parrish RR. Selective photothermolysis: Precise microsurgery by selective absorption of pulsed radiation. *Science.* 1983;220:524-7.

Anderson RR. Laser-tissue interactions. In: Goldman MP, Fitzpatrick E.*Cutaneous laser surgery – the art of selective photothermolysis*. Boston:Mosby; 1994. p.1-18.

Angell-Petersen E, Sorense R, Warloe T, Soler AM, Moan J, Peg Q, Giercksky KE. Phorphyrin formation in actnic keratosis and basal cell carcinoma after topical application of methyl-5aminolevulinate. *J Invest Dermatol.* 2006;126:265-271.

Avram DK, Goldman MP. Effectiveness and safety of ALA-IPL in treating actinic keratoses and photodamage. *J Drugs Dermatol*. 2004;3(1 Suppl.):S36-9.

Azulay RD, Abulafia LA, Azulay DR. Uma nova classificação das fotodermatoses. *Med Cut I L A*. 1989;17:22-7.

Babilas P, Karrer S, Sidoroff A, Landthaler M, Szeimies R-M. Photodynamic therapy in dermatology – an update. *Photodermatol Photoimmunol Photomed*. 2005;21:142-9.

Bakos RM, Cestari T, Peukert C, Bakos I, Orlandini T, Berti C, et al. Terapêutica fotodinamica com ácido delta aminolevulinico em neoplasias queratinociticas superficiais. *An Bras Dermatol*. 2003;78:197-207.

Bertino MCM. *Estudo das fibras elásticas na poiquilodermia de Civatte* [dissertação]. São Paulo: Faculdade de Medicina, Universidade de São Paulo;1997.

Biasi TB. *An evaluation of the clinical and histopathological findings of the lesions of poikiloderma of Civatte before and after treatment with intense pulsed light* [dissertação de mestrado]. São Paulo: Faculdade de Medicina da Universidade de São Paulo; 2005.

Bitter PH. Noninvasive rejuvenation of photodamaged skin using serial, full-face intense pulsed light treatments. *Dermatol Surg.* 2000;26:835-43.

Bleehen SS. Disorders of skin colour. In: Champion RH, Burton JL, Burns DA, Breathnach SM; editors. *Rook/ Wilkinson/ Ebling: textbook of dermatology*. 6th ed. London: Blackwell Science; 1998. p.1753-815.

Brown SB. The role of light in the treatment of non-melanoma skin cancer using methyl aminolevulinate. *J Dermatolog Treat*. 2003;14(suppl.3):11-4. Review.

Burton JL, Lovell CR. Disorders of connective tissue. In: Champion RH, Burton JL, Burns Da, Breathnach SM; editors. *Rook/Wilkinson/Ebling: textbook of dermatology*. 6th ed. London: Blackwell Science; 1998. p.2003-72.

Buskard, N.A.; Wilson, B.C. Introduction to the symposium on photodynamic therapy [Editorial]. *Semin. Oncol*. 1994;21(Suppl. 15): 1-3.

Butterworth T, Johnson WC. Juxta-clavicular beaded lines. *Arch Dermatol*. 1974;110:891-3.

Calderone DC, Fenske NA. The clinical spectrum of actinic elastosis. *J Am Acad Dermatol.* 1995;32:1016-24.

Cairnduff F, Stringer MR, Hudson EJ, Ash DV, Brown SB. Superficial photodynamic therapy with topical 5-aminolaevulinic acid for superficial primary and secondary skin cancer. *Br J Cancer*. 1994;69:605-8.

Calzavara-Pinton PG, Szeimies RM, Ortel B, Zane C. Photodymanic therapy with systemic administration of photosensitizers in Dermatology. J *Photochem Photobiol B.* 1996;36:225-31.

Casas A, Perotti C, Fukuda H, Rogers L, Butler AR, Batlle A. ALA and ALA hexyl ester-induced porphyrin synthesis in chemically induced skin tumors: the role of different vehicles on improving photosensitization. *Br J Cancer*. 2001; 85:1794-800.

Charlesworth P, Truscott TG. The use of 5-aminolevulinic acid (ALA) in photodynamic therapy (PDT). *J Photochem Photobiol B*. 1993;18:99-100.

Civatte A. Poikilodermie réticulée pigmentaire du visage et du cou. *Ann Dermatol Syphilol*. 1923;4:605-20.

Clark C, Bryden A, Dawe R, Moseley R, Ferguson J, Ibbotson SH.Topical 5-aminolaevulinic acid photodynamic therapy for cutaneous lesions: outcome and comparison of light sources. *Photodermatol Photoimmunol Photomed.* 2003;19:134-41.

Daniell MD, Hill JS. A history of photodynamic therapy. *Aust N Z J Surg*. 1991;61:340-8.

De Rosa FS, Tedesco AC, Lopez RF, Pierre MB, Lange N, Marchetti JM, et al. In vitro skin permeation and retention of 5-aminolevulinic acid ester derivatives for photodynamic therapy. *J Control Release*. 2003;89:261-9.

de Sicca, RCP. *Estudo comparativo pré e pós luz intensa pulsada no tratamento do fotoenvelhecimento cutâneo: avaliação clínica, histopatológica e imunoistoquímica.* Dissertação de Mestrado apresentada a Faculdade de Medicina da Universidade de São Paulo, 2009.

Di Venosa G, Fukuda H, Perotti C, Batlle A, Casas A. A method for separating ALA from ALA derivatives using ionic exchange extraction. *J Photochem Photobiol B.* 2004;75:157-63.

Donnelly RF, McCarron PA, Woolfson AD. Drug delivery of aminolevulinic acid from topical formulations intended for photodynamic therapy. *Photochem Photobiol*. 2005;81:750-67.

Dougherty TJ, Kaufman JE, Goldfarb A, Weishaupt KR, Boyle D, Mittleamn A. Photoradiation therapy for the treatment of malignant tumors. *Cancer Res*. 1978;38:2628-35.

Dover JS, Bhatia AC, Stewart B, Arndt KA. Topical 5-aminolevulinic acid combined with intense pulsed light in the treatment of photoaging. *Arch Dermatol.* 2005;141:1247-52.

Dover JS, Margolis RJ, Polla LL, Watanabe S, Hruza GJ, Parrish JÁ, Anderson RR. Pigmented guinea pig skin irradiated with Q-switched ruby laser pulses. *Arch Dermatol*. 1989;125:43-9.

Duarte AA. *Poiquilodermia de Civatte: estudo histopatológico e possível associação com coronariopatias*. [tese]. São Paulo: Faculdade de Medicina, Universidade de São Paulo; 1996.

Dysart JS, Patterson MS. Characterization of photofrin photobleaching for singlet oxygen dose estimation during photodynamic theray of MML cells in vitro. *Phys Med Biol.* 2005;50:2597-616.

Eleouet S, Rousset N, Carre J, Bourre L, Vonarx V, Lajat Y, et al. In vitro fluorescence, toxicity and phototoxicity induced by delta aminolevulinic acid (ALA) or ALA-esters. *Photochem Photobiol*. 2000;71:447-54.

Epstein E. Evidence-based evaluation of photodynamic therapy of actinic keratoses. *J Am Acad Dermatol*. 2003;48:304; author reply 304-6.

Even-Paz Z, Sagher F. Cutis punctata linearis colli: stippled skin. *Dermato logica.* 1963;126:1-12.

Feng YJ, ZhaoJY.Skin Rejuvenation in Asian Skin. *Journal of Drugs in Dermatology* 2008;7:273-279.

Ferolla, ACJ *Estudo da pele humana fotoenvelhecida após tratamento com terapia fotodinâmica associada ao ácido 5-delta-aminolevulínico tópico: avaliação imunoistoquímica, do colágeno e do tecido elástico.* Dissertação de Doutorado apresentada a Faculdade de Medicina da Universidade de São Paulo, 2007.

Ferrario A, von Tiehl KF, Rucker N, Schwarz MA, Gill PS, Gomer CJ. Antiangiogenic treatment enhances photodynamic therapy responsiveness in a mouse mammary carcinoma. *Cancer Res.* 2000;60:4066-9.

Fitzpatrick TB. Fitzpatrick´s reactivity of human skin to solar radiation based on skin phototypes I to V: table 138-5. In: Freedberg IM, Eisen AZ, Wolff K,

Austen KF, Golsmith LA, Katz SI, Fitzpatrick TB. *Dermatology in general medicine.* 15th ed. New York: Mc Graw-Hill; 1999. p.1606.

Fitzpatrick TB. The validity and practicality of sun-reactive skin types I throught VI. *Arch Dermatol*. 1988;124:869-71.

Foley P. Clinical efficacy of methyl aminolaevulinate photodynamic therapy in basal cell carcinoma and solar keratosis. *Australas J Dermatol*. 2005;46(Suppl.):S8-S10; discussion S23-5. Review.

Fournier N, Dahan S, Barneon G, Diridollou S, Lagarde JM, Gall Y, Mordon S. Nonablative remodeling: clinical, histologic, ultra sound imaging, and profilometric evaluation of a 1540 nm Er:glass laser. *Dermatol Surg.* 2001;27:799-806.

Freeman M,Vinciullo C, Francis D, Spelman L, Nguyen R, Fergoin P, Thai K-E, Murrell D, Weightman W, Anderson C, Reid C, Watson A, Foley P. A comparison of photodynamic therapy using topical methyl aminolevulinate (Metvix) with single cycle cryotherapy in pacientes with actinic keratosis: a prospective, randomized study. *Journal of Dermatological treatment.*2003;14:99-106.

Fritsch C, Lang K, Neuse W, Ruzicka T. Lehmann P. Photodynamic diagnosis and therapy in dermatology. *Skin Pharmacol Appl Skin Physiol*. 1998;11:358-73.

Fritsch C, Verwohlt B, Bolsen K, Ruzicka T, Goerz G. Influence of topical photodynamic therapy with 5-aminolevulinc acid on porphyrin metabolism. *Arch Dermatol Res.* 1996;288:517-21.

Fukuda H, Casas A, Batlle A. Aminolevulinic acid: from its unique biological function to its star role in photodynamic therapy. Int J Biochem Cell Biol. 2005;37:272-6.

Fullmer HM, Sheetz JH, Narkates AJ. Oxytalan connective tissue fibers: a review. *J Oral Pathol.* 1974;3:291-316.

Geronemus RG, Alexiades-Armenakas MR. Laser-mediated photodynamic therapy of actinic keratoses. *Arch Dermatol*. 2003;139:1313-20.

Geronemus RG, Kauvar ANB, Quintana A. Successful treatment of poikiloderma of Civatte utilizing the pulsed dye laser. *Lasers Surg Med*. 1999; (Suppl 11):62.

Geronemus RG. Poikiloderma of Civatte. *Arch Dermatol*. 1990;126:547-8.

Gerscher S, Connelly JP, Griffiths J, Brown SB, MacRobert AJ, Wong G, et al. Comparison of the pharmacokinetics and phototoxicity of protoporphyrin IX metabolized from 5-aminolevulinic acid and two derivatives in human skin in vivo. *Photochem Photobiol*. 2000; 72:569-74.

Gibson SL, Cupriks DJ, Havens JJ, Nguyen ML, Hilf R. A regulatory role for porphobilinogen deaminase (PBGD) in delta-aminolaevulinic acid (delta-ALA)-induced photosensitization? *Br J Cancer*. 1998:77:235-43.

Gilchrest BA,Touma DJ. Topical photodynamic therapy: a new tool in cosmetic dermatology. *Semin Cutan Med Surg*. 2003;22:124-30.

Gilson D, Ash D, Driver I, Feather JW, Brown S. Therapeutic ratio of photodynamic therapy in the treatment of superficial tumors of skin and subcutaneous tissues in man. *Br J Cancer*.1988; 58:665-7.

Glassberg E, Lewandowski L, Halcin C, Lask G, Uitto J. Hyperthermia potentiates the effects of aluminum phthalocyanine tetrasulfonate mediated photodynamic toxicity in human malignant and normal cell lines. *Lasers Surg Med.* 1991;11:432-9.

Glogau RG. Chemical peeling and aging skin. J Geriatric Dermatol.1994;2:30-5.

Gold MH. Intense pulsed light therapy for photorejuvenation enhanced with 20% aminolevulinic acid photodynamic therapy. J Lasers Med Surg. 2003;15(Suppl):47.

Gold MH, Bradshaw VL, Boring MM, Bridges TM, Biron JA, Carter LN. The use of a novel intense pulsed light and heat source and ALA-PDT in the treatment of moderate to severe inflammatory acne vulgaris. *J Drugs Dermatol*. 2004; 3(6 suppl.):S15-9 (a).

Gold MH, Bradshaw VL, Boring MM, Bridges TM, Biron JA. A split-face comparison of photodynamic therapy with 5-aminolevulinic acid and intense pulsed light versus intense pulsed light alone for photodamage. *Dermatol Surg*. 2006;32(6):795-801.

Gold MH, Goldman MP. 5-aminolevulinic acid photodynamic therapy: where we have been and where we are going. *Dermatol Surg*. 2004;30:1077-84 (b).

Goldberg LH, Altman A. Benign skin changes associated with chronic sunlight exposure. *Cutis.* 1984;34:33-40.

Goldberg DJ, Cutler KB. Nonablative treatment of rhytids with intense pulsed light. *Lasers Surg Med*. 2000;26:196-200.

Goldberg DJ, editor. P*rocedures in cosmetic dermatology series: lasers and lights.* Volume 2. New York: Elsevier Saunders; 2005. p.39- 40.

Goldberg DJ, Silapunt S. Histologic evaluation of a Q-switched Nd:YAG laser in the nonablative treatment of wrinkles. *Dermatol Surg.* 2001;27:744-6.

Goldman L, Bauman WE. Laser test treatments for postsolar poikiloderma. *Arch Dermatol.* 1984;120:578-9.

Goldman MP, Boyce S. A single-center study of aminolevulinic acid and 417nm photodynamic therapy in the treatment of moderate to severe acne vulgaris. *J Drugs Dermatol.* 2003;2:393-6.

Goldman MP, Weiss RA. Treatment of poikiloderma of Civatte on the neck with an intense pulsed light source. *Plast Reconstr Surg*. 2001;107:1376-81.

Goldman MP, Atkin D, Kincad S. PDT/ALA in the treatment of actinic damage: real world experience. *J Lasers Med Surg.* 2002;14(Suppl):24.

Goldman MP. (ed). Terapia Fotodinâmica. Tradução Patrícia Mesquita Couto de Azevedo. Rio de Janeiro: Elsevier, 2006. pp.105-118 (Série Procedimentos em Dermatologia Cosmética).

Graham Little EG. Poikilodermie Civatte. *Br J Dermatol Syphil*. 1928;40:231-41.

Graham R. What is poikiloderma of Civatte? *Practitioner*.1989;233:1210.

Hall JA, Keller PJ, Keller GS. Dose response of combination photorejuvenation using intense pulsed light-activated photodynamic therapy and radiofrequency energy. *Arch Facial Plast Surg*. 2004;6:374-8.

Harth Y, Hirshowitz B, Kaplan B. Modified topical photodynamic therapy of superficial skin tumors, utilizing aminolevulinic acid, penetration enhancers, red light, and hyperthermia. *Dermatol Surg*. 1998;24:723-6.

Horn M. Topical methyl aminolevulinate photodynamic therapy for the treatment of foliculitis. *Photodermatol Photoimmunol Photomed*. 2007;23:145-147.

Hurlimann AF, Panavizzon RG, Burg A. Topical photodynamic treatment of skin tumours and dermatoses. *Dermatology*. 1994;3:327.

Itkin A, Gilchrest BA. Delta-Aminolevulinic acid and blue light photodynamic therapy for treatment of multiple basal cell carcinomas in two patients with nevoid basal cell carcinoma syndrome. *Dermatol Surg*. 2004; 30:1054-61. Review.

Itoh Y, Ninomiya Y, Henta T, Tajima S, Ishibashi A. Topical delta-aminolevulinic acid-based photodynamic therapy for Japanese actinic keratoses. J Dermatol. 2000; 27:513-8.

Jacobi E. Poikilodermia atrophicans vascularis. *Ikonogr Dermatol*. 1908;3:95-8.

Jacoby WD. Juxta-clavicular beaded lines [letter]. *Arch Dermatol*. 1976;112:1034-5.

Jeffes EW. Levulan: the first approved topical photosensitizer for the treatment of actinic keratosis. *J Dermatolog Treat*. 2002;13(suppl.1):S19-S23.

Juzeniene A, Juzenas P, Iani V, Moan J. Topical application of 5 aminolevulinic acid and its methylester, hexylester and octylester derivatives: considerations for dosimetry in mouse skin model. *Photochem Photobiol*. 2002;76:329-34.

Kalka K, Merk H, Mukhtar H. Photodinamic therapy in dermatology. *J Am Acad Dermatol.* 2000;42:389-413.

Karrer S, Bäumler W, Abels C, Hohenleutner U, Landthaler M, Szeimies R-M. Long-pulse dye laser for photodynamic therapy: investigations in vitro and in vivo. *Lasers Surg Med*. 1999;25:51-9.

Karrer S, Bosserhoff AK, Weiderer P, Landthaler M, Szeimies R-M. Influence of 5-aminolevulinic acid and red light on collagen metabolism of human dermal fibroblasts. *J Invest Dermatol*. 2003;120:325-31.

Karrer S, Szeimies RM, Hohenleutner U, Landthaler M. Role of lasers and photodynamic therapy in the treatment of cutaneous malignancy. *Am J Clin Dermatol.* 2001;2:229-37.

Katoulis AC, Stravrianeas NG, Georgala S, Katsarou-Katsari A, Koumantaki Mathioudaki E, Antoniou C, Stradigos JD. Familial cases of poikiloderma of Civatte: Genetics implications in its patogenesis? *Clin Exp Dermatol*. 1999;24:385-7.

Katoulis AC, Stravrianeas NG, Georgala S, Katsarou-Katsari A, Koumantaki Mathioudaki E, Antoniou C, Stradigos JD, Rigopoulus D, Katsambas AD, Avgerinou G. Evaluation of the role of contact sensitization and photosensitivity in tha patogenesis of poikiloderma of Civatte. *Br J Dermatol*. 2002;147:493-7.

Katoulis AC, Stavrianeas NG, Vamvasakis E, Koumantaki-Mathioudaki E, Katoulis A, Katsambas AD. Poikiloderma of Civatte: an electron microscopy study. *J Eur Acad Dermatol Venereol*. 2001;15(Suppl 2): 235.

Kelty CJ, Brown NJ, Reed NW, Ackroyd R. The use of 5 aminolaevulinic acid as a photosensitiser in photodynamic therapy and photodiagnosis. *Photochem Photobiol Sci*. 2002;1:158-68.

Kennedy JC, Pottier RH, Pross DC. Photodynamic therapy with endogenous proroporphyrin IX: basic principles and present clinical experience. *J Photochem Photobiol B.* 1990;6:143-8.

Kennedy JC, Pottier RH. Endogenous photoporphyrin IX, a clinically useful photosensitizer for photodynamic therapy. *J Photochem Photobiol B.* 1992;14:275-92.

Kloek J, Akkermans W, Beijersbergen van Henegouwen GMJ. Derivatives of 5-aminolevulinc acid for photodynamic therapy: enzymatic conversion into photoprophyrin. *Photochem Photobiol*. 1998;67:150-4.

Kloek J, Beijersbergen van Henegouwen GMJ. Prodrugs of 5 aminolevulinic acid for photodynamic therapy. *Photochem Photobiol*.1996;64:994-1000.

Kormeili T, Yamauchi PS, Lowe NJ. Topical photodynamic therapy in clinical dermatology. *Br J Dermatol.* 2004;150:1061-9.

Lang K, Schulte K-W, Ruzicka T, Fritsch C. Aminolevulinic acid (Levulan) in photodynamic therapy of actinic keratoses. *Skin Therapy Lett*. 2001;6:1-2.

Lautenschlager S, Itin PH. Reticulate, pathy and mottled pigmentation of the neck. Acquired forms. *Dermatology.* 1998;197:291-6.

Leder M. Erythrosis interfollicularis colli. *Dermatologica.* 1944;89:132-8.

Lipson RL, Baldes EJ, Olsen AM. The use of a derivative of hematoporphyrin in tumor detection. *J Nat Cancer Inst*. 1961;26:1-11.

Lopez RF, Lange N, Guy R, Brentley MV. Photodynamic therapy of skin câncer: controlled drug delivery of 5-ALA and its esters. *Adv Drug Deliv Rev*. 2004;56:77-94. Review.

Lui H, Anderson RR. Photodynamic therapy in dermatology. Shedding a different light on skin disease. Arch Dermatol. 1992;128:1631-6.

Lui H, Bissonnette R. Photodynamic therapy. In: Goldman MP editor. Cutaneous and cosmetic laser surgery. 2nd. ed. Saint Louis:Mosby; 1999. p.437-58.

Martin A, Tope WD, Grevelink JM, Starr JC, Fewkes JL, Flotte TJ, et al. Lack of selectivity of protoporphyrin IX fluorescence of basal cell carcinoma after topical application of 5-aminolevulinic acid: implications for photodynamic treatment. *Arch Dermatol Res*.1995;287:665-74.

Masson P. Carcinoidsand nerve hyperplasia of the apendicular mucosa. *Am J Pathol.* 1928;4:181.

Menaker GM, Wrone DA, Willians RM, Moy RL. Treatment of facial rhytids with a nonablative laser: a clinical and histologic study. Dermatol Surg. 1999;25:440-4.

McCarron PA, Donnelly RF, Andrews GP, Woolfson AD. Stability of 5 aminolevulinic acid in novel non-aqueous gel and patch-type systems intended for topical application. *J Pharm Sci*. 2005; 94:1756-71.

Moan J, Peng Q. An outline of the hundred-year history of PDT. *Anticancer Res.* 2003;23:3591-600.

Monfrecola G, Procaccini EM, D'Onofrio D, Roberti G, Liuzzi R, Staibano S, et al. Hyperpigmentation induced by topical 5 aminolaevulinic acid plus visible light. *J Photochem Photobiol B*. 2002;68:147-55.

Nakayama H, Harada R, Toda M. Pigmented cosmetic dermatitis. *Int J Dermatol*. 1976;15:673-5.

Negishi K, Wakamatsu S, Kushikata N, Tezuka Y, Kotani Y, Shiba K. Full-face photorejuvenation of photodamaged skin by intense pulsed light with integrated contact cooling: initial experiences in asian patients. *Lasers Surg Med*. 2002;30:298-305.

Nelson JS, Miccullough JL, Berns MW. Principles and applications of photodynamic therapy in dermatology. In: Ardnt KA, Dover JS, Olbright SM. ed. Lasers in cutaneous and aesthetic surgery. Philadelphia: Lippincott-Raven, 1997. p.349-82.

Nestor M. The use of Photodynamic Therapy for Treatment of acne Vulgaris. *Dermatol clin*. 2007;25:47-57.

Nestor MS, Gold MH, Kauvar ANB, Taub AF, Geronemus RG, Ritvo EC, et al. The use of photodynamic therapy in dermatology: results of a concensus conference. *J Drugs Dermatol*. 2006;5:140-54.

Niedre MJ, Yu CS, Patterson MS, Wilson BC. Singlet oxygen luminescence as an in vivo photodynamic therapy dose metric: validation in normal mouse skin with topical aminolevulinc acid. *Br J Cancer*. 2005;92:298-304.

Nootheti PK, Goldman MP. Aminolevulinic acid-photodynamic therapy for photorejuvenation. *Dermatol Clin*. 2007;25:35-45.

Nowis D, Makowski M, Stoklosa T, Legat M, Issat T, Golab J. Direct tumor damage mechanisms of photodynamic therapy. *Acta Biochim Pol*. 2005;52:339-52.

Orenstein A, Kostenich G, Roitman L, Tsur H, Katanick D, Kopolovick J, et al. Photodynamic therapy of malignant lesions of the skin mediated by topical application of 5-aminolevulinic acid in combination with DMSO and EDTA. *Lasers Life Sci.*1996; 7:49-57.

Ortel B, Calzavara-Pinton PG, Szeimies R-M, Hasan T. Perspectives in cutaneous photodynamic sensitization. *J Photochem Photobiol B*.1996;36:209-11.

Pariser DM, Lowe NJ, Stewart DM, Jarratt MT, Lucky AW, Pariser RJ, et al. Photodynamic therapy with topical methyl aminolevulinate for actinic keratosis: results of a prospective randomized multicenter trial. *J Am Acad Dermatol.* 2003;48:227-32.

Peng Q, arloe T, Berg K, Moan J, Kongshaug M, Giercksky Ke, et al. 5-aminolevulinic acid-based photodynamic therapy: clinical research and future challenges. *Cancer*. 1997;79:2282-308.

Pierine LE, Bosq P.Maladie de Civatte. *Ann Dermatol Syph*. 1938:9:381-420

Pierre MBR, Tedesco AC, Marchetti JM, Bentley MVLB. Stratum corneum lipids liposomes for the topical delivery of 5-aminolevulinic acid in photodynamic therapy of skin cancer: preparation and *in vitro* permeation study. *BMC Dermatol*. 2001;1:1471-6.

Prieto VG, Sadick NS, Loreta J, Shea CR. Effects of intense pulsed light on sun- damaged human skin, routine, and ultrastructural analysis. *Lasers Surg Med*. 2003;32:78-87.

Radakovic-Fijan S, Blecha-Thalhammer U, Schleyer V, Szeimies RM, Zwingers T, Hönigsmann H, et al. Topical aminolaevulinic acid-based photodynamic therapy as a treatment option for psoriasis? Results of a randomized, observer-blinded study. *Br J Dermatol*. 2005;152:279-83.

Radakovic-Fijan S, Rappersberger K, Tanew A, Honigsmann H, Ortel B. Ultrastructural changes in PAM cells after photodynamic treatment with delta-aminolevulinic acid-induced porphyrins or photosan. *J Invest Dermatol*. 1999;112:264-70.

Raulin C, Greeve B, Grema H. IPL technology: a review. *Lasers Surg Med.* 2003;32:78-87.

Raulin C, Schoroeter C Maushagen-Schnaas E. Einsatzgebiete einer hochenergetischen Blitzlamoe (PhotoDerm VL). *Hautarzt.* 1997a;48:886-93.

Raulin C, Weiss RA, Schonermark MP. Treatment of essential telangictasias with an intense pulsed light source (PhtoDerm VL). *Dermatol Surg*. 1997b;23:941-6

Riehl G. Melanodermatitiden. *Wien Klin Wochenschr*. 1917;30:780-7.

Roberts DJH, Cairnduff F. Photodynamic therapy of primary skin cancer: a review. *Br J Plast Surg*. 1995 48:360-70._

Ruiz-Rodriguez R, Alvarez JG, Jaén P, Acevedo A, Córdoba S. Photodynamic therapy with 5-aminolevulinic acid for recalcitrant familial benign pemphigus (Hailey-Hailey disease). *J Am Acad Dermatol*. 2002;47:740-2.

Sadick NS. Update on non-ablative light therapy for rejuvenation: a review. *Lasers Surg Med*. 2003;32:120-8.

Sahoo B, Kumar B. Rôle of methylchloroisothiazolinone/ methylisothiazolinone (Kathon CG) in poikiloderma of Civatte. *Contact Dermatitis.* 2001;44:249.

Schroeter CA, Neumann HA. An intense light source. The PhotoDerm VL-flashlamp as a new treatment possibility for vascular skin lesions. *Dermatol Surg.* 1998;24:743-8.

Seshadri M, Spernyak JA, Mazurchuk R, Camacho SH, Oseroff AR, Cheney RT, et al. Tumor vascular response to photodynamic therapy and the antivascular agent 5,6-dimethylxanthenone-4-acetic acid: implications for combination therapy. *Clin Cancer Res*. 2005;11:4241-50.

Sharfaei S, Juzenas P, Moan J, Bissonnette R. Weekly topical application of methyl aminolevulinate followed by loght exposure delays the appearance of UV-induced skin tumours in mice. *Arch Dermatol Res*. 2002;294:237-42.

Siddiqui MA, Perry CM, Scott LJ. Topical methyl aminolevulinate. *Am J Clin Dermatol.* 2004;5:127-37.

Skivka LM, Gorobets OB, Kutsenok VV, Lozinsky MO, Borisevich AN, Fedorchuk AG, et al. 5-aminolevulinic acid mediated photodynamic therapy of lewis lung carcinoma: a role of tumor infiltration with different cells of immune system. *Exp Oncol.* 2004;26:312-5.

Soler AM, Warloe T, Berner A, Giercksky KE. A follow-up study of recurrence and cosmesis in completely responding superficial and nodular basal cell carcinomas treated with methyl 5-aminolaevulinate based photodynamic therapy alone and with prior curettage. *Br J Dematol*. 2001;145:467-71.

Spikes JD. The origin and meaning of the term “photodynamic” (as used in “photodynamic therapy”, for example). *J Photochem Photobiol B*. 1991;9:369-74.

Stender I-M, Lock-Andersen J, Wulf HC. Recalcitrant hand and foot warts successfully treated with photodynamic therapy with topical 5-aminolaevulinic acid: a pilot study. *Clin Exp Dermatol.* 1999;24:154-9.

Strasswimmer J, Grande DJ. Do pulsed lasers produce an effective photodynamic therapy response? *Lasers Surg Med.* 2006;38:22-5.

Svanberg K, Andersson T, Killander D, Wang I, Stenram U, Anderson Engels S, et al. Photodynamic therapy of non-melanoma malignant tumours of the skin using topical delta-amino levulinic acid sensitization and laser irradiation. *Br J Dermatol.* 1994;130:743-51.

Szeimies R-M, Calzavara-Pinton PG, Karrer S, Ortel B, Landthaler M. Topical photodynamic therapy in dermatology. *J Photochem Photobiol B.* 1996;36:213-9 (a).

Szeimies R-M, Karrer S, Sauerwald A, Landthaler M. Photodynamic therapy with topical application of 5-aminolevulinic acid in the treatment of actinic keratoses: an initial clinical study. *Dermatology*. 1996;192:246-51 (b).

Szeimies R-M, Landthaler M. Photodynamic therapy and fluorescence diagnosis of skin cancers. *Rec Res Cancer Res*. 2002;160:240-5.

Szeimies R-M, Morton CA, Sidoroff A, Braathen LR. Photodynamic therapy for non-melanoma skin cancer. *Acta Derm Venereal*. 2005;85:483-90.

Szeimies R-M, Sassy T, Landthaler M. Penetration potency of aminolevulinc acid for photodynamic therapy of basal cell topical applied carcinoma. *Photochem Photobiol.* 1994;59:73-6.

Taub AF. Photodynamic Therapy: Other uses. *Dermatol Clin.* 2007;25:101-109.

Tope WD, Ross EV, Kollias N, Martin A, Gillies R, Anderson RR. Photoporphyrin IX fluorescence induced in basal cell carcinoma by oral - aminolevulinic acid. *Photochem Photobiol*. 1998;67:249-55.

Torezan LAR *Avaliação da eficácia da Terapia Fotodinâmica com ácido 5-delta aminulevulinico (ALA) tópico no carcinoma basocelular*. Dissertação de Mestrado apresentada a Faculdade de Medicina da Universidade de São Paulo, 2000.

Tosca AD, Balas CJ, Stefanidou MP, Katsantonis JC, Georgiou SK, Tzardi MN. Photodynamic treatment of skin malignancies with aminolevulinic acid. Emphasis on anatomical observations and in vivo erythema visual assessment. *Dermatol Surg.* 1996;22:929-34.

Touma DJ, Gilchrest BA. Topical photodynamic therapy: a new tool in cosmetic dermatology. *Semin Cutan Med Surg*. 2003;22:124-30.

Tromberg BJ, Orenstein A, Kimel S, Bakker SJ, Hyatt J, Nelson JS, et al. In vito tumor oxygen tension measurements for the evaluation of the efficiency of photodynamic therapy. *Photochem Photobiol*. 1990;52:375-85.

Tsai JC, Wu CL, Chein HF, et al. Reorganization of cytoskeleton induced by 5-aminolevulinic acid-mediated photodynamic therapy and its correlation with mitochondrial dysfinction. *Lasers Surg Med*. 2005;36:398-408.

Tunstall RG, Barnett AA, Schofield J, Griffitchs J, Vernon DI, Brown SB, et al. Prophyrin accumulation induced by 5-aminolaevulinic acid esters in tumour cells growing in vitro and in vivo. *Br J Câncer*. 2002;87:246-50.

Uebelhoer NS, Dover JS. Photodynamic therapy for cosmetic applications. *Dermatol Ther*. 2005;18:242-52.

Van den Akker JTHM, Boot K, Vernon DI, Brown SB, Groenendijk L, van Rhoon GC, et al. Effect of elevating the skin temperature during topical ALA application on in vitro ALA penetration through mouse skin and in vivo PpIX production in human skin. *Photochem Photobiol Sci*. 2004;3:263-7.

Van den Akker JTHM, Iani V, Star WM, Sterenborg HJCM, Moan J.Topical application of 5-aminolevulinic acid hexyl ester and 5 aminolevulinic acid to normal nude mouse skin: differences in protoporphyrin IX fluorescence kinetics and the role of the stratum corneum. *Photochem Photobiol*. 2000;72:681-9.

Van den Boogert J, van Hillegersberg R, de Rooij FWM, de Bruin RWF, Edixhoven-Bosdijk A, Houtsmuller AB, et al. 5-aminolevulinic acid-induced protoporphyrin IX accumulation in tissues: pharmacokinetics after oral or intravenous administration. *J Photochem Photobiol B*. 1998;44:29-38.

Van der Veen N, van Leengoed HLLM, Star WM. In vivo fluorescence kinetics and photodynamic therapy using 5-aminolaevulinic acid induced porphyrin: increased damage after múltiple irradiations*. Br J Cancer*. 1994;70:867-72.

Varma S, Wilson H, Kurwa HA, Gambles B, Charman C, Pearse AD, et al. Bowen's disease, solar keratoses and superficial basal cell carcinomas treated by photodynamic therapy using a large-field incoherent light source. *Br J Dermatol.* 2001;144:567-74.

Verwanger T, Schnitzhofer G, Krammer B. Expression kinetics of the (proto) oncogenes *c-myc* and *bcl-2* following photodynamjic treatment of normal and transformed human fibroblasts with 5-aminolevulinic acid-stimulated endogenous protoporphyrin IX. *J Photochm Photobiol B*: Biol. 1998;45:131-5.

Webber J, Kessel D, Fromm D. Side effects and photosensitization of human tissues after aminolevulinic acid. *J Surg Res*. 1997;68:31-7.

Weiss RA, Dover JS. Laser surgery of leg veins. *Dermatol Clin*. 2002;20:19-36.

Weiss RA, Goldman MP, Weiss MA. Treatment of poiquiloderma of Civatte with intense pulsed light source. *Dermatol Surg*. 2000;26:823-8.

Weiss RA, Weiss MA, Beasley KL. Rejuvenation of photoaged skin: 5 years results with intense light of the face, neck and chest. *Dermatol Surg*. 2002;28:1115-9.

Wennberg A-M. Pain, pain relief and other practical issues in photodynamic therapy*. Astralas J Dermatol*. 2005;46:S3-4.

Wild PJ, Krieg RC, Seidi J, Stoehr R, Reher K, Hofman C, et al. RNA expression profiling of normal and tumor cells following photodynamic therapy with 5-aminolevulinic acid-induced proroporphyrin IX in vitro. *Mol Cancer Ter*. 2005;4:516-28.

Wolf P, Rieger E, Kerl H. Topical photodynamic therapy with endogenous porphyrins after application of 5-aminolevulinic acid. *J Am Acad Dermatol*. 1993;28:17-21.

Wong TW, Tracy E, Oseroff AR, Baumann H. Photodynamic therapy mediates immediate loss of cellular responsiveness to cytokines and growth factors. Cancer Res. 2003;63:3812-8.

Ynase S, Nomura J, Matsumura Y, Nagai K, Kinoshita M, Nakanishi H, et al. Enhancement of the effect of 5-aminolevulinic acid-based photodynamic therapy by simultaneous hyperthermia. *Int J Oncol*. 2005;27:193-201.

Zakhry K, Ellis DA. Aplications of aminolevulinic acid-based photodynamic therapy in cosmetic facialplastic practices. *Facial Plast Surg* 2005;21:110-116.

Zane C,Capezzera R, Sala R, Venturine M, Calzavara-Pinton,P. Analysis of PDT using MAL. *Lasers in Surgery and Medicine.* 2007;39:203-209.