

GUSTAVO RIQUE MORAIS

**Segmentos coronarianos sem obstrução angiográfica em
indivíduos com doença aterosclerótica coronária:
caracterização através do ultrassom intravascular
com histologia virtual**

Tese apresentada à Faculdade de Medicina da
Universidade de São Paulo para obtenção do
título de Doutor em Ciências

Programa de Cardiologia

Orientador: Prof. Dr. Pedro Alves Lemos Neto

(Versão corrigida. Resolução CoPGr 6018/11, de 1 de novembro de 2011.
A versão original está disponível na Biblioteca da FMUSP)

São Paulo
2015

Dados Internacionais de Catalogação na Publicação (CIP)

Preparada pela Biblioteca da
Faculdade de Medicina da Universidade de São Paulo

©reprodução autorizada pelo autor

Morais, Gustavo Rique

Segmentos coronarianos sem obstrução angiográfica em indivíduos com
doença aterosclerótica coronária : caracterização através do ultrassom
intravascular com histologia virtual / Gustavo Rique Moraes. -- São Paulo, 2015.

Tese(doutorado)--Faculdade de Medicina da Universidade de São Paulo.

Programa de Cardiologia.

Orientador: Pedro Alves Lemos Neto.

Descritores: 1.Angiografia 2.Aterosclerose 3.Doença da artéria coronariana
4.Placa aterosclerótica 5.Ultrassonografia de intervenção 6.Vasos coronários

USP/FM/DBD-233/15

DEDICATÓRIA

Aos meus pais **José Moraes e Maria Cristina**

Pelos valores ensinados e por todo o esforço e dedicação que me possibilitaram chegar aqui. Minha dívida, gratidão e admiração são eternas.

À minha querida esposa **Priscilla,**

Por todo o amor, compreensão e companheirismo. Sua paciência e incentivo constantes foram fundamentais para mim. Obrigado pela pessoa maravilhosa que você é.

Aos meus filhos **Davi e Artur,**

Por me encherem de alegria todos os dias e fazerem com que eu queira ser uma pessoa cada vez melhor. Amo vocês.

Ao meu irmão **Gabriel,**

Pela sua amizade incondicional, apoio e paciência durante toda a vida.

AGRADECIMENTOS

Ao meu orientador Prof. Dr. Pedro Lemos, pela oportunidade, incentivo e apoio constantes. Pelas discussões científicas intensas e troca de idéias durante desenvolvimento de toda a tese. Pela ajuda inestimável. Muito obrigado por tudo.

Ao Dr. Breno Falcão, pela ajuda importantíssima durante toda a tese. Pela disponibilidade, troca de idéias e conselhos tanto no âmbito profissional como pessoal. Pela sua inteligência e paciência extraordinárias.

Ao Dr. João Luiz Falcão, pelo grande trabalho realizado que possibilitou toda a existência dessa tese.

Ao Dr. Rafael Cavalcante, pelo companheirismo, incentivo e ajuda nas análises ultrassonográficas dessa tese.

Ao Prof. Dr. Expedito Ribeiro, por todos os ensinamentos durante a residência médica e pela oportunidade profissional com Hemodinâmica.

À Patrícia Pereira, por toda a ajuda, paciência e incentivo. Sempre disponível e alegre em colaborar.

Esta tese está de acordo com as seguintes normas, em vigor no momento desta publicação:

Referências: adaptado de *International Committee of Medical Journals Editors* (Vancouver).

Universidade de São Paulo. Faculdade de Medicina. Serviço de Biblioteca e Documentação. *Guia de apresentação de dissertações, teses e monografias*. Elaborado por Anneliese Carneiro da Cunha, Maria Julia de A. L. Freddi, Maria F. Crestana, Marinalva de Souza Aragão, Suely Campos Cardoso, Valéria Vilhena. 3ª ed. São Paulo: Serviço de Biblioteca e Documentação; 2011.

Abreviatura dos títulos e periódicos de acordo com *List of Journals Indexed in Index Medicus*.

SUMÁRIO

Lista de abreviaturas, símbolos e siglas	
Lista de Figuras	
Lista de tabelas	
Resumo	
Summary	
1 INTRODUÇÃO	1
1.1 Relevância do problema – importância de segmentos coronários angiograficamente normais.....	2
1.2 Ultrassom intravascular (USIV)	5
1.3 Histologia virtual	6
2 OBJETIVO	8
3 MÉTODOS	10
3.1 Formato do estudo e considerações éticas	11
3.2 População do estudo	13
3.2.1 Critérios de inclusão	13
3.2.2 Critérios de exclusão.....	14
3.3 Procedimento índice	14
3.3.1 Preparo dos pacientes.....	14
3.3.2 Cuidados durante o procedimento	15
3.3.3 Aquisição das imagens.....	16
3.4 Angiografia coronária – seleção de segmentos sem obstrução à angiografia	19
3.5 Análise das imagens do ultrassom intravascular e histologia virtual	22
3.6 Identificação e classificação de placas através do ultrassom intravascular.....	25
3.7 Pareamento espacial entre angiografia e ultrassom intravascular	27
3.8 Considerações estatísticas.....	27
4 RESULTADOS	29
4.1 População do estudo	30
4.2 Análise através da angiografia coronária.....	32
4.3 Ultrassom intravascular em escala de cinza	33
4.4 Composição da placa através da histologia virtual.....	34
4.5 Identificação de placas em segmentos angiograficamente silenciosos através do ultrassom intravascular.....	35
5 DISCUSSÃO	40
6 CONCLUSÃO	49
7 REFERÊNCIAS.....	51
8 APÊNDICE.....	60
Atividade acadêmica relacionada ao desenvolvimento da tese	

LISTAS

SÍMBOLOS

%	porcentagem
<	menor que
=	igual
>	maior que
±	mais ou menos
kg	quilograma
g	grama
mg	miligrama
F	<i>french</i>
cm	centímetro
mm	milímetro
µm	micrometro
l	litro
ml	mililitro
dl	decilitro
h	hora
min	minuto
s	segundo
UI	unidade internacional

FIGURAS

Figura 1 -	Diagrama ilustrativo do desenho desse estudo	12
Figura 2 -	Dispositivos utilizados para aquisição das imagens de VH-IVUS	17
Figura 3 -	Ilustração das características da aquisição de imagens de VH-IVUS	18
Figura 4 -	Classificação angiográfica. Exemplos de vasos classificados pela sua aparência angiográfica. Da esquerda para direita: angiograficamente normais, com irregularidades parietais, pelo menos uma lesão discreta, pelo menos uma lesão moderada/importante	20
Figura 5 -	Representação esquemática dos segmentos incluídos na análise ultrassonográfica dos vasos com lesão acima de 30% (grupos 3 e 4 acima). A localização exata das lesões acima de 30% foi identificada na angiografia basal (a), indicados por pontos de referência angiográficos (origem de ramos laterais). Os segmentos com lesão identificados mais 5 mm proximais e distais à lesão foram excluídos da análise final, que foi realizada apenas com os segmentos “não-estenóticos” (b-segmentos em negro)	21
Figura 6 -	Análise das imagens de VH-IVUS através do programa <i>PcVH</i> 2.2	23
Figura 7 -	Diferenças no delineamento da placa aterosclótica no USIV e na histologia virtual	25

TABELAS

Tabela 1 -	Características clínicas basais (n=60 pacientes).....	30
Tabela 2 -	Características do ultrassom intravascular de acordo com os grupos angiográficos (n=154 vasos).....	33
Tabela 3 -	Componentes da placa de acordo com a classificação angiográfica (segmentos sem lesão acima de 30% de estenose) através da histologia virtual (n=154 vasos)	34
Tabela 4 -	Características do USIV-HV das lesões localizadas nos segmentos “não-estenóticos” de acordo com a classificação angiográfica (n=474 lesões).....	36
Tabela 5 -	Características de alto risco das lesões localizadas nos segmentos “não-estenóticos” de acordo com a classificação angiográfica (n=474 lesões).....	38

RESUMO

Morais GR. *Segmentos coronarianos sem obstrução angiográfica em indivíduos com doença aterosclerótica coronária: caracterização através do ultrassom intravascular com histologia virtual* [tese]. São Paulo: Faculdade de Medicina. Universidade de São Paulo; 2015.

Introdução: Segmentos coronários com doença aterosclerótica manifesta podem coexistir no mesmo paciente com artérias normais à angiografia. Porém as características desses vasos angiograficamente normais permanecem pouco estudadas. O presente estudo visa a descrição in vivo, através do ultrassom intravascular com histologia virtual, da presença, grau de acometimento e composição da doença coronária aterosclerótica em artérias normais ou quase normais (irregularidades parietais) do ponto de vista angiográfico, em pacientes com doença coronária obstrutiva em outros territórios. **Métodos:** Pacientes com doença coronária obstrutiva foram selecionados de forma prospectiva e foram submetidos a estudo ultrassonográfico com histologia virtual de múltiplos vasos. Artérias epicárdicas principais foram classificadas em quatro grupos baseado na sua aparência angiográfica: 1) vasos completamente normais, 2) vasos com irregularidades parietais, 3) vasos com pelo menos uma estenose discreta, 4) vasos com pelo menos uma estenose moderada ou importante. Para os vasos com estenoses luminais (grupos 3 e 4 acima), apenas segmentos que não possuíam lesão maior ou igual a 30% (não obstrutivos) foram incluídos na análise. **Resultados:** Um total de 60 pacientes (154 vasos) foram incluídos no estudo. Vasos angiograficamente normais apresentaram menor carga de placa, menos componente necrótico, menor densidade de lesões e quase nenhuma placa com características de alto risco. Entretanto, em vasos com irregularidades parietais encontramos uma maior carga de placa com elevada densidade de lesões pelo ultrassom intravascular similar a segmentos "não obstrutivos" de vasos com estenoses luminais evidentes pela angiografia em outro ponto. **Conclusão:** Artérias coronárias completamente normais pela angiografia parecem apresentar pouca doença aterosclerótica. Entretanto, vasos com irregularidades parietais estão associados com um maior acometimento aterosclerótico e elevada densidade placas de alto risco, achado este que não pode ser rapidamente obtido com o uso apenas da angiografia coronária.

Descritores: angiografia; aterosclerose; doença da artéria coronariana; placa aterosclerótica; ultrassonografia de intervenção; vasos coronários.

SUMMARY

Morais GR. *Coronary segments without luminal stenosis by angiography in patients with atherosclerotic coronary disease: a comprehensive evaluation with intravascular ultrasound and virtual histology* [Thesis]. São Paulo: "Faculdade de Medicina, Universidade de São Paulo"; 2015.

Background: Extensively diseased arteries may co-exist, in the same patient, with coronary vessels with a normal appearance by angiography. Thus far, however, the characteristics of the latter remain poorly described. The present study aims to evaluate *in vivo*, using intravascular ultrasound (IVUS) with radiofrequency backscatter analysis (RF), the presence, degree, and composition of atherosclerosis in arteries with angiographically normal or near-normal appearance, in patients with diagnosed coronary disease in other territories. **Methods:** Patients with diagnosed obstructive coronary disease were prospectively selected and underwent protocol-mandated multi-vessel IVUS-RF. Major epicardial branches were classified into four groups based on their angiographic appearance: 1) completely normal-looking; 2) near-normal; 3) at least one mild stenosis; 4) at least one severe or moderate stenosis. For vessels with lumen stenosis (groups 3 and 4 above), only “non-stenotic” portions were included in the IVUS analysis. **Results:** A total of 60 patients (154 vessels) comprised the study population. Completely normal-looking vessels had lower plaque burden, lower necrotic component, lower density of lesions, and almost null high-risk plaques. Conversely, a near-normal aspect, with only subtle lumen irregularities by angiography, was associated with increased disease burden, with an elevated density of plaques with high-risk features, similar to “non-stenotic” portions of vessels with obvious atherosclerosis elsewhere. **Conclusions:** Coronary vessels with a completely normal-looking appearance by angiography appear to have little atherosclerosis. Conversely, yet mild luminal irregularities by angiography are associated with increased disease burden and elevated density of high-risk plaques by IVUS, which cannot be readily assessable by angiography alone.

Descriptors: angiography; atherosclerosis; coronary artery disease; plaque, atherosclerotic; ultrasonography, interventional; coronary vessels.

1 INTRODUÇÃO

1 INTRODUÇÃO

1.1 RELEVÂNCIA DO PROBLEMA – IMPORTÂNCIA DE SEGMENTOS CORONÁRIOS ANGIOGRAFICAMENTE NORMAIS

A doença arterial coronária (DAC) acomete um enorme número de pessoas em todo o mundo, de forma quase epidêmica ^(1, 2). É a principal causa de morbi-mortalidade, juntamente com as doenças cerebrovasculares. Segundo a organização mundial de saúde, estima-se que em 2020, trinta e seis em cada 100 pessoas serão vítimas de infarto agudo do miocárdio (IAM), podendo chegar a alarmantes 25 milhões de mortes no ano.

O espectro clínico da DAC pode variar desde isquemia silenciosa, passando por angina estável até quadros agudos como a angina instável e o infarto do miocárdio. As formas crônicas de DAC ocorrem devido a estreitamento luminal progressivo por placas ateroscleróticas, ditas estáveis. As formas agudas, no entanto, têm apresentação mais complexa. Ocorrendo devido obstrução luminal total ou parcial por um trombo, formado devido ruptura (mecanismo mais comum) ou erosão de uma placa aterosclerótica.

Nos dias de hoje, o tratamento da doença coronária é largamente norteado pela presença ou ausência de obstrução luminal. Habitualmente, a conduta terapêutica adotada para indivíduos com coronariopatia obstrutiva inclui a administração de medicamentos anti-isquêmicos e a realização de tratamento com métodos invasivos que

propiciam o restabelecimento do fluxo coronário, tais como a intervenção coronária percutânea (ICP) e a cirurgia de revascularização miocárdica. Neste universo, estima-se que sejam realizadas ao ano cerca de 1.000.000 revascularizações cirúrgicas e 2.000.000 intervenções percutâneas no mundo. No Brasil, aproximadamente 60.000 pacientes ao ano são tratados com ICP. Além disto, medicamentos antiplaquetários (p.e. aspirina) e medidas de controles de fatores de risco (p.e. diabetes, hipercolesterolemia, hipertensão) são prescritos a todos os indivíduos com diagnóstico de doença coronária (mesmo sem obstrução residual).

É evidente, portanto, que a angiografia coronária desempenha papel importante no direcionamento terapêutico do paciente com doença coronária. No entanto, apesar de ser considerado o padrão-ouro para o diagnóstico da doença, o método apresenta algumas limitações importantes. A angiografia baseia-se no delineamento da anatomia da luz coronariana. O diagnóstico de estenose luminal é realizado de maneira comparativa, analisando-se um ponto de menor calibre em comparação com outro de calibre “normal”, utilizado como referência. A doença aterosclerótica tende a ter distribuição difusa, na circulação coronária. Em uma proporção de casos, a presença difusa de placa(s) aterosclerótica(s) pode impedir a detecção precisa de obstrução luminal pela angiografia coronária em decorrência da ausência de segmentos com luz “normal” para comparação (i.e. sítios com maior acúmulo de placa podem ter seu verdadeiro grau de obstrução subestimado ao serem confrontados com outra região também afetada pela doença). Ainda, além de subestimar o grau de estenose em alguns casos, em outros indivíduos a doença coronária difusa pode *per se* gerar aumento

da resistência ao fluxo, provavelmente pela presença de longos segmentos afetados por placa aterosclerótica⁽³⁾. Em ambos os casos, o segmento patológico apresenta aspecto angiográfico próximo do normal, o que, na prática clínica, impede o reconhecimento do componente obstrutivo existente nesses pacientes.

Por outro lado, estudos anatomopatológicos e com ultrassom intravascular demonstraram que a presença de placa aterosclerótica não determina necessariamente que haja obstrução luminal significativa⁽⁴⁻⁷⁾. Frequentemente, o acúmulo de placa aterosclerótica é acompanhado pelo engrandecimento das dimensões arteriais, o que permite o acomodamento da placa sem que haja redução do calibre da luz⁽⁴⁻⁷⁾. Obviamente, este fenômeno de remodelamento vascular impede a identificação da placa aterosclerótica pela angiografia coronária, uma vez que o lúmen vascular apresenta-se normal. No entanto, diversos estudos têm demonstrado nas últimas décadas que mesmo placas ateroscleróticas sem obstrução significativa à angiografia possuem potencial para desencadear complicações coronárias agudas⁽⁸⁻¹¹⁾, em sua grande maioria, relacionadas a fenômenos aterotrombóticos locais^(8,9).

Em resumo, segmentos coronarianos sem obstrução luminal evidente à angiografia podem apresentar três situações distintas em pacientes com coronariopatia obstrutiva em outros segmentos: 1) ausência de placa aterosclerótica, 2) placa aterosclerótica sem obstrução luminal (i.e. com remodelamento adaptativo) e 3) placa aterosclerótica difusa com estenose subestimada pela angiografia (em decorrência da ausência de segmento de referência normal para comparação).

1.2 ULTRASSOM INTRAVASCULAR (USIV)

O ultrassom intravascular é uma modalidade de imagem cardiovascular que permite visualização seccional das artérias coronárias *in vivo*, identificando com grande detalhamento os componentes da parede do vaso. Através do USIV também podemos medir as dimensões vasculares, como área da luz, área do vaso (membrana elástica externa) e área da placa (placa aterosclerótica + camada média do vaso) ⁽¹²⁾. Além disso, é possível observar os principais componentes da placa aterosclerótica (lipídico, fibroso, cálcio) e as mudanças adaptativas que podem ocorrer nas dimensões vasculares, como os fenômenos de remodelamento positivo e negativo ⁽⁶⁾.

O fenômeno do remodelamento positivo, descrito inicialmente por Glagov e colaboradores, é um dos principais mecanismos que confundem a interpretação da presença de doença arterial coronária em artéria angiograficamente normais. Visto que grandes quantidades de placas ateroscleróticas se depositam na parede do vaso com manutenção das dimensões da luz do vaso e conseqüentemente falsa interpretação de ausência de DAC naquele segmento ^(4, 13).

Características ultrassonográficas de vulnerabilidade das placas também foram descritas, como: presença de trombo, remodelamento positivo, presença de conteúdo hipocogênico ⁽¹⁴⁾. Além disso, estudos com USIV seriado demonstraram o comportamento da doença aterosclerótica evolutivamente correlacionando com fatores de risco tradicionais e uso de terapias farmacológicas. Desse modo, mostrando que o uso intensivo de estatinas pode estabilizar ou até mesmo reduzir a progressão da DAC ^(15, 16).

Porém, apesar do USIV em escala de cinza nos mostrar com grande riqueza de detalhes as dimensões vasculares e os fenômenos adaptativos do vaso mediante acúmulo de placas ateroscleróticas, esse método possui grandes limitações no que concerne à composição da placa de ateroma⁽¹⁷⁾.

1.3 HISTOLOGIA VIRTUAL

A histologia virtual é uma técnica que permite a caracterização dos tecidos de lesões vasculares⁽¹⁸⁾. O seu fundamento é baseado nas ondas de ultrassom refletidas que tem correlação com tipos de tecidos determinados pela patologia. Isto permitiu a identificação, através de *softwares*, de quatro tipos diferentes de tecidos: fibroso, fibrolipídico, lipídico (“core necrótico”) e cálcio denso. A validação da histologia virtual foi realizada *in vitro* com acurácia que variou de 80 a 92% para a identificação dos quatro componentes da placa aterosclerótica⁽¹⁹⁾. A validação *in vivo* com material de espécimes de aterectomia rotacional também foi realizada mostrando acurácia de 86,8% para o componente fibroso, 83,1% para o componente fibrolipídico, 89,6% para o componente core necrótico e 96,9% para o componente cálcio denso⁽²⁰⁾.

Diferentes modelos têm sido utilizados para análise do sinal de radiofrequência do ultrassom, sendo o modelo de autoregressão chamado de histologia virtual (Volcano, Rancho Cordova, CA, EUA) o mais utilizado⁽¹⁸⁾.

A histologia virtual é uma tecnologia derivada do ultrassom intravascular e, desse modo, está sujeita às suas limitações apesar das

padronizações recomendadas atualmente ⁽²¹⁾. Portanto, sua resolução espacial é de 100 μm e sua resolução lateral é de 250 μm . Desse modo, a identificação de fibroateromas de capa fina é prejudicada nessa modalidade de imagem por ser de tamanho inferior a sua resolução espacial. Além disso, existe uma grande variabilidade entre os observadores na identificação de subtipos fenotípicos de placa aterosclerótica ⁽²²⁾.

Alguns estudos têm demonstrado correlação entre a composição da placa e fatores de risco tradicionais. Diabetes mellitus tem sido associado com uma maior carga de placa e um maior percentual do componente core necrótico ⁽²³⁾.

Um grande estudo com utilização de ultrassom intravascular com técnica de histologia virtual em pacientes após síndrome coronária aguda e que correlacionou os componentes da placa aterosclerótica com o risco de novos eventos cardiovasculares mostrou que carga de placa maior que 70%, área luminal mínima da lesão menor que 4,0 mm^2 e presença de fibroateroma de capa fina estavam associados com pior prognóstico ⁽²⁴⁾.

2 OBJETIVO

2 OBJETIVO

- Investigar o grau de acometimento e a composição da aterosclerose em vasos angiograficamente normais ou próximos do normal em pacientes com doença coronária obstrutiva em outros territórios, utilizando o ultrassom intravascular com técnica de histologia virtual.

3 MÉTODOS

3 MÉTODOS

3.1 FORMATO DO ESTUDO E CONSIDERAÇÕES ÉTICAS

O presente estudo trata-se de um subestudo de um trabalho realizado no Instituto do Coração da Faculdade de Medicina da Universidade de São Paulo (InCor-HCFMUSP), estudo, portanto, unicêntrico, prospectivo e aberto que incluiu pacientes encaminhados ao laboratório de hemodinâmica para realização de intervenção coronária percutânea.

O estudo foi desenhado para analisar os componentes da placa aterosclerótica com ultrassom intravascular com técnica de histologia virtual e correlacionar esses achados com o advento de eventos cardiovasculares, aferindo o valor prognóstico da composição do ateroma. Bem como, estudar as mudanças evolutivas na geometria do vaso (por exemplo, remodelamento positivo) e a variação na composição do ateroma através de reestudos seriados.

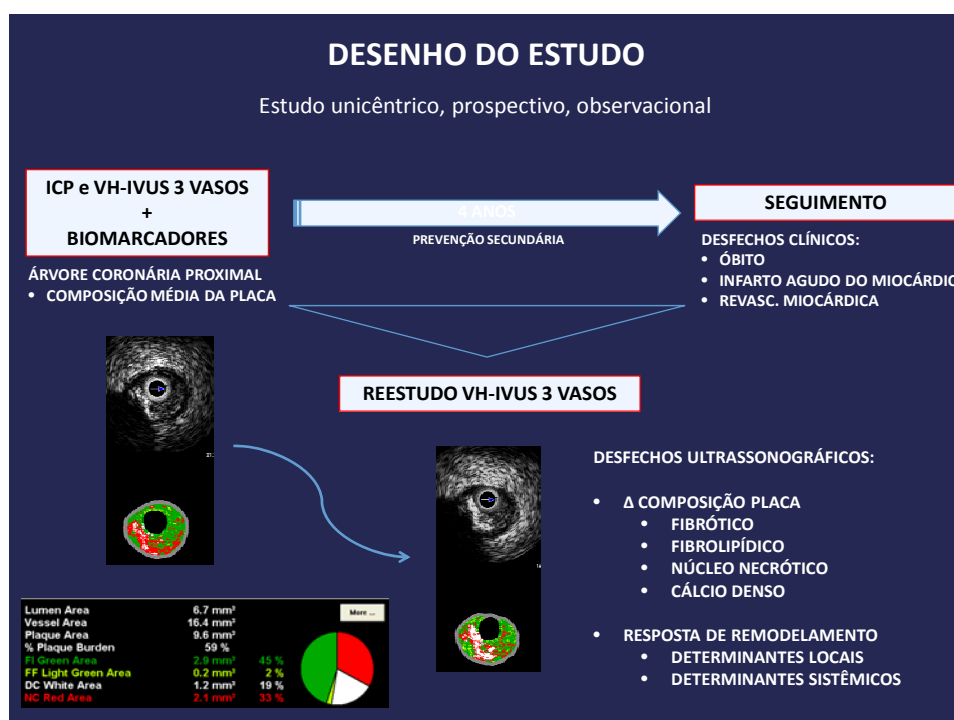

Figura 1 - Diagrama ilustrativo do desenho desse estudo

ICP: intervenção coronária percutânea; VH-IVUS: ultrassom intravascular com histologia virtual.

Este estudo foi conduzido de acordo com a Declaração de Helsinki. Todos os pacientes tiveram informações sobre os procedimentos realizados e assinaram o Termo de Consentimento Livre e Esclarecido, aprovado pela Comissão de Ética do Hospital das Clínicas da Faculdade de Medicina da Universidade de São Paulo.

3.2 POPULAÇÃO DO ESTUDO

A população desse estudo foi selecionada a partir de uma amostra de pacientes com doença arterial coronária encaminhados por indicação clínica ao laboratório de hemodinâmica do InCor-HCMUSP para realização de ICP de uma ou mais lesões obstrutivas, no período de novembro de 2006 a dezembro de 2008. Foram selecionados os pacientes que possuíam os critérios de inclusão do estudo e que assinaram o termo de consentimento livre e esclarecido.

3.2.1 CRITÉRIOS DE INCLUSÃO

Para ser considerado elegível para o estudo o paciente deveria apresentar pelo menos uma artéria coronária de grande importância sem intervenções prévias e que não fosse alvo de tratamento do procedimento índice, com anatomia favorável ao estudo ultrassonográfico com histologia virtual. Para selecionar pacientes de alto risco para futuros eventos cardiovasculares, foram incluídos pacientes que apresentassem pelo menos um dos seguintes critérios:

- Anatomia coronária multiarterial (pelo menos dois vasos em territórios distintos com obstrução angiográfica superior a 50%);
- Portadores de diabetes mellitus (uso prévio de hipoglicemiantes ou diagnóstico recente através de glicemia de jejum ≥ 126 mg/dl em duas ocasiões);
- Pacientes com diagnóstico de síndrome coronária aguda há pelo menos 14 dias.

3.2.2 CRITÉRIOS DE EXCLUSÃO

- Critérios clínicos: instabilidade hemodinâmica, história de síndrome coronária aguda com supradesnívelamento do segmento ST com menos de 72 horas de evolução, fração de ejeção menor que 30%, creatinina sérica maior que 2,0 mg/dl, alergia a contraste iodado, contraindicação para uso de aspirina ou tienopiridínicos, impossibilidade de ser acompanhado no ambulatório do InCor.
- Critérios relacionados ao procedimento: insucesso na intervenção coronária percutânea, instabilidade hemodinâmica durante o procedimento.
- Critérios relacionados ao método de imagem: exame de ultrassom intravascular não realizado ou exame de baixa qualidade de imagem em todos os vasos.

3.3 PROCEDIMENTO ÍNDICE

3.3.1 PREPARO DOS PACIENTES

Todos os pacientes receberam dose de ataque de medicações antiplaquetárias (AAS 200mg e clopidogrel 300mg), seguido por doses de manutenção das mesmas drogas (AAS 100mg/dia e clopidogrel 75mg/dia).

Recomendou-se jejum de pelo menos 4 horas para realização da angioplastia coronária. Antes foram coletadas amostras de sangue basais (uréia, creatinina, hemograma, troponina e CKMB massa) e

realizada medidas para prevenção de nefropatia induzida por contraste (hidratação venosa, bicarbonato de sódio se indicado). Na sala de hemodinâmica, realizou-se monitorização eletrocardiográfica e arterial invasiva de forma rotineira. Além disso, obteve-se monitorização eletrocardiográfica adicional para o console do ultrassom intravascular de modo a permitir o sincronismo eletrocardiográfico mandatório para a aquisição das imagens da histologia virtual.

3.3.2 CUIDADOS DURANTE O PROCEDIMENTO

A maioria dos pacientes recebeu apenas anestesia local com lidocaína a 2% na região inguinal direita, com uso sedação leve em poucos casos. A via de acesso arterial foi feita com introdutores 6 ou 7 F a critério clínico de cada operador. Após cateterização seletiva da artéria coronária, administrou-se vasodilatador intracoronário (nitroglicerina 100-200 microgramas) e alguns angiogramas basais foram obtidos.

Antes do início da intervenção era administrado 100UI/kg de peso de heparina não fracionada por via endovenosa com posterior obtenção do tempo de coagulação ativado (TCA). Com o TCA entre 250-300 segundos, o procedimento era iniciado. Realizava-se o estudo ultrassonográfico da artéria que tinha a lesão a ser tratada, de modo que, essa informação era utilizada pelo operador como guia para o implante dos stents. Somente após intervenção em todas as lesões que estavam planejadas, o estudo ultrassonográfico dos outros vasos que não foram alvo da intervenção coronária percutânea era realizado.

3.3.3 AQUISIÇÃO DAS IMAGENS

Para aquisição das imagens do ultrassom intracoronário, foi utilizado o sistema *In Vision Gold* (Volcano Corporation, Rancho Cordova, CA, EUA) que permite a aquisição simultânea das imagens ultrassonográficas digitalizadas em escala de cinza e pela técnica de histologia virtual. Utilizou-se o cateter de ultrassom *Eagle Eye® Gold* (Volcano Corporation, Rancho Cordova, CA, EUA), que consiste de um cateter eletrônico de ultrassom, com 2,9F, frequência de 20 MHz, introduzido na artéria coronária por um sistema de troca rápida compatível com corda guia 0,014". Após o reconhecimento do cateter pelo console, realizava-se a subtração do *ring down* (um halo claro em torno do cateter de ultrassom produzido por oscilações acústicas do transdutor, as quais geram sinais de alta amplitude que obscurecem a área em torno do cateter), e o sistema estava pronto para aquisição das imagens.

Então, o transdutor do cateter de ultrassom era posicionado pelo menos 5 cm distalmente ao óstio da artéria coronária que se desejava estudar; era obtido um angiograma com contraste, para se documentar o local de início da aquisição das imagens (ponta do transdutor), e realizavam-se ajustes nos parâmetros da imagem ultrassonográfica em escala de cinza (zoom, ganho) de modo a melhorar a imagem e facilitar a interpretação do exame.

Aquisição das Imagens de VH-IVUS

Cuidados no Procedimento:

- HEPARINA NF (TCA>250s)
- NITROGLICERINA l.c. (200mcg)

Momento da Aquisição:

- VASOS-ALVO: PRÉ ATC
- DEMAIS VASOS: APÓS ATC

In-Vision Gold System



Eagle Eye[®] Gold IVUS Imaging Catheter



Component	Compatible Guide Wire	Catheter Shaft Diameter	Accessories Diameter	Imaging Diameter	Working Length
IR100	0.014"	2.00	2.00	1.00mm	150cm

CATETER ELETRÔNICO 20MHz



IR100 Pull Back Device



PULLBACK 0,5mm/s

Figura 2 - Dispositivos utilizados para aquisição das imagens de VH-IVUS

VH-IVUS = ultrassom intravascular com histologia virtual.

Antes de iniciar a aquisição, a qualidade do sinal eletrocardiográfico era checada, uma vez que para a geração das imagens de histologia virtual, o pico da onda R é utilizado como referência para a captura das imagens em escala de cinza (taxa de aquisição de 1 quadro/batimento cardíaco), para análise do sinal de radiofrequência e geração das informações sobre a composição da placa naquele quadro. A retirada do cateter foi realizada, utilizando o dispositivo *R100* (Volcano Therapeutics, Rancho Cordova, EUA), através de recuo automático com velocidade de 0,5 mm/segundo. Cada quadro ultrassonográfico representa um corte tomográfico seccional da artéria coronária com espessura de 100 μ m (eixo z), resolução axial de 250 μ m (eixos x e y) e o

intervalo de distância entre os cortes, com essa técnica, é de aproximadamente 0,4mm, dependendo da frequência cardíaca do paciente. Uma vez iniciado o processo de retirada e constatado o deslocamento efetivo do cateter, ativava-se a gravação das imagens. O sistema permitia a gravação de três “*videoloops*” por arquivo, sendo possível gravar três minutos de retirada por “*videoloop*” (equivalente a 6 cm de artéria), a uma taxa de aquisição de 10 quadros/segundo (1800 quadros/*videoloop*) (figura 3). Ao concluir a aquisição, arquivavam-se as imagens de ultrassom em escala de cinza (formato DICOM) e de histologia virtual, em CD-R (escala de cinza) e DVD-R (histologia virtual), para posterior análise.

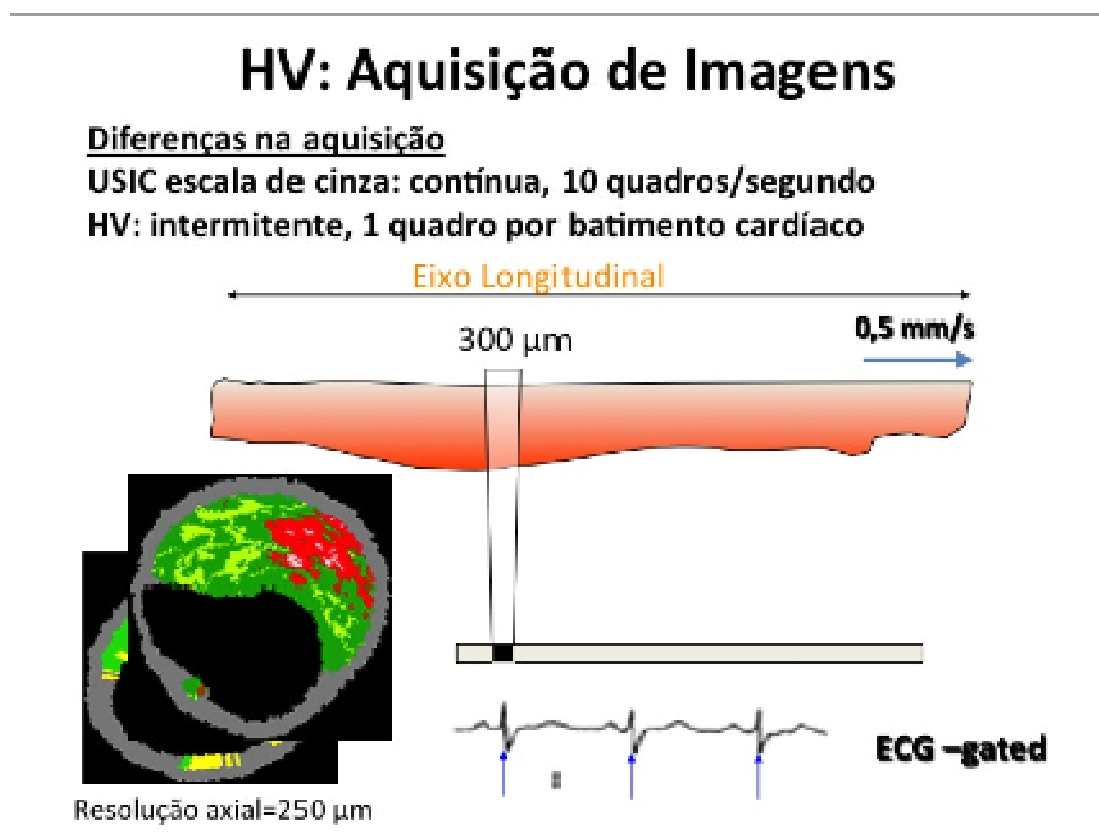


Figura 3 - Ilustração das características da aquisição de imagens de VH-IVUS

USIC = ultrassom intracoronário em escala de cinza; HV = histologia virtual.

3.4 ANGIOGRAFIA CORONÁRIA – SELEÇÃO DE SEGMENTOS SEM OBSTRUÇÃO À ANGIOGRAFIA

A árvore coronária foi analisada angiograficamente em diferentes projeções, separadas por 30° ou mais (mínimo 2 projeções para a coronária direita e 3 projeções para a coronária esquerda). Segmentos sem obstrução à angiografia foram identificados de acordo com o seguinte modo de decisão, cujo intuito foi de selecionar, de maneira rigorosa, segmentos angiograficamente normais:

- A) Segmentos sem obstrução à angiografia (definidos como segmentos coronários com obstrução inferior a 30% em diâmetro em todas as projeções angiográficas) foram inicialmente selecionados por análise visual por dois cardiologistas intervencionistas independentes e classificados com segmentos normais a angiografia ou segmentos com irregularidades parietais.
- B) Segmentos com obstrução à angiografia (definidos como segmentos coronários com obstrução superior a 30% em diâmetro em todas as projeções angiográficas) foram classificados por análise visual e dado o percentual de obstrução de cada lesão, também por dois cardiologistas intervencionistas independentes.
- C) Em caso de discordância entre a análise dos dois cardiologistas intervencionistas acima, o segmento discordante foi submetido à análise de um terceiro cardiologista intervencionista para classificação final.

Com isso classificamos cada artéria de cada paciente, em quatro grupos do ponto de vista angiográfico. O primeiro grupo chamado grupo normal em que não havia obstrução coronária acima de 30% e as paredes das artérias eram lisas sem evidência de doença coronária. O segundo grupo chamado grupo irregularidades também não havia obstrução luminal acima de 30%, porém as paredes das artérias apresentavam irregularidades parietais que evidenciavam algum grau de doença aterosclerótica. O terceiro grupo chamado "lesão discreta" apresentava artérias com algum segmento com lesão acima de 30% mas inferior a 50% de obstrução luminal. Por fim, o quarto grupo chamado lesão importante, era composto por artérias que tinham em algum segmento lesões com obstrução luminal acima de 50% (Figura 4).

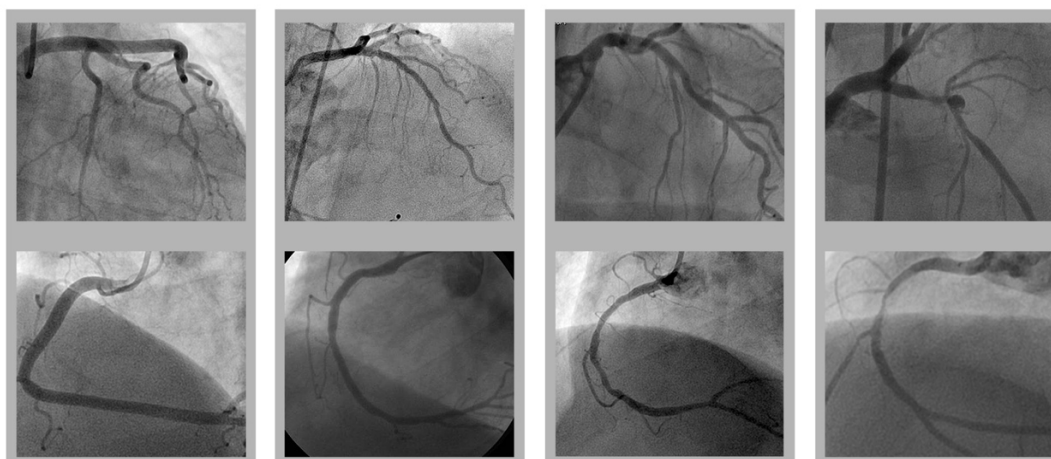


Figura 4 - Classificação angiográfica. Exemplos de vasos classificados pela sua aparência angiográfica. Da esquerda para direita: angiograficamente normais, com irregularidades parietais, pelo menos uma lesão discreta, pelo menos uma lesão moderada/importante

Após classificação das artérias nesses quatro grupos angiográficos, procedemos à exclusão dos segmentos que possuíam lesão acima de 30% para que pudéssemos analisar apenas os segmentos arteriais sem evidência angiográfica de doença aterosclerótica. Para isso, utilizamos elementos fiduciários, reparos anatômicos (origem de ramo lateral, calcificação) para orientação e pareamento espacial e consequente exclusão das imagens de ultrassom intravascular correspondentes às lesões angiográficas acima de 30% (Figura 5).

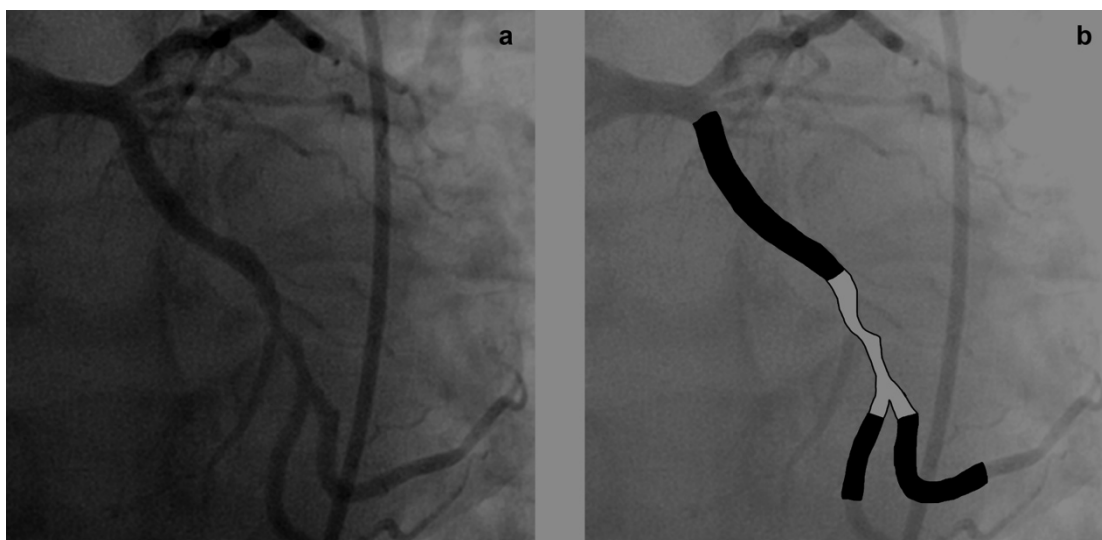


Figura 5 - Representação esquemática dos segmentos incluídos na análise ultrassonográfica dos vasos com lesão acima de 30% (grupos 3 e 4 acima). A localização exata das lesões acima de 30% foi identificada na angiografia basal (**a**), indicados por pontos de referência angiográficos (origem de ramos laterais). Os segmentos com lesão identificados mais 5 mm proximais e distais à lesão foram excluídos da análise final, que foi realizada apenas com os segmentos “não-estenóticos” (**b**-segmentos em negro)

3.5 ANÁLISE DAS IMAGENS DO ULTRASSOM INTRAVASCULAR E HISTOLOGIA VIRTUAL

As imagens de ultrassonografia intravascular com técnica de histologia virtual foram analisadas *off-line*, utilizando o programa *PcVH 2.2* (Volcano Therapeutics, Rancho Cordova, EUA). Esse processo foi realizado por analistas experientes em ultrassom intravascular, cegos em relação ao quadro clínico e à evolução dos pacientes. As imagens da coronariografia e do ultrassom intravascular em escala de cinza foram consultadas para auxiliar na identificação de referências anatômicas e para facilitar a correção manual dos contornos vasculares, traçados de forma semiautomática, quadro a quadro.

A análise das imagens de ultrassom intravascular com técnica de histologia virtual realizadas com o programa *PcVH2.2* (Volcano Therapeutics, Rancho Cordova, EUA) constava de alguns passos. Uma vez iniciado o programa, era necessário abrir o caso arquivado (previamente extraído do console de ultrassom e gravado em um DVD avulso) e selecionar o “*videoloop*” que continha a região de interesse a ser analisada. Após isto, o primeiro passo era selecionar o segmento da artéria a ser analisado com o auxílio da visão do eixo longitudinal, solicitando-se ao programa que realizasse o traçado automático das bordas do vaso (contornos da luz e da região delimitada pela membrana elástica externa, referida como contorno do vaso). Após essa identificação automática, realizava-se a revisão e a correção manual, quadro a quadro, dos contornos vasculares, conforme critérios padronizados. Para este fim, utilizou-se recursos de ampliação da imagem (*zoom in*) e de edição de contornos vasculares individuais

(*lumen on/off* e *vessel on/off*), além da revisão das imagens de ultrassom em escala de cinza (estáticas e em movimento) e das imagens da coronariografia. Uma vez definidos os contornos vasculares, prosseguia-se com o terceiro passo da análise, que consistia na avaliação da composição absoluta e do percentual dos componentes da placa à histologia virtual no segmento coronário estudado (figura 6).

Para verificar a acurácia dos dados, a variabilidade interobservador foi observada através da análise de 1000 cortes seccionais de 10 pacientes selecionados ao acaso. Os coeficientes de correlação de Pearson para medidas da área da membrana elástica externa, área do lúmen e área da placa + média foram 0.98, 0.95 e 0.93, respectivamente.

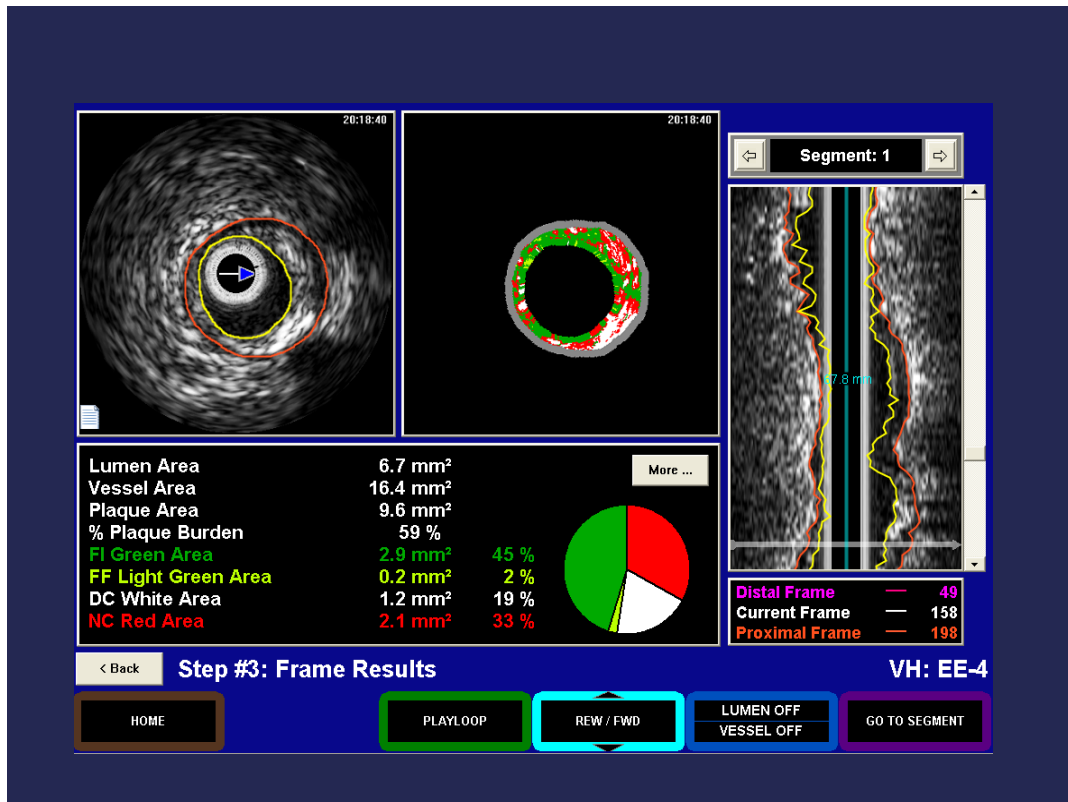


Figura 6 - Análise das imagens de VH-IVUS através do programa PcVH 2.2

Foram analisados os seguintes parâmetros de USIV volumétrico (todas as análises realizadas *off-line* sem os detalhes clínicos do caso, utilizando estação de análise especializada [Pie Medical BV, Maastricht, Holanda]):

- 1) Extensão do segmento analisado,
- 2) Área média do vaso,
- 3) Área média da luz,
- 4) Área média da placa,
- 5) Obstrução percentual médio de placa.
- 6) Carga de placa (“plaque burden”).

Os seguintes parâmetros de histologia virtual foram analisados (todas as análises realizadas *off-line* por técnico sem os detalhes clínicos do caso, utilizando software específico incluído no aparelho de USIV):

- 1) Conteúdo percentual médio e área média do componente calcificado,
- 2) Conteúdo percentual médio e área média do componente fibrótico,
- 3) Conteúdo percentual médio e área média do componente fibrolipídico,
- 4) Conteúdo percentual médio e área média do componente core necrótico.

Existem diferenças no que concerne ao delineamento da placa aterosclerótica na ultrassom em escala de cinza e na histologia virtual. No USIV em escala de cinza a área da placa corresponde a área do vaso (ao nível da membrana elástica externa, incluindo portanto a camada média do vaso) menos a área da luz do vaso, sendo chamado portanto de área da placa + média (painel B da figura 7). Na histologia virtual, é possível excluir a camada média do vaso, sendo chamada, portanto, de área da placa apenas (Painel C da Figura 7).

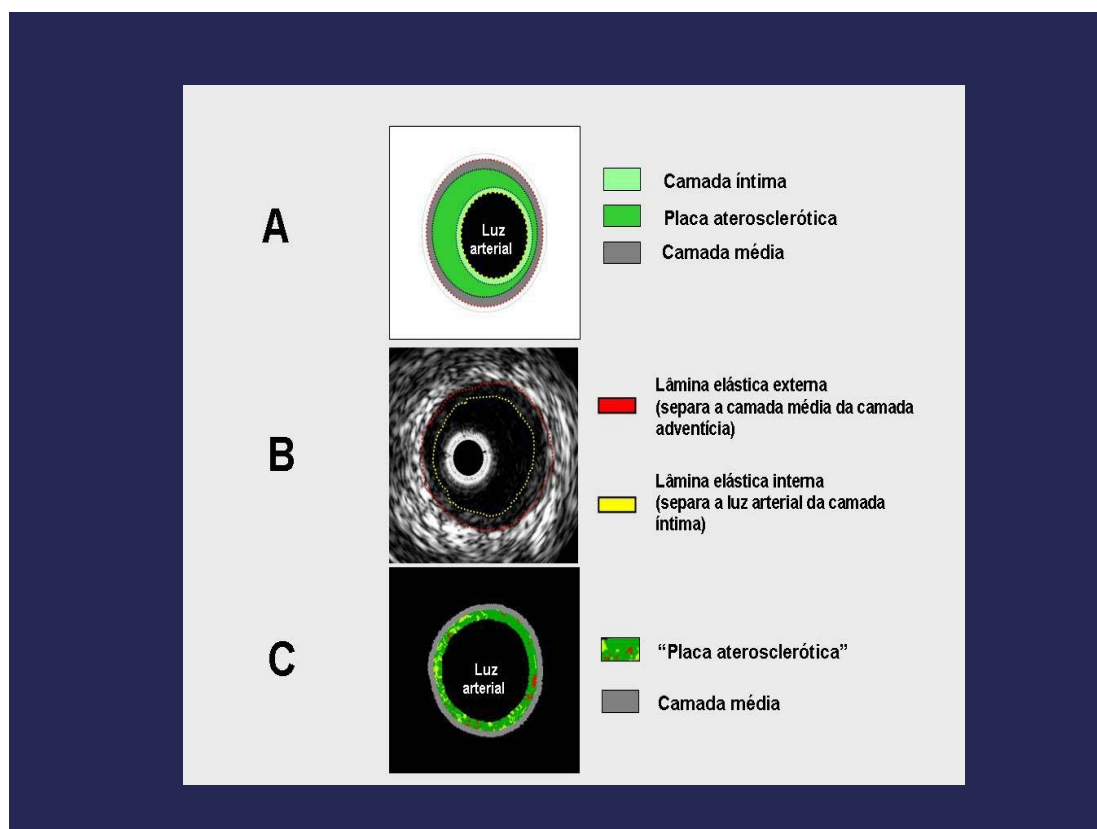


Figura 7 - Diferenças no delineamento da placa aterosclerótica no USIV e na histologia virtual

3.6 IDENTIFICAÇÃO E CLASSIFICAÇÃO DE PLACAS ATRAVÉS DO ULTRASSOM INTRAVASCULAR

Através do ultrassom intravascular em escala de cinza, identificamos todas as placas em segmentos angiográficos normais ou com irregularidades parietais (após exclusão de segmentos com lesão maior ou igual a 30%). Para definição ultrassonográfica de placa aterosclerótica utilizamos o seguinte conceito: o achado de três cortes seccionais (frames) consecutivos com carga de placa superior a 40% era considerado uma placa peloUSIC.

Após obtenção de todas as placas, elas eram classificadas de acordo com o grupo de vasos em que foram encontradas e de acordo com características de alto risco para futuros eventos cardiovasculares⁽²⁴⁾ que foram:

- Área luminal mínima $\leq 5,9\text{mm}^2$;
- Área luminal mínima $\leq 4,0\text{mm}^2$;
- Carga de placa máxima $\geq 70\%$;
- Carga de placa máxima $\geq 56\%$;
- Extensão da placa $\geq 11,2\text{mm}$;
- Área máxima do componente cálcio denso;
- Área máxima do componente core necrótico;
- Percentual do componente fibroso;
- Percentual do componente fibrolipídico.

3.7 PAREAMENTO ESPACIAL ENTRE ANGIOGRAFIA E ULTRASSOM INTRAVASCULAR

A árvore coronária analisada através da angiografia, segmento a segmento, com a identificação de referências relacionadas à origem de ramos laterais. Através desta marcação foram mapeados os limites anatômicos dos segmentos sem obstrução, ou com obstrução definitiva. Com base nesta guia, as imagens de ultrassom foram analisadas para identificar os reparos anatômicos correspondentes e proceder ao pareamento preciso dos segmentos de interesse.

3.8 CONSIDERAÇÕES ESTATÍSTICAS

No momento da concepção desse estudo, não havia referências consistentes a respeito do objetivo do estudo. Dessa forma, esse estudo representou uma análise exploratória, não sendo possível a realização de estimativa relevante de cálculo amostral. Planejou-se incluir pelo menos 60 pacientes para testar as hipóteses.

Os dados foram organizados em uma planilha eletrônica EXCEL e convertidos em um arquivo para o pacote estatístico *Statistical Package for the Social Sciences* (SPSS). Foram tratados com técnicas descritivas (tabelas com frequências absolutas e percentuais) e técnicas inferenciais (Análise de variância = ANOVA). A ANOVA requer para sua aplicação a normalidade e homogeneidade dos valores intra-grupo. Pelo teste de Shapiro-Wilk observou-se inexistência de normalidade e pelo teste de Levene observou-se ausência de homocedasticidade entre grupos. Dentre

as possíveis alternativas para tratar a ausência dos pressupostos normalidade e homogeneidade, utilizou-se o teste de Welch que é uma correção do tradicional teste F da ANOVA e para as comparações múltiplas entre grupos utilizou-se o teste de Tukey por não se conhecer a priori a superioridade em média de um grupo sobre os demais.

4 RESULTADOS

4 RESULTADOS

4.1 POPULAÇÃO DO ESTUDO

Foram incluídos inicialmente 71 pacientes no estudo, dessa população, onze não tiveram segmentos normais ou com irregularidades parietais em que foram obtidas imagens de ultrassom intravascular ou a aquisição das imagens foi de qualidade ruim, sendo, portanto, excluídos da análise final. Portanto, 60 pacientes formaram a população final do estudo.

A média de idade dos pacientes foi de 58,7 (50,9-67,0) anos e 66,7% eram do sexo masculino. Com relação aos fatores de risco tradicionais, 41,6% eram diabéticos, 20% eram tabagistas e 40% já haviam tido um infarto agudo do miocárdio, denotando uma população de alto risco (tabela 1).

Tabela 1 - Características clínicas basais (n=60 pacientes)

Idade, anos	58,7 (50,9 – 67,0)
Sexo masculino	66,7
Índice de massa corpórea, kg/m ²	26,8 (24,4 – 30,1)
Diabetes mellitus	41,6
Hipertensão Arterial	80,0
Infarto do miocárdio prévio	40,0
Dislipidemia	70,0
Tabagismo	20,0
Doença arterial coronária	
uniarterial	35,0
biarterial	45,0
triarterial	20,0
Síndrome coronária aguda	45,0

Valores em mediana (variação interquartil) ou proporção

4.2 ANÁLISE ATRAVÉS DA ANGIOGRAFIA CORONÁRIA

A análise angiográfica mostrou uma concordância de avaliação dos segmentos coronarianos nos grupos preestabelecidos de 87%. Com apenas 13% dos segmentos avaliados necessitando da análise de um terceiro observador.

Um total de 154 vasos foi estudado com USIV-HV, com uma média de 3 (2-3) vasos por paciente e um segmento médio de 131,9 (115,2 – 160,5) mm de extensão por paciente. No total, 24 (15,6%) vasos eram completamente normais à angiografia, 60 (39,0%) apresentavam apenas irregularidades parietais, 17 (11,0%) apresentavam pelo menos uma lesão discreta (30-50% de estenose) e 53 (34,4%) apresentavam pelo menos uma estenose moderada ou importante (>50%). Os segmentos “não-estenóticos” desses quatro tipos de vasos classificados angiograficamente foram estudados e diferiram entre si nos achados de USIV-HV.

Todos os segmentos da árvore coronária estão representados no nosso estudo, sendo 51 (33,1%) segmentos de artéria descendente anterior, 48 (31,2%) segmentos de artéria circunflexa, 45 (29,2%) segmentos de artéria coronária direita e 10 (6,5%) de outros ramos epicárdicos importantes. Os segmentos de tronco de coronária esquerda foram excluídos da análise.

4.3 ULTRASSOM INTRAVASCULAR EM ESCALA DE CINZA

A análise das variáveis do USIV foi feita respeitando-se à classificação angiográfica pré-determinada em quatro grupos (normal, irregularidades, lesão discreta, lesão importante). A extensão do segmento analisado foi diferente entre os grupos, com segmentos mais longos nos grupos normal e irregularidades. A área luminal média foi menor nos grupos lesão discreta e lesão importante.

A carga de placa média foi significativamente menor no grupo normal que nos outros grupos, que não diferiram entre si (tabela 2).

Tabela 2 - Características do ultrassom intravascular de acordo com os grupos angiográficos (n=154 vasos)

	Normal (n=24)	Irregularidades (n=60)	Lesão discreta (n=17)	Lesão importante (n=53)	p
Extensão do segmento analisado (mm)	49,9 (43,6-55,1)	51,6 (44,0-67,3)	40,5 (30,9-53,6)	31,3 (27,6-44,5)	<0,001
Área luminal média (mm²)	9,61 (7,90-14,13)	7,02 (5,76-8,80)	6,18 (5,46-8,17)	6,59 (4,99-7,86)	<0,001
Área da MEE (mm²)	13,69 (10,36-18,87)	12,41 (10,49-15,69)	11,46 (8,95-14,35)	11,70 (8,59-15,10)	0,1
Área da placa (placa + média) em mm²	3,30 (2,16-6,00)	5,29 (3,92-6,89)	4,50 (2,99-5,71)	4,82 (2,94-7,06)	0,06
Carga de placa média (%)	24,73 (19,67-33,69)	40,08 (34,16-48,61)	40,43 (29,22-48,64)	42,15 (31,80-50,84)	<0,001

Valores em mediana (variação interquartil)

4.4 COMPOSIÇÃO DA PLACA ATRAVÉS DA HISTOLOGIA VIRTUAL

Com relação aos achados obtidos através da análise pela histologia virtual, o principal achado é que os vasos do grupo normal têm composição de placa diferente dos demais grupos. Os vasos do grupo angiográfico normal possuem um menor percentual do componente core necrótico e maior percentual do componente fibrolipídico. Os componentes fibroso e cálcio denso não diferiram entre os grupos (tabela 3).

Tabela 3 - Componentes da placa de acordo com a classificação angiográfica (segmentos sem lesão acima de 30% de estenose) através da histologia virtual (n=154 vasos)

	Normal (n=24)	Irregulari- dades (n=60)	Lesão discreta (n=17)	Lesão importante (n=53)	p
Fibroso (área mm²)	0,00 (0,00-0,97)	1,17 (0,41-2,18)	0,91 (0,18-1,71)	1,10 (0,19-2,36)	0,004
Fibrolipídico (área mm²)	0,00 (0,00-0,28)	0,18 (0,04-0,43)	0,15 (0,03-0,28)	0,19 (0,01-0,46)	0,037
Core necrótico (área mm²)	0,00 (0,00-0,04)	0,20 (0,03-0,40)	0,26 (0,01-0,61)	0,16 (0,01-0,41)	<0,001
Cálcio denso (área mm²)	0,00 (0,00-0,00)	0,05 (0,00-0,16)	0,03 (0,00-0,12)	0,03 (0,00-0,20)	0,001
Fibroso (%)	66,2 (62,6-69,5)	64,2 (60,1-67,1)	63,3 (60,0-67,9)	65,3 (60,3-70,1)	0,2
Fibrolipídico (%)	24,7 (17,5-29,4)	13,3 (8,1-17,9)	11,8 (9,0-16,7)	13,5 (8,8-19,0)	<0,001
Core necrótico (%)	7,6 (4,9-12,4)	14,7 (8,3-21,4)	16,0 (11,2-23,9)	11,5 (7,6-19,4)	0,001
Cálcio denso (%)	6,5 (2,5-5,0)	5,9 (3,6-9,3)	7,9 (4,0-10,0)	4,5 (3,0-9,3)	0,3

Valores em mediana (variação interquartil)

4.5 IDENTIFICAÇÃO DE PLACAS EM SEGMENTOS ANGIOGRAFICAMENTE SILENCIOSOS ATRAVÉS DO ULTRASSOM INTRAVASCULAR

Através da análise de todos cortes seccionais dos vasos estudados, em que foram excluídos os segmentos com lesão angiográfica acima ou igual a 30%, foram identificadas 474 lesões pelo ultrassom intravascular (tabela 4).

A densidade de lesões foi significativamente menor nos vasos angiograficamente normais (média de 0,59 [0,20 – 0,95] lesão por cada 10 mm de vaso), com aumento progressivo nos grupos irregularidades (média de 0,73 [0,49 – 0,83] lesão por cada 10 mm de vaso), lesão discreta (média de 0,84 [0,63 - 1,23] lesão por cada 10 mm de vaso) e lesão importante (média de 0,97 [0,65 – 1,29] lesão por cada 10 mm de vaso).

As lesões encontradas nos vasos angiograficamente normais (grupo normal) tiveram área luminal média maior com relação aos outros três grupos. A carga de placa média foi menor no grupo normal que nos outros grupos, demonstrando um acometimento menor da doença aterosclerótica nesse tipo de vaso (tabela 4).

Tabela 4 - Características do USIV-HV das lesões localizadas nos segmentos “não-estenóticos” de acordo com a classificação angiográfica (n=474 lesões)

	Placas em vasos angiograficamente normais (n=57)	Placas em vasos com irregularidades (n=212)	Placas em vasos com lesões discretas (n=52)	Placas em vasos com lesões importantes (n=153)	P
Número de lesões por cada 10 mm de vaso	0,59 (0,20-0,95)	0,73 (0,49-0,83)	0,84 (0,63-1,23)	0,97 (0,65-1,29)	<0,001
Extensão da lesão, mm	8,4 (3,0-45,2)	8,2 (3,8-27,1)	9,9 (3,8-19,7)	9,25 (4,23-16,95)	0,6
Área luminal, mm ²	10,07 (7,85-13,01)	7,32 (5,19-9,41)	6,05 (4,99-7,48)	6,51 (4,60-8,74)	<0,001
Área EEM, mm ²	17,83 (11,04-21,19)	13,04 (10,02-16,81)	11,78 (8,46-14,57)	12,03 (8,95-16,65)	<0,001
Área placa + média, mm ²	6,56 (3,28-8,95)	5,83 (4,24-8,03)	5,52 (3,07-6,67)	6,06 (3,54-8,01)	0,2
Carga de placa, %	41,8 (26,96-45,71)	46,2 (37,16-52,73)	47,62 (34,27-53,55)	47,36 (36,95-54,17)	<0,001
Área fibrose, mm ²	1,78 (0,01-2,94)	1,73 (0,77-2,70)	1,48 (0,37-2,52)	1,69 (0,50-3,04)	0,6
Área Fibro-lipídico, mm ²	0,35 (0,00-1,04)	0,29 (0,08-0,62)	0,26 (0,03-0,58)	0,30 (0,05-0,70)	0,6
Área core necrótico, mm ²	0,12 (0,00-0,66)	0,38 (0,13-0,69)	0,31 (0,09-0,84)	0,22 (0,02-0,57)	0,005
Área calcio denso, mm ²	0,04 (0,00-0,21)	0,11 (0,01-0,29)	0,13 (0,01-0,38)	0,05 (0,00-0,23)	0,02
Percentual componente fibroso, %	63,9 (60,8-63,9)	63,8 (56,4-68,4)	63,4 (55,7-68,0)	66,38 (60,8-72,5)	0,005
Percentual componente fibro-lipídico, %	22,2 (14,0-28,7)	12,6 (7,3-19,7)	12,6 (7,6-18,8)	13,8 (7,6-19,9)	<0,001
Percentual component core necrótico, %	9,1 (5,4-13,8)	13,9 (8,3-22,7)	15,9 (8,8-26,9)	10,8 (6,4-18,6)	<0,001
Percentual componente calcio denso, %	4,3 (2,3-7,8)	5,9 (3,1-10,6)	7,1 (3,4-12,1)	4,5 (2,5-9,7)	0,02

Valores em mediana (variação interquartil)

Após a identificação das lesões através do USIV, todas as placas encontradas foram classificadas de acordo com características de alto risco descritas em estudos anteriores. As características estudadas foram carga de placa, área luminal mínima e os componentes da placa em valores absolutos e percentual.

As placas encontradas no grupo normal, com vasos angiograficamente normais diferiram dos demais grupos. O grupo normal teve um menor percentual de placas com área luminal mínima abaixo de 5,9 mm² e abaixo de 4,0 mm². As placas do grupo normal também tiveram um menor percentual de lesões com carga de placa acima de 56% e não houve nenhuma lesão com carga de placa acima de 70%.

Com relação à composição da placa, as lesões encontradas no grupo normal apresentaram uma área menor dos componentes cálcio denso e core necrótico e um maior percentual do componente fibrolipídico (tabela 5).

Tabela 5 - Características de alto risco das lesões localizadas nos segmentos “não-estenóticos” de acordo com a classificação angiográfica (n=474 lesões)

	Placas em vasos angiograficamente normais (n=57)	Placas em vasos com irregularidades (n=212)	Placas em vasos com lesões discretas (n=52)	Placas em vasos com lesões moderadas/ graves (n=153)	P
Área luminal mínima <5,9 mm ²	22,8	56,1	76,9	64,7	<0,001
Área luminal mínima ≤4,0 mm ²	7,0	26,9	40,4	36,6	<0,001
Carga de placa máxima ≥56%	10,5	42,5	51,9	50,3	<0,001
Carga de placa máxima ≥70%	0,0	13,7	19,2	15,0	0,01
Área luminal mínima <5,9 mm ² e carga de placa máxima ≥56%	0,0	30,7	44,2	38,6	<0,001
Área luminal mínima ≤4,0 mm ² e carga de placa máxima ≥56%	0,0	19,8	26,9	24,8	<0,001
Área luminal mínima <5,9 mm ² e carga de placa máxima ≥70%	0,0	12,7	17,3	15,0	0,02
Área luminal mínima ≤4,0 mm ² e carga de placa máxima ≥70%	0,0	11,3	13,5	13,1	0,04
Extensão da lesão ≥11,2 mm	45,6	45,8	46,2	40,5	0,8
Área máxima cálcio denso ≥0,2 mm ²	64,9	84,4	80,8	66,7	<0,001
Área máxima core necrótico ≥0,4 mm ²	57,9	84,0	78,8	68,0	<0,001
Área mínima fibroso <75,0%	100	100	98,1	97,4	0,08
Área mínima fibrolipídico <22,0%	86,0	97,2	98,1	94,7	0,004

Portanto, os vasos normais do ponto de vista angiográfico quando estudados com ultrassom intravascular mostraram carga de placa média de 24,1%, menor que nos outros três grupos, composição da placa também diferente dos demais grupos (componente fibrolipídico maior e componente core necrótico menor). Além disso, possui menor densidade de placas por cada 10 mm de vaso estudado e essas placas possuem menos características de alto risco.

Demonstrando que os vasos angiograficamente normais apresentam um acometimento mais leve e mais “benigno” que nos outros grupos de vasos do nosso estudo, inclusive com diferenças importantes entre o grupo normal e o grupo irregularidades.

5 DISCUSSÃO

5 DISCUSSÃO

O principal achado do presente estudo é que a quantidade e a qualidade da doença aterosclerótica encontrada em vasos angiograficamente normais são diferentes de outros vasos que possuem segmentos também inocentes do ponto de vista angiográfico, porém com doença manifesta em algum outro ponto.

Ou seja, como foram excluídos os segmentos que possuíam lesão igual ou maior que 30% do ponto de vista angiográfico, os segmentos comparados entre todos os grupos eram silenciosos angiograficamente, porém, com características ultrassonográficas e de histologia virtual bem distintas.

De acordo com nossos achados, vasos angiograficamente normais são marcadores de pequeno acometimento aterosclerótico em pacientes com doença coronária manifesta em outros territórios. Enquanto que vasos com irregularidades parietais possuem uma maior carga de placa, maior quantidade lesões com características de alto risco, similar a segmentos “não-estenóticos” dos vasos com lesões óbvias vistas pela angiografia.

A angiografia coronária possui importantes limitações para o diagnóstico da doença coronária, por tratar-se de um estudo apenas do lúmen do vaso. Diversos estudos com ultrassom intravascular demonstraram essas limitações da angiografia coronária. Em um deles, Mintz et al. ⁽⁶⁾, estudaram as referências proximal e distal normais à angiografia de pacientes submetidos à intervenção coronária percutânea. Foram estudados 884 pacientes, sendo 77% do sexo masculino e com

média de idade de 60 ± 12 anos. Após estudo com ultrassom intravascular desses segmentos de referência normais à angiografia apenas 60 (6,8%) eram realmente livres de doença aterosclerótica. A carga de placa média foi de $50,7 \pm 12,7\%$, o que demonstra a dificuldade por parte da angiografia nesse quesito.

O nosso estudo confirmou o achado da presença de doença aterosclerótica em segmentos angiograficamente normais, porém com mais detalhes. Os vasos angiograficamente normais (grupo normal) tiveram uma carga de placa média de 24,7%, enquanto os outros três grupos, inclusive o grupo com segmentos com irregularidades parietais, mostraram carga de placa ao redor de 40% (40% no grupo irregularidades; 40,4% no grupo lesão discreta e 41,2% no grupo lesão moderada/importante), demonstrando que vasos angiograficamente normais são uma entidade a parte que tem baixa probabilidade de acometimento aterosclerótico significativo pelo USIV em pacientes com doença coronária em outros territórios.

O presente estudo mostra que a composição da placa aterosclerótica também difere entre os diferentes tipos de vasos conforme classificação angiográfica. Os vasos do grupo normal possuem um menor percentual do componente core necrótico (7,6% [4,9-12,6%]) e um maior percentual do componente fibrolipídico (24,7% [17,5-29,4%]) com relação aos demais grupos. Diversos estudos têm demonstrado que o achado do componente necrótico está associado com inflamação, instabilidade ou vulnerabilidade da placa^(25, 26).

A proteína C reativa de alta sensibilidade é um dos marcadores inflamatórios utilizados para manejo de pacientes em prevenção primária de doença aterosclerótica. Estudos têm demonstrado que o achado da

proteína C reativa de alta sensibilidade elevada está associado com a quantidade de core necrótico em lesões de pacientes com doença coronária crônica ⁽²⁷⁾. Além disso, fatores de risco tradicionais como idade e diabetes também estão associados a uma maior quantidade do componente core necrótico ⁽²⁸⁾.

Portanto, como nosso estudo mostrou que vasos angiograficamente normais apresentam menor percentual de core necrótico, podemos inferir que pacientes com vasos com essas características devem apresentar uma menor probabilidade de apresentar um evento coronariano no futuro.

Estudos experimentais têm demonstrado mecanismos fisiopatológicos em que o componente fibrolipídico representaria uma etapa potencialmente reversível do acometimento aterosclerótico ⁽²⁹⁾. O uso de estatinas como prevenção secundária de eventos coronários promoveu uma diminuição no componente fibrolipídico na composição da placa ^(30, 31).

Portanto, a composição das placas encontradas em vasos angiograficamente normais poderia sofrer mudanças em longo prazo com o uso de estatinas para diminuição do componente fibrolipídico e com o controle dos fatores de risco tradicionais para evitar um aumento do componente core necrótico.

O estudo PROSPECT ⁽²⁴⁾ avaliou 697 pacientes com síndrome coronária aguda que foram encaminhados para realização de intervenção coronária percutânea e que após intervenção toda a árvore coronária foi estudada com ultrassom intravascular com técnica de histologia virtual, subsequentemente esses pacientes foram acompanhados por um período médio de 3,4 anos para observação de desfechos clínicos relevantes.

Durante o seguimento 20,4% dos pacientes tiveram um evento cardiovascular maior, sendo que a maioria dos eventos foi devido à reinternação por angina progressiva ou angina instável. Deste montante, 12,9% dos eventos ocorreram no mesmo local do procedimento índice e 11,6% em lesões não culpadas pelo procedimento inicial.

Após análise de todas as lesões não culpadas através da ultrassonografia intravascular, observou-se que 30,2% dessas lesões foram de segmentos silenciosos do ponto de vista angiográfico, ou seja, de segmentos normais ou quase normais à angiografia, com diâmetro de estenose menor que 30% através de estimativa visual. Portanto, esse grande estudo mostrou que mesmo regiões relativamente inocentes do ponto de vista angiográfico podem trazer eventos adversos aos pacientes em um tempo de seguimento médio de 3 anos.

No nosso estudo, foram identificadas 474 lesões em segmentos normais ou quase normais à angiografia em 60 pacientes, com média de 7,9 lesões por paciente. A classificação angiográfica adotada no nosso estudo teve correlação com a densidade de lesões encontrada. Sendo a menor densidade no grupo normal com aumento progressivo até encontrarmos a maior densidade de lesões em segmentos normais (excluídos segmentos com lesões $\geq 30\%$) de vasos com lesões importantes em algum segmento (grupo lesão importante).

O estudo PROSPECT⁽²⁴⁾ também avaliou as características ultrassonográficas que se correlacionaram com os eventos adversos através da análise multivariada. Foram encontradas três características das lesões que foram preditoras de eventos cardiovasculares maiores: carga de placa $\geq 70\%$, área luminal mínima $\leq 4,0 \text{ mm}^2$ e a presença de fibroateromas de capa fina.

Na nossa casuística, o grupo normal apresentou um percentual significativamente menor de placas com área luminal mínima $\leq 4,0 \text{ mm}^2$. Enquanto o grupo normal apresentou 7% das lesões com essa característica, o grupo irregularidades apresentou 26,9%, o grupo lesão discreta apresentou 40,4% e o grupo lesão importante apresentou 36,6%.

Com relação à carga de placa, nenhuma lesão do grupo angiográfico normal apresentou carga de placa $\geq 70\%$, enquanto 13,7% das lesões do grupo irregularidades, 19,2% do grupo lesão discreta e 15% do grupo lesão importante apresentaram essa característica.

Em um subestudo do PROSPECT, McPherson et al. ⁽³²⁾ estudaram o impacto clínico de lesões não tratadas no procedimento índice. Em 33% dos pacientes foram encontradas através do ultrassom intravascular pelo menos uma lesão com carga de placa $\geq 70\%$. Pacientes com pelo menos uma lesão com carga de placa $\geq 70\%$, tiveram uma carga de placa média maior, maior número de fibroateromas de capa fina e maiores volumes dos componentes core necrótico e cálcio denso. Além disso, pacientes com essa característica ultrassonográfica tiveram uma taxa de eventos adversos muito superior aos pacientes que não possuíam nenhuma lesão com carga de placa $\geq 70\%$ (20,8% vs. 7,7%, $p < 0,0001$). E mesmo após a retirada da análise das lesões com carga de placa acima de 70%, a carga de placa geral e a maior quantidade dos componentes core necrótico e cálcio denso se mantiveram significativamente maiores nos pacientes em que foram encontradas essas lesões em comparação com pacientes sem lesões com carga de placa acima de 70%.

No presente estudo, os vasos angiograficamente normais não apresentaram ao USIV nenhuma lesão com carga de placa maior que 70%. Portanto, talvez possamos inferir que pacientes com uma

quantidade maior de segmentos normais pela angiografia possuam uma menor probabilidade de terem um evento coronariano agudo no futuro. Essa informação tem grande relevância clínica e pode ser obtida apenas com a angiografia coronária. Ou seja, é provável que vasos angiograficamente normais não necessitem de investigação adicional com outros métodos de imagem como ultrassom intravascular e histologia virtual.

A tomografia computadorizada de múltiplos detectores é um método de imagem não invasivo que vem evoluindo muito na investigação da doença coronária aterosclerótica. É possível que, com os achados do presente estudo, a observação de vasos normais por esse método nos traga informações bastante semelhantes. Ou seja, vasos normais, sem irregularidades parietais pela tomografia podem demonstrar doença coronária mínima com carga de placa baixa e ausência (ou quantidade muito pequena) de placas com características de alto risco⁽³³⁾. Apesar de que uma extrapolação direta não pode ser feita, necessitando de futuros estudos para confirmação.

Brener et al.⁽³⁴⁾, em um outro subestudo do PROSPECT, analisaram o impacto de lesões residuais não culpadas pelo evento inicial, essas lesões eram definidas como estenose maior que 30% através de estimativa visual. O grupo que não apresentou nenhuma lesão acima de 30% apresentou uma taxa de eventos adversos maiores de 8,5% em 3 anos de seguimento, bem inferior aos grupos que possuíam uma ou mais de uma lesão acima de 30% pela angiografia.

O presente estudo excluiu segmentos que tinham lesões acima de 30% pela angiografia coronária. Portanto, além da informação de que pacientes com segmentos angiograficamente normais ou com

irregularidades parietais ($\leq 30\%$) têm uma menor probabilidade de eventos adversos maiores, podemos inferir que pacientes com segmentos totalmente normais à angiografia, devem ter um risco ainda menor de possuírem placas que possam gerar uma síndrome coronária aguda, visto que, no presente estudo observamos que a quantidade de doença coronária em vasos normais à angiografia é menor que em vasos com irregularidades parietais, o que precisa ser confirmado em estudos prospectivos *a posteriori*.

Outro ponto importante é a diferença na distribuição da doença arterial coronária. Na nossa casuística encontramos um acometimento heterogêneo na circulação coronária. Vasos angiograficamente normais possuem carga de placa menor e composição de placa diferente quando comparado com segmentos angiograficamente normais de vasos com lesões maiores que 30% em outro ponto. Esse fato pode demonstrar diferentes fases de evolução da doença aterosclerótica no mesmo paciente. E que essas placas encontradas estão em processo de maturação, que pode ser mais lento ou mais rápido na dependência de vários fatores (fatores de risco tradicionais [hipertensão arterial, diabetes, tabagismo] e suscetibilidade genética). Essas informações podem levantar hipóteses para outro conceito, de que a doença coronária é uma doença difusa, porém com acometimento setorizado e com diferentes fases de evolução no mesmo indivíduo.

O nosso estudo apresenta limitações. A amostra de pacientes é pequena, porém, como estudamos toda a árvore coronária, um total de 154 vasos foi estudado, suficientes para análise dos objetivos do trabalho. Para classificação angiográfica utilizamos a estimativa visual, que apesar de ser uma análise subjetiva, houve uma concordância de

87% entre os investigadores. Além de que a estimativa visual é o que utilizamos na nossa prática clínica para tomada de conduta com nossos pacientes em uma grande porcentagem dos casos.

Outra limitação é o fato da amostra vir de um único centro terciário em que foram incluídos pacientes com doença coronária extensa encaminhados para realizar intervenção percutânea, portanto, seus resultados não podem ser extrapolados para população de pacientes com outras características.

6 CONCLUSÃO

6 CONCLUSÃO

A angiografia coronária normal, ou seja, o achado de vasos angiograficamente normais, consegue discriminar artérias com acometimento aterosclerótico muito pequeno, mesmo em pacientes com doença coronária manifesta em outro(s) vaso(s). A composição da placa apresenta-se de maneira mais “benigna” em vasos normais do ponto de vista angiográfico comparado com vasos com DAC em algum ponto.

Por outro lado, a angiografia subestima o grau de aterosclerose em artérias com irregularidades luminais, as quais apresentam maior acometimento aterosclerótico, similar em extensão e composição a segmentos “não-estenóticos” de vasos com doença coronária manifesta.

7 REFERÊNCIAS

7 REFERÊNCIAS

1. Lotufo PA, Bensenor IM. Coronary heart disease epidemics. *Heart*. 2009 Jul;95(14):1192.
2. Roger VL, Go AS, Lloyd-Jones DM, Benjamin EJ, Berry JD, Borden WB, et al. Heart disease and stroke statistics--2012 update: a report from the American Heart Association. *Circulation*. 2012 Jan 3;125(1):e2-e220.
3. De Bruyne B, Hersbach F, Pijls NH, Bartunek J, Bech JW, Heyndrickx GR, Gould KL, Wijns W. Abnormal epicardial coronary resistance in patients with diffuse atherosclerosis but "Normal" coronary angiography. *Circulation*. 2001 Nov 13;104(20):2401-6.
4. Glagov S, Weisenberg E, Zarins CK, Stankunavicius R, Kolettis GJ. Compensatory enlargement of human atherosclerotic coronary arteries. *N Engl J Med*. 1987 May 28;316(22):1371-5.
5. Mintz GS, Kent KM, Pichard AD, Satler LF, Popma JJ, Leon MB. Contribution of inadequate arterial remodeling to the development of focal coronary artery stenoses. An intravascular ultrasound study. *Circulation*. 1997;95(7):1791-8.

6. Mintz GS, Painter JA, Pichard AD, Kent KM, Satler LF, Popma JJ, Chuang YC, Bucher TA, Sokolowicz LE, Leon MB. Atherosclerosis in angiographically "normal" coronary artery reference segments: an intravascular ultrasound study with clinical correlations. *J Am Coll Cardiol.* 1995 Jun;25(7):1479-85.
7. Briguori C, Tobis J, Nishida T, Vaghetti M, Albiero R, Di Mario C, Colombo A. Discrepancy between angiography and intravascular ultrasound when analysing small coronary arteries. *Eur Heart J.* 2002 Feb;23(3):247-54.
8. Naghavi M, Libby P, Falk E, Casscells SW, Litovsky S, Rumberger J, Badimon JJ, Stefanadis C, Moreno P, Pasterkamp G, Fayad Z, Stone PH, Waxman S, Raggi P, Madjid M, Zarrabi A, Burke A, Yuan C, Fitzgerald PJ, Siscovick DS, de Korte CL, Aikawa M, Airaksinen KE, Assmann G, Becker CR, Chesebro JH, Farb A, Galis ZS, Jackson C, Jang IK, Koenig W, Lodder RA, March K, Demirovic J, Navab M, Priori SG, Rekhter MD, Bahr R, Grundy SM, Mehran R, Colombo A, Boerwinkle E, Ballantyne C, Insull W Jr, Schwartz RS, Vogel R, Serruys PW, Hansson GK, Faxon DP, Kaul S, Drexler H, Greenland P, Muller JE, Virmani R, Ridker PM, Zipes DP, Shah PK, Willerson JT. From vulnerable plaque to vulnerable patient: a call for new definitions and risk assessment strategies: Part II. *Circulation.* 2003 Oct 14;108(15):1772-8.

9. Naghavi M, Libby P, Falk E, Casscells SW, Litovsky S, Rumberger J, Badimon JJ, Stefanadis C, Moreno P, Pasterkamp G, Fayad Z, Stone PH, Waxman S, Raggi P, Madjid M, Zarrabi A, Burke A, Yuan C, Fitzgerald PJ, Siscovick DS, de Korte CL, Aikawa M, Juhani Airaksinen KE, Assmann G, Becker CR, Chesebro JH, Farb A, Galis ZS, Jackson C, Jang IK, Koenig W, Lodder RA, March K, Demirovic J, Navab M, Priori SG, Rekhter MD, Bahr R, Grundy SM, Mehran R, Colombo A, Boerwinkle E, Ballantyne C, Insull W Jr, Schwartz RS, Vogel R, Serruys PW, Hansson GK, Faxon DP, Kaul S, Drexler H, Greenland P, Muller JE, Virmani R, Ridker PM, Zipes DP, Shah PK, Willerson JT. From vulnerable plaque to vulnerable patient: a call for new definitions and risk assessment strategies: Part I. *Circulation*. 2003 Oct 7;108(14):1664-72.
10. Ambrose JA, Tannenbaum MA, Alexopoulos D, Hjemdahl-Monsen CE, Leavy J, Weiss M, Borricco S, Gorlin R, Fuster V. Angiographic progression of coronary artery disease and the development of myocardial infarction. *J Am Coll Cardiol*. 1988 Jul;12(1):56-62.
11. Smith Jr SC. Risk-reduction therapy: the challenge to change. Presented at the 68th scientific sessions of the American Heart Association November 13, 1995 Anaheim, California. *Circulation*. 1996 Jun 15;93(12):2205-11.

12. Nishimura RA, Edwards WD, Warnes CA, Reeder GS, Holmes Jr DR, Tajik AJ, Yock PG. Intravascular ultrasound imaging: in vitro validation and pathologic correlation. *J Am Coll Cardiol*. 1990 Jul;16(1):145-54.
13. Losordo DW, Rosenfield K, Kaufman J, Pieczek A, Isner JM. Focal compensatory enlargement of human arteries in response to progressive atherosclerosis. In vivo documentation using intravascular ultrasound. *Circulation*. 1994 Jun;89(6):2570-7.
14. Di Mario C, The SH, Madretsma S, van Suylen RJ, Wilson RA, Bom N, Serruys PW, Gussenhoven EJ, Roelandt JR. Detection and characterization of vascular lesions by intravascular ultrasound: an in vitro study correlated with histology. *J Am Soc Echocardiogr*. 1992 Mar-Apr;5(2):135-46.
15. Chhatriwalla AK, Nicholls SJ, Nissen SE. The ASTEROID trial: coronary plaque regression with high-dose statin therapy. *Future Cardiol*. 2006 Nov;2(6):651-4.
16. Nissen SE, Tuzcu EM, Schoenhagen P, Brown BG, Ganz P, Vogel RA, Crowe T, Howard G, Cooper CJ, Brodie B, Grines CL, DeMaria AN; REVERSAL Investigators. Effect of intensive compared with moderate lipid-lowering therapy on progression of coronary atherosclerosis: a randomized controlled trial. *JAMA*. 2004 Mar 3;291(9):1071-80.

17. Nishimura RA, Kennedy KD, Warnes CA, Reeder GS, Holmes Jr DR, Tajik AJ. Intravascular ultrasonography: image interpretation and limitations. *Echocardiography*. 1990 Jul;7(4):469-73.
18. Mehta SK, McCrary JR, Frutkin AD, Dolla WJ, Marso SP. Intravascular ultrasound radiofrequency analysis of coronary atherosclerosis: an emerging technology for the assessment of vulnerable plaque. *Eur Heart J*. 2007 Jun;28(11):1283-8.
19. Nair A, Kuban BD, Tuzcu EM, Schoenhagen P, Nissen SE, Vince DG. Coronary plaque classification with intravascular ultrasound radiofrequency data analysis. *Circulation*. 2002 Oct 22;106(17):2200-6.
20. Nasu K, Tsuchikane E, Katoh O, Vince DG, Virmani R, Surmely JF, Murata A, Takeda Y, Ito T, Ehara M, Matsubara T, Terashima M, Suzuki T. Accuracy of in vivo coronary plaque morphology assessment: a validation study of in vivo virtual histology compared with in vitro histopathology. *J Am Coll Cardiol*. 2006 Jun 20;47(12):2405-12.
21. Garcia-Garcia HM, Mintz GS, Lerman A, Vince DG, Margolis MP, van Es GA, Morel MA, Nair A, Virmani R, Burke AP, Stone GW, Serruys PW. Tissue characterisation using intravascular radiofrequency data analysis: recommendations for acquisition, analysis, interpretation and reporting. *EuroIntervention*. 2009 Jun;5(2):177-89.

22. Obaid DR, Calvert PA, McNab D, West NE, Bennett MR. Identification of coronary plaque sub-types using virtual histology intravascular ultrasound is affected by inter-observer variability and differences in plaque definitions. *Circ Cardiovasc Imaging*. 2012 Jan;5(1):86-93.
23. Zheng M, Choi SY, Tahk SJ, Lim HS, Yang HM, Choi BJ, Yoon MH, Park JS, Hwang GS, Shin JH. The relationship between volumetric plaque components and classical cardiovascular risk factors and the metabolic syndrome a 3-vessel coronary artery virtual histology-intravascular ultrasound analysis. *JACC Cardiovasc Interv*. 2011 May; 4(5):503-10.
24. Stone GW, Maehara A, Lansky AJ, de Bruyne B, Cristea E, Mintz GS, Mehran R, McPherson J, Farhat N, Marso SP, Parise H, Templin B, White R, Zhang Z, Serruys PW; PROSPECT Investigators. A prospective natural-history study of coronary atherosclerosis. *N Engl J Med*. 2011 Jan 20;364(3):226-35.
25. Finn AV, Nakano M, Narula J, Kolodgie FD, Virmani R. Concept of vulnerable/unstable plaque. *Arterioscler Thromb Vasc Biol*. 2010 Jul;30(7):1282-92.
26. Rodriguez-Granillo GA, Garcia-Garcia HM, Mc Fadden EP, Valgimigli M, Aoki J, de Feyter P, Serruys PW. In vivo intravascular ultrasound-derived thin-cap fibroatheroma detection using ultrasound radiofrequency data analysis. *J Am Coll Cardiol*. 2005 Dec 6;46(11):2038-42.

27. Kubo T, Matsuo Y, Hayashi Y, Yamano T, Tanimoto T, Ino Y, Kitabata H, Takarada S, Hirata K, Tanaka A, Nakamura N, Mizukoshi M, Imanishi T, Akasaka T. High-sensitivity C-reactive protein and plaque composition in patients with stable angina pectoris: a virtual histology intravascular ultrasound study. *Coron Artery Dis.* 2009 Dec;20(8):531-5.
28. Garcia-Garcia HM, Serruys PW, Mintz GS, Saito S, Klaus V, Margolis P, Carlier S, Goedhart D, Schwartz R. Synergistic effect of cardiovascular risk factors on necrotic core in coronary arteries: a report from the global intravascular radiofrequency data analysis registry. *JACC Cardiovasc Imaging.* 2009 May;2(5):629-36.
29. Aikawa M, Rabkin E, Okada Y, Voglic SJ, Clinton SK, Brinckerhoff CE, Sukhova GK, Libby P. Lipid lowering by diet reduces matrix metalloproteinase activity and increases collagen content of rabbit atheroma: a potential mechanism of lesion stabilization. *Circulation.* 1998 Jun 23;97(24):2433-44.
30. Nasu K, Tsuchikane E, Katoh O, Tanaka N, Kimura M, Ehara M, Kinoshita Y, Matsubara T, Matsuo H, Asakura K, Asakura Y, Terashima M, Takayama T, Honye J, Hirayama A, Saito S, Suzuki T. Effect of fluvastatin on progression of coronary atherosclerotic plaque evaluated by virtual histology intravascular ultrasound. *JACC Cardiovasc Interv.* 2009 Jul;2(7):689-96.

31. Toi T, Taguchi I, Yoneda S, Kageyama M, Kikuchi A, Tokura M, Kanaya T, Abe S, Matsuda R, Kaneko N. Early effect of lipid-lowering therapy with pitavastatin on regression of coronary atherosclerotic plaque. Comparison with atorvastatin. *Circ J*. 2009 Aug;73(8):1466-72.
32. McPherson JA, Maehara A, Weisz G, Mintz GS, Cristea E, Mehran R, Foster M, Verheye S, Rabbani L, Xu K, Fahy M, Templin B, Zhang Z, Lansky AJ, de Bruyne B, Serruys PW, Stone GW. Residual plaque burden in patients with acute coronary syndromes after successful percutaneous coronary intervention. *JACC Cardiovasc Imaging*. 2012 Mar;5(3 Suppl):S76-85.
33. Falcao JL, Falcao BA, Gurudevan SV, Campos CM, Silva ER, Kalil-Filho R, Rochitte CE, Shiozaki AA, Coelho-Filho OR, Lemos PA. Comparison between MDCT and grayscale IVUS in a quantitative analysis of coronary lumen in segments with or without atherosclerotic plaques. *Arq Bras Cardiol*. 2015 Apr;104(4):315-23.
34. Brener SJ, Mintz GS, Cristea E, Weisz G, Maehara A, McPherson JA, Marso SP, Farhat N, Botker HE, Dressler O, Xu K, Templin B, Zhang Z, Lansky AJ, de Bruyne B, Serruys PW, Stone GW. Characteristics and clinical significance of angiographically mild lesions in acute coronary syndromes. *JACC Cardiovasc Imaging*. 2012 Mar;5(3 Suppl):S86-94.

8 APÊNDICE

Atividade acadêmica relacionada ao desenvolvimento da tese

Trabalhos apresentados em congressos e publicados em anais

1. **Morais GR**, Falcão BA, Falcão, JLA, Silva RC, Ribeiro EE, Lemos PA. Análise comparativa através de ultrassom intracoronário com histologia virtual entre segmentos angiograficamente normais e segmentos com estenose luminal significativa. Congresso da Sociedade Brasileira de Hemodinâmica e Cardiologia Intervencionista, 2011. Pinhais, Paraná, Brasil. (Este tema livre recebeu o 3º lugar do prêmio RBCI: julgamento eletrônico)
2. Falcão BA, Falcão, JLA, **Morais GR**, Silva RC, Soares PR, Ribeiro EE, Horta PE, Kajita, LJ, Kalil-Filho R, Lemos PA. Moduladores locais e sistêmicos do remodelamento arterial sequencial em humanos: a face oculta da doença aterosclerótica. Apresentado como tema livre oral no XXXIV Congresso da Sociedade de Cardiologia do Estado de São Paulo, 2013; São Paulo, Brasil.
3. Falcão BA, Falcão, JLA, **Morais GR**, Silva RC, Soares PR, Spadaro AG, Kalil-Filho R, Lemos PA. Modificação temporal da composição da placa aterosclerótica em pacientes com doença coronária sob prevenção secundária: desvio de um perfil fibrolipídico para um perfil mais calcificado durante a evolução tardia. Apresentado como tema livre oral no XXXIV Congresso da Sociedade de Cardiologia do Estado de São Paulo, 2013; São Paulo, Brasil.
4. Falcão BA, Falcão, JLA, **Morais GR**, Silva RC, Soares PR, Campos CA, Gama MN, Kalil-Filho R, Lemos PA. Determinantes multifatoriais locais e sistêmicos do remodelamento arterial: avaliação através de um novo método para estimar o remodelamento em um ponto no tempo da evolução da doença coronária. Apresentado como tema livre oral no XXXIV Congresso da Sociedade de Cardiologia do Estado de São Paulo, 2013; São Paulo, Brasil.

5. Falcão BA, Falcão, JLA, Silva RC, **Morais GR**, Soares PR, Perin MA, Horta PE, Kajita, LJ, Kalil-Filho R, Lemos PA. O implante do stent coronário modifica a evolução da aterosclerose da artéria tratada em relação às demais coronárias? Apresentado como tema livre oral no XXXIV Congresso da Sociedade de Cardiologia do Estado de São Paulo, 2013; São Paulo, Brasil

6. Falcão BA, **Morais GR**, Falcão, JLA, Silva RC, Soares PR, Falcão RA, Lemos PA. Ultrassom intracoronário com histologia virtual do tronco da coronária esquerda prediz carga e composição da aterosclerose da árvore coronariana. Apresentado como tema livre no XXXIII Congresso da Sociedade de Cardiologia do Estado de São Paulo; 2012; São Paulo, Brasil.

7. Falcão BA, **Morais GR**, Falcão, JLA, Silva RC, Soares PR, Falcão RA, Lemos PA. Efeito paradoxal da prevenção secundária em pacientes com aterosclerose coronária: índices elevados de calcificação predizem pior prognóstico? Apresentado como tema livre no XXXIII Congresso da Sociedade de Cardiologia do estado de São Paulo; 2012; São Paulo, Brasil.

Trabalhos enviados para publicação

- 1. Morais GR**, Falcão BA, Falcão, JLA, Silva RC, Campos CM, Ribeiro EE, Lemos PA. Angiographically normal-looking or near-normal vessels in patients with diagnosed coronary disease elsewhere: a comprehensive evaluation with radiofrequency intravascular ultrasound. Submetido para publicação no *International Journal of Cardiovascular Imaging*.
- Falcão BA, Falcão, JLA, **Morais GR**, Silva RC, Lopes AC, Soares PR, Mariani Jr J, Kalil-Filho R, Eldeman ER, Lemos PA. A Novel Algorithm to Quantify Coronary Remodeling Using Inferred Normal Dimensions. *In Press*. Arquivos Brasileiros de Cardiologia.
- Silva RC, Bittencourt MS, Pinheiro TL, Falcão BA, **Morais GR**, Soares PR, Mariani Jr J, Ribeiro EE, Kalil-Filho R, Rochite CE, Lemos PA. Validation of Coronary Computed Tomography Angiography Scores for Non-Invasive Assessment of Atherosclerotic Burden through a Comparison with Multivessel Intravascular Ultrasound. Submetido para publicação no *Atherosclerosis*.

Trabalhos publicados

1. **Morais GR**, Falcão BA, Falcão, JLA, Silva RC, Ribeiro EE, Lemos PA. Comparison of angiographically normal segments and segments with significant luminal stenosis by intracoronary ultrasound and virtual histology: preliminary results. *Revista Brasileira de Cardiologia Invasiva*, 2011 Sep; 19(3): 303-7.
2. Falcão BAA, **Morais GR**, Falcão JLA, Silva RC, Ribeiro EE, Martinez EE, Lemos PA. Intravascular Ultrasound Assessment of Atherosclerotic Plaque Burden At The Left Main Coronary Artery Predicts The Severity of coronary Artery Disease: A Pilot Study. *Revista Brasileira de Cardiologia Invasiva*, 2011 Sep 19(3): 298-302.

Artigo Original

Comparação de Segmentos Angiograficamente Normais e com Estenose Luminal Significativa Avaliados pelo Ultrassom Intracoronário com Histologia Virtual: Análise Piloto

Gustavo Rique Moraes¹, Breno de Alencar Araripe Falcão¹, João Luiz de Alencar Araripe Falcão¹, Rafael Cavalcante e Silva¹, Expedito Eustáquio Ribeiro da Silva¹, Pedro Alves Lemos¹

RESUMO

Introdução: A doença arterial coronária (DAC) é sabidamente difusa, podendo acometer múltiplos segmentos arteriais. No entanto, quando se analisa a angiografia coronária, é comum a concomitância, em um mesmo paciente, da presença de lesão em um segmento e da ausência de obstrução em outros. Por se tratar de um luminograma, a angiografia apresenta limitações para o diagnóstico da DAC. Neste estudo utilizou-se o ultrassom intracoronário com histologia virtual (USIC-HV) para avaliar a presença e a composição de placas ateroscleróticas em segmentos angiograficamente normais e com lesões em pacientes com DAC estabelecida. **Métodos:** No total, 17 pacientes com DAC obstrutiva encaminhados para realização de angioplastia foram submetidos a USIC-HV dos três grandes vasos epicárdicos. Após análise minuciosa da angiografia, foram selecionados 32 segmentos angiograficamente normais, os quais foram comparados a outros 19 segmentos coronários com estenose luminal > 70%. **Resultados:** A carga de placa média em segmentos sem lesão angiográfica foi de $47,3 \pm 15,1\%$, enquanto em segmentos com estenose angiográfica foi de $76,2 \pm 8,8\%$ ($P < 0,01$). A composição da placa diferiu entre os segmentos. Placas nos segmentos angiograficamente normais apresentavam maior componente fibrolipídico ($17 \pm 11\%$ vs. $11,4 \pm 12\%$; $P = 0,045$) e menor componente necrótico ($13,1 \pm 13\%$ vs. $20,2 \pm 12\%$; $P = 0,03$). **Conclusões:** Nesta análise piloto, em pequeno grupo de pacientes portadores de DAC, observou-se que segmentos angiograficamente normais frequentemente apresentam placa aterosclerótica. A composição da placa em segmentos angiograficamente normais, entretanto, diferiu daquela em

ABSTRACT

Comparison of Angiographically Normal Segments and Segments with Significant Luminal Stenosis by Intracoronary Ultrasound and Virtual Histology: Preliminary Results

Background: Coronary artery disease (CAD) is known to be diffuse and can affect multiple arterial segments. However, findings of concomitant lesions in a single segment and no obstructions in other segments of the same patient are not unusual when assessing coronary angiographies. Because it is a luminogram, angiography has limitations for the diagnosis of CAD. In this study, intravascular ultrasound and virtual histology (IVUS-VH) were used to assess the presence and composition of atherosclerotic plaques in angiographically normal segments and in segments with lesions of patients with established CAD. **Methods:** A total of 17 patients with obstructive CAD referred for angioplasty were submitted to IVUS-VH of the three major epicardial coronary arteries. After careful angiographic analysis, 32 angiographically normal segments were selected and compared to 19 segments with luminal stenosis > 70%. **Results:** Mean plaque burden in angiographically normal segments was $47.3 \pm 15.1\%$, whereas in segments with angiographic stenosis it was $76.2 \pm 8.8\%$ ($P < 0.01$). Plaque composition differed among segments. Plaques in angiographically normal segments had higher percentage of fibrofatty component ($17 \pm 11\%$ vs. $11.4 \pm 12\%$; $P = 0.045$) and lower percentage of necrotic component ($13.1 \pm 13\%$ vs. $20.2 \pm 12\%$; $P = 0.03$). **Conclusions:** In this pilot study, in a small group of patients with CAD, it was observed that angiographically normal

¹ Instituto do Coração do Hospital das Clínicas da Faculdade de Medicina da Universidade de São Paulo (InCor/HCFMUSP) – São Paulo, SP, Brasil.

Correspondência: Gustavo Rique Moraes. Rua São Gonçalo, 416/1.401 – Manaira – João Pessoa, PB, Brasil – CEP 58038-330
E-mail: gustavorique@hotmail.com

Recebido em: 4/7/2011 • Aceito em: 30/8/2011

segmentos com lesão, sugerindo a coexistência de estágios distintos do processo aterosclerótico em um mesmo paciente.

DESCRITORES: Placa aterosclerótica. Angiografia. Doença da artéria coronariana.

A doença arterial coronária (DAC) aflige grande número de pessoas em todo o mundo, de forma quase epidêmica em países desenvolvidos e em desenvolvimento. É a principal causa de morbidade e mortalidade, juntamente com as doenças cerebrovasculares. Segundo a Organização Mundial de Saúde (OMS), estima-se que, em 2020, 36 em cada 100 pessoas serão vítimas de infarto agudo do miocárdio (IAM), podendo chegar a alarmantes 25 milhões de mortes no ano.

Nos dias de hoje, o tratamento da DAC é largamente norteado pela presença ou ausência de obstrução luminal. Habitualmente, a conduta terapêutica adotada para indivíduos com coronariopatia obstrutiva inclui a administração de medicamentos anti-isquêmicos e a realização de tratamento mecânico por meio de métodos invasivos que propiciam o restabelecimento do fluxo coronário, tais como a angioplastia coronária e a cirurgia de revascularização miocárdica. Fica evidente, dessa maneira, que a angiografia coronária desempenha papel fundamental no direcionamento terapêutico do paciente com DAC.

Apesar de ser considerado padrão de referência para o diagnóstico da doença, o método apresenta algumas limitações importantes. A angiografia baseia-se no delineamento da anatomia da luz coronária. O diagnóstico de estenose luminal é realizado comparando-se um ponto de menor calibre com outro de calibre aparentemente normal, utilizado como referência. Em uma proporção de casos, a presença de placa(s) aterosclerótica(s) com distribuição difusa pode prejudicar a obtenção da obstrução luminal verdadeira pela angiografia coronária, em decorrência da ausência de segmentos com luz normal para comparação (isto é, sítios com maior acúmulo de placa podem ter seu verdadeiro grau de obstrução subestimado ao serem confrontados com outra região também afetada pela doença). Além de subestimar o grau de estenose em alguns casos, em outros, a doença coronária difusa pode *per se* gerar aumento da resistência ao fluxo, pela presença de longos segmentos afetados por placas ateroscleróticas.¹ Em ambos os casos, o segmento patológico apresenta aspecto angiográfico normal, o que, na prática clínica, impede o reconhecimento do componente obstrutivo existente nesses pacientes.

Por outro lado, estudos anatomopatológicos e com ultrassom intravascular demonstraram que a presença

segments often have atherosclerotic plaque. However, plaque composition was different in angiographically normal segments and those with angiographic stenosis, suggesting the coexistence of distinct stages of the atherosclerotic process in the same patient.

KEY-WORDS: Plaque, atherosclerotic. Angiography. Coronary artery disease.

de placa aterosclerótica não determina necessariamente que haja obstrução luminal significativa.^{2,5} Frequentemente, o acúmulo de placa aterosclerótica é acompanhado pelo crescimento localizado das dimensões arteriais, o que permite o acomodamento da placa sem que haja redução do calibre da luz.^{2,5} Obviamente, esse fenômeno de remodelamento vascular impede a identificação da placa aterosclerótica pela angiografia coronária, uma vez que o lúmen vascular se apresenta normal. No entanto, diversos estudos têm demonstrado nas últimas décadas que mesmo placas ateroscleróticas sem obstrução significativa à angiografia têm potencial para desencadear complicações coronárias agudas,^{6,9} associadas a fenômenos aterotrombóticos locais.^{6,7}

Em resumo, segmentos coronários sem obstrução luminal evidente à angiografia podem apresentar três situações distintas em pacientes com coronariopatia obstrutiva em outros segmentos: 1) ausência de placa aterosclerótica, 2) placa aterosclerótica sem obstrução luminal (isto é, com remodelamento focal adaptativo), e 3) placa aterosclerótica difusa com estenose subestimada pela angiografia (em decorrência da ausência de segmento de referência normal para comparação).

Neste estudo utilizou-se o ultrassom intracoronário com histologia virtual (USIC-HV) para avaliar a presença e a composição de placas ateroscleróticas em segmentos angiograficamente normais, comparando-os com segmentos com lesões em pacientes com DAC estabelecida.

MÉTODOS

Foram selecionados 17 pacientes não-consecutivos, que foram encaminhados ao laboratório de hemodinâmica para realização de angioplastia coronária com implante de stent, em uma ou mais lesões coronárias. O USIC foi utilizado para guiar o procedimento, bem como para obter imagens de segmentos coronários proximais de pelo menos uma artéria não submetida à intervenção. Todos os pacientes assinaram o Termo de Consentimento Livre e Esclarecido, aprovado pela Comissão de Ética do Hospital das Clínicas da Faculdade de Medicina da Universidade de São Paulo (São Paulo, SP, Brasil).

Foram excluídos pacientes que não tivessem pelo menos 20 mm proximais do vaso não-tratado pela intervenção percutânea avaliados pelo USIC ou que apresentassem imagens com qualidade inadequada.

As imagens angiográficas foram obtidas em diferentes projeções, separadas por pelo menos 30 graus (mínimo de duas projeções para a coronária direita e de três projeções para a coronária esquerda). A análise da angiografia foi realizada por estimativa visual por dois cardiologistas intervencionistas independentes.

A avaliação pelo USIC consistiu da análise quantitativa volumétrica, como também da histologia virtual (Volcano Therapeutics Inc., Rancho Cordova, Estados Unidos). As imagens do USIC volumétrico e da histologia virtual foram adquiridas pelo mesmo cateter de ultrassom intravascular, simultaneamente, com o auxílio do *pullback* automático, na velocidade de 0,5 mm/segundo. Foram examinadas as porções proximais de pelo menos um vaso epicárdico sem lesão significativa à angiografia (idealmente os segmentos proximais dos três vasos epicárdicos deveriam ser analisados). Uma extensão mínima de 20 mm (a partir do óstio aortocoronário) foi analisada (idealmente > 40 mm). Em todos os exames foi utilizada nitroglicerina intracoronária previamente à obtenção das imagens.

Os seguintes parâmetros do USIC volumétrico foram analisados *off-line* na estação Pie Medical BV (Maastricht, Holanda): extensão do segmento analisado, área média do vaso, área média da luz, área média da placa, e obstrução porcentual média da placa. Posteriormente foram avaliados, com o auxílio de *software* específico, os parâmetros de histologia virtual: conteúdo porcentual médio e área média de componentes de cálcio, fibroso, fibrolipídico e necrótico.

Após análise da angiografia, foram selecionados 32 segmentos angiograficamente normais. Foram excluídos segmentos com "irregularidades" luminais e todos os segmentos normais distavam pelo menos 10 mm de segmentos com quaisquer evidências angiográficas de lesão. Para comparação, foram também selecionados 19 segmentos com estenose luminal significativa à angiografia (> 70%). Foram avaliadas as imagens de USIC-HV, sendo computada, para a análise final, a secção com maior carga de placa nos segmentos angiograficamente normais e a secção com menor área luminal nos segmentos com lesão angiográfica.

Utilizou-se o programa estatístico SPSS versão 17 para Windows. As variáveis categóricas foram apresentadas como números absolutos e porcentagens. As variáveis contínuas foram descritas como média \pm desvio padrão e comparadas com o teste *t* de Student. Valor de *P* bicaudal < 0,05 foi considerado significativo.

RESULTADOS

A média de idade dos pacientes foi de 60,5 \pm 11,1 anos, sendo 70% do sexo feminino, 23% diabéticos e 41% com diagnóstico de síndrome coronária aguda. As características clínicas dos pacientes são mostradas na Tabela 1.

Nos segmentos angiograficamente normais, a área luminal foi de 9,51 \pm 4,86 mm², enquanto nos segmentos com estenose angiográfica foi de 2,8 \pm 0,71 mm² (*P* < 0,01) (Tabela 2). Na média, segmentos angiograficamente normais apresentavam carga de placa de 47,3 \pm 15,1%, enquanto os segmentos com lesão angiográfica apresentavam carga de placa de 76,2 \pm 8,8% (*P* < 0,01) (Figura). Entre os segmentos angiograficamente normais, apenas 3 (9,3%) não apresentavam placa aterosclerótica ao USIC.

Na comparação dos segmentos angiograficamente normais com aqueles com lesão não foram encontradas diferenças em relação à composição da placa para o componente fibroso (55 \pm 20% vs. 60,7 \pm 12%; *P* = 0,68) e o componente de cálcio (5,5 \pm 6% vs. 7,7 \pm 7%; *P* = 0,23). Os segmentos angiograficamente normais apresentaram maior componente fibrolipídico (17 \pm 11% vs. 11,4 \pm 12%; *P* = 0,045) e menor componente necrótico (13,1 \pm 13% vs. 20,2 \pm 12%; *P* = 0,03) (Tabela 3).

DISCUSSÃO

A angiografia coronária foi considerada, por muito tempo, padrão de referência para o diagnóstico de DAC. Entretanto, inúmeros estudos indicaram que a extensão da DAC é subestimada pela análise visual de segmentos angiograficamente "normais". Mintz et al.⁴ demonstraram, por meio da análise com USIC, que apenas 6,8% de 884 segmentos considerados normais pela angiografia apresentavam realmente ausência de placa aterosclerótica. A carga de placa média desses segmentos foi de 51 \pm 13%. Nesse estudo, no entanto, foram analisados somente segmentos adjacentes às porções com lesão angiográfica. Estudos de anatomia patológica corroboram tal achado, demonstrando grande discrepância entre os achados angiográficos e os da patologia. Uma possível explicação seria a dilatação compensatória da parede arterial ao acúmulo da placa aterosclerótica, o chamado remodelamento positivo.

TABELA 1
Características clínicas

Variáveis	n = 17
Idade, anos	60,5 \pm 11,1
Sexo feminino, %	70
Diabetes melito, %	23
Hipertensão arterial, %	88
Hipercolesterolemia, %	70
História de tabagismo, %	59
Quadro clínico, %	
Angina estável	59
Síndrome coronária aguda	41

n = número de pacientes.

TABELA 2
Medidas ultrassonográficas em segmentos normais ou com lesão à angiografia

	Segmentos angiograficamente normais (32 segmentos)	Segmentos com lesão à angiografia (19 segmentos)	Valor de P
Área luminal, mm ²	9,51 ± 4,86	2,8 ± 0,71	< 0,01
Área da placa, mm ²	8,85 ± 4,16	10,38 ± 5,1	0,25
Área da lâmina elástica externa, mm ²	18,4 ± 7,9	13,2 ± 5,3	0,02
Carga de placa, %	47,3 ± 15,1	76,2 ± 8,8	< 0,01

TABELA 3
Componentes da placa aterosclerótica em segmentos normais ou com lesão à angiografia

Componente da placa aterosclerótica	Segmentos angiograficamente normais	Segmentos com lesão à angiografia	Valor de P
Fibroso, %	55 ± 20	60,7 ± 12	0,68
Fibrolipídico, %	17 ± 11	11,4 ± 12	0,045
Necrótico, %	13,1 ± 13	20,2 ± 12	0,03
Cálcio, %	5,5 ± 6	7,7 ± 7	0,23

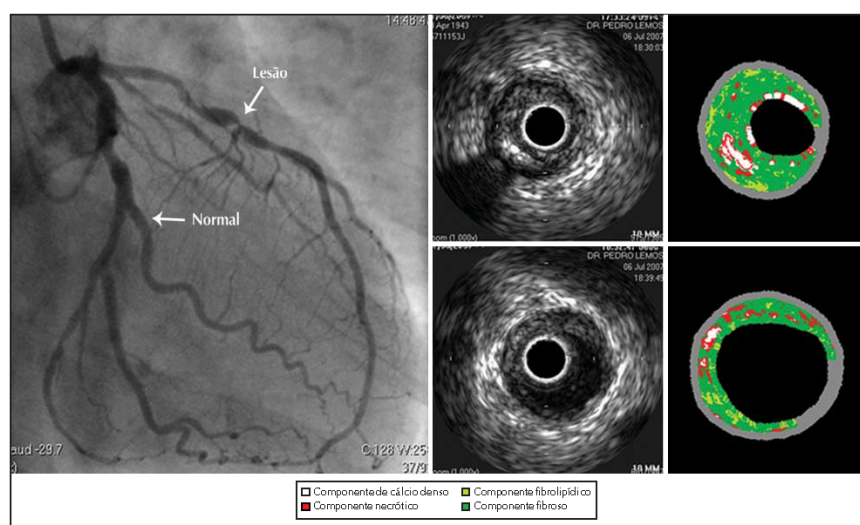


Figura - Comparação entre segmentos com e sem lesão à angiografia com ultrassom intracoronário com histologia virtual (USIC-VH) em um mesmo paciente.

Neste estudo foram analisados segmentos angiograficamente normais, em sítios distantes dos segmentos com lesão manifesta. Demonstrou-se que, mesmo na-

queles segmentos, pode haver placa aterosclerótica, com carga de placa média de 47,3 ± 15,1%. O presente estudo analisou também a composição da placa

aterosclerótica por meio da histologia virtual. A composição da placa diferiu entre segmentos com estenose significativa submetidos a angioplastia coronária e segmentos considerados normais pela angiografia. Os segmentos com estenose apresentaram composição de placa com maior prevalência do componente core necrótico, enquanto os segmentos com angiografia normal apresentaram maior prevalência do componente fibrolipídico. Tal achado sugere que, apesar de difusamente presente ao longo da árvore coronária, é provável que o processo aterosclerótico apresente evolução e estágios distintos em diferentes segmentos arteriais.

Limitações do estudo

Algumas limitações devem ser consideradas na interpretação dos resultados deste estudo. Trata-se de casuística não-consecutiva, com número modesto de pacientes, em que vieses de seleção podem ter influenciado os achados. Este foi um estudo *in vivo* e uma comparação com dados histopatológicos é necessária para confirmar os achados do USIC-HV.

CONCLUSÕES

Nesta análise piloto em pequeno grupo de pacientes coronariopatas, observou-se a presença frequente de placa aterosclerótica ao USIC em segmentos angiograficamente normais. No entanto, a composição da placa nesses segmentos difere da composição em segmentos com lesão angiográfica, sugerindo estágios distintos no processo aterosclerótico.

SUPORTE FINANCEIRO

Este estudo teve o apoio da Fundação de Amparo à Pesquisa do Estado de São Paulo (FAPESP).

CONFLITO DE INTERESSES

Os autores declaram não haver conflito de interesses relacionado a este manuscrito.

REFERÊNCIAS

1. De Bruyne B, Hersbach F, Pijls NH, Bartunek J, Bech JW, Heyndrickx GR, et al. Abnormal epicardial coronary resistance in patients with diffuse atherosclerosis but "normal" coronary angiography. *Circulation*. 2001;104(20):2401-6.
2. Glagov S, Weisenberg E, Zarins CK, Stankunavicius R, Kolettsis GJ. Compensatory enlargement of human atherosclerotic coronary arteries. *N Engl J Med*. 1987;316(22):1371-5.
3. Mintz GS, Kent KM, Pichard AD, Satler LF, Popma JJ, Leon MB. Contribution of inadequate arterial remodeling to the development of focal coronary artery stenoses: an intravascular ultrasound study. *Circulation*. 1997;95(7):1791-8.
4. Mintz GS, Painter JA, Pichard AD, Kent KM, Satler LF, Popma JJ, et al. Atherosclerosis in angiographically "normal" coronary artery reference segments: an intravascular ultrasound study with clinical correlations. *J Am Coll Cardiol*. 1995;25(7):1479-85.
5. Briguori C, Tobis J, Nishida T, Vaghetti M, Albiero R, Di Mario C, et al. Discrepancy between angiography and intravascular ultrasound when analysing small coronary arteries. *Eur Heart J*. 2002;23(3):247-54.
6. Naghavi M, Libby P, Falk E, Casscells SW, Litovsky S, Rumberger J, et al. From vulnerable plaque to vulnerable patient: a call for new definitions and risk assessment strategies: Part II. *Circulation*. 2003;108(15):1772-8.
7. Naghavi M, Libby P, Falk E, Casscells SW, Litovsky S, Rumberger J, et al. From vulnerable plaque to vulnerable patient: a call for new definitions and risk assessment strategies: Part I. *Circulation*. 2003;108(14):1664-72.
8. Ambrose JA, Tannenbaum MA, Alexopoulos D, Hjerdahl-Monsen CE, Leavy J, Weiss M, et al. Angiographic progression of coronary artery disease and the development of myocardial infarction. *J Am Coll Cardiol*. 1988;12(1):56-62.
9. Smith SC Jr. Risk-reduction therapy: the challenge to change. Presented at the 68th Scientific Sessions of the American Heart Association (AHA); 1995 Nov 13; Anaheim, California. *Circulation*. 1996;93(12):2205-11.