

MARIA LUCIANA ZACARIAS HANNOUCHE DA TRINDADE

**Determinação do tamanho e extensão do
infarto agudo do miocárdio pela ecocardiografia com
perfusão em tempo real em seres humanos:
comparação com a ressonância magnética**

Tese apresentada à Faculdade de Medicina da
Universidade de São Paulo, para obtenção do
título de Doutor em Ciências.

Área de concentração: Cardiologia

Orientador: Prof. Dr. Wilson Mathias Junior

São Paulo

2005

Nós trabalhamos no escuro – fazemos o que podemos,
damos o que temos. Nossa dúvida é nossa paixão e
nossa paixão é nossa tarefa. O resto é a loucura da arte.

Henry James

Dedicatória

Ao meu marido, **Luciano Sérgio Ferreira da Trindade**, por seu amor, compreensão, equilíbrio, estímulo, companheirismo, presença constante e incondicional que foram as armas dessa vitória.

Ao meu pai, **Ilias Habib Ilias Hannouche** (in memoriam), sempre presente e orgulhoso da sua filha. Pelo esforço dedicado à minha formação e pelo exemplo de dedicação ao trabalho.

À minha mãe, **Marlene Zacarias Hannouche**, pelo seu amor, força e encorajamento para a realização deste trabalho.

Às minhas irmãs, **Suzana Zacarias Hannouche**, **Maria Beatriz Zacarias Hannouche** e **Rosana Zacarias Hannouche**, pela amizade, incentivo, união e apoio sempre recebidos.

À minha sogra, **Aláide Ferreira da Trindade**, pelo apoio e afeto constantemente dados.

Agradecimento especial

Ao meu orientador, **Prof. Dr. Wilson Mathias Junior**, Diretor do Serviço de Ecocardiografia do Instituto do Coração do Hospital das Clínicas da Faculdade de Medicina da Universidade de São Paulo (InCor HC-FMUSP), meu muito obrigada pelo estímulo, paciência e preciosa orientação na elaboração deste estudo, abdicando muitas vezes de seus momentos familiares para que fosse possível a concretização deste trabalho.

Agradecimientos

Ao **Prof. Dr. José Carlos Nicolau**, Diretor da Unidade Clínica de Coronariopatia aguda do InCor HC-FMUSP, pelo apoio e sugestões.

Ao **Dr. Carlos Eduardo Rochitte**, Médico coordenador do Serviço de Ressonância Magnética e Tomografia Computadorizada Cardiovascular do InCor HC-FMUSP, pelo apoio, sugestões e cuidadosa interpretação dos exames de Ressonância Magnética.

À **Dra. Márcia Azevedo Caldas**, Médica assistente do Serviço de Ecocardiografia do InCor HC-FMUSP, pelo apoio, co-orientação, dedicação e constante ajuda na interpretação dos dados ecocardiográficos.

Aos amigos e pós-graduandos do Serviço de Ecocardiografia **Altamiro Filho Ferraz Osório** e **Ingrid Kowastsch**, pela amizade, companheirismo e apoio nos momentos difíceis.

Ao **Prof. Dr. José Carlos Nicolau**, ao **Prof. Dr. Leopoldo Piegas** e à **Dra. Ana Lúcia Arruda**, participantes da minha banca de qualificação, pelas importantes contribuições para o aperfeiçoamento desta Tese.

Aos **médicos estagiários do Serviço de Ressonância Magnética**, pela amizade e ajuda em várias etapas desta pesquisa.

Aos **médicos assistentes e estagiários do Serviço de Ecocardiografia do InCor HC-FMUSP**, pela amizade e carinho sempre demonstrados.

Aos **funcionários do Serviço de Ecocardiografia do InCor HC-FMUSP**, pela amizade, carinho e presteza.

Aos **funcionários do Setor de Pós-Graduação do InCor-HCFMUSP**, pela amizade, orientação e paciência durante todos estes anos necessários para a realização desta tese.

Aos amigos **João Manoel, Ana Clara e Jicely**, pelo encorajamento na concretização deste trabalho.

À **Sra. Júlia Fukushima**, pela cuidadosa análise estatística.

À **Valéria Feitoza**, pela revisão e correção do texto em Língua Portuguesa.

À **Sra. Roberta Turbiani**, pela revisão e correção do sumário em inglês.

Aos **pacientes**, sem os quais não seria possível este trabalho.

Muito obrigada!

Sumário

Lista de abreviaturas	xv
Lista de símbolos	xvi
Lista de figuras	xvii
Lista de tabelas	xix
Lista de gráficos	xx
Resumo	xxi
Summary	xxiii
1. INTRODUÇÃO	1
Métodos de diagnóstico do infarto agudo do miocárdio	5
Eletrocardiograma em 12 derivações	5
Marcadores bioquímicos de necrose miocárdica	7
Ressonância magnética	8
Ecocardiografia	10
Ecocardiografia com contraste.....	11
Contraste ecocardiográfico por microbolhas	11
Modalidades de imagem	13
Ecocardiografia com perfusão miocárdica em tempo real	15
Fluxo microvascular	18
Quantificação do fluxo miocárdico	19
Avaliação da circulação colateral após o IAM e fenômeno de <i>no reflow</i>	22
2. OBJETIVO	26
3. CASUÍSTICA E MÉTODOS	28
Casuística	29
Eletrocardiograma em doze derivações	30
Marcadores bioquímicos de necrose miocárdica	31
Obtenção da imagem ecocardiográfica	31
Infusão do contraste ecocardiográfico	32
Análise da função ventricular global e segmentar e da perfusão miocárdica	32
Função e volumes ventriculares	34
Função segmentar do VE	34
Análise da perfusão miocárdica	35
Ressonância magnética	41
Variabilidade intraobservador	45
Variabilidade interobservador	45
Análise estatística	45

4. RESULTADOS	47
Resultados gerais	48
Características do grupo estudado	48
Ecocardiografia com contraste	50
Correlação do pico de ckmb massa e o tamanho do infarto	51
Correlação da fração de ejeção do ventrículo esquerdo e do tamanho do infarto	51
Índice de escore de motilidade segmentar do ventrículo esquerdo	51
Comparação do tamanho do infarto pelas modalidades ecocardiográficas e pela ressonância magnética	53
Correlação entre a área média do infarto quantificado pelas modalidades ecocardiográficas e pela ressonância magnética	53
Correlação do porcentual médio da área infartada entre as modalidades ecocardiográficas e a ressonância magnética ..	56
Correlação do porcentual da extensão transmural média do infarto entre as modalidades ecocardiográficas e ressonância magnética	59
Correlação do porcentual da extensão transmural do infarto entre as modalidades ecocardiográficas e a ressonância magnética	61
Correlação da extensão transmural do infarto nos 17 segmentos do ventrículo esquerdo	62
Escore de motilidade segmentar versus porcentual da extensão transmural do infarto nos segmentos miocárdicos	64
Escore de perfusão versus o porcentual da extensão transmural do infarto nos segmentos miocárdicos	65
Variabilidade intra-observador	66
Variabilidade interobservador	66
5. DISCUSSÃO	67
Limitações do estudo	76
Implicações clínicas	79
Perspectivas futuras	80
6. CONCLUSÃO	81
7. REFERÊNCIAS	83

Listas

LISTA DE ABREVIATURAS

A2C	apical duas câmaras
A3C	apical três câmaras
A4C	apical quatro câmaras
ADA	artéria descendente anterior
AI	área de infarto
AM	área do miocárdio total
EC	ecocardiograma em escalas de cinza
ECG	eletrocardiograma em 12 derivações clássicas
EPMTR	ecocardiografia com perfusão miocárdica em tempo real
FEVE	fração de ejeção do ventrículo esquerdo
IA	intensidade acústica
IAM	infarto agudo do miocárdio
IEMS	índice de escores de motilidade segmentar do ventrículo esquerdo
IP	imagem paramétrica
IEPS	índice de escores de perfusão miocárdica do ventrículo esquerdo
“PESDA“	<i>“perfluorocarbon-exposed sonicated dextrose albumin”</i>
RM	ressonância magnética
“TIMI”	<i>“Thrombolysis in Myocardial Infarction Study Group”</i>
VDF	volume diastólico final
VE	ventrículo esquerdo
VSF	volume sistólico final

LISTA DE SÍMBOLOS

cm	centímetro
cm ²	centímetro cuadrado
cm/s	centímetro por segundo
MHz	megahertz
ml	mililitro
ml/Kg	miligramas por quilograma
ml/min	mililitros por minuto
mm	milímetro
mm/s	milímetro por segundo
μm	mícron

LISTA DE FIGURAS

FIGURA 1 -	Esquema representativo da técnica de emissão de pulsos de ultra-som intermitente	14
FIGURA 2 -	Técnica de pulsos com amplitude alternante com as microbolhas	16
FIGURA 3 -	Imagens ecocardiográficas de perfusão miocárdica em tempo real	17
FIGURA 4 -	Divisão do ventrículo esquerdo em 17 segmentos para avaliação da contração e perfusão miocárdicas ..	33
FIGURA 5 -	Demonstração do reenchimento miocárdico pelas microbolhas nos batimentos posteriores a um Flash e método de cálculo do fluxo miocárdico regional pela ecocardiografia de perfusão miocárdica em tempo real	36
FIGURA 6 -	Ecocardiografia com contraste em escala de cinza planimetria da área com defeito de perfusão (vermelho) e da área do miocárdio total (azul)	39
FIGURA 7 -	Imagem paramétrica - planimetria da área com defeito de perfusão (vermelho) e da área do miocárdio total (azul)	39
FIGURA 8 -	Ressonância magnética - planimetria da área com defeito de perfusão (vermelho) e da área do miocárdio total (azul). A área de IAM tracejada corresponde à soma das áreas de <i>no reflow</i> (negro) e de necrose sem fenômeno de <i>no reflow</i> (branco)	40
FIGURA 9 -	Ecocardiograma com contraste em escala de cinza (A), Imagem paramétrica (B) e Ressonância magnética (C) – planimetria de um segmento infartado (azul) e da sua área de infarto (vermelho) ...	41
FIGURA 10 -	Correlação do índice de escore de motilidade segmentar do ventrículo esquerdo entre a ecocardiografia bidimensional e a ressonância magnética	52
FIGURA 11 -	Correlação entre a área média do infarto quantificado	54

	pelas modalidades ecocardiográficas e pela ressonância magnética	
FIGURA 12 -	Correlação do porcentual médio da área infartada entre as modalidades ecocardiográficas e a ressonância magnética	57
FIGURA 13 -	Correlação do porcentual da extensão transmural média entre as modalidades ecocardiográficas e a ressonância magnética	60
FIGURA 14 -	Correlação da extensão transmural do infarto nos 17 segmentos do ventrículo esquerdo nos 20 pacientes entre as modalidades ecocardiográficas e a ressonância magnética	63

LISTA DE TABELAS

TABELA 1 -	Comparação do tamanho do infarto pelas modalidades ecocardiográficas e pela ressonância magnética	53
TABELA 2 -	Correlação do porcentual da extensão transmural entre as modalidades ecocardiográficas e a ressonância magnética	61

LISTA DE GRÁFICOS

GRÁFICO 1 -	Médias e desvio padrão da área de infarto pela ecocardiografia com contraste em escala de cinza, imagem paramétrica e pela ressonância magnética nos planos apicais quatro, três e duas câmaras	55
GRÁFICO 2 -	Média e desvio padrão do porcentual da área de infarto pela ecocardiografia com contraste em escala de cinza, imagem paramétrica e pela ressonância magnética nos planos apicais quatro, três e duas câmaras	58
GRÁFICO 3 –	Médias do porcentual da extensão transmural dos segmentos miocárdicos infartados segundo o escore de motilidade segmentar avaliado pela ecocardiografia com contraste em escala de cinza, imagem paramétrica e pela ressonância magnética	64
GRÁFICO 4 –	Média porcentual de transmuralidade dos segmentos miocárdicos infartados avaliados pela ecocardiografia com contraste em escala de cinza, imagem paramétrica e pela ressonância magnética segundo o escore de perfusão segmentar	65

Resumo



Trindade MLZH. *Determinação do tamanho e extensão do infarto agudo do miocárdio pela ecocardiografia com perfusão em tempo real em seres humanos: comparação com a ressonância magnética* [tese]. São Paulo: Faculdade de Medicina, Universidade de São Paulo; 2005. 97p.

O objetivo da reperfusão mecânica ou medicamentosa em pacientes com infarto agudo do miocárdio (IAM) é a restauração do fluxo sanguíneo na artéria relacionada ao infarto, a fim de limitar a necrose miocelular e preservar a função contrátil, que são os maiores preditores de sobrevida após o IAM. Entretanto, seu sucesso é indicado pela reperfusão nos capilares miocárdicos e não pela recanalização da artéria relacionada ao infarto. A ecocardiografia com perfusão miocárdica em tempo real pode ser usada para avaliar a perfusão nos capilares miocárdicos e estimar o tamanho do infarto em vários estudos experimentais. O objetivo deste estudo foi determinar a área do miocárdio infartado e sua extensão transmural pela ecocardiografia com perfusão miocárdica em tempo real, em pacientes hospitalizados nos primeiros dias após primo infarto agudo do miocárdio, tendo como padrão de referência a ressonância magnética de perfusão. Prospectivamente, foram estudados 20 pacientes (12 homens), com idade média de $64,2 \pm 13,3$, dentro de 12 horas de reperfusão mecânica ou medicamentosa. Os exames de ecocardiografia e ressonância magnética foram realizados do segundo ao quinto dia de infarto. O contraste "PESDA (perfluorocarbon-exposed sonicated dextrose albumin)" foi administrado em veia periférica, na dose de 0,1ml/Kg, em infusão contínua. A análise ecocardiográfica foi feita por uma análise qualitativa (visual) denominada escala de cinza e por uma análise quantitativa, chamada imagem paramétrica. A área de infarto média foi de $3,03 \pm 2,77 \text{ cm}^2$ para a escala de cinza ($r=0,97$), de $3,36 \pm 2,82 \text{ cm}^2$ para a imagem paramétrica ($r= 0,99$) e de $3,42 \pm 2,80 \text{ cm}^2$ para a ressonância magnética. O porcentual médio da área de infarto pela ecocardiografia em escala de cinza foi de $15,22\% \pm 14,84\%$ ($r= 0,97$), pela imagem paramétrica foi de $16,46\% \pm 14,41\%$ ($r= 0,99$) e pela ressonância magnética foi de $16,76\% \pm 14,48\%$. A extensão transmural do infarto em cada segmento infartado pela escala de cinza,apresentou uma correlação menor ($r=0,77$) em relação à imagem paramétrica ($r=0,93$). Em conclusão, este estudo mostrou uma excelente correlação entre ecocardiografia com perfusão miocárdica em tempo real (sobretudo pela imagem paramétrica) e ressonância magnética nas medidas da área de infarto e seu porcentual, assim como na determinação de sua extensão transmural em pacientes internados por infarto agudo do miocárdio.

Descritores: 1. INFARTO DO MIOCÁRDIO/diagnóstico

2.ECOCARDIOGRAFIA/métodos 3.IMAGEM POR RESSONÂNCIA

MAGNÉTICA/métodos 4.ESTUDO COMPARATIVO 5.DIAGNÓSTICO POR

IMAGEM

Summary

Trindade MLZH. *Determination of size and extent of acute myocardial infarction by real time myocardial contrast echocardiography in humans: a comparison with magnetic resonance imaging* [thesis]. São Paulo: "Faculdade de Medicina, Universidade de São Paulo"; 2005. 97p.

The aim of mechanical or pharmacological reperfusion in patients with AMI is to restore blood flow through the infarct related artery in order to limit myocellular necrosis and ultimately preserve myocardial contractile function, which is still the most powerful predictor of survival after acute myocardial infarction. The success of reperfusion, however, is indicated by perfusion of myocardial capillaries rather than simply patency of the infarct related artery. Myocardial contrast echocardiography (MCE) can be used to assess myocardial capillary perfusion and ultimately the infarct size in animals. The aim of this study was to determine by MCE the transmural extent and infarct size using magnetic resonance imaging (MRI) as a gold standard. We prospectively studied 20 patients (12 men; mean age 64.2 ± 13.3) admitted for a first acute myocardial infarction, within 12 hours after mechanical or pharmacological reperfusion. The MCE and MRI were performed between the 3rd and 5th day of acute myocardial infarction (AMI). A suspension of 0.1 ml/kg of perfluorocarbon-exposed sonicated dextrose albumin (PESDA) ultrasound contrast agent was administered as a continuous infusion. The interpretation of perfusion images by MCE was assessed by qualitative analysis (visual- VIS) and a quantitative one called parametric image (PI). The average infarct area showed by VIS was $3.03 \pm 2.77 \text{ cm}^2$, by PI was $3.36 \pm 2.82 \text{ cm}^2$ and by MRI was $3.42 \pm 2.80 \text{ cm}^2$. The average percentage of infarct area by VIS was $15.22\% \pm 14.84\%$, by PI was $16.46\% \pm 14.41\%$ and by MRI was $16.76\% \pm 14.48\%$. The transmural extent was calculated in each infarcted segment by VIS, with a worse correlation ($r=0,77$) than PI ($r=0,93$). In conclusion, this study showed that MCE, in special PI, correlates well with MRI in detecting infarct size, percentage of infarct size and transmural extent in patients with acute myocardial infarction.

Key words: 1.MYOCARDIAL INFARCTION/diagnosis
2.ECHOCARDIOGRAPHY/methods 3.MAGNETIC RESONANCE
IMAGING/methods 4.COMPARATIVE STUDY 5.IMAGING DIAGNOSIS

1 Introdução

Apesar da grande evolução no diagnóstico e manuseio do infarto agudo do miocárdio (IAM) nas últimas décadas, esta doença continua apresentando grande morbidade e mortalidade cardiovascular. Nos Estados Unidos da América (EUA), a doença arterial coronária foi responsável por um em cada cinco óbitos no ano de 2002 e estima-se que quase um milhão e meio de pacientes sofram infarto agudo do miocárdio anualmente.¹

No Brasil, a doença cardiovascular foi responsável por 267.496 óbitos, 27% do total de ocorridos no ano de 2002, e o IAM correspondeu a 22% das causas cardiovasculares de óbito, a maioria (53%) concentrada na região Sudeste.²

A extensão do dano ao miocárdio é uma das determinantes do prognóstico após o IAM e, quase sempre, está diretamente relacionada ao grau de disfunção sistólica do ventrículo esquerdo (VE). A disfunção grave do VE e o choque cardiogênico são os principais responsáveis pelos óbitos intra-hospitalares, ocorrendo, em geral, dentro de três a quatro dias.^{3,4} Adicionalmente, os sobreviventes de grandes infartos com frequência apresentam déficit importante da função sistólica ventricular esquerda, que é responsável por maior morbidade e mortalidade a curto e longo prazos.⁵

Os fatores determinantes do tamanho do IAM são: a extensão da área em risco; a duração da injúria isquêmica; a recanalização precoce da artéria relacionada ao infarto, obtida por fibrinólise ou por intervenção coronária percutânea primária e a presença de circulação colateral, que pode manter um certo grau de viabilidade miocárdica dentro da área em risco.^{6,7,8,9,10} Estas duas últimas situações podem favorecer um fluxo sanguíneo adequado ao miocárdio, limitando o desenvolvimento de dano miocárdico irreversível e, portanto, limitando o tamanho do infarto, a despeito da disfunção ventricular esquerda durante a fase aguda do infarto.

Os conceitos de que o tamanho do infarto é um importante fator determinante do prognóstico e que sua extensão máxima deva ser modificada favoravelmente por intervenções mecânicas e ou medicamentosas precoces dirigiram a atenção à proteção do miocárdio comprometido, na tentativa de diminuir a demanda de oxigênio, bem como de restaurar a perfusão do tecido isquêmico.^{11,12,13}

A recanalização da artéria relacionada ao infarto com reperfusão reduz a extensão da necrose final e promove melhora da função ventricular, tanto em estudos experimentais como em ensaios clínicos.^{14,15,16} A razão principal desse sucesso baseia-se no fato de que o miocárdio que se torna subitamente isquêmico não perde sua viabilidade na mesma velocidade em que diminui sua função contrátil.¹⁷ No IAM, a morte celular ocorre inicialmente na região subendocárdica e expande-se em direção à região subepicárdica, que no modelo experimental canino persiste viável por pelo menos três horas após o

início da isquemia. Esta progressão transmural que a necrose celular obedece é conhecida como fenômeno de “frente de onda” (*Wavefront phenomena*). O tempo de isquemia e a presença ou não de circulação colateral são fatores importantes neste fenômeno, determinando não apenas a extensão do infarto, mas também sua extensão transmural.¹⁸ A motilidade do miocárdio em repouso depende em grande parte do espessamento do terço interno da parede miocárdica (região subendocárdica), o IAM, mesmo que subendocárdico, leva à alteração da motilidade segmentar do VE a despeito da presença de viabilidade nas regiões do mesocárdio e epicárdio. Nestes casos, ocorre um menor remodelamento ventricular e preservação da reserva inotrópica sob estresse físico ou medicamentoso.

Por outro lado, pacientes com infarto agudo do miocárdio também podem apresentar isquemia a distância com conseqüente redução da contração em regiões não relacionadas à área infartada.¹⁹ Provavelmente, isto resulta de obstrução prévia de outra artéria coronária que perde a circulação colateral proveniente da artéria relacionada ao infarto.

Na atualidade, há um grande arsenal de exames complementares que nos auxiliam na identificação do IAM, porém, pelas razões citadas acima, a determinação precoce do tamanho e a extensão exata da necrose celular ainda permanecem um desafio.

Métodos de Diagnóstico do Infarto Agudo do Miocárdio

O marcador ideal de necrose miocárdica deveria proporcionar sensibilidade e especificidade absolutas, bem como o diagnóstico da topografia e gravidade do infarto de forma rápida e versátil. Infelizmente, este marcador ainda não existe.

Eletrocardiograma em 12 derivações

O eletrocardiograma em 12 derivações (ECG) é um método de diagnóstico não-invasivo, acessível, de baixo custo e amplamente utilizado na prática clínica, mas em apenas 50% dos pacientes observam-se alterações clássicas de supradesnível do segmento ST ao primeiro traçado eletrocardiográfico. No entanto, quando ECGs seriados em 12 derivações são realizados, alguma alteração pode ser documentada em um número maior de vezes.²⁰

Academicamente, recomenda-se que o IAM seja classificado em infarto com supradesnível do segmento ST e sem supradesnível do segmento ST, pela impossibilidade de se distinguir com certeza um IAM transmural de um não transmural com base apenas no ECG. O infarto com supradesnível do

segmento ST e o infarto sem supradesnível apresentam evoluções clínicas e tratamentos diferentes.

Savonitto e cols. publicaram os resultados do estudo GUSTO-IIb, que envolveu 12.142 pacientes com sintomas de isquemia cardíaca em repouso até doze horas da admissão hospitalar e sinais de isquemia miocárdica ao ECG. Destes pacientes, 22% apresentaram inversão da onda T ao ECG, 28% supradesnível do segmento ST, 35% infradesnível do segmento ST e 15% uma combinação de supra e infradesnível do segmento ST. A incidência de reinfarto ou óbito em trinta dias de acompanhamento foi de 5,5% nos pacientes com inversão da onda T, 9,4%, nos pacientes com supradesnível do segmento ST, 10,5% no grupo sem supradesnível do segmento ST e 12,4% na combinação de supra e infradesnível do segmento ST, portanto permitindo a estratificação de risco após o IAM.²¹

O maior número de complicações cardíacas, associado ao supradesnível do segmento ST, está relacionado à presença de lesões coronárias mais graves, maior incidência de reinfarto e risco de óbito por causa de arritmias fatais, insuficiência ventricular esquerda e rotura cardíaca.²²

Por outro lado, existem limitações de ECG para o diagnóstico de IAM, como acometimento de pequenas áreas e infarto no ventrículo direito ou nas regiões posterior e lateral do ventrículo esquerdo.²³ Além disso, alterações prévias, tais como: o fenômeno da repolarização precoce, a sobrecarga ventricular esquerda, bloqueios de ramo e arritmias podem dificultar sua interpretação.

Marcadores bioquímicos de necrose miocárdica

Como o coração é um órgão essencialmente contrátil, as proteínas estruturais e as enzimas requeridas para produção de energia e contração são potenciais marcadores de injúria miocárdica.

A distribuição subcelular das proteínas e enzimas determina a rapidez com que estas atingirão a circulação sanguínea, portanto, as pequenas proteínas e as enzimas localizadas no citoplasma celular, a exemplo da creatinoquinase (CPK), alcançam a circulação mais precocemente após o início do quadro agudo.²⁴

As proteínas estruturais como as troponinas, por sua vez são as últimas a se elevarem, pois são liberadas após o início da degradação da matriz pelos macrófagos e pelas enzimas dos lisossomas, entretanto uma pequena quantidade é encontrada livre no citoplasma, o que permite uma liberação precoce na presença de lesão celular.

Os novos testes imunológicos que medem a concentração de massa da CKMB (CKMB massa), empregando-se anticorpos anti-CK, melhoram sua sensibilidade clínica e especificidade.

A dosagem da CKMB massa permite o diagnóstico mais precoce e acurado do IAM; eleva-se em três a seis horas após o início dos sintomas, e apresenta valor preditivo positivo de 100% com medida única, após 12 horas do início do quadro.²⁵

Ressonância magnética

A ressonância magnética (RM) cardiovascular tem ocupado crescente importância na abordagem diagnóstica das cardiopatias pelo número de informações estáticas (anatomia), dinâmicas (função e perfusão miocárdicas) e qualitativas dos tecidos (viabilidade e espectroscopia), que podem ser obtidas em uma única abordagem.

Esta técnica mostra uma alta acurácia e sensibilidade para a detecção de IAM e tem sido extensivamente validada em animais infartados.^{26,27,28} Em humanos, é acurada para diagnosticar IAM com e sem onda Q, trata-se de um método tão sensível, que tem identificado IAM subendocárdico, mesmo quando a motilidade e a perfusão são normais ao SPECT.²⁹

A perfusão pela primeira passagem de contraste paramagnético (Gadólínio, o gadopentato de dimeglumina) tornou-se possível com o recente desenvolvimento de seqüências de pulso ultra-rápido e métodos de pós-processamento das imagens.

O gadólínio é um agente paramagnético capaz de induzir aumento do sinal do hidrogênio pela RM por alterações das propriedades físicas desse elemento. Dessa forma, é possível monitorar sua primeira passagem pelo miocárdio por curva de intensidade de sinal de hidrogênio *versus* o tempo.

Como o gadólínio é um contraste de distribuição extracelular, a análise seqüencial das imagens obtidas durante os primeiros 15 minutos da

administração desse contraste permite identificar diferentes padrões de intensificação miocárdica. No miocárdio infartado, a região miocárdica mais escura, nos primeiros três minutos após a injeção de gadolínio, significa obstrução microvascular, ou seja, fenômeno de *no reflow*, que é seguido por aumento da intensidade do sinal nas imagens de 10 a 15 minutos (realce tardio), em razão da redistribuição extracelular do contraste. O miocárdio infartado então é caracterizado pela soma da área de *no reflow* e da área de realce tardio (necrose muscular sem obstrução microvascular).

Os primeiros estudos de infarto pela ressonância magnética datam de 1986, com McNamara e, posteriormente, com Ross e cols. que investigaram cinco pacientes na fase aguda do infarto, pela técnica de *spin-echo* com administração do gadolínio e demonstraram a possibilidade de diferenciação entre o miocárdio normal e o infartado.^{30,31} Estes achados foram depois confirmados por outros pesquisadores.^{32,33}

Rochitte e cols. compararam a RM com gadolínio e cloreto de trifetil tetrazólio (TTC) em sete cães submetidos a 90 minutos de oclusão da artéria descendente anterior esquerda seguida de reperfusão e evidenciaram boa correlação do tamanho do infarto entre os dois métodos ($r=0,92$).³⁴

Comparando-se a RM e a ecocardiografia com contraste com a perfusão por microesferas radioativas em modelo animal de oclusão-reperfusão, Wu e cols. mostraram excelente correlação da RM e da ecocardiografia com contraste com as microesferas na detecção de obstrução microvascular ($r=0,87$ vs $0,74$; respectivamente, $p=ns$).

Adicionalmente, demonstraram que a extensão da obstrução microvascular não se modificou entre dois a nove dias após a reperfusão.³⁵

Ecocardiografia

Em 1973, Jacobs e cols. utilizando a ecocardiografia unidimensional demonstraram alterações na motilidade segmentar do VE em pacientes com infarto do miocárdio.³⁶ Como esta técnica avaliava uma área limitada do miocárdio e pelas dificuldades na orientação do feixe de ultra-som, a ecocardiografia unidimensional mostrou-se inadequada para uma análise global da função ventricular esquerda e para adequado estudo das alterações da motilidade segmentar após o IAM.

O descobrimento da ecocardiografia bidimensional possibilitou a avaliação da função cardíaca regional e global, a quantificação da fração de ejeção e volumes do VE e permitiu uma visibilização direta e adequada das anormalidades da motilidade das paredes do coração em tempo real. Assim, a ecocardiografia tornou-se uma técnica atrativa para avaliação de pacientes com IAM em razão ao seu custo, praticidade e pelo fornecimento de dados prognósticos.

Todavia, na fase aguda do infarto, a extensão das alterações de contração segmentar do VE à ecocardiografia bidimensional excede a extensão da injúria celular e as alterações de fluxo, por causa do atordoamento

de áreas viáveis, com conseqüente superestimação da área de infarto.^{37,38,39,40}

Uma das explicações para a fisiopatologia desses pacientes pode ser encontrada no estudo de Liberman e cols. que demonstraram, em modelo canino, que a acinesia ocorria quando a transmuralidade do infarto era maior que 20% da espessura total da parede miocárdica. Por outro lado, a presença de espessamento sistólico sugeria infarto localizado somente na região subendocárdica.⁴¹

Ecocardiografia com contraste

Contraste ecocardiográfico por microbolhas

O uso de solução salina agitada como fonte de contraste ecocardiográfico para realçar o sangue dentro do coração foi primeiramente descrito por Gramiak e Shah, em 1968, baseados na criação de uma interface gás-sangue.⁴²

O grande tamanho dessas microbolhas, impedia transpor a barreira pulmonar, assim, seu uso foi restrito à opacificação das cavidades cardíacas direitas.

Em 1984, Feinstein e cols. desenvolveram o processo de sonificação que permitiu a redução do tamanho das microbolhas, possibilitando sua

passagem pela circulação capilar pulmonar e conseqüente opacificação das cavidades cardíacas esquerdas.⁴³ Em razão de seu pequeno diâmetro e por conter ar ambiente em seu interior (basicamente nitrogênio), a microbolha apresentava pouca persistência na circulação sistêmica, pois o nitrogênio, por seu baixo peso molecular, dissolvia-se facilmente no sangue. Adicionalmente, também sofria rápida destruição quando submetida à exposição pela energia ultra-sônica, dificultando seu emprego no estudo do fluxo miocárdico.⁴⁴

A utilização de gases de maior peso molecular e menor difusibilidade resultou em produção de agentes de contraste mais estáveis, capazes de permanecer por mais tempo na circulação sistêmica.⁴⁵

Os contrastes de primeira geração, como o Albunex[®] e o Levovist[®], são constituídos por microbolhas compostas por ar ambiente.

Ao passo que os contrastes de segunda geração têm em sua composição gases de alto peso molecular, como os perfluorocarbonos que são envoltos por uma cápsula de proteína, lipídio ou polímeros químicos (Optison[®], Definity[®], PESDA - *perfluorocarbon-exposed sonicated dextrose albumin*) e apresentam menor difusibilidade e maior estabilidade. O PESDA é constituído por microbolhas que medem entre 3-5 micra, têm meia vida de quatro minutos, propiciando sua passagem pela barreira capilar pulmonar, atingindo assim as cavidades esquerdas do coração, e, conseqüentemente, a microcirculação coronariana.⁴⁶

Modalidades de imagem

As microbolhas, quando atingidas por um feixe de ultra-som, vibram e refletem ondas com frequências sonoras múltiplas da frequência fundamental emitidas pelo ecocardiógrafo, que são conhecidas como harmônicas.⁴⁷

O desenvolvimento de novos sistemas de ultra-som capazes de identificar os sinais em segunda harmônica permitiu a formação da “imagem em segunda harmônica”, com detecção preferencial de sinais provenientes das microbolhas.

Esta modalidade de imagem representou um grande avanço na melhora da qualidade das imagens bidimensionais por causa da à maior resolução da imagem e do delineamento dos bordos endocárdicos, proporcionados pela ventriculografia obtida pela presença de microbolhas na cavidade do VE, com conseqüente análise mais adequada da motilidade regional e global.⁴⁸

Entretanto, o uso de alta energia ultra-sônica (altos índices mecânicos), presente durante a realização de exames em imagem fundamental, ou mesmo, segunda harmônica faz com que as microbolhas sofram colapso. A rápida destruição das microbolhas impossibilita a avaliação da perfusão miocárdica, quando se utiliza apenas a imagem em segunda harmônica, trazendo a necessidade de novas modalidades de imagem que permitam avaliar a perfusão microvascular.

Uma forma de se contornar esse problema é a emissão de pulsos de ultra-som intermitentes a cada dois, três, quatro ou mesmo dez batimentos cardíacos. Desta forma, após um primeiro pulso de ultra-som de alta energia, há destruição completa das microbolhas em um dado campo ultra-sônico. Como o próximo pulso de ultra-som é emitido somente, segundos após a emissão do primeiro, dá-se tempo para que as microbolhas repreenham todo o leito microvascular, tornando possível o estudo da perfusão miocárdica, com obtenção de imagens estáticas, sem movimento em tempo real. (**Figura 1**)

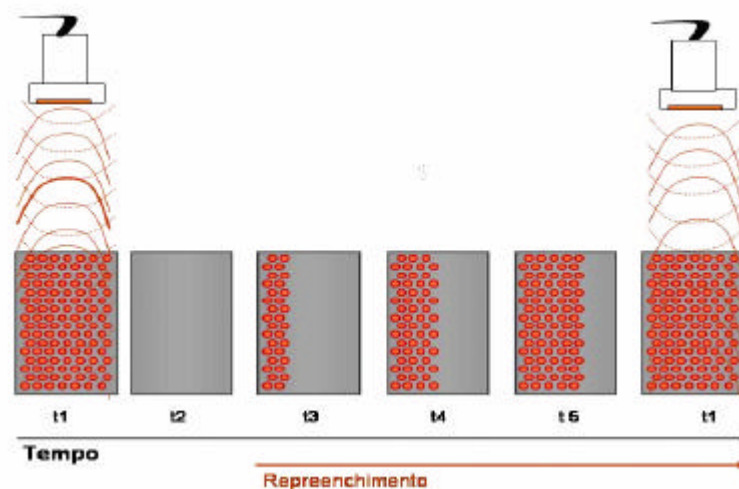


Figura 1 - Esquema representativo da técnica de emissão de pulsos de ultra-som intermitente. O primeiro pulso de ultra-som de alta energia atinge as microbolhas na microcirculação e as destrói. Neste processo, são emitidas harmônicas pelas microbolhas que permitem a geração da imagem ecocardiográfica. Após cinco batimentos cardíacos, a microcirculação já se encontra repleta, podendo então, receber novo pulso de ultra-som para que a imagem seja novamente formada.

Ecocardiografia com perfusão miocárdica em tempo real

O estudo da perfusão miocárdica pela ecocardiografia implica a administração intravenosa periférica de agentes de contraste à base de microbolhas que, por possuírem comportamento similar ao das hemácias, são excelentes marcadores de fluxo miocárdico, determinando a integridade da microcirculação coronariana.⁴⁹

Recentemente, foi desenvolvida outra modalidade de imagem que utiliza baixa energia ultra-sônica, cerca de dez vezes menor que a empregada nas imagens convencionais, de forma ininterrupta, em que ocorre pouca destruição das microbolhas. Esta modalidade é chamada ecocardiografia com perfusão miocárdica em tempo real (EPMTR) e permite a análise concomitante da perfusão miocárdica e contração segmentar do ventrículo esquerdo. Todavia, o sinal proveniente das microbolhas é relativamente fraco com esta técnica. Com o objetivo de superar esta limitação, utiliza-se a técnica de pulsos com amplitude alternante.

Esta técnica consiste na emissão de dois pulsos de energia, em que um pulso é a metade da amplitude do outro. Na recepção, o pulso com a metade da amplitude é multiplicado por dois. Estes sinais são subtraídos de forma que as estruturas que respondem de forma linear (tecidos) vão ter, ao final, redução ou ausência de sinal, enquanto as estruturas que respondem de forma não-linear (microbolhas), vão ter sinal diferente de zero, sendo, portanto, detectado. **(Figura 2)**

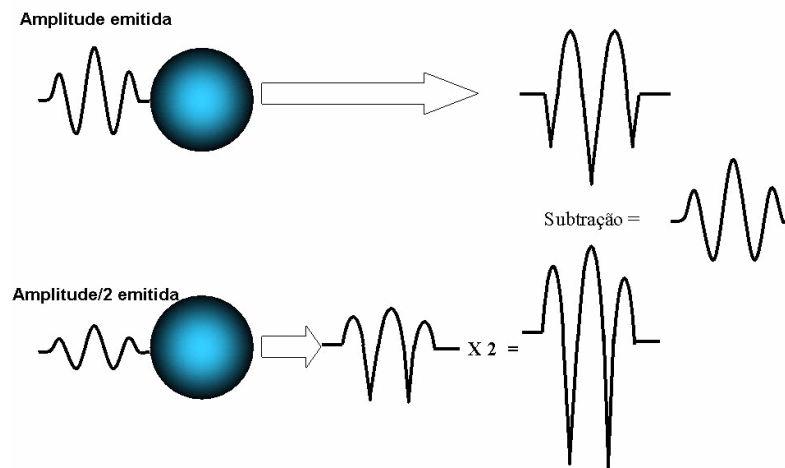


Figura 2 – Técnica de pulsos com amplitude alternante com as microbolhas

Como praticamente não se verifica destruição das microbolhas, há saturação destas no miocárdio e sua intensidade permanece constante. Temos, então, outro componente-chave, que é a emissão de dois a cinco pulsos de alta energia ultra-sônica - *flash* (**Figura 3**) para destruição do contraste miocárdico, a fim de que seja documentada e, posteriormente, medida a taxa de reenchimento do miocárdio pelas microbolhas, imediatamente, após os pulsos de alta energia, sem a necessidade de alinhamento e de pós-processamento da imagem, o que torna o método factível e de grande potencial para aplicabilidade clínica.⁵⁰

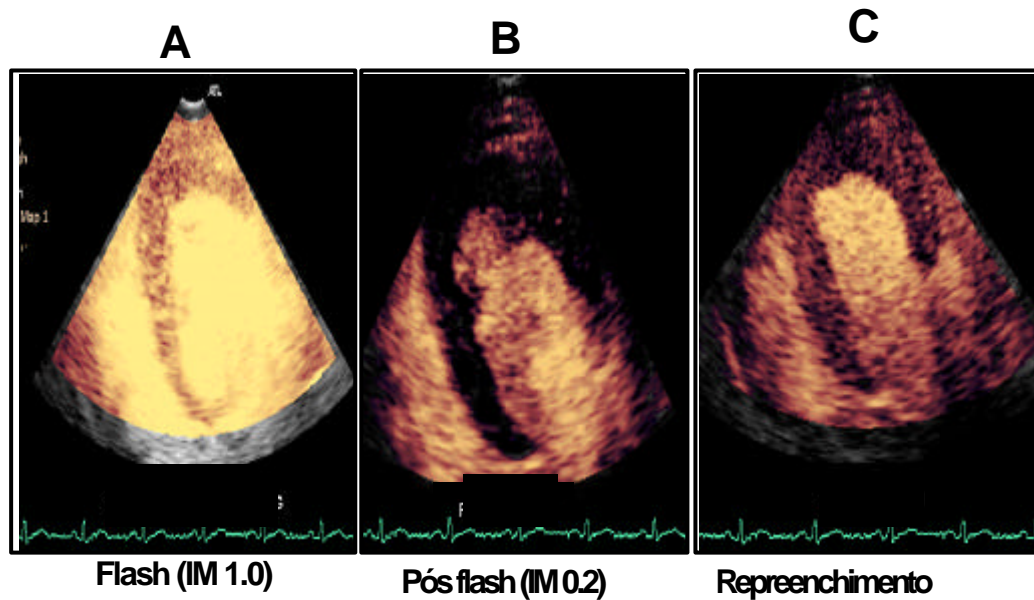


Figura 3 - Imagens ecocardiográficas de perfusão miocárdica em tempo real (EPMTR). (A) pulso de alta energia ultra-sônica (índice mecânico- IM de 1,0). (B) destruição das microbolhas no miocárdio e (C) repreenchimento do miocárdio por microbolhas

Após administração intravenosa de contraste, a opacificação miocárdica tem demonstrado um caminho promissor para o diagnóstico e prognóstico de pacientes com IAM, por apresentar o potencial de fornecer informações qualitativas e quantitativas sobre o fluxo microvascular regional e global do VE.^{51,52}

Fluxo microvascular

O compartimento vascular no miocárdio compreende as grandes artérias, as arteríolas, a rede capilar e as veias intramiocárdicas menores. A microcirculação coronariana é definida por ser composta de vasos menores que 200 µm de diâmetro. Neste complexo sistema, o fluxo coronariano total corresponde a, em média, de 4 a 5% do débito cardíaco e, em condições basais, 8% da massa do VE são constituídas por sangue presente na microcirculação, 90% das quais estão dentro dos capilares, ora denominados, volume sanguíneo miocárdico (VSM).⁵³ A velocidade do sangue nos vasos coronarianos está diretamente relacionada ao calibre dos vasos, sendo de cerca de 40cm/s em artérias epicárdicas e de 1 mm/s, ou menos, nos capilares de seres humanos.⁵⁴

A microcirculação não consiste apenas em um canal passivo por meio do qual o sangue é transportado pelo miocárdio mas, sim, em um local ativo de controle de fluxo sanguíneo. A regulação do fluxo por esta rede é complexa e depende de mecanismos metabólicos e miogênicos. A fim de que a troca capilar seja preservada, vários mecanismos fisiológicos mantêm a pressão hidrostática capilar constante no miocárdio, em torno de 30 mmHg, com a pressão pré-capilar e pós-capilar de quase 45 e 15 mmHg, respectivamente.⁵⁵

As arteríolas coronárias atuam como vasos de resistência, têm musculatura lisa e possuem resposta miogênica imediata, por isso a

resistência arteriolar pode mudar segundo a segundo para manter a pressão pré-capilar constante. Por outro lado, as vênulas coronárias têm resposta miogênica fraca e controlam a resistência local pela mudança das propriedades reológicas do sangue.

Os capilares são muito pequenos e oferecem alta resistência, mas, como são arranjados em paralelo, a resistência capilar total diminui com o aumento do número de capilares. Em repouso, aproximadamente, 60% da resistência vascular miocárdica total é oferecida pelas arteríolas, 25% pelos capilares e 15% pelas vênulas.⁵⁶ Via estímulos retrógrados, em geral, medidos pelo aumento do consumo de oxigênio, pode haver maior ou menor recrutamento capilar, e em condições basais, em torno da metade deles, encontra-se inoperante.⁵⁷

Quantificação do fluxo miocárdico

Recentemente, tem se mostrado que a destruição de microbolhas pelo ultra-som pode ser usada para a medida do fluxo sanguíneo miocárdico, durante infusão contínua do agente de contraste. A concentração relativa deste, em diferentes leitos do miocárdio, representa a densidade capilar ou a soma de sua área seccional. Microbolhas podem ser destruídas por alguns pulsos de ultra-som de alta energia e, a partir daí, sua taxa de reaparecimento no miocárdio pode ser medida e representa a velocidade média das

microbolhas na microcirculação. Isto é possível pois, após sua destruição, o tempo disponível para outro influxo de microbolhas percorrer qualquer distância dentro do feixe de ultra-som é determinado pelo aumento da intensidade acústica (IA) em um certo intervalo de pulso do ultra-som (o intervalo entre a formação de duas imagens). Por outro lado, a concentração das microbolhas na microcirculação é linearmente proporcional à IA e reflete o volume sangüíneo microvascular.

Desta forma, para qualquer intervalo de pulso, a IA dentro do feixe será proporcional à distância percorrida pelas microbolhas dentro do feixe. Como a velocidade das microbolhas é constante na microcirculação, a IA será maior com o aumento do tempo de exposição ao ultra-som de baixa energia, até um momento de saturação capilar dentro do feixe de ultra-som. Portanto, neste momento, a IA permanecerá constante, refletindo a concentração relativa de microbolhas nos tecidos.

Quando as microbolhas são administradas por via intravenosa de forma contínua, com taxa de infusão e concentração constantes, é atingido um estado de equilíbrio, em que a concentração de microbolhas no sangue é igual à sua concentração no miocárdio. Assim, considerando-se que a concentração de microbolhas dentro do miocárdio é proporcional à fração de volume sangüíneo, e conhecendo-se a velocidade do sangue, é possível estimar o fluxo sangüíneo miocárdico.⁵⁸

Existem três modelos de quantificação do fluxo sangüíneo miocárdico pela ecocardiografia com contraste. O primeiro é a análise visual, que é

semiquantitativa, subjetiva, limitada à experiência dos observadores e é baseada na determinação de escores de perfusão que variam de perfusão normal a ausência de perfusão. Esta forma comumente avalia só o componente de volume de sangue microvascular e, por razões de limitação da percepção do olho humano, perde informações valiosas sobre a velocidade do fluxo.

O segundo modelo é a quantificação do volume sangüíneo do miocárdio (representado pela letra A) e da velocidade do fluxo sangüíneo do miocárdio (representado pela letra grega β) em regiões de interesse do miocárdio (*regions of interest-ROI*) por meio de um programa de computador específico.

O terceiro é a imagem paramétrica, que é um método novo de quantificação automática, em que o fluxo sangüíneo miocárdico é codificado em cores em todo o miocárdio, de acordo com o grau de perfusão. Graduações de cor são linearmente aplicadas baseadas em valores médios, com pontos de corte fixados nos valores médios (verde), valores entre dois terços e um terço dos valores médios (amarelo) e valores abaixo de um terço do valor médio (vermelho), correspondendo à perfusão normal, redução da perfusão e redução importante da perfusão, respectivamente.

Avaliação da circulação colateral após o IAM e fenômeno de no reflow

Sabia e cols. estudaram 43 pacientes com infarto inferior e artéria coronária direita ocluída entre o segundo dia e a quinta semana, por injeção direta de contraste na artéria coronária esquerda. Eles demonstraram que, após a injeção intracoronária, em 32 pacientes havia opacificação de todo o miocárdio, sugerindo a presença de circulação colateral para a área de infarto. A angiografia coronária, por outro lado, não evidenciou circulação colateral abundante, demonstrando que a ecocardiografia com contraste é mais acurada na avaliação de colaterais, visto que a angiografia define apenas vasos maiores que 100 μm . Neste estudo, 78% dos pacientes que exibiram adequada circulação colateral para o leito de infarto pela ecocardiografia com contraste, demonstraram melhora da função sistólica regional, 30 dias após o fluxo ser restaurado. Destes, só 17 pacientes tinham circulação colateral pela angiografia. Estes dados indicam que, além da duração da oclusão coronária, a extensão da perfusão miocárdica residual é também determinante do tamanho do infarto.⁹

A oclusão coronariana aguda leva a necrose celular e conseqüente lesão miocárdica funcional definitiva. Kloner e cols., avaliando o tempo de eventos em modelo experimental, demonstraram que, após 40 minutos de isquemia por oclusão coronária, uma quantidade variável de miócitos estava necrótica, enquanto a rede microvascular estava ainda intacta. Após 90 minutos ou mais de oclusão coronária, grande porcentagem de células

miocárdicas estava lesada, e a microvasculatura mostrava perda de sua integridade anatômica.⁵⁹

No momento da abertura da coronária, o refluxo (*reflow*) foi encontrado somente nas áreas com microvasculatura anatomicamente preservada, enquanto nas áreas com rede microvascular danificada não houve reperfusão. Esta falha de reperfusão após prolongada isquemia, inicialmente postulada por Krug e cols. e, mais tarde, demonstrada por Kloner e cols. é chamada de fenômeno *no reflow*.^{59,60}

Jeremy e cols., em modelo experimental (90 minutos de oclusão coronária seguido de reperfusão), evidenciaram que, nas primeiras quatro horas após a abertura da artéria coronária, a região sem perfusão microvascular tornava-se progressivamente maior na área relacionada ao infarto, e isto ocorreu em razão da oclusão microvascular por neutrófilos no miocárdio pós-isquêmico.⁶¹ Em modelo experimental similar, Ambrosio e cols. encontraram prejuízo progressivo do *reflow* intramiocárdico, com área de *no reflow* tardio (três a cinco horas após a reperfusão) quase três vezes maior que a área de *no reflow* após reperfusão precoce (dois minutos depois da reperfusão).⁶²

Utilizando a ecocardiografia com contraste à base de microbolhas, Ito e cols. avaliaram, pela injeção intracoronária, o fenômeno *no reflow* em pacientes com IAM de parede anterior que tiveram recanalização precoce (dentro de seis horas do início da dor no peito) e demonstraram que o sucesso

angiográfico do *reflow* (fluxo *TIMI* grau 3) não indicava necessariamente adequada perfusão miocárdica.⁶³

Em outro estudo de pacientes com IAM de parede anterior submetidos à angioplastia primária, Ito e cols. demonstraram pela injeção intracoronária de contraste à base de microbolhas que, se mais de 25% da área em risco permanecesse com defeito de perfusão, após a recanalização, haveria reperfusão incompleta, determinando o que conceituaram como *no reflow*. No acompanhamento de 30 dias, a fração de ejeção do VE melhorou apenas no grupo com fluxo “TIMI” grau 3 e com ausência de *no reflow*.⁶⁴

Portanto, o fenômeno *no reflow* é uma expressão de dano microvascular e está associado com necrose miocárdica mais extensa e pior função contrátil regional e global.

Em nosso grupo, Caldas e cols. avaliaram, pela ecocardiografia com imagem intermitente e contraste administrado em veia periférica, 31 pacientes nas primeiras 48 horas de primo IAM de parede anterior tratados com fibrinolítico ou intervenção coronária percutânea com sucesso.

Evidenciou-se que o índice de escore de perfusão miocárdica do VE foi preditor independente de remodelamento ventricular esquerdo e foi proporcional ao índice de escore de motilidade segmentar na evolução de seis meses. A presença do fenômeno de *no reflow* teve maior impacto sobre o remodelamento ventricular esquerdo que os segmentos miocárdicos com perfusão diminuída (*low reflow*).

Pacientes com mais que dois segmentos miocárdicos sem opacificação, após o contraste evoluíram, em seis meses, com recuperação funcional ou reserva contrátil em apenas 28% dos segmentos miocárdicos supridos pela artéria coronária descendente anterior. Por outro lado, os pacientes com dois ou menos segmentos sem opacificação apresentaram, em seis meses, recuperação da função contrátil em repouso ou reserva contrátil em 70% dos segmentos supridos pela artéria coronária descendente anterior.⁶⁵

Em nosso grupo também, Sbrana e cols., estudando 50 pacientes com IAM tratados com terapia fibrinolítica, demonstraram que o grupo que evoluiu com recuperação da função ventricular esquerda em seis meses apresentava perfusão em 65,8% dos segmentos infartados pela ecocardiografia com contraste e imagem intermitente, realizada na primeira semana, após o evento. Já o grupo que apresentava perfusão somente em 25,5% dos segmentos infartados evoluiu sem melhora da função ventricular esquerda. Todos os segmentos miocárdicos sem perfusão pela ecocardiografia com contraste não apresentaram recuperação da função contrátil em um período de seis meses (Valor preditivo negativo de 94 %).⁶⁶

No entanto, há escassez de estudos com a ecocardiografia de perfusão miocárdica em tempo real em pacientes na fase aguda do infarto do miocárdio e não existe estudo de validação desta técnica em humanos, demonstrando se a EPMTR é capaz de determinar precisamente o tamanho e a extensão transmural do infarto em pacientes com IAM.

2 Objetivo

Determinar o tamanho do miocárdio infartado e sua extensão transmural pela ecocardiografia com perfusão miocárdica em tempo real, em pacientes hospitalizados nos primeiros dias, após primo infarto agudo do miocárdio, tendo como padrão de referência a ressonância magnética de perfusão.

3 Casuística e Métodos

Casuística

No período de junho de 2003 a julho de 2004, foram avaliados prospectivamente, 30 pacientes hospitalizados por infarto agudo do miocárdio, entre o segundo e quinto dia de evolução, que estavam de acordo em participar do estudo e assinaram o termo de consentimento livre e esclarecido. O protocolo de estudo foi aprovado pela Comissão Científica e de Ética em pesquisa do Instituto do Coração do Hospital das Clínicas da Faculdade de Medicina da Universidade de São Paulo.

Os critérios de inclusão foram: pacientes com primo infarto agudo do miocárdio com e sem supradesnível do segmento ST, tratados com fibrinolítico, intervenção coronária percutânea primária até 12 horas do evento, maiores de 18 anos de idade e sem contra-indicação para realizar a ecocardiografia com contraste ou a ressonância magnética.

O diagnóstico de IAM foi dado de acordo com a história clínica, alterações eletrocardiográficas e elevação dos marcadores bioquímicos de necrose miocárdica.⁶⁷

Os critérios de exclusão do estudo foram: pacientes com infarto do miocárdio preexistente, revascularização miocárdica prévia e história de sensibilidade à albumina humana ou impossibilidade de realizar a RM.

Todos os pacientes realizaram estudo angiográfico, inclusive aqueles que receberam terapia fibrinolítica.

Inicialmente, dez pacientes incluídos no estudo não puderam realizar o exame de RM, três por apresentarem claustrofobia e sete por impossibilidade de realizar este exame em período hábil.

Eletrocardiograma em doze derivações

Um primeiro traçado eletrocardiográfico foi realizado em todo paciente com suspeita de infarto agudo do miocárdio. Se o ECG inicial era diagnóstico, isto é, supradesnível do segmento ST (SST) igual ou superior a 1 mm em pelo menos duas derivações contíguas, o paciente recebia monitorização eletrocardiográfica contínua. Se o ECG não era diagnóstico, ou tivesse novo bloqueio completo de ramo, era realizado de forma seriada a cada três horas até a nona hora, após o início do quadro doloroso.

Nos pacientes submetidos a tratamento fibrinolítico ou a intervenção coronária percutânea primária, o ECG era realizado imediatamente antes, uma e quatro horas após, e de 12 em 12 horas nas 24 horas seguintes. Após esse período, era feito uma vez ao dia somente.

Traçados eletrocardiográficos adicionais eram efetuados sempre que havia novo episódio de precordialgia, ou qualquer alteração no quadro clínico ou hemodinâmico do paciente.

Marcadores bioquímicos de necrose miocárdica

O tamanho do infarto foi estimado pelo pico da CKMB massa na admissão do paciente, de oito em oito horas, até o pico e, a partir daí, a cada 12 horas até a normalização, conforme o protocolo da unidade coronariana do Instituto do Coração. A dosagem de troponina I foi realizada na admissão do paciente ao hospital, somente para fins diagnósticos.

Obtenção da imagem ecocardiográfica

As imagens ecocardiográficas foram obtidas com aparelho SONOS 5500 (Philips Medical Systems, Andover, WA, USA), usando-se transdutor S3 e imagem em segunda harmônica associada à tecnologia da perfusão miocárdica em tempo real por pulso com amplitude alternante.

O exame ecocardiográfico foi realizado em repouso com o paciente em decúbito lateral esquerdo com obtenção de imagens em segunda harmônica sem contraste, quando foram analisadas a motilidade regional e a global, medidos os volumes e a fração de ejeção do VE (FEVE). Após administração do contraste ecocardiográfico, a perfusão miocárdica foi analisada.

Para a avaliação da perfusão miocárdica, foi utilizada a modalidade de perfusão em tempo real com índice mecânico de 0,1, associado ao *flash* ecocardiográfico (cinco pulsos de alta energia ultra-sônica) com índice mecânico de 1,4. Durante o exame, o ritmo, a frequência cardíaca e a pressão arterial foram monitorados não-invasivamente. Os exames foram gravados em vídeo e em formato digital para posterior análise.

Infusão do contraste ecocardiográfico

Uma veia periférica era puncionada no braço direito ou esquerdo do paciente com cateter venoso tipo GELCO® para administração do contraste. A solução contrastante consistiu do contraste PESDA na dose de 0,1 ml/Kg diluído em 80 ml de soro fisiológico a 0,9%, injetado por bomba de infusão modelo Lifemed FARS 600, com velocidade de infusão que variou de dois a seis ml/min. A infusão era progressivamente aumentada até a visualização de sombra acústica ao nível da metade da cavidade atrial esquerda e, a partir daí, mantida constante.

Análise da função ventricular global e segmentar e da perfusão miocárdica

O ventrículo esquerdo foi avaliado em três planos ecocardiográficos padrão: apical quatro (A4C) e duas câmaras (A2C) e apical longitudinal (A3C) e foi dividido em 17 segmentos, como recomendado pelo *Cardiac Imaging Committee of the Council on Clinical Cardiology of the American Heart Association (Figura 4)*⁶⁸.

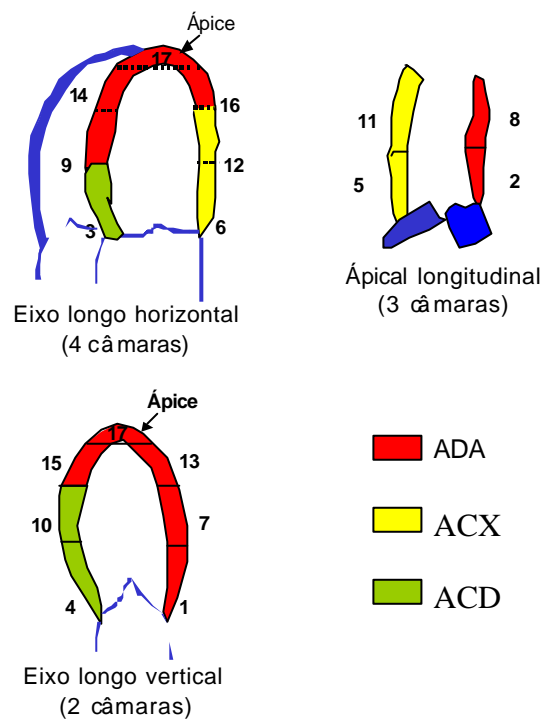


Figura 4 – Divisão do ventrículo esquerdo em 17 segmentos para avaliação da contração e perfusão miocárdicas.

ADA = artéria coronária descendente anterior; CD = artéria coronária direita; CX = artéria coronária circunflexa.

Função e volume ventriculares

A fração de ejeção e os volumes sistólico (VSF) e diastólico finais (VDF) do VE foram calculados pelo método de Simpson, que é o mais preciso por adaptar-se a qualquer alteração da geometria ventricular.⁶⁹ O princípio desta técnica é dividir o ventrículo em vários segmentos ou discos com espessura e área conhecidas. O volume de cada segmento é calculado multiplicando-se sua área pela sua espessura, e o volume do VE resulta, portanto, da soma dos volumes de todos os discos nos planos apicais quatro e duas câmaras e a fração de ejeção é obtida da relação entre a diferença dos VDF e VSF pelo VDF, multiplicada por 100.

Por esta razão, este é também conhecido como método dos discos.

Função segmentar do VE

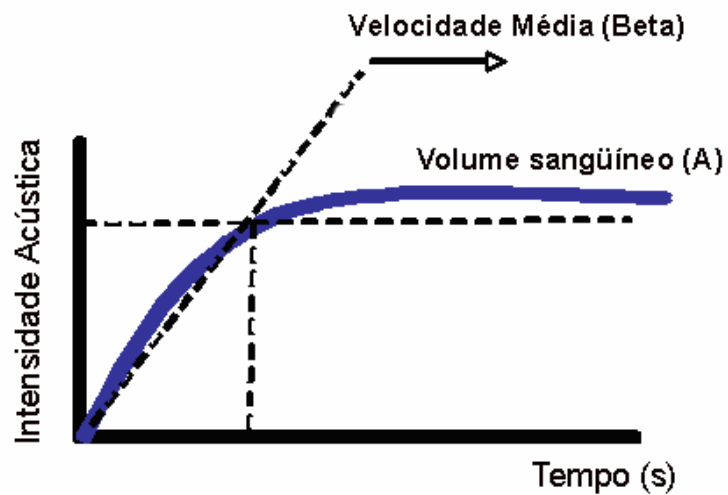
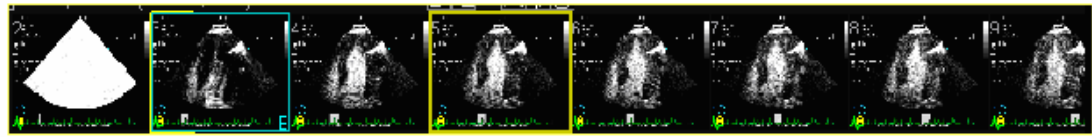
Cada um dos dezessete segmentos do ventrículo esquerdo recebeu escores, de acordo com seu grau de motilidade e espessamento endocárdico. O valor um foi atribuído aos segmentos normais, sendo definido como o aumento uniforme da motilidade e espessamento sistólico; o valor dois aos hipocinéticos, definido como a diminuição de motilidade e de espessamento do miocárdio; o valor três aos acinéticos, conceituado como ausência de motilidade e espessamento do miocárdio e o valor 4 aos discinéticos,

determinado como movimento sistólico paradoxal e ausência de espessamento miocárdico.

O índice de escore de motilidade segmentar do VE (IEMS) foi obtido pela soma dos escores atribuídos a cada segmento miocárdico, dividido pelo número total de segmentos analisados. IEMS igual a um significa contração e função ventricular esquerda normais. Quanto maior o valor desse escore, maior a extensão e gravidade do comprometimento regional e da disfunção sistólica do VE e, portanto, presumidamente, maior o tamanho da área de infarto.

Análise da perfusão miocárdica

As imagens ecocardiográficas foram otimizadas antes da injeção do contraste e os parâmetros ecocardiográficos mantidos constantes durante cada estudo. Um índice mecânico baixo de 0,1 foi mantido, permitindo o enchimento da cavidade ventricular esquerda e do miocárdio. Após a saturação de todo o miocárdio por microbolhas, um *flash* com cinco quadros e um índice mecânico de 1,4 eram emitidos com o objetivo de destruir as microbolhas no miocárdio e possibilitar, a partir daí a análise do reenchimento (reenchimento) do miocárdio pelas microbolhas e, conseqüentemente, permitindo a avaliação da perfusão miocárdica em tempo real (**Figura 5**).



$$A \text{ (vol)} \times \text{Beta (vel)} = \text{Fluxo Miocárdico Regional}$$

Figura 5 - Demonstração do replecimento miocárdico pelas microbolhas nos batimentos posteriores a um *Flash* e método de cálculo do fluxo miocárdico regional pela ecocardiografia de perfusão miocárdica em tempo real.

VOL = volume sanguíneo microvascular, VEL = velocidade de microbolhas na microcirculação

As imagens ecocardiográficas foram selecionadas pelos seguintes critérios: destruição completa das microbolhas imediatamente após o *flash*; bom replecimento miocárdico e bom alinhamento das imagens com mínimos artefatos por causa da respiração do paciente, movimentação da imagem, atenuação ou sombra acústica. Seqüências de imagem que satisfizessem estas condições foram selecionadas para análise da perfusão.

Os dados da ecocardiografia com contraste foram transferidos para uma estação de trabalho para análise, usando um programa de computador específico para quantificação do fluxo miocárdico (QLab versão 2.0, Philips *medical systems, Bothell, WA, USA*).

Por este programa, foram realizadas duas análises: a primeira era a análise visual, semiquantitativa, obtida pela imagem ecocardiográfica com contraste, denominada imagem em escala de cinza (EC), em que foram atribuídos os seguintes escores de perfusão: um para opacificação homogênea ou normal; dois para opacificação diminuída ou heterogênea e três para ausência de opacificação. Um índice de escore de perfusão miocárdica segmentar do VE (IEPS) era obtido, dividindo-se a soma dos escores atribuídos a cada segmento miocárdico pelo número de segmentos analisados. O IEPS igual a um significava perfusão miocárdica normal e, quanto maior este índice, mais extensa e grave a alteração da perfusão miocárdica.

A segunda análise foi quantitativa, em que foi estudada a perfusão do miocárdio pela imagem paramétrica (IP). A taxa de aumento da IA foi determinada por uma função exponencial na forma de $I(t) = A (1 - \exp^{-\beta t})$, em que I representa a intensidade do pixel como função do tempo; A corresponde à intensidade máxima do replechimento miocárdico e β à taxa constante de mudança de intensidade.

Os parâmetros A e β foram automaticamente tabulados, de acordo com a posição e valor do pixel, então, um mapa de cor foi aplicado para gerar a IP

do volume sangüíneo (A), da velocidade sangüínea (β) e do fluxo sangüíneo ($A \times \beta$) para cada pixel do miocárdio em cada uma das três projeções-padrão. Para a análise deste material, só as IP representativas da velocidade do fluxo miocárdico (β) foram utilizadas, por serem menos dependentes da localização e profundidade do feixe de ultra-som, janela acústica e fenômenos de atenuação e sofrerem menos influência da diferença na intensidade acústica no estado basal.

Imagens de baixo fluxo pela IP, em região não relacionada à área de infarto e com motilidade normal ou de localização epicárdica, em especial, nas porções laterais do feixe de ultra-som, foram consideradas artefatos.

Nas três projeções apicais, tanto para a imagem em EC como para a IP foi realizada a planimetria da área com defeito de perfusão miocárdica, que foi definida como a área com ausência de contraste no momento do repleenchimento máximo do miocárdio pelas microbolhas, representando a área de infarto (AI). A planimetria de toda a superfície miocárdica total (AM), foi realizada, sendo considerada como a área do miocárdio total com base na medida da AI e da AM, obtidas nas três projeções apicais, foram feitas as médias destas áreas e calculados os percentuais da área de infarto em relação à área do miocárdio total (**Figuras 6, 7, 8**).

O infarto foi classificado como pequeno quando era menor que 18% da área do miocárdio total; médio de 19 a 30% da AM e grande, quando era maior que 31% da AM.⁷⁰

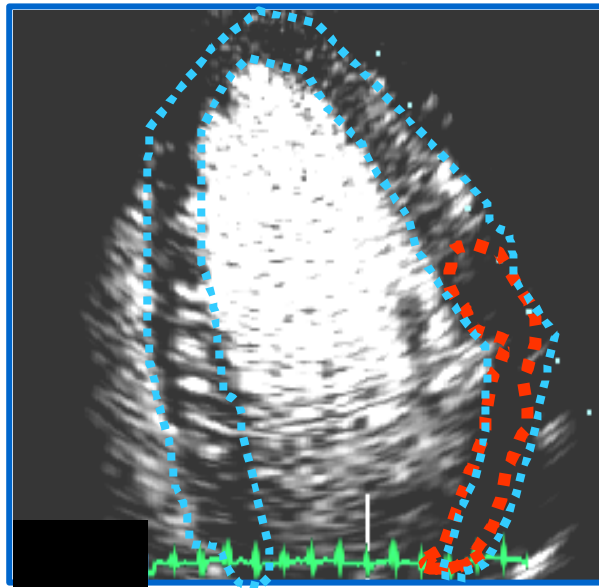


Figura 6 – Ecocardiograma com contraste em escala de cinza - planimetria da área com defeito de perfusão (vermelho) e da área do miocárdio total (azul)

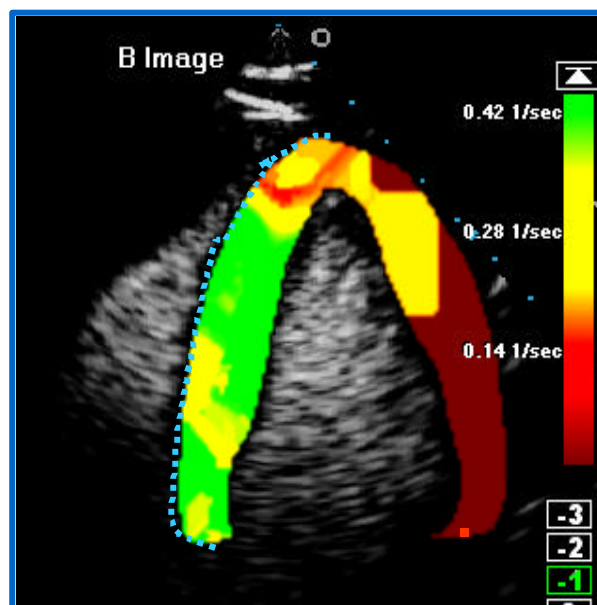


Figura 7– Imagem paramétrica - planimetria da área com defeito de perfusão (vermelho) e da área do miocárdio total (azul)

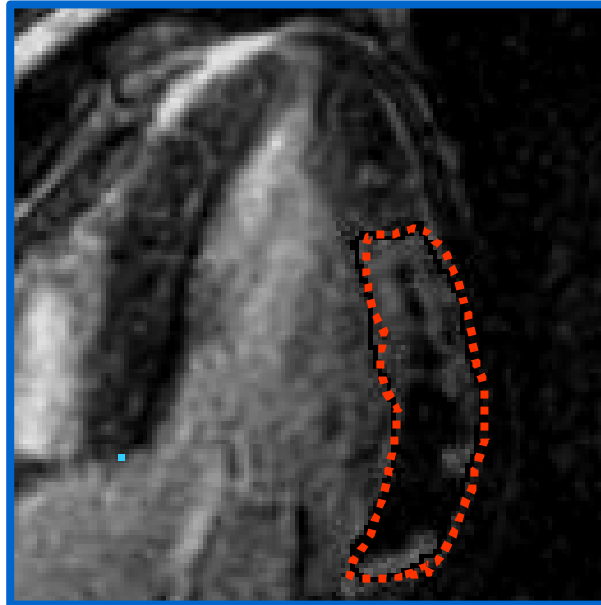


Figura 8 – Ressonância magnética - planimetria da área com defeito de perfusão (vermelho) e da área do miocárdio total (azul). A área de IAM tracejada corresponde à soma das áreas de *no reflow* (negro) e de necrose sem fenômeno de *no reflow* (branco)

A extensão transmural do infarto foi calculada, dividindo-se a área de infarto pela área do segmento infartado em cada um dos 17 segmentos sendo quantificada nas três projeções apicais pelo ecocardiograma em escala de cinza e imagem paramétrica e comparada com as imagens planimetradas do mesmo modo pela ressonância magnética no mesmo período do ciclo cardíaco (**Figura 9**).

O infarto foi considerado não transmural, quando era menor que 50% da área do segmento miocárdico infartado e transmural, quando maior que 50% da área do segmento miocárdico infartado.

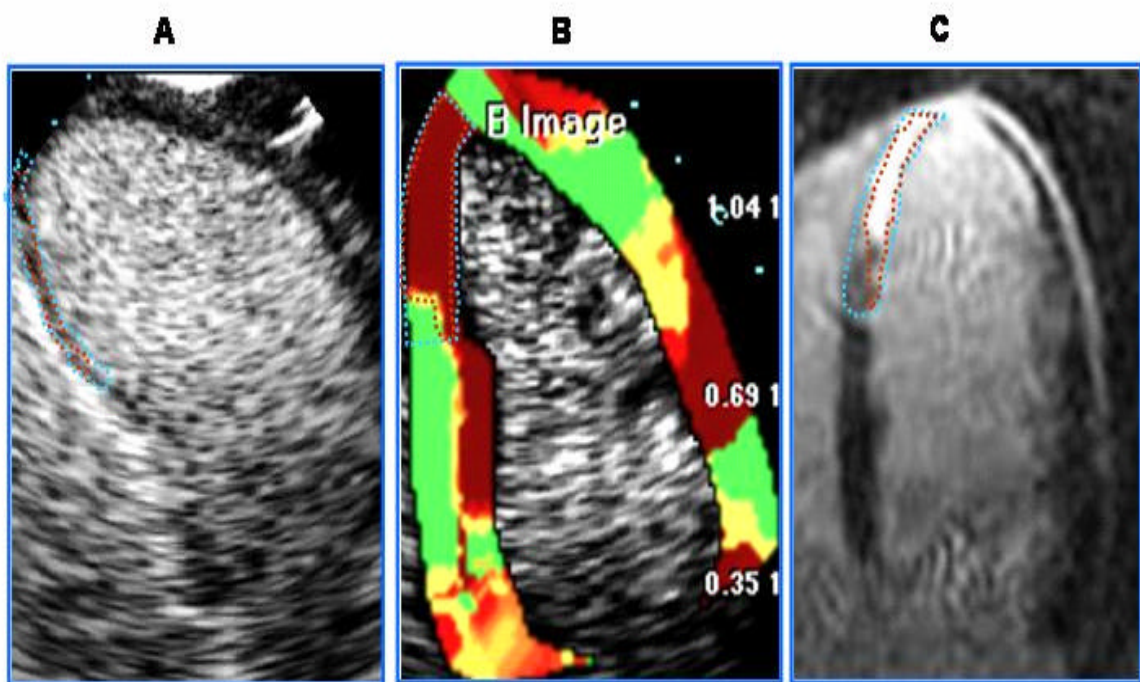


Figura 9 - Ecocardiograma com contraste em escala de cinza (A), Imagem paramétrica (B) e Ressonância magnética (C) - planimetria de um segmento infartado (azul) e da sua área de infarto (vermelho)

Ressonância magnética

Os exames de ressonância magnética cardíaca foram realizados utilizando-se um magneto CV/i da General Electric de 1,5 tesla e bobina de superfície *phased-array* de quatro elementos, específica para imagens

cardíacas. Nas diversas técnicas de imagem (descritas abaixo) foram adquiridas imagens de 8 a 12 cortes de eixo curto do VE com 8mm de espessura e 2mm de intervalo e quatro cortes de eixo longo do VE, perpendiculares ao eixo curto, sendo os cortes radiais e separados por 45 graus, incluindo os tradicionais cortes de eixo longo utilizados na ecocardiografia: o corte apical quatro, três e duas câmaras.

A função ventricular esquerda foi avaliada pela seqüência de pulsos de cinerressonância com técnica de FIESTA (*Fast Imaging Steady-State Acquisition*), que consiste em uma técnica de gradiente-eco em estado de equilíbrio e que proporciona imagens com alta resolução espacial e temporal, além de excelente qualidade de imagem, isto é, ótima relação sinal-ruído e contraste-ruído (ótima definição da borda endocárdica e cavidade ventricular). Esta seqüência foi usada para a análise dos volumes diastólicos e sistólicos finais, fração de ejeção e massa do VE.

A avaliação da perfusão miocárdica de repouso, foi realizada, utilizando-se a seqüência de pulso híbrida gradiente-eco com leitura de eco-planar (efgret) durante a injeção intravenosa de gadolínio-DTPA na dose de 0,05mmol/kg em bolus. Esta seqüência consiste de uma técnica de imagem ultra-rápida (cada imagem adquirida em quase 100ms) com cobertura máxima do VE permitida pela freqüência cardíaca (mínimo de quatro cortes de eixo curto) com resolução temporal de 1 RR, isto é, os quatro cortes de eixo curto adquiridos em todos os intervalos RR por período de um minuto durante a primeira passagem do contraste paramagnético.

Os parâmetros utilizados nesta seqüência foram os seguintes: matriz 128x128, *flip angle* de 25 graus , campo de visão de 32 a 38 cm, tempo de repetição, que é o mínimo definido pela freqüência cardíaca, tempo de echo que é o mínimo definido pela freqüência cardíaca, número de repetições igual a 1, *trigger delay* mínimo, espessura dos cortes de 8mm, incremento necessário para cobrir o VE e dimensões do voxel de aproximadamente 1,4x1,4x8 mm.

As imagens foram obtidas durante o ciclo cardíaco, sincronizadas ao ECG e durante pausa respiratória no final da expiração. Imediatamente, após o início da seqüência, foram injetados 0,05mmol/Kg por meio de bomba injetora com velocidade de 5ml/seg e *flush* de 20 ml de soro fisiológico.

A seqüência dinâmica de monitorização da primeira passagem da chegada do gadolínio no miocárdio foi analisada qualitativamente. Nesta técnica, foram observadas áreas de retardo da chegada do gadolínio em sub-regiões do infarto, conhecidas como áreas de *no-reflow* e que têm influência no remodelamento ventricular.

A extensão transmural do infarto foi avaliada pela técnica de realce tardio, empregada na clínica para a avaliação da viabilidade miocárdica. Esta gera imagens de alta resolução e melhor relação sinal/ruído e que se constitui em uma seqüência de pulsos de gradiente-eco rápido associada a um pulso de preparação de 180 graus de inversão-recuperação. Esta seqüência foi modificada com a finalidade de medir o tamanho do infarto e a obstrução microvascular.

As imagens foram adquiridas imediatamente e após a injeção em “bolus” de 0,2 mmol/ kg de Gadolínio-DTPA e foi usado um tempo de inversão (TI) necessário para adquirir imagens com sinal do miocárdio discretamente acima do nível do ruído ou, em outras palavras, com sinal do miocárdio normal pouco acima de zero (“null time” do miocárdio normal), com o intuito de otimizar o contraste entre miocárdio normal e infartado. Parâmetros de imagem foram: 256X192-256 de matriz, *flip angle* 20, campo de visão de 32 cm, TR=8.1ms, TE=3.4ms, TI =150ms, *trigger delay* = 60000/R-R x 2 (em ms), espessura dos cortes de 8 mm e dimensões de voxel de 1.25 x 1.25 x 8mm. Na fase mesotelediastólica, foram obtidas imagens (depois da onda R do ECG entre 180-250 ms), dependendo da frequência cardíaca = 60000/R-R x 2 (em ms), com sincronismo com ECG e durante pausas respiratórias repetidas no fim da expiração.

A medida do tamanho do infarto foi feita por planimetria das imagens digitais nas projeções apicais, pela soma da área de *no reflow* da área com defeito de perfusão em primeira passagem, com o uso de programa de computador específico, fornecendo o tamanho do infarto em área (cm²) ou como porcentual da área total do corte apical. A extensão transmural do infarto foi medida na área de realce tardio e dividida pela área total do segmento miocárdico em cada um dos 17 segmentos. Tomou-se o cuidado de realizar essas medidas em projeções semelhantes às projeções ecocardiográficas, ou seja, plano apical quatro, duas e três câmaras.

Variabilidade intra-observador

A variabilidade intra-observador dos exames ecocardiográficos foi realizada de forma cega, com a reavaliação de dez exames escolhidos aleatoriamente, no mínimo dois meses após a primeira interpretação, utilizando a escala de cinza. A área do infarto e a área total do miocárdio em repouso foram analisadas.

Variabilidade interobservador

A variabilidade interobservador foi realizada em dez exames escolhidos aleatoriamente, de forma cega, utilizando a escala de cinza para a medida da área total do miocárdio e da área de infarto.

Análise estatística

As variáveis foram apresentadas descritivamente em tabelas contendo média e desvio-padrão. A concordância entre os métodos em relação à RM foi

avaliada com coeficiente de correlação de Pearson, análise de regressão linear (testando a hipótese de que o intercepto é igual a zero e o coeficiente angular é igual a um) e o método de Bland-Altman, em que o gráfico das médias entre os métodos versus as diferenças existentes entre eles foi avaliado.

As médias da área de IAM, área total e porcentual de IAM, segundo as técnicas ecocardiográficas EC, IP e conforme a RM foram avaliadas utilizando a análise de variância para medidas repetidas.

A concordância entre a extensão transmural pelas técnicas avaliadas, foi classificada em 1 a 50% (não transmural) e 51 a 100% (transmural), foram avaliadas com o teste de simetria e o índice Kappa e a média da extensão transmural de todos os segmentos foi avaliada com análise de regressão linear (testando a hipótese de que o intercepto é igual a zero e o coeficiente angular é igual a um).

Um modelo de regressão linear foi ajustado, e o porcentual de IAM foi considerado pelo método RM como variável dependente, a fim de determinar o melhor método para avaliar o tamanho do infarto. As variáveis independentes foram: CKMB, idade, FEVE (pelas técnicas ecocardiográficas e de RM), IEMS, IEPS, porcentual (%) de IAM pelas técnicas ecocardiográficas EC e IP.

Os valores de $p < 0,05$ foram considerados estatisticamente significantes.

4 Resultados

Resultados gerais

Vinte pacientes foram incluídos no estudo, sendo 12 (60%) homens e oito (40%) mulheres, com idade média de $64,25 \pm 14,66$ anos. O intervalo médio entre o IAM e o exame ecocardiográfico foi de 2,5 dias; entre o IAM e a RM foi de 3,3 dias e entre os dois estudos foi de um dia.

Nenhum paciente apresentou sinais clínicos de angina, reinfarto ou submeteu-se a uma intervenção coronária percutânea ou cirúrgica no intervalo entre os dois estudos.

Não houve complicações clínicas ou alterações hemodinâmicas durante a realização do exame ecocardiográfico e de ressonância magnética.

Características do grupo estudado

Os fatores de risco para doença arterial coronária (DAC) compreenderam: hipertensão arterial sistêmica em 12 pacientes (60%),

história familiar de DAC em 12 (60%), diabetes melito em seis (30%), tabagismo em seis (30%) e dislipidemia em cinco (25%).

Durante a internação hospitalar: os pacientes receberam ácido acetilsalicílico, 20 (100%) pacientes, clopidogrel, 13 (65%), betabloqueadores, 15 (75%), antagonistas dos canais de cálcio, 2 (10%), inibidores da enzima de conversão da angiotensina, 19 (95%), nitratos, 16 (80%), hipolipemiantes, 4 (20%) e inibidores da glicoproteína IIb/IIIa, 3 (15%).

Dezoito pacientes (90%) estavam em classe I e dois (10%) em classe II de Forrester modificada.

Dezesseis pacientes apresentaram infarto com supradesnível do segmento ST, dois sem supradesnível do segmento ST e dois pacientes tinham bloqueio de ramo esquerdo no momento da admissão. Dez pacientes tinham comprometimento coronariano uniarterial e dez multiarteriais.

O infarto foi de parede anterior em dez pacientes (50%), parede inferior em três (15%), parede lateral em cinco (25%) e parede ífero-lateral em dois (10%); dezessete submeteram-se a intervenção coronária percutânea primária com implante de *Stent*, destes um paciente não apresentou sucesso no procedimento, evoluiu com precordialgia, sendo realizada, então, terapia trombolítica dez horas após o início da precordialgia, três receberam terapia fibrinolítica, e destes dois apresentaram angina pós-infarto e foram submetidos à intervenção coronária percutânea.

Ecocardiografia com contraste

Não houve nenhum efeito colateral relacionado ao uso do contraste ecocardiográfico.

Um total de 340 segmentos miocárdicos (100%) foram analisados pela RM. Pela ecocardiografia com contraste, 313 segmentos (92%) foram examinados usando a imagem em escala de cinza e 320 (94,1%) utilizando a imagem paramétrica.

O infarto ocorreu em 119 segmentos pela RM, sendo observado em relação a localização do infarto, uma correlação de 83,46% (Kappa= 0,65) entre a EC e a RM e uma correlação de 92,28% (Kappa= 0,87) entre a IP e a RM.

As razões para a não interpretação da perfusão de segmentos miocárdicos, utilizando-se a escala de cinza foram a atenuação, os artefatos ou a presença de sombra acústica. Os segmentos miocárdicos não foram analisados pela imagem paramétrica, quando o registro da intensidade acústica não era suficiente para a construção da curva exponencial, em geral, pelos mesmos motivos que ocorreram na análise dos segmentos não analisáveis pela escala de cinza.

Correlação do pico de ckmb massa e o tamanho do infarto

Não foi observado correlação entre o tamanho do infarto avaliado pelo EC ($r= 0,15$) e IP ($r=0,19$) e o pico de ckmb massa.

Correlação da fração de ejeção do ventrículo esquerdo e do tamanho do infarto

Este estudo demonstrou que quanto maior o tamanho do infarto, menor a FEVE ($r= -0,45$, $p= 0,0041$).

Índice de escore de motilidade segmentar do ventrículo esquerdo

Houve boa correlação entre o índice de escore de motilidade segmentar classificado pela ecocardiografia bidimensional e pela ressonância magnética ($r = 0,99$), com uma diferença entre as médias de $-0,02$ (**Figura 10**).

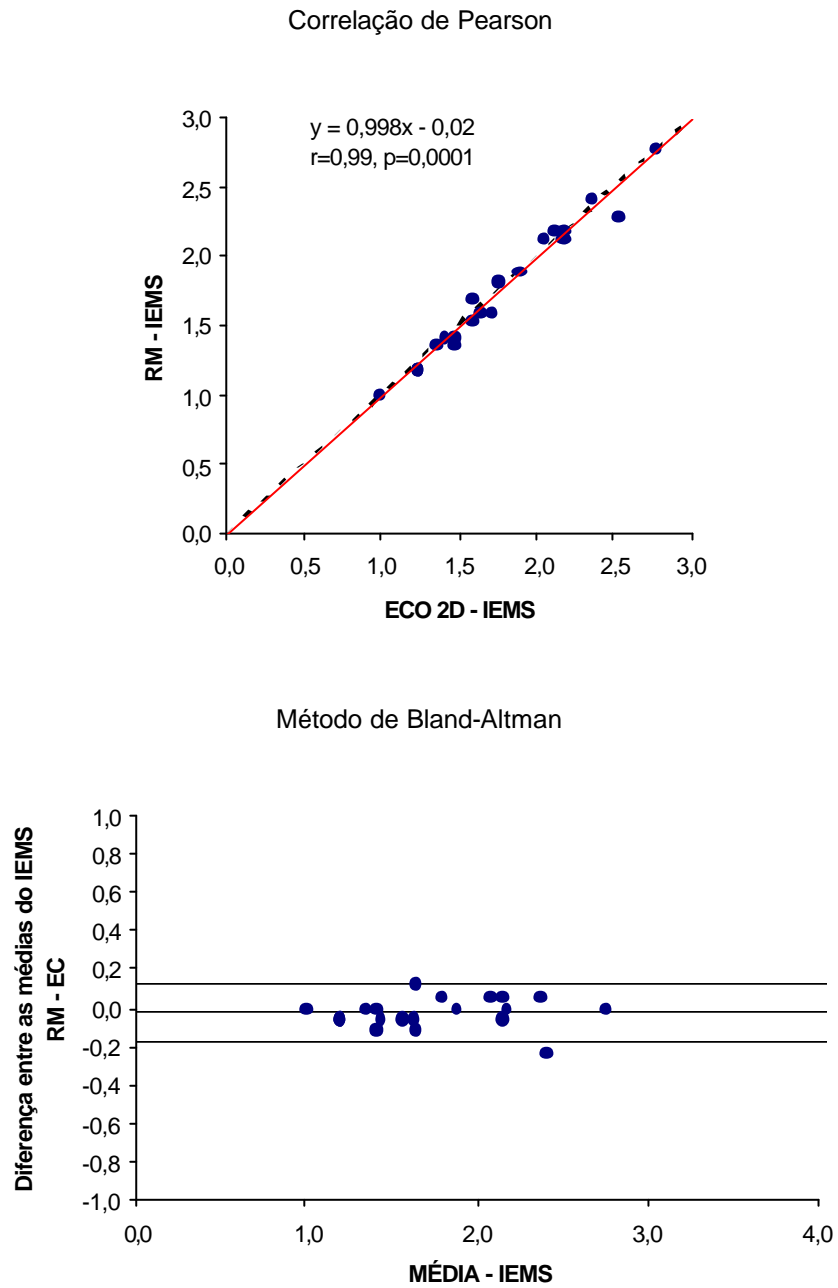


Figura 10 - Correlação do índice de escore de motilidade segmentar do ventrículo esquerdo entre a ecocardiografia bidimensional e a ressonância magnética

ECO 2D = ecocardiografia bidimensional; RM = ressonância magnética; IEMS = índice de escore de motilidade segmentar do ventrículo esquerdo

Comparação do tamanho do infarto pelas modalidades ecocardiográficas e pela ressonância magnética

Os dados da **tabela 1** mostram o tamanho do infarto em relação à sua classificação em pequeno, médio ou grande.

Tabela 1 – Comparação do tamanho do infarto pelas modalidades ecocardiográficas e pela ressonância magnética

TAMANHO DO INFARTO	EC	IP	RM
PEQUENO (<18%)	(13) 65%	(12) 60%	(12) 60%
MÉDIO (19-30%)	(04) 20%	(05) 25%	(05) 25%
GRANDE (>31%)	(03) 15%	(03) 15%	(03)15%

EC = ecocardiograma com contraste em escala de cinza, IP = imagem paramétrica, RM = ressonância magnética

Correlação entre a área média do infarto quantificado pelas modalidades ecocardiográficas e pela ressonância magnética

O ecocardiograma com contraste em escala de cinza mostrou uma área de infarto média de $3,03 \pm 2,77 \text{ cm}^2$ ($r=0,97$, $p = 0,0001$). Pela imagem paramétrica, a área de infarto média foi de $3,36 \pm 2,82 \text{ cm}^2$ ($r= 0,99$, $p= 0,0001$), e pela ressonância magnética a área de infarto média foi de $3,42 \pm$

2,80 cm². A diferença entre as médias da área média do IAM foi de 0,39 para a EC e de 0,06 para a IP (**Figura 11**).

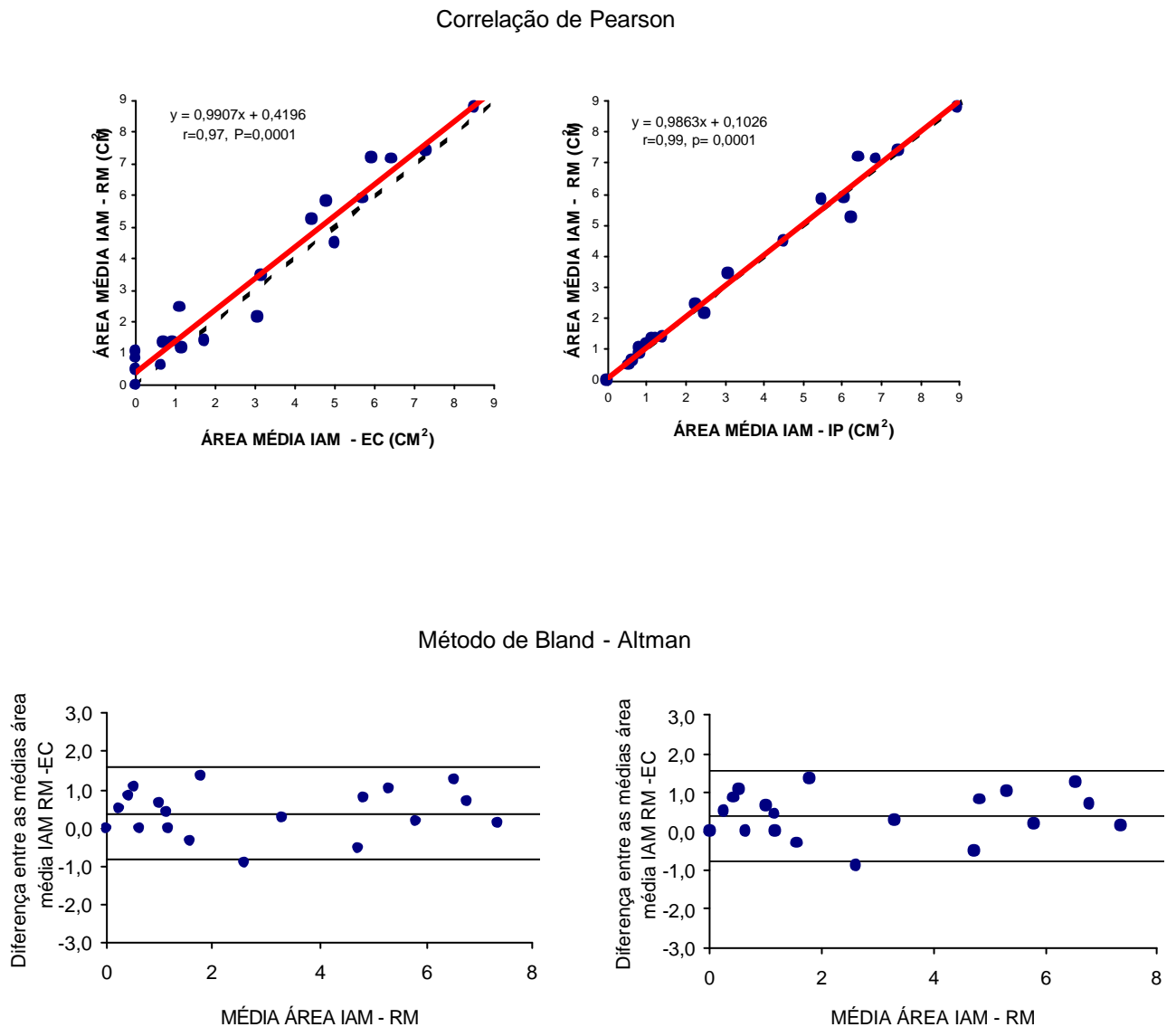


Figura 11 - Correlação entre a área média do infarto quantificado pelas modalidades ecocardiográficas e pela ressonância magnética

EC = ecocardiograma com contraste em escala de cinza, IP = imagem paramétrica, RM = ressonância magnética

Quando se avaliaram os valores médios do tamanho do IAM obtido em cada uma das três projeções ecocardiográficas (A4C, A3C e A2C), observou-se que não houve diferença significativa nas projeções apicais duas e quatro câmaras, quando comparadas com a ressonância magnética. Por outro lado, na projeção apical três câmaras, houve diferença significativa entre os três métodos. O ecocardiograma com a imagem paramétrica correlacionou-se melhor com a ressonância magnética do que o ecocardiograma em escala de cinza nas projeções apicais duas e quatro câmaras ($r=0,94$, $r=0,99$, respectivamente) (**Gráfico 1**).

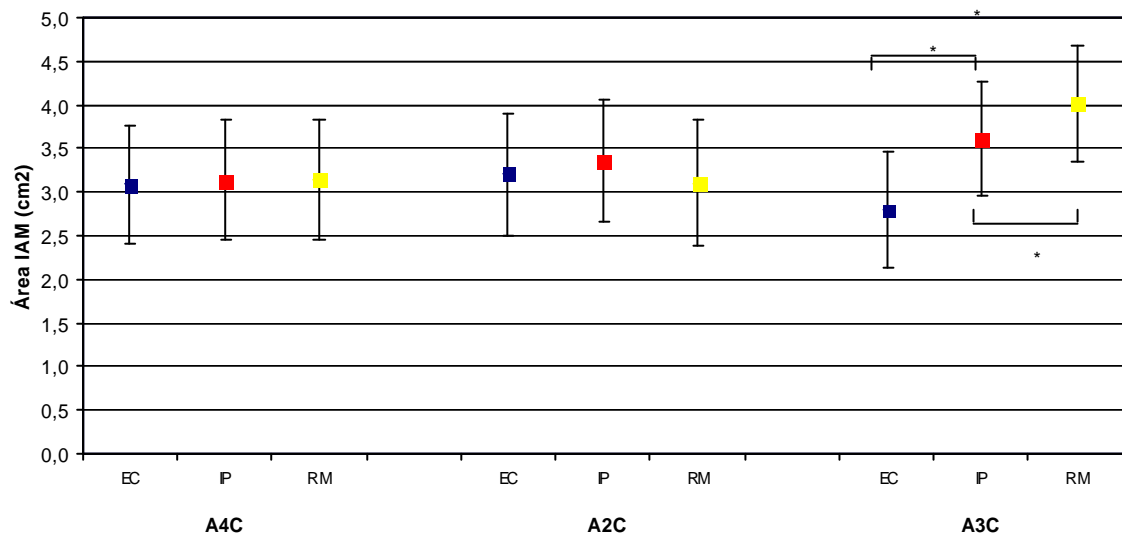


Gráfico 1 – Médias e desvio padrão da área do infarto pelo ecocardiograma com contraste em escala de cinza, imagem paramétrica e pela ressonância magnética nos planos apicais quatro, três e duas câmaras

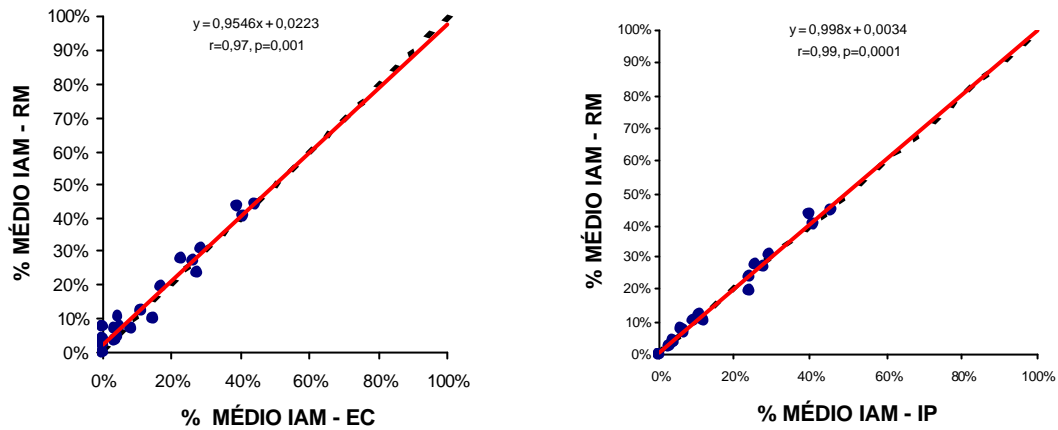
* $p < 0,05$

A4C = apical quatro câmaras; A2C = apical duas câmaras; A3C = apical três câmaras; EC = ecocardiograma com contraste em escala de cinza; IP = imagem paramétrica e RM = ressonância magnética

Correlação do porcentual médio da área infartada entre as modalidades ecocardiográficas e a ressonância magnética

O porcentual médio da área de infarto pelo ecocardiograma em escala de cinza foi de $15,22\% \pm 14,84\%$ ($r= 0,97$, $p= 0,0001$), pela imagem paramétrica foi de $16,46\% \pm 14,41\%$ ($r= 0,99$, $p=0,0001$) e pela ressonância magnética foi de $16,76\% \pm 14,48\%$, com uma diferença entre as médias de $1,54\%$ para a EC e de $0,30\%$ para a IP (**Figura 12**).

Correlação de Pearson



Método de Bland – Altman

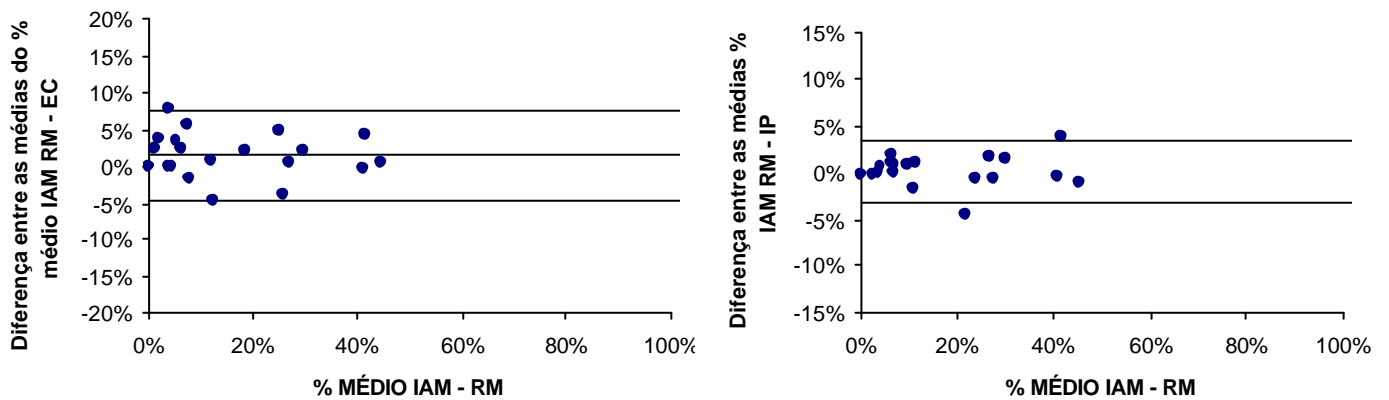
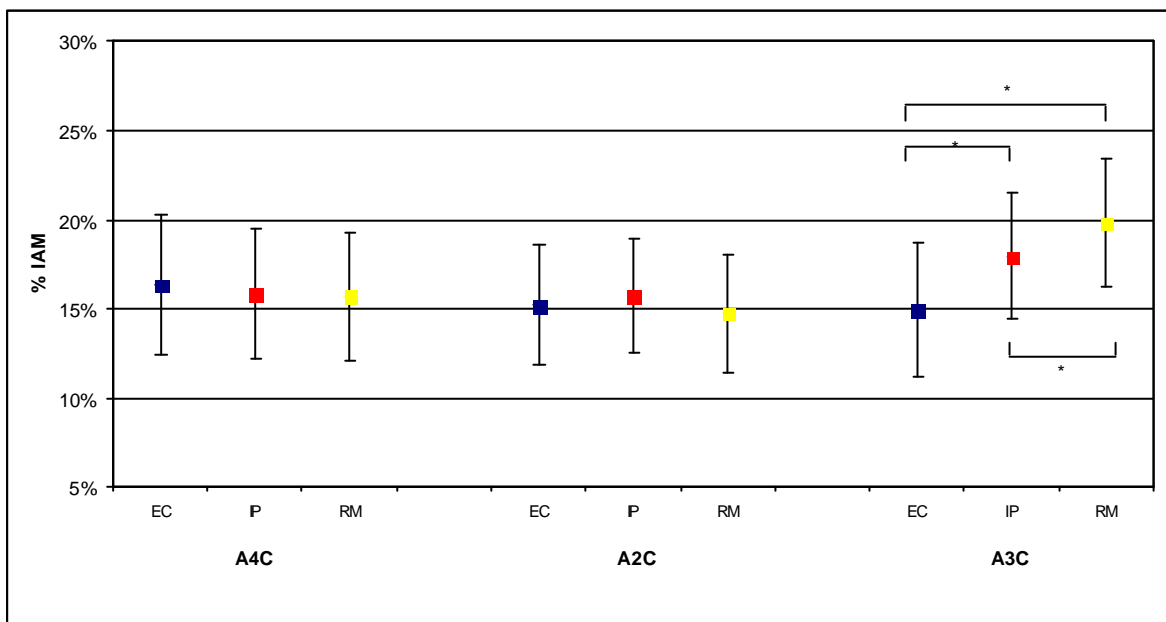


Figura 12 - Correlação do porcentual médio da área infartada entre as modalidades ecocardiográficas e a ressonância magnética

EC = ecocardiograma com contraste em escala de cinza, IP = imagem paramétrica, RM = ressonância magnética

Quando se avaliaram os valores médios do percentual da área de infarto obtido em cada uma das três projeções ecocardiográficas (A4C, A3C e A2C), observou-se que não houve diferença significativa nas projeções apicais duas e quatro câmaras, quando comparadas com a ressonância magnética, porém, da mesma forma que, para as médias da área de infarto, houve diferença na projeção A3C (**Gráfico 2**).

Gráfico 2— Média e desvio padrão do percentual da área de infarto pelo ecocardiograma com contraste em escala de cinza, imagem paramétrica e pela ressonância magnética nos planos apicais quatro, três e duas câmaras



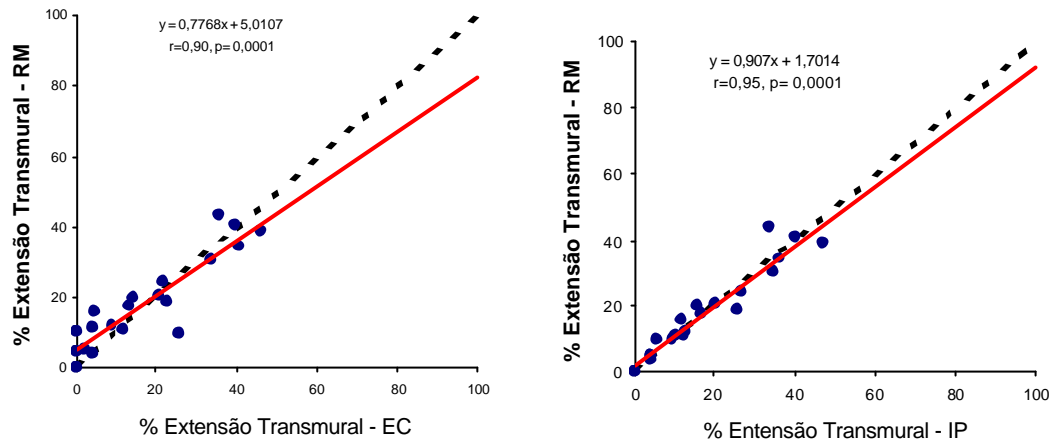
* $p < 0,05$

A4C = apical quatro câmaras; A2C = apical duas câmaras; A3C = apical três câmaras; EC = ecocardiograma em escala de cinza; IP = imagem paramétrica e RM = ressonância magnética; % IAM = percentual do infarto

Correlação do porcentual da extensão transmural média do infarto entre as modalidades ecocardiográficas e ressonância magnética

A extensão transmural média dos 20 pacientes, mostrou uma melhor correlação entre a imagem paramétrica e a ressonância magnética, com uma diferença entre as médias de - 0,03, ao passo que no ecocardiograma em escala de cinza esta diferença foi de 1,11 (**Figura 13**).

Correlação de Pearson



Método de Bland - Altman

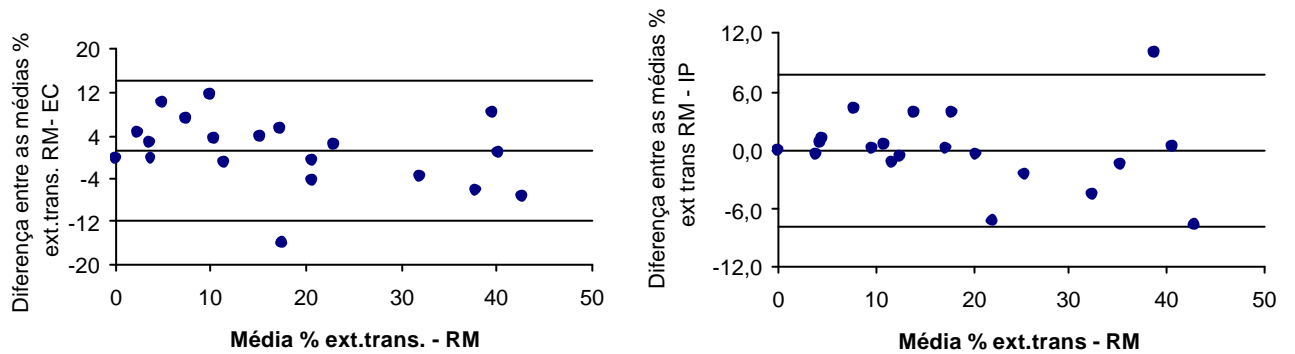


Figura 13 - Correlação do percentual de extensão transmural média entre as modalidades ecocardiográficas e a ressonância magnética

EC= ecocardiograma com contraste em escala de cinza, IP= imagem paramétrica RM= ressonância magnética,

Correlação do porcentual da extensão transmural do infarto entre as modalidades ecocardiográficas e a ressonância magnética

Para a comparação com a EC, a mensuração da área de infarto foi exequível em 89 segmentos. Destes, houve 63 segmentos nos quais o infarto foi transmural e 26 segmentos, nos quais o infarto foi não transmural (Kappa= 0,69, Mcnemar, $p= 0,194$). Para a comparação com a IP, a mensuração da área de infarto foi exequível em 103 segmentos. Destes, houve 62 segmentos, nos quais o infarto foi transmural e 41 segmentos, nos quais o infarto foi não transmural (Kappa=0,89. Mcnemar, $p= 0,083$), conforme demonstrado na

Tabela 2.

Tabela 2 - Correlação do porcentual da extensão transmural entre as modalidades ecocardiográficas e ressonância magnética

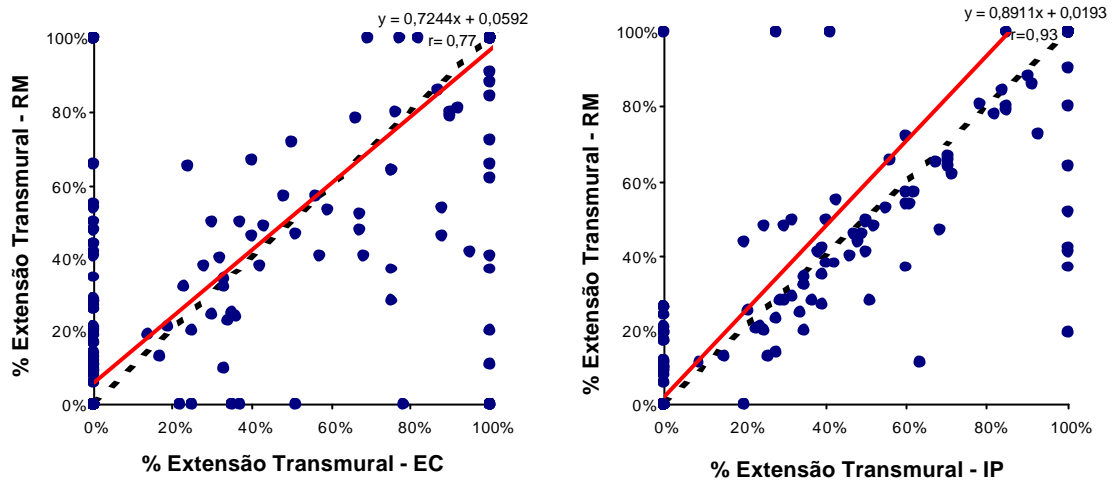
		RM	
		1 - 50%	51 - 100%
EC	1 - 50%	15	11
	51 - 100%	18	45
IP	1 - 50%	38	3
	51 - 100%	9	53

EC = ecocardiograma com contraste em escala de cinza, IP= imagem paramétrica, RM=ressonância magnética

Correlação da extensão transmural do infarto nos 17 segmentos do ventrículo esquerdo

Quando se analisou a extensão transmural do infarto nos 17 segmentos do ventrículo esquerdo, notou-se uma melhor correlação entre IP e RM em relação à correlação entre EC e RM, com uma diferença entre as médias de -0,26% para IP e de 0,64% para a EC (**Figura 14**).

Correlação de Pearson



Método de Bland - Altman

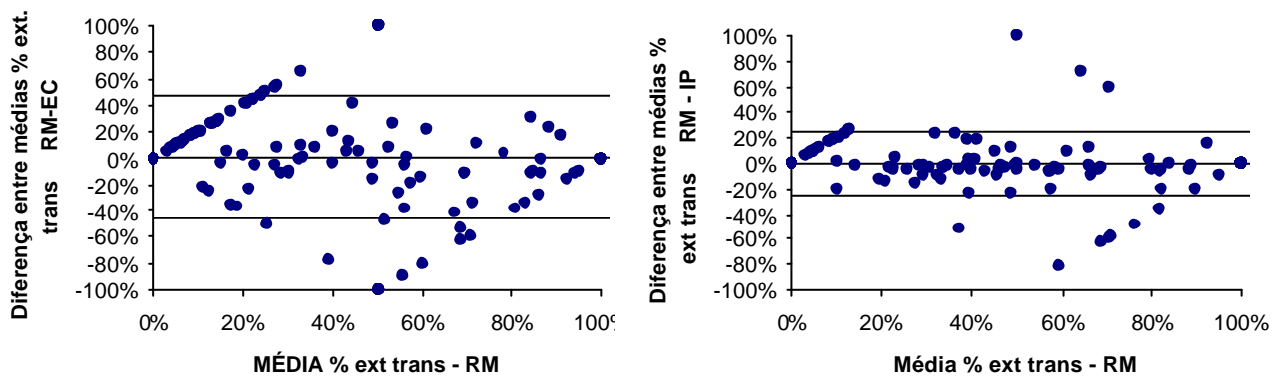


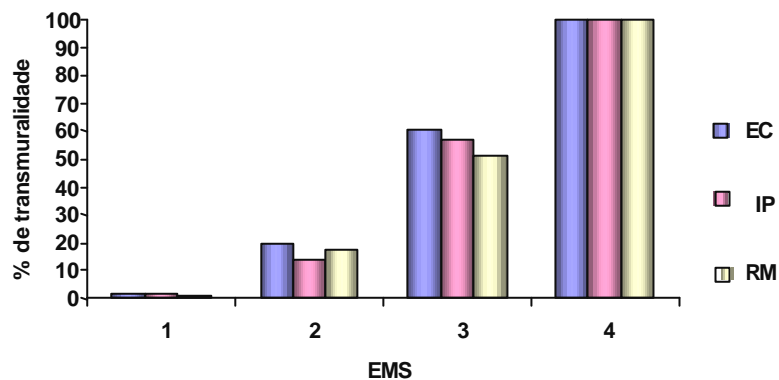
Figura 14 - Correlação da extensão transmural do infarto nos 17 segmentos do ventrículo esquerdo nos 20 pacientes entre as modalidades ecocardiográficas e a ressonância magnética

EC= ecocardiograma com contraste em escala de cinza, IP= imagem paramétrica RM= ressonância magnética

Escore de motilidade segmentar versus porcentual da extensão transmural do infarto nos segmentos miocárdicos

Nossos resultados mostraram que, quanto maior o escore de motilidade segmentar, maior o porcentual de transmuralidade do segmento infartado (Gráfico 3).

Gráfico 3 – Médias do porcentual da extensão transmural dos segmentos miocárdicos infartados, segundo o escore de motilidade segmentar avaliado pelo ecocardiograma com contraste em escala de cinza, imagem paramétrica e pela ressonância magnética

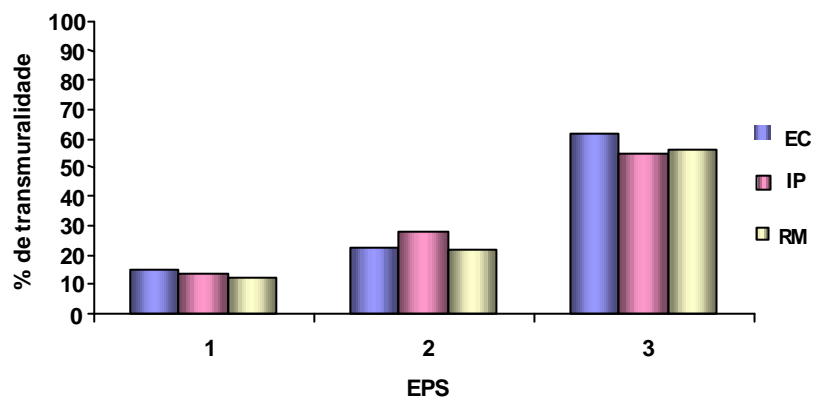


EMS = escore de motilidade segmentar (1 = motilidade normal; 2 = hipocinesia; 3 = acinesia; 4 = discinesia); EC = ecocardiograma em escala de cinza; IP = imagem paramétrica; RM = ressonância magnética

Escore de perfusão versus o porcentual da extensão transmural do infarto nos segmentos miocárdicos

Os resultados evidenciaram que, quanto maior o escore de perfusão maior a transmuralidade do infarto nos segmentos miocárdicos analisados, conforme demonstrado no **gráfico 4**.

Gráfico 4 – Média porcentual de transmuralidade dos segmentos miocárdicos infartados avaliados pelo ecocardiograma com contraste em escala de cinza, imagem paramétrica e pela ressonância magnética segundo o escore de perfusão segmentar



EPS = escore de perfusão segmentar (1 = perfusão normal; 2 = perfusão diminuída; 3 = perfusão ausente); EC = ecocardiograma em escala de cinza; IP = imagem paramétrica; RM = ressonância magnética

Variabilidade intra-observador

Houve excelente concordância intra-observador para o tamanho da área de infarto para a área do miocárdio total e para a porcentagem da área infartada em relação ao miocárdio total ($r=0,99$, $r=0,97$ e $r=0,99$, respectivamente), pelo ecocardiograma em escala de cinza, $p = 0,0001$.

Variabilidade interobservador

Houve excelente concordância interobservador, tanto para a área de infarto ($r=0,97$), como à área total do miocárdio ($r=0,99$) e ao percentual da área infartada ($r=0,97$) pelo ecocardiograma em escala de cinza.

5 Discussão

A determinação do tamanho do IAM por métodos de imagem tem sido empregada por quase duas décadas. Substâncias utilizadas nas técnicas de imagens marcadoras de área de necrose, como o pirofosfato de tecnécio e os anticorpos antimiosina marcados podem definir a extensão da injúria miocárdica irreversível somente horas após esta ter ocorrido.⁷¹

A ecocardiografia com contraste à base de microbolhas é uma alternativa versátil, isenta de efeitos colaterais e pode ser realizada à beira do leito na fase aguda do infarto, com o objetivo de quantificar a perfusão miocárdica de modo minimamente invasivo, demonstrando a área do miocárdio em risco de necrose e, após terapia de recanalização, é capaz de mostrar o tamanho do infarto.⁷²

Vários estudos em animais indicam que, em razão do edema local e do dano microvascular, o fluxo sanguíneo regional para o miocárdio necrótico permanece bastante diminuído, até mesmo, quando o fluxo sanguíneo é restaurado por meio de recanalização mecânica ou medicamentosa.⁷³ Este comportamento anormal da microcirculação forma a base para o uso da ecocardiografia com contraste para a estimativa do tamanho do infarto. Estudos experimentais por meio de microesferas radioativas evidenciaram

que, durante a reperfusão, o fluxo sangüíneo marcado com microesferas aumenta para as regiões com tecido viável e diminui nas áreas necróticas.^{74,75}

Como as microbolhas têm reologia similar a das hemácias, a opacificação pelo contraste durante a recanalização ocorre somente nas áreas com microcirculação intacta. Desta forma, as áreas com ausência ou com diminuição do fluxo sangüíneo durante a recanalização aparecem como áreas com defeito de perfusão à ecocardiografia com contraste.

Kemper e cols.⁷⁶ foram os primeiros a demonstrar a capacidade da ecocardiografia com contraste para definir o tamanho de infarto, após reperfusão em modelo canino de oclusão–reperfusão uniarterial. Embora nossos resultados sejam similares aos desses autores, o presente estudo difere em alguns aspectos, pois foi realizado em seres humanos com injeção de contraste em veia periférica por infusão contínua, enquanto aqueles estudaram em um modelo experimental com injeção do contraste na raiz da aorta. Adicionalmente, foi utilizado como contraste o peróxido de hidrogênio, que é constituído de bolhas de tamanho maior que 12µm e o tamanho do infarto foi medido três horas, após a reperfusão e comparado com o TTC e, nós, 48 horas após a recanalização. No presente estudo, foi comparado o tamanho da necrose com a ressonância magnética.

Nossos resultados também são corroborados por Villanueva e cols.⁷⁷ que demonstraram que a ecocardiografia com contraste administrado no átrio esquerdo foi capaz de avaliar o tamanho do infarto em modelo canino com três a seis horas de oclusão da artéria coronária descendente anterior (ADA), e

após 15 minutos de reperfusão na presença de dipiridamol ou dobutamina. Diferente do presente estudo, os autores citados utilizaram um modelo experimental e desmascararam medicamentosamente a hiperemia reativa, o que não foi necessário neste trabalho, que foi realizado na ausência de hiperemia reativa, pois os pacientes foram estudados, após o segundo dia do IAM.

Lafitte e cols.⁷⁸ confirmaram os achados de Coggins e cols.⁷⁹ de que a área de infarto pode ser mensurada em modelo experimental no momento da reperfusão quando se injeta periféricamente o contraste ecocardiográfico. Para isto, empregaram a técnica de perfusão miocárdica em tempo real e evidenciaram que a área de infarto correlacionou-se melhor com a imagem obtida de 60 a 180 minutos, após o *flash*, na fase de pós-reperfusão.

Nosso grupo, entre outros,^{80,81} também avaliou a área do miocárdio com alteração de contração e defeito de perfusão em 23 cães, durante oclusão por 180 minutos da ADA e após 30 minutos de reperfusão, pela ecocardiografia de perfusão miocárdica em tempo real. A extensão da área do VE com alteração de contração segmentar e da perfusão durante a oclusão coronária foram semelhantes ($r = 0,71$; $p = 0,002$). Depois da reperfusão, a área que permaneceu com defeito de perfusão após liberação da ADA teve boa correlação com a área de infarto anatômico determinada morfologicamente pelo cloreto de trifetil tetrazólio, ao passo que a área de alteração de contração segmentar não se modificou, a despeito da reperfusão

de significativa parcela do miocárdio em risco, denotando a presença de miocárdio atordado.

O presente estudo corrobora estes achados experimentais em nosso grupo e confirma a validade da EPMTR na determinação do tamanho do IAM.

Vários estudos têm provado a capacidade da EPMTR em seres humanos ao detectarem a presença ou ausência de doença arterial coronária em pacientes que chegam com dor precordial no setor de emergência hospitalar, o grau de estenose de artéria coronária e os defeitos de perfusão em pacientes com doença arterial coronária conhecida,^{82,83,84} mas nenhum, que temos informação, demonstrou o tamanho do infarto em humanos utilizando a técnica de EPMTR e a análise quantitativa pela IP.

Correntemente, a avaliação da perfusão miocárdica pela ecocardiografia com contraste em humanos é feita sobretudo pela análise visual qualitativa. A acurácia desta depende da experiência do investigador e, em especial, de sua habilidade em distinguir artefatos dos verdadeiros defeitos de perfusão e tem sido, portanto, um desafio.

Técnicas de quantificação têm sido desenvolvidas para permitir a avaliação quantitativa ou semiquantitativa da perfusão miocárdica, a fim de reduzir a influência desses artefatos. Embora estes métodos tenham sido validados experimentalmente, são trabalhosos e, no geral, não são amplamente aplicados na clínica de maneira rotineira.⁸⁵

A análise visual semiquantitativa dos defeitos de perfusão do nosso estudo é diferente dos achados de Marwick e cols.⁸⁶ que usaram a

ecocardiografia com imagem intermitente e encontraram uma sensibilidade relativamente baixa para a detecção de defeitos de perfusão moderados ou importantes, pelo SPECT Sestamibi. Provavelmente, isto tenha ocorrido pela falta de recursos técnicos necessários, a exemplo da EPMTR e a adequada comparação com padrão de referência, como a RM no presente estudo.

A perfusão miocárdica também foi avaliada por Caldas e cols.⁶⁵ empregando a análise visual semiquantitativa das imagens ecocardiográficas com contraste em pacientes com primo IAM de parede anterior. Os autores mostraram que o índice de escore de perfusão foi preditor de remodelamento ventricular esquerdo em seis meses. Os pacientes foram classificados com e sem fenômeno de *no reflow*, e demonstraram maior número de segmentos miocárdicos da parede anterior com recuperação funcional ou reserva contrátil nos pacientes que apresentavam dois ou menos segmentos miocárdicos sem opacificação pela análise visual.

A imagem paramétrica tem sido validada para a análise da perfusão miocárdica em modelo experimental e tem permitido uma avaliação espacial rápida e semiquantitativa da perfusão. Ela pode ser realizada pela imagem do volume sanguíneo (A), velocidade (β) e do fluxo sanguíneo ($A \times \beta$) e tem se mostrado correlacionada com imagens de fluxo sanguíneo marcado com microesferas.⁸⁷

Em concordância com nossos achados, Yu e cols.⁸⁸ estudaram 46 pacientes com doença arterial coronária conhecida ou suspeita pelo SPECT em repouso e stresse e compararam os defeitos de perfusão da

ecocardiografia com contraste, utilizando a modalidade de imagem intermitente, demonstraram que a quantificação dos defeitos de perfusão pela imagem paramétrica apresentou uma melhor concordância com o SPECT (92%) do que a análise visual (83%). Estes pesquisadores utilizaram contraste de segunda geração, o Definity e o Optison, que são compostos pelo gás perfluoropropano, nós, também, usamos um contraste de segunda geração (PESDA), composto por perfluorocarbono e diferentemente, empregamos a modalidade de perfusão em tempo real.

O presente estudo demonstrou que a área do infarto calculada pela imagem paramétrica apresentou melhor correlação com a ressonância magnética do que a imagem em escala de cinza. Em cinco pacientes, todos com infarto de parede ântero-septal, a ecocardiografia em escala de cinza superestimou a área de infarto maior na projeção apical quatro e duas câmaras, e estes resultados são consistentes com os da literatura e podem ser explicados pela maior destruição das microbolhas pelo ultra-som, que ocorre sobretudo nessa região e pelo fenômeno de atenuação observado, por vezes, na parede anterior, gerando, portanto, superestimação do defeito de perfusão.

Em um paciente com infarto de parede inferior, a ecocardiografia não mostrou infarto pela imagem paramétrica nem pela imagem em escala de cinza; no entanto, a ressonância mostrou uma pequena área de infarto na região ínfero-apical (1,13 cm², 4%).

No plano apical duas câmaras, em um paciente com infarto de parede ínfero-lateral, houve uma subestimação da área de infarto pela ecocardiografia em escala de cinza e imagem paramétrica, provavelmente, pela dificuldade técnica do exame ecocardiográfico na obtenção de um plano adequado.

Na projeção apical três câmaras, houve subestimação da área de infarto e de seu porcentual, tanto pela imagem em escala de cinza quanto pela imagem paramétrica. Isto pode ser explicado por duas razões: uma porque os planos apicais três câmaras da ecocardiografia e da ressonância magnética não são totalmente coincidentes. O exame de ressonância magnética corta o ventrículo esquerdo a cada 45 graus e pode não demonstrar a mesma região do estudo ecocardiográfico, que depende do ecocardiografista que realiza o exame. Outra porque, como se sabe, embora o infarto obedeça ao fenômeno da “frente de onda”, este, em geral, apresenta anatomia bizarra, o que muitas vezes gera grandes diferenças nas medidas entre ecocardiografia e ressonância magnética, em razão de pequenas variações entre os ângulos obtidos pela ecocardiografia.

Por outro lado, uma melhor correlação da imagem paramétrica, em relação à área de infarto e à porcentagem da área infartada com a incidência apical quatro e duas câmaras, comparada às outras duas incidências ocorreu, provavelmente, pela maior facilidade de obtenção desse plano por causa da presença de marcadores anatômicos mais definidos.

Linka e cols.⁸⁷, estudando 12 cães antes e após a indução de estenose da ADA, em repouso e durante a hiperemia, administraram o contraste US

(AFO 150, *Alliance Pharmaceutical Corp*) em infusão contínua, utilizando a imagem intermitente e analisaram os parâmetros A , β e $A \times \beta$ e a relação endocárdio - epicárdio pelo *ROI* no local do leito irrigado pela ADA e compararam com a mensuração de microesferas radioativas no mesmo local. A melhor correlação com as microesferas radioativas ocorreu com o parâmetro $A \times \beta$, seguido do parâmetro β e do A .

Yano e cols.⁸⁹ desenvolveram uma técnica de calibração aplicável à ecocardiografia com contraste para reconhecer o infarto do miocárdio e sua extensão espacial, pela análise da subtração intensidade do contraste da cavidade ventricular pela intensidade do contraste na região subendocárdica e codificaram com cor a intensidade do contraste. Para isto, realizaram a ecocardiografia com contraste com injeção em bolus do agente ecocardiográfico de primeira geração, Levovist, quantificação pelo *ROI* e imagem com Doppler energia (*Power Doppler*), em 30 pacientes com infarto agudo do miocárdio. Evidenciaram que a intensidade do contraste era menor nos segmentos acinéticos.

Os pesquisadores citados concluíram que este método fornece uma estimativa do miocárdio acinético em pacientes com IAM e seu mapeamento de cor identifica a extensão do infarto. Diferentemente destes, no presente estudo foi utilizado outro contraste, com imagem de perfusão miocárdica em tempo real e para quantificação do infarto, a imagem paramétrica.

Estudos de ressonância magnética de Kelly e cols.⁹⁰ e Kim e cols.⁹¹ demonstraram que essa técnica tem a capacidade de mostrar com detalhes

sua extensão transmural, fato de grande importância no que diz respeito à previsão da recuperação da função ventricular e remodelamento cardíaco.

A extensão transmural do segmento infartado e o porcentual da extensão transmural foram mais bem-correlacionados com a imagem paramétrica do que com a imagem em escala de cinza, evidenciando que a análise qualitativa do padrão de opacificação miocárdica é mais sujeita a erros do que a análise quantitativa realizada por programas de computador específicos.

Os resultados do presente estudo, assim como os anteriores demonstraram relação direta do IEMS e o IEP com o grau de alteração da contração segmentar em repouso. Portanto, pode-se afirmar que a imagem paramétrica é um método confiável para evidenciar a área de infarto e sua extensão transmural. Embora a análise visual pela ecocardiografia com contraste em escala de cinza mostre boa concordância com a ressonância magnética de perfusão, nota-se que estratégias de análise que incorporam a quantificação das imagens de perfusão miocárdica fornecem concordância incremental maior que a avaliação visual.

Limitações do estudo

Como todas as técnicas de imagem, a ecocardiografia com contraste à base de microbolhas pode gerar artefatos, particularmente, nas regiões em que as microbolhas são destruídas em excesso pela maior intensidade da energia ultra-sônica (campo proximal) ou nas regiões nas quais as microbolhas não são satisfatoriamente destruídas (campo distal) ou a quantidade de energia ultra-sônica é pequena por atenuação desta energia.

Os artefatos observados nas imagens ecocardiográficas estão relacionados às propriedades do ultra-som, a certas propriedades físicas do contraste ecocardiográfico, à concentração, tamanho e modo de administração das microbolhas.⁹²

A concentração das microbolhas no interior da cavidade ventricular esquerda, por sua vez, é influenciada pela dose, modo de administração do contraste e regulagem do aparelho. A fim de minimizar os problemas descritos acima, foram utilizados planos apicais, parâmetros constantes do equipamento, administração contínua das microbolhas, com aumento progressivo da velocidade de infusão, até que fosse possível observar opacificação completa do VE, sem a presença de sombra acústica, porém, mesmo assim, 20 destes segmentos não puderam ser avaliados.

O método ecocardiográfico não possui boa resolução lateral (capacidade de discriminar entre duas estruturas situadas nas bordas do feixe

de ultra-som) em conseqüência de excessiva refração do ultra-som, dificultando assim a análise das paredes lateral e anterior. Mas, manobras respiratórias e reposicionamento do paciente foram realizados com o objetivo de se colocar ao máximo as estruturas em análise no centro do feixe de ultra-som.

A ecogenicidade do miocárdio em estado basal, sem contraste, é heterogênea, ou seja, algumas regiões do miocárdio já são mais refringentes que outras. Por esta razão e pelo fato de o olho humano ter dificuldade em diferenciar graus de escalas de cinza, a análise apenas qualitativa do padrão de perfusão miocárdica possui várias limitações.

Assim, a primeira é a dificuldade inerente na identificação visual da velocidade de repleção do miocárdio pelas microbolhas e da intensidade do contraste ecocardiográfico no miocárdio. A segunda é a presença de artefatos de imagem que podem produzir heterogeneidade na opacificação do contraste como, por exemplo, o fenômeno de atenuação na cavidade ventricular esquerda gerado pelo excesso de microbolhas, que tem concentração 10 a 20 vezes maior na cavidade que no miocárdio. E, por último, apesar dos recentes avanços na tecnologia dos equipamentos de ultra-som, há ainda substancial diferença no campo acústico, produzindo diferenças na opacificação do contraste, dependendo do local das microbolhas no feixe acústico e da posição do foco acústico.

Observa-se que o aperfeiçoamento no processamento digital das imagens e na análise quantitativa da intensidade do sinal do contraste

ecocardiográfico no miocárdio, associado a métodos de correção, oferece boas oportunidades para estudos nessa área.⁸⁹ Por sua vez, a imagem quantitativa paramétrica depende de análise semiquantitativa prévia, e é ainda bastante trabalhosa, porque requer seleção, alinhamento e identificação dos bordos endocárdicos e epicárdicos da imagem.

Contrastes de natureza e propriedades físicas diferentes foram usados.; como o gadolínio que é um agente intersticial, e as microbolhas são exclusivamente intravasculares. Nosso contraste ecocardiográfico, o PESDA, é formado por bolhas heterogêneas, com diâmetro variável e, geralmente, maiores que as moléculas de gadolínio, que são uniformes.

Adicionalmente, não se pode garantir que a imagem da área do IAM obtida pela ecocardiografia, após o segundo dia só corresponda às áreas de *no reflow* ou às áreas de *no reflow* somadas às áreas de necrose com *reflow* pela RM.

Implicações clínicas

Os resultados do presente estudo indicam que a ecocardiografia com contraste à base de microbolhas pode medir precisamente a área de infarto, quando comparada à RM. Os pacientes com infartos de maior tamanho necessitam de um acompanhamento mais intensivo e uma terapêutica mais

efetiva, a fim de tentar melhorar o prognóstico desse grupo de pacientes mais graves. Por outro lado, a presença de pequenas áreas de IAM, associadas a grandes áreas de alterações de motilidade, indica presença de extensa área de miocárdio atordoadado.

Sendo assim, ecocardiografia com contraste é um exame de grande auxílio na avaliação dos pacientes com IAM, e pode ser realizado à beira do leito, em pacientes na fase aguda do infarto com uma boa correlação custo-efetividade em relação à RM.

Perspectivas

A automação dos processos de quantificação da perfusão miocárdica, ora validados em humanos neste estudo, associada às técnicas de detecção automática de bordos e sua disponibilização em aparelhos de ecocardiografia de rotina, deve proporcionar, nos próximos anos, rápida e fácil obtenção do tamanho e extensão transmural do infarto pela ecocardiografia.

6 Conclusão

Houve uma excelente correlação entre ecocardiografia de perfusão miocárdica em tempo real, em especial, a imagem paramétrica, e ressonância magnética nas medidas do tamanho do infarto e seu porcentual, assim como na determinação de sua extensão transmural em pacientes internados por infarto agudo do miocárdio.

7 Referências ¹

¹ De acordo com:

Adaptado de *International Committee of Medical Journals Editors* (Vancouver).

Universidade de São Paulo. Faculdade de Medicina. Serviço de Biblioteca e Documentação. *Guia de apresentação de dissertações, teses e monografias da FMUSP*. Elaborado por Anneliese Carneiro da Cunha, Maria Julia A.L. Freddi, Maria F. Crestana, Marinalva de S. Aragão, Suely C. Cardoso, Valéria Vilhena. São Paulo: Serviço de Biblioteca e Documentação, 2004.

Abreviaturas dos títulos dos periódicos de acordo com *List of Journals Indexed in Index Medicus*.

- 1 Morbidity & Mortality 2002. Chart book in cardiovascular, lung and blood diseases – NIH, 2002
- 2 Estatísticas Vitais – Mortalidade e Nascidos Vivos: Mortalidade geral – desde 1979. Disponível em: < <http://www.datasus.gov.br>. Acesso em: 14 junho 2004
- 3 Ong L, Green S, Reiser P, Morrison J. Early prediction of mortality in patients with acute myocardial infarction: A prospective study of clinical and radionuclide risk factors. *Am J Cardiol.* 1986;57:33.
- 4 Gillespie TA, Sobel BE. A rationale for therapy of acute myocardial infarction: Limitation of infarct size. *Adv Intern Med.* 1976;22:319.
- 5 Geltman EM, Ehsani AA, Campbell MK, Schechtman K, Roberts R, Sobel BE. The influence of location and extent of myocardial infarction on long-term ventricular dysrhythmia and mortality. *Circulation,* 1979;60:805.
- 6 Kaul S, Pandian NG, Okada RD, Pohost GM, Weyman AE. Contrast echocardiography in acute myocardial ischemia; I. In vivo determination of total left ventricular “area at risk”. *J Am Coll Cardiol.* 1984;4:1272-82.
- 7 Kaul S, Glasheen W, Ruddy TD, Pandian NG, Weyman AE, Okada RD. The importance of defining left ventricular area at risk in vivo during

-
- acute myocardial infarction: an experimental evaluation with myocardial contrast two-dimensional echocardiography. *Circulation*. 1987;75:1249-60.
- 8 Simoons ML, Serruys PW, Van den Brand M, Res J, Verheugt FW, Krauss X H, Remme WJ, Bar F, de Zwaan C. Van der Laarse. Early thrombolysis in acute myocardial infarction: limitation of infarct size and improved survival. *J Am Coll Cardiol*. 1986;7(4):717-28.
- 9 Sabia PJ, Powers ER, Ragosta M, Sarembock IJ, Burwell LR. An association between collateral blood flow and myocardial viability in patients with recent myocardial infarction. *N Engl J Med*. 1992;327:1825-31.
- 10 Sabia PJ, Powers ER, Jayaweera AR, Ragosta M, Kaul S. Functional significance of collateral blood flow in patients with recent acute myocardial infarction. A study using myocardial contrast echocardiography. *Circulation*. 1992;85:2080-9.
- 11 Rude RE, Muller JE, Braunwald E. Efforts to limit the size of myocardial infarcts. *Ann Intern Med*. 1981;95:736.
- 12 Lange LG, Sobel BE. Pharmacological salvage of myocardium. *Ann Rev Pharmacol Toxicol*. 1982;22:115.
- 13 Laffel GL, Braunwald E. Thrombolytic therapy. A new strategy for treatment of acute myocardial infarction. *N Engl J Med*. 1984;311:710.
- 14 Kim CB, Braunwald E. Potential benefits of late reperfusion of infarcted myocardium. The open artery hypothesis. *Circulation*. 1993;88:2426-36.

-
- 15 Gruppo italiano per lo studio della streptochinasi nell infarto miocardico (GISSI). Effectiveness of intravenous thrombolytic treatment in acute myocardial infarction. *Lancet* 1986;1:397-401.
 - 16 The TIMI Study Group. Special report. The Trombolysis in myocardial infarction (TIMI) Trial. *N Engl J Med.* 1985;312:932-36.
 - 17 Herman MV, Heinle RA, Klein MD, Gorlin R. Localized disorders in myocardial contraction. *N Engl J Med.* 1967;227(5):222-32.
 - 18 Reimer KA, Jennings RB. The “wavefront phenomenon” of myocardial ischemic cell death. *Lab Invest.* 1979;40:633-44.
 - 19 Schuster EH, Bulkley BH. Ischemia at a distance after acute myocardial infarction: A cause of early post infarction angina. *Circulation.* 1980;62:509.
 - 20 Parker ABIII, Waller BF, Gering LE. Usefulness of the 12-lead electrocardiogram in detection of myocardial infarction: Electrocardiographic-anatomic correlations-Part I. *Clin Cardiol.* 1996;19:55.
 - 21 Savonitto S, Diego A, Granger C.B, Morando G, Prando MD, Mafrici A, Cavallini C, Melandri G, Thompson TD, Vahanian A, Ohman EM, Califf RM, Van de Werf, Topol EJ. Prognostic value of the admission electrocardiogram in acute coronary syndromes. *JAMA.* 1999;281(8):707.
 - 22 Peterson ED, Hathaway WR, Zabel KM, Pieper KS, Granger CB, Wagner GS, Topol EJ, Simoons ML, Califf RM. Prognostic significance of precordial ST segment depression during inferior myocardial

- infarction in the thrombolytic era; results in 16, 521 patients. *J Am Coll Cardiol.* 1996;28:305-12.
- 23 Lopez-Sendon J, Coma-Canella I, Alcasena S. Electrocardiographic findings in acute right ventricular infarction: Sensitivity and specificity of electrocardiographic alterations in right precordial leads V_{4R}, V_{5R}, V₁, V₂ and V₃. *J Am Coll Cardiol.* 1985;6:1273.
- 24 Murray C, Alpert JS. Diagnosis of acute myocardial infarction. *Curr Op Cardiol.* 1994;9:465-70.
- 25 Stein W. *Laboratory diagnosis of acute myocardial infarction.* Frankfurt: GIT Verlag, 1988.
- 26 Pislaru SV, Ni Y; Pislaru C, Bosmans H, Miao Y, Bogaert J, Dymarkowski S, Semmler W, Marchal G, Van de Werf FJ. Noninvasive measurements of infarct size after thrombolysis with a necrosis – avid MRI contrast agent. *Circulation.* 1999;99:690-6.
- 27 Judd RM, Lungu-Olivieri CH, Arai M, Kondo T, Croisille P, Lima JAC, Mohan V, Becker LC. Physiology basis of myocardial contrast enhancement in fast magnetic resonance images of 2 days old reperfused canine infarcts. *Circulation* 1995;92:1902-10.
- 28 Kim RJ, Fieno DS, Parrish TB, Harris K, Chen EL, Simonetti O, Bundy J, Finn P, Klocke FJ, Judd RM. Relationship of MRI delayed contrast enhancement to irreversible injury, infarct age, and contractile function. *Circulation.* 1999;100:185-92.
- 29 Wagner A, Mahrholdt H, Holly TA, Elliott MD, Regenfus M, Parker M, Klocke FJ, Bonow RO, Kim RJ, Judd RM. Contrast-enhanced MRI and routine single photon emission computed tomography (SPECT)

- perfusion imaging for detection of subendocardial myocardial infarcts: an imaging study. *Lancet*. 2003;361:374-9.
- 30 Mc Namara MT, Tscholakoff D, Revel D. Differentiation of reversible and irreversible myocardial injury by MR imaging with and without gadolinium-DTPA. *Radiology* 1986;158:765.
- 31 De Ross A, Doornbos J, Vand Der Wall EE, Van Voorthuisen AE. MR imaging of acute myocardial infarction: value of Gd-DTPA. *Am J Roentgenol*. 1988;150:531
- 32 Van Dijkman PR, Doornbos J, De Ross A. Improved detection of acute myocardial infarction by magnetic resonance imaging using gadolinium-DTPA. *Int J Card Imag*. 1986;5:1 .
- 33 Van Rossum AC, Visser FC, Van Eenige MJ, Sprenger M, Valk J, Verheugt FW, Roos JP. Value of gadolinium-diethylene-triamine-pentaacetic acid dynamic in magnetic resonance imaging of acute myocardial infarction with occluded and reperfused coronary arteries after thrombolysis. *Am J Cardiol*. 1990;65(3):845-51.
- 34 Rochitte CE, Lima JAC, Bluemke DA, Reeder SB, Mc Veigh ER, Furuta T, Becker LC, Melin JA. Magnitude and time course of microvascular obstruction and tissue injury after acute myocardial infarction. *Circulation*. 1998;98:1006-14.
- 35 Wu KC, Kim RJ, Bluemke DA, Rochitte CE, Zerhouni EA, Becker LC, Lima JAC. Quantification and time course of microvascular obstruction by contrast - Enhanced Echocardiography and Magnetic Resonance Imaging following acute myocardial infarction and reperfusion. *J Am Coll Cardiol*. 1998;32:1756-64.

-
- 36 Jacobs JJ, Feigenbaum H, Corya BC, Phillips JF. Detection of left ventricular asynergy by echocardiography. *Circulation*. 1973;48(2):263-71.
- 37 Braunwald E, Kloner RA. Stunned myocardium. Prolonged, postischemic ventricular dysfunction. *Circulation*. 1982;66:1146-49.
- 38 Wyatt HL, Meerbaum S, Heng MK, Rit J, Gueret P, Corday E. Experimental evaluation of the extent of myocardial dyssynergy and infarct size by two-dimensional echocardiography. *Circulation* 1981;63:607-14.
- 39 Penco M, Sciomer S, Vizza CD, Dagianti A, Vitarelli A, Romano S. Clinical impact of echocardiography in prognostic stratification after acute myocardial infarction. *Am J Cardiol*. 1998;81:17G-20G.
- 40 Weiss JL, Bulkley BH, Hutchins GM, Mason SJ. Two-dimensional echocardiographic recognition of myocardial injury in man: comparison with postmortem studies. *Circulation* 1981;63:401-8.
- 41 Lieberman AN, Weiss JL, Jugdutt BI, Becker LC, Bulkley BH, Garrison JE, Hutchins GM, Kallman CA, Weisfeldt ML. Two-dimensional echocardiography and infarct size: relationship of regional wall motion and thickening to the extent of myocardial infarction in the dog. *Circulation* 1981; 63:739-46.
- 42 Gramiak R, Shah PM. Echocardiography of the aortic root. *Invest Radiol* 1968;3:356-66.
- 43 Feinstein SB, Ten Cate KJ, Zwehl W, Ong K, Maurer G, Tei C, Shah PM, Meerbaum S, Corday E. Two-dimensional contrast

- echocardiography in vitro development and quantitative analysis of echo contrast agents. *J Am Coll Cardiol.* 1984;3:14-20.
44. Feinstein SB, Cheirif J, Ten Cate FJ, Silverman PR, Heidenreich PA, Dick S, Desir RM, Armstrong WS, Quinones MA, Shah PM. Safety and efficacy of a new transpulmonary ultrasound contrast agent: initial multicenter clinical results. *J Am Coll Cardiol.* 1990;16:316-24.
45. Porter TR, Xie F, Kriesfield A, Kilzer K. Noninvasive identification of acute myocardial infarction and reperfusion with contrast ultrasound using intravenous perfluoropropane-exposed sonicated dextrose albumin. *J Am Coll Cardiol.* 1995;26:33-40.
46. Porter TR, Xie F. Visually discernible myocardial echocardiographic contrast following intravenous injection of sonicated dextrose albumin microbubbles containing high molecular weight less soluble gases. *J Am Coll Cardiol.* 1995;25:509.
47. Minnaert M. On musical air bubbles and the sounds of running water. *Phil Mag.* 1933;16:235.
48. Kornbluth M, Liang DH, Paloma A, Schnittger I. Native tissue harmonic imaging improves endocardial border definition and visualization of cardiac structures. *J Am Soc Echocardiograph.* 1998;11:693-701.
49. Jayweera AR, Edwards N, Glasheneen WP, Villanueva FS, Abbot RD, Kaul S. In vivo myocardial kinetics of air-filled albumin microbubbles during myocardial contrast echocardiography: comparison with radiolabeled red blood cells. *Circ Res.* 1994;74:1157-65.
50. Villarraga HR, Foley DA, Aeschbacher BC, Klarich KW, Mulvagh SL. Destruction of contrast microbubbles during ultrasound imaging at

- conventional power output. *J Am Soc Echocardiography*. 1997;10(8):783-91.
- 51 Kaul S, Senior R, Dittrich H, Raval U, Khattar R, Lahiri A. Detection of coronary artery disease with myocardial contrast echocardiography: comparison with 99mTc-sestamibi single-photon emission computed tomography. *Circulation*. 1997;96(3):785-92.
- 52 Camarano G, Ragosta M, Gimple LW, Powers ER, Kaul S. Identification of viable myocardium with contrast echocardiography in patients with poor left ventricular systolic function caused by recent or remote myocardial infarction. *Am J Cardiol*. 1995;75(4):215-19.
- 53 Kaul S, Jayaweera AR. Coronary and myocardial blood volumes: noninvasive tools to assess the coronary microcirculation? *Circulation*. 1997;96:719-24.
- 54 Kaul S, Ito H. Microvasculature in acute myocardial ischemia: Part I. Evolving concepts in pathophysiology, diagnosis, and treatment. *Circulation*. 2004;109:146-9.
- 55 Jarhult J, Mellander S. Autoregulation of capillary hydrostatic pressure in skeletal muscle during regional arterial hypo and hypertension. *Acta Physiol Scand*. 1974;91:32-41.
- 56 Marcus ML. Anatomy of coronary vasculature. In: Marcus ML. (editor). *The coronary circulation in health and disease*. New York: McGraw Hill; 1983. p.3-21.
- 57 Jayaweera AR, Wei K, Coggins M, Bin JP, Goodman C, Kaul S. Role of capillaries in determining CBF reserve: new insights using

- myocardial contrast echocardiography. *Am J Physiol.* 1999;277(6Pt2):H2363-H2372.
- 58 Wei K, Jayaweera AR, Firoozan S, Linka A, Skyba DM, Kaul S. Quantification of myocardial blood flow with ultrasound-induced destruction of microbubbles administered as a constant venous infusion. *Circulation* 1998;97:473-83.
- 59 Kloner RA, Ganote CE, Jennings RB. The no reflow phenomenon after temporary coronary occlusion in the dog. *J Clin Invest.* 1974;54:1496-508.
- 60 Krug A, Du Mesnil de Rochemont W, Korb G. Blood supply to the myocardium after temporary coronary occlusion. *Circ Res.* 1966;19:57-62.
- 61 Jeremy RW, Links JM, Becker LC. Progressive failure of coronary flow during reperfusion of myocardial infarction: documentation of the no reflow phenomenon with Positron Emission Tomography. *J Am Coll Cardiol.* 1990;16:695-704.
- 62 Ambrosio G, Weisman HF, Mannisi JA, Becker LC. Progressive impairment of regional myocardial perfusion after initial restoration of postischemic blood flow. *Circulation.* 1989;80:1846-61.
- 63 Ito H, Tomooka T, Sakai N, Yu H, Higashino Y, Fujii K, Masuyama T, Kitabatake A, Minamino T. Lack of myocardial perfusion immediately after successful thrombolysis. A predictor of poor recovery of left function in anterior myocardial infarction. *Circulation.* 1992;85:1699-705.
- 64 Ito H, Okamura A, Iwakura K, Masuyama T, Hori M, Takiuchi S, Negoro S, Nakatsuchi Y, Higashino Y, Fujii K, Minamino T. Myocardial

- perfusion patterns related to thrombolysis in myocardial infarction
perfusion grades after coronary angioplasty in patients with acute
anterior wall myocardial infarction. *Circulation*. 1996;93:1993-9.
- 65 Caldas MA, Tsutsui JM, Kowatsch I, Andrade JL, Nicolau JC, Ramires JF, Mathias W Jr. Value of myocardial contrast echocardiography for predicting left ventricular remodeling and segmental functional recovery after anterior wall acute myocardial infarction. *J Am Soc Echocardiogr*. 2004;17(9):923-32.
- 66 Sbano JC, Tsutsui JM, Andrade JL, Nicolau JC, Meneghetti JC, Ramires JF, Mathias Jr W. Detection of functional recovery using low-dose dobutamine and myocardial contrast echocardiography after acute myocardial infarction treated with successful thrombolytic therapy. *Echocardiography* May 2005. In press
- 67 Alpert JS, Elliot A, Paul WA, Simoons ML. Myocardial Infarction Redefined—A Consensus Document of The Joint European Society of Cardiology/American College of Cardiology Committee for the Redefinition of Myocardial Infarction. *J Am Coll Cardiol*. 2000;36(3):959–69.
- 68 Cerqueira MD, Weissman NJ, Dilsizian V, Jacobs AK, Kaul S, Laskey WK, Pennel DJ, Rumberger JÁ, Ryan T, Verani MS. Standardized myocardial segmentation and nomenclature for tomographic imaging of the heart. *Circulation*. 2002;105:539-42.
- 69 Goerke RJ, Carlsson E. Calculation of right and left cardiac ventricular volumes: method using standard computer equipment and biplane angiograms. *Invest Radiol*. 1967;2:360-7.

-
- 70 Wu KC, Zerhouni EA, Judd RM, Lugo-Olivieri CH, Barouch LA, Schulman SP, Blumenthal RS, Lima JA. Prognostic significance of microvascular obstruction by magnetic resonance imaging in patients with acute myocardial infarction. *Circulation*. 1998;97:765-72.
- 71 Manyari DE, Thompson CR, Duff HJ, Knudtson ML, Kloiber R, Smith ER, Belenkie I. Usefulness of early positive technetium -99m stannous pyrophosphate scan in predicting reperfusion after thrombolytic therapy of acute myocardial infarction. *Am J Cardiol*. 1988;61(1):16-20.
- 72 Schaper WR, Frenzel H, Hort W. Experimental coronary artery occlusion, I: measurement of infarct size. *Basic Res Cardiol*. 1979;74:46-53.
73. Becker LC, Ambrosio G. Myocardial consequences of reperfusion. *Prog Cardiovasc Dis*. 1987;30:23-44.
- 74 White FC, Sanders M, Bloor CM. Regional redistribution of myocardial blood flow after coronary occlusion and reperfusion in the conscious dog. *Am J Cardiol*. 1978;42:234-43.
- 75 Cobb FR, Bache RJ, Rivas F, Greenfield J.C. Local effects of acute cellular injury on regional myocardial blood flow. *J Clin Invest*. 1976;57:1359-68.
- 76 Kemper AJ, O'Boyle JE, Cohen CA, Taylor A, Parisi AF. Hydrogen peroxide contrast echocardiography: quantification in-vivo of myocardial risk area during coronary occlusion and of the necrotic area remaining after myocardial reperfusion. *Circulation*. 1984;70:309-17.
- 77 Villanueva S.F, Glasheen P.W, Sklenar J, Kaul S. Assessment of risk area during coronary occlusion and infarct size after reperfusion with

- myocardial contrast echocardiography using left and right atrial injections of contrast. *Circulation*. 1993;88:596-604.
- 78 Lafitte S, Higashiyama A, Masugata H, Peters B, Strachan M, Kwan LO, De Maria NA. Contrast echocardiography can assess risk area and infarct size during coronary occlusion and reperfusion: Experimental validation. *J Am Coll Cardiol*. 2002;39:1546-54.
- 79 Coggins P.M, Sklenar J, Le E, Wei Kevin, Lindner R.J, Kaul S. Noninvasive prediction of ultimate infarct size at the time of acute coronary occlusion based on the extent and magnitude of collateral-derived myocardial blood flow. *Circulation*. 2001;104:2471-7.
- 80 Tsutsui JM, Dourado PM, Chagas ACP, Miguita JR L, Sbrano JC, Leal SB, Andrade JL, Luz PL, Mathias Jr W. Ecocardiografia com perfusão em tempo real. Correlação entre as alterações de contratilidade e perfusão em modelo experimental de infarto e reperfusão. *Arq Bras Cardiol*. 2001;77(supl.1):36.
- 81 Kloner RA, Ellis SG, Lange R, Braunwald E. Studies of experimental coronary artery reperfusion: effects on infarct size, myocardial function, biochemistry, ultrastructure and microvascular damage. *Circulation*. 1983;68(suppl 1): I-8-I-15.
- 82 Kaul S, Senior R, Firschke C, Wang XQ, Lindner J, Villanueva FS, Firozan S, Kontos MC, Taylor A, Nixon IJ, Watson DD, Harrell FE. Incremental value of cardiac imaging in patients presenting to the emergency department with chest pain and without ST-segment elevation: a multicenter study. *Am Heart J*. 2004;148(1):129-36.
- 83 Ronderos RE, Boskis M, Chung N, Corneli DB, Escudero EM, Ha JW, Charlante C, Rim SJ, Portis M, Fabris N, Camilletti J, Mele AA, Otero

-
- F, Porter TR. Correlation between myocardial perfusion abnormalities detected with intermittent imaging using intravenous perfluorocarbon microbubbles and radioisotope imaging during high-dose dipyridamole stress echo. *Clin Cardiol.* 2002;25(3):103-11.
- 84 Tsutsui JM, Elhendy A, Xie F, O'Leary EL, McGrain AC, Porter TR. Safety of dobutamine stress real-time myocardial perfusion echocardiography. *J Am Coll Cardiol.* 2005;45(8):1235-42.
- 85 Lindner JR, Villanueva FS, Dent JM, Wei K, Sklenar J, Kaul S. Assessment of resting perfusion with myocardial contrast echocardiography: theoretical and practical considerations. *Am Heart J.* 2000;139:231-40.
- 86 Marwick TH, Brunken R, Meland N, Brochet E; Baer F.M; Binder T; Flachskampf F; Kamp O, Nienaber C, Nihoyannopoulos P, Pierard L, Vanoverschelde J.L, Van D.Wouw P; Lindvall K. Accuracy and feasibility of contrast echocardiography for detection of perfusion defects in routine practice. Comparison with wall motion and technetium-99m sestamibi single-photon emission computed tomography. *J Am Coll Cardiol.* 1998;32:1260-9.
87. Linka ZA, Sklenar J, Wei Kevin, Jayaweera RA, Skyba MD, Kaul S. Assessment of transmural distribution of myocardial perfusion with contrast echocardiography. *Circulation.* 1998;98:1912-20.
- 88 Yu EHC, Skyba DM, Leong-Poi H. Incremental value of parametric quantitative assessment of myocardial perfusion by triggered low-power myocardial contrast echocardiography. *J Am Coll Cardiol.* 2004,43:1807-13.

-
- 89 Yano A, Ito H, Iwakura K, Kimura R, Tanaka K, Okamura A, Kawano S, Masuyama T, Fujii K. Myocardial contrast echocardiography with a new calibration method can estimate myocardial viability in patients with myocardial infarction. *J Am Coll Cardiol* 2004;43:1799-806.
90. Choi KM, Kim RJ, Gubernikoff G, Vargas JD, Parker M, Judd RM. Transmural extent of acute myocardial infarction predicts long-term improvement in contractile function. *Circulation*. 2001;104:1101-7.
- 91 Kim RJ, Wu E, Rafael A, Chen EL, Parker MA, Simonetti O, Klocke FJ, Bonow RO, Judd RM. The use of contrast-enhanced magnetic resonance imaging to identify reversible myocardial dysfunction. *N Engl J Med*. 2000;343:1445-53.
92. Skyba DM, Jayaweera AR, Goodman NC, Ismail S, Camarano G, Kaul S. Quantification of myocardial perfusion with myocardial contrast echocardiography during left atrial injection of contrast: implications for venous injection. *Circulation*. 1994;90:1513-21.