

DANIELA RIBEIRO ALEIXO FERNANDES

Acurácia da ecocardiografia com estudo da perfusão miocárdica na avaliação de viabilidade em pacientes com disfunção ventricular esquerda crônica submetidos à revascularização

Tese apresentada à Faculdade de Medicina da Universidade de São Paulo para obtenção do título de Doutor em Ciências.

Área de Concentração: Cardiologia

Orientador: Prof. Dr. Wilson Mathias Junior

São Paulo

2009

Dados Internacionais de Catalogação na Publicação (CIP)

Preparada pela Biblioteca da
Faculdade de Medicina da Universidade de São Paulo

©reprodução autorizada pelo autor

Fernandes, Daniela Ribeiro Aleixo

Acurácia da ecocardiografia com estudo da perfusão miocárdica na avaliação de viabilidade em pacientes com disfunção ventricular esquerda crônica submetidos à revascularização / Daniela Ribeiro Aleixo Fernandes. -- São Paulo, 2009.

Tese(doutorado)--Faculdade de Medicina da Universidade de São Paulo.
Departamento de Cardio-Pneumologia.

Área de concentração: Cardiologia.

Orientador: Wilson Mathias Junior.

Descritores: 1.Doenças das coronárias 2.Ecocardiografia 3.Ecocardiografia de contraste 4.Revascularização miocárdica

USP/FM/SBD-360/09

'A cada dia que vivo, mais me convenço de que o desperdício da vida está no amor que não damos, nas forças que não usamos, na prudência egoísta que nada arrisca, e que, esquivando-se do sofrimento, perdemos também a felicidade.'

Carlos Drummond de Andrade

DEDICATÓRIA

Dedico esta tese à minha família.

Aos meus amados filhos **Rafael** e **Tiago** que compartilharam desta tese desde o início de suas vidas, tendo sido privados algumas vezes da minha presença, porém sempre povoando minha mente nos momentos mais difíceis. Que me apresentaram o maior amor que se pode sentir.

Ao meu companheiro amado **Adriano** – meu par perfeito. Juntos trilhamos o caminho da Medicina, juntos construímos um lar - seu apoio, amor e compreensão foram fundamentais para tornar este sonho possível.

Ao meu pai, **Luiz**, pelo amor irrestrito e exemplo de perseverança. Por viver a minha alegria e chorar a minha tristeza. Pelo amor que herdei pela Medicina. Por me mostrar que mais importante do que curar, é cuidar. E à minha mãe, **Tânia**, pelo amor e carinho, ultrapassando suas próprias vontades, e por demonstrar o verdadeiro sentido de ter o coração batendo
fora do peito...

A todos estes, por cuidarem das minhas forças.

AGRADECIMENTOS

À **Deus** – por tudo.

Aos **Pacientes** – pela doação de seus medos em prol do outro.

Ao **Prof. Dr. Wilson Mathias Jr** – meu orientador, mestre. Por ter me guiado
com segurança e dedicação.

À **Profa. Dra. Jeane Mike Tsutsui** – minha co-orientadora, pelos momentos
de apoio e o exemplo de amor a pesquisa.

Ao **Prof. Dr. Protásio Lemos da Luz** – por plantar a semente do doutorado.

Ao **Prof. Dr. Luiz Antônio Machado César** - pela ajuda na seleção dos
pacientes e o carinho de professor; e a sua secretaria Beth pelo empenho.

Às minhas irmãs **Andréa** e **Valéria** - pelos braços que me apóiam sempre.

À **Izabel** - minha casa em São Paulo, onde morei quando morava aqui e lá,
meu aconchego nos dias sem meus filhos.

Aos amigos **Fábio Lario**, **Ingrid Kowatsch** e **Renata Ladeira** - pelo apoio
nos momentos em que mais precisava.

À d. **Marlize** e ao sr. **José** (sogra e sogro queridos) e à **Bibi Zeza** - por ficarem com os meninos na minha ausência dando carinho de mãe; e à **Tia Márcia** - por me fazer, desde sempre, me sentir especial.

Às auxiliares de enfermagem **Neide, Claudete e Elaine** - pela força mais do que técnica, pelo carinho ao paciente e a mim.

A todos os amigos do **Serviço de Ecocardiografia** do Instituto do Coração do Hospital das Clínicas da Faculdade de Medicina da Universidade de São Paulo - pelo incentivo permanente.

À **Fundação de Amparo a Pesquisa do Estado de São Paulo – FAPESP** – pelo apoio financeiro.

SUMÁRIO

Listas

Lista de abreviaturas

Lista de símbolos

Lista de figuras

Lista de tabelas

Resumo

Summary

INTRODUÇÃO	1
Miocárdio atordoado e miocárdio hibernante	3
Revascularização miocárdica, disfunção ventricular esquerda e viabilidade miocárdica	6
Métodos consagrados para avaliação de viabilidade miocárdica	8
<i>Single-Photon Emission Computed Tomography</i> (SPECT)	8
<i>Photon Emission Tomography</i> (PET)	9
<i>Ressonância Magnética Cardiovascular</i> (RMC)	10
<i>Ecocardiografia sob estresse farmacológico</i>	11
<i>Comparação entre as técnicas</i>	13
Ecocardiografia com contraste miocárdico	15
<i>Ecocardiografia de perfusão miocárdica em tempo real</i>	18
OBJETIVOS	24
MÉTODO	26
Desenho do estudo	27
Pacientes	27
Ecocardiografia com perfusão miocárdica em tempo real	28
Análises das imagens ecocardiográficas	32
Questionário Minnesota	35
Cirurgia de revascularização miocárdica	36
Análise da acurácia diagnóstica para previsão de recuperação da função ventricular	36

Análise estatística	37
RESULTADOS	39
Dados ecocardiográficos	43
<i>EPMTR sob Estresse pela Dobutamina</i>	44
<i>Motilidade basal de segmentos revascularizados</i>	47
<i>Avaliação de Viabilidade pela EPMTR</i>	47
Qualidade de vida	52
DISCUSSÃO	54
Papel do tamanho da cavidade na recuperação funcional	56
Ecocardiografia com contraste miocárdico	57
Acurácia diagnóstica da EPMTR na detecção de viabilidade ...	58
Limitações de nosso estudo	60
<i>Limitações relativas aos estudos clínicos de viabilidade</i>	60
<i>Outras limitações</i>	63
<i>Limitações relativas à técnica utilizada e à nossa casuística</i>	64
CONCLUSÕES	65
ANEXO A – Minnesota Living with Heart Failure Questionnaire	67
REFERÊNCIAS	69

LISTAS

Abreviaturas

A	intensidade acústica de platô ou volume sanguíneo miocárdico
ANOVA	análise de variância
Ax β	fluxo sanguíneo miocárdico
C	câmaras
CF	classe funcional
d	distância
DAC	doença arterial coronária
DP	duplo produto
Dr.	Doutor
DRA	Daniela Ribeiro Aleixo
DVE	disfunção ventricular esquerda
ECM	ecocardiografia com contraste miocárdico
Ed.	edição
EED	ecocardiografia sob estresse pela dobutamina
EPMTR	ecocardiografia com perfusão miocárdica em tempo real
et al.	e outros
FAPESP	Fundação de Amparo a Pesquisa do Estado de São Paulo
FC	frequência cardíaca
FDG	¹⁸ F-Fluorodeoxiglicose
FEVE	fração de ejeção do ventrículo esquerdo
GISSI	<i>The Gruppo Italiano per lo Studio della Sopravvivenza nell'Infarto Miocardico</i>

HC-FMUSP	Hospital das Clínicas da Faculdade de Medicina da Universidade de São Paulo
IC	insuficiência cardíaca
Jr	Júnior
N	quantidade
NYHA	<i>New York Heart Association</i>
PAD	pressão arterial diastólica
PAS	pressão arterial sistólica
PESDA	<i>Perfluorocarbon-Exposed Sonicated Dextrose and Albumin</i>
PET	<i>Positron Emission Tomography</i>
Prof.	professor
RI ou ROI	regiões de interesse
RM	revascularização miocárdica
RMC	ressonância magnética cardiovascular
ROC	<i>Receiver-operator characteristic curves</i>
RTPE	real time perfusion echocardiography
S	região de interesse
SPECT	<i>single-photon emission computed tomography</i>
STICH	<i>Surgical Treatment for Ischemic Heart Failure</i>
t	tempo
^{99m} Tc	Tecnécio-99m (metaestável)
²⁰¹ Tl	Tálio-201
VE	ventrículo esquerdo
vel	velocidade

vol	volume
VPN	valor preditivo negativo
VPP	valor preditivo positivo
vs	<i>versus</i>
W	espessura do feixe de ultrassom
y	intensidade acústica
β	taxa de replecimento do miocárdico por microbolhas ou velocidade de fluxo miocárdico

Símbolos

cm	centímetro
dB	decibel
Hz	Hertz
kg	quilograma
MHz	mega Hertz
min	minuto
mL	mililitro
mm	milímetro
mmHg	milímetro de mercúrio
n ou N	número de pacientes
bpm	batimentos por minuto
s	segundo
µg	micrograma
µm	micrometro
%	porcentagem
κ	kappa
<	menor que
=	igual a
>	maior que
±	mais ou menos
≤	menor ou igual a
≥	maior ou igual a

Figuras

- Figura 1** Comparação das sensibilidades e especificidades das técnicas para a previsão da recuperação da função regional após revascularização (intervalo de confiança de 95%)³⁹ 14
- Figura 2** Comparação dos valores preditivos positivos e negativos das várias técnicas para a previsão da recuperação da função regional após a revascularização (intervalo de confiança de 95%)³⁹ 14
- Figura 3** Oscilação volumétrica das microbolhas durante a ultrassonografia. A microscopia de imagens na parte inferior obtida 330 ns ilustra a oscilação volumétrica de microbolhas durante a exposição ao ultrassom. Compressão e expansão das microbolhas ocorrem durante as fases de alta e baixa pressão acústica, respectivamente, representado esquematicamente pela localização dos quadros em cada pulso acústico. Microbolhas imagens cortesia de M. Postema, A. Bouakaz, e de N. Jong, Erasmus University.⁴³ 17
- Figura 4** Ilustração do modelo de avaliação da perfusão miocárdica proposto por Wei e colaboradores.⁶⁴ Com a infusão contínua do contraste, ocorre saturação do miocárdio por microbolhas (quadro E). A aplicação de pulsos ultrassônicos de alta intensidade (*flash*) provoca a destruição das microbolhas no miocárdio (quadro A) e o subsequente reenchimento (quadros B a E). d = distância percorrida pelas microbolhas; S = região de interesse considerada; t = tempo; T = tempo no qual ocorreu saturação das microbolhas no campo ultrassônico; W = espessura do campo ultrassônico..... 19

Figura 5	Demonstração do repleenchimento miocárdico pelas microbolhas nos batimentos posteriores a um <i>flash</i> e método de cálculo do fluxo miocárdico regional pela ecocardiografia de perfusão miocárdica em tempo real. RI = região de interesse; vel = velocidade; vol = volume.	20
Figura 6	Imagem ecocardiográfica da destruição das microbolhas no miocárdio após um pulso ultrassônico de alto índice mecânico. Imagens obtidas antes (à esquerda), durante (centro) e logo após (à direita) o pulso com alto índice mecânico. Nota-se a destruição das microbolhas no miocárdio (à direita)	30
Figura 7	Protocolo de estudo com ecocardiografia com perfusão miocárdica em tempo real (EPMTR). 4, 3 e 2 C = Planos apical em quatro, três e duas câmaras	31
Figura 8	Divisão do ventrículo esquerdo em 17 segmentos nos planos apical quatro, três e duas câmaras segundo as recomendações do <i>Joint Committee on American Heart Association</i> . ⁸⁹ Os segmentos vermelhos correspondem ao território de artéria coronária interventricular anterior e os verdes e amarelos aos posteriores (artérias coronárias direita e circunflexa)	33
Figura 9	Disposição das regiões de interesse nos 17 segmentos do ventrículo esquerdo durante a análise da perfusão miocárdica pela ecocardiografia de perfusão miocárdica em tempo real no software Q-Lab 2.0 [®] (Philips Medical Systems, Bothell, WA, USA). 4, 3 e 2 C = Planos apicais em quatro, três e duas câmaras	34
Figura 10	Quantificação da perfusão miocárdica pelo software Q-Lab [®] (Philips Medical systems, Bothell, WA, USA). Podem-se observar as curvas de intensidade acústica no tempo para as áreas de interesse definidas (ROI), na parede miocárdica	35

Figura 11	Acurácia da análise qualitativa da ecocardiografia com perfusão em tempo real em prever recuperação funcional após revascularização miocárdica (IC=95%) (EPMTR = ecocardiografia com perfusão miocárdica em tempo real)	48
Figura 12	Imagem de ecocardiografia com perfusão miocárdica em tempo real no plano apical 4 câmaras no pré-operatório (A) evidenciando perfusão miocárdica presente em área acinética (seta) e recuperação funcional no pós-operatório (B)	49
Figura 13	EPMTR evidenciando perfusão miocárdica ausente em área acinética (pré-operatório) (A) e ausência de recuperação funcional no pós-operatório (B)	50
Figura 14	Valores de $Ax\beta$ como preditores de recuperação funcional regional após RM ($p= 0,001$)	51
Figura 15	Valores de $Ax\beta$ como preditores de recuperação funcional regional após RM (área sob a curva 0,77)	51
Figura 16	Escore de qualidade de vida acessada pelo <i>Minnesota Living with Heart Failure Questionnaire</i> antes e após a cirurgia de revascularização miocárdica. Houve redução significativa do escore ($p<0,001$ entre os grupos pré e pós-operatório)	52
Figura 17	Classe funcional de insuficiência cardíaca (NYHA) antes e após a cirurgia de revascularização miocárdica. Houve redução significativa da classe funcional ($p<0,001$ entre os grupos pré e pós)	53

Tabelas

Tabela 1	Características clínicas dos pacientes	41
Tabela 2	Medicações dos pacientes antes e após cirurgia de revascularização miocárdica	42
Tabela 3	Dados ecocardiográficos dos pacientes	44
Tabela 4	Dados hemodinâmicos dos pacientes submetidos à ecocardiografia com perfusão miocárdica em tempo real no pré e pós-operatório de cirurgia de revascularização miocárdica	45
Tabela 5	Efeitos adversos dos pacientes durante a ecocardiografia com perfusão miocárdica em tempo real no pré e pós-operatório de cirurgia de revascularização miocárdica	46

RESUMO

Fernandes, DRA. Acurácia da ecocardiografia com estudo da perfusão miocárdica na avaliação de viabilidade em pacientes com disfunção ventricular esquerda crônica submetidos à revascularização [tese]. São Paulo: Faculdade de Medicina, Universidade de São Paulo; 2009. 106p.

INTRODUÇÃO: A ecocardiografia com perfusão miocárdica em tempo real (EPMTR) é uma técnica que permite a avaliação da perfusão miocárdica e a quantificação do fluxo miocárdico regional. Existem poucos dados na literatura a respeito da acurácia da EPMTR na detecção de viabilidade miocárdica e predição da melhora da qualidade de vida proporcionada pela revascularização miocárdica. **MÉTODOS:** Vinte e quatro pacientes com doença arterial coronária e disfunção ventricular esquerda crônica foram submetidos à EPMTR e questionário de qualidade de vida antes e após revascularização miocárdica. EPMTR foi realizada com injeção intravenosa contínua de PESA ou Definity® e energia modulada. Recuperação funcional regional foi considerada padrão de referência (miocárdio hibernante), viabilidade miocárdica foi definida como presença de perfusão homogênea em pelo menos 1 segmento miocárdico no território revascularizado à avaliação qualitativa e a análise do fluxo miocárdico foi realizada nos 17 segmentos do ventrículo esquerdo obtendo-se índices de volume de sangue no miocárdio (A), da velocidade do fluxo (β) e do fluxo miocárdico absoluto ($Ax\beta$) na condição de repouso no pré-operatório. Todos territórios revascularizados foram analisáveis. **RESULTADOS:** Presença de miocárdio hibernante foi observada em 77% dos territórios com viabilidade miocárdica pela EPMTR e em 44% dos territórios sem viabilidade ($p=0,03$). A presença de viabilidade pela EPMTR qualitativa apresentou sensibilidade, especificidade, valor preditivo positivo (VPP) e valor preditivo negativo (VPN) de 74%, 60%, 77% e 56%, respectivamente. Análise combinada (reserva contrátil e/ou perfusão miocárdica) resultou sensibilidade, especificidade, VPP e VPN de 89%, 40%, 73% e 67%, respectivamente. O valor de $Ax\beta \geq 1,76$ conferiu sensibilidade de 91,3%, especificidade de 50%, VPP de 75% e VPN de 77,8%, resultando em uma acurácia de 75,7%. O escore de qualidade de vida foi de 36,4 (29,1-43,6) para 18,1 (12,8-23,4; $p=0,001$) no pós-operatório. Entretanto, não houve correlação estatística com análise de perfusão miocárdica. **CONCLUSÃO:** Concluímos que a avaliação da perfusão miocárdica pela EPMTR apresenta boa acurácia para detecção de miocárdio hibernante em pacientes com DAC crônica e DVE. A presença de miocárdio viável pela EPMTR não foi capaz de prever a melhora da qualidade de vida após a cirurgia de revascularização miocárdica.

Descritores: 1. Doenças das coronárias 2. Ecocardiografia
3. Ecocardiografia de contraste 4. Revascularização miocárdica

SUMMARY

Fernandes, DRA. Real-time perfusion echocardiography accuracy for detecting viability in chronic left ventricular dysfunction undergoing myocardial revascularization [thesis]. "São Paulo: Faculdade de Medicina, Universidade de São Paulo"; 2009. 106p.

BACKGROUND: Real-time perfusion echocardiography (RTPE) is an emerging modality for assessing myocardial perfusion and allows noninvasive quantification of regional myocardial blood flow. Little is known about the accuracy of the RTPE for the assessment of myocardial viability and the possibility of prediction of quality of life improvement after myocardial revascularization. **METHODS:** Twenty four patients with coronary artery disease and ventricular dysfunction underwent RTPE and answered Minnesota Quality of Life Questionnaire before and repeated after myocardial bypass coronary surgery. RTPE was performed using continuous PESA or Definity intravenous infusion with power modulation image. Regional function recovery after surgical procedure was considered the standard reference (hibernating myocardial). Qualitatively, viability was defined as presence of homogeneous opacification in at least one myocardial segment in a rest revascularized territory, according coronary distribution. For myocardial blood flow evaluation, the left ventricle was divided into 17 segments, and indexes of myocardial blood volume (A), blood flow velocity (β), and myocardial blood flow ($A \times \beta$) were obtained for each myocardial segment at rest condition. All revascularized territories were analyzed. **RESULTS:** Hibernating myocardial was observed in 77% of RTPE viable territories and in 44% in non-viable ones ($p=0.03$). Sensitivity, specificity, predictive positive and negative values of qualitative RTPE viability detecting were 74%, 60%, 77% and 56%, respectively. A combined analysis (contractile reserve and/or myocardial perfusion) provided sensitivity, specificity, predictive positive and negative values of 89%, 40%, 73% e 67%, respectively. The sensitivity, specificity, predictive positive and negative values of $A \times \beta \geq 1.76$ for recovery of function were 91%, 50%, 75% and 78%, respectively, with an accuracy of 76%. Quality of life score improved from 36.4 (29.1-43.6) to 18.1 (12.8-23.4; $p=0.001$). However, there was no statistical correlation with RTPE. **CONCLUSION:** In conclusion, RTPE provides good accuracy of detecting hibernating myocardial in patients with coronary artery disease and ventricular dysfunction. Nevertheless, it couldn't predict the quality of life improvement after myocardial revascularization.

Keywords: 1. Coronary Heart Disease 2. Echocardiography 3. Contrast echocardiography 4. Coronary Bypass Surgery

INTRODUÇÃO

As últimas décadas têm testemunhado uma melhora sem precedentes no prognóstico de pacientes com síndrome coronária aguda. A difusão do uso da terapia trombolítica e intervenções percutâneas, em associação com potentes agentes antitrombóticos, têm contribuído para a redução significativa da mortalidade e morbidade desses pacientes. Entretanto, com a melhora da sobrevida, houve um aumento do número de pacientes com disfunção ventricular residual, evoluindo para remodelamento ventricular esquerdo e insuficiência cardíaca (IC)¹, elevando a doença arterial coronária (DAC) a uma das principais causas de insuficiência cardíaca congestiva (a principal em países desenvolvidos)², com todas as implicações epidemiológicas, econômicas e pessoais desta doença.

A disfunção ventricular esquerda (DVE) é um dos mais importantes determinantes de prognóstico de pacientes com DAC. Dados do estudo GISSI demonstraram que um dos principais fatores prognósticos de mortalidade cardíaca após o infarto é a disfunção ventricular esquerda, com maiores incrementos da mortalidade associados à redução progressiva da fração de ejeção ventricular³, e pacientes de alto risco são aqueles com fração de ejeção do ventrículo esquerdo (FEVE) menor que 35%.⁴ Tipicamente, tais pacientes têm doença coronária multiarterial, aumento de volumes ventriculares e graus variáveis de disfunção sistólica e diastólica regional ou global.⁵

A DVE isquêmica, entretanto, é um fenômeno potencialmente

reversível, desde que, além da necrose ou cicatriz miocárdica, exista a presença de tecido miocárdico viável em extensão suficiente. Na DAC crônica, o miocárdio viável de interesse clínico é aquele representado por extensa área acinética, consequência do desbalanço entre a necessidade contrátil e a incapacidade de prover perfusão adequada em repouso ou em estresse. Conseqüentemente, a função é sacrificada em prol da preservação da ultraestrutura celular, fenômenos conhecidos como atordoamento ou hibernação.

Miocárdio atordoado e miocárdio hibernante

Em meados de 1970, tornou-se evidente que pacientes com DAC grave e DVE apresentavam melhora significativa após cirurgia de revascularização. Cirurgiões passaram a revascularizar cada artéria coronária passível de enxerto sem considerar o estado contrátil do miocárdio afetado, o que levou ao “revolucionário” achado de melhora da motilidade mesmo em segmentos acinéticos, considerado como “miocárdio hibernante”. Na mesma época, foi noticiado que a administração de epinefrina durante a ventriculografia causava uma melhora contrátil temporária.⁶

Esses achados levaram Diamond a declarar, em 1978, que o miocárdio isquêmico não infartado pode existir em um estado de hibernação funcional e, em 1989, Rahimtoola popularizou o conceito de miocárdio

hibernante, que gerou uma quantidade significativa de pesquisas focadas na avaliação da extensão de miocárdio viável.⁷ Hibernação miocárdica é definida como uma disfunção contrátil crônica reversível secundária a DAC.⁸

Levou cerca de 12 anos para que o conceito de miocárdio hibernante fosse aceito clinicamente e, neste período, certas premissas foram reconhecidas: miocárdio hibernante tem sido observado em várias síndromes clínicas além da angina, como infarto agudo do miocárdio, aneurisma do ventrículo esquerdo, IC, morte súbita reanimada e drenagem anômala de coronária; a revascularização resulta em melhora da função sistólica global e regional, o remodelamento é revertido e há um incremento na sobrevida; o lúmen do vaso distal a obstrução está relacionado à doença do vaso e ao fluxo sanguíneo miocárdico; doença de um vaso pode resultar em alterações nas áreas vizinhas sem outra lesão associada; cerca de 2/3 de pacientes com IC em países desenvolvidos têm DAC associada e esses pacientes têm pior prognóstico em relação a outras causas; revascularização precoce está associada com melhores resultados e, por fim, existem grandes limitações para diagnóstico por técnicas invasivas.⁹

Neste contexto, é necessário conceituar miocárdio atordado (*stunning*) e miocárdio hibernante:

Miocárdio atordado é uma disfunção contrátil em miocárdio viável, resultado de isquemia transitória seguida de restauração do fluxo sanguíneo, representando combinação perfusão normal e contração anormal. Representa tanto injúria por isquemia como por reperfusão, tipicamente observada após uso de trombolítico ou realização de angioplastia primária

em infarto agudo do miocárdio. A patogênese envolve isquemia celular aguda, liberação de radicais livres de oxigênio e cálcio. A disfunção pode persistir por horas a dias, mas geralmente se recupera com o tempo.¹⁰

Miocárdio hibernante é um estado que envolve contração miocárdica anormal consequente à hipoperfusão crônica com o potencial de recuperação funcional após a restauração do suprimento sanguíneo regional, podendo também representar uma adaptação tanto de uma reserva de fluxo inadequada como de fluxo sanguíneo coronariano reduzido no repouso, representando uma combinação de contração anormal no repouso e perfusão anormal, ou no repouso ou sob estresse.¹¹ Estudos com biópsias demonstram mudanças histológicas de diferenciação celular para um fenótipo embrionário local,¹² com perda de sarcômeros, retículo sarcoplasmático, incremento de glicogênio, colágeno e proteoglicano na matriz extracelular e presença de mitocôndrias pequenas. Acredita-se que miócitos afetados por um estado crônico de baixo fluxo tenham suas necessidades metabólicas diminuídas, limitando a necrose por preservarem a integridade celular e o metabolismo de glicose, mas comprometendo a função contrátil.¹³ Interessante enfatizar que a gravidade das alterações ultraestruturais está diretamente relacionada à duração do estado de isquemia crônica e, após a revascularização, ao tempo da recuperação funcional. Estas observações e a evidência de que a apoptose celular desempenha importante papel na hibernação corroboram para a necessidade da revascularização precoce a fim de se evitar que a disfunção contrátil reversível se torne irreversível.^{14, 15}

Teoricamente, hibernação e atordoamento são diferentes estados fisiopatológicos; entretanto, habitualmente são indistinguíveis e parecem coexistir em vários graus no mesmo paciente ou região miocárdica. A interação desses processos e muitos outros fatores contribuem para o remodelamento, progressão da disfunção sistólica e da insuficiência cardíaca.¹⁴

O tempo de recuperação funcional depois da revascularização parece diferir entre eles.¹⁶ Em um estudo com ecocardiografia e cintilografia, aproximadamente dois terços dos segmentos atordoados exibem recuperação contrátil precoce em três meses após RM, e apenas 1/10 teve recuperação após 14 meses. Por outro lado, apenas um terço dos segmentos hibernantes teve recuperação precoce e dois terços, tardia. Em DVE isquêmica, a frequência de miocárdio hipoccontrátil viável parece ser de 60%.¹⁷

Revascularização miocárdica, disfunção ventricular esquerda e viabilidade miocárdica

Até o estudo STICH (*Surgical Treatment for Ischemic Heart Failure*), menos de 1000 pacientes com cardiomiopatia isquêmica tinham sido avaliados de maneira randomizada entre tratamento clínico *versus* cirúrgico. O estudo STICH foi desenhado para responder duas hipóteses primárias específicas: 1. cirurgia de revascularização miocárdica com tratamento clínico otimizado melhora sobrevida a longo prazo quando comparada a

tratamento clínico somente, que provavelmente será concluída em 2011; e, 2. pacientes com DVE anterior beneficiam-se de reconstrução ventricular cirúrgica associada à revascularização miocárdica (RM),¹⁸ com resultados negativos publicados no início do ano de 2009.¹⁹ Sub-estudos avaliam qualidade de vida, custo-benefício,²⁰ mudanças nos volumes ventriculares, efeito de investigação de viabilidade miocárdica, biomarcadores selecionados e polimorfismos nas diferenças da terapêutica.

Estudos pequenos retrospectivos indicam que pacientes submetidos à avaliação pré-operatória de viabilidade têm melhor prognóstico intra-hospitalar e em um ano, quando um teste de viabilidade é adicionado a dados clínicos e angiográficos.²¹

Vários estudos têm mostrado que FEVE melhora significativamente ($\geq 5\%$) depois da RM em aproximadamente 60% dos pacientes (variando de 38% a 88%), corroborados por Underwood e colaboradores que demonstraram um aumento da FEVE em pacientes com evidência de miocárdio hibernante e nenhuma melhora naqueles sem hibernação.²²

Meta-análise realizada por Allman e colaboradores, com 3088 pacientes, resultou que, em pacientes com viabilidade miocárdica, RM foi associada a 79,6% de redução de mortalidade anual (16% *versus* 3,2%) quando comparada com tratamento clínico. Não houve aparente benefício da RM na ausência da demonstração de viabilidade e, inclusive, houve tendência para maior mortalidade com o procedimento. Pacientes com viabilidade mostraram uma relação direta entre gravidade da DVE e a magnitude do benefício da revascularização.²³ A ausência de miocárdio

viável, por outro lado, diminui a indicação para a revascularização e direciona a decisão terapêutica para o tratamento clínico.^{24, 25, 26, 27} O potencial benefício da RM deve ser levado em consideração em relação ao alto risco peri-procedimento.²⁸

Dessa maneira, a literatura clínica demonstra que o uso de estratégias não-invasivas para se investigar viabilidade miocárdica evoluiu de prever melhora da função regional do ventrículo esquerdo para definir resultados de longo prazo, como melhora dos sintomas de IC, prevenção de infartos adicionais, dilatação progressiva do ventrículo esquerdo e sobrevida após RM.

Métodos consagrados para avaliação de viabilidade miocárdica

Atualmente, os métodos utilizados mais amplamente para avaliação de viabilidade são *single-photon emission computed tomography* (SPECT), *positron emission tomography* (PET), ressonância magnética cardiovascular (RMC) e ecocardiografia sob estresse.

Single-Photon Emission Computed Tomography (SPECT)

SPECT é realizado com radiofármaco, habitualmente ²⁰¹Tl (Tálio-201) ou ^{99m}Tc (Tecnécio-99m), para avaliar perfusão e integridade da membrana celular como marcadores de viabilidade.

Sua absorção requer uma membrana funcionante e intacta e a cinética é diretamente proporcional ao fluxo sanguíneo tecidual. Portanto, tecido normal tem absorção e liberação mais rápidas que tecidos hipoperfundidos, mas viáveis. Redistribuição e reinjeção são utilizadas para avaliação de viabilidade.

Análise de estudos de viabilidade abrangendo recuperação funcional após RM revela alta sensibilidade (88%), mas baixa especificidade (49%), sugerindo que SPECT com Tálío superestime a capacidade de recuperação do miocárdio. Entretanto, há descrição de melhora em sua precisão utilizando-se o *gated* SPECT.²⁹ As principais limitações incluem exposição a grandes quantidades de radiação ionizante, além de baixa resolução e artefatos de atenuação.

Photon Emission Tomography (PET)

O método mais validado para detectar viabilidade miocárdica avalia metabolismo regional e perfusão. O metabolismo é estudado pela absorção de ¹⁸F-Fluorodeoxiglicose (FDG), um análogo da glicose que é transportado para célula e subsequentemente convertido em composto capturado pelo miocárdio. A perfusão é avaliada pela ¹³N-Amônia, ¹⁵O-H₂O ou ⁸²Rb (Rubídio - 82).³⁰

Miocárdio normal é caracterizado pelo fluxo normal, absorção normal de glicose, e metabolismo preferencial de ácidos graxos em vez de glicose. O miocárdio infartado e não viável tem fluxo e absorção de glicose diminuídos. Miocárdio viável tem absorção de glicose normal ou diminuída e

fluxo de repouso diminuído ou perfusão reduzida em resposta ao dipiridamol.

Análise de grupo de estudos revela sensibilidade de 88% e especificidade de 73%.²⁹

Apesar de ser considerado o padrão-ouro para avaliação de viabilidade, PET não é disponível amplamente por causa de seu alto custo e aplicação de radiação ionizante.

Ressonância Magnética Cardiovascular (RMC)

A RMC fornece informações da anatomia, função e fluxo sanguíneo; permite visualização em tempo real da motilidade cardíaca; possibilita dois tipos de abordagem para avaliação do paciente com DVE:

- Avaliação da morfologia, função no repouso e reserva contrátil durante estresse farmacológico com dobutamina.³¹ Entretanto, é dependente da avaliação visual do operador. Técnicas semiquantitativas e quantitativas (RMC com *tagging* tecidual) estão sendo desenvolvidas para melhorar essa limitação. Estudos de Sayad e colaboradores mostram sensibilidade de 89% e especificidade de 93% em relação à recuperação funcional em quatro a oito semanas após RM com uso da técnica de *tagging*.³² Por outro lado, seu uso tem sido limitado por necessidade de longo tempo para aquisição de imagens e pós-processamento em estação de trabalho.

- Avaliação da microcirculação usando contraste paramagnético, o Gadolínio possibilita a detecção de defeitos de perfusão, obstrução microvascular e áreas de fibrose/tecido cicatricial. Produz um brilho em áreas onde se acumula, é metabolicamente inerte e seguro. Não penetra em

miócitos com membranas intactas, entretanto se difunde e permanece no espaço extracelular quando seu volume de distribuição está aumentado (exemplo: substituição por fibrose) ou dentro de miócitos com membrana celular rota (exemplo: infarto agudo). Dependendo da dose, atinge um estado de equilíbrio tardio de 10 a 15 minutos após injeção, quando é “lavado” do miocárdio normal e permanece no tecido cicatricial ou infartado. Caracteriza-se por um brilho no local e o sinal do miocárdio normal aparece em preto, acarretando o aforisma: “branco está morto”. Essa técnica possibilita avaliação de transmuralidade da área fibrótica.³³

Kuhl e colaboradores, em estudo que comparou RMC com contraste e PET/SPECT no contexto de avaliação de viabilidade miocárdica em DVE crônica, demonstraram sensibilidade de 97% e 87% e especificidade de 68% e 76%, respectivamente. O valor preditivo positivo foi idêntico para os dois métodos e o valor preditivo negativo foi de 93% para RMC com contraste e 77% para PET/SPECT.³⁴

As limitações da RMC são a baixa disponibilidade, tempo de exame elevado, e dificuldade para realização em indivíduos com dispositivos implantáveis.

Ecocardiografia sob estresse farmacológico

Ecocardiograma sob estresse farmacológico pode ser realizado com uso de agente inotrópico, a dobutamina, ou vasodilatador, tipicamente o dipiridamol. O objetivo é avaliação da reserva contrátil.

Dipiridamol gera um aumento transitório do fluxo coronariano, levando

a aumento da motilidade em segmentos miocárdicos viáveis²⁹ e a dobutamina eleva a frequência cardíaca e a motilidade e, conseqüentemente, aumenta a demanda miocárdica de oxigênio e o fluxo coronariano.³⁵ A ecocardiografia sob estresse pela dobutamina (EED) associada à atropina pode gerar quatro tipos de respostas considerando-se a análise com baixa dose do fármaco (5µg/kg/min a 10µg/kg/min), que leva a aumento de motilidade em segmentos viáveis, e a análise no pico do estresse (40µg/kg/min):

a) Resposta bifásica: melhora contrátil na dose baixa e piora em dose máxima, refletindo viabilidade e isquemia;

b) Melhora mantida: melhora contrátil na dose baixa que persiste na maior dose do medicamento, significando miocárdio viável e não-isquêmico;

c) Piora da função: sugere miocárdio hibernante suprido por uma artéria coronária gravemente estenótica, sem reserva contrátil;

d) Nenhuma mudança: miocárdio não-viável.

A sensibilidade da ecocardiografia sob estresse pela dobutamina para recuperação de função varia de 74% a 88%, com a especificidade entre 73% a 87%. Uma resposta bifásica confere o maior valor preditivo positivo (72%) para recuperação funcional após RM.^{36, 37}

As vantagens desse método incluem a segurança, portabilidade, baixo custo e disponibilidade ampla de equipamentos e pessoal qualificado. Sua maior limitação consiste em ser altamente dependente do operador, com variabilidades intra e inter-observador elevadas, além de a acurácia ser limitada em indivíduos com janela acústica inadequada ou disfunção

importante do ventrículo esquerdo (VE).

A espessura miocárdica também é um indicador de viabilidade. Miocárdio fino ($\leq 6\text{mm}$) confere uma baixa probabilidade de segmento viável e recuperação de função após RM (valor preditivo negativo de 93%).³⁸ Uma combinação de análise da reserva contrátil durante a EED e uma espessura miocárdica preservada leva a um diagnóstico mais acurado pela ecocardiografia.

Comparação entre as técnicas

Schinkel e colaboradores³⁹ realizaram uma análise global das publicações de vários estudos (1980 a 2007) comparando métodos utilizados para avaliação de viabilidade miocárdica em relação à recuperação funcional regional, global, melhora de sintomas e tolerância ao exercício e prognóstico.

Em relação à recuperação funcional regional (Figuras 1 e 2), FDG PET possui a maior sensibilidade, seguida por imagem nuclear com tálio e tecnécio. Em geral, técnicas nucleares têm maior sensibilidade do que EED. Por outro lado, a especificidade foi maior para a EED. O maior valor preditivo positivo foi observado para EED e FDG PET, este com o maior valor preditivo negativo e o menor para SPECT com tecnécio.

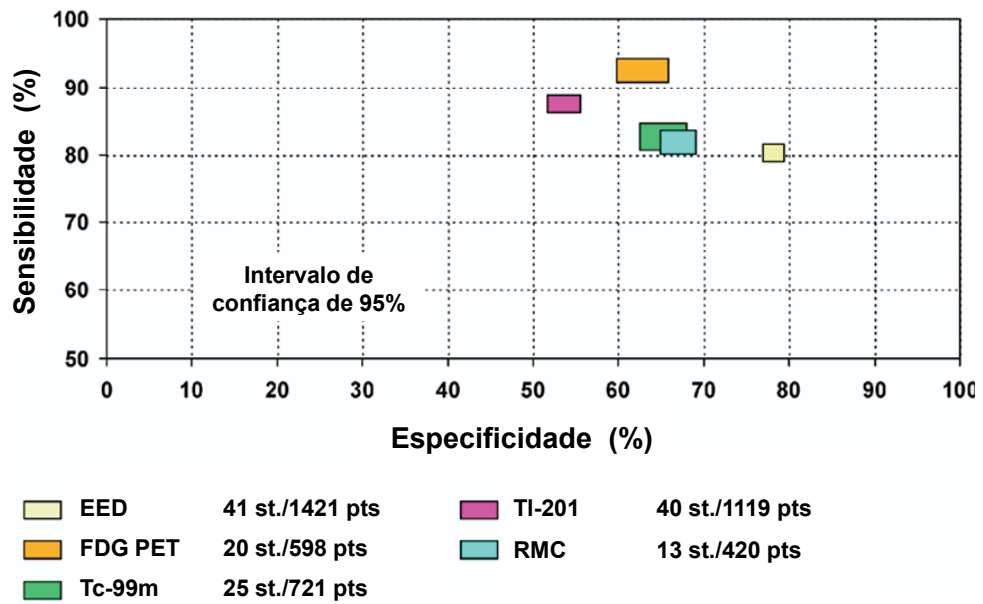


Figura 1 - Comparação das sensibilidades e especificidades das técnicas para a previsão da recuperação da função regional após revascularização (intervalo de confiança de 95%).³⁹

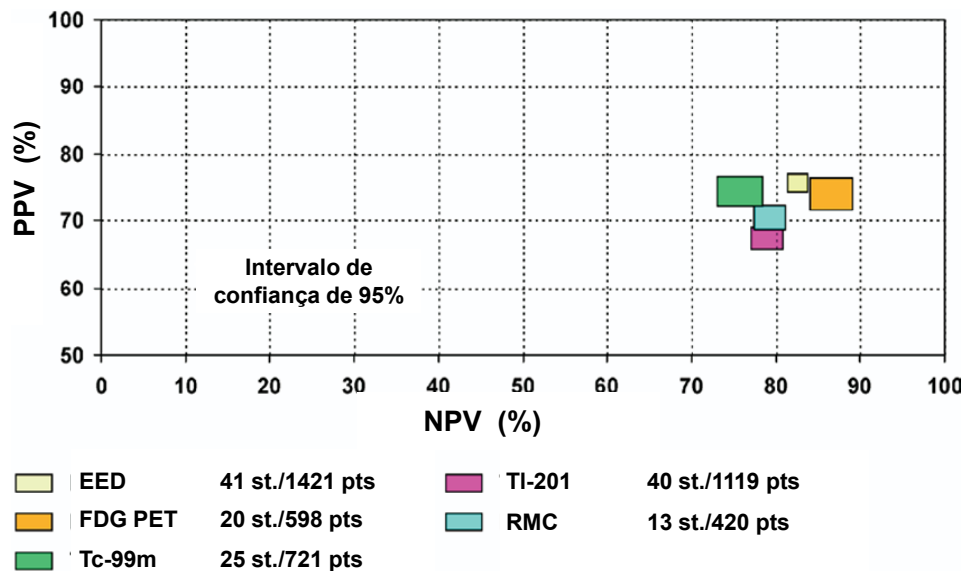


Figura 2 - Comparação dos valores preditivos positivos e negativos das várias técnicas para a previsão da recuperação da função regional após a revascularização (intervalo de confiança de 95%).³⁹

Na avaliação de melhora de sintomas de IC e tolerância ao exercício, poucos estudos foram encontrados, não possibilitando comparação, entretanto observou-se que pacientes com miocárdio viável, apresentaram melhora de classe funcional da IC e capacidade física e nos sem viabilidade miocárdica, não houve significância estatística para a melhora dos sintomas.

Outros avanços tecnológicos como o desenvolvimento de imagem em segunda harmônica e o uso de agentes de contraste têm melhorado a acurácia diagnóstica da ecocardiografia sob estresse. Este último abriu novas fronteiras para outros campos de investigação.⁴⁰

Ecocardiografia com contraste miocárdico

A ecocardiografia com contraste miocárdico é uma técnica que utiliza injeção intravenosa de microbolhas como um agente de contraste para melhorar o sinal ecocardiográfico. O mecanismo pelo qual microbolhas aumentam a definição das estruturas cardíacas é baseado na introdução de interface líquido-gás na circulação que aumenta a reflexão do ultrassom^{41, 42} e permite o acesso simultâneo da função global e regional e perfusão.²⁸

Inicialmente, utilizavam-se microbolhas contendo ar ambiente, entretanto, como o ar é altamente difusível no sangue, logo se dissolvia, com consequente colapso da microbolha, reduzindo sua capacidade de reflexão do ultrassom.⁴³ Com a finalidade de reduzir sua difusão no sangue e aumentar sua meia vida desenvolveram-se contrastes com gases de mais

alto peso molecular, ou com membranas mais rígidas, resultando em complexos mais estáveis e elásticos.⁴⁴

Os contrastes ecocardiográficos atuais consistem de uma camada externa de lipídio ou proteína contendo gases com alto peso molecular, os perfluorocarbonos. Medem cerca de 3 μ m a 5 μ m de diâmetro, não se agregam na microcirculação, são biologicamente inertes, permanecem inteiramente no espaço intravascular (pouco solúveis em água e sangue, e baixa capacidade de difusão), têm reologia intravascular semelhante a das hemácias⁴⁵ e são eliminados via sistema retículo-endotelial, e o gás é liberado pelos pulmões. Tais agentes têm estabilidade o suficiente para atravessar a barreira pulmonar contrastando as cavidades esquerdas e circulação coronária, com segurança e eficácia comprovadas.⁴⁶

Possuem a característica de expandir-se e retrair-se de forma não uniforme na presença do ultrassom (Figura 3), gerando sinais de frequências múltiplas da frequência original (fenômeno da ressonância) que produzem aumento do brilho do miocárdio e opacificação completa das cavidades e tecidos que as contém.⁴⁷

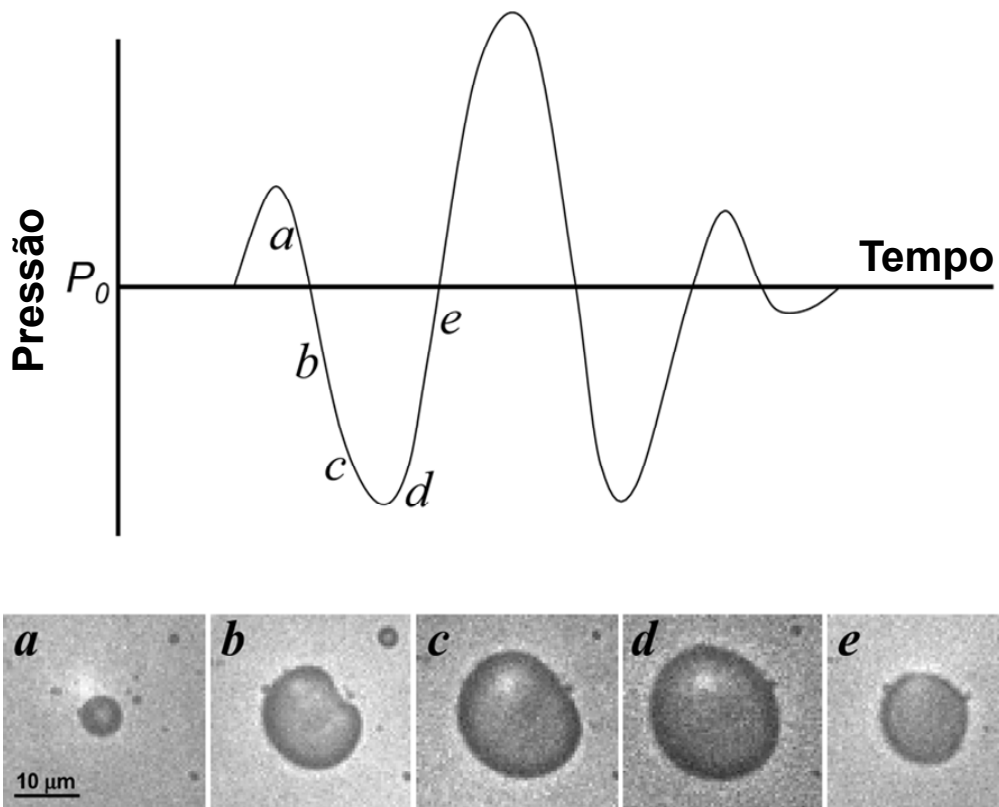


Figura 3 - Oscilação volumétrica das microbolhas durante a ultrassonografia. A microscopia de imagens na parte inferior obtida 330 ns ilustra a oscilação volumétrica de microbolhas durante a exposição ao ultrassom. Compressão e expansão das microbolhas ocorrem durante as fases de alta e baixa pressão acústica, respectivamente, representado esquematicamente pela localização dos quadros em cada pulso acústico. Microbolhas imagens cortesia de M. Postema, A. Bouakaz, e de N. Jong, Erasmus University.⁴³

O uso do contraste ecocardiográfico permite medida mais precisa dos volumes ventriculares e FEVE, principalmente em casos de imagens subótimas, e tem comprovada utilidade na definição de alterações da anatomia cardiovascular.^{48, 49, 50, 51, 52, 53, 54} Proporciona precisa avaliação de alterações da motilidade segmentar, pela adequada opacificação da cavidade do ventrículo esquerdo e perfeito delineamento de bordas miocárdicas.^{55, 56, 57} As microbolhas preenchem as artérias coronárias epicárdicas e a microcirculação coronariana e possibilitam a avaliação do

fluxo sanguíneo intramiocárdico ou, seja, a perfusão miocárdica.^{58, 59, 60}

Atualmente, os contrastes mais usados nos Estados Unidos são Definity[®] e Optison[®], aprovados para uso com a finalidade de opacificação de cavidade de ventrículo esquerdo e, até o momento, somente para pesquisa na avaliação da perfusão miocárdica.^{61, 62}

Ecocardiografia de perfusão miocárdica em tempo real

A ecocardiografia de perfusão miocárdica em tempo real (EPMTR) é uma nova técnica que utiliza energia ultrassônica aproximadamente 10 vezes menor do que a da imagem convencional, diminuindo sobremaneira a destruição de microbolhas e determinando alta sensibilidade na detecção das mesmas, possibilitando a observação de perfusão miocárdica sem perda da informação sobre a motilidade ventricular esquerda em tempo real.⁶³ Resultados da EPMTR podem ser quantitativos, utilizando programa específico, ou qualitativos, realizados por análise visual por ecocardiografista experiente.

O método para avaliar e quantificar a perfusão miocárdica foi inicialmente descrito e validado em um modelo canino na década passada.⁶⁴

Resumidamente, utiliza-se um pulso de alta energia mecânica (*flash*) para destruir as microbolhas no miocárdio e assim avaliar o reenchimento miocárdico, gerando uma curva de tempo *versus* intensidade acústica de diferentes regiões miocárdicas (Figura 4). Esses valores podem ser inseridos na equação exponencial: $y = A(1 - e^{-\beta t})$, onde y representa a intensidade

acústica em um intervalo de pulso t , A significa o platô da intensidade acústica, e β o valor constante que representa o aumento de intensidade acústica, significando a velocidade média das microbolhas, isto é, velocidade média sanguínea (Figura 5).⁶⁵

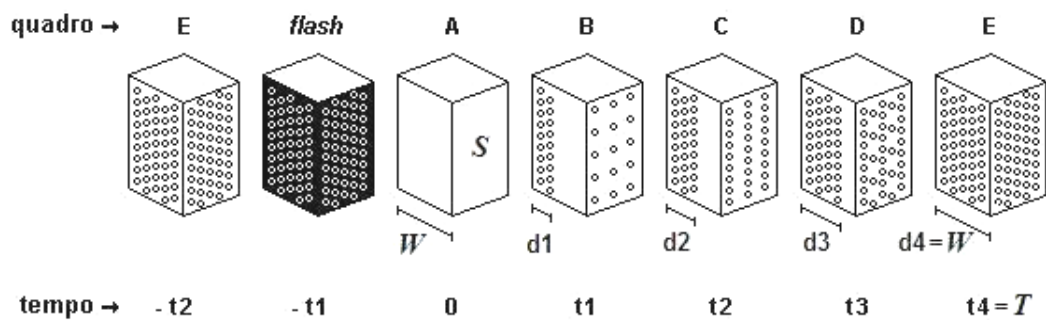


Figura 4 - Ilustração do modelo de avaliação da perfusão miocárdica proposto por Wei e colaboradores.⁶⁴ Com a infusão contínua do contraste, ocorre saturação do miocárdio por microbolhas (quadro E). A aplicação de pulsos ultrassônicos de alta intensidade (*flash*) provoca a destruição das microbolhas no miocárdio (quadro A) e o subsequente reenchimento (quadros B a E). d = distância percorrida pelas microbolhas; S = região de interesse considerada; t = tempo; T = tempo no qual ocorreu saturação das microbolhas no campo ultrassônico; W = espessura do campo ultrassônico.

Tais valores têm a vantagem em relação aos outros métodos de fornecer ferramentas para medidas de velocidade de fluxo sanguíneo miocárdico (β) e volume sanguíneo miocárdico, o valor de $A \cdot E$, o produto do volume sanguíneo miocárdico e a velocidade do fluxo sanguíneo miocárdico resultam em produto proporcional à estimativa do fluxo sanguíneo miocárdico.⁶⁶

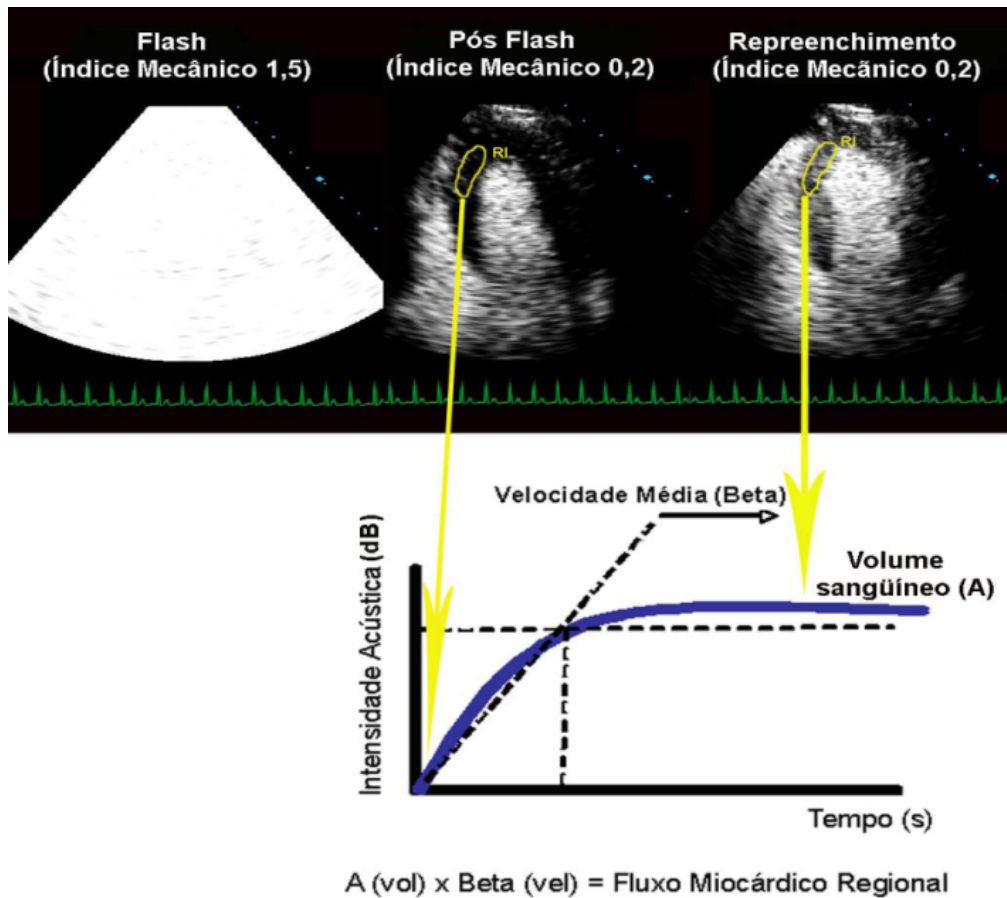


Figura 5 - Demonstração do repleenchimento miocárdico pelas microbolhas nos batimentos posteriores a um *Flash* e método de cálculo do fluxo miocárdico regional pela ecocardiografia de perfusão miocárdica em tempo real. RI = região de interesse; vel = velocidade; vol = volume.

Porter e colaboradores demonstraram que a análise subjetiva da perfusão miocárdica em tempo real durante o estresse farmacológico com dobutamina melhorou a sensibilidade na detecção da DAC. Embora as alterações de motilidade e perfusão fossem concordantes em 90% dos pacientes estudados, houve um significativo número de territórios supridos por artérias com lesão acima de 50% do diâmetro luminal que exibiram defeito de perfusão sem apresentar alteração da motilidade. Neste estudo, a concordância global entre a análise da perfusão miocárdica e a angiografia quantitativa foi de 83% ($\kappa=0,65$), enquanto que a concordância entre a

análise da motilidade segmentar e a angiografia quantitativa foi de 72% (p=0,07). Dos territórios que apresentaram motilidade normal com alteração de perfusão, 77% tinham lesão > 50%.⁶⁷

EPMTR possibilita avaliação de amplo espectro na DAC.^{68, 69, 70} Técnicas ecocardiográficas com o uso de contrastes ecocardiográficos têm provado ser custo - efetivas quando comparados à ressonância magnética, medicina nuclear e angiografia coronariana.⁷¹

Nosso grupo tem estudado amplamente o emprego da EPMTR na avaliação de DAC. Kowatsch e colaboradores estudaram o valor da análise quantitativa da perfusão miocárdica para diagnóstico de DAC durante estresse com dobutamina-atropina e adenosina, obtiveram acurácia semelhante de 80% para ambos os fármacos, sendo superior à análise eletrocardiográfica de motilidade segmentar e análise qualitativa da perfusão miocárdica.⁷²

Osório e colaboradores avaliaram prospectivamente a acurácia diagnóstica para a detecção de DAC em 56 pacientes com função ventricular normal pela EPMTR em repouso e durante infusão de adenosina. A sensibilidade, especificidade e acurácia para detecção de obstrução na artéria coronária interventricular anterior foram de 88%, 90% e 89%, respectivamente.⁷³

Vários estudos têm demonstrado o valor do EPMTR para avaliar viabilidade após infarto agudo do miocárdio⁷⁴ e o fenômeno do *no-reflow*.⁴⁷ Geralmente, abrange sensibilidade elevada (62% a 90%), com baixa especificidade (18% a 67%), com elevado valor preditivo negativo. Caldas e

colaboradores avaliaram 31 pacientes com infarto agudo do miocárdio de parede anterior submetidos à terapia trombolítica e demonstraram que a determinação da perfusão miocárdica, dentro de 48 horas após infarto agudo do miocárdio, foi fator preditor independente para remodelamento ventricular em seis meses de acompanhamento.⁷⁵

Estudos comparativos de RMC com contraste e EPMTR têm sido realizados. Trindade e colaboradores estudaram 20 pacientes no segundo a quinto dias pós-infarto e determinaram área e localização, número de segmentos acometidos e transmuralidade e demonstraram 99% de concordância em relação à localização segmentar do infarto, 82% em relação à área infartada, atingindo 92% quando comparada com valor de β da EPMTR. A correlação de transmuralidade foi de 77% em relação à escala de cinza e 93% com valor de β .⁷⁶

Mais recentemente, tem sido voltada atenção para avaliação de viabilidade em DAC crônica, baseada na persistência da integridade capilar em segmentos miocárdicos viáveis.⁷⁷ Em estudos iniciais com infusão intracoronária, Nagueh e colaboradores compararam EED, ecocardiograma com contraste miocárdico (ECM) e SPECT com ²⁰¹Tl e obtiveram sensibilidades semelhantes (89% a 91%) e menor especificidade (43% a 66%) para prever recuperação de função pós RM.⁷⁸ Avaliação semelhante desenvolveram deFilippi e colaboradores comparando EED e ECM por análise qualitativa e, em segmentos acinéticos, obtiveram sensibilidades (89% vs 94%) e valores preditivos negativos (93% vs 97%) semelhantes, entretanto, EED resultou maiores especificidade (92% vs 67%, $p < 0,02$) e

valor preditivo negativo (85% vs 55%, $p < 0,02$).⁷⁹ Mario Meza e colaboradores obtiveram sensibilidade de 90 a 93% e especificidade de 48 a 50% quando combinaram presença de contraste miocárdico e reserva contrátil ou resposta isquêmica para prever melhora de motilidade de parede.⁸⁰

Shimoni e colaboradores, ao utilizar injeção intravenosa do contraste, descreveram a importância da análise quantitativa do ECM com imagem intermitente na avaliação de viabilidade miocárdica em comparação com ecocardiografia sob estresse pela dobutamina e SPECT com Tálcio, que resultou em sensibilidade de 90%, 92% e 80%, respectivamente. Entretanto, sua especificidade foi maior (63%) do que as duas outras técnicas (45% e 54%). Ainda neste estudo, o melhor parâmetro para prever recuperação funcional dentro de três a quatro meses foi o fluxo sanguíneo miocárdico basal.⁸¹ Em outro estudo com a mesma população de pacientes, foi descrito o resultado da biópsia miocárdica realizada durante a cirurgia de RM para correlacionar ECM com parâmetros histológicos e observaram que os valores de volume sanguíneo miocárdico de diferentes regiões correlacionaram-se muito bem com densidade microvascular e valores de área capilar. Também notaram que o fluxo sanguíneo miocárdico basal foi o melhor preditor para recuperação funcional do que apenas volume sanguíneo miocárdico.⁸²

Neste projeto, propusemo-nos avaliar o valor da ecocardiografia de perfusão miocárdica em tempo real em modelo de viabilidade miocárdica apenas em pacientes com DVE crônica grave, antes e após a cirurgia de revascularização miocárdica.

OBJETIVOS

1. Avaliar se a EPMTR pode diagnosticar viabilidade miocárdica em pacientes com DVE secundária a DAC, tendo como padrão de referência a recuperação funcional após cirurgia de RM.
2. Avaliar se a EPMTR pode prever melhora da qualidade de vida proporcionada pela RM.

MÉTODO

Desenho do estudo

Estudo prospectivo, não randomizado e observacional realizado no serviço de Ecocardiografia do Instituto do Coração do Hospital das Clínicas da Faculdade de Medicina da Universidade de São Paulo (InCor-HCFMUSP) no período de Julho de 2005 a Março de 2008.

Pacientes

A população do estudo consistiu de 42 pacientes em acompanhamento no ambulatório de coronariopatia crônica do InCor-HCFMUSP com cardiopatia isquêmica crônica estável, DVE moderada ou importante (FEVE < 45%) e que estavam em programação de cirurgia de RM.

Os pacientes foram submetidos à EPMTR com infusão de baixas doses de dobutamina e avaliação de qualidade de vida pelo *Minnesota Living with Heart Failure Questionnaire* no pré-operatório de RM.^{83, 84, 85} Todos os participantes tinham informações sobre os procedimentos a serem realizados e assinaram o Termo de Consentimento Livre e Esclarecido, aprovado pela Comissão de Ética do Hospital das Clínicas da Faculdade de Medicina da Universidade de São Paulo.

Os resultados dos estudos ecocardiográficos ficavam à disposição dos clínicos responsáveis e a indicação final de revascularização era única e

exclusivamente a critério do médico responsável pelo paciente.

Os dados clínicos incluindo fatores de risco para DAC (diabete melito, hipertensão arterial sistêmica, hipercolesterolemia, tabagismo), história de revascularização cirúrgica ou intervenção coronária percutânea prévias, história de infarto do miocárdio, assim como o uso de medicações cardioativas foram coletados antes da realização da EPMTR, baseados nas prescrições médicas, relatos de prontuário e informações dos pacientes.

Foram excluídos pacientes com doença valvar grave, quadro clínico instável, presença de trombo em ventrículo esquerdo, infarto agudo do miocárdio recente, angina instável, hipertensão arterial sistêmica não controlada, arritmia ventricular grave ou de difícil controle, gravidez, alergia à dobutamina ou contraste ecocardiográfico e os que se recusaram a assinar o termo de consentimento livre e esclarecido.

Todos os pacientes submetidos à RM foram reavaliados após três meses por meio de nova EPMTR e questionário de qualidade de vida.

Ecocardiografia com perfusão miocárdica em tempo real

O ecocardiograma foi realizado com aparelho Sonos 5500 da Philips Medical Systems (Bothell, Washington, USA) equipado com programa apropriado para realização de EPMTR utilizando transdutor banda larga de 2-4MHz com capacitação para a realização de imagens por meio de tecnologia denominada Energia Modulada (*Power Modulation*).

Inicialmente, era realizado um ecocardiograma em repouso para avaliação anatômica, motilidade global e segmentar, e análise de fluxos valvares pelo Doppler e mapeamento de fluxo em cores.

Para a realização da EPMTR foram utilizados dois contrastes ecocardiográficos: o PESDA[®] e o Definity[®]. O PESDA[®] (*Perfluorocarbon-Exposed Sonicated Dextrose and Albumin*) é manufaturado em nosso serviço, em sala específica em câmara de fluxo laminar. Realiza-se mistura de uma parte de albumina humana a 5%, duas partes de gás Decafluorobutano (Fluoromed Corporation, Round Rock, Texas, USA) e três partes de glicose a 5%, submete-se à sonificação eletromecânica por 80 segundos. Deste processo resulta uma solução estável de microbolhas, com concentração média de $0,9 \times 10^9$ microbolhas/mL a $1,9 \times 10^9$ microbolhas/mL, com tamanho médio de $3 \mu\text{m}$, processo amplamente validado.^{86, 87}

A dose de PESDA utilizada foi de 0,2mL/kg diluídos em 80mL de solução salina a 0,9%, e infundida de forma contínua em bomba de infusão à taxa de 2mL/min a 5mL/min por via intravenosa periférica. A velocidade ideal de infusão era ajustada de acordo com a obtenção visual de saturação adequada do contraste no miocárdio, caracterizada pela presença de sombra acústica no nível do anel valvar mitral.

O Definity[®] é composto de microbolhas de perfluoropropano encapsuladas em fosfolípide, ativada pela rápida agitação por meio de equipamento específico (Vialmix[®]). Um frasco (1,7mL) de Definity[®] era diluído para 60mL de solução salina a 0,9%, iniciada infusão contínua, procedendo-se ajustes, até que se conseguisse completa opacificação do

ventrículo esquerdo e sem que houvesse o aparecimento de sombra acústica acima do plano valvar mitral, mantendo-se velocidade contínua até o término do exame.

Ajustes específicos do aparelho eram então realizados e incluíam: índice mecânico baixo (0,2) e frequência de repetição de pulsos de 25Hz. Todos os ajustes e velocidade de infusão de contraste eram otimizados no estado basal e eram mantidos constantes para permitir comparação válida entre imagens obtidas em repouso e sob estresse farmacológico. Um rápido pulso ultrassônico com utilização de índice mecânico elevado (1,7), de quatro a cinco quadros (*flash*), foi manualmente disparado no pico de intensidade do contraste para destruir microbolhas dentro do miocárdio (Figura 6). Na sequência, eram analisadas as imagens com baixo índice mecânico (0,2) por pelo menos 12 ciclos cardíacos consecutivos para permitir o reenchimento miocárdico e conseqüentemente possibilitar os cálculos de velocidade das microbolhas na microcirculação e sua concentração máxima.

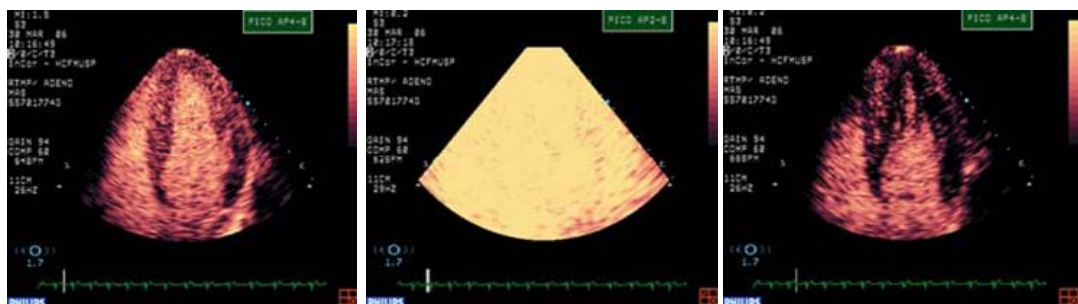


Figura 6 - Imagem ecocardiográfica da destruição das microbolhas no miocárdio após um pulso ultrassônico de alto índice mecânico. Imagens obtidas antes (a esquerda), durante (centro) e logo após (a direita) o pulso com alto índice mecânico. Nota-se a destruição das microbolhas no miocárdio (à direita).

A infusão de dobutamina foi realizada em dois estágios de $5\mu\text{g}/\text{kg}/\text{min}$ e $10\mu\text{g}/\text{kg}/\text{min}$ com duração de 5 minutos cada. Eram obtidas imagens nas incidências apicais de quatro, duas e três câmaras no repouso, na dose de $5\mu\text{g}/\text{kg}/\text{min}$ e $10\mu\text{g}/\text{kg}/\text{min}$ de dobutamina (Figura 7). Todas as imagens ecocardiográficas foram gravadas em disco óptico com formato digital para posterior análise. A pressão sanguínea, frequência cardíaca, e eletrocardiograma de 12 derivações foram monitorados em cada estágio de infusão da dobutamina.

Após o término do exame, o paciente foi mantido em observação por mais 30 a 60 minutos.

Todos os exames foram realizados pelo mesmo operador, com experiência na técnica.

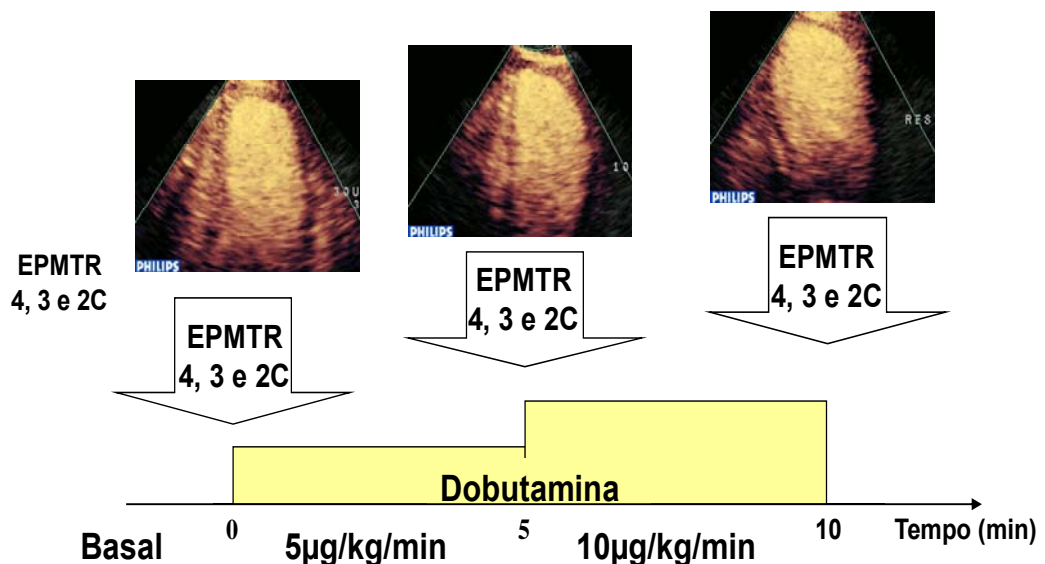


Figura 7 - Protocolo de estudo com ecocardiografia com perfusão miocárdica em tempo real (EPMTR). 4, 3 e 2 C = Planos apical em quatro, três e duas câmaras.

Análises das imagens ecocardiográficas

Os diâmetros das cavidades ventriculares foram obtidos pela ecocardiografia bidimensional e o cálculo da FEVE foi feito pelo método de Simpson modificado de acordo com as recomendações da Sociedade Americana de Ecocardiografia.⁸⁸ A DVE foi definida como de grau moderado quando a FEVE era de 31% a 44% e de grau importante quando a FEVE era $\leq 30\%$. O índice de massa ventricular esquerda foi calculado a partir das medidas lineares do septo interventricular, parede ínfero-lateral e diâmetro diastólico final do ventrículo esquerdo e corrigido de acordo com a Sociedade Americana de Ecocardiografia. Hipertrofia ventricular esquerda foi definida como massa do ventrículo esquerdo indexada pela superfície corpórea $>96\text{g}/\text{m}^2$ para mulheres e $>116\text{g}/\text{m}^2$ para homens.⁸⁸

O volume diastólico final do ventrículo esquerdo foi obtido por planimetria de quatro e duas câmaras na imagem relacionada à onda R do eletrocardiograma e o volume sistólico final, como a menor cavidade do ventrículo esquerdo, também por planimetria de quatro e duas câmaras.

A função regional do ventrículo esquerdo foi avaliada de acordo com o modelo de 17 segmentos,⁸⁹ enumerados a fim de facilitar avaliação em incidência apical (Figura 8) e graduados de 1 a 4 da maneira seguinte: 1- motilidade normal, 2- motilidade diminuída (hipocinesia), 3- ausência de motilidade (acinesia) e 4- discinesia ou acinesia com espessura de parede $<6\text{mm}$.

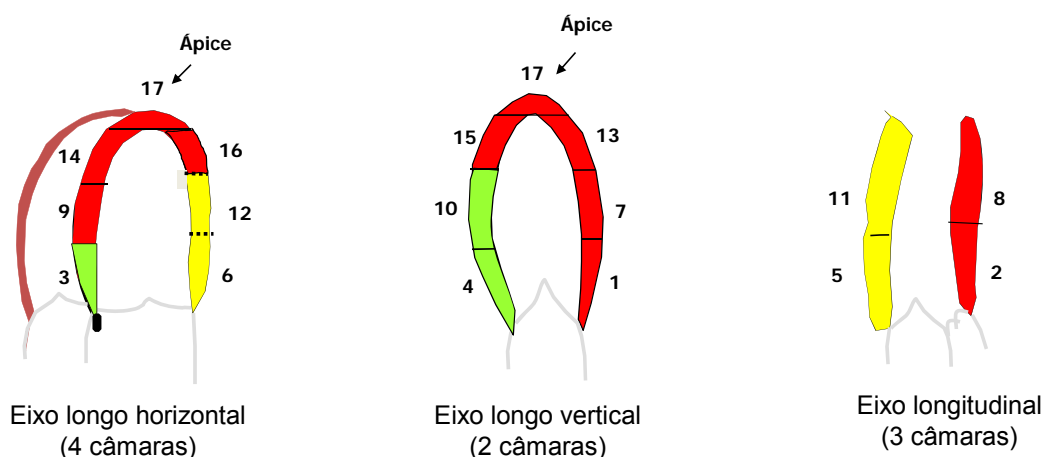


Figura 8 - Divisão do ventrículo esquerdo em 17 segmentos nos planos apical, quatro, três e duas câmaras segundo as recomendações do *Joint Committee on American Heart Association*⁸⁹. Os segmentos vermelhos correspondem ao território de artéria interventricular anterior e os verdes e amarelos aos posteriores (artérias coronárias direita e circunflexa).

Recuperação regional da função ventricular em repouso após RM foi definida como melhora de 1 grau na motilidade regional e segmentos miocárdicos foram agrupados de acordo com a distribuição coronária revascularizada: como anterior (artéria coronária interventricular anterior) e posterior (compreendendo territórios irrigados por artéria coronária circunflexa e artéria coronária direita).

As imagens de EPMTR foram analisadas qualitativa e quantitativamente. A análise qualitativa foi realizada por dois investigadores independentes, de forma cega e aleatória, com cálculo de variabilidades intra e interobservador.

A análise qualitativa da perfusão miocárdica foi classificada em: 1- opacificação homogênea, 2- opacificação heterogênea, 3- ausência de opacificação e 4- ausência de opacificação com espessura de parede <6mm.

A análise quantitativa foi realizada com programa para análise de imagens digitais, o Q-Lab 2.0 (*Advanced quantification software* – Philips Medical Systems, 2002). Foram realizadas nas regiões de interesse (ROI) do ventrículo esquerdo localizadas na camada subendocárdica dos 17 segmentos do ventrículo esquerdo no estado basal de dobutamina (Figura 9).

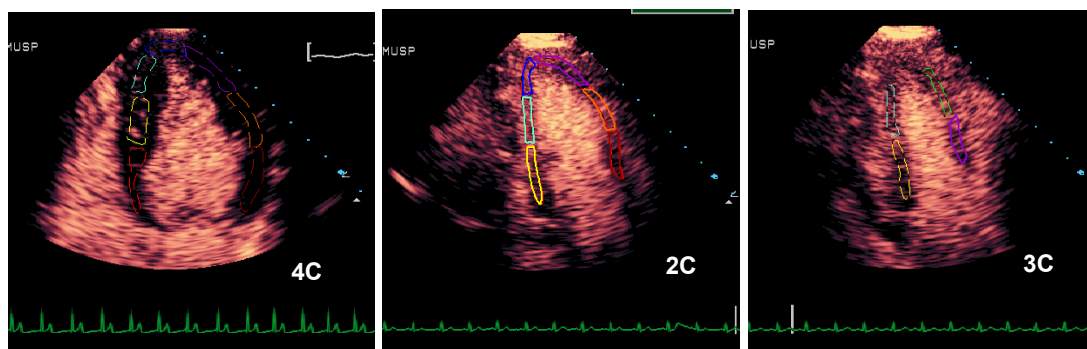


Figura 9 - Disposição das regiões de interesse nos 17 segmentos do ventrículo esquerdo durante a análise da perfusão miocárdica pela ecocardiografia de perfusão miocárdica em tempo real no software Q-Lab 2.0[®] (Philips Medical Systems, Bothell, WA, USA). 4, 3 e 2 C = Planos apicais em quatro, três e duas câmaras.

Para cada sequência de imagens, desde o *flash*, para destruição completa das microbolhas, até o reenchimento do miocárdio pelo contraste, foram construídas curvas de intensidade acústica em função exponencial (Figura 10). A taxa de reenchimento do contraste (β), que reflete a velocidade de fluxo miocárdico, a intensidade do sinal acústico (A), que reflete o volume de sangue miocárdico foram obtidas pela EPMTR, e seu produto $A \times \beta$, que é proporcional ao fluxo sanguíneo para aquela região. A partir dos valores de volume vascular, estimados a partir da intensidade acústica no platô da curva de preenchimento, e da velocidade de

repreenchimento do contraste foi possível calcular um índice que reflete o fluxo sanguíneo miocárdico ($A \times \beta$).

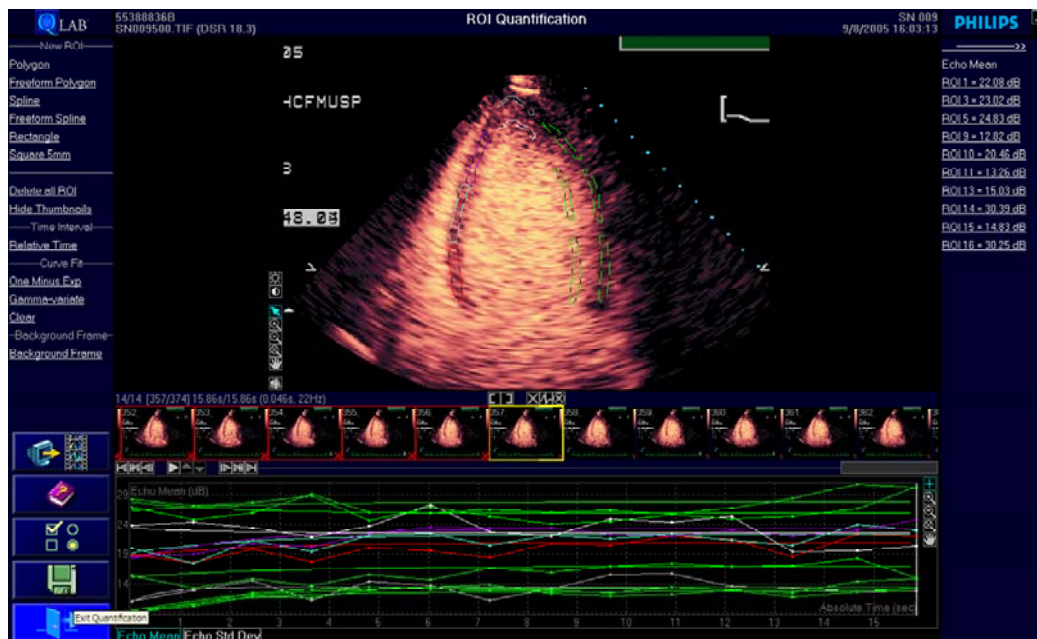


Figura 10 - Quantificação da perfusão miocárdica pelo software Q-Lab[®] (Philips Medical systems, Bothell, WA, USA). Podem-se observar as curvas de intensidade acústica no tempo para as áreas de interesse definidas (ROI), na parede miocárdica.

Questionário de Minnesota

Foi solicitado que os pacientes respondessem questionário de qualidade de vida para avaliação de grau de limitação pré-cirúrgica e a repercussão da cirurgia em suas atividades (Anexo A), o resultado foi obtido por pontuação (0 a 5) a cada pergunta, avaliando grau de comprometimento (não, muito pouco, pouco, regular, muito e demais), com obtenção de escore para comparação.

Esse questionário serviu de base para tentativa de se determinar, pela técnica ecocardiográfica proposta, o mecanismo de melhora clínica dos pacientes que não apresentarem aumento significativo da função ventricular global e segmentar.

Cirurgia de revascularização miocárdica

As cirurgias de RM foram realizadas usando enxertos arteriais e venosos de acordo com o protocolo seguido na instituição.

Análise da acurácia diagnóstica para previsão de recuperação da função ventricular

No presente estudo, miocárdio hibernante foi definido como recuperação da função mediante a melhora da motilidade em pelo menos dois segmentos do território anterior e pelo menos um segmento do território posterior no ecocardiograma realizado após a cirurgia de RM.

Presença de viabilidade miocárdica no território revascularizado foi definido como presença de perfusão homogênea (caracterizado por brilho intenso do miocárdio em segmento com motilidade diminuída ou ausente no repouso) em pelo menos um segmento dos territórios anterior e posterior.

Também foi realizada uma análise combinada, onde viabilidade combinada foi definida como presença de perfusão homogênea em pelo

menos um segmento dos territórios anterior e posterior ou melhora da motilidade segmentar em um grau em pelo menos dois segmentos do território anterior e pelo menos um segmento do território posterior, no ecocardiograma sob estresse por baixa dose de dobutamina.

Análise estatística

Foi utilizado o *software* SPSS versão 15.0 (Chicago, IL) para realizar a análise estatística dos dados. A estatística descritiva (média, desvio-padrão, medianas) foi utilizada para a caracterização das variáveis contínuas. As variáveis categóricas foram expressas por meio de porcentagem.

As variáveis contínuas foram comparadas entre dois grupos por meio do teste t-student (para variáveis com distribuição normal) e do teste de Mann-Whitney (para variáveis com distribuição não considerada normal). Para comparação entre três ou mais grupos, foi utilizado o teste ANOVA ou de Kruskal-Wallis, dependendo da distribuição e da homogeneidade das variáveis. As variáveis categóricas foram avaliadas através do teste qui-quadrado.

No caso da Análise por Território, foi calculada a mediana das variáveis contínuas dos segmentos internos para representar cada Território. Após este cálculo, foram desprezados 10% dos Territórios com valores mais altos e 10% dos Territórios com valores mais baixos. Os valores de diferentes parâmetros assim calculados por Território foram utilizados para

se calcular curvas ROC (*Receiver-operator characteristic curves*) para se prever a Recuperação Funcional.

Foi utilizado um nível de significância menor ou igual a 5%.

RESULTADOS

Foram incluídos no estudo 42 pacientes com programação de RM e submetidos à EPMTR e avaliação de qualidade de vida no período pré-operatório. Desses, três foram excluídos por causa da recusa em se submeterem ao procedimento cirúrgico, dois porque foram submetidos à cirurgia de RM com injeção simultânea de células tronco e um porque foi submetido à aneurismectomia do ventrículo esquerdo sem RM.

Dos 36 pacientes revascularizados, seis perderam o acompanhamento ou recusaram-se a repetir o exame ecocardiográfico, um apresentou oclusão total do enxerto realizado e cinco foram a óbito no período pós-operatório, antes de repetir o estudo ecocardiográfico.

A população de estudo foi então constituída por 24 pacientes submetidos à cirurgia de RM e que realizaram EPMTR e avaliação de qualidade de vida antes e após 3 meses da RM. Destes, cinco tinham obstruções significativas em duas artérias coronárias e 19 tinham doenças em três vasos ou mais.

As cirurgias de RM foram realizadas por 11 cirurgiões da instituição, resultando 17 revascularizações completas (70,8%) e 7 incompletas (29%). Foram realizados, em média, 2,8 enxertos por paciente (1 a 6). Oito cirurgias foram realizadas sem circulação extra-corpórea e os 16 procedimentos restantes tiveram $79,5 \pm 36$ min de tempo de circulação extra-corpórea. O tempo de internação foi de $14,8 \pm 7$ dias. Não houve descrição de infarto trans-

operatório ou obstrução de enxerto peri-operatório. Não houve óbito trans-operatório ou no pós-operatório imediato.

As características clínicas dos pacientes estão descritas na Tabela 1.

Tabela 1 - Características clínicas dos pacientes

Variáveis	N = 24
Idade (anos)	60 ± 8
Sexo masculino	20 (83,4%)
Tabagismo	2 (4,2%)
Dislipidemia	19 (79,2%)
Hipertensão arterial sistêmica	15 (62,5%)
Infarto do miocárdio prévio	15 (62,5%)
Angina estável	12 (50%)
Obesidade	8 (33,3%)
Dor precordial atípica	5 (20,8%)
ICP ou RM prévia	5 (20,8%)

Valores expressos como média mais ou menos desvio padrão ou número (%) de pacientes. ICP = intervenção coronária percutânea; RM = revascularização miocárdica.

Após a cirurgia, não houve alteração significativa das medicações em uso, exceto pela redução do uso de nitrato (Tabela 2).

Tabela 2 - Medicações dos pacientes antes e após cirurgia de revascularização miocárdica

Medicações	Pré- RM (N = 24)	Pós- RM (N = 24)	p
Inibidor da enzima de conversão	21 (87,5%)	20 (83,3%)	0,500
B-bloqueador	23 (95,8%)	20 (83,3%)	0,175
Digoxina	2 (8,3%)	0	0,245
Diurético	14 (58,3%)	10 (41,7%)	0,193
Bloqueador receptor de angiotensina II	2 (8,3%)	2 (8,3%)	0,696
Espironolactona	10 (41,7%)	14 (58,3%)	0,193
Aspirina	19 (79,2%)	23 (95,8%)	0,094
Estatina	22 (91,7%)	19 (79,2%)	0,208
Bloqueador canal Cálcio	6 (25%)	7 (29,2%)	0,500
Nitrato	8 (33,3%)	0	0,002

Valores expressos como número (%) de pacientes. RM = revascularização miocárdica.

Dados ecocardiográficos

O ecocardiograma basal evidenciou que 16 (67%) pacientes tinham DVE de grau moderado e 8 (33%) tinham DVE de grau importante. Nove (38%) pacientes tinham hipertrofia ventricular esquerda excêntrica e os 15 (62%) restantes tinham massa e espessura relativa de parede normais. Todos os pacientes apresentavam alteração de motilidade segmentar em repouso.

Os dados ecocardiográficos dos pacientes antes e após a cirurgia de RM estão descritos na Tabela 3. Não houve alterações significativas de parâmetros anatômicos (dimensões ventriculares e atriais, volumes e massa do ventrículo esquerdo) e funcionais (regurgitações valvares) após o procedimento de revascularização. Não houve alteração significativa na FEVE entre o pré e pós-RM ($34\pm 7\%$ vs $36\pm 10\%$; $p = 0,184$).

O índice de escore de motilidade regional foi 2,43 (Intervalo de confiança 95% = 2,29 a 2,58) no pré-RM e 2,24 (Intervalo de confiança 95% = 2,05 a 2,44; $p = 0,11$) no pós-RM. O índice de escore de perfusão miocárdica foi 2,13 (Intervalo de confiança 95% = 1,93 a 2,33) no pré-RM e 1,99 (Intervalo de confiança 95% = 1,80 a 2,17; $p = 0,28$) no pós-RM.

Tabela 3 - Dados ecocardiográficos dos pacientes

Parâmetros	Pré-RM (N = 24)	Pós-RM (N = 24)	p
Septo interventricular (cm)	0,94 ± 0,17	0,94 ± 0,17	1
Parede posterior (cm)	0,90 ± 0,13	0,87 ± 0,16	0,356
Diâmetro diastólico do VE (cm)	5,79 ± 0,58	5,65 ± 0,70	0,198
Volume diastólico final (mL)	190,4 ± 45,0	189,0 ± 60,8	0,889
Volume sistólico final (mL)	127,5 ± 38,3	122,7 ± 51,3	0,566
Fração de ejeção do VE (%)	34 ± 7	36 ± 10	0,184
Massa do VE indexada (g/m ²)	117,9 ± 25,2	111,2 ± 29,8	0,145
Espessura relativa de parede	0,32 ± 0,04	0,32 ± 0,06	0,657
Átrio esquerdo (cm)	4,07 ± 0,37	4,09 ± 0,39	0,711
Refluxo Mitral	18 (75%)	17 (71%)	0,215
Refluxo Aórtico	5 (21%)	8 (33%)	0,259
Refluxo Tricúspide	10 (42%)	12 (50%)	0,356

Valores expressos como média ± desvio padrão e número (%) de pacientes. RM = revascularização miocárdica; VE = ventrículo esquerdo.

EPMTR sob Estresse pela Dobutamina

O comportamento hemodinâmico no estado basal e baixa dose da EPMTR sob estresse pela dobutamina no pré e pós-operatório de RM estão expostos na Tabela 4.

Tabela 4 - Dados hemodinâmicos dos pacientes submetidos à ecocardiografia com perfusão miocárdica em tempo real no pré e pós-operatório de cirurgia de revascularização miocárdica

Variável	Pré- RM (N = 24)	Pós- RM (N = 24)	P
FC Basal (bpm)	68 ±10	73 ±12	0,009
PAS Basal (mmHg)	127 ± 19	130 ±19	0,413
PAD Basal (mmHg)	75 ± 10	77 ± 9	0,438
DP Basal (mmHg/min)	8721±1862	9597±2159	0,021
FC baixa dose (bpm)	70 ±16	71 ±17	0,012
PAS baixa dose (mmHg)	141 ±25	150 ± 25	0,033
PAD baixa dose (mmHg)	78 ±15	82 ±13	0,035
DP baixa dose (mHg/min)	9869±2927	10730±3563	0,002

Valores expressos como média ± desvio padrão. RM = revascularização miocárdica; FC = frequência cardíaca; PAS = pressão arterial sistólica; PAD = pressão arterial diastólica; DP = duplo produto

A frequência cardíaca foi significativamente menor em repouso e com baixa dose de dobutamina no pré-RM. A pressão arterial e o duplo produto atingidos com baixa dose de dobutamina foram significativamente maiores no pós-RM.

A EPMTR sob estresse pela dobutamina em baixas doses foi bem tolerada. Os efeitos adversos observados durante os dois momentos de avaliação estão descritos na Tabela 5. Cinquenta por cento dos pacientes

apresentaram extra-sístoles ventriculares no pré e o mesmo número de indivíduos no pós-operatório; não foi registrado presença de arritmia supra-ventricular com realização do EPMTR neste estudo. Dois pacientes desenvolveram dor precordial na vigência do exame na avaliação pré-operatória, não ocorrendo após RM. Três pacientes tiveram resposta hipertensiva à dobutamina no exame de acompanhamento.

Nenhum paciente apresentou complicações maiores relacionadas ao estresse. Não houve alterações significativas no eletrocardiograma de 12 derivações em nenhum dos pacientes.

Tabela 5 - Efeitos adversos dos pacientes durante a ecocardiografia com perfusão miocárdica em tempo real no pré e pós-operatório de cirurgia de revascularização miocárdica

Variável	Pré- RM	Pós- RM
Arritmias		
Extra-sístoles ventriculares	12 (50%)	12 (50%)
Extra-sístoles supraventriculares	0	0
Bloqueio atrioventricular	1 (4,2%)	1(4,2%)
Dor precordial	2 (8,3%)	0
Hipotensão	0	0
Hipertensão	0	3 (12,5%)

Valores expressos como número (%) de pacientes. RM = revascularização miocárdica

Motilidade basal de segmentos revascularizados

Um total de 408 segmentos, 318 segmentos foram revascularizados. Desses, quatro não permitiram avaliação de motilidade por dificuldade técnica. Dos 314 segmentos miocárdicos revascularizados analisáveis, 17 tinham função contrátil normal e 297 tinham disfunção; e, 178 segmentos hipocinéticos, 103 acinéticos e 16 discinéticos ou acinéticos com parede fina (<6mm).

Noventa e oito segmentos anormais recuperaram a função após a RM (33%).

Avaliação de Viabilidade pela EPMTR

Do total de 24 pacientes estudados, 42 territórios foram revascularizados (87,5%), quando considerados territórios anterior (irrigado por artéria coronária interventricular anterior) e posterior (irrigados por artéria circunflexa e coronária direita).

Análise qualitativa da EPMTR foi possível em 95% dos segmentos revascularizados e em 100% dos territórios.

Presença de miocárdio hibernante foi observada em 77% dos territórios com viabilidade miocárdica pela EPMTR e em 44% dos territórios sem viabilidade à análise qualitativa da EPMTR ($p = 0,03$). A presença de viabilidade pela EPMTR apresentou sensibilidade de 74%, especificidade de 60%, valor preditivo positivo de 77% e valor preditivo negativo de 56%, para predizer recuperação funcional por território analisado.

Quando analisada viabilidade combinada nos territórios revascularizados houve aumento de sensibilidade para 89%, com queda de especificidade a 40%, valor preditivo positivo de 73% e valor preditivo negativo de 67%, como pode ser visualizado na Figura 11.

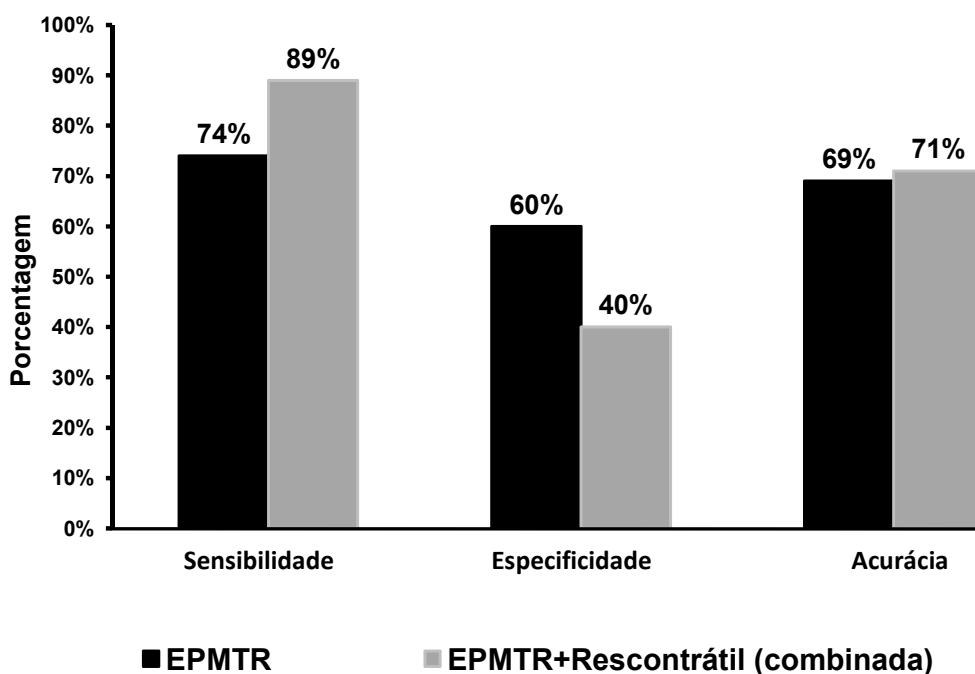


Figura 11 - Acurácia da análise qualitativa da ecocardiografia com perfusão em tempo real em prever recuperação funcional após revascularização miocárdica (IC=95%) (EPMTR = ecocardiografia com perfusão miocárdica em tempo real)

A Figura 12 exemplifica imagem de perfusão miocárdica obtida pela EPMTR em uma paciente do sexo feminino, de 56 anos, que apresentava acinesia de regiões média e apical do septo inferior e perfusão homogênea

no repouso no pré-operatório de RM, indicando viabilidade miocárdica apesar da ausência de motilidade segmentar. A paciente foi submetida à colocação de enxertos de artéria mamária e veia safena em artérias coronárias interventricular anterior, diagonais e direita. Evoluiu com recuperação de motilidade do território revascularizado após procedimento.

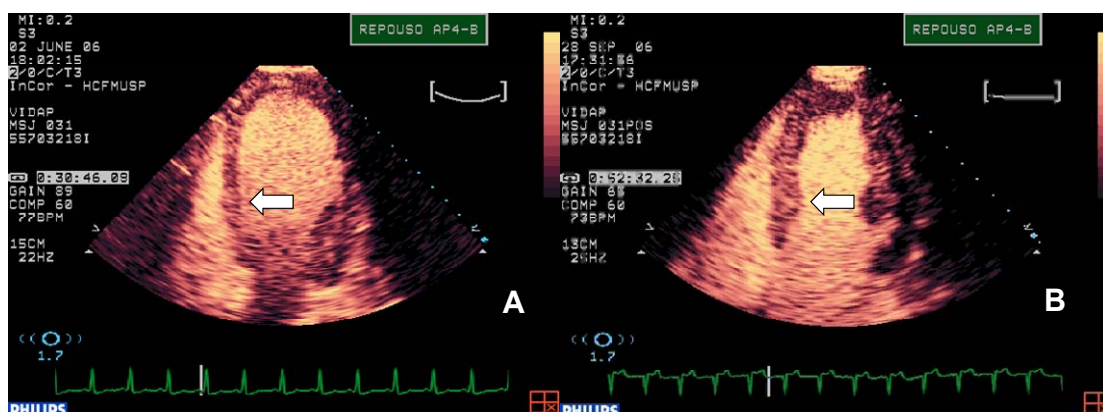

Figura 12 - Imagem de ecocardiografia com perfusão miocárdica em tempo real no plano apical quatro câmaras no pré-operatório (A) evidenciando perfusão miocárdica presente em área acinética (seta) e recuperação funcional no pós-operatório (B).

Por outro lado, a Figura 13 mostra imagem de perfusão miocárdica obtida pela EPMTR em um paciente do sexo masculino, de 54 anos, que apresentava acinesia em regiões média e apical de parede anterior e ausência de perfusão no pré-operatório de RM, indicando ausência de viabilidade. O paciente foi submetido à colocação de enxerto de artéria mamária em artéria coronária interventricular anterior. Evoluiu sem recuperação funcional dos segmentos.

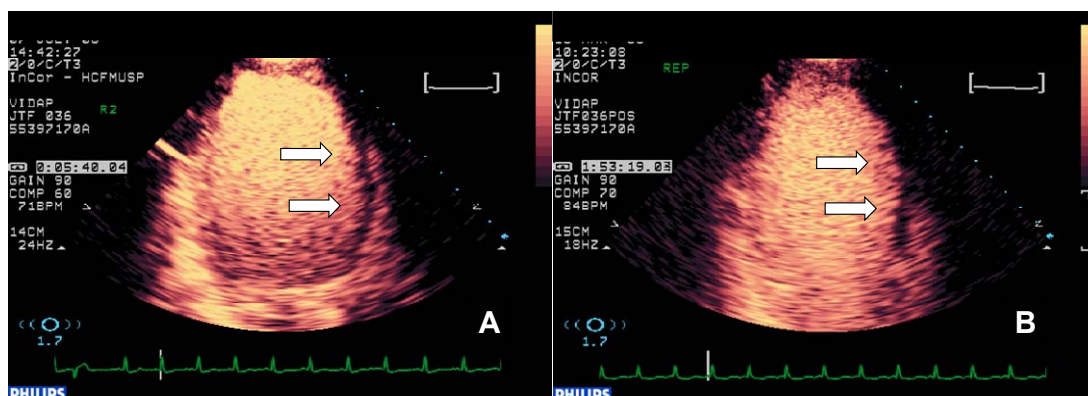


Figura 13 - EPMTR evidenciando perfusão miocárdica ausente em área acinética (pré-operatório) (A) e ausência de recuperação funcional no pós-operatório (B).

A análise quantitativa da EPMTR foi possível em 74,75% dos segmentos, nos quais foram obtidos valores de A , β e $Ax\beta$ para o pré-operatório. Os valores de $Ax\beta$ foram preditores de recuperação funcional regional no pós-operatório de RM (Figura 14). Os demais valores não atingiram significância estatística.

Curva ROC foi gerada para acessar a capacidade de prever viabilidade e mostrou área sob a curva de 0,77 (Figura 15). O melhor valor de *cut-off* para o parâmetro foi obtido para uma alta sensibilidade e aceitável especificidade, para maior importância clínica. O valor de $Ax\beta \geq 1,76$ conferiu sensibilidade de 91,3%, especificidade de 50%, valor preditivo positivo de 75% e negativo de 77,8%, resultando em uma acurácia de 75,7%.

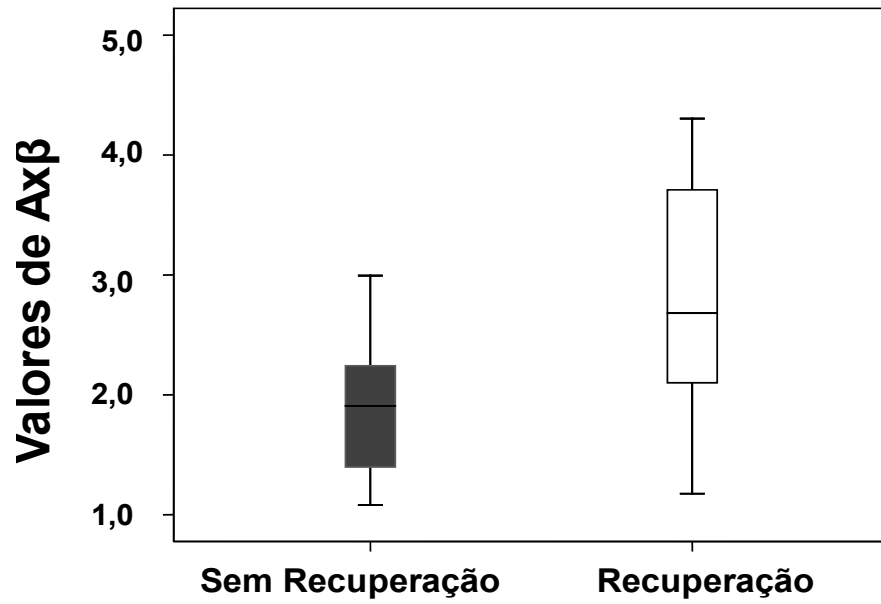


Figura 14 - Valores de $Ax\beta$ como preditores de recuperação funcional regional após RM ($p=0,001$).

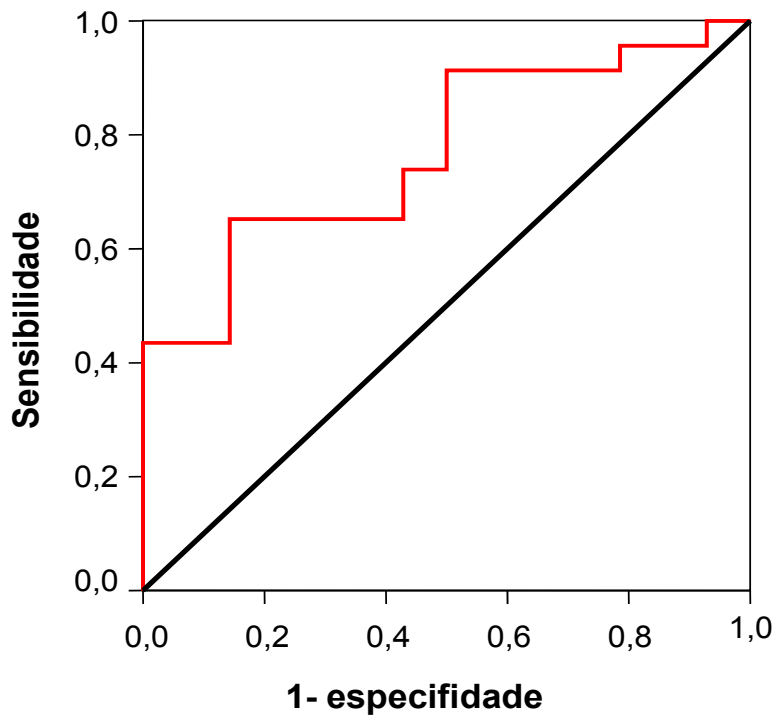


Figura 15 - Valores de $Ax\beta$ como preditores de recuperação funcional regional após a revascularização miocárdica (área sob a curva 0,77).

Qualidade de vida

Os pacientes tiveram melhora significativa na qualidade de vida após RM. O escore de qualidade de vida no pré-operatório foi de 36,4 (intervalo de confiança 95% = 29,1 a 43,6) e diminuiu para 18,1 (intervalo de confiança 95% = 12,8 a 23,4; $p = 0,001$) no pós-operatório (Figura 16). Entretanto, não houve correlação estatística com a presença ou ausência de viabilidade miocárdica pela EPMTR. A classe funcional de NYHA também melhorou após a cirurgia de RM (Figura 17).

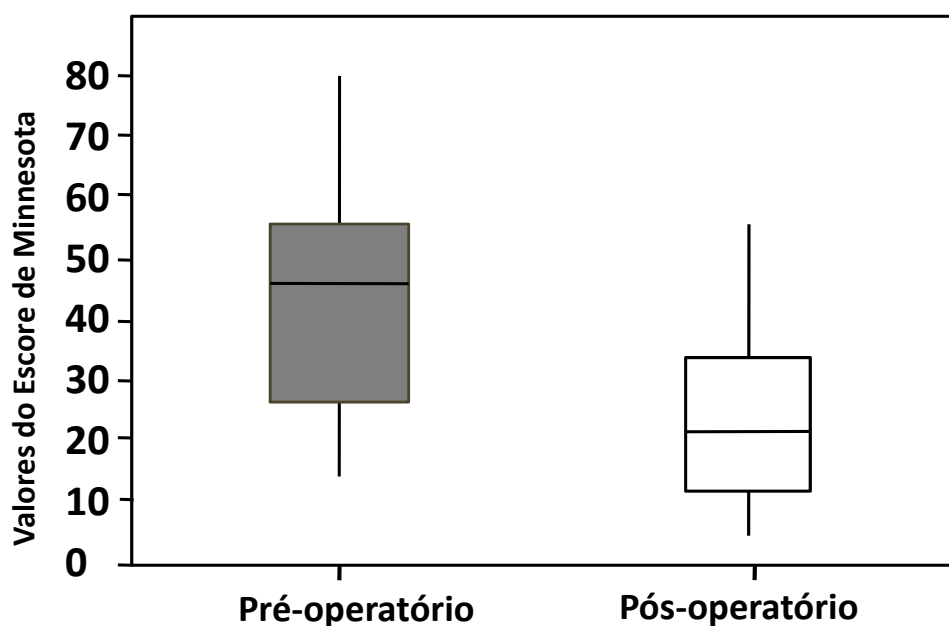


Figura 16 – Escore de qualidade de vida acessada pelo *Minnesota Living with Heart Failure Questionnaire* antes e após a cirurgia de revascularização miocárdica. Houve redução significativa do escore ($p < 0,001$ entre os grupos pré e pós-operatório).

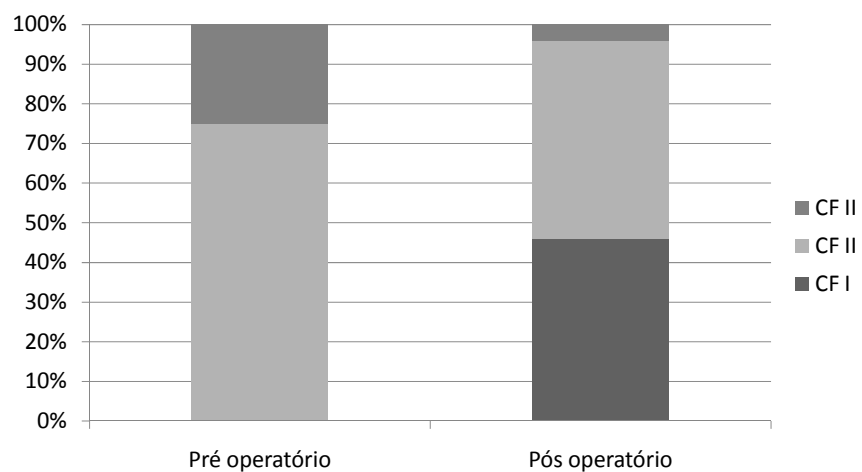


Figura 17 - Classe funcional de insuficiência cardíaca (NYHA) antes e após a cirurgia de revascularização miocárdica. Houve redução significativa da classe funcional ($p < 0,001$ entre os grupos pré e pós).

DISCUSSÃO

A procura de um método completo para avaliação de viabilidade miocárdica em indivíduos com DAC e DVE crônica tem sido exaustivamente realizada em todo o mundo.

Estudos preliminares mostraram de forma consistente que o FDG-PET possui a melhor sensibilidade, seguida dos outros métodos de imagem nuclear, e a EED apresenta a melhor especificidade e um melhor equilíbrio entre ambos os parâmetros.^{22, 23, 30, 39, 47, 90}

Avaliação de reserva contrátil pela EED tradicionalmente é realizado por observação de melhora na motilidade segmentar durante a infusão de doses baixas, 5µg/kg/min e 10µg/kg/min, durante atenta observação por sinais de melhora (sinal de viabilidade) ou piora da motilidade (sinal de isquemia). Desta forma, a realização deste estudo por um observador experiente torna-se imprescindível.

Apesar de consagrada para pesquisa de viabilidade miocárdica, apresenta variações razoáveis de acurácia entre os estudos da literatura. De acordo com recente análise global, que envolveu amplo levantamento bibliográfico de 1980 a Janeiro de 2007, a sensibilidade variou de 57% a 96%, especificidade de 44% a 85%, valor preditivo positivo de 60% a 88% e o valor preditivo negativo de 55% a 94%.³⁸

As razões para estes achados são múltiplas, entre elas, resultados falso-negativos podem ocorrer em virtude da reduzida extensão de tecido

viável, desenvolvimento precoce de isquemia durante o estímulo estressor “abortando” a melhora contrátil com doses baixas, uso de beta bloqueadores e por perda de aparato contrátil secundária à fibrose excessiva.

Em nossa casuística, vários pacientes apresentaram sinais de isquemia miocárdica precoce com doses de 5µg/kg/min e 10µg/kg/min de dobutamina, algumas vezes associada à presença de arritmias ventriculares complexas, obrigando à interrupção precoce do exame. Adicionalmente, o uso prévio de beta-bloqueadores em 95,8% dos pacientes avaliados no pré-operatório talvez tenha movido o limiar da resposta de reserva contrátil para doses superiores a 10µg/kg/min. Todos estes fatores certamente limitaram a sensibilidade da avaliação da motilidade utilizando infusão de doses baixas como parâmetro de viabilidade neste estudo, demonstrando a necessidade de se associar novas técnicas a fim de que se possa aumentar a precisão desses exames.

Papel do tamanho da cavidade na recuperação funcional

Em pacientes com DVE, é intuitivo reconhecer que quanto maior a extensão do remodelamento do ventrículo esquerdo, maior sua cavidade, maior o estresse parietal e, portanto, menor é a probabilidade de recuperação funcional após a revascularização. Há evidência na literatura de que pacientes com volumes sistólicos finais maiores de 141mL têm menor probabilidade de recuperação após a revascularização.^{91, 92} Na verdade, no contexto da DAC crônica e DVE, mesmo procedimentos mais agressivos

como as técnicas cirúrgicas de reconstrução ventricular esquerda parecem ter pouco efeito na sobrevida deste grave grupo de pacientes.¹⁹

Em nosso estudo, dos 16 pacientes (66,6%) que não melhoraram FEVE, sete (43,7%) tinham volumes sistólicos finais maiores do que 141mL e dos oito (33,3%) que melhoraram, sete (87,5%) tinham volume sistólico final menor do que 141mL.

Ecocardiografia com contraste miocárdico

Desde as primeiras publicações sobre a ecocardiografia com contraste miocárdico com injeção intracoronária na pesquisa de viabilidade em pacientes com DAC crônica, de deFilippi,⁷⁹ Nagueh,⁷⁸ e Meza,⁸⁰ poucos estudos foram desenvolvidos até hoje utilizando a injeção intravenosa do contraste.

O primeiro estudo de ecocardiografia com contraste miocárdico com injeção intravenosa de contraste foi o da Shimoni⁸¹, em 2003, no qual foi demonstrado que mediante análise qualitativa em 20 pacientes com FEVE média de 29%, a sensibilidade foi de 81% e especificidade de 49% para a detecção de melhora da motilidade segmentar no pós-operatório. Já em análise quantitativa, por avaliação do fluxo miocárdico regional ($Ax\beta$) maior do que 1,5, a sensibilidade foi de 90%, comparável a EED (80%) e SPECT com tálio (92%) e com melhor especificidade, 63%, enquanto para as outras técnicas foi de 45% e 54% respectivamente. Entretanto, esse estudo foi

realizado com técnica ultrapassada, a imagem intermitente, com grande consumo de tempo e sujeita a artefatos relacionados ao movimento do paciente e do observador. Com a mesma população de pacientes em publicação posterior, os autores demonstraram que o parâmetro A, que é intensidade acústica máxima durante saturação da microcirculação por microbolhas, correlacionou-se com densidade microvascular e a área capilar.⁸²

Assim, ainda que preliminares, estes estudos abriram a porta para um melhor entendimento desta técnica e de sua correlação com outros métodos de imagem cardiovascular.

Acurácia diagnóstica da EPMTR na detecção de viabilidade

Em 2004, Korosoglou e colaboradores publicaram pela primeira vez uso da EPMTR para avaliação de viabilidade em pacientes com DVE crônica. A fim de melhorar e corrigir problemas na interpretação das imagens, os autores estudaram indivíduos de grupo controle com perfusão normal e ajustaram a intensidade acústica do contraste em segmentos onde a viabilidade era incerta aos segmentos correspondentes nos indivíduos do grupo controle, melhorando assim a acurácia do exame. Obtiveram resultados semelhantes ao PET-FDG, com sensibilidades de 89% vs 90%, entretanto com melhor especificidade de 64% vs 44% do estudo nuclear, com acurácia de 81% vs 77%. E com a associação ao EED obtiveram ainda

melhores resultados, com sensibilidade de 96%, especificidade de 63% e acurácia de 83%. A análise visual da perfusão miocárdica obteve acurácia de 73%, com sensibilidade e especificidade de 86% e 43%, respectivamente.⁹³

Nesta mesma linha, Tousek e colaboradores utilizaram avaliação semi-quantitativa da EPMTR e compararam com a RMC com gadolínio, obtendo sensibilidades de 78% e 87% e especificidades de 72% e 52%, respectivamente para EPMTR e RMC para prever recuperação funcional regional pós RM.⁹⁴ Em nosso estudo, obtivemos resultado semelhante pela análise qualitativa da EPMTR obtendo sensibilidade de 74% e especificidade 60%, demonstrando assim que EPMTR com contraste intravenoso pode ser usado como ferramenta para avaliação de viabilidade miocárdica em DAC crônica e DVE.

Já por meio da avaliação quantitativa do fluxo miocárdico regional, Shimoni e colaboradores⁸¹ descreveram sensibilidade de 90% e especificidade de 63% na previsão de recuperação da função ventricular. De maneira semelhante, em nosso estudo, avaliando o fluxo miocárdico regional ($Ax\beta \geq 1,76$) descrevemos uma sensibilidade de 91,3% e especificidade de 50%.

Desta forma, tanto a avaliação qualitativa como quantitativa, apesar de demonstrarem valores aceitáveis de sensibilidade e especificidade na previsão de recuperação da função ventricular, ainda são muito imperfeitas. Novas tecnologias e um maior entendimento das mudanças que ocorrem no coração após a revascularização poderão trazer luz a esta complexa

síndrome clínica.

Limitações de nosso estudo

Limitações relativas aos estudos clínicos de viabilidade

O desenho de um estudo clínico em pacientes com DVE por DAC crônica a fim de demonstrar a precisão de um exame para pesquisa de miocárdio hibernante é sabidamente complexo por existirem inúmeras variáveis que podem afetar a análise de acurácia.

A primeira delas diz respeito à definição de viabilidade miocárdica na literatura. É conhecido que os indivíduos que têm maior quantidade de miocárdio viável em áreas de extensa anormalidade da contração segmentar são os que mais se beneficiam da RM em relação à função cardíaca, melhora de sintomas de IC e sobrevida. Dessa maneira, vários autores têm tentado estipular quantos segmentos viáveis são necessários para predizer essa melhora funcional após RM. Acredita-se que o número esteja entre 18% e 30% de segmentos viáveis, em média 25%.⁶ Todavia, para efeito de comparação entre acurácia de métodos, alguns estudos consideram que há a necessidade de ao menos 18% de segmentos viáveis e outros 40%, dificultando claramente esta comparação por meio de metanálises. Adicionalmente, sabe-se que quando a alteração na ultra-estrutura do miócito é importante, esta pode não regredir após a revascularização em

pacientes com miocárdio hibernante, consequente a graus avançados de apoptose celular.^{17, 95}

Outro aspecto importante diz respeito à formação de cicatriz subendocárdica. A presença de extensas áreas cicatriciais, adjacentes ao tecido miocárdico viável, pode impedir a recuperação funcional do ventrículo esquerdo após a RM. Ainda, após um infarto do miocárdio com necrose entre 30% a 40% da espessura da parede miocárdica (camada subendocárdica) há perda da função contrátil regional em repouso, o que a torna, em geral, indistinguível de uma parede que tenha sofrido infarto transmural com necrose de 100% de sua espessura.^{96, 97} É possível prever que em pacientes com infartos prévios que afetaram mais de 30% da espessura miocárdica, a motilidade ventricular esquerda em repouso não mais se recupere, mesmo após procedimentos de RM. A razão para tal repouso no fato de a região miocárdica, responsável pela maior parte da motilidade em repouso (região subendocárdica), ter sido substituída por tecido cicatricial. Acredita-se que em segmentos acinéticos, no mínimo 50% dos miócitos precisem estar viáveis para que se observe resposta contrátil à EED^{34, 96}. Entretanto, menos de 50% de miócitos viáveis são suficientes para gerar um estudo nuclear positivo. Nesses casos, embora ainda possa haver captação significativa de marcadores radioisotópicos como Tálcio ou sinais de perfusão miocárdica preservada, a recuperação funcional da região após o restabelecimento de fluxo pode não ocorrer ou não ocorrer imediatamente.

Nesses casos, se houver evidência de miocárdio isquêmico ou hibernante na área infartada, a RM é indicada na tentativa de se preservar a

reserva contrátil. Portanto, quando há detecção de reserva contrátil induzida pelo estímulo inotrópico positivo, mesmo que a parede acometida não apresente motilidade em repouso, mesmo que esta não se recupere após a RM, ela poderá ainda responder na presença de exercício físico ou sob estresse inotrópico positivo.⁹⁶ Desta forma, muitos pacientes que sofreram infarto e foram submetidos a procedimentos de RM sem consequente melhora da motilidade regional ou até função global em repouso, podem ainda ter preservada sua reserva contrátil, explicando assim, a despeito de aparente ausência de melhora na função ventricular esquerda de repouso, a melhora clínica evidente.⁹⁸

Ainda, por causa da natureza complexa da hibernação, dependendo do tempo de reavaliação após a RM, a recuperação funcional do ventrículo esquerdo ainda pode estar em evolução. Sabe-se que quanto maior o dano estrutural, maior o tempo para que ocorra recuperação. Assim, nos casos em que o dano celular é mais avançado, quando somente as funções estritamente essenciais à sobrevivência celular são mantidas, como a manutenção da integridade de membrana, tanto a recuperação da função em repouso como a resposta a estímulos inotrópicos podem não ocorrer.^{90, 99, 100}

Outras variáveis de difícil comprovação clínica incluem a ausência de recuperação da função em pacientes com viabilidade que sofreram revascularizações incompletas, a ocorrência de lesão isquêmica durante a RM ou finalmente a oclusão de enxerto ou reestenose no pós-operatório. Em nossa casuística, 29% das revascularizações foram incompletas, entretanto,

para análise territorial, esses segmentos foram excluídos. A melhora funcional do ventrículo esquerdo após a revascularização varia de 3 a 14 meses, quanto maior a alteração estrutural, maior o tempo para recuperação. Entretanto, quanto mais longo o tempo após a revascularização, maior a incidência de reestenose ou oclusão de enxertos. Não foram descritas oclusões de enxerto ou infarto no peri-operatório, entretanto, não foi realizado estudo angiográfico no pós-operatório para comprovação da patência dos enxertos arteriais e venosos. O único paciente com evento clínico de oclusão do enxerto no pós-operatório foi excluído.

Pacientes com síndrome coronária aguda foram excluídos, entretanto, a possibilidade de doença isquêmica silenciosa recorrente resultando em disfunção transitória não pode ser totalmente excluída de nossa casuística.

Assim, como o critério utilizado para diagnóstico de miocárdio hibernado foi recuperação funcional no repouso após RM, e como as causas acima não puderam ser investigadas de forma sistemática, elas, portanto, não podem ser descartadas. Essas podem de fato responder por parte da falta de correlação entre os achados de viabilidade e recuperação funcional no pós-operatório, consistindo talvez na principal limitação deste e de outros estudos da literatura.

Outras Limitações

O tempo compreendido entre a indicação e a realização da revascularização em nosso trabalho foi longo, podendo ter limitado a reversibilidade do processo isquêmico sobre o miocárdio. Nossos pacientes

foram reavaliados em média 8,2 meses após ato operatório.

Limitações relativas à técnica utilizada e à nossa casuística

Limitações frequentemente descritas da EPMTR foram comuns em nosso estudo; a interpretação da heterogeneidade da distribuição da opacificação do contraste, problemas relacionados ao borramento do miocárdio pelo intenso contraste presente na cavidade ventricular esquerda e por perda de resolução da imagem ecográfica, em particular, nas bordas laterais do feixe de ultrassom.⁹³

Ainda, levando em consideração a necessidade de correções e do processo ainda muito laborioso da quantificação do fluxo miocárdico pela ecocardiografia, recentes publicações defendem o uso da análise qualitativa sobre a quantitativa por meio do método de escore obtido por média da pontuação de 0 a 3 da opacificação, de forma semelhante ao nosso estudo, a fim de prever a recuperação funcional e remodelamento do VE depois de RM.^{101, 102} Outro estudo sugere que a EPMTR com avaliação visual é comparável ao padrão ouro com a vantagem de ser facilmente obtido a beira do leito.⁹³ Neste sentido, nosso estudo reproduziu os anteriores no que diz respeito às limitações e à acurácia da interpretação visual.

Por causa da casuística reduzida, no entanto, fica claro que mais estudos ainda necessitam ser realizados.

CONCLUSÕES

- As avaliações, qualitativa e quantitativa, da perfusão miocárdica por EPMTR apresentam boa acurácia para detecção de miocárdio hibernante em pacientes com DAC crônica e DVE de moderada a importante.
- A presença de miocárdio viável pela EPMTR não foi capaz de prever a melhora da qualidade de vida após a cirurgia de RM.

ANEXO A



Minnesota Living with Heart Failure Questionnaire

Nome:

RG:..... -

Durante o último mês seu problema cardíaco o(a) impediu de viver como você queria. Por quê?

	Pré	Pós
1. Causou inchaço em seus tornozelos e pernas	()	()
2. Obrigando você a sentar ou deitar para descansar durante o dia	()	()
3. Tornando sua caminhada e subida de escadas difíceis	()	()
4. Tornando seu trabalho doméstico difícil	()	()
5. Tornando suas saídas de casa difíceis	()	()
6. Tornando difícil dormir bem a noite	()	()
7. Tornando seus relacionamentos ou atividades com familiares e amigos difíceis	()	()
8. Tornando seu trabalho para ganhar a vida difícil	()	()
9. Tornando seus passatempos, esportes e diversão difíceis	()	()
10. Tornando sua atividade sexual difícil	()	()
11. Fazendo você comer menos as comidas que você gosta	()	()
12. Causando falta de ar	()	()
13. Deixando você cansado, fatigado ou com pouca energia	()	()
14. Obrigando você a ficar hospitalizado	()	()
15. Fazendo você gastar dinheiro com cuidados médicos	()	()
16. Causando a você efeitos colaterais das medicações	()	()
17. Fazendo você sentir-se um peso para familiares e amigos	()	()
18. Fazendo você sentir uma falta de autocontrole na sua vida	()	()
19. Fazendo você se preocupar	()	()
20. Tornando difícil você concentrar-se ou lembrar-se das coisas	()	()
21. Fazendo você sentir-se deprimido	()	()

A pontuação de cada pergunta para avaliar o grau de comprometimento foi: 0 - não; 1 - muito pouco; 2 - pouco; 3 - regular; 4 - muito; 5 - demais.

REFERÊNCIAS

REFERÊNCIAS¹

- 1 Jessup M, Brozena S. Heart Failure. *N Engl J Med*. 2003;348:2007-18.
- 2 Gheorghiade M, Bonow RO. Chronic heart failure in the United States – a manifestation of coronary artery disease. *Circulation*. 1998;97:282-9
- 3 Volpi A, De Vita C, Franzosi MG, et al. Determinants Of 6-Month Mortality In Survivors Of Myocardial Infarction After Thrombolysis: Results of The Gissi-2 Database. The Ad hoc Working Group of The Gruppo Italiano per lo Studio della Sopravvivenza nell'Infarto Miocardico (GISSI)-2 Data Base. *Circulation*. 1993;88: 416-29.
- 4 Emond M, Mock MB, Davis KB, et al. Long-term survival of medically treated patients in the Coronary Artery Surgery Study (CASS) Registry. *Circulation*. 1994; 90(6):2645-57.
- 5 Camici PG, Prasad SK, Rimoldi OE. Stunning, Hibernation, and Assessment of Myocardial Viability. *Circulation*. 2008;117:103-14.
- 6 Salazar HP, James VT. Viable Myocardium: How much is enough? A comparison of viability by comparative imaging techniques to assess the quantity and functionally of ischemic myocardium. *Echocardiography*. 2005;22(1):59-70.
- 7 Rahimtoola SH. The hibernating myocardium. *Am Heart J*. 1989;117:211-21.

¹ De acordo com:

Adaptado de *International Committee of Medical Journals Editors* (Vancouver).

Universidade de São Paulo. Faculdade de Medicina. Serviço de Biblioteca e Documentação. *Guia de apresentação de dissertações, teses e monografias da FMUSP*. Elaborado por Anneliese Carneiro da Cunha, Maria Julia A.L. Freddi, Maria F. Crestana, Marinalva de S. Aragão, Suely C. Cardoso, Valéria Vilhena. 2a ed. São Paulo: Serviço de Biblioteca e Documentação; 2005.

Abreviaturas dos títulos dos periódicos de acordo com *List of Journals Indexed in Index Medicus*.

- 8 Schinkel AFL, Bax JJ, Poldermans D. Clinical Assessment of Myocardial Hibernation. *Heart*. 2005;91:111-7.
- 9 Rahimtoola SH et al. Chronic Ischemic Left Ventricular Dysfunction: From Pathophysiology to Imaging and its Integration into Clinical Practice. *JACC Cardiovasc Imaging*. 2008;1(4):536-55.
- 10 Beller GA. Relative merits of cardiovascular diagnostic techniques. In: Braunwald E., Zipes DP., Libby P. *Heart Disease - a textbook of cardiovascular medicine*. 6th edition. Chapter 13. Saunders. 2001;422-41.
- 11 Yao SS, Chaudry FA. Assessment of Myocardial Viability with Dobutamine Stress Echocardiography in Patients with Ischemic Left Ventricular Dysfunction. *Echocardiography*. 2005;22(1):71-83.
- 12 Chaudry FA, Iskandrian AE. Part I Assessing Myocardial viability in Ischemic Cardiomyopathy. *Echocardiography*. 2005;22(1):57.
- 13 McLean DS, Anadiotis AV, Lerakis S. Role of Echocardiography in the Assessment of Myocardial Viability. *Am J Med Sci*. 2009;337(5):349-54.
- 14 Chareonthaitawee P, Gersh BJ, Araoz PA, Gibbons RJ. Revascularization in Severe Left Ventricular Dysfunction – The Role of Viability Testing. *J Am Coll Cardiol*. 2005;46:567-74.
- 15 Vanoverschelde JL, Depré C, Gerber B, et al. Time Course of Functional Recovery After Coronary Artery Bypass Graft Surgery in Patients With Chronic Left ventricular ischemic Dysfunction. *Am J Cardiol*. 2000;85:1432-9.
- 16 Haas F, Jennen L, Heinzmann U, Augustin N, et al. Ischemically Compromised Myocardium Displays Different Time courses of Functional Recovery: Correlation with Morphological Alterations? *Eur J Cardiothorac Surg*. 2001;20:290-8.
- 17 Bax JJ, Visser FC, Poldermans D, et al. Time course of functional recovery of stunned and hibernating segments after surgical revascularization. *Circulation*. 2001;104 Suppl 1:1314-8.

- 18 Velazquez EJ et al. The rationale and design of the Surgical Treatment for Ischemic Heart Failure (STICH) trial. *J Thorac Cardiovasc Surg.* 2007;134:1540-7.
- 19 Jones RH et al. Coronary Bypass Surgery with or without Surgical Ventricular Reconstruction. *New Engl J Med.* 2009;360(17):1705-17.
- 20 Mark DB et al. Quality of life and economic outcomes with surgical ventricular reconstruction in ischemic heart failure: Results from the Surgical Treatment for Ischemic Heart Failure trial. *Am Heart J.* 2009;157:837-44.
- 21 Tarakji KG, Brunken R, McCarthy PM, Al-Chekakie MO, Abdel-Latif A, Pothier CE, Blackstone EH, Lauer MS. Myocardial viability testing and the effect of early intervention in patients with advanced left ventricular systolic dysfunction. *Circulation.* 2006;113:230-7.
- 22 Underwood SR, Bax JJ, vom Dahl J, Henein MY, van Rossum AC, Schwarz ER, Vanoverschelde JL, van der Wall EE, Wijns W. Imaging techniques for the assessment of myocardial hibernation - Report of a Study Group of the European Society of Cardiology. *Eur Heart J.* 2004;25:815-36.
- 23 Allman KC, Shaw LJ, Hachamovitch R, Udelson JE. Myocardial Viability Testing and Impact of Revascularization on Prognosis in Patients with Coronary Artery Disease and Left Ventricular Dysfunction: a Meta-Analysis. *J Am Coll Cardiol.* 2002; 39: 1151-8.
- 24 Senior R, Kaul S, Lahiri A. Myocardial Viability on Echocardiography predicts long-term survival after revascularization in patients with ischemic congestive heart failure. *J Am Coll Cardiol.* 1999;33:1848-54.
- 25 Chaudry FA, Tauke JT, Alessandrini RS, Vardi G, Parker MA, Bonow RO. Prognostic implications of myocardial contractile reserve in patients with coronary artery disease and left ventricular dysfunction. *J Am Coll Cardiol.* 1999;34:730-8.
- 26 Soman P, Udelson AJ. Prognostic and therapeutic implications of myocardial viability in patients with heart failure. *Curr Cardiol Rep.* 2004 May;6(3):211-6.

- 27 Smart SC, Dionisopoulos PN, Knickelbine TA, Schuchard T, Sagar KB. Dobutamine-atropine stress echocardiography for risk stratification in patients with chronic left ventricular dysfunction. *J Am Coll Cardiol.* 1999 Feb;33(2):512-21.
- 28 Hayat SA, Senior Roxy. Contrast Echocardiography for the assessment of myocardial viability. *Curr Opin Cardiol.* 2006;21:473-8.
- 29 Wu Kc, Lima JAC. Noninvasive imaging of myocardial viability: current techniques and future developments. *Circ Res.* 2003;93:1146-58.
- 30 Bax JJ, Cornel JH, Visser FC, Fioretti PM, van Lingen A, Huitink JM, Kamp O, Nijland F, Roelandt JR, Visser CA. Prediction of improvement of contractile function in patients with ischemic ventricular dysfunction after revascularization fluorine-18 fluorodeoxyglucose single-photon emission computed by tomography. *J Am Coll Cardiol.* 1997 Aug;30(2):377-83.
- 31 Kim RJ, Manning WJ. Viability assessment by delayed enhancement cardiovascular magnetic resonance: Will low-dose dobutamine dull the shine? *Circulation.* 2004;109:2476-9.
- 32 Sayad DE, Willett DL, Hundley WG et al. Dobutamine magnetic resonance imaging with myocardial tagging quantitatively predicts improvement in regional function after revascularization. *Am J Cardiol.* 1998;82:1149-51.
- 33 Kim RJ, Wu E, Rafael A, Chen EL, Parker M, Simonetti O, Klocke FJ, Bonow RO, Judd RM. The use of contrast-enhanced magnetic resonance imaging to identify reversible myocardial dysfunction. *N Engl J Med.* 2000; 343:1445-53.
- 34 Kühl HP, Lipke CS, Krombach GA, Kato M, Battenberg TF, Nowak B, Heussen N, Buecker A, Schaefer WM. Assessment of reversible myocardial dysfunction in chronic ischaemic heart disease: comparison of contrast-enhanced cardiovascular magnetic resonance and a combined positron emission tomography-single photon emission computed tomography imaging protocol. *Eur Heart J.* 2006 Apr;27(7):846-53.

-
- 35 Senior R, Lahiri A. Role of Dobutamine Echocardiography in detection of myocardial viability for predicting outcome after revascularization in ischemic cardiomyopathy. *Am Soc Echocardiography*. 2001;14:240-8.
 - 36 Armstrong W, Zoghbi W. Stress echocardiography. *J Am Coll Cardiol*. 2005;45:1739-47.
 - 37 Pasquet A, Lauer MS, Williams MJ, Secknus MA, Lytle B, Marwick TH. Prediction of global left ventricular function after bypass surgery in patients with severe left ventricular dysfunction. Impact of pre-operative myocardial function, perfusion, and metabolism. *Eur Heart J*. 2000 Jan;21(2):125-36.
 - 38 Cwajg JM, Cwajg E, Nagueh SF, He ZX, Qureshi U, Olmos LI, Quinones MA, Verani MS, Winters WL, Zoghbi WA et al. End-diastolic wall thickness as a predictor of recovery of function in myocardial hibernation: relation to redistribution T1-201 tomography and dobutamine stress echocardiography. *J Am Coll Cardiol*. 2000;35:1152-61.
 - 39 Schinkel AFL, Bax JJ, Poldermans D, et al. Hibernating Myocardium: Diagnosis and Patient Outcomes. *Curr Probl Cardiol*. 2007;32:375-410.
 - 40 Tsutsui JM, Arteaga E, Brie JA, Mady C, Andrade JL, Ramires JF, Mathias W Jr. Visualization of coronary arteries using intravenous contrast agent and real-time 3-dimensional echocardiography in a patient with hypertrophic cardiomyopathy. *J Am Soc Echocardiogr*. 2005 Feb;18(2):188-91.
 - 41 Becker H, Burns P. Handbook of contrast echocardiography – left ventricular function and myocardial perfusion. New York: Springer-Verlag Publishers; 2000.
 - 42 Mulvagh SL, DeMaria AN, Feinstein SB, et al. Contrast echocardiography: Current and future applications. *J Am Soc Echocardiogr*. 2000;13:331-42.
 - 43 Kaufmann BA, Wei K e Lindner JR. Contrast Echocardiography. *Curr Probl Cardiol*. 2007;32:51-96.

-
- 44 Kaul S. Myocardial Contrast Echocardiography: A 25-year Retrospective. *Circulation*. 2008;118:291-308.
 - 45 Lindner JR, Song J, Jayaweera AR et al. Microvascular Rheology of Definity Microbubbles after intra-arterial and intra-venous administration. *J Am Soc Echocardiogr*. 2002;15:396-403.
 - 46 Tsutsui JM, Elhendy A, Xie Feng, O'Leary EL, McGrain AC, Porter TR. Safety of Dobutamine Stress Real-Time Myocardial Contrast Echocardiography. *J Am Coll Cardiol*. 2005;45:1235-42.
 - 47 Sbrana JC, Tsutsui JM, Andrade JL, Carlos Nicolau J, Meneghetti JC, Franchini Ramires J, Mathias W Jr. Detection of functional recovery using low-dose dobutamine and myocardial contrast echocardiography after acute myocardial infarction treated with successful thrombolytic therapy. *Echocardiography*. 2005 Jul; 22(6):496-502.
 - 48 Mulvagh SL, Rakowski R, Vannan MA, et al. American Society of Echocardiography Consensus Statement on the Clinical Applications of Ultrasonic Contrast Agents in Echocardiography. *J Am Soc Echocardiogr*. 2008; 21(11):1179-201.
 - 49 Hundley WG, Kizilbash AM, Afridi I, et al. Administration of an intravenous perfluorocarbon contrast agent improves echocardiographic determination of left ventricular volumes and ejection fraction: comparison with cine magnetic resonance imaging. *J Am Coll Cardiol*. 1998;32:1426-32.
 - 50 Caldas MA, Mathias W, Bolívar MSM, et al. A adição de contraste à imagem harmônica melhora a quantificação de volumes e fração de ejeção do ventrículo esquerdo em pacientes com infarto do miocárdio prévio? Comparação com a ressonância magnética. *Revista Brasileira de Ecocardiografia*. 2001;5:56 (Resumo).

-
- 51 Porter TR, Xie F, Kricksfield A, et al. Improved endocardial border resolution during dobutamine stress echocardiography with intravenous sonicated albumin. *J Am Coll Cardiol.* 1994;23(6):1440-3.
 - 52 Crouse LJ, Cheirif J, Hanly DE, et al. Opacification and border delineation improvement in patients with sub optimal endocardial border definition in routine echocardiography: results of the phase III albumex multicenter trial. *J Am Coll Cardiol.* 1993;22:1494-500.
 - 53 Cohen JL, Cheirifi J, Segar DS, et al. Improved left ventricular endocardial border delineation and opacification with Optison (FS069), a new echocardiographic contrast agent: results of phase III multicenter trial. *J Am Coll Cardiol.* 1998;32:746-52.
 - 54 Costa JM, Tsutsui JM, Nozawa E, Morhy SS, Andrade JL, Ramires JF, Mathias W Jr. Contrast Echocardiography can save nondiagnostic exams in mechanically ventilated patients. *Echocardiography.* 2005 May;22(5):389-94.
 - 55 Mathias W, Arruda AL, Andrade JL, et al. Endocardial border delineation during dobutamine infusion through use of contrast echocardiography. *Echocardiography.* 2002;19:109-14.
 - 56 Hoffman R, Lethen H, Marwick T, et al. Analysis of inter-institutional observer agreement in interpretation of dobutamine stress echocardiograms. *J Am Coll Cardiol.* 1996; 27: 330-6.
 - 57 Hoffmann R, Marwick TH, Poldermans D, et al. Refinements in stress echocardiographic techniques improve interinstitutional agreement in interpretation of dobutamine stress echocardiograms. *Eur Heart J.* 2002;23:821-9.
 - 58 Porter TR, Li S, Jiang L, et al. Real-time visualization of myocardial perfusion and wall thickening in human beings with intravenous ultrasonographic contrast and accelerated intermittent harmonic imaging. *J Am Soc Echocardiogr.* 1999; 12: 266-71.

-
- 59 Porter TR, Li S, Armbruster R. Detection of myocardial perfusion in multiple echocardiographic windows with one intravenous injection of microbubbles using transient response second harmonic imaging. *J Am Coll Cardiol.* 1997;29:791-9.
 - 60 Kaul S, Senior R, Dittrich H, et al. Detection of coronary artery disease with myocardial contrast echocardiography: comparison with 99m Tc-Sestamibi single-photon emission computed tomography. *Circulation.* 1997;96:785-92.
 - 61 Wei K, Mulvagh SL, Carson L et al. The Safety of Definity and Optison for Ultrasound Image Enhancement: a Retrospective Analysis of 78,383 Administered Contrast Doses. *J Am Soc Echocardiography.* 2008;21:1202-6.
 - 62 Dolan MS, Gala SS, Dodla S et al. Safety and Efficacy of Commercially Available Ultrasound Contrast Agents for Rest and Stress Echocardiography. *J Am Coll Cardiol.* 2009;53:32-8.
 - 63 Elhendy A, Porter TR. Assessment of Myocardial perfusion with real-time myocardial contrast echocardiography: Methodology and clinical applications. *J Nucl Cardiol.* 2005;582-90.
 - 64 Wei K, Jayaweera AR, Firoozan S, Linka A, Skyba DM , Kaul S. Quantification of myocardial blood flow with ultrasound-induced destruction of microbubbles administered as a constant venous infusion. *Circulation.* 1998;97:473-83.
 - 65 Vogel R, Indermuhle A, Reinhardt J et al. The Quantitation of Absolute Myocardial Perfusion in Humans by Contrast Echocardiography. *J Am Coll Cardiol.* 2005;45:754-62.
 - 66 Lepper W, Belcick T, Wei K, et al. Myocardial Contrast Echocardiography. *Circulation.* 2004;109:3132-5.
 - 67 Porter TR, Xie F, Silver M, et al. Real-time perfusion imaging with low mechanical index pulse inversion Doppler imaging. *J Am Coll Cardiol.* 2001;37:748-53.
 - 68 Tsutsui JM, Mathias W Jr. Clinical use of Contrast Echocardiography with microbubble- based. *Arq Bras Cardiol.* 2007;88(5):e127-e132.

-
- 69 Isla LP, Rodrigo JL, Almería C, Ferro MP, Serra V, Zamorano JL. Myocardial Contrast Echocardiography in coronary artery disease. *Eur J Echocardiogr.* 2004;5(2):511-6.
 - 70 Wei K. Assessment of myocardial viability using myocardial contrast echocardiography. *Echocardiography.* 2005;22(1):85-94.
 - 71 Shaw LJ. Impact of contrast echocardiography on diagnostic algorithms: pharmacoeconomic implications. *Clin Cardiol.* 1997;20:139-148.
 - 72 Kowatsch I, Tsutsui JM, Osório AFF, Uchida AH, Marchiori GG, Lopes ML, César LA, Ramires JA, Mathias W Jr. Head-to-head comparison of dobutamine and adenosine stress real-time myocardial perfusion echocardiography for the detection of coronary artery disease. *J Am Soc Echocardiogr.* 2007 Sep;20(9):1109-17.
 - 73 Osório AFF, Tsutsui JM, Kowatsch I, Guerra VC, Ramirez JA, Lemos PA, Cesar LA, Mathias W Jr. Evaluation of blood flow reserve in left anterior descending coronary artery territory by quantitative myocardial contrast and Doppler echocardiography. *J Am Soc Echocardiogr.* 2007 Jun;20(6):709-16.
 - 74 Hillis GS, Mulvagh SL, Pellikka PA, Hagen ME, Gunda M, Wright RS, Oh JK. Comparison of intravenous myocardial contrast echocardiography and low dose dobutamine echocardiography for predicting left ventricular functional recovery following acute myocardial infarction. *Am J Cardiol.* 2003;92:504-8.
 - 75 Caldas MA, Tsutsui JM, Kowatsch I, Andrade JL, Nicolau JC, Ramires JF, Mathias W Jr. Value of myocardial contrast echocardiography for predicting left ventricular remodeling and segmental functional recovery after anterior wall acute myocardial infarction. *J Am Soc Echocardiogr.* 2004;17(9):923-32.
 - 76 Trindade MLZH, Caldas, MA, Tsutsui JM, Rosário MA, Rochitte, CE, Nicolau JC, Ramires JAF, Mathias W Jr. Myocardial Perfusion Echocardiography: A Comparison with Magnetic Resonance Imaging. *J Am Soc Echocardiogr.* 2007; 20: 126-35.

-
- 77 Elhendy A, Porter T. Assessment of myocardial perfusion with real-time myocardial contrast echocardiography: methodology and clinical applications. *J Nucl Cardiol.* 2005;12:582-90.
- 78 Nagueh SF, Vaduganathan P, Ali N, Blaustein A, Verani MS, Winters WL, Zoghbi WA. Identification of hibernating myocardium: comparative accuracy of myocardial contrast echocardiography, rest-redistribution thallium-201 tomography and dobutamine echocardiography. *J Am Coll Cardiol.* 1997;29:985-93.
- 79 deFilippi CR, Willett DL, Irani WN et al. Comparison of Myocardial Contrast Echocardiography and Low-Dose Dobutamine Stress Echocardiography in Predicting Recovery of Left Ventricular Function After Coronary Revascularization in Chronic Ischemic Heart Disease. *Circulation.* 1995;92:2863-8.
- 80 Meza MF, Ramee S, Collins T et al. Knowledge of Perfusion and Contractile Reserve Improves the Predictive Value of Recovery of Regional Myocardial Function Postrevascularization. *Circulation* 1997;96:3459-65.
- 81 Shimoni S, Frangogiannis NG, Aggeli CJ, Shan K, Verani MS, Quinones MA, Espada R, Letsou GV, Lawrie GM, Winters WL, Reardon MJ, Zoghbi WA. Identification of hibernating myocardium with quantitative intravenous myocardial contrast echocardiography: comparison with dobutamine echocardiography and thallium-201 scintigraphy. *Circulation.* 2003;107(4):538-44.
- 82 Shimoni S, Frangogiannis NG, Aggeli CJ, Shan K, Quinones MA, Espada R, Letsou GV, Lawrie GM, Winters WL, Reardon MJ, Zoghbi WA. Microvascular structural correlates of myocardial contrast echocardiography in patients with coronary artery disease and left ventricular dysfunction: implications for the assessment of myocardial hibernation. *Circulation.* 2002;106:950-6.
- 83 Hulsmann M, Berger R, Sturm B, Bojic A, Woloszczuk W, Bergler-Klein J, Pacher R. Prediction of outcome by neurohumoral activation, the six-minute walk test and the Minnesota Living with Heart Failure Questionnaire in an outpatient cohort with congestive heart failure. *Eur Heart J.* 2002 Jun; 23(11): 886-91.

-
- 84 Bennett SJ, Oldridge NB, Eckert GJ, Embree JL, Browning S, Hou N, Chui M, Deer M, Murray MD. Comparison of quality of life measures in heart failure. *Nurs Res.* 2003 Jul-Aug; 52(4): 207-16.
 - 85 Rector TS, Cohn JN. Overview of the Minnesota Living With Heart Failure Questionnaire. Disponível em: www.mlhfq.org. Acessado em: 08/09/2008
 - 86 Porter TR, Li S, Kilzer K. Smaller intravenous perfluorocarbon-containing microbubbles produce greater myocardial contrast with intermittent harmonic imaging and better delineation of risk area during acute myocardial ischemia. *J Am Soc Echocardiogr.* 1997 Oct;10(8):792-7.
 - 87 Porter TR, Xie F, Kilzer K. Intravenous perfluoropropane-exposed sonicated dextrose albumin produces myocardial ultrasound contrast that correlates with coronary blood flow. *J Am Soc Echocardiogr.* 1995 Sep; 8(5 Pt 1):710-8.
 - 88 Wahr DW, Wang YS, Schiller NB. Left ventricular volumes determined by two-dimensional echocardiography in a normal adult population. *J Am Coll Cardiol.* 1983;1:863-8.
 - 89 Cerqueira MD, Weissman NJ, Dilsizian V et al. Standardized myocardial segmentation and nomenclature for tomographic imaging of the heart: a statement for healthcare professionals from the Cardiac Imaging Committee of the Council on Clinical Cardiology of the American Heart Association. *Circulation.* 2002;105:539-42.
 - 90 Bax JJ, Cornel JH, Visser PC, et al. Prediction of recovery of regional ventricular dysfunction following revascularization: comparison of F18-fluorodeoxyglucose SPECT, thallium stress-reinjection SPECT, and dobutamine echocardiography. *J Am Coll Cardiol.* 1996;28:558-64.
 - 91 Bax JJ, Schinkel AFL, Boersma E et al. Extensive Left Ventricular Remodeling does Not Allow Viable Myocardium to Improve in Left Ventricular Ejection Fraction After Revascularization and Is Associated With Worse Long-term Prognosis. *Circulation.* 2004;110 [suppl II]: II-18—II-22.

-
- 92 Schinkel AF, Poldermans D, Rizzello V, et al. Why do patients with ischemic cardiomyopathy and a substantial amount of viable myocardium not always recover in function after revascularization? *J Thorac Cardiovasc Surg.* 2004;127(2):385-90.
- 93 Korosoglou G, Hansen A, Hoffend J, et al. Comparison of Real-Time Myocardial Contrast Echocardiography for the Assessment of Myocardial Viability With Fluorodeoxyglucose-18 positron Emission Tomography and Dobutamine Stress Echocardiography. *Am J Cardiol.* 2004;94:570-6.
- 94 Tousek P, Penicka M, Tintera J et al. Identification of hibernating myocardium with myocardial contrast echocardiography. Comparison with late gadolinium-enhanced magnetic resonance. *Int J Cardiol* 2008;128:117-20.
- 95 Depré C, Vanoverschelde JL, Melin JA, et al. Structural and metabolic correlates of the reversibility of chronic left ventricular ischemic dysfunction in humans. *Am J Physiol.* 1995; 268(3 Pt 2):H1265-75.
- 96 Lieberman AN, Weiss JL, Jugdutt BI, et al. Two dimensional echocardiography and infarct size: relationship of regional wall motion and thickening to the extent of myocardial infarction in the dog. *Circulation.* 1981;63:739-46.
- 97 Kelly MC, Kim RJ, Gubernikoff G, Vargas JD, Parker M, Judd RM. Transmural Extent of Acute Myocardial Infarction Predicts Long-Term Improvement in Contractile Function. *Circulation.* 2001;104:1101-7.
- 98 Picano E, Sicari R, Landi P, et al. Prognostic value of myocardial viability in medically treated patients with global left ventricular dysfunction early after an acute uncomplicated myocardial infarction. A dobutamine stress echocardiographic study. *Circulation.* 1998;98(11):1078-84.
- 99 Haque H, Furukawa T, Takahashi M, Knioshita M. Identification of hibernating myocardium by dobutamine stress echocardiography: comparison with Thallium -201 reinjection imaging. *Am Heart J.* 1995;130:553-63.

-
- 100 Charney R, Schwinger M, Chung J, Cohen MV. Dobutamine echocardiography and resting redistribution thallium-201 scintigraphy predicts recovery of hibernating myocardium after coronary revascularization. *Am Heart J.* 1994;128:864-9.
- 101 Xin Zeng, Xian-hong S, Cui-zhen, et al. Real-time myocardial contrast echocardiography can predict functional recovery and left ventricular remodeling after revascularization in patients with ischemic heart disease. *Chin Med J.* 2007;120(21):1890-3.
- 102 Bi X, Deng Y, Shentu, et al. Evaluation of the left ventricular remodeling in patients with myocardial infarction after revascularization with intravenous real-time myocardial contrast echocardiography. *J Huazhong Univ Sci Technolog Med Sci* 2008;28(3):287-90.