Lázaro Wender Oliveira de Jesus

Desenvolvimento estrutural da hipófise e ontogenia das células adeno-hipofisárias do dourado *Salminus brasiliensis* (Cuvier, 1816) Teleostei, Characiformes

Dissertação apresentada ao Departamento de Biologia Celular e do Desenvolvimento do Instituto de Ciências Biomédicas da Universidade de São Paulo, para obtenção do Título de Mestre em Ciências (Biologia Celular e Tecidual).

São Paulo
2011

Lázaro Wender Oliveira de Jesus

Desenvolvimento estrutural da hipófise e ontogenia das células adeno-hipofisárias do dourado *Salminus brasiliensis* (Cuvier, 1816) Teleostei, Characiformes

Dissertação apresentada ao Departamento de Biologia Celular e do Desenvolvimento do Instituto de Ciências Biomédicas da Universidade de São Paulo, para obtenção do Título de Mestre em Ciências (Biologia Celular e Tecidual).

Área de concentração: Biologia Celular e Tecidual

Orientadora: Profa. Dra. Maria Inês Borella

Versão Original

São Paulo
2011

DADOS DE CATALOGAÇÃO NA PUBLICAÇÃO (CIP)
Serviço de Biblioteca e Informação Biomédica do
Instituto de Ciências Biomédicas da Universidade de São Paulo

© reprodução total

Jesus, Lázaro Wender Oliveira de.
Desenvolvimento estrutural da hipófise e ontogenia das células adeno-hipofisárias do dourado *Salminus brasiliensis* (Cuvier, 1816) Teleostei, Characiformes / Lázaro Wender Oliveira de Jesus. -- São Paulo, 2011.

Orientador: Maria Inês Borella.

Dissertação (Mestrado) – Universidade de São Paulo. Instituto de Ciências Biomédicas. Departamento de Biologia Celular e do Desenvolvimento. Área de concentração: Biologia Celular e Tecidual. Linha de pesquisa: Endocrinologia de peixes.

Versão do título para o inglês: Structural development of the pituitary gland and ontogeny of adenohypophyseal cells from dourado *Salminus brasiliensis* (Cuvier, 1816) Teleostei, Characiformes

Descritores: 1. Teleostei 2. Ontogenia 3. Glândula Pituitária 4. Hormônios da adeno-hipófise 5. Histoquímica 6. Imuno-histoquímica I. Borella, Maria Inês II. Universidade de São Paulo. Instituto de Ciências Biomédicas. Programa de Pós-Graduação em Biologia Celular e Tecidual III. Título.

ICB/SBIB0116/2011

UNIVERSIDADE DE SÃO PAULO
INSTITUTO DE CIÊNCIAS BIOMÉDICAS

Candidato(a): Lázaro Wender Oliveira de Jesus.

Título da Dissertação: Desenvolvimento estrutural da hipófise e ontogenia das células adeno-hipofisárias do dourado *Salminus brasiliensis* (Cuvier, 1816) Teleostei, Characiformes .

Orientador(a): Maria Inês Borella.

A Comissão Julgadora dos trabalhos de Defesa da **Dissertação de Mestrado,** em sessão pública realizada a ...../...../....., considerou

( ) Aprovado(a) **( ) Reprovado(a)**

Examinador(a): Assinatura: .....
Nome: .....
Instituição: .....

Examinador(a): Assinatura: .....
Nome: .....
Instituição: .....

Presidente: Assinatura: .....
Nome: .....
Instituição: .....

UNIVERSIDADE DE SÃO PAULO
INSTITUTO DE CIÊNCIAS BIOMÉDICAS

Cidade Universitária "Armando de Salles Oliveira"
Av. Prof. Lineu Prestes, 2415 – CEP. 05508-000 São Paulo, SP – Brasil
Telefone :(55) (011) 3091.7733 – telefax : (55) (011) 3091.7438
e-mail: cep@icb.usp.br

CERTIFICADO

Certificamos que o protocolo registrado sob nº **56** nas fls. **70** do livro **02** para uso de animais em experimentação, sob a responsabilidade do Prof(a) Dr(a)) Maria Inês Borella, Coordenador(a) da Linha de pesquisa **Estudo morfológico, histoquímico e imunocitoquímico da hipófise durante a ontogênese de Salminus maxillosus Valenciennes,1849 (Characiformes, Salmininae)** do qual participou(aram) o(s) alunos **Lázaro Wender Oliveira de Jesus,** está de acordo com os Princípios Éticos de Experimentação Animal adotado pela Sociedade Brasileira de Ciência de Animais de Laboratório (SBCAL) e foi aprovado pela *COMISSÃO DE ÉTICA EM EXPERIMENTAÇÃO ANIMAL* (CEEA) em **23.04.09,** com validade de 3 anos.

São Paulo, 24 de abril de 2009.

Prof.Dr.WOTHAN TAVARES DE LIMA
Coordenador
CEEA - ICB/USP

Profa.Dra.PATRÍCIA CASTELUCCI
Secretária
CEEA – ICB/USP

Aos meus pais e avós, por acreditarem
nas minhas aspirações e apoiarem
integralmente minha busca pelo
mestrado em São Paulo.

AGRADECIMENTOS

Primeiramente gostaria de agradecer a Deus, por iluminar meus caminhos e dar o discernimento necessário para eu vencer os desafios do dia-a-dia e da carreira científica.

À minha família, pelo apoio incondicional ao longo da minha vida. Peço desculpas pela minha ausência, mas saibam que sempre estive junto a vocês nos meus pensamentos.

Aos meus grandes amigos, Paulo Roberto, Thiago, Ísis, Bárbara e Valéria, pela amizade e presença em diversos momentos importantes da minha vida ao longo destes anos.

À minha ex-professora e querida amiga, Maria Raquel Isnard Moulin, pela amizade, apoio e importante contribuição para a minha vinda a São Paulo e ingresso na Pós-Graduação.

Ao ex-professor Sílvio Luiz de Oliveira, pela amizade, pela contribuição na minha formação científica inicial e, ainda, pelo auxílio na coleta do material biológico para os experimentos pilotos do mestrado.

Aos amigos Fernando e Alyne Ladd, pela acolhida durante minhas primeiras viagens à São Paulo, pela atenção e exemplos transmitidos.

À querida amiga Lorenna Rezende, pela amizade, sinceridade, carinho, convívio e importante apoio dado durante a minha mudança para São Paulo e no início do mestrado.

À minha orientadora, Profa. Dra. Maria Inês Borella, por me acolher em seu laboratório, pelo bom convívio, amizade e atenção dada todos os dias. E também, pela orientação científica e moral ao longo de todo o mestrado.

Aos colegas de laboratório Chayrra Gomes, Fabiano Gonçalves, Mateus Adolfi, Gisele Melo, Sara Gomes e Telma Monezi, os quais formam o “cardume” do Laboratório de Endocrinologia de Peixes (LEP), pela amizade, convívio, conhecimentos e importantes experiências compartilhadas nesses anos.

Ao técnico do LEP, Cruz Alberto Mendonza Rigonati, pela amizade, descontração, apoio nas coletas, e pelo importante papel na obtenção dos cortes histológicos seriados.

A todos os professores do Departamento de Biologia Celular e do Desenvolvimento, pelos conhecimentos compartilhados e exemplos de dedicação à pesquisa em Biologia Celular e Tecidual.

Aos colegas da Pós-Graduação, em especial a Tatiane Kanno, Maraysa Melo e Rodolfo Favaro, pelo convívio e experiências compartilhadas durante esta jornada.

Às funcionárias da secretária do Departamento de Biologia Celular e do Desenvolvimento, pela atenção e serviços prestados. E à técnica de laboratório e grande amiga, Emília Ribeiro, pela amizade e atenção.

Aos funcionários da Biblioteca do Instituto de Ciências Biomédicas da USP pela atenção e dedicação nos serviços prestados.

Às Professoras Patrícia Gama, Irene Yan e Elisabeth Criscuolo Urbinati, pela participação na banca do exame de qualificação e relevantes contribuições para a conclusão deste projeto.

Aos proprietários da Piscicultura Projeto Tambacú LTDA, pela atenção e fornecimento nos animais para o estudo piloto, e aos funcionários da Estação de Aquicultura e Hidrobiologia de Salto Grande – Duke Energy, pela atenção dedicada, apoio nas coletas e fornecimento dos espécimes utilizados na pesquisa.

Ao Pesquisador Dr. Flávio César Thadeo de Lima, pelo esclarecimento sobre a sistemática do gênero Salminus.

A Técnica de Laboratório Fernanda Barrence, pelos auxílios prestados, e a todos os pós-graduandos do Laboratório de Biologia Reprodução e Matriz Extracelular pelo apoio na captura de imagens.

À Profa. Irene Yan e seus alunos pelas facilidades concedidas, e também às colegas de pós-graduação Ana Flávia Marçal Pessoa e Camila Fernandes Nascimento pela atenção e auxílios prestados.

Aos Professores Dr. A. F. Parlow, do National Hormone & Peptide Program (NHPP), NIDDK (USA), pela gentileza na doação do anti-βTSH humano; e ao Dr. Matias Pandolfi, da Universidade de Buenos Aires (Argentina), pelas contribuições e gentileza no fornecimento do anti-ACTH humano.

Ao Conselho Nacional de Desenvolvimento Científico e Tecnológico (CNPq) pela bolsa concedida.

Enfim, a todos aqueles que direta ou indiretamente contribuíram para o desenvolvimento deste trabalho, O MEU MUITO OBRIGADO !!!

“... Nunca deixe que lhe digam que não vale a pena acreditar no sonho que se tem... Quem acredita sempre alcança...”

Mais uma vez
Flávio Venturini e Renato Russo

RESUMO

Jesus LWO. Desenvolvimento estrutural da hipófise e ontogenia das células adeno-hipofisárias do dourado *Salminus brasiliensis* (Cuvier, 1816) Teleostei, Characiformes [Dissertação (Mestrado em Biologia Celular e Tecidual)]. São Paulo: Instituto de Ciências Biomédicas da Universidade de São Paulo; 2011.

Este estudo investigou, por meio de técnicas histoquímicas e imuno-histoquímicas, o desenvolvimento estrutural da hipófise e a ontogenia das células adeno-hipófisárias do dourado *Salminus brasiliensis* (Characiformes, Characidae), um teleósteo sulamericano praticamente extinto na Bacia do Rio Paraná e que apresenta grande potencial zootécnico, embora sejam relatadas altas taxas de mortalidade e canibalismo durante sua larvicultura. A hipófise de *S. brasiliensis* era composta por dois tecidos, a neuro e a adeno-hipófise. Nesta última, foram distinguidos sete tipos celulares. Na *rostralis pars distalis* (RPD) foram detectadas as células adrenocorticotrópicas e prolactínicas, na *proximalis pars distalis* (PPD) as células gonadotrópicas, somatotrópicas e tireotrópicas, e na *pars intermedia* (PI), as células melanotrópicas e somatolactínicas. O uso de anticorpos heterólogos desenvolvidos contra peixes e mamíferos confirmou a distribuição de cada tipo celular e evidenciou a presença de uma única célula gonadotrópica, produtora de LH e FSH. O primórdio da hipófise foi detectado 12 horas após a eclosão (hpe), a neuro-hipófise com 72 hpe e o início da formação do pedúnculo com 300 hpe. Nos juvenis (600 hpe), a hipófise apresentou uma morfologia semelhante àquela observada nos adultos. As células prolactínicas foram detectadas com 12 hpe, juntamente com as células adrenocorticotrópicas e melanotrópicas, seguidas das somatotrópicas e somatolactínicas, com 36 hpe. Por outro lado, nas larvas e juvenis foram detectadas duas populações distintas de células gonadotrópicas, as células produtoras de FSH foram detectadas com 600 hpe, enquanto as produtoras de LH com 120 hpe. Nossos achados em *S. brasiliensis* corroboram a heterogeneidade na ontogenia das células adeno-hipófisárias dos teleósteos, além de sugerirem uma função dos hormônios avaliados sobre o desenvolvimento inicial desta espécie, e também levantam questionamentos sobre os mecanismos de hiperplasia da hipófise e do papel funcional de cada hormônio no desenvolvimento inicial dos teleósteos sulamericanos de água doce.

Palavras-Chave: Peixes. Hipófise. Ontogenia. Hormônios. Imuno-histoquímica.

ABSTRACT

Jesus LWO. Structural development of the pituitary gland and ontogeny of adenohypophyseal cells from dourado *Salminus brasiliensis* (Cuvier, 1816) Teleostei, Characiformes [Master thesis (Cell and Tissue Biology)]. São Paulo: Instituto de Ciências Biomédicas, Universidade de São Paulo; 2011.

This histochemical and immunohistochemical study investigated the structural development and the ontogeny of the adenohypophyseal cells from dourado *Salminus brasiliensis* (Characiformes, Characidae); a South American teleost practically extinct in Paraná river basin, that shows great potential for Brazilian aquaculture, though it has been reported high mortality rates and intense cannibalism during its larviculture. The pituitary gland of *S. brasiliensis* was formed by two tissues, neurohypophysis and adenohypophysis. In the latter, seven cell types were distinguished. In *rostralis pars distalis* (RPD), prolactin and adrenocorticotropic cells were present. In *proximalis pars distalis* (PPD), gonadotropic, somatotrope and thyrotropic cells were detected, and in *pars intermedia* (PI), somatolactin and melanotropic cells were found. The employment of heterologous antisera against piscine and mammals hormones confirmed the previous distribution of each cell type and also detected a single gonadotropic cell responsible for producing both gonadotropins. The primordium of the pituitary gland was detected 12 hours after hatching (hah), the neurohypophysis was detected 72 hah and early formation of the stalk 300 hah. In juveniles, 600 hah, the pituitary showed a similar morphology to that observed in adults of this species. Prolactin cells were detected 12 hah together with adrenocorticotropic and melanotropic cells, followed by somatotropic and somatolactin cells 36 hah. Unlike adults, larvae and juveniles have shown two distinct populations of gonadotropic cells. FSH-producing cells were detected 600 hah, while LH-producing cells were detected 120 hah. Our findings in *S. brasiliensis* corroborate the heterogeneity in the ontogeny of the adenohypophyseal cells in teleosts and suggest a role of pituitary hormones on the initial development of this species. Furthermore, they raise questions about the mechanisms of pituitary hyperplasia and the functional role of each hormone in the initial development of the South American freshwater teleosts.

Key words**:** Fish. Pituitary gland. Ontogeny. Hormones. Immunohistochemistry.

LISTA DE FIGURAS

Figura 1 Espécime adulto de dourado *S. brasiliensis* 16

Figura 2 Desenvolvimento inicial de *S. brasiliensis* 17

Figura . Cortes histológicos das gônadas dos espécimes de *S. brasiliensis* utilizados 34

Figura 4 Aspectos macroscópicos e microscópicos do encéfalo de *S. brasiliensis* 35

Figura 5 Secções da hipófise de adultos *S. brasiliensis* coradas com Tricrômico de Mallory 36

Figura 6 Secções da hipófise de adultos de *S. brasiliensis* submetidas a diferentes técnicas histoquímicas 37

Figura 7 Esquema de um corte sagital da hipófise de adultos de *S. brasiliensis* exibindo a distribuição das células adeno-hipofisárias 39

Figura 8 Secções da hipófise de adultos *S. brasiliensis* submetidas à imuno-histoquímica com anti-PRL, anti-GH e anti-SL de salmão . 40

Figura 9 Secções da hipófise de adultos *S. brasiliensis* submetidas à imuno-histoquímica com anti-FSH e anti-LH de salmão 41

Figura 10 Secções da hipófise de adultos de *S. brasiliensis* submetidas à imuno-histoquímica com anti-ACTH humano 42

Figura 11 Controles negativos das reações imuno-histoquímicas realizadas na hipófise de adultos de *S. brasiliensis* 43

Figura 12 Aspectos macroscópicos do desenvolvimento inicial *de S. brasiliensis* 44

Figura 13 Cortes sagitais das larvas e juvenis de *S. brasiliensis* coradas com Tricrômico de Mallory, evidenciando a localização da hipófise durante o desenvolvimento inicial 45

Figura 14 Secções sagitais das larvas e juvenis de *S. brasiliensis* coradas por Tricrômico de Mallory evidenciando o desenvolvimento da hipófise 46

Figura 15 Esquema da hipófise em diferentes estádios do desenvolvimento inicial de *S. brasiliensis* 47

Figura 16 Secções sagitais da hipófise de larvas e juvenis de *S. brasiliensis* submetidas à imuno-histoquímica com anti-PRL de salmão 48
Figura 17 Secções sagitais da hipófise de larvas e juvenis de *S. brasiliensis* submetidas à imuno-histoquímica com anti-GH de salmão 49
Figura 18 Secções sagitais da hipófise de larvas e juvenis de *S. brasiliensis* submetidas à imuno-histoquímica com anti-SL de salmão 50
Figura 19 Secções sagitais da hipófise de larvas e juvenis de *S. brasiliensis* submetidas à imuno-histoquímica com anti-FSH e anti-LH de salmão 51
Figura 20 Seções sagitais da hipófise de larvas e juvenis de *S. brasiliensis* submetidas à imuno-histoquímica com anti-ACTH humano 52

LISTA DE TABELAS

Tabela 1 Dados biológicos dos espécimes adultos de *S. brasiliensis* utilizados para a coleta da hipófise 20

Tabela 2 Anticorpos primários utilizados nas reações imuno-histoquímicas em *S. brasiliensis* 23

Tabela 3 Resultados das colorações histoquímicas realizadas na hipófise de *S. brasiliensis* 24

Tabela 4 Resultados das reações imuno-histoquímicas na hipófise de adultos de *S. brasiliensis* 27

Tabela 5 Características morfológicas das larvas e juvenis de *S. brasiliensis* utilizados no estudo 29

Tabela 6 Cronologia da imunodetecção das diferentes células adeno-hipofisárias durante o desenvolvimento inicial de *S. brasiliensis* 31

LISTA DE ABREVIATURAS

Ab – Arcos branquiais

ACTH – Adrenocorticotropina

C – Cartilagem

Cb – Cavidade bucal

Ce – Cerebelo

cm – centímetro

Co – Coração

CP –Comprimento padrão

CT – Comprimento total

Dpe – Dias pós esclosão

E – Encéfalo

Es – Estômago

F – Fígado

FSH – Hormônio folículo estimulante

GH – Somatotropina

GTH – Gonadotropina

HPb – Hematoxilina chumbo

Hpe – Horas pós-eclosão

HT – Hipotálamo

Kda – Kilodaltons

Kg – Kilograma

LH – Hormônio luteinizante

M – Músculo

mm – milímetro

MO – Medula oblonga

MSH – Melanotropina

N – notocorda

O – Osso

PAS – Ácido Periódico-reativo de Schiff

PBS – Tampão fosfato salino

PI – *Pars intermedia*

POMC – Pró-opiomelanocortina

PPD – *Proximalis pars distalis*

PRL – Prolactina

RPD – *Rostralis pars distalis*

SL – Somatolactina

Sv – S*accus vasculosus*

TE – Telencéfalo

TM – Tricrômico de Mallory

TSH – Tireotropina

TO – Teto óptico

Ve – Vesícula encefálica

Vi – Vitelo

Vo – vesícula ótica

µm – micrômetro

SUMÁRIO

1 INTRODUÇÃO 1

2 REVISÃO DE LITERATURA 3

2.1 Desenvolvimento inicial e crescimento dos peixes 3

2.2 A hipófise dos peixes telósteos 6

2.3 Tipos celulares e hormônios adeno-hipofisários 8

2.3.1 *Família do Hormônio do crescimento – Prolactina – Somatolactina*..... 8

2.3.2 *Família das Gonadotropinas – Tireotropina* 10

2.3.3 *Família da Pró-opiomelanocortina* 12

2.4 Ontogenia da hipófise nos teleósteos..... 13

2.5 O dourado *Salminus brasiliensis*..... 16

3 OBJETIVOS 19

3.1 Objetivos gerais..... 19

3.2 Objetivos específicos..... 19

4 MATERIAL E MÉTODOS 20

4.1 Animais e reprodução seminatural de matrizes 20

4.2 Coleta de material biológico, fixação e processamento 21

4.2 Histoquímica 22

4.3 Imuno-histoquímica por peroxidase 22

4.4 Análise e fotodocumentação 23

5 RESULTADOS 24

5.1 Morfologia da hipófise nos adultos de *S. brasiliensis* 24

5.2 Identificação das células adeno-hipofisárias de *S. brasiliensis* por imuno-histoquímica..... 27

5.3 Desenvolvimento estrutural da hipófise de *S. brasiliensis* 29

5.4 Ontogenia das células adeno-hipofisárias de *S. brasiliensis*..... 31

DOCUMENTAÇÃO FOTOGRÁFICA..... 34

6 DISCUSSÃO 53
6.1 Morfologia da hipófise e distribuição das células adeno-hipofisárias nos teleósteos 53
6.2 Desenvolvimento histomorfológico da hipófise nos teleósteos 60
6.3 Ontogenia das células prolactínicas, somatotrópicas e somatolactínicas. 64
6.4 Ontogenia das células gonadotrópicas e tireotrópicas..... 68
6.5 Ontogenia das células adrenocorticotrópicas e melanotrópicas..... 72
7 CONCLUSÕES..... 75
REFERÊNCIAS 76

1 INTRODUÇÃO

No atual cenário de crescente demanda por alimentos de origem aquática, em função do aumento populacional e pela preferência por alimentos mais saudáveis (Queiroz et al., 2002), o Brasil se destaca como um dos países com grande potencial para piscicultura, devido às características climáticas extremamente favoráveis, abundância de recursos hídricos, solo propício, mão-de-obra abundante, e pela diversidade de espécies nativas candidatas ao cultivo. Dados recentes do Ministério da Pesca e Aquicultura revelam que a produção da piscicultura brasileira encontra-se em ampla expansão, tendo apresentando um crescimento de 90% entre 2003 a 2009. Ainda, comparando-se a produção de 2007 com a de 2009, o crescimento avaliado é de 60,2%, o que coloca a piscicultura numa posição de destaque frente a outras criações da pecuária nacional, como a de aves e suínos (MPA, 2010).

O crescimento populacional em vários países e a sobrepesca de algumas espécies de peixes têm provocado o decréscimo dos estoques naturais, e no Brasil esta situação não é diferente. A redução dos estoques pesqueiros em águas interiores decorre, principalmente, pelas alterações das condições de reprodução e desenvolvimento dos peixes, devido a uma série de intervenções antrópicas. Nesse sentido, esforços têm sido empregados com o objetivo de estimular a produção em cativeiro de espécies de peixes de interesse social e econômico, objetivando a manutenção de um estado de equilíbrio das populações naturais sem comprometer o abastecimento do mercado consumidor de peixes.

Embora a diversidade de espécies nativas, a piscicultura brasileira teve seu início baseada na criação de espécies exóticas (Zaniboni-Filho, 2000), e mesmo decorrido um século do início desta prática no Brasil, ainda faltam informações importantes sobre as espécies nativas com potencial zootécnico. Por isso, e com a crescente demanda de peixes, torna-se economicamente relevante o aperfeiçoamento das técnicas de manejo (Baldisserotto, 2002), e por que não, o desenvolvimento e aplicação de técnicas de biotecnologia animal visando o aumento desta fonte de proteína. Mesmo a larvicultura sendo a fase na qual ainda ocorrem as maiores perdas durante a produção de peixes em escala comercial, os conhecimentos relacionados a esta etapa em espécies nativas são limitados. Os estudos existentes enfocam principalmente a alimentação inicial das larvas, omitindo

outros aspectos importantes, como o início da produção endógena e a função dos diversos hormônios no desenvolvimento inicial, aspectos chave para o desenvolvimento e crescimento adequado dos peixes.

Devido às suas características zootécnicas e o potencial para a piscicultura, o dourado *Salminus brasiliensis* encontra-se na lista da Empresa Brasileira de Pesquisa Agropecuária (EMBRAPA) entre as espécies nativas prioritárias para o desenvolvimento de pesquisas nas regiões Centro-Oeste e Sul do Brasil. Além disso, são destacadas as áreas de reprodução e larvicultura como prioritárias para pesquisa e desenvolvimento, devido ao potencial uso em novas cadeias produtivas (Queiroz et al., 2002). Entretanto, esta espécie também se encontra em iminente risco de extinção na Bacia do Rio Paraná (Rosa e Lima, 2008).

Neste cenário, estudos básicos que contribuam para o aprimoramento da reprodução, larvicultura e crescimento de *Salminus brasiliensis* são essenciais. Estes estudos podem fomentar o fornecimento regular de gametas, embriões e larvas com qualidade e em quantidades suficientes para suprir as crescentes demandas de alevinos na piscicultura, além de contribuir para a compreensão dos aspectos biológicos da incrível diversidade de peixes sulamericanos de água doce e, de forma indireta, na manutenção e restabelecimento de *Salminus brasiliensis* na natureza.

2 REVISÃO DE LITERATURA

2.1 Desenvolvimento inicial e crescimento dos peixes

O ciclo de vida dos peixes pode ser dividido em cinco grandes estádios: embrionário, larval, juvenil, adulto e senescência (Balon, 1975). Esta classificação foi desenvolvida para dar uma terminologia consistente para a extensa literatura confusa sobre o desenvolvimento dos peixes e para suportar a teoria da ontogenia saltatória. Proposta pelo mesmo autor, esta teoria afirma que o desenvolvimento constitui uma sequência longa de etapas estáveis, que são interrompidas por uma rápida mudança na morfologia e fisiologia do organismo.

O período embrionário inicia-se com a fertilização e é caracterizado pelas fases de clivagem, mórula, blástula, gástrula, nêurula e início da organogênese. A eclosão do ovo libera o embrião, agora denominado larva, cujo desenvolvimento ainda não está completo (Moyle e Cech, 2004). Segundo Balon (1981), a duração do período embrionário e o padrão de desenvolvimento variam consideravelmente entre as diferentes espécies de peixes, assim, as características morfológicas das larvas no momento da eclosão podem diferir significativamente.

O termo larva compreende um período que se estende desde a eclosão do ovo até a reabsorção total do saco vitelínico e enchimento da bexiga gasosa (Woynarovich e Horváth, 1983). A reabsorção do saco vitelínico é uma etapa vital para a larva que ainda se encontra com o sistema gastrointestinal em desenvolvimento. A abertura da boca, do lúmen intestinal e pigmentação da retina também são eventos estreitamente ligados à primeira alimentação da larva. Já o desenvolvimento da bexiga gasosa e das nadadeiras peitorais são etapas importantes na organogênese dos teleósteos, pois atuam no equilíbrio e direcionamento das larvas na coluna d'água (Godinho et al., 2003). Além disso, o desenvolvimento das larvas é afetado de forma acentuada pelas condições ambientais, como a temperatura da água e disponibilidade de alimento, e pelo tamanho do ovo, sendo que a maioria das larvas de peixes de água doce eclode com a boca e mandíbulas ainda não formadas, olhos despigmentados e saco vitelínico abundante (Nakatani et al., 2001).

O período juvenil inicia-se quando o peixe está totalmente formado. Juvenis são reconhecidos pela presença de nadadeiras totalmente formadas, bem como a

aparência de adultos em miniatura, embora frequentemente possuam padrões de colorações distintos. O período juvenil é geralmente a fase de maior crescimento na vida do peixe e termina quando as gônadas se tornam maduras, iniciando assim a fase adulta. Nesta, a maioria das espécies ainda continua crescendo, porém com uma taxa bem inferior em relação aos estádios anteriores. Na fase adulta, os peixes apresentam comportamento reprodutivo e alguns desenvolvem dimorfismo sexual. Poucos peixes alcançam o período senescente, caracterizado pela idade avançada, interrupção do crescimento e da produção de gametas (Moyle e Cech, 2004).

Dentre os vertebrados, os peixes parecem ocupar uma posição única em relação aos padrões e estratégias de crescimento. A maioria das espécies de peixes apresenta crescimento indeterminado, e continuam a crescer ao longo de toda a vida, sugerindo que o tamanho corporal neste grupo não é fixado (Mommsen, 2001). Desta forma, o crescimento tem sido um dos aspectos mais estudados sobre a biologia dos peixes, porque é um bom indicador da saúde dos indivíduos e populações e, principalmente, por ser um aspecto relevante na seleção de espécies para piscicultura. A maior parte do crescimento dos peixes é investida no aumento do tecido muscular, o qual corre por hipertrofia e hiperplasia muscular. Este diverge do padrão de crescimento determinado presente nos mamíferos, nos quais o número de fibras musculares é fixado ao nascimento e o crescimento ocorre exclusivamente por hipertrofia (Arranz et al., 2008). Os principais fatores fisiológicos que regulam os processos anabólicos e, consequentemente, o crescimento muscular, são os hormônios secretados pela hipófise, gônadas e seus receptores. Todavia, a taxa de crescimento em peixes é altamente variável devido à estreita dependência de fatores ambientais, como a disponibilidade de alimento, temperatura da água, níveis de oxigênio e amônia dissolvidos, salinidade e fotoperíodo (Mommsen, 2001).

O período de desenvolvimento inicial dos peixes compreende as etapas de ovos, embriões e larvas. Frente à diversidade de espécies, o conhecimento dessas fases em espécies brasileiras é escasso (Godinho et al., 2003). Os dados existentes acerca do desenvolvimento embrionário e larval de espécies nativas em cativeiro têm sido baseados principalmente em espécies comerciais, como *Rhamdia quelen* (Pereira et al., 2006), *Pseudoplatystoma coruscans* (Cardoso et al., 1995; Santos e Godinho, 1994), *Pseudoplatystoma, fasciatum* (Pérez et al, 2001), *Brycon insignis* (Talmelli et al., 2001), *Brycon cephalus* (Romagosa et al., 2001), Leporinus friderici

(Sanches et at., 2001); *Leporinus piau* (Borçato et al., 2004) e *Pimelodus maculatus* (Luz et al., 2001), *Hoplias lacerdae* e *Hoplias malabaricus* (Gomes et al., 2007).

Os dados biológicos gerados sobre o desenvolvimento inicial dos peixes têm grande importância para a ictiologia, subsidiando a identificação de ovos e larvas na natureza, estudos ecológicos, taxonômicos, filogenéticos, estudos na biologia do desenvolvimento (Nakatani et al, 2001) e em ecotoxicologia (Ninhaus-Silveira et al., 2006). Ainda, trabalhos que abordem as fases do desenvolvimento inicial também apresentam aplicabilidade na piscicultura, uma vez que os eventos relacionados ao fechamento do blastóporo, à alimentação inicial (Godinho et al., 2003), ao desenvolvimento e crescimento normal das espécies utilizadas podem definir o sucesso comercial ou não dos empreendimentos (Tanaka et al., 1995).

Recentemente, embriões e larvas de peixes têm sido alvos da engenharia genética, para o melhoramento de características zootécnicas de espécies bem estudadas e economicamente importantes. Um exemplo é a produção de salmonídeos transgênicos para o hormônio do crescimento, com o intuito de maximizar as taxas de crescimento animal e diminuir os longos ciclos de produção (Devlin et al., 2004). Ainda, linhagens de peixes transgênicos têm sido produzidas visando à compreensão do papel funcional de várias proteínas e hormônios nas diversas funções fisiológicas.

Como já foi descrito, o desenvolvimento inicial dos peixes é um período crítico no qual ocorre a diferenciação dos diversos órgãos e sistemas orgânicos necessários para o estabelecimento e manutenção da homeostase animal. Nestas fases, hormônios tireoidianos, cortisol, hormônio do crescimento e prolactina são considerados de grande importância na regulação do desenvolvimento e crescimento dos peixes (Tanaka et al., 1995). Assim, estudos que enfoquem a ontogenia das glândulas endócrinas se tornam importantes, especialmente aqueles relacionados à hipófise, por compreender um órgão-chave no desenvolvimento, crescimento, na reprodução e desempenho dos peixes utilizados na piscicultura.

2.2 A hipófise dos peixes teleósteos

A hipófise, ou pituitária, é considerada a glândula mais complexa do sistema endócrino, em termos de sua estrutura e funcionamento (Schreibman, 1986). De origem neuroepitelial, a hipófise está presente em todos os Chordados (Matty et al, 1985), apresentando variação significativas dentro deste grupo, o que a coloca como um excelente modelo para aumentar a compreensão das variações filogenéticas deste filo (Chapman et a, 2005). A hipófise atua na síntese, armazenamento e liberação de hormônios relacionados ao controle de diferentes funções fisiológicas (Kawauchi e Sower, 2006); e está sob a regulação de células nervosas especializadas do encéfalo, as quais produzem neuro-hormônios que regulam a secreção dos hormônios hipofisários, que por sua vez atuam em diversos órgãos, tecidos e células alvo (Agulleiro et al., 2006).

Nos peixes, a hipófise está localizada na base do diencéfalo, na região posterior ao quiasma óptico e anterior ao *saccus vasculosus*, sobre uma depressão do osso esfenóide denominada *sella turcica.* Está intimamente ligada ao hipotálamo por um pedículo curto e delicado, e é revestida por uma cápsula de tecido conjuntivo contínua com a rede de fibras reticulares que sustenta as células do órgão (Schreibman, 1986).

Uma característica comum a todos os vertebrados é a divisão da hipófise em duas regiões, com origem, função e morfologia diferentes: a neuro-hipófise e a adeno-hipófise (Schreibman, 1986). A presença, função, relações espaciais e regulação das estruturas dentro da adeno e neuro-hipófise variam significativamente entre as diferentes classes de Chordados (Norris et al., 1997), pressupondo uma relação com os diferentes ambientes ocupados pelo representantes deste filo após a origem da hipófise como uma estrutura regulatória (Chapman et a, 2005).

A neuro-hipófise é constituída por células da glia e fibras axonais amielínicas de neurônios neuro-secretores oriundos de núcleos hipotalâmicos e extra-hipotalâmicos. A neuro-hipófise atua no transporte, armazenamento e liberação de neuro-hormônios que controlam a atividade adeno-hipofisária; e também, é responsável pelo armazenamento de dois hormônios, arginina-vasotocina (AVT) e isotocina (IST), principais reguladores da osmorregualação nos peixes (Agulleiro et al., 2006; Norris, 1997) e são homólogos a vasopressina e ocitocina presentes nos mamíferos, respectivamente. Nos teleósteos, a neuro-hipófise pode ser divida em

duas regiões, o talo neuro-hipofisário, que conecta a glândula ao hipotálamo, e o lóbulo neuro-hipofisário, o qual se ramifica por todas as regiões da adeno-hipófise, formando os processos neuro-hipofisários (Segura-Noguera, 2000). Já a adeno-hipófise constitui a porção secretora da glândula e é formada por diversos tipos celulares (Schreibman, 1986), os quais serão explorados adiante.

A hipófise dos peixes teleósteos apresenta algumas peculiaridades. Uma delas, presente na maioria dos seus representantes, é a subdivisão da adeno-hipófise em três regiões ou lobos, são eles: *rostralis pars distalis* (RPD), que ocupa a região mais anterior da glândula; *proximalis pars distalis* (PPD), região imediatamente posterior à RPD; e *pars intermedia* (PI), que ocupa a região mais posterior da glândula (Agulleiro et al., 2006; Matty, 1985; Norris, 1997).

Diferindo dos demais vertebrados, a hipófise dos teleósteos não possui a eminência média e um sistema vascular porta-hipofisário para o transporte de neuro-hormônios. Ao invés disso, os neuro-hormônios liberados pelas terminações da neuro-hipófise entram em contato com as células adeno-hipofisárias por três formas: difundindo-se pela membrana basal, por sinapse e ainda podem ser liberados em canais vasculares existentes entre as células (Cerdá-Reverter e Canosa, 2009). Adicionalmente, enquanto as células adeno-hipofisárias dos tetrápodas adultos se arranjam em mosaico, nos teleósteos estas células se organizam em domínios discretos, preservando os compartimentos originados no período embrionário (Weltizien et al., 2004); e cada tipo celular localiza-se, em geral, em um único compartimento ou região na adeno-hipófise (Schreibman, 1986).

Estas características morfofuncionais únicas à hipófise dos teleósteos a tornam um interessante modelo para o estudo do sistema endócrino, da sua inervação, das suas ações e controle, além da sua ontogenia e filogenia (Borella et al., 2006; Weltizien et al., 2004).

Na literatura existem relatos de estudos morfológicos da hipófise ou de células adeno-hipofisárias isoladas de algumas espécies nativas de água doce de diferentes ordens, quando adultas, como dos siluriformes jundiá *Rhandia quelen* (Val-Sella e Fava-de-Moraes, 1979), cascudo *Hypostomus punctatus* (Val-Sella et al., 1988), mandi *Pimelodus maculatus* (Nóbrega, 2006) e *Pseudoplatystoma, fasciatum* (Beolchi, 2004), dos characiformes curimbatá *Prochilodus scrofa* (Parreira e Borella, 1996), pacu *Piaractus mesopotamicus* (Borella et al., 1997), piracanjuba *Brycon orbignyanus* (Mata e Leme dos Santos, 2003), pirambeba *Serrasalmus*

spilopleura (Nóbrega, 2006) e tabarana *Salminus hilarii* (Honji, 2007), dos osteoglossiformes aruanã *Osteoglossum bicirrhosum* e pirarucu *Arapaima gigas* (Borella et al., 2006; Borella et al., 2009) e do perciforme acará *Cichlasoma dimerus* (Pandolfi et al., 2001a).

2.3 Tipos celulares e hormônios adeno-hipofisários

Nos teleósteos, a adeno-hipófise apresenta diferenças quanto ao arranjo, localização topográfica, à distribuição e às características tintoriais de suas células, além da distribuição dos ramos da neuro-hipófise (Schreibman, 1986).

A partir do desenvolvimento das técnicas histoquímicas, imuno-histoquímicas e ultra-estruturais, foram identificados sete ou oito tipos celulares diferentes na adeno-hipófise de teleósteos, que secretam pelo menos oito tipos de hormônios (Agulleiro et al., 2006), os quais podem ser classificados de acordo com suas semelhanças estruturais e funcionais, ou de acordo com a sua origem, em três famílias de peptídeos listadas a seguir (Batten e Ingleton, 1987). Acredita-se que cada família originou-se de um gene ancestral por duplicação e subsequentes mutações (Kawauchi e Sower, 2006).

2.3.1 *Família do Hormônio do crescimento – Prolactina – Somatolactina*

O hormônio do crescimento, a prolactina, o lactogênio placentário (presente nos mamíferos) e a somatolactina formam uma família de polipeptídios com estrutura similar e funções biológicas sobrepostas nos vertebrados (Canosa et al., 2007). Estudos evolutivos sugerem que os membros desta família surgiram de um ancestral comum e que passaram por duas rodadas sucessivas de duplicação gênica entre 800 e 400 milhões de anos atrás (Wallis, 2000).

Nos peixes, o hormônio do crescimento (GH) é composto por uma cadeia única de 21-23 kDa, de tamanho altamente variável; e é produzido pelos somatótrofos, células acidófilas presentes na PPD, e que apresentam grandes grânulos homogêneos. O GH tem sido isolado e caracterizado em várias espécies de teleósteos, e sua sequência de aminoácidos deduzida por meio da clonagem de cDNA. Duas variantes de GH têm sido encontradas em algumas espécies, exibindo

grande similaridade estrutural, na distribuição e em suas funções fisiológicas (Agulleiro et al., 2006). O GH apresenta funções pleiotrópicas, sendo a mais conhecida o estímulo da síntese protéica e a promoção do crescimento animal. Também atua no metabolismo de diversas biomoléculas, na osmorregulação, reprodução, resposta imunológica e comportamento social (Mommsen, 2001; Canosa et al., 2007). O aparecimento adiantado dos somatótrofos nos teleósteos de água doce, em relação aos marinhos, indica uma possível função desse hormônio do desenvolvimento ontogenético (Laiz-Carrión et al., 2003).

A prolactina (PRL) é um hormônio formado por uma cadeia de aproximadamente 22 Kda e é produzida pelas células prolactínicas. Estas células, presentes na RPD, são acidófilas e caracterizadas ultra-estruturalmente por seus grânulos redondos, muito elétron densos e de tamanho variável (Agulleiro et al., 2006).

Duas variantes da PRL têm sido encontradas em algumas espécies, apresentando alta homologia em suas sequências. Entretanto, em tilápias, as isoformas apresentam cadeias diferentes, com 188 e 177 aminoácidos cada, sendo que a primeira exibe alta similaridade com as sequências de PRL de outros teleósteos (Yamaguchi et al., 1988). Neste táxon, a PRL apresenta um importante papel na osmorregulação, além de atuar na reprodução, crescimento, desenvolvimento, imunorregulação, comportamento e metabolismo (Power, 2005). As células prolactínicas são detectadas logo no início do desenvolvimento, principalmente após a eclosão, sendo relacionadas ao controle da osmorregulação (Laiz-Carrión et al., 2003), crescimento e diferenciação dos embriões e larvas (Naito et al., 1993).

A somatolactina (SL) é um hormônio exclusivo dos teleósteos, mas não é encontrado em todas as espécies. A SL foi isolada no início da década de 90 da hipófise de *Purulichthys olivaceus* (Ono et al., 1990) e *Gadhus morhua* (Rand-Weaver et al., 1991). Desde então, seu cDNA tem sido clonado em diversas espécies de teleósteos de clima temperado, inexistindo estudos em espécies neotropicais.

A SL é formado por uma cadeia de 25 a 28 KDa e é produzido pelas células somatolactínicas. Presentes na PI, estas células são basófilas (ou acidófilas ou anfifílicas, dependendo da espécie) e apresentam grânulos que variam de redondos a polimórficos. Duas variantes de SL têm sido encontradas nos teleósteos, sendo

inicialmente detectadas em *Sparus aurata* (Cavari et al., 1995). Suas sequências diferem em sete aminoácidos e apresentam 25 e 28 KDa, sendo esta última forma glicosilada e predominante nas espécies estudadas, podendo coexistir com a forma não glicosilada em *S. aurata*. A SL está envolvida em diferentes processos, como na reprodução e na resposta ao estresse. Outros estudos têm demonstrado relações entre a SL com o equilíbrio ácido-básico, na regulação do cálcio e fosfato, no metabolismo dos ácidos graxos e também na adaptação ao substrato e a diferentes tipos de iluminação (Agulleiro et al., 2006; Kawauchi e Sower, 2006). Em *Sparus aurata*, a presença de células produtoras de SL nas lavas recém eclodidas sugere um papel deste hormônio na adaptação ao estresse associado à eclosão (Villaplana et al., 1997).

2.3.2 *Família das Gonadotropinas – Tireotropina*

Esta família de hormônios é formada por três glicoproteínas. Como nos mamíferos, o hormônio luteinizante (LH), o hormônio folículo estimulante (FSH) e a tireotropina (TSH) são formados por duas subunidades distintas, uma alfa e uma beta, ligadas não covalentemente (Kawauchi e Sower, 2006). A cadeia alfa é comum aos três hormônios em cada espécie, enquanto a cadeia beta é estruturalmente diferente e é a responsável pela função biológica específica de cada hormônio (Levavi-Sivan et al., 2009).

As gonadotropinas (GTHs) são hormônios heterodímeros com cadeias de 30 a 50 KDa, e são produzidos pelas células gonadotrópicas, localizadas na PPD (Levavi-Sivan et al., 2009). Estas células são caracterizadas pela heterogeneidade, basofilia, variável número e tamanho de seus grânulos secretórios, e pelas cisternas do retículo endoplasmático rugoso diferencialmente dilatadas, as quais podem torna-se grandes vacúolos (García-Hernándes et al., 2002); e ainda, pela intensa variação morfológica que exibem ao longo do ciclo reprodutivo dos teleósteos (Agulleiro et al., 2006).

Até meados da década de 80, acreditava-se que todas as funções relacionadas à regulação da reprodução nos teleósteos eram atribuídas à uma única gonadotropina, chamada de gonadotropina maturacional, homóloga ao LH dos mamíferos (Kawauchi e Sower, 2006). Entretanto, com a purificação de duas gonadotropinas quimicamente distintas da hipófise do salmonídeo *Oncorhynchus*

keta, foi proposto que nos teleósteos, assim como nos demais tetrápodas, haveria duas gonadotropinas (Suzuki et al., 1988). Esse conceito foi aceito e atualmente as gonadotropinas de dezenas de espécies já foram purificadas ou clonadas (Swanson et al., 2003). Devido às similaridades funcionais com as gonadotropinas dos tetrápodas, as gonadotropinas dos teleósteos, anteriormente denominadas de GTHI e GTHII, agora também são chamadas de FSH e LH, respectivamente (Quérat et al., 2000).

As GTHs atuam na gametogênese e produção de esteróides nas gônadas. O FSH está envolvido no início dos eventos reprodutivos, como na vitelogênese e espermatogênese. Já o LH está relacionado com a maturação final dos oócitos e ovulação nas fêmeas, além da espermiação nos machos (Levavi-Sivan et al., 2009). Na maioria dos teleósteos estudados, as GTHs são produzidas por duas células gonadotrópicas distintas, porém em algumas espécies existem apenas um tipo celular produtor de ambas gonadotropinas. Em salmonídeos, estes hormônios são diferencialmente detectados durante o desenvolvimento ontogenético e ciclo reprodutivo em distintas células da PPD (Agulleiro et al., 2006).

A tireotropina (TSH) é um hormônio produzido pelas células tireotrópicas. Estas células estão presentes na PPD e são basófilas, pequenas e apresentam grânulos ultra-estruturalmente homogêneos (Agulleiro et al., 2006). O TSH exerce um papel chave na regulação da glândula tireóide, responsável pela síntese dos hormônios tiroxina (T_3) e triiodotironina (T_4) (Kawauchi e Sower, 2006). O hormônio predominantemente secretado é o T_4, mas este apresenta poucas ações diretas, atuando principalmente como um precursor do T_3. A conversão de T_4 a T_3 ocorre nos tecidos periféricos, pela remoção enzimática de uma unidade de iodeto do anel externo do T_4 (Power et al., 2001).

O TSH tem sido clonado e sequenciado em mais de uma dúzia de teleósteos, evidenciando uma estrutura altamente conservada entre espécies representantes de seis famílias. Nos mamíferos, é bem estabelecida a importância do TSH para a manutenção do eixo tireotrófico, entretanto, em peixes, esse papel ainda é incerto, uma vez que os níveis de TSH são baixos, sugerindo uma função menos importante (MacKenzie et al., 2009).

Os hormônios tireoidianos, por sua vez, atuam em uma variedade de funções fisiológicas relacionadas com o desenvolvimento, crescimento, reprodução e resposta ao estresse (Peter, 2011). Durante o desenvolvimento dos peixes, afetam

a forma do corpo, o tamanho da cabeça, crescimento das nadadeiras e da pele, o desenvolvimento das escamas, do tecido sanguíneo e fígado (Power et al., 2001). Entretanto, a mais impressionante ação dos hormônios tireoidianos está no controle da metamorfose do pleuronectiforme *Hippoglossus hippoglossus*, no qual uma larva pelágica de simetria bilateral se transforma em um juvenil bentônico cranialmente assimétrico, com os dois olhos no mesmo lado pigmentado do corpo (Galay-Burgos et al., 2008).

2.3.3 *Família da Pró-opiomelanocortina*

Os hormônios adrenocorticotrópico (ACTH) e o melanotrópico (α-MSH) apresentam um precursor comum, a pró-opiomelanocortina (POMC), a qual está presente na hipófise de todos os vertebrados. A hidrólise da POMC origina o ACTH, melanotropinas (α-MSH, β-MSH, γ-MSH), lipotropinas (β-LPH e γ-LPH) e β-endorfina. Entretanto, nenhum teleósteo produz γ-MSH, devido à ausência deste domínio no gene da POMC neste grupo (Kawauchi e Sower, 2006).

O ACTH é um hormônio que apresenta uma única cadeia de 45 KDa, a qual é amplamente conservada entre os vertebrados. O ACTH é produzido pelas células adrenocorticotrópicas, as quais estão presentes na RPD. Estas células possuem grânulos com um conteúdo elétron denso variável e halo claro (Villaplana et al., 2002). O ACTH controla a síntese e liberação de cortisol, principal corticosteróide secretado pelo tecido interrenal em peixes (Agulleiro et al., 2006). Os principais órgãos alvo do cortisol nos peixes são as brânquias, intestino e fígado, refletindo suas ações na regulação do equilíbrio hidromineral e metabolismo energético. No desenvolvimento dos teleósteos, afeta os processos de eclosão, crescimento e metamorfose (De Jesus et al., 1991).

Assim como nos outros vertebrados, a melanotropina (α-MSH) é sintetizada, através da clivagem direta do ACTH nas células melanotrópicas. Presentes na PI, estas células apresentam numerosos grânulos com material granular fino, compacto e de elétron-densidade variável (Villaplana et al., 2002).

Em peixes e anfíbios, o α-MSH atua na adaptação da cor da pele ao substrato por um controle da dispersão dos grânulos de melanina na pele, levando ao escurecimento da mesma (Kawauchi e Sower, 2006); e também estimula a liberação de ACTH durante o estresse. A função do α-MSH no desenvolvimento

inicial ainda não é clara. Em *Alosa sapidissima*, a presença de células produtoras de α-MSH e ACTH antes da eclosão também pode estar relacionada com o estresse associado a este evento e na adaptação em um novo ambiente hipo-osmótico (Laiz-Carrión et al., 2003), uma vez que é um teleósteo anádromo. Nestes, os adultos migram do mar para rios costeiros para reproduzir, e depois os juvenis migram em direção ao mar até alcançarem a maturidade sexual (Moyle e Cech, 2004).

2.4 Ontogenia da hipófise nos teleósteos

Embora haja diversidade estrutural da hipófise nos vertebrados adultos, existe um padrão de desenvolvimento inicial comum, representado pela dupla origem da glândula. A neuro-hipófise, origina-se de uma projeção do diencéfalo, enquanto a adeno-hipófise origina-se do epitélio bucal primitivo (estomodeu), formando um aglomerado de células conhecido como bolsa de Rathke. Esta geralmente é oca, mas pode ser sólida em anfíbios e peixes. Durante o desenvolvimento, o pedúnculo epitelial que liga o primórdio da adeno-hipófise com o epitélio bucal geralmente desaparece, mas pode persistir em alguns teleósteos na forma de um tubo ciliado (Schreibman, 1986).

Entretanto, esse conceito sobre a origem da adeno-hipófise tem sido revisitado. Estudos recentes com traçadores de linhagens celulares em embriões de peixes, anfíbios, aves e mamíferos têm evidenciado que as células precursoras da adeno-hipófise se originam da região mais anterior do ectoderma pré-placodal (PPE) do tubo neural, também chamado de borda neural anterior (ANR); enquanto as células mais laterais e posteriores da PPE vão originar múltiplos tecidos, como o eptélio olfatório, o cristalino, ouvido interno e vários gânglios craniais (Pogoda e Hammerschmidt, 2007; 2009).

Em *Danio rerio*, após a definição da AH como uma estrutura morfologicamente distinta, localizada entre o hipotálamo e o estomodeu, a AH é internalizada em direção ao encéfalo. A maior força que coordena este processo parece ser a invaginação do estomodeu durante a formação da cavidade oral (Herzog et al., 2003); e também, a flexão cefálica que ocorre no mesencéfalo (*midbrain*) enquanto o prosencéfalo (*forebrain*) continua a crescer. Em mamíferos, aves e anfíbios, esta flexão cefálica ocorre logo acima do primórdio da adeno-hipófise, causando sua internalização em direção ao encéfalo, formando assim a

bolsa de Rathke. A bolsa eventualmente se funde na sua porção ventral, com seu lúmen permanecendo como uma fenda na AH, o qual separa a *pars distalis* da *pars intermedia*. Como consequência desta dobra, as células que estavam em uma orientação ântero-posterior, são modificadas para um arranjo dorso-ventral. Em contraste, em *Danio rerio* e outros teleósteos, a flexão cefálica ocorre caudalmente em relação ao primórdio da hipófise (Chapman et al., 2005). Consequentemente, a bolsa de Rathke não é formada, e o primórdio da AH permanece em uma posição subepitelial, intimamente aderida a teto da cavidade bucal e em sua orientação ântero-posterior inicial (Pogoda e Hammerschmidt, 2007).

Inicialmente, a hipófise dos teleósteos é composta por uma pequena massa de células indiferenciadas incorporadas à porção ventral do diencéfalo. O aparecimento da neuro-hipófise precede o zoneamento definitivo da adeno-hipófise, sendo encontrada em princípio apenas a divisão das regiões anterior e posterior. Pequenas evaginações da neuro-hipófise no interior da adeno-hipófise são observadas logo após a eclosão, tornando-se maiores e mais numerosas ao longo do desenvolvimento. Estruturas do tipo sinapse entre as terminações na neuro-hipófise e diferentes células adeno-hipofisárias são observadas desde o inicio do aparecimento da neuro-hipófise (Agulleiro et al., 2006; Villaplana et al., 2002), de modo que, a intimidade estrutural entre a neuro e adeno-hipófise reflete uma interação funcional entre o sistema nervoso central e o sistema endócrino desde o inicio do desenvolvimento dos vertebrados. O desenvolvimento da neuro-hipófise pelo crescimento do tercido nervoso ocorre concomitantemente com a proliferação das células adeno-hipofisárias, estabelecendo a morfologia da glândula adulta (Schreibman, 1986).

As informações disponíveis acerca do desenvolvimento da hipófise e ontogenia das células adeno-hipofisárias são relacionadas em sua maioria às espécies de clima temperado, das ordens Perciformes (Villaplana et al.,1997), Osmeriformes (Saga et al., 1999); Salmoniformes (Naito et al*.,* 1993; Saga et al., 1993) e Clupeiformes (Laiz-Cárrion et al., 2003); sendo bem estabelecido na literatura que o início da atividade das diferentes células adeno-hipofisárias dos teleósteos marinhos e de água doce variam de acordo com a espécie estudada (Agulleiro et al., 2006). Dada a importância dos hormônios adeno-hipófisários no desenvolvimento e crescimento embrionário e larval dos peixes (Tanaka et al., 1995; Power et al., 2001), o conhecimento da ontogenia das células adeno-hipófisárias pode refletir implicações

no envolvimento dos diversos hormônios em cada estádio do desenvolvimento ontogenético avaliado (Laiz-Carrión et al., 2003).

Outra lacuna sobre o controle endócrino do desenvolvimento inicial dos teleósteos se encontra no fato de que, durante o período embrionário, os órgãos endócrinos não são todos funcionais, mas já são detectados diversos hormônios de origem materna, como os hormônios tireoidianos e esteróides. O papel fisiológico destes hormônios maternos ainda não está claro e precisa ser elucidado, mas sua presença nos ovos sugere uma atuação no desenvolvimento e sobrevivência dos embriões e larvas (Power et al., 2001). Basicamente é observado que os níveis hormonais diminuem durante o desenvolvimento embrionário, chegando ao limite da detecção durante a fase da primeira alimentação exógena. Em adição, a diferenciação do sistema endócrino geralmente ocorre antes da absorção do saco vitelínico em peixes marinhos, sugerindo a importância deste sistema na transição da alimentação endógena para exógena e na manutenção dos níveis e controle hormonal (Tanaka et al., 1995).

Devido aos processos saltatórios e morfofisiologicamente limitantes existentes durante a ontogenia dos peixes, e pelo importante controle exercido pela hipófise na secreção dos hormônios periféricos, torna-se necessário o estudo detalhado do desenvolvimento hipofisário em cada espécie (Balon, 1981). Ademais, são escassos os estudos publicados que abordam a morfogênese das glândulas endócrinas de peixes nativos, especialmente os de interesse na piscicultura, existindo na atualidade apenas os estudos sobre a ontogenia das células adeno-hipofisárias do ciclídeo acará *Cichlasoma dimerus* (Pandolfi et al., 2001; 2003; 2006) e sobre a ontogênese da hipófise, tireóide e tecido interrenal do caracídeo matrinxã *Brycon amazonicus* (Ganeco, 2007). Este cenário dificulta o desenvolvimento de técnicas que manipulem os eixos endócrinos visando o aperfeiçoamento na produção e cultivo de diversas espécies já utilizadas na piscicultura brasileira.

2.5 O dourado *Salminus brasiliensis* (Cuvier, 1816)

A ictiofauna brasileira de água doce é a mais rica do planeta, sendo composta por de 2.587 espécies de peixes, e dezenas de novas espécies têm sido descritas a cada ano (Buckup et al., 2007). Apenas 1,5% destas têm sido utilizadas na piscicultura, constituindo em sua maioria representantes da ordem Characiformes (Godinho, 2007).

O dourado *Salminus brasiliensis* (Cuvier, 1816), pertencente à ordem dos Characiformes e à numerosa família Characidae, se apresenta como uma espécie nativa com grande potencial zootécnico.

O gênero Salminus é considerado *incertae sedis* e atualmente é composto por quatro espécies, *Salminus affinis, Salminus brasiliensis, Salminus hillari* e *Salminus franciscanus*; e se distribui pelas bacias de La Plata, São Francisco, Magdalena, e na periferia da Bacia Amazônica/Orinoco (Lima et al., 2003; Lima e Britski, 2007).

S. brasiliensis apresenta tegumento com coloração amarelo-dourada e nadadeiras alaranjadas (Fig. 1). É uma espécie de água doce, piscívora, reofílica e que habita principalmente os grandes rios, distribuindo-se pelas Bacias do Paraná, Paraguai, Uruguai, Jacuí e Paraíba do Sul (Lima e Menezes, 2007). Os adultos são considerados predadores ativos e alcançam grandes proporções corporais.

Figura 1. Espécime adulto de dourado *S. brasiliensis*. Escala: 5 cm.

O período reprodutivo de *S. brasiliensis* se estende de dezembro a janeiro, com desova total, ovos pelágicos e sem cuidados com a prole. Sua embriogênese completa-se em 13-18 horas, a 23,4-27°C (Nakagui et al., 2006; Nakatani et al., 2001). As larvas recém-eclodidas medem cerca de 4,35 mm de comprimento padrão (CP); apresentam vitelo abundante e o início da pigmentação nos olhos, focinho e na bexiga natatória (Fig. 2), completando o período larval em três dias a 23-25°C (Santos e Godinho, 2002). O período juvenil é atingido com aproximadamente 25,0 mm de CP, e os animais apresentam escamas, nadadeiras formadas e pigmentação ao longo de todo o corpo (Nakatani et al.; 2001).

Segundo o Livro Vermelho da fauna brasileira ameaçada de extinção, *S. brasiliensis* encontra-se praticamente extinto em toda a Bacia do Paraná (Rosa e Lima, 2008), em decorrência da sobrepesca e alterações das condições naturais de reprodução e desenvolvimento, devido às intervenções antrópicas, como a construção de reservatórios de usinas hidrelétricas, desmatamento ciliar, poluição industrial e doméstica, além do uso indiscriminado de agrotóxicos.

O dourado é considerado uma espécie nobre devido às suas relevantes características zootécnicas, como excelente qualidade e valor de sua carne, rápido crescimento, esportividade e potencial uso como peixe ornamental (Nakatani et al., 2001). Desta forma, *S. brasiliensis* apresenta alto valor de mercado agregado, por atrair diferentes segmentos de consumo, como

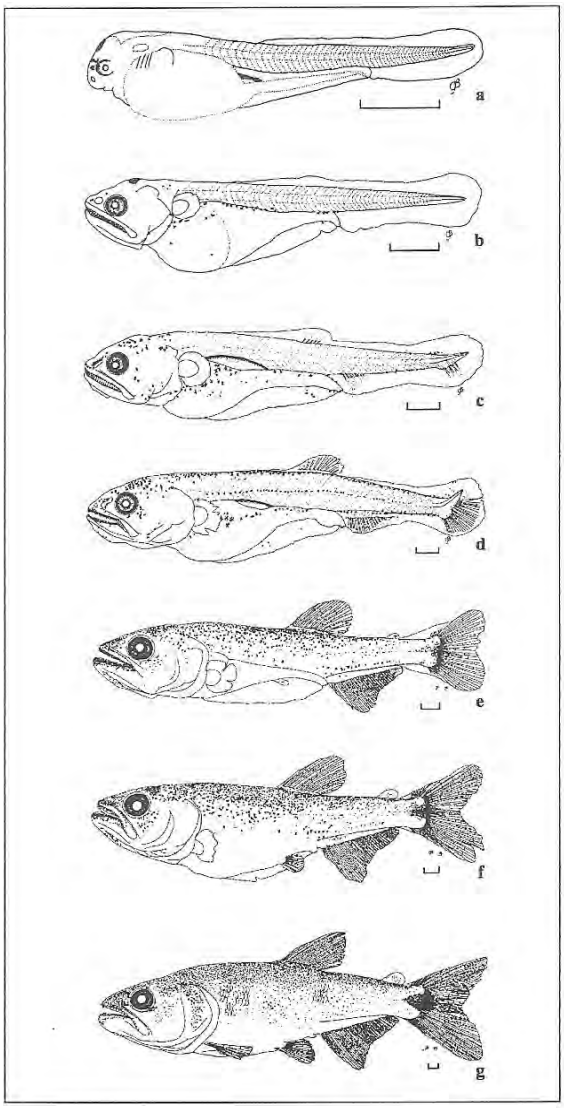

Figura 2. Desenvolvimento inicial de *S. brasiliensis*. a) larval vitelino; b) pré-flexão; c) início da flexão; d) flexão; e) início da pós-flexão; f) final da pós-flexão; g) juvenil. (Escala = 1 mm). Modificado de Nakatani et al., 2001)

piscicultores, pesque-pagues, pescadores esportivos e aquariofilistas; e consequentemente, tem despertado crescente interesse em todo Brasil.

Como outras espécies que realizam grandes migrações reprodutivas (piracema), *S. brasiliensis* não reproduz em cativeiro (Dumont-Neto et al., 1997), sendo necessária a utilização de técnicas de reprodução induzida para sua propagação, na qual podem ser administrados vários hormônios exógenos que atuam em diversos níveis do eixo hipotálamo-hipófise gonadal, culminando com a maturação final e liberação dos gametas (Zaniboni-Filho e Weingartner, 2007). Mesmo apresentando alta fecundidade absoluta e rápido desenvolvimento e crescimento, existem limitações na produção em grande escala e fornecimento de alevinos de dourado, pois durante a fase de larvicultura apresenta elevadas taxas de mortalidade na fase inicial e alto grau canibalismo entre as larvas (Morais Filho e Schubart,1955).

Vários estudos têm sido realizados com esta espécie, na tentativa de compreender seus aspectos biológicos e tornar eficiente sua produção em cativeiro (Dumont-Neto et al., 1997; Schütz e Nuner et al., 2009; Streit Jr et al., 2008; Teixeira et al., 2010; Vega-Orellana et al., 2006). Entretanto, embora a importância econômica de *S. brasiliensis,* poucos são os estudos envolvendo as fases do seu desenvolvimento inicial. Destacam-se os relatos de Morais Filho e Schubart (1955), Santos e Godinho (2002) e Nakaghi et al. (2006) que analisaram os aspectos morfológicos gerais do desenvolvimento embrionário e larval, utilizando se de microscopia de luz e eletrônica de varredura. Entretanto, há uma carência de estudos sobre os mais diversos aspectos endócrinos básicos desta espécie, em todas as fases do seu ciclo de vida.

3 OBJETIVOS

3.1 Objetivos gerais

Descrever e analisar o desenvolvimento ontogenético da hipófise do dourado *S. brasiliensis.*

3.2 Objetivos específicos

- Descrever e analisar as alterações morfológicas ocorridas na hipófise das larvas, juvenis e adultos de *S. brasiliensis*.

- Caracterizar por meio de reações histoquímicas e imuno-histoquímicas a diversidade, a distribuição, a cronologia do aparecimento e o desenvolvimento das células adeno-hipofisárias ao longo da ontogênese da hipófise de *S. brasiliensis*.

4 MATERIAL E MÉTODOS

4.1 Animais e reprodução seminatural de matrizes

Os animais utilizados neste estudo foram cedidos pela Estação de Hidrobiologia e Aquicultura de Salto Grande - Duke Energy (22º 54' 19'' S e 49º 59' 51'' W), localizada na cidade de Salto Grande – SP. Para o estudo da morfologia da hipófise dos adultos de *S. brasiliensis* foram utilizados seis exemplares de ambos os sexos (Tab. 1), os quais foram coletados nos meses de maio de 2009 e janeiro de 2010.

Tabela 1. Dados biológicos dos espécimes adultos de *S. brasiliensis* utilizados para a coleta da hipófise.

Coleta	Animal	Peso (Kg)	Comp. Total (cm)	Sexo	Estádio do ciclo reprodutivo
Mai/09	1	1,025	45	Macho	Regressão (Fig. 3A)
Mai/09	2	1,285	49	Macho	Regressão (Fig. 3B)
Mai/09	3	1,185	48	Macho	Regressão (Fig. 3C)
Jan/10	4	1,051	53	Fêmea	Maturação (Fig. 3D)
Jan/10	5	1,425	49	Macho	Regressão (Fig. 3E)
Jan/10	6	1,210	47	Macho	Regressão (Fig. 3F)

As larvas e juvenis utilizados foram obtidos por meio de reprodução seminatural do plantel de matrizes de *S. brasiliensis* da empresa, na qual foram utilizados 10 machos e 5 fêmeas. Nestas, foi injetado um total de 6 mg de extrato bruto de hipófise de carpa/ Kg de animal, sendo 10% do conteúdo na primeira dose, e 90% na segunda dose, esta aplicada 18 horas após primeira. Nos machos foi injetada uma única dose de 3 mg/Kg do mesmo hormônio, concomitante com a aplicação da segunda dose hormonal nas fêmeas.

Após a aplicação da segunda dose, os reprodutores foram divididos em dois tanques circulares de concreto com intenso fluxo de água, no qual ocorreu naturalmente a liberação dos gametas e a fertilização dos mesmos, processo este denominado de reprodução seminatural (Woynarovich e Horváth, 1983). Os ovos fertilizados foram escoados através da saída de água dos tanques para uma estação de coleta, na qual foram depositados em uma única incubadora do tipo

“Woynarovich”. A partir de então, os ovos foram transportados para o laboratório, pesados e divididos em 60 incubadoras, sendo 56 do tipo “Israel”, com capacidade para de 7,5 L e vazão de 0,5L/min; e 4 do tipo “Woynarovich”, com capacidade de 60 L e vazão de 2L/min. Após a eclosão das larvas e necessidade de alimentação exógena, as mesmas foram alimentadas com zooplâncton (artêmias, daphnias, *etc.*) e posteriormente foram transferidas para tanques de concreto com capacidade de 1000 m^3 de água, no qual foram alimentadas com ração comercial adequada para a espécie.

4.2 Coleta de material biológico, fixação e processamento

Os animais adultos foram eutanasiados com dose excessiva de benzocaína, pesados, e seus comprimentos mensurados. Em seguida, foi realizada uma incisão abdominal para a visualização das gônadas, coleta de fragmentos e fixação, para posterior identificação do sexo e estádio de maturação gonadal. A partir de então, a hipófise foi extraída, e juntamente com os fragmentos das gônadas, as hipófises foram fixadas por imersão em Bouin acético por 24 horas, sendo posteriormente lavadas em água corrente para a retirada do excesso do fixador, e mantidas em álcool 70% até o processamento histológico.

As larvas e juvenis foram coletadas no momento da eclosão (tempo 0) e às 12, 24, 36, 48, 60, 72, 120, 300 e 600 horas pós-eclosão (hpe), sendo coletadas aproximadamente 20 espécimes a cada período. Durante todas as coletas foi aferida a temperatura da água (ºC). As larvas e juvenis coletados também foram sacrificados com dose excessiva de benzocaína e então fixados em Bouin por 24h, e mantidos em álcool 70% até serem mensurados (comprimento total).

Todos os materiais coletados foram processados no Laboratório de Endocrinologia de Peixes, ICB - USP, seguindo o protocolo de rotina para histologia. A partir de então, foram realizados cortes histológicos de 5 µm de espessura em micrótomo comum, obtendo-se secções sagitais seriadas das larvas e das hipófises, e algumas secções transversais dos fragmentos das gônadas, as quais foram afixadas sobre lâminas de vidro contendo poli-L-lisina.

Devido às suas proporções, os espécimes de 600 hpe, após a morfometria, tiveram somente a cabeça coletada, estas sendo imersas no fixador após a exposição do encéfalo e extração da mandíbula. Juntamente com as larvas de 300

hpe, as cabeças foram descalcificadas em RDO Gold de acordo com as normas do fabricante, sendo em seguida, submetidas ao mesmo processamento histológico já citado. Ainda, um dos espécimes adultos teve coletado o encéfalo juntamente com a porção ventral da caixa craniana, sendo fixado, descalcificado e processado histologicamente para a análise da conexão da hipófise ao encéfalo.

Todos os procedimentos experimentais deste projeto foram aprovados pela Comissão de Ética em Experimentação Animal do ICB, USP, sob no. 56 - 2009.

4.2 Histoquímica

Para o estudo histoquímico da hipófise dos adultos, as lâminas de interesse foram desparafinizadas em xilol, tratadas com soluções decrescentes de etanol e hidratadas em água corrente, sendo então coradas pelas seguintes técnicas histoquímicas, usuais para identificação dos tipos celulares na hipófise de peixes: Ácido Periódico-reativo de Schiff – PAS (McManus 1948) e contra-coloração com Hematoxilina de Harris, Tricrômico de Mallory – TM (Pearse 1961) e Hematoxilina Chumbo – HPb (Solcia et al., 1969).

Para a caracterização da ontogenia da hipófise nas larvas e juvenis, secções de interesse também foram processadas da mesma forma, mas coradas somente pelo Tricrômico de Mallory. Após as colorações, as lâminas passaram por baterias contendo soluções crescentes de etanol e xilol, até a montagem com goma de Dâmar e lamínula.

4.3 Imuno-histoquímica por peroxidase

No estudo imuno-histoquímico, as lâminas com os cortes de interesse foram desparafinizadas em xilol, hidratadas em série alcoólica decrescente e incubadas em tampão fosfato salino pH 7,4 (PBS). Então, foi realizado o bloqueio da peroxidase endógena com peróxido de hidrogênio a 3% em PBS, lavagem em PBS e bloqueio dos sítios inespecíficos com leite em pó desnatado (sem adição de cálcio) a 5%. Assim, as lâminas foram lavadas em PBS e incubadas por 18h, em câmara úmida, na geladeira com os anticorpos primários (Tab. 2) produzidos em coelho e diluídos em PBS.

Tabela 2 – Anticorpos primários utilizados nas reações imuno-histoquímicas em *S. brasiliensis*.

Anticorpo	Fonte	Código	Diluição	Referências
Anti-salmon PRL	Dr. H. Kawauchi	8206	1:5000	Pandolfi et al. (2001a)
Anti-salmon GH	Dr. H. Kawauchi	8502	1:1000	Pandolfi et al. (2001a)
Anti-salmon SL	Dr. H. Kawauchi	8906	1:1000	Pandolfi et al. (2001a)
Anti-salmon β-FSH	Dr. H. Kawauchi	8510	1:1000	Nozaki et al. (1990)
Anti-salmon β-LH	Dr. H. Kawauchi	8506	1:1000	Nozaki et al. (1990)
Anti-salmon β-FSH	Dr. A. Shimizu	2684	1:1000	Shimizu et al. (2003)
Anti-salmon β-LH	Dr. A. Shimizu	2685	1:1000	Shimizu et al. (2003)
Anti- mummichog α-GTH	Dr. H. Kawauchi	616	1:500	Shimizu et al.(2003)
Anti- mummichog β-FSH	Dr. H. Kawauchi	299	1:500	Pandolfi et al. (2006)
Anti- mummichog β-LH	Dr. H. Kawauchi	003	1:500	Pandolfi et al. (2006)
Anti-human β-TSH	Dr. A.F. Parlow	55741789	1:100-2000	Nozaki et al. (2005)
Anti-human $ACTH_{1-24}$	Dako	-	1:1000	Pandolfi et al. (2003)

Após a incubação com o anticorpo primário, as lâminas foram lavadas em PBS e incubadas com o anticorpo secundário biotiniliado (Dako) por 30 minutos, lavadas em PBS, incubadas com Estreptavidina (Dako) por 30 minuntos, novamente lavadas em PBS e, então, os cortes foram revelados com 3-3' diaminobenzidina (DAB - Dako). Posteriormente, os cortes foram contra-corados com Hematoxilina de Mayer e passaram por baterias crescentes de álcool e xilol, até a montagem das lâminas.

A especificidade dos anticorpos foi avaliada utilizando-se secções controle na qual o anticorpo primário foi substituído por PBS e/ou pelo soro do animal em que foi desenvolvido o anticorpo secundário, na mesma concentração do anticorpo primário. Também, a especificidade pôde ser inferida a partir de resultados da utilização destes mesmos anticorpos em diversos trabalhos já publicados com a hipófise de outras espécies de teleósteos (Tab. 2).

4.4 Análise e fotodocumentação

Todas as lâminas confeccionadas neste estudo foram analisadas e fotodocumentadas com um fotomicroscópio Zeiss Axioskop II, com o sistema de captura de imagem Image-Pro Plus, e posteriormente processadas com o auxílio do software Adobe® Photoshop® CS3 Portable versão 11.0.

5 RESULTADOS

5.1 Morfologia da hipófise nos adultos de *Salminus brasiliensis*

Em indivíduos adultos de *Salminus brasiliensis*, a hipófise apresentou forma ovóide, localizando-se na porção ventral do encéfalo, na região compreendida entre o quiasma óptico e o hipotálamo (Fig. 4B e 4D), sendo ligada a este último por um pedúnculo relativamente longo e delicado (Fig. 4E) que permite a conexão e comunicação da hipófise com as regiões hipotalâmicas. Devido à sua natureza, este pedúnculo sempre foi danificado durante o arrebatamento do encéfalo para a coleta da hipófise, com exceção de apenas um animal que teve todo o encéfalo coletado juntamente com a região ventral da caixa craniana, e posteriormente descalcificado antes do processamento histológico.

Sob microscopia de luz, pôde ser verificado que a hipófise de *Salminus brasiliensis* é composta pela adeno-hipófise e pela neuro-hipófise (Fig. 5A). A adeno-hipófise constitui a porção secretora da glândula, e a partir da coloração por Tricrômico de Mallory (Fig. 5A), foram distinguidas as três regiões adeno-hipofisárias, com características estruturais e propriedades tintoriais diferenciadas: a *rostralis pars distalis* (RPD), *proximalis pars distalis* (PPD) e *pars intermedia* (PI). Foram identificados sete tipos celulares secretores de hormônios na adeno-hipófise de *Salminus brasiliensis*, os quais apresentaram diferentes características tintoriais frente aos métodos histoquímicos utilizados (Tab. 3).

Tabela 3. Resultados das colorações histoquímicas realizadas na hipófise de *Salminus brasiliensis.*

Células	Região	Tricrômico de Mallory	PAS	Hematoxilina Chumbo
Adrenocorticotrópicas	RPD	-/+ Cianófila	-	+
Gonadotrópicas	PPD	+ Cianófila	+	-
Melanotrópicas	PI	-/+ Cianófila	-	-
Prolactínicas	RPD	+ Eritrófila	-	-
Somatolactínicas	PI	++ Cianófila	+/-	-
Somatotróficas	PPD	+ Eritrófila	-	-
Tireotróficas	PPD	+ Púrpurea	?	-

Coloração: (++) muito forte, (+) forte, (+/-) leve, (-) ausente e (?) não discriminada.

Na RPD, foram identificadas as células prolactínicas e adrenocorticotrópicas. As células prolactínicas (Fig. 5B) eram geralmente pequenas, eritrófilas, com núcleo ovóide e central, e apresentaram um arranjo cordonal; distribuindo-se por toda a RPD, formando uma meia lua nesta região.

As células adrenocorticotrópicas, eram células levemente cianófilas ao Tricrômico de Mallory (Fig. 5C) e positivas à Hematoxilina Chumbo (Fig. 6G), se distribuindo de forma isolada ou preferencialmente ao redor dos ramos da neuro-hipófise presentes da RPD, onde formavam uma ou duas camadas de células geralmente alongadas e com núcleos em diferentes posições (Fig. 5C, 6G e 6H).

Na PPD foram observadas as células somatotrópicas, gonadotrópicas e tireotrópicas. As células somatotrópicas (Fig. 5D) eram células pequenas, eritrófilas, com formato elipsóide e que se dispunham de forma isolada ou em pequenos grupos celulares distribuídos aleatoriamente por toda a PPD.

As células gonadotrópicas (Fig. 5D) eram células grandes, fortemente cianófilas, PAS positivas (Fig. 6E), e possuíam núcleo excêntrico, densos grânulos citoplasmáticos e, na maioria das vezes, um grande vacúolo, visto na microscopia de luz como um círculo branco, o qual ocupava a maior parte do citoplasma. As células gonadotrópicas se apresentavam em alta densidade na PPD e distribuíam-se de forma aleatória.

As células tireotrópicas (Fig. 5D) eram células pequenas, de forma ovóide a fusiforme, intensamente cianófilas, com núcleo excêntrico ou polarizado, e apresentavam-se isoladas ou em pequenos aglomerados próximos aos ramos da neuro-hipófise na PPD. Devido à baixa densidade, em relação às células gonadotrópicas e seu tamanho, não foi possível identificar as células tireotrópicas após a coloração pelo PAS.

Na PI foram identificadas as células somatolactínicas e melanotrópicas. As células somatolactínicas (Fig. 5E) eram células grandes, poligonais, fortemente cianófilas, levemente PAS positivas (Fig. 6F) e distribuídas por toda PI, principalmente junto às projeções na neuro-hipófise.

Já as células melanotrópicas (Fig. 5E) eram arredondadas, de tamanho variado, levemente cianófilas e se distribuíam de forma randômica ao lado das células somatolactínicas, dentro de pequenos lóbulos delimitados pelas ramificações da neuro-hipófise nesta região.

A neuro-hipófise, constituída por tecido nervoso, se estendia por toda a adeno-hipófise (Fig. 5A), sendo que os ramos mais calibrosos se encontravam na RPD, se ramificavam (Fig. 6C) e atingia todas as regiões adeno-hipofisárias. Foi verificada uma intensa ramificação da neuro-hipófise na PI (Fig. 5E), delimitando pequenos lóbulos preenchidos pelas células melanotrópicas e somatolactínicas. Ainda, na neuro-hipófise pôde ser observada a presença de células da glia, vasos sanguíneos e grânulos de neurossecreção, denominadas de Corpos de Herring (Fig. 6D).

Na hipófise de *Salminus brasiliensis* não foram observados limites precisos entre a RPD e a PPD, sendo que os diferentes tipos celulares destas duas regiões apresentavam uma transição lenta (Fig. 6A). Diferentemente, entre a PPD e a PI existia uma maior definição entre as duas regiões, geralmente separadas por ramos da neuro-hipófise (Fig. 6B).

5.2 Identificação das células adeno-hipofisárias de *Salminus brasiliensis* por imuno-histoquímica

Por meio da utilização da técnica de imuno-histoquímica com anticorpos heterólogos contra a PRL, GH, SL, β-FSH e β-LH de salmão; e contra o $ACTH_{(1-24)}$ e β-TSH humano, foi possível identificar de forma precisa a distribuição da maioria das células adeno-hipofisárias de *Salminus brasiliensis* (Fig. 7, Tab. 4), inicialmente estudadas por técnicas histoquímicas.

Tabela 4. Resultados das reações imuno-histoquímicas na hipófise de adultos de *Salminus brasiliensis*. [(1)]Dr. H. Kawauchi, [(2)]Dr. Shimizu.

	Células adeno-hipofisárias							
Anticorpos	PRL	GH	SL	FSH	LH	TSH	ACTH	MSH
Anti-salmon PRL	++	-	-	-	-	-	-	-
Anti-salmon GH	-	++	-	-	-	-	-	-
Anti-salmon SL	-	-	++	-	-	-	-	-
Anti-salmon β-FSH[1]	-	-	-	+	-	-	-	-
Anti-salmon β-LH[1]	-	-	-	-	+	-	-	-
Anti-salmon β-FSH[2]	-	-	-	-	-	-	-	-
Anti-salmon β-LH[2]	-	-	-	-	+	-	-	-
Anti- mummichog α-GTH	-	-	-	-	-	-	-	-
Anti- mummichog β-FSH	-	-	-	-	-	-	-	-
Anti- mummichog β-LH	-	-	-	-	+/-	-	-	-
Anti-human β-TSH	-	-	-	-	-	-	-	-
Anti-human $ACTH_{1-24}$	-	-	-	-	-	-	++	+/-

Imunorreação: (++) muito forte, (+) forte, (+/-) leve e (-) ausente.

O anticorpo anti-PRL de salmão reagiu especificamente com as células prolactínicas, confirmando sua extensa distribuição ao longo de toda RPD (Fig. 8A), formando uma meia lua no hemisfério superior da hipófise. Devido à densidade das células prolactínicas, a delimitação dos limites celulares muitas vezes se tornou difícil, observando-se uma marcação difusa em toda a RPD (Fig. 8B).

As células somatotrópicas também foram marcadas de forma específica com o anti-GH de salmão, distribuindo-se em grupos ou de forma isolada por toda a PPD, como anteriormente mencionado (Fig. 8C), e exibiram marcação citoplasmática precisa (Fig. 8D). Já as células imunorreativas ao anti-SL de salmão foram

exclusivamente detectadas na PI (Fig. 8E), corroborando a identificação por histoquímica e evidenciando uma marcação citoplasmática específica a este tipo celular (Fig. 8F).

Dentre os sete anticorpos utilizados para identificação das células gonadotrópicas, foram obtidos resultados consistentes apenas com a utilização do anti-FSH e LH de salmão, produzido pelo Dr. H. Kawauchi. As células imunorreativas ao anti-FSH se distribuíam por toda a PPD (Fig. 9A) e apresentavam as mesmas características já mencionadas no estudo histoquímico; células grandes, globosas, com núcleo excêntrico e com grande vacúolo citoplasmático, existindo imunomarcação apenas na porção citoplasmática restante (Fig. 9B).

As células imunorreativas ao anti-LH de salmão eram abundantes e também se distribuíam por toda a PPD (Fig. 9D) e apresentavam as mesmas características morfológicas das células imunorreativas ao anti-FSH (Fig. 9E). A partir da análise de cortes seriados subsequentes submetidos à imuno-histoquímica com estes dois anticorpos (Fig. 9C e 9F), foi observada a marcação de ambos os anticorpos no mesmo tipo celular, sugerindo a presença de uma única célula gonadotrópica produtora de FSH e LH nos adultos de *Salminus brasiliensis*.

As células tireotrópicas não exibiram imunorreatividade ao anti-TSH humano utilizado, embora tenham sido realizados diversos testes, utilizando-se várias concentrações (1:100 a 1:200) e tempos de incubação do anticorpo primário, com ou sem protocolos de recuperação antigênica em tampão citrato, em vaporeira ou no forno de microondas. Assim, a confirmação das possíveis células tireotrópicas de *Salminus brasiliensis* identificadas na histoquímica não pôde ser realizada.

As células adrenocorticotrópicas apresentaram imunomarcação ao anti-$ACTH_{(1-24)}$ humano, sendo encontradas na RPD (Fig. 10A) de forma isolada (10C), em pequenos grupos ou, principalmente, circundando os ramos da neuro-hipófise presentes nesta região (10B). As células melanotrópicas foram detectadas por exibirem uma leve reação cruzada ao anti-$ACTH_{(1-24)}$ humano. Entretanto, estas células só foram observadas na PI (9A), contornando ou preenchendo os lóbulos formados pela neuro-hipófise (10D).

Para todas as reações imuno-histoquímicas com os diversos anticorpos utilizados na hipófise dos adultos de *Salminus brasiliensis* foram realizados controles negativos (Fig. 11), não sendo observado qualquer tipo de marcação inespecífica.

5.3 Desenvolvimento estrutural da hipófise de *Salminus brasiliensis*

As larvas e juvenis de *Salminus brasiliensis* coletadas nos diversos tempos após a eclosão foram classificadas de acordo com a descrição de Nakatani et al. (2001) nos seguintes estágios: larval vitelino, pré-flexão, flexão, pós-flexão e juvenil. As principais características morfológicas externas e internas dos espécimes de *Salminus brasiliensis* em cada estádio podem ser analisadas na Fig. 12, Fig. 13 e na Tab. 5.

Tabela 5. Características morfológicas das larvas e juvenis de *Salminus brasiliensis* utilizados no estudo. Horas pós-eclosão (Hpe).

Hpe	Estágio	Características
0	Larval vitelino	Vitelo abundante; presença da notocorda e miômeros, corpo sem pigmentação, encéfalo em diferenciação, início do desenvolvimento do sistema digestório e presença de nadadeira embrionária.
12	Larval vitelino	Redução do vitelo; início da pigmentação do olho; boca já aberta e em posição subterminal, e encéfalo curvado na região anterior.
24	Larval vitelino	Início da pigmentação no focinho e do desenvolvimento da cartilagem neurocranial, encéfalo mais alongado e *saccus vasculosus* já presente.
36	Larval vitelino	Vitelo reduzido, boca em posição terminal, maior pigmentação do focinho, desenvolvimento da cartilagem mandibular, parede intestinal mais diferenciada e início da pigmentação do saco vitelínico.
48	Larval vitelino	Vitelo praticamente exaurido, olhos mais pigmentados, desenvolvimento dos arcos branquiais, bexiga natatória já insuflada e fígado em desenvolvimento.
60	Pré-flexão	Vitelo todo reabsorvido, início da alimentação exógena, aumento da pigmentação nos olhos e no restante do corpo.
72	Pré-flexão	Presença de dentes, arcos branquiais mais desenvolvidos, luz estomacal ampla, maior pigmentação corporal.
120	Flexão	Maior pigmentação na região cranial e ventral, cartilagem mandibular bem desenvolvida, notocorda ainda presente e encéfalo mais alongado.
300	Pós-flexão	Nadadeiras caudal, anal, peitoral e dorsal já diferenciadas, encéfalo e brânquias bem desenvolvidos, e forte pigmentação na nadadeira caudal.
600	Juvenil	Intensa ossificação, presença de escamas e de todas as nadadeiras, e padrão de pigmentação semelhante aos adultos.

Para facilitar a compreensão do desenvolvimento da hipófise e sua localização no encéfalo durante os estágios do desenvolvimento inicial de *Salminus*

brasiliensis, sugerimos a análise prévia da Fig. 13, a qual exibe uma visão ampla das secções histológicas utilizadas para ilustrar o desenvolvimento da hipófise na Fig. 14.

No momento da eclosão das larvas (estágio larval vitelino), 0 horas pós-eclosão (hpe), a hipófise ainda não era identificada (Fig. 14A). Foi possível apenas observar a região de diferenciação da hipófise, na qual o encéfalo, ainda em estágio inicial de desenvolvimento, tocava o epitélio bucal primitivo.

Com 12 hpe (estágio larval vitelino), já foi possível diferenciar o primórdio da hipófise, composto por uma pequena e sólida massa de células aderida à porção ventral do diencéfalo, localizada na porção anterior ao *saccus vasculosus* (Fig. 14B). Neste estádio, a hipófise era separada do diencéfalo por uma fina camada de tecido conjuntivo e delimitada em sua porção ventral pelo epitélio bucal. Durante os estágios de 36, 48 (larval vitelino), 60 (estágio pré-flexão) e 72 hpe, foi observado o posicionamento da hipófise à frente da notocorda (Fig. 14D).

Com 72 hpe (estágio pré-flexão) foi notado o início do desenvolvimento da neuro-hipófise e também, a presença de células com diferentes afinidades tintoriais na adeno-hipófise (Fig. 6E). Com 120 hpe (estágio pós-flexão) estas diferenças tintoriais tornaram-se mais nítidas, além de que hipófise adquiriu um formato maior e alongado no eixo ântero-posterior, sendo possível detectar as três regiões adeno-hipofisárias: RPD, PPD e PI (Fig. 14F). Adicionalmente, foi observada uma expansão da neuro-hipófise na região dorsal da glândula, sem a existência de ramificações da neuro-hipófise. Embora nestes estágios a hipófise tenha aumentado suas proporções, raramente foram visualizadas figuras mitóticas durante o seu desenvolvimento.

Com 300 hpe (estágio pós-flexão), a hipófise apresentou um grande aumento dos seus componentes e pôde ser verificado o processo de separação da hipófise do hipotálamo (Fig. 14G). Este foi caracterizado por um estreitamento do tecido nervoso presente nesta região, responsável pela formação de um delicado pedúnculo, chamado de talo neuro-hipofisário. Também, já foi observado um maior grau de zoneamento da adeno-hipófise e a presença de algumas células PAS positivas na PPD.

Por fim, com 600 hpe (estágio juvenil), a hipófise teve um crescimento acentuado de todos os seus componentes e adquiriu uma forma alongada no eixo dorso-ventral, apresentando o formato de uma amêndoa. Neste estádio foi possível

distinguir com clareza as três regiões adeno-hipofisárias (RPD, PPD e PI), com diferentes características tintoriais, distribuição dos tipos celulares e padrões de ramificação da neuro-hipófise (Fig. 14H). Nas secções sagitais foi verificada a presença de uma considerável parcela de tecido neuro-hipofisário ao longo de todo o eixo dorso-ventral da hipófise, sendo observada maior quantidade de ramificações na PI. Também, já era verificada a presença de um fino pedúnculo conectando a hipófise ao hipotálamo (Fig. 14 *inset*) e maior quantidade de células PAS positivas na PPD (dado não exibido), além da presença de algumas células células levemente PAS positivas na PI. Assim, na hipófise dos juvenis de *Salminus brasiliensis* com 600 hpe já pôde ser visualizado um nível de organização estrutural bem próximo do encontrado nos adultos desta espécie.

5.4 Ontogenia das células adeno-hipofisárias de *Salminus brasiliensis*

A ontogenia de sete dos oito tipos celulares presentes na adeno-hipófise de *Salminus brasiliensis* foi analisada (Tab. 6), compreendendo as células prolactínicas, somatotrópicas, somatolactínicas, gonadotrópicas produtoras de LH, FSH, células adrenocorticotrópicas e melanotrópicas; as quais serão abordadas de forma individual a seguir, e, juntamente com os resultados do desenvolvimento estrutural da hipófise podem ser analisadas na Fig. 15.

Tabela 6. Cronologia da imunodetecção das diferentes células adeno-hipofisárias durante o desenvolvimento inicial de *Salminus brasiliensis*. Horas pós-eclosão (hpe).

	Células adeno-hipofisárias							
Tempo (hpe)	PRL	GH	SL	FSH	LH	TSH	ACTH	MSH
12	+/-	-	-	-	-	?	+/-	+/-
24	-	+	-	-	-	?	+/-	+/-
36	-	+	+/-	-	-	?	+/-	+/-
48	+	+	+/-	-	-	?	+/-	+/-
60	+	+	+/-	-	-	?	+/-	+/-
72	+	+	+/-	-	-	?	+/-	+/-
120	+	+	+	-	+	?	+	+/-
300	+	+	+	-	+	?	+	+/-
600	+	+	+	+	+	?	+	+/-

Imunorreação: (++) muito forte, (+) forte, (+/-) leve, (-) ausente e (?) desconhecida.

As células imunorreativas ao anti-PRL de salmão foram inicialmente detectadas com 12 hpe (estágio larval vitelino), exibindo pequenas marcações na região anterior e ventral da hipófise (Fig. 16A). Ao longo do desenvolvimento, com o decorrer dos estágios de 24, 48, 72, 120 e 300 hpe (Fig. 16B a 16F), foi observado um aumento das células prolactínicas na região anterior da glândula e a organização destas células entre os ramos da neuro-hipófise. Ainda, nos estágios de 48 e 72 hpe puderam ser visualizadas células prolactínicas exibindo processos citoplasmáticos em direção ao tecido conjuntivo que delimitava a hipófise do hipotálamo (Fig. 16C e 16D). Com 600 hpe (Fig. 16G), as células prolactínicas apresentaram-se amplamente distribuídas em cordões celulares pela RPD (Fig. 16H), formando uma meia-lua nesta região.

As células imunorreativas ao anti-GH de salmão tiveram sua detecção inicial com 36 hpe (estágio larval vitelino), distribuindo-se na região dorso-medial da hipófise (Fig. 17A). Com o desenvolvimento, foi observado um aumento da imunorreatividade e da população de células somatotrópicas, sempre presentes na região medial da hipófise (Fig. 17A a 17E), correspondente à futura PPD. Com 600 hpe (Fig. 17F), notou-se uma grande população de células somatotrópicas, ocupando praticamente toda a PPD, e sua organização entre os ramos na neuro-hipófise existentes (Fig. 17G).

A identificação de células imunorreativas ao anti-SL de salmão também se deu às 36 hpe (estágio larval vitelino). Neste estádio, foi observada a presença algumas células somatolactínicas apresentando uma leve marcação presentes na região posterior da hipófise (Fig. 18A). Entretanto, uma pequena imunorreatividade também foi observada em outras regiões, fato presente ao longo de todos os estádios do desenvolvimento inicial avaliados (Fig. 18A a 18F), exceto na hipófise dos adultos. Ao longo do desenvolvimento, foi notado um aumento da população de células somatolactínicas, e com 600 hpe (Fig. 18F), estas células assumiram seu arranjo típico dentro dos lóbulos formados pelas projeções da neuro-hipófise presentes na PI (Fig. 18 G). Ainda neste estágio, foi identificada a presença de algumas células fracamente positivas ao anti-SL de salmão delimitando ramos da neuro-hipófise localizados na RPD (Fig. 18H).

A primeira detecção das células imunorreativas ao anti-βLH de salmão se deu às 120 hpe (estágio flexão), sendo observada a marcação de poucas células distribuídas na PPD (Fig. 19A). Com 300 hpe foi notado um aumento desta

população celular nesta região e (Fig. 19B), com 600 hpe, uma maior população de células imunorreativas ao anti-βLH em toda PPD (Fig. 19C), distribuídas principalmente de forma isolada (Fig. 19D). Já as células imunorreativas ao anti-βFSH de salmão só foram detectadas com 600 hpe (estágio juvenil), apresentando uma menor quantidade de células marcadas em relação ao anti-βLH, as quais se distribuíam nas extremidades laterais e ventrais da PPD (Fig. 19E), de forma isolada (Fig. 19F).

Como na hipófise dos adultos, não foi observada a presença de imunorreatividade ao anti-βTSH humano nas larvas e juvenis de *Salminus brasiliensis* avaliados, o que impossibilitou a análise da ontogenia das células tireotrópicas nesta espécie.

As células adrenocorticotrópicas e melanotrópicas apresentaram a mesma cronologia de aparecimento, sendo detectadas às 12 hpe (estágio larval vitelino), utilizando um único anticorpo, o anti-ACTH humano. As populações celulares imunorreativas presentes na região anterior e posterior da hipófise corresponderam às células adrenocorticotrópicas e melanotrópicas, respectivamente (Fig. 20A). Com 12 hpe, ambos os tipos celulares apresentavam fraca imunorreatividade, mas ao longo do desenvolvimento da hipófise as marcações se tornaram mais intensas, paralelamente ao aumento das populações de ambos os tipos celulares (Fig. 20A a 20F). Com 600 hpe, a células adrenocorticotrópicas distribuíam-se de forma isolada ou preferencialmente ao redor dos ramos da neuro-hipófise presentes na RPD (Fig. 20G). Já as células melanotrópicas, levemente reativas ao anti-ACTH humano, foram encontradas exclusivamente na PI, distribuídas aleatoriamente dentro dos lóbulos típicos desta região (Fig. 20H).

DOCUMENTAÇÃO FOTOGRÁFICA

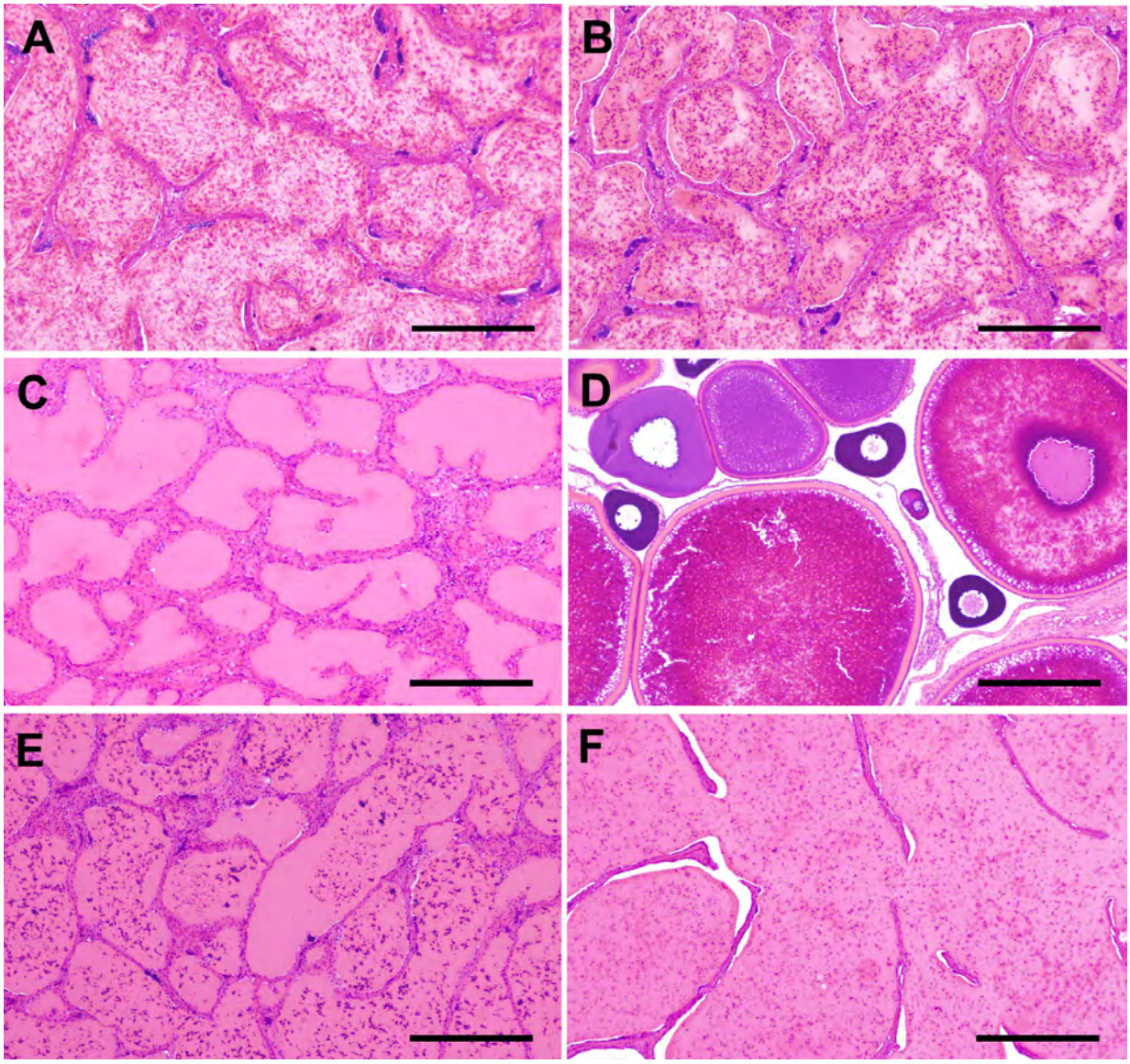

Figura 3. Cortes histológicos das gônadas dos espécimes de *S. brasiliensis* utilizados, corados com Hematoxilina e Eosina, evidenciando os estágios do ciclo reprodutivo. A, B, C, E e F – Testículos em regressão. D – Ovário em maturação. Escala: 300 µm.

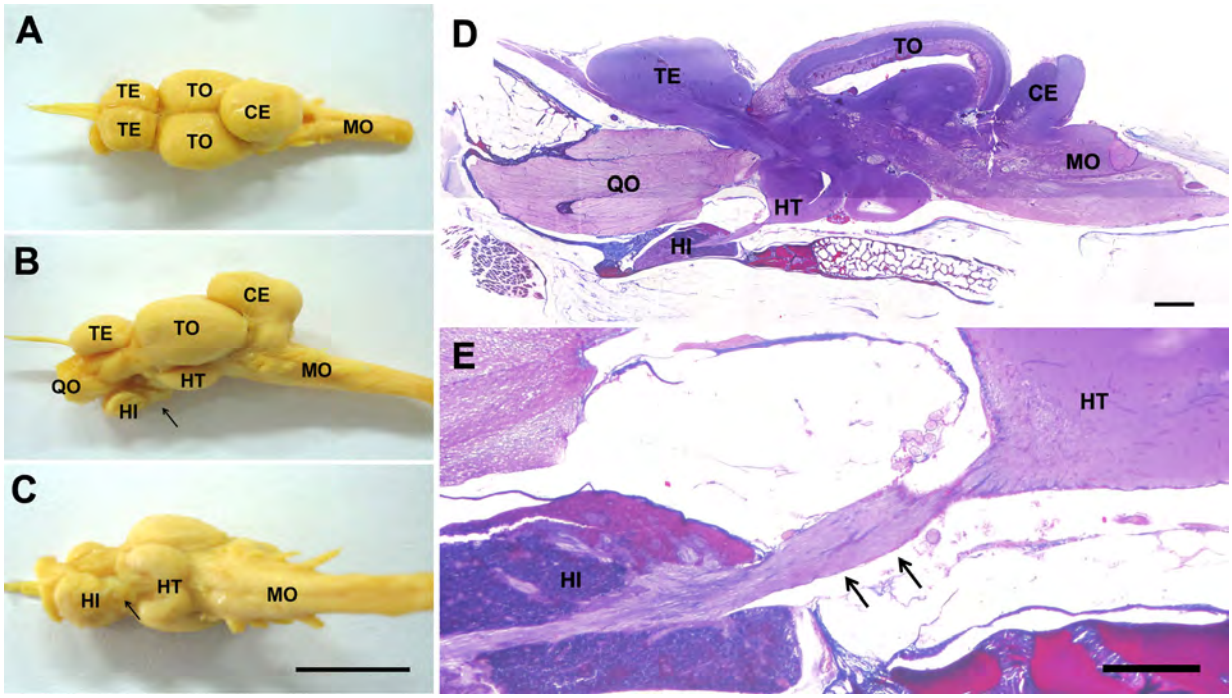

Figura 4. Aspectos macroscópicos e microscópicos do encéfalo de *S. brasiliensis*. A – Vista dorsal. B – Vista lateral. C – Vista ventral. D – Secção sagital do encéfalo corado por Tricrômico de Mallory na qual se nota a localização da hipófise abaixo do quiasma óptico. E – Campo da Fig. 3D exibindo o pedúnculo (seta) que conecta a hipófise ao hipotálamo. Cerebelo (CE), hipófise (HI), hipotálamo (HT), medula oblonga (MO), quiasma óptico (QO), telencéfalo (TE) e teto óptico (TO). Escala: A a C (1 cm), D (1000 µm) e E (400 µm).

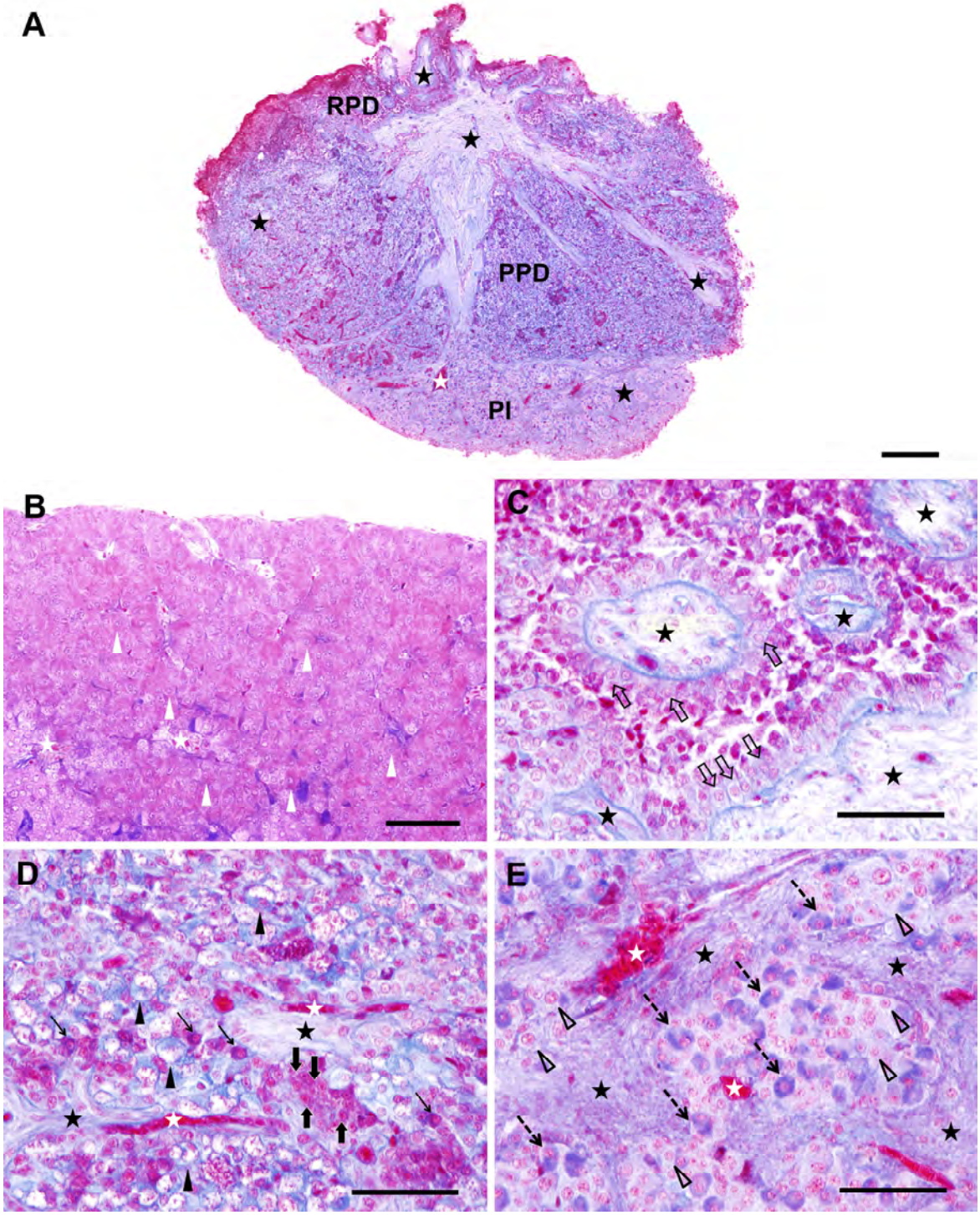

Figura 5. Secções da hipófise de adultos *S. brasiliensis* coradas com Tricrômico de Mallory. A – Secção sagital exibindo as três regiões adeno-hipofisárias (RPD, PPD e PI) e a neuro-hipófise (estrela preta). B – Campo da RPD evidenciando as células prolactínicas (cabeça de seta branca). C – Campo da RPD evidenciando as células adrenocorticotrópicas (contorno de seta). D – Região da PPD, evidenciando as células gonadotrópicas (cabeça de seta preta), células tireotrópicas (seta preta fina) e células somatotrópicas (seta preta grossa). E – Campo da PI, evidenciando as células melanotrópicas (contorno da cabeça de seta) e somatolactínicas (seta pontilhada). Vaso sanguíneo (estrela branca). *Rostralis pars distalis* (RPD), *proximalis pars distalis* (PPD) e *pars intermedia* (PI). Escala: A (200 µm), B a E (50 µm).

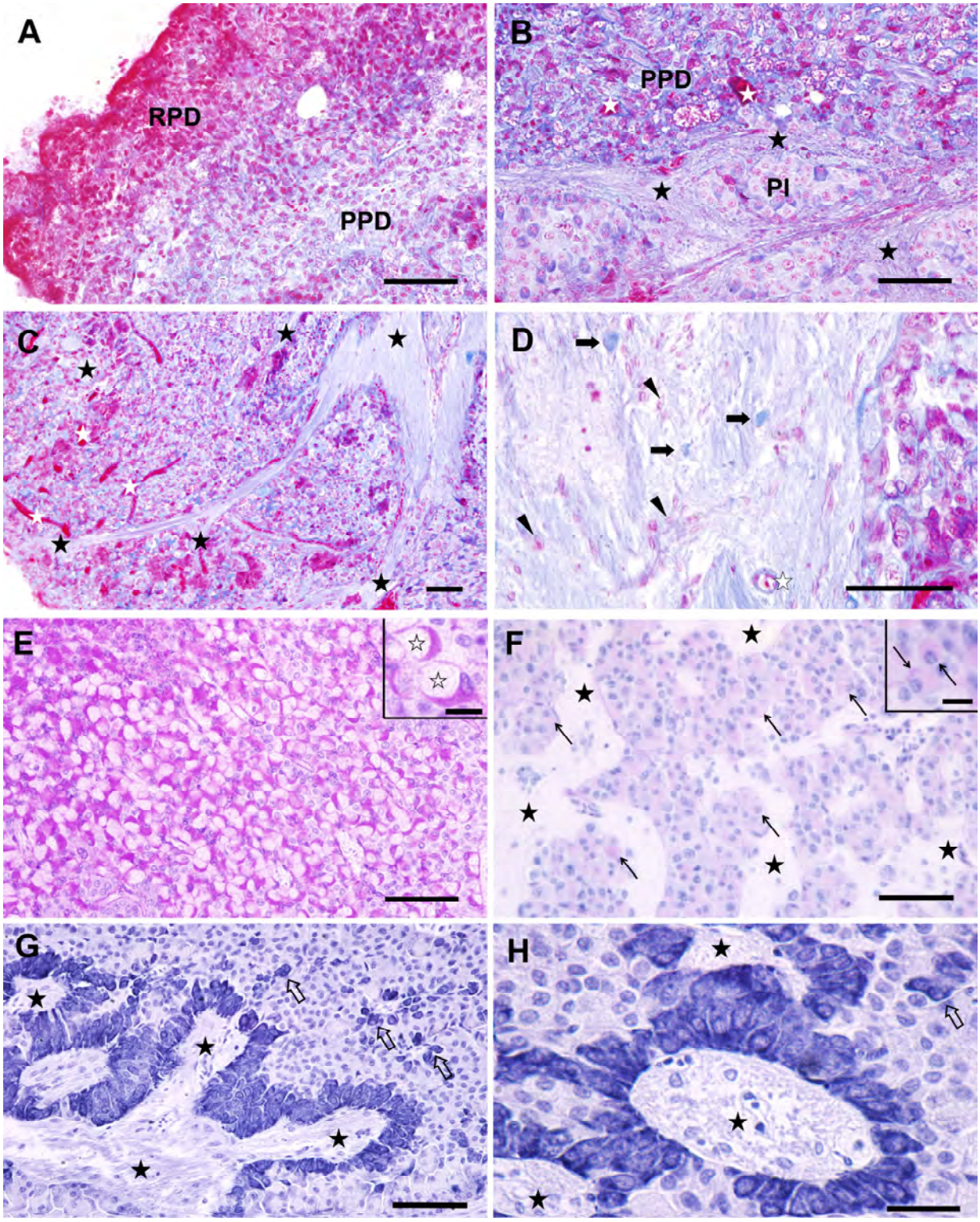

Figura 6. Secções da hipófise de adultos de *S. brasiliensis* submetidas a diferentes técnicas histoquímicas: A a D (Tricrômico de Mallory), E e F (PAS), G e H (Hematoxilina Chumbo). A – Transição entre a RPD e a PPD. B – Transição entre a PPD e a PI. C – Campo evidenciando a ramificação da neuro-hipófise (estrela preta). D – Campo da neuro-hipófise exibindo células da glia (cabeça de seta), corpos de Herring (seta grossa) e vasos sanguíneos (estrela branca). E – Campo da PPD exibindo as células gonadotrópicas PAS positivas; Detalhe: células gonadotrópicas exibindo grande vacúolo (contorno de estrela). F – Campo da PI exibindo células somatolactínicas levemente PAS positivas (seta fina).

Detalhe: células somatolactínicas. G – Campo da RPD exibindo células adrenocorticotrópicas isoladas (contorno de seta) e ao redor dos ramos da neuro-hipófise. H – detalhe das células adrenocorticotrópicas. *Rostralis pars distalis* (RPD), *proximalis pars distalis* (PPD) e *pars intermedia* (PI). Escala: A a G (50 µm), H (20 µm) e Detalhe*:* (1 µm).

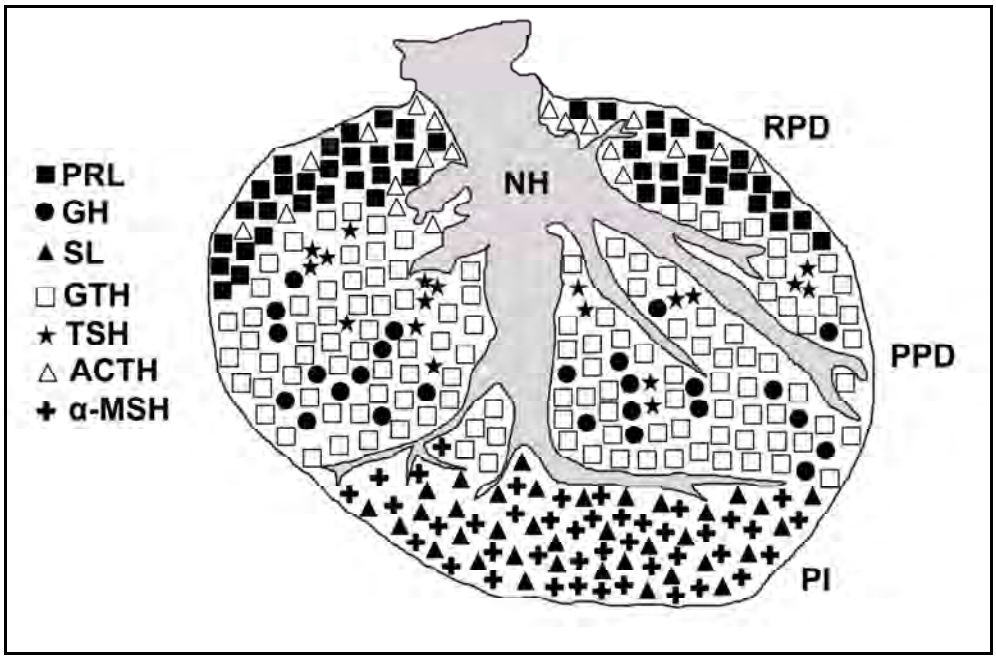

Figura 7. Esquema de um corte sagital da hipófise de adultos de *S. brasiliensis* exibindo a distribuição das células adeno-hipofisárias. Neuro-hipófise (NH), *rostralis pars distalis* (RPD), *proximalis pars distalis* (PPD) e *pars intermedia* (PI).

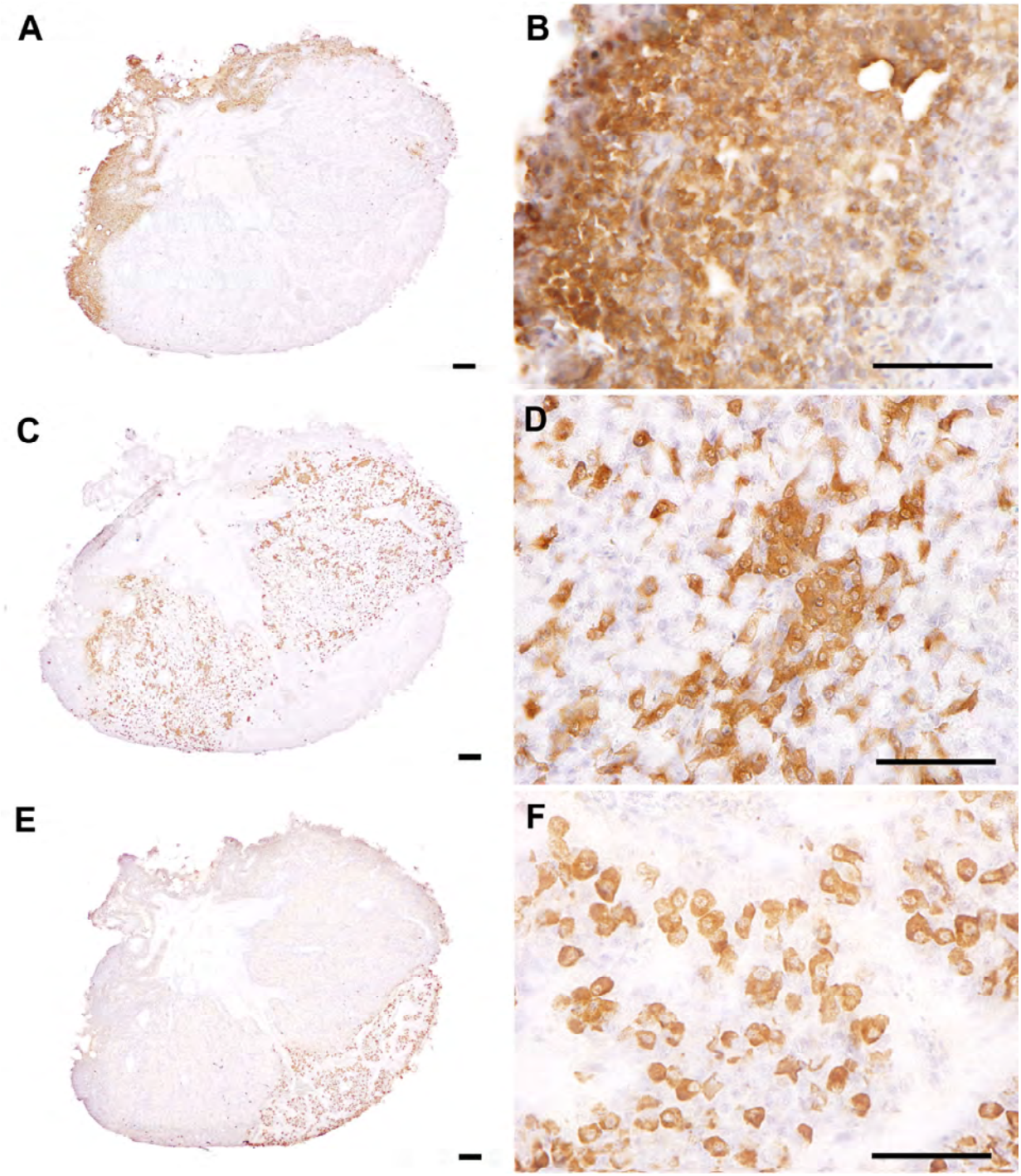

Figura 8. Secções da hipófise de adultos *S. brasiliensis* submetidas à imuno-histoquímica com anti-PRL (A e B), anti-GH (C e D) e anti-SL de salmão (E e F). A – Distribuição das células prolactínicas restritas à RPD. B – Detalhe da marcação das células prolactínicas. C – Distribuição das células somatotrópicas na PPD. D – Detalhe da marcação das células somatotrópicas. E – Distribuição das células somatolactínicas na PI. F – Detalhe da marcação das células somatolactínicas. *Rostralis pars distalis* (RPD), *proximalis pars distalis* (PPD) e *pars intermedia* (PI). Escala:100 µm.

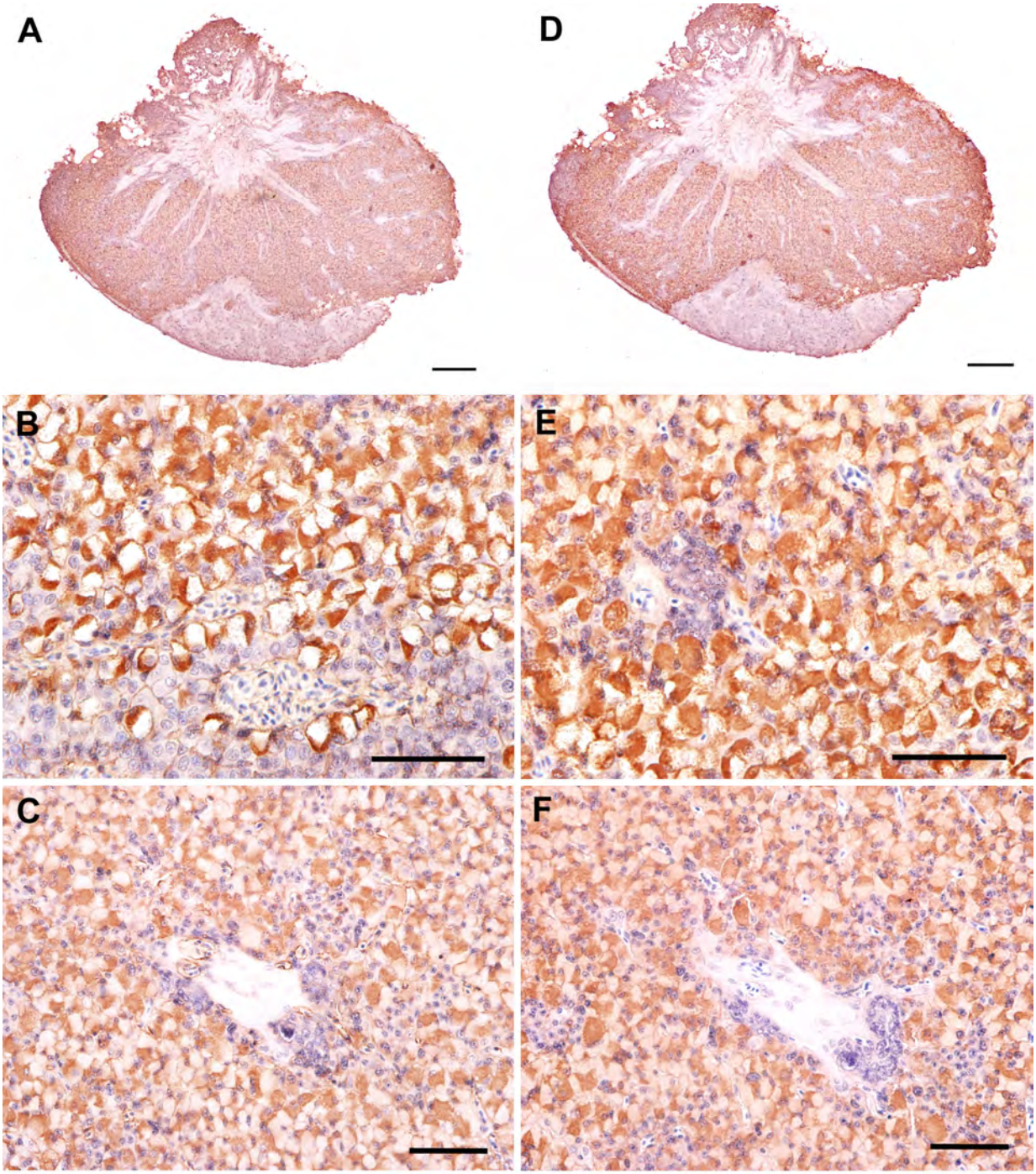

Figura 9. Secções da hipófise de adultos *S. brasiliensis* submetidas à imuno-histoquímica com anti-FSH (A, B e C) e anti-LH de salmão (D, E e F). A – Distribuição das células produtoras de FSH na PPD. B – Detalhe da marcação das células produtoras de FSH. D – Distribuição das células produtoras de LH na PPD. D – Detalhe da marcação das células produtoras de LH. C e F – Campos semelhantes de dois cortes seriados subsequentes. *Rostralis pars distalis* (RPD), *proximalis pars distalis* (PPD) e *pars intermedia* (PI). Escala: A e D (200 µm), B,C, E, F (50 µm).

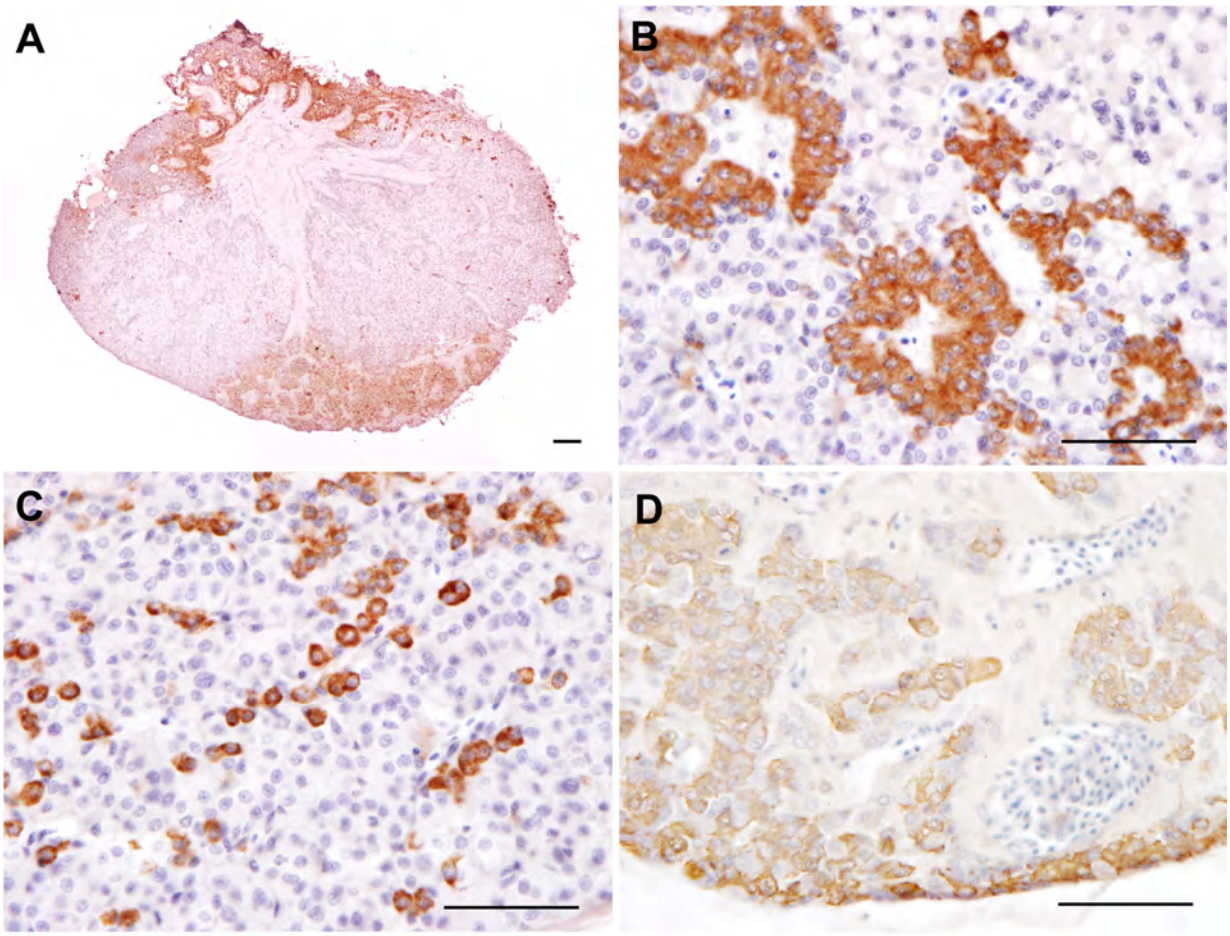

Figura 10. Secções da hipófise de adultos de *S. brasiliensis* submetidas à imuno-histoquímica com anti-ACTH humano. A – Distribuição das células imunorreativas ao anti-ACTH humano na RPD e PI. B – Detalhe da marcação das células adrenocorticotrópicas na RPD, distribuídas ao redor dos ramos da neuro-hipófise. C – Campo da RPD exibindo células adrenocorticotrópicas isoladas. D – Detalhe da distribuição das células melanotrópicas presentes na PI, as quais também são imunorreativas ao anti-ACTH humano. *Rostralis pars distalis* (RPD), *proximalis pars distalis* (PPD) e *pars intermedia* (PI). Escala: 50 µm.

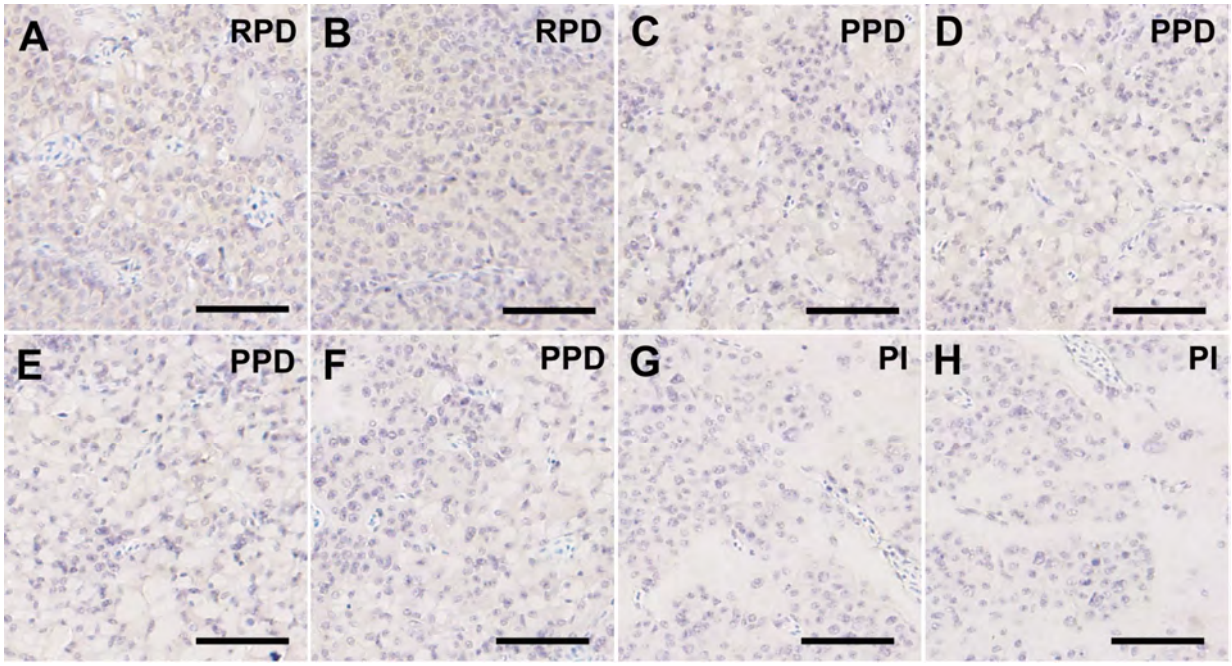

Figura 11. Controles negativos das reações imuno-histoquímicas realizadas na hipófise de adultos de *S. brasiliensis* A – Campo da RPD de controle negativo da imunorreação com anti-PRL de salmão. B – Campo da RPD de controle negativo da imunorreação com anti-ACTH humano. C – Campo da PPD de controle negativo da imunorreação com anti-GH de salmão. D – Campo da PPD de controle negativo da imunorreação com anti-FSH de salmão. E – Campo da PPD de controle negativo da imunorreação com anti-LH de salmão. F – Campo da PPD de controle negativo da imunorreação com anti-βTSH humano. G – Campo da PI de controle negativo da imunorreação com anti-ACTH humano. H – Campo da PPD de controle negativo da imunorreação com anti-SL de salmão. *Rostralis pars distalis* (RPD), *proximalis pars distalis* (PPD), *pars intermedia* (PI). Escala: 5 µm.



Figura 12. Aspectos macroscópicos do desenvolvimento inicial *de S. brasiliensis*. A – Eclosão, larva de 0 hpe (horas pós-eclosão). B – Larva de 12 hpe. C – Larva de 24 hpe. D – Larva de 36 hpe. E – Larva de 48 hpe. F – Larva de 60 hpe. G – Larva de 72 hpe. H – Larva de 120 hpe. I – Juvenil de 300 hpe. J – Juvenil de 600 hpe. Escala: A a I (1 mm), J (1 cm)

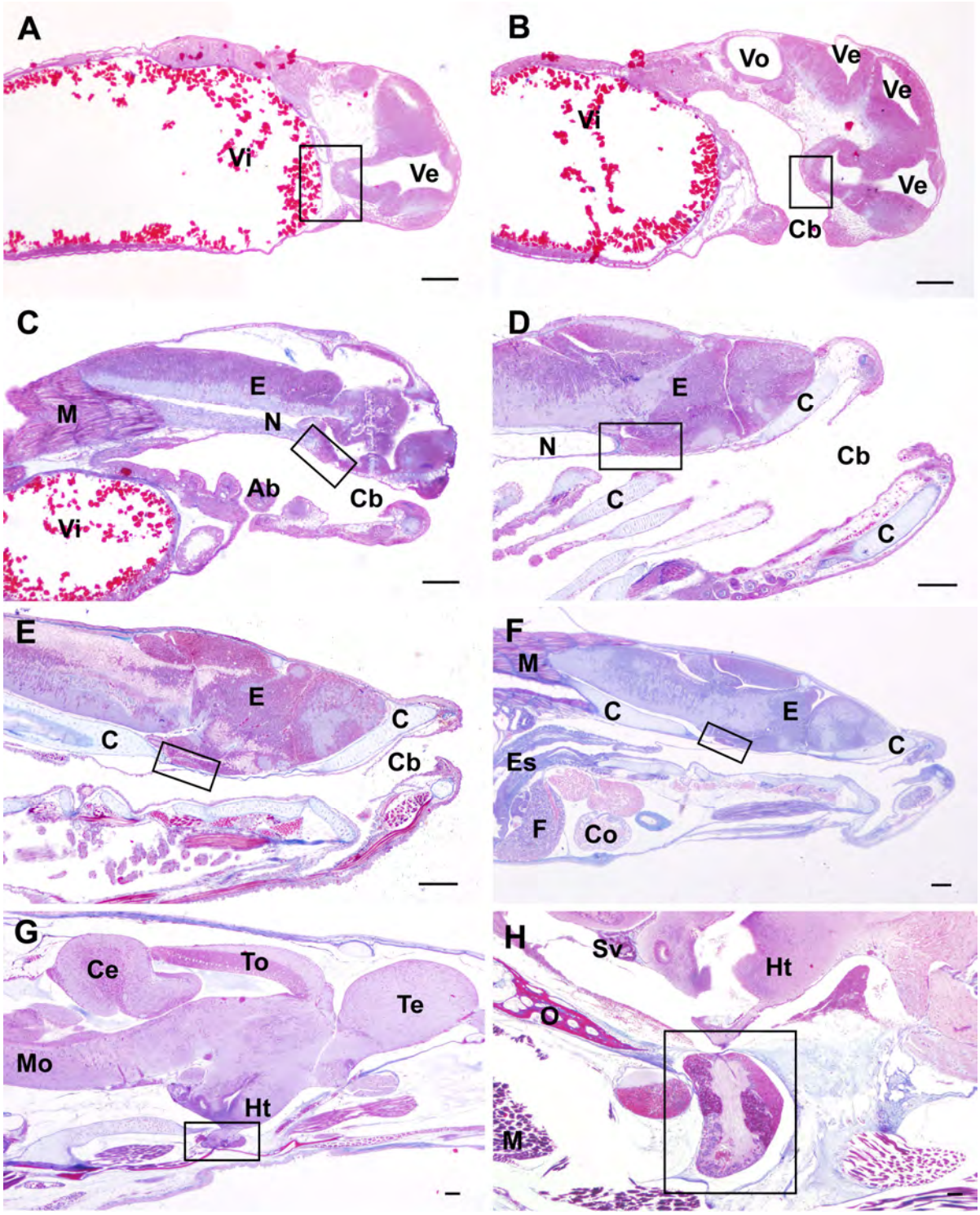

Figura 13. Cortes sagitais das larvas e juvenis de *S. brasiliensis* coradas com Tricrômico de Mallory, evidenciando a localização da hipófise durante o desenvolvimento inicial. A – Eclosão, 0 horas pós-eclosão (hpe). B – Larva de 12 hpe. C – Larva de 24 hpe. D – Larva de 48 hpe. E – Larva de 72 hpe. F – Larva de 120 hpe. G – Juvenil de 300 hpe. H – Juvenil de 600 hpe. Arcos branquiais (Ab), cartilagem (C), cavidade bucal (Cb), cerebelo (Ce), coração (Co), encéfalo (E), estômago (Es), fígado (F), hipotálamo (Ht), músculo (M), medula oblonga (Mo), notocorda (N), osso (O), *saccus vasculosus* (Sv), telencéfalo (Te), teto óptico (To), vesícula encefálica (Ve), vitelo (Vi), vesícula ótica (Vo). Campos analisados na Fig. 11 (retângulo). Escala: 100 µm.

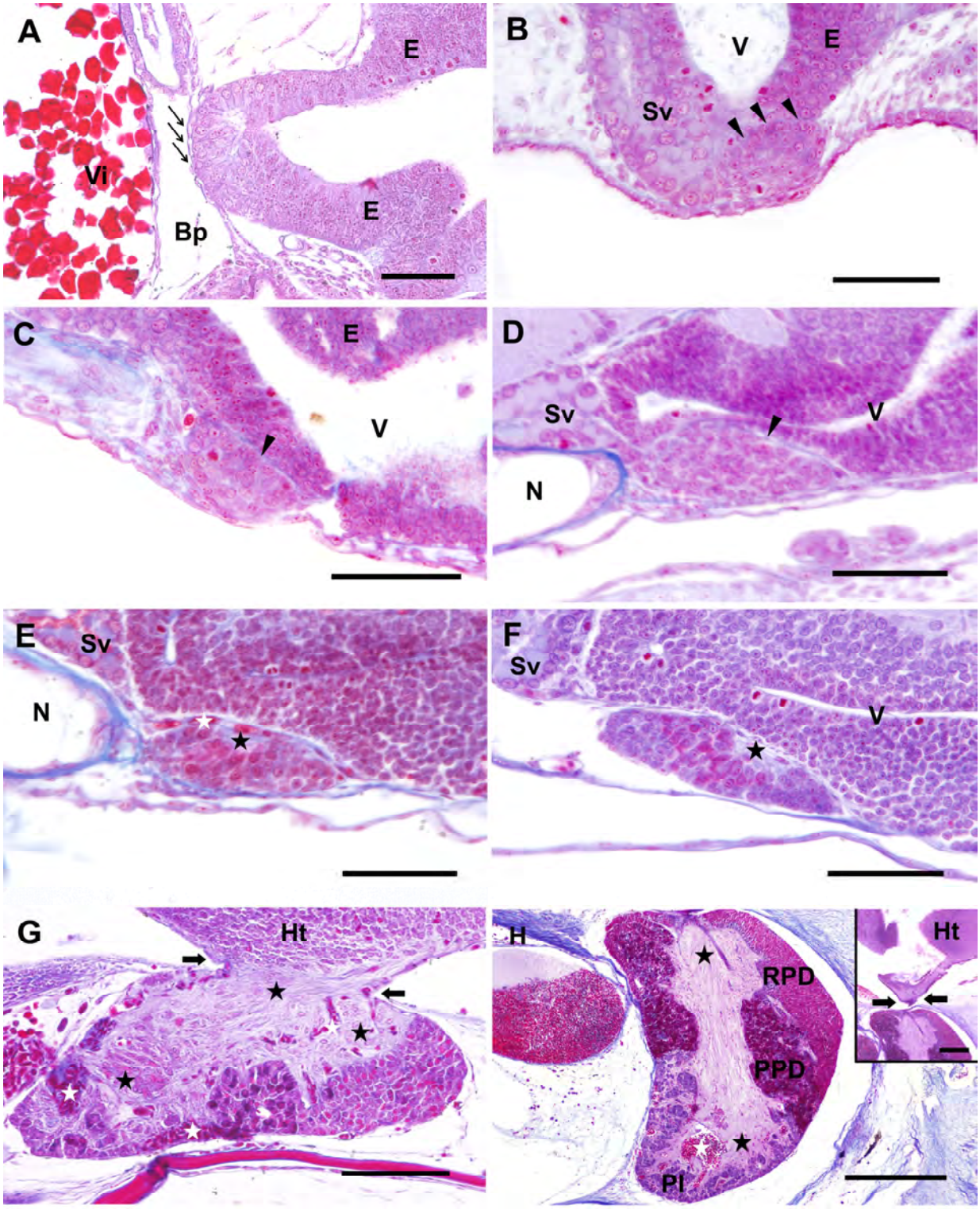

Figura 14. Secções sagitais das larvas e juvenis de *S. brasiliensis* coradas por Tricrômico de Mallory evidenciando o desenvolvimento da hipófise. A – Larva de 0 hpe (horas pós-eclosão). B – Larva de 12 hpe com o primórdio da hipófise. C – Larva de 24 hpe. D – Larva de 48 hpe. E – Larva de 72 hpe. F – Larva de 120 hpe. G – Juvenil de 300 hpe. H – Juvenil de 600 hpe. *Inset:* conexão da hipófise ao hipotálamo. Boca primitiva (Bp), notocorda (N), *rostralis pars distalis* (RPD), *proximalis pars distalis* (PPD) e *pars intermedia* (PI), *saccus vasculosus* (Sv), ventrículo (V), vitelo (Vi), epitélio bucal primitivo (setas), neuro-hipófise (estrela preta), tecido conjuntivo (cabeça de seta), pedúnculo (seta grossa), vaso sanguíneo (estrela branca). Escala: 50 µm.

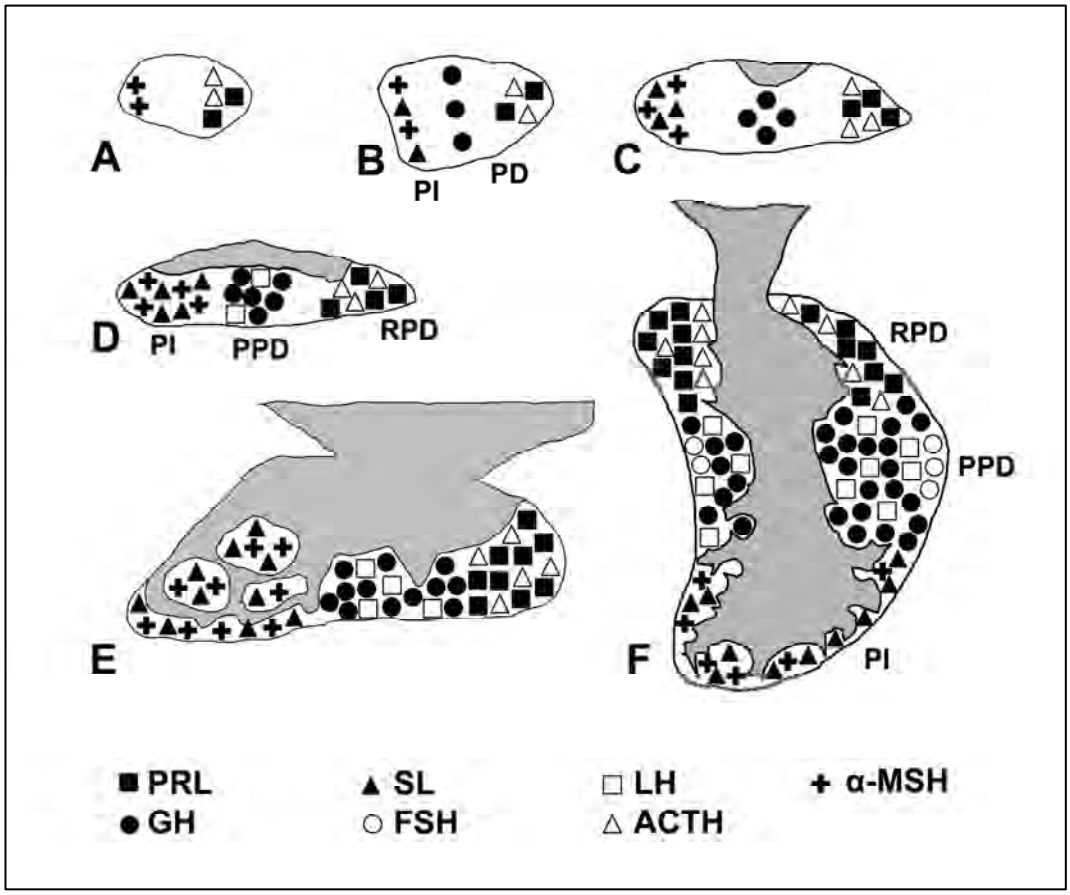

Figura 15. Esquema da hipófise em diferentes estádios do desenvolvimento inicial de *S. brasiliensis*. A – Larva de 12 horas pós-eclosão (hpe). B – Larvas de 36 hpe. C – Larva de 72 hpe. D – Larva de 120 hpe. E – Juvenil de 300 hpe. F – Juvenil de 600 hpe. Neuro-hipófise (região cinza), *rostralis pars distalis* (RPD), *proximalis pars distalis* (PPD), *pars distalis* (PD), *pars intermedia* (PI).

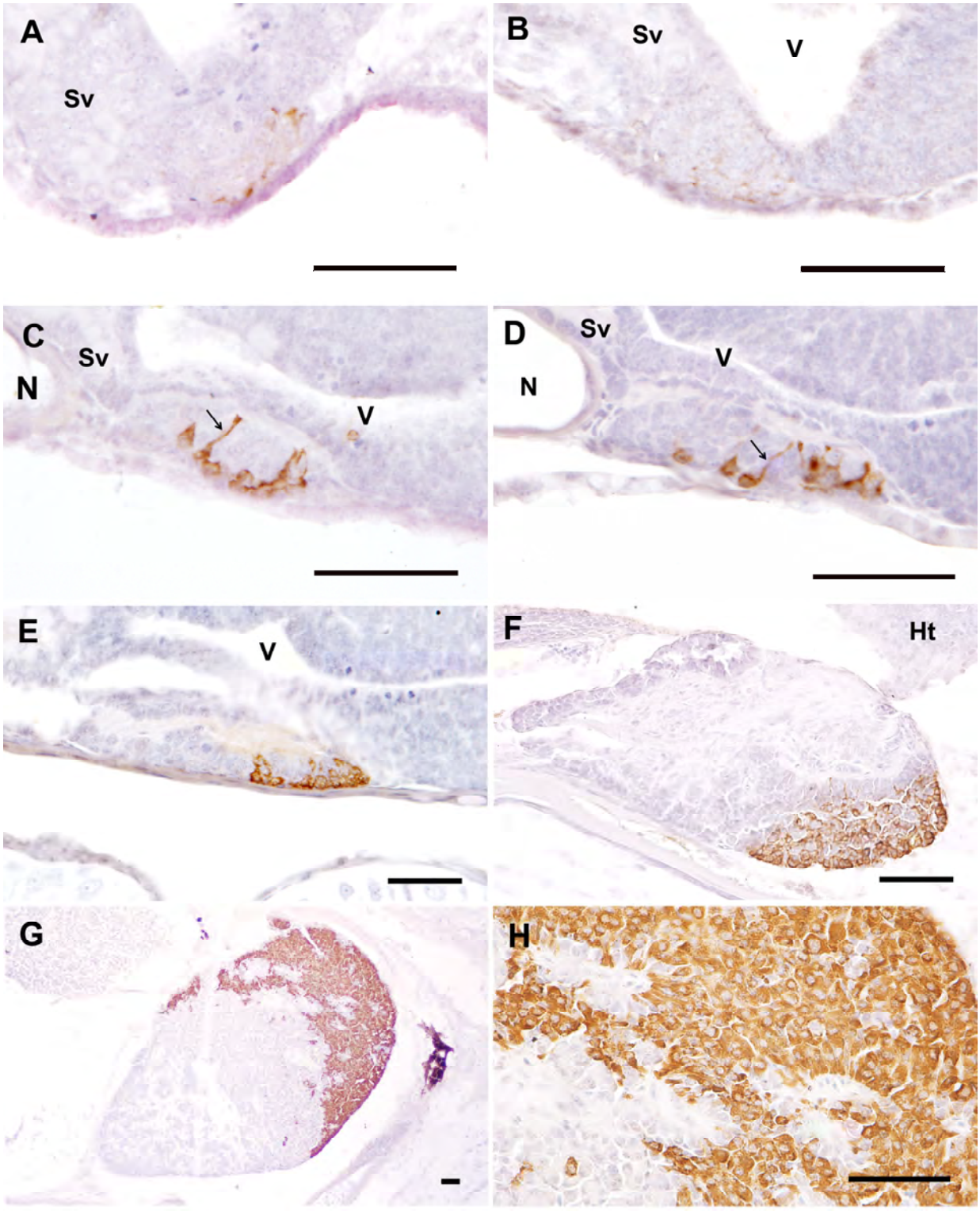

Figura 16. Secções sagitais da hipófise de larvas e juvenis de *S. brasiliensis* submetidas à imuno-histoquímica com anti-PRL de salmão. A – Larva de 12 hpe (horas pós-eclosão), primeira detecção das células prolactínicas. B – Larvas de 24 hpe. C – Larva de 48 hpe exibindo célula prolactínica com processo citoplasmático (seta). D – Larva de 72 hpe. E – Larva de 120 hpe. F – Juvenil de 300 hpe. G – Juvenil de 600 hpe. H – Juvenil de 600 hpe, exibindo detalhes da marcação das células prolactínicas. Hipotálamo (Ht), notocorda (N), pedúnculo (P), *saccus vasculosus* (Sv) e ventrículo (V). Escala: 50 µm.

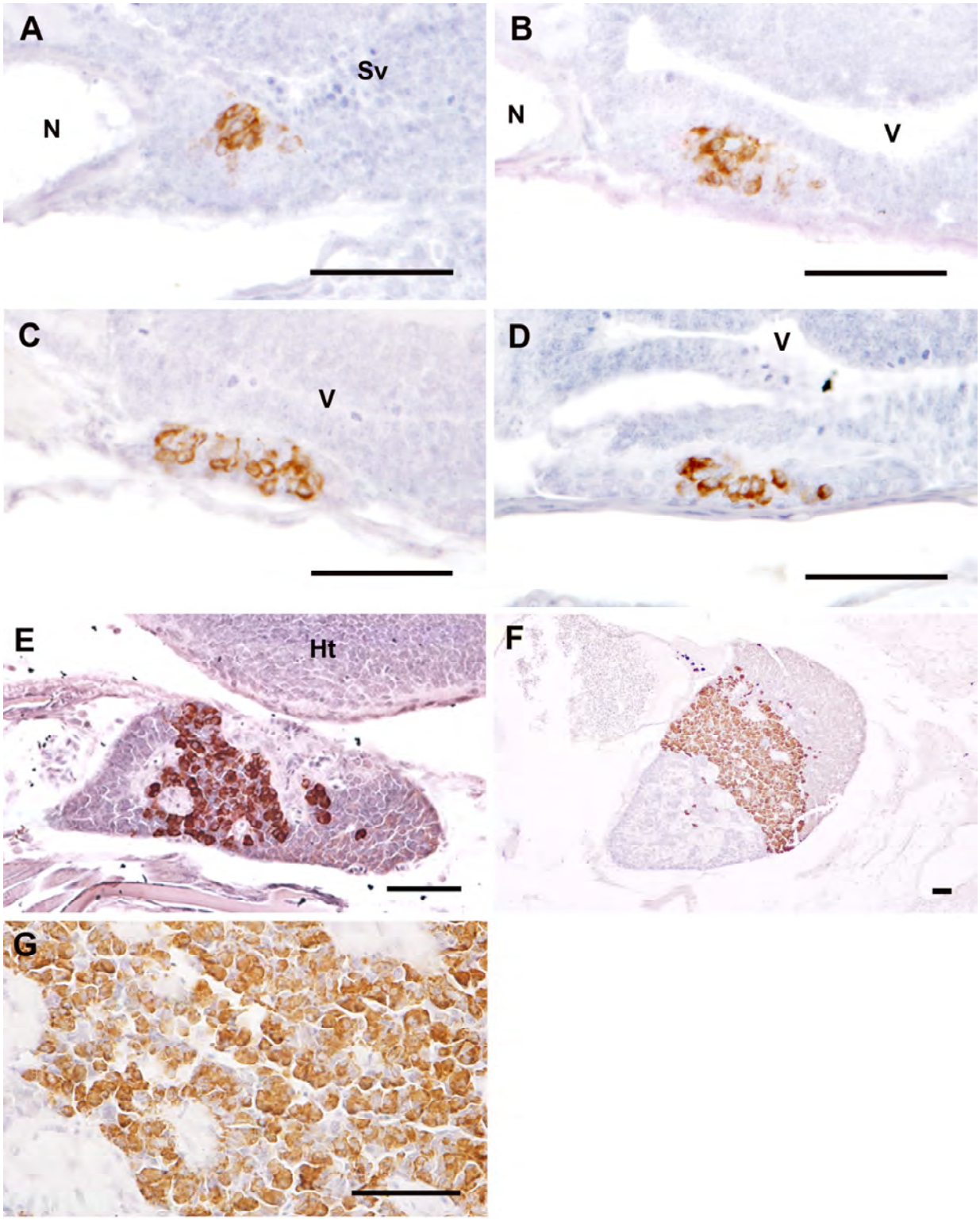

Figura 17. Secções sagitais da hipófise de larvas e juvenis de *S. brasiliensis* submetidas à imuno-histoquímica com anti-GH de salmão. A – Larva de 36 hpe (horas pós-eclosão), primeira detecção das células somatotrópicas. B – Larva de 48 hpe. C – Larva de 72 hpe. D – Larva de 120 hpe. E – Juvenil de 300 hpe. F – Juvenil de 600 hpe. G – Juvenil de 600 hpe exibindo detalhes da imunorreatividade das células somatotrópicas. Hipotálamo (Ht), notocorda (N), *saccus vasculosus* (Sv) e ventrículo (V). Escala: 50 µm.

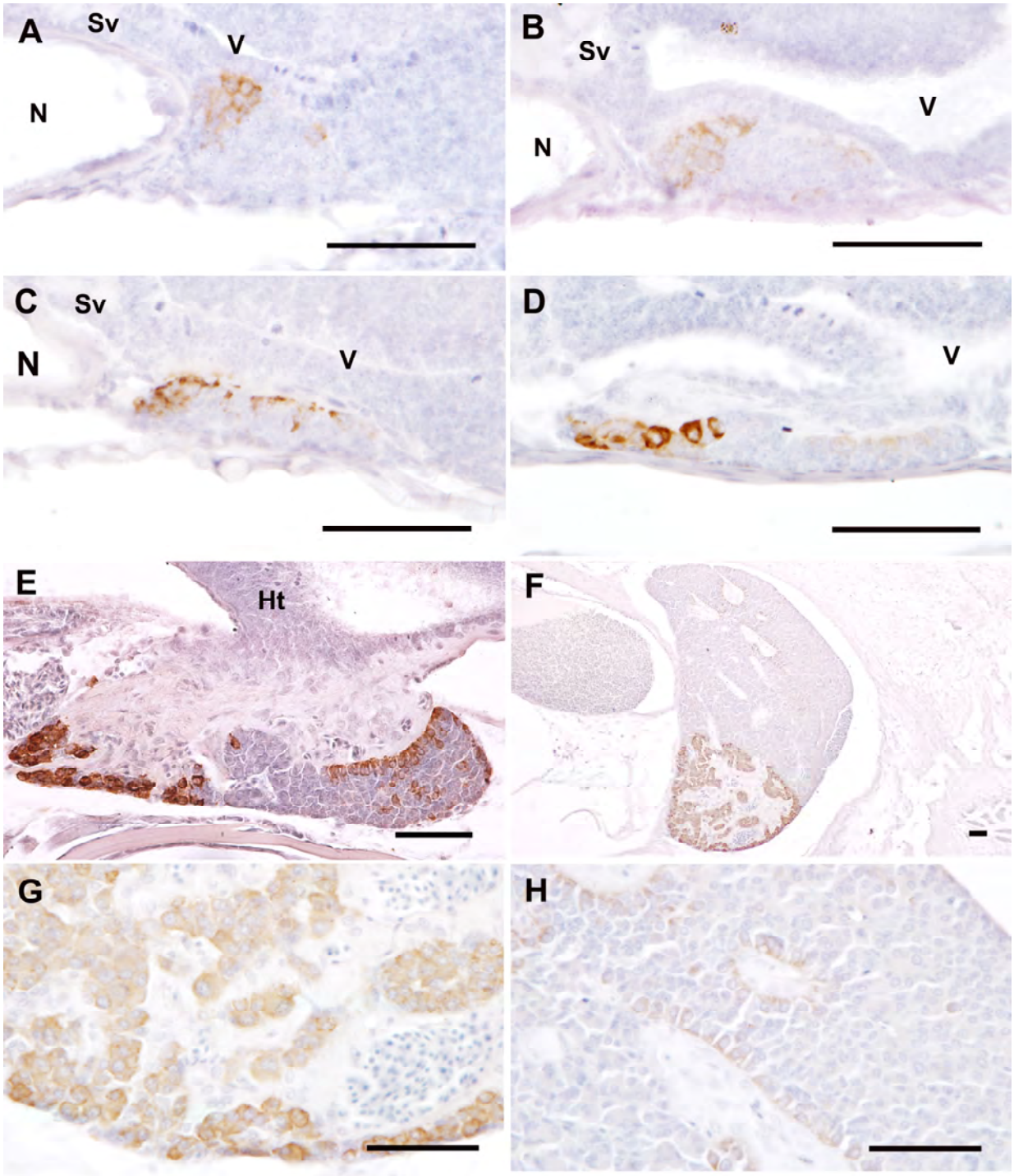

Figura 18. Secções sagitais da hipófise de larvas e juvenis de *S. brasiliensis* submetidas à imuno-histoquímica com anti-SL de salmão. A – Larva de 36 hpe (horas pós-eclosão), primeira detecção das células somatolactínicas. B – Larva de 48 hpe. C – Larva de 72 hpe. D – Larva de 120 hpe. E – Juvenil de 300 hpe. F – Juvenil de 600 hpe. G – Juvenil de 600 hpe, exibindo detalhes da imunorreatividade das células somatolactínicas na PI. H – Juvenil de 600 hpe, exibindo detalhes da imunorreatividade de algumas células na RPD. Hipotálamo (Ht), notocorda (N), *pars intermedia* (PI), *rostralis pars distalis* (RPD), *saccus vasculosus* (Sv) e ventrículo (V). Escala: 50 µm.

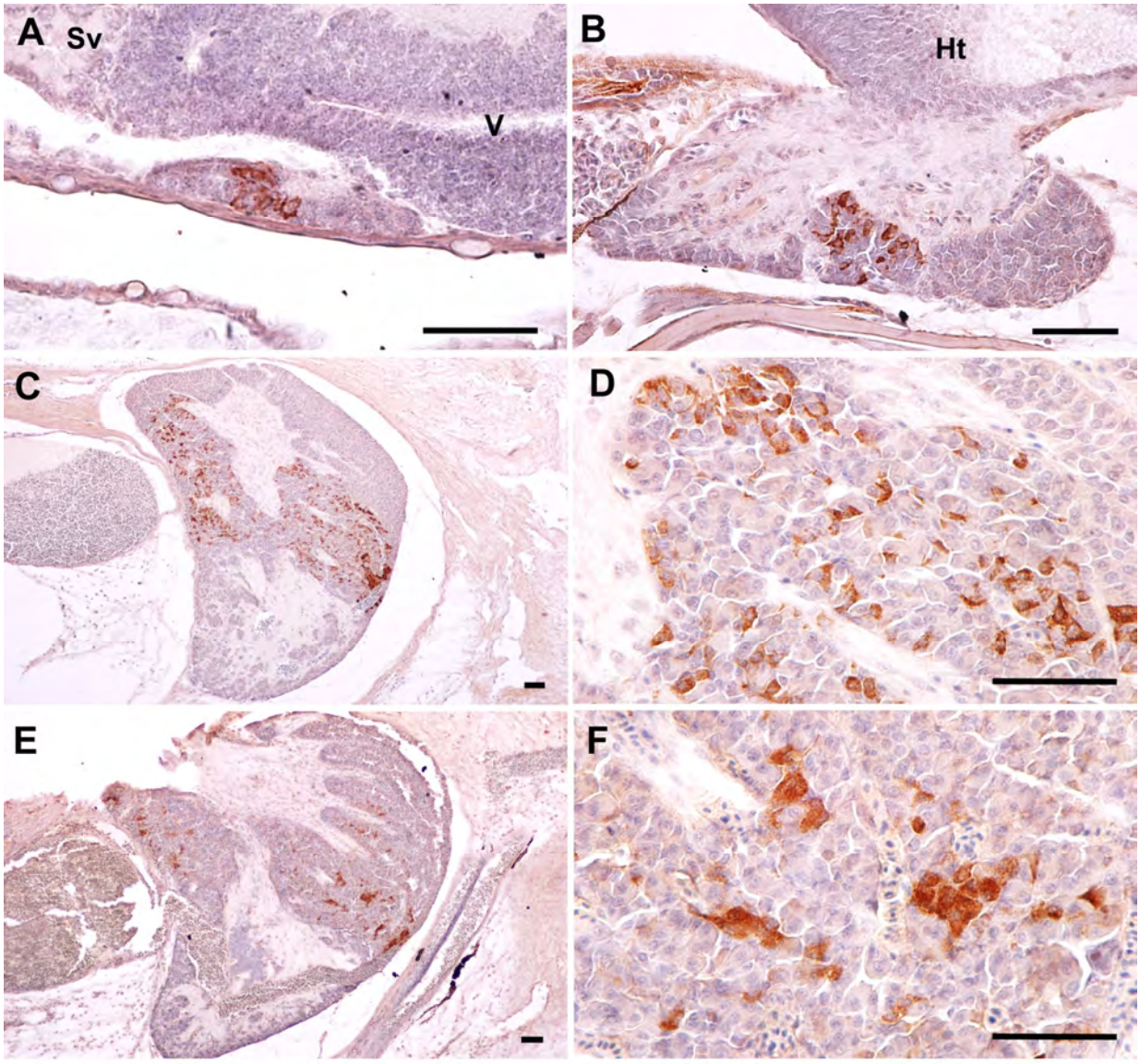

Figura 19. Secções sagitais da hipófise de larvas e juvenis de *S. brasiliensis* submetidas à imuno-histoquímica com anti-FSH (E e F) e anti-LH (A, B, C e D) de salmão. A – Larvas de 120 hpe (horas pós-eclosão), primeira detecção das células produtoras de FSH. B – Juvenil de 300 hpe. C – Juvenil de 600 hpe. D – Juvenil de 600 hpe exibindo detalhes da marcação das células produtoras de FSH. E – Juvenil de 600 hpe, primeira detecção das células produtoras de LH. F – Juvenil de 600 hpe, exibindo detalhes da marcação das células produtoras de LH. Hipotálamo (Ht), *saccus vasculosus* (Sv) e ventrículo (V). Escala: A (100 um), B a F (50 µm).

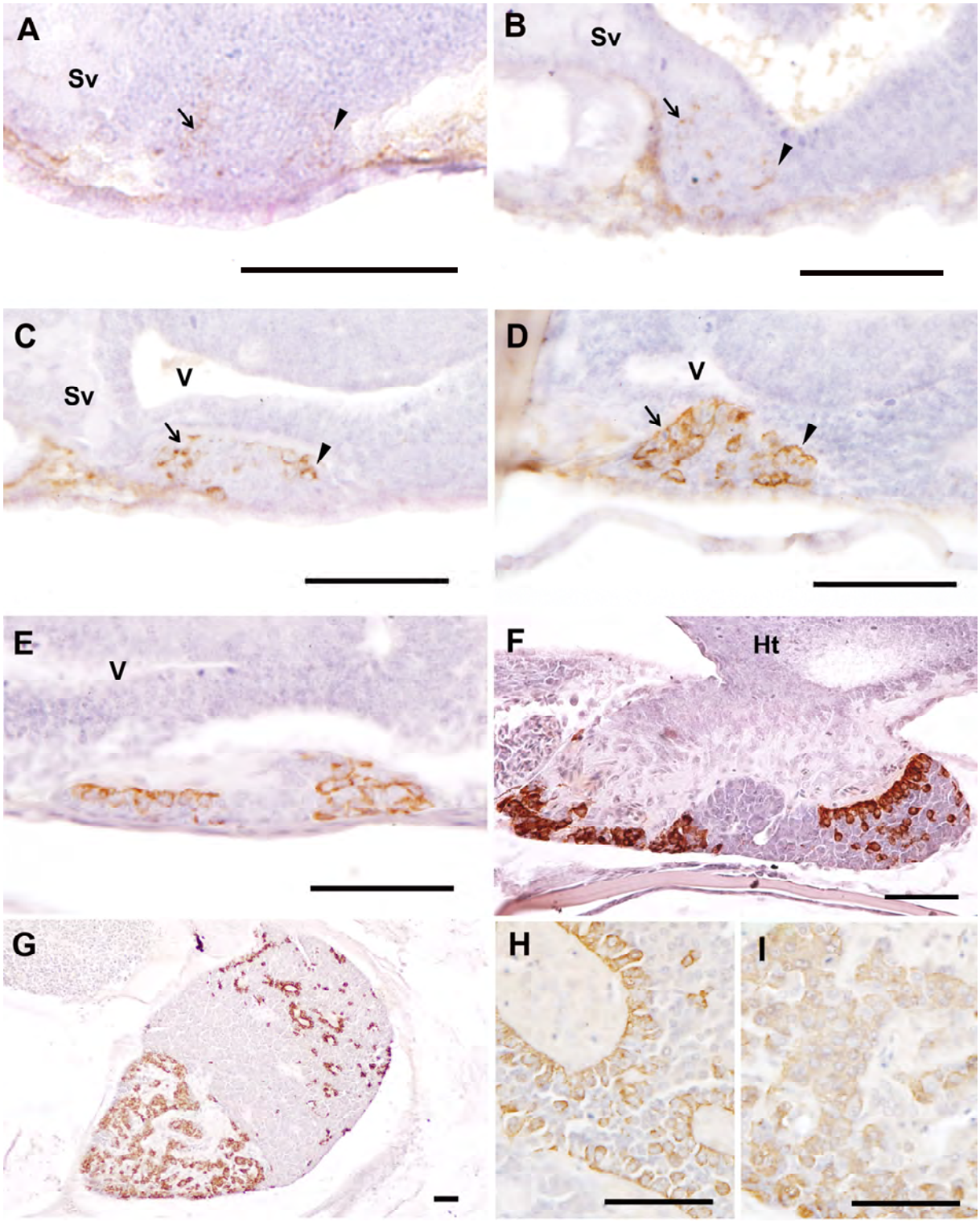

Figura 20. Secções sagitais da hipófise de larvas e juvenis de *S. brasiliensis* submetidas à imuno-histoquímica com anti-ACTH humano. A – Larva de12 hpe (horas pós-eclosão), primeira detecção das células adrenocorticotrópicas (cabeça de seta) e melanotrópicas (seta). B – Larva de 24 hpe. C – Larva de 48 hpe. D – Larva de 72 hpe. E – Larva de 120 hpe. F – Juvenil de 300 hpe. G – Juvenil de 600 hpe. G – Juvenil de 600 hpe exibindo detalhes da marcação das células adrenocorticotrópicas na RPD. H – Juvenil de 600 hpe exibindo detalhes da marcação das células melanotrópicas na PI. Hipotálamo (Ht), *saccus vasculosus* (Sv), ventrículo (V), *rostralis pars distalis* (RPD) e *pars intermedia* (PI). Escala: 50 µm.

6 DISCUSSÃO

6.1 Morfologia da hipófise e distribuição das células adeno-hipofisárias nos teleósteos

A morfologia da hipófise de uma gama de teleósteos das mais diversas ordens, como Atheriniformes, Characiformes, Cluepiformes, Osteoglossiformes, Salmoniformes, Siluriformes, Perciformes e Pleuronectiforme (Vissio et al., 1997; Borella et al.1997; Laiz-Carríon et al., 2003; 1997; Borella et al., 2009; Farbridge e Leatherland, 1986; Beolchi, 2004; Kasper et al, 2006; Rendon et al., 1997) têm sido analisada, visando à compreensão da sua histofisiologia, de forma a agregar conhecimentos à endocrinologia de peixes e, ainda, possibilitar o desenvolvimento de estratégias voltadas à produção eficiente de espécies na piscicultura.

Neste trabalho, a hipófise de *Salminus brasiliensis* foi estudada por meio de técnicas histoquímicas e imuno-histoquímicas, utilizando-se de anticorpos heterólogos contra mamíferos e peixes. Na RPD foi verificada a presença de células adrenocorticotrópicas e prolactínicas, na PPD as células gonadotrópicas, somatotrópicas e tireotróficas, e na PI, as células melanotrópicas e somatolactínicas. Esta organização da hipófise de *Salminus brasiliensis* é semelhante a outros teleósteos sulamericanos de água doce, como em *Cichlasoma dimerus* (Pandolfi et al., 2001), *Piaractus mesopotamicus*(Borella et al, 1997), *Pseudoplatystoma fasciatum* (Beolchi, 2004), *Serrasalmus spilopleura, Pimelodus maculatus* (Nóbrega, 2006) e em *Salminus hillarii* (Honji, 2007).

Entretanto, devido à diversidade dos teleósteos, algumas variações morfológicas da hipófise são encontradas, como a presença de um ducto oro-hipofisário em alguns Clupeídeos (Laiz-Cárrion et al.; 2003), a presença de células em arranjo folicular na RPD de Salmoniformes (Quesada et al., 1988), a presença de recesso infundibular em Ciclídeos (Pandolfi et al., 2001) e de capilares dilatados entre a neuro e a adeno-hipófise no Osteoglossiforme *Arapaima gigas* (Borella et al, 2009), sugerindo a presença de eminência média neste teleósteo primitivo.

A imunorreatividade ao anti-PRL de salmão em *Salminus brasiliensis* foi evidenciada exclusivamente na RPD, na qual as células prolactínicas formavam uma compacta massa celular que delimitava toda porção externa desta região. Este anticorpo tem sido classicamente utilizado na identificação das células prolactínicas,

apresentando marcação específica na RPD em espécies como *Sparus aurata* (Quesada et al., 1988), *Oreochromis niloticus* (Kasper et al, 2006) e em diversas espécies sulamericanas, como *Cichlasoma dimerus* (Pandolfi et al., 2001), *Pseudoplatystoma fasciatum* (Beolchi, 2004), *Salminus hillarii* (Honji, 2007) e *Arapaima gigas* (Borella et al, 2009). Entretanto, células imunorreativas ao anti-PRL de salmão também foram detectadas em outras regiões, como na PPD de *Morone saxatilis* (Huang e Specker, 1994) e na PI de *Hippoglossus hippoglossus* (Weltizien et al., 2003). Ainda, a utilização de anti-PRL humano na hipófise de *Piaractus mesopotamicus* (Borella et al, 1997) e *Odontesthes bonariensis* (Vissio et al, 1997) não apresentou imunorreatividade, bem como a utilização de anti-PRL de rato na hipófise de *Cyprinus carpio* e *Ictalurus nebulosus* (Farbridge e Leatherland, 1986).

As células somatotrópicas são reportadas distribuindo-se sumariamente na PPD dos teleósteos, de forma isolada ou em pequenos grupos próximos aos ramos da neuro-hipófise (Pandolfi et al., 2001; García-hernández et al., 1996; Vissio et al.; 1999; Kasper et al., 2006; Quesada et al., 1988). Em *Salminus brasiliensis,* as células imunorreativas ao anti-GH de salmão também foram localizadas na PDD, mas se distribuíam principalmente de forma isolada ou em pequenos aglomerados de forma aleatória por toda extensão da PPD. Ainda, existem relatos da presença adicional de células somatotrópicas na RPD de *Morone saxatilis* (Huang e Specker, 1994), na PI de *Seriola dumerilli* (García-Hernández et al., 1996), *Oncorhynchus keta* (Wagner e McKeown , 1983); ou em ambas regiões em *Diplodus sargus* (Segura-Nogueira et al., 2000).

A identificação das células somatotrópicas tem sido realizada com anticorpos desenvolvidos contra humanos (Borella et al., 1997) e peixes, como de salmão *Oncorhynchus keta* (Wagner e McKeown, 1983); de dourada *Sparus aurata* (Segura-Noguera, 2000) e tilápia *Oreochromis mossambicus* (Nagahama et al., 1981). Entretanto, a utilização de anti-GH humano não resultou em marcação das células somatotrópicas em *Piaractus mesopotamicos, Oncorhynchus mykiss*, *Oncorhynchus kistuch* e *Salvinus fluviatilis,* mas foi detectada em *Cyprinus carpio* e *Anguila anguilla* (Borella et al, 1997; Farbridge e Leatherland, 1986).

A descoberta da somatolactina no início da década de 90 possibilitou o desenvolvimento de anticorpos específicos para identificação das células produtoras deste hormônio, inicialmente denominadas de células PIPAS, células PAS positivas da PI (Kaneko, 1996). Em *Salminus brasiliensis*, foram identificadas células

levemente PAS positivas e imunorreativas ao anti-SL de salmão exclusivamente na PI, as células somatolactínicas. Estas células se distribuíam exclusivamente nesta região, em descontínuos cordões celulares entre as células melanotrópicas e em contato com as projeções da neuro-hipófise. Esta distribuição das células somatolactínicas também é observada em diversos teleósteos, como em *Oreochromis niloticus* (Kasper et al, 2006); *Hippoglossus hippoglossus (*Weltzien et al, 2003) e *Cichlasoma dimerus* (Pandolfi et al., 2001). Contudo, é relatada a presença adicional de algumas células somatolactínicas na RPD e PPD em *Sparus aurata* (Villaplana et al., 2001) e na periferia da PPD de *Seriola dumerelli* (Gárcia-Hernández et al.,1996); e ainda, nenhuma marcação foi obtida por imuno-histoquímica na hipófise de *Gymothorax meleagris* (Dores et al. 1996), embora acredita-se que todos os peixes apresentam o gene da somatolactina.

Interessantemente, as células somatolactínicas que apresentam diferentes graus de positividade ao PAS na maioria dos teleósteos (Kaneko, 1996), são negativas a este método em algumas espécies, como em *Arapaima gigas* (Borella et al, 2009), *Oreochromis niloticus* (Kasper et al, 2006), *Piaractus mesopotamicus* (Borella et al, 1997) e *Seriola dumerelli* (Gárcia-Hernández et al.,1996). Este caráter cromófobo é observado principalmente em salmonídeos (Homes e Ball, 1974), e por meio de estudos bioquímicos, foi evidenciado que, diferentemente da prolactina e do hormônio do crescimento, a somatolactina apresenta uma forma glicosilada e outra sem glicosilação; as quais apresentam diferentes pesos moleculares e comportamentos frente ao PAS, um método de detecção de carboidratos (Cavari, 1995; Kaneko, 1996). A maioria das espécies analisadas apresenta a forma glicosilada (Kaneko, 1996), em contraste aos salmonídeos e, ainda, estas duas formas podem coexistir em *Sparus aurata* (Cavari,1995). Dessa forma, o caráter levemente PAS positivo das células somatolactínicas de *Salminus brasiliensis* sugere a presença destas duas formas de somatolactina neste tipo celular, havendo a necessidade de análises bioquímicas para que esta hipótese seja comprovada. Adicionalmente, uma nova variante de somatolactina foi descoberta em adultos de *Sparus aurata* (Cavari et al. (2000), a qual difere em 11 aminoácidos da primeira forma isolada, e ambas são coexpressas nas mesmas células somatolactínicas (Herrero-Turrión et al., 2002).

Assim como em outros teleósteos, as células gonadotrópicas de *Salminus brasilensis* ocupavam a maior parte da PPD, eram PAS positivas e exibiam um

grande vacúolo. Entretanto, também é mencionada a presença de células gonadotrópica na PI de espécies como *Cichlasoma dimerus* (Pandolfi et al., 2001), *Hippoglossus hippoglossus* (Weltizien et al., 2003) e *Thunnus thynnus* (Kagawa et al., 1998). A positividade ao PAS das células gonadotrópicas é evidenciada devido a natureza glicoprotéica de seus hormônios (Homes e Ball, 1974) e, os vacúolos observados, referem-se às cisternas do retículo endoplasmático rugoso empilhadas e intensamente dilatadas (García Ayala et al., 1998). Estas características morfológicas podem variar ao longo do ciclo reprodutivo dos teleósteos, sendo relacionadas às diferentes estados funcionais do mesmo tipo celular (Agulleiro et al., 2006).

As células gonadotrópicas de diversas espécies de peixes já foram analisadas com o uso de anticorpos desenvolvidos contra as porções alfa, beta ou contra toda a cadeia dos hormônios folículo-estimulante (FSH) e luteinizante (LH) isoladas de alguns teleósteos. Atualmente existem anticorpos contra as gonadotropinas do Cyprinodontiforme *Fundulus heteroclitus* (Shimizu and Yamashita, 2002), do Salmoniforme *Oncorhynchus keta* (Naito et al., 1991), dos Percifomes *Seriola dumerilii* (García Hernández et al., 2002) e *Cyprinus carpio* (Segura-Noguera, 2000), e contra o Siluriforme *Clarias Gariepinus* (García-Hernández et al., 1996). Na literatura também é reportada o emprego de anticorpos contra gonadotropinas humanas em algumas espécies de teleósteos (Borella et al., 1997; Kasper et al., 2006).

Em *Salminus brasiliensis,* utilizamos quatro anticorpos desenvolvidos contra diferentes porções do domínio beta do LH e FSH de salmão *Oncorhynchus keta*, e também três anticorpos contra *Fundulus heteroclitus*, mais conhecido como mummichog, referente às porções alfa de ambas gonadotropinas, porção beta do LH e beta do FSH. Contudo, só obtivemos marcações satisfatórias com o emprego do anti-βLH e anti-βFSH de salmão, desenvolvidos contra a molécula inteira de seus respectivos peptídeos pelo Dr. Kawauchi. As células gonadotrópicas de *Salminus brasiliensis* imunorreativas ao anti-LH e anti-FSH de salmão se apresentaram amplamente distribuídas por toda a PPD, e a análise de cortes contíguos marcados por estes anticorpos evidenciaram a co-localização de ambas as marcações nas mesmas células, sugerindo a presença de uma única célula gonadotrópica produtora de ambas gonadotropinas nos adultos desta espécie.

Em *Salminus hillari*, espécie do mesmo gênero de *Salminus brasiliensis,* são relatados alguns resultados similares. Nesta, não houve imunorreação aos anticorpos de mummichog e, a partir do uso do anti-LH e anti-FSH de salmão cedido pelo Dr. Kawauchi, foi evidenciada uma parcela da população de células gonadotrópicas imunorreativas a ambos os anticorpos.

Embora seja estabelecida a presença de duas gonadotropinas nos teleósteos, (Kawauchi e Sower, 2006), ainda não está claro se estes hormônios são produzidos por uma única célula gonadotrópica, assim como nos mamíferos, ou em células diferentes. Adicionalmente, em revisão, Agulleiro et al. (2006) ressalta que os resultados encontrados podem ser influenciados pelos anticorpos utilizados. A maior parte dos estudos utiliza anticorpos contra a porção beta das gonadotropinas de salmonídeos, e evidenciam a presença de duas células gonadotrópicas em seus representantes, como em *Salmo salar e Oncorhynchus mykiss* (Nozaki et al., 1990); e ainda, em espécies de outras ordens como no Atheriniforme *Odontesthes bonariensis* (Miranda et al., 2001).

Entretanto, a utilização de anticorpos contra as gonadotropinas de salmonídeos em espécies de outras ordens tem revelado resultados divergentes, como a colocalização da imunorreação em uma parcela das células gonadotrópicas nos Perciformes *Xiphophorus maculatus* (Megliulo-Cepriano et al., 1994) e *Oreochromis niloticus* (Kasper et al, 2006); a detecção de apenas uma célula gonadotrópica em três espécies de Scianídeos *Micropogonias undulatus*, *Cynoscion nebulosus* e *Sciaenops ocellatus* (Yan e Thomas, 1991), ou ainda, a presença de apenas uma gonadotropina em *Cichlasoma dimerus* (Pandolfi et al., 2001) e em *Arapaima gigas* (Borella et al, 2009).

García Hernández et al. (2002) comentam que os resultados discrepantes sobre a identificação das células gonadotrópicas com a utilização de hormônios heterólogos podem ocorrer devido às variações biológicas existentes entre os teleósteos, na qual as espécies analisadas podem ser evolutivamente distantes daquelas utilizadas na produção dos anticorpos. Por outro lado, estes autores afirmam que a utilização de anticorpos heterólogos pode ser inapropriada para investigar a dualidade das células gonadotrópicas. Nesse contexto, embora nossos achados em *Salminus brasiliensis* sejam corroborados pelos encontrados em *Salminus hillari*, cabe aqui ressaltar a necessidade de produção de anticorpos específicos contra as gonadotropinas de espécies nativas, o que possibilitaria a

obtenção de resultados mais consistentes sobre a dualidade das células gonadotrópicas neste grupo, especialmente em relação à detecção do β-FSH, o qual segundo Levavi-Sivan et al. (2009), apresenta uma sequência de aminoácidos pouco conservada entre os teleósteos.

A utilização de anticorpos homólogos contra gonadotropinas em outras ordens também tem revelado resultados interessantes sobre a dualidade das células gonadotrópicas. No Cyprinodontiforme *Fundulus heteroclitus* foi verificada a presença de células produtoras de LH e FSH individualizadas (Shimizu et al., 2003), enquanto no Perciforme *Seriola dumerilii* foi demonstrada a presença de três populações de células gonadotrópicas, as quais expressam individualmente o LH, o FSH e ambos os hormônios (García Hernández et al., 2002).

As células tireotrópicas de diversos teleósteos têm sido identificadas por meio da utilização de anticorpos desenvolvidos contra mamíferos, como o anti-βTSH humano, uma vez que a subunidade beta da tireotropina dos teleósteos apresenta alta homologia com a humana e, até o momento, não foi produzido anticorpos contra peixes (Agulleiro et al., 2006). E também, um anti-βTSH de rato tem sido utilizado com sucesso em algumas espécies (Pandolfi et al., 2001; Parhar et al., 1998). As células imunorreativas ao anti-βTSH tem sido encontradas isoladas ou em pequenos grupos em locais específicos da PPD na maioria dos teleósteos, como *Oreochromis niloticus* (Kasper et al, 2006), *Oncorhynchus mykiss*, C*yprinus carpio* (Farbridge e Leatherland, 1986), *Piaractus mesopotamicus* (Borella et al., 1997) e *Pseudoplatystoma fasciatum* (Beolchi, 2004), embora seja relatada a presença de algumas células tireotrópicas na RPD de *Anguilla japonica* (Ueda et al., 1983).

Outra estratégia utilizada na identificação das células tireotrópicas, verificada em espécies como em *Alosa sapidissima* (Láiz-Cárrio et al., 2003), *Arapaima gigas* (Borella et al.; 2009) e *Solea senegalensis* (Rendon et al, 1997) é o emprego do anticorpo anti-αβLH de carpa. Este geralmente marca todas as células que apresentam a subunidade alfa (células tireotrópicas e gonadotrópicas), e a população de células tireotrópicas pode ser identificada por exclusão da população de células gonadotrópicas, também imunorreativas ao anti-βLH de carpa, ou através de suas características morfológicas.

Infelizmente, em *Salminus brasiliensis* não foi detectada imunorreatividade ao anti-βTSH humano, embora tenha sido empregado vários esforços na tentativa de otimizar o uso deste anticorpo, como o teste de várias concentrações, de

diferentes tempos de incubação e protocolos de recuperação antigênica, bem como o emprego de várias soluções para diluição; e também, as células tireotrópicas não puderam ser diferenciadas pelo PAS. A ausência de marcação do anti-βTSH humano também foi observada em *Arapaima gigas* (Borella et al.; 2009). e segundo Holmes and Ball (1974), existem dificuldades na distinção das células tireotrópicas das demais células presentes na PPD por meio de técnicas histoquímicas.

Uma vez que não existem anticorpos disponíveis contra a adrenocorticotropina de teleósteos, a localização das células adrenocorticotrópicas neste grupo ainda tem sido realizada com o uso de anti-$ACTH_{(1-24)}$ humano, suíno ou de rato (Agulleiro et al, 2006). Em *Salminus brasiliensis,* as células imunorreativas ao anti-$ACTH_{(1-24)}$ humano se distribuíam de forma isolada e, principalmente, contornando os ramos da neuro-hipófise presentes na RPD.

Esta distribuição das células adrenocorticotrópicas na RPD também é observada na maioria dos teleósteos, como em *Solea senegalensis* (Rendon et al, 1997), *Odontesthes bonariensis* (Vissio et al, 1997) e *Sparus aurata* (Quesada et al., 1988). Também, há relatos de células adrenocorticotrópicas exclusivamente associadas na região compreendida entre as células prolactínicas e às projeções da neuro-hipófise da RPD, em *Diplodus sargus* (Segura-Noguera et al, 2000), *Oreochromis niloticus* (Kasper et al, 2006), *Piaractus mesopotamicus* (Borella et al, 1997) e *Trachinus draco* (Sánches Cala et al., 2003). Ainda, algumas células isoladas imunorreativas ao anti-$ACTH_{(1-24)}$ também foram encontradas na PPD em *Solea senegalensis* (Rendon et al., 1997) e em *Diplodus sargus* (Segura-Noguera et al, 2000).

Em *Salminus brasiliensis* também foi encontrada imunorreatividade ao anti-$ACTH_{(1-24)}$ humano na PI, presente em células caracterizadas como células melanotrópicas. Esta reação cruzada é relatada em todas as espécies estudas (Laiz-Carrión et al., 2003; Borella et al, 2009; Kasper et al, 2006; Borella et al, 1997; Rendon et al., 1997; Beolchi, 2004), com a exceção de *Barbus barbus* (Toubeau et al., 1991).

Esse fenômeno ocorre porque as células adrenocorticotrópicas e melanotrópicas sintetizam um pró-hormônio comum precursor de diversos peptídeos, a pró-opiomelanocortina (POMC), e as processam de forma diferenciada. Nas células adrenocorticotrópicas, a clivagem da POMC origina o ACTH e outros produtos, enquanto nas células melanotrópicas, o ACTH gerado é diretamente

clivado, gerando α-MSH e CLIP – peptídeo do lobo intermediário do tipo corticotropina (Norris, 1997). O anti-ACTH$_{(1-24)}$ pode reconhecer o CLIP (Dores e Lecaude, 2005), o α-MSH, por apresentar os treze primeiros aminoácidos idênticos aos do ACTH (Weltizien et al., 2003); e ainda o próprio ACTH produzido nas células melanotrópicas, uma vez que a marcação deste anticorpo não foi abolida nestas células após a pré-absorção do anticorpo com o peptído do α-MSH (García-hernández et al., 1996).

Embora o anti-ACTH$_{(1-24)}$ humano tem sido empregado na identificação das células melanotrópicas na ausência de anticorpos específicos, os anticorpos anti-αMSH humano, bovino ou de rato também têm sido utilizados para a identificação das células melanotrópicas em alguns teleósteos, como em *Arapaima gigas* (Borella et al, 2009), *Seriola dumerilli* (García-hernández et al., 1996), *Solea senegalensis* (Rendon et al., 1997), *Sparus aurata* (Quesada et al., 1988), confirmando a presença destas células na PI. Também, em *Seriola dumerelli* (Gárcia-Hernández et al.,1996) é relatada a presença de algumas células melanotrópicas da RPD; e ainda foi observada a presença de uma leve reação do anti-αMSH bovino e humano nas células adrenocorticotrópicas de *Diplodus sargus* (Segura-Noguera et al, 2000) e *Oreochromis niloticus* (Kasper et al, 2006), respectivamente, fato que pode estar relacionado com a similaridade estrutural da região inicial entre as moléculas de melanotropina e adrecorticotropina.

Apesar de ser bem conhecida nos teleósteos a marcação das células adrenocorticotrópicas e melanotrópicas pela hematoxilina chumbo (Homes e Ball, 1974), em *Salminus brasiliensis* essa positividade só foi evidenciada nas células adrenocorticotróficas, sugerindo um baixo conteúdo de melanotropina nos espécimes utilizados, fato que pode ter impedindo a detecção por esta técnica histoquímica.

6.2 Desenvolvimento histomorfológico da hipófise nos teleósteos

O desenvolvimento ontogenético da hipófise tem sido analisado em algumas espécies de teleósteos, como em *Alosa sapidissima* (Láiz-Carrión et al., 2003), *Brycon amazonicus* (Ganeco, 2007), *Cichlasoma dimerus* (Pandolfi et al., 2001), *Danio rerio* (Chapman et al., 2005), *Oncorhynchus keta* (Naito et al., 1993), *Plecoglossus altivelis* (Saga et al., 1999) e *Sparus aurata* (Villaplana et al.,1996;

2000), compreendendo espécies das ordens Characiformes, Clupeiformes, Osmeriformes, Perciformes e Salmoniformes, em sua maioria, espécies de clima temperado.

Nossos resultados evidenciaram que o desenvolvimento da hipófise de *Salminus brasiliensis* compreende um processo dinâmico, semelhante ao de outros teleósteos (Laiz-Carrión et al, 2003; Naito et al, 1993; Pandolfi et al, 2001b; Saga et al, 1999), nos quais é marcado principalmente por diferenças no aparecimento dos tipos celulares e nos níveis de organização entre a adeno e neuro-hipófise, culminando com o crescimento e ampliação dos limites entre estas duas regiões. Em *Salminus brasiliensis*, embora haja pontos similares com a morfogênese da hipófise em outros teleósteos, foram verificadas diferenças temporais importantes do ponto de vista morfofuncional.

O primórdio da hipófise de *Salminus brasiliensis* pôde ser distinguido apenas 12 horas após a eclosão (hpe), como um pequeno grupo de células indiferenciadas agrupadas no assoalho do diencéfalo. Estes resultados são mais próximos dos encontrados em duas espécies nativas, no caracídeo *Brycon amazonicus* e no perciforme *Cichlassoma dimerus*, nos quais a hipófise foi inicialmente detectada com 12 e 36 hpe, respectivamente, exibindo características semelhantes (Ganeco, 2007; (Pandolfi et al., 2001). Ainda, em *Sparus aurata*, outro perciforme, a hipófise foi evidenciada nas larvas recém eclodidas – 0 hpe (Villaplana et al.,1996), enquanto em *Danio rerio*, no qual a embriogênese dura de 48 a 72 dias, a hipófise já é morfologicamente diferenciada com 24 horas após a fertilização (hpf).

Ao nível ultraestrutural, foi visto em *Sparus aurata* que à eclosão a hipófise era composta por células indiferenciadas, que apresentavam processos citoplasmáticos e complexos juncionais, e o citoplasma rico em mitocôndrias, ribossomos, polirribossomos, além de cisternas do retículo endoplasmático rugoso de tamanhos variados frequentemente dispostas de forma paralela ao núcleo, o qual apresentava eucromatina granular, e ainda pequenos e escassos grânulos de secreção (Villaplana et al.,1996), características que evidenciam uma alta atividade sintética destas células durante o início do desenvolvimento da hipófise e devem estar relacionadas com a promoção de hiperplasia.

Geralmente a neuro-hipófise não está presente no momento da eclosão de espécies que apresentam um período de embriogênese curto, como verificado em *Cichlassoma dimerus* (Pandolfi et al., 2001), *Oreochromis mossambicus* (Hwang e

Sun, 1989) e *Sparus aurata* (Naito et al.,1993). Em *Salminus brasiliensis,* a presença da neuro-hipófise só foi detectada com 72 hpe, e um resultado similar foi verificado em *Danio rerio* (Chapman et al., 2005), enquanto em *Cichlassoma dimerus* só foi identificada em larvas com 14 dias, aproximadamente 300 hpe (Pandolfi et al., 2001b).

Entretanto, no salmonídeo *Oncorhynchus keta*, no qual a embriogênese dura sete semanas, são relatadas algumas diferenças acentuadas. Nesta espécie, a hipófise é identificada com duas semanas antes da eclosão, e neste evento, já exibe as principais características morfofuncionais desenvolvidas, como a presença da maioria das células adeno-hipofisárias e da neuro-hipófise ao longo de toda a extensão da glândula (Naito et al., 1993). Assim, à eclosão, *Salminus brasiliensis* ainda não possui um sistema hipotalâmico-hipofisário funcional para o controle neuroendócrino das funções fisiológicas larvais, fato que chama à atenção para o esclarecimento da regulação hormonal que atua durante a embriogênese e antes da diferenciação funcional da hipófise. Também, desde a detecção inicial da neuro-hipófise em *Sparus aurata* é observada a presença de contatos sinápticos entre e as terminações da neuro-hipófise e as células endócrinas, e ainda com a membrana basal que separa a adeno da neuro-hipófise (Villaplana et al., 1996), o que sugere a existência de sinalização parácrina oriunda da neuro-hipófise desde o seu aparecimento.

Uma vez que o desenvolvimento dos peixes está intimamente relacionado com os aspectos biológicos intrínsecos de cada espécie (Blaxter, 1988), e as características das larvas no momento da eclosão podem variar de forma acentuada (Balon, 1981), Ganeco (2007) e Pandolfi et al. (2001) chamam à atenção para o fato de que embora existam diversos trabalhos sobre a morfogênese da hipófise e da ontogenia das células adeno-hipofisárias nos teleósteos, tona-se difícil a comparação dos resultados existentes, devido à diversidade de características apresentadas por cada espécie durante as etapas iniciais do desenvolvimento, como por exemplo, o fato das espécies de clima temperado, alvo da maioria dos estudos realizados, apresentarem um período de embriogênese mais longo do que as espécies subtropicais.

Ao longo da morfogênese da hipófise de *Salminus brasiliensis* raras figuras mitóticas foram visualizadas. Esse mesmo fato foi evidenciado em *Sparus aurata*. (Villaplana et al., 2000), no qual á partir de análises ultra-estruturais foi encontrada a

presença de células indiferenciadas na hipófise de larvas com até 65 dias após a eclosão. Estas células indiferenciadas, juntamente com células endócrinas em processo diferenciação devem ser as responsáveis pela hiperplasia da hipófise (Villaplana et al, 1996).

Ainda, o período de zoneamento da hipófise também varia de forma acentuada entre os teleósteos. Em *Oncorhynchus keta,* no momento da eclosão a divisão destas três regiões já pode ser diferenciada (Naito et al., 1993). Em *Plecoglossus altivelis,* três dias após a eclosão ainda não existem limites precisos entre a RPD e PPD, embora a PI já seja bem delimitada. (Saga ET al., 1999), enquanto em *Alosa sapidissima*, neste mesmo tempo, estas três regiões já podem ser diferenciadas. Já em *Salminus brasiliensis*, esta característica foi inicialmente detectada com 120 hpe, ou cinco dias após a eclosão, quando as células adeno-hipófisárias exibiam de forma mais nítida as diferentes características tintoriais, as quais podem ser associadas ao seu processo de diferenciação e aumento da atividade sintética relacionada à síntese hormonal.

Em juvenis de *Salminus brasiliensis* (600 hpe) foi verificado um nível de organização estrutural da hipófise semelhante aos espécimes adultos, com uma clara distinção das regiões adeno-hipófisárias e no padrão de distribuição de suas células, além da ramificação da neuro-hipófise por todas as regiões da adeno-hipófise, evidenciando já estarem estabelecidos os caracteres morfofuncionais para o controle da atividade hipofisária pelo hipotálamo.

Em *Oncorhynchus keta,* análises morfométricas da interface entre a adeno e a neuro-hipófise ao longo de sua morfogênese indicaram que um arranjo preciso da arquitetura entre estas duas regiões se faz necessário para o estabelecimento de um sistema hipotalâmico-hipofisário funcional, devido à ausência de um sistema porta-hipofisário nos teleósteos (Naito et al, 1993). Ainda, estes autores afirmam que a proporção entre as terminações nervosas hipotalâmicas da neuro-hipófise e as células endócrinas provavelmente é mantida de forma constante para permitir o controle funcional da adeno-hipófise pelos hormônios hipotalâmicos, embora as relações morfológicas e fisiológicas entre a neuro e adeno-hipófise ainda não estejam totalmente esclarecidas.

6.3 Ontogenia das células prolactínicas, somatotrópicas e somatolactínicas

Neste estudo, a embriogênese de *Salminus brasiliensis* durou 19 horas, sendo detectada a presença de células prolactínicas às 12 hpe, seguida pela concomitante detecção das células somatotrópicas e somatolactínicas às 36 hpe. Em *Oncorhynchys keta*, foram encontradas células produtoras de PRL e GH duas semanas antes da eclosão (Naito et al., 1993). Em *Alosa sapidissima,* cuja embriogênese dura seis dias, as células produtoras de PRL e SL foram detectadas três dias antes da eclosão das larvas, e as células produtoras de GH só foram observadas no momento da eclosão (Laiz-Carrión et al., 2003).

Nossos resultados em *Salminus brasiliensis* são mais próximos dos encontrados em duas espécies nativas. Em *Brycon amazonicus*, o qual completou sua embriogênese com 13 horas, com 12 hpe foi observada a presença das células prolactínicas e somatolactínicas, enquanto as células somatotrópicas foram detectadas logo em seguida com 24 hpe. Já em *Cichlassoma dimerus*, espécie em que a embriogênese ocorre em 54 horas, estes três tipos celulares foram simultaneamente detectados com 48 hpe (Pandolfi et al., 2001b).

Os dados da cronologia do aparecimento das células prolactínicas, somatotrópicas e somatolactínicas de *Salminus brasiliensis,* assim como outros achados, corroboram a heterogeneidade no aparecimento das células adeno-hipofisárias em diferentes espécies de teleósteos (Agulleiro et al., 2006). Este fato se deve principalmente às diferenças nas taxas de desenvolvimento e duração do período embrionário nas diferentes espécies, refletindo nas características morfofisiológicas das larvas no momento da eclosão (Balon, 1981).

Em *Salminus brasiliensis*, desde a primeira detecção, os tipos celulares analisados se organizavam em populações específicas diferencialmente distribuídas ao longo do eixo ântero-posterior da hipófise, representando os primórdios da RPD, PPD e PI, já presentes nos juvenis desta espécie. Este mesmo padrão de distribuição das células prolactínicas, somatotrópicas e somatolactínicas é evidenciado em *Cichlassoma dimerus* (Pandolfi et al, 2001b), entretanto, pequenas alterações são relatadas em outras espécies, como a detecção inicial de células somatotrópicas na região anterior da hipófise de *Alosa sapidissima* (Laiz-Carrion et

al, 2003) e de células prolactínicas e somatotrópicas na região ventral da hipófise em *Plecoglossus altivelis* (Saga et al, 1999).

As células prolactínicas, somatolactínicas e somatotrópicas geralmente são detectadas durante o desenvolvimento inicial dos teleósteos. Entretanto, interessantemente, em larvas e juvenis de *Sparus aurata* foi relatado um tipo celular ausente nos demais teleósteos, chamado mamossomatótropo (Villaplana et al, 2003; Villaplana et al., 2000), o qual foi detectado inicialmente nas larvas recém eclodidas, antes mesmo do aparecimento das células prolactínicas e somatotrópicas. Os mamossomatótropos também estão presentes em mamíferos e aves (Yeung et al, 2006), e atuam como uma fonte progenitora de células somatotrópicas e prolactínicas, secretando estes dois hormônios de forma paralela (Hull et al, 2000).

Nas primeiras detecções das células prolactínicas e somatolactínicas em *Salminus brasiliensis*, as células imunorreativas exibiram pequenas e fracas marcações citoplasmáticas. Estudos ultraestruturais em *Sparus aurata* revelaram que ao longo de sua ontogenia, as células adeno-hipofisárias apresentaram grânulos de secreção cada vez maiores e mais numerosos (Villaplana et al., 2000), o que está diretamente relacionado com a quantidade de hormônios presentes no citoplasma, e consequentemente, com a intensidade da imunomarcação. Tal mecanismo pode ser semelhante ao das células em questão de *Salminus brasiliensis*, resultando nas fracas marcações observadas.

Desde a detecção inicial das células somatolactínicas foram verificadas algumas fracas imunorreações ao anti-SL de salmão na região anterior da hipófise das larvas e juvenis de *Salminus brasiliensis*. Em *Cichlassoma dimerus* também é relatada a presença de fracas marcações deste mesmo anticorpo em algumas células da RPD, no qual foi sugerida a possibilidade de reação cruzada do anticorpo com as células prolactínicas (Pandolfi et al, 2001b), devido à semelhança estrutural destes hormônios. Entretanto, em *Salminus brasiliensis,* estas células que podem ter apresentando reação cruzada com o anti-SL de salmão situavam-se ao redor de ramos da neuro-hipófise presentes na RPD e apresentavam morfologia semelhante à das células adrenocorticotrópicas.

Este fato ocorrido exclusivamente nas larvas e juvenis de *Salminus brasiliensis* pode ser devido à presença de reação cruzada da anti-SL de salmão com a adrenocorticotropina, embora esta seja um hormônio altamente conservado entre os teleósteos (Kawauchi e Sower, 2006), e não serem encontradas na

literatura referências à alteração estrutural da molécula a ponto de ter reação cruzada com a SL. Por outro lado, a presença de células somatolactínicas na RPD durante a ontogênese da hipófise não pode ser descartada, uma que vez que existem evidências de que fatores locais ou sinais de reconhecimento celular podem promover a migração da maioria das células adeno-hipofisárias do seu local de detecção inicial para outras regiões durante a ontogenia (Agulleiro et al., 2006). Esta hipótese é reforçada pela não detecção de imunorreatividade ao anti-SL de salmão na RPD dos adultos de *Salminus brasiliensis*.

Em *Salminus brasiliensis*, foram detectadas células PAS positivas desde 300 hpe na RPD, correspondentes às células gonadotrópicas e tireotrópicas. Com 600 hpe, também foram encontradas células levemente PAS positivas na PI, as células somatolactínicas, assim como observado nos adultos. Embora as células somatolactínicas tenham sido detectadas desde 36 hpe, uma leve reatividade destas células ao PAS só foi observada na PI dos espécimes com 600 hpe. Este fato sugere a produção da forma não glicosilada da somatolactina nos estádios iniciais do desenvolvimento de *Salminus brasiliensis*, sendo ambas produzidas desde os juvenis.

Em *Cichlasoma dimerus* (Pandolfi et al., 2001) não foi detectada a presença de células somatolactínicas positivas ao PAS nas larvas, sugerindo a produção da forma não glicosilada deste hormônio neste período, embora seja produzida e detectada pelo PAS nos adultos. Este mesmo fato foi observado em *Sparus aurata* (Villaplana et al., 1997), e evidencia a presença de ambas formas de somatolactina e uma produção diferencial destas ao longo do desenvolvimento, o que pode refletir em diferentes funções fisiológicas durante a ontogenia dos peixes.

Nos teleósteos adultos, a prolactina é um hormônio que atua principalmente na osmorregulação (Sakamoto et al., 2006). Já o hormônio do crescimento atua no metabolismo de diversas biomoléculas (Reinecke et al, 2005), na reprodução, na resposta imune, na adaptação a água salgada, e principalmente, na regulação do desenvolvimento e crescimento, ao promover divisão, diferenciação e hipertrofia celular (Mommsen, 2001). Por outro lado, as funções da somatolactina ainda continuam não esclarecidas, existindo evidências de suas ações na adaptação ambiental (Cánepa et al., 2006), na reprodução (Cánepa et al., 2008), na regulação do equilíbrio ácido-básico e no metabolismo de lipídios (Kaneko et al., 1996).

Adicionalmente, também existem evidências destes três hormônios sobre o desenvolvimento inicial dos teleósteos. Em *Sparus aurata* foi verificada a presença

de transcritos de prolactina nos embriões desde a neurulação (Santos et al., 2003) e em *Oreochromis mossambicus* também foram detectados transcritos de uma isoforma da prolactina (PRL 177) um dia antes da eclosão (Ayson et al., 1994). Similarmente, é relatada a expressão de hormônio de crescimento e de seu receptor nos ovócitos e embriões antes do desenvolvimento da hipófise, em espécies como *Danio rerio* (Di Prinzio et al, 2010) e *Oncorhynchus mykiss* (Li et al, 2006). Ainda, nesta mesma espécie, foi detectada a presença de transcritos de somatolactina antes da ontogênese da hipófise (Yang et al., 1999).

Em *Sparus aurata*, foi detectada a presença de duas isoformas de somatolactina (SL1 e SL2) nos embriões e larvas, embora ambos transcritos apresentassem diferentes níveis de expressão. Os transcritos de SL1, diferente da SL2, apresentaram altos níveis de expressão nos embriões e nas larvas recém eclodidas, enquanto os de SL2 só foram detectados nas larvas em estádios posteriores, sendo sugeridas funções diferenciadas para cada isoforma. Ainda, ambos transcritos foram localizados por hibridização *in situ* nas mesmas células após 4 dias após a eclosão (dpe), embora sinais de hibridização não tivessem sido detectados em períodos anteriores (Herrero-Turrión et al., 2003).

A detecção precoce destes hormônios sugere sua deposição materna nos óocitos e uma possível função destes no desenvolvimento nos teleósteos. Assim, o aparecimento adiantado das células prolactínicas, somatotrópicas e somatolactínicas durante a ontogenia da hipófise em *Salminus brasiliensis* pode refletir o envolvimento destes hormônios durante o desenvolvimento inicial nesta espécie.

Recentes estudos funcionais em *zebrafish,* utilizando *knockdown* para GH, PRL e SL, indicaram um papel destes hormônios no desenvolvimento e crescimento normais da bexiga natatória, da cabeça, corpo, olhos e melanóforos, ações principalmente relacionadas à prolactina (Zhu et al, 2007).

Em *Danio rerio*, estudos *in vivo* sugeriram uma função de uma das isoformas de somatolactina nesta espécie, a SLβ, na indução da agregação dos melanossomos presentes na pele (Nguyen et al, 2006). Adicionalmente, a superexpressão ectópica da SLα e SLβ em *zebrafish* aumentou a trascrição de IGFs, insulina, leptina, vitelogenina e pro-opiomelanocortina, e reduziu a expressão das enzimas catalase e glutationa-S-transferase nas larvas, sugerindo efeitos no

crescimento, desenvolvimento, metabolismo, reprodução, pigmentação, e no balanço oxidativo (Wan e Chan, 2010).

6.4 Ontogenia das células gonadotrópicas e tireotrópicas

A cronologia do aparecimento das células gonadotrópicas dos teleósteos tem sido analisada por imuno-histoquímica em diversas espécies, como em *Alosa sapidissima* (Laís-Carrón et al., 2003), *Cichlassoma dimerus* (Pandolfi et al., 2006), *Fundulus heteroclitus* (Shimizu et al., 2008), *Odontesthes bonariensis* (Miranda et al., 2001), *Oncorhynchus mykiss* (Saga et al., 1993), *Plecoglossus altivelis* (Saga et al., 1999), *Sparus aurata* (García Ayala et al., 2003) e *Xiphophorus maculatus* (Magliulo-Cepriano et al, 1994

Embora nos adultos de *Salminus brasilensis* tenha sido identificada uma única célula gonadotrópica produtoras de ambas gonadotropinas, diferentemente, nas larvas e juvenis foram detectadas duas populações distintas de células gonadotrópicas. Com 600 hpe (25 dpe), foram observadas células imunorreativas ao anti-FSH de salmão nos juvenis, sendo que as células imunorreativas ao anti-LH foram detectadas num período anterior, com 120 hpe (5 dpe).

Dentre os teleósteos sulamericanos analisados, nossos resultados se aproximam mais com os encontrados em O*dontesthes bonariensis*, no qual as células produtoras de FSH foram observadas com 28 dpe, e as de LH com 21 dpe, em ambos os casos antes da diferenciação gonadal (Miranda et al., 2001). Já em *Cichlassoma dimerus*, as células produtoras de FSH foram detectadas com 21 dpe, antes da diferenciação gonadal, e as de LH só com 60 dpe, durante o período de diferenciação sexual da espécie. (Pandolfi et al., 2006). Já em *Brycon amazonicus* não foram detectadas células gonadotrópicas até o período máximo avaliado no trabalho, 300 hpe ou 12,5 dpe (Ganeco et al., 2997).

Em espécies de clima temperado, como *Oncorhynchus keta*, as células gonadotrópicas não foram detectadas até 28 dpe (Naito et al, 1993). Em *Alosa sapidissima* (Laís-Carrión et al., 2003) foram verificadas células produtoras de LH no momento da eclosão, e as células produtoras de FSH não foram identificadas nos períodos avaliados no trabalho. Por outro lado, em *Oncorhynchus mykiss* foram detectadas células produtoras de FSH com 15 dpe (Saga et al., 1993), quando havia presença de mitose nas células germinativas, enquanto as células produtoras de LH

não foram detectadas em até 6 meses, período em que já existiam oócitos no estágio perinucleolar nas fêmeas e somente espermatogônias nos machos.

Em *Sparus aurata*, as células produtoras de FSH foram inicialmente detectadas com 22 dpe, e as de LH em juvenis com 82 dpe, quando as gônadas ainda eram eram indiferenciadas (García Ayala et al., 2003). Ainda, em *Fundulus heteroclitus* as células produtoras de FSH foram detectadas de 7 a 14 dpe, próximo ou durante a diferenciação sexual, a qual ocorreu com duas semanas. Já as células produtoras de LH aparecerem depois, de 6 a 12 semanas, após o início da diferenciação gonadal (Shimizu et al., 2008).

Desta forma, podemos observar que nos teleósteos tem sido encontrada uma intensa variação espécie-específica no tempo de aparecimento e distribuição das células produtoras de FSH e LH (García Ayala et al., 2003), e nossos resultados em *Salminus brasiliensis* corroboram esta heterogeneidade.

Embora na maioria das espécies avaliadas as células produtoras de FSH sejam detectadas antes das produtoras de LH, em *Salminus brasiliensis,* bem como em *Sparus aurata* (García Ayala et al., 2003) e O*dontesthes bonariensis* (Miranda et al., 2001), estas células foram detectadas de forma oposta, sugerindo uma produção de LH anterior à de FSH. Mesmo sem a análise histológica das gônadas para verificar se os espécimes de *Salminus brasiliensis* utilizados já se encontravam na fase de diferenciação gonadal, desde a detecção das células produtoras de LH, nossos achados se somam às outras evidências funcionais de ambas gonadotropinas na diferenciação gonadal dos teleósteos; uma vez que as gonadotropinas interagem com os receptores presentes nas gônadas e controlam a produção de esteróides sexuais, os quais por sua vez regulam todos os eventos relacionados à produção e liberação dos gametas (Devlin e Nagahama, 2002).

Em *Solea senegalensis* foram detectados os transcritos para βFSH e βLH com 1 e 5 dpe, respectivamente. Mas os níveis e perfis de ambas gonadotropinas se comportaram de forma variada ao longo o desenvolvimento. Os níveis de βFSH aumentaram continuamente até 15 dpe, quando esta espécie atingiu o clímax de sua metamorfose, e nesse período seus níveis decresceram e se mantiveram baixos até 90 dpe. Diferentemente, os transcritos de βLH só foram detectados de 5 a 18 dpe, a níveis baixos e constantes durante a metamorfose, e posteriormente decresceram assim como os níveis de βFSH. Estes resultados em *Solea senegalensis* sugerem uma atividade do eixo reprodutivo logo após a eclosão, e um predomínio do FSH em

relação ao LH no desenvolvimento do eixo reprodutivo nesta espécie (Guzmán et al., 2009). Ainda, em *Orechromis niloticus* também foram detectados transcritos de βFSH no dia da eclosão (Fan et al., 2003).

Em *Sparus aurata*, transcritos de βFSH foram inicialmente detectados antes da eclosão, um dia após a fertilização (Wong et al., 2004), entretanto, a detecção desta proteína só foi observada com 22 dpe. Uma vez que a maioria das informações sobre a produção de FSH e LH durante o desenvolvimento dos peixes foram obtidas através da detecção de suas proteínas por imuno-histoquímica (Saga et al., 1993; Miranda et al., 2001; Pandolfi et al., 2006; Shimizu et al., 2008), também deve se levar em consideração o fato de que pode haver um diferença temporal entre a expressão gênica e a tradução destas proteínas, gerando esses resultados diferenciados.

Dessa forma, o papel funcional de cada gonadotropina durante a diferenciação sexual e na maturação gonadal dos teleósteos ainda não foi elucidada, e as informações existentes são escassas (Shimizu et al.; 2003). Adicionalmente, a heterogeneidade na detecção das gonadotropinas em diferentes espécies torna complicada a análise de suas funções individuais sobre o desenvolvimento do eixo hipotálamo-hipófise-gonadal, mas no geral, os resultados indicam uma expressão de FSH anterior à de LH durante o desenvolvimento (Guzmán et al., 2009).

Por sua vez, o papel das gonadotropinas nos adultos durante o ciclo reprodutivo tem sido reportado em muitas espécies, principalmente em salmonídeos. Nestas, ocorre uma predominância do FSH durante a gametogênese, vitelogênese e recrudescência gonadal, e uma predominância do LH na regulação da maturação final, ovulação e espermiação (Swanson et al., 2003). Já em não salmonídeos, as informações são mais restritas ao LH, devido à baixa sensibilidade à detecção do FSH. Entretanto, estudos em não salmonídeos sobre a expressão das subunidades constituintes das gonadotropinas têm mostrado que, em espécies que se reproduzem apenas uma vez durante o ciclo de vida (*single spawners*), os padrões de expressão gênica do FSH e LH são semelhante aos encontrados em salmonídeos, com uma clara prevalência do LH nos eventos finais da maturação gonadal (Yoshiura et al., 1999;Kim et al., 2005).

Por outro lado, as espécies com múltiplas reproduções ao longo do ciclo de vida (*multiple spawners*), expressam de forma progressiva e simultânea os genes do

LH e FSH durante a maturação gonadal (Kajimura et al., 2001; Weltzien et al., 2003; Meiri et al., 2004).

Este cenário reforça a necessidade de estudos sobre a biologia das gonadotropinas e de seus receptores nos teleósteos. E ainda, de forma mais urgente, em espécies brasileiras, uma vez que o Brasil apresenta a maior diversidade de espécies de peixes do planeta, refletindo em uma gama de aspectos ecológicos e estratégias reprodutivas, as quais podem estar relacionadas a diferentes padrões de expressão e funções das gonadotropinas ao longo do ciclo de vida nestas espécies.

Nas larvas e juvenis de *Salminus brasiliensis*, assim como nos adultos, não foi detectada a presença de imunorreatividade na hipófise com a utilização do anti-βTSH humano. E também, resultado similar foi encontrado nas larvas de *Brycon amazonicus* até o maior período analisado, 300 hpe (Ganeco et al., 2007).

Em *Oncorhynchus keta,* duas semanas antes da eclosão já foi detectada a presença de células tireotrópicas (Naito et al., 1993) e em *Oncorhynchus mykiss* estas células foram detectadas antes da eclosão, com 42 dias após a fertilização (Saga et al., 1993). Em *Sparus aurata*, as células tireotrópicas foram observadas pela primeira vez no momento da eclosão (García Ayala, et al., 2003), enquanto em *Plecoglossus altivelis* estas células foram detectadas somente com 50 dpe (Saga et al., 1999).

Nos teleósteos adultos, as funções da tireotropina são bem conhecidas, em estimular a produção dos hormônios tireoidianos, os quais por sua vez atuam em diversos aspectos fisiológicos, como na reprodução, desenvolvimento e crescimento (Blanton e Specker, 2007). Em relação ao desenvolvimento, a presença de hormônios tireoidianos é relatada em ovos de diversas espécies antes da eclosão, evidenciando a deposição materna destes hormônios nos oócitos e sua importância na embriogênese dos teleósteos (De Jesus et al., 1991; De Jesus and Hirano, 1992).

A administração de tireotropina provoca uma aceleração da diferenciação das nadadeiras em *Danio rerio* e *Oreochromis niloticus* (Browm, 1997; Reddy e Lam, 1992) e, além disso, a tireotropina e os hormônios tireoidianos também atuam na metamorfose de algumas espécies, um processo presente em espécies com desenvolvimento indireto, como a exemplo de peixes popularmente conhecidos como *flatfish*, como *Solea senegalensis* (Manchado et al., 2008), *Hippoglossus hippoglossus* (Einarsdóttir et al., 2006) e *Verasper variegatus* (Tagawa e Aritaki.,

2005). Neles, a metamorfose é um processo que implica em mudanças fisiológicas e morfológicas, com a translocação de um olho para o lado oposto da cabeça, com um desenvolvimento assimétrico do crânio e da mandíbula, e o animal que antes tinha simetria bilateral torna-se assimétrico.

6.5 Ontogenia das células adrenocorticotrópicas e melanotrópicas

Como já relatado para o adultos de *Salminus brasiliensis*, a detecção das células adrenocorticotrópicas e melanotrópicas foi realizada com a utilização de apenas um anticorpo, o anti-$ACTH_{(1-24)}$ humano. A detecção de ambos os tipos celulares se deu simultaneamente desde a visualização do primórdio da hipófise com 12 hpe. Em outros teleósteos de água doce, como em *Brycon amazonicus,* as células adrenocorticotrópicas e melanotrópicas também foram detectadas no mesmo período em que *Salminus brasiliensis* (Ganeco, 2007) e, em *Cichlassoma dimerus,* estas células foram encontradas com 36 hpe (Pandolfi et al., 2008). Por outro lado, em *Cyprinus carpio*, já foram detectadas antes da eclosão (Stouthart et al.1998).

Nos teleósteos marinhos *Dicentrarachus labrax* e *Sparus aurata*, as células adrenocorticotrópicas e melanotrópicas foram detectadas em larvas recém eclodidas (Cambré, et a., 1990; Villaplana et al., 2002). Em espécies anádromas, as quais reproduzem em água doce e se desenvolvem no mar, como *Alosa sapidissima*, as células adrenocorticotrópicas foram detectadas dois dias antes a eclosão, enquanto as melanotrópicas foram observadas no dia seguinte (Láiz-Cárrion et al., 2003). Em *Oncorhynchys keta,* ambos os tipos celulares foram detectados com duas semanas antes da eclosão (Naito et al., 1993). Entretanto*,* na espécie anfídroma *Plecoglossus altivelis,* o qual pode viver em ambientes marinho, de água doce e salobra ao longo do ciclo de vida, ambos os tipos celulares foram detectados em larvas recém eclodidas (Saga et al., 1999).

Como anteriormente mencionado, as diferenças encontradas no aparecimento de células adeno-hiposárias podem ser relacionadas às variações no padrão de desenvolvimento dos peixes (Balon, 1981). Adicionalmente, embora a detecção das células adrenocorticotrópicas e melanotrópicas logo após a eclosão de *Salminus brasiliensis* sugiram a atuação de seus hormônios nas fases subsequentes de seu desenvolvimento ontogenético, o papel fisiológico destes hormônios durante o desenvolvimento inicial dos teleósteos ainda não está esclarecido.

A adrenocorticotropina é conhecida nos teleósteos por atuar no tecido interrenal, controlando a produção de cortisol, o qual por sua vez atua na resposta ao estresse (Wendelaar Bonga, 1997), enquanto a melanotropina causa a síntese e dispersão dos grânulos de melanina e leva ao escurecimento da pele, um importante processo na adaptação ambiental (Takahashi e Kawauchi, 2006). Ainda, alguns relatos sugerem funções sobrepostas destes dois hormônios, como o envolvimento da adrenocorticotropina na regulação da pigmentação nos peixes (Fuji, 2000) e da melanotropina na liberação de cortisol (Lamers, 1992).

Em *Cyprinos carpio*, a melanotropina, a adrenocorticotropina e o cortisol foram detectados desde oócitos não fertilizados, e seus níveis decresceram até 24 horas após a fertilização, quando foi iniciada a produção endógena destas moléculas (Stouthart et al., 1998). Em *Perca flavescens* foram detectados altos níveis de cortisol nos ovos recém fertilizados, os quais decresceram ao longo do desenvolvimento embrionário (Sissel Jentoft et al., 2002). Estes fatos evidenciam a deposição materna destes hormônios nos oócitos e sua importância na embriogênese, como já relatado em outros teleósteos.

Entretanto, em *Perca flavescens*, os níveis de cortisol se mantiveram inalterados entre quatro dias antes e dois dias após a eclosão, fato que sugere uma interrupção no metabolismo do cortisol neste período ou a produção deste hormônio após a ontogenia das células adrenocorticotrópicas, após o estabelecimento do eixo hipótalamo-hipófise-interrenal (Sissel Jentoft et al., 2002). Ainda, a presença destes hormônios antes da eclosão pode estar relacionada ao estresse associado a este evento, para a adaptação da larva recém-eclodida em um novo ambiente hipoosmótico, como sugerido em *Alosa sapidissima* e *Cyprinos carpio* (Láiz-Cárrion et al., 2003; Stouthart et al., 1998), uma vez que antes do processo de eclosão, o córion protege o embrião do estresse químico e mecânico oriundo do ambiente aquático.

Embora a extensa diversidade dos peixes neotropicais, pouco se conhece a respeito dos mecanismos endócrinos que regulam o ciclo de vida nestas espécies, especialmente durante o desenvolvimento inicial. Nossos achados em *Salminus brasiliensis* corroboram a heterogeneidade na ontogenia das células adeno-hipofisárias nos teleósteos e abrem perspectivas para o esclarecimento de alguns pontos que devem ser futuramente explorados, como a regulação endócrina presente antes da diferenciação funcional da hipófise, os mecanismos responsáveis

pela hiperplasia da hipófise, o estabelecimento das interações entre a adeno e neuro-hipófise, além da caracterização dos padrões de expressão e funções dos diversos hormônios adeno-hipofisários durante os períodos embrionário, larval, juvenil e adulto nos teleósteos sul americanos de água doce.

7 CONCLUSÕES

- A hipófise dos adultos de *Salminus brasiliensis* apresentou uma morfologia e distribuição das células adeno-hipofisárias semelhante à observada em outros teleósteos.

- Foi detectada uma única célula gonadotrópica na hipófise dos adultos de *Salminus brasiliensis*, enquanto nas larvas e juvenis foram detectadas duas células gonadotrópicas, uma produtora de LH e outra produtora de FHS.

- O primórdio da hipófise de *Salminus brasiliensis* só foi detectado após a eclosão, e nos juvenis, a hipófise já apresentava as características morfofuncionais semelhantes às observadas nos adultos.

- A ontogenia das células adeno-hipofisárias em *Salminus brasiliensis* corrobora a heterogeneidade no aparecimento destes tipos celulares nos teleósteos.

- A detecção inicial das células adeno-hipofísárias de *Salminus brasiliensis* durante o período larval e juvenil sugerem uma possível função dos seus respectivos hormônios no desenvolvimento inicial deste Characiforme.

REFERÊNCIAS

Agulleiro B, García Hernandez MP, García Ayala A. Teleost adenohypophysis: morphofunctional and development aspects. In: Reinecke M.; Zaccone, G.; Kapoor BG, editors. Fish endocrinology. Enfield: Science Publishers; 2006. vol.1, p.289-323.

Arrazanz SE, Sciara AA; Botta P, Cerutti P, Tobin M, Somoza GM. Growth hormone-insuline-like growth factor-I system in pejerrey *Odontesthes bonariensis* (Atheriniformes). R Bras Zootec. 2008;37:1-7.

Ayson FG, Kaneko T, Hasegawa S, Hirano T. Differential expression of two prolactin and growth hormone genes during early development of tilapia (*Oreochromis mossambicus*) in fresh water and seawater: implications for possible involvement in osmoregulation during early life stages. Gen Comp Endocrinol. 1994; 95:143-152.

Baldisserotto B. Fisiologia de peixes aplicada à piscicultura. Santa Maria: Ed. UFSM, 2002. 212p.

Balon EK. Saltatory processes and altricial to precocial forms in the ontogeny of fishes. Am Zool. 1981; 21:573-596.

Balon EK. Terminology of interval in fish development. JFRBC. 1975;32:1663-1670.

Batten TFC, Ingleton PM. The hypotalamus and pituitary gland. The estructure and function of the hypotalamus and pituitary gland. In: Chester-Jones I, Ingleton PM, Phillips JG. Editors. Fundamentals of comparative vertébrate endocrinology. New York: Plenum Press; 1987. p.285-409.

Beochi GS. Caracterização morfológica e identificação por imuno-histoquímica dos tipos celulares da hipófise de cacharas, Pseudoplatystoma fasciatum (Linnaeus, 1766) (TELEOSTEI, SILURIFORMES, PIMELODIDAE), criados em cativeiro [dissertação (Mestrado em Ciências – Biologia Celular e Tecidual)]. São Paulo: Instituto de Ciências Biomédicas, Universidade de São Paulo; 2004.

Blanton ML, Specker JL. The hypothalamic-pituitay-thyroid (HPT) axis in fish and its role in fish development and reproduction. Crit Rev Toxicol. 2007; 37:97-115.

Blaxter JHS. Pattern and variety in development. In: Hoar WS, Randall DJ, editors. Fish physiology XI. The physiology of developing fish. Part A. Eggs and larvae. New York: Academic Press; 1988. p.1-58.

Borçato FL, Bazzoli N, Sato Y. Embriogenesis and larval ontogeny of the “piau-gordura”, *Leporinus piau* (Fowler) (Pisces, Anostomidae) after induced spauwning. Rev Bras Zool. 2004; 21:117-122.

Borella MI, Gazola R, Val-Sella MV. Fava-De-Moraes F. Histochemical and immunohistochemical study of the pituitary gland of the South American teleost pacu fish. Brazil J Morph Sci. 1997; v.14: 219-225.

Borella MI, Venturieri R, Batlouni SR. Aspectos morfofisiológicos comparativos da hipófise dos osteoglossídeos. In: Cyrino JEP, Urbinati E.C. (Eds). Tópicos especiais em biologia aquática e aqüicultura - AquaCiência 2004. Campinas: Artpoint Produção Gráfica; 2006. p.53-65.

Borella MI, Venturieri R, Mancera JM. Immunocytochemical identification of adenohypophyseal cells in the pirarucu (*Arapaima gigas*), an Amazonian basal teleost. Fish Physiol Biochem. 2009; 35:3-16.

Brown DD. The role of thyroid hormone in zebrafish and axolotl development. Proc Natl Acad Sci USA. 1997; 94:13011-13016.

Buckup PA, Menezes NA, Ghazzi,MS (Editores) Catálogo das espécies de peixes de água doce do Brasil. Rio de Janeiro: Museu Nacional; 2007.195p.

Cambré M, Mareels G, Corneillie S, Moons L, Ollevier F, Vandesande F Chronological appearance of the different hypophysial hormones in the pituitary of sea bass larvae (*Dicentrarchus labrax*) during their early development: an immunocytochemical demonstration. Gen Comp Endocrinol. 1990; 77:408-415.

Cánepa MM, Pandolfi M, Magesse MC, Vissio PG. Involvement of somatolactin in background adaptation of the cichlid cish *Cichlasoma dimerus*. J Exp Zool A Comp Exp Biol. 2006; 305: 410-419.

Cánepa MM, Pozzi A, Astola A, Maggese MC, Vissio, P.G. Effect of salmon melanin-concentrating hormone and mammalian gonadotrophin-releasing hormone on somatolactin release in pituitary culture of *Cichlasoma dimerus*. Cell Tissue Res. 2008; 333:49-59.

Canosa LF, Chang JP, Peter RE. Neuroendocrine control of growth hormone in fish. Gen Comp Endocrinol. 2007; 151:1-26.

Cardoso E, Alves M, Ferreira R, Godinho H. Embryogenesis of the neotropical freshwater siluriformes *Pseudoplatystoma coruscans*. Aquat Living Res. 1995;8(4):343-346.

Cavari B, Funkenstein B, Kawauchi H. Cloning of a second variant of somatolactin-encoding cDNA from the gilthead seabream *Sparus aurata*. Fish Physiol Biochem. 2000; 22:145-150.

Cavari B, Noso T, Kawauchi H. Isolation and characterization of somatolactin from pituitary glands of gilthead sea bream *Sparus aurata*. Aquaculture. 1995;137:171-178.

Cavari B, Noso T, Kawauchi H. Somatolactin, a novel pituitary protein: isolation and characterization from *Sparus aurata*. Mol Mar Biol Biotechnol. 1995; 4:117-22.

Cerdá-Reverter JM, Canosa LF. Neuroendocrine systems of the fish brain. In: Farrel, AP, Brauner CJ. (Editors). Fish neuroendocrinology. Amsterdan: Academic Press; 2009. p.1-74.

Chapman SC, Sawitzke AL, Campbell DS, Schoenwolf GC. A threedimensional atlas of pituitary gland development in the zebrafish. J Comp Neurol. 2005;487:428-40.

De Jesus EG, Hirano T. Changes in whole body concentrations of cortisol, thyroid hormones, and sex steroids during larval development of the chum salmon, *Oncorhynchus keta*. Gen Comp Endocrinol. 1992;85:55-61.

De Jesus, EG, Hirano T, Inui Y. Changes in thyroid hormone and cortisol concentrations during early development and metamorphosis in the Japanese flounder *Paralichthys olivaceus*. Gen. Comp. Endocrinol. 1991: 82: 369-376.

Devlin RH, Biagi CA, Yesaki TY. Growth, viability and genetic characteristics of GH transgenic coho salmon strains. Aquaculture. 2004; 236: 607-632.

Devlin RH, Nagahama Y. Sex determination and sex differentiation in fish: an overview of genetic, physiological, and environmental influences. Aquaculture. 2002; 208:191-364.

Di Prinzio CM, Botta PE, Barriga EH. Growth hormone receptors in zebrafish (*Danio rerio*): Adult and embryonic expression patterns. Gene Expr Pat. 2010;10: 214-225.

Dores RM, Hoffman NE, Chilcutt-Ruth T, Lancha A, Brown C, Marra L, Youson, J. A comparative analysis of somatolactin- related immunoreactivity in the pituitaries of four neopterygian fishes and one chondrostean fish: an immunohistochemical study. Gen Comp Endocrinol. 1996;102:79-87.

Dores RM, Lecaude S. Trends in the evolution of the proopiomelanocortin gene. Gen Comp Endocrinol. 2005; 142:81-93.

Dumont-Neto R, Pelli A, Freitas RO. et al. Reprodução induzida do Dourado (*Salminus maxillosus* Valenciennes, 1849), na Estação de Pesquisa e Desenvolvimento Ambiental de Volta Grande-CEMIG/EPDA-VG. Rev. Unimar. 1997; 19:439-445.

Einarsdóttir IE, Silva N, Power DM, Smáradóttir H, Björnsson BT. Thyroid and pituitary gland development from hatching through metamorphosis of a teleost flatfish, the Atlantic halibut. Anat Embryol. 2006; 211: 47-60.

Fan HG, Wang DS, Kobayashi T, Senthilkumaran B, Sudhakumari CC, Yoshikuni M, Nagahama Y. Molecular cloning of the three gonadotropin subunits and early expression of FSHβ during sex differentiation in the Nile tilapia (*Orechromis niloticus*). Fish Physiol Biochem. 2003;28:143-144.

Farbridge KJ, Leatherland JF. A comparative immunohistochemical study of the pars distlis in six species of teleos fish. Fish Physiol Biochem. 1986;1:63-74.

Fuji, R. The regulation of the activity in fish chromatophores. Pigment Cell Res. 2000;13:300-319.

Galay-Burgos M, Power DM, Llewellyn L, Sweeney GE. Thyroid hormone receptor expression during metamorphosis of Atlantic halibut (*Hippoglossus hippoglossus*). Mol Cell Endocrinol. 2008; 281:56-63.

Ganeco, LN. Ontogenia da resposta endócrina em larvas de matrinxã *Brycon amazonicus*. Ênfase nos eixos hipófise-tireóide e hipófise-tecido Interrenal. [tese (Doutorado em Aquicultura)]. Centro de Aqüicultura, Universidade Estadual Paulista, Jaboticabal, SP, 2007.

García Ayala A, Villaplana M, García Hernández MP, Chaves Pozo E, Agulleiro B. FSH-, LH-, and TSH-expressing cells during development of *Sparus aurata* L. (Teleostei). An immunocytochemical study. Gen Comp Endocrinol. 2003; 134:72-79.

García Hernández MP, García Ayala A, Zandbergen MA, Agulleiro B. Investigation into the duality of gonadotropic cells of Mediterranean yellowtail (*Seriola dumerilii*, Risso 1810): immunocytochemical and ultrastructural studies. Gen Comp Endocrinol. 2002; 128:25-35.

García-Ayala A, García-Hernández MP, Quesada JA,Agulleiro B.Gonadotropic and thyrotropic cells from the Mediterranean yellowtail (*Seriola dumerilii*; Risso, 1810): immunocytochemical and ultrastructural characterization. Anat Rec. 1998; 250;448-58.

García-Hernández MP, García-Ayala A, Elbal MT, Agulleiro B. The adenohypophysis of Mediterranean yellowtail, *Seriola dumerilii* (Risso, 1810): an immunocytochemical study.Tissue Cell. 1996; 28:577-85.

Godinho HP, Santos JE, Sato Y. Ontogênese larval de cinco espécies de peixes do São Francisco. In: Godinho HP, Godinho AL. (Editores.). Águas, peixes e pescadores do São Francisco das Minas Gerais. Belo Horizonte: PUCMINAS; 2003. p.133-148.

Godinho HP. Estratégias reprodutivas de peixes aplicadas à aqüicultura: bases para o desenvolvimento de tecnologias de produção. Rev Bras Rep Ani. 2007; 31:351-360.

Gomes BVC, Scarpelli, RR, Arantes FP, Sato Y, Bazzoli N, Rizzo E. Comparative oocyte morphology and early development in three especies of trahiras from the São Francisco River basin, Brazil. J Fish Biol. 2007; 70:1412-1429.

Goto-Kazeto R, Kazeto Y, Trant JM. Molecular cloning, characterization and expression of thyroid-stimulating hormone receptor in channel catfish. Gen Comp Endocrinol. 2009; 161:313-319.

Guzmán JM, Bayarri MJ, Ramos J, Zohar Y, Sarasquete C, Mañanós EL. Follicle stimulating hormone (FSH) and luteinizing hormone (LH) gene expression during larval development in Senegalese sole (*Solea senegalensis*). Comp Biochem Physiol A Mol Integr Physiol. 2009; 154:37-43.

Guzmán JM, Rubio M, Ortiz-Delgado JB, Klenke U, Kight K, Cross I, Sánchez-Ramos I. et al. Comparative gene expression of gonadotropins (FSH and LH) and peptide levels of gonadotropin-releasing hormones (GnRHs) in the pituitary of wild and cultured Senegalese sole (*Solea senegalensis*) broodstocks. Comp Biochem Physiol A Mol Integr Physiol. 2009; 153:266-277.

Herrero-Turrión MJ, Rodríguez AVR, Aijón J, Lara M. Co-expression of somatolactin mRNAs in the pituitary gland of gilthead sea bream. Anat Embryol. 2002; 205:407-416.

Herrero-Turrión MJ, Rodríguez RE, Velasco A, Aijón J, Lara JM. Differential expression and cellular localization of somatolactin-1 and -2 during early development in the gilthead sea bream. Gen Comp Endocrinol. 2003; 132:77-87.

Herzog W, Zeng X, Lele Z, Sonntag C, Ting J-W, Chang C-Y, et al. Adenohypophysis formation in the zebrafish and its dependence on Sonic Hedgehog. Dev Biol. 2003; 254:36-49.

Holmes RL, Ball JN. The pituitary gland in teleost fishes. In: Holmes RL, Ball JN (editors) The pituitary gland: a comparative account. London: Cambridge University Press; 1974. p 170-220.

Honji R.M. Caracterização endócrina durante o ciclo reprodutivo da tabarana *Salminus hilarii* (Characiformes: Characidae), em três ambientes distintos: natural, impactado e cativeiro [dissertação (Mestrado em Fisiologia)]. Instituto de Biociências, Universidade de São Paulo; São Paulo, 2007.

Huang L, Specker JL. Growth hormone and prolactin-producing cells in the pituitary gland of stripped bass (*Morone saxatilis*): immunocytochemical characterization at different life stages. Gen Comp Endocrinol. 1994; 94:225-236.

Hull KL, Murphy A, Harvey S. Avian somatotrophs: differentiation, morphology, distribution, and regulation, Can J Physiol Pharmacol. 2000; 78:994-1002.

Hwang PP, Sun CM. Putative role of adenohypophysis in the osmoregulation of tilapia larvae (*Oreochromis mossambicus*; Teleostei): an ultrastructure study. Gen Comp Endocrinol.1989; 73:335-341.

Kagawa H, Kawazoe I, Tanaka H, Okuzawa K.Immunocytochemical identification of two distinct gonadotropic cells (GTH I and GTH II) in the pituitary of bluefin tuna, *Thunnus thynnus*. Gen Comp Endocrinol.1998; 110:11-18.

Kajimura S, Yoshiura Y, Suzuki M, Aida K. cDNA cloning of two gonadotropin subunits (GTH-Ib and -IIb) and their expression profiles during gametogenesis in the Japanese flounder (*Paralichthys olivaceus*), Gen Comp Endocrinol. 2001; 122:117-129.

Kaneko T. Cell biology of somatolactin. Int Rev Cytol. 1996;169:1-24.

Kasper RS, Shved N, Takahashi A, Reinecke M, Eppler E. A systematic immunohistochemical survey of the distribution patterns of GH, prolactin, somatolactin, beta-TSH, beta-FSH, beta-LH, ACTH, and alpha-MSH in the adenohypophysis of *Oreochromis niloticus*, the Nile tilapia. Cell Tissue Res. 2006; 325:303-313.

Kawauchi H, Sower SA. The dawn and evolution of hormones in the adenohypophysis. Gen Comp Endocrinol. 2006; 148:3-14.

Kim DJ, Cho YC, Sohn YC. Molecular characterization of rockfish (*Sebastes schlegeli*) gonadotropin subunits and their mRNA expression profiles during oogenesis. Gen Comp Endocrinol. 2005;141:282-290.

Laiz-Carrión R, Segura-Noguera MM, Martín del Río MP, Mancera JM. Ontogeny of adenohypophyseal cells in the pituitary of the American shad (*Alosa sapidissima*). Gen Comp Endocrinol. 2003; 132;454-464.

Lamers AE, Flik G, Atsma W, Wandellar Bonga S.E. A role for di-acetyl α-melanocyte –stimulating hormone in the control of cortisol release in the teleost *Oreochromis mossambicus*. J. Endocrinol. 1992; 135:282-285.

Levavi-Sivan B, Bogerd J, Mañanós EL, Gómez A, Lareyre JJ. Perspectives on fish gonadotropins and their receptors. Gen Comp Endocrinol. 2009; 65:34-89.

LI M, Greenaway J, Raine J. Growth hormone and insulin-like growth factor gene expression prior to the development of the pituitary gland in rainbow trout (*Oncorhynchus mykiss*) embryos reared at two temperatures. Comp Biochem Physiol A Mol Integr Physiol. 2006; 143:514-522.

Lima FCT, Malabarba LR, Buckup PA, Silva JFP, Vari RP, Harold A et al. Genera Incertae Sedis in Characidae. In: Reis RR, Kullander SO, Ferraris Jr CJ. Editores. Check list of the freshwater fishes of South and Central America. Porto Alegre: EDIPUCRS; 2003. p.106-169.

Lima FCT, Menezes NA. Família Characidae: Bryconinae. In: Buckup PA, Menezes NA, Ghazzi MS. Organizadores. Catálogo das espécies de peixes de água doce do Brasil. Rio de Janeiro: Museu Nacional. 2007; v.23, p. 32-34.

Lima, FCT, Britski HÁ. *Salminus franciscanus*, a new species from the rio São Francisco basin, Brazil (Ostariophysi: Characiformes: Characidae). Neotrop Ichth. 2007; 5:237-244.

Luz, RK, Reynalte-Tataje DA, Ferreira AA. Desenvolvimento embrionário e estágios larvais do mandi-amarelo *Pimelodus maculatus.* Bol Inst Pesca 2001; 27:49-55.

MacKenzie DS, Jones RA, Miller TC. Thyrotropin in teleost fish. Gen Comp Endocrinol. 2009; 161:83-89.

Magliulo-Cepriano L, Schreibman MP, Blüm V. Distribution of variant forms of immunoreactive gonadotropin-releasing hormone and beta-gonadotropins I and II in the platyfish, *Xiphophorus maculatus*, from birth to sexual maturity. Gen Comp Endocrinol. 1994; 94:135-150.

Manchado M, Infante C, Asensio E, Planas JV, Cañavate JP.Thyroid hormones down-regulate thyrotropin b subunitand thyroglobulin during metamorphosis in the flatfish Senegalese sole (*Solea senegalensis* Kaup). Gen Comp Endocrinol. 2008; 155:447-455.

Mata RA, Leme Dos Santos HS. Alterações morfométricas nas células gonadotrópicas da piracanjuba, *Brycon orbignyanus*, durante o ciclo reprodutivo. ARS Veterinária. 2003; 19:1-7.

Matty AJ. Fish endocrinology. Portland: Timber Press;1985: 267p.

McManus, J.F.A. Histological and histochemical uses of periodic acid. Stain Technol. 1948; 23:99-108.

Meiri I, Knibb WR, Zohar Y, Elizur A.Temporal profile of beta follicle-stimulating hormone, beta luteinizing hormone, and growth hormone gene expression in the protandrous hermaphrodite, gilthead seabream, *Sparus aurata*. Gen Comp Endocrinol. 2004; 137:288-299.

Miranda LA, Strüssmann CA, Somoza GM. Immunocytochemical identification of GtH1 and GtH2 cells during the temperature-sensitive period for sex determination in pejerrey, *Odontesthes bonariensis*. Gen Comp Endocrinol. 2001; 124:45-52.

Mommsen TP. Paradigms of growth in fish. Comp Biochem Physiol B Biochem Mol Biol. 2001; 129:207-219.

Morais Filho MB, Schubart O. Contribuição ao estudo do dourado (*Salminus maxillosus Val.)* do Rio Mogi Guassu *(Pisces, Characidae)*. São Paulo: Ministério da Agricultura, Divisão de Caça e Pesca; 1955: 130p.

Moyle PB, Cech JJ. Fishes: an introduction to Ichthyology. 5 ed. Upper Saddle River: Prentice-Hall; 2004. 590p.

MPA. Ministério da Pesca e Aquicultura. Produção Pesqueira e Aquicola. Estatística 2008-2009. 2010. [s.l.publ.2] 30p.

Nagahama Y, Olivereau M, Farmer SW, Nishioka RS, Bern H.A. Immunocytochemical identification of the prolactina- and growth hormone-secreting cells in the teleost pituitary with antiseta to tilapia prolactina and growth hormone. Gen Comp Endocrinol. 1981; 44:389-395.

Naito N, Hyodo S, Okumoto N, Urano A, Nakai, Y. Differential production and regulation of gonadotropins (GTH I and GTH II) in the pituitary gland of rainbow trout, *Oncorhynchus mykiss,* during ovarian development. Cell Tissue Res. 1991; 266: 457-467.

Naito, N. De Jesus G, Nakai Y. Ontogeny of pituitary cell-types and the hypothalamo-hypophyseal relationship during early development of chum salmon, *Oncorhynchus keta* . Cell Tissue Res. 1993; 272: 429-437.

Nakaghi LSO, Marques C, Ganeco LN, Senhorini J A. Desenvolvimento embrionário do dourado (*Salminus brasiliensis*) por meio de microscopia eletrônica de varredura. Bol Tec CEPTA. 2006; 19:9-19.

Nakatani K, Agostinho AA, Baumgartner G, Bialetzki, A., Sanches, PV, Makralis, MC et al. Editores. Ovos e larvas de peixes de água doce – Desenvolvimento e manual de identificação. Maringá: EDUEM; 2001. 378p.

Nguyen N, Stellwag EJ, Zhu Y. Prolactin-dependent modulation of organogenesis in the vertebrate: Recent discoveries in zebrafish. Comp Biochem Physiol. C. 2008; 148:370-380.

Ninhaus-Silveira A, Foresti F, Azevedo A. Structural and ultrastructural analysis of embryonic development of *Prochilodus lineatus* (Valenciennes, 1836), (Characiformes, Prochilodontidae). Zygote. 2006; 14:217-29.

Nóbrega RH. Alterações do epitelio germinativo masculino, celulas endocrinas testiculares e celulas gonadotropicas durante o ciclo reprodutivo de *Serrasalmus spilopleura* (Kner, 1859) e *Pimelodus maculatus* (Lacepede, 1803) [dissertação (Mestrado em Biologia Celular e Estrutural)]. Instituto de Biologia, Universidade de Campinas, Campinas, SP, 2006.

Norris DO. Vertebrate Endocrinology, 3rd ed. San Diego: Academic Press; 1997. 634p.

Nozaki M, Naito N, Swanson P,Miyata K, Nakai Y, Oota Y, Suzuki K, Kawauchi H. Salmonid pituitary gonadotrophs. I. Distinct cellular distributions of two gonadotropins, GTH I and GTH II. Gen Comp Endocrinol. 1990; 77:348-357.

Nozaki M, Oshima, Y. Miki, M. Shimotani Y, Kawauchi H, Sower SA. Distribution of immunoreactive adenohypophysial cell types in the pituitaries of the Atlantic and the Pacifiz hagfish, *Myxine glutinosa* and *Eptatretus burgeri.* Gen Comp Endocrinol. 2005; 143:142-150

Ono M, Takayama Y, Rand-Weaver M, Sakata S, Yasunaga T, Noso T. et al. cDNA cloning of somatolactin, a pituitary protein related to growth hormone and prolactina. Proc Natl Acad Sci USA. 1990; 87:4330-4334.

Pandolfi M, Cánepa MM, Meijide FJ, Alonso F, Vázquez GR, Maggese MC et al. Studies on the reproductive and developmental biology of *Cichlasoma dimerus* (Percifomes, Cichlidae). Biocell. 2009; 33:1-18.

Pandolfi M, Canepa MM, Ravaglia MA, Maggese MC, Paz DA, Vissio PG. Melanin-concentrating hormone system in the brain and skin of the cichlid fish *Cichlasoma dimerus:* anatomical localization, ontogeny and distribution in comparison to α-melanocyte-stimulating hormone-expressing cells. Cell Tissue Res. 2003; 311:61-69.

Pandolfi M, Lo Nostro FL, Shimizu A, Pozzi AG, Meijide FJ, Vazquez GR et al. Identification of immunoreactive FSH and LH cells in the cichlid fish *Cichlasoma dimerus* during the ontogeny and sexual differentiation. Anat Embryol. 2006; 211:355-365.

Pandolfi M, Paz DA, Maggese C, Ravaglia M, Vissio P. Ontogeny of immunoreactive somatolactin, prolactin and growth hormone secretory cells in the developing pituitary gland of *Cichlasoma dimerus* (Teleostei, Perciformes). Anat Embryol. 2001; 203:461-468.

Pandolfi M, Paz DA, Maggese MC, Meijide FJ, Vissio PG. Immunocytochemical localization of different cell types in the adenohypophysis of the Cichlid fish *Cichlasoma dimerus* (Heckel, 1840). Biocell, 2001; 25:35-42.

Parhar IS, Nagahama Y, Grau EG, Ross RM. Immunocytochemical and ultrastructural identification of pituitary cell types in the protogynous *Thalassoma duperrey* during adult sexul ontogeny. Zool Sci. 1998; 15:263-267.

Parreira SF, Borella MI. Ultrastructure of gonadotrops in the pituitary gland of the *Prochilodus scrofa*. Brazil. J. Morph. Sci. 1996; 31:126.

Pearse AGE. Histochemistry: theoretical and applied. Churchill, London; 1961. 998p.

Pereira CR, Barcellos LJG, Kreutz LC, Quevedo R M, Ritter F, Silva LB. Embryonic and larval development oj jundiá (*Rhamdia quelen*, Quoy & Gaimard, 1824, Pisces, Teleostei), a south American catfish. Braz J Biol. 2006; 66:1057-1063.

Pérez, PPP, Bocanegra FA, Orbe RI. Reproducion inducida de la doncella *Pseudoplatystoma fasciatum* y desarrollo embrionario-larval. Folia Amazônica. 2001; 12: 141-154.

Peter MC. The role of thyroid hormones in stress response of fish. Gen Comp Endocrinol. 2011; 172: 198-210.

Pogoda HM, Hammerschmidt M. How to make a teleost adenohypophysis: Molecular pathways of pituitary development in zebrafish. Mol Cell Endocrinol. 2009; 312:2-13.

Pogoda HM, Hammerschmidt M. Molecular genetics of pituitary development in zebrafish. Semin Cell Dev Biol. 2007; 18:543-558.

Power DM, Llewellyn L, Faustino M, Nowell MA, Björnsson BT, Einarsdottir IE, et al. Thyroid hormones in growth and development of fish. Comp Biochem Physiol C Toxicol Pharmacol. 2001; 130: 447-459.

Power DM. Developmental ontogeny of prolactin and its receptor in fish. Gen Comp Endocrinol. 2005; 142: 25-33.

Queiroz JF, Lourenço J.P, Kitamura PC. (editores) *A* Embrapa e a aqüicultura: demandas e prioridades de pesquisa. Brasília: Embrapa Informação Tecnológica. Brasília: Embrapa; 2002. 35p.

Quérat B, Sellouk A, Salmon C. Phylogenetic analysis of the vertebrate glycoprotein hormone family including new sequences of sturgeon (*Acipenser baeri*) subunits of two gonadotropins and the thyroid-stimulating hormone. Biol Reprod. 2000; 63:222-228.

Quesada J, Lozano MT, Ortega A, Agulleiro B.Immunocytochemical and ultrastructural characterization of the cell types in the adenohypophysis of *Sparus aurata* L. (Teleost). Gen Comp Endocrinol. 1988; 72: 209-225.

Rand-Weaver, Nosso T, Muramoto K, Kawauchi H. Isolation and characterization of somatolactina, a new protein related to gowth hormone and prolactina from Atlantic cod (*Gadus morhua*) pituitary glands. Biochemistry. 1991; 30:1509-1515.

Reddy PK, Lam TJ, Role of thyroid hormones in tilapia larvae (*Oreochromis mossambicus*): I. Effects of the hormones and an antithyroid drug on yolk absorption, growth and development. Fish Physiol Biochem. 1992; 9:473-485.

Reinecke M, Björnsson BT, Dickhoff WW. Growth hormone and insulin-like growth factors in fish: where we are and where to go. Gen Comp Endocrinol. 2005; 142:20-24.

Rendon C, Rodriguez-Gomez FJ, Muñoz-Cueto JA, Piñuela C, Sarasquete C. An immunocytochemical study of pituitary cells of the Senegalese sole, *Solea senegalensis* (Kaup 1858). Histochem J. 1997; 29:813-822.

Romagosa E, Narahara MY, Borella MI. Stages of embryonic development of the matrinxã, *Brycon cephalus* (Gunther, 1869) (Teleostei, Characidae). Bol Inst Pesca. 2001; 27:25-30.

Rosa RS, Lima FCT. Os Peixes Brasileiros Ameaçados de Extinção. In: Machado ABM, Drumond GM, Paglia AP, editores. Livro vermelho da fauna brasileira ameaçada de extinção. Brasília: MMA. 2008. 2v. p.9-280.

Saga T, Oota Y, Nozaki M, Swanson P. Salmonid pituitary gonadotrophs. III. Chronological appearance of the GTHI e other adenohypophysial hormones in the pituitart of the developing rainbow trout (*Oncorhynchus mykiss irideus*). Gen Comp Endocrinol.1993; 92:233-241.

SagaT, Yamaki K-I, Doi Y, Yoshizuka Y. Chonological study of the appearance of adenohypophysial cells in the ayu (*Plecoglossus altivelis*). Anat Embryol.1999; 200:469-475.

Sakamoto T, McCormick SD. Prolactin and growth hormone in fish osmoregulation. Gen Comp Endocrinol. 2006; 147:24-30.

Sanches PV, Baumgartner G, Bialetzki A, Suiberto MR, Gomes FDCG, Nakatani et al. Caracterização do desenvolvimento inicial de *Leporinus friderici* (Osteicthyes, Anostomiade) da bacia do rio Paraná, Brasil. Acta Sci. 2001; 23:383-389.

Sánchez Cala F, Portillo A, Martín del Río MP, Mancera JM.Immunocytochemical characterization of adenohypophyseal cells in the greater weever fish (*Trachinus draco*). Tissue Cell. 2003; 35:169-178.

Santos CR, Cavaco JE, Ingleton PM, Power DM. Developmental ontogeny of prolactin and prolactin receptor in the sea bream (*Sparus aurata*). Gen Comp Endocrinol. 2003; 132:304-314.

Santos EJ, Godinho HP. Morfogênese e comportamento larvais do surubim (*Pseudoplatystoma coruscans* Agassiz, 1829) sob condições experimentais. Arq Bras Med Vet Zootec. 1994; 46:139-147.

Santos EJ, Godinho HP. Ontogenic events and swimming behavior of larvae of the characid fish *Salminus brasiliensis* (Cuvier) (Characiformes, Characidae) under laboratory conditions. Rev Bras Zool. 2001; 19:163-171.

Schreibman MP. Pituitary gland. In: Pang PKT, Schreibman MP, editors. Vertebrate Endocrinology: fundamentals and biomedical implications. Morphological considerations. New York: Academic Press; 1986. v.1, p.11-55.

Schütz JH, Nuñer APO. Growth and Survival of Dorado *Salminus brasiliensis* (Pisces, Characidae) Post-larvae cultivated with different types of food and photoperiods. Braz Arch Biol Technol. 2007; 50: 435-444.

Segura-Noguera MM, Laiz-CAarríon R, Martín Del Río MP, Mancera JM. Immunocytochemical study of the pituitary gland of the white seabream (*Diplodus sargus*). Histochem J. 2000; 32: 733-742.

Shimizu A, Hamaguchi M, Ito H, Ohkubo M, Udagawa M, Fujii K et al. Appearances and chronological changes of mummichog *Fundulus heteroclitus* FSH cells and LH cells during ontogeny,sexual differentiation, and gonadal development. Gen Comp Endocrinol. 2008; 156: 312-322.

Shimizu A, Tanaka H, Kagawa H. Immunocytochemical applications of specific antisera raised against synthetic fragment peptides of mummichog GtH subunits: examining seasonal variations of gonadotrophs (FSH cells and LH cells) in the mummichog and applications to other acanthopterygian fishes. Gen Comp Endocrinol. 2003; 132: 35-45.

Shimizu A, Yamashita M. Purification of mummichog (*Fundulus heteroclitus*) gonadotropins and their subunits, using an immunochemical assay with antisera raised against synthetic peptides. Gen Comp Endocrinol. 2002; 125:79-91.

Sissel Jentoft J, Jeffrey AH, Malison A, Barry TP. Ontogeny of the cortisol stress response in yellow perch (*Perca flavescens*). Fish Physiol Biochem. 2002; 26:371-378.

Solcia E, Capela C, Vassallo G. Lead-haematoxylin as a stain for endocrine cells. Histochemie. 1969; 20: 116-126.

Stouthart AJ, Lucassen EC, van Strien FJ, Balm PH, Lock RA, Wendelaar Bonga SE Stress responsiveness of the pituitary-interrenal axis during early life stages of common carp (*Cyprinus carpio*). J Endocrinol.1998; 157:127-137.

Streit-Jr DP, Sirol RN, Ribeiro RP, Moraes GV, Galo JM, Digmayer M. Parâmetros qualitativos do sêmen de dourado (*Salminus maxillosus*) em cativeiro. Bol Inst Pesca. 2008; 34:337-344.

Suzuki K, Kawauchi H, Nagahama Y. Isolation and characterization of two distinct gonadotropins from chum salmon pituitary glands. Gen Comp Endocrinol. 1988; 71: 292-301.

Swanson P, Dickey JT, Campbell B. Biochemistry and physiology of fish gonadotropins. Fish Physiol Biochem. 2003; 28:53-59.

Tagawa M, Aritaki M. Production of symmetrical flatfish by controlling the timing of thyroid hormone treatment in spotted halibut *Verasper variegatus*. Gen. Comp. Endocrinol. 2005; 141:184-189.

Takahashi A, Kawauchi H. Diverse structures and functions of melanocortin, endorphin and melanin-concentrating hormone in fisg. In: Reinecke MP, Zaccone G, Kapoor BG, editors. Fish endocrinology, Enfield: Science Publishers Inc.; 2006. v.1, p. 325-392.

Talmelli EFA, Kavamoto ET, Fenerich Verani, N. Características seminais da piabanha, Brycon insignis (Steindachner, 1876), após estimulação hormonal. Bol Inst Pesca. 2001; 27:149-154.

Tanaka M, Tanangonan JB, TAGAWA M, De Jesus EB, Nishida H, Isaka M et al. Development of the pituitary, thyroid and interregnal glands and applications of endocrinology to the improved rearing of marine fish larvae. Aquaculture. 1995;135: 111-126.

Teixeira B, Machado CC, Fracalossi DM. Exigência proteica em dietas para alevinos do dourado (*Salminus brasiliensis*). Acta Sci Anim Sci. 2010; 32:33-38.

Toubeau G, Poilve A, Baras E, Nonclercq D, De Moor S, Beckers JF et al. Immunocytochemical study of cell type distribution in the pituitary of *Barbus barbus* (Teleostei, Cyprinidae). Gen Comp Endocrinol. 1991; 83: 35-47.

Ueda H, Young G, Nagahama Y. Immunocytochemical identification of thyrotropin (TSH)-producing cells in pituitaru glands of several species of teleost with antiserum to human TSH β subunit. Cell Tissue Res. 1983; 231: 199-204.

Val-Sella MV, Fava-De-Moares F, Wakabayaschi K. Comparative histochemistry of the mucoproteic cells of the hypophysis from *Rhamdia hilarii, Hypostomus punctatus, Prochilodus scrofa* and *Cyprinus carpio* (Teleostei). Immunohistochemical identification of the gonadotropic cells. Biol Struct Morph. 1988; 1:137-141.

Val-Sella MV, Fava-De-Moares F. Morphology of the hypophysis of the freshwater teleost *Rhamdia hilarii* (val., 1840), Anat Anz. 1979; 145:146-154.

Vega-Orellana OM, Fracalossi DM, Sugai JK. Dourado (*Salminus brasiliensis*) larviculture: Weaning and ontogenetic development of digestive proteinases. Aquaculture. 2006; 252:484-493.

Villaplana M, García Ayala A, Chaves Pozo E, Agulleiro B. Identification of mammosomatotropes, growth hormone cells and prolactin cells in the pituitary gland of the gilthead sea bream (*Sparus aurata* L., Teleostei) using light immunocytochemical methods: an ontogenetic study. Anat Embryol. 2000; 202:421-429.

Villaplana M, García Ayala A, García Hernández MP, Agulleiro B. Early organization of the pituitary gland in *Sparus aurata* L. (Teleostei). An ultrastructural study. Anat Embryol. 1996; 193:441-452.

Villaplana M, García Ayala A, García Hernández MP, Agulleiro B. Immunocytochemical and ultrastructural characterization of mammosomatotrope-, growth hormone-, and prolactin-cells from the gilthead sea bream (*Sparus aurata* l., Teleostei): an ontogenic study. J Morphol. 2003; 255; 347-357.

Villaplana M, García Ayala A, García Hernández MP, Agulleiro B. Immunocytochemical and ultrastructural characterization of somatolactin cells from the gilthead sea bream (*Sparus aurata* L., Teleostei): an ontogenic study (from newly hatched to adults). Anat Embryol. 2001; 203:449-460.

Villaplana M, García Ayala A, García Hernández MP, Agulleiro B. Ontogeny of the immunoreactive somatolactin cells in the pituitary of gilthead sea bream (*Sparus aurata* L., teleostei). Anat Embryol. 1997; 196:227-234.

Villaplana M, García-Ayala A, Agullero B. Immunohistochemmical demonstration of melanotropic and adrenocorticotropic cells from the gilthead sea bream (*Sparus aurata* L., Teleostei) by light and electron microscopy: an ontogenic study. Gen Comp Endocrinol. 2002; 125:410-425.

Vissio PG, Somoza G, Maggese MC, Paz DA, Strusmann CA. Structure and cell type distribution in the pituitary gland of pejerrey *Odontesthes bonariensis*. Fish Sci. 1997; 63:64-68.

Wagner GF, McKeown BA. The immunocytochemical localization of pituitary somatotrops in the genus *Oncorhynchus* using an antiserum to growth hormone of chum salmon (*Oncorhynchus keta*). Cell Tissue Res. 1983; 231:693-697.

Wallis, M. Episodic evolution of prolactina hormones: molecular evolution pf pituitary prolactina. J Mol Evol. 2000; 50: 456-473.

Wan G, Chan KM. A study of somatolactin actions by ectopic expression in transgenic zebrafish larvae. J Mol Endocrinol. 2010; 45:301-315.

Weltzien FA, Andersson E, Andersen Ø, Shalchian-Tabrizi K, Norberg B.The brain–pituitary–gonad axis in male teleosts, with special emphasis on flatfish (Pleuronectiformes). Review. Comp Biochem Physiol A Mol Integr Physiol. 2004; 137:447-477.

Weltzien FA, Norberg B, Helvik JV, Andersen Ø, Swanson P, Andersson E. Identification and localization of eight distinct hormone-producing cell types in the pituitary of male Atlantic halibut (*Hippoglossus hippoglossus* L.). Comp Biochem Physiol A Mol Integr Physiol. 2003; 134:315-327.

Weltzien FA, Norberg B, Swanson P. Isolation and characterization of FSH and LH from pituitary glands of Atlantic halibut (*Hippoglossus hippoglossus* L.). Gen Comp Endocrinol. 2003; 131:97-105.

Wendellar Bonga SE. The estress response in fish. Physiol Rev. 1997; 77:591-625.

Wong TT, Gothilf Y, Zmora N, Kight KE, Meiri I, Elizur A et al. Developmental expression of three forms of gonadotropin-releasing hormone and ontogeny of the hypothalamic–pituitary–gonadal axis in gilthead seabream (*Sparus aurata*). Biol Reprod. 2004; 71:1026-1035.

Woynarovich E, Horváth L. A propagação artificial de peixes de águas tropicais: manual de extensão. Brasília: FAO/CODEVASF/CNPq; 1983. 220p.

Yamaguchi K, Specker JL, King DS, Yokoo Y, Nishioka RS, Hirano T, Bern HA. Complete amino acid sequences of a pair of fish (tilapia) prolactins, tPRL177 and tPRL188. J Biol Chem. 1988; 263: 9113-9121.

Yan HY, Thomas P. Histochemical and immunocytochemical identification of the pituitary cell types in three sciaenid fishes: Atlantic croaker (*Micropogonias undulatus*), spotted seatrout (*Cynoscion nebulosus*), and red drum (*Sciaenops ocellatus*). Gen Comp Endocrinol.1991; 84: 389-400.

Yang BY, Greene M, Chen TT. Early embryonic expression of the growth hormone family protein genes in the developing rainbow trout, *Oncorhynchus mykiss*. Mol Reprod. 1999; 53: 127-134.

Yeung C-M, Chan C-B, Leung P-S, Cheng CHK. Cells of the anterior pituitary. Int J Biochem Cell Biol. 2006; 38:1441-1449.

Yoshiura Y, Suetake H, Aida K. Duality of gonadotropin in a primitive teleost, Japanese eel (*Anguilla japonica*). Gen Comp Endocrinol.1999; 114: 121-131.

Zaniboni-Filho E, Weingartner M. Técnicas de indução da reprodução de peixes migradores. Rev Bras Rep Ani. 2007; 31:367-373.

Zaniboni-Filho E. Larvicultura de peixes. Informe Agropecuário, Belo Horizonte. 2000; v.21:69-77.

Zhu Y, Song D, Tran NT, Nguyen N. The effects of the members of growth hormone family knockdown in zebrafish development. Gen. Comp. Endocrinol. 2007; 150:395-404.