UNIVERSIDADE DE SÃO PAULO
FACULDADE DE ODONTOLOGIA DE BAURU

JÉSSICA DE FÁTIMA SEGANTIN

Relação da morfologia mandibular no irrompimento de terceiros molares: estudo com tomografias computadorizadas de feixe cônico

BAURU
2019

JÉSSICA DE FÁTIMA SEGANTIN

Relação da morfologia mandibular no irrompimento de terceiros molares: estudo com tomografias computadorizadas de feixe cônico

Dissertação apresentada a Faculdade de Odontologia de Bauru da Universidade de São Paulo para obtenção do título de Mestre em Ciências Odontológicas Aplicadas, na área de concentração de Cirurgia e Traumatologia Bucomaxilofacial.

Orientador: Osny Ferreira Júnior

Versão Corrigida

BAURU

2019

Segantin, Jéssica de Fátima
Relação da morfologia mandibular no irrompimento de terceiros molares: estudo com tomografias computadorizadas de feixe cônico / Jéssica de Fátima Segantin. – Bauru, 2019.
85p.: il. ; 31cm.

Dissertação (Mestrado) – Faculdade de Odontologia de Bauru. Universidade de São Paulo

Orientador: Osny Ferreira Júnior

Nota: A versão original desta dissertação encontra-se disponível no Serviço de Biblioteca e Documentação da Faculdade de Odontologia de Bauru – FOB/USP.

Autorizo, exclusivamente para fins acadêmicos e científicos, a reprodução total ou parcial desta dissertação/tese, por processos fotocopiadores e outros meios eletrônicos.

Assinatura:

Data:

Comitê de Ética da FOB-USP
Protocolo nº: 79155917.1.0000.5417
Parecer nº: 2.389.778
Data: 21/11/2017

FOLHA DE APROVAÇÃO

AGRADECIMENTOS

*Agradeço a **Deus**, por sempre estar presente em minha vida, por me proteger nas situações mais difíceis, iluminar meus caminhos e dar forças para eu alcançar meus sonhos e não desistir.*

*Agradeço aos meus pais, **Juciê e Eliana**, meus maiores amores nessa vida, que em todos os momentos estiveram comigo, que não medem esforços para me ajudar e incentivar. Obrigada por sempre acreditarem na minha capacidade, ficarem torcendo pelas minhas conquistas. Amo demais.*

*A minha irmã, **Janaina,** que é minha amiga, companheira e meu exemplo de determinação e inspiração para eu ser um ser humano melhor tanto na parte pessoal quanto na parte profissional, sempre cuidando de nossa família com tanto carinho e confiando em mim. Presente nos momentos mais singelos da minha vida, mas, que fazem toda a diferença. Agradeço também ao meu cunhado **Emerson** que considero como um irmão, sempre preocupado comigo, me dando apoio e conselhos que me ajudaram a conquistar meus objetivos. Um agradecimento muito especial para minha sobrinha **Cecilia,** alegria de nossa família, uma "mini terrorista" que titia ama muito. Obrigada família por completarem minha vida com tanto carinho e amor.*

*Agradeço aos meus avós **João e Olinda,** por todo incentivo e torcida para eu concluir meus estudos e principalmente orações para que tudo ficasse bem. Agradeço meu avô **Natálio** e minha avó **Tere,** presentes em minhas lembranças e em meu coração, de modo especial a Dona Tere que mesmo não estando mais fisicamente presente era uma das pessoas que mais gostaria de compartilhar este momento comigo, pois sempre esteve presente durante minha formação e sempre falava com muito orgulho e amor*

de sua neta "dentista da USP". Obrigada por fazer parte desta realização, o amor permanece e a saudade é imensa.

Agradeço aos demais familiares, tios e primos que mesmo distantes estavam acreditando e torcendo por mais essa conquista, e sempre que possível me davam forças com palavras de carinho e incentivo.

Ao meu orientador, ***Prof. Dr. Osny Ferreira Júnior****, a quem tenho maior admiração e agradeço profundamente por todo aprendizado adquirido nesses anos todos de convivência. Obrigada por toda dedicação e cuidado comigo, me ajudando em momentos difíceis desde o período da graduação, durante o estágio e até o término da pós-graduação, me defendendo nas situações de apuros e me inspirando a melhorar cada vez mais. Agradeço de coração todo apoio, paciência, confiança e por acreditar no meu potencial. Muito obrigada por tudo!*

Agradeço aos demais professores do departamento de cirurgia, ***Dr. Eduardo Sant' Ana*** *por mostrar a cirurgia de uma forma simples e descomplicada, por sempre estar por perto disposto a ajudar e ensinar, ao* ***Dr. Eduardo Sanches Gonçales*** *pela dedicação à pós graduação e acompanhamento no Hospital de Base de Bauru (HBB), buscando aprimorar nossa formação, ao* ***Dr. Paulo Perri de Carvalho*** *e ao* ***Dr. Renato Yassutaka Faria Yaedú*** *pelas contribuições durante os seminários e aulas com comentários criteriosos visando melhorar nosso desempenho acadêmico.*

A todos os funcionários do Departamento de Cirurgia, Estomatologia, Patologia e Radiologia, ***Andréa Amélia dos Santos Cruz****,* ***Alexandre Simões Garcia****,* ***Luciana Zanon Fontes Lozano****,* ***Marco Aurélio Rosi de Podestá****,* ***Roberto Ponce Salles, Fernanda Aparecida Daniel Cavalari, Josieli Tripodi****, pela amizade, carinho e por tornar a rotina dos dias de clínicas , muitas vezes tão cansativos, mais leves e descontraídos. Em especial, agradeço o*

***Roberto Ponce Salles**, por toda paciência e disponibilidade para me ajudar com as tomografias, a **Luciana Zanon Fontes Lozano**, "Luuuuu" por ser tão solicita e competente, obrigada por toda ajuda de sempre e por toda amizade, que nossos almoços casuais continuem!! E à **Andréa Amélia dos Santos Cruz**, que considero como minha mãe aqui em Bauru, obrigada por todo amor envolvido e cuidado comigo sempre!! Vocês foram fundamentais na minha formação.*

*Aos estagiários do departamento de cirurgia **Talita Nunes e Gustavo Moreno**, que foram fundamentais para o andamento das clínicas, dispostos a auxiliar e aceitando as sugestões passadas, obrigada por tantos sorrisos e bons momentos de trabalho juntos. Aos graduandos do segundo, terceiro e quarto ano, das turmas que tive a oportunidade de orientar nas clínicas, os quais souberam ouvir com paciência os aprendizados de uma professora em formação.*

*Aos meus colegas de pós-graduação: **Bruno Gomes Duarte, Jefferson Moura Vieira,** que proporcionaram muitos momentos de aprendizado e muitos de descontração. Obrigada por todo o companheirismo! As minhas colegas de turma de mestrado **Bruna Barcelos e Maria Carolina Malta Medeiros,** com as quais dividi muitos seminários, aulas, plantões obrigada por toda experiência trocada e momentos vivenciados. Agradeço também ao meu amigo de estágio, **Hyago Marx** que tanto me ajudou nas primeiras cirurgias, me acalmando e me incentivando a melhorar, bons momentos e conversas compartilhadas.*

*Em especial agradeço aos meus amigos **Eduardo Stédile Fiamoncini, Géssyca Moreira Guimarães, Luis Fernando Azambuja Alcalde,** que me aguentaram por um período maior e tanto me ensinaram, principalmente no ambiente hospitalar durante os plantões no HBB, me cobrando quando necessário, mas me ajudando a crescer como profissional. Momentos de rotina como*

caronas, almoços no bandex ficavam melhores e mais leves com vocês. Obrigada pela companhia, conversas e apoio de sempre!!

Agradeço super ao meu amigo ***Victor Sakima****, que sempre esteve presente, para me ensinar, quantas vezes fosse necessário, para ajudar em qualquer circunstância, para me ouvir e me tirar da "bad", porque afinal o que importa é que os amigos vão sempre estar ali, se der certo ou errado. Obrigada por acreditar em mim, por me inspirar a aprender cada vez mais, valeu por tudo!!*

Mais um super agradecimento, para mais um exemplo muito forte em minha vida, ***Leticia Liana Chihara,*** *essa amiga, irmã de coração, mãe muitas vezes, para chamar minha atenção e fazer tudo ficar em ordem, parceira para tudo nessa vida, me ajuda tanto, de forma incondicional. Le, que você continue sendo minha mentora sempre, aprendo demais com você e sou muito grata por confiar em mim, por não desistir de mim!! Amo muito e não tenho palavras para agradecer por tudo que faz e fez por mim. Obrigada de coração por toda amizade e carinho desses anos todos, da cirurgia para vida!!*

Agradeço também as minhas amigas ***Luísa Guerrini****,* ***Giuliana de Campos Chaves*** *por todo o suporte nessa jornada, vocês foram essenciais. Amizades como a de vocês são para a vida toda! Agradeço também à* ***Ana Carolina Silva Pinto e ao Pedro Hernandes Job,*** *meus amigos muito especiais, pelos quais tenho muito carinho, obrigada por tornarem meus dias em Bauru melhores e por sempre estarem dispostos a me ajudar e apoiar!! Ao meu amigo* ***Arthur Costa Lemos,*** *por toda amizade, por tornar as idas e vindas de Piracicaba para Bauru mais animadas e legais! Amo muito todos vocês! Quem tem amigos tem tudo!*

Agradeço também as minhas colegas de casa nesses últimos meses ***Andrea Boca, Leticia Mariotto, Maiara Falzoni,*** *por terem me acolhido e por trazerem mais alegria nessa reta final do mestrado. Obrigada meninas!! Em especial a minha amiga irmã*

Gabriela de Lima Araújo, *com quem pude conviver mais também nesses últimos meses, mas, que já tem um espaço no meu coração desde a graduação, Bombs, obrigada por todo apoio de sempre, por me aguentar nos dias mais estressantes, por me apoiar nos momentos difíceis e por comemorar minhas alegrias também, você é muito importante em minha vida, sou muito grata por todo cuidado e carinho comigo de sempre, amo muito!!*

Outro presente da graduação que passou a fazer parte da minha família, minha irmã japa, dupla de clínica e parceira da vida, ***Paula Midori Yoshino,*** *obrigada por estar comigo em todos os momentos, nas alegrias e tristezas, Paulinha, agradeço por sempre me incentivar a conquistar meus sonhos e torcer para as minhas realizações, quero sempre por perto, amo muito!!Agradeço também aos seus pais* ***Helena e Paulino*** *por sempre me considerarem como filha, por tanto carinho e atenção.*

Agradeço minhas amigas de Piracicaba ***Thalita Degaspari Chacon, Amanda Delabio, Camila Cardoso,*** *por toda parceria de sempre, vocês fazem a diferença, que a amizade permaneça. Amo vocês!!*

À Faculdade de Odontologia de Bauru da Universidade de São Paulo, representada pelo diretor, Prof. Dr. ***Carlos Ferreira dos Santos*** *e pelo vice-diretor, Prof. Dr.* ***Guilherme dos Reis Pereira Janson****.*

À Coordenação de Aperfeiçoamento de Pessoal de Nível Superior – ***CAPES****, pelo apoio financeiro indispensável para dedicação exclusiva ao curso. À* ***FAPESP*** *por permitir o acesso e a utilização do software Dolphin Imaging 11.9.*

E a todos que direta ou indiretamente contribuíram para a realização desse trabalho, para minha formação, para minha vida aqui em Bauru. Meus sinceros agradecimentos!

RESUMO

O não irrompimento dos terceiros molares ainda gera questionamentos a respeito dos fatores que o causam, tanto por parte dos pacientes como pelos pesquisadores que procuram explicações. Independente da causa do não irrompimento, as indicações para extração dos terceiros molares ainda permanecem inalteradas. Entre as possíveis causas encontradas na literatura incluem-se fatores genéticos, atividade da lâmina dentária e, principalmente, o crescimento e desenvolvimento das bases ósseas. Nos casos com crescimento insuficiente dos arcos pode ocorrer o apinhamento ou até faltar espaço para o irrompimento dos dentes. O objetivo deste trabalho foi avaliar a relação da morfologia mandibular com o irrompimento dos terceiros molares inferiores (3MI). Para isso, foram selecionadas 85 tomografias computadorizadas de feixe cônico (TCFC) do arquivo do Departamento de Cirurgia, Estomatologia, Patologia e Radiologia da Faculdade de Odontologia de Bauru obtidas em aparelho *Accuitomo*® Morita. Com o software *Dolphin Imaging* 11.9 foram feitas medidas lineares do comprimento da mandíbula com pontos cefalométricos Co-Gn e Go-Gn, dimensão do espaço retromolar (D2R) e largura mésio-distal das coroas dos 3MI, primeiros molares inferiores (1MI) e caninos inferiores (CI). Os resultados indicaram um comprimento médio da mandíbula de 116,446mm±6,415mm, espaço retromolar de 11,634mm±2,385mm e tamanho mésio-distal dos 3MI de 10,054mm±0,941mm. O índice de não irrompimento foi de 62,6%. Para análise estatística da relação entre essas distâncias e o irrompimento dos 3MI, foram utilizados os testes "t" e “Qui-Quadrado". Não houve correlação estatisticamente significante entre elas e o irrompimento dos 3MI. Concluiu-se que o tamanho da mandíbula não influencia o irrompimento ou não dos 3MI.

Palavras-chaves: tomografia computadorizada, dente serotino, mandíbula.

ABSTRACT

Relationship of mandibular morphology with third molar eruption: a study with cone beam computed tomography

Non-eruption of third molars still raises questions about the factors that cause it, with patients and researchers looking for explanations. Regardless of the cause of non-eruption, indications for extraction of third molars remain unchanged. Among the causes found in literature are included the genetic factors, tooth blade activity and, mainly, the growth and development of the bone bases. In cases with insufficient growth of the arches can occur crowding or even lack of space for teeth eruption. The study aimed to evaluate the mandibular morphology with the eruption of the lower third molars (L3M). In this regard, 85 Cone Beam Computed Tomography (CBCT) were selected from the file of Department of Surgery, Stomatology, Pathology and Radiology of the School of Dentistry of Bauru of the University of São Paulo FOB/USP obtained in an Accuitomo ® Morita. With the Dolphin Imaging 11.9 software, linear measurements of mandible length were made with points cephalometric Co-Gn and Go-Gn, retromolar space dimension (D2R) and crowns' mesiodistal width of the L3M, lower first molars (L1M) and lower canines (LC). The results indicate an average mandible length of 116,446mm+6,415mm, retromolar space of 11,634mm+2,385 and a mesiodistal size of L3M of 10,054mm+0,941mm. The non-eruption index was 62,6%. For statistical analysis of the relation between these lengths and the eruption of L3M were used the "t" and "Chi-square" tests. There was no statistically significant correlation between them and the eruption of the L3M. It was concluded that the mandible size does not influence the eruption or non-eruption of the L3M.

Key-words: tomography, molar, mandible

LISTA DE ILUSTRAÇÕES

- FIGURAS

Figura 1: Orientação da cabeça, plano coronal 43

Figura 2: Orientação da cabeça, plano sagital 43

Figura 3: Reformatação sagital com os pontos Co, Gn e Go 45

Figura 4: Reformatação sagital com a distância D2R (espaço retromolar)..... 45

Figura 5: Reformatação sagital com as distâncias mésio-distal de CI e 1MI..... 46

Figura 6: Reformatação sagital com a distância mésio-distal de 3MI..... 46

Figura 7: Critérios para classificação dos 3MI em irrompidos **(a)** e **(b)**. Os 3MI foram classificados como não irrompidos nas figuras **(c)** e **(d)**, mesmo com a coroa parcialmente exposta e nas figuras **(e)** e **(f)** com a coroa totalmente recoberta por osso. 47

- GRÁFICOS

Gráfico 1 Porcentual de homens e mulheres na amostra de 85 pacientes..... 53

LISTA DE TABELAS

-TABELAS

Tabela 1 Pontos de referência utilizados para as medidas de distância. 44

Tabela 2 Distâncias analisadas. 44

Tabela 3 Média e desvio padrão para idade em relação ao irrompimento. 53

Tabela 4 Índice de irrompimento dos terceiros molares inferiores quanto ao gênero. 54

Tabela 5 Média e desvio padrão das medidas lineares (pontos cefalométricos, dentárias e espaço retromolar). 54

Tabela 6 Média e desvio padrão das medidas lineares (pontos cefalométricos, dentárias e espaço retromolar) em relação ao irrompimento dos 3MI. 55

Tabela 7 Índice de irrompimento em mandíbulas curtas e longas de acordo com a distância Co-Gn. 56

Tabela 8 Índice de irrompimento em mandíbulas curtas e longas de acordo com a distância Go-Gn. 56

Tabela 9 Índice de irrompimento em relação ao tamanho dos dentes (C+1M). 56

Tabela 10 Índice de irrompimento em relação ao tamanho dos 3MI. 57

Tabela 11 Índice de irrompimento em relação a combinação tamanho dos dentes (C+1M) e tamanho da mandíbula (Co-Gn). 57

Tabela 12 Índice de irrompimento em relação a combinação do tamanho dos 3M e tamanho da mandíbula (Co-Gn)..... 58

Tabela 13 Índice de irrompimento em relação a combinação tamanho dos dentes (C+1M) e tamanho da mandíbula (Go-Gn)..... 58

Tabela 14 Índice de irrompimento em relação a combinação do tamanho dos 3M e tamanho da mandíbula (Go-Gn)..... 59

Tabela 15 Comparação das médias da diferença entre o espaço retromolar e o tamanho dos 3MI irrompidos e não irrompidos. 59

LISTA DE ABREVIATURAS E SIGLAS

CI	Canino Inferior
Cm	Centímetro
D2R	Distância retromolar
FOV	Field of View
ICI	Incisivo Central Inferior
KvP	Quilovoltagem em pico de potência
m	Metro
mAs	Miliamper-segundo
mm	Milímetro
n	Número
TCFC	Tomografia Computadorizada de Feixe Cônico
vs	Versus
1MI	Primeiro Molar Inferior
2MI	Segundo Molar Inferior
3MI	Terceiro Molar Inferior
3D	Três Dimensões

LISTA DE SÍMBOLO

>	Maior
<	Menor
®	Registrado
µ	Micro

SUMÁRIO

1 INTRODUÇÃO 17

2 REVISÃO DE LITERATURA 21

2.1 Considerações sobre crescimento e desenvolvimento mandibular 21
2.2 Terceiros molares inferiores 26
2.3 Exames de imagem: Panorâmica vs Tomografia 29

3 PROPOSIÇÃO 37

4 MATERIAL E MÉTODOS 41
4.1 Aprovação do Comitê de Ética e Pesquisa 41
4.2 Material 41
4.3 Métodos 42
4.3.1 Tomografias 42
4.3.2 Realização das medidas 43
4.4 Análise Estatística 49
4.4.1 Erro do método 49
4.4.2 Teste de normalidade 50
4.4.3 Análise estatística 50

5 RESULTADOS 53

6 DISCUSSÃO 63

7 CONCLUSÕES 71

REFERÊNCIAS 75

ANEXO 83

1 INTRODUÇÃO

1 INTRODUÇÃO

O irrompimento dos 3MI é um dos maiores incômodos no final da adolescência e início da juventude. A busca pelo cirurgião dentista, nessa fase, é fundamental para verificar se há indicação para exodontia ou não, para evitar situações como dor, pericoronarite, trismo, reabsorções e problemas periodontais dos segundos molares. Outro fator que leva o paciente a procurar um cirurgião, é a indicação dos ortodontistas já que, muitas vezes, há falta de espaço para as movimentações dentárias (MARCIANI, 2007; PITHON et al., 2017).

Para solucionar esses problemas, é necessário entender o crescimento e desenvolvimento mandibular que passa por constante processo de remodelação óssea, podendo interferir no irrompimento dos 3MI (ZOHRABIAN; POON; ABRAHAMS, 2015; RICHMAN, 2019).

A mandíbula cresce por aposição interna e reabsorção externa, direcionando o crescimento, principalmente, para frente e para baixo, exceto na região dos côndilos que segue com movimento para trás e para cima, em forma de "V", proposto na teoria de Enlow, em 1965 (ENLOW, 1993; JANSON et al., 2011).

No período da puberdade, é evidente o crescimento das bases ósseas e das transformações estruturais. Nessa fase é finalizado o crescimento da largura da mandíbula, restando apenas o desenvolvimento no âmbito sagital e vertical, ou seja para frente, para baixo e para cima (côndilos). Com o desenvolvimento da mandíbula há também um aumento da maxila no sentido transversal, garantindo a proporção entre as bases ósseas e uma oclusão posterior estável (CORTELLA; SHOFER; GHAFARI, 1997).

O crescimento insuficiente dos arcos pode ocasionar apinhamentos ou até mesmo o não irrompimento de dentes, como os 3MI. Vale ressaltar, que o fato dos 3MI influenciarem no posicionamento dos demais dentes ainda é questionável na literatura (ADES et al., 1990; STANAITYTE; TRKINIENÉ; GERVICKAS, 2014; CARTER; WORTHINGTON, 2016).

Na literatura existem estudos como os de Ogawa e Osato (2013) e Jakovljevic e colaborares (2015) avaliando o não irrompimento dos 3MI, mas foram realizados através de radiografias panorâmicas (OGAWA; OSATO, 2013; JAKOVLJEVIC; LAZIC; SOLDATOVIC, 2015).

Entretanto, por ser uma imagem em duas dimensões, não é possível avaliar com precisão as dimensões dos dentes e da mandíbula. Já com as tomografias computadorizadas de feixe cônico (TCFC), é possível realizar uma avaliação da região de interesse nos três planos do espaço, promovendo uma maior acurácia das medidas (SANTOS et al., 2018).

2 REVISÃO DE LITERATURA

2 REVISÃO DE LITERATURA

O objetivo desta revisão de literatura foi detalhar a morfologia mandibular, dentária e a importância dos exames de imagem na avaliação dos 3MI. Para isso, foi dividida em três tópicos principais:

2.1 Considerações sobre crescimento e desenvolvimento mandibular
2.2 Terceiros Molares Inferiores
2.3 Exames de imagem: Panorâmica vs Tomografia

2.1 Considerações sobre crescimento e desenvolvimento mandibular

Entre os três períodos do desenvolvimento intrauterino: ovular, embrionário e fetal para odontologia o mais relevante é o embrionário, pois nessa fase, da quarta até a oitava semana de gestação, ocorre a formação da face (TEN CATE, 1998; SILVA FILHO; FREITAS, 2007).

Durante o crescimento craniofacial ocorre uma interação entre fatores genéticos indutores *homeobox* da formação de cartilagem, osso, dentina e os fatores ambientais como forças mecânicas e estímulos musculares, atuando sobre as estruturas ósseas e a oclusão dentária (ZOHRABIAN; POON; ABRAHAMS, 2015). Para autores como Capelozza Filho (2004), o padrão facial I, II e III se relaciona com o comprimento do arco dental e é pré-determinado geneticamente, tendo menor influência ambiental (CAPELOZZA FILHO, 2004).

Carlson (2005) compilou em seu artigo as diversas teorias do crescimento e desenvolvimento craniofacial, citando Hunter que em 1930 definiu a remodelação óssea como um processo feito por deposição diferencial e reabsorção nas superfícies, sem contar com a participação de suturas e cartilagens do esqueleto craniofacial. O breve histórico continua no artigo de Carlson (2005), com a "teoria das suturas” ao citar Weinmann e Sicher que a apresentaram em 1947, mostrando que o crescimento mandibular é semelhante ao crescimento em comprimento dos ossos longos, pois a

mandíbula encontra-se entre regiões com proliferação constante que seriam epifisárias, como a porção articular do côndilo, com capacidade de modificação de acordo com a demanda funcional. Em outro período, em 1962, Moss é descrito no mesmo artigo supracitado, definindo que o crescimento ósseo é compensatório ao crescimento das matrizes funcionais e dos espaços funcionais, assim modificações ósseas ocorrem em resposta às variações dos tecidos moles, com menor participação de componentes genéticos. A avaliação dessas teorias culminaram no princípio de Enlow em 1993, que preconizou o crescimento em V, no qual a mandíbula se desloca para frente e para baixo durante o crescimento, ou seja, a face emerge da base do crânio. Dessa forma, Carlson (2005) concluiu que não há um único mecanismo e tais teorias auxiliam no entendimento para tratar má oclusão e discrepâncias relacionadas ao crescimento maxilomandibular (CARLSON, 2005).

Em relação a morfologia mandibular sua formação ocorre pela fusão, na linha mediana, dos processos mandibulares do primeiro arco branquial, aproximadamente na sexta semana, que promovem o crescimento mandibular, além de originar os músculos mastigatórios, o nervo trigêmeo e a artéria maxilar (FINKELSTEIN, 2004).

A formação do corpo da mandíbula se completa na décima semana, sendo de ossificação intramembranosa. Já para a região dos côndilos, processo coronóide e sínfise, esse processo se estende até a vigésima semana e ocorre por ossificação endocondral. Esse desenvolvimento mandibular para cima e para frente influência a direção da oclusão, sendo determinada pelo movimento de rotação da mandíbula com deslizamento para posterior, que verticaliza os dentes inferiores durante o irrompimento (ENLOW, 1993).

Em um estudo feito por Björk (1969), pequenos implantes metálicos superficiais e unilaterais (pinos pontiagudos/fio de tântalo) foram instalados em 110 crianças de 10 anos de idade, como marcadores de crescimento, na região de pré-molares e molares inferiores, sem atingir o periósteo. Essas crianças foram acompanhadas durante 6 anos, através de radiografias cefalométricas, em norma lateral, comparando-se o lado que recebeu os implantes com o lado contralateral para verificar a rotação mandibular e o crescimento no sentido sagital. Para essa comparação, as radiografias foram sobrepostas utilizando como referências: (1) a cortical interna da borda inferior da sínfise, (2) o canal mandibular, e (3) o contorno

inferior do germe do primeiro molar inferior. As conclusões foram: (1) o crescimento mandibular se deve às modificações ocorridas nos côndilos, além da remodelação na região de gônio e sínfise, (2) o crescimento condilar, para cima e para trás, provocou uma inclinação dos dentes para frente (BJORK, 1969).

Olayemi (2011) realizou um estudo para avaliar a relação do irrompimento do 3MI com o tamanho do arco dentário utilizando avaliação clínica e radiográfica, foi feito a diferença entre o comprimento mandibular e o tamanho total dos dentes, para verificar se existe espaço suficiente para o irrompimento do 3MI. Além disso, foi definido o comprimento mandibular considerado normal, sendo calculado pela distância do trágus até o ângulo mandibular somado com a distância do ângulo mandibular até o queixo. Como resultado o número de 3MI irrompidos (54,2%) foi maior do que os 3MI não irrompidos (45,8%). As medidas de comprimento mandibular consideradas de tamanho normal estavam entre 17,22–19,33cm para o gênero masculino e para o feminino entre 16,44–18,67cm, enquanto a variação nos valores da diferença dentária ficaram entre 0,71-1,20cm para os homens e 0,76-1,10cm para as mulheres (OLAYEMI, 2011).

Outro estudo, realizado por Aliaga-Del Castillo e colaboradores (2018), com cefalometria prévia ao tratamento ortodôntico correlacionou o espaço maxilo-mandibular/intermaxilar posterior com a angulação do terceiro molar, em pacientes com maloclusões que tivessem *overbite*. Para isso analisou 131 traçados, divididos em grupos com mordida aberta e mordida profunda, observando que a falta desse espaço influencia negativamente, causando a inclinação dos dentes para mesial. O grupo com mordida profunda mostrou uma angulação mesial significativamente maior dos terceiros molares inferiores quando comparado ao grupo de mordida aberta (ALIAGA-DEL CASTILLO et al., 2018).

Em uma revisão sistemática sobre a influência dos 3MI no apinhamento dentário anterior inferior, realizada por Genest-Beucher e colaboradores (2018), foram selecionados 12 artigos de um total de 704, e apenas 2 desses 12 foram conclusivos em afirmar que a posição do terceiro molar determina o apinhamento dos dentes anteriores, apontando o tamanho mésio-distal do 3MI como principal fator, seguido de sua classificação, ou seja a posição na região posterior da mandíbula. Os outros 10 artigos sugerem que a causa do apinhamento é multifatorial, podendo ter influência

dos seguintes fatores: (1) posição da língua, (2) função e forças musculares e oclusais, (3) diversidades morfológicas faciais e dentais. Assim, para esses 10 artigos da revisão a influência do terceiro molar sobre o apinhamento anterior inferior é incerta (GENEST-BEUCHER et al., 2018).

Ades e colaboradores (1990) também estudaram a relação do 3MI com o apinhamento do arco inferior ao comparar as mudanças dentárias ao longo do tratamento ortodôntico, em três fase: prévio ao tratamento, durante o tratamento, e depois com a contenção. Neste estudo foram utilizados modelos de gesso e cefalometria de pacientes (1) com 3MI irrompidos, (2) com 3MI não irrompidos e (3) com 3MI ausentes. Como resultado foi encontrado um aumento no apinhamento anterior dos incisivos inferiores e uma redução no comprimento do arco e na largura intercaninos, porém sem relação significante com a presença ou ausência do 3MI, uma vez que o resultado foi semelhante em ambos os grupos, não tendo diferenças no crescimento vertical ou horizontal entre grupos, apenas na quantidade de crescimento mandibular que ocorreu em relação ao tempo analisado (ADES et al., 1990).

Para Lourenço e Queiroz (2010) as variações hormonais geram picos de crescimento, nas mulheres entre 6 e 10 anos de idade e nos homens entre 7 e 16 anos de idade. Essa diferença influencia o comprimento do arco, principalmente para o espaço retromolar. Após essa fase ocorre uma desaceleração do crescimento em ambos os gêneros: no feminino entre 15 e 16 e no masculino entre 18 e 19. Desta forma, pode não ocorrer o crescimento mandibular necessário para o irrompimento correto dos terceiros molares (LOURENÇO; QUEIROZ, 2010).

Na opinião de Braga e colaboradores (2018) as dimensões dentárias sofrem influência genética e ambiental. Nesse estudo, os autores compararam os diâmetros mésio-distais de dentes permanentes durante o tratamento ortodôntico de 15 pares de gêmeos monozigóticos. Os incisivos centrais, incisivos laterais e primeiros molares superiores e inferiores foram avaliados em modelos de gesso com compasso de ponta seca e apresentaram como resultados larguras semelhantes na maioria dos dentes analisados e ausência de grandes diferenças no comprimento dos arcos dentário (BRAGA et al., 2018).

Outro estudo que analisou o diâmetro mésio-distal dos dentes irrompidos foi realizado na Faculdade de Odontologia UNESP de Araraquara, em 2009, comparando a exatidão e veracidade das medidas realizadas em modelos de gesso convencionais com as medidas feitas em modelos escaneados em imagens digitais tridimensionais. Para esse trabalho foi usada uma amostra de 30 pares de modelos de gesso, que posteriormente foram escaneados e comparados utilizando 28 pontos de referência. Nesse trabalho, a média da distância mésio-distal dos molares foi de 9,82mm e dos caninos são 7,02mm, em ambos grupos: convencional e digital, evidenciando precisão para os dois métodos (GREHS, 2009).

Na maior parte das pesquisas realizadas para avaliar a morfologia mandibular a cefalometria é um método bastante utilizado. Isso ocorre desde o estudo de Pacini (1922) que utilizou os pontos násio, pogônio, espinha nasal anterior, gnátio, gônio e condílio para análises cefalométricas que se tornaram possíveis com o aprimoramento das imagens radiográficas (PACINI, 1922).

Em 1931, Broadbent mostrou que era possível utilizar a cefalometria para tratamento ortodôntico, mesmo que a localização dos pontos cefalométricos estivessem comprometidos devido à perspectiva de projeção que causava distorção de forma e tamanho, além de sobreposição e alteração de estruturas anatômicas (BROADBENT, 1931; RICKETTS, 1960).

Em 1984, Mc Namara Jr proporcionou um progresso no método de análise cefalométrica, para auxiliar no planejamento do tratamento ortodôntico e da cirurgia ortognática. Em sua análise o posicionamento antero-posterior e vertical da maxila e da mandíbula foram marcadas nas estruturas ósseas do crânio, com critérios aprimorados e documentados passo a passo para , além de ajustar a inclinação dos incisivos, formar um protocolo de aquisição da cefalometria (MC NAMARA JR, 1984).

Hassan (2011) em um estudo com análise cefalométrica, avaliou a diferença entre o comprimento mandibular em pacientes com o 3MI não irrompido e com o 3MI em oclusão adequada. Foram realizadas marcações de 14 pontos cefalométricos e 21 medidas lineares e angulares, em uma amostra de 121 pacientes. O grupo com o 3MI não irrompido teve medidas menores para o comprimento mandibular e para o espaço retromolar, porém não houve diferença estatisticamente significante entre os

gêneros masculino e feminino. Entre os fatores que influenciaram esse espaço ficar reduzido foram citados como principais: (1) o aumento da largura do ramo mandibular e (2) a inclinação para trás dos dentes posteriores (HASSAN, 2011).

Em um trabalho, publicado em um periódico de ortodontia em 2012, Amad Neto e colaboradores avaliaram a precisão da demarcação dos pontos cefalométricos. Foram utilizados 14 crânios, previamente radiografados, nos quais foram marcados 7 pontos cefalométricos na telerradiografia convencional e os mesmos 7 pontos foram marcados com esferas metálicas em cada crânio e novamente radiografados para posterior sobreposição e comparação dos traçados. Os resultados mostraram que a média de erro na localização dos pontos foi de 57,5%, em termos numéricos representada por desvios de até 4mm nas medidas cefalométricas, podendo comprometer o plano de tratamento ortodôntico, além de indicações de exodontias, muitas vezes, desnecessárias. Os pontos mais precisos foram para espinha nasal anterior, gônio e pogônio. Já para o ponto condílio utilizado para referência do comprimento mandibular obteve-se maiores desvios, tendo uma diferença de 2,8mm em média (AMAD NETO et al., 2012).

2.2 Terceiros molares inferiores

A classificação da posição do 3MI facilita o entendimento entre os profissionais da área cirúrgica e auxilia no planejamento do procedimento, como descrito no artigo de Renton e colaboradores (2001), no qual avaliou o grau de dificuldade da extração do 3MI com três cirurgiões diferentes que operaram 354 3MI. A avaliação da dificuldade cirúrgica foi feita no pré-operatório usando características radiográficas e clínicas, posteriormente foi comparada com a dificuldade cirúrgica real encontrada durante o procedimento. Foram analisadas variáveis (1) do paciente como gênero, peso, idade e (2) do dente como posição, morfologia radicular, recobrimento ósseo, proximidade com o nervo alveolar inferior (3) do cirurgião como tempo cirúrgico, técnica de osteotomia e/ou odontossecção. Nesse trabalho a classificação usada foi baseada na angulação do 3MI descrita por Winter, tendo as posições: vertical; horizontal; mesio-angulada; disto-angulada. Os resultados mostraram que as variações particulares de cada paciente influenciam principalmente no grau de

dificuldade cirúrgico, a proximidade com o nervo alveolar inferior também apresentou índices estatisticamente significantes. Em relação a classificação, a maior parte da amostra foi composta por dentes na posição mesioangular, sendo de fácil execução (RENTON; SMEETON; MCGURK, 2001).

Jerjes e colaboradores (2006), fizeram um trabalho semelhante para avaliar a dificuldade de exodontia de 3MI, mostrando uma informação complementar referente às complicações pós-operatórias mais frequentes, como sangramento, edema, trismo, parestesia do nervo alveolar inferior, alveolite, abscessos, infecções. Nessa pesquisa a amostra foi de 1087 pacientes, sendo operados por 7 cirurgiões diferentes, previamente divididos em especialistas e residentes. O posicionamento dos terceiros molares foi uma das variáveis analisadas no estudo, esses foram classificados em (1) totalmente irrompidos, (2) semi irrompidos, (3) totalmente impactados. Os melhores resultados encontrados foram para o grupo tratado por especialistas, indicando que a experiência cirúrgica é relevante para evitar complicações durante a exodontia. Já o grupo de residentes, com os maiores índices de complicações pós-operatórias obteve-se diferenças estatisticamente relevantes para as variáveis trismo, parestesia, alveolite e infecção. Quanto a classificação 3MI semi irrompidos foi a posição mais encontrada na amostra, gerando um grau de dificuldade cirúrgica intermediário (JERJES et al., 2006).

Outra classificação preconizada é a descrita por Pell e Gregory que utiliza como referência a altura da coroa do 2MI no plano oclusal e a margem anterior do ramo mandibular. O 3MI ao nível ou acima do plano oclusal foi classificado como A, os que estão entre o plano oclusal e a linha cervical do 2MI como B e abaixo da linha cervical do 2MI como C. Para classificar com relação ao ramo mandibular, denominaram como I quando o 3MI está anterior ao ramo; II quando o 3MI está aproximadamente na metade do ramo mandibular; III quando o 3MI está totalmente recoberto pelo ramo anterior (ELLIS; HUPP; TUCKER, 2005).

No estudo de Silva Sampieri e colaboradores (2018) avaliaram a posição dos 3MI e suas variações radiculares com análise de imagens panorâmicas na população brasileira e obtiveram resultados que confirmaram os descritos da literatura, ou seja, que o posicionamento I-A segundo Pell e Gregory e mesioangular são mais frequentes

nos 3MI, sendo de menor predomínio as posições horizontais e distais (SILVA SAMPIERI et al., 2018).

Carter e Worthington (2016) fizeram uma meta-análise para relatar os vários fatores que influenciam o não irrompimento dos terceiros molares tanto em mandíbula quanto em maxila. Foram selecionados 49 trabalhos que atenderam os critérios de inclusão com a presença de pacientes tendo (1) avaliação radiográfica e (2) idade igual e/ou superior a 17 anos. Nesse trabalho foram analisados os fatores idade, gênero e posição dos dentes em relação ao irrompimento. Como resultados obtiveram-se um índice maior de terceiros molares não irrompidos para a mandíbula, com um percentual de 57,58%. Os resultados não foram estatisticamente significante para os gêneros, tendo relevância apenas para a posição mesioangular (CARTER; WORTHINGTON, 2016).

Em um estudo descritivo de Kautto e colaboradores (2018) foram registradas todas as exodontias realizadas durante o período de um ano em um serviço público, sendo verificadas as seguintes variáveis: idade, gênero, técnica cirúrgica e classificação do 3MI quando presente. A idade que o estudo abrangeu foi de 10 até 99 anos, sendo dividido em grupos a cada 10 anos. Como resultado em relação aos 3MI foi encontrado maior frequência de exodontia para os pacientes na faixa etária de 20 até 29 anos, sendo que nos grupos acima de 30 anos o grau de dificuldade da cirurgia aumentou, sendo necessário osteotomia e odontossecção na maior parte dos casos. Nesse mesmo estudo notou-se mudanças na posição do 3MI no período de 18 a 24 anos, porém são insuficientes para erupção clínica e oclusão funcional, correspondem a milímetros alterados, medidos por radiografias panorâmicas (KAUTTO; VEHKALAHTI; VENTÃ, 2018).

Em relação à ausência de espaço na região retromolar, um estudo feito por Breik e Grubor (2008) comparou o padrão/perfil facial do paciente classificado como braquifacial ou dolicofacial com o irrompimento do 3MI. Comprovando assim com uma amostra de 98 radiografias cefalométricas, que pacientes com a face mais horizontal (braquifacial) teria menos espaço no arco e o 3MI estaria não irrompido, diferentemente da face mais vertical característica do paciente braquifacial, que por ter maior espaço na região de distal do 2MI e ramo ascendente da mandíbula estaria com o 3MI irrompido. Para esse estudo o irrompimento foi determinado pela

classificação de Pell e Gregory, e o tipo facial categorizado pelo ângulo do eixo facial (>93 braquifacial e <87 dolicofacial). Obtiveram como resultados que aproximadamente 63% dos 3MI não irrompidos pertenciam ao grupo dos dolicofaciais, demonstrando uma incidência menor de 32% no grupo dos braquifaciais, concluindo, dessa maneira, que o crescimento facial influencia diretamente no fato de ter espaço suficiente ou não para o irrompimento dos 3MI. Destaca-se que o grupo mesiofacial (87-90) teve aproximadamente 30% tendo resultado semelhante aos braquifaciais. Neste mesmo estudo foi identificado como causa para o arco reduzido o crescimento do côndilo na direção vertical e o comprimento mandibular curto (BREIK; GRUBOR, 2008).

Em 2019, Richman apresentou em seu artigo a importância do folículo pericoronário para irrompimento dos dentes, citando que forças exercidas pelo ligamento periodontal são fatores de menor relevância. Assim, a origem do folículo dentário, sendo derivado de células da crista neural e de uma cápsula de tecido conjuntivo ao redor do dente atrelados a atividade dos osteoclastos participavam ativamente do desenvolvimento dentário, exercendo maior influência no irrompimento dos dentes (RICHMAN, 2019).

2.3 Exames de imagem: Panorâmica vs Tomografia

Os exames de imagem podem ser extrabucal (panorâmica e telerradiografia lateral e frontal) e intrabucais (periapical, interproximal e oclusal), sendo as radiografias panorâmicas convencionais ou digitais as mais usadas durante o planejamento das exodontias de terceiros molares, para selecionar a melhor técnica a ser aplicada e evitar complicações no trans e pós-operatório. Anders e colaboradores (2013) visando um planejamento mais seguro, realizaram em seu estudo a previsão se ocorreria o irrompimento ou não dos 3MI com as medidas da panorâmica comparada a cefalometria, concluíram que a falta de espaço na região posterior deve-se a uma combinação de fatores sendo os principais o tamanho da coroa do 3MI e as medidas ósseas craniofaciais da mandíbula (ANDERS et al., 2013).

A previsão se há espaço suficiente para o irrompimento dos 3MI instiga autores desde 1950, quando Eggnatz propôs uma comparação com radiografias extrabucais,

realizadas regularmente a cada 6 meses nos pacientes antes da irrupção dos 3MI. Dessa forma, o espaço na face distal do segundo molar inferior permanente era conferido com o espaço da borda anterior do ramo ascendente da mandíbula, verificando se teria lugar para o 3MI (EGGNATZ, 1950).

Em um estudo semelhante com o mesmo intuito de justificar o não irrompimento do 3MI devido à ausência de espaço em região posterior de mandíbula, Ledyard (1953) usou radiografias laterais para medir a região retromolar, sobre o plano oclusal delimitou a distância da face distal do 1MI até a borda anterior do ramo mandibular, obtendo medidas compatíveis com soma da largura mésio-distal dos dentes posteriores. Como resultado não obteve diferenças estatisticamente significantes, sendo essa relação do espaço retromolar com o irrompimento inconclusivo nesse período retrógrado (LEDYARD, 1953).

Entretanto em outro trabalho contemporâneo com análise de panorâmicas, comprovou-se que a distância retromolar interfere diretamente no irrompimento do 3MI. Isso foi feito com uma comparação com a má oclusão tipo classe I, classe II e classe III e o espaço retromolar para verificar se o 3MI estava irrompido ou não, obteve-se um índice de aproximadamente o dobro de dentes não irrompidos nos pacientes classe II, com um espaço na região retromolar reduzido quando comparado com a classe III, com medidas de comprimento mandibular maiores. Destaca-se que neste trabalho variáveis como idade, tamanho mésio-distal do 3MI e 1MI como a inclinação do 3MI mostraram interferir menos no irrompimento, não apresentaram diferenças estatisticamente significantes (JAKOVLJEVIC; LAZIC; SOLDATOVIC, 2015).

Nesse contexto entre as vantagens da radiografia panorâmica citam-se o baixo custo e a menor exposição de radiação para o paciente. Isso porque como descrito por Ohman e colaboradores (2008) a dose de radiação durante o exame tomográfico é cerca de 4 vezes mais quando comparado à radiografia convencional. Para medir as doses efetivas foi utilizado um simulador de cabeça antropomórfica com medidores termoluminescentes de fluoreto de lítio, no pré-operatório de exodontia de 3MI. Como resultado, os autores ressaltaram que a tomografia computadorizada não deve ser utilizada como rotina na prática de extrações, sendo indicado em casos específicos com a proximidade ao nervo alveolar inferior, podendo ser feito com uma redução

adicional na dose e com maior otimização dos protocolos de exame (OHMAN et al., 2008).

Comandulli e colaboradores (2005) descreveram como desvantagem a radiografia panorâmica apresentar maior distorção quando comparada a tomografia computadorizada, com um estudo feito com 50 radiografias panorâmicas para o planejamento de implantes, verificou-se a região de forame mentual e concluíram que devido a distorção das dimensões ósseas, sendo mais evidente no sentido horizontal do que no vertical, de aproximadamente 25 % da imagem, deve-se adotar uma margem de segurança de 2mm dos reparos anatômicos, seguindo esse protocolo desde o início do planejamento ao usar o *template (*COMANDULLI et al., 2005).

Esse inconveniente da maior distorção radiográfica para as panorâmicas também é notado nas avaliações de exodontia dos 3MI, como verificado no trabalho de Sant´Ana e Capelozza (2007) que verificaram panorâmicas de 14 pacientes para classificar o 3MI segundo Winter e posteriormente comparar com moldes de gessos obtidos a partir de moldagens no trans operatório. Como resultado constataram distorção na posição dos 3MI influenciando sua inclinação e consequentemente modificando o planejamento cirúrgico, alterando a indicação para o seccionamento. Mesmo diante dessas desvantagens como imprecisão, menor definição, menos detalhes, o uso da radiografia panorâmica como principal meio de diagnóstico e planejamento cirúrgico para extração de 3MI não irrompidos permanece válido (SANT' ANA; CAPELOZZA, 2002).

Quirino de Almeida Barros e colaboradores (2018) em seu estudo com 100 TCFC mostraram a importância da aquisição de imagens em 3D para reformatações com maior precisão para verificar a relação do 3MI com o canal mandibular, evitando complicações para o nervo alveolar inferior. Como resultados os autores encontraram maior índice de proximidade do nervo alveolar inferior com as raízes do 3MI, quando esses estavam nas posições horizontais, sendo localizado na maior parte dos casos (73) entre as raízes, seguido pela mesioangular, também com alto índice de ocorrência (QUIRINO DE ALMEIDA BARROS et al., 2018).

Destaca-se que há várias indicações para o uso de tomografia como mostrado no artigo de Bamgbose e colaboradores (2008), desde para planejar cirurgias orais

menores como implantes e exodontias, como já foram relatadas, até os casos mais complexos de traumas e cirurgia ortognáticas. Nesse trabalho foi feito uma comparação entre tomografia computadorizada e tomografia convencional. A convencional utiliza a técnica de borramento, fornece a imagem de uma secção ou corte de uma estrutura de interesse, enquanto que imagens ao redor acima ou abaixo aparecem sem nitidez, reconstruções multiplanares. Já a computadorizada que pode ser helicoidal, espiral, multislice e de feixe cônico, usa a técnica de reconstrução matemática assistida por computador. Esses autores afirmam as facilidades da TCFC, sendo a melhor opção na área odontológica. Isso porque, apresenta imagens de alta resolução, com cortes finos e sem sobreposição, delimita melhor a diferença de densidades entre os tecidos, melhor contraste na escala de cinza, também garante maior facilidade para manipulação e ajuste das imagens finais no software, todas essas vantagens com menor dose de radiação, pouco artefato produzido na presença de objetos metálicos, e custo acessível (BAMGBOSE et al., 2008).

Destaca-se que o feixe de radiação ionizante é em forma de cone na TCFC, os raios X são transformados em imagens por um intensificador ou sensor sólido, depois de unidas por um software, essas imagens são reformatadas nos três planos do espaço axial, sagital e coronal em modelo tridimensional (*voxels*) em unidades denominadas de *Hounsfield* (Hu). Assim, as imagens 3D são armazenadas na linguagem *Dicom* (Digital Imaging and communication in Medicine). Em relação ao tempo de duração do exame corresponde a uma volta completa do sistema, variando de 10 a 70 segundos. Entretanto, o tempo de exposição efetiva de radiação é de menor duração, variando de 3 a 6 segundos (BAMGBOSE et al., 2008).

Muitos estudos em relação às diversidades morfológicas são feitos com tomografias computadorizadas, como foi realizado por Kelly e colaboradores (2017) no intuito de identificar diferença entre os gêneros. Para isso avaliaram 6 medidas lineares na região de côndilo, ramo, mento, gônio, profundidade e comprimento mandibular, região retromolar, além de três medidas angulares nas regiões de gnátio, gônio e lingual. A metodologia composta por 11 pontos de referência na mandíbula em modelos de gesso de 51 pacientes, gerados com software Analyze® registrou o tipo de crescimento quantitativo sendo caracterizado como neural, cranial, somático e esquelético. Como resultado obtido o crescimento não foi uniforme entre os gêneros, sendo mais evidente no gênero masculino, as estruturas no plano horizontal

apresentam crescimento neural/craniano enquanto as estruturas no plano vertical tiveram maior predomínio para o crescimento somático/esquelético. Porém, os estudos com imagens em três dimensões são inconclusivos principalmente porque após a puberdade os valores são bastante semelhantes (KELLY et al., 2017).

Freire e colaboradores (2018) contrapôs a imagem radiográfica panorâmica e a tomografia computadorizada de feixe cônico para ver qual recurso apresenta menor distorção para avaliar os terceiros molares inferiores. Como resultado após analisar 34 dentes a panorâmica mostrou maior proximidade do terceiro molar inferior com o canal mandibular quando comparado a tomografia computadorizada, tendo sobreposição maior das raízes dos molares também. Para os outros parâmetros como definição da posição do dente e relação com as raízes do segundo molar não houve diferença estatisticamente significativa, comprovando que ambas aquisições de imagem são precisas (FREIRE et al., 2018).

Um estudo de Santos e colaboradores (2018) aplicou os pontos cefalométricos preconizados por McNamara na TCFC para estabelecer um padrão de crescimento maxilomandibular em brasileiros. Para isso, foram analisadas 60 TCFC separadas em dois grupos por gênero: masculino e feminino, ambos pacientes com oclusão dentária estável/normal, as medidas realizadas foram de comprimento mandibular efetivo, comprimento médio da face, altura da face no sentido anterior inferior. Os resultados mostraram que as normas cefalométricas estabelecidas neste estudo são confiáveis e fidedignas, tendo como conclusão que o gênero masculino possui mandíbulas maiores quando comparado ao feminino entre a população brasileira (SANTOS et al., 2018).

3 PROPOSIÇÃO

3 PROPOSIÇÃO

O objetivo deste estudo foi analisar a relação da morfologia mandibular com o irrompimento dos 3MI.

4 MATERIAL E MÉTODOS

4 MATERIAL E MÉTODOS

4.1 Aprovação do Comitê de Ética em Pesquisa

Esta pesquisa foi iniciada após aprovação do projeto pelo Comitê de Ética em Pesquisa da Faculdade de Odontologia de Bauru - Universidade de São Paulo, sob protocolo CAAE: 79155917100005417 (Anexo 1).

4.2 Material

Para realizar esse estudo foram selecionadas tomografias de 85 pacientes a partir de um banco de 2124 obtidas num tomógrafo 3D *Accuitomo*® 170 (J. Morita, Estados Unidos da América) com FOV (Field of View) de 170 x 120cm, 80 kVp, 2mAs, tempo de aquisição de 40 segundos e *voxel* de 80µm. Esse tomógrafo encontra-se na Clínica de Radiologia da Faculdade de Odontologia de Bauru da Universidade de São Paulo.

A seleção das tomografias foi feita de acordo com os seguintes critérios de inclusão:

Critérios de inclusão

Pacientes:

- com idade superior a 17;
- com a presença de pelo menos um 3MI;
- quando o 3MI fosse irrompido a coroa deveria estar íntegra;
- com a presença, no mesmo lado do 3MI, dos ICI, CI e 1MI com coroas preservadas;
- ausência de lesão e/ou alterações na mandíbula, como fraturas, cistos e tumores;

- TCFC que permitissem a visualização da imagem do mento e dos côndilos completos.

Critérios de exclusão

Pacientes:

- com fissura labiopalatina e assimetria facial severa;
- TCFC nas quais o paciente se moveu durante a aquisição e/ou tivessem com artefatos que prejudicassem a visualização.

Aplicando-se esses critérios, foram selecionadas tomografias segundo o fluxograma abaixo:

2124 tomografias no arquivo do aparelho *Accuitomo*®

85 tomografias selecionadas 62 tomografias com 3MI bilaterais = 124 3MI

23 tomografias com 3MI unilaterais = 23 3MI

Total de 147 3MI

4.3 Métodos

4.3.1 Tomografias

As tomografias selecionadas foram importadas para o software *Dolphin Imaging* versão 11.9, em seguida foram obtidas reformatações sagitais nas quais foram demarcados os pontos de referência (Tabela 1) e realizadas as medidas para a análise do comprimento da mandíbula, e comprimento mésio-distal dos CI, 1MI e 3MI.

A visualização dos exames de TCFC foi feito em sala escurecida, utilizando uma estação de trabalho apropriada, com monitor FlexScan S2000 de 20 polegadas (Eizo Nanao Corporation, Hakusan, Japão).

4.3.2. Realização das medidas

De início foi feito o ajuste da posição do volume de imagem da cabeça do paciente utilizando a ferramenta "*orientation*". Esse ajuste foi realizado de modo que o plano de *Frankfurt* (que passa pelo ponto mais baixo do rebordo infraorbitário e o ponto mais alto do meato acústico interno) (Figura 1) e o plano axial que passa pelos pontos mais inferiores das 2 órbitas (Figura 2) ficassem na horizontal, ou seja, paralelo ao solo. Esse ajuste foi utilizado para facilitar as medidas feitas nos planos sagitais.

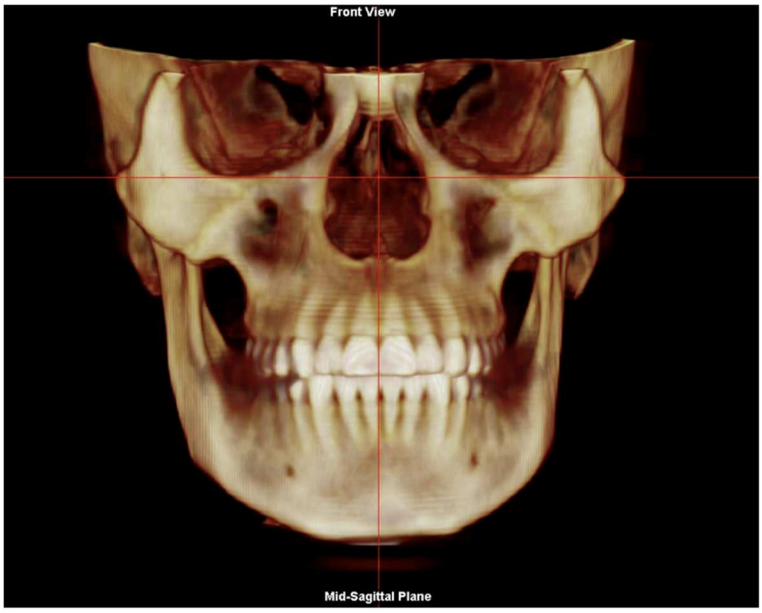

Figura 1: Orientação da cabeça, plano coronal

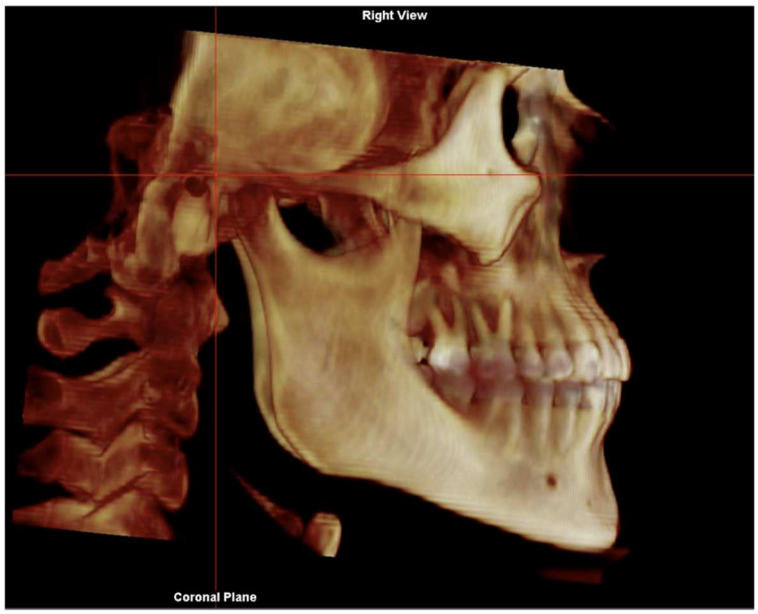

Figura 2: Orientação da cabeça, plano sagital

Os pontos e linhas que foram utilizados para as medidas de distância estão apresentados nas tabelas 1 e 2:

Tabela 1 - Pontos de referência utilizados para as medidas de distância

	PONTO DE REFERÊNCIA
Condílio	Ponto mais superior e posterior do côndilo mandibular (Co)
Gnátio	Ponto mais inferior e anterior da mandíbula localizado na linha média (Gn)
Gônio	Ponto mais inferior e posterior da mandíbula (Go)
Ramo mandibular	Ponto onde o plano oclusal cruza a borda anterior do ramo mandibular (R)
Oclusal do 2MI	Ponto mais alto das cúspides do 2MI (D2O)
Distal do 2MI	Ponto mais distal da junção cemento esmalte do 2MI (D2)
Mesial do 3MI	Ponto mais mesial da junção cemento esmalte do 3MI (M3)
Distal do 3MI	Ponto mais distal da junção cemento esmalte do 3MI (D3)
Mesial do 1MI	Ponto mais mesial da junção cemento esmalte do 1MI (M1)
Distal do 1MI	Ponto mais distal da junção cemento esmalte do 1MI (D1)
Mesial do CI	Ponto mais mesial da junção cemento esmalte do CI (MC)
Distal do CI	Ponto mais distal da junção cemento esmalte do CI (DC)
Incisal do ICI	Ponto mais incisal do ICI (IC)

Tabela 2 - Distâncias analisadas

	DISTÂNCIAS ANALISADAS
Co-Gn	Distância do ponto Condílio até o ponto Gnátio
Go-Gn	Distância do ponto Gônio até o ponto Gnátio
D2-R	Distância do ponto D2 até o ponto R (espaço retro molar)
M1-D1	Distância do ponto M1 (mesial) até o ponto D1 (distal) do 1MI
MC-DC	Distância do ponto MC (mesial) até o ponto DC (distal) do CI
M3-D3	Distância do ponto M3 (mesial) até o ponto D3 (distal) do 3MI

Esses pontos foram marcados e todas as medidas foram realizadas em reformatações sagitais, podendo ser mais laterais ou mediais.

Para a realização das medidas das distâncias Co-Gn e Go-Gn utilizou-se um plano que permitisse a marcação dos pontos Co, Go e Gn (Figura 3).

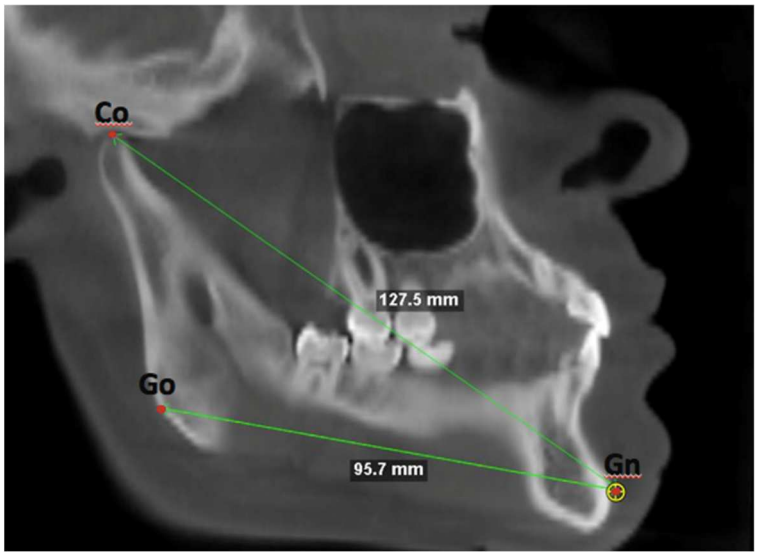

Figura 3: Reformatação sagital com os pontos Co, Gn e Go

O ponto R foi determinado pelo cruzamento de um plano oclusal, formado pela reta que passa pelo ponto IC e pelo ponto D2O, com a borda anterior do ramo mandibular. Em seguida, o espaço retromolar (D2-R), medido pela distância do ponto D2 ao ponto R. (Figura 4).

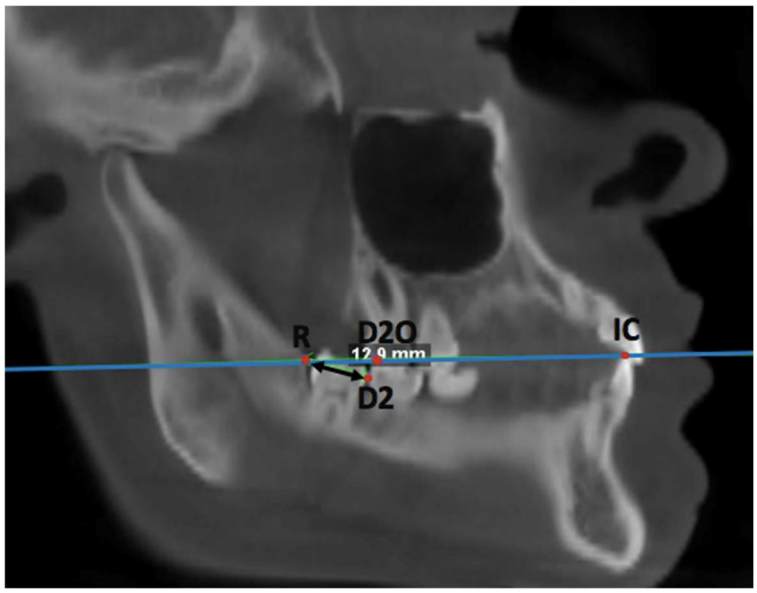

Figura 4: Reformatação sagital com a distância D2R (espaço retromolar)

Em seguida variando-se a reformatação sagital de forma que passasse pelo CI, 1MI e 3MI foram realizadas as medidas dentárias, correspondentes as distâncias mésio-distais, ao nível do equador protético (Figuras 5 e 6).

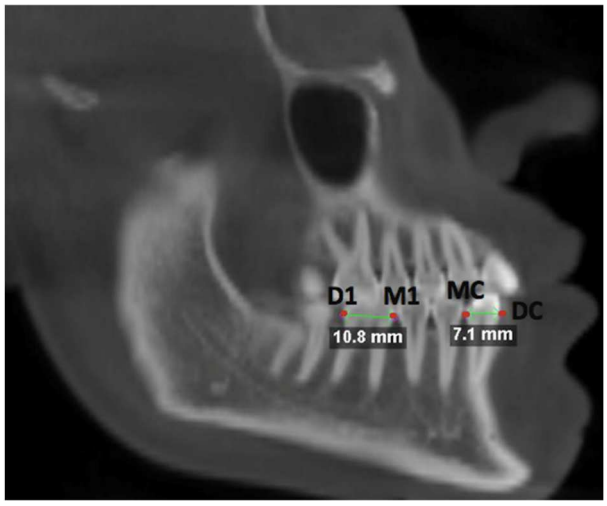

Figura 5: Reformatação sagital com as distâncias mésio-distal de 1MI e CI

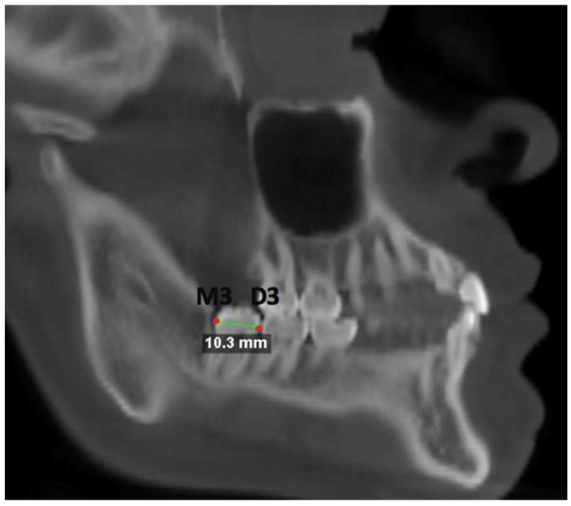

Figura 6: Reformatação sagital com a distância mésio-distal de 3MI

Destaca-se que nas 62 tomografias, que apresentavam 3MI bilaterais, as medidas foram feitas com os pontos posicionados para cada lado (direito e esquerdo). Para as demais 23 tomografias, com 3MI unilateral foi medido apenas o lado de interesse.

Para determinação do irrompimento ou não dos 3MI, foram considerados irrompidos os 3MI cuja face oclusal estivesse no mesmo nível da face oclusal do 2MI, em posição vertical (a) e (b), considerados não irrompidos nas demais situações, como mostrado na figura 7 de (c) até (f).

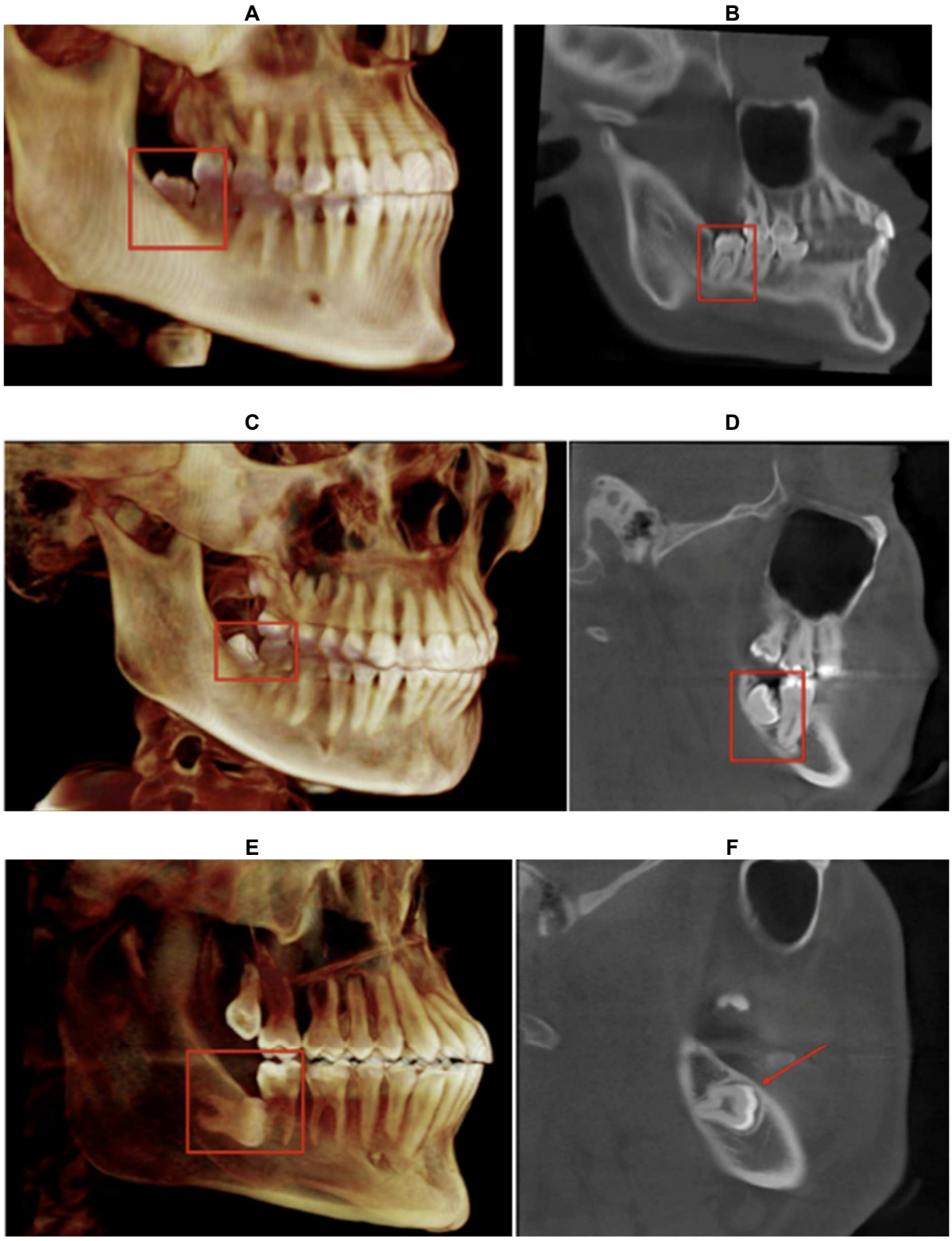

Figura 7: Critérios para classificação dos 3MI em irrompidos (a) e (b). Os 3MI foram classificados como não irrompidos nas figuras (c) e (d), mesmo com a coroa parcialmente exposta e nas figuras (e) e (f) com a coroa totalmente recoberta por osso.

Após a realização de todas estas medidas, as mandíbulas foram classificadas em curtas ou longas, já os dentes foram separados em pequenos ou grandes. Foram consideradas longas as mandíbulas com distância Co-Gn maiores que 116,44mm e mandíbulas curtas, as menores que 116,44mm. Este valor foi adotado por ser a média da distância Co-Gn das mandíbulas analisadas.

As mandíbulas também foram classificadas de acordo com a distância Go-Gn, sendo classificadas como mandíbulas longas com distância Go-Gn maiores que 85,92mm e curtas, menores que 85,92mm. Da mesma forma, esse valor foi adotado por ser a média da distância Go-Gn das mandíbulas analisadas.

Para a classificação dos dentes, em pequenos ou grandes, utilizou-se como referência a média da soma das distâncias mésio-distais dos CI e 1MI que foi de 15,56mm. Assim, a soma das distâncias mésio-distais dos CI e 1MI maiores que 15,56mm foram classificados como dentes grandes. Já valores menores que 15,56mm foram classificados como dentes pequenos. O 3MI por apresentar uma maior variação da distância mésio-distal foi medido separadamente. Os 3MI maiores que 10,054mm foram considerados grandes e os menores que 10,054mm, pequenos.

Foram realizadas comparações estatísticas com o intuito de avaliar se:

(1) mandíbulas longas e curtas (de acordo com Co-Gn e Go-Gn) teriam índice de irrompimento dos 3MI diferentes;

(2) mandíbulas com dentes grandes e pequenos (CI+1MI) teriam índice de irrompimento dos 3MI diferentes;

(3) mandíbulas com 3MI grandes e pequenos teriam índice de irrompimento dos 3MI diferentes;

(4) mandíbulas com diferentes relações entre o espaço retromolar (D2-R) e o tamanho dos 3MI (M3-D3) teriam índice de irrompimento dos 3MI diferentes;

Além disso, foram realizados testes estatísticos para avaliar as diversas combinações desses fatores e verificar se:

(5) mandíbulas longas (de acordo com Co-Gn e Go-Gn) com CI e 1MI pequenos teriam índice de irrompimento dos 3MI maior que mandíbulas longas com CI e 1MI grandes;

(6) mandíbulas curtas (de acordo com Co-Gn e Go-Gn) com CI e 1MI pequenos teriam índice de irrompimento dos 3MI maior que mandíbulas curtas com CI e 1MI grandes;

(7) mandíbulas longas (de acordo com Co-Gn e Go-Gn) com 3MI pequenos teriam índice de irrompimento dos 3MI maior que mandíbulas longas com 3MI grandes;

(8) mandíbulas curtas (de acordo com Co-Gn e Go-Gn) com 3MI pequenos teriam índice de irrompimento dos 3MI maior que mandíbulas longas com 3MI grandes;

4.4 Análise estatística

4.4.1 Erro de método

Inicialmente, trinta tomografias foram selecionadas de forma aleatória entre as 85 tomografias selecionas, para realizar as marcações e medições, repetidas após um intervalo de 15 dias, pelo mesmo pesquisador, para se calcular o erro do método e a confiança intra-examinador.

Foram avaliados os erros sistemático e casual para cada medida de maneira independente. Foi utilizado o teste “t” pareado para calcular o erro sistemático (RICHARDSON, 1966; HOUSTON, 1983). Para estimar o erro casual, foi aplicada a fórmula de Dahlberg (DAHLBERG, 1940).

4.4.2 Teste de normalidade

Não foi necessário realizar teste de normalidade uma vez que os dados são quantitativos e contínuos, podendo utilizar os testes paramétricos. Como a calibração foi feita com 30 tomografias, pelo Teorema do Limite Central, há a garantia de uma distribuição normal.

4.4.3 Análise estatística

Todos os testes foram realizados com o programa *SPSS V20 (IBM Corp. Released 2011. IBM SPSS Statistics for Windows, Version 20.0. Armonk, NY: IBM Corp.)* e *Minitab 16 (Minitab 16 Statistical Software 2010. Computer software. State College, PA: Minitab, Inc.)*, adotando-se um nível de significância de 5%.

Cabe destacar que os resultados que poderiam demonstrar a influência de um um ou mais fatores no irrompimento dos 3MI seriam aqueles em que houvesse diferença estatísticamente significante.

5 RESULTADOS

5 RESULTADOS

Para facilitar o entendimento, os resultados das comparações estatísticas estão apresentados no gráfico e tabelas a seguir.

Foram avaliadas tomografias de 85 pacientes com idade média de 22,35 anos, variando entre 17 a 32 anos, totalizando 147 hemi-mandíbulas com 3MI, segue abaixo os resultados obtidos (tabela 3):

Tabela 3 - Média de idade em relação ao irrompimento.

	N	Média	Desvio Padrão	
Irrompido	55	23,53	4,242	
Não Irrompido	92	21,65	3,861	
				p=0,007*

***teste t**

A distribuição por gênero foi a seguinte:

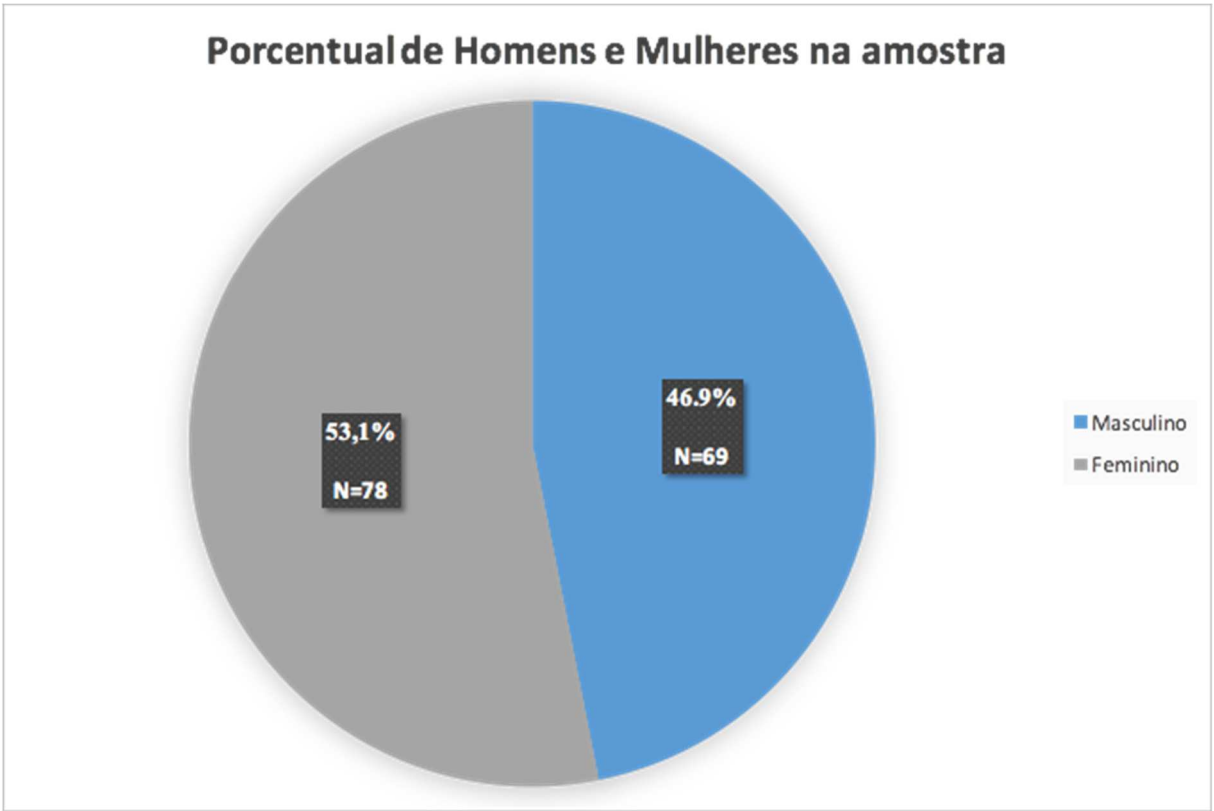

Gráfico 1 - Porcentual de homens e mulheres na amostra de 85 pacientes.

A tabela 4 apresenta o índice de irrompimento do 3MI em relação ao gênero (masculino e feminino), avaliado com o teste “Qui-Quadrado”. Houve maior número de 3MI que não irromperam, independente do gênero. Para essa variável não houve diferença estatisticamente significante.

Tabela 4 - Índice de irrompimento dos terceiros molares inferiores quanto ao gênero

	N				
3MI Irrompido	55	37,4%			
		F	32	41%	
		M	23	33,3%	
3MI Não Irrompido	92	62,6%			
		F	46	59%	
		M	46	66,7%	
Total	147	100%			**p=0,336***

***teste qui-quadrado de Pearson**

Foram realizadas medidas lineares das distâncias entre os pontos cefalométricos, medidas dentárias e da distância entre a distal do 2MI à borda anterior do ramo ascendente da mandíbula, para determinar o comprimento da mandíbula, o tamanho dos dentes e o espaço disponível para irrompimento do 3MI. Essas medidas são apresentadas na tabela 5.

Tabela 5 - Média e desvio padrão das medidas lineares (pontos cefalométricos, dentárias e espaço retromolar)

	N	Média	Desvio Padrão
Co-Gn (mm)	147	116,446	6,4150
Go-Gn (mm)	147	85,950	6,150
CI (mm)	147	6,109	0,728
1MI (mm)	147	9,455	0,774
CI+1MI (mm)	147	15,564	1,218
3MI (mm)	147	10,054	0,941
D2-R (mm)	147	11,634	2,385

A tabela 6 apresenta a relação do índice de irrompimento dos 3MI com (1) o comprimento da mandíbula (Co-Gn e Go-Gn), (2) as medidas dentárias (CI, 1MI, soma dos dentes e 3MI) e (3) o espaço retro molar calculada pelo teste "t", para todas as variáveis.

Tabela 6 - Média e desvio padrão das medidas lineares (pontos cefalométricos, dentárias e espaço retromolar) em relação ao irrompimento dos 3MI.

Co-Gn (mm)		**N**	**Média**	**Desvio Padrão**	
	Irrompido	55	115,973	0,890	
	Não Irrompido	92	116,728	0,658	
					p=0,491*
Go-Gn (mm)					
	Irrompido	55	86,578	0,771	
	Não Irrompido	92	85,524	0,666	
					p=0,317*
CI (mm)					
	Irrompido	55	6,047	0,099	
	Não Irrompido	92	6,146	0,075	
					p=0,430*
1MI (mm)					
	Irrompido	55	9,371	0,098	
	Não Irrompido	92	9,505	0,083	
					p=0,310*
C+1MI (mm)					
	Irrompido	55	15,418	0,153	
	Não Irrompido	92	15,651	0,131	
					p=0,263*
3MI (mm)					
	Irrompido	55	10,013	0,138	
	Não Irrompido	92	10,079	0,092	
					p=0,679*
D2-R (mm)					
	Irrompido	55	11,860	0,343	
	Não Irrompido	92	11,499	0,238	
					p=0,376*

***teste t**

Nas tabelas 7 e 8 são apresentados os índices de irrompimento em mandíbulas curtas ou longas de acordo com a distância Co-Gn e Go-Gn.

Tabela 7: Índice de irrompimento em mandíbulas curtas e longas de acordo com a distância Co-Gn

	3MI Irrompido	**3MI Não Irrompido**	**Total**	
Longa (>116,44mm)	24 (35,30%)	44 (64,70%)	68 (46,25%)	
Curta (<116,44mm)	31 (39,20%)	48 (60,80%)	79 (53,74%)	
	55	92	147	**p= 0,622***

***teste qui-quadrado de Pearson**

Tabela 8: Índice de irrompimento em mandíbulas curtas e longas de acordo com a distância Go-Gn

	3MI Irrompido	**3MI Não Irrompido**	**Total**	
Longa (>85,92mm)	28 (39,40%)	43 (60,60%)	73 (49,66%)	
Curta (<85,92mm)	27 (35,50%)	49 (64,50%)	74 (50,34%)	
	55	92	147	**p= 0,624***

***teste qui-quadrado de Pearson**

Na tabela 9 são apresentados os resultados da análise da relação do índice de irrompimento dos 3MI com o tamanho dos dentes, avaliado pela soma do tamanho dos CI e 1MI. Como pode-se observar, não houve diferença estatisticamente significante.

Tabela 9: Índice de irrompimento em relação ao tamanho dos dentes (C+1M)

	3MI Irrompido	**3MI Não Irrompido**	**Total**	
Grande (>15,56mm)	24 (32,40%)	50 (67,60%)	74 (50,34%)	
Pequeno (<15,56mm)	31 (42,50%)	42 (57,50%)	73 (49,66%)	
	55	92	147	**p= 0,209***

***teste qui-quadrado de Pearson**

Outra comparação foi a do índice de irrompimento com o tamanho dos 3MI, cujo resultado é apresentado na tabela 10.

Tabela 10: Índice de irrompimento em relação ao tamanho dos 3MI

	3MI Irrompido	**3MI Não Irrompido**	**Total**	
Grande (>10,054mm)	25 (36,80%)	43 (63,20%)	68 (46,27%)	
Pequeno (<10,054mm)	30 (38%)	49 (62%)	79 (53,73%)	
	55	92	147	**p= 0,880***

***teste qui-quadrado de Pearson**

Para sintetizar, os resultados para a medida da distância Co-Gn foram expostos em uma tabulação cruzada feita com o teste "Qui-Quadrado" de *Pearson*, como mostrado nas tabelas 11 e 12.

Tabela 11: Índice de irrompimento em relação a combinação tamanho dos dentes (C+1M) e tamanho da mandíbula (Co-Gn)

	3MI Irrompido	**3MI Não irrompido**	**Total**	
Mandíbulas curtas e dentes pequenos	22 (43,10%)	29 (56,90%)	51 (34,69%)	
Mandíbulas curtas e dentes grandes	9 (32,10%)	19 (67,90%)	28 (19,04%)	
Mandíbulas longas e dentes pequenos	9 (40,90%)	13 (59,10%)	22 (14,98%)	
Mandíbulas longas e dentes grandes	15 (32,60%)	31 (67,40%)	46 (31,29%)	
	55	92	147	**p=0,656***

***teste qui-quadrado de Pearson**

Tabela 12: Índice de irrompimento em relação a combinação do tamanho dos 3M e tamanho da mandíbula (Co-Gn)

	3MI Irrompido	3MI Não irrompido	Total	
Mandíbulas curtas e dentes pequenos	21 (40,40%)	31 (59,60%)	52 (35,37%)	
Mandíbulas curtas e dentes grandes	10 (37%)	17 (63%)	27 (18,37%)	
Mandíbulas longas e dentes pequenos	9 (33,30%)	18 (66,70%)	27 (18,37%)	
Mandíbulas longas e dentes grandes	15 (36,60%)	26 (63,4%)	41 (27,89%)	
	55	92	147	**p=0,940***

***teste qui-quadrado de Pearson**

A mesma tabulação cruzada com o teste "Qui-Quadrado" de *Pearson* foi feita para distância Go-Gn, como mostrado nas tabelas 13 e 14, para resumir os dados da relação do irrompimento do 3MI com o tamanho mandibular pelo parâmetro da soma dos dentes (C+ 1M), mostrado na tabela 13 e para o tamanho mésio-distal do 3MI descrito na tabela 14. Em ambos o resultado foi semelhante ao obtido com a distância Co-Gn, tendo os maiores valores com a referência da soma dos dentes (C + 1M) para 3MI não irrompidos com mandíbula longa e dentes grandes (tabela 13). Em relação ao tamanho do 3MI os maiores índices foram para os 3MI não irrompidos em mandíbulas curtas com dentes pequenos (tabela 14).

Tabela 13: Índice de irrompimento em relação a combinação tamanho dos dentes (C+1M) e tamanho da mandíbula (Go-Gn)

	3MI Irrompido	3MI Não irrompido	Total	
Mandíbulas curtas e dentes pequenos	19 (41,30%)	27 (58,70%)	46 (31,29%)	
Mandíbulas curtas e dentes grandes	8 (26,70%)	22 (73,30%)	30 (20,40%)	
Mandíbulas longas e dentes pequenos	12 (44,40%)	15 (55,60%)	27 (18,38%)	
Mandíbulas longas e dentes grandes	16 (36,40%)	28 (63,60%)	44 (29,93%)	
	55	92	147	**p=0,500***

***teste qui-quadrado de Pearson**

Tabela 14: Índice de irrompimento em relação a combinação do tamanho dos 3M e tamanho da mandíbula (Go-Gn)

	3MI Irrompido	3MI Não irrompido	Total	
Mandíbulas curtas e dentes pequenos	17 (37%)	29 (63%)	46 (31,29%)	
Mandíbulas curtas e dentes grandes	10 (33,30%)	20 (66,70%)	30 (20,40%)	
Mandíbulas longas e dentes pequenos	13 (39,40%)	20 (60,60%)	33 (22,46%)	
Mandíbulas longas e dentes grandes	15 (39,50%)	23 (60,50%)	38 (25,85%)	
	55	92	147	**p=0,952***

***teste qui-quadrado de Pearson**

Para a variável quantitativa independente como a distância retromolar (D2-R) foi aplicado o teste “t”, sendo comparada com o irrompimento ou não dos 3MI. A tabela 15 apresenta as médias da diferença entre o espaço retromolar e o tamanho mésio-distal do 3MI para 3MI irrompido e não irrompido e evidencia que não houve diferença estatisticamente significante.

Tabela 15: Comparação das médias da diferença entre o espaço retromolar e o tamanho dos 3MI irrompidos e não irrompidos

D2-R	N	Média	Desvio Padrão	
3MI Irrompido	55	1,847	0,363	
3MI Não Irrompido	92	1,419	0,262	
				p=0,333*

***teste t**

6 DISCUSSÃO

6 DISCUSSÃO

Em geral o irrompimento dos 3MI ocorre entre 17 e 21 anos, mas alguns pacientes não procuram o cirurgião para avaliá-los na fase adequada. Neste estudo, aplicando-se os critérios de inclusão e exclusão, foram selecionadas tomografias de pacientes com idade entre 17 e 32 anos de idade, portanto compreende um período que permite a avaliação do irrompimento ou não dos 3MI.

Após a fase de irrompimento, os 3MI que não irrompem frequentemente estão em posição desfavorável: mésio-angulados ou horizontais, de acordo com a classificação de Winter ou 2-C ou 3-C segundo a classificação de Pell e Gregory (ELLIS; HUPP; TUCKER, 2005). Nesses casos, há maior risco de complicações na remoção cirúrgica, como descrito por Duarte-Rodrigues e colaboradores (2018), devido a proximidade com o nervo alveolar inferior, além da dificuldade cirúrgica aumentar de forma proporcional ao aumento da idade do paciente, uma vez que o osso ao redor do dente torna-se mais denso e as raizes, já totalmente formadas, frequentemente apresentam dilacerações (CARTER; WORTHINGTON, 2016; DUARTE-RODRIGUES et al., 2018).

Os autores Kautto e colaboradores (2018) reafirmaram que há influência da faixa etária ideal para remoção do 3MI, além de mostrar a necessidade de um diagnóstico preciso com os recursos de exames de imagens para garantir um correto planejamento cirúrgico. Discutiram as melhores formas de intervenção cirúrgica, abordando desde a exodontia via alveolar até odontossecção ou apicectomia radicular, citados como métodos mais invasivos e mais frequentes em pacientes com idade superior a 21 anos de idade, quando há maior índice de dentes não irrompidos (KAUTTO; VEHKALAHTI; VENTÃ, 2018). Neste estudo, a média de idade para os dentes não irrompidos (21,65 anos) é semelhante à encontrada por Kautto e colaboradores (2018). Esses autores encontraram diferença estatisticamente significante do índice de irrompimento de acordo com a idade, de forma semelhante aos resultados obtidos neste estudo, no qual a idade dos pacientes que apresentavam os 3MI irrompidos foi, em media, dois anos maior que os com dentes não irrompidos.

Quanto ao gênero, entre as TCFC avaliadas, as mulheres apresentaram um percentual discretamente maior (53,1%). Com relação ao índice de irrompimento não houve diferença estatisticamente significante, mas houve o predomínio de 3MI não irrompidos, independente do gênero.

Os estudos ortodônticos de Behbehani e colaboradores (2006) descreveram que o gênero feminino apresenta maior propensão ao não irrompimento dos 3MI em virtude de um menor comprimento do arco mandibular possivelmente ocasionado pela rotação da mandíbula para frente durante as alterações morfológicas do crescimento facial (BEHBEHANI; ARTUN; THALIB, 2006). No entanto, neste estudo, apesar do comprimento do arco mandibular não ter sido avaliado, o índice de irrompimento dos 3MI não foi estatisticamente diferente para homens e mulheres.

Vale a pena destacar que o numero de dentes não irrompidos foi maior que o que irromperam, tanto em homens quanto mulheres e o índice de não irrompimento foi maior entre os homens, portanto contrariando o estudo de Behbehani e colaboradores (2006).

Outros autores, como Lourenço e Queiroz (2010), apontaram diferenças do pico de crescimento mandibular entre os gêneros, durante a puberdade, sendo mais precoce em mulheres e mais tardio nos homens mas não avaliou sua relação com irrompimento do 3MI (LOURENÇO; QUEIROZ, 2010).

Em relação ao protocolo de aquisição utilizado para obter as TCFC, no aparelho Accuitomo®, foram selecionados os exames com FOV de 170 x 120cm, permitindo a reformatação, na íntegra, dos côndilos e do mento, o que possibilitou a demarcação dos pontos cefalométricos de forma precisa, com um campo visual maior.

Mesmo utilizando medidas lineares para analisar a morfologia mandibular, principalmente o comprimento da mandíbula, é necessário que as características da imagem, como escala de cinza, pixels, FOV favoreçam as medidas das distâncias (BAMGBOSE et al., 2008).

A tomografia computadorizada de feixe cônico, utilizada por Hasegawa e colaboradores (2013) para estudar a proximidade do nervo alveolar inferior com o 3MI, teve nitidez superior a radiografia panorâmica e, portanto, é o método de imagem mais

indicado quando se deseja medidas mais precisas como as realizadas neste estudo (HASEGAWA et al., 2013).

Kelly e colaboradores (2017), ao estudar as diferenças do crescimento e desenvolvimento mandibular entre homens e mulheres, utilizaram TCFC e pontos cefalométricos semelhantes aos utilizados neste estudo, como Go, Co, Gn, diferindo apenas por incluir medidas do ramo mandibular, não avaliado neste estudo. Esses autores não encontraram diferenças estatisticamente significantes, porém o método de TCFC foi mais preciso e com menor distorção das estruturas anatômicas, garantindo veracidade nas comparações das medidas (KELLY et al., 2017).

Além disso, a tomografia computadorizada permite a visualização de estruturas nos três planos do espaço. Isso foi útil para obter reformatações sagitais para localizar os pontos cefalométricos e medir com precisão as as distâncias avaliadas neste trabalho. Corroborando com os estudos de Hassan (2011) e Santos e colaboradores (2018) que aplicaram a cefalometria na tomografia computadorizada, sendo que o primeiro autor relacionou as medidas com o irrompimento do 3MI e o segundo autor buscou padronizar o comprimento efetivo mandibular para população brasileira (HASSAN, 2011; SANTOS et al., 2018).

O trabalho de Amad Neto e colaboradores (2012) revelou que a localização dos pontos cefalométricos sem padronização pode comprometer o tratamento ortodôntico, quando realizado com o traçado convencional de telerradiografia, sendo mais impreciso. Dessa forma, utilizando exames de imagens mais nítidos e precisos como a tomografia computadorizada é possível reduzir a probabilidade de erro, proporcionando o tratamento adequado e, mais uma vez, justificando a superioridade do método utilizado neste estudo (AMAD NETO et al., 2012).

Gradativamente, este recurso 3D está substituindo as técnicas convencionais bidimensionais como as radiografias panorâmicas. Isso porque o custo tornou-se mais acessível e a alta qualidade de definição da imagem compensa o investimento, além de ter a dose de radiação reduzida, em alguns aparelhos, uma vez que é possível fazer tomografias de áreas especificas, cortes menores e com mais detalhes (HASHIMOTO et al., 2003).

Nesse sentido, diversos estudos com terceiros molares realizaram comparações entre os dois exames de imagem, como os realizados por Ohman e colaboradores (2008) e Freire e colaboradores (2018), nos quais analisaram a proximidade das raízes do 3MI com o canal mandibular. Em ambos estudos os resultados da TCFC foram mais favoráveis, garantindo menor distorção e maior fidedignidade (OHMAN et al., 2008, FREIRE et al., 2018).

Neste trabalho o comprimento mandibular foi medido com base nos pontos cefalométricos Co, Go, Gn, sendo calculado as distâncias Go-Gn para base da mandíbula e Co-Gn para o comprimento efetivo da mandíbula.

Jakovljevic e colaboradores (2015) avaliaram o espaço necessário para o irrompimento dos 3MI e consideram insuficiente medir somente o espaço retromolar. Concluíram que é necessário associar esse espaço à medida linear de Go-Gn (JAKOVLJEVIC; LAZIC; SOLDATOVIC, 2015). Justificando a utilização dos pontos utilizados neste trabalho.

Mc Namara Jr (1984) estabeleceu que o comprimento efetivo da mandíbula é dado pela distância entre os pontos condílio (Co) e gnátio (Gn), entre outras medidas importantes para facilitar o diagnóstico de más oclusões. Os mesmos pontos cefalométricos também foram aplicados no estudo de Santos e colaboradores (2018) para padronizar as medidas das dimensões do complexo maxilomandibular dos brasileiros (MC NAMARA JR, 1984; SANTOS et al., 2018). Da mesma forma, a distância entre os pontos Co e Gn também foi utilizada para avaliar o comprimento efetivo da mandíbula, neste estudo, e sua relação com o irrompimento dos 3MI, de forma isolada ou combinada com outras medidas.

Santos e colaboradores (2018) encontraram distâncias Co-Gn de 118,55mm para o gênero masculino e 110,48mm para o feminino com média de 114,51mm quando combinados ambos os gêneros ao analisar a população brasileira (SANTOS et al., 2018). Valor semelhante foi encontrado neste trabalho, no qual a média da distância Co-Gn foi de 116,446mm.

Já Olayemi (2011) também avaliou o comprimento mandibular na população da Nigéria (Co-Gn), considerando como tamanho normal da mandíbula entre 172,20–

193,30mm para o gênero masculino e entre 164,40–186,70mm para o feminino (OLAYEMI, 2011). Os valores do obtidos neste estudo foram menores.

A relação do tamanho dentário com o irrompimento do 3MI foi analisada no estudo de Grehs e colaboradores (2009). A média da distância mésio-distal dos molares foi de 9,82mm e dos caninos são 7,02mm. Comparando-se às medidas obtidas neste estudo o tamanho mésio-distal do molar foi muito semelhante, 9,45mm em média. Já o tamanho dos caninos foi de 6,10mm, portanto, um pouco menor.

Aliaga-Del Castillo e colaboradores (2018) que ressaltaram a importância do espaço retromolar no irrompimento dos 3MI (ALIAGA-DEL CASTILLO et al., 2018). Para avaliar o espaço retromolar, neste estudo, foi utilizada a distância entre os pontos D2 e R, e o valor médio obtido foi de 11,634mm. Esse valor foi maior que o encontrado no trabalho de Olayemi (2011), no qual variou entre 7,10mm e 7,20mm. Cabe destacar que, nesse estudo, a metodologia foi diferente uma vez que o espaço foi calculado pela diferença entre o comprimento mandibular e a soma dos dentes (OLAYEMI, 2011).

Apesar do espaço retromolar, neste estudo, ter sido maior que o observado por Olayemi (2011), o que poderia facilitar o irrompimento, o número de 3MI não irrompidos foi maior.

Ao relacionar o comprimento da mandíbula com o irrompimento dos 3MI, há um maior número de mandíbulas consideradas curtas tanto utilizando Co-Gn quanto Go-Gn. Nessas mandíbulas houve predomínio de 3MI não irrompidos, como ilustrado nas tabelas 7 e 8. Não foi possível comparar esta relação com outros trabalhos uma vez que não foram encontrados estudos que fizessem essa analise.

Olayemi (2011) mediram os comprimentos mesio distais desde os ICI até os 2MI de um hemi-arco e relacionaram essa medida com o irrompimento dos 3MI. Quando os 3MI irromperam, a média da soma dos comprimentos desses dentes foi de 54,7mm. Quando os 3MI estavam irrompidose, de 54,3mm, não havendo, portanto, diferença estatiscamente significante (OLAYEMI, 2011). Neste estudo, utilizou-se metodologia semelhante, entretanto utilizou-se apenas a soma das distancias mésio distais dos CI e 1MI. Quando os 3MI irromperam, a média da soma dos comprimentos dos CI e 1MI foi de 15,418mm. Para os 3MI não irrompidos foi de 15,651mm.

Com estes valores foi calculada a média da soma das medidas dos comprimentos mésio distais dos CI e 1MI que resultou em 15,56mm. Esta média permitiu classificar os dentes em duas classes: dentes grandes (>15,56 mm) e dentes pequenos (<15,56 mm). O número de 3MI não irrompidos foi maior quando os dentes eram grandes, porém sem significância estatística, como mostra a tabela 9.

Para avaliar a relação do tamanho dos 3MI com o índice de irrompimento, seu comprimento mésio distal foi medido separadamente e obtido um comprimento médio de 10,054mm, como mostra na tabela 10. Da mesma forma da classificação anterior, foram considerados grandes os dentes com comprimento acima da média e pequenos, os abaixo da média. Mesmo nos casos com 3MI pequenos, que em tese poderiam facilitar o irrompimento, o índice de não irrompimento foi maior, mas sem significância estatística.

Quando avaliada a combinação das variáveis comprimento da mandíbula (Co-Gn) e tamanho dos dentes (CI+1MI), observou-se que o índice de não irrompimento dos 3MI foi maior em mandíbulas longas com dentes grandes (tabela 11). Isso também ocorreu quando foi utilizada a distância Go-Gn para classificar as mandíbulas em longas ou pequenas e sua combinação com o tamanho dos dentes (CI+1MI). Confirmando o maior índice de não irrompimento em mandíbulas longas com dentes grandes, como mostrado na tabela 13.

De maneira semelhante, quando analisada a combinação das variáveis tamanho mésio-distal do 3MI e comprimento mandibular (Co-Gn), como mostrado na tabela 12, o maior índice de não irrompidos ocorreu em mandíbulas curtas com dentes pequenos. Utilizando a distância Go-Gn para classificar as mandíbulas em longos ou curtas, esse resultado se manteve, como apresentado na tabela 14.

Uma última analise realizada foi a comparação da diferença entre o espaço retromolar e tamanho do 3MI (D2R-3MI) com o irrompimento ou não dos 3MI. Na tabela 15, pode observar que quando ocorreu o irrompimento dos 3MI houve uma diferença um pouco maior, porém sem ser estatisticamente significante. Mas, mesmo quando não ocorreu o irrompimento, a média dessa diferença foi positiva, ou seja, o espaço retromolar era maior que o comprimento mésio distal dos 3MI e, portanto, haveria espaço para que ocorresse o irrompimento.

7 CONCLUSÃO

7 CONCLUSÃO

Com os resultados obtidos neste estudo, pode-se dizer que o tamanho da mandíbula e o tamanho dos dentes não influenciam no irrompimento dos 3MI.

REFERÊNCIAS

REFERÊNCIAS

Ades AG, Joondeph DR, Little RM, Chapko MK. A long-term study of the relationship of third molars to changes in the mandibular dental arch. Am J Orthod Dentofacial Orthop. 1990 Apr; 97(4):323-35.

Aliaga-Del Castillo A, Janson G, Arriola-Guillén LE, Laranjeira V, Garib D. Effect of posterior space discrepancy and third molar angulation on anterior overbite. Am J Orthod Dentofacial Orthop. 2018; 154(4):477-486.

Amad Neto M, Chilvarquer I, Nahás-Scocate ACR, Santos CAO. Confiabilidade de medidas cefalométricas obtidas na telerradiografia lateral da cabeça. Orthodontic Science and Practice. 2012; 5(20): 520-525.

Anders B, Halldis G, Ib Jarle C, Inger K. Predicting lower third molar eruption on panoramic radiographs after cephalometric comparison of profile and panoramic radiographs. Europ J Orthod. 2013 Aug; 35(4):460–466.

Bamgbose BO, Adeyemo WL, Ladeinde AL, Ogunlewe MO. Cone beam computed tomography (CBCT): the new vista in oral and maxillofacial imaging. Nig Q J Hosp Med. 2008 Jan-Mar;18(1):32-5.

Behbehani F, Artun J, Thalib L. Prediction of mandibular third-molar impaction in adolescent orthodontic patients. Am J Orthod Dentofacial Orthop. 2006; 130(1):47-55.

Björk A. Prediction of mandibular growth rotation. Am J Orthod. 1969; 55(6):585-99.

Braga CP, Hoffelder LB, Menezes LM, Lima EM. Comparação do diâmetro mésio-distal de incisivos e primeiros molares permanentes entre gêmeos monozigóticos. J Bras Ortodon Ortop Facial. 2018 Jan/Fev; 8(43):30-39.

Breik O, Grubor D. The incidence of mandibular third molar impactions in different skeletal face types. Aust Dent J. 2008; 53(4):320-4.

Broadbent B. A new X-Ray technique and its application to orthodontia. Angle Orthod. 1931; 1:45-66.

Capelozza Filho L. Diagnóstico em Ortodontia. Maringá: Dental Press, 2004.

Carlson DS. Theories of craniofacial growth in the postgenomic era. Seminars in Orthodontics. 2005 Dec;11(4):172-183.

Carter K, Worthington S. Predictors of Third Molar Impaction: A Systematic Review and Meta-analysis. J Dent Res. 2016 Mar; 95(3):267-276.

Comandulli F, Dinato JC, Dutra V, Susin C. Correlação entre a radiografia panorâmica e tomografia computadorizada na avaliação das alturas ósseas no planejamento em implantodontia. Cienc. Odontol. Bras. 2005 Jun; 8(2): 54-59.

Cortella S, Shofer FS, Ghafari J. Transverse development of the jaws: norms for the posterioranterior cephalometric analysis. Am J Orthod Dentofacial Orthop, St. Louis. 1997; 112:519-522.

Dahlberg G. Statistical methods for medical and biological students. Stat Methods Med Res. 1940.

Duarte-Rodrigues L, Miranda EFP, Souza TO, de Paiva HN, Falci SGM, Galvão EL. Third molar removal and its impact on quality of life: systematic review and meta-analysis. Qual Life Res. 2018; 27(10):2477-2489.

Eggnatz M. Third molar considerations. Am J Orthod. 1950 Jun; 36(6):445-450.

Ellis III E, Hupp JR, Tucker MR. Cirurgia Oral e Maxilo-Facial Contemporânea, 6.ed. Rio de Janeiro: Elsevier, 2005.

Enlow DH. Crescimento e desenvolvimento facial pré-natal. In: Manual do Crescimento Facial, São Paulo: Artes Médicas, 1993.

Finkelstein MW. Revisão de embriologia geral e do desenvolvimento cefálico e cervical. In: BISHARA, S. E. Ortodontia. São Paulo: Editora Santos, 2004.

Freire BB, Nascimento EHL, Vasconcelos KF, Freitas QD, Haiter-Neto F. Radiologic assessment of mandibular third molars: an ex vivo comparative study of panoramic radiography, extraoral bitewing radiography, and cone beam CT. Oral Surg Oral Med Oral Pathol Oral Radiol Endod. 2018 Nov; 16:37-52.

Genest-Beucher S, Graillon N, Bruneau S, Benzaquen M, Guyot L. Does mandibular third molar have an impact on dental mandibular anterior crowding? A literature review. J Stomatol Oral Maxillofac Surg. 2018; 119(3):204-207.

Grehs, B. Exatidão, precisão e reprodutibilidade de medidas dentárias em modelos de gessso e imagem tridimensional.(Dissertação-UNESP). 2009: 75-f.

Hasegawa T, Ri S, Shigeta T, Akashi M, Imai Y, Kakei Y, Shibuya Y, Komori T. Risk factors associated with inferior alveolar nerve injury after extraction of the mandibular third molar--a comparative study of preoperative images by panoramic radiography and computed tomography. Int J Oral Maxillofac Surg. 2013; 42(7):843-51.

Hashimoto K, Arai Y, Iwai K, Araki M, Kawashima S, Terakado M. A comparison of a new limited cone beam computed tomography machine for dental use with a multidetector row helical CT machine. Oral Surg Oral Med Oral Pathol Oral Radiol Endod. 2003 Mar; 95(3):371-7.

Hassan AH. Mandibular cephalometric characteristics of a Saudi sample of patients having impacted third molars. Saudi Dent J. 2011 Apr; 23(2): 73–80.

Houston, W. The analysis of errors in orthodontic measurements. Am J Orthod. 1983; 83(5):382-90.

Jakovljevic A, Lazic E, Soldatovic I. Radiographic assessment of lower third molar eruption in different anteroposterior skeletal patterns and age-related groups. Angle Orthod. 2015; 85(4):577-584.

Janson G, Goizueta OE, Garib DG, Janson M. Relationship between maxillary and mandibular base lengths and dental crowding in patients with complete Class II malocclusions. Angle Orthod. 2011 Mar; 81(2):217-21.

Jerjes W, El-Maaytah M, Swinson B, Upile T, Thompson G, Gittelmon S, Baldwin D, Hadi H, Vourvachis M, Abizadeh N, Al Khawalde M, Hopper C. Inferior alveolar nerve injury and surgical difficulty prediction in third molar surgery: the role of dental panoramic tomography. J Clin Dent. 2006; 17(5):122-30.

Kautto A, Vehkalahti MM, Ventä I. Age of patient at the extraction of the third molar. Int J Oral Maxillofac Surg. 2018; 47(7):947-951.

Kelly MP, Vorperian HK, Wang Y, Tillman KK, Werner HM, Chung MK, Gentry LR. Characterizing mandibular growth using three-dimensional imaging techniques and anatomic landmarks. Arch Oral Biol. 2017; 77:27-38.

Ledyard Jr BC. A study of the mandibular third molar area. Am J Orthod Dentofacial Orthop. 1953 May; 39(5):366–373.

Lourenço B, Queiroz LB. Crescimento e desenvolvimento puberal na adolescência. Rev Med. 2010 Abr/Jun.; 89(2):70-5.

Marciani RD. Third molar removal: an overview of indications, imaging, evaluation, and assessment of risk. Oral Maxillofac Surg Clin North Am. 2007; 19(1):1-13.

McNamara Jr JA. A method of cephalometric evaluation. Am J Orthod. 1984; 86(6):449-69.

Ogawa T, Osato S. Growth changes of the mandibular body with eruption of mandibular third molars: analysis of anatomical morphometry and quantitative bone mineral content by using radiography. Ann Anat, 2013 Mar; 195(2):143-150.

Ohman A, Kull L, Andersson J, Flygare L. Radiation doses in examination of lower third molars with computed tomography and conventional radiography. Dentomaxillofac Radiol. 2008 Dec; 37(8):445-52.

Olayemi AB. Assessment and determination of human mandibular and dental arch profiles in subjects with lower third molar impaction in Port Harcourt, Nigeria. Ann Maxillofac Surg. 2011 Jul; 1(2):126-130.

Pacini AL. Roetgn Ray antrhropology os the skull. J Radiol. 1922; 230-8, 418-26.

Pithon MM, Baião FCS, Sant'Anna LIDA, Silva Coqueiro R, Maia LC.Influence of the presence, congenital absence, or prior removal of third molars on recurrence of mandibular incisor crowding after orthodontic treatment: Systematic review and meta-analysis. J World Fed Orthod. 2017 Mar;(6):50-56.

Quirino de Almeida Barros R, Bezerra de Melo N, de Macedo Bernardino Í, Arêa Leão Lopes Araújo Arruda MJ, Meira Bento P. Association between impacted third molars and position of the mandibular canal: a morphological analysis using cone-beam computed tomography. Br J Oral Maxillofac Surg. 2018; 56(10):952-955.

Renton T, Smeeton N, McGurk M. Factors predictive of difficulty of mandibular third molar surgery. Br Dent J. 2001; 190(11):607-10.

Richardson A. An invesgation into the reproducibility of some points, planes, and lines used in cephalometric analisys. Am J Orthod. 1966; 52(9):637-51.

Richman JM. Shedding new light on the mysteries of tooth eruption. Proc Natl Acad Sci U S A. 2019; 116(2):353-355.

Rickets RM. The influence of orthodontic treatment on facial growth and development. Angle Orthodont. 1960; 30(3):103-33.

Sant'Ana LFM, Capelozza ALA. Aspectos radiográficos de interesse no processo de diagnóstico e planejamento cirúrgico dos terceiros molares. Revista Clínica de Ortodontia Dental Press, v. 6, p. 83-91, 2007.

Santos RMG, De Martino JM, Haiter Neto F, Passeri LA. Cone beam computed tomography-based cephalometric norms for Brazilian adults. Int J Oral Maxillofac Surg. 2018 Jan;47(1):64-71.

Silva Filho OG, Freitas JAS. Caracterização morfológica e origem embriológica. In: Trindade IEK, Silva Filho OG. (Coord.). Fissuras labiopalatinas: uma abordagem interdisciplinar. Ed.Santos: São Paulo, 2007.

Silva Sampieri MB, Viana FLP, Cardoso CL, Vasconcelos MF, Vasconcelos MHF, Gonçales ES. Radiographic study of mandibular third molars: evaluation of the position and root anatomy in Brazilian population. Oral Maxillofac Surg. 2018; 22(2):163-168.

Stanaityté R, Trkinienė G, Gervickas, A. Do wisdom teeth induce lower anterior teeth crowding? A systematic literature review. Stomatologija. 2014; 16(1):15-8.

Ten Cate, A. R. Oral histology: development, structure, and function. 4 ed. Saint Louis: Mosby, 1998.

Zohrabian VM, Poon CS, Abrahams JJ. Embryology and Anatomy of the Jaw and Dentition. Semin Ultrasound CT MR. 2015; 36(5):397-406.

ANEXO

USP - FACULDADE DE ODONTOLOGIA DE BAURU DA USP

PARECER CONSUBSTANCIADO DO CEP

DADOS DO PROJETO DE PESQUISA

Título da Pesquisa: Relação da morfologia mandibular no irrompimento de terceiros molares: estudo com tomografias computadorizadas de feixe cônico

Pesquisador: JÉSSICA DE FÁTIMA SEGANTIN

Área Temática:

Versão: 1

CAAE: 79155917.1.0000.5417

Instituição Proponente: Universidade de Sao Paulo

Patrocinador Principal: Financiamento Próprio

DADOS DO PARECER

Número do Parecer: 2.389.778

Apresentação do Projeto:

O desenvolvimento craniofacial acontece principalmente no período da puberdade, nessa fase o crescimento das bases ósseas é evidente. Em casos de crescimento insuficiente dos arcos pode ocorrer o apinhamento ou até mesmo o não irrompimento dos dentes. Porém, há hipóteses na literatura de que o terceiro molar pode provocar tal apinhamento dentário ou interferir no posicionamento dos dentes. O objetivo deste trabalho é avaliar a relação da morfologia mandibular com a irrompimento dos terceiros molares. Para isso, serão selecionados 500 tomografias em que serão medidos o comprimento mandibular e a proporção da coroa do terceiro molar com o espaço retromolar. Desta forma, pretende--se avaliar com maior precisão, por meio das imagens em três dimensões, como a morfologia mandibular, principalmente o comprimento do arco se relaciona com o irrompimento dos terceiros molares. Para tal, serão selecionadas 500 tomografias a partir de um banco de imagens obtidas em tomógrafos i-Cat Vision e Accuitomo, de pacientes na faixa etária entre 15 e 25 anos de idade, obtidas na Clínica de Estomatologia e Radiologia da Faculdade de Odontologia de Bauru da Universidade de São Paulo. Para a execução, os grupos serão divididos por idade, gênero e erupção dos terceiros molares inferiores. Os dados coletados dos pacientes serão a data de nascimento e as iniciais do nome completo, para posterior classificação dos terceiros molares segundo Winter e Pell & Gregory. Para realizar as medidas nas tomografias, a posição dos pacientes seguirá o plano de Frankfurt, buscando padronizar a aferição. Para aferir o comprimento mandibular, será utilizado o ponto

Endereço: DOUTOR OCTAVIO PINHEIRO BRISOLLA 75 QUADRA 9
Bairro: VILA NOVA CIDADE UNIVERSITARIA **CEP:** 17.012-901
UF: SP **Município:** BAURU
Telefone: (14)3235-8356 **Fax:** (14)3235-8356 **E-mail:** cep@fob.usp.br

Gônio (Go) até a sínfise (Me), seguindo a conformação do hemi-arco. As medidas serão realizadas bilateralmente. Para análise da coroa será feita a medida no sentido mésio-distal do terceiro molar inferior no equador protético, compreendendo a maior distância, sendo o ponto (M1) na mesial e o outro ponto (D1) na distal e será comparado com
o ponto mais posterior da borda anterior do ramo mandibular (R) até a distal na zona cemento-esmalte do segundo molar inferior (D2). Todas as análises serão feitas em sala escurecida, utilizando uma estação de trabalho apropriada para análise dos exames de TCFC, com monitor FlexScan S2000 de 20 polegadas (Eizo Nanao Corporation, Hakusan, Japão). A visualização dos exames de TCFC será realizada utilizando o software i-Cat Vision® (Imaging Sciences, Hatfield, Estados Unidos da América) e software Accuitomo® (J. Morita, Estados Unidos da América). Após as medições, os dados serão tabulados em uma planilha do Excel e submetidos à análise estatística.

Objetivo da Pesquisa:

Este estudo tem por objetivo analisar a morfologia mandibular correlacionada com o estado de erupção de terceiros molares inferiores, por meio da tomografia computadorizada de feixe cônico, de banco de dados, utilizando os softwares i--Cat Vision® e Accuitomo®.

Avaliação dos Riscos e Benefícios:

Não haverá risco aos sujeitos, pois os pesquisadores apenas analisarão imagens de tomografia de um banco de dados da disciplina de Cirurgia, porém os autores não elucidaram na PB quais serão os benefícios do conhecimento gerado aos pacientes.

Comentários e Considerações sobre a Pesquisa:

A metodologia está descrita de forma clara e não apresenta questionamento ético.

Considerações sobre os Termos de apresentação obrigatória:

Todos os documentos foram apresentados. Os autores solicitaram a dispensa do TCLE, justificando que não entrarão em contato direto com os sujeitos e que será difícil localizá-los.

Recomendações:

nenhuma

Conclusões ou Pendências e Lista de Inadequações:

O projeto não apresenta questionamento ético.

Considerações Finais a critério do CEP:

Esse projeto foi considerado APROVADO na reunião ordinária do CEP de 08/11/2017, com base nas normas éticas da Resolução CNS 466/12. Ao término da pesquisa o CEP-FOB/USP exige a apresentação de relatório final. Os relatórios parciais deverão estar de acordo com o cronograma

USP - FACULDADE DE ODONTOLOGIA DE BAURU DA USP

e/ou parecer emitido pelo CEP. Alterações na metodologia, título, inclusão ou exclusão de autores, cronograma e quaisquer outras mudanças que sejam significativas deverão ser previamente comunicadas a este CEP sob risco de não aprovação do relatório final. Quando da apresentação deste, deverão ser incluídos todos os TCLEs e/ou termos de doação assinados e rubricados, se pertinentes.

Este parecer foi elaborado baseado nos documentos abaixo relacionados:

Tipo Documento	Arquivo	Postagem	Autor	Situação
Informações Básicas do Projeto	PB_INFORMAÇÕES_BÁSICAS_DO_PROJETO_1013475.pdf	19/10/2017 16:51:24		Aceito
Folha de Rosto	folhaderostoassinadapdf.pdf	19/10/2017 16:35:42	JÉSSICA DE FÁTIMA SEGANTIN	Aceito
Outros	qpdf.pdf	19/10/2017 16:34:42	JÉSSICA DE FÁTIMA SEGANTIN	Aceito
Declaração de Pesquisadores	2pdf.pdf	19/10/2017 16:33:17	JÉSSICA DE FÁTIMA SEGANTIN	Aceito
Projeto Detalhado / Brochura Investigador	ProjetoPLATAFORMA.pdf	19/10/2017 16:29:56	JÉSSICA DE FÁTIMA SEGANTIN	Aceito
Declaração de Instituição e Infraestrutura	1pdf.pdf	19/10/2017 07:54:00	JÉSSICA DE FÁTIMA SEGANTIN	Aceito
TCLE / Termos de Assentimento / Justificativa de Ausência	TCLE.pdf	19/10/2017 07:43:32	JÉSSICA DE FÁTIMA SEGANTIN	Aceito

Situação do Parecer:
Aprovado

Necessita Apreciação da CONEP:
Não

BAURU, 21 de Novembro de 2017

Assinado por:
Ana Lúcia Pompéia Fraga de Almeida
(Coordenador)

Endereço: DOUTOR OCTAVIO PINHEIRO BRISOLLA 75 QUADRA 9
Bairro: VILA NOVA CIDADE UNIVERSITARIA **CEP:** 17.012-901
UF: SP **Município:** BAURU
Telefone: (14)3235-8356 **Fax:** (14)3235-8356 **E-mail:** cep@fob.usp.br