UNIVERSIDADE DE SÃO PAULO
FACULDADE DE ODONTOLOGIA DE BAURU

MARIANA RATES GONZAGA SANTOS

Células T regulatórias e sua associação com a angiogênese em carcinomas espinocelulares de boca

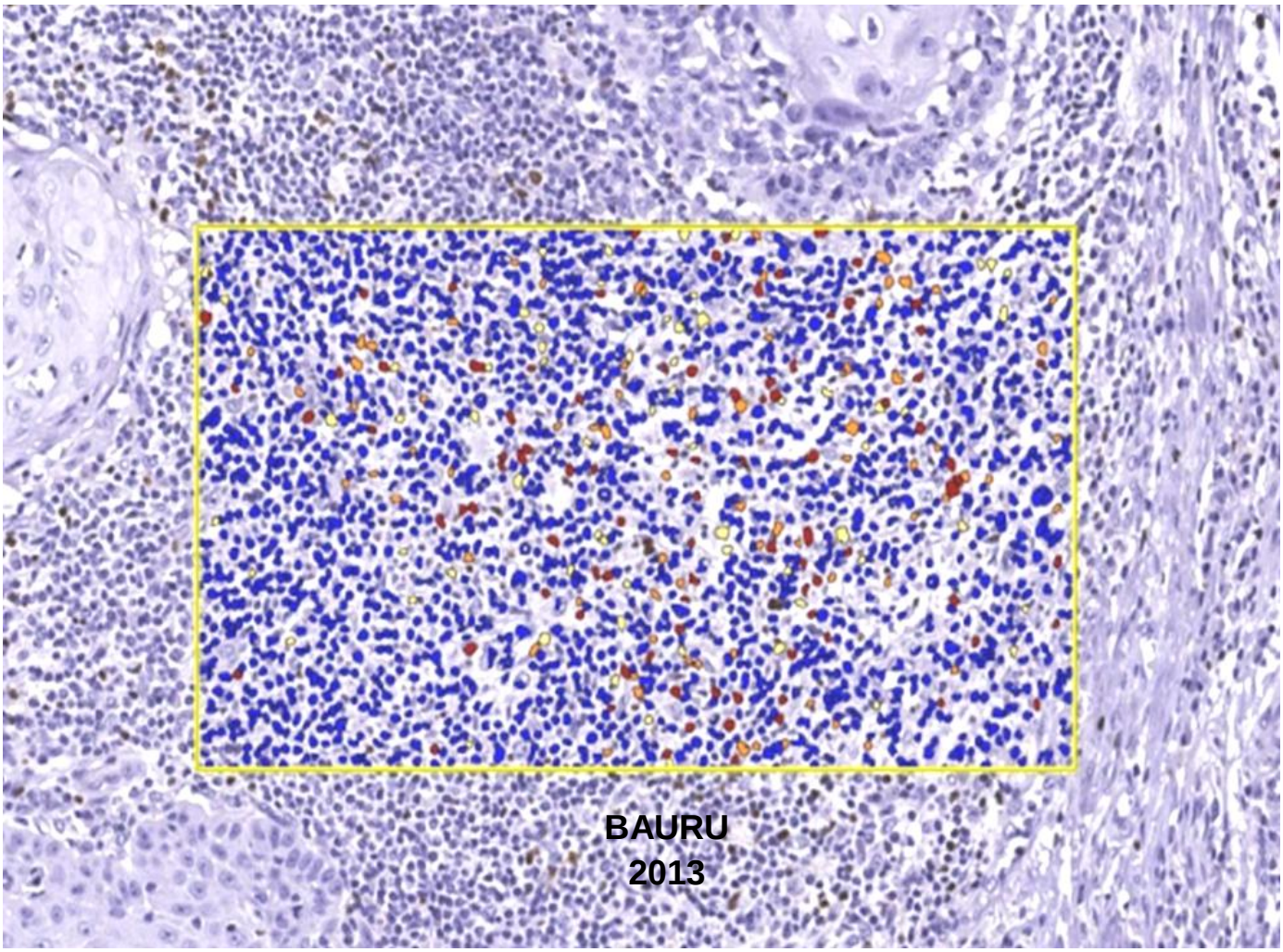

BAURU
2013

MARIANA RATES GONZAGA SANTOS

Células T regulatórias e sua associação com a angiogênese em carcinomas espinocelulares de boca

Dissertação apresentada a Faculdade de Odontologia de Bauru da Universidade de São Paulo para obtenção do título de Mestre em Ciências no Programa de Ciências Odontológicas Aplicadas, na área de concentração Patologia Bucal.

Orientador: Prof. Dr. Luís Antônio de Assis Taveira

Versão corrigida

BAURU
2013

Santos, Mariana Rates Gonzaga
Sa59c Células T regulatórias e sua associação com a angiogênese em carcinomas espinocelulares de boca / Mariana Rates Gonzaga Santos. – Bauru, 2013.
102 p. : il. ; 30cm.

Dissertação (Mestrado) – Faculdade de Odontologia de Bauru. Universidade de São Paulo

Orientador: Prof. Dr. Luís Antônio de Assis Taveira

Nota: A versão original desta dissertação encontra-se disponível no Serviço de Biblioteca e Documentação da Faculdade de Odontologia de Bauru – FOB/USP.

Autorizo, exclusivamente para fins acadêmicos e científicos, a reprodução total ou parcial desta dissertação, por processos fotocopiadores e outros meios eletrônicos.

Assinatura:

Data:

Comitê de Ética da FOB-USP
Protocolo nº: 30534
Data: 30/05/2012

DEDICATÓRIA

Com enorme carinho,

Dedico este trabalho aos meus pais,

Jaime e **Zelma**

AGRADECIMENTOS

A **Deus** agradeço por tudo, principalmente por não ter me desamparado e por nunca me fazer desistir, mesmo nos momentos mais difíceis nessa caminhada.

Aos meus pais, **Zelma** e **Jaime**, meus exemplos de batalha, pelo amor, pela confiança e por me ensinarem a não desistir e por compreenderem a necessidade da minha ausência para a realização deste trabalho. É difícil lhes agradecer com palavras, pois não foi somente com elas que vocês me ensinaram a viver. Amo vocês!

Aos meus irmãos, **Maysa** e **Matheus**, obrigada pelo carinho e por compartilharem comigo esse e tantos outros momentos importantes na minha vida.

Ao meu namorado, **João**, pela paciência e por compreender minha ausência durante esses anos que me dediquei a este trabalho. Obrigada pelo incentivo em todos os momentos difíceis, sempre me dando confiança e coragem para seguir em frente.

A todos os meus familiares, **avós**, **tios** e **primos**, **cunhadas** e **sogros**, pelas orações e pelo incentivo constante aos meus estudos. O carinho de vocês foi muito importante.

Aos meus primos **Giselle** e **Thiago**, foi muito importante ter vocês por perto durante esses anos.

À minha grande amiga, **Renata**, e sua irmã **Andreia**, pela amizade e carinho.

A **Natália**, que, por tantas vezes caminhamos juntas, agradeço pelo carinho e pelos conselhos. Sua amizade fez toda a diferença.

Ao meu orientador, **Prof. Dr. Luís Antônio de Assis Taveira**, meu presente de Deus, agradeço acima de tudo por confiar e acreditar em meu potencial, pela paciência, e liberdade concedida. Obrigada pelos conhecimentos transmitidos e por dividir comigo as expectativas deste trabalho. Você é uma pessoa iluminada, agradeço pela oportunidade de ter convivido com você durante este tempo.

Ao meu eterno mestre, **Prof. Dr. João Adolfo Costa Hanemann**, por acreditar no meu potencial e incentivar à minha carreira acadêmica. Você foi fundamental para esta conquista.

À **Profa. Dra. Denise Tostes Oliveira** minha eterna gratidão por todos os conhecimentos transmitidos, é fascinante o amor que você demonstra pela docência! Agradeço também por todo carinho e paciência com o qual sempre me recebeu, e pelo o incentivo constante para perseguirmos os nossos sonhos.

Ao **Prof. Dr. Cléverson Teixeira Soares**, médico patologista, pelo estímulo, contribuições e sugestões. Agradeço pelos conhecimentos transmitidos. Admiro a humildade com que sempre nos recebeu. Minha gratidão pela seriedade com que atua em todos os momentos.

À **Profa. Dra. Vanessa Soares Lara** pelo auxílio e orientações durante o curso, contribuindo para meu crescimento acadêmico. Admiro-a por sua competência.

Aos professores da disciplina de Patologia Bucal da Faculdade de Odontologia de Bauru da Universidade de São Paulo, **Prof. Dr. Alberto Consolaro**, **Profa. Dra. Denise Tostes Oliveira**, **Prof. Dr. Luís Antônio de Assis Taveira** e **Profa. Dra. Vanessa Soares Lara**, por dividirem ensinamentos e por toda atenção durante o curso de mestrado, contribuindo para meu desenvolvimento pessoal e profissional.

À **Cris**, secretária da disciplina de Patologia Bucal da FOB-USP, por toda alegria, bom-humor, competência e atenção com que sempre me recebeu e atendeu aos meus apelos, facilitando a realização deste trabalho.

À **Fatiminha**, técnica do laboratório de Patologia Bucal da FOB-USP, por todos os conselhos, ensinamentos e por todo apoio durante o curso.

A todos os funcionários do Instituto de Anatomia Patológica de Bauru (Anatomed), em especial **Rose**, **Nelson**, **Everson**, **Cristina** e **Adriana** por me receberem sempre de maneira educada e solícita, e por preocuparem e torcerem para que o resultado deste trabalho fosse positivo.

Aos técnicos de laboratório do Instituto de Anatomia Patológica de Bauru (Anatomed), **Fábio**, por me auxiliar na obtenção dos casos e pelas palavras positivas que me estimularam quando tudo parecia dar errado, e ao **Daniel**, que pacientemente dividiu comigo seu espaço de trabalho e seus conhecimentos. Foi muito bom conhecer e conviver com vocês durante este período, com certeza sem vocês este trabalho não seria possível.

Aos funcionários do departamento de Patologia do Hospital Estadual de Bauru, em especial a **Kelly**, que me recebeu de braços abertos, e me auxiliou na obtenção dos cortes microscópicos.

Ao **Prof. Dr. Oslei Paes de Almeida**, da Faculdade de Odontologia de Piracicaba (UNICAMP), por permitir a analise das lâminas deste trabalho em seu laboratório.

Ao **Felipe**, doutorando do curso de Patologia Bucal da Faculdade de odontologia de Piracicaba, pela disponibilidade, paciência e pela competência na análise das lâminas deste trabalho.

A **Nádia** e a **Babi**, pela amizade e companhia. Vocês fizeram os dias em Bauru menos solitários. Vou lembrar-me da nossa convivência sempre com carinho.

A **Elo** e a **Fer**, agradeço pela amizade e carinho, e pela paciência para me introduzir na rotina de lâminas!

O **Francisco**, pelo excelente convívio, pelas palavras de descontração. Sua chegada trouxe mais alegria a Bauru.

Ao **Diego**, pela amizade e gentileza. Agradeço também pelos conhecimentos trocados e pela disponibilidade em ajudar em qualquer situação.

Aos amigos, **Alexandre**, **Kellen**, **Heliton**, **Ana Paula**, **Regina**, **Ana Regina**, **Pepe**, **Tayane**, **Karen**, pelo convívio, amizade e incentivos. Foi muito bom conhecer vocês!

A todos que, de alguma, forma contribuíram para a realização deste trabalho. Muito Obrigada!

AGRADECIMENTOS INSTITUCIONAIS

À Faculdade de Odontologia de Bauru da Universidade de São Paulo, na pessoa do **Prof. Dr. José Carlos Pereira**, diretor desta instituição.

À comissão de Pós-Graduação da Faculdade de Odontologia de Bauru da Universidade de São Paulo, na pessoa do **Prof. Dr. Paulo César Rodrigues Conti**.

À **Profa. Dra. Denise Tostes Oliveira**, coordenadora do Programa de Pós-Graduação em Patologia Bucal da Faculdade de Odontologia de Bauru da Universidade de São Paulo.

Ao **CAPES**, pela bolsa de Mestrado concedida.

Aos **funcionários da Pós-Graduação** da Faculdade de Odontologia de Bauru da Universidade de São Paulo, por toda a eficácia.

Aos **funcionários da Biblioteca** da Faculdade de Odontologia de Bauru da Universidade de São Paulo, por todos os esclarecimentos e eficiência.

"Equilíbrio é a habilidade de olhar para a vida a partir de uma perspectiva clara - fazer a coisa certa no momento certo.

Uma pessoa equilibrada será capaz de apreciar a beleza e o significado de cada situação seja ela adversa ou favorável.

Equilíbrio é a habilidade de aprender com a situação e de prosseguir com sentimentos positivos.

É estar sempre alerta, ser totalmente focado, e ter uma visão ampla. Equilíbrio vem do entendimento, humildade e tolerância.

O mais elevado estado de equilíbrio é voar livre de tudo e, ainda assim, manter-se firmemente enraizado na realidade do mundo."

Brhma Kumaris

RESUMO

As células T regulatórias (Tregs) suprimem a população de células T efetoras e podem capacitar células tumorais a evadir a resposta imune do hospedeiro. Além disso, estas células têm sido correlacionadas com angiogênese em alguns tipos de câncer. O objetivo deste estudo foi avaliar a frequência de células Tregs e sua correlação com angiogênese em carcinomas espinocelulares (CEC) de boca. Amostras de um total de 61 pacientes com CEC de boca, localizados no lábio e na língua e assoalho bucal obtidos dos Departamentos de Patologia dos Hospitais de Base e Estadual da cidade de Bauru, São Paulo, Brasil, no período de 2005 a 2012 foram analisados quanto às características clínicas e demográficas. Avaliou-se também, o índice histopatológico de malignidade e a expressão imunoistoquímica de células Tregs (FOXP-3), densidade microvascular intratumoral (MVD) e VEGF-A. A associação da marcação do anticorpo anti-FOXP-3 e as variáveis clínicas e microscópicas foram avaliadas através do teste qui quadrado. A análise estatística da expressão dos marcadores entre CECs de lábio e CECs de Língua e assoalho bucal foi realizada através do teste t. As correlações entre a frequência de células Treg e MVD, células Tregs e VEGF-A, foram obtidas através do coeficiente de correlação de Pearson, bem como a correlação entre MVD e VEGF-A. Não houve associação da expressão de FOXP-3 com as características clínicas, demográficas e índice de malignidade tumoral. Foram observados valores similares da frequência de células Tregs, índices de MVD e expressão de VEGF-A em CECs de lábio e CECs de língua e assoalho bucal. Uma correlação positiva entre a frequência de células Tregs e a MVD foi observada, embora não estatisticamente significativa (P-valor=0,682). Além disso, uma correlação positiva estatisticamente significativa foi detectada entre a frequência de células Tregs e a expressão de VEGF-A (P-valor=0,029). Não foi observada correlação entre a MVD e a expressão de VEGF-A. Estes resultados sugerem que embora exista uma associação entre a frequência de células Tregs e a angiogênese em CECs de boca, a expressão de FOXP-3 parece não estar associada ao desenvolvimento tumoral.

Palavras-chave: Células T regulatórias. Angiogênese. Carcinoma de células escamosas.

ABSTRACT

Regulatory T cells and its association with angiogenesis in oral squamous cell carcinomas

Regulatory T (Treg) cells suppress effector T-cell populations and can enable tumor cells to evade the host immune response. Moreover, Tregs cells have been correlated with angiogenesis in certain types of cancers. The aim of this study was to evaluate the frequency of Treg cells and its correlation with angiogenesis in oral squamous cell carcinomas (OSCC), as well as its implication on growth and tumor aggressiveness. Samples from a total of 61 patients with OSCC, located on the lip and tongue and floor of the mouth were analyzed for clinical and demographic characteristics. The histopathological malignancy index and immunoexpression of Treg cells (FOXP-3), IMD (CD105) and VEGF-A were also evaluated. The association of FOXP-3 expression and the clinical and microscopic changes were evaluated using the chi square test. Statistical analysis of the expression of markers between SCCs lip and SCCs of the tongue and floor of the mouth was performed using the t test. Pearson's rank correlation was performed to evaluate the correlation between the frequencies of both, Tregs cells and VEGF-A expression and Tregs cells and IMD determinations, as well as between VEGF-A expression and IMD values. There was no association of FOXP-3 expression with clinical and demographic characteristics, and tumor malignancy index. Similar values were observed for the frequency of Treg cells, IMD values and VEGF-A expression in OSCCs of the lip and tongue and floor of mouth. A positive correlation between FOXP-3 expression with IMD values was also detected, however, statistically that was non-significant (P-value=0.682). Furthermore, a significant positive correlation was observed between the frequency of tumor-infiltrating Tregs with VEGF-A expression (P-value=0.029). No correlation was observed between IMD values and with VEGF-A expression. These results suggest that although there is an association between the frequency of Treg cells and angiogenesis in OSCC, FOXP-3 expression was not associated with increased tumor aggressiveness.

Keywords: T regulatory cells. Angiogenesis. Squamous cell carcinoma.

LISTA DE FIGURAS

Figura 1 - Avaliação imunoistoquímica do anticorpo anti-FOXP-3 nos carcinomas espinocelulares de boca. A- Seleção do campo microscópico. B- Análise do percentual de positividade das células FOXP-3 positivas em relação ao número total de células inflamatórias através do programa Algorithm Nuclear v9..... **51**

Figura 2 - Avaliação da expressão imunoistoquímica do anticorpo anti-CD105 nos carcinomas espinocelulares de boca. A- Obtenção das imagens através do Programa Axiovision 4.6. B- Imagens analisadas quanto à quantificação da densidade microvascular intratumoral (MVD)..... **51**

Figura 3 - Avaliação imunoistoquímica do anticorpo anti-VEGF-A pelo programa Algorithm Positive Pixel Count v9 em carcinomas espinocelulares de boca. A e B- Expressão fraca de VEGF-A. C e D- Expressão moderada de VEGF-A. E e F- Expressão forte de VEGF-A..... **53**

Figura 4 - Cortes microscópicos em HE representativos de carcinomas espinocelulares de boca. A- Observar padrão de invasão em cordões grossos e com intensa queratinização (25X). B- Detalhe da área neoplásica demarcada em A (200X). C- CEC de boca pouco queratinizado e com padrão de invasão em cordões finos (50X). D- Detalhe da área demarcada em C (200X)..... **63**

Figura 5 - Imunoistoquímica representativa para o anticorpo FOXP-3 em carcinomas espinocelulares de boca. A e B- Padrão de expressão nuclear do FOXP-3 em células T regulatórias distribuídas no estroma tumoral (400X)..... **69**

Figura 6 - Expressão imunoistoquímica do anticorpo anti-CD105 nos vasos sanguíneos em carcinomas espinocelulares de boca. A- Vasos sanguíneos localizados no estroma tumoral expressando o marcador (100X). B- Notar distribuição destes vasos na periferia das ilhotas tumorais (200X)..... **73**

Figura 7 - Expressão imunoistoquímica do anticorpo anti-VEGF-A em CEC de boca. Em A e B, observar células neoplásicas fortemente coradas pelo VEGF-A (A-50X; B-200X). Em C e D, observar marcação moderada do VEGF-A (C-50X; D-200X). Em E e F, observar expressão fraca do VEGF-A em células epiteliais neoplásicas (E-50X; F-200X)..... **77**

LISTA DE GRÁFICOS

Gráfico 1 - Frequência de células positivas para FOXP-3 em carcinomas espinocelulares (CECs) de lábio e CECs de língua e assoalho de boca. Resultados são expressos como média da porcentagem de marcação (+/- desvio padrão), obtidos através do programa Algorithm Nuclear v9, em 10 campos com área de 250µm^2..... **66**

Gráfico 2 - Quantidade de marcação do anticorpo anti-CD105 em carcinomas espinocelulares (CECs) de lábio e CECs de língua e assoalho de boca. Resultados são expressos como média de intensidade de marcação (+/- desvio padrão), obtidos através de 10 campos em 400X..... **72**

Gráfico 3 - Intensidade de expressão de VEGF-A em células epiteliais neoplásicas em carcinomas espinocelulares (CECs) de lábio e CECs de língua e assoalho de boca. Resultados são expressos como média de intensidade de marcação (+/- desvio padrão), obtidos através do programa Algorithm Positive Pixel Count v9, em 10 campos com área de 250µm^2..... **76**

Gráfico 4 - Gráfico de dispersão da correlação entre os marcadores imunoistoquímicos FOXP-3 e CD105 em CECs de boca. A expressão de FOXP-3 foi positivamente correlacionada com a expressão de CD105 (r=0,05)..... **80**

Gráfico 5 - Gráfico de dispersão da correlação entre os marcadores imunoistoquímicos FOXP-3 e VEGF-A em CECs de boca. A expressão de FOXP-3 foi positivamente correlacionada com a expressão de CD105 (r=0,28)..... **80**

Gráfico 6 - Gráfico de dispersão da correlação entre os marcadores imunoistoquímicos CD105 e VEGF-A em CECs de boca. A expressão de CD105 não foi correlacionada com a expressão de VEGF-A (r=0,00)..... **81**

LISTA DE TABELAS

Tabela 1 - Graduação da malignidade do *front* de invasão tumoral de Bryne et al. (1989)..... **45**

Tabela 2 - Anticorpos e protocolo de reação imunoistoquímica..... **48**

Tabela 3 - Distribuição de frequência dos pacientes acometidos pelo carcinoma espinocelular de lábio, língua e assoalho, segundo as características demográficas e os fatores de risco (tabaco e álcool). Hospital Estadual e Hospital de Base,Bauru, 2005 a 2012..... **60**

Tabela 4 - Distribuição de frequência dos carcinomas espinocelulares de língua e assoalho de boca, segundo o sistema de graduação de malignidade, do *front* de invasão tumoral, de Bryne et al. (1989). Hospital Estadual e Hospital de Base, Bauru, 2005 a 2012..... **61**

Tabela 5 - Distribuição de frequência dos carcinomas espinocelulares de lábio, segundo o sistema de graduação de malignidade, do *front* de invasão tumoral, de Bryne et al. (1989). Hospital Estadual e Hospital de Base, Bauru, 2005 a 2012..... **61**

Tabela 6 - Distribuição de frequência dos carcinomas espinocelulares de língua e assoalho, segundo a graduação de malignidade tumoral. Hospital Estadual e Hospital de Base. Bauru, de 2005 a 2012..... **62**

Tabela 7 - Distribuição de frequência dos carcinomas espinocelulares de lábio, segundo a graduação de malignidade tumoral. Hospital Estadual e Hospital de Base. Bauru, de 2005 a 2012..... **62**

Tabela 8 - Distribuição da frequência de células Treg obtidas através da expressão imunoistoquímica do anticorpo anti-FOXP-3 nos carcinomas espinocelulares de língua e assoalho de boca e lábio..... **67**

Tabela 9 - Distribuição da expressão imunoistoquímica do anticorpo FOXP-3 nos carcinomas espinocelulares de língua e assoalho de boca, segundo variáveis demográficas, histórias clínicas e graduação da malignidade. Hospital Estadual e Hospital de Base, Bauru, 2005 a 2012..... **67**

Tabela 10 - Distribuição da expressão imunoistoquímica do anticorpo FOXP-3 nos carcinomas espinocelulares de lábio, segundo variáveis demográficas e histórias clínicas. Hospital Estadual e Hospital de Base, Bauru, 2005 a 2012..... **68**

Tabela 11 - Distribuição da expressão imunoistoquímica do anticorpo CD105 nos carcinomas espinocelulares de língua e assoalho de boca e lábio..... **71**

Tabela 12 - Distribuição da expressão imunoistoquímica do anticorpo VEGF-A nos carcinomas espinocelulares de língua e assoalho de boca e lábio..... **75**

Tabela 13 - Correlação entre os marcadores imunoistoquímicos FOXP-3, CD105 e VEGF-A, obtidos através do coeficiente de correlação de Pearson..... **79**

LISTA DE ABREVIATURAS, SIGLAS E SÍMBOLOS

%	Porcentagem
ºC	Graus Celsius
<	Menor
>	Maior
µm	Micrometro
mL	Mililitro
mm	Milímetro
ANATOMED	Laboratório de Anatomia Patológica de Bauru
CCL28	CC- ligante de quimiocina 28
CCR10	CC – receptor de quimiocina 10
CD4	Cluster de diferenciação 4
CD8	Cluster de diferenciação 8
CD25	Cluster de diferenciação 25
CD105	Endoglina
CEC	Carcinomas espinocelulares
CTLA-4	Antígeno de linfócito T citotóxico
DAB	Diaminobenzidina
ELISA	Ensaio imunoenzimático
FGF-2	Fator de crescimento fibroblástico 2
FOXP-3	Fator de transcrição Forkhead
GITR	Proteína relacionada ao fator de necrose tumoral induzida por Glucocorticóides
HE	Hematoxilina e eosina
HGF	Fator de crescimento de hepatócitos

HIF-1	Fator indutor de hipóxia -1
IL-2	Interleucina-2
IL-8	Interleucina-8
IL-10	Interleucina-10
IL-35	Interleucina- 35
MVD	Densidade microvascular intratumoral
MHC	Complexo principal de histocompatibilidade
min	Minuto
NK	Células matadoras naturais
PBS	Solução salina fosfatada tamponada
PGE2	Prostaglandina E2
pH	Potencial hidrogeniônico
TGF-β	Fator de crescimento tumoral beta
Tregs	Células T regulatórias
VEGF	Fator de crescimento endotelial vascular
VEGF-A	Fator de crescimento endotelial vascular- A
VEGF-C	Fator de crescimento endotelial vascular- C
VEGF-D	Fator de crescimento endotelial vascular- D

SUMÁRIO

1 INTRODUÇÃO **21**
2 REVISÃO DE LITERATURA **27**
2.1 CÉLULAS T REGULATÓRIAS **30**
2.1.1 Células T Regulatórias e Câncer **31**
2.2 ANGIOGÊNESE TUMORAL **32**
2.3 IMUNOSSUPRESSÃO E ANGIOGÊNESE TUMORAL **34**
2.3.1 Células T Regulatórias e Angiogênese Tumoral **35**
3 PROPOSIÇÃO **37**
4 CASUÍSTICA E MÉTODOS **41**
4.1 POPULAÇÃO DE ESTUDO **43**
4.2 REGISTRO DE DADOS CLÍNICOS **43**
4.3 VARIÁVEIS DO ESTUDO **44**
4.4 ANÁLISE MICROSCÓPICA **44**
4.4.1 Graduação da Malignidade Tumoral **44**
4.4.2 Técnica Imunoistoquímica **45**
4.5 AVALIAÇÃO IMUNOISTOQUÍMICA **48**
4.6 ANÁLISE ESTATÍSTICA **55**
4.7 REGISTRO FOTOGRÁFICO **55**
4.8 COMITÊ DE ÉTICA EM PESQUISA **55**
5 RESULTADOS **57**
5.1 CASUÍSTICA **59**
5.2 CARACTERIZAÇÃO DEMOGRÁFICA E CLÍNICA DA POPULAÇÃO DE ESTUDO **59**
5.3 ANÁLISE MICROSCÓPICA **60**
5.3.1 Graduação da Malignidade Tumoral **60**
5.4 AVALIAÇÃO IMUNOISTOQUÍMICA **65**
5.4.1 Avaliação da expressão imunoistoquímica anticorpo anti-FOXP-3 ..... **65**
5.4.2 Avaliação da expressão imunoistoquímica do anticorpo anti-CD105 ..... **71**
5.4.3 Avaliação da expressão do anticorpo anti-VEGF-A **75**
5.4.4 Correlação entre marcadores imunoistoquímicos **79**

6 DISCUSSÃO **83**
7 CONCLUSÕES **91**
REFERÊNCIAS **95**

1 INTRODUÇÃO

1 INTRODUÇÃO

O carcinoma de células escamosas (CEC) é o câncer de boca mais comum da região de cabeça e pescoço. Apesar dos recentes avanços terapêuticos, a sobrevivência de pacientes com CEC não sofreu modificações (BRON et al., 2013). E ainda hoje é constante a busca por marcadores prognósticos para os pacientes com este tipo de tumor (MOREIRA et al., 2010).

O câncer resulta da proliferação e disseminação descontrolada de clones de células transformadas. O crescimento de tumores malignos é determinado em grande parte, pela proliferação das células tumorais e pela capacidade destas células de evadir ou superar os mecanismos de defesa do hospedeiro e desenvolver metástases para outros locais (ZAMARRON; CHEN, 2011).

Além disso, a comprovação de que tumores sólidos não podem crescer mais que 1-2 mm de diâmetro sem que haja a formação de novos vasos sanguíneos, faz com que a angiogênese seja essencial para o crescimento tumoral e metástases (FOLKMAN, 1990).

As imunidades inata e adaptativa iniciam um importante papel na vigilância imune e destruição tumoral. Sendo que, a presença de um infiltrado imune/inflamatório em contato com as células neoplásicas pode representar uma resposta imunológica favorável do hospedeiro contra o câncer. Por outro lado, os diferentes tipos celulares da resposta inata e adaptativa, podem apresentar efeitos que favorecem ou antagonizam o crescimento tumoral (OLIVEIRA-NETO et al., 2007; MOREIRA et al., 2010).

Existem muitos fatores que favorecem a falha do sistema imune do hospedeiro no controle do crescimento tumoral. Algumas dessas razões incluem o desenvolvimento de variantes tumorais que escapam do reconhecimento imunológico, ou uma menor regulação da classe de moléculas MHC (*major histocompatibility complex*), supressão imune mediada pelas células T regulatórias (Treg) e outras células supressoras da imunidade inata (ABBAS; LICHTMAN; PILLAI, 2008; MOREIRA et al., 2010).

As Células Tregs são uma subpopulação de linfócitos T que compreendem cerca de 5-10% dos linfócitos CD4+, elas expressam diversas moléculas de superfície tais como FOXP-3 (*forkhead transcription fator*); CD25 (receptor para IL-2) e CTLA-4 (*Cytotoxic lymphocyte-associated antigen-4*), que são responsáveis pelo seu desenvolvimento, sua manutenção e ativação (YAMAGUCHI; SAKAGUCHI, 2006). A geração e a função das células Tregs são dependentes do fator de transcrição FOXP-3, ele é considerado o marcador mais específico para estas células (JONES et al., 2002; CURIEL et al., 2004; VARTANIAN et al., 2004; MOREIRA et al., 2010).

As células Tregs suprimem a proliferação de células T efetoras e são, portanto, essenciais no controle das respostas imunes (GIATROMANOLAKI et al., 2008). Por outro lado, estas células apresentam também um papel importante no desenvolvimento tumoral, e altos níveis de Tregs têm sido documentados no sangue periférico e no microambiente tumoral em pacientes com diversos tipos de câncer; predizendo na maioria das vezes um pior prognóstico (BATES et al., 2006; HIRAOKA et al., 2006; GRIFFITHS et al., 2007). Em pacientes com carcinomas espinocelulares de boca (CEC), o aumento da expressão de FOXP-3 está sendo usualmente correlacionada com um curso desfavorável da doença (WONG et al., 2006; ALHAMARNEH et al., 2008; SCHWARZ et al., 2008; GASPAROTO et al., 2010; KAMMERER et al., 2010; WATANABE et al., 2010; LIANG et al., 2011).

Além de capacitar as células tumorais a evadirem a resposta imune do hospedeiro, as células Tregs têm sido implicadas também na indução da angiogênese em alguns tipos de câncer (GUPTA et al., 2007; GIATROMANOLAKI et al., 2008; FACCIABENE et al., 2011; MOTZ; COUKOS, 2011; NING et al., 2012; ZHAN et al., 2012).

A angiogênese é um processo fundamental durante o crescimento tumoral e metástases; ela é direcionada por hipóxia e depende da produção de diversos fatores de crescimento, como por exemplo, TGF-β *(transforming growth factor beta)* e VEGF-A (Fator de crescimento endotelial vascular- A). O VEGF-A é secretado em altos níveis por células normais e tumorais, e tem sido demonstrado que quanto maior a expressão de VEGF-A, mais agressivos serão os tumores (GUPTA et al., 2007).

A razão para se estudar uma ligação entre a angiogênese tumoral e imunossupressão, parte da lógica que para que o tumor se desenvolva é necessário não apenas a formação de novos vasos sanguíneos, mas também que ocorra uma supressão da resposta imune do hospedeiro (MOTZ; COUKOS, 2011).

Quanto aos efeitos pro-angiogênicos das células Tregs, tem sido demonstrado que elas secretam grandes quantidades de VEGF-A, tanto em condições estáveis ou sob hipóxia e podem promover a proliferação de células endoteliais (MOTZ; COUKOS, 2011).

A relação entre a quantidade de células Tregs e os níveis de angiogênese em carcinomas espinocelulares de boca ainda não foi determinada. Portanto, este estudo visa investigar uma possível associação entre a infiltração por células Tregs e o crescimento e agressividade tumoral, através da indução de angiogênese nestes tumores.

2 REVISÃO DE LITERATURA

2 REVISÃO DE LITERATURA

O carcinoma de células escamosas (CEC) é o câncer de boca mais comum da região de cabeça e pescoço e representa cerca de 3% de todos os casos de câncer diagnosticados. Apesar dos avanços recentes nos protocolos de tratamento, a sobrevivência em longo prazo de pacientes com CEC manteve-se em cerca 50%-60% para as últimas três décadas (CHANG et al., 2010). Desta forma, se faz necessário identificar marcadores bem definidos e clinicamente aplicáveis da agressividade tumoral (MOREIRA et al., 2010).

O Carcinoma de células escamosas de lábio ocorre principalmente em homens, da raça branca entre a quinta e sétima décadas de vida (MOORE et al., 1999). A mucosa do lábio inferior é a sua localização anatômica mais comum (KROLLS; HOFFMAN, 1976). A exposição crônica à radiação solar é apontada como o principal fator de risco para o seu desenvolvimento, apesar de se admitir uma etiopatogenia multifatorial para esta condição. Geralmente, os carcinomas espinocelulares de lábio apresentam um prognóstico favorável para os pacientes (MOORE et al., 1999).

O Carcinoma de células escamosas de cavidade bucal acomete principalmente indivíduos entre a quinta e oitava décadas de vida, do sexo masculino e de raça branca (CHEN et al., 1991). Os principais locais de aparecimento das lesões incluem região posterior da língua e o assoalho bucal (JORDAN; DALEY, 1997). Os principais fatores ambientais de risco para que se desenvolva são os consumos de tabaco e álcool (SCULLY; FIELD; TANZAWA, 2000). A ocorrência de metástases em carcinomas espinocelulares de boca é alta (PIMENTA AMARAL et al., 2004), provavelmente, devido à ampla rede vascular, linfática e sanguínea, presente nestas regiões anatômicas.

O prognóstico dos pacientes com CEC depende não apenas das características inerentes ao tumor, como também de múltiplos fatores relacionados ao hospedeiro (PIMENTA AMARAL et al., 2004). Neste sentido, as imunidades inata e adaptativa desempenham um importante papel na vigilância imunológica e destruição tumoral (MOREIRA et al., 2010).

Acredita-se que o processo de eliminação do tumor envolva tanto a imunidade inata quanto adquirida, com a participação de diversas células e moléculas. A imunidade inata é a primeira linha de defesa do hospedeiro contra patógenos e células tumorais e os principais tipos celulares envolvidos incluem células *natural-killer* (NK) e macrófagos (LEHRNBECHER et al., 2008).

Já a resposta imune adaptativa está envolvida na defesa do hospedeiro em fases mais tardias do crescimento tumoral, sendo o linfócito T o tipo celular mais específico contra os antígenos tumorais (LOOSE; VAN DE WIELE, 2009).

Por outro lado, as células da imunidade inata e adquirida quando cronicamente ativadas podem também contribuir indiretamente para o desenvolvimento do tumor através da supressão de respostas imunes adaptativas, permitindo o escape tumoral. Estudos conduzidos na última década identificaram vários mecanismos de escape associados ao crescimento tumoral que podem envolver tanto as células tumorais e os antígenos associados ao tumor, como também o sistema imune do hospedeiro (ROTH et al., 2001; SOMBROEK et al., 2002; GABRILOVICH, 2004).

2.1 CÉLULAS T REGULATÓRIAS

As células T regulatórias (Treg) representam uma linhagem de linfócitos T CD4+ e CD25+ com funções imunossupressoras, que são essenciais no controle das respostas imunes do organismo. Elas suprimem a ativação e expansão de células T, inibem o desenvolvimento de doenças autoimunes (YAMAGUCHI; SAKAGUCHI, 2006); e apresentam também um papel importante no desenvolvimento de muitos tipos de cânceres, incluindo o carcinoma espinocelular de boca.

Até o momento foram descritos dois subtipos de células Tregs: As células Tregs naturais, que se diferenciam no timo; e as células Tregs induzidas, que se desenvolvem na periferia a partir de células T CD4+ convencionais. Esta conversão de células T CD4+ em células Tregs ocorre como resposta a muitos estímulos, dentre eles podemos citar a estimulação antigênica, a presença de células dendríticas imaturas infiltrando o tumor e/ou uma coestimulação inadequada,

especialmente na presença de TGF-β (*transforming growth factor beta*) (TANCHOT et al., 2012).

Além de expressar CD25, as células Tregs podem expressar outros marcadores de superfície, incluindo o CTLA-4 (*Cytotoxic lymphocyte-associated antigen-4*) e FOXP-3 (GIATROMANOLAKI et al., 2008). O FOXP-3 é um membro da família de fatores de transcrição "*forkhead/ winged-helix*"; ele é considerado o principal marcador para quantificação de células T regulatórias através da técnica de imunoistoquímica (GIATROMANOLAKI et al., 2008).

Os mecanismos de ação das células Tregs não estão ainda esclarecidos, porém a ligação de CTLA-4 (*cytotoxic lymphocyte-associated antigen-4*) e GITR (*glucocorticoid-induced tumor necrosis factor related protein)* e o envolvimento de citocinas imunossupressoras, tais como TGF-β e IL-10 têm sido sugeridos (GUPTA et al. 2007; CARDOSO et al., 2008). Outros mecanismos descritos sobre a atividade supressora das células Tregs compreendem a produção de citocina inibitória IL-35 (COLLISON et al., 2007) e a presença de granzina B e perforina, importantes na supressão mediada por células Tregs em tumores (CAO et al., 2007).

2.1.1 Células T Regulatórias e Câncer

As células Tregs apresentam um papel imunossupressor importante também no desenvolvimento do câncer. Ao capacitarem células tumorais a escaparem da resposta imune do hospedeiro, estas células favorecem o crescimento e progressão neoplásica (YAMAGUCHI; SAKAGUCHI, 2006; MOTZ; COUKOS, 2011; TANCHOT et al., 2012). Estudos realizados em modelos tumorais em camundongos demonstraram que uma vez removidas estas células, pode-se induzir uma imunidade contra o tumor e até mesmo erradicar tumores bem estabelecidos (SHIMIUZI; YAMAZAKI; SAKAGUCHI, 1999; YU et al., 2005).

De acordo com isso, altos níveis de células Tregs têm sido encontrados no sangue periférico e no microambiente tumoral de pacientes com diversos tipos de câncer (GIATROMANOLAKI et al., 2008). Enquanto que em órgãos periféricos saudáveis as células Tregs constituem cerca de 10% do total de linfócitos CD4+,

esta proporção está bastante alterada no microambiente tumoral onde elas podem representar cerca de 30 a 50% dos linfócitos CD4+ (TANCHOT et al., 2012).

Em geral, a presença de altas quantidades de células Tregs em pacientes com câncer tem sido associada a um curso desfavorável da doença e um pior prognóstico para estes pacientes (BATES et al., 2006; HIRAOKA et al., 2006; GRIFFITHS et al., 2007).

Estudos realizados em pacientes portadores de carcinomas espinocelulares de boca demonstraram um aumento do número de células Tregs, tanto no sangue periférico (GASPAROTO et al., 2010) quanto no microambiente tumoral, predizendo na maioria das vezes, um pior prognóstico (WONG et al., 2006; ALHAMARNEH et al., 2008; SCHWARZ et al., 2008; GASPAROTO et al., 2010; KAMMERER et al., 2010; WATANABE et al., 2010; LIANG et al., 2011).

Em adição, os mecanismos de ação das células Tregs em tumores parecem não estar restritos somente a suas funções imunossupressoras. Estudos recentes têm demonstrado que elas produzem também grande quantidade de VEGF, sugerindo que elas podem contribuir diretamente para a angiogênese e para o crescimento tumoral (TANCHOT et al., 2012).

2.2 ANGIOGÊNESE TUMORAL

A formação de novos vasos sanguíneos é uma das condições essenciais para o desenvolvimento tumoral (HASINA et al., 2001). Maiores níveis de angiogênese estão geralmente associados com um maior risco de metástases e um pior prognóstico para os pacientes (GUPTA et al., 2007).

A formação de novos vasos sanguíneos tumorais depende da participação de diversos fatores de crescimento (HASINA et al., 2008). É necessário que haja um equilíbrio entre a quantidade de moléculas que estimulam e as que inibem a angiogênese. Em tecidos normais, os vasos sanguíneos são quiescentes, e secretam baixos níveis de estimuladores e altos níveis de inibidores. Quando células progridem para malignidade, elas devem desenvolver a habilidade de induzir angiogênese. A fim de alcançar esta mudança, denominada de *angiogenic switch*,

células tumorais usualmente aumentam a secreção de substâncias indutoras e diminuem a de inibidoras (HASINA et al., 2001).

Além disso, a angiogênese depende que as células tumorais estejam sob uma condição de hipóxia. A hipóxia local é um dos principais mecanismos para se induzir angiogênese em tumores, uma vez que o fluxo sanguíneo tumoral é caótico e variável, criando áreas de hipóxia e acidez o que regula a produção de inibidores ou estimuladores da angiogênese e seleciona células cancerosas de maior malignidade (MIYAZAWA et al., 2007).

Muitos estudos demonstram que o VEGF (fator de crescimento endotelial vascular) é o maior regulador da angiogênese tumoral (GIATROMANOLAKI et al., 2008). O VEGF é uma citocina que possui sua atividade biológica associada principalmente às células endoteliais (HASINA et al., 2008). Deste modo, níveis elevados de VEGF estão geralmente associados com maior densidade microvascular intratumoral (MVD) e consequentemente com a malignidade dos tumores (GUPTA et al., 2007). A MVD é a mensuração da angiogênese tumoral através da contagem da quantidade de vasos sanguíneos de um determinado tumor, ela tem sido considerada um bom indicador prognóstico para avaliar o comportamento tumoral em pacientes com carcinoma espinocelular de boca (HASINA et al., 2001).

Deste modo, maior expressão de VEGF é vista em muitos tipos de câncer, inclusive em carcinomas espinocelulares de boca. Contudo, alguns trabalhos tem sugerido que há uma variação entre a quantidade de VEGF entre lesões de um mesmo tipo de tumor (HASINA et al., 2008). Por exemplo, utilizando hibridização *in situ* Denhart et al. (1997) encontraram que 50% das lesões pré-malignas e 75% das lesões malignas orais analisadas expressaram níveis aumentados de VEGF ou seus receptores. Isto implica que o restante das lesões deste estudo, 50% das lesões pré-malignas e 25% das lesões malignas, induziam a angiogênese por uma via alternativa que não envolvia VEGF. Em adição, maior expressão de VEGF foi observada em lesões pré-malignas e malignas da cavidade bucal em comparação com tecidos bucais normais (TAE et al., 2000).

A fim de esclarecer a participação dos diversos fatores angiogênicos em carcinomas espinocelulares de boca, Hasina et al. (2008) avaliaram a expressão imunoistoquímica e a expressão gênica das principais citocinas relatadas na indução

da angiogênese neste tipo de tumor: VEGF, IL-8 (Interleucina 8), FGF-2 (Fator de crescimento fibroblástico 2) e HGF (fator de crescimento de hepatócitos). Os autores encontraram que a mucosa bucal displásica apresenta altos níveis de expressão dos fatores de crescimento, sendo que os maiores níveis encontrados foram para VEGF e IL-8. Assim puderam concluir que há uma heterogeneidade angiogênica entre os tumores, e que tumores com o mesmo tipo histológico podem empregar mecanismos diferentes para formar novos vasos sanguíneos.

2.3 IMUNOSSUPRESSÃO E ANGIOGÊNESE TUMORAL

Diversos trabalhos têm demonstrado que alguns tipos de células (Células Treg, células supressoras derivadas mielóides, células NK, etc.) e mediadores (VEGF-A e PGE2) dependendo do contexto, podem promover tanto angiogênese, quanto imunossupressão (MOTZ; COUKOS, 2011).

Além disso, a constatação de que terapias anti-angiogênicas afetam também algumas vias imunes foi confirmada em estudo realizado em pacientes com câncer renal, onde a inibição do receptor de VEGF por Subnitina (Sutent®) reduziu a quantidade de células T regulatórias em tumores, após cada ciclo de terapia. Os autores observaram também que o efeito da subnitina em células T regulatórias parece ser indireto, uma vez que subnitina in vitro não inibiu a expansão destas células ao longo de um período de 14 dias de incubação (ADOTEVI et al., 2010). Contudo, os autores concluíram que a terapia com Subnitina alivia a imunossupressão associada com o câncer por diminuir tanto células, quanto citocinas imunossupressoras, e todos estes fatos argumentam para um papel direto da terapia anti-angiogênica no sistema imune.

Os numerosos mediadores encontrados no ambiente tumoral também apresentam capacidade de promover imunossupressão e angiogênese. O VEGF-A além de ser o principal regulador da angiogênese, interfere também em uma variedade de funções imunes: VEGF-A pode inibir a maturação de células dendríticas e ativar células T regulatórias (MOTZ; COUKOS, 2011).

Células dendríticas são fundamentais na ativação de células T específicas tumorais (TARTOUR et al., 2011). Por outro lado, o VEGF-A liberado no ambiente

tumoral pode afetar a função de células dendríticas. Este fato pode ser exemplificado pelos resultados obtidos por Strauss et al. (2005). Através da expressão das isoformas de VEGF por métodos de imunoistoquímica, Western Blotting, ELISA e linhagens celulares de pacientes com carcinomas espinocelulares de cabeça e pescoço, os autores observaram que células dendríticas quando incubadadas com VEGF-A diferenciavam-se em células imaturas e não desenvolviam atividades estimulatórias, e também quando células T eram mantidas em cultura com estas células dendríticas imaturas, elas expressavam marcadores de células T regulatórias (CD25, CTLA-4) e secretavam TGF-β, VEGF-A e IL-10. Deste modo, os autores concluíram que o VEGF-A é um fator multifuncional envolvido tanto na angiogênese e progressão tumoral quanto na imunossupressão e tolerância imune.

Outra associação observada entre angiogênese e imunossupressão pode ser relacionada à hipóxia, que induz angiogênese através da ativação de HIF-1 (Fator indutor de hipóxia -1) e VEGF-A, favorece o recrutamento, diferenciação e potencializa a ação de células T regulatórias (TARTOUR et al., 2011).

2.3.1 Células T Regulatórias e Angiogênese Tumoral

O aumento de células Tregs no ambiente tumoral tem sido correlacionado com a angiogênese em alguns tipos de carcinomas (GUPTA et al., 2007; GIATROMANOLAKI et al., 2008; FACCIABENE et al., 2011; NING et al., 2012; ZHAN et al., 2012)

Em estudo realizado em carcinomas de mama, os autores analisaram a expressão intratumoral de FOXP-3 em tumores invasivos e compararam com os níveis deste marcador em carcinoma ductal *in situ* e com o tecido normal adjacente, com o objetivo principal de utilizá-lo como marcador de progressão tumoral. Os níveis de FOXP-3 intratumoral foram correlacionados com os de TGF-β, VEGF-A e densidade microvascular intratumoral (MVD). Os autores encontraram que a expressão de FOXP-3 intratumoral foi significativamente maior em pacientes com estágio III (Classificação TNM), quando comparados com pacientes em estágio II da doença. Os autores concluíram que há uma associação da expressão intratumoral

de FOXP-3 com invasão, tamanho e vascularidade sugerindo uma utilidade do FOXP-3, como um marcador de progressão tumoral e metástases em carcinomas de mama (GUPTA et al., 2007).

Giatromanolaki et al. (2008) realizaram um estudo para investigar os números de FOXP-3 no câncer endometrial e no endométrio normal e examinar a presença de vias de ligação potenciais com a angiogênese tumoral. Baixos níveis de FOXP-3 foram correlacionados com menor densidade vascular. Os autores concluíram que a correlação entre a presença de FOXP-3 e alta densidade vascular em adenocarcinomas endometriais sugere uma via de ligação entre imunidade, angiogênese intratumoral e um pior prognóstico para os pacientes.

Em estudo realizado por Facciabene et al. (2011), foi demonstrado um papel direto das células Tregs na indução da angiogênese em câncer ovariano. Neste estudo as células tumorais ovarianas que sofriam hipóxia, expressavam altos níveis de CCL28 (*CC-chemokine ligand 28*), uma quimiocina que recruta preferencialmente células Tregs do sangue periférico, através da ligação com o receptor CCR10 (*CC-chemokine receptor 10*) resultando em rápido crescimento tumoral e menor taxa de sobrevida. Segundo os autores este rápido crescimento foi devido ao aumento do recrutamento de células Tregs para o ambiente tumoral, que estabeleceu um ambiente de imunossupressão rico em VEGF-A e com maiores índices de angiogênese.

Em recentes estudos realizados em carcinomas renais (NING et al., 2012; ZHAN et al., 2012), foi demonstrado que um alto status pro-angiogênico estava associado com o acúmulo de células Tregs no microambiente tumoral, e que uma maior frequência destas células pode facilitar o crescimento e progressão neoplásica nestes tumores.

De acordo com a literatura, as células T regulatórias (Tregs) suprimem a população de células T efetoras e podem capacitar células tumorais a evadir a resposta imune do hospedeiro. Além disso, elas parecem estar envolvidas com a angiogênese, através da liberação de VEGF-A. Deste modo, este estudo visa trazer contribuições sobre o uma possível associação das células Tregs com a angiogênese tumoral em carcinomas espinocelulares de boca, bem como identificar marcadores que atuem simultaneamente em vias de angiogênese e imunossupressão, e que possam ser utilizados com fins terapêuticos em pacientes com estas neoplasias.

3 PROPOSIÇÃO

3 PROPOSIÇÃO

A partir da análise de 61 carcinomas espinocelulares (CEC) de boca, localizados no lábio e em língua e assoalho bucal, propõe-se verificar:

- ✓ A frequência de células T regulatórias imunomarcadas pelo FOXP-3 no *front* de invasão tumoral;
- ✓ a correlação entre a expressão de FOXP-3 com os índices de angiogênese tumoral, através dos níveis de densidade vascular intratumoral (CD105);
- ✓ uma possível via de ligação entre a imunossupressão promovida por células T regulatórias e a angiogênese tumoral, através da expressão de VEGF-A.

4 CASUÍSTICA E MÉTODOS

4 CASUÍSTICA E MÉTODOS

4.1 POPULAÇÃO DE ESTUDO

A população de estudo será constituída por 61 pacientes portadores de carcinoma espinocelular de boca, submetidos a tratamento no Hospital Estadual e Hospital de Base da cidade de Bauru, SP, Brasil, no período de 2005 a 2012.

Os pacientes foram selecionados de acordo com os seguintes critérios de inclusão:

1) Pacientes com carcinoma espinocelular, localizados em lábio, língua ou assoalho bucal, com diagnóstico confirmado por exame histopatológico;
2) Pacientes submetidos à cirurgia como tratamento inicial;
3) Disponibilidade dos respectivos blocos de parafina.

Os critérios de exclusão foram:

1) Material insuficiente para análise microscópica;
2) Presença de outros tumores primários simultâneos.

4.2 REGISTRO DE DADOS CLÍNICOS

As informações clínicas e microscópicas referentes aos pacientes e a peça cirúrgica do Hospital Estadual foram obtidas a partir do banco de dados pertencentes ao Hospital estadual de Bauru. Já nos casos dos pacientes do Hospital de Base de Bauru, estes dados foram obtidos a partir do laudo anatomopatológico da peça cirúrgica inicial, disponibilizados pelo Laboratório de Anatomia Patológica de Bauru (ANATOMED), devido à impossibilidade de acesso aos prontuários através do próprio arquivo hospitalar. Estes registros incluíram a identificação e os dados demográficos, e informações relativas à história clínica.

4.3 VARIÁVEIS DO ESTUDO

As variáveis analisadas neste estudo incluíram a coleta de dados demográficos relativos aos pacientes como gênero (masculino ou feminino) e idade.

Quanto à história clínica dos pacientes, pesquisou-se o tabagismo (fumante, não fumante) e o etilismo (etilista ou não etilista).

4.4 ANÁLISE MICROSCÓPICA

Para análise microscópica da peça cirúrgica, utilizou-se um corte de 4µm em cada espécime tumoral, os quais foram corados pela técnica de Hematoxilina e Eosina (HE) adotando-se os procedimentos histotécnicos de rotina do Laboratório de Anatomia Patológica da Faculdade de Odontologia de Bauru.

4.4.1 Graduação da Malignidade Tumoral

A graduação da malignidade tumoral foi realizada utilizando-se o índice histopatológicos de malignidade proposto por Bryne et al. (1989), que se baseia na análise de características morfológicas apresentadas pelas células do *front* de invasão tumoral (Tabela 1). Consideramos como *front* de invasão tumoral, a porção mais invasiva visualizada no corte microscópico analisado.

Para a análise microscópica, a área do *front* de invasão tumoral de cada espécime foi percorrida e analisada por dois examinadores, sem o conhecimento prévio dos dados clínicos dos pacientes, utilizando-se um microscópico óptico binocular (axioskop 2 Plus, ZEISS), contendo uma objetiva de 40X.

Para cada carcinoma espinocelular de boca o componente individual do sistema de graduação foi analisado e,posteriormente, somado em um escore final de malignidade, podendo variar de 5 a 20 pontos. Os espécimes tumorais foram então classificados como pouco agressivos (escore final ≤12 pontos) ou muito agressivos (escore final ≥ 12 pontos).

Tabela 1 - Graduação da malignidade do *front* de invasão tumoral de Bryne et al. (1989)

CARACTERÍSTICAS MORFOLOGICAS	ESCORES DE MALIGNIDADE			
	1	**2**	**3**	**4**
Grau de queratinização	Intensa (>50% das células)	Moderada (20-50% das células)	Baixa (5-20% das células)	Ausente (0-5% das células)
Polimorfismo Nuclear	Discreto (>75% das células maduras)	Moderado (50-75% das células maduras)	Intenso (25-50% das células maduras)	Extremo (0-25% das células maduras)
Número de mitoses	0 a 1	2 a 3	4 a 5	>5
Padrão de invasão	Compressivo e com bordas bem definidas	Cordões sólidos e grossos de células tumorais	Cordões finos de células tumorais	Células tumorais isoladas ou dissociadas em pequenos grupos
Resposta do hospedeiro	Intensa	Moderada	Leve	Ausente

4.4.2 Técnica Imunoistoquímica

A marcação imunoistoquímica para investigação das células T regulatórias (FOXP-3) e quantificação dos índices de angiogênese (CD105) e expressão de VEGF-A foi realizada de acordo com a técnica da imunoperoxidase, seguindo-se as especificações do fabricante e a metodologia utilizada no Instituto de Anatomia Patológica de Bauru (ANATOMED), como descrita a seguir:

- Os cortes microscópicos de 3µm de espessura das lesões de carcinoma espinocelulares de boca foram obtidos a partir dos blocos de parafina originais, colocados em lâminas de vidro do tipo silanizadas (25X 75 X 1mm, Superfrost Plus Easypath) e fixadas em estufa a 65° por 24 horas;
- em seguida realizou-se a desparafinização através da imersão por três vezes em temperatura ambiente por 10 minutos cada e, em seguida, foram submetidas a quatro imersões em álcool absoluto por

30 segundos cada; e na sequência procedeu-se a lavagem das lâminas em água corrente e destilada;

- a recuperação antigênica foi realizada por meio da incubação dos espécimes tumorais em solução de tampão, e colocados numa panela de pressão (Pascal S2800, Dako) preenchida com 450 mL de água destilada. A seguir, a temperatura da panela foi regulada e as lâminas foram fervidas. A solução de tampão, a temperatura e o tempo utilizados na recuperação antigênica foram determinadas de acordo com o anticorpo primário utilizado (Tabela 2);
- as lâminas foram retiradas da panela e aguardou-se seu resfriamento por 40 minutos; em seguida realizou-se a lavagem das lâminas em água destilada por 2 vezes;
- realizou-se o bloqueio da peroxidase endógena mediante a incubação dos cortes teciduais em solução de 3% Peróxido de Hidrogênio (H_2O_2-30v) durante 15 minutos. Em seguida, procedeu-se a lavagem das lâminas em água corrente e destilada;
- através da utilização de uma bandeja de coloração em câmara úmida (EasyPath®, Erviegas), as lâminas foram dispostas lado a lado e, com o auxílio de um sugador, retirou-se o excesso de água dos cortes e as amostras foram, então, delimitadas com caneta hidrofóbica (Dako Pen S2002, Dako);
- procedeu-se a lavagem das lâminas em solução salina tamponada com fosfatos (PBS = Phosphate Buffered Saline) a 10mM e pH7,2;
- realizou-se a incubação "*overnight*" com os anticorpos primários FOXP-3, CD105 e VEGF-A, por 18 horas a 4°C; as especificações e diluições de cada anticorpo foram detalhadas na Tabela 2;
- após incubação, as lâminas foram mantidas em temperatura ambiente por 10 minutos;
- lavagem das lâminas em tampão PBS, pH 7,4 com 2 trocas;
- incubação com o anticorpo secundário como especificado na Tabela 2 e detalhado a seguir:

- Kit-ADVANCE™HRP (Complexo AB, Carpinteira, Califórnia, EUA): Inicialmente, incubação com ADVANCE™HRP Link por um período de 30 minutos em temperatura ambiente; lavagem por 2 vezes com PBS, pH 7,4; em seguida incubação com ADVANCE™HRP Enzime por 30 minutos;
- Kit-LSAB™HRP: Inicialmente, incubação com BIOTINYLATED Link por um período de 30 minutos em temperatura ambiente; lavagem por 2 vezes com PBS, pH 7,4; em seguida incubação com STREPTAVIDIN-HRP por 30 minutos;

♦ lavagem das lâminas em PBS, pH 7,4;

♦ procedeu-se então, a visualização da reação antígeno-anticorpo através da incubação com a solução de 3'3 diaminobenzidina (DAB) (DAKO), por 5 minutos ao abrigo da luz;

♦ os cortes microscópicos dos tumores foram lavados em água destilada e, em seguida contra-corados com hematoxilina de Harris por 5 minutos;

♦ os cortes contendo os fragmentos teciduais foram lavados em água corrente e destilada e em seguida desidratados em concentrações graduais de álcool (80%, 95% e absoluto) mergulhados em solução de xilol, e montados com a utilização de resina sintética (Entellan Neu, Merck) e lamínulas;

♦ para todos os anticorpos foram incluídos um controle positivo de amígdala humana nas colorações imunoistoquímicas realizadas. Para os anticorpos VEGF-A e FOXP-3 este controle foi incluído em cada série de coloração, enquanto no CD105 este foi incluído apenas para padronização.

Tabela 2 - Anticorpos e protocolo de reação imunoistoquímica

ANTICORPO (CLONE)	DILUIÇÃO	RECUPERAÇÃO ANTIGÊNICA	ANTICORPO SECUNDÁRIO
FOXP-3 (M3970) (SPRING BIOSCIENCE)	1:200	EDTA pH 9,0 121°C/1min	Kit-ADVANCE HRP
CD105 (4G11) (NOVOCASTRA)	1:100	Citrato pH 6,0 118°C/2min	Kit-ADVANCE HRP
VEGF-A (VG1) (DAKO)	1:50	Tris/EDTA pH 9,0 121°C/3min	Kit-LSAB

4.5 AVALIAÇÃO IMUNOISTOQUÍMICA

A avaliação da expressão imunoistoquímica dos anticorpos anti-FOXP-3 e anti-VEGF-A nos carcinomas espinocelulares de boca foi realizada na Faculdade de Odontologia de Piracicaba (UNICAMP, Piracicaba). Para analise, as lâminas foram digitalizadas através da utilização de um escaneador de lâminas histológicas (Aperio Technologies Inc.; Vista, CA; USA; Processo FAPESP 2009/53839-2).

Para avaliação da expressão imunoistoquímica do anticorpo anti-FOXP-3, utilizou-se o programa Algorithm Nuclear v9 em associação software ImageScope (Aperio Technologies Inc.; Vista, CA; USA). Foram selecionados 10 campos com área de 250µm^2, localizados na região do *front* de invasão tumoral. Estes campos foram obtidos através da seleção de áreas com maior marcação do anticorpo anti-FOXP-3 (*hot spots)*. Os índices de células positivas para o anticorpo anti-FOXP-3 foram calculados dividindo-se o número de células positivas pelo número total de células inflamatórias (positivas e negativas) nos campos microscópicos analisados (Figura 1). Os resultados foram expressos pelo percentual de positividade. Posteriormente a amostra tumoral dividida em dois grupos de acordo com o valor da mediana, em alta e baixa positividade.

A avaliação da expressão imunoistoquímica do anticorpo anti-CD105 no CECs de boca, foi realizada por meio de um sistema computadorizado de captura de imagens. A análise quantitativa do anticorpo anti-CD105 para quantificação microvascular tumoral foi realizada a partir da construção de índices de marcação

imunoistoquímica do antígeno. O método de quantificação microvascular utilizado foi o de Weidner et al. (1991), recentemente modificado conforme Consenso Internacional para Avaliação da Angiogênese em Tumores Sólidos Humanos (VERMEULEN, 2002). Inicialmente, a secção histológica foi observada sob média ampliação (ampliação original de 200 X) utilizando-se um microscópio de luz visível (Axioskop 2 Plus, ZEISS) a fim de identificar áreas com maior densidade vascular, designadas como hot spots ("áreas quentes"), traduzidas pela maior densidade de coloração de tonalidade marrom. Nessas áreas, foi realizada a contagem de 10 diferentes campos com ampliação original de 400x (área do campo 93.992,05µm²). Estes campos foram capturados, por meio de câmara fotográfica digital acessória ao microscópio óptico binocular (Axioskop 2 Plus, ZEISS). A câmera apresentava-se conectada a um microcomputador (Pentium IV, INTEL) contendo um programa de aquisição e análise de imagens (Axiovision 4.6, ZEISS, Figura 2). Qualquer célula ou grupo celular endotelial corado positivamente pelo anticorpo CD105, separado dos microvasos adjacentes, das células tumorais e de outros elementos do tecido conjuntivo, foram considerados como vaso unitário, assim como os vasos contendo lúmen. Estruturas ramificadas foram contadas como vaso único. As contagens médias para cada caso foram então registradas como densidade microvascular (MVD).

A avaliação do anticorpo anti-VEGF-A foi feita através do programa Algorithm Positive Pixel Count v9 em associação software ImageScope (Aperio Technologies Inc.; Vista, CA; USA), onde foi realizada com base na intensidade de marcação (pixels) das células epiteliais neoplásicas na área do *front* de invasão tumoral. Foram selecionados 10 campos microscópicos com área de 250µm^2. O programa disponibilizava os resultados em três intensidades para cada caso: positividade forte (cor vermelha), positividade moderada (cor laranja) e positividade fraca (cor amarela) (Figura 3). Os valores finais obtidos para todas as amostras foram calculados através da utilização da seguinte expressão aritmética: P-final=(100*C2)*1+(100*C3)*2+(100*C4)*3. Sendo que C2= intensidade fraca, C3= intensidade forte e C4= intensidade forte. Os resultados finais estavam sempre entre 100 e 300, quanto mais próximo de 100 menores os níveis de intensidade de marcação do VEGF-A e quanto mais próximos de 300 maiores os níveis de intensidade de VEGF-A.

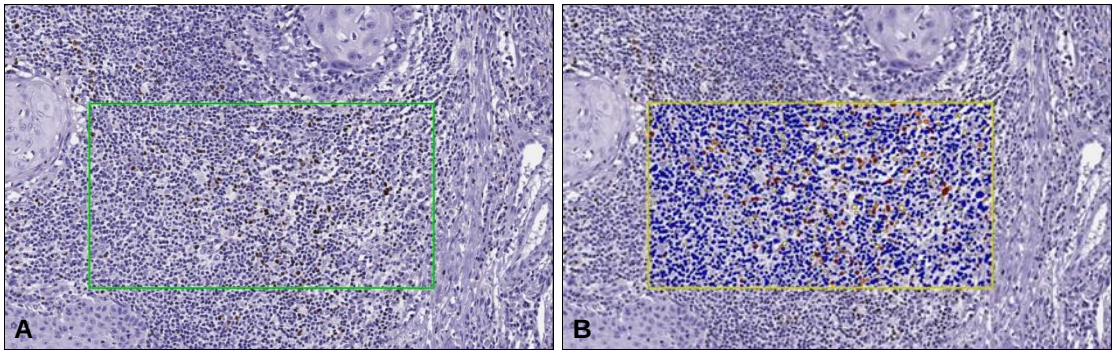

Figura 1 - Avaliação imunoistoquímica do anticorpo anti-FOXP-3 nos carcinomas espinocelulares de boca. A- Seleção do campo microscópico. B- Análise do percentual de positividade das células FOXP-3 positivas em relação ao número total de células inflamatórias através do programa Algorithm Nuclear v9

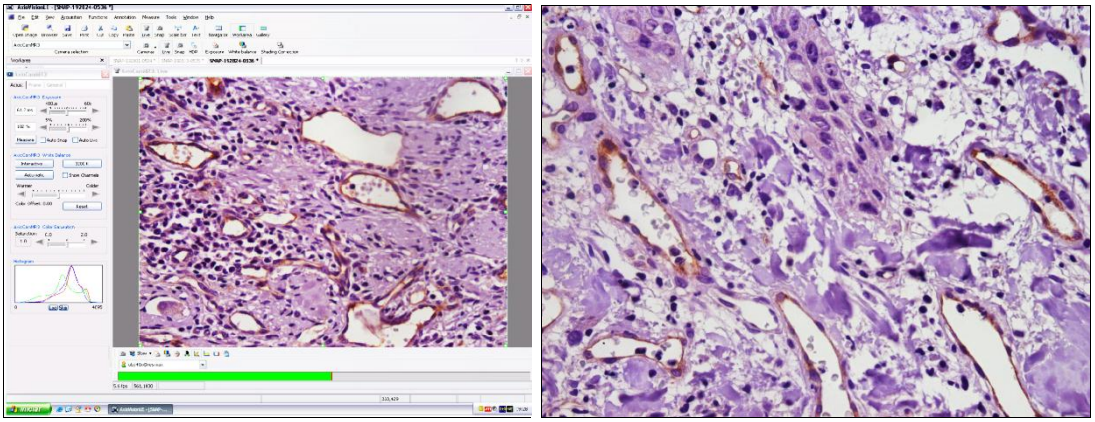

Figura 2 - Avaliação da expressão imunoistoquímica do anticorpo anti-CD105 nos carcinomas espinocelulares de boca. A- Obtenção das imagens através do Programa Axiovision 4.6. B- Imagens analisadas quanto à quantificação da densidade microvascular intratumoral (MVD)

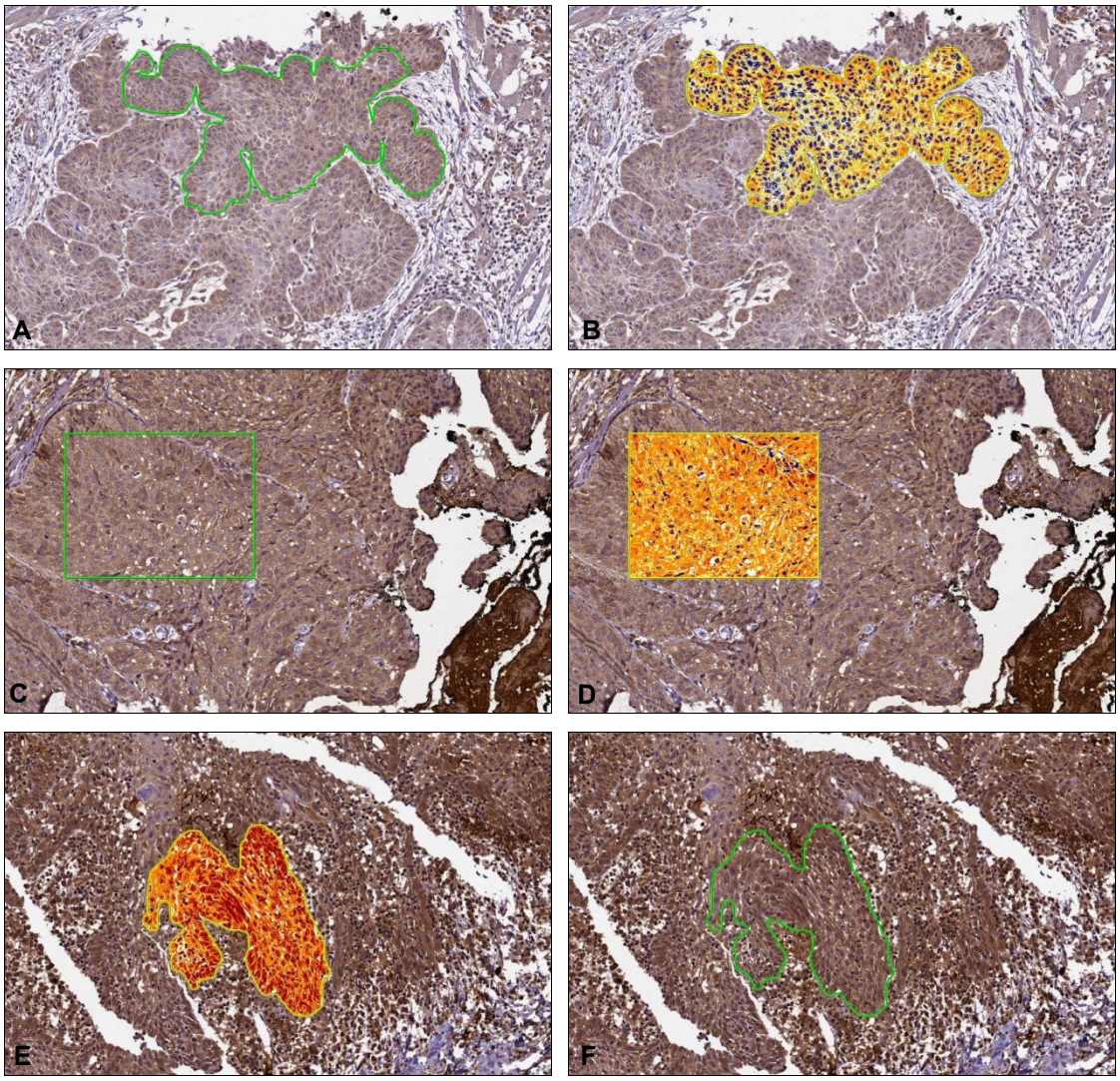

Figura 3 - Avaliação imunoistoquímica do anticorpo anti-VEGF-A pelo programa Algorithm Positive Pixel Count v9 em carcinomas espinocelulares de boca. A e B- Expressão fraca de VEGF-A. C e D- Expressão moderada de VEGF-A. E e F- Expressão forte de VEGF-A

4.6 ANÁLISE ESTATÍSTICA

A diferença na expressão de FOXP-3, VEGFA e densidade microvascular (CD105) em amostras de CECs de lábio e CECs de língua e assoalho de boca foram analisadas através do teste-t.

A análise correlativa entre a expressão de FOXP-3, VEGF-A e CD105 foi obtido através do coeficiente de correlação de Pearson.

Nos tumores, a comparação de FOXP-3 com variáveis clinicopatológicas foram obtidas pelo teste qui-quadrado.

Para todas as análises foi considerado o nível de significância P-valor≤0,05.

4.7 REGISTRO FOTOGRÁFICO

As fotomicrografias apresentadas neste trabalho foram obtidas através de um microscópico óptico binocular Axioshop 2 Plus (Zeiss, Jena, Alemanha) acoplado a um microcomputador contendo um sistema de aquisição e análise de imagens (Axiovision 4.6, Zeiss).

4.8 COMITÊ DE ÉTICA EM PESQUISA

Esta pesquisa foi aprovada pelo comitê de ética em pesquisa da Faculdade de Odontologia de Bauru - Universidade de São Paulo em reunião dia 30/05/2012, sob o número 30534.

5 RESULTADOS

5 RESULTADOS

5.1 CASUÍSTICA

Os carcinomas espinocelulares de boca utilizados neste estudo constituem parte do banco de dados do Departamento de Patologia do Hospital Estadual de Bauru e do Hospital de Base de Bauru, SP, Brasil, no período de 2005 a 2012. Após a aplicação dos critérios de inclusão previamente mencionados, selecionou-se para a realização da pesquisa um total de 61 pacientes com diagnóstico de carcinoma espinocelular. Sendo que destes, 32 estavam localizados em língua e assoalho de boca, e 29 estavam localizados em lábio.

5.2 CARACTERIZAÇÃO DEMOGRÁFICA E CLÍNICA DA POPULAÇÃO DE ESTUDO

A análise dos pacientes com carcinoma espinocelular (CEC) de boca revelou um predomínio de pacientes do gênero masculino tanto para os CEC localizados em língua e assoalho de boca (90,6%), quanto para os CEC localizados em lábio (69,0 %) conforme descrito na Tabela 3.

A idade mínima obtida na época do diagnóstico foi de 42 anos e a máxima de 88 anos (idade média foi de 62 anos e desvio padrão 12,3). A maioria dos pacientes com CEC de língua e assoalho bucal apresentavam idade igual ou inferior a 62 anos, já os pacientes com CEC de lábio apresentava idade superior a 62 anos, como pode ser visualizado na Tabela 3.

Quanto à história clínica, não foi possível detecta-la para todos os pacientes devido à falta destas informações na maioria dos prontuários analisados. Em relação aos pacientes portadores de CEC de língua e assoalho de boca, todos os pacientes com informação conhecida eram etilistas e a maioria tabagista. Já nos pacientes com CEC de lábio a maioria dos pacientes com informação conhecida eram não etilistas e não tabagistas.

Tabela 3 - Distribuição de frequência dos pacientes acometidos pelo carcinoma espinocelular de lábio, língua e assoalho, segundo as características demográficas e os fatores de risco (tabaco e álcool). Hospital Estadual e Hospital de Base, Bauru, 2005 a 2012

Variável	Língua e Assoalho (CEB)		Lábio (CEL)	
	N° de pacientes	%	N° de pacientes	%
Gênero				
Masculino	29	90,6	20	69,0
Feminino	3	19,4	9	31,0
Idade				
≤ 62 anos	23	71,9	11	37,9
> 62 anos	5	15,6	17	58,6
Desconhecido	4	12,5	1	3,5
Tabagismo				
Sim	9	28,1	6	20,7
Não	0	0	7	24,1
Desconhecido	23	71,9	16	54,2
Etilismo				
Sim	5	16,6	1	3,4
Não	1	3,1	10	34,5
Desconhecido	24	80,3	18	62,1
TOTAL	**32**	**100%**	**29**	**100%**

5.3 ANÁLISE MICROSCÓPICA

Cortes representativos de cada espécime tumoral foram corados pela técnica de Hematoxilina e eosina, e analisados quanto à graduação da malignidade no *front* de invasão tumoral (Figura 4). Além disso, analisou-se, microscopicamente, a expressão dos marcadores FOXP-3,CD105 e VEGF-A utilizando-se a técnica de imunoistoquímica (Figuras 5 a 7).

5.3.1 Graduação da malignidade tumoral

As características morfológicas analisadas para a graduação da malignidade na região do *front* de invasão tumoral foram: o grau de queratinização, o

polimorfismo nuclear, o número de mitoses, o padrão de invasão tumoral e a resposta do hospedeiro frente ao tumor, conforme a graduação histopatológica de malignidade proposta por Bryne et al. (1989). Os resultados obtidos e a distribuição de frequência dos carcinomas espinocelulares de língua e assoalho bucal e lábio, segundo as características microscópicas analisadas, podem ser visualizadas respectivamente nas Tabelas 4 e 5.

Tabela 4 - Distribuição de frequência dos carcinomas espinocelulares de língua e assoalho de boca, segundo o sistema de graduação de malignidade, do *front* de invasão tumoral, de Bryne et al. (1989). Hospital Estadual e Hospital de Base, Bauru, 2005 a 2012

CARACTERÍSTICAS MORFOLÓGICAS	ESCORES DE MALIGNIDADE			
	1	2	3	4
Grau de queratinização	18 (56,3%)	3 (9,4%)	5 (15,6%)	6 (18,7%)
Polimorfismo nuclear	5 (15,6%)	15 (46,9%)	10 (31,2%)	2 (6,25%)
Número de mitoses	0 (0%)	10 (31,2%)	4 (12,5%)	18 (56,3%)
Padrão de invasão	4 (12,5%)	12 (37,5%)	7 (21,9%)	9 (28,1%)
Resposta do hospedeiro	19 (59,4%)	11 (34,4%)	1 (3,1%)	1 (3,1%)

Tabela 5 - Distribuição de frequência dos carcinomas espinocelulares de lábio, segundo o sistema de graduação de malignidade, do *front* de invasão tumoral, de Bryne et al. (1989). Hospital Estadual e Hospital de Base, Bauru, 2005 a 2012

CARACTERÍSTICAS MORFOLÓGICAS	ESCORES DE MALIGNIDADE			
	1	2	3	4
Grau de queratinização	18 (62,1%)	3 (10,3%)	2 (6,9%)	6 (20,7%)
Polimorfismo nuclear	5 (17,2%)	17 (58,6%)	7 (24,1%)	0 (0%)
Número de mitoses	5 (17,2%)	8 (27,6%)	5 (17,2%)	11 (37,9%)
Padrão de invasão	2 (6,9%)	12 (41,4%)	10 (34,5%)	5 (17,2%)
Resposta do hospedeiro	26 (89,7%)	1 (3,4%)	2 (6,9%)	0 (0%)

A maioria dos carcinomas espinocelulares analisados independente da localização, consistia em tumores bem a moderadamente diferenciados, ou seja, pouco agressivos, caracterizados microscopicamente por intensa queratinização, moderado polimorfismo nuclear, mais de cinco figuras de mitoses por campo microscópico e intenso a moderado infiltrado inflamatório mononuclear. O padrão de invasão caracterizado por cordões sólidos/ grossos de células neoplásicas foi o mais frequentemente observado (Tabela 4 e 5).

A maior parte da amostra de carcinomas espinocelulares localizados tanto em língua e assoalho quanto em lábio consistia de tumores pouco agressivos como descrito respectivamente nas Tabelas 6 e 7.

Tabela 6 - Distribuição de frequência dos carcinomas espinocelulares de língua e assoalho, segundo a graduação de malignidade tumoral. Hospital Estadual e Hospital de Base. Bauru, de 2005 a 2012

Graduação de Malignidade	N° de casos	%
Bem Diferenciado (≤12)	20	62,5
Pouco Diferenciado (>12)	12	37,5
TOTAL	**32**	**100**

Tabela 7 - Distribuição de frequência dos carcinomas espinocelulares de lábio, segundo a graduação de malignidade tumoral. Hospital Estadual e Hospital de Base. Bauru, de 2005 a 2012

Graduação de Malignidade	N° de casos	%
Bem Diferenciado (≤12)	23	79,3
Pouco Diferenciado (>12)	6	20,7
TOTAL	**29**	**100**

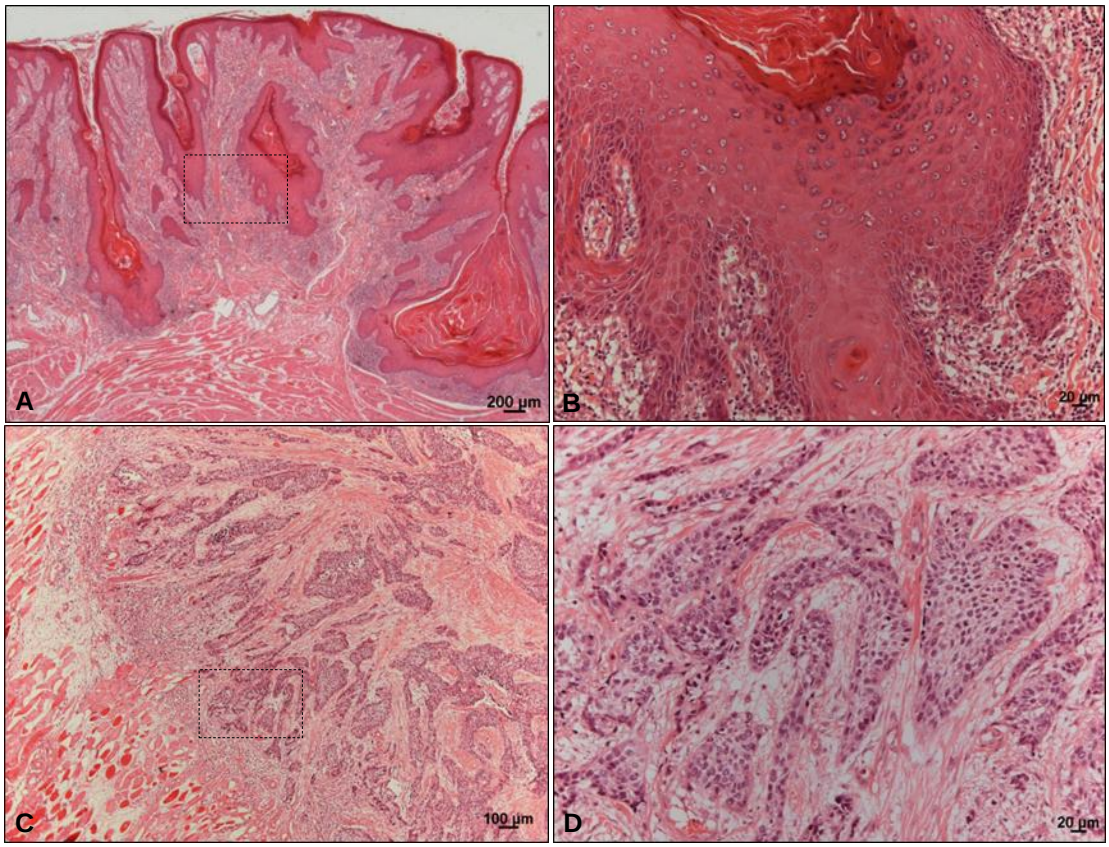

Figura 4 - Cortes microscópicos em HE representativos de carcinomas espinocelulares de boca. A- Observar padrão de invasão em cordões grossos e com intensa queratinização (25X). B- Detalhe da área neoplásica demarcada em A (200X). C- CEC de boca pouco queratinizado e com padrão de invasão em cordões finos (50X). D- Detalhe da área demarcada em C (200X)

5.4 AVALIAÇÃO IMUNOISTOQUÍMICA

5.4.1 Avaliação da expressão imunoistoquímica anticorpo anti-FOXP-3

A presença de células T regulatórias foi observada em todas as amostras de carcinomas espinocelulares de boca analisados. A expressão do anticorpo anti-FOXP-3 foi visualizada apenas em células inflamatórias, sendo que não foram observadas células neoplásicas expressando este marcador.

A análise foi realizada por um sistema computadorizado, e os resultados consistiam no percentual de positividade nuclear, o qual foi obtido pela relação de núcleos positivos pelo número total de núcleos (positivos e negativos), localizados em determinada área no *front* de invasão tumoral (foram avaliados 10 campos de 250µm^2 cada).

Baseado nos valores medianos de imunomarcação do anticorpo FOXP-3, os resultados foram dicotomizados. No Gráfico 1 é possível averiguar a distribuição da média de expressão do FOXP-3 nos carcinomas espinocelulares de boca.

Nos carcinomas espinocelulares de língua e assoalho de boca, a maioria dos casos (56,3 %) apresentaram níveis de marcação baixa para o anticorpo FOXP-3 (Tabela 8). Sendo que a média do percentual de positividade foi de 8,4% (Gráfico 1).

Nos carcinomas espinocelulares localizados em lábio, 48,3% dos casos apresentaram níveis baixos de positividade para FOXP-3 e 51,7% níveis de marcação alta (Tabela 8). Com média de percentual de positividade de 8,9% (Gráfico 1).

Não foi observada diferença estatisticamente significativa entre a frequência de células Treg em CECs de lábio e CECs de língua e assoalho de boca (Tabela 8).

A expressão do anticorpo anti-FOXP-3 não demonstrou correlação com as variáveis demográficas e clínicas nos carcinomas espinocelulares de língua e assoalho (Tabela 9) e lábio (Tabela 10). Não foi possível considerar as variáveis, tabagismo e etilismo, devido ao grande número de indivíduos sem os dados.

Quando observada a distribuição da expressão do anticorpo FOXP-3 nos carcinomas espinocelulares em relação à graduação da malignidade, determinada no *front* de invasão tumoral conforme proposto por Bryne et al. (1989), pode-se constatar que, independente da localização, uma maior expressão imunoistoquímica para FOXP-3 foi observada em tumores pouco agressivos, embora não estatisticamente significativa (Tabelas 9 e 10).

O padrão de expressão imunoistoquímica do FOXP-3 nos núcleos de células T regulatórias pode ser observado na Figura 5.

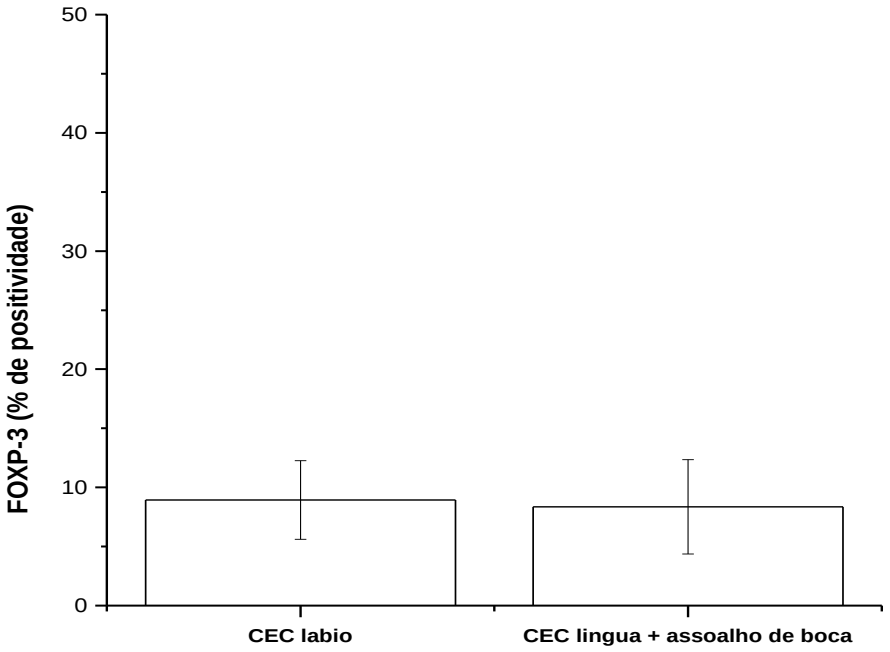

Gráfico 1 - Frequência de células positivas para FOXP-3 em carcinomas espinocelulares (CECs) de lábio e CECs de língua e assoalho de boca. Resultados são expressos como média da porcentagem de marcação (+/- desvio padrão), obtidos através do programa Algorithm Nuclear v9, em 10 campos com área de 250µm^2

Tabela 8 - Distribuição da frequência de células Treg obtidas através da expressão imunoistoquímica do anticorpo anti-FOXP-3 nos carcinomas espinocelulares de língua e assoalho de boca e lábio

FOXP-3	CEC língua e assoalho bucal		CEC lábio		P-valor
	N	%	N	%	
Baixo	18	56,3	14	48,3	0,559
Alto	14	43,7	15	51,7	
TOTAL	32	100	29	100	

Tabela 9 - Distribuição da expressão imunoistoquímica do anticorpo FOXP-3 nos carcinomas espinocelulares de língua e assoalho de boca, segundo variáveis demográficas, histórias clínicas e graduação da malignidade. Hospital Estadual e Hospital de Base, Bauru, 2005 a 2012

Variável	FOXP-3				P-valor
	Baixo		Alto		
	N°	%	N°	%	
Gênero					
Masculino	17	94,4	12	85,7	0,541
Feminino	1	5,6	2	14,3	
Idade					
≤62 anos	12	75	11	91,7	0,124
>62 anos	4	25	1	8,3	
Tabagismo					
Sim	3	100	6	100	-
Não	0	0	0	0	
Etilismo					
Sim	2	100	3	75	-
Não	0	0	1	25	
Graduação de malignidade					
Pouco Agressivos	11	61,1	9	64,3	1,0
Muito Agressivos	7	38,9	5	35,7	
TOTAL	**18**	**100**	**14**	**100**	

P-valor: nível descritivo do teste qui-quadrado; **N°:** número de carcinomas espinocelulares de boca
#excluídos os pacientes com informação desconhecida.

Tabela 10 - Distribuição da expressão imunoistoquímica do anticorpo FOXP-3 nos carcinomas espinocelulares de lábio, segundo variáveis demográficas e histórias clínicas. Hospital Estadual e Hospital de Base, Bauru, 2005 a 2012

Variável	FOXP-3				P-valor
	Baixo		Alto		
	N°	%	N°	%	
Gênero					
Masculino	8	57,1	12	80	0,181
Feminino	6	42,9	3	20	
Idade					
≤62 anos	6	46,1	4	26,7	0,705
>62 anos	7	53,9	11	73,3	
Tabagismo					
Sim	2	40	4	50	-
Não	3	60	4	50	
Etilismo					
Sim	1	6,7	0	0	-
Não	14	93,3	6	100	
Graduação de malignidade					
Pouco Agressivos	13	86,7	10	71,4	0,909
Muito Agressivos	2	13,3	4	28,6	
TOTAL	**14**	**100**	**15**	**100**	

P-valor: nível descritivo do teste qui-quadrado; **N°:** número de carcinomas espinocelulares de boca
[#] excluídos os pacientes com informação desconhecida

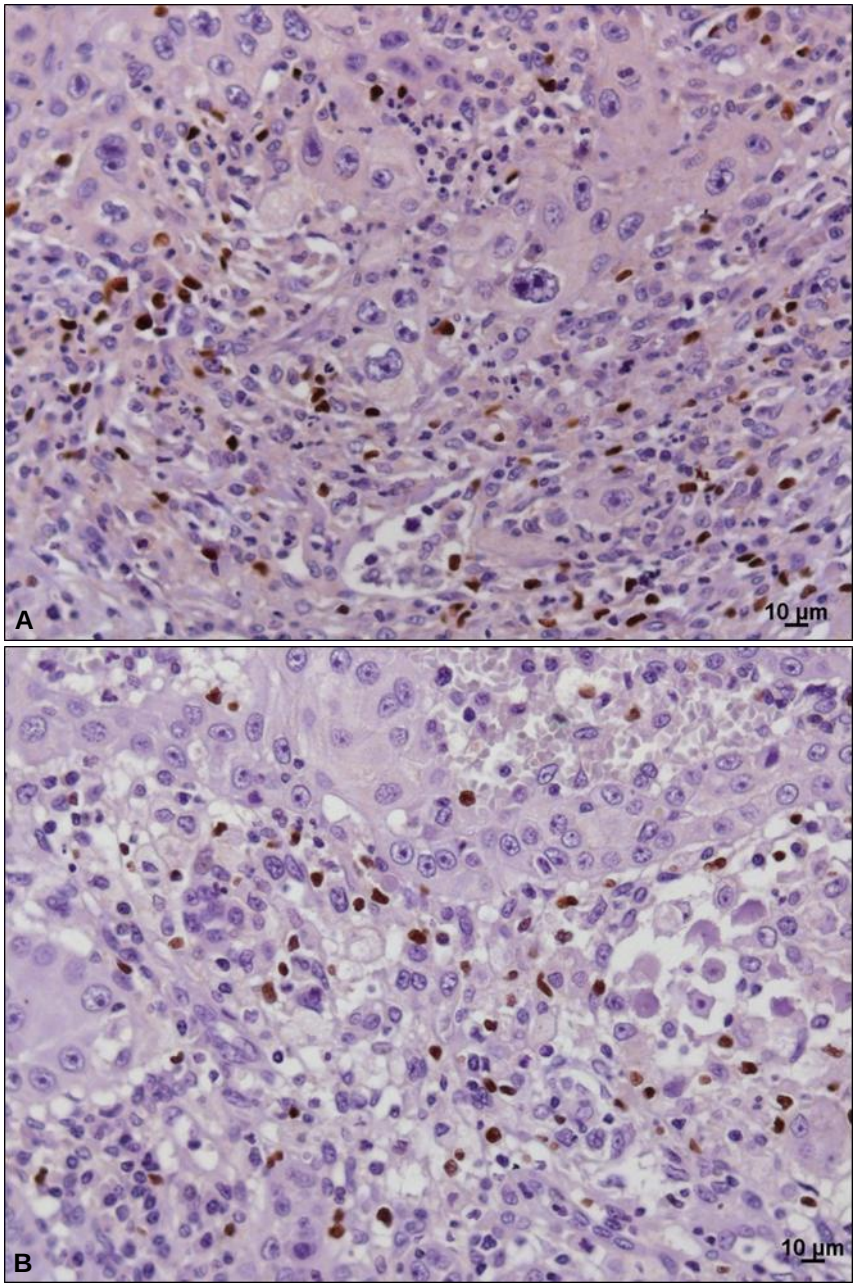

Figura 5 - Imunoistoquímica representativa para o anticorpo anti-FOXP-3 em carcinomas espinocelulares de boca. A e B- Padrão de expressão nuclear do FOXP-3 em células T regulatórias distribuídas no estroma tumoral (400X)

5.4.2 Avaliação da expressão imunoistoquímica do anticorpo anti-CD105

A expressão do CD105 foi detectada em vasos sanguíneos dos carcinomas espinocelulares de boca. Os vasos sanguíneos expressando o marcador CD105 estavam localizados preferencialmente no estroma marginal as ilhotas tumorais (Figura 6).

As marcações observadas variaram em intensidade entre as amostras e dentro de uma mesma amostra, de fraca a forte. Eventualmente, foi observada a marcação de células epiteliais neoplásicas.

Baseado nos valores medianos de marcação do CD105, os carcinomas espinocelulares de boca foram classificados em pouco vascularizados ou muito vascularizados, e organizados conforme sua localização (Tabela 11). A contagem absoluta de vasos realizada após a seleção de 10 campos com aumento de 400X, em áreas de maior vascularização (“hot spots”) variou entre 31 a 171 vasos sanguíneos. As médias foram de 95,2 nos CECs localizados em lábio e 89,2 nos CECs de língua e assoalho bucal (Gráfico 2).

O padrão de expressão imunoistoquímica do CD105 pelos vasos sanguíneos pode ser observado na Figura 6.

Tabela 11 - Distribuição da expressão imunoistoquímica do anticorpo CD105 nos carcinomas espinocelulares de língua e assoalho de boca e lábio

MVD (CD105)	CEC língua e assoalho bucal		CEC lábio		P-valor
	N	%	N	%	
Baixo	19	59,4	14	48,3	0,487
Alto	13	40,6	15	51,7	
TOTAL	32	100	29	100	

P-valor: nível descritivo do teste-t

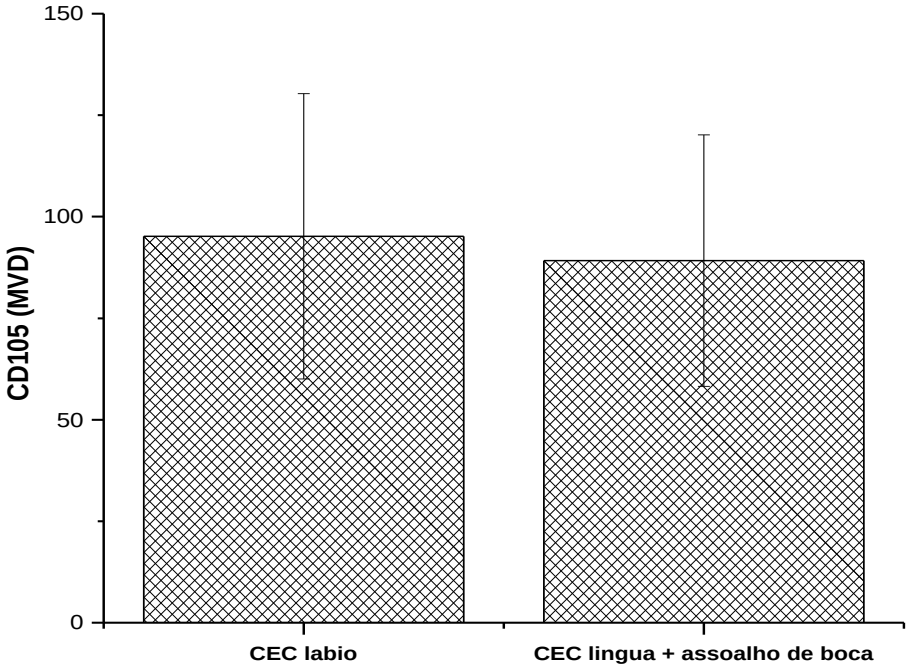

Gráfico 2 - Quantidade de marcação do anticorpo anti-CD105 em carcinomas espinocelulares (CECs) de lábio e CECs de língua e assoalho de boca. Resultados são expressos como média de intensidade de marcação (+/- desvio padrão), obtidos através de 10 campos em 400X

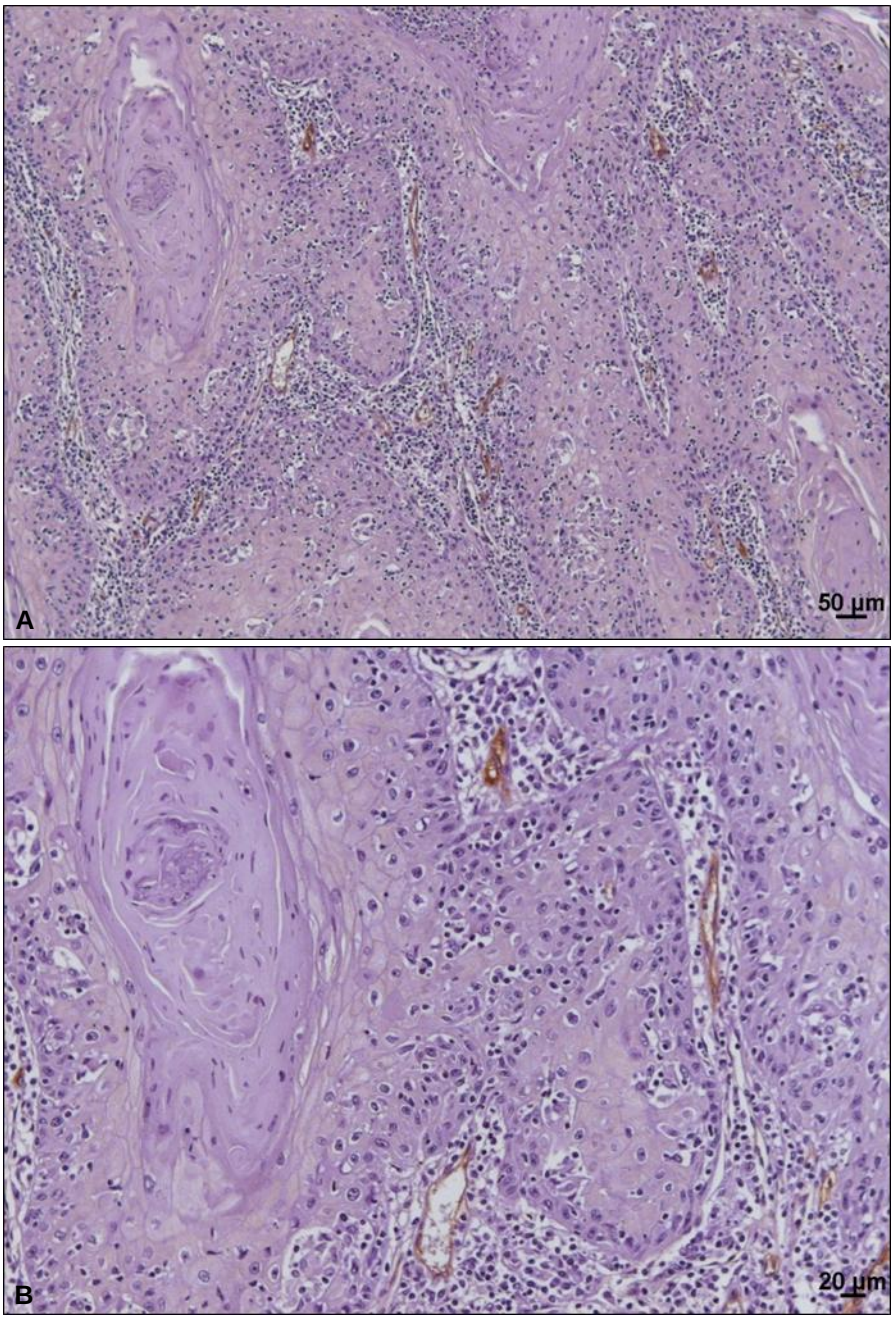

Figura 6 - Expressão imunoistoquímica do anticorpo anti-CD105 nos vasos sanguíneos em carcinomas espinocelulares de boca. A- Vasos sanguíneos localizados no estroma tumoral expressando o marcador (100X). B- Notar distribuição destes vasos na periferia das ilhotas tumorais (200X)

5.4.3 Avaliação da expressão do anticorpo anti-VEGF-A

Para o VEGF-A foi possível observar uma expressão citoplasmática em células epiteliais neoplásicas em todos os carcinomas analisados, e no estroma tumoral foi visualizado marcação principalmente no citoplasma de células endoteliais, fibroblastos, vasos sanguíneos e glândulas salivares.

A análise da expressão do anticorpo VEGF-A foi realizada por um sistema computadorizado, utilizando o programa *Algorithm Positive Pixel Count v9*, que captura as intensidades de pixels das imagens obtidas do escaneamento das lâminas.

O programa disponibilizava os resultados em três intensidades para cada caso: positividade forte, positividade média e positividade fraca. Os valores finais estavam sempre entre 100 e 300, quanto mais próximo de 100 menores os níveis de intensidade de marcação do VEGF-A e quanto mais próximos de 300 maiores os níveis de intensidade de VEGF-A (Tabela 12).

As médias de intensidade para CECs de lábio e de língua e assoalho podem ser visualizadas no Gráfico 3. O padrão de expressão do anticorpo VEGF-A nos carcinomas espinocelulares de boca pode ser visualizado na Figura 7.

Tabela 12 - Distribuição da expressão imunoistoquímica do anticorpo VEGF-A nos carcinomas espinocelulares de língua e assoalho de boca e lábio

VEGF-A	CEC língua e assoalho bucal		CEC lábio		P-valor
	N	%	N	%	
Fraco	25	78,1	20	69,9	0,476
Forte	7	21,9	9	31,1	
TOTAL	32	100	29	100	

P-valor: nível descritivo do teste-t

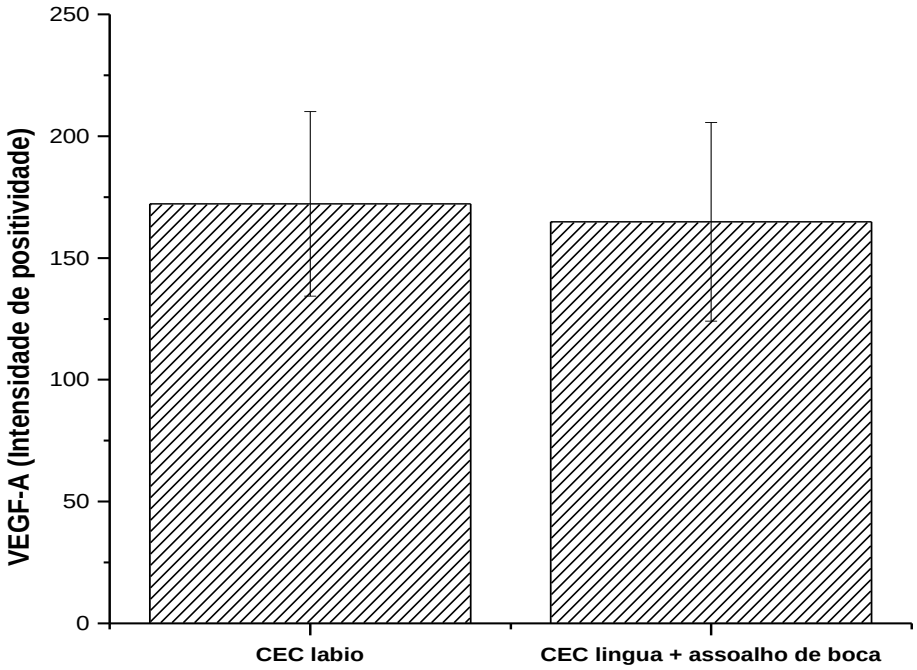

Gráfico 3 - Intensidade de expressão de VEGF-A em células epiteliais neoplásicas em carcinomas espinocelulares (CECs) de lábio e CECs de língua e assoalho de boca. Resultados são expressos como média de intensidade de marcação (+/- desvio padrão), obtidos através do programa Algorithm Positive Pixel Count v9, em 10 campos com área de 250µm^2

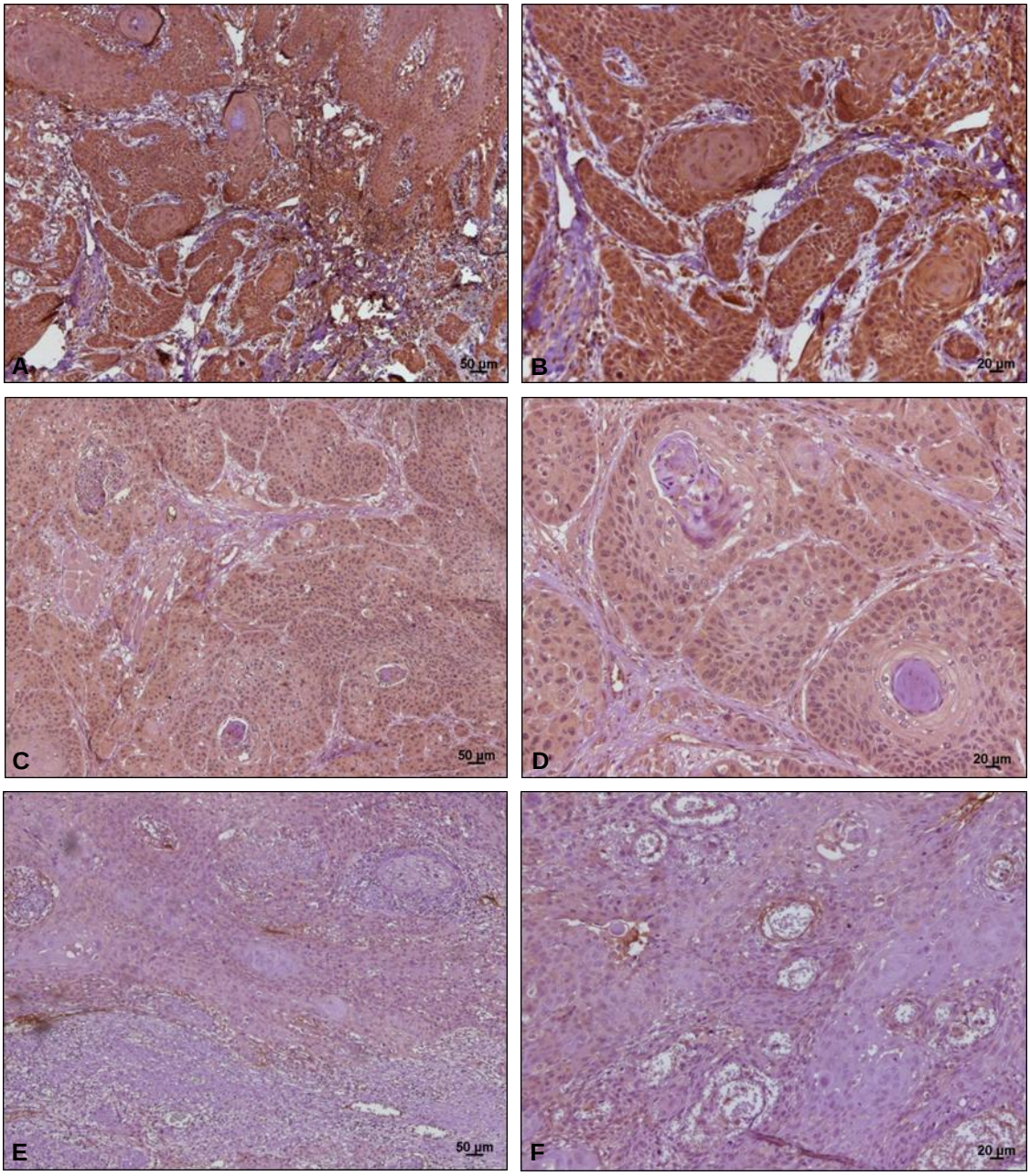

Figura 7 - Expressão imunoistoquímica do anticorpo anti-VEGF-A em CEC de boca. Em A e B, observar células neoplásicas fortemente coradas pelo VEGF-A (A-50X; B-200X). Em C e D, observar marcação moderada do VEGF-A (C-50X; D-200X). Em E e F, observar expressão fraca do VEGF-A em células epiteliais neoplásicas (E-50X; F-200X)

5.4.4 Correlação entre marcadores imunoistoquímicos

Como não detectamos diferenças estatisticamente significativas da expressão dos marcadores imunoistoquímicos (FOXP-3, CD105 e VEGF-A) entre os CECs localizados em lábio e os CECs de língua e assoalho de boca, a correlação entre os marcadores foi realizada considerando os CECs como um único grupo. Para estabelecer tal correlação utilizamos o coeficiente de correlação de Pearson, sempre considerando P-valor≤0,05.

Os valores do coeficiente de correlação de Pearson e o nível de significância (P-valor) entre os marcadores FOXP-3, CD105 e VEGF-A estão descritos na Tabela 13. Nos gráficos 4, 5 e 6 é possível visualizar a distribuição dos valores das amostras entre os marcadores correlacionados. Observamos uma correlação positiva entre FOXP-3 e CD105, embora não estatisticamente significativa (P-valor=0,682). Uma correlação positiva estatisticamente significativa foi observada entre FOXP-3 e VEGF-A (P-valor=0,029). Não observamos correlação entre CD105 e VEGF-A (r=0,00).

Tabela 13 - Correlação entre os marcadores imunoistoquímicos FOXP-3, CD105 e VEGF-A, obtidos através do coeficiente de correlação de Pearson

MARCADORES IMUNOISTOQUÍMICOS	COEFICIENTE DE CORRELAÇÃO
FOXP-3 x CD105	r=0,05 P-valor=0,682
FOXP-3 x VEGF-A	r=0,28 P-valor=0,029*
CD105 x VEGF-A	r=0,00 P-valor=0,973

*Estatisticamente significativo

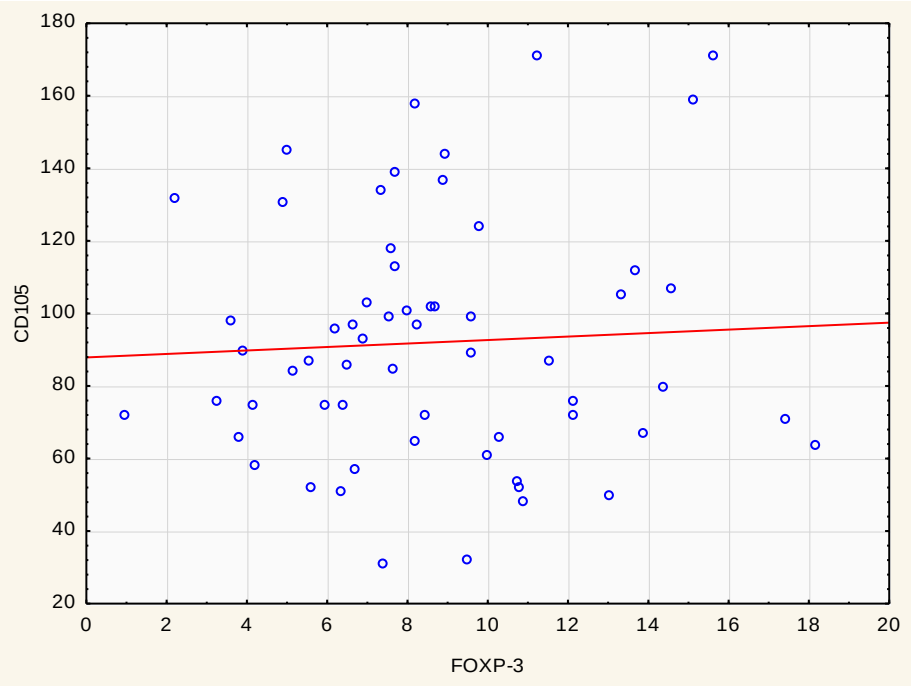

Gráfico 4 - Gráfico de dispersão da correlação entre os marcadores imunoistoquímicos FOXP-3 e CD105 em CECs de boca. A expressão de FOXP-3 foi positivamente correlacionada com a expressão de CD105 (r=0,05)

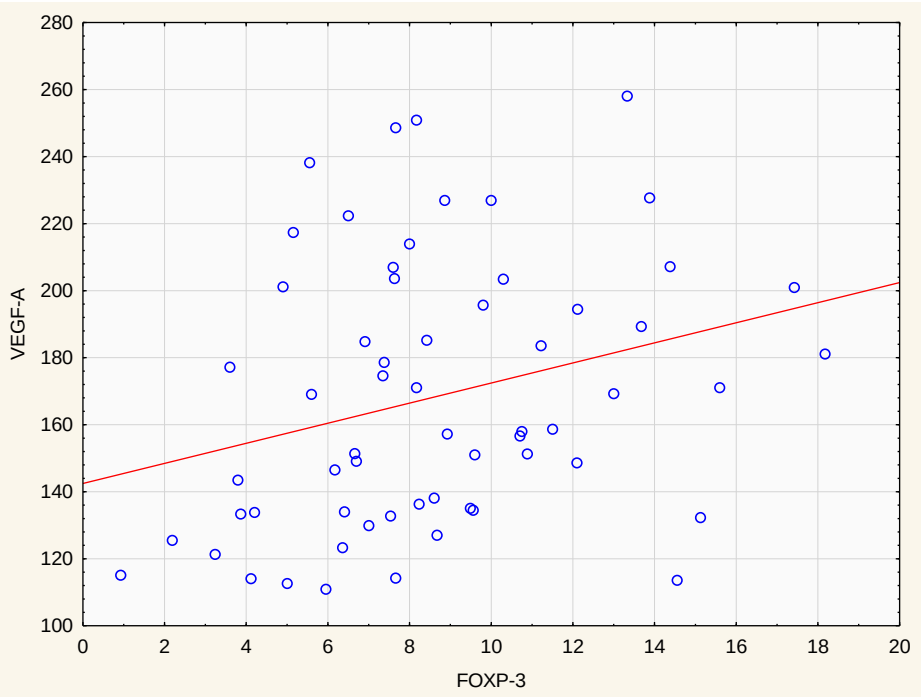

Gráfico 5 - Gráfico de dispersão da correlação entre os marcadores imunoistoquímicos FOXP-3 e VEGF-A em CECs de boca. A expressão de FOXP-3 foi positivamente correlacionada com a expressão de CD105 (r=0,28)

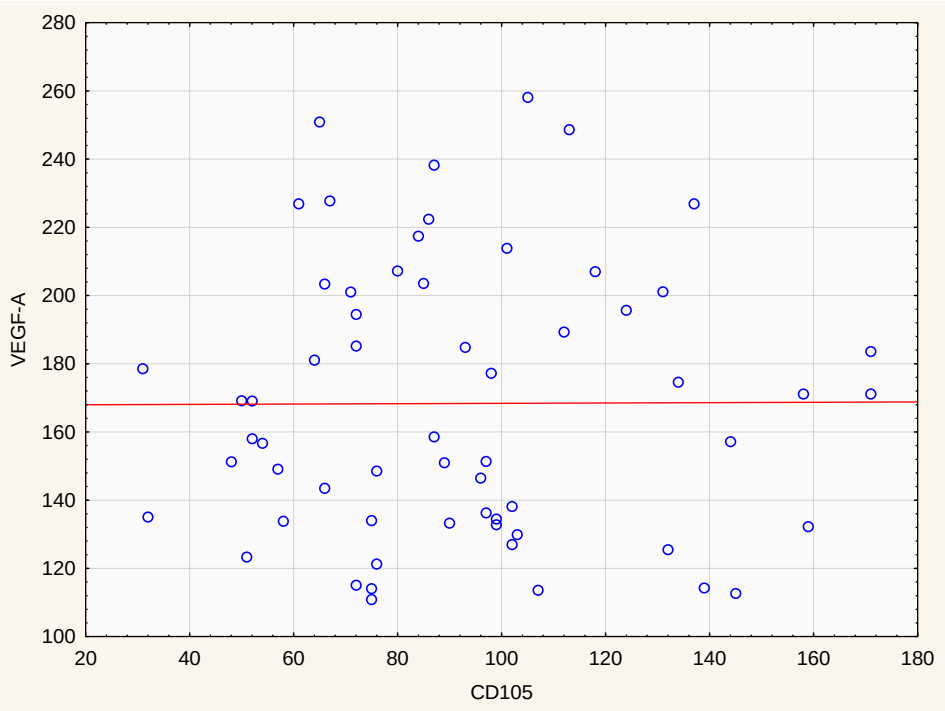

Gráfico 6 - Gráfico de dispersão da correlação entre os marcadores imunoistoquímicos CD105 e VEGF-A em CECs de boca. A expressão de CD105 não foi correlacionada com a expressão de VEGF-A (r=0,00)

6 DISCUSSÃO

6 DISCUSSÃO

Inicialmente, acreditava-se que os infiltrados de leucócitos encontrados ao redor de neoplasias representavam uma tentativa do hospedeiro de erradicar as células neoplásicas e estavam associados a um melhor prognóstico. Contudo, recentes estudos têm sugerido que o tipo das células que infiltram o tumor, e não a quantidade destas é mais importante na determinação do prognóstico dos pacientes (CURIEL et al., 2004).

De fato, um extenso infiltrado de células T regulatórias (Treg) pode ser mais prejudicial que benéfico (CURIEL et al., 2004). Esta subpopulação de linfócitos é essencial no controle da resposta imune por suprimir a proliferação de células T efetoras; porém podem diminuir a habilidade do hospedeiro de se defender contra as células malignas (MOTZ; COUKOS, 2011).

Para que possam proliferar, as células malignas dependem não só de suprimir a resposta imune tumoral do hospedeiro, mas também da formação de novos vasos sanguíneos. Deste modo, tem se sugerido que angiogênese e tolerância imune tumoral estão intimamente relacionadas e cooperam para sustentar o crescimento e disseminação neoplásica (FACCIABENE et al., 2011).

Alguns estudos demonstram uma ativação simultânea de angiogênese tumoral e imunossupressão (MOTZ; COUKOS, 2011; TARTOUR et al. 2011). Uma evidência desta reciprocidade pode ser demonstrada pelo fato que muitos tipos celulares com funções imunossupressoras bem estabelecidas (Células Tregs, Células supressoras derivadas mielóides, macrófagos, células B, células dendríticas, etc.), promovem a angiogênese através da produção alguns fatores de crescimento (VEGF-A, PEG2) (MOTZ; COUKOS, 2011; TANCHOT et al., 2012). Além disso, a inibição da angiogênese por terapias anti-angiogênicas pode levar também a inibição de várias vias imunossupressoras (MOTZ; COUKOS, 2011; TARTOUR et al., 2011).

Por outro lado, a correlação entre a expressão de células Tregs e marcadores para angiogênese em carcinomas espinocelulares de boca ainda não foi estudada. Assim, o presente estudo visou trazer contribuições sobre o significado da

imunossupressão produzida por estas células e os níveis de angiogênese em carcinomas espinocelulares de boca.

Quanto às características clínicas, a maioria dos pacientes com CECs localizados em língua e assoalho eram fumantes e etilistas, já nos CECs de lábio a maioria eram não fumantes e não etilistas. Confirmando, portanto, o tabagismo e o etilismo fatores de risco para o desenvolvimento de CECs de língua e assoalho. Em relação aos CECs de lábio, apesar de não termos informações clínicas dos mesmos, acreditamos ser em função à exposição aos raios ultravioletas.

Para analisar uma possível associação entre a imunossupressão mediada por células Tregs e a angiogênese em CECs de boca, nós utilizamos os marcadores imunoistoquímicos FOXP-3, CD105 e VEGF-A.

Uma maior quantidade de células Tregs tem sido detectada em pacientes com CECs de boca quando comparado a tecidos normais (BATES et al., 2006; HIRAOKA et al., 2006; GRIFFITHS et al., 2007). Ao avaliar a frequência de células Tregs em queilite actínica, CECs de lábio e mucosa labial normal, Dias (2011) encontrou grande quantidade destas células nas amostras de queilites e nos CECs, porém no lábio normal não foi observada a presença destas células.

Por outro lado, o papel exato das células Tregs no processo de carcinogênese de CECs de boca não foi ainda elucidado. A maioria dos estudos sugere que as células epiteliais neoplásicas recrutam células Tregs, e estas diminuem a resposta imune no ambiente tumoral. No entanto, células Tregs foram também correlacionadas com o controle de metástases loco-regionais em CECs de boca (BADOUAL et al., 2010).

Na literatura, tem sido reportado que os pacientes com CECs localizados em lábio usualmente apresentam prognóstico favorável e baixas taxas de metástases e mortalidade, quando comparados a pacientes com CECs de língua e assoalho de boca (ANTUNES et al., 2001; VARTANIAN et al., 2004). Deste modo, as amostras de CECs de lábio foram incluídas neste estudo como exemplo de CEC não metastáticos e pouco agressivos.

Em nosso estudo encontramos que todas as amostras de carcinomas espinocelulares de boca, independente da localização, foram positivas para o marcador FOXP-3, demonstrando a presença de células T regulatórias em todos os

casos analisados. Contudo, a média de percentual de positividade do FOXP-3 foi similar entre os CECs localizados em lábio e língua e assoalho de boca. Resultados obtidos também por Moreira et al. (2010).

O FOXP-3 é considerado o marcador mais específico das células Treg. Porém, tem sido demonstrado que a expressão de FOXP-3 pode ser induzida transitoriamente em células não regulatórias, através da ativação do receptor de célula T (WANG et al., 2007; ZHENG; RUDENSKY, 2007). Além disso, a expressão de FOXP-3 era considerada restrita a linhagem de células T, até que a expressão de FOXP-3 foi detectada em células do melanoma e em vários outros tipos de células tumorais (EBERT et al., 2008; KARANIKAS et al., 2008). Em nosso trabalho, não encontramos células epiteliais neoplásicas expressando este marcador.

Alguns estudos têm demostrado uma correlação entre a frequência de células Tregs e a densidade microvascular intratumoral (MVD) em pacientes com determinados tipos de câncer (GUPTA et al., 2007; GIATROMANOLAKI et al., 2008; FACCIABENE et al., 2011; MOTZ; COUKOS, 2011; NING et al., 2012; ZHAN et al., 2012). Porém, esta correlação ainda não foi avaliada em carcinomas espinocelulares de boca.

A expressão do fenótipo angiogênico no microambiente tumoral envolve a interação de muitos tipos celulares. Como todos os tumores sólidos, o carcinoma espinocelular de boca deve desenvolver métodos diretos e indiretos para induzir a produção de novos vasos sanguíneos de modo a continuar a expandir e realizar metástases (HASINA et al., 2001).

O VEGF-A é secretado em altos níveis por muitos tipos tumorais, incluindo CEC de boca, e tem um papel fundamental na angiogênese tumoral. O VEGF-A também tem sido relacionado à imunossupressão ao inibir o desenvolvimento de células dendríticas e aumentar o número de células Tregs no microambiente tumoral (FACCIABENE et al., 2011). Neste estudo, nós utilizamos a marcação de VEGF-A como uma possível via de ligação entre imunossupressão e angiogênese tumoral em CECs de boca, uma vez que células Tregs podem secretar esta citocina (TANCHOT et al., 2012).

A MVD é a mensuração da angiogênese tumoral através da contagem da quantidade de vasos sanguíneos de um determinado tumor, ela tem sido

considerada um bom indicador prognóstico para avaliar o comportamento tumoral em pacientes com carcinomas espinocelulares de boca (HASINA et al., 2001).

Nós analisamos os índices de angiogênese através da expressão imunoistoquímica do anticorpo CD105. Este marcador é conhecido na literatura por marcar apenas vasos sanguíneos recém-formados. De fato, nós encontramos a expressão deste marcador apenas em vasos sanguíneos de pequeno calibre, e também detectamos a presença de alguns vasos sanguíneos que não expressavam este marcador, sugerindo tratar-se de vasos sanguíneos quiescentes do tecido.

Inesperadamente, nós encontramos níveis similares de MVD e expressão de VEGF-A em CECs de lábio e CECs de língua e assoalho de boca. Embora a angiogênese seja associada a um pior prognóstico, alguns autores demonstraram que CECs de boca com altos índices de angiogênese não apresentavam evidências de metástases e estavam associados a um bom prognóstico (HANNEN et al., 2002; RANIERI et al., 2002).

Em nosso trabalho encontramos uma correlação positiva entre a frequência de células Tregs e os níveis de angiogênese em CECs de boca, embora não estatisticamente significativa (P-valor=0,682). Além disso, uma correlação positiva estatisticamente significativa foi observada entre a frequência de células Tregs e a expressão de VEGF-A (P-valor=0,029). Sugerindo que tumores com maior infiltração de células Tregs tendem a expressar maiores níveis de VEGF-A.

Por outro lado, nenhuma correlação significativa foi observada entre a expressão de VEGF-A e MVD em CECs de boca (r=0,0). Podemos hipotetizar que nestas amostras de CECs, outros fatores angiogênicos além do VEGF-A estão sendo importantes para resultar nos níveis angiogênicos observados. Hasina et al. (2008) destacaram que nem todos os tumores secretam os mesmos fatores angiogênicos, e tumores com o mesmo tipo histológico podem utilizar mecanismos diferentes para induzir angiogênese.

Em adição, nós avaliamos a produção de VEGF-A através de imunoistoquímica, e embora esta técnica seja semi-quantitativa e visualizável, a sua acurácia é muito menor do que a de outros métodos utilizados para quantificar os níveis de citocinas, como por exemplo, ELISA e o Western Blotting (STRAUSS et al., 2005), e podem ter influenciado nos resultados obtidos.

Portanto, mais estudos empregando diferentes metodologias devem ser realizados para investigar possíveis vias de ligação entre a infiltração tumoral de células Tregs e os níveis de angiogênese, e para esclarecer se estas células fazem de fato, significantes contribuições para angiogênese em CECs de boca, dado que a maioria destes tumores produz grande quantidade de VEGF-A de maneira autônoma.

7 CONCLUSÕES

7 CONCLUSÕES

Analisando-se a expressão imunoistoquímica do anticorpo anti-FOXP-3 em 61 carcinomas espinocelulares (CEC) de boca, verificamos que:

- A frequência células T regulatórias (Tregs) foi similar entre CECs de lábio e CECs localizados em língua e assoalho de boca;
- uma correlação positiva entre a frequência de células Tregs e densidade vascular intratumoral (MVD) foi observada, embora não estatisticamente significativa (P-valor=0,682);
- houve uma correlação positiva estatisticamente significativa entre a frequência de células Tregs e a expressão de VEGF-A (P-valor=0,029).

Os resultados deste estudo sugerem uma associação entre a presença de células Tregs e a angiogênese em CECs de boca. Porém, a expressão de FOXP-3 parece não estar associada a um maior desenvolvimento tumoral, uma vez que os resultados foram similares entre CECs de lábio e CECs de língua e assoalho bucal.

REFERÊNCIAS

REFERÊNCIAS

Abbas AK, Lichtman A, Pillai S. Imunologia celular e molecular. 6. ed. Rio de janeiro: Elsevier; 2008.

Alhamarneh O, Amarnath SMP, Stafford ND, Greenman J. Regulatory t cells: what role do they play In antitumor immunity in patients with head and neck cancer? Head & Neck. 2008;30(2):251-61.

Antunes JL, Biazevic MG, de Araujo ME, Tomita NE, Chinellato LE, Narvai PC. Trends and spatial distribution of oral cancer mortality in São Paulo, Brazil, 1980-1998. Oral Oncol. 2001;37(4):345-50.

Badoual C, Sandoval F, Pere H, Hans S, Gey A, Merillon N, et al. Better understanding tumor-host interaction in head and neck cancer to improve the design and development of immunotherapeutic strategies. Head Neck. 2010;32(7):946-58.

Bates GJ, Fox SB, Han C, Leek RD, Garcia JF, Harris AL, et al. Quantification of regulatory T cells enables the identification of high-risk breast cancer patients and those at risk of late relapse. J Clin Oncol. 2006;24(34):5373-80.

Bron L, Jandus C, Andrejevic-Blant S, Speiser DE, Monnier P, Romero P, et al. Prognostic value of arginase-II expression and regulatory T-cell infiltration in head and neck squamous cell carcinoma. Int J Cancer. 2013;132(3):E85-93.

Bryne M, Koppang HS, Lilleng R, Stene T, Bang G, Dabelsteen E. New malignancy grading is a better prognostic indicator than Broders' grading in oral squamous cell carcinomas. J Oral Pathol Med. 1989;18(8):432-7.

Cao X, Cai SF, Fehniger TA, Song J, Collins LI, Piwnica-Worms DR, et al. Granzyme B and perforin are important for regulatory T cell-mediated suppression of tumor clearance. Immunity. 2007;27(4):635-46.

Cardoso CR, Garlet GP, Moreira AP, Júnior WM, Rossi MA, Silva JS. Characterization of CD4+CD25+ natural regulatory T cells in the inflammatory infiltrate of human chronic periodontitis. J Leukoc Biol. 2008;84(1):311-8.

Chang KP, Kao HK, Liang Y, Cheng MH, Chang YL, Liu SC, et al. Overexpression of activin A in oral squamous cell carcinoma: association with poor prognosis and tumor progression. Ann Surg Oncol. 2010;17(7):1945-56.

Chen JK, Eisenberg E, Krutchkoff DJ, Katz RV. Changing trends in oral cancer in the United States, 1935 to 1985: a Connecticut study. J Oral Maxillofac Surg. 1991;49(11):1152-8.

Collison LW, Workman CJ, Kuo TT, Boyd K, Wang Y, Vignali KM, et al. The inhibitory cytokine IL-35 contributes to regulatory T-cell function. Nature. 2007;450(7169):566-9.

Curiel TJ, Coukos G, Zou L, Alvarez X, Cheng P, Mottram P, et al. Specific recruitment of regulatory T cells in ovarian carcinoma fosters immune privilege and predicts reduced survival. Nat Med. 2004;10(9):942-9.

Denhart BC, Guidi AJ, Tognazzi K, Dvorak HF, Brown LF. Vascular permeability factor/vascular endothelial growth factor and its receptors in oral and laryngeal squamous cell carcinoma and dysplasia. Laboratory Invest. 1997;77(6):659-64.

Dias RHP. Análise do fenômeno da imunotolerância na fotocarcinogênese em lábio. [dissertação]. São Paulo (SP): Faculdade de Odontologia, Universidade de São Paulo; 2011.

Ebert LM, Tan BS, Browning J, Svobodova S, Russell SE, Kirkpatrick N, et al. The regulatory T cell-associated transcription factor FoxP3 is expressed by tumor cells. Cancer Res. 2008;68(8):3001-9.

Facciabene A, Peng X, Hagemann IS, Balint K, Bachetti A, Wang LP, et al. Tumor hypoxia promotes tolerance and angiogenesis via CCL28 and T_{reg} cells. Nat Rev Immunol. 2011;475(7355):226-30.

Folkman J. What is the evidence that tumors are angiogenesis dependent? J Natl Cancer Inst. 1990;82(1):4-6.

Gabrilovich D. Mechanisms and functional significance of tumour-induced dendritic-cell defects. Nat Rev Immunol. 2004;4(12):941-52.

Gasparoto TH, Malaspina TSS, Benevides L, Melo-Jr EJF, Costa MRSN, Damante JH, et al. Patients with oral squamous cell carcinoma are characterized by increased frequency of suppressive regulatory T cells in the blood and tumor microenvironment. Cancer Immunol Immunother. 2010;59(6):819-28.

Giatromanolaki A, Bates GJ, Koukourakis MI, Sivridis E, Gatter KC, Harris AL, et al. The presence of tumor-infiltrating FOXP3+ lymphocytes correlates with intratumoral angiogenesis in endometrial câncer. Gynecologic Oncol. 2008;110(2):216-21.

Griffiths RW, Elkord E, Gilham DE, Ramani V, Clarke N, Stern PL, et al. Frequency of regulatory T cells in renal cell carcinoma patients and investigation of correlation with survival. Cancer Immunol Immunother. 2007;56(11):1743-53.

Gupta S, Joshi K, Wig D, Arora SK. Intratumoral FOXP3 expression in infiltrating breast carcinoma:Its association with clinicopathologic patrameters and angiogenesis. Acta Oncol. 2007;46(6):792-7.

Hannen EJ, van der Laak JA, Manni JJ, Freihofer HP, Slootweg PJ, Koole R, et al. Computer assisted analysis of the microvasculature in metastasized and nonmetastasized squamous cell carcinomas of the tongue. Head Neck. 2002;24(7):643-50

Hasina R, Lingen MW. Angiogenesis in oral cancer. J Dent Educ. 2001;65(11):1282-90.

Hasina R, Whipple ME, Martin LE, Kuo WP, Ohno-Machado L, Lingen MW. Angiogenic heterogeneity in head and neck squamous cell carcinoma: biological and therapeutic implications. Lab Invest. 2008;88(4):342-53

Hiraoka N, Onozato K, Kosuge T, Hirohashi S. Prevalence of FOXP3+ regulatory T cells increases during the progression of pancreatic ductal adenocarcinoma and its premalignant lesions. Clin Cancer Res. 2006;12(18):5423-34.

Kämmerer PW,Toyoshima T, Schöder F, Kämmerer P, Kuhr K, Brieger J, et al. Association of T-cell regulatory gene polymorphisms with oral squamous. Oral Oncol. 2010;46(7):543-8.

Karanikas V, Speletas M, Zamanakou M, Kalala F, Loules G, Kerenidi T, et al. Foxp3 expression in human cancer cells. J Transl Med. 2008;6:19.

Krolls SO, Hoffman S. Squamous cell carcinoma of the oral softh tissues: a statistical analysis of 14235 cases by age, sex and race of patients. J Am Dent Assoc. 1976;92 (3): 571-574.

Jones E, Dahm-Vicker M, Simon AK, Green A, Powrie F, Cerundolo V, et al. Depletion of CD25+ regulatory cells results in suppression of melanoma growth and induction of autoreactivity in mice. Cancer Immun. 2002;2:1-12.

Jordan RC, Daley T. Oral squamous cell carcinoma: new insights. J Canad Dent Ass 1997;63(7):517-8.

Lehrnbecher T, Koehl U, Wittekindt B, Bochennek K, Tramsen L, Klingebiel T, et al. Changes in host defence induced by malignancies and antineoplastic treatment: implication for immunotherapeutic strategies. Lancet Oncol. 2008;9(3):269-78

Liang YJ, Liu HC, Su YX, Zhang TH, Chu M, Liang LZ, Liao GQ. Foxp3 expressed by tongue squamous cell carcinoma cells correlates with clinicopathologic features and overall survival in tongue squamous cell carcinoma patients. Oral Oncol. 2011;47(7): 566-70.

Loose D, Van de Wiele C. The immune system and cancer. Cancer Biother Radiopharm. 2009;24(3):369-76.

Miyazawa M. Efeito da inibição dos receptores de fator de crescimento endotelial vascular na angiogênese tumoral em carcinomas espinocelulares de cabeça e pescoço [tese]. Bauru (SP): Faculdade de Odontologia de Bauru, Universidade de São Paulo; 2007.

Moltz GT, Coukos G. The parallel lives of angiogenesis and immunosuppression:cancer and other tales. Nat Rev Immunol. 2011;11(10):703-11.

Moore SR, Johnson NW, Pierce AM, Wilson DF. The epidemiology of lip cancer: a review of global incidence and etiology. Oral dis. 1999;5(3):185-95.

Moreira G, Fulgêncio LB, DE Mendonça EF, Leles CR, Batista AC, DA Silva TA. T regulatory cell markers in oral squamous cell carcinoma: relationship with survival and tumor aggressiveness. Oncology Lett. 2010;1(1):127-32.

Ning H, Shao QQ, Ding KJ, Gao DX, Lu QL, Cao QW, et al. Tumor-infiltrating regulatory T cells are positively correlated with angiogenic status in renal cell carcinoma. Chin Med J (Engl). 2012;125(12):2120-5.

Pimenta Amaral TM, Da Silva Freire AR, Carvalho AL, Pinto CA, Kowalski LP. Predictive factors of occult metastasis and prognosis of clinical stages I and II squamous cell carcinoma of the tongue and floor of the mouth. Oral Oncol. 2004;40(8):780-6.

Ranieri G, Labriola A, Achille G, Florio G, Zito AF, Grammatica L, et al. Microvessel density, mast cell density and thymidine phosphorylase expression in oral squamous carcinoma. Int J Oncol. 2002;21(6):1317-23.

Roth W, Isenmann S, Nakamura M, Platten M, Wick W, Kleihues P, et al. Soluble decoy receptor 3 is expressed by malignant gliomas and suppresses CD95 ligand-induced apoptosis and chemotaxis. Cancer Res. 2001;61(6):2759-65.

Schwarz S, Butz M, Morsczeck C, Reichert TE, Driemel O. Increased number of CD25+ FoxP3+ regulatory T cells in oral squamous cell carcinomas detected by chromogenic immunohistochemical double staining. J Oral Pathol Med. 2008;37(8):485-89.

Scully C, Field JK, Tanzawa H. Genetic aberrations in oral or head and neck squamous cell carcinoma 2: chromosomal aberrations. Oral Oncol. 2000;36(4):311-27.

Shimizu J, Yamazaki S, Sakaguchi S. Induction of tumor immunity by removing CD25+CD4+ T cells: a common basis between tumor immunity and autoimmunity. J Immunol. 1999;163(10):5211-8.

Sombroek CC, Stam AG, Masterson AJ, Lougheed SM, Schakel MJ, Meijer CJ, et al. Prostanoids play a major role in the primary tumor-induced inhibition of dendritic cell differentiation. J Immunol. 2002;168(9):4333-43.

Strauss L, Volland D, Kunkel M, Reichert TE. Dual role of VEGF family members in the pathogenesis of head and neck cancer (HNSCC): possible link between angiogenesis and immune tolerance. Med Sci Monit. 2005 (8):BR280-92.

Tae K, El-Naggar AK, Yoo E, Feng L, Lee JJ, Hong WK, Hittelman N, Shin DM. Expression of vascular endothelial growth factor and microvessel density in head and neck tumorigenesis. Clin Cancer Res. 2000;6(7):2821-28.

Tanchot C, Terme M, Pere H, Tran T, Benhamouda N, Strioga M, et al. Tumor-Infiltrating Regulatory T Cells: Phenotype, Role, Mechanism of Expansion In Situ and Clinical Significance. Cancer Microenviron. 2012. DOI 10.1007/s12307-012-0122-y.

Tartour E, Pere H, Maillere B, Terme M, Merillon N, Taieb J, et al. Angiogenesis and immunity: a bidirectional link potentially relevant for the monitoring of antiangiogenic therapy and the development of novel therapeutic combination with immunotherapy. Cancer Metastasis Rev. 2011;30(1):83-95.

Vartanian JG, Carvalho AL, Filho MJA, Júnior MH, Magrin J, Kowalski LP. Predictive factors and distribution of lymph node metastasis in lip cancer patients and their implications on the treatment of the neck. Oral Oncol. 2004;40(2):223-7.

Vermeulen PB, Gasparini G, Fox SB, Colpaert C, Marson LP, Gion M, et al. Second international consensus on the methodology and criteria of evaluation of angiogenesis quantification in solid human tumours. Eur J Cancer. 2002;38(12):1564-79.

Yamaguchi T, Sakaguchi S. Regulatory T cells in immune surveillance and treatment of cancer. Semin Cancer Biol. 2006;16(2):115-23.

Yu P, Lee Y, Liu W, Krausz T, Chong A, Schreiber H, et al. Intratumor depletion of CD4+ cells unmasks tumor immunogenicity leading to the rejection of late-stage tumors. J Exp Med. 2005;201(5):779-91.

Watanabe Y, Katou F, Ohtani H, Nakayama T, Yoshie O, Hashimoto K. Tumor infiltrating lymphocytes, particularly the balance between CD8 T cells and CCR4 regulatory T cells, affect the survival of patients with oral squamous cell carcinoma. Oral Surg Oral Med Oral Pathol Oral Radiol Endod. 2010;109(5):744-52.

Weidner N, Semple JP, Welch WR, Folkman J. Tumor angiogenesis and metastasis--correlation in invasive breast carcinoma. N Engl J Med. 1991;324(1):1-8.

Wong YK, Chang KW, Cheng CY, Liu CJ. Association of CTLA-4 gene polymorphism with oral squamous cell carcinoma. J Oral Pathol Med. 2006;35(1):51-4.

Zamarron BF, Chen W. Dual roles of immune cells and their factors in cancer development and progression. Int J Biol Sci. 2011;7(5):651-8.

Zhan HL, Gao X, Zhou XF, Pu XY, Wang DJ. Presence of tumour-infiltrating FOXP3+ lymphocytes correlates with immature tumour angiogenesis in renal cell carcinomas. Asian Pac J Cancer Prev. 2012;13(3):867-72.

Zheng Y, Rudensky AY. Foxp3 in control of the regulatory T cell lineage. Nat Immunol. 2007;(5):457-62.