UNIVERSIDADE DE SÃO PAULO
FACULDADE DE ODONTOLOGIA DE BAURU

GRAZIELA PERRI

Presença de IL33 em amostras de carcinoma espinocelular

BAURU
2016

GRAZIELA PERRI

Presença de IL33 em amostras de carcinoma espinocelular

Dissertação apresentada à Faculdade de Odontologia de Bauru da Universidade de São Paulo, para obtenção do título de Mestre em Ciências no Programa de Ciências Odontológicas Aplicadas, na área de concentração Biologia Oral.

Orientador: Profª. Drª. Ana Paula Campanelli

BAURU

2016

P428p

Perri,Graziela
Presença de IL33 em amostras de carcinoma espinocelular /Graziela Perri. – Bauru, 2016.
77 p. : il. ; 31cm.

Dissertação (Mestrado) – Faculdade de Odontologia de Bauru. Universidade de São Paulo

Orientador: Profª. Drª. Ana Paula Campanelli

Autorizo, exclusivamente para fins acadêmicos e científicos, a reprodução total ou parcial desta dissertação, por processos fotocopiadores e outros meios eletrônicos.

Assinatura:

Data:

Comitê de Ética do Instituto Lauro de Souza Lima
Protocolo nº: 271/14
Data: 11/06/2004

FOLHA DE APROVAÇÃO

Trabalho realizado no Laboratório de Microbiologia e Imunologia, do Departamento de Ciências Biológicas da Faculdade de Odontologia de Bauru, Universidade de São Paulo.

Apoio: CAPES (Bolsa); FAPESP (Auxílio: 2014/06215-1).

DEDICATÓRIA

À DEUS...

Ao mestre Jesus por iluminar os meus passos e permitir a realização deste trabalho.

A meus pais Osvaldo e Elisabete (em memória) que me ensinaram o amor e o respeito a todos.

Ao meu irmão Rafael pela amizade, companheirismo e apoio em todas as horas.

AGRADECIMENTOS

Diversas pessoas estiveram ao meu lado em minha trajetória pessoal e profissional, compartilhando comigo alegrias, tristezas e conquistas. Quero expressar aqui meus sinceros agradecimentos à:

Minha orientadora professora Dr.ª Ana Paula Campanelli, pelo apoio em meu desenvolvimento acadêmico, por sua dedicação e paciência. Muito obrigada por todos os ensinamentos nesses anos de convívio e pelo tempo dedicado.

Professora Dr.ª Maria Renata Sales Nogueira da Costa, por toda ajuda e suporte com este trabalho. Agradeço os ensinamentos transmitidos que me proporcionaram enriquecimento profissional.

Amiga Thais Helena Gasparoto, pelo incentivo, amizade, conselhos e pelos ensinamentos em imunologia.

Secretária da Pós-graduação, Dalva Ribeiro de Oliveira, pela dedicação, atenção e paciência em todos os momentos de dúvidas e urgências. Sempre pronta a ajudar, tornando o ambiente de trabalho mais agradável.

Ao professor Dr. Sérgio Aparecido Torres, pelas sugestões, ensinamentos valiosos e incentivo.

Aos funcionários do Instituto Lauro de Souza Lima, da clínica de Patologia e ao chefe do setor de anatomopatologia Dr. Cléverson Teixeira Soares.

Aos funcionários do departamento de Histologia, por toda colaboração durante o mestrado.

Márcia Graeff, do Centro de Pesquisa Integrada (CIP) pela disposição na captura das imagens de microscopia confocal.

Ao amigo André, pela força e por estar presente em todos os momento difíceis desse período. Não tenho palavras para agradecer tudo o que fez por mim.

Lívia, pela sua delicadeza, serenidade e prontidão sempre que solicitada.

Cláudia Ramos Pinheiro, pelo seu sorriso e ótima convivência no laboratório.

Aos meus amigos de pós-graduação, Nádia Ghinelli Amôr, Rudan Paraizo Garcia, Vanessa Villas Boas, Kamilla Paes, pela amizade, companheirismo e alegria.

Todos da minha família e a todos os meus amigos pelo apoio e compreensão, em todos os momentos desses anos de mestrado.

Minha psicóloga Andréia Georges que me deu muita força, atenção e orientação nessa etapa da minha vida.

Amiga Sônia de Brito pelos conselhos, ensinamentos e carinho nos bons e difíceis momentos desta jornada.

Todos que, direta ou indiretamente, contribuíram para a realização deste trabalho.

AGRADECIMENTOS INSTITUCIONAIS

À Faculdade de Odontologia de Bauru – Universidade de São Paulo, na pessoa de sua diretora, Profª. Drª. Maria Aparecida de Andrade Moreira Machado.

À Comissão de Pós-Graduação da Área de Estomatologia e Biologia Oral da Faculdade de Odontologia de Bauru – USP, na pessoa de sua coordenadora, Profª. Drª. Izabel Regina Fischer Rubira de Bullen.

Ao Departamento de Ciências Biológicas da Faculdade de Odontologia de Bauru - USP, na pessoa de seu chefe, Prof. Dr. Gustavo Pompermaier Garlet.

Ao Laboratório de Microbiologia e Imunologia da Faculdadede Odontologia de Bauru – USP, nas pessoas de seus docentes Profª. Drª. Ana Paula Campanelli e Prof. Dr. Sergio Aparecido Torres.

À Coordenação de Aperfeiçoamento de Pessoal de Nível Superior (CAPES) pela concessão de minha bolsa de mestrado e à Fundação de Amparo à Pesquisa do Estado de São Paulo (FAPESP), pelo auxílio financeiro concedido (2014/06215-1).

"Leve na sua memória para o resto de sua vida, as coisas boas que surgiram no meio das dificuldades. Elas serão uma prova de sua capacidade em vencer as provas e lhe darão confiança na presença divina, que nos auxilia em qualquer situação, em qualquer tempo, diante de qualquer obstáculo."

Chico Xavier

RESUMO

O carcinoma espinocelular (CEC) é a segunda forma de neoplasia cutânea mais prevalente. Os mecanismos exatos envolvidos na progressão desse tipo de tumor ainda não estão elucidados. Estudos recentes têm mostrado que a citocina IL33 é uma citocina reguladora da resposta imune adaptativa, principalmente como potente indutor do perfil Th2. Juntamente com seu receptor ST2, apresenta-se com os níveis elevados em alguns tipos de câncer, corroborando para a evidência de que essa citocina contribui para a carcinogênese. Baseado nessas informações, testamos a hipótese de que a presença de IL33 em carcinoma espinocelular, poderia estar relacionada a um melhor prognóstico. Neste estudo foram utilizadas amostras de carcinoma espinocelular, em diferentes gradações de malignidade tumoral (Grau I, Grau II e Grau III). Os resultados mostraram um infiltrado inflamatório mais intenso em tumores com Grau I e II. Imunorreatividade para IL33 foi observada em tumores de Grau I e II tanto por células epiteliais como por células do infiltrado inflamatório. A análise por microscopia confocal evidenciou que um grande número de células $TCD4^+$ e $TCD8^+$ que expressavam IL33 foi observado em tumores de Grau II. Esses resultados indicam a presença de um intenso infiltrado inflamatório e expressão de IL33 em amostras de carcinoma espinocelular com níveis menores de malignidade tumoral.

Palavras-chave: IL-33. Imunologia tumoral. Carcinoma espinocelular.

ABSTRACT

Presence of IL 33 in squamous cell carcinoma samples

Squamous cell carcinoma (SCC) is the second most common form of cutaneous neoplasm. The exact mechanisms involved in the progression of this type of tumor have not yet been elucidated. Recent studies have shown that the cytokine IL33 is a cytokine regulating the adaptive immune response, mainly as a potent inducer of Th2 profile. Together with its ST2 receptor, its presents with elevated levels in some types of cancer, corroborating to evidence that this cytokine contributes to carcinogenesis. Based on this information, we tested the hypothesis that the presence of IL33 in squamous cell carcinoma could be related to a better prognosis. In this study, squamous cell carcinoma samples were used in three different gradations of tumor malignancy (Grade I, Grade II and Grade III). The results showed that a more intense inflammatory infiltrate in Grade I and II tumors. Immunoreactivity for IL33 was observed in Grade I and Grade II tumor, by epithelial cells and by inflammatory infiltrate cells. The analysis by confocal microscopy evidenced that a great number of $TCD8^+$ and $TCD4^+$ cells expressing IL33 was observed in grade II tumors. These results indicate the presence of an intense inflammatory infiltrate and expression of IL33 in samples of squamous cell carcinoma with lower levels of tumor malignancy.

Key words: IL-33. Tumor Immunology. Squamous cell carcinoma.

LISTA DE ILUSTRAÇÕES

Figura 1 - Classificação Histopatológica dos tumores 41

Figura 2 - Amostras de carcinoma espinocelular de menor malignidade, apresentam infiltrado inflamatório, variando de moderado a intenso..... 45

Figura 3 - Presença de IL33 em amostras de carcinoma espinocelular..... 49

Figura 4 - Análise por microscopia confocal, da presença de IL33 em amostras de carcinoma espinocelular..... 51

Figura 5 - Identificação de IL33, por células $TCD4^+$ e $TCD8^+$..... 53

LISTA DE TABELAS

Tabela 1 - Descrição dos tumores segundo informações histopatológicas 40

LISTA DE ABREVIATURAS E SÍMBOLOS

%	Percentagem
˚C	Grau Celcius
M	Molar
µm	Micrômetro
CA	Califórnia
CD	Cluster of Differentiation, agrupamentos de diferenciação
CEC	Carcinoma espinocelular
CIP	Centro de Pesquisa Integrada
DAPI	4', 6-diamidino-2-fenilindole, dihidroclorídrico
DAB	Diaminobenzidina
DNA	Deoxyribonucleic Acid, ácido desoxirribonucleico
FITC	Fluorescein Isothiocyanate, isotiocianato de fluoersceína
FOB	Faculdade de Odontologia de Bauru
H&E	Haematoxylin and Eosin, hematoxilina e eosina
H_2O_2	Peróxido de hidrogênio
IFN-γ	Interferon-gamma, interferon gama
IL	Interleukin, interleucina
INCA	Instituto Nacional de Câncer
M2	M2-polarized Macrophages, macrófagos M2 polarizados
MN	Minneapolis
N	Número
NF-κB	Nuclear factor kappa B, fator nuclear kappa B
NK	Natural Killer Cell, célula matadora natural
OMS	Organização Mundial de Saúde
PBS	Phosphate Buffered Saline, tapão fosfato salino
PD-1	Programmed Cell Death 1, morte celular programada 1
PD-L1	Programmed Cell Death Ligand 1, ligante de morte celular programada 1
PE	Phycoerythrin, ficoeritrina
pH	Hidrogenionic Potential, potencial hidrogeniônico
SD	Standard Deviation, desvio padrão

sST2	Soluble ST2, ST2 solúvel
ST2	Interleukin 33Receptor, receptor de interleucina 33
ST2L	Transmembrane ST2, ST2 transmembrana
ST2LV	Variant Transmembrane ST2, ST2 transmembrana variante
ST2V	Variant ST2, ST2 variante
T $CD4^+$	Helper T Lymphocyte, linfócito T auxiliar
T $CD8^+$	Cytotoxic T Lymphocyte, linfócito T citotóxico
T_H	Helper T Lymphocyte, linfócito T auxiliar
T_H1	Helper T Lymphocyte 1, linfócito T auxiliar 1
T_H2	Helper T Lymphocyte 2, linfócito T auxiliar 2
USA	United States of America, Estados Unidos da América
USP	Universidade de São Paulo
UV	Ultravioleta

SUMÁRIO

1 INTRODUÇÃO E REVISÃO DE LITERATURA 15

2 PROPOSIÇÃO 25

3 MATERIAL E MÉTODOS 29

3.1 ASPECTOS ÉTICOS 31

3.2 POPULAÇÃO DO ESTUDO E SELEÇÃO DA AMOSTRA 31

3.3 ANTICORPOS 32

3.4 ANÁLISE HISTOPATOLÓGICA 32

3.5 IMUNOHISTOQUÍMICA 33

3.6 IMUNOFLUORÊSCENCIA E ANÁLISE POR CONFOCAL 34

3.7 ANÁLISE ESTATÍSTICA 35

4 RESULTADOS 37

4.1 CLASSIFICAÇÃO HISTOPATOLÓGICA DOS TUMORES 39

4.2 ANÁLISE DO INFILTRADO INFLAMATÓRIO 43

4.3 EXPRESSÃO DE IL33 VARIA NOS DIFERENTES ESTADIAMENTOS DE CARCINOMA 43

4.4 EXPRESSÃO DE IL33 POR CÉLULAS TCD4+ E TCD8+ EM AMOSTRAS DE CARCINOMA ESPINOCELULAR 47

5 DISCUSSÃO 55

6 CONCLUSÕES 61

REFERÊNCIAS 65

ANEXOS 75

1 INTRODUÇÃO E REVISÃO DE LITERATURA

1 INTRODUÇÃO

Câncer é um conjunto de doenças decorrentes de alterações no processo de divisão celular, que proporcionam a proliferação anormal de células, dando origem ao que se denomina, genericamente, de tumor (WEINBERG, 2008). Os tumores podem ser agrupados pela similaridade quanto ao crescimento celular, mas diferem quanto à etiologia, frequência e manifestações clínicas (WEINBERG, 2008).

O fenótipo malígno dos cânceres confere a essas células, uma vantagem de proliferação em relação às células normais, além da insensibilidade aos sinais antiproliferativos, do escape da morte celular, dos mecanismos de defesa imunes e da capacidade de invadir o tecido do hospedeiro, formando assim metástases para locais distantes (HANAHAN; WEINBERG 2000).

As neoplasias cutâneas constituem o grupo de tumores mais incidentes na população branca e conforme seu envelhecimento, há um avanço no surgimento destas neoplasias. O número de novos casos de neoplasias cutâneas estimado para o Brasil no ano de 2016 é de 175.760, sendo 80.850 em homens e 94.910 em mulheres (BRASIL. MINISTÉRIO DA SAÚDE, INSTITUTO NACIONAL DO CÂNCER, 2016). As neoplasias cutâneas são categorizadas em dois grupos principais: melanoma e não melanoma. Dentre estes, os mais comuns são os tumores de pele não melanoma, que consistem primariamente de carcinoma basocelular e carcinoma espinocelular, os quais raramente são fatais, e apresentam um rápido crescimento, podendo ser local e funcionalmente destrutivos (RICOTTI et al., 2009).

O carcinoma espinocelular (CEC) é a segunda forma mais prevalente de neoplasia cutânea na população mundial (RATUSHNY et al., 2012). Origina-se a partir da proliferação de células escamosas atípicas, tem caráter invasor e pode produzir metástases. O carcinoma espinocelular primário, da pele, em geral origina-se em regiões expostas ao sol e pode surgir a partir de lesões não-invasivas, como: ceratoses actínicas (CA), queilites actínicas, leucoplasias orais e radiodermites crônicas (MARTINEZ et al., 2006).

Dados epidemiológicos e moleculares sugerem a existência de uma estreita associação, entre a excessiva exposição à radiação ultravioleta (UV) da luz solar e o desenvolvimento do câncer de pele não-melanoma (DORNELAS et al., 2009). Desta forma, a exposição à radiação

ultravioleta (UV) é o fator de risco diretamente relacionado ao surgimento do carcinoma espinocelular (WEEDON et al., 2005), pois causa alterações no DNA, com mutações no gene supressor p53 (ALAM; RATNER, 2001). O decréscimo da função no p53 (controle do ciclo celular e apoptose) pode levar a incontrolada proliferação celular, podendo causar acúmulo de DNA mutado e finalmente, ao câncer (DORNELAS et al., 2009). Outros fatores favorecem o aparecimento do carcinoma, como as radiações de raio X, tabaco, contato com substâncias químicas, como a prata, arsênio, hidrocarbonetos policíclicos, fatores ocupacionais, estilo de vida, entre outros (WEINBERG, 2008). Além disso, agentes imunossupressores utilizados nos transplantes de órgãos alogênicos e os quimioterápicos usados em terapias de doenças autoimunes ou oncológicas, tais como linfoma ou leucemia, também estão associados a um aumento do risco de carcinoma espinocelular (STRATIGOS et al., 2015).

A maioria dos carcinomas espinocelulares apresenta um comportamento relativamente benigno, podendo ser curados com procedimentos cirúrgicos. No entanto algumas lesões apresentam-se invasivas e agressivas, ocasionando metástases (SHULSTAD; PROPER, 2010). Metástases de carcinoma espinocelular, comumente aparecem nos gânglios linfáticos regionais e posteriormente, pulmão e fígado (SHULSTAD; PROPER, 2010). Um grande número de estudos examinou fatores clínicos e tumorais, que se correlacionaram com o aumento do risco de metástases (JENSEN et al., 2008). Dentre eles, incluem-se a localização anatômica, o tamanho do tumor, profundidade de invasão, grau de malignidade tumoral, subtipos histopatológicos, grau de inflamação, entre outros (JENSEN et al., 2008). De acordo com o INSTITUTO NACIONAL DO CÂNCER (INCA), existe a necessidade de classificar o estadiamento dos casos de câncer, baseado na constatação de que as taxas de sobrevida diferem-se, dependendo da restrição da doença no órgão de origem ou quando se estendem para outros órgãos (BRASIL. MINISTÉRIO DA SAÚDE. INSTITUTO NACIONAL DO CÂNCER, 2016). Estadiar uma neoplasia maligna, é avaliar o seu grau de disseminação (BRASIL. MINISTÉRIO DA SAÚDE. INSTITUTO NACIONAL DO CÂNCER, 2016). São utilizados sistemas internacionalmente estabelecidos e em constante aperfeiçoamento. O sistema de estadiamento mais utilizado, é o preconizado pela União Internacional Contra o Câncer (UICC), denominado Sistema TNM de Classificação dos Tumores Malignos. Esse sistema, baseia-se na extensão anatômica da doença, levando em conta as características do tumor primário (T), as características dos linfonodos das cadeias de drenagem linfática, do órgão em que o tumor se localiza (N) e a presença ou ausência de metástases à distância (M). Esses parâmetros recebem graduações, geralmente de T0 a T4, de N0 a N3 e de M0 a M1,

respectivamente. Independentemente do tipo de sistema utilizado para a classificação anatômica do tumor, este deve ser classificado quanto ao grau de diferenciação histológica, que varia de GI a GIV e GX. (BRASIL. MINISTÉRIO DA SAÚDE. INSTITUTO NACIONAL DO CÂNCER, 2016). Quanto ao grau histológico, são considerados Grau I aqueles tumores bem diferenciados; Grau II os moderadamente diferenciados; Grau III os pouco diferenciados; Grau IV os indiferenciados e Grau X aqueles em que não houve determinação (LOURENÇO et al., 2006). Apesar das células tumorais terem origem nas células do hospedeiro, os tumores provocam respostas imunológicas (ABBAS; LITCHTMAN; PILLAI, 2015). As células tumorais expressam antígenos que se distinguem das células normais. Esses antígenos podem ser divididos em dois grupos: os antígenos específicos tumorais, que só estão presentes nas células tumorais e os antígenos associados a tumores, que podem ocorrer também em células normais. Praticamente todos os componentes do sistema imunológico, podem contribuir para a defesa contra as células tumorais.

A possibilidade do sistema imunológico, para identificar e destruir tumores iniciais e assim funcionar como uma defesa primária contra o câncer, tem sido debatida por muitas décadas. Uma das características das células do sistema imunitário é participar do reconhecimento e destruição das células cancerígenas, antes mesmo que elas se desenvolvam e se tornem aparentes e prejudiciais (SWANN; SMYTH, 2007). Esse processo é conhecido como vigilância imunológica ou "câncer immunosurveillance" (ZITVOGEL; TESNIERE; KROEMER, 2006) e foi descrito pela primeira vez por Burnet e Thomas, cinco décadas atrás, na qual, se observava uma complexa relação entre células transformadas e o sistema imune do hospedeiro (DUNN; OLD; SCHREIBER, 2004).

Mesmo com a vigilância do sistema imune, os tumores se desenvolvem e uma explicação mais completa para esse fato é o conceito de imunoedição ou "immunoediting," que é dividido em três fases: eliminação, equilíbrio e escape (SWANN; SMYTH, 2007).

Na fase de eliminação, o sistema imune detecta e elimina as células tumorais, que foram desenvolvidas como resultado de mecanismos intrínsecos falhos na supressão tumoral (MITTAL et al., 2014). Essa fase pode ser completa, quando todas as células tumorais são eliminadas e incompleta, quando apenas parte do tumor é eliminado, entrando assim, em um estado de dormência. Na etapa ou fase de equilíbrio, as células do tumor permaneçem dormentes ou continuam a evoluir, acumulando ainda mais mudanças, tais como mutações no DNA ou mudanças na expressão gênica, podendo modular os antígenos específicos de tumores

e antígenos induzidos por stress. Como esse processo é contínuo, o sistema imune exerce uma pressão seletiva para eliminação do clone tumoral, sempre que possível. Essa pressão é suficiente para controlar a progressão do tumor, mas eventualmente, se a resposta imune não consegue eliminar completamente o tumor, resulta em uma seleção de células tumorais, capazes de resistir ou suprimir a defesa imunológica, levando à fase do escape (SWANN; SMYTH, 2007). Na fase de escape, variantes tumorais sobreviventes, que adquiriram insensibilidade à detecção ou a eliminação através do sistema imune, começam a expandir-se descontroladamente, resultando no aparecimento de tumores, que uma vez não controlados podem levar à morte do hospedeiro (DUNN et al., 2002). Dentre os inúmeros mecanismos envolvidos no escape de células tumorais, destaca-se o mecanismo de sinalização PD-1/PD-L1 (YAMAMOTO et al., 2008) e também Fas-FasL (KUBO et al., 2015).

Estudos recentes, demonstram a importância da atuação de células do sistema imune no microambiente tumoral. Características do infiltrado inflamatório que invade o microambiente tumoral, interfere no desenvolvimento e progressão tumoral, mostrando que existe uma relação direta entre inflamação crônica e câncer (ONUCHIC; CHAMMAS, 2010). Durante as fases de evolução tumoral, as células tumorais interagem com o microambiente e são influenciadas por sinais provenientes de células estromais, endoteliais, inflamatórias e imunológicas, as quais podem contribuir simultaneamente, para o processo inflamatório e para a resposta imune anti-tumoral (YAQUB; AANDAHL, 2009). A inflamação contribuiria para um microambiente favorável para o crescimento tumoral, a partir da promoção da angiogênese e da degeneração do estroma, para o aumento da invasividade e consequentemente do potencial metastático das células tumorais (DE VISSER; EICHTEN; COUSSENS, 2006). As células inflamatórias tem importante papel no comportamento biológico e na interação das células tumorais e estroma, em diferentes tipos de cânceres (DE VISSER; EICHTEN; COUSSENS, 2006). Um potencial indicador do envolvimento da resposta imune no câncer é a extensão do infiltrado inflamatório, no sítio tumoral (STEWART; HEPPNER, 1997). Uma relação direta foi observada entre o grau de infiltração linfocitária tumoral (TIL), o tamanho do tumor e o nível de células T (LIU et al., 2015). A relação entre a infiltração de linfócitos intratumorais e o prognóstico, é bem estabelecida para o melanoma, sendo tradicionalmente um fator descrito em laudo anatomopatológico (CLARK et al., 1989). Recentemente esta observação foi estendida a outros tumores. Postula-se que a identificação das alterações fenotípicas de linfócitos, pode ser utilizada para avaliar o perfil imunológico dos pacientes com câncer, possibilitando também intervenções na resposta imune, antes e após o tratamento (LIN et al.,

2010). Estudos em diferentes tipos de tumores, tem demonstrado que as neoplasias são infiltradas por população heterogênea de células do sistema imune, constituída de diferentes proporções de linfócitos T, linfócitos B, células NK e macrófagos (AALTOMAA et al., 1992; CAMP et al., 1996). Atualmente considera-se que o principal mecanismo da imunidade a tumores, seja devido à resposta de células T (MANTOVANI *et al*., 2008). O principal mecanismo de morte das células tumorais por vias específicas, depende da ação dos linfócitos T $CD8^+$. Estes linfócitos, desempenham uma função de vigilância, por reconhecerem e destruírem células com potencial maligno e quando derivam do infiltrado inflamatório, possuem capacidade de destruir o tumor e o linfócito T auxiliar (T $CD4^+$), que produzem citocinas para a diferenciação das células $TCD8^+$ naive e células de memória em células citotóxicas efetoras (ABBAS; LITCHMAN; PILLAI, 2015).

As células comunicam-se por meio da produção de citocinas ou quimiocinas, que são capazes de controlar o crescimento tumoral. Citocinas e quimiocinas possuem importante papel na resposta imune ao câncer e em alguns casos, podem contribuir para o processo de carcinogênese (CHOW; LUSTER, 2014). Estas moléculas, podem estar envolvidas com a iniciação tumoral, progressão e metástase (BUCKMAN et al., 1998; MOORE et al., 1999; SUGANUMA et al., 1999; YOUNG et al., 1999; CHAN et al., 2004; LIND et al., 2004). As citocinas, são moléculas solúveis que exibem efeitos modulatórios, sejam eles positivos e/ou negativos, em diferentes tipos celulares (DINARELLO, 2000) e podem ser empregadas como marcadores na circulação da atividade tumoral (LEE et al., 2012). Estudos correlacionam os níveis plasmáticos de citocinas, com o prognóstico de vários tipos de neoplasias (LEE et al., 2012; YAMADA et al., 2012; LIPPITZ; HARRIS, 2006). Algumas citocinas podem ser consideradas promotoras do desenvolvimento tumoral, enquanto outras podem inibir o desenvolvimento e a progressão do tumor (GRIVENNIKOV; GRETEN, KARIN et al., 2010).

A citocina pró-inflamatória, interleucina 33 (IL33), apresenta um importante papel na imunidade anti-tumoral (GARLANDA; DINARELLO; MANTOVANI, 2013). IL33 é a mais recente citocina descrita como pertencente à família das citocinas IL1, onde também incluem-se IL1-α, IL1-β, IL-18, IL36-α, IL36-γ e IL37 (GARLANDA; DINARELLO; MANTOVANI, 2013a). Tem sido estudada exaustivamente pelo impacto que teve como citocina reguladora, da resposta imune adaptativa (LOTT; SUMPTER; TURNQUIST, 2015), principalmente como potente indutor da resposta imune,

com o perfil Th2 (GAO et al., 2015, MARVIE et al., 2010). Expressa por muitos tipos celulares, incluindo células epiteliais, endoteliais, da musculatura lisa, fibroblastos, macrófagos ativados (ISHIKAWA et al., 2014). Além disso, estudos mostram que a IL33 também são expressas nas tonsilas, placa de Peyer's, lifonodos, diferentes tecidos, incluindo o fígado, núcleo de células endoteliais de pequenos e grandes vasos sanguíneos (OZTAS et al., 2015). Possui uma potente ação mediadora em diversas doenças inflamatórias (KAKKAR; LEE, 2008), além de ter um importante papel nas infecções, patologias respiratórias, alergias, doenças auto imunes e tumores. Funciona como alarme ao sistema imune à vários estímulos, entre eles o dano ou necrose tecidual (VILARREAL; WEINER, 2015), causadores de alterações na homeostasia (CAYROL; GIRARD, 2014). É inativada durante o processo fisiológico de morte celular (apoptose), para que não haja alerta ao sistema imune, processo esse desnecessário, no caso de morte celular patológica (CAYROL; GIRARD, 2014). IL33 é o ligante específico do receptor órfão ST2 (KAKKAR; LEE, 2008). Foi denominado desse modo, pois não havia um ligante específico para ele até a descoberta e associação da IL33 (DE LA FUENTE; MACDONALD; HERMOSO, 2015).

Quatro isoformas do receptor ST2 são encontradas: a forma solúvel (sST2), que consiste somente de componentes extracelulares, encontrada especialmente em tecidos embrionários secretados por macrófagos, células Th2 e fibroblastos; a forma transmembrana (ST2L) que consiste em componentes extracelulares, transmembrana e intracelulares (OZTAS et al., 2015) expressa em mastócitos, basófilos, eosinófilos, células dendríticas, macrófagos, células Th2, mas não expressa em Th1 (JOVANOVIC et al., 2012) células NK; a forma variante (ST2V), composta por nenhum componente intracelular (OZTAS et al., 2015), localizada na membrana plasmática, são preferencialmente expressa no estomago, intestino delgado e cólon (KAKKAR; LEE, 2008); a forma ST2LV que tem sido descrita em *Gallus gallus,* mas ainda não em humanos (IWAHANA et al., 2014).

Após a interação da IL33 com seu receptor ST2, ocorre a formação de um complexo, na qual uma transdução de sinais intracelulares é desencadeada, resultando na ativação de fator nuclear kappa B e MAP cinases (SCHMITZ et al., 2015). Consequentemente, acontece o lançamento de citocinas associadas ao perfil Th2 (GAO; LI; LI, 2015), como por exemplo IL4, IL5 e IL13 (OZTAS et al., 2015). Além disso, uma grande quantidade de IL33 é liberada por essas células no meio extracelular (PEI et al., 2013). Uma vez que essa citocina liga-se ao receptor solúvel (sST2) é inibido o sinal para o receptor ST2 transmembrana, impedindo que haja liberação de citocinas com o perfil Th2 (OZTAS et al., 2015). O eixo IL33/ST2 possui

papéis prós ou antitumorais, dependendo do equilíbrio de diferentes mediadores inflamatórios, do tipo de células ativadas do microambiente tumoral, da fase do desenvolvimento do tumor (DE LA FUENTE; MACDONALD; HERMOSO, 2015) e da rede de citocinas no tecido danificado (MILOVANOVIC et al., 2012).

O padrão de respostas imunes, são reguladas por uma subpopulação de células $TCD4^+$, conhecidas como T helper 1 (Th1) e T helper 2 (Th2), respectivamente. As células do perfil Th1 secretam interleucina 2 (IL-2), interferon-γ (IFN-γ), linfotoxinas-α e estimulam a resposta imune do tipo 1, que se caracteriza por uma atividade fagocítica (FAHY, 2015), além de manter a imunovigilância tumoral (WYNN, 2015). Por outro lado Th2 fornece proteção contra parasitas extracelulares, secreta interleucinas IL-4, IL-5 e IL-13, e estimula resposta imune tipo 2, caracterizada por altas quantidades de anticorpos e eosinofilia. A resposta imune tipo 2, também é induzida por parasitas helmintos e está associada a doenças atópicas como alergia e asma (FAHY, 2015), além de ativar alternativamente macrófagos para o perfil M2 e causar inflamação crônica, o que pode promover o crescimento tumoral e consequentemente, metástase (HAABETH et al., 2016).

Devido a grande importância da inflamação no câncer, estudos recentes começaram a investigar o papel da IL33 e de seu receptor ST2 na carcinogênese. Por um lado, IL33 tem se mostrado elevada no soro de pacientes com câncer (CHEN et al., 2014). Também foram encontrados no soro de pacientes com metástase de câncer de mama, altos níveis de sST2 (GILLIBERT-DUPLANTIER et al., 2012) e também em pacientes com câncer das células hepáticas (BERGIS et al., 2013). Além disso, estudos têm sugerido que o eixo IL33/ST2 inibe a imunidade antitumoral, o que poderia levar à metástases de câncer de mama (JOVANOVIC et al., 2014). Por outro lado, outros estudos revelaram que IL33 possui papel protetivo e está negativamente correlacionada com o estágio tumoral, em pacientes com mieloma múltiplo (MUSOLINO et al., 2013).

Apesar disso, o eixo IL33/ST2 está envolvido na patogênese de numerosas doenças, entre elas doenças autoimune, dermatite atópica, doenças do sistema nervoso central e aumento da fibrose pulmonar. Apesar do papel da IL33 não ser claro em relação ao câncer (JOVANOVIC et al., 2013), há abundantes evidências de que essa citocina contribui para a carcinogênese (DE LA FUENTE; MACDONALD; HERMOSO, 2015). No entanto, estudos recentes, mostram efeitos antitumorais da IL33 na redução da metástase do melanoma B16 e

em modelos metastáticos de carcinoma pulmonar de Lewis, em camundongos transgênicos (JOVANOVIC et al., 2013).

IL33/ST2 também estão envolvidos numa ampla variedade de doenças fibróticas. Nessas doenças, a remodelação de tecidos fibróticos podem influenciar a metástase do câncer, assim como acelerar o processo de rejeição crônica de enxertos em transplantados (WYNN, 2007). Citocinas exercem um papel importantíssimo no desenvolvimento do câncer. Se por um lado o perfil Th1 inibe a diferenciação dos fibrócitos e levam a uma reparação normal dos tecidos, por outro, citocinas com o perfil Th2 aumentam a produção de colágeno. Isso sugere que um equilíbrio entre Th1 e Th2 pode atenuar o desenvolvimento dessas fibroses (XU et al., 2014).

Pouco se sabe sobre os efeitos imunomodulatórios de IL33 nas células humanas, mas ela é conhecida por aumentar a resposta Th1 e Th2 nas células da imunidade inata e adaptativa (JOSHI et al., 2010). Uma relação entre o eixo IL33/ST2 está começando a ser reconhecida. IL33 aumenta o crescimento de câncer de mama em murinos, através do aumento do acúmulo intratumoral de células imunossupressoras e células linfóides inatas (JOVANOVIC et al., 2014). Com isso ST2 foi caracterizado como um marcador celular específico, na diferenciação do perfil Th2 e do Th1 (KAKKAR; LEE, 2008). Em resumo, o presente trabalho tem como objetivo analisar o papel da IL33 no desenvolvimento do carcinoma espinocelular de pele.

2 PROPOSIÇÃO

2 PROPOSIÇÃO

Considerando o exposto, este trabalho teve como objetivo:

- Analisar o infiltrado inflamatório em amostras de carcinoma espinocelular;
- Analisar a expressão de IL33 em amostras de carcinoma espinocelular e sua correlação com os diferentes graus de malignidade tumoral;
- Analisar a expressão de IL33 por células $TCD4^+$ e $TCD8^+$,em amostras de carcinoma espinocelular.

3 MATERIAL E MÉTODOS

3 MATERIAL E MÉTODOS

3.1 Aspectos éticos

Esta investigação obteve aprovação pelo Comitê de Ética em Pesquisa do Instituto Lauro de Souza Lima, sob o protocolo de pesquisa número 271/14 e foi resguardado sigilo quanto à identidade dos pacientes envolvidos.

3.2 População do estudo e seleção da amostra.

Os espécimes cirúrgicos inseridos nesse estudo foram oriundos de casos operados pela equipe do Serviço de Cirurgia do Dr. Edgar José Franco Mello Júnior, do Instituto Lauro de Souza Lima, no período entre junho de 2001e agosto de 2006. Todas as lâminas histológicas e respectivos blocos de parafina foram levantados, bem como os respectivos laudos anátomo-patológicos, e foram revistos pelo autor a fim de coletar idade em anos, gênero e algumas variáveis anatomopatológicas (Edge et al., 2010) como por exemplo, o grau de diferenciação do tumor primário. As amostras selecionadas foram subdivididas em: bem diferenciado (Grau I); moderadamente diferenciado (Grau II); pouco diferenciado (Grau III), de acordo com a quantidade de diferenciação escamosa. Selecionou-se amostras de 14 pacientes diagnosticados com carcinoma espinocelular de pele. Dos indivíduos selecionados, 9 foram do sexo masculino e 5 do sexo feminino, com idade mínima de 58 anos e máxima de 91 anos (idade média de 76,14 ± 10,25 anos). Nas amostras estudadas, os locais mais freqüentemente afetados foram braço e mão (43,59%), seguido pela face (33,33%) e cabeça e pescoço (23,08%). Clinicamente, as lesões de carcinoma espinocelular apresentaram-se úlcero-vegetantes ou úlcero-infiltrativas. Todos os pacientes com carcinoma espinocelular (100%) foram submetidos à cirurgia como tratamento inicial.

3.3 Anticorpos

Foram utilizados anticorpos monoclonais purificados ou conjugados à ficoeritrina (PE), isotiocianato de fluoresceína (FITC) (BD Biosciences, San Diego, CA, USA) anti: CD4 (RPA-T4) e CD8 (RPA-T8) humanos. Para as reações de imunofluorescência foram anticorpos policlonais não marcados anti: IL33 (O95760) (R&D Systems (Minneapolis, MN, USA). Os respectivos isotipos controle foram utilizados.

3.4 Análise histopatológica

Os espécimes cirúrgicos de carcinoma espinocelular provenientes dos arquivo da Divisão de Patológica do Instituto Lauro de Souza Lima, foram fixadas em solução de paraformaldeído 10%, pH 7.4, em temperatura ambiente, pelo tempo máximo de 6 horas. O passo seguinte foi a desidratação gradativa em álcool, seguida de xilol e inclusão em parafina. Cortes seriados com espessura de 5µm foram obtidos através de um micrótomo, montados em lâminas (Sigma) e corados com coloração em H&E (WANG et al., 2016). A análise histopatológica foi realizada através da observação de cortes seriados em microscopia óptica, visando basicamente o estadiamento (grau de diferenciação tumoral), a análise da presença e da localização de células inflamatórias no microambiente tumoral, assim como as características histológicas do tecido tumoral.

As amostras selecionadas foram subdivididoas em: bem diferenciado (Grau I), moderadamente diferenciado (Grau II) e pouco diferenciado (Grau III), de acordo com o sistema de classificação originalmente descrito por Broders (BRODERS, 1920) e adotado pela Organização Mundial de Saúde (OMS) (Tabela 1). Levou-se em conta, através de uma avaliação subjetiva, o grau de queratinização, pleomorfismo celular e nuclear além das atividades mitóticas (WOOLGAR, 2006). Carcinomas bem diferenciados (Grau I) apresentam arquitetura do tecido semelhante a do epitélio normal, presença de pontes intercelulares, queratinização e poucas mitoses atípicas. O pleomorfismo celular e nuclear são mínimos assim como as células multinucleadas. É comum a formação de queratina condensada, constituindo as pérolas córneas. Tumores bem diferenciados tendem a crescer lentamente e as metástases são tardias (BRODERS, 1920; PINDBORG et al., 1997). Carcinomas moderadamente diferenciados (Grau II), apresentam menos queratinização e mais pleomorfismo celular e

nuclear se comparado ao Grau I. São menos evidentes a presença de pontes intercelulares e há formação de cristas epiteliais (BRODERS, 1920; PINDBORG et al., 1997). Já no carcinoma com células pouco diferenciadas (Grau III), raramente nota-se a presença de queratinização e as pontes intercelulares são extremamente escassas. Atividades mitóticas são freqüentes, mitoses atípicas são facilmente encontradas, assim como o pleomorfismo nuclear e celular e células multinucleadas. Apresentam como característica o crescimento rápido e metástases precoces (BRODERS, 1920; PINDBORG et al., 1997).

A quantificação das células inflamatórias, foi realizada por dois observadores independentes, semi-quantitativamente, avaliando-se três campos aleatórios por corte e a intensidade do infiltrado inflamatório foi avaliada e denominada como intenso (3+), moderado (2+), discreto (1+) (Tabela 1). Além disso, foi avaliado qualitativamente se o padrão do infiltrado inflamatório era focal, difuso ou misto (MANZANO et al., 2010).

3.5 Imunohistoquímica

A presença de IL33 em amostras de pacientes com carcinoma espinocelular foi detectada por imunohistoquímica, utilizando-se anticorpo especifico anti-IL33 humano, através do método da imunoperoxidase por meio da avidina-biotina-peroxidase (Kit ABC, Vector, Burlingame, CA, USA).

A reação de imunohistoquímica iniciou-se com a desparafinização das lâminas em rede de estufa, overnight e imersão em xilol. Em seguida, realizou-se a recuperação antigênica com tampão citrato por 10 minutos. Após este procedimento, os cortes foram lavados em solução de PBS 0,01 M (Ph 7,2). Todas as lavagens foram realizadas por três vezes consecutivas.

Posteriormente, seguiu-se com o bloqueio da peroxidase endógena por meio da incubação das lâminas com água oxigenada (H_2O_2) a 3% em PBS por 30 minutos. Após as lavagens com PBS, as lâminas foram incubadas com leite Molico a 3% por 30 minutos, a fim de se obter o bloqueio dos sítios das ligações com proteínas inespecíficas. Em seguida, os cortes foram incubados com anticorpos primários anti IL33 humano (O95760) (R&D Systems (Minneapolis, MN, USA) na diluição de 1/100 em PBS, em câmara úmida, em temperatura de 4˚C, *overnight*.

No dia seguinte, os cortes foram lavados três vezes com PBS e adicionados os anticorpos conjugados a biotina. Após lavagens sucessivas, adicionou-se o complexo biotina-avidina-peroxidase e as lâminas foram incubadas por 30 minutos. Finalmente, a reação foi revelada com DAB (Vector), a coloração controlada e a contra-coloração realizada em hematoxilina de Mayers por 50 segundos, lavadas em água corrente durante cinco minutos ou até a água não ficar mais corada. Desidratação dos espécimes em concentrações graduais de álcool (70% e absoluto) em duas trocas rápidas cada, imersão em xilol duas vezes, por três minutos cada.

A montagem das lâminas se deu com a resina Permount (Fisher Scientific) e lamínulas. As lâminas foram observadas em microscópio óptico com objetiva de 10X e 40X, por dois observadores independentes. A quantificação das células imunomarcadas foi realizada de forma subjetiva. Para se quantificar a frequência da imunomarcação, foram aleatoriamente selecionados quatro campos por corte e em cada campo as células marcadas positivamente foram contadas na objetiva de 40X. A captura foi feita através do sistema de câmera digital a cores, para rápida aquisição de imagens de fluorescência e luz transmitida de alta qualidade LEICA DFC310 FX no laboratório de Microbiologia e Imunologia FOB/USP, o que permitiu resolução e identificação correta para a documentação.

3.6 Imunofluorêscencia e análise por confocal

A presença de linfócitos T $CD4^+$, T $CD8^+$ e IL33 em amostras de pacientes com carcinoma espinocelular foi detectada por imunofluorêscencia, utilizando-se anticorpo específico, anti-CD4 e/ou anti-CD8 e anti-IL33 humano.

A reação de imunofluorêscencia iniciou-se com a desparafinização das lâminas em rede de estufa *overnight* e imersão em xilol. Em seguida realizou-se a recuperação antigênica com tampão citrato por 10 minutos. Após este procedimento, os cortes foram lavados em solução de PBS 0,01M (pH 7,2). Todas as lavagens foram realizadas por três vezes consecutivas. Após a lavagem com PBS, as lâminas foram incubadas com soro de coelho 1:5 em PBS por 30 minutos, a fim de se obter o bloqueio dos sítios das ligações com proteínas inespecíficas. Em seguida, os cortes foram incubados com anticorpos primários anti IL33 humano (O95760) (R&D Systems (Minneapolis, MN, USA), na diluição de 1/100 em PBS, em câmara úmida, em temperatura de 4˚C *overnight.*

No dia seguinte, os cortes foram lavados três vezes com PBS e incubados com anticorpo secundário conjugado a FITC (cor verde, Vector) ou PE (cor vermelha, Vector), durante 1 hora e 30 minutos em temperatura ambiente. Após esse período, os cortes foram novamente lavados e incubados com anticorpos anti CD4 e anti CD8, conjugados a fluorescência por 1 hora. Em seguida 10 lavagens foram realizadas com PBS e foram montados os cortes com meio de montagem DAPI (4', 6-diamidino-2-fenilindole, dihidroclorídrico) (Vectashield, Vector). As lâminas foram então deixadas secar e armazenadas a 4˚C, até a captura das imagens, realizadas no dia seguinte.

Para se quantificar a frequência da imunomarcação, foram aleatóriamente selecionados três campos por corte e em cada campo as células marcadas positivamente (IL33/FITC cor verde e CD4/CD8/PE cor vermelha) foram contadas na objetiva de 63X. A captura foi feita através de microscópio confocal (Leica Microsystems GmbH, Modelo TCS-SPE, Mannheim, Alemanha), no Centro de Pesquisa Integrada (CIP) na FOB/USP, o que permitiu resolução e identificação correta para a documentação.

3.7 Análise estatística

Os resultados foram expressos como mediana ou média ± desvio padrão (SD) dos resultados obtidos para cada grupo. A análise estatística foi realizada utilizando-se o programa Instat (INSTAT software, GraphPad, San Diego, CA). Valores de $P<0.05$ foram considerados com indicativo de significância.

4 RESULTADOS

4 RESULTADO

4.1 Classificação histopatológica dos tumores

A análise histopatológica é a principal ferramenta para diagnosticar o carcinoma espinocelular. O carcinoma espinocelular pode ser classificado em Grau I (mais de 75% de células bem diferenciadas), Grau II (50% a 75% de células bem diferenciadas) e Grau III (25 a 50% de células bem diferenciadas) (BRODERS, 1921). Para se estabelecer o estadiamento das amostras de carcinoma espinocelular inseridas no estudo, as amostras foram classificadas segundo as alterações histopatológicas. As alterações típicas mais evidentes foram: pleomorfismo nuclear e celular, mitoses atípicas, presença de pontes intercelulares, queratinização e presença de células multinucleadas. Adicionalmente, realizou-se a análise comparativa com os laudos emitidos pelo Laboratório de Anatomia Patológica do Instituto Lauro de Souza Lima. Das 14 amostras selecionadas para este estudo, todas foram positivas para carcinoma espinocelular, sendo que 35,71% (5/14) foram classificadas como bem diferenciadas (Grau I), 35,71% (5/14) moderadamente diferenciadas (Grau II) e 28,57% (4/14) pouco diferenciadas (Grau III) (Tabela 1).

Das alterações epiteliais observadas nas lesões de carcinoma espinocelular classificadas em Grau I (Figura 1A-C), notou-se espessamento da camada mais superficial da epiderme (estrato córneo) conhecido como hiperqueratose (Figura 1A), formação de queratina condensada, no centro dos agrupamentos celulares, constituindo as pérolas córneas (Figura 1B), presença de pontes intercelulares (Figura 1C). As células tumorais e a organização do tecido se apresentam bem próximas as das células e tecidos normais (Figura 1A-C). No Grau II (Figura D-F) observou-se formações de cristas epiteliais irregulares (Figura 1D) pleomorfismo nuclear e celular (Figura 1E), além da atividade mitótica (Figura 1F), caracterizando assim um tecido moderadamente diferenciado do tecido normal (Figura 1D-F). Notou-se no Grau III (Figura G-I), tecido com intensa perda da arquitetura epitelial (Figura 1G) e intensa atividade mitótica (Figura 1H) além de células multinucleadas (Figura 1I). Tecido pouco diferenciado, não havendo semelhança com as células e tecidos normais (Figura 1G-I).

Tabela 1: Descrição dos tumores segundo informações histopatológicas

Histopatológico	**n**	**%**
Bem diferenciado	5/14	35,71 %
Moderadamente diferenciado	5/14	35,71 %
Pouco diferenciado	4/14	28,57 %
Infiltrado inflamatório		
Discreto	3/14	21 %
Moderado	6/14	43 %
Intenso	5/14	36 %

n= número de amostras

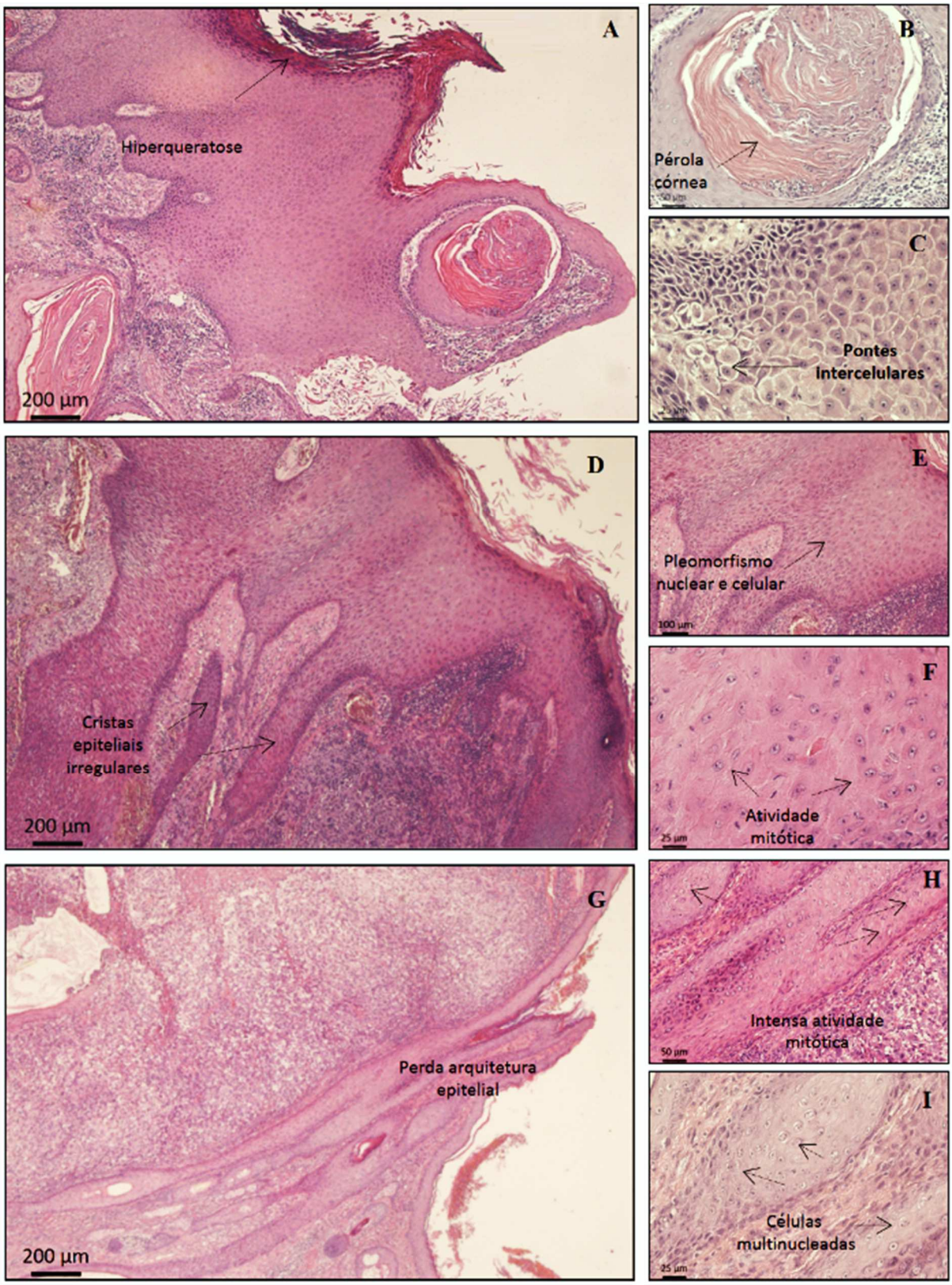

Figura 1. Classificação Histopatológica dos tumores. Fotomicrografia de amostras representativas de carcinoma espinocelular classificadas em Grau I (**A-C),** Grau II **(D-F),** Grau III (**G-I).** Observar nas fotos Grau I e setas, hiperqueratose (**A**), pérola córnea (**B**), presença de pontes intercelulares (**C**); Grau II formação de cristas epiteliais irregulares (**D**), pleomorfismo nuclear e celular (**E**), atividade mitótica (**F**) , Grau III intensa perda da arquitetura epitelial (**G**), intensa atividade mitótica (**H**), presença de células multinucleadas (**I**) . Aumento de 50X , 100X, 200X e 400 X.

4.2 Análise do infiltrado inflamatório

O infiltrado inflamatório tem sido considerado como um possível fator prognóstico em neoplasias malignas (MANZANO et al., 2010). Com o objetivo de analisar o infiltrado inflamatório em carcinoma espinocelular e estabelecer uma relação entre as características do infiltrado inflamatório e os diferentes estadiamentos de malignidade tumoral, realizou-se a técnica de coloração H&E. A análise histopatológica foi realizada através da observação de cortes seriados em microscopia óptica, visando basicamente a análise da presença e da localização de células inflamatórias no microambiente tumoral, assim como as características histológicas do tecido tumoral.

O infiltrado inflamatório intratumoral foi discreto em 21% das amostras, sendo moderado em 43% e intenso em 36% das amostras (dados não apresentados). Ao se confrontar essa análise com o estadiamento tumoral, observou-se que em lesões onde o grau histológico de malignidade se apresentava menor (Grau I) o infiltrado inflamatório apresentou-se de forma moderada e em lesões de malignidade tumoral de Grau II o infiltrado inflamatório apresentou-se de forma intensa (Figura 2). Já onde o tecido se apresentava pouco diferenciado e com uma malignidade tumoral em um grau maior (Grau III), observou-se o predomínio de um infiltrado inflamatório moderado a discreto (Figura 2). Confrontou-se também a análise do padrão do infiltrado inflamatório onde os resultados demonstraram que as células do infiltrado inflamatório estavam dispostas de forma focal em amostras com maior grau de malignidade (Grau III) (Figura 2). Em amostras descritas com graus de malignidades menores (Grau I e II), notou-se a presença de um infiltrado inflamatório misto (Figura 2). Em todos os graus de malignidades tumorais (Grau I, II, III) verificou-se o predomínio de células mononucleares (Figura 2).

4.3 Expressão de IL33 varia nos diferentes estadiamentos de carcinoma espinocelular

Para melhor compreender os mecanismos imunopatológicos envolvidos no desenvolvimento das lesões de carcinoma espinocelular e a influência de IL33 neste quadro, foi avaliada a expressão de IL33 em amostras com diferentes estadiamentos de carcinoma espinocelular. Observou-se baixa imunorreatividade para IL33, em células epiteliais e células do infiltrado inflamatório subjacentes de lesões de carcinoma espinocelular, em amostras com estadiamento tumoral de maior grau (Grau III) (Figura 3). Já nas lesões de carcinoma espinocelular que apresentavam uma malignidade tumoral com menor grau (Grau I e II),

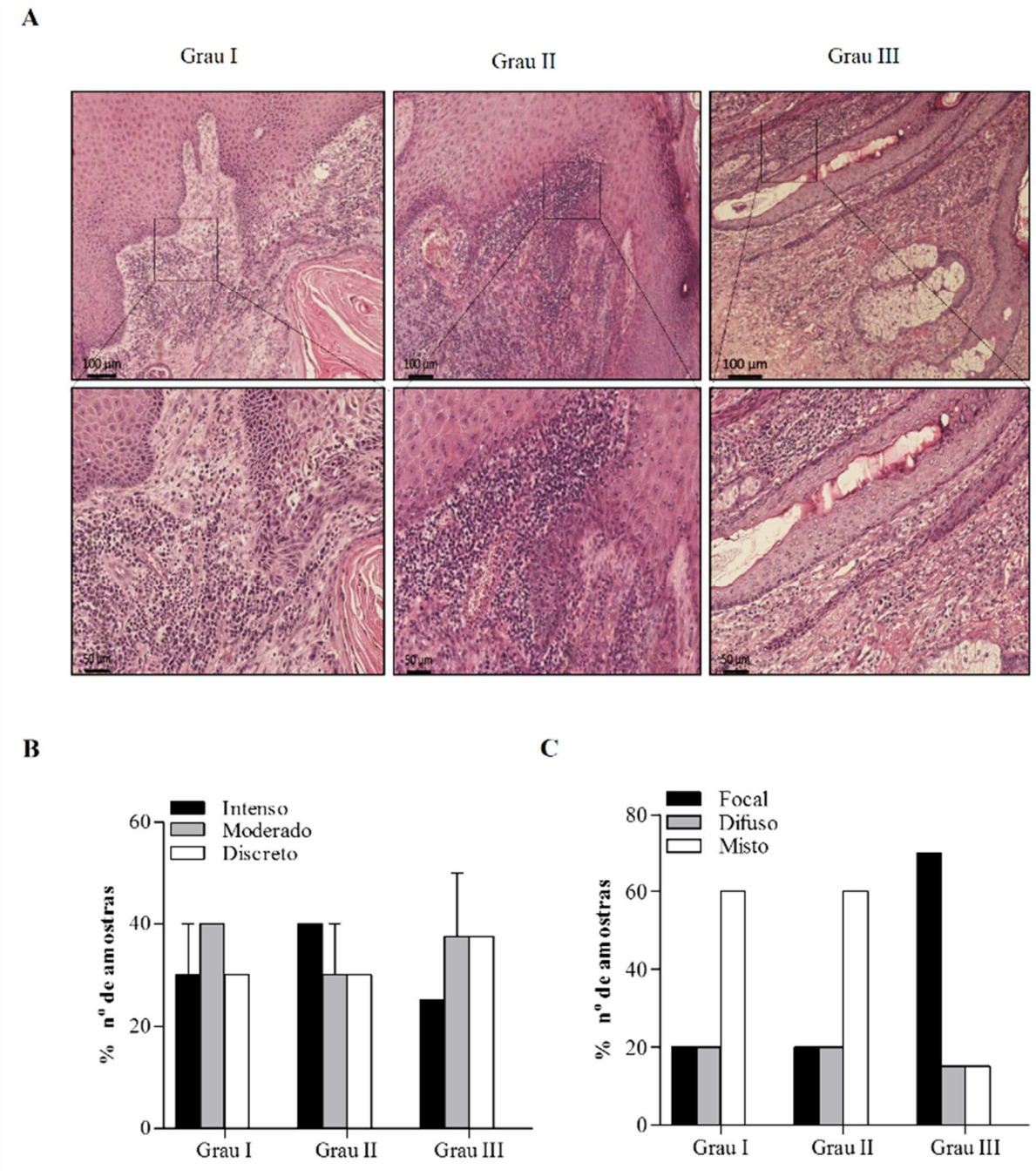

Figura 2. Amostras de carcinoma espinocelular de menor malignidade apresentam infiltrado inflamatório variando de moderado a intenso. **A**- Fotomicrografias de carcinoma espinocelular apresentando as diferenças entre os infiltrados inflamatórios nas gradações histológicas Grau I, Grau II e Grau III. Aumento de 100X e 200X. **B**- Gráfico representa média ± SEM a análise do infiltrado inflamatório caracterizado em intenso, moderado e discreto. **C**- Gráfico representa a análise do padrão do infiltrado em focal, difuso e misto das 14 amostras de carcinoma espinocelular obtidas nas suas diferentes gradações.

Verificou-se uma alta imunorreatividade para IL33 em células epiteliais e do infiltrado inflamatório (Figura 3).

4.4 Expressão de IL33 por células TCD4$^+$ e TCD8$^+$ em amostras de carcinoma espinocelular

As reações de imunofluorêscencia foram realizadas nas amostras de lesões de pacientes portadores de carcinoma espinocelular, em diferentes estadiamentos tumorais, com o intuito de detectar os linfócitos produtores de IL33 no tecido tumoral.

Em relação à presença de IL33 em amostras de carcinoma espinocelular, os resultados de imunofluorêscencia, evidenciaram marcação positiva para esta citocina em todos os graus de malignidade de carcinoma espinocelular (Figura 4), corroborando os resultados obtidos com os ensaios de imunohistoquímica (Figura 3).

Verificou-se e confirmou-se através da análise por microscopia confocal que a presença de células TCD4$^+$ e TCD8$^+$ expressando IL33 em amostras de carcinoma espinocelular (Grau I, Grau II e Grau III) (Figura 5). Em relação ao número de células TCD4$^+$ IL33$^+$, identificadas através de dupla marcação, os resultados demonstraram que em amostras com malignidade tumoral de Grau II houve maior número de células duplo positivas em relação aos demais grupos (Figura 5). De modo semelhante, a análise do número de células TCD8$^+$ IL33$^+$, evidenciou maior número de células com marcação duplo positiva em amostras que apresentaram malignidade tumoral de Grau II (Figura 5). Além disso, quando comparadas as duas populações de linfócitos T, notou-se um maior número de células TCD8$^+$ expressando IL33 se comparado ao número de células TCD4$^+$ (Figura 5).

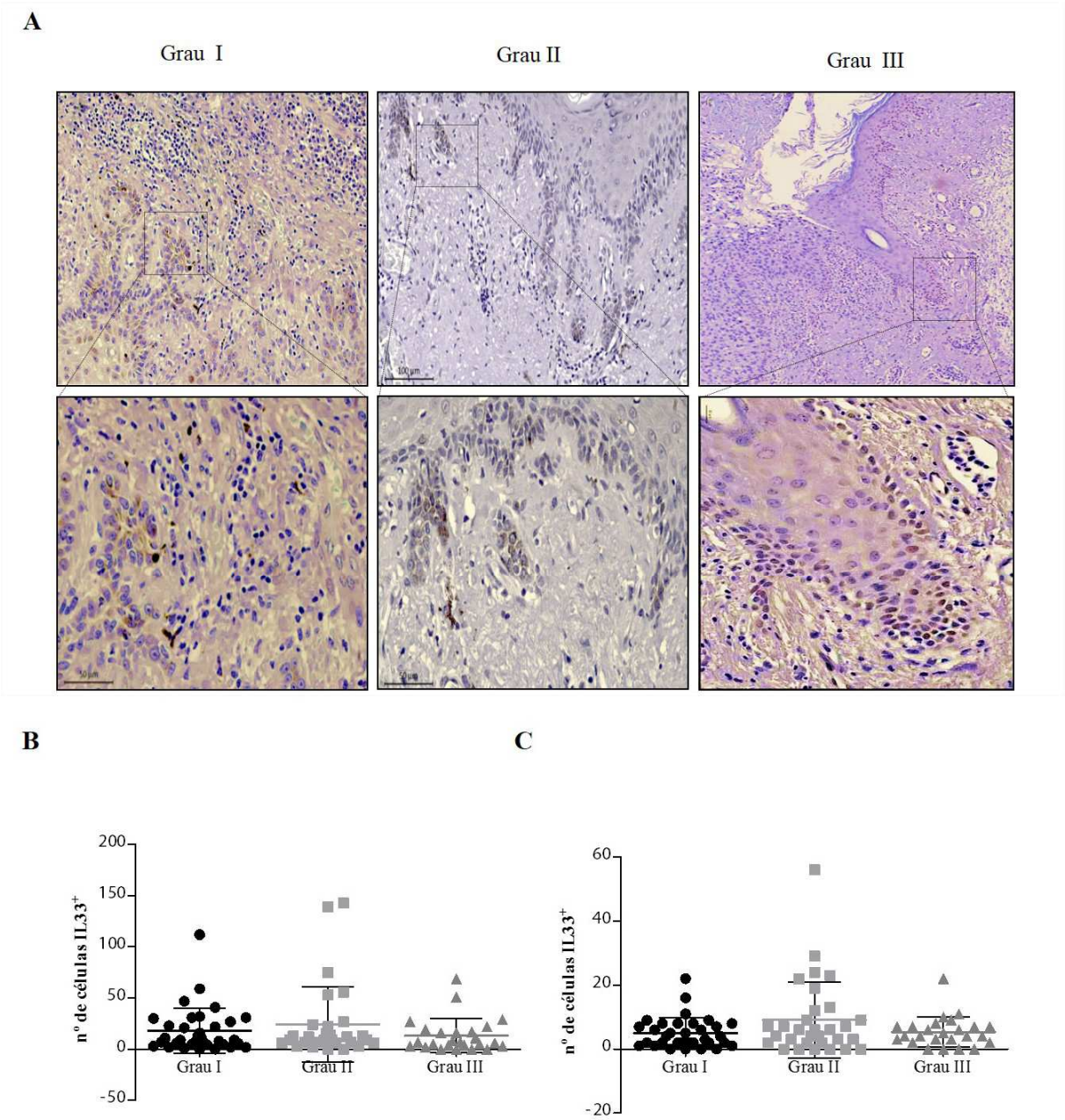

Figura 3. Presença de IL33 em amostras de carcinoma espinocelular. A- presença da IL33^{+} foi determinada através do emprego de avidina-biotina peroxidade. Os cortes foram revelados com 3,3-diaminobenzidina (marrom) e contradorados com hematoxilina. Aumento de 200X e 400X. **B-** Gráfico representa média ± SD do número de células marcadas positivamente para IL33 no epitélio. **C-** Gráfico representa média ± SD do número de células marcadas positivamente para IL33 no infiltrado inflamatório.

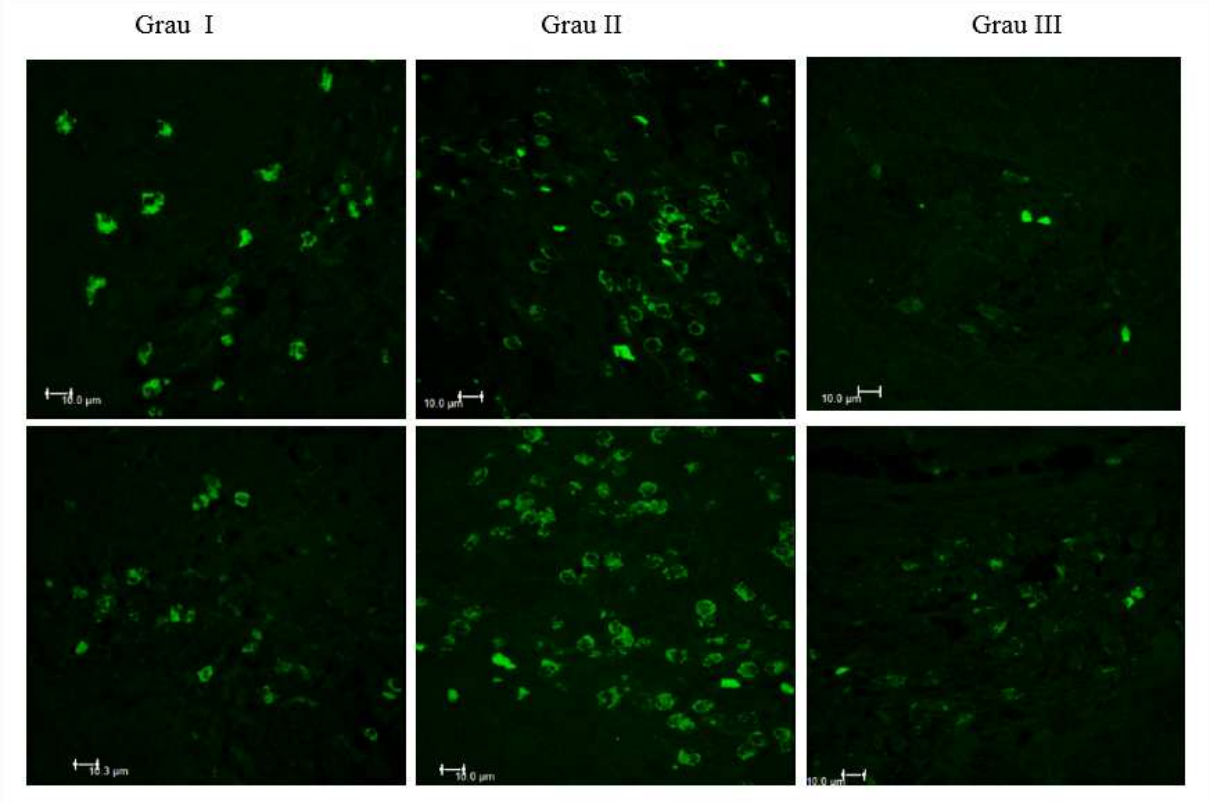

Figura 4. Análise por microscopia confocal da presença de IL33 em amostras de carcinoma espinocelular. A presença da $IL33^{+}$ foi determinada por imunofluorescência através da incubação com anticorpo purificado anti- human IL33, seguido de incubação com anticorpo secundário conjugado a FITC (verde). Aumento de 630X.

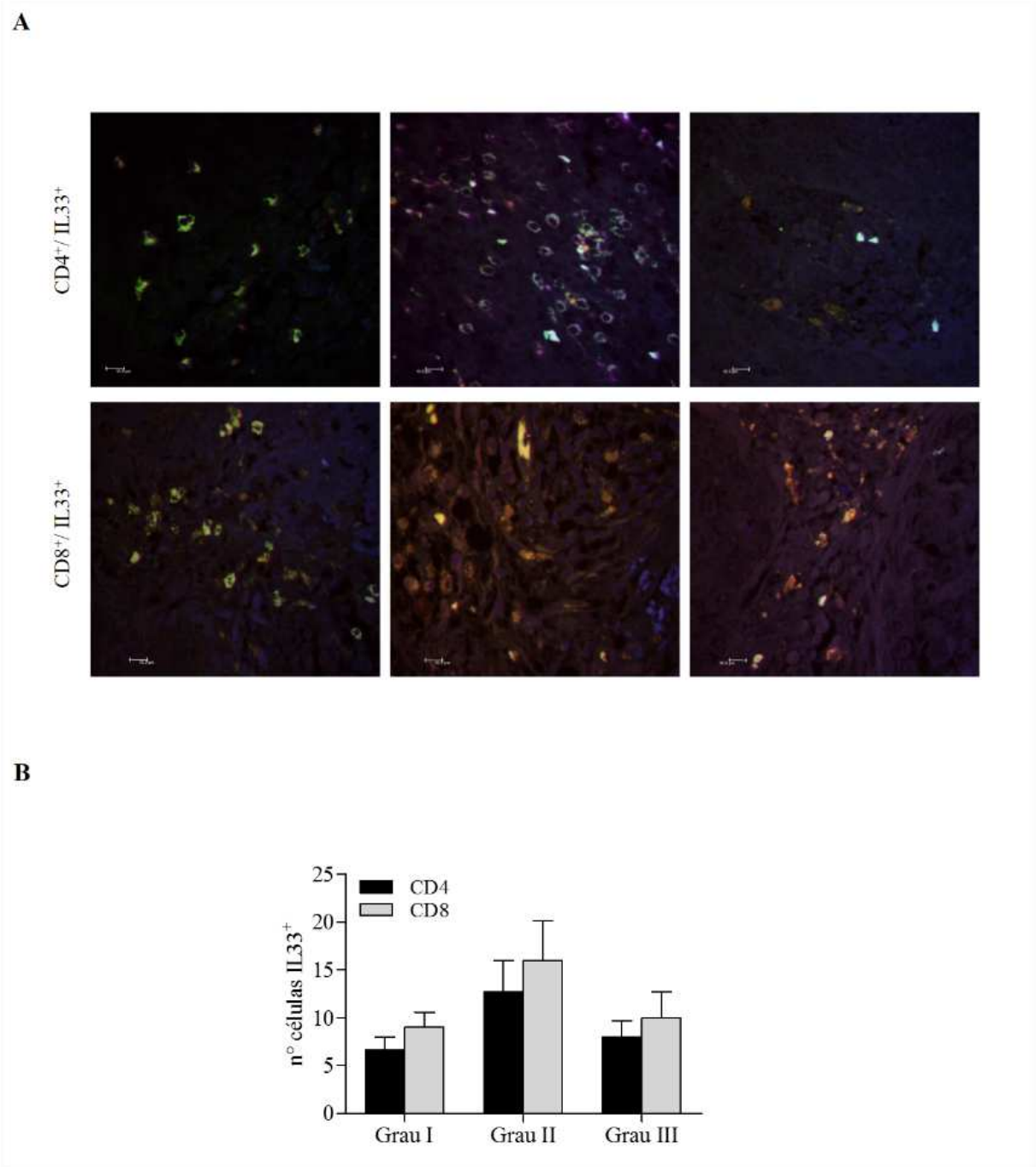

Figura 5. Identificação de IL33 por células TCD4+ e TCD8+. A- presença da IL33$^+$ foi determinada por imunofluorescência e análise por microscopia confocal. As amostras foram incubadas com anticorpos anti- human IL33, seguido de incubação com anticorpo secundário conjugado a FITC (verde) e/ou anti-CD4, anti-CD8 conjugado a PE (vermelho). Aumento de 630X. **B-** Gráfico representa média ± SD de células positivas para IL33.

5 DISCUSSÃO

5 DISCUSSÃO

Entender como o sistema imunológico afeta o desenvolvimento e a progressão dos tumores, tem sido uma das questões mais desafiadoras para os imunologistas. Pesquisas realizadas, mostram que o sistema imunológico desempenha um papel duplo no câncer, podendo atuar como supressor ou promotor do crescimento tumoral (SCHREIBER; OLD; SMYTH, 2011). Numerosas células imunes inatas e adaptativas, participam do processo de reconhecimento e destruição das células tumorais, num processo conhecido como vigilância imunológica (ZITVOGEL; TESNIERE; KROEMER, 2006).

Recentemente descoberta, a citocina IL33 é membro da família IL1 e ligante do receptor ST2 (JOVANOVIC et al., 2014). Apresenta atividade pró-inflamatória (MACEDO; KAKEHASI; ANDRADE, 2016), sendo expressa principalmente em células epiteliais, células endoteliais e células mielóides ativadas (LU; YANG; WANG, 2016). É responsável pela polarização das células T naïve para o perfil Th2, produzindo citocinas pró-inflamatórias através dos mastócitos e eosinófilos, como IL4, IL5, IL10 e IL13. Pouco se sabe sobre os efeitos da IL33 no tumor, mas a relação IL33/ST2 está começando a ser reconhecida (AKIMOTO et al., 2016). Mesmo com vários estudos relacionados à IL33 em diferentes tipos de cânceres, como pulmão (AKIMOTO et al., 2016), gástrico, hepático (ZHANG et al., 2016) pâncreas (PROTTI; DE MONTE, 2012), poucos dados são encontrados na literatura correlacionando IL33 e o carcinoma espinocelular. Portanto no presente trabalho avaliou-se o papel da IL33 no desenvolvimento do carcinoma espinocelular.

As respostas inflamatórias desempenham papéis decisivos em diferentes fases do desenvolvimento do tumor. Afetam as células do sistema imunológico, que se infiltram em tumores causando uma interferência indesejada nas células tumorais (GRIVENNIKOV; GRETEN; KARIN, 2010). Estudos sugerem fortemente, que o infiltrado inflamatório é considerado como um fator importante no prognóstico de neoplasias malignas (MANZANO et al., 2010). Para demonstrarmos esta relação, primeiramente analisamos através da técnica de coloração H&E a intensidade dos infiltrados inflamatórios, presentes nas amostras de carcinoma espinocelular nos diferentes graus de malignidade, bem como o padrão do infiltrado inflamatório e suas características. Os resultados obtidos, demonstraram um infiltrado inflamatório, variando de intenso a moderado, em graus de malignidades tumorais menores e

um infiltrado, variando de moderado a discreto numa gradação de malignidade tumoral maior, sugerindo que a intensidade do infiltrado inflamatório, poderia estar relacionada a um melhor prognóstico e maior sobrevida do paciente. Estudos recentes tem caracterizado o infiltrado inflamatório, no microambiente tumoral de carcinoma espinocelular de cabeça e pescoço e sugeriu que a melhora na sobrevida do paciente está associada com altos níveis de células imunes nos infiltrados intratumoral (WOLF et al., 2015; JUNG et al., 2013). Além disso, os padrões dos infiltrados inflamatórios, se deram de forma mista numa gradação menor e de forma focal em gradações maiores. Notou-se também que a composição desse infiltrado era na sua maioria de células mononucleares.

Embora estudos mostrem relação entre maior grau de malignidade e maior intensidade inflamatória (VIEIRA et al., 2008; FEDERICO et al., 2007), existem muitas controvérsias sobre esse assunto, uma vez que os números de células do infiltrado inflamatório aumentadas, correlacionam-se com maior sobrevida do paciente em alguns cânceres, incluindo câncer de cólon invasivo, melanoma, mieloma múltiplo e câncer pancreático (GALON et al, 2006; LAGHI et al., 2009; SWANN ; SMYTH, 2007). Além disso, uma alta densidade de infiltração linfocítica, foi identificada como marcador específico favorável em carcinoma espinocelular de cabeça e pescoço (BRANDWEIN-GENSLER et al., 2005). De fato, os resultados obtidos em amostras de carcinoma espinocelular, sugerem que a intensidade do infiltrado inflamatório, poderia estar relacionada a um melhor prognóstico e maior sobrevida do paciente.

Em seguida, foi analisada a expressão de IL33 em amostras de carcinoma espinocelular. IL33 é uma citocina multifuncional na regulação imune, ativando células com o fenótipo Th1 ou Th2 (CHACKERIAN et al., 2007; BOURGEOIS et al., 2009; LIEW; PITMAN; MCINNES, 2010; BONILHA et al., 2012). Desempenha um papel duplo em muitas doenças, com ação pró - inflamatória ou funções protetoras, dependendo do contexto celular e de citocinas (WALZL et al, 2001; HUMPHREYS et al, 2008; LIEW; PITMAN; MCINNES, 2010). Estudos apontam que esta citocina induz potentes respostas pró-inflamatórias, sugerindo um fator importante na sobrevida do paciente (MILLAR et al., 2016; MILLER., 2011; BRUNNER et al., 2015). Para demonstrarmos a relação da citocina IL33 com a inflamação, realizamos a técnica de imunohistoquímica nos diferentes estadiamentos de malignidade tumoral. Observou-se baixa imunorreatividade para IL33, nas células dos epitélios e células do infiltrado inflamatório, subjacentes de lesões de carcinoma espinocelular num estadiamento tumoral com maior grau (Grau III). Já nas lesões de carcinoma espinocelular,

que apresentavam uma malignidade tumoral com menor grau (Grau I e II), verificou-se uma alta imunorreatividade para IL33 em epitélio e infiltrado inflamatório.

Embora estudos mostrem uma relação de maior expressão de IL33 com um grau de malignidade tumoral maior (CHEN et al, 2013; JOVANOVIC et al., 2014), existem muitas discórdias sobre esse assunto, uma vez que por ter função inflamatória, IL33 aumenta a intensidade do infiltrado inflamatório, o que sugere uma relação de um melhor prognóstico do paciente. Esses dados relacionam o que é mostrado em estudos recentes de pacientes com carcinoma hepatocelular, que apresentaram um número de células elevado de IL33 na região tumoral, mostraram uma sobrevida maior, se comparado aos que apresentaram um número menor (BRUNNER et al., 2015). Além disso, evidências sugerem que no tecido tumoral, com um alto grau de malignidade, a expressão de IL33 é diminuída quando comparada com tecidos de baixo grau de malignidade, o que sugere que IL33 pode desempenhar papéis diferentes no sistema e nos tecidos locais (LIU et al., 2014). Dessa forma, os resultados obtidos em amostras de carcinoma espinocelular, sugerem que maior expressão de IL33 em graus de malignidades tumorais menores, poderia estar relacionada com aumento da inflamação, um melhor prognóstico e maior sobrevida do paciente.

Os linfócitos T podem desempenhar um papel no controle e desenvolvimento do câncer (REICHERT et al., 1998). Várias publicações analisaram os impactos dos linfócitos tumorais e relataram que um infiltrado imune intenso é um importante fator prognóstico em vários tumores sólidos, como os de ovário, colo retal, pulmão, cabeça e pescoço, melanoma, entre outros (PAGÈS et al., 2010). Estudo realizado com pacientes portadores de melanoma, associaram linfócitos tumorais a um prognóstico favorável (CLARK et al., 1989) (CLEMENTE et al., 1996). É sugerido que entre os linfócitos, a maioria dos estudos estão centradas na análise de células T $CD8^+$, por ser potente mediador da imunidade antitumoral (BENCHETRIT et al., 2003).Verificou-se e confirmou-se através da técnica de imunofluorêscencia e análise por microscopia confocal, amostras que apresentaram malignidade tumoral de grau II, expressavam maior número de células com marcação dupla para $CD8^+$ e $IL33^+$. Embora estudos mostrem a associação de infiltrado no tecido tumoral composto por células T $CD8^+$ a um prognóstico ruim (WAKABAYASHI et al., 2003), evidências tem demonstrado que linfócitos T $CD8^+$, estão associados com maior sobrevida do paciente (NAKANO et al., 2001; PIERSMA et al., 2007), devido à capacidade do linfócito $TCD8^+$ em lisar e destruir células tumorais diretamente (CHO et al., 2003; KUSS et al., 2005). Além disso, o aumento da densidade de células T, nos infiltrados com uma elevada proporção de células T $CD8^+$, em carcinomas colo retais primários,

foi associado com uma proteção significativa contra a recorrência de tumores (PAGÈS et al., 2005). Pesquisadores analisaram e verificaram em seus estudos através da citometria de fluxo, que as células T $CD8^+$ são as principais fontes de IL33 no tumor de células hepatocelular (BRUNNER et al., 2015). Em conjunto, esses dados corroboram os resultados obtidos nas amostras de carcinoma espinocelular analisadas.

Antígenos tumorais de cânceres de cabeça e pescoço são identificados e reconhecidos por células $TCD4^+$ e $TCD8^+$. Entretanto o papel das células T $CD4^+$ é controverso, uma vez que é sabido que as células T helper (Th) podem ser polarizadas para diferentes perfis, de acordo com diferentes citocinas presentes no microambiente, como Th1 e Th2, que desempenham papeis opostos, inibindo ou promovendo o crescimento tumoral respectivamente (CUI et al., 2015). As análises de imunofluorêscencia revelaram que o número de células $TCD4^+IL33^+$, identificadas através de dupla marcação, foi maior numa malignidade tumoral de grau II. Em virtude da capacidade inerente de orquestrar uma ampla gama de respostas imunes e da diferenciação flexível em diferentes linhagens efetoras, as células TCD4 tornaram-se altamente relevante para a resposta antitumoral (PEREZ-DIEZ et al., 2007). Em alguns modelos de tumor, existe evidência que a resposta anti-tumoral de células T $CD4^+$, pode ser mais potente do que a de células T $CD8^+$ (PEREZ-DIEZ et al., 2007). Alem disso, estudos relatam que as células T $CD4^+$ por si só, na ausência de células T $CD8^+$, tem também sido demonstrada para eliminar as células tumorais (FUJIWARA et al., 1984; GREENBERG et al., 1985). Outros estudos com subpopulações de linfócitos em populações mistas de pacientes com câncer de cabeça e pescoço, constataram que infiltrados de células TCD4 foram associados com um prognóstico mais favorável (BADOUAL et al., 2006).

De acordo com os resultados obtidos, ficou evidente a presença de um infiltrado inflamatório intenso e expressão de IL33 maior, em amostras de carcinoma espinocelular com níveis menores de malignidade tumoral, estando relacionados a um melhor prognóstico do paciente. Porém, para se entender o real significado da relação inflamação/IL33 na diminuição ou avanço tumoral é necessária uma maior quantidade de estudos clínicos acerca do assunto.

6 CONCLUSÕES

6 CONCLUSÃO

Com base nos resultados obtidos podemos concluir que:

- Nas amostras de carcinoma espinocelular, o infiltrado inflamatório apresentou-se intenso nos Graus I e II e moderado no Grau III de malignidade tumoral.
- Baixa imunorreatividade para IL33 por células dos epitélios e infiltrado inflamatório em lesões de carcinoma espinocelular Grau III, em lesões que apresentavam malignidade tumoral com Grau I e II, verificou-se alta imunorreatividade para IL33 em epitélio e infiltrado inflamatório.
- As células $TCD4^+$ e $TCD8^+$ apresentam imunorreatividade para IL33 em amostras de carcinoma espinocelular. Maior número de células $TCD4^+$ $IL33^+$ foi identificado em amostras de carcinoma espinocelular de Grau II. Células $TCD8^+$ $IL33^+$ também foram detectadas pela dupla marcação, observando um maior número destas células em amostras de Grau II.

REFERÊNCIAS

REFERÊNCIAS

Abbas AK, Lichtman AH, Pillai S. Imunologia celular e molecular. 8 ed. Rio de Janeiro: Elsevier; 2015.

Akimoto M, Hayashi JI, Nakae S, Saito H, Takenaga K. Interleukin-33 enhances programmed oncosis of ST2L-positive low-metastatic cells in the tumour microenvironment of lung cancer. Cell Death Dis. 2016 Jan 21;7.

Alam M, Ratner D. Cutaneous Squamous Cell Carcinoma. N Engl J Med, Vol. 344, No. 13.

American Joint Committee on Cancer. AJCC Cancer Staging Manual. 7th ed. New York, NY: Springer; 2010.

Badoual C, Hans S, Rodriguez J, Peyrard S, Klein C, Agueznay Nel H, et al. Prognostic value of tumor-infiltrating CD4+ T-cell subpopulations in head and neck cancers. Clin Cancer Res. 2006;12(2):465-72.

Benchetrit F, Gazagne A, Adotevi O, Haicheur N, Godard B, Badoual C, et al. Cytotoxic T lymphocytes: role in immunosurveillance and in immunotherapy. Bull Cancer. 2003; 90(8-9):677-85.

Bergis D, Kassis V, Ranglack A, Koeberle V, Piiper A, Kronenberger B, et al. High serum levels of the interleukin-33 receptor soluble ST2 as a negative prognostic factor in hepatocellular carcinoma. Transl Oncol. 2013;6(3): 311–18.

Bonilla WV, Fröhlich A, Senn K, Kallert S, Fernandez M, Johnson S, et al. The alarmin interleukin-33 drives protective antiviral CD8 T cell responses. Science. 2012;335(6071):984-9.

Bourgeois E, Van LP, Samson M, Diem S, Barra A, Roga S, et al. The pro-Th2 cytokine IL-33 directly interacts with invariant NKT and NK cells to induce IFN-gamma production. Eur J Immunol. 2009;39(4):1046-55.

Brandwein-Gensler M, Teixeira MS, Lewis CM, Lee B, Rolnitzky L, Hille JJ, Genden E, et al. Oral squamous cell carcinoma: histologic risk assessment, but not margin status, is strongly predictive of local disease-free and overall survival. Am J Surg Pathol. 2005; 29(2):167-78.

Brasil. Ministério da Saúde. Instituto Nacional do Cancer [homepage na internet]. Rio de Janeiro; c2016 [acesso em 2015 nov 27]. Disponível em: HTTP://www2.inca.gov.br/wps/wem/connect/inca/portal/home

Broders AC. Squamous cell ephitelioma of the lip: A study of five hundred and thirty seven cases Jama. 1920;74(10): 656-64.

Brunner SM, Rubner C, Kesselring R, Martin M, Griesshammer E, Ruemmele P, et al. Tumor-infiltrating, interleukin-33-producing effector-memory CD8(+) T cells in resected hepatocellular carcinoma prolong patient survival. Hepatology. 2015;61(6):1957-67.

Cayrol C, Girard JP. IL-33: an alarmin cytokine with crucial roles in innate immunity, inflammation and allergy. Curr Opin Immunol. 2014;31:31-7.

Chackerian AA, Oldham ER, Murphy EE, Schmitz J, Pflanz S, Kastelein RA. IL-1 receptor accessory protein and ST2 comprise the IL-33 receptor complex. J Immunol. 2007;179(4):2551-5.

Chen SF, Nieh S, Jao SW, Wu MZ, Liu CL, Chang YC, et al. The paracrine effect of cancer-associated fibroblast-induced interleukin-33 regulates the invasiveness of head and neck squamous cell carcinoma. J Pathol. 2013;231(2):180-9.

Chen XJ, Huang YD, Li N, Chen M, Liu F, Pu D, et al. Correlations between serum IL33 and tumor development: a meta-analysis. Asian Pac J Cancer Prev. 2014;15(8):3503-5.

Cho Y, Miyamoto M, Kato K, Fukunaga A, Shichinohe T, Kawarada Y, et al. $CD4^+$ and $CD8^+$ T cells cooperate to improve prognosis of patients with esophageal squamous cell carcinoma. Cancer Res. 2003;63:1555-9.

Clark WH Jr, Elder DE, Guerry D 4th, Braitman LE, Trock BJ, Schultz D, et al. Model predicting survival in stage I melanoma based on tumor progression. J Natl Cancer Inst. 1989 20;81(24):1893-904.

Clemente CG, Mihm MC Jr, Bufalino R, Zurrida S, Collini P, Cascinelli N. Prognostic value of tumor infiltrating lymphocytes in the vertical growth phase of primary cutaneous melanoma. Cancer. 1996;77(7):1303-10.

Cui G, Qi H, Gundersen MD, Yang H, Christiansen I, Sorbye SW, et al. Dynamics of the IL-33/ST2 network in the progression of human colorectal adenoma to sporadic colorectal cancer. Cancer Immunol Immun other. 2015; 64(2):181–90.

De la Fuente M, MacDonald TT, Hermoso MA. The IL-33/ST2 axis: Role in health and disease. Cytokine Growth Factor Rev. 2015;26(6):615-23.

Dunn GP, Bruce AT, Ikeda H, Old LJ, Schreiber RD. Cancer immunoediting: from immunosurveillance to tumor escape. Nat Immunol. 2002;3(11):991-8.

Dunn GP, Old LJ, Schreiber RD. The three Es of cancer immunoediting. Annu Rev Immunol. 2004;22:329-60.

Fahy JV. Type 2 inflammation in asthma- present in most, absent in many. Nat Rev Immunol. 2015;15(1): 57-65.

Federico A, Morgillo F,Tuccillo C, Ciardiello F, Loguercio C. Chronic inflammation and oxidative stress in human carcinogenesis Int J Cancer. 2007;121:2381-6.

Fujiwara H, Fukuzawa M, Yoshioka T, Nakajima H, Hamaoka T. The role of tumor-specific Lyt-1+2- T cells in eradicating tumor cells in vivo. I. Lyt-1+2- T cells do not necessarily require recruitment of host's cytotoxic T cell precursors for implementation of in vivo immunity. J Immunol. 1984;133(3):1671-6.

Galon J, Costes A, Sanchez-Cabo F, Kirilovsky A, Mlecnik B, Lagorce-Pages C, et al. Type, density, and location of immune cells within human colorectal tumors predict clinical outcome. Scienc. 2006;313:1960-4.

Gao Q, Li Y, Li M. The potential role of IL-33/ST2 signaling in fibrotic diseases. J Leukoc Biol. 2015;98(1):15-22.

Gao X, Wang X, Yang Q, Zhao X, Wen W, Li G, et al. Tumoral expression of IL-33 inhibits tumor growth and modifies the tumor microenvironment through CD8+ T and NK cells. J Immunol. 2015;194(1): 438-45.

Garlanda C, Dinarello CA, Mantovani A. The interleukin-1 family: back to the future. Immunity. 2013;39(6):1003-18.

Gillibert-Duplantier J, Duthey B, Sisirak V, Salaün D, Gargi T, Trédan O, et al. Gene expression profiling identifies sST2 as an effector of ErbB2-driven breast carcinoma cell motility, associated with metastasis. Oncogene. 2012;31(30):3516-24.

Greenberg PD, Kern DE, Cheever MA. Therapy of disseminated murine leukemia with cyclophosphamide and immune Lyt-1+,2- T cells. Tumor eradication does not require participation of cytotoxic T cells. J Exp Med. 1985;161(5):1122-34.

Grivennikov SI, Greten FR, Karin M. Immunity, inflammation and Cancer. Cell. 2010; 140(6):883–99.

Haabeth OAW, Lorvik KB, Yagita H, Bogen B, Corthay A. Interleukin-1 is required for cancer eradication mediated by tumor-specific Th1 cells. Oncoimmunology. 2015; 5(1):e1039763.

Humphreys NE, Xu D, Hepworth MR, Liew FY, Grencis RK. IL-33, a potent inducer of adaptive immunity to intestinal nematodes. J Immunol. 2008;180(4):2443-9.

Ishikawa K, Yagi-Nakanishi S, Nakanishi Y, Kondo S, Tsuji A, Endo K, et al. Expression of interleukin-33 is correlated with poor prognosis of patients with squamous cell carcinoma of the tongue. Auris Nasus Larynx. 2014;41(6):552-7.

Iwahana H, Hayakawa M, Kuroiwa K, Tago K, Yanagisawa K, Noji S, et al. Molecular cloning of the chicken ST2 gene and a novel variant form of the ST2 gene product, ST2LV. Biochim Biophys Acta. 2004;1681(1):1-14.

Jensen V, Prasad AR, Smith A, Raju M, Wendel CS, Schmelz M, et al. Prognostic criteria for squamous cell cancer of the skin. J Surg Res. 2010;159(1):509-16.

Joshi AD, Oak SR, Hartigan AJ, Finn WG, Kunkel SL, Duffy KE, et al. Interleukin-33 contributes to both M1 and M2 chemokine marker expression in human macrophages. BMC Immunol. 2010;11:52.

Jovanovic IP, Pejnovic NN, Radosavljevic GD, Arsenijevic NN, Lukic ML. IL-33/ST2 axis in innate and acquired immunity to tumors. Oncoimmunology. 2012;1(2):229-31.

Jovanovic IP, Pejnovic NN, Radosavljevic GD, Pantic JM, Milovanovic MZ, Arsenijevic NN, et al. Interleukin-33/ST2 axis promotes breast cancer growth and metastases by facilitating intratumoral accumulation of immunosuppressive and innate lymphoid cells. Int J Cancer. 2014;134(7):1669-82.

Jung AC, Guihard S, Krugell S, Ledrappier S, Brochot A, Dalstein V, et al. CD8-alpha T-cell infiltration in human papillomavirus-related oropharyngeal carcinoma correlates with improved patient prognosis. Int J Cancer. 2013;132(2):E26-36.

Kakkar R, Lee RT. The IL-33/ST2 pathway: therapeutic target and novel biomarker. Nat Rev Drug Discov. 2008;7(10):827-40.

Kubo N, McCurdy S, Boisvert WA. Defective fas expression on bone marrow derived cells alters atherosclerotic plaque morphology in hyperlipidemic mice. Discoveries (Craiova). 2015 pii,e37.

Kuss I B, Hathaway RL, Ferris W, Gooding TL. Whiteside imbalance in absolute counts of T lymphocyte subsets in patients with head and neck cancer and its relation to disease. Adv Oto-rhino-laryngol. 2005;62:161–72.

Laghi L, Bianchi P, Miranda E, Balladore E, Pacetti V, Grizzi F, et al. $CD3^+$ cells at the invasive margin of deeply invading (pT3-T4) colorectal cancer and risk of post-surgical metastasis: a longitudinal study. Lancet Oncol 2009;10:877–84.

Liew FY, Pitman NI, McInnes IB. Disease-associated functions of IL-33: the new kid in the IL-1 family. Nat Rev Immunol. 2010;(2):103-10.

Liu X, Zhu L, Lu X, Bian H, Wu X, Yang W, et al. IL-33/ST2 pathway contributes to metastasis of human colorectal cancer. Biochem Biophys Res Commun. 2014;453(3):486-92.

Lott JM, Sumpter TL, Turnquist HR. New dog and new tricks: evolving roles for IL-33 in type 2 immunity. J Leukoc Biol. 2015; 97(6):1037-48.

Lu B, Yang M, Wang Q. Interleukin-33 in tumorigenesis, tumor immune evasion, and cancer immunotherapy.J Mol Med (Berl). 2016;(5):535-43.

Macedo RB, Kakehasi AM, Andrade MV. IL33 in rheumatoid arthritis: potencial contribution to pathogenesis. Rev Bras Reumatol. 2016 Mar 22.

Manzano AC, Altemani A, Martins AS, Negro AD, Tincani JA. Caracterização imuno-histoquímica do infiltrado linfocitário em biópsia de carcinoma espinocelular da língua e soalho oral e sua implicação prognostica. Rev Bras Cir Cabeça Pescoço. 2010;39(4): 270- 6.

Marvie P, Lisbonne M, L'Helgoualc'h A, Rauch M, Turlin B, Preisser L et.al. Interleukin-33 overexpression is associated with liver fibrosis in mice and humans. J Cell Mol Med. 2010; 14(6b):1726–39.

Millar NL, O'Donnell C, McInnes IB, Brint E. Wounds that heal and wounds that don't - the role of the IL-33/ST2 pathway in tissue repair and tumorigenesis. Semin Cell Dev Biol [Internet]. Forthcoming 2016 [cited 2016 oct 03]. Available from: http://dx.doi.org/10.1016/j.semcdb.2016.08.2007.

Miller AM. Role of IL-33 in inflammation and disease. J Inflamm (Lond). 2011;8(1):22.

Milovanovic M, Volarevic V, Radosavljevic G, Jovanovic I, Pejnovic N, Arsenijevic N, et al. IL-33/ST2 axis in inflammation and immunopathology. Immunol Res. 2012;52(1-2):89-99.

Mittal D, Gubin MM, Schreiber RD, Smyth MJ. New insights into cancer immunoediting and its three component phases-elimination, equilibrium and escape. Curr Opin Immunol. 2014;27:16-25.

Musolino C, Allegra A, Profita M, Alonci A, Saitta S, Russo S, et al. Reduced IL-33 plasma levels in multiple myeloma patients are associated with more advanced stage of disease. Br J Haematol. 2013;160(5):709–10.

Nakano O, Sato M, Naito Y, Suzuki K, Orikasa S, Aizawa M, et al. Proliferative activity of intratumoral CD8 T-lymphocytes as a prognostic factor in human renal cell carcinoma: clinicopathologic demonstration of antitumor immunity. Cancer Res. 2001;61(13):5132-6.

Onuchic AC, Chammas R. Câncer e o microambiente tumoral. Rev Med (São Paulo). 2010; 89(1):21-31.

Oztas E, Kuzu UB, Zengin NI, Kalkan IH, Onder FO, Yildiz H, et al. Can Serum ST2 Levels Be Used as a Marker of Fibrosis in Chronic Hepatitis B Infection? Medicine (Baltimore). 2015;94(47):e1889.

Pagès F, Berger A, Camus M, Sanchez-Cabo F, Costes A, Molidor R, et al. Effector memory T cells, early metastasis, and survival in colorectal cancer. N Engl J Med. 2005;353(25):2654-66.

Pagès F, Galon J, Dieu-Nosjean M-C ,Tartour E , Sautès-Fridman C, Fridman W-H. Immune infiltration in human tumors: a prognostic factor that should not be ignored. Oncogene. 2010;29:1093–102.

Pei C, Barbour M, Fairlie-Clarke KJ, Allan D, Mu R, Jiang HR. Emerging role of interleukin-33 in autoimmune diseases. Immunology. 2014;141(1):9–17.

Perez-Diez A, Joncker NT, Choi K, Chan FNW, Anderson CC, Lantz O. et al. CD4 cells can be more efficient at tumor rejection than CD8 cells. Blood. 2007;109(12):5346–54.

Piersma SJ, Jordanova ES, van Poelgeest MI, Kwappenberg KM, van der Hulst JM, Drijfhout JW, et al. High number of intraepithelial CD8 tumor-infiltrating lymphocytes is associated with the absence of lymph node metastases in patients with large early-stage cervical cancer. Cancer Res. 2007;67:354-61.

Pindborg JJ et al. World Health Organization histological typing of cancer and precancer of the oral mucosa. 2 ed. Springer, New York (1997).

Protti PM, De Monte L. Cross-talk within the tumor microenvironment mediates Th2-type inflammation in pancreatic cancer. Onco immunology. 2012;1(1):89-91.

Reichert TE, Rabinowich H, Johnson JT, Whiteside TL. Mechanisms responsible for signaling and functional defects. J Immuno ther. 1998;21:295-306.

Ricotti C, Bouzari N, Agadi A, Cockerell CJ. Malignant skin neoplasms. Med Clin North Am. 2009;93(6):1241-64.

Schmitz J, Owyang A, Oldham E, Song Y, Murphy E, McClanahan TK, et al. IL-33, an interleukin-1-like cytokine that signals via the IL-1 receptor-related protein ST2 and induces T helper type 2-associated cytokines. Immunity. 2005;(5):479-90.

Schreiber RD, Old LJ, Smyth MJ. Cancer immunoediting: integrating immunity´s roles in cancer suppression and promotion. Science. 201;331(6024):1565-70.

Shulstad RM, Proper S. Squamous cell carcinoma: a review of etiology, pathogenesis, treatment and variants. Journal of the Dermatology Nurses' Association: January/February 2010 - Volume 2 - Issue 1 - pp 12-16.

Stratigos A, Garbe C, Lebbe C, Malvehy J, del Marmol V, Pehamberger H, et al. Diagnosis and treatment of invasive squamous cell carcinoma of the skin: European consensus-based interdisciplinary guideline. Eur J Cancer. 2015;51(14):1989-2007.

Swann JB, Smyth MJ. Immune surveillance of tumors. J Clin Invest 2007;117:1137-46.

Vieira FLD, Vieira BJ, Guimaraes MAM, Aarestrup FM. Cellular profile of the peritumoral inflammatory infiltrate in squamous cells carcinoma of oral mucosa: Correlation with the expression of Ki67 and histologic grading. BMC Oral Health 2008, 8:25

Villarreal DO, Weiner DB. IL-33 isoforms: their future as vaccine adjuvants? Expert Rev Vaccines. 2015;14(4):489–92.

Wakabayashi O, Yamazaki K, Oizumi S, Hommura F, Kinoshita I, Ogura S, et al. $CD4^+$ T cells in cancer stroma, not $CD8^+$ T cells in cancer cell nests, are associated with favorable prognosis in human non-small cell lung cancers. Cancer Sci. 2003;94(11):1003-9.

Walzl G, Matthews S, Kendall S, Gutierrez-Ramos JC, Coyle AJ, OpenshawPJ,et al. Inhibition of T1/ST2 during respiratory syncytial virus infection prevents T helper cell type 2 (Th2)- but not Th1-driven immunopathology. J Exp Med. 2001;193(7):785-92.

Wang Q, Yu WN, Chen X, Peng XD, Jeon SM, Birnbaum MJ, et al. Spontaneous Hepatocellular Carcinoma after the Combined Deletion of Akt Isoforms. Cancer Cell. 2016;29(4):523-35.

Weedon D, Morgan MB, Gross C, Nagore E, Yu LL. Keratinocytic tumours: Squamous cell carcinoma. In: LeBoit PE, Burg G, Weedon D, Sarasin A. Pathology and genetics: skin tumours. 3ed. Lyon: IARC Press; 2005.

Weinberg RA. A biologia do câncer. Porto Alegre: Artmed; 2008. 864 p.

Wynn TA. Type 2 cytokines: mechanisms and therapeutic strategies. Nat Rev Immunol. 2015;(5):271-82.

Wolf GT, Chepeha DB, Bellile E, Nguyen A, Thomas D, McHugh J, et al. Tumor infiltrating lymphocytes (TIL) and prognosis in oral cavity squamous carcinoma: A preliminary study. Oral Oncol. 2015; 51(1):90–95.

Woolgar JA. Histopathological prognosticators in oral and oropharyngeal squamous cell carcinoma. Oral Oncol. 2006;42(3):229-39.

Xu L, Xiong S, Guo R, Yang Z, Wang Q, Xiao F, et al. Transforming growth factor β3 attenuates the development of radiation-induced pulmonary fibrosis in mice by decreasing fibrocyte recruitment and regulating IFN-γ/IL-4 balance. Immunol Lett. 2014;162(1 PtA):27-33.

Yamamoto R, Nishikori M, Kitawaki T, Sakai T, Hishizawa M, Tashima M, et al. PD-1-PD-1 ligand interaction contributes to immunosuppressive microenvironment of Hodgkin lymphoma. Blood. 2008;111(6):3220-4.

Zhang Y, Davis C, Shah S, Hughes D, Ryan JC, Altomare D, et al. IL-33 promotes growth and liver metastasis of colorectal cancer in mice by remodeling the tumor microenvironment and inducing angiogenesis. Mol Carcinog [Internet]. Forthcoming 2016 [cited 2016 Apr 27]. Available from: http://dx.doi.org/10.1002/mc22491.

Zitvogel L, Tesniere A, Kroemer G. Cancer despite immunosurveillance: immunoselection and immunosubversion. Nat Rev Immunol. 2006;6(10):715-27.

ANEXO

ANEXO A – carta de Aprovação do Comitê de Ética

INSTITUTO LAURO DE SOUZA LIMA
Rodovia Comandante João Ribeiro de Barros, km 225/226 – Bauru – SP.
CEP: 17034-971 – Caixa Postal 3021
Fone (14) 3103-5900 – Fax (14) 3103-5914

COMISSÃO CIENTÍFICA

Bauru, 11 de Junho de 2014.

Ilma. Sra.
Dra. Ana Paula Campanelli
Assunto: projeto nº. 271/14

Prezada Senhora:

Informamos a Vossa Senhoria que o projeto nº. 271/14, intitulado "Papel de IL-33 no desenvolvimento de carcinoma espinocelular", recebeu parecer favorável da Comissão Científica do Instituto Lauro de Souza Lima, na presente data.

Atenciosamente,

DRA. FÁTIMA REGINA VILANI MORENO
Membro titular e Representante da Comissão Científica