UNIVERSIDADE DE SÃO PAULO
FACULDADE DE ODONTOLOGIA DE BAURU

BRUNA STUCHI CENTURION PAGIN

Estudo das calcificações em tecidos moles em exames de Tomografia Computadorizada de Feixe Cônico utilizando diferentes softwares

BAURU
2015

Bruna Stuchi Centurion Pagin

Estudo das calcificações em tecidos moles em exames de Tomografia Computadorizada de Feixe Cônico utilizando diferentes softwares

Tese apresentada a Faculdade de Odontologia de Bauru da Universidade de São Paulo para obtenção do título de doutor em Ciências Odontológicas Aplicadas.
Área de concentração: Estomatologia e Biologia Oral

Orientador: Profª Drª Izabel Regina Fischer Rubira-Bullen

Versão Corrigida

BAURU
2015

P148e

Pagin, Bruna Stuchi Centurion
Estudo de calcificações em tecidos moles em exames de Tomografia Computadorizada de Feixe Cônico utilizando diferentes softwares / Bruna Stuchi Centurion Pagin. – Bauru, 2015.

106 p. : il. ; 31cm.

Tese (Doutorado) – Faculdade de Odontologia de Bauru. Universidade de São Paulo

Orientadora: Profª Drª Izabel Regina Fischer Rubira-Bullen

Nota: A versão original desta tese encontra-se disponível no Serviço de Biblioteca e Documentação da Faculdade de Odontologia de Bauru – FOB/USP.

Autorizo, exclusivamente para fins acadêmicos e científicos, a reprodução total ou parcial desta dissertação/tese, por processos fotocopiadores e outros meios eletrônicos.

Assinatura:

Data:

Comitê de Ética da FOB-USP
Protocolo CAAE: 18779414.1.0000.5417

DEDICATÓRIA

Aos meus maiores amores, minha família, minha razão de ser, minha felicidade e minha inspiração, eu dedico a vocês Paulo, Bete, Gui e Otávio, esse trabalho que só foi possível por estarem ao meu lado.

"Tenho a impressão de ter sido uma criança brincando à beira-mar, divertindo-me em descobrir uma pedrinha mais lisa ou uma concha mais bonita que as outras, enquanto o imenso oceano da verdade continua misterioso diante dos meus olhos."

Isaac Newton

AGRADECIMENTOS

"Tudo posso naquele que me fortalece"

Deus, que é o meu protetor, me abençoou com saúde, me presenteou com uma família maravilhosa, iluminou meus pensamentos, decisões e permitiu finalizar essa etapa tão sonhada.

Nossa Senhora Aparecida, minha mãezinha do céu, na qual tenho uma fé muito grande e a certeza de que acompanha todos os meus passos me abençoando e aconselhando para as melhores escolhas e decisões.

Agradeço aos meus pais, o apoio e o incentivo. O amor incondicional que recebi de vocês foi fundamental para que eu conquistasse todos os meus objetivos profissionais e pessoais. Meu amor é infinito, incomensurável e inexplicável. Deus me presenteou e me escolheu para fazer parte da melhor família que poderia existir. Eu Amo vocês e agradeço por tudo desde sempre.

Mãe, você sempre foi minha inspiração, todo o seu amor, carinho, coragem, incentivo foram fundamentais para o meu crescimento. Escolhi a odontologia por você, nossa convivência no consultório que sempre foi deliciosa! A profissional exemplar, correta e responsável que é durante esses 30 e poucos anos de formada, só me motivam a continuar e me espelhar para que um dia eu chegue aos pés dessa mulher maravilhosa e mãe perfeita que você é. Para mim você é a melhor dentista que conheço e a melhor pessoa! TE AMO SEMPRE! Pai, você é meu exemplo de honestidade, trabalho, coragem, determinação, perseverança e família. Você sem nunca pestanejar nos criou com carinho, amor e todos os seus ensinamentos com certeza me amadureceram e refletem na mulher que sou hoje. Com vocês dois eu passo meus melhores momentos, com vocês eu divido minhas angustias e minhas tristezas. Vocês são meu ombro amigo e a minha fortaleza. AMO INCONDICIONALMENTE!

Ao meu irmão, Gui, você é o presente que eu pedi pra Deus, quando a mamãe estava grávida eu sempre pedia que fosse um irmãozinho, e ele veio, cresceu e hoje é o meu exemplo. Exemplo de homem, profissional, amigo, companheiro, o melhor advogado que eu conheço. Obrigada pelo seu carinho, sua preocupação e por ser meu irmão e me apoiar sempre. Obrigada por me ensinar tudo, você é meu professor e se tenho alguma dificuldade ou problema, penso em você. Quando estou feliz, e realizada, preciso contar pra você. Afinal os irmãos são aqueles que nos ligam a família e fazem nos lembrar dela e da nossa infância e convivência quando estamos distantes. EU AMO VOCÊ DESDE SEMPRE E PRA SEMPRE.

Otávio, você é meu marido, noivo, namorado, amor, é um anjo que surgiu na minha vida. Descobri o amor verdadeiro com você. Poder compartilhar tudo, e tudo mesmo, o trabalho, a nossa casa, a minha vida, a família, os anseios, as alegrias, os bons e maus momentos é simplesmente tudo aquilo que eu sempre quis e sonhei. Muitas vezes nem acreditamos que esse amor pode crescer tanto a cada dia e isso acontece! Só podia ser com você! Eu te amo meu esposo! Obrigada por ser meu anjo da guarda protetor.

A minha cunhada Bia, você é a minha companheira e madrinha, apesar de ser jovem, têm pensamentos e atitudes muito maduras, eu te admiro como pessoa, e te amo como minha irmã! Obrigada por estar sempre presente!

A família Stuchi Centurion,eu devo a vocês o fato de ser a pessoa que sou hoje. Vocês todos, meus primos, tios, parentes próximos e mais distantes, eu devo a influência no meu jeito de ser! Os bons momentos compartilhados fazem parte da minha história de vida, refletem na minha formação e me permitem lembrar e reviver tudo com muita felicidade.

Bibi você é a prima mais nova, que me faz voltar a ser criança, e como isso é bom! Os nossos momentos juntas reforçam a importância que a família tem na nossa vida. Te amo!

Aos meus avós in memoriam, mesmo distantes, eu tenho a certeza de que estão aqui comigo, me ajudam, me apoiam e me amam de perto. Vó Sétima, Vô Claudina e Vô Zé, eu agradeço pelo aprendizado, pela educação, e mesmo sabendo que não tiveram a formação educacional completa, foram as pessoas que mais me ensinaram como encarar a vida. Sobre vocês ficaram lembranças boas, saudosas, mas principalmente o amor e o carinho que eu recebi que não são possíveis de serem explicados em palavras, somente com o coração. Ao meu avô Zé Centurion, que como dizemos agora é o único, e essa é a palavra que melhor o define, poder conviver com o senhor, relembrar bons momentos e aprender mesmo que com a simplicidade é fundamental no meu dia a dia. Amo o senhor!

A família Pagin, minha nova família, em especial aos meus sogros, que são como eu digo pessoas muito especiais, são com certeza minha segunda família. Agradeço a Deus por ter a oportunidade de conviver com vocês. Obrigada pelo carinho, a atenção, os conselhos. O amor que recebo de vocês é muito importante para os meus dias se tornarem mais leves. Obrigada por educarem e por me presentearem com seu filho, que é um marido maravilhoso. Celo, você é meu amigo, companheiro e com certeza meu segundo irmão! É sempre muito bom e especial estarmos todos juntos! Amo vocês!

AOS AMIGOS

"Se vi mais longe foi porque me apoiei sobre ombros de gigantes"
Isaac Newton

Agradeço a todos os meus amigos, que sempre quando nos reunimos, nos distraímos, rimos, choramos, reclamamos, e somos tão felizes juntos, e sentimos tanta falta uns dos outros. Estar com vocês, rir com vocês é sempre único e muito bom!

Em especial, a Carol, que começou como uma desconhecida, se tornou colega, evoluiu para amiga, dupla de clínica durante os 4 anos de faculdade, até que por fim é nossa madrinha de casamento e nossa colega de trabalho e profissão. Carol eu quero agradecer por sua amizade e por todos os momentos que vivemos juntas sonhando com a finalização da nossa pós-graduação, ainda no PET.

A minha outra grande parceira de vida Elen Tolentino, que por sinal é também minha madrinha, "parça" a sua amizade é uma delícia, ter sido sua parceira de clínica foi resumido em aprendizado, problemas (pacientes diferentes) e muito trabalho! Adoro ser sua amiga, adoro conviver com você e com sua família, vocês são muito especiais para nós. Obrigada por tudo!

Aos meus grandes amigos, Tiago e Marina, os nossos dias em Catanduva tendo a amizade e o carinho de vocês se tornam mais especiais, vocês são nossos grandes amigos e companheiros, e o Felipe só chegou para somar e alegrar mais ainda o dia a dia de vocês e os nossos encontros. Amo vocês!

Thaís e Marcelo Polleti, vocês são o nosso exemplo de casal, união, dedicação e amor. A Helena tem muita sorte de poder ser filha de vocês! A nossa convivência, a nossa amizade e as nossas risadas afirmam sempre o carinho que sentimos por vocês. Obrigada por fazerem parte da nossa vida! Eu amo vocês!

Aos amigos Marina e Caê, vocês são ou eram a nossa família em Bauru, esse período de 2014 e 2015 com vocês por perto foi especial, poder conviver de perto, participar das conquistas e vitórias é sempre muito gratificante. Adoramos vocês e com certeza já estamos sentindo muita falta.

Aos colegas de mestrado e doutorado que conviveram comigo, com certeza nossos encontros clínicos, nossas conversas na salinha, nosso dia a dia nas clínicas de graduação e pós-graduação fazem muita falta, são os grandes aprendizados e amizades que carrego comigo desses anos todos de pós-graduação. Em especial aos grandes amigos: Lyzete, Thaís Imada, Thaís Feitosa, Maíra, Gustavo Zanna, Annie, Danilo, Daniel, Andréa, Carla Ikuta, Marcelo, Luciana e Edson. Obrigada pelo convívio e pelos aprendizados estômato-radio-patológicos e cirúrgicos.

AOS MESTRES

"Você tem que encontrar o que você gosta". E isso é verdade tanto para o seu trabalho quanto para seus companheiros. Seu trabalho vai ocupar uma grande parte da sua vida, e a única maneira de estar verdadeiramente satisfeito é fazendo aquilo que você acredita ser um ótimo trabalho. E a única maneira de fazer um ótimo trabalho é fazendo o que você ama fazer. Se você ainda não encontrou, continue procurando. Não se contente. Assim como com as coisas do coração, você saberá quando encontrar. E, como qualquer ótimo relacionamento, fica melhor e melhor com o passar dos anos. Então continue procurando e você vai encontrar. Não se contente." Steve Jobs

Ao professor W. Roentgen por ser o responsável pela descoberta de um princípio que me proporciona ser feliz na escolha da minha profissão. Ser radiologista reflete o que eu sou, consegue fazer eu me apaixonar todas as vezes que eu estudo, que leio, dou aulas ou assisto às aulas. Agradeço pela oportunidade diária de exercer essa linda e apaixonante especialidade.

Aos professores do Departamento de Estomatologia, vocês todos foram minha família em Bauru em todos esses anos pós-formatura, desde 2008, convivo e aprendo todos os dias com cada um de vocês. Toda minha formação de pós-graduação, o que sei, como sei, aprendi e aprendo com vocês. Sei que vocês são pra mim um porto seguro, toda dúvida que tenho são as pessoas a quem recorro e toda conquista quero compartilhar. O departamento todo, as secretárias, as clínicas, o serviço de limpeza, todos são muito especiais e participaram da minha vida e com certeza deixaram marcas.

A minha orientadora Profª Izabel, obrigada por ser minha amiga, acima de tudo. A sua maior qualidade é a compreensão, sem sua permissão, não seria possível eu estar onde estou hoje. Tudo que sei, cientificamente, com certeza, grande parte é reflexo da nossa convivência. Professora, obrigada por ser minha mãe científica obrigada por ser carinhosa, por sempre tentar ajudar, entender e por ter me permitido voar para longe e aprender com as dificuldades da vida. Para mim a senhora é uma inspiração, quero ser um pouquinho daquilo do que és e do que sabes.

As minhas orientadoras de coração, Profª Ana Lúcia e Izabel Maria Marchi de Carvalho, com vocês aprendi e me apaixonei pela radiologia, conviver e poder conhecer tudo ao lado de vocês é simplesmente mais do que aquilo que poderia sonhar! Adoro poder dividir tudo, meus anseios e felicidades da profissão com vocês duas.

Prof. Damante o senhor é meu exemplo de profissional completo, não consigo pensar em outra pessoa que tenha o seu conhecimento, e não somente sobre a Estomatologia, para mim o senhor sabe sobre a medicina, saúde como um todo. Sempre me recordo e tento reaplicar no meu dia a dia seus ensinamentos, sobre a profissão, a especialidade, a língua portuguesa, a inglesa, a maneira como se portar perante os alunos, o bom relacionamento, o jeitinho calmo e claro de explicar tudo exatamente tudo sobre qualquer dúvida nossa. OBRIGADA por ter participado ativamente da minha formação.

Prof. Chinellato, o senhor é meu exemplo de vida, suas lições na clínica, o atendimento com os pacientes, as explicações, as aulas e as fotos de viagem, me fazem acreditar na docência, mas também que tudo tem seu tempo e sua hora, e que nós devemos trabalhar, mas não podemos nos esquecer de aproveitar a vida com outras culturas.

Prof. Paulo, obrigada por me mostrar o outro lado da Estomatologia, e a oportunidade de atender e aprender sobre os pacientes com necessidades especiais, principalmente na área de oncologia. É uma área muito enriquecedora, nova e linda da Odontologia, parabéns pelo seu trabalho e dedicação.

Aos outros professores do departamento, que incluem os professores da Cirurgia, em especial ao Prof. Renato Yaedú com quem convivo diariamente no Centrinho, nossas conversas, discussões, e amizade são importantes no desenvolvimento das atividades diárias e influencia no aprendizado e nas decisões profissionais. Agradeço aos professores Osny, Eduardo Sant'Ana e Eduardo Sanches que sempre participaram e me acompanharam nas clínicas.

Aos colegas funcionários da clínica de Estomatologia, Andréia, Roberto, Fernanda, Alexandre e Marcos, o que dizer de vocês? Eu digo que vocês são tudo na clínica de graduação e pós! Sem vocês não sei como nós trabalhariamos, sem a ajuda de toda hora e o socorro da Andréa, sem a organização do Alexandre e sem as imagens lindas e tecnicamente impecáveis do Roberto e da Fernanda, só posso dizer que sinto muita falta de tudo isso. Obrigada por tudo!

Ao Hospital de Reabilitação de Anomalias Craniofaciais - Universidade de São Paulo, na pessoa da superintendente Drª Regina Célia Bortoleto Amantini, obrigada pela oportunidade de cursar a especialização em Radiologia Odontológica e Imaginologia e poder ter a honra de hoje fazer parte da equipe de Diagnóstico Bucal desse hospital que para mim não é só o meu local de trabalho, é o lugar que fazemos amigos e aprendemos com as histórias de vida dos pacientes. Todos os dias vivenciados ali, posso dizer que é um dia novo de aprendizado e que sempre estamos evoluindo com objetivo de melhorar o atendimento desses queridos pacientes.

Aos meus colegas de trabalho do Centrinho, trabalhar nesse ambiente é um sonho realizado. Todos os dias eu agradeço a Deus por essa oportunidade, pelo fato de poder dividir esse espaço com pessoas especiais, Carlos, meu chefe, o melhor chefe que poderíamos ter, é sensato, correto e justo. Izabel, meu exemplo de liderança e coordenação de curso, Otávio, exemplo de justiça, aprendizado, organização e liderança. À Ângela, uma colega que resolve todos os problemas do nosso Setor. Aos técnicos que facilitam o nosso serviço e nos ensinam todos os dias.

Aos meus alunos, principalmente à turma de 2014/2016 de especialização do Centrinho, é um grupo especial, tenho um carinho diferente por vocês, e a nossa convivência diária é divertida e muito leve. Obrigada por me permitirem ensinar, do meu jeito e me aceitarem como sou.

Gostaria de agradecer aos professores e alunos da Faculdade de Odontologia de Araçatuba - UNESP, obrigada por me darem a oportunidade de exercer o meu sonho, a docência, e aos alunos de graduação que me permitiram ensinar, desenvolver habilidades, e crescer em alguns meses, aquilo que talvez nunca fosse acontecer em toda a minha vida. O meu muito obrigada ao Departamento de Radiologia da FOA-UNESP, Profª Leda, Prof. Gilberto Coclete e Prof. Antonio, sou muito grata pela convivência, confiança depositada e por todo o ensinamento. E sem me esquecer mais uma vez agradeço ao Departamento de Estomatologia, a minha orientadora, aos meus colegas e a amiga Carla Sipert por terem me proporcionado essa experiência incrível, que muito acrescentou a minha formação acadêmica e pessoal.

Ao professor **José Roberto Pereira Lauris**, pela paciência, pelos ensinamentos, e por me fazer entender aquilo que para mim é o mais complicado, a matemática. Estatística se torna mais fácil e mais prazerosa nas suas reuniões e com as suas explicações.

À **Marília, Cris e Luciana**, Secretárias do Departamento de Estomatologia e Cirurgia, pelo convívio excelente durante todos esses anos, pelos socorros em todos os desafios da pós-graduação, pela amizade que foi construída, vocês são profissionais excelentes e moram no meu coração.

Ao **Departamento de Estomatologia e Cirurgia** agradeço pela minha formação desde a graduação, pelo incentivo, por toda a ajuda nas clínicas e pelo convívio excelente com o Centrinho.

À Faculdade de Odontologia de Bauru, no nome da diretora Maria Aparecida de Andrade Moreira Machado e do vice-diretor Prof. Dr. Carlos Ferreira dos Santos, obrigada por manter a FOB-USP como um local de excelência, em que temos orgulho de fazer parte, e por proporcionarem sempre grandes aprendizados dentro dessa instituição.

A **CAPES**, pelo apoio financeiro durante os primeiros anos de doutorado.

Agradeço a todos que não foram mencionados aqui, mas que de alguma forma participaram direta ou indiretamente para a realização desse trabalho e que influenciaram no meu crescimento pessoal e principalmente profissional, permitindo que eu pudesse enfim realizar mais um sonho e cumprir essa etapa importante.

RESUMO

O uso crescente da Tomografia Computadorizada de Feixe Cônico (TCFC) na área odontológica tem permitido o aumento dos achados incidentais em exames que são realizados por outros fins. Dentre essas uma, das mais comuns e com impacto na vida dos pacientes é o ateroma calcificado das artérias carótidas (ACAC), e no seu diagnóstico diferencial existem as ossificações das cartilagens da laringe. Para correta identificação dessas calcificações são necessários conhecimentos acerca da localização anatômica, distribuição e sua morfologia, sendo que a TCFC fornece uma localização tridimensional (3D) acurada. Entretanto existem diferentes softwares de pós-processamento de imagens disponíveis no mercado, e não há na literatura estudos sobre a capacidade desses softwares para a visualização dessas estruturas. Esse estudo tem o objetivo de identificar essas calcificações supracitadas, nos softwares de visualização de TCFC, i-Cat Vision® e Invivo5®, nas reconstruções multiplanares e 3D em dois grupos diferentes, sendo um grupo de exames de indivíduos com fissuras labiopalatinas (HRAC) (50 exames de TCFC) e outro sem fissuras labiopalatinas (FOB) (100 exames de TCFC). Foram avaliados 150 exames (112 do gênero feminino e 38 do gênero masculino) de TCFC por dois observadores devidamente treinados e calibrados. Para o grupo sem fissuras labiopalatinas foi encontrada diferença estatística significante entre a idade e a quantidade de calcificações encontradas. Considerando todas as calcificações, foram encontrados 104 indivíduos com alguma calcificação, representando 69,33% da amostra, sendo que o grupo HRAC apresentou 88% e o grupo FOB 59%. Foi possível demonstrar diferença estatística significante ao se comparar a quantidade de calcificações entre os grupos avaliados. Foi assumido nesse trabalho que as reconstruções separadamente do programa Invivo5® seria a “padrão- ouro”, nesse momento o programa i-Cat Vision® foi considerado mais específico do que sensível. Foram identificados muito falsos positivos no programa i-Cat Vision® e menores resultados para falso-negativos. Esse trabalho não tem o propósito de identificar os ACAC nos exames de TCFC, mas incentivar e demonstrar que é possível visualizar tais calcificações e diferenciá-las umas das outra, lembrando-se da responsabilidade do dentista em prevenir um problema futuro ao paciente que pode levar a quadros de morbidade e mortalidade.

Palavras-chave: Tomografia Computadorizada de Feixe Cônico. Calcificação Patológica. Diagnóstico por imagem.

ABSTRACT

The widespread use of CBCT in Dentistry leads to an increasing of incidental findings regarding exams for different purposes. The most common incidental finding that impacts the patient's quality of life is the carotid artery calcifications as well as the ossification of laryngeal cartilage which is the most common differential diagnosis for aterosclerosis. To identify this calcifications/ossification correctly it is necessary to know about its anatomic localization, distribution and morphology once that CBCT images may evidence an accurate 3D location. Therefore many different manipulations imaging software for CBCT technology is available and there is no research in the literature about the capacity of this software to visualize these calcification/ossification structures. This study aimed to identify these calcifications/ossification, in two different visualization softwares: i-Cat Vision® and Invivo5®, both in Multiplanar Reconstruction (MPR) and 3D reconstruction, in two different groups, where one was constituted of cleft lip and palate (50 CBCT exams) patients and the other by patients without cleft lip and palate (100 CBCT exams). Two calibrated and trained observers evaluated 150 CBCT exams (112 were female and 38 male). There was significantly statistical difference when comparing age and calcifications quantity for no cleft lip and palate group. When considering all calcifications in both groups, 104 patients in 150 (total number) showed some calcification/ossification, representing 69,33%. The percentage of calcification/ossification in the cleft lip and palate group were 88% whereas the other one evidenced 59%. And due to this difference, there was significantly statistical difference between these groups. Besides, the Invivo5® software was considered the gold-standard (multiplanar reconstruction and 3D reconstruction) to identify the structures previously mentioned; then i-Cat Vision® software showed more specificity than sensitivity comparing the results with the Invivo5®. Many false positives were identified in i-Cat Vision® and only some false negatives, showing again the characteristics of these softwares. This work was not intended to identify carotid artery calcifications in CBCT exams, but in fact the real purpose was to demonstrate that it is possible to identify calcifications/ossifications and differentiate one of another. It is always important to remember about the dentistry knowledge and responsibility to prevent patient coming disease that may lead to morbidity and mortality situations.

Keywords: Cone Beam Computed Tomography. Calcinosis. Diagnostic Imaging.

LISTA DE ILUSTRAÇÕES

- FIGURAS

Figura 1: Esquema anatômico das cartilagens da laringe adaptado de Mupparapu,M.D. 2005.....32

Figura 2: Demonstração dos critérios de inclusão. A: Reconstrução coronal, demonstrando as vértebras cervicais (C1 a C4). B: Reconstrução sagital, demonstrando a mensuração abaixo do corno maior do osso hioide (mínimo de 1 cm). C: Reconstrução coronal, demonstrando as mensurações abaixo dos cornos maiores do osso hioide (mínimo de 1 cm).....44

Figura 3: A seta aponta para um possível ACAC na reconstrução axial do software Invivo5®.....45

Figura 4: A seta aponta para a ossificação do ligamento tireo-hioideo lateral na reconstrução axial do software Invivo5®.....46

Figura 5: As setas apontam para as ossificações da cartilagem tritícea na reconstrução axial do software Invivo5®.....46

Figura 6: As setas apontam para as ossificações da cartilagem tireoide na reconstrução axial do software Invivo5®.....47

Figura 7: A seta aponta para um possível ACAC na reconstrução 3D do software Invivo5®.....51

Figura 8: As setas apontam para um possível ACAC nas RMP do software Invivo5®.....51

Figura 9: A seta aponta para um possível ACAC na reconstrução 3D do software i-Cat Vision®.....52

Figura 10: As setas apontam para um possível ACAC nas RMP do software i-Cat Vision®.....52

Figura 11: A seta branca aponta para um possível ACAC e a seta vermelha para uma ossificação da cartilagem tireoide na reconstrução 3D do software Invivo5®.....52

Figura 12: As setas brancas apontam para um possível ACAC e as setas vermelhas para uma ossificação da cartilagem tireoide nas reconstruções multiplanares do software Invivo5®.....53

Figura 13: A seta branca aponta para um possível ACAC e a seta vermelha para uma ossificação da cartilagem tireoide nas RMP do software i-Cat Vision®.....53

Figura 14: As setas brancas apontam para um possível ACAC e as setas vermelhas para uma ossificação da cartilagem tireoide nas RMP do software i-Cat Vision®. 54

Figura 15: As setas apontam para uma ossificação do ligamento tireo-hioideo lateral do lado direito nas RMP do software Invivo5®. 54

Figura 16: A seta aponta para uma ossificação do ligamento tireo-hioideo lateral do lado direito na reconstrução 3D do software Invivo5®. 55

Figura 17: As setas apontam para uma ossificação do ligamento tireo-hioideo lateral do lado direito nas RMP do software i-Cat Vision®. 55

Figura 18: A seta aponta para uma ossificação do ligamento tireo-hioideo lateral do lado direito na reconstrução 3D do software i-Cat Vision®. 55

Figura 19: As setas apontam para uma ossificação da cartilagem tireoide do lado direito nas RMP do software Invivo5®. 56

Figura 20: A seta aponta para uma ossificação da cartilagem tireoide do lado direito na reconstrução 3D do software Invivo5®. 56

Figura 21: As setas apontam para uma ossificação da cartilagem tireoide do lado direito nas RMP do software i-Cat Vision®. 56

Figura 22: A seta aponta para uma ossificação da cartilagem tireoide do lado direito na reconstrução 3D do software i-Cat Vision®. 57

Figura 23: As setas apontam para uma ossificação da cartilagem tritícea bilateral nas RMP do software Invivo5®. 57

Figura 24: A seta aponta para uma ossificação da cartilagem tritícea bilateral na reconstrução 3D do software Invivo5®. 58

Figura 25: As setas apontam para uma ossificação da cartilagem tritícea bilateral nas RMP do software i-Cat Vision®. 58

Figura 26: A seta aponta para uma ossificação da cartilagem tritícea bilateral na reconstrução 3D do software i-Cat Vision®. 59

Figura 27: Falso positivo de ACAC no software i-Cat Vision®. No software Invivo5® o diagnóstico foi vértebra cervical. 62

LISTA DE TABELAS

Tabela 1: Número e porcentagem de coincidências de calcificações/ossificações (por tipo de calcificação/ossificação) para cada software avaliado. 60

Tabela 2: Quantidade de indivíduos com falsos positivos e negativos para as diferentes calcificações considerando a RMP do software Invivo5® como “padrão ouro” e comparando-a com as outras reconstruções utilizadas. 60

Tabela 3: Sensibilidade e Especificidade de programa i-Cat Vision® nas RMP e 3D para identificar as diferentes calcificações, considerando a RMP do programa Invivo5® como o “padrão-ouro”. 61

Tabela 4: Quantidade de indivíduos com falsos positivos e negativos para as diferentes calcificações/ossificações, considerando a reconstrução 3D do software Invivo5® como “padrão ouro” e comparando-a com as outras reconstruções utilizadas. 62

Tabela 5: Sensibilidade e Especificidade do software i-Cat Vision® nas RMP e 3D para identificar as diferentes calcificações/ossificações, considerando a reconstrução 3D do programa Invivo5® como o “padrão-ouro”. 63

Tabela 6: Quantidade de indivíduos com ACAC nas RMP e 3D do software i-Cat Vision®. 64

Tabela 7: Quantidade de indivíduos com OLTHL nas RMP e 3D do software i-Cat Vision® e do software Invivo5®. 64

Tabela 8: Quantidade de indivíduos com OTRIT nas RMP e 3D do software i-Cat Vision® e do software Invivo5®. 65

Tabela 9: Quantidade de indivíduos com OTIR nas RMP e 3D dos softwares i-Cat Vision® e Invivo5®. 65

Tabela 10: Número e porcentagem de indivíduos com calcificações para os dois grupos avaliados. 66

LISTA DE QUADROS

Quadro 1: Médias de sensibilidade e especificidade da reconstrução multiplanar do software i-Cat Vision® considerando as RMP do software Invivo5® como “padrão-ouro”. 61

Quadro 2: Médias de sensibilidade e especificidade da reconstrução 3D do software i-Cat Vision® considerando as RMP do software Invivo5® como “padrão-ouro”..... 61

Quadro 3: Médias de sensibilidade e especificidade da RMP do software i-Cat Vision® considerando a reconstrução 3D do software Invivo5® como “padrão-ouro”. 63

Quadro 4: Médias de sensibilidade e especificidade da reconstrução 3D do software i-Cat Vision® considerando a reconstrução 3D do software Invivo5® como “padrão-ouro”. 63

LISTA DE ABREVIATURA E SIGLAS

TCFC	Tomografia Computadorizada de Feixe Cônico
TC	Tomografia Computadorizada Helicoidal
RMP	Reconstrução Multiplanar
FOV	Field of View
ONU	Organização das Nações Unidas
ACAC	ACACs calcificados de artéria carótida
C1	Primeira vértebra cervical
C3	Terceira vértebra cervical
C4	Quarta vértebra cervical
cm	Centímetro(s)
mm	Milímetro(s)
CD	Compact Disc – Read Only Memory
C5	Quinta vértebra cervical
%	Porcentagem
HRAC	Hospital de Reabilitação de Anomalias Craniofaciais
FOB	Faculdade de Odontologia de Bauru
DICOM	Digital Imaging and Communications in Medicine
OLTHL	Ossificação do Ligamento tireo-hioideo lateral
OTRIT	Ossificação de cartilagem tríticea
OTIR	Ossificação de cartilagem tireoide

SUMÁRIO

1 INTRODUÇÃO E SÍNTESE BIBLIOGRÁFICA 21

1.1 Calcificações em tecidos moles 24
1.1.1 Ateromas calcificados de artéria carótida (ACAC) 25
1.1.2 Ossificações das Cartilagens da Laringe 28
1.2 Softwares de TCFC 33
1.3 Fissuras Labiopalatinas 34

2 PROPOSIÇÃO 37

2.1 Objetivo Geral 39
2.2 Objetivos Específicos 39

3 MATERIAL E MÉTODOS 41

3.1 Seleção da Amostra 43
3.2 Análise dos exames 44
3.3 Calibração e etapas do projeto 48
3.4 Tratamento estatístico dos dados 48

4 RESULTADOS 49

5 DISCUSSÃO 67

6 CONCLUSÕES 91

REFERÊNCIAS 95

1 Introdução e Síntese Bibliográfica

"A mente que se abre a uma nova ideia jamais voltará ao seu tamanho original"

Albert Einstein

1 INTRODUÇÃO E SÍNTESE BIBLIOGRÁFICA

Nos últimos 15 anos, com o surgimento da Tomografia Computadorizada de Feixe Cônico (TCFC), o modo como os profissionais visualizam as imagens dos seus pacientes e planejam seus casos sofreu uma drástica mudança. Em meados de 2006 e 2007 houve um aumento da demanda de requisições da TCFC para as diversas especialidades odontológicas que tem se tornado uma ferramenta de diagnóstico moderna indispensável (SCHULZE, 2015).

Desde a sua introdução no final da década de 1990 (MOZZO et al., 1998) os sistemas de TCFC vêm evoluindo, e apresentam sempre muitas vantagens para a odontologia, principalmente em relação às imagens que são excelentes para as regiões ósseas e dentárias e o fato de fornecerem dose de radiação potencialmente baixa a um custo menor para o paciente quando comparado com a Tomografia Computadorizada Helicoidal (TC) (PRICE et al., 2011).

Com a disseminação do uso dessa nova tecnologia, muitos aparelhos surgiram contendo especificações técnicas diferentes e dentre essas. Essas imagens contêm informações de regiões que até então não eram comuns ao dentista, e o volume total do exame de TCFC deve ser interpretado. (CARTER et al., 2008; HORNER et al., 2009; PETTE et al., 2012; SCARFE;FARMAN, 2008). A avaliação cuidadosa de um exame de TCFC permite a detecção de achados incidentais com significado clínico em potencial (PRICE et al., 2011).

Os achados incidentais identificados em exames convencionais odontológicos são encontrados em cerca de 6 a 43% dos pacientes (BONDEMARK et al., 2006; GRANLUND et al., 2012; KUHLBERG;NORTON, 2003). Levando-se em consideração que a TCFC contem mais informações que os exames bidimensionais, logo essas tendem a demonstrar taxas proporcionalmente maiores de achados incidentais (EDWARDS;ALTALIBI;FLORES-MIR, 2013).

A frequência de achados incidentais na região de cabeça e pescoço em exames de TCFC varia de 24,6 a 93,4%. (EDWARDS;ALTALIBI;FLORES-MIR, 2013) Alguns autores demonstram que os achados incidentais são mais frequentes em populações de idade avançada. (PETTE et al., 2012; PRICE et al., 2011)

Os achados incidentais são diferentes dependendo da faixa etária dos indivíduos, do campo de visão utilizado e da população estudada. Por exemplo, uma população de pacientes em tratamento ortodôntico apresenta normalmente achados de natureza diferentes daqueles de uma população que é submetida ao exame para o planejamento de implantes. (ALLAREDDY et al., 2012; CHA;MAH;SINCLAIR, 2007; EDWARDS;ALTALIBI;FLORES-MIR, 2013; MILES, 2005; PETTE et al., 2012; PRICE et al., 2011)

O estudo de Edwards et al (2013) mostra que 66 a 97% dos achados incidentais ocorrem fora da região dentária e alveolar. Os achados podem ser esqueléticos ou de tecidos moles, entretanto os últimos podem não ser idealmente visualizados, ou corretamente identificados, pois existe uma resolução de contraste insuficiente na TCFC para os tecidos moles. (BARGHAN;TETRADIS;NERVINA, 2013; MONSOUR;DUDHIA, 2008)

No estudo de Price et al (2011), sobre achados incidentais em 300 exames de TCFC, as calcificações (20%) foram o segundo maior grupo, atrás apenas dos achados de vias aéreas (35%). Dentre as calcificações, 1,5% eram de ateromas calcificados de artéria carótida (ACAC) e 3,9% de ossificações de cartilagens tireoide (OTIR) e tritícea (OTRIT).

A correta identificação das calcificações de tecidos moles está baseada em: localização anatômica, distribuição e morfologia. A TCFC fornece informações tridimensionais (3D) acurada para a localização das calcificações em tecidos moles. (ANGELOPOULOS, 2008; KHAN et al., 2008) Sendo assim é importante enfatizar a necessidade de uma interpretação completa do exame para não negligenciar doenças ocultas. (PRICE et al., 2011)

1.1 Calcificações e Ossificações em tecidos moles

Calcificação é a deposição de sais de cálcio (fosfato de cálcio principalmente) nos tecidos moles. Quando ocorre de forma desorganizada é denominada heterotópica e podem ser divididas em três tipos: distróficas, idiopáticas e metastáticas. (JÁCOME, 2010; LAURIE, 2007)

A calcificação distrófica acontece no interior de um tecido em degeneração, necrosado e os níveis sorológicos de cálcio e fosfato se apresentam normais, sendo sua etiologia normalmente relacionada com o tecido mole em questão ao sofrer

lesões traumáticas, ou qualquer outro tipo de dano que estimule a inflamação desse tecido. Exemplos de calcificações distróficas são os nódulos linfáticos, os tonsilólitos, e os ACAC. (LAURIE, 2007)

A calcificação idiopática pode ser chamada de calcinose e acontece devido a uma deposição de cálcio nos tecidos normais, entretanto os níveis de cálcio e fósforo apresentam níveis sorológicos dentro da normalidade. Os exemplos são os sialólitos e os flebólitos. (LAURIE, 2007)

A calcificação metastática ocorre devido a um aumento da deposição de cálcio nos tecidos normais decorrente de altos níveis de cálcio sorológico ou fosfato, nesse caso é comum que essas calcificações ocorram bilateralmente e de forma simétrica. Esse tipo é extremamente raro e são causadas pelo hiperparatireoidismo ou hipercalcemia maligna. (LAURIE, 2007)

As calcificações que ocorrem nos tecidos moles podem ser fisiológicas ou patológicas. As patológicas acontecem mais nas cartilagens, nos tecidos vasculares, ossificação de ligamento tireo-hioideo lateral (OLTHL) e tecidos glandulares sendo usualmente associada à inflamação. (SCARFE;FARMAN, 2008)

Já o termo ossificação é quando há a deposição de minerais nos tecidos normais de forma organizada, dando origem a um osso bem estruturado, comumente são chamados de ossificação heterotópica quando o osso é formado em um local incomum, ou seja, fora do esqueleto. Como exemplos temos a ossificação do complexo estilo-hioideo, a ossificação da cartilagem tritícea e a da cartilagem Tireoide.(LAURIE, 2007)

Por serem assintomáticas na grande maioria das vezes, essas calcificações e ossificações são encontradas de maneira incidental em radiografias odontológicas. (DE MOURA et al., 2007)

Para a realização do diagnóstico correto dessas alterações, devem ser considerados alguns critérios tais como: a localização anatômica, a distribuição, o número e a forma das calcificações. (DE MOURA et al., 2007; LAURIE, 2007)

1.1.1 Ateromas calcificados de artéria carótida (ACAC)

Nos países em desenvolvimento, o crescimento da população idosa e o aumento da longevidade, associados a mudanças nos padrões alimentares e no estilo de vida, têm forte repercussão sobre as taxas de morbidade e mortalidade. No

Brasil, projeções da Organização das Nações Unidas (ONU) (2002) indicam que a mediana da idade populacional passará de 25,4 anos em 2000 a 38,2 anos em 2050. (ORGANIZATION., 1998)

Com essa mudança no panorama da população mundial, muitas doenças surgem ou se tornam prevalentemente mais frequentes, dentre elas a aterosclerose, que é definida como uma doença inflamatória crônica de origem multifatorial que ocorre em resposta à agressão endotelial e acomete principalmente a camada íntima das artérias de médio e grande calibre. (SPOSITO, 2007)

Existem relatos de achados de doenças ateroscleróticas calcificadas em múmias que datam 4000 anos. Esse mesmo estudo mostra que ao contrário do que se acreditava tal doença não é exclusiva da civilização moderna, e que as causas dessa enfermidade vão além dos hábitos de vida inadequados, sugerindo assim que possa haver uma predisposição comum dos humanos pré-modernos e modernos que independe do estilo de vida desses. Por terem uma suscetibilidade genética à aterosclerose, a rapidez e a gravidade do seu desenvolvimento nos humanos são secundárias aos fatores ambientais quer sejam conhecidos ou não. (THOMAS et al., 2014)

A aterosclerose é um processo vascular sistêmico que é considerada a maior causa das doenças cárdio e cerebrovasculares, onde o estágio mais avançado consiste em placas calcificadas. (STARY et al., 1995)

Os ACAC podem estar presentes nas regiões de bifurcação das artérias ou normalmente a 10 ou 15 mm abaixo ou a cima da região de bifurcação (ANGELOPOULOS, 2008; HEILAND et al., 2007; KAMIKAWA et al., 2006; MACDONALD et al., 2012)

A aterosclerose é uma doença generalizada, e uma simples estenose de artéria carótida pode ser um marcador para doenças estenóticas mais avançadas. (FRIEDLANDER, 2013) As calcificações de artéria carótida ocorrem secundariamente à formação de placas de ateromas e representam um aumento do risco de infarto para os indivíduos. (HOLLANDER et al., 2002) (GOLLEDGE;SIEW, 2008)

A prevalência de estenoses graves da artéria carótida na população mais jovem, abaixo de 60 anos, é menor do que 1% e na população com idade maior que 65 anos varia de 2 a 7%. (WHITTY;SUDLOW;WARLOW, 1998)

A presença de calcificações nos tecidos moles na região lateral do pescoço nas imagens maxilofaciais tem recebido aumento da atenção dos dentistas desde que os ACACs foram primeiramente visualizados nas radiografias panorâmicas em 1981. (FRIEDLANDER;LANDE, 1981)

A visualização das calcificações de tecidos moles na região anatômica da artéria carótida em exames de imagem odontológicos é de difícil reconhecimento, devido à falta de treinamento dos profissionais, e a grande variedade de estruturas anatômicas próximas a essa região. As ossificações consideradas no diagnóstico diferencial são: as de cartilagem tritícea, do ligamento tireo-hioideo lateral e as da cartilagem tireoide.

Nas radiografias panorâmicas podem ocorrer muitos falsos negativos, porque a placa de calcificação pode estar localizada abaixo da área que aparece na radiografia, ou porque o nível de calcificação ainda é inadequado para ser visível em uma imagem desse tipo. (FRIEDLANDER, 2009) Entretanto existe também a possibilidade de identificar falsos positivos nas radiografias panorâmicas, que podem levar ao aumento dos custos da saúde e aumentar a ansiedade dos pacientes, pois os mesmos não estão verdadeiramente doentes. (ZINMAN;WHITE;TETRADIS, 2010)

Até o presente momento, existem poucos relatos na literatura que mostram a detecção de calcificações da artéria carótida nos exames de TCFC, entretanto a técnica de imagem não é muito diferente da TC realizada sem contraste, e essa última tem sido usada para a identificação dos ACAC em alguns trabalhos. Estudos mostram que o volume da placa calcificada na artéria carótida está diretamente relacionado à presença de infartos cerebrais. (BOS et al., 2011; FRIEDLANDER, 2014; KASRAIE et al., 2014)

Nas radiografias panorâmicas a prevalência dos ACACs varia de 2 a 4,5% em pacientes assintomáticos acima de 50 anos de idade (MUPPARAPU;KIM, 2007) Entretanto um estudo de 2012 mostrou uma incidência de ACACs nas TCFCs de 23,59%, nos homens e a média de idade foi de 64,73 anos e nas mulheres foi de 62,47 anos, dessa forma a TCFC pode ser mais acurada na detecção dos ACAC do que as radiografias panorâmicas, visto que demonstrou taxas maiores de ACACs. (CARTER et al., 1997; FRIEDLANDER;LANDE, 1981; KHAN et al., 2008; PETTE et al., 2012)

Os ACAC apresentam um impacto na vida dos pacientes por serem forte indicativo de provável desenvolvimento de acidente vascular cerebral. (SCARFE;FARMAN, 2008) Nas TCFCs que são realizadas com a finalidade de planejamento de implantes na região da mandíbula, é muito comum que a região abaixo do osso hioide seja visualizada, e a população com essa justificativa clínica geralmente é de idade mais avançada, aumentando assim as chances de ocorrência de ACAC, dessa forma os clínicos dessas especialidades devem ficar sempre atentos para os exames que são realizados.

Dentre as calcificações de tecido mole que aparecem como diagnósticos diferenciais dos ACAC que foram abordados nesse trabalho estão: a ossificação de cartilagem tritícea, a ossificação de cartilagem tireoide e a ossificação do ligamento tireoideo lateral, todas essas também conhecidas como ossificações das cartilagens da laringe, dentre outras que não foram aqui mencionadas.

1.1.2 Ossificações das Cartilagens da Laringe

Os tecidos cartilaginosos sofrem mudanças significantes com o decorrer da idade. A mineralização e ossificação das cartilagens da região da laringe são dependentes da idade e tornam a avaliação radiográfica dessa região muito difícil na prática clínica. (STRAUSS, 2000; TURKMEN et al., 2012)

O esqueleto da laringe consiste em dois tipos de cartilagem, a cartilagem da epiglote que é elástica e não ossifica, e a cricoide, juntamente com a tireoide e a aritenoide que são cartilagens hialinas e apresentam padrões de ossificação. (CLAASSEN;WERNER, 2004) A ossificação das cartilagens da laringe foi mencionada por Columbus (1572) no seu texto original.

As cartilagens da laringe são a tireoide, a cricóide e a epiglote que são ímpares, já a aritenóide, a corniculada e a cuneiforme são pares. As cartilagens tireoide, cricóide e tritícea por serem hialinas, podem sofrer calcificação ou ossificação endocondral e se tornar radiograficamente visíveis. (MUPPARAPU; VUPPALAPATI, 2005) A ossificação dessas cartilagens termina aos 65 anos de idade em média. Na população feminina a cartilagem tireoide nunca ossifica completamente, deixando a região ventral cartilaginosa (KIRSCH; CLAASSEN, 2000). Não é comum observar a ossificação dos tecidos cartilaginosos da região da laringe na primeira e segunda década de vida. (TURKMEN et al., 2012)

A estrutura esquelética da laringe é composta por cartilagens ligadas por membranas mucosas, conectadas por membranas e ligamentos e movimentadas por músculos. (MUPPARAPU; VUPPALAPATI, 2005)

O termo calcificação ou ossificação são comumente usados como sinônimos, mas a calcificação sempre precede a ossificação quando a cartilagem se transforma em osso. As calcificações prematuras das cartilagens da laringe são raras. (STRAUSS, 2000) (GOLDBLOOM; DUNBAR, 1960). O padrão de ossificação dessas cartilagens é estudado há muitos anos. Chievitiz em 1882 conclui que quando há ossificação, essa começa normalmente quando o crescimento do esqueleto é finalizado, em homens aos 20 anos e em mulheres aos 22 anos. (HATELY; EVISON; SAMUEL, 1965)

A etiologia das ossificações dessas cartilagens é incerta, porém estudos mostraram que uma causa possível seria a deformação provocada pelos músculos da laringe. De acordo com esse mesmo estudo o processo de ossificação segue o princípio de adaptação autorregulável dos tecidos de conexão e de suporte frente ao estresse mecânico. (VON GLASS; PESCH, 1983) Garvin (2008) aponta que as funções dos músculos da laringe podem influenciar a ossificação das cartilagens.

O ligamento lateral forma a borda lateral posterior da membrana tireo-hioidea, ligando a face posterior do corno maior do osso hioide com o corno superior da cartilagem tireoide, sendo originários da cartilagem hiotireoide e não atingem o seu completo estágio de desenvolvimento até depois do nascimento, quando o osso hioide e a cartilagem tireoide se tornam separados. A cartilagem tritícea faz parte do ligamento tireo-hioideo lateral. (CARTER, 2002; GROSSMAN, 1945) (Figura 1)

Em um estudo realizado com peças maceradas, foram encontrados 6 (em 187 homens) e 29 casos (em 209 mulheres) de OLTHL e a faixa etária era de 21 a 80 anos. (HATELY;EVISON;SAMUEL, 1965)

A literatura também relata casos de sintomatologia dolorosa na garganta, dor facial e disfagia, relacionados à OLTHLs e a ossificação do ligamento estilo-hioideo, causando interferência com a mobilidade do osso hioide, quando, por exemplo, era aplicada alguma força incomum sobre essa região. (DOUGLAS, 1952; KLINEFELTER, 1952)

Outros autores já mostraram que as cartilagens da laringe quando ossificadas apresentam ausência de flexibilidade e em pacientes mais velhos que sofrem algum

descolamento traumático nessa região, as cartilagens podem não retornar ao seu posicionamento normal. (AVRAHAMI; HAREL; ENGLENDER, 1994)

Em relação à aparência radiográfica desse ligamento nos exames de imagens odontológicas, os estudos de Friendlander (1995) e Tamura et al (2005) constataram que radiografias laterais podem fornecer valiosa informação sobre as calcificações/ossificações das cartilagens laríngeas, devido a uma diminuição da sobreposição de outras estruturas da região, sendo também possível a observação da OLTHL.

Imerso no tecido conjuntivo do ligamento tireo-hioideo lateral existe uma pequena ilha separada que é denominada cartilagem tritícea que é delimitada superiormente pelo ligamento tireo-hioideo lateral e inferiormente pelo corno maior da cartilagem tireoide. Seu nome é originário do latim e significa semelhante a grãos de trigo. (CARTER, 2002; GROSSMAN, 1945; TAYLOR, 1988; WILLIAMS, 1995)

A função dessas cartilagens é desconhecida, embora se acredite que possam ajudar a reforçar o ligamento tireo-hioideo lateral. (CARTER, 2002; SCARFE; FARMAN, 2008)

Por serem cartilagens do tipo hialinas podem sofrer calcificação distrófica e a prevalência de acometimento das calcificações varia de 5 a 29% da população. (CARTER, 2002; SCARFE;FARMAN, 2008)

A ossificação das cartilagens tritíceas tem uma importância grande para a radiologia odontológica, pois se localizam abaixo do osso hioide, próximas a orofaringe e em nível de vértebras cervicais C3 e C4, em uma localização anatômica muito próxima daquela dos ACACs calcificados de artérias carótidas, e, portanto sempre devem ser consideradas no seu diagnóstico diferencial nas imagens bidimensionais. (GROSSMAN, 1945)

Segundo Grossman (1945) existem anomalias de desenvolvimento relacionadas com a cartilagem tritícea, em que durante a embriologia, comumente a cartilagem se desenvolve e se torna uma ilha pequena isolada imersa em tecido conjuntivo, porém as anomalias que podem acometer essa região trazem como consequência a não separação dessa cartilagem, que, portanto permanece presa inferiormente à cartilagem hiotireoide que formará o corno superior da cartilagem tireoide. Assim, durante a embriologia da cartilagem tritícea, irregularidades na segmentação da cartilagem hiotireoide do feto explicam as alterações visualizadas nos exames de imagem.

A aparência da ossificação da cartilagem tritícea nos exames convencionais é de uma área radiopaca de forma ovoide, de tamanho variando de 2 a 4 mm de largura e 7 a 9mm de comprimento. (CARTER, 2002) Já nos exames tridimensionais, como por exemplo, nas reconstruções axiais dos exames de TCFC a sua aparência assemelha-se a um "grão de arroz". Apresenta-se como uma única opacificação densa, homogênea, ovoide, localizada médio-posteriormente ao corno maior do osso hioide. Nas reconstruções coronais dos exames de TCFC, elas estão imediatamente inferiores ao corno maior do osso hioide e nas reconstruções sagitais estão imediatamente inferiores e um pouco anteriores ao corno maior do osso hioide. (SCARFE;FARMAN, 2008)

Almog et al (2007) realizaram um estudo para analisar a capacidade de diferentes observadores em identificar os ACAC em radiografias panorâmicas e constataram que, dos casos em que houve erro de interpretação, 82% tratavam-se de ossificações das cartilagens Tireoide e Tritícea, e portanto essas seriam as maiores responsáveis por dúvidas dos observadores. Porém outros autores como Carter (2002) defende que essa diferenciação é possível pela observação de diferenças morfológicas e de localização. Kamikawa et al (2006) em um estudo com 17 radiografias panorâmicas e 22 observadores radiologistas avaliaram as radiopacidades similares aos ACAC, e os resultados mostraram que 75% dos observadores indicaram corretamente o local da bifurcação da artéria carótida, porém 79,2% indicaram as cartilagens Tritíceas como sendo possíveis ACAC, mais uma vez constatando essa ser a maior causa de confusão quanto ao diagnóstico por imagem dos ACAC.

Dentre as cartilagens da laringe, a tireoide é a maior e que se localiza mais superiormente, fica abaixo do osso hioide e ligada a esse pela membrana tireo-hioidea mediana e pelos ligamentos tireo-hioideos laterais. (SCARFE;FARMAN, 2008)

A ossificação da cartilagem tireoide começa no corno menor na porção posterior, progride para o corno maior e para a região central e anterior. A ossificação completa, quando existir, é visualizada na quinta década de vida. (TURKMEN et al., 2012)

A ossificação do corno maior da cartilagem tireoide aparece nas radiografias panorâmicas como uma calcificação vertical de aproximadamente 4 mm de largura e

15 mm de comprimento, medial a vértebra C4 sobreposto aos tecidos moles pré-vertebrais. (CARTER, 2002)

Em exames de TCFC essa estrutura na maioria das vezes aparece como uma extensão descontínua, localizada ântero-inferiormente e perpendicular à extremidade terminal do corno maior do osso hioide. Nas reconstruções axiais da TCFC o corno maior da cartilagem Tireoide aparece como uma opacificação distinta, única, circular e imediatamente posterior ao corno maior do osso hioide, contrário a aparência da cartilagem tritícea que é medial ao corno maior do osso hioide. Nas reconstruções coronais aparece como uma opacificação cilíndrica, linear que se estende inferior ao corno maior do osso hioide. Nas reconstruções sagitais, aparece como uma única opacificação, geralmente localizado ao longo de uma linha projetada inferiormente e ligeiramente anterior a extensão mais posterior do corno maior do osso hioide. (SCARFE;FARMAN, 2008)

Outras regiões da cartilagem tireoide podem aparecer calcificadas na tomografia, um exemplo de calcificação seria a sua porção anterior.

Não existe nenhuma implicação clínica e, portanto nenhum tratamento para essas estruturas ossificadas da região de laringe, porém o importante e válido é que se ao contrário, a calcificação for de ACAC, esse paciente precisa ser imediatamente encaminhado para um médico para futuras avaliações e determinação do risco de acidente vascular cerebral, enfatizando a importância do não acontecimento de falsos negativos para ACAC através da visualização e do laudo emitido de um exame de TCFC. (CARTER, 2002; PROHMANN, 2011)

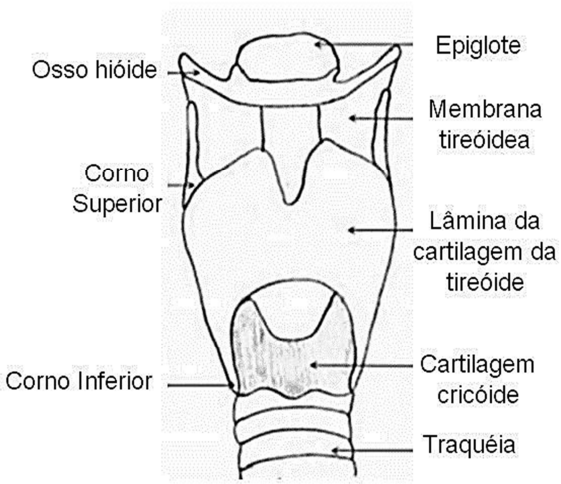

Figura 1: Esquema anatômico das cartilagens da laringe adaptado de Mupparapu,M.D. 2005.

1.2 Softwares de TCFC

É necessário que os profissionais tenham um bom conhecimento de anatomia dessa região das cartilagens da laringe, para interpretar corretamente alterações fisiológicas normais de cada idade (MUPPARAPU;VUPPALAPATI, 2005).

As telerradiografias em norma lateral são úteis para o reconhecimento dos níveis de ossificação das cartilagens da laringe (MUPPARAPU;VUPPALAPATI, 2005).

A TC tem sido utilizada para analisar a ossificação da cartilagem tireoide e determinar a idade dos indivíduos para a área de odontologia legal. É uma técnica que fornece informações mais precisas do que as radiografias convencionais. Observou-se que a população feminina apresenta um processo menos extenso de ossificação comparado aos homens, porém nesse estudo a conclusão relatada é que a TC não tem acurácia suficiente para determinar as idades dos indivíduos com base na ossificação das cartilagens tireoides (DANG-TRAN et al., 2010).

Apesar das inúmeras vantagens da TCFC em relação aos exames bidimensionais, há ainda falta de treinamento profissional para o reconhecimento de estruturas na terceira dimensão. As calcificações em tecidos moles são exemplos de estruturas que podem apresentar dificuldades no diagnóstico correto nesses exames.

Os softwares utilizados para a visualização de exames de TCFC são diversos, podem ser gratuitamente disponibilizados ou associados a empresas que comercializam aparelhos de TCFC. Devido às diferenças encontradas nesses softwares no que está relacionado à visualização de estruturas, esse trabalho teve o objetivo de avaliar os achados incidentais de calcificações de artérias carótidas e das cartilagens da laringe acima mencionadas, em dois diferentes softwares de TCFC.

O programa considerado padrão ouro dentre os visualizadores médicos é o OsiriX, porém esse somente é disponível no sistema operacional MacOS X (BARRA, 2010; ROSSET;SPADOLA;RATIB, 2004). Entretanto, em estudos anteriormente realizados consultados aqui nesse trabalho, não foram utilizados os softwares encontrados na presente metodologia, que são os de maior uso na odontologia.

Não há relatos na literatura consultada a respeito dos softwares i-Cat Vision® e Invivo5® que foram os selecionados pelo nosso estudo. A literatura mostra o

desempenho na visualização de imagens apenas do software Dolphin 3D Imaging® que parece ter um melhor desempenho na reconstrução das imagens principalmente nas imagens 3D. É um dos softwares que tem sido estudado para o diagnóstico de calcificações de tecido mole, além de ser um dos programas mais utilizados pelas especialidades de cirurgia bucomaxilofacial e ortodontia (KHAN et al., 2008; WEISSHEIMER et al., 2012) Entretanto no atual estudo, consideramos utilizar os programas que ainda não tinham sido abordados pela literatura já supracitados.

1.3 Fissuras Labiopalatinas

As fissuras labiopalatinas são anomalias craniofaciais que rompem a integridade do lábio e/ou palato. (CAPELOZZA FILHO, 1992) A ocorrência dessa anomalia no Brasil é considerada alta, uma vez que se dá em torno de 1:650, quando comparada com outras taxas mundiais que acusam números de 1:1000 nascimentos. (GARIB, 2010)

O processo de reabilitação desses pacientes ocorre durante grande parte de suas vidas e envolve o uso de radiação ionizante com maior frequência para a realização de exames de diagnóstico, quando comparados com indivíduos sem tal anomalia Com o advento da TCFC, esse tipo de exame pode auxiliar em muito o processo de reabilitação desses pacientes, devido as suas inúmeras vantagens já relatadas. (GARIB et al., 2012; QUERESHY et al., 2012)

A utilização da TCFC nas pessoas com fissuras labiopalatinas é recomendada nos casos em que seria indicada a TC, visto que segundo as normativas europeias que regularizam a utilização com segurança da TCFC, esse exame somente deve ser justificado quando realmente trouxer benefícios de diagnóstico para os pacientes. (HALAZONETIS, 2012; SEDENTEXCT, 2011)

Os achados incidentais mais comuns nesses indivíduos são relacionados às alterações em orelha, nariz e garganta, apresentando mais doenças associadas à orelha média, à respiração e à fala. (HOCEVAR-BOLTEZAR;JARC;KOZELJ, 2006; SHEAHAN et al., 2003)

No estudo de Kuijpers et al (2014) foram identificados 95,1% de achados nas TCFCs de indivíduos com fissuras labiopalatinas, incluindo variações anatômicas e patologias. Os achados mais frequentes foram nas vias aéreas (seios e nariz). Esse

mesmo trabalho mostra que os achados incidentais nas TCFCs são três vezes maiores nos indivíduos com fissuras labiopalatinas, quando comparados com aqueles que não apresentam essa anomalia. Portanto a interpretação desses exames deve ser muito cuidadosa por toda a equipe de saúde envolvido no atendimento desses indivíduos.

2 Proposição

"O Cientista não é o homem que fornece as verdadeiras respostas; é quem faz as verdadeiras perguntas".

Claude Lévi-Strauss

2 PROPOSIÇÃO

2.1 Obejtivo Geral

Esse trabalho teve como objetivo identificar calcificações e ossificações de tecidos moles em exames de TCFC em indivíduos com fissuras labiopalatinas.

2.2 Objetivos Específicos

A- Avaliar a capacidade dos softwares em demonstrar os ateromas calcificados de artéria carótida, as ossificações de cartilagem tritícea, as ossificações de ligamento tireo-hioideo lateral e de cartilagem tireoide.

B- Comparar a visualização das calcificações nas Reconstruções Multiplanares com as reconstruções 3D de cada software avaliado.

C- Comparar a presença das calcificações em relação à quantidade dos achados entre os 2 grupos estudados (**Grupo HRAC** – com fissuras labiopalatinas sem síndromes associadas e **Grupo FOB** - sem fissuras labiopalatinas)

3 Material e Métodos

"A imaginação é mais importante que a ciência, porque a ciência é limitada, ao passo que a imaginação abrange o mundo inteiro."

Albert Einstein

3 MATERIAL E MÉTODOS

3.1 Seleção da Amostra

Foram selecionados 50 exames de TCFC de pessoas com fissuras labiopalatinas sem síndromes associadas (Grupo1) a partir do arquivo de imagem digital da Seção de Diagnóstico Bucal do Hospital de Reabilitação de Anomalias Craniofaciais – USP (Tomógrafo i-Cat Next Generation®) e 100 exames de TCFC de pessoas sem fissuras labiopalatinas (Grupo 2) do arquivo de imagem digital do Departamento de Estomatologia da Faculdade de Odontologia de Bauru – USP (Tomógrafo i-Cat Classic®). Portanto nenhum paciente foi submetido à exposição a radiação ionizante para essa pesquisa.

Esse estudo foi aprovado pelo Comitê de Ética em Pesquisa da FOB-USP e co-participação do Comitê de Ética do HRAC-USP sob protocolo de número: CAAE: 18779414.1.0000.5417

Todos os exames foram selecionados de forma aleatória baseados nos seguintes critérios de inclusão:

1- Visualização das vértebras C3 e C4 (em uma imagem posterior na reconstrução coronal). (Figura 2 A)
2- Visualização do osso hioide (corpo, cornos menores e maiores) e 1 cm abaixo do corno maior (na reconstrução coronal e sagital). (Figura 2 B e C)
3- Idade dos indivíduos ≥ 18 anos.
4- Exames que apresentam boa qualidade de imagem para a interpretação.
   - Ausência de artefatos de movimento.
   - Ausência de artefatos metálicos (oriundos, por exemplo, de cirurgia ortognática).
   - Ausência de patologias na região.

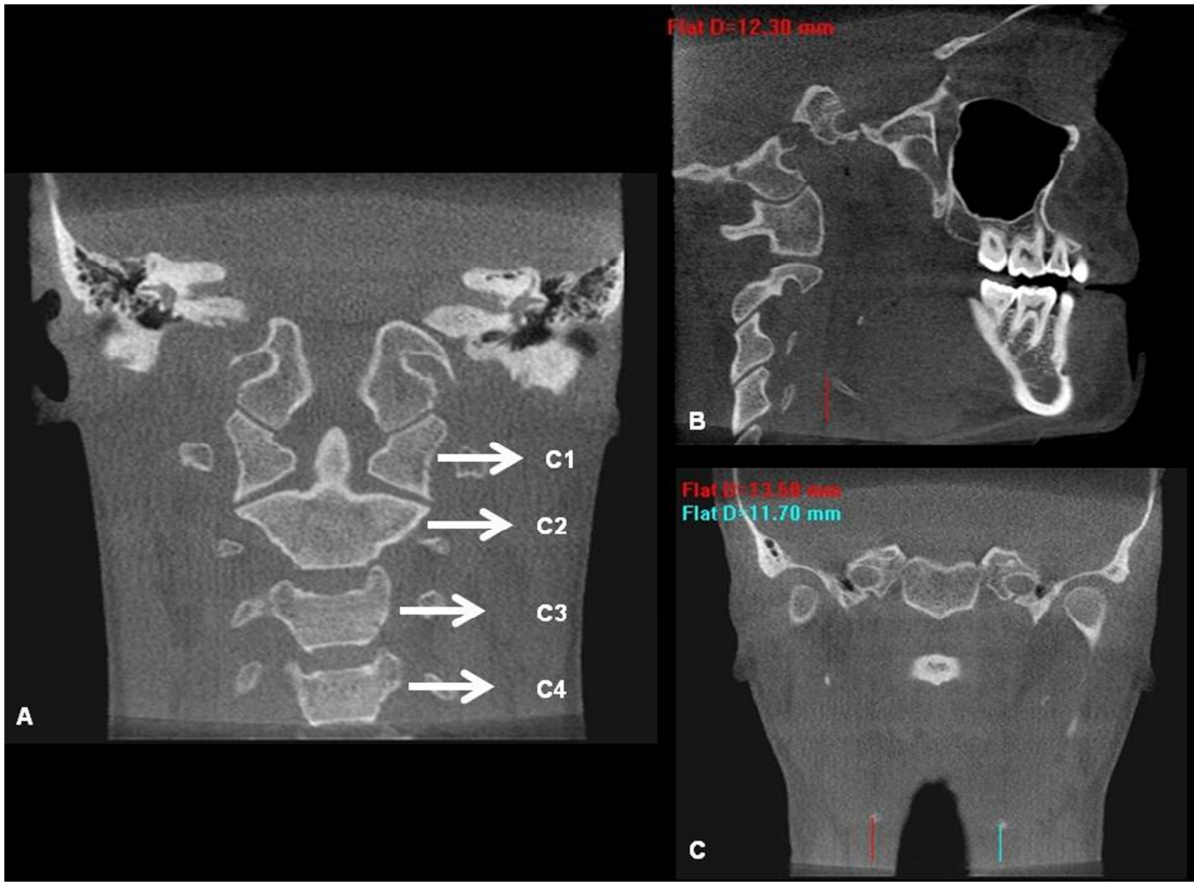

Figura 2: Demonstração dos critérios de inclusão. A: Reconstrução coronal, demonstrando as vértebras cervicais (C1 a C4). B: Reconstrução sagital, demonstrando a mensuração abaixo do corno maior do osso hioide (mínimo de 1 cm). C: Reconstrução coronal, demonstrando as mensurações abaixo dos cornos maiores do osso hioide (mínimo de 1 cm).

3.2 Análise dos exames

Todas as análises foram feitas em sala apropriada escurecida, por meio de uma estação de trabalho apropriada para a avaliação dos exames de TCFC e no monitor próprio para visualização das mesmas, FlexScan S2000 de 20 polegadas (Eizo Nanao Corporation, Hakusan, Japão) alocado do Departamento de Estomatologia da FOB-USP. A visualização dos exames de TCFC foi realizada em dois programas distintos, o i-Cat Vision® (Imaging Sciences, Hatfield, Estados Unidos da América) e o Invivo5® (Anatomage - Anatomy Imaging Software). Os exames pertencentes ao HRAC-USP foram gravados em CD, para posterior análise nos programas e no mesmo computador citado acima.

Os ACAC foram para todos os casos reconhecidos e determinados nas reconstruções axiais dos programas, pois anatomicamente essa calcificação se

localiza lateralmente ao osso hioide, porém mais posterior e próximo lateralmente às vértebras cervicais (podendo variar de C2 a C5). (Figura 3)

As ossificações das cartilagens da laringe estudadas (ossificação do ligamento tireo-hioideo lateral, ossificação da cartilagem tritícea e ossificação da cartilagem tireoide) foram reconhecidas também na reconstrução axial, entretanto anatomicamente essas todas sempre se posicionaram medial ao osso hioide, e variavam de altura, sendo, portanto separadas umas das outras pela reconstrução sagital e coronal, que permitiram a demonstração da imagem dessas ossificações em altura. Dessa forma as ossificações mais próximas do osso hioide foram consideradas cartilagens Tritíceas, aquelas mais distantes do osso hioide, no caso mais inferior, foram consideradas ossificações da cartilagem tireoide e as intermediárias, ou seja, que ficavam entre essas duas foram consideradas ossificações do ligamento tireo-hioideo lateral, podendo também esse último estar localizado entre o corno maior do osso hioide e a ossificação da cartilagem tritícea. (Figura 4, 5 e 6)

Figura 3: A seta aponta para um possível ACAC na reconstrução axial do software Invivo5®.

Figura 4: A seta aponta para a ossificação do ligamento tireo-hioideo lateral na reconstrução axial do software Invivo5®.

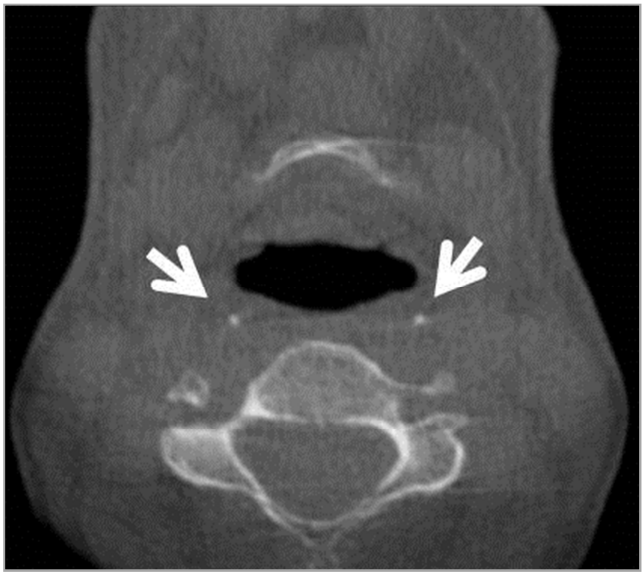

Figura 5: As setas apontam para as ossificações da cartilagem tritícea na reconstrução axial do software Invivo5®.

Figura 6: As setas apontam para as ossificações da cartilagem tireoide na reconstrução axial do software Invivo5®.

Dois observadores devidamente treinados avaliaram os exames de TCFC nas reconstruções multiplanares e 3D dos softwares utilizados, nos dois grupos estudados quanto a:

1. Presença de possível ACAC, de OTRIT, de OLTHL e de OTIR nas reconstruções multiplanares do software i-Cat Vision® nos grupos com fissuras labiopalatinas e sem fissuras labiopalatinas.
2. Presença de possível ACAC, de OTRIT, de OLTHL e de OTIR na reconstrução 3D do software i-Cat Vision® nos grupos com fissuras labiopalatinas e sem fissuras labiopalatinas.
3. Presença de possível ACAC, de OTRIT, de OLTHL e de OTIR nas reconstruções multiplanares do software Invivo5® nos grupos com fissuras labiopalatinas e sem fissuras labiopalatinas.
4. Presença de possível ACAC, de OTRIT, de OLTHL e de OTIR na reconstrução 3D do software Invivo5® nos grupos com fissuras labiopalatinas e sem fissuras labiopalatinas.

3.3 Calibração e etapas do projeto

Em uma primeira etapa os dois observadores avaliaram os exames quanto à presença ou ausência das calcificações, até se obter 100% de concordância entre eles. Isso foi feito para cada exame de cada grupo e para cada software estudado, como descrito acima.

Foram selecionados 15 exames que acusaram presença de alguma das calcificações na primeira etapa, e em uma segunda etapa os dois observadores apontaram o tipo de calcificação até se obter 100% de concordância entre os dois.

3.4 Tratamento estatístico dos dados

Foram aplicados os testes do qui-quadrado para associação entre as variáveis estudadas. O teste t para correlacionar os achados distintos com a idade. O Kappa para a concordância e os testes de sensibilidade e especificidade quando considerou-se o programa Invivo5® nas duas diferentes reconstruções separadamente avaliadas como padrão-ouro.

4 Resultados

"A tarefa não é tanto ver aquilo que ninguém viu, mas pensar o que ninguém ainda pensou sobre aquilo que todo mundo vê".

Arthur Schopenhauer

4 RESULTADOS

Segue abaixo as imagens correspondentes aos achados das calcificações/ossificações.

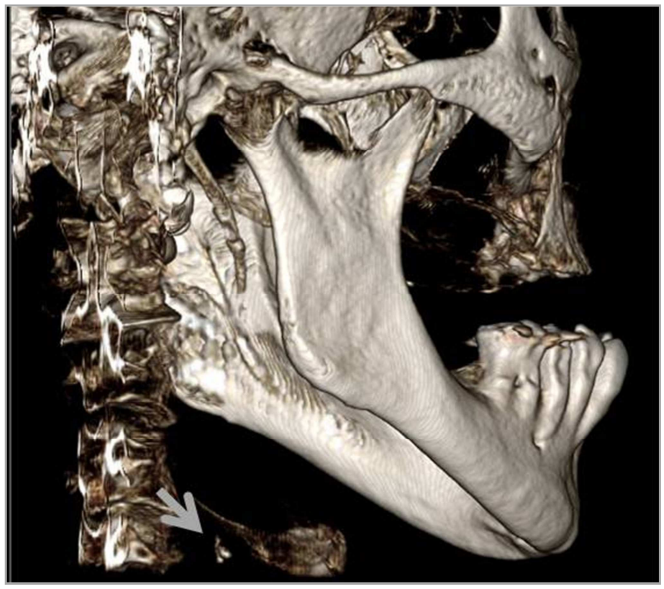

Figura 7: A seta aponta para um possível ACAC na reconstrução 3D do software Invivo5®.

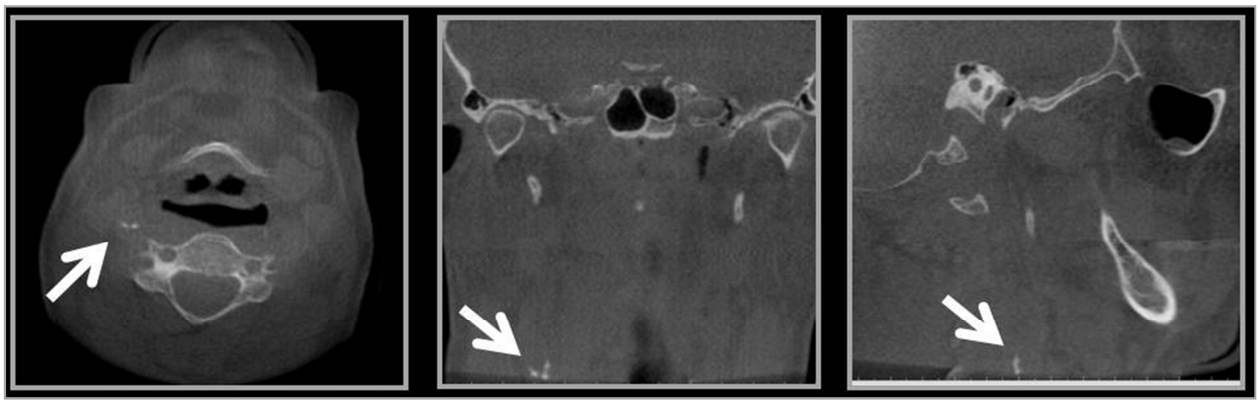

Figura 8: As setas apontam para um possível ACAC nas RMP do software Invivo5®.

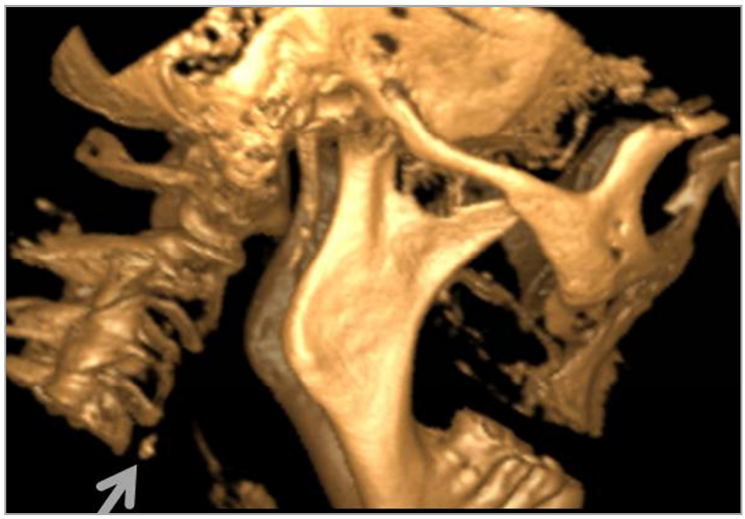

Figura 9: A seta aponta para um possível ACAC na reconstrução 3D do software i-Cat Vision®

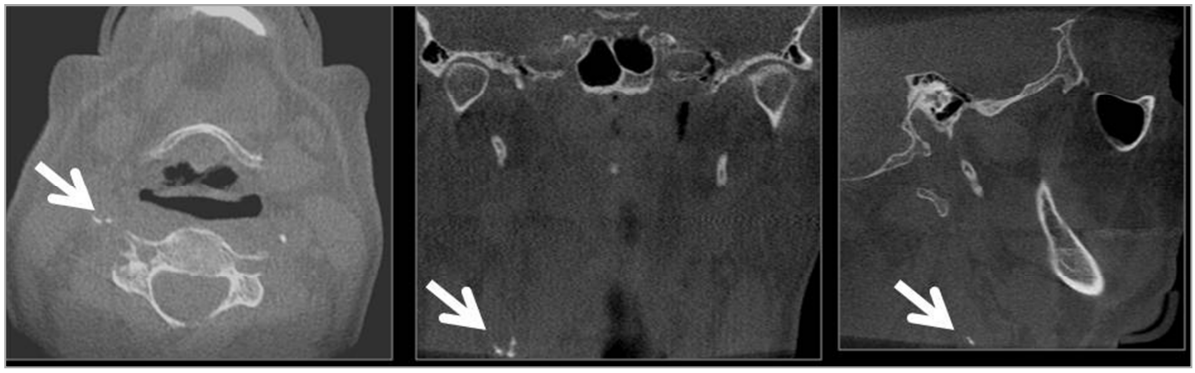

Figura 10: As setas apontam para um possível ACAC nas RMP do software i-Cat Vision®.

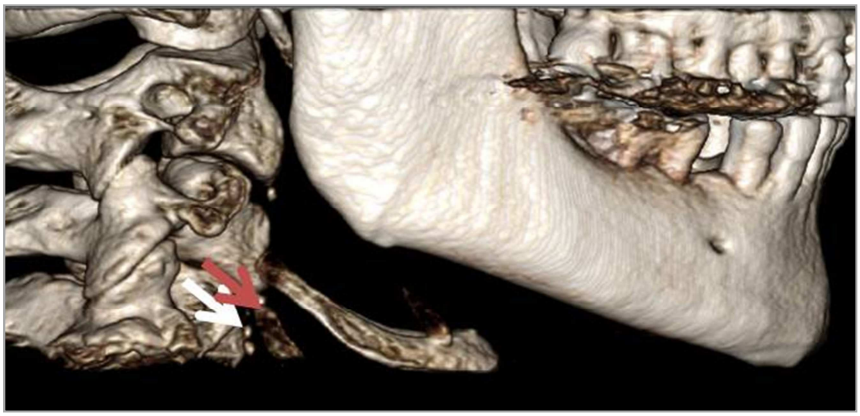

Figura 11: A seta branca aponta para um possível ACAC e a seta vermelha para uma ossificação da cartilagem tireoide na reconstrução 3D do software Invivo5®.

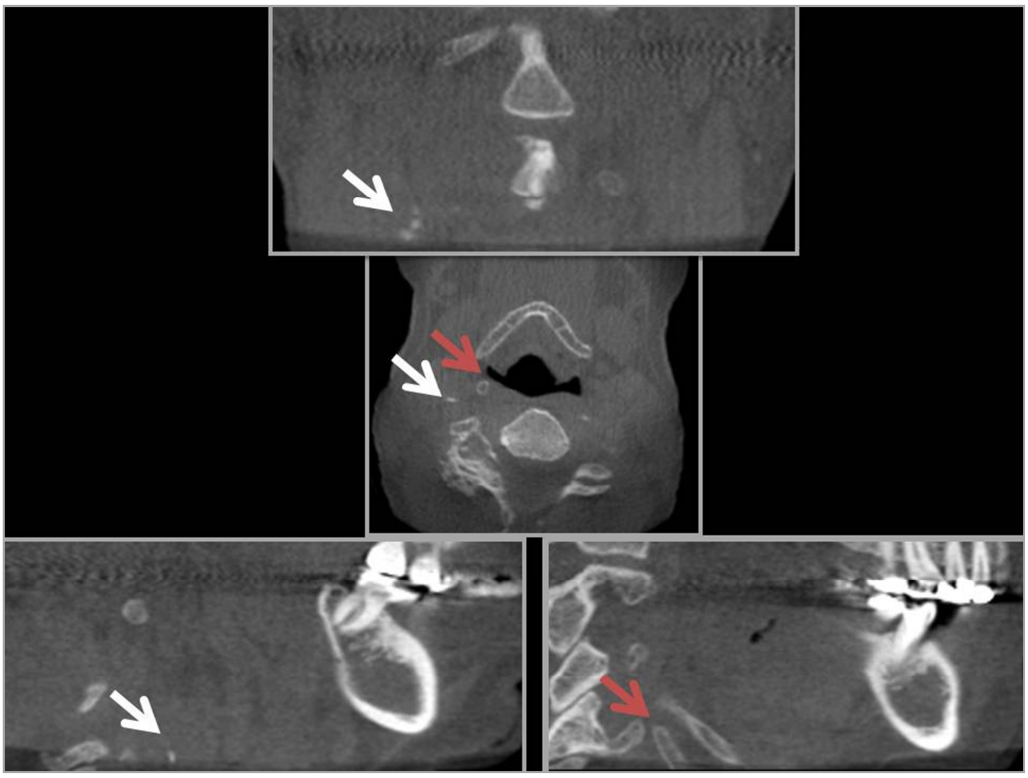

Figura 12: As setas brancas apontam para um possível ACAC e as setas vermelhas para uma ossificação da cartilagem tireoide nas reconstruções multiplanares do software Invivo5®.

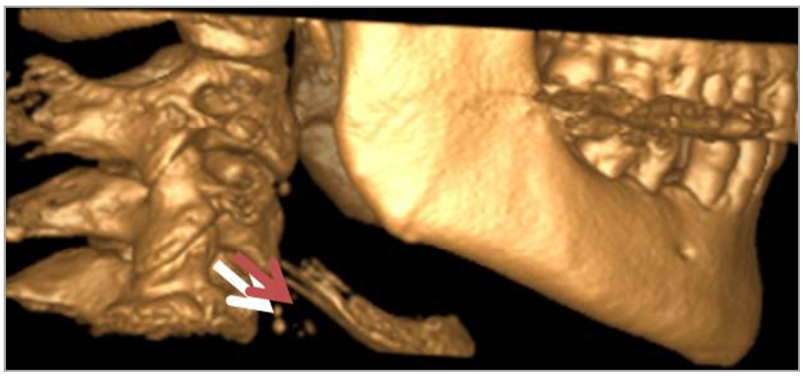

Figura 13: A seta branca aponta para um possível ACAC e a seta vermelha para uma ossificação da cartilagem tireoide nas RMP do software i-Cat Vision®.

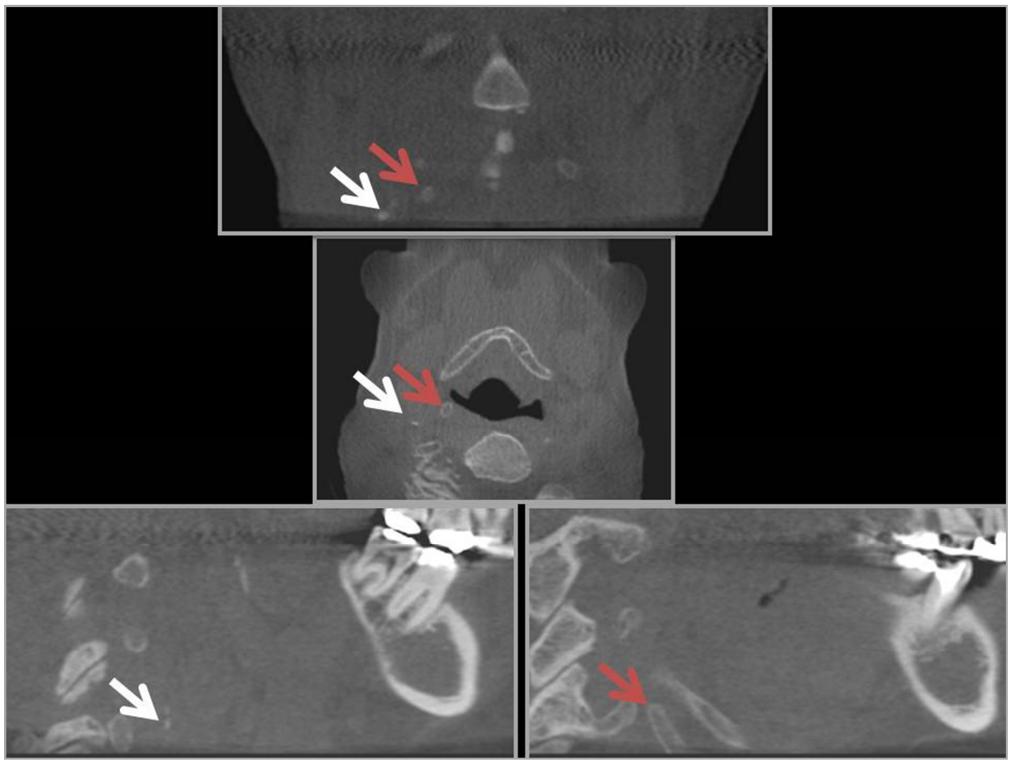

Figura 14: As setas brancas apontam para um possível ACAC e as setas vermelhas para uma ossificação da cartilagem tireoide nas RMP do software i-Cat Vision®.

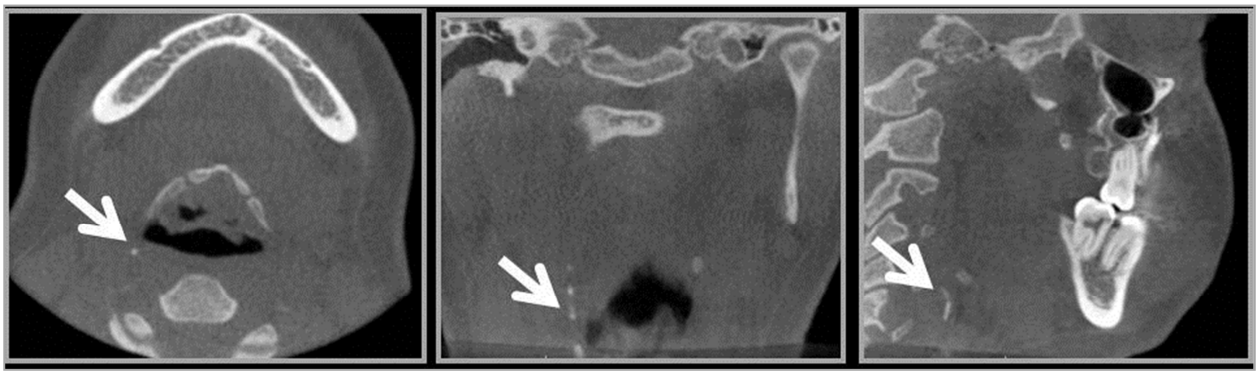

Figura 15: As setas apontam para uma ossificação do ligamento tireo-hioideo lateral do lado direito nas RMP do software Invivo5®.

Figura 16: A seta aponta para uma ossificação do ligamento tireo-hioideo lateral do lado direito na reconstrução 3D do software Invivo5®.

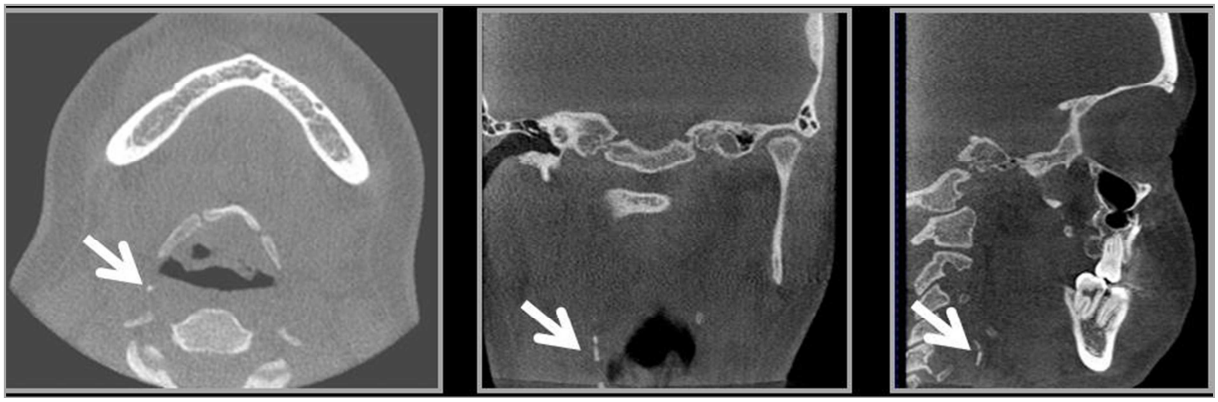

Figura 17: As setas apontam para uma ossificação do ligamento tireo-hioideo lateral do lado direito nas RMP do software i-Cat Vision®.

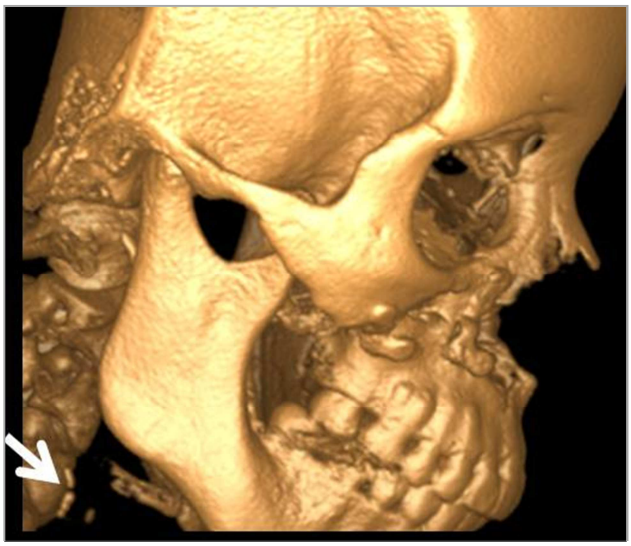

Figura 18: A seta aponta para uma ossificação do ligamento tireo-hioideo lateral do lado direito na reconstrução 3D do software i-Cat Vision®.

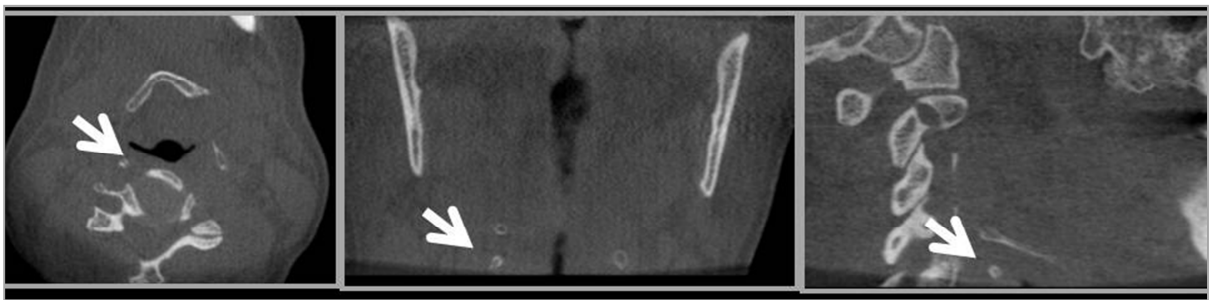

Figura 19: As setas apontam para uma ossificação da cartilagem tireoide do lado direito nas RMP do software Invivo5®.

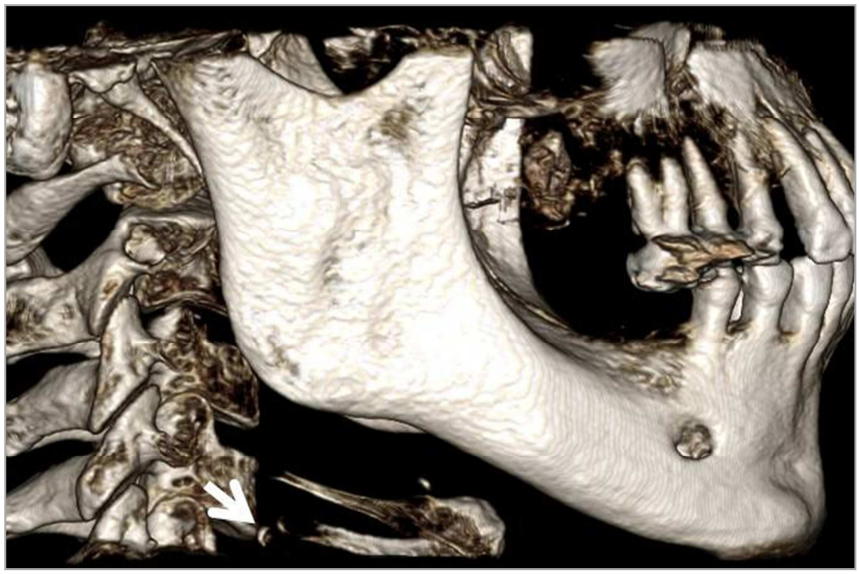

Figura 20: A seta aponta para uma ossificação da cartilagem tireoide do lado direito na reconstrução 3D do software Invivo5®.

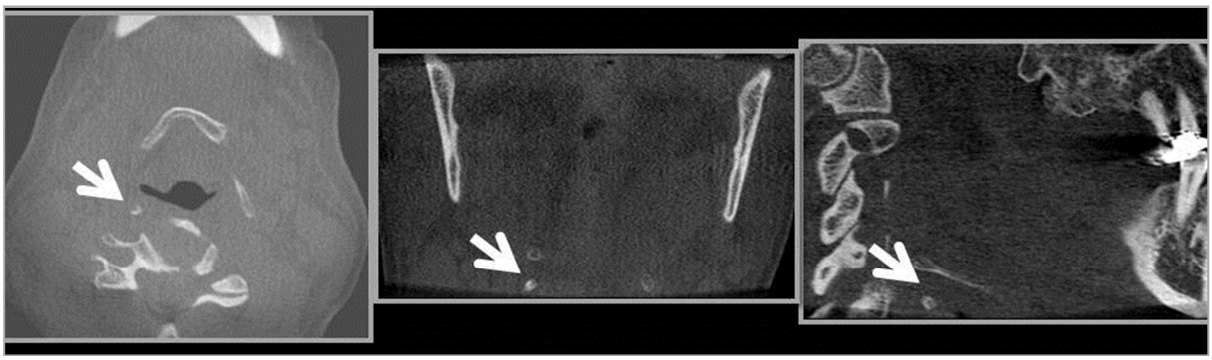

Figura 21: As setas apontam para uma ossificação da cartilagem tireoide do lado direito nas RMP do software i-Cat Vision®.

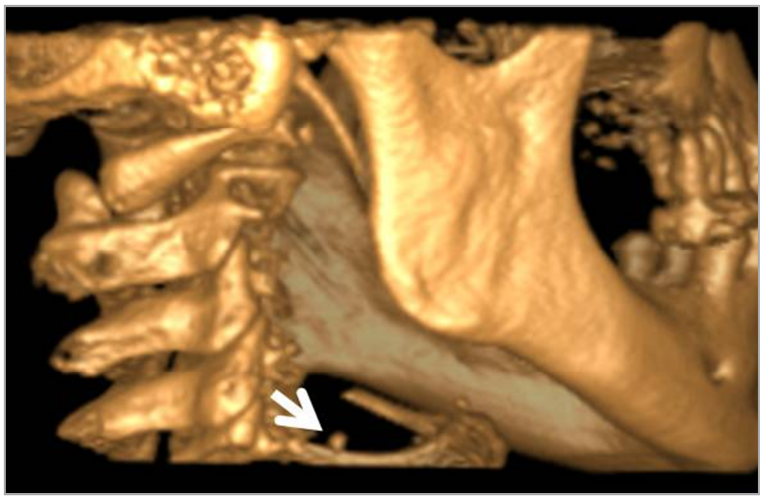

Figura 22: A seta aponta para uma ossificação da cartilagem tireoide do lado direito na reconstrução 3D do software i-Cat Vision®.

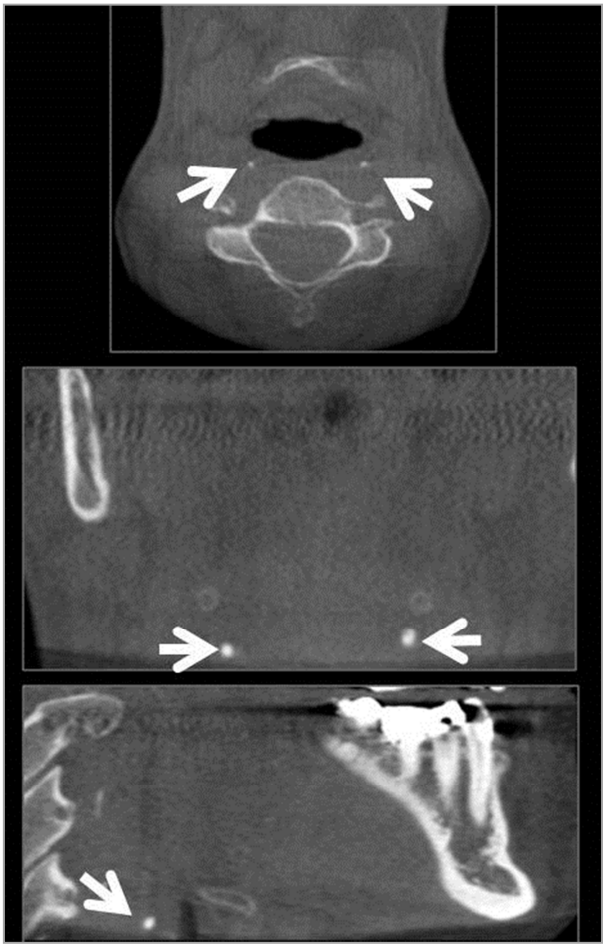

Figura 23: As setas apontam para uma ossificação da cartilagem tritícea bilateral nas RMP do software Invivo5®.

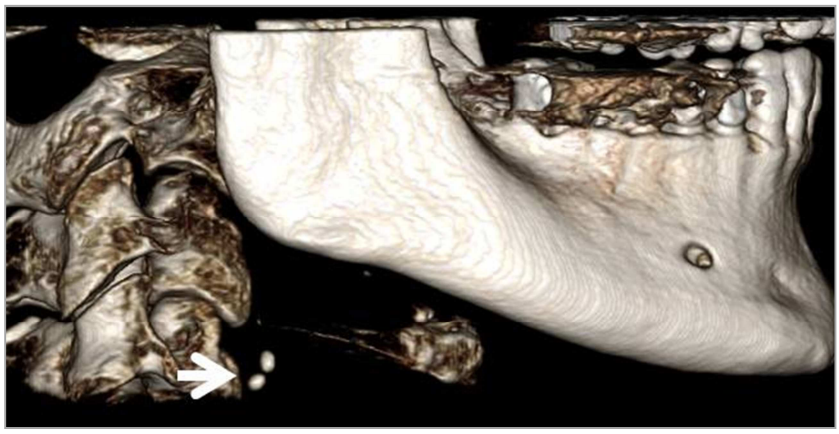

Figura 24: A seta aponta para uma ossificação da cartilagem tritícea bilateral na reconstrução 3D do software Invivo5®.

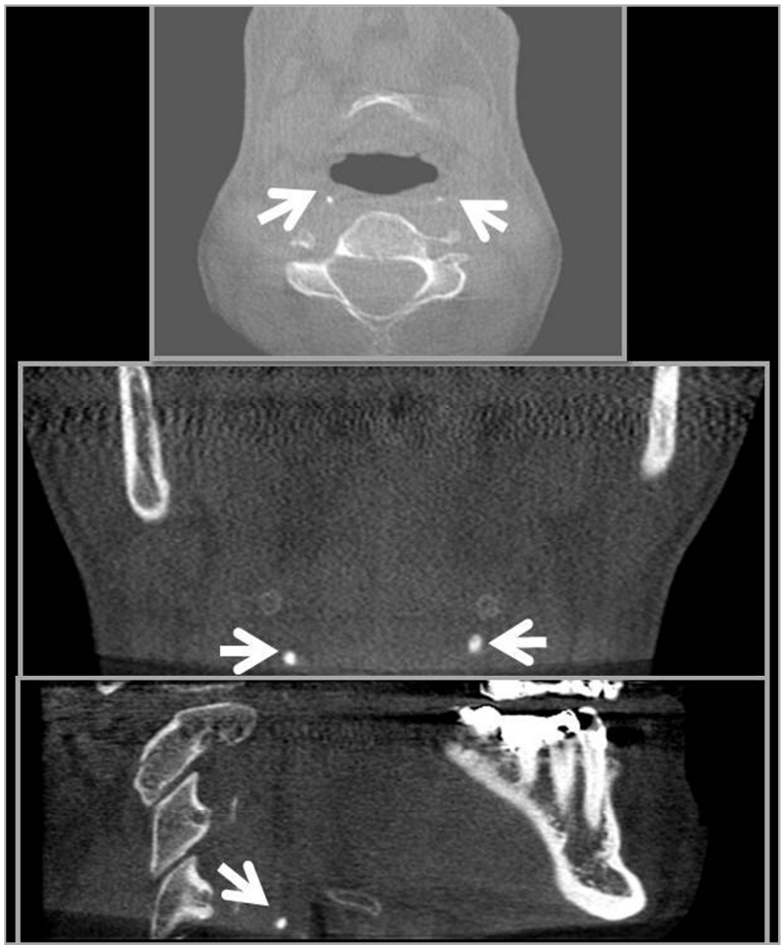

Figura 25: As setas apontam para uma ossificação da cartilagem tritícea bilateral nas RMP do software i-Cat Vision®.

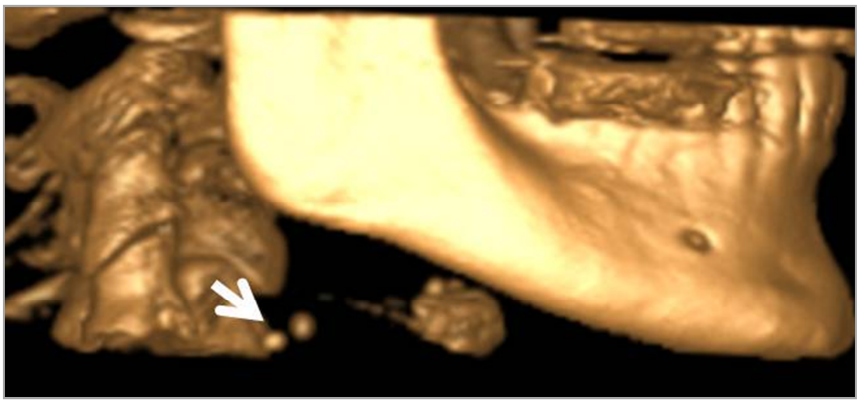

Figura 26: A seta aponta para uma ossificação da cartilagem tritícea bilateral na reconstrução 3D do software i-Cat Vision®.

Primeiramente os resultados apresentados são relacionados aos gêneros e idades dos indivíduos avaliados.

A amostra foi composta por 150 exames de TCFC de 112 indivíduos do gênero feminino (74,66%) e 38 do gênero masculino (25,33%). Houve uma maior quantidade de calcificações no gênero masculino, 31 indivíduos apresentaram algum tipo de calcificação (81,6%), para 73 mulheres (65,2%). Entretanto quando se aplicou o teste do qui-quadrado para avaliar se havia associação entre as variáveis, não se observou diferença estatística significante, pois o valor de **p foi igual a 0,058.**

A presença de calcificações no gênero masculino para os grupos 1 e 2 foi de: Grupo 1 (HRAC) = 18 (94,7%) e Grupo 2 (FOB) = 13 (68,4%). E no gênero feminino foi de: Grupo 1 (HRAC) = 26 (83,9%) e Grupo 2 (FOB) = 47 (58%). Apesar dos homens apresentarem mais calcificações em porcentagens do que as mulheres, em ambos os grupos, também não houve diferença estatística significante quanto se aplicou o teste do qui-quadrado para os grupos FOB e HRAC separadamente.

A média de idade dos indivíduos do grupo 1 (HRAC) positivos para as calcificações foi de 29,27 anos. Aplicou-se o teste t para comparar a idade com a presença de calcificações. O resultado mostra um valor de p = 0,727, portanto não houve diferença estatística significante.

A média de idade dos indivíduos do grupo 2 (FOB) que foram positivos para as calcificações foi de 44,67 anos. Aplicou-se o teste t para comparar a idade com a presença de calcificações. O resultado mostra um valor de **p < 0,001**, portanto houve diferença estatística significante e dessa forma para esse grupo quanto maior a idade maior a quantidade de calcificações.

Para responder aos dois primeiros objetivos do estudo, foi aplicado o teste Kappa para avaliar a concordância entre os 2 softwares. (Tabela 1)

Tabela 1: Número e porcentagem de coincidências de calcificações/ossificações (por tipo de calcificação/ossificação) para cada software avaliado.

Tipo de Calcificação/Ossificação	**i-Cat Vision®**	**Invivo5®**	**% de coincidências**
OTIR	61 RMP 57 3D	66 RMP 63 3D	115 (76,6%) 107 (71,4%)
OTRIT	37 RMP 22 3D	28 RMP 17 3D	128 (85,3%) 133 (88, 6%)
OLTHL	3 RMP 17 3D	7 RMP 13 3D	142 (94,7%) 126 (84,1%)
ACAC	6 RMP 7 3D	5 RMP 5 3D	147 (98%) 143 (95,4%)

Devido às características próprias do programa Invivo5®, consideramos nesse trabalho a RMP dele como sendo a melhor para avaliar essas calcificações, em um primeiro momento, sendo assim obtivemos os resultados de falsos positivos e negativos em relação com as outras reconstruções (3D do software Invivo5®, RMP do software i-Cat Vision® e 3D do I-Cat Vision®). (Tabela 2)

Tabela 2: Quantidade de indivíduos com falsos positivos e negativos para as diferentes calcificações considerando a RMP do software Invivo5® como "padrão ouro" e comparando-a com as outras reconstruções utilizadas.

Falsos Positivos em relação ao RMP do Invivo5®	**Falsos negativos em relação ao RMP do Invivo5®**
RMP i-Cat Vision® OTRIT = 9	RMP i-Cat Vision® OTIR = 5
3D i-Cat Vision® OLTHL = 10	3D i-Cat Vision® OTIR = 9
3D Invivo5® OLTHL = 6	3D Invivo5® OTIR= 3
RMP i-Cat Vision® ACAC = 1	3D i-Cat Vision® OTRIT = 6
3D i-Cat Vision® ACAC = 2	RMP i-Cat Vision® OLTHL = 4
TOTAL = 28	TOTAL = 27

Foi calculado também a sensibilidade e especificidade do programa i-Cat Vision® em relação ao Invivo5®, considerando nessa etapa a RMP do Invivo5® como a "padrão ouro". (Tabela 3)

Tabela 3: Sensibilidade e Especificidade de programa i-Cat Vision® nas RMP e 3D para identificar as diferentes calcificações, considerando a RMP do programa Invivo5® como o "padrão-ouro".

Calcificações/Ossificações	Sensibilidade	Especificidade
ACAC RMP Invivo5® X ACAC RMP i-Cat Vision®	80	98,62
ACAC RMP Invivo5® X ACAC 3D i-Cat Vision®	80	97,93
OLTHL RMP Invivo5® X OLTHL 3D i-Cat Vision®	28,57	89,51
OLTHL RMP Invivo5® X OLTHL RMP i-Cat Vision®	14,29	98,60
OTRIT RMP Invivo5® X OTRIT 3D i-Cat Vision®	46,43	92,62
OTRIT RMP Invivo5® X OTRIT RMP i-Cat Vision®	82,14	88,52
OTIR RMP Invivo5® X OTIR RMP i-Cat Vision®	72,73	84,52
OTIR RMP Invivo5® X OTIR 3D i-Cat Vision®	63,64	82,14

Considerando o RMP do Invivo5® como o "padrão-ouro", foram realizadas as médias de sensibilidade e especificidade das reconstruções do programa i-Cat Vision® isoladamente comparando com o padrão ouro, para todas as calcificações/ossificações, sem discriminação dentre elas.

Quadro 1: Médias de sensibilidade e especificidade da reconstrução multiplanar do software i-Cat Vision® considerando as RMP do software Invivo5® como "padrão-ouro".

Sensibilidade RMP do i-Cat Vision®	Especificidade RMP i-Cat Vision®
62,29	92,56

Quadro 2: Médias de sensibilidade e especificidade da reconstrução 3D do software i-Cat Vision® considerando as RMP do software Invivo5® como "padrão-ouro".

Sensibilidade 3D do i-Cat Vision®	Especificidade 3D i-Cat Vision®
54,66	90,55

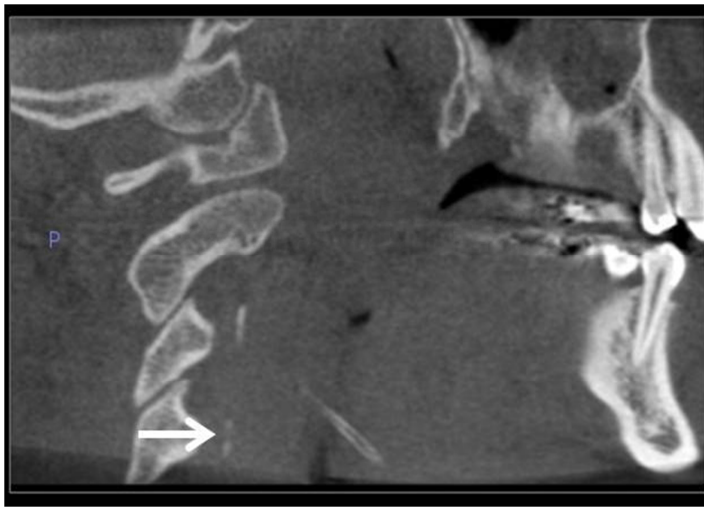

Figura 27: Falso positivo de ACAC no software i-Cat Vision®. No software Invivo5® o diagnóstico foi vértebra cervical.

Em outro momento consideramos a reconstrução 3D do software Invivo5® como sendo a melhor para avaliar essas calcificações/ossificações, e obtivemos outros diferentes resultados de falsos positivos e negativos em relação às outras reconstruções, pois modificamos o considerado "padrão-ouro", assim como na tabela 3 foi assumido que todos os resultados que mostravam algum tipo de calcificação, sendo essa do lado direito, lado esquerdo ou bilateral, foi considerado apenas como presença de calcificação (Tabela 4).

Tabela 4: Quantidade de indivíduos com falsos positivos e negativos para as diferentes calcificações/ossificações, considerando a reconstrução 3D do software Invivo5® como "padrão ouro" e comparando-a com as outras reconstruções utilizadas.

Falsos Positivos em relação ao 3D Invivo5®	**Falsos negativos em relação ao 3D Invivo5®**
RMP Invivo5® OTIR = 3	RMP i-Cat Vision® OTIR = 2
RMP i-Cat Vision® OTRIT = 20	3D i-Cat Vision® OTIR = 6
3D i-Cat Vision® OTRIT = 5	RMP i-Cat Vision® OLTHL = 10
RMP Invivo5® OTRIT = 11	RMP Invivo5® OLTHL = 6
3D i-Cat Vision® OLTHL = 4	TOTAL = 24
RMP i-Cat Vision® ACAC = 1	
3D i-Cat Vision® ACAC = 2	
TOTAL = 46	

Foi calculado também a sensibilidade e especificidade do programa i-Cat Vision® em relação ao Invivo5®, considerando primeiramente a reconstrução 3D desse segundo programa como o "padrão ouro", para tanto foi assumido que todos os resultados que mostravam algum tipo de calcificação/ossificação, sendo essa do lado direito, lado esquerdo ou bilateral, foi considerado apenas como presença de calcificação (Tabela 3)

Tabela 5: Sensibilidade e Especificidade do software i-Cat Vision® nas RMP e 3D para identificar as diferentes calcificações/ossificações, considerando a reconstrução 3D do programa Invivo5® como o "padrão-ouro".

Calcificações/Ossificações	Sensibilidade	Especificidade
ACAC 3D Invivo5® X ACAC 3D i-Cat Vision®	60	97,24
ACAC 3D Invivo5® X ACAC RMP i-Cat Vision®	60	97,93
OLTHL 3D Invivo5® X OLTHL 3D i-Cat Vision®	30,77	90,51
OLTHL 3D Invivo5® X OLTHL RMP i-Cat Vision®	7,69	98,54
OTRIT 3D Invivo® X OTRIT 3D i-Cat Vision®	64,71	91,73
OTRIT 3D Invivo® X OTRIT RMP i-Cat Vision®	76,47	81,95
OTIR 3D Invivo® X OTIR RMP i-Cat Vision®	68,25	79,31
OTIR 3D Invivo® X OTIR 3D i-Cat Vision®	68,25	83,91

Nesse caso, considerando a reconstrução 3D do Invivo5® como "padrão-ouro", foram realizadas as médias de sensibilidade e especificidade das reconstruções do programa i-Cat Vision® isoladamente comparando com o padrão ouro, para todas as calcificações sem discriminação dentre elas.

Quadro 3: Médias de sensibilidade e especificidade da RMP do software i-Cat Vision® considerando a reconstrução 3D do software Invivo5® como "padrão-ouro".

Sensibilidade RMP do i-Cat Vision®	Especificidade RMP i-Cat Vision®
53,10	89,43

Quadro 4: Médias de sensibilidade e especificidade da reconstrução 3D do software i-Cat Vision® considerando a reconstrução 3D do software Invivo5® como "padrão-ouro".

Sensibilidade 3D do i-Cat Vision®	Especificidade 3D i-Cat Vision®
55,93	90,85

O último objetivo do trabalho foi comparar a presença das calcificações em relação à quantidade dos achados entre os 2 grupos estudados (pessoas com fissura sem síndromes associadas e pessoas sem fissuras), e para isso, foi então aplicado o teste do qui-quadrado para comparar os achados das calcificações na amostra do grupo 1 e do grupo 2, e entre as diferentes reconstruções dos dois softwares avaliados. E os resultados são separados por tipo de calcificação.

Em relação à quantidade de ACAC não houve diferença estatística significante entre os grupos FOB e HRAC nas RMP (p = 0,210) e na reconstrução 3D (p = 0,483) do software i-Cat Vision®. Para o software Invivo5® não houve diferença estatística significante entre os dois grupos para as RMP (p = 0,274) e para a reconstrução 3D (p = 0,274). (Tabela 6)

Tabela 6: Quantidade de indivíduos com ACAC nas RMP e 3D do software i-Cat Vision®.

Grupo	**i-Cat Vision® ACAC Bilateral n(%)**		**i-Cat Vision® ACAC Unilateral n(%)**		**Invivo5® ACAC Bilateral n (%)**		**Invivo5® ACAC Unilateral n (%)**	
	3D	**RMP**	**3D**	**RMP**	**3D**	**RMP**	**3D**	**RMP**
1	0 (0%)	0 (0%)	1 (2%)	0 (0%)	0 (0%)	0 (0%)	4 (4%)	0 (0%)
2	2 (2%)	1 (1%)	4 (4%)	5 (5%)	1 (1%)	1 (1%)	0 (0%)	4 (4%)

Em relação à quantidade de OLTHL não houve diferença estatística significante entre os grupos FOB e HRAC nas RMP (p = 0,320) e na reconstrução 3D (p = 0,108) do software i-Cat Vision®. Para o software Invivo5® não houve diferença estatística significante nas RMP p = 0,242 e na reconstrução 3D p = 0,963.(Tabela 7)

Tabela 7: Quantidade de indivíduos com OLTHL nas RMP e 3D do software i-Cat Vision® e do software Invivo5®.

Grupo	**i-Cat Vision® OLTHL Bilateral n(%)**		**i-Cat Vision® OLTHL Unilateral n(%)**		**Invivo5® OLTHL Bilateral n(%)**		**Invivo5® OLTHL Unilateral n (%)**	
	3D	**RMP**	**3D**	**RMP**	**3D**	**RMP**	**3D**	**RMP**
1	0 (0%)	1 (2%)	2 (4%)	1 (2%)	2 (4%)	3 (6%)	2 (4%)	1 (2%)
2	5 (5%)	1 (1%)	10 (10%)	0 (0%)	4 (4%)	3 (3%)	5 (5%)	0 (0%)

Em relação à quantidade de ossificação de cartilagem tritícea não houve diferença estatística significante entre os grupos FOB e HRAC nas RMP (p=0,130) e na reconstrução 3D (p=0,073) do software i-Cat Vision®. Para o software Invivo5® (IV) nas RMP houve diferença estatística significante entre os dois grupos, mostrando valor de **p = 0,036** e na reconstrução 3D não houve diferença estatística significante p = 0,063 (Tabela 8).

Tabela 8: Quantidade de indivíduos com OTRIT nas RMP e 3D do software i-Cat Vision® e do software Invivo5®.

Grupo	**i-Cat Vision® OTRIT Bilateral n(%)**		**i-Cat Vision® OTRIT Unilateral n(%)**		**Invivo5® OTRIT Bilateral n(%)**		**Invivo5® OTRIT Unilateral n(%)**	
	3D	**RMP**	**3D**	**RMP**	**3D**	**RMP**	**3D**	**RMP**
1	2 (4%)	6 (12%)	1 (2%)	2 (4%)	2 (4%)	2 (4%)	0 (0%)	4 (8%)
2	6 (6%)	15 (15%)	13 (13%)	14 (14%)	5 (5%)	8 (8%)	10 (10%)	14 (14%)

Em relação à quantidade de ossificação de cartilagem tireoide, houve diferença estatística significante entre os grupos FOB e HRAC para o software i-Cat Vision® na reconstrução 3D **(p = 0,02)**, para o software Invivo5® (IV) nas RMP **p = 0,036** e na reconstrução 3D **p = 0,02**. Somente não houve diferença estatística significante nas RMP do software i-Cat Vision® (p = 0,063). (Tabela 9)

Tabela 9: Quantidade de indivíduos com OTIR nas RMP e 3D dos softwares i-Cat Vision® e Invivo5®.

Grupo	**i-Cat Vision® OTIR Bilateral n(%)**		**i-Cat Vision® OTIR Unilateral n(%)**		**Invivo5® OTIR Bilateral n (%)**		**Invivo5® OTIR Unilateral n (%)**	
	3D	**RMP**	**3D**	**RMP**	**3D**	**RMP**	**3D**	**RMP**
1	19 (38%)	23 (46%)	8 (16%)	4 (8%)	24 (48%)	23 (46%)	7 (14%)	6 (12%)
2	27 (27%)	29 (29%)	3 (3%)	5 (5%)	26 (26%)	32 (32%)	6 (6%)	5 (5%)
Total	46 (30,7%)	52 (34,7%)	11 (7,3%)	9 (6%)	50 (33,3%)	55 (36,6%)	13 (8,6%)	11 (7,3%)

O total de calcificações encontradas nos 2 grupos foi de 103 representando 68,66% da amostra com calcificações/ossificações. Foram encontradas mais calcificações/ossificações (incluindo todos os tipos estudados) no grupo 1 (HRAC), que apresentou 44(88%) do que no grupo 2 (FOB) que apresentou apenas 59 (59%). Foi aplicado o teste do qui-quadrado entre os dois grupos quanto à presença

total de calcificações/ossificações e o resultado foi estatisticamente significantes com valor de **p < 0,001,** sendo assim o grupo 1 apresentou maior quantidade de calcificações/ossificações com diferença estatística significante em relação a quantidade do grupo 2.

No geral mais indivíduos do grupo 1 (HRAC) apresentaram calcificações, sendo que em uma média dos softwares 66,5% dos indivíduos apresentaram algum tipo de calcificação, já para o grupo 2 (FOB), somente 50,5% dos indivíduos apresentaram algum tipo de calcificação. (Tabela 10)

Tabela 10: Número e porcentagem de indivíduos com calcificações para os dois grupos avaliados.

Grupos / **Softwares**	**HRAC (Total n=50) n(%)**	**FOB (Total n=100) n(%)**
i-Cat Vision® RMP	33 (66%)	54 (54%)
i-Cat Vision® 3D	31 (62%)	48 (48%)
Invivo5® RMP	35 (70%)	51 (51%)
Invivo5® 3D	34 (68%)	49 (49%)
MÉDIA entre os softwares	**33,25 (66,5%)**	**50,5 (50,5%)**

5 Discussão

"Tornou-se chocantemente óbvio que a nossa tecnologia excedeu a nossa humanidade."

Albert Einstein

5 DISCUSSÃO

O termo achado incidental é usado em radiologia para descrever uma alteração que é descoberta inesperadamente em um exame de imagem que foi realizado por uma razão não relacionada a esse achado. (SCARFE, 2014) E muitas vezes pode se tornar um dilema, quando o diagnóstico dessa estrutura é dificultado.

Em grande parte dos estudos, há a apresentação de diversos achados incidentais na região maxilofacial, dentre esses, aqueles que ainda geram grandes dúvidas na interpretação e diferenciação por imagem são as calcificações de tecidos moles, especificamente aquelas localizadas na região de pescoço, anatomicamente próximas ou pertencentes às cartilagens da laringe (quando fisiológicos) e os ACACs (quando patológicos).

A TCFC visualiza estruturas de alto contraste com uma qualidade suficiente e com um nível baixo de artefatos metálicos. Entretanto as principais limitações desse sistema são: a não diferenciação de tecidos moles, inacurácia da avaliação do coeficiente de atenuação de tecidos moles e o alto ruído apresentado. Os sensores do tipo painel plano (Flat Panel) oferecem uma melhor resolução espacial e uma melhora no ruído quando comparado com os sensores do tipo intensificadores de imagem. (FARMAN; SCARFE; VAN GENUCHTEN, 2010; HEILAND et al., 2007) Atualmente com o grande número de tomógrafos no mercado comercial, é possível encontrar diferentes tecnologias que podem apresentar características tais que interferem na visualização de certas estruturas, dentre essas as calcificações de tecidos moles, com uma melhora no ruído e na apresentação da imagem, a diferenciação entre elas pode ser facilitada.

O nosso estudo avaliou quatro tipos de calcificações de tecidos moles, em uma amostra pequena quando comparada à literatura. Os trabalhos mais recentes publicados sobre achados incidentais em TCFC apresentam amostras que variam de 1000 a 183 exames avaliados, enquanto o nosso trabalho avaliou 150. (AHMED; BROOKS; KAPILA, 2012; ALLAREDDY et al., 2012; CAGLAYAN; TOZOGLU, 2012; DOGRAMACI; ROSSI-FEDELE; MCDONALD, 2014; DRAGE et al., 2013; EDWARDS; ALTALIBI; FLORES-MIR, 2013; KUIJPERS et al., 2014; PRICE et al., 2011)

Dentre os 150 indivíduos avaliados, 112 eram do gênero feminino e 38 do gênero masculino. Os trabalhos sobre achados incidentais também avaliam no geral mais mulheres do que homens. Allaredy et al (2012) dentre 1000 indivíduos, 618 (gênero feminino) e 382 (gênero masculino). Caglayan (2012) avaliaram 129 (gênero feminino) e 78 (gênero masculino). Cha (2007) estudaram 273 (gênero feminino) e 227 (gênero masculino). Todos esses trabalhos incluindo o nosso, selecionaram exames ao acaso, e não procuraram balancear a amostra entre os gêneros, portanto esses valores de quantidades diferentes entre os gêneros pode refletir o fato conhecido de que o público feminino procura mais acentuadamente os serviços médicos e de saúde no geral do que o público masculino.

Sem discriminar por grupo, a idade dos indivíduos no nosso estudo variou de 19 a 87 anos, com média de 34,78 anos e mediana de 29 anos, o que demonstra que a amostra é jovem, apesar de também incluir indivíduos com idade mais avançada.

O grupo 1 (HRAC) não mostrou diferença estatisticamente significante em relação a idade dos indivíduos e a presença de calcificações, já o grupo 2 (FOB) apresentou diferença estatisticamente significante com valor de **$p < 0,001$**, isso pode ser explicado pela diferença da média de idade dos grupos avaliados. O grupo 1 continha indivíduos mais jovens, com uma média de 29 anos (mediana de 25 anos), já o grupo 2 a média foi de 37,75 anos (mediana de 34 anos). Dessa forma foi possível observar que quanto mais velhos os indivíduos, isso para o grupo 2, maior a quantidade de calcificações encontradas.

O nosso estudo é o único da literatura consultada de comparação entre softwares para a visualização de calcificações de tecidos moles e nenhum dos dois programas e suas reconstruções são considerados como padrão ouro para a visualização das estruturas avaliadas, pois o padrão ouro para os ACAC é a ultrassonografia Doppler e para as outras calcificações não há um exame considerado padrão ouro. Portanto a quantidade de calcificações foi contabilizada para cada software e cada reconstrução, pois a visualização dependendo dessas variáveis (software e reconstrução) poderia ser alterada. Por não haver diferença estatística significante entre os grupos avaliados, entre os softwares e entre suas reconstruções consideramos que o indivíduo era positivo para a calcificação estudada quando se visualizava essas calcificações em qualquer um dos softwares e diferentes reconstruções avaliadas, para poder assim calcular o total de

calcificações encontradas nos 2 grupos avaliados, e o resultado foi de 103 de uma amostra de 150 indivíduos (68,66%). A literatura mostra valores altos de porcentagens de calcificações de tecidos moles, porém a maioria dos estudos avaliam achados incidentais de toda a região maxilofacial, como por exemplo, o estudo de Allaredy et al (2012) que encontraram 94,3%, Caglayan, (2012) encontraram 92,8%, Price et al (2011) visualizaram 90,7% e Cha et al (2007) encontraram 24,5%.

É necessário enfatizar que o nosso trabalho é o único que estudou apenas essas calcificações acima mencionadas, e que, portanto a porcentagem de 68,66% corresponde aos achados dessas calcificações em especifico.

Muitos estudos foram realizados com o intuito de relatar a sensibilidade e especificidade das radiografias panorâmicas, tomografias computadorizadas e exames por ressonância magnética para a visualização dos ACAC. Outros tantos trabalhos foram feitos, relacionando os achados nesses exames, que não foram considerados padrão ouro para tal visualização, com os fatores de risco da doença, gênero, idade e populações de locais diferentes. O intuito de todas essas pesquisas era enfatizar que quando o exame é realizado a partir de uma finalidade e justificativa clinica pode apresentar achados que fogem completamente do inicial, e que quando identificados podem ajudar no diagnóstico de outras doenças ou afecções dos pacientes. (KAMIKAWA et al., 2006; KASRAIE et al., 2014)

As radiografias panorâmicas são um método de acurácia moderada quando comparado à ultrassonografia e a angiografia para a detecção de ACACs. (JOHANSSON et al., 2011)

O exame padrão ouro para a detecção dos ACACs é a ultrassonografia carotídea, porém esse não é realizado de forma rotineira, portanto os exames que são realizados com maior frequência nesses pacientes e que podem contribuir para o diagnóstico inicial dessas calcificações são importantes fontes de informações e podem salvar vidas, e aqui podem ser mencionados como exemplo os exames imaginológicos usados no dia a dia da odontologia. (JOHNSON et al., 2000; MADDEN et al., 2007)

Além das radiografias panorâmicas já relatadas anteriormente, a introdução e disseminação da TCFC pode ser uma fonte de identificação dessa calcificação, quando correta e completamente avaliada.

Em contrapartida com o nosso estudo que encontrou maior quantidade de ossificações das cartilagens da laringe (101 indivíduos – 67,33%) do que ACAC (10 indivíduos-6,6%), em um trabalho publicado na literatura internacional, as calcificações bilaterais e unilaterais na região das artérias carótidas foram os achados incidentais de calcificações de tecidos moles mais frequentemente encontrados. Deve-se considerar que dependendo do tamanho do FOV utilizado nos estudos, algumas ossificações de cartilagem tireoide não são visualizadas, pois não são incluídas na altura da imagem, visto que são as ossificações mais inferiores de todas as estudadas. (KHAN et al., 2008)

No nosso trabalho dentre os dez indivíduos com supostos ACAC identificados, oito eram do gênero feminino (7,14%) e apenas dois do gênero masculino (5,26%). As mulheres tinham idade que variava de 35 a 87 anos (média 57,25 anos e mediana de 60 anos), enquanto que os homens tinham 64 e 52 anos de idade, (média e mediana 58 anos), no momento em que foram submetidos ao exame de TCFC.

Existe na literatura um trabalho que mostra uma correlação estatisticamente significativa entre idade e gênero com os achados de ACAC. A ocorrência das calcificações normalmente aumenta com a idade e sendo mais frequentes nos homens, o que difere do nosso estudo que mostrou maior frequência nas mulheres, sem, no entanto demonstrar resultado estatisticamente significante. (DAMASKOS et al., 2015)

A nossa amostra continha mais indivíduos do gênero feminino, e isso pode ser um limitante do estudo, visto que quanto maior a amostra maior a possibilidade de achados incidentais, sendo assim foram encontrados menos ACAC na população masculina. A média de idade do gênero feminino foi discretamente menor que a do gênero masculino, e apesar da diferença ser muito pequena esse valores concordam com os apresentados na literatura que relata que a aterosclerose das artérias coronárias e carótidas normalmente se desenvolvem 10 anos mais tarde nos homens em relação às mulheres (55 anos versus 45 anos), pois os hormônios endógenos associados à menopausa do sexo feminino aceleram o processo. (PAPPA;ALEVIZAKI, 2012) (FRIEDLANDER et al., 2014)

Os nossos resultados a respeito da idade dos indivíduos com ACAC não concordam com a prevalência relatada por outros estudos anteriores, o trabalho de Pette et al (2012) traz como resultados a informação de que os pacientes por ele

avaliados com idade superior a 65 anos foram 5,01 vezes mais propensos a apresentarem problemas vasculares (exemplo: ACAC) do que os pacientes com idades entre 41 e 65 anos. No nosso trabalho especificamente a idade da amostra variou de 16 a 91 anos, com média de 64,73 anos. Esses resultados seguem aqueles relatados por outros trabalhos que mostram que a prevalência de ACAC em indivíduos abaixo de 60 anos é menor que 1%, já naqueles com mais de 65 anos de idade a prevalência fica de 2 a 7%. Enquanto que a nossa porcentagem foi de 6,6% de possíveis ACAC identificados em uma amostra com uma idade média de 34 anos, dessa forma foi possível identificar mais ACAC em uma idade mais precoce no nosso estudo, do que quando comparado com os dados da literatura, (PETTE et al., 2012; WHITTY;SUDLOW;WARLOW, 1998)

Em relação à quantidade de ACAC identificados, no estudo de Allaredy et al (2012) dentre 1000 exames de TCFC avaliados, 57 (5,7%) indivíduos apresentavam ACAC. Esse resultado concorda com o nosso trabalho que mostra um total de 10 indivíduos com suspeita de ACAC (6,6%).

Outro trabalho que corrobora com os nossos resultados em relação à prevalência de ACAC é de um estudo retrospectivo com 318 exames de TCFC, e que encontraram achados incidentais em 93,4% dos exames, dentre esses 14 (4,4%) indivíduos apresentavam ACAC, em comparação com o nosso estudo que demonstrou 6,6%. (PETTE et al., 2012)

Já nos trabalhos de Cha et al (2007) e Drage et al (2013), foram avaliados respectivamente 500 e 329 exames de TCFC com finalidade ortodôntica, onde no primeiro trabalho 123 (24,6%) indivíduos apresentaram achados incidentais e no segundo, 66% da amostra. Entretanto, não foram relatadas calcificações de tecidos moles dentre os achados descritos.

Miles (2005) relatou os achados incidentais em 381 exames de TCFC, e somente 4 (1,04%) exames mostraram alguma calcificação de tecido mole, cujo tipo não foi especificado no trabalho, porém mesmo sem saber o tipo de calcificação a porcentagem de achados é menor que a do nosso trabalho.

Na revisão sistemática publicada em 2013 sobre a frequência e natureza dos achados incidentais em exames de TCFC, não foram incluídos os ACAC e as ossificações das cartilagens da laringe dentro da categoria calcificações de tecidos moles. Dessa maneira, apesar de ser um trabalho muito relevante dentro do tema,

não foi possível utilizá-lo para comparações com o presente estudo. (EDWARDS;ALTALIBI;FLORES-MIR, 2013)

Kuijpers et al (2014) identificaram achados incidentais de TCFC de indivíduos com fissuras labiopalatinas. A amostra foi composta por 187 exames de TCFC, e apenas um exame apresentou uma calcificação de tecido mole que estava localizado na região de glândula parótida, que poderia ser sugestivo de trauma ou algum traço de orelha rudimentar. Não há relatos de ACAC e de ossificações das cartilagens da laringe nesse estudo. (KUIJPERS et al., 2014)

Price et al (2011) após avaliar 300 exames de TCFC mostraram que os achados incidentais mais prevalentes foram nas vias aéreas (35%) seguidas pelas calcificações de tecidos moles (20%), achados nos ossos (17,5%), achados na articulação temporomandibular (ATM) (15,4%), achados endodônticos (11,3%), achados do desenvolvimento dentário (0,7%), e outras doenças (0,1%). Nessa amostra 90,7% dos exames tinham achados incidentais. Em relação aos ACAC, foram encontrados 13, representando 1,5% dos achados. Porcentagem menor que a nossa que foi de 6,6%.

Pette et al (2012) mostram que há uma correlação entre o tipo de achado e a idade, demonstrando que mais problemas degenerativos, vasculares e calcificações são encontrados em pessoas mais velhas, portanto estudos com pessoas mais velhas tem maiores achados desse tipo (ALLAREDDY et al., 2012; PETTE et al., 2012). O nosso estudo encontrou uma porcentagem de 6,6% que está dentro do relatado pela literatura e até um pouco acima, apesar do grupo avaliado no geral ser jovem.

No trabalho de Centurion et al (2014), foram encontrados 2,5% de indivíduos com ACAC nas TCFC, e como o objetivo de tal era comparar as radiografias panorâmicas com as TCFCs dos mesmos indivíduos, os resultados mostraram que as panorâmicas apresentaram falso-positivos e também um caso de falso negativo, considerando nesse estudo a TCFC como “padrão-ouro” para identificar os ACACs. (CENTURION, 2014)

Em um trabalho de conclusão de curso, realizado no Departamento de Estomatologia da FOB-USP, foram avaliados as mesmas estruturas calcificadas que o nosso estudo em exames de TCFC, e em relação aos ACAC a prevalência foi de 2,08% dentre 192 lados avaliados de 96 indivíduos. (PROHMANN, 2011)

Uma limitação muito importante do trabalho está relacionada ao fato de que as imagens identificadas sugestivas de ACAC correspondem à parte calcificada da lesão, e que representa apenas uma parte da placa aterosclerótica completa sendo que a outra parte seria aquela de tecido mole. E pelas limitações da TCFC a parte mole não é possível de ser visualizada assim como demonstrou o estudo de Bos et al (2011). Essa parte de tecido mole da placa, seria aquela mais vulnerável e que não contem cálcio. Alguns estudos mostram que as placas calcificadas das artérias carótidas e aorta podem funcionar como um estabilizador de placa e reduzir assim o risco de infarto, tal afirmação é oposta a todos os outros trabalhos que correlacionam placas calcificadas com o aumento do risco de infarto e acidentes vasculares encefálicos (BOS et al., 2011; COHEN et al., 1997; KWEE, 2010; TANNE et al., 2007)

Os métodos atuais de detecção de placas ateroscleróticas são a angiografia e a ultrassonografia. Entretanto sabe-se que a composição da placa está mais associada ao risco de ruptura da mesma do que o nível de calcificação dela. Os métodos de diagnóstico acima citados não são capazes de detectar a composição das placas. (DETRANO, 2003; SIRINENI;STILLMAN, 2007)

Um estudo de 2014 cujo objetivo era de comparar a TC e aparelhos de TCFC, com protocolos de aquisição semelhantes acerca da capacidade de ambas as tecnologias em detectar as lesões de tecido mole da placa aterosclerótica, mostra como resultados que a TCFC, em especifico o tomógrafo Accuitomo (Morita) forneceu capacidade similar de visualização de placas de tecido mole que a TC utilizada. (KASRAIE et al., 2014) Isso reforça a aplicabilidade desse nosso trabalho, apesar de os exames serem oriundos dos tomógrafos i-Cat Classic e Next Generation, são todos aparelhos de TCFC, e conduzem assim a possibilidade de novos trabalhos que avaliem a eficiência desses dois últimos tomógrafos quando comparado a outros métodos mais sensíveis e específicos para a detecção de ACAC, visto que a TCFC pode contribuir de forma efetiva na detecção precoce de um problema generalizado.

Em relação às ossificações das cartilagens da laringe, as visualizações fornecidas pela TCFC em relação à região da laringe, são semelhantes aquelas fornecidas pela ressonância magnética e pela tomografia computadorizada. (HEILAND et al., 2007) Dessa forma é possível utilizar esse exame (TCFC) com segurança na identificação de tais alterações.

Considerando todas as ossificações das cartilagens da laringe em um único grupo (OLTHL, OTIR e OTRIT), foram encontrados 101 indivíduos com essas ossificações o que corresponde a 67,33% da amostra, desses 30 indivíduos eram do gênero masculino (29,70%) e 71 do gênero feminino (70,29%). O estudo que pode ser considerado para as devidas comparações com o nosso, relatou 34 indivíduos com ossificações de cartilagens tritíceas e tireoides (incluídas aqui na mesma categoria), representando 3,9% dos achados. Entretanto apresenta uma porcentagem menor, pois esse trabalho avaliou todos os achados incidentais na região de cabeça e pescoço. (PRICE et al., 2011)

Considerando cada uma das cartilagens isoladas, os achados de OLTHL não apresentaram diferença estatística significante quando se compararam os dois grupos. Essas ossificações aparecem de uma forma equilibrada entre os grupos estudados. Foram encontrados 29 indivíduos com OLTHL, sendo 19,33% da amostra, em que desses 14 homens apresentavam (36,84%) e 15 mulheres (13,33%). Nesse caso foi maior a prevalência nos homens, e não reflete o que foi relatado anteriormente por Hately et al (1965), onde a OLTHL foi visualizada em 6 casos de 187 homens (3,20%), e 8 em 209 mulheres (3,82%), em um grupo de idade variando de 21 a 80 anos. (HATELY;EVISON;SAMUEL, 1965)

Essa diferença encontrada no nosso trabalho pode refletir a média de idade estudada, pois as mulheres apresentam suas ossificações em um período mais tardio, e a nossa média de idade foi de 34,78 anos, enquanto que o estudo de Hately et al (1965) avaliou indivíduos em todas as décadas de vida até os 80 anos. (HATELY;EVISON;SAMUEL, 1965)

Em contrapartida no trabalho de Prohmann et al (2011) foram encontrados 11,97% de indivíduos com OLTHL, o gênero feminino apresentou mais ossificações, entretanto não houve diferença estatística significante entre os gêneros.

Um estudo na literatura associou uma sintomatologia clinica com a OLTHL, nesse caso foi relatada presença de dor no pescoço e disfagia atribuído a OLTHL e a ossificação do ligamento estilo-hioide, e a explicação seria o fato de que esses ligamentos quando ossificados causam interferência na mobilidade do osso hioide quando aplicado um estresse não comum, como por exemplo, uma torção súbita da cabeça. (KLINEFELTER, 1952)

Como já anteriormente relatado, todos os outros estudos sobre achados incidentais em TCFC não especificam as ossificações de cartilagens da laringe como

um dos seus resultados, e também não avaliam separadamente as OLTHLs, por esses serem considerados parte da estrutura da tireoide e muitas vezes serem incluídos e confundidos com as ossificações das cartilagens tritíceas, sendo assim, não foi possível comparar os resultados das OLTHL com outros trabalhos na literatura.

O outro grupo de calcificações estudadas foi à ossificação da cartilagem tritícea, e a única diferença estatística significante foi para as reconstruções multiplanares do software Invivo5®, em que foram observadas mais calcificações no grupo FOB do que no grupo HRAC. Mesmo não havendo diferença estatística para esse tipo de calcificação para a maioria das visualizações, no geral, pode se assumir que houve maior quantidade em números absolutos de ossificação de cartilagem tritícea visualizada no grupo FOB do que no grupo HRAC.

Esses achados concordam com a literatura que afirma que desde os primeiros estudos das ossificações das cartilagens da laringe, essas são frequentes nos adultos e naqueles de idade mais avançada, o que reflete esse estudo, pois o grupo FOB apresentou média de idade maior que o grupo HRAC. (37,75 anos para 29 anos) (GOLDBLOOM;DUNBAR, 1960)

O estudo de Keberle et al (2003) relatam que as ossificações das cartilagens tritíceas são extremamente raras e são completamente irrelevantes clinicamente. (KEBERLE;ROBINSON, 2007) Essa informação não corrobora com os nossos achados que demonstram um total de 32% de indivíduos com ossificações da cartilagem tritícea (48 indivíduos), sendo a segunda ossificação mais encontrada no nosso estudo, atrás somente das ossificações da cartilagem tireoide. Em outro trabalho realizado no Departamento de Estomatologia da FOB-USP, em uma amostra de 96 indivíduos, 32 acima de 40 anos possuíam ossificação de cartilagem tritícea (PROHMANN, 2011). Demonstrando assim que ao contrário do que a literatura diz, essas são mais frequentes do que se imagina.

O fato de assumir no trabalho anterior que elas são irrelevantes clinicamente, não reflete a realidade do diagnóstico dessas ossificações nos exames de imagem, quando esses são visualizados de forma bidimensional, não é possível sem um treinamento e um conhecimento adequado da anatomia e as possíveis variações dessa região diferenciar tal ossificação do ACAC. Isso é demonstrado por muito tempo através dos estudos por meio de radiografias panorâmicas, que são o método mais antigo e ainda hoje o mais utilizado pelos dentistas para um controle e uma

primeira avaliação dos seus pacientes. (ALMOG, 2007; CARTER, 2002; KAMIKAWA et al., 2006)

Dos 48 indivíduos com ossificações de cartilagens tritíceas, 15 eram homens, o que corresponde a 39,47% da amostra e 33 eram mulheres, 29,46% da amostra. Sendo assim diferentemente do encontrado no estudo de Ajmani em 1980, em que a presença de ossificação de cartilagem tritícea foi mais encontrada nas mulheres, contudo a amostra desse trabalho foram espécimes dissecados *postmortem* (AJMANI, 1990)

O estudo de O'Bannon e Grunow em 1954 também encontraram ossificação da tritícea em 3 de 30 homens (10%) e 13 de 27 mulheres (48,14%). (O'BANNON;GRUNOW, 1954) Diferentemente do nosso que foi mais prevalente no gênero masculino.

Já no estudo de Hatelly et al (1965) não foi possível identificar diferença de gêneros para a ossificação de cartilagens tritíceas. (HATELY;EVISON;SAMUEL, 1965)

Alguns estudos forenses avaliam as idades dos indivíduos a partir das mudanças fisiológicas radiográficas das cartilagens da laringe. O uso de métodos não destrutivos tais como as telerradiografias em norma lateral e a tomografia computadorizada (TC) vêm sendo desenvolvido durante as duas últimas décadas e reflete grandes avanços nos campos forenses. (DANG-TRAN et al., 2010; TURKMEN et al., 2012) Como já visto por trabalhos publicados, a determinação da idade por meio da visualização de reconstruções 3D da TC é um método eficaz, na Odontologia, a TCFC poderia também estar envolvida nos estudos forenses, pois fornecem uma reconstrução 3D capaz de identificar as ossificações presentes nas cartilagens da laringe.

Em relação às ossificações de tireoide, 87 indivíduos apresentaram ossificações (58%), dentre essas no geral foram observados mais indivíduos com ossificações no grupo HRAC (43 – em uma amostra de 50, totalizando 86% dessa amostra) do que no grupo FOB (44 - em uma amostra de 100, totalizando 44%), exceto para as reconstruções multiplanares do software i-Cat Vision®, todas as outras reconstruções apresentaram diferença estatística significante em relação à quantidade de ossificações da tireoide e os grupos estudados.

Outro estudo mostra uma porcentagem de 16,4% de ossificação da cartilagem tireoide em indivíduos sem anomalias associadas, mas esse estudo

avaliou as calcificações/ossificações em outro software diferente daqueles avaliados no nosso trabalho, como por exemplo, o Dolphin Imaging 3D®. (PROHMANN, 2011)

É conhecido que a cartilagem tireoide sofre sua mineralização geralmente depois do término da adolescência, normalmente começa aos 25 anos de idade, e com 65 anos essas cartilagens podem estar completamente convertidas em osso. (KIRSCH;CLAASSEN, 2000; MUPPARAPU;VUPPALAPATI, 2005) Essa informação não reflete o que foi encontrado no nosso trabalho, pois a média de idade dos indivíduos do grupo 1 (29,27) que apresentaram mais ossificações de cartilagens na maioria das reconstruções dos softwares avaliados era menor do que a média de idade do grupo 2 (44,67).

Contudo sabe-se que apesar de comumente ossificar após os 20 anos de idade não é raro que a cartilagem tireoide seja encontrada já ossificada antes dessa idade, o que explica os nossos achados. (MUPPARAPU;VUPPALAPATI, 2005)

Os achados de alta prevalência da ossificação da cartilagem tireoide em indivíduos com fissuras labiopalatinas no nosso trabalho podem estar relacionados com a provável etiologia dessas ossificações. Alguns trabalhos sugerem que os fatores individuais afetam a ossificação, pois embora o nível e a frequência da ossificação da cartilagem tireoide aumentam com a idade, não há uma correlação direta entre elas. (JURIK, 1984) Assim a falta de alta correlação entre a idade e a ossificação dessas cartilagens sugere que possam existir outras variáveis que influenciam na estrutura óssea, tais como, nutrição, hormônios, estresse mecânico, genética, e ainda doenças associadas nessa região. Dentre esses fatores sabe-se que os indivíduos com fissuras labiopalatinas apresentam para tal anomalia uma etiologia multifatorial e que um dos componentes envolvidos seria a influência genética para o seu desenvolvimento, sendo assim poderiam ter alguma relação com a ossificação dessas cartilagens. (CLAASSEN;WERNER, 2004; PUFE et al., 2004)

Outro fator que deve ser considerado é a anatomia dessa região da laringe nos indivíduos com fissuras labiopalatinas, pois a função dos músculos da laringe pode influenciar na ossificação dessas cartilagens. (GARVIN, 2008) Uma vez alterada a anatomia e também a função dessa região, isso pode estar relacionado com a precoce ossificação da cartilagem tireoide, entretanto não há trabalhos científicos que comprovem tal relação, e os achados relacionados às ossificações

das cartilagens tritíceas que também fazem parte da laringe, foram maiores para o grupo de indivíduos sem fissuras labiopalatinas.

É conhecido que o estresse mecânico pode ser um fator causal para a ossificação dos tecidos cartilaginosos que ocorrem com o aumento da idade, que, portanto sofreria ossificação devido ao resultado da adaptação dos tecidos de suporte e conectivos frente à, por exemplo, um trauma na região. (VON GLASS;PESCH, 1983) Os indivíduos com fissuras labiopalatinas muitas vezes apresentam doenças na laringe, como por exemplo: edema, hipertrofia, nódulos nas cordas vocais e laringite crônica (MAKHKAMOVA;MIRAZIZOV, 2007), esses achados podem de alguma forma estar correlacionados a alta prevalência de ossificação da cartilagem tireoide, visto que a etiologia para esse desenvolvimento não é completamente conhecida, mas sabe-se como já relatado anteriormente que pode estar relacionada aos estresses mecânicos.

As ossificações das cartilagens da laringe são normalmente simétricas, e se iniciam em ambos os gêneros entre 18 e 20 anos na parte posterior da cartilagem tireoide. (FUKATSU et al., 1989; KIRSCH;CLAASSEN, 2000)

A tireoide mineraliza devagar e com uma relação especifica com os gêneros. (CLAASSEN;WERNER, 2004) (Chievitz, 1882) O nosso estudo identificou 87 indivíduos com ossificações da cartilagem tireoide correspondendo a 58% da amostra, desses 28 eram homens (73,68%) e 59 mulheres (52,67%). Esses achados são semelhantes aos estudos pregressos, em que o gênero masculino apresenta maior quantidade de ossificações do que o feminino. Em outro estudo, dos 141 indivíduos homens, 51 apresentavam a cartilagem tireoide ossificada (36,17%), e de 218 do gênero feminino, 43 apresentavam a mesma ossificação (19,72%), entretanto esse estudo foi realizado com telerradiografia em norma lateral, enquanto que o nosso foi através de TCFC, o que aumenta a possibilidade de diagnóstico dessa alteração pela possibilidade da visualização nas três dimensões do espaço. (MUPPARAPU;VUPPALAPATI, 2005)

No geral o nível e a frequência de ossificação das cartilagens da tireoide são menores no gênero feminino, especialmente na porção anterior das cartilagens. (JURIK, 1984) Os homens apresentam a tireoide ossificada próxima a uma estrutura óssea, enquanto que nas mulheres essa é incompleta. Além disso, Keen e Wainwright em 1958 relataram que a cartilagem tireoide das mulheres permanece não ossificada por um tempo muito maior de idade do que a dos homens. (GARVIN,

2008; KEEN;WAINWRIGHT, 1958; MUPPARAPU;VUPPALAPATI, 2002; TURK, 1993)

Outros trabalhos mostram que a ossificação do esqueleto da laringe pode ser um estimador da idade dos indivíduos e que o padrão de ossificação permite também discriminar o gênero. (CLAASSEN;WERNER, 2004)

Quando foram comparado os 2 grupos do nosso trabalho, encontrou-se diferença estatística significante em relação a quantidade de calcificações/ossificações. Sendo que o grupo 1 (HRAC) apresentou 88% de calcificações no geral e o grupo 2 (FOB) 60%. Uma característica dos grupos que poderia influenciar essa diferença seria a média de idade dos indivíduos avaliados de cada grupo especificamente. Entretanto nesse caso as variáveis não são proporcionais, uma vez que o grupo 1 apresenta média de 29, 27 anos e o grupo 2 de 44, 67 anos, sendo assim se a relação entre a quantidade de calcificações e a idade fosse uma razão diretamente proporcional, o grupo 2 teria que ter apresentado maior quantidade de calcificações por apresentar indivíduos mais velhos. Entretanto um trabalho de achados incidentais em TCFC em indivíduos com fissuras labiopalatinas afirma que essa população apresenta três vezes mais achados incidentais do que os indivíduos sem a anomalia, justificando dessa forma a maior quantidade de calcificações que os pacientes do grupo 1 apresentaram. (KUIJPERS et al., 2014) Dentre os achados incidentais desse mesmo trabalho anteriormente citado, são incluídas as variações anatômicas e as doenças, sendo que os achados mais frequentes foram nas vias aéreas (seios paranasais e nariz), pois essa população apresenta diversos problemas nasais, como por exemplo, sinusites recorrentes e dificuldades respiratórias, que dependem do tipo e extensão da fissura. (KUIJPERS et al., 2014)

Sendo assim todo exame de TCFC de pacientes com fissuras pede por uma interpretação cuidadosa por todo o grupo médico e de saúde que atendem a esses indivíduos. (KUIJPERS et al., 2014)

Os indivíduos com fissuras labiopalatinas podem ser submetidos a um exame de TCFC por diversas finalidades, dentre elas as mais comuns são: planejamento de enxerto ósseo alveolar e planejamento de cirurgia ortognática. O grupo de indivíduos com essa anomalia é composto geralmente por pacientes jovens, que apresentam maiores problemas relacionados ao ouvido, nariz e garganta, devido à anatomia diferente na região dos tubos de Eustáquio, músculos do palato mole e nariz. Essa

diferença fornece um aumento das doenças na orelha média, na respiração nasal e na fala. Além disso, há uma maior prevalência de anomalias dentárias (agenesias e dentes supranumerários) quando comparada com uma população sem fissuras labiopalatinas. (TIMMERMANS et al., 2006) (SHEAHAN et al., 2003) (FLYNN et al., 2013) (HOCEVAR-BOLTEZAR;JARC;KOZELJ, 2006) (POLDER et al., 2004) (TANNURE et al., 2012) (TORTORA et al., 2008)

O fato do grupo HRAC apresentar taxas de ossificações da laringe em porcentagens maiores e com diferença estatística significante em relação ao grupo sem fissuras, tem a sua importância, pois esses indivíduos são submetidos proporcionalmente a maiores quantidades de exames por imagem para o seu tratamento, principalmente na região maxilofacial, dessa forma é importante conhecer que eles podem apresentar desde cedo as ossificações das cartilagens da laringe, e registrar nos laudos das imagens, visto que os mesmos quando estiverem mais velhos, e já na idade de provável desenvolvimento e detecção de ACACs, essas podem ser excluídas do diagnóstico presuntivo nos casos que houver dúvida com as ossificações da laringe, pois as últimas já foram diagnosticadas nos diversos exames prévios.

Apesar da grande variabilidade dos softwares de visualização de TCFC na área odontológica, existe uma quantidade de informação insuficiente no que diz respeito ao diagnóstico de determinadas estruturas.

Os visualizadores de imagem podem ser apenas para visualizar ou também podem ser softwares de aquisição de imagem. Muitos desses programas não trazem ferramentas para análises mais sofisticadas como em 3D. Muitos proprietários de softwares são capazes de converter os dados da TCFC em formatos de arquivo DICOM (The Digital Imaging and Communications in Medicine) . Existem vários visualizadores de DICOM gratuitos para downloads na internet, que inclusive podem ser úteis para visualizar imagens odontológicas. Tais como: KIS3D®, Ginkgo® CADx®, DicomWorks® e OsiriX®. Os estudos que avaliam o desempenho de alguns softwares para a visualização de fraturas radiculares verticais não mostraram nenhuma diferença entre esses softwares acima relatados, já outro estudo que avaliou as mensurações de volume das vias aéreas superiores mostrou que ambos os programas são bons, porém demonstraram baixa acurácia e sugeriram erros sistemáticos. (EL;PALOMO, 2010; MELO et al., 2013)Adicionalmente aos fatores de idade e tipo de população estudada, com ou sem anomalia, sabe-se que quanto

maior o tamanho do FOV utilizado para um exame, maiores serão as informações que podem repercutir no diagnóstico final. (KUIJPERS et al., 2014)

Nenhum trabalho na literatura mostrou a possibilidade de influência das reconstruções dos softwares na acurácia do diagnóstico, justificando assim a comparação das reconstruções dos softwares propostas no nosso estudo.

O trabalho de Grauer et al (2009) mostra que está ocorrendo um aumento do número de softwares que são dedicados ao processamento e análise das imagens DICOM, para a ortodontia, esse estudo cita o 3dMDvultus®, Dolphin 3D Imaging® e o Invivo5®.

Em todos os softwares o operador pode visualizar o arquivo de imagens em fatias ou na reconstrução em 3D, permitindo que as imagens em 2D sejam percorridas em qualquer direção. As reconstruções mais comuns são: sagital, coronal e axial. Os cruzamentos das duas linhas indicam a localização precisa no espaço virtual. As imagens podem ser rotacionadas, ampliadas e diminuídas, para facilitar a visualização da região de interesse, em qualquer ângulo, escala ou posição e a exibição de qualquer imagem pode ser criada. (GRAUER; CEVIDANES; PROFFIT, 2009)

A introdução de novos softwares para a ortodontia, tais como o Dolphin 3D Imaging® e o Invivo5® tem possibilitado ao dentista usar as imagens de TCFC para a análise cefalométrica, facilitando o acesso ao crescimento facial, idade, funções de vias aéreas e qualquer outro distúrbio na irrupção dentária. (BJERKLIN;ERICSON, 2006)

Um estudo que compara diferentes softwares para a avaliação de fraturas verticais radiculares, concluiu que o diagnóstico dessas fraturas é independente dos softwares. (MELO et al., 2013)

O software Dolphin 3D Imaging® tem um melhor desempenho na reconstrução das imagens principalmente nas imagens 3D. É um dos softwares que tem sido estudado para o diagnóstico de calcificações de tecido mole, além de ser um dos programas mais utilizados pelas especialidades de cirurgia bucomaxilofacial e ortodontia. (KHAN et al., 2008; WEISSHEIMER et al., 2012)

Contudo no nosso estudo não foi utilizado para comparações o programa Dolphin 3D Imaging®, pois se optou por trabalhar com o Invivo5® para avaliar sua aplicação no reconhecimento de calcificações de tecidos moles na região que compreende as cartilagens da laringe e os ACAC.

Os softwares que demonstram uma terceira dimensão usam algoritmos de reconstrução diferentes, por isso é importante entender como cada programa se comporta quando no processamento de dados que exibem estruturas que potencialmente produzem artefatos. (EL;PALOMO, 2010)

As porcentagens do nosso estudo mostram de maneira clara que os ACAC são identificados quase que em 100% do mesmo modo em todas as reconstruções de todos os programas avaliados. Independente do programa utilizado é possível identificar os ACAC e então encaminhar os pacientes para o tratamento mais adequado.

Nas comparações entre os softwares nas reconstruções multiplanares, para as ossificações de cartilagem tireoide houve 76,6% de concordância entre os dois softwares. Para as ossificações de cartilagens tritíceas houve 85,3% de concordância. Para o OLTHL houve 94,7% de concordância. Para o ACAC houve 98% de concordância.

Nas comparações entre os softwares nas reconstruções 3D, para as ossificações de cartilagem tireoide houve 71,4% de concordância. Para as ossificações de cartilagens tritíceas houve 88,6% de concordância. Para o OLTHL houve 84,1% de concordância. Para o ACAC houve 95,4% de concordância.

Os ACACs foram às calcificações que obtiveram uma maior concordância entre os softwares com uma média de 96,7% entre a RMP e o 3D, enquanto que as ossificações de cartilagem tireoide obtiveram uma média de concordância de 74%, e foram às calcificações com a porcentagem de concordância entre os softwares mais baixa.

Para as ossificações de cartilagem tireoide e tritícea as reconstruções 3D dos dois softwares mostraram menos achados do que as reconstruções multiplanares. Para a ossificação de OLTHL e ACAC as reconstruções 3D mostraram maior porcentagem ou a mesma quantidade que as reconstruções multiplanares.

Para o software Invivo5®, no geral foram visualizadas uma menor quantidade de calcificações do que no i-Cat Vision®. Somente foram observadas mais ossificações de cartilagem tireoide (tanto na RMP quanto no 3D) e para o OLTHL (RMP).

As informações da literatura sobre o Invivo5® mostram maior reprodutibilidade para as mensurações do que quando comparado com o outro software no caso o 3D ceph®, além disso, ele requer um menor tempo para a

reconstrução 3D. Esse mesmo trabalho mostra que o Invivo5® é mais confiável para a realização de mensurações no 3D de estruturas conhecidas, e isso se deve provavelmente pelas possibilidades de manipulação do programa, tais como magnificação, diminuição e a quantidade mínima de passos que são necessários para produzir o 3D. (MELO et al., 2013)

Nesse trabalho assumimos que as reconstruções multiplanares e 3D do Invivo5® separadamente foram consideradas "padrão-ouro" para a identificação de todas as calcificações avaliadas. Somente dessa maneira, foi possível obter resultados falsos positivos e negativos, relacionados à identificação das calcificações pelo programa i-Cat Vision® em relação ao Invivo5®. Os resultados falsos negativos são quando as outras reconstruções que não aquela considerada padrão-ouro não reconhecem uma estrutura calcificada/ossificada, quando ela verdadeiramente existe. Já os falsos positivos, são aquelas calcificações/ossificações que são identificadas nas reconstruções do i-Cat Vision®, por exemplo, e que na verdade não existem. Essas diferenças de visualização podem ser explicadas devido às características próprias de construção de imagem desses programas, que são diferentes entre si. Para tanto nesse trabalho, todos os falsos negativos e falsos positivos acontecem devido à presença de muitos artefatos oriundos da técnica e da reconstrução de imagem, que confundem o observador em errar ou acertar quanto a real presença ou não de uma possível calcificação/ossificação.

Todas as reconstruções (RMP do i-Cat Vision®, 3D do i-Cat Vision® e RMP do Invivo5®) mostraram um total de 46 casos falsos positivos e 24 falsos negativos quando comparados com a reconstrução 3D do Invivo5®. Quando o padrão-ouro foi considerado o RMP do Invivo5® foi obtido 28 falsos positivos e 27 falsos negativos. É possível concluir que mais falsos positivos foram identificados do que falsos negativos, no geral, e isso reflete a dificuldade de identificação correta das calcificações/ossificações, visto que cada programa apresenta características próprias, e qualidade de visualização diferente. Devemos considerar que a qualidade da reconstrução 3D do programa i-Cat Vision® é visivelmente inferior às outras reconstruções avaliadas, entretanto não há relatos na literatura sobre ela especificamente, apenas se conhece que todas as reconstruções 3D devem ser evitadas e não devem ser utilizadas para a realização de diagnóstico final.

As consequências dos falsos positivos, atualmente relatadas, são que esses conduzem o paciente para acompanhamentos ou encaminhamentos que são

desnecessários, e isso reflete em problemas econômicos e emocionais, que poderiam ser evitados, por exemplo, se o profissional fosse devidamente treinado e educado para a correta interpretação dos exames tridimensionais. (BERLIN, 2003)

Os resultados falsos negativos, apesar de nesse trabalho terem sido menores, são aqueles que geram um maior impacto na vida dos pacientes. As ossificações das cartilagens da laringe não interferem na qualidade de vida, entretanto os ACAC são a principal causa de acidentes vasculares, de infarto isquêmico e são um indicativo de risco para doenças isquêmicas mais avançadas nas artérias coronárias que podem levar a um infarto do miocárdio, e casos não identificados quando poderiam ser, refletem em problemas de imperícia do profissional da saúde. (FRIEDLANDER, 2014)

Salientamos aqui a importância dos falsos negativos das ossificações das cartilagens da laringe, pois os profissionais da odontologia raramente conhecem e sabem interpretar imagens da região do pescoço tridimensionais, sendo assim muitas dessas ossificações podem entrar nos falsos negativos por desconhecimento. Uma vez identificada e relatada nos laudos de imagem, a importância está relacionada ao fato de que se esse paciente em um momento tardio apresentar uma suspeita de ACAC e a dúvida entre essa calcificação ocorrer, sabe-se que em relatos de laudos anteriores havia a menção de ossificação de cartilagem da laringe, podendo dessa forma facilitar e evitar um encaminhamento desnecessário e um desgaste emocional para esse indivíduo.

Sensibilidade no nosso estudo é definida como a capacidade de um programa identificar os verdadeiros positivos nos indivíduos que realmente apresentam a calcificação/ossificação. Sendo assim quando um programa é sensível raramente ele deixa de encontrar indivíduos com calcificações/ossificações. Já a definição de especificidade seria a capacidade de um programa em identificar os verdadeiros negativos nos indivíduos que realmente não apresentam calcificação/ossificação. Portanto quando um teste é específico raramente cometerá o erro de dizer que indivíduos sem calcificação/ossificação apresentam a calcificação/ossificação.

Os resultados de sensibilidade e especificidade das reconstruções multiplanares e 3D do programa i-Cat Vision® em relação às reconstruções do programa Invivo5®, mostraram que o i-Cat Vision® é um programa no geral mais específico do que sensível, independente da calcificação/ossificação avaliada e da reconstrução escolhida. Pois os valores médios de sensibilidade foram maiores que

53 enquanto que os valores de especificidade foram maiores que 89. Sendo assim podemos concluir com esse estudo, considerando as reconstruções do software Invivo5® como padrão-ouro que o i-Cat Vision® é um programa mais específico do que sensível. Esse resultado concorda com o trabalho que comparou os dois softwares Dolphin 3D Imaging® e i-Cat Vision®, em relação à especificidade, sensibilidade e acurácia, para a visualização de estruturas calcificadas/ossificadas na região das cartilagens da laringe, e a conclusão é que o i-Cat Vision® foi um exame mais específico do que sensível para o reconhecimento de tais estruturas. (PROHMANN, 2011)

Além disso, nesse mesmo trabalho, conclui-se que a reconstrução 3D do Dolphin 3D Imaging® facilitou a visualização e a correta identificação das calcificações/ossificações estudadas, e as reconstruções multiplanares do i-Cat Vision® dificulta algumas vezes a distinção entre essas estruturas, pois são anatomicamente muito próximas umas das outras. (PROHMANN, 2011) Talvez essa dificuldade seja o motivo das altas taxas de detecção de estruturas calcificadas/ossificadas no nosso trabalho, pois a RMP do i-Cat Vision® foi aquela que demonstrou maior quantidade de achados.

Entretanto considerando que o i-Cat Vision® é um programa gratuito, e dessa forma um dos mais conhecidos no Brasil, sendo assim se é possível observar muitas estruturas calcificadas/ossificadas nesse programa, isso acaba justificando a necessidade da interpretação completa do exame, pois apesar de não ser considerado o melhor programa ele possibilita o diagnóstico de áreas fora do complexo maxilo mandibular.

A conclusão para todas essas visualizações, é que os exames de TCFC principalmente dos indivíduos com fissuras devem ser cuidadosamente interpretados por todo o time de especialistas da área da saúde responsável pelo caso em questão. (KUIJPERS et al., 2014)

Muitos estudos afirmam que os dentistas, ortodontistas e cirurgiões bucomaxilofaciais devem estudar a TCFC além da razão pelo qual o paciente foi encaminhado, e isso pode muitas vezes ultrapassar a sua área de conhecimento. (ALLAREDDY et al., 2012; PRICE et al., 2011) (PETTE et al., 2012) (PAZERA et al., 2011) (CAGLAYAN;TOZOGLU, 2012) A literatura relata que 25% dos exames de TCFC requisitados por ortodontistas ou por outros profissionais mostram achados incidentais. (CHA; MAH; SINCLAIR, 2007) Outro estudo mostra que 66% dos

pacientes avaliados apresentavam pelo menos um achado incidental. (DRAGE et al., 2013) O treinamento de interpretações feito por um radiologista oral e maxillofacial aumentou significantemente a taxa de detecção de lesões pelos clínicos. (AHMED; BROOKS; KAPILA, 2012) Dos exames de TCFC realizados por diversos motivos odontológicos e ortodônticos, 25% apresentam achados incidentais. (CHA; MAH; SINCLAIR, 2007)

Ainda não há estatísticas e dados científicos que mostrem a porcentagem de erros a partir de exames de TCFC por parte dos radiologistas e de outros profissionais de outras áreas, entretanto os dados que já existem em relação às radiografias panorâmicas mostram que os profissionais não radiologistas apresentam uma falha maior no diagnóstico e detecção de lesões do que os radiologistas, o que é totalmente compreendido. (RUSHTON; HORNER; WORTHINGTON, 2001)

O estudo realizado por Ahmed et al (2012) mostra que o treinamento de profissionais, nesse caso em especifico de ortodontistas, para a interpretação de TCFC seria necessário para aumentar a capacidade de identificação de estruturas, patologias e achados incidentais. (AHMED;BROOKS;KAPILA, 2012)

Nota-se que grande parte dos achados incidentais, de 59% a 86% estão localizados fora da maxila e da mandíbula, e justamente esses lugares são os que o estudo mostra ser a maior taxa de erros de identificação antes do treinamento com a TCFC. (CHA;MAH;SINCLAIR, 2007) Existe um conceito que diz que muita informação médica é potencialmente prejudicial e que o paciente ficaria melhor se não soubesse de todos os achados incidentais. Já o oposto dessa ideia explica que todos os profissionais tem a obrigação ética e legal de relatar todas as informações médicas para os pacientes, portanto nessa visão, o oposto disso seria considerado uma prática errônea da profissão. (BROWN, 2013)

Os ACACs podem ser considerados um significativo problema de saúde pública, devido aos elevados custos envolvidos na reabilitação física e psicológica dos pacientes. (UTHMAN;AL-SAFFAR, 2008) A sua maior importância dentro da odontologia é relacionada, para os casos em que essas calcificações são precocemente identificadas, pois nos casos em que a doença não apresenta os sintomas e os fatores de riscos tradicionais, existe uma maior preocupação, pois em 60% de todos os casos a descoberta é feita em situações de ocorrência de um evento cardiovascular fatal. (RIDKER et al., 2007)((FRIEDLANDER et al., 2014;

WENGER, 2003)(4)) Sendo assim se o dentista a partir de um exame que não é usado para isso, conseguir identificar e encaminhar o paciente para o correto tratamento, ele pode previnir de certa forma a ocorrência de algum tipo de acidente vascular encefálico.

A maioria das normativas regem que todas as imagens devem ser interpretadas inteiramente por um profissional que tenha habilidades, treinamento e conhecimento sobre a TCFC, mas ainda não está muito bem estabelecido o que seria um treinamento adequado. (HUPP, 2013)

Sendo assim o nosso trabalho não tem a pretensão de identificar por meio da TCFC os ACAC e considerar tais programas utilizados como padrão ouro, visto que já é bem estabelecido que a ultrassonografia Doppler é o método indicado, mas o objetivo principal é demonstrar que é possível visualizar tais calcificações em exames realizados para outros fins e diferenciá-las uma das outras. Dessa forma é necessário um incentivo e mudança na educação nos ensinos de graduação e pós-graduação de radiologia odontológica. É necessário introduzir os conhecimentos sobre anatomia seccional, manipulação de softwares, para que os futuros profissionais possam conscientemente interpretar os exames de TCFC com o mesmo conhecimento e segurança que fazem com as radiografias bidimensionais. Somente assim a responsabilidade de interpretação de todo o volume do exame que é assegurada para os radiologistas e os dentistas clínicos que requisitam pode ser questionada legalmente.

6 Conclusões

"O que sabemos é uma gota; o que ignoramos é um oceano"

Isaac Newton

6 CONCLUSÕES

A- Não houve diferença estatística significante entre os softwares avaliados quanto à capacidade em demonstrar os ACAC e as ossificações das cartilagens da laringe. O software i-Cat Vision® apresentou maior especificidade do que sensibilidade para a identificação das calcificações quando comparado ao Invivo5® (padrão-ouro).

B- Não houve diferença estatística significante quando foi comparada a visualização das calcificações nas reconstruções multiplanares com as reconstruções 3D de cada software avaliado.

C- O grupo de indivíduos com fissuras apresentou maior quantidade de calcificações (88%) em relação ao grupo de indivíduos da FOB (59%) ($p < 0,001$).

D- Considerando as calcificações de forma separada, houve diferença estatística significante para as ossificações de cartilagem tritícea quando avaliadas nas reconstruções multiplanares do software Invivo5® ($p = 0,036$), para as ossificações de cartilagem tireoide houve diferença estatística significante quando foram avaliadas nas reconstruções 3D ($p = 0,02$) do i-Cat Vision® e também nas reconstruções multiplanares ($p = 0,036$) e 3D ($p = 0,02$) do software Invivo5®.

Referências

REFERÊNCIAS

Ahmed F, Brooks SL, Kapila SD. Efficacy of identifying maxillofacial lesions in cone-beam computed tomographs by orthodontists and orthodontic residents with third-party software. Am J Orthod Dentofacial Orthop. 2012:141(4):451-9.

Ajmani ML. A metrical study of the laryngeal skeleton in adult Nigerians. J Anat. 1990:171:187-91.

Allareddy V, Vincent SD, Hellstein JW, Qian F, Smoker WR, Ruprecht A. Incidental findings on cone beam computed tomography images. Int J Dent. 2012:2012:871532.

Almog DM. Utility of panoramic radiographs in detecting cervical calcified carotid atheroma. Oral Surg Oral Med Oral Pathol Oral Radiol Endod. 2007:104(4):451.

Angelopoulos C. Cone beam tomographic imaging anatomy of the maxillofacial region. Dent Clin North Am. 2008:52(4):731-52, vi.

Avrahami E, Harel M, Englender M. CT evaluation of displaced superior cornu of ossified thyroid cartilage. Clin Radiol. 1994:49(10):683-5.

Barghan S, Tetradis S, Nervina JM. Skeletal and soft-tissue incidental findings on cone-beam computed tomography images. Am J Orthod Dentofacial Orthop. 2013:143(6):888-92.

Barra FR. Visualizadores de imagens médicas gratuitos: é possível trabalhar apenas com eles? . Radiol Bras. 2010:43(5):313-8.

Berlin L. Potential legal ramifications of whole-body CT screening: taking a peek into Pandora's box. AJR Am J Roentgenol. 2003:180(2):317-22.

Bjerklin K, Ericson S. How a computerized tomography examination changed the treatment plans of 80 children with retained and ectopically positioned maxillary canines. Angle Orthod. 2006:76(1):43-51.

Bondemark L, Jeppsson M, Lindh-Ingildsen L, Rangne K. Incidental findings of pathology and abnormality in pretreatment orthodontic panoramic radiographs. Angle Orthod. 2006:76(1):98-102.

Bos D, Ikram MA, Elias-Smale SE, Krestin GP, Hofman A, Witteman JC, et al. Calcification in major vessel beds relates to vascular brain disease. Arterioscler Thromb Vasc Biol. 2011:31(10):2331-7.

Brown SD. Professional norms regarding how radiologists handle incidental findings. J Am Coll Radiol. 2013:10(4):253-7.

Caglayan F, Tozoglu U. Incidental findings in the maxillofacial region detected by cone beam CT. Diagn Interv Radiol. 2012:18(2):159-63.

Capelozza Filho LSF, O.G. Fissuras lábio-palatais. Curitiba: Editora Lovise; 1992.

Carter L, Farman AG, Geist J, Scarfe WC, Angelopoulos C, Nair MK, et al. American Academy of Oral and Maxillofacial Radiology executive opinion statement on performing and interpreting diagnostic cone beam computed tomography. Oral Surg Oral Med Oral Pathol Oral Radiol Endod. 2008:106(4):561-2.

Carter LC. Discrimination between calcified triticeous cartilage and calcified carotid atheroma on panoramic radiography. Oral Surg Oral Med Oral Pathol Oral Radiol Endod. 2002:90:108-10.

Carter LC, Haller AD, Nadarajah V, Calamel AD, Aguirre A. Use of panoramic radiography among an ambulatory dental population to detect patients at risk of stroke. J Am Dent Assoc. 1997:128(7):977-84.

Centurion BS. Panoramica versus TCFC para interpretação de ateromas calcificados da carótida. 2014:11(6):175-80.

Cha JY, Mah J, Sinclair P. Incidental findings in the maxillofacial area with 3-dimensional cone-beam imaging. Am J Orthod Dentofacial Orthop. 2007:132(1):7-14.

Claassen H, Werner J. Gender-specific distribution of glycosaminoglycans during cartilage mineralization of human thyroid cartilage. J Anat. 2004:205(5):371-80.

Cohen A, Tzourio C, Bertrand B, Chauvel C, Bousser MG, Amarenco P. Aortic plaque morphology and vascular events: a follow-up study in patients with ischemic stroke. FAPS Investigators. French Study of Aortic Plaques in Stroke. Circulation. 1997:96(11):3838-41.

Damaskos S, Tsiklakis K, Syriopoulos K, der Stelt P. Extra- and intra-cranial arterial calcifications in adults depicted as incidental findings on cone beam CT images. Acta Odontol Scand. 2015:73(3):202-9.

Dang-Tran KD, Dedouit F, Joffre F, Rouge D, Rousseau H, Telmon N. Thyroid cartilage ossification and multislice computed tomography examination: a useful tool for age assessment? J Forensic Sci. 2010:55(3):677-83.

de Moura MD, Madureira DF, Noman-Ferreira LC, Abdo EN, de Aguiar EG, Freire AR. Tonsillolith: a report of three clinical cases. Med Oral Patol Oral Cir Bucal. 2007:12(2):E130-3.

Detrano R. The case for clinical trials of noninvasive coronary imaging tests. Cleve Clin J Med. 2003:70(8):664-5.

Dogramaci EJ, Rossi-Fedele G, McDonald F. Clinical importance of incidental findings reported on small-volume dental cone beam computed tomography scans focused on impacted maxillary canine teeth. Oral Surg Oral Med Oral Pathol Oral Radiol. 2014:118(6):e205-9.

Douglas TE, Jr. Facial pain from elongated styloid process. AMA Arch Otolaryngol. 1952:56(6):635-8.

Drage N, Rogers S, Greenall C, Playle R. Incidental findings on cone beam computed tomography in orthodontic patients. J Orthod. 2013:40(1):29-37.

Edwards R, Altalibi M, Flores-Mir C. The frequency and nature of incidental findings in cone-beam computed tomographic scans of the head and neck region: a systematic review. J Am Dent Assoc. 2013:144(2):161-70.

El H, Palomo JM. Measuring the airway in 3 dimensions: a reliability and accuracy study. Am J Orthod Dentofacial Orthop. 2010:137(4 Suppl):S50 e1-9; discussion S-2.

Farman AG, Scarfe WC, van Genuchten M. Multidimensional imaging: immediate and imminent issues. Compend Contin Educ Dent. 2010:31(8):648-51.

Flynn T, Lohmander A, Moller C, Magnusson L. A longitudinal study of hearing and middle ear status in adolescents with cleft lip and palate. Laryngoscope. 2013:123(6):1374-80.

Friedlander AH. Odd practice. Br Dent J. 2009:207(10):464-5.

Friedlander AH. Carotid artery calcifications are a risk indicator for both stroke and myocardial infarction. J Evid Based Dent Pract. 2013:13(1):37.

Friedlander AH. Cone-beam computed tomographic incidental findings--a cause for worry. J Oral Maxillofac Surg. 2014:72(1):3.

Friedlander AH, Lande A. Panoramic radiographic identification of carotid arterial plaques. Oral Surg Oral Med Oral Pathol. 1981:52(1):102-4.

Friedlander AH, El-Saden SM, Aghazadehsanai N, Chang TI, Harada ND, Garrett NR. Association of calcified carotid atheromas visualized on panoramic images and aortic arch calcifications seen on chest radiographs of postmenopausal women. J Am Dent Assoc. 2014:145(4):345-51.

Fukatsu H, Makino N, Kodama Y, Ikeda M, Ishigaki T, Sakuma S. Evaluation of thyroid calcification using computed radiography with image plate. Eur J Radiol. 1989:9(1):22-8.

Garib DG, Yatabe MS, Ozawa TO, da Silva Filho OG. Alveolar bone morphology in patients with bilateral complete cleft lip and palate in the mixed dentition: cone beam computed tomography evaluation. Cleft Palate Craniofac J. 2012:49(2):208-14.

Garib DGea. Etiologia das más oclusões: perspectiva clínica (parte III) – fissuras labiopalatinas. Rev Clín Ortod Dental Press. 2010:9(4):30-6.

Garvin HM. Ossification of laryngeal structures as indicators of age. J Forensic Sci. 2008:53(5):1023-7.

Goldbloom RB, Dunbar JS. Calcification of cartilage in the trachea and larynx in infancy associated with congenital stridor. Pediatrics. 1960:26:669-73.

Golledge J, Siew DA. Identifying the carotid 'high risk' plaque: is it still a riddle wrapped up in an enigma? Eur J Vasc Endovasc Surg. 2008:35(1):2-8.

Granlund CM, Lith A, Molander B, Grondahl K, Hansen K, Ekestubbe A. Frequency of errors and pathology in panoramic images of young orthodontic patients. Eur J Orthod. 2012:34(4):452-7.

Grauer D, Cevidanes LS, Proffit WR. Working with DICOM craniofacial images. Am J Orthod Dentofacial Orthop. 2009:136(3):460-70.

Grossman JWC. The triticeous catilages. A roentgen-anatomic study. The American Journal of Roentgenology and Radium Therapy. 1945:LIII(2):166-70.

Halazonetis DJ. Cone-beam computed tomography is not the imaging technique of choice for comprehensive orthodontic assessment. Am J Orthod Dentofacial Orthop. 2012:141(4):403, 5, 7 passim.

Hately W, Evison G, Samuel E. The pattern of ossification in the laryngeal cartilages: a radiological study. Brit J Radiol. 1965:38:585-91.

Heiland M, Pohlenz P, Blessmann M, Habermann CR, Oesterhelweg L, Begemann PC, et al. Cervical soft tissue imaging using a mobile CBCT scanner with a flat panel detector in comparison with corresponding CT and MRI data sets. Oral Surg Oral Med Oral Pathol Oral Radiol Endod. 2007:104(6):814-20.

Hocevar-Boltezar I, Jarc A, Kozelj V. Ear, nose and voice problems in children with orofacial clefts. J Laryngol Otol. 2006:120(4):276-81.

Hollander M, Bots ML, Del Sol AI, Koudstaal PJ, Witteman JC, Grobbee DE, et al. Carotid plaques increase the risk of stroke and subtypes of cerebral infarction in asymptomatic elderly: the Rotterdam study. Circulation. 2002:105(24):2872-7.

Horner K, Islam M, Flygare L, Tsiklakis K, Whaites E. Basic principles for use of dental cone beam computed tomography: consensus guidelines of the European Academy of Dental and Maxillofacial Radiology. Dentomaxillofac Radiol. 2009:38(4):187-95.

Hupp JR. Cone-beam computed tomography incidental findings--a cause for worry? J Oral Maxillofac Surg. 2013:71(7):1157-8.

Jácome AMSCA, E.N. Aspectos radiográficos das calcificações em tecidos moles da região bucomaxilofacial. Odontol Clin Cient. 2010:9(1):25-32.

Johansson EP, Ahlqvist J, Garoff M, Karp K, Jaghagen EL, Wester P. Ultrasound screening for asymptomatic carotid stenosis in subjects with calcifications in the area of the carotid arteries on panoramic radiographs: a cross-sectional study. BMC Cardiovasc Disord. 2011:11:44.

Johnson MB, Wilkinson ID, Wattam J, Venables GS, Griffiths PD. Comparison of Doppler ultrasound, magnetic resonance angiographic techniques and catheter angiography in evaluation of carotid stenosis. Clin Radiol. 2000:55(12):912-20.

Jurik AG. Ossification and calcification of the laryngeal skeleton. Acta Radiol Diagn (Stockh). 1984:25(1):17-22.

Kamikawa RS, Pereira MF, Fernandes A, Meurer MI. Study of the localization of radiopacities similar to calcified carotid atheroma by means of panoramic

radiography. Oral Surg Oral Med Oral Pathol Oral Radiol Endod. 2006:101(3):374-8.

Kasraie N, Mah P, Keener CR, Clarke GD. Characterization of atherosclerotic plaque: a contrast-detail study using multidetector and cone-beam computed tomography. J Appl Clin Med Phys. 2014:15(1):4308.

Keberle M, Robinson S. Physiologic and pathologic calcifications and ossifications in the face and neck. Eur Radiol. 2007:17(8):2103-11.

Keen JA, Wainwright J. Not Available. S Afr J Lab Clin Med. 1958:4(2):83-108.

Khan Z, Wells A, Scarfe WC, Farman AG. Cone Beam CT isolation of calcification in the maxillofacial and cervical soft tissues: A retrospective analysis. Int J CARS(Suppl 1) 2008:3:219-22.

Kirsch T, Claassen H. Matrix vesicles mediate mineralization of human thyroid cartilage. Calcif Tissue Int. 2000:66(4):292-7.

Klinefelter EW. The anomalous hyoid; review of the literature and report of a case. Radiology. 1952:58(2):224-7.

Kuhlberg AJ, Norton LA. Pathologic findings in orthodontic radiographic images. Am J Orthod Dentofacial Orthop. 2003:123(2):182-4.

Kuijpers MA, Pazera A, Admiraal RJ, Berge SJ, Vissink A, Pazera P. Incidental findings on cone beam computed tomography scans in cleft lip and palate patients. Clin Oral Investig. 2014:18(4):1237-44.

Kwee RM. Systematic review on the association between calcification in carotid plaques and clinical ischemic symptoms. J Vasc Surg. 2010:51(4):1015-25.

Laurie C. Calcificação e Ossificação dos Tecidos Moles. In: White, S.C.; Pharoah, M.J. Radiologia Oral. Fundamentos e Interpretação. In: Elsevier, editor. Rio de Janeiro2007. p. 581-97.

MacDonald D, Chan A, Harris A, Vertinsky T, Farman AG, Scarfe WC. Diagnosis and management of calcified carotid artery atheroma: dental perspectives. Oral Surg Oral Med Oral Pathol Oral Radiol. 2012:114(4):533-47.

Madden RP, Hodges JS, Salmen CW, Rindal DB, Tunio J, Michalowicz BS, et al. Utility of panoramic radiographs in detecting cervical calcified carotid atheroma. Oral Surg Oral Med Oral Pathol Oral Radiol Endod. 2007:103(4):543-8.

Makhkamova NE, Mirazizov KD. [State of the larynx in children with congenital cleft lip and palate]. Vestn Otorinolaringol. 2007(5):23-5.

Melo SL, Haiter-Neto F, Correa LR, Scarfe WC, Farman AG. Comparative diagnostic yield of cone beam CT reconstruction using various software programs on the detection of vertical root fractures. Dentomaxillofac Radiol. 2013:42(9):20120459.

Miles DA. Clinical experience with cone beam volumetric imaging report of findings in 381 cases. Comput Tomogr. 2005:20:416-24.

Monsour PA, Dudhia R. Implant radiography and radiology. Aust Dent J. 2008:53 Suppl 1:S11-25.

Mozzo P, Procacci C, Tacconi A, Martini PT, Andreis IA. A new volumetric CT machine for dental imaging based on the cone-beam technique: preliminary results. Eur Radiol. 1998:8(9):1558-64.

Mupparapu M, Vuppalapati A. Detection of an early ossification of thyroid cartilage in an adolescent on a lateral cephalometric radiograph. Angle Orthod. 2002:72(6):576-8.

Mupparapu M, Vuppalapati A. Ossification of laryngeal cartilages on lateral cephalometric radiographs. Angle Orthod. 2005:75(2):196-201.

Mupparapu M, Kim IH. Calcified carotid artery atheroma and stroke: a systematic review. J Am Dent Assoc. 2007:138(4):483-92.

O'Bannon RP, Grunow OH. The larynx and pharynx radiologically considered. South Med J. 1954:47(4):310-6.

Population aging; a public health challenge. [database on the Internet]1998.

Pappa T, Alevizaki M. Endogenous sex steroids and cardio- and cerebro-vascular disease in the postmenopausal period. Eur J Endocrinol. 2012:167(2):145-56.

Pazera P, Bornstein MM, Pazera A, Sendi P, Katsaros C. Incidental maxillary sinus findings in orthodontic patients: a radiographic analysis using cone-beam computed tomography (CBCT). Orthod Craniofac Res. 2011:14(1):17-24.

Pette GA, Norkin FJ, Ganeles J, Hardigan P, Lask E, Zfaz S, et al. Incidental findings from a retrospective study of 318 cone beam computed tomography consultation reports. Int J Oral Maxillofac Implants. 2012:27(3):595-603.

Polder BJ, Van't Hof MA, Van der Linden FP, Kuijpers-Jagtman AM. A meta-analysis of the prevalence of dental agenesis of permanent teeth. Community Dent Oral Epidemiol. 2004:32(3):217-26.

Price JB, Thaw KL, Tyndall DA, Ludlow JB, Padilla RJ. Incidental findings from cone beam computed tomography of the maxillofacial region: a descriptive retrospective study. Clin Oral Implants Res. 2011.

Prohmann FBR-B, I.R.F.; Centurion, B.S. Achados incidentais de ateromas calcificados em artérias carótidas e calcificações da região sub-hióidea em exames de Tomografia Computadorizada de Feixe Cônico. 2011.

Pufe T, Mentlein R, Tsokos M, Steven P, Varoga D, Goldring MB, et al. VEGF expression in adult permanent thyroid cartilage: implications for lack of cartilage ossification. Bone. 2004:35(2):543-52.

Quereshy FA, Barnum G, Demko C, Horan M, Palomo JM, Baur DA, et al. Use of cone beam computed tomography to volumetrically assess alveolar cleft defects--preliminary results. J Oral Maxillofac Surg. 2012:70(1):188-91.

Ridker PM, Buring JE, Rifai N, Cook NR. Development and validation of improved algorithms for the assessment of global cardiovascular risk in women: the Reynolds Risk Score. JAMA. 2007:297(6):611-9.

Rosset A, Spadola L, Ratib O. OsiriX: an open-source software for navigating in multidimensional DICOM images. J Digit Imaging. 2004:17(3):205-16.

Rushton VE, Horner K, Worthington HV. Screening panoramic radiology of adults in general dental practice: radiological findings. Br Dent J. 2001:190(9):495-501.

Scarfe WC. Incidental findings on cone beam computed tomographic images: a Pandora's box? Oral Surg Oral Med Oral Pathol Oral Radiol. 2014:117(5):537-40.

Scarfe WC, Farman AG. Soft tissue calcifications in the neck: Maxillofacial CBCT presentation and significance. Australian Dental Practice. 2008:102-8.

Schulze RK. Editorial: CBCT special issue. Dentomaxillofac Radiol. 2015:44(1):20140380.

SEDENTEXCT. SEDENTEXCT project. Radiation protection: cone beam CT for dental and maxillofacial radiology. Evidence based guidelines 2011. 2011 [cited 2013 26/08/2013]; Available from: Available at: http://www.sedentexct.eu/files/guidelines_final.pdf.

Sheahan P, Miller I, Sheahan JN, Earley MJ, Blayney AW. Incidence and outcome of middle ear disease in cleft lip and/or cleft palate. Int J Pediatr Otorhinolaryngol. 2003:67(7):785-93.

Sirineni GK, Stillman AE. Understanding the heart: CT and MRI for coronary heart disease. J Thorac Imaging. 2007:22(1):107-13.

Sposito ACC, B.; Fonseca, F.A.H.; Bertolami, M.C. IV Diretriz brasileira sobre dislipidemias e prevenção da aterosclerose. . Departamento de Aterosclerose da Sociedade Brasileira de Cardiologia Arquivos brasileiros de cardiologia. 2007:88(1).

Stary HC, Chandler AB, Dinsmore RE, Fuster V, Glagov S, Insull W, Jr., et al. A definition of advanced types of atherosclerotic lesions and a histological classification of atherosclerosis. A report from the Committee on Vascular Lesions of the Council on Arteriosclerosis, American Heart Association. Circulation. 1995:92(5):1355-74.

Strauss S. Sonographic appearance of cricoid cartilage calcification in healthy children. AJR Am J Roentgenol. 2000:174(1):223-8.

Tanne D, Tenenbaum A, Shemesh J, Schwammenthal Y, Fisman EZ, Schwammenthal E, et al. Calcification of the thoracic aorta by spiral computed tomography among hypertensive patients: associations and risk of ischemic cerebrovascular events. Int J Cardiol. 2007:120(1):32-7.

Tannure PN, Oliveira CA, Maia LC, Vieira AR, Granjeiro JM, Costa Mde C. Prevalence of dental anomalies in nonsyndromic individuals with cleft lip and palate: a systematic review and meta-analysis. Cleft Palate Craniofac J. 2012:49(2):194-200.

Taylor E, editor. Dorland's illustrated medical dictionary. 27 ed1988.

Thomas GS, Wann LS, Allam AH, Thompson RC, Michalik DE, Sutherland ML, et al. Why Did Ancient People Have Atherosclerosis?: From Autopsies to Computed Tomography to Potential Causes. Glob Heart. 2014:9(2):229-37.

Timmermans K, Vander Poorten V, Desloovere C, Debruyne F. The middle ear of cleft palate patients in their early teens: a literature study and preliminary file study. B-ENT. 2006:2 Suppl 4:95-101.

Tortora C, Meazzini MC, Garattini G, Brusati R. Prevalence of abnormalities in dental structure, position, and eruption pattern in a population of unilateral and bilateral cleft lip and palate patients. Cleft Palate Craniofac J. 2008:45(2):154-62.

Turk LMH, D.A. Age changes in the human laryngeal cartilages. Clin Anat 1993:6(3):154–62.

Turkmen S, Cansu A, Turedi S, Eryigit U, Sahin A, Gunduz A, et al. Age-dependent structural and radiological changes in the larynx. Clin Radiol. 2012:67(11):e22-6.

Uthman AT, Al-Saffar AB. Prevalence in digital panoramic radiographs of carotid area calcification among Iraqi individuals with stroke-related disease. Oral Surg Oral Med Oral Pathol Oral Radiol Endod. 2008:105(4):e68-73.

von Glass W, Pesch HJ. [Ossification principle of the laryngeal skeleton of the human and mammals. Comparative anatomic studies]. Acta Anat (Basel). 1983:116(2):158-67.

Weissheimer A, Menezes LM, Sameshima GT, Enciso R, Pham J, Grauer D. Imaging software accuracy for 3-dimensional analysis of the upper airway. Am J Orthod Dentofacial Orthop. 2012:142(6):801-13.

Wenger NK. Coronary heart disease: the female heart is vulnerable. Prog Cardiovasc Dis. 2003:46(3):199-229.

Whitty CJ, Sudlow CL, Warlow CP. Investigating individual subjects and screening populations for asymptomatic carotid stenosis can be harmful. J Neurol Neurosurg Psychiatry. 1998:64(5):619-23.

Williams P. Gray's anatomy: the anatomical basis of medicine and surgery. 38 ed. New York: Churchill Livingstone 1995.

Zinman EJ, White SC, Tetradis S. Legal considerations in the use of cone beam computer tomography imaging. J Calif Dent Assoc. 2010:38(1):49-56.