UNIVERSIDADE DE SÃO PAULO
FACULDADE DE ODONTOLOGIA DE BAURU

DANILO DA SILVA CORRÊA

Análise tomográfica da formação óssea em defeito segmentar na mandíbula de coelho preenchido com bloco de osso bovino liofilizado

BAURU
2013

DANILO DA SILVA CORRÊA

Análise tomográfica da formação óssea em defeito segmentar na mandíbula de coelho preenchido com bloco de osso bovino liofilizado

Dissertação apresentada à Faculdade de Odontologia de Bauru da Universidade de São Paulo para obtenção do título de Mestre em Ciências Odontológicas Aplicadas, na área de concentração de Estomatologia.

Orientador: Prof. Dr. Renato Yasssutaka Faria Yaedú.

BAURU
2013

Corrêa, Danilo da Silva
C817a Análise tomográfica da formação óssea em defeito segmentar na mandíbula de coelho preenchido com bloco de osso bovino liofilizado / Danilo da Silva Corrêa. -- Bauru, 2013.
117 p. : 41 il. ; 31cm.

Dissertação (Mestrado) -- Faculdade de Odontologia de Bauru. Universidade de São Paulo.

Orientador: Prof. Dr. Renato Yassutaka Faria Yaedú

Autorizo, exclusivamente para fins acadêmicos e científicos, a reprodução total ou parcial desta dissertação por processos fotocopiadores e outros meios eletrônicos.

Assinatura:

Data:

Comitê de Ética da FOB-USP
Protocolo nº: 030/2011
Data: 20/10/2011

AGRADECIMENTO

Agradeço a DEUS, minha família, minha namorada, meus amigos, todos os funcionários da FOB – USP, FMVZ - UNESP, FOA – UNESP, todos os fornecedores dos materiais envolvidos na pesquisa, meu orientador Prof. Dr. Renato Yassutaka Faria Yaedú e a FAPESP pelo fomento da pesquisa.

RESUMO

O recente aumento da procura por implantes osseointegráveis consequentemente levou ao aumento dos procedimentos de enxertos ósseos. Com isso, novos materiais têm surgido para estes procedimentos. Um destes materiais é o osso bovino integral (OBIN), cujo diferencial é o seu método de processamento, que visa manter suas características o mais próximas possível ao osso *in natura*. Por se tratar de um material novo, ainda existem poucos estudos avaliando seu desempenho, sendo a maioria deles estudos pré-clínicos testando sua biocompatibilidade. Portanto, o objetivo deste trabalho foi avaliar o desempenho do OBIN na região maxilofacial através de um modelo experimental em animais. Foram criados defeitos ósseos na base da mandíbula de coelhos, onde foram enxertados blocos de OBIN nos grupos experimentais e deixados vazios nos grupos controle. Os animais foram sacrificados nos tempos 0 (imediatamente após a cirurgia), 3 e 6 meses após o procedimento cirúrgico. As mandíbulas foram analisadas através de tomografias computadorizadas de feixe cônico, onde foi analisada a regeneração óssea qualitativamente e quantitativamente. Na análise qualitativa observou-se que aos três e seis meses, nos animais do grupo controle, não houve regeneração total, restando um defeito côncavo na base da mandíbula, confirmando que o defeito criado possuía tamanho crítico. No grupo experimental, no tempo 0, observou-se grande variação de densidade entre os enxertos e esta variação pareceu influenciar seu desempenho, havendo mais regeneração óssea nos menos densos. No tempo 3, todos os enxertos haviam integrados, com perda de densidade, sugerindo uma reabsorção parcial. Aos seis meses, a reabsorção e regeneração pareciam mais avançadas do que aos três meses. Na análise quantitativa houve diferença estatisticamente significante nos grupos controles entre os tempos 0 e os tempos 3 e 6. Nos grupos experimentais não houve diferença entre os tempos e na comparação entre os grupos controles e experimentais houve diferença estatisticamente significante entre todos os tempos. Os resultados observados sugerem que o OBIN é um material indicado para a realização de procedimentos de enxerto na região maxilofacial, com aparente reabsorção e substituição por osso regenerado, ideal para a reabilitação com implantes ósseo integráveis.

Palavras-chave: Substitutos Ósseos. Transplante Heterólogo. Tomografia Computadorizada por Raios X.

ABSTRACT

Tomographic analysis of bone formation in segmental defects created in the mandible of rabbits filled with lyophilized bovine bone block

The recent increase in the demand for dental implants consequently led to increased bone grafting procedures. Therefore, new materials have emerged for these procedures. One of these materials is integral bovine bone (IBB) whose differential is its processing, which aims to maintain its characteristics as close as possible to the raw bone. Because it is a new material, there are only a few studies evaluating its performance, with the majority of them constituted of preclinical studies testing its biocompatibility. For this reason, the aim of this study was to evaluate the performance of the IBB at the maxillofacial region through an experimental model in animals. Bone defects were created on the basis of the mandible of rabbits, which were grafted with blocks of IBB in the experimental groups, while control groups were left empty. The animals were sacrificed at time 0 (immediately after surgery), 3 and 6 months after surgery. The jaws were analyzed using cone beam computed tomography, where bone regeneration was analyzed qualitatively and quantitatively. Qualitative analysis showed that at three and six months, in the control group, there was not full regeneration, leaving a concave defect in the base of the mandible, confirming that the defect created had critical size. In the experimental group, at time 0, there was wide variation in density between the grafts and this variation appeared to influence their performance, seeming to be more bone regeneration in less dense ones. At time 3, all grafts were integrated, and a density loss, suggesting a partial resorption of the graft, was also observed. At six months, resorption and regeneration seemed more advanced than at three months. The quantitative analysis did not showed statistically significant difference in controls between time 0 and times 3 e 6. In experimental groups there was no difference between times and comparison between control and experimental groups were statistically significant different between all time. The data suggest that the IBB is a material suitable for the realization of grafting procedures in the maxillofacial region, with apparent resorption and replacement by regenerated bone, ideal for rehabilitation with dental implants.

Key words: Bone Substitutes. Transplantation, Heterologous. Tomography, X-ray Computed.

LISTA DE ILUSTRAÇÕES

Figura 1 - Biotério da Faculdade de Odontologia de Bauru - USP 55

Figura 2 - Tricotomia pré-operatória. 58

Figura 3 - Incisão sobre a base mandibular, anteriormente ao ângulo. 58

Figura 4 - Exposição do osso mandibular. 59

Figura 5 - Defeito ósseo de 10 x 10 mm criado na base mandibular. 59

Figura 6 - Bloco de osso bovino integral de 10 x 10 x 8 mm (Orthogen®, Baumer). 60

Figura 7 - Enxerto adaptado ao defeito e estabilizado com fio de aço cirúrgico. 60

Figura 8 - Recobrimento do enxerto com membrana de colágeno (Osseoguard®. Biomet 3i). 61

Figura 9 - Sutura por planos com fio reabsorvível. 61

Figura 10 - Sutura da pele com fio de Nylon®. 62

Figura 11 - Peça armazenada em formol 10%.....63

Figura 12 - Peça posicionada no tomógrafo. 64

Figura 13 - Detalhe da utilização do laser para posicionamento da peça. 64

Figura 14 - Tela do i-Cat Vision® onde foi feita a análise qualitativa. 65

Figura 15 - Posicionamento das reformatações parassagitais. 20 cortes de 0,5 mm, totalizando 1 cm (tamanho do defeito criado). 66

Figura 16 - Tela onde se observa as reformatações parassagitais. As reformatações 5, 10 e 15, as quais dividem o defeito em três partes iguais, foram utilizadas para as medições.....67

Figura 17 - Localização da medida vertical. À esquerda grupo experimental e à direita controle. 68

Figura 18 - Localização da medida horizontal. À esquerda, grupo experimental e à direita grupo controle. 69

Figura 19 - Reformatação panorâmica de defeito do grupo Controle 0. 74

Figura 20 - Reformatação parassagital de defeito do grupo Controle 0.....74

Figura 21 - Reformatação panorâmica de defeito do Grupo Controle 3. A seta vermelha indica a forma côncava do defeito após a regeneração. 75

Figura 22 - Reformatação parassagital de defeito do Grupo Controle 3. 76

Figura 23 - Reformatação panorâmica de defeito do Grupo Controle 6. 76

Figura 24 - Reformatação parassagital de defeito do Grupo Controle 6. 76

Figura 25 - Reformatações panorâmicas dos grupos controle. De cima para baixo: mandíbula não operada, controle 0, controle 3 e controle 6.....77

Figura 26 - Reformatações parassagitais dos grupos controle. Da esquerda para direita: mandíbula não operada, controle 0, controle 3 e controle 6. 77

Figura 27 - Reformatação panorâmica de defeito do grupo Experimental.....78

Figura 28 - Reformatação parassagital de defeito do grupo Experimental 0. ...78

Figura 29 - Variação de densidade observada nos seis enxertos do grupo Experimental 0. 79

Figura 30 - Reformatações panorâmica de defeitos do grupo Experimental 3. 80

Figura 31 - Reformatação parassagital de defeito do grupo Experimental 3. ...81

Figura 32 - Área sugestiva de infecção superior ao enxerto. 82

Figura 33 - Enxerto do grupo experimental seis onde não se observa a incorporação, com reabsorção parcial do enxerto e áreas hipodensas na interface com o osso do hospedeiro. 83

Figura 34 - Reformatação panorâmica de defeito do grupo Experimental 6. 83

Figura 35 - Reformatação parassagital de defeito do grupo Experimental 6. ...83

Figura 36 - Reformatações panorâmicas dos grupos experimentais. De cima para baixo: mandíbula não operada, experimental 0, experimental 3 e experimental 6. 84

Figura 37 - Reformatações parassagitais dos grupos experimentais. Da esquerda para a direita: mandíbula não operada, experimental 0, experimental 3 e experimental 6. 85

LISTA DE GRÁFICOS

Gráfico 1 - Médias das medidas verticais dos grupos controles. 91

Gráfico 2 - Médias das medidas verticais dos grupos experimentais. 91

Gráfico 3 - Médias das medidas horizontais dos grupos controles. 92

Gráfico 4 - Médias das medidas horizontais dos grupos experimentais. 92

LISTA DE TABELAS

Tabela 1- Formação dos grupos de acordo com o tempo. 56

Tabela 2 - Medidas (em milímetros) obtidas nas reformatações parassagitais dos grupos controles e experimentais. 86

Tabela 3 - Médias (em mm) das medidas mesiais dos grupos. 86

Tabela 4 - Médias (em mm) das medidas centrais dos grupos.....87

Tabela 5 - Médias (em mm) das medidas distais dos grupos. 87

Tabela 6 - Comparação controle x tempo para as medidas verticais mesiais. .87

Tabela 7 - Comparação controle x tempo para as medidas verticais centrais. .87

Tabela 8 - Comparação controle x tempo para as medidas verticais distais. ...87

Tabela 9 - Comparação controle x tempo para as medidas horizontais mesiais. 88

Tabela 10 - Comparação controle x tempo para as medidas horizontais centrais. 88

Tabela 11 - Comparação controle x tempo para as medidas horizontais distais. 88

Tabela 12 - Comparação experimental x tempo para as medidas verticais mesiais.....88

Tabela 13 - Comparação experimental x tempo para as medidas verticais centrais. 88

Tabela 14 - Comparação experimental x tempo para as medidas verticais distais.....89

Tabela 15 - Comparação experimental x tempo para as medidas horizontais mesiais.....89

Tabela 16 - Comparação experimental x tempo para as medidas horizontais centrais. 89

Tabela 17 - Comparação experimental x tempo para as medidas horizontais distais.....89

Tabela 18 - Comparação experimental x controle para as medidas verticais mesiais.....89

Tabela 19 - Comparação experimental x controle para as medidas verticais centrais. 90

Tabela 20 - Comparação experimental x controle para as medidas verticais distais.....90

Tabela 21 - Comparação experimental x controle para as medidas horizontais mesiais.....90

Tabela 22 - Comparação experimental x controle para as medidas horizontais centrais. 90

Tabela 23 - Comparação experimental x controle para as medidas horizontais distais.....90

LISTA DE ABREVIATURAS E SIGLAS

OBIN	Osso Bovino Integral
OBI	Osso Bovino Inorgânico
OBO	Osso Bovino Orgânico
OBIC	Osso Bovino Inorgânico com Colágeno
TCFC	Tomografia Computadorizada por Feixe Cônico
HU	Hounsfield Units
TCMS	Tomografia Computadorizada Multi-Slice
PVPI	Polivinil Pirrolidona Iodo
DICOM	Digital Imaging and Communications in Medicine
VM	Vertical Mesial
HM	Horizontal Mesial
VC	Vertical Central
HC	Horizontal Central
VD	Vertical Distal
HD	Horizontal Distal

SUMÁRIO

1 INTRODUÇÃO *29*

2 REVISÃO DE LITERATURA *33*

2.1 DEFEITOS DE TAMANHO CRÍTICO **33**

2.2 ENXERTOS ÓSSEOS **34**

2.2.1 Enxerto Ósseo Autógeno 35
2.2.2 Enxerto Ósseo Alógeno 36
2.2.2.1 Banco de Ossos 37
2.2.2.2 Liofilização 38
2.2.3 Enxertos Ósseos Xenógenos 38
2.2.3.1 Enxerto Ósseo Bovino Inorgânico 39
2.2.3.2 Osso Bovino Orgânico (Desmineralizado) 41
2.2.3.3 Combinação de Ossos Bovinos Orgânicos e Inorgânicos 42
2.2.3.4 Osso Bovino Inorgânico com Colágeno 43
2.2.3.5 Osso Bovino Integral 45

2.3 TOMOGRAFIA COMPUTADORIZADA POR FEIXE CÔNICO **47**

3 PROPOSIÇÃO *51*

4 MATERIAIS E MÉTODOS *55*

4.1 ANIMAIS **55**

4.2 GRUPOS **56**

4.3 ANESTESIA DOS ANIMAIS **56**

4.4 PROCEDIMENTO CIRÚRGICO **56**

4.5 MEDICAÇÃO PÓS-OPERATÓRIA **57**

4.6 EUTANÁSIA DOS ANIMAIS **62**

4.7 AQUISIÇÃO DAS IMAGENS POR TCFC **63**

4.8 ANÁLISE QUALITATIVA DAS TCFCS **65**

4.9 ANÁLISE QUANTITATIVA DAS TCFCS **65**

4.10 ANÁLISE ESTATÍSTICA **68**

5 RESULTADOS *73*

5.1 ANÁLISE QUALITATIVA **73**

5.2 ANÁLISE QUANTITATIVA **85**

6 DISCUSSÃO *95*

7 CONCLUSÃO *103*

REFERÊNCIAS BIBLIOGRÁFICAS *107*

ANEXO A – Folha de Aprovação do Comitê de Ética *117*

1 Introdução

1 INTRODUÇÃO

A popularização dos implantes osseointegráveis na reabilitação de dentes perdidos tem levado cada vez mais um número maior de pessoas a procurarem o cirurgião-dentista em busca desta modalidade de tratamento. Porém, nem todos os pacientes apresentam as condições necessárias para sua utilização, sendo a falta de volume ósseo uma das contraindicações mais comuns (KAO; SCOTT, 2007). Assim, os procedimentos de enxerto ósseo tem se popularizado juntamente com os implantes e o aumento destes procedimentos tem levado ao surgimento de novos tipos de materiais para este fim (KAO; SCOTT, 2007).

Um material lançado recentemente é o enxerto de osso bovino integral (OBIN). Este enxerto foi desenvolvido visando manter as características do enxerto o mais próximas possível ao osso *in natura*, ou seja, aquele que não sofreu nenhum tipo de processamento. O processamento deste enxerto remove do osso somente componentes que podem causar reações imunológicas e infecções, como a gordura, a parte celular e possíveis agentes infecciosos. Os desenvolvedores deste material acreditam que esta preservação da maioria dos componentes do enxerto proporcione um melhor desempenho mecânico e biológico do produto na regeneração óssea (GALIA et al., 2008).

Este novo produto já foi submetido a testes para avaliar suas propriedades mecânicas (DUARTE, SCHAEFFER, 2000), sua biocompatibilidade (GALIA et al., 2008) e composição física e química (GALIA et al., 2009; GALIA et al., 2011) e, em testes clínicos, ele foi utilizado em cirurgias ortopédicas de revisões de artroplastia total de quadril (ROSITO et al., 2008; GALIA et al., 2009; ROSITO et al., 2009), obtendo em todos os testes, tanto nos pré-clínicos como nos clínicos, resultados satisfatórios que levaram a sua comercialização. No entanto, ainda existem diversas situações nas quais o OBIN ainda não foi testado. Uma destas situações é o preenchimento de defeitos de tamanho crítico, que se pretende estudar em um modelo animal neste trabalho.

2 Revisão de Literatura

2 REVISÃO DE LITERATURA

2.1 DEFEITOS DE TAMANHO CRÍTICO

Defeito de tamanho crítico é o menor defeito intraósseo no qual não se formará mais de 10% de osso durante toda a vida do animal. Nestes defeitos o reparo não ocorre devido ao tamanho superar a capacidade de reparo do organismo. Para que um defeito seja considerado de tamanho crítico é preciso que o animal no qual ele foi criado seja esqueleticamente maduro e possua respostas fisiológicas normais de reparo. Os defeitos de tamanho crítico são utilizados em pesquisas para testar a capacidade de enxertos de auxiliar na regeneração óssea (HOLLINGER; KLEINSCHMIDT, 1990).

A mandíbula é considerada o osso ideal para o teste de materiais de enxerto por ser um dos ossos mais submetidos a cirurgias de remoção de neoplasias na região craniofacial e por estar sujeita a esforços mastigatórios e risco de contaminação pelas bactérias bucais. Como enxertos na mandíbula afetam a forma facial e a função mastigatória, antes do uso clínico os enxertos devem ser extensivamente testados neste osso (HOLLINGER; KLEINSCHMIDT, 1990).

Em ratos, a criação de defeitos de tamanho crítico na mandíbula é inconveniente devido ao ângulo mandibular ser muito fino, onde as corticais estão em íntimo contato e a medula óssea ausente. Isso pode influenciar a resposta de materiais que necessitem de células medulares, além de dificultar sua adaptação ao defeito. Já no corpo mandibular a medula óssea está presente, porém as raízes dos dentes frequentemente invadem este espaço e a secção destas raízes pode alterar o processo de reparo do defeito (HOLLINGER; KLEINSCHMIDT, 1990).

Coelhos da raça Nova Zelândia com trinta dias de idade, pesando de três a quatro quilos têm sido utilizados como modelo experimental para cirurgias de enxerto. Estes animais são de fácil manipulação em todas as fases da pesquisa, possuem baixo custo de manutenção e boa estrutura óssea para realização de procedimentos cirúrgicos e radiográficos. Os coelhos retornam aos seus padrões fisiológicos normais de mastigação e deglutição no primeiro dia de pós-operatório de cirurgias de enxerto na mandíbula, não apresentando sinais de dor nem de edema (GOMES et al., 2010).

2.2 ENXERTOS ÓSSEOS

O osso é o segundo tipo de transplante mais frequentemente realizado, sendo mais de dois milhões de procedimentos de enxertos realizados anualmente em todo o mundo em diversas especialidades médicas e odontológicas, ficando atrás apenas do sangue (GIANNOUDIS; DINOPOULOS; TSIRIDIS, 2005).

Atualmente, os enxertos são classificados quanto à sua origem, em autógeno, alógeno ou xenógeno e quanto às suas propriedades em osteogênicos, osteoindutores e osteocondutores (KAO; SCOTT, 2007). Enxertos autógenos são aqueles obtidos do próprio receptor; os alógenos obtidos de outro doador da mesma espécie do receptor e os xenógenos os oriundos de doadores de espécies diferentes do receptor (MOKBEL et al., 2008; REYNOLDS; AICHELMANN-REIDY; BRANCH-MAYS, 2010; GREENBERG; WILTZ; KRAUT, 2012). Já quanto às suas propriedades os enxertos osteogênicos são aqueles que possuem células que sobrevivem ao procedimento de transplante e são capazes de produzir osso no leito receptor; enxertos osteoindutores são aqueles que possuem mediadores biológicos que estimulam a transformação de células indiferenciadas em osteoblastos e enxertos osteocondutores são aqueles que funcionam como uma matriz para suportar a angiogênese e a migração celular para a região do defeito (GIANNOUDIS; DINOPOULOS; TSIRIDIS, 2005; KAO; SCOTT, 2007; ATHANASIOU et al., 2010; REYNOLDS; AICHELMANN-REIDY; BRANCH-MAYS, 2010). Além de reunir estas três propriedades o enxerto ósseo ideal deve ser também biocompatível, reabsorvível, possuir resistência mecânica, ser fácil de usar e de custo acessível (GIANNOUDIS; DINOPOULOS; TSIRIDIS, 2005).

A maioria dos enxertos podem ser utilizados em bloco ou na forma particulada e podem desempenhar diferentes funções na regeneração tecidual guiada, entre eles: evitar o colapso da membrana; servir de matriz para migração de células e vasos; estimular a diferenciação celular; evitar o colapso dos tecidos moles e proteger da reabsorção o volume aumentado. A utilização dos enxertos pode ser desde o preenchimento de pequenos defeitos ao redor de implantes até a reconstrução de grandes defeitos segmentares (BUSER, 2009).

Independentemente de sua origem, para serem utilizados em procedimentos de regeneração óssea, os enxertos ósseos devem ser seguros e biocompatíveis, possuir uma arquitetura que favoreça a migração de vasos sanguíneos, possuir uma superfície que favoreça a adsorção de células, proteínas e deposição de material osteóide e serem fáceis de manipular durante a aplicação clínica (BUSER, 2009).

Outras características desejáveis aos materiais dependem de sua indicação clínica, como quando o enxerto é utilizado em áreas que vão receber implantes, é desejável que ele sofra reabsorção e substituição por osso regenerado, para que o implante seja instalado em osso sadio. Já quando se busca a reconstrução de áreas estéticas, materiais com baixa taxa de reabsorção, ou até mesmo materiais não reabsorvíveis são desejáveis (BUSER, 2009).

Antes de um novo material ser introduzido para uso na clínica todas suas propriedades devem ser testadas e identificadas (BUSER, 2009).

2.2.1 Enxerto Ósseo Autógeno

O enxerto autógeno atualmente é considerado o padrão ouro por ser o único que possui células osteogênicas, liberação de mediadores biológicos e uma porosidade que o permite funcionar de matriz para a regeneração óssea (GIANNOUDIS; DINOPOULOS; TSIRIDIS, 2005; KAO; SCOTT, 2007; ANNIBALI et al., 2011; MYEROFF; ARCHDEACON, 2011; ZHANG, 2011; NISSAN et al., 2012).

Na odontologia seus locais de obtenção são classificados em intrabucais e extrabucais. Nos intrabucais as áreas doadoras são o ramo e a sínfise mandibular. Já nos extrabucais a crista do ilíaco é o local mais utilizado, podendo ser utilizadas também a calota craniana e a tíbia (MYEROFF; ARCHDEACON, 2011; GREENBERG; WILTZ; KRAUT, 2012; NISSAN et al., 2012). As cirurgias de obtenção de enxertos intrabucais geralmente são realizadas em ambiente ambulatorial com menor custo ao paciente e desconforto pós-operatório, porém a quantidade de osso obtida é pequena (MOKBEL et al., 2008; GREENBERG; WILTZ; KRAUT, 2012). Quando se necessita de grande volume ósseo é necessário que o paciente seja submetido a procedimentos em centro cirúrgico, aumentando o custo e os riscos de hemorragia, parestesia, infecção e desconforto pós-operatório (GIANNOUDIS; DINOPOULOS; TSIRIDIS, 2005;

ANNIBALI et al., 2011; TORRES et al., 2011; ZHANG, 2011; GREENBERG; WILTZ; KRAUT, 2012).

2.2.2 Enxerto Ósseo Alógeno

Enxertos alógenos são aqueles obtidos de doadores da mesma espécie do receptor. Estes enxertos não possuem células viáveis como o enxerto autógeno e apresentam resultados clínicos variáveis (GIANNOUDIS; DINOPOULOS; TSIRIDIS, 2005; KAO; SCOTT, 2007).

Após sua coleta, o osso alógeno deve ser processado de forma a reduzir o risco de transmissão de doenças e de indução de resposta inflamatória. Neste processamento, após a desinfecção prévia, é realizada a remoção de toda parte celular e a liofilização, restando uma matriz mineralizada que possui a porosidade natural do osso humano, auxiliando a osteocondução (KAO; SCOTT, 2007).

O enxerto alógeno é utilizado há um longo período de tempo com resultados previsíveis. O rigor nos protocolos de triagem de doadores e no processamento reduziu o risco de transmissão de doenças e a ocorrência de reações imunológicas (HOLTZCLAW et al., 2008; GROVER et al., 2011).

A variabilidade do tempo de retirada do enxerto após a morte e as características do doador como a idade, o gênero, o local de retirada e as condições sistêmicas dificultam a padronização de sua qualidade, sendo uma desvantagem associada a esta técnica (KAO; SCOTT, 2007; MCALLISTER et al., 2007; HOLTZCLAW et al., 2008; ANNIBALI et al., 2011; GROVER et al., 2011).

Ao se utilizarem blocos de enxertos alógenos para o aumento de rebordo alveolar em humanos, após seis meses, observou-se a incorporação do enxerto através de uma formação óssea intramembranosa que ocorreu entre o enxerto e o osso do hospedeiro. Na análise das radiografias panorâmicas, periapicais e oclusais não havia sinais de reabsorção do material (PELEG et al., 2010).

Em outro estudo em humanos, foi feita a colocação de blocos de osso alógeno na região posterior de mandíbula e biópsias foram removidas no momento da colocação dos implantes. Na análise histológica destas biópsias observou-se regeneração óssea completa na área enxertada. Em algumas áreas observaram-se áreas coradas levemente diferente do osso regenerado e lacuna osteocíticas vazias, indicando

se tratarem de áreas do enxerto. Estas áreas estavam circundadas por osso neoformado e medula óssea normal nos espaços entre as trabéculas. Havia reabsorção regular do material, associada à neoformação óssea. Segundo o autor do trabalho, as áreas do enxerto foram praticamente totalmente reabsorvidas e substituídas por osso neoformado com qualidade e densidade normais (SCHLEE; ROTHAMEL, 2013).

2.2.2.1 Banco de Ossos

Os enxertos alógenos são obtidos de bancos de ossos onde a seleção dos doadores é feita criteriosamente pelo coordenador da equipe de retirada e pelo diretor do banco. É levado em consideração a idade, gênero, causa da morte, história médica e exame físico dos doadores, além da realização de inúmeros testes laboratoriais. O objetivo destes cuidados é evitar a transmissão de doenças bacterianas ou virais através dos enxertos, sejam oriundas do doador ou de contaminação no momento da coleta. A rigidez deste protocolo de obtenção chega a causar cerca de 30% de descarte dos doadores (ALENCAR; VIEIRA, 2010).

Os enxertos destes bancos geralmente são obtidos de cadáveres dos quais são removidos grandes quantidades de ossos. No entanto, também podem ser oriundos de membros amputados e de cirurgias ortopédicas como na artroplastia total de quadril (ALENCAR; VIEIRA, 2010).

Após a coleta, os enxertos são submetidos ao debridamento físico, lavagem ultrassônica, tratamento com oxido de etileno, lavagem com antibiótico, liofilização e esterilização com radiação gama, permitindo sua conservação por longos períodos (KAO; SCOTT, 2007).

Ao trabalhar com enxertos de bancos de ossos é importante tomar o cuidado de conhecer e investigar cuidadosamente a origem dos produtos e o método de processamento utilizado. Devem-se priorizar os produtos de entidades registradas em agências de saúde e que seguem protocolos comprovadamente eficazes na prevenção de transmissão de doenças (HOLTZCLAW et al., 2008).

2.2.2.2 Liofilização

No início dos procedimentos de enxerto as peças eram fervidas ou agitadas em soluções antissépticas e em seguida era realizado o seu congelamento em *freezers* especiais. Porém, essa forma de processamento e armazenamento não eliminava completamente os micro-organismos, havendo um elevado risco de infecções. Atualmente, os enxertos ósseos são obtidos através da liofilização, que diminui consideravelmente o risco de transmissão de doenças e permite sua conservação por longos períodos.

Antes da liofilização propriamente dita o enxerto é processado de forma a remover toda sua porção celular, gordurosa e microrganismos que eventualmente possam estar presentes. Após o processamento, a liofilização é realizada em três passos: resfriamento, secagem primária e secagem secundária. No resfriamento toda água presente no enxerto é congelada. Na secagem primária o gelo é sublimado à baixa temperatura e pressão. Na secagem secundária a água que permaneceu absorvida ao osso é removida com o aumento da temperatura. Como a água é essencial para a ocorrência de reações químicas, sua remoção evita a degradação do enxerto, permitindo o seu armazenamento à temperatura ambiente por longos períodos (SUNDARAMURTHI; SURYANARAYANAN, 2012).

Apesar de diminuir o risco de transmissão de doenças e permitir sua conservação por longos períodos de tempo, a liofilização altera as propriedades mecânicas dos enxertos tornando-os mais frágeis e menos elásticos. Porém, isto não parece afetar seu desempenho clínico (MACEDO et al., 1999; OLIVEIRA et al., 2007).

2.2.3 Enxertos Ósseos Xenógenos

Uma terceira opção para os procedimentos de enxerto são os enxertos xenógenos, dentre os quais, os mais utilizados são os de origem bovina. Estes enxertos possuem disponibilidade virtualmente ilimitada e possibilidade de padronização da qualidade.

Existem diversos tipos de enxertos xenógenos de origem bovina. A indicação de cada um depende de suas propriedades, que por sua vez, variam conforme

o tipo de processamento a que foram submetidos. Os enxertos inorgânicos são processados de forma a remover todas as células e material proteico, restando uma matriz mineral inorgânica com porosidade e composição química semelhante à do osso humano. Já nos orgânicos, além da remoção das células e proteínas, é feita a desmineralização da matriz óssea resultante, expondo as proteínas osteoindutoras, conferindo um potencial osteoindutor ao enxerto em detrimento de sua resistência mecânica (CASTRO-SILVA; ZAMBUZZI; GRANJEIRO, 2009).

2.2.3.1 Enxerto Ósseo Bovino Inorgânico

Na odontologia o osso bovino inorgânico (OBI) é utilizado em diversos procedimentos de enxerto, entre eles: levantamento do seio maxilar, preenchimento de alvéolos após exodontias, preenchimento de *gaps* ao redor de implantes, preenchimento de defeitos periodontais e aumento vertical ou horizontal do rebordo. Estudos têm mostrado taxas de sucesso do OBI nestes procedimentos próximas às do osso autógeno, o padrão ouro (KAO; SCOTT, 2007; HANES, 2007; DEVELIOGLU; UNVER SARAYDIN; KARTAL, 2009; ROTHAMEL et al., 2009; REYNOLDS; AICHELMANN-REIDY; BRANCH-MAYS, 2010; SCARANO et al., 2010).

Atualmente o OBI é o material mais utilizando nos procedimentos de levantamento do seio maxilar, isolado ou combinado com o enxerto autógeno. Idealmente este procedimento deveria ser realizado utilizando-se o enxerto autógeno, porém, o aumento da morbidade cirúrgica e a imprevisibilidade da velocidade de reabsorção levaram à busca por outras opções (JANG et al., 2011; JENSEN et al., 2012; KAO et al., 2012).

O OBI é também um dos enxertos mais pesquisados e utilizados nos procedimentos de regeneração óssea guiada. Além de servir de matriz para a regeneração óssea ele também oferece resistência dimensional, evitando o colapso da membrana para o interior do defeito. Nos defeitos periodontais favoráveis, ou seja, aqueles que possuem diversas paredes ósseas, o OBI tem apresentado resultados previsíveis (TAHERI et al., 2009; STAVROPOULOS; KARRING, 2010; BALDINI; DE SANCTIS; FERRARI, 2011).

O OBI tem sido utilizado com sucesso no preenchimento alveolar após exodontias para a preservação das dimensões do rebordo. Os resultados indicam que sua

utilização tem limitando a reabsorção após as extrações (GHOLAMI et al., 2011). No entanto, ainda existe muita controvérsia a respeito dos resultados desta técnica e seu efeito na osseointegração dos implantes (BALDINI; DE SANCTIS; FERRARI, 2011; BASHARA et al., 2011).

No preenchimento dos espaços (*gaps*) formados ao redor de implantes colocados imediatamente após a exodontia o OBI obteve desempenho semelhante ao osso autógeno. Ambos foram capazes de promover maior contato osso-implante quando comparados a controles onde não foram utilizados nenhum tipo de enxerto (BASHARA et al., 2011).

Alguns autores consideram o OBI um material não reabsorvível devido à sua baixa velocidade de reabsorção. Pesquisas demonstraram levar de três a seis anos para que a reabsorção tivesse início (SCHWARTZ et al., 2000; TAPETY et al., 2004; EZIRGANLI et al., 2011; SCHMITT et al., 2012).

Outra situação onde o OBI também tem sido utilizado é o recobrimento de fenestrações da tábua óssea vestibular após a instalação de implantes. Acredita-se que sua reabsorção lenta seja uma vantagem neste caso, já que se deseja que o reparo seja duradouro. Também no aumento lateral do rebordo alveolar acredita-se que a utilização do OBI seja mais vantajosa que a do osso autógeno também devido à sua velocidade de reabsorção (BALDINI; DE SANCTIS; FERRARI, 2011).

O enxerto de fissuras lábio palatinas foi comparado utilizando-se enxerto de osso autógeno e osso autógeno combinado com osso bovino inorgânico na proporção de 1:1. Na análise radiográfica da área enxertada, a densidade óssea observada dos dois enxertos não foi estatisticamente diferente em nenhum dos períodos observados (de três dias de pós-operatório até vinte e quatro meses). Essa densidade diminui e se estabilizou aos seis meses. Os autores acreditam que esta perda de densidade se deve à remodelação e maturação da estrutura cortical e que a semelhança entre os grupos se deve ao componente autógeno da mistura de ossos. A reabsorção óssea em altura da área enxertada também foi igual para os dois grupos aos vinte e quatro meses, com perda de 24%. Os autores concluíram que os resultados dos dois tipos de enxerto foram equivalentes quanto à remodelação óssea e ao irrompimento do canino de forma passiva ou ortodonticamente assistida. No entanto, a diminuição da quantidade de osso autógeno removido da crista ilíaca devido à mistura com o osso bovino inorgânico

diminuiu a morbidade cirúrgica e o tempo de hospitalização (THUAKSUBAN; NUNTANARANONT; PRIPATNANONT, 2010).

2.2.3.2 Osso Bovino Orgânico (Desmineralizado)

O osso bovino orgânico (OBO) é obtido através de uma modificação do processamento a que o OBI é submetido. Nesta modificação é adicionada a lavagem com solventes orgânicos, álcalis e ácidos a concentrações e temperaturas controladas para que ocorra a remoção das proteínas não colágenas e dos minerais da matriz óssea, restando uma matriz de colágeno tipo I com uma pequena quantidade de fatores de crescimento como a proteína óssea morfogenética. Esta proteína confere propriedade osteoindutora ao OBO, porém, devido à remoção dos minerais, ocorre a perda da resistência mecânica e aumento da velocidade de reabsorção do enxerto (SANADA et al., 2003).

O OBO não gerou resposta inflamatória ao ser implantado no músculo de ratos e foi reabsorvido por células gigantes, sendo, portanto, considerado um material biocompatível e reabsorvível. No entanto, não foram encontradas evidências de formação óssea na análise radiográfica e histológica, colocando em dúvida sua capacidade osteoindutora. Os autores do estudo acreditam que a ausência desta capacidade possa estar relacionada à presença de traços mineralizados no enxerto que teriam ativado a ação de células gigantes inibidoras da osteogênese (SANADA et al., 2003).

Na análise histológica do OBO enxertado na tíbia de ratos foi possível observar diferenciação óssea em íntimo contato com o enxerto após trinta dias, sugerindo uma capacidade osteocondutora do osso. Já após noventa dias não havia sinais do material enxertado, colaborando com outros estudos que afirmam se tratar de um enxerto reabsorvível. Outro achado do estudo foi de que a utilização de uma membrana reabsorvível combinada com o OBO proporcionou maior formação óssea do que quando ela não foi utilizada (BERNABÉ et al., 2012).

O OBO ao ser utilizado no tratamento de defeitos ósseos periodontais pareceu proporcionar regeneração óssea. Com seu uso foram relatadas a redução da profundidade de sondagem, o reparo do defeito e o ganho de inserção clínica (GUPTA et al., 2007).

O OBO ao ser utilizado em defeitos criados nos fêmures de coelhos não foi capaz de proporcionar a regeneração de maior volume ósseo do que o grupo controle, onde não se utilizou enxerto. A vantagem de sua utilização pareceu ser a de acelerar o processo de reparo, evitando a migração do tecido conjuntivo para o interior do defeito, obtendo volumes ósseos semelhantes em períodos tardios (BETTI et al., 2011). Em defeitos criados na calvária de ratos também não se observou benefícios do uso do OBO em relação a defeitos controle. O OBO ainda pareceu atrasar a formação da matriz óssea nos primeiros trinta dias. Uma hipótese para este desempenho ruim do OBO seria a de que o seu processamento esteja desnaturando ou removendo as proteínas responsáveis pela indução da diferenciação celular, prejudicando seu desempenho (DE OLIVEIRA et al., 2008; LIMA; CALIXTO; ANBINDER, 2011).

2.2.3.3 Combinação de Ossos Bovinos Orgânicos e Inorgânicos

Como o OBO reabsorve rapidamente prejudicando o reparo ósseo, novos produtos combinaram OBI com OBO na tentativa de se obter um produto com a capacidade de osteoindução do osso orgânico e com a estabilidade mecânica do osso inorgânico.

A combinação de ossos alógenos orgânicos e inorgânicos foi utilizada com sucesso no preenchimento de alvéolos para a preservação do rebordo alveolar. Após seis meses, na avaliação clínica e histológica o enxerto apresentou características sugestivas de osteoindução e osteocondução (KIM et al., 2011).

Em procedimentos de levantamento do seio maxilar a combinação de ossos auxiliou a formação de osso suficiente para a instalação de implantes osseointegráveis. Na análise histológica observou-se próximo às paredes do leito receptor pontes de tecido ósseo ligando as partículas orgânicas e inorgânicas, enquanto que mais distante das paredes havia deposição óssea nas partículas inorgânicas e mineralização das partículas orgânicas (KIM et al., 2009).

Misturada ao enxerto autógeno a combinação de ossos foi utilizada na reconstrução de um defeito mandibular extenso, de aproximadamente seis centímetros, causado pela remoção de uma displasia fibrosa. Na proservação da cirurgia foi observada uma drenagem que não cessava com antibióticos e irrigação diária. Procedeu-se, então, a cirurgia de revisão onde após a abertura verificou-se formação óssea na

maior parte do defeito, com exceção de uma área de aproximadamente um centímetro localizada no centro do defeito responsável pela drenagem. Acredita-se que, apesar da drenagem, o desempenho obtido pela mistura de enxertos foi bom devido às grandes dimensões do defeito (CANTER; VARGEL; MAVILI, 2007). Neste mesmo estudo foi apresentado o caso de dois pacientes com malformações mandibulares, um devido à síndrome de Goldenhar e outro a uma hipoplasia mandibular congênita. Nestes dois casos o enxerto *onlay* da combinação de ossos misturada ao osso autógeno permitiu o ganho de volume ósseo necessário para realização de osteotomias sagitais para a cirurgia de correção da forma mandibular de um paciente e para a distração osteogênica do outro. Os autores acreditam que a combinação de ossos parece ter auxiliado a capacidade de regeneração do osso autógeno (CANTER; VARGEL; MAVILI, 2007).

No preenchimento de defeitos criados em fêmures de ratos a combinação de ossos obteve uma média de formação óssea de 59,7% após três meses, enquanto a média da hidroxiapatita com beta-tricálciofosfato foi de 47,8% e da hidroxiapatita sozinha 39,9%. Apesar do seu desempenho superior ao dos biomateriais, a combinação de ossos ainda obteve uma média inferior a do osso autógeno que foi de 98% de formação óssea (STEIN; SILVA; SILVA, 2009).

2.2.3.4 Osso Bovino Inorgânico com Colágeno

O osso bovino inorgânico com colágeno (OBIC) é uma mistura do osso bovino inorgânico com 10% de matriz colágena suína do tipo I. Esta adição de colágeno ao OBI visa melhorar sua capacidade de osteocondução através da estabilização de suas partículas e da formação de pontes entre a parede do defeito e o enxerto. Assim, a migração dos osteoblastos é facilitada, acelerando o processo de regeneração (HAN et al., 2011).

Apesar de se tratar de um material relativamente novo, já existem diversos estudos na literatura avaliando o desempenho do OBIC em diferentes situações clínicas.

Na análise histológica do OBIC utilizado em alvéolos observou-se que primeiro o enxerto é envolto em sangue e preso na rede de fibrinas do coágulo, em seguida, células polimorfonucleares migram para a superfície das partículas e após uma semana estas células são substituídas por osteoclastos que parecem desmineralizar sua superfície. Entre uma e duas semanas após seu surgimento os osteoclastos começam a

ser substituídos por osteoblastos que vão iniciar a deposição óssea. A porção colágena do enxerto foi reabsorvida rapidamente, após sete dias ela já estava quase totalmente ausente nos cortes histológicos (ARAÚJO; LILJENBERG; LINDHE, 2010).

O uso do OBIC sem membranas na técnica de separação do rebordo alveolar proporcionou uma área maior de contato osso-implante quando comparado ao uso do OBI sem colágeno. No entanto, quando foram utilizadas membranas os resultados observados foram semelhantes para os dois enxertos (HAN et al., 2011).

Em alvéolos de cães o OBIC não auxiliou o reparo ósseo, porém, pareceu diminuir a perda de dimensão que comumente ocorre no rebordo alveolar após exodontias. Uma pequena perda ainda foi observada, porém, menor do que quando não se utilizou enxerto (ARAÚJO; LINDHE, 2009). Já em alvéolos humanos o OBIC promoveu menor formação óssea do que a observada em cães, além de atrasar o processo de reparo (HEBERER et al., 2011; ARAÚJO et al., 2008). Acredita-se que o OBIC funcione apenas como um mantenedor de espaço para evitar a invaginação do tecido mole para o interior do defeito (ARAÚJO et al., 2008; HEBERER et al., 2011; ARAÚJO; LINDHE, 2009).

Apesar de retardar o processo de reparo de alvéolos enxertados, o OBIC promove uma formação óssea que, se não impede a remodelação do rebordo, ao menos atrasa o processo (ARAÚJO et al., 2008).

Após três meses de reparo de alvéolos enxertados com OBIC, as partículas deste enxerto pareceram ocupar o espaço destinado à medula óssea, gerando um osso mais compacto. Em alvéolos não enxertados, a medula corresponde a 50% do volume ósseo regenerado, enquanto em alvéolos enxertados a medula corresponde a apenas 27% (ARAÚJO et al., 2008).

No preenchimento de *gaps* formados ao redor de implantes imediatos o OBIC proporcionou a formação de maior quantidade óssea do que locais não enxertados, aumentando a altura do contato osso-implante e evitando a recessão do tecido mole (ARAÚJO; LINDER; LINDHE et al., 2011).

Em defeitos ósseos periodontais favoráveis, como os de três paredes ósseas, o uso do OBIC proporcionou regeneração de osso e de ligamento periodontal, levando a reduções na profundidade de sondagem de até seis milímetros. No entanto, em defeitos menos favoráveis, como os com menos paredes ósseas, seu desempenho é diminuído, proporcionando menor regeneração óssea (NEVINS et al., 2005).

Ainda em defeitos periodontais, o OBIC também proporcionou regeneração óssea maior do que a obtida com o OBI e do que as cirurgias a retalho, levando os autores do estudo a acreditarem que o seu uso possui resultados mais previsíveis do que os métodos tradicionais de tratamento (SCULEAN et al., 2005).

Além da colocação de implantes, áreas enxertadas com OBIC também permitem a realização de movimentações ortodônticas. As forças geradas pelos aparelhos ainda parecem acelerar seu processo de reabsorção, que é sabidamente bastante lento (CARDAROPOLI et al., 2006).

2.2.3.5 Osso Bovino Integral

O método de processamento para se obter os enxertos de origem bovina diminui sua semelhança ao osso humano. Por isso, ele foi modificado visando preservar suas características. Este novo processamento é realizado de forma a eliminar apenas a parte celular e gordurosa do osso, sendo os enxertos obtidos por esta técnica chamados de osso bovino integral (GALIA et al., 2009, 2011).

A técnica de processamento do OBIN consistia na lavagem inicial com água filtrada, centrifugação, desengorduramento em solução de clorofórmio e metanol, centrifugação, aeração em meio ambiente, lavagem com água filtrada, centrifugação, liofilização à - 40 °C durante sete dias e esterilização com raios gama. Para diminuir ainda mais a quantidade de gordura residual foram feitas novas alterações neste protocolo, aumentando a exposição ao clorofórmio e metanol para vinte e cinco dias, lavagem em lavadora ultrassônica para remover os restos orgânicos, imersão em peróxido de hidrogênio por uma hora e imersão em hipoclorito de sódio, reduzindo assim, a quantidade de gordura de 1% para menos de 0,06%. Esta redução da gordura e da quantidade celular remanescente no enxerto torna-o mais seguro e com as mesmas propriedades mecânicas anteriores (DUARTE; SCHAEFER, 2000; GALIA et al., 2008, 2009).

Após o processamento o OBIN apresenta 27,20% de proteínas, enquanto o osso humano possui 27,53%, não havendo diferença estatisticamente significante entre eles. O osso humano é composto por 4,3% de nitrogênio, 11,9% de fósforo, 27,1% de P_2O_5, 24,6% de cálcio, 0,57% de sódio, 64,8% de cinzas e 1,3% de cloreto, enquanto o OBIN é composto por 4,3% de nitrogênio, 11,9% de fósforo, 27,2% de P_2O_5, 23,7% de

cálcio, 0,46% de sódio, 64,3% de cinzas e 1,3% de cloreto. Esta semelhança das composições dos dois ossos demonstra a capacidade do processamento do OBIN de gerar um enxerto com características próximas às do osso humano (DUARTE; SCHAEFER, 2000; ROSITO et al., 2008).

Através da análise por microscopia eletrônica de varredura observou-se que o OBIN conserva sua estrutura típica de osso medular, com poros interconectados, essenciais para a migração celular durante a regeneração. Em outro tipo de análise, a de difração de raios x, observou-se picos característicos de hidroxiapatita, mostrando que o processamento não afeta a fase mineral do osso original (GALIA et al., 2011).

Para que pudesse ser comercializado o OBIN foi submetido a vários testes para comprovar a segurança de sua utilização. Nos testes de citotoxidade, toxicidade sistêmica e pirogenicidade não foram observadas no enxerto a presença de substâncias tóxicas, de resíduos do processamento ou de substâncias pirogênicas, como as endotoxinas bacterianas, que pudessem ser nocivas para o local de sua aplicação ou para outros órgãos do receptor. Colaborando com estes resultados, ao ser aplicado na mucosa bucal de ratos, o enxerto não induziu resposta inflamatória no local e no teste de carga biológica, a quantidade de microrganismos presentes antes da esterilização era muito pequena, permitindo a utilização de uma menor quantidade de radiação para sua esterilização, evitando doses elevadas que poderiam afetar as propriedades mecânicas do produto. Estes resultados demonstraram a eficácia do processamento do OBIN na remoção de agentes infecciosos e inflamatórios, comprovando sua biocompatibilidade e a segurança de sua utilização em cirurgias de enxerto (GALIA et al., 2008).

Como a liofilização remove toda a umidade do enxerto, acreditava-se que o produto final obtido seria friável, sendo necessária sua reidratação antes da utilização. No entanto, testes de laboratório sugerem que a reidratação prévia à cirurgia não altera as propriedades mecânicas do produto, sendo desnecessária (DUARTE; SCHAEFER, 2000).

Em situações clínicas, como nas cirurgias de revisão de artroplastia total de quadril, o OBIN obteve uma taxa de sucesso de 80%. Esta taxa é comparável às obtidas com o uso de enxertos alógenos, porém, sem a desvantagem do risco de transmissão de doenças e da variação de qualidade associada a eles (ROSITO et al., 2008, 2009).

Na lâmina do corte histológico do OBIN observou-se menor formação óssea estatisticamente significante do que na do OBI e do coágulo, trinta dias após serem

enxertados em fêmures de coelhos. Após sessenta dias, a formação óssea do OBI novamente foi superior ao OBIN. Houve formação óssea moderada no grupo OBIN aos quinze e trinta dias com diminuição aos sessenta dias. Não houve complicações em nenhum dos OBIN, havendo formação óssea em todos os sítios. Os autores consideraram o OBIN um excelente material devido à formação óssea moderada aos trinta dias e significante aos sessenta. Eles também concluíram que, embora não estatisticamente significante, o OBIN e o OBI proporcionaram maior regeneração óssea do que os outros enxertos do estudo (coágulo, autógeno, PLGA, PLGA + HA) (MOLINA, 2011).

Implantado em fêmures de coelhos o OBIN apresentou uma pequena redução da quantidade de partículas depois de sessenta dias de sua implantação, observados na análise histológica. Houve aumento gradativo da quantidade de osso regenerado, sendo moderado aos trinta dias e significante aos sessenta. Os autores consideraram o OBIN um excelente material devido à regeneração óssea observada (HOCHHEIM NETO, 2010).

2.3 TOMOGRAFIA COMPUTADORIZADA POR FEIXE CÔNICO

Apesar do padrão ouro para a avaliação dos enxertos ósseos ser a análise histológica, a tomografia computadorizada de feixe cônico é um método não destrutivo que pode ser utilizado para avaliação de enxertos em pesquisas (SPIN-NETO et al., 2011).

A TCFC através das mensurações lineares é capaz de fornecer informações confiáveis sobre o volume ósseo. Já foi demonstrado não ocorrerem distorções nestas medidas, sendo inclusive mais precisas do que as realizadas em tomografias computadorizadas *multi-slice* (TCMS). Além disso, os artefatos causados por objetos metálicos não afetam a precisão destas medidas (MALONEY et al., 2011; BENAVIDES et al., 2012).

Foi observada em um estudo uma forte correlação positiva entre os valores de densidade óssea obtidos em exames de TCFC com os obtidos no exame chamado de DEXA (*dual-energy x-ray absortiometry*), considerado o padrão ouro para este tipo de avaliação, sugerindo que a TCFC seja uma ferramenta viável para este fim (MARQUEZAN et al., 2012).

Um estudo em seres humanos confrontou a densidade óssea mensurada em *Hounsfield Units* (HU), com os achados histológicos da mesma região. Em áreas com densidades superiores a quinhentos HU foram observadas pontes ósseas e trabéculas ósseas maduras, espessas e finas. Em áreas de trezentos a quinhentos HU foram observadas pontes ósseas e trabéculas ósseas maduras e imaturas. Já em densidades menores do que trezentos HU observou-se osso trabeculado imaturo (LEE et al., 2011).

Na avaliação da densidade óssea a tomografia computadorizada de feixe cônico (TCFC) parece não ser tão precisa quanto a tomografia computadorizada *multi-slice* (TCMS). No entanto, acredita-se que em condições ideais, como em pesquisas, onde se obtém a imobilidade total do objeto a ser radiografado, os valores obtidos na TCFC possam ser utilizados, porém, mais estudos são necessários para confirmar esta hipótese (NOMURA et al., 2010; HOHLWEG-MAJERT et al., 2011a).

Além da avaliação da densidade óssea na TCFC não ser tão precisa quanto na TCMS, a variação dos valores obtidos de uma mesma estrutura entre os diferentes aparelhos de TCFC impede a padronização destes valores para este exame (HOHLWEG-MAJERT et al, 2011b).

3 Proposição

3 PROPOSIÇÃO

Avaliar por meio de tomografia computadorizada de feixe cônico se o enxerto de osso bovino integral é capaz de auxiliar na regeneração óssea de defeitos segmentares de tamanho crítico na mandíbula de coelhos.

4 Materiais e Métodos

4 MATERIAIS E MÉTODOS

O projeto desta pesquisa foi analisado e aprovado pelo Comitê de Ética de Pesquisa em Animais da Faculdade de Odontologia de Bauru da Universidade de São Paulo sob o protocolo de número 030/2011 (Anexo A).

4.1 ANIMAIS

Para o experimento foram utilizados nesta pesquisa dezoito coelhos machos da raça Nova Zelândia (*Oryctolagus cuniculus*) pesando entre três quilos e meio a quatro quilos e meio com aproximadamente seis meses de vida. Os animais foram mantidos em biotério dentro de gaiolas de aço individuais (Figura 1), alimentados com ração própria para a espécie e água à vontade.

Figura 1 - Biotério da Faculdade de Odontologia de Bauru - USP

4.2 GRUPOS

Os animais foram divididos em seis grupos contendo seis animais cada e nomeados de acordo com a época de sacrifício em meses (Tabela 1). No grupo 0 os animais foram sacrificados imediatamente após a cirurgia e nos grupos 3 e 6 os animais foram sacrificados após três e seis meses respectivamente.

Tabela 1- Formação dos grupos de acordo com o tempo.

	0 hora	**3 meses**	**6 meses**
Controle	Grupo Controle 0	Grupo Controle 3	Grupo Controle 6
Experimental	Grupo Experimental 0	Grupo Experimental 3	Grupo Experimental 6

4.3 ANESTESIA DOS ANIMAIS

Os animais foram sedados e anestesiados através da administração intramuscular de xilazina (Anasedan® Injetável, Ceva Brasil) e quetamina (Dopalen® Injetável, Vetbrands) na proporção de 10 mg/kg e 50 mg/kg respectivamente misturados em uma única seringa. Após cinco minutos de latência os animais estavam prontos para a cirurgia. O tempo hábil de anestesia e sedação foi de cerca de trinta minutos.

4.4 PROCEDIMENTO CIRÚRGICO

Após a anestesia, com uma lâmina de barbear foi feita a tricotomia na região submandibular envolvendo desde o terço superior do pescoço até a região submentoniana, estendendo-se cerca de um centímetro além da base mandibular em direção lateral (Figura 2). Em seguida, foi feita a desinfecção tópica da região com polivinil pirrolidona iodo (PVPI). Antes da incisão infiltrou-se cerca de meio tubete do anestésico cloridrato de articaína com epinefrina 1:100.000 (Articaíne® 100, DFL) na região. Uma incisão reta de aproximadamente dois centímetros foi feita com uma lâmina de bisturi nº 15 bilateralmente sobre a base da mandíbula anteriormente ao ângulo mandibular (Figura 3). Os planos teciduais foram dissecados até atingir o periósteo que foi incisado expondo o osso. Com um descolador de Molt nº 9 foi feito o descolamento do periósteo em direção vestibular e lingual com cerca de um centímetro

e meio de profundidade (Figura 4). Com uma broca nº 699 para peça de mão montada em um motor elétrico, sob irrigação, foi criado um defeito ósseo com dimensões de um centímetro de largura por um centímetro de altura localizado anteriormente à fossa antegonial (Figura 5). Aos defeitos experimentais foi adaptado o bloco de osso bovino integral liofilizado (Orthogen®, Genius, Baumer S.A.) de 10x10x08 mm (Figura 6), oriundo de um bloco maior de 20x20x08 mm que foi dividido com uma lâmina de micrótomo em quatro blocos menores. Com a mesma broca foram feitos dois orifícios localizados a cerca de três milímetros lateralmente ao defeito e superiormente à base da mandíbula, uma de cada lado do defeito, por onde foi transpassado um fio de aço inoxidável 2.0 (Aciflex®, Ethicon, Johnson & Johnson) para estabilizar o enxerto ao defeito (Figura 7). Em seguida, uma membrana reabsorvível de colágeno (Osseoguard®, Biomet 3i) de tamanho 20x30 mm foi utilizada para recobrir a área enxertada (Figura 8). Nos defeitos controles não foi utilizado nenhum tipo de enxerto ou membrana. O tecido mole foi suturado nos planos internos com fio de sutura reabsorvível 3-0 (Vycril®, Ethicon, Johnson & Johnson) (Figura 9) e a pele suturada com fio de nylon 4-0 (Shalon®, Shalon Suturas) (Figura 10). Finalizada a sutura outra desinfecção com PVPI foi feita na região operada e as unhas dos animais cortadas para evitar ferimentos e remoção da sutura. Após quinze dias de pós-operatório os pontos remanescentes foram removidos.

4.5 MEDICAÇÃO PÓS-OPERATÓRIA

Imediatamente após o fim da cirurgia foram administrados aos animais por via intramuscular 0,6 mL de antibiótico (Shotapen® L.A., Virbac S/A) e 1,2 mL de anti-inflamatório (Ketofen® 1%, Merial Saúde Animal Ltda.). O antiinflamatório foi reaplicado nos três dias seguintes de pós-operatório e o antibiótico no terceiro dia.

Figura 2 - Tricotomia pré-operatória.

Figura 3 - Incisão sobre a base mandibular, anteriormente ao ângulo.

Figura 4 - Exposição do osso mandibular.

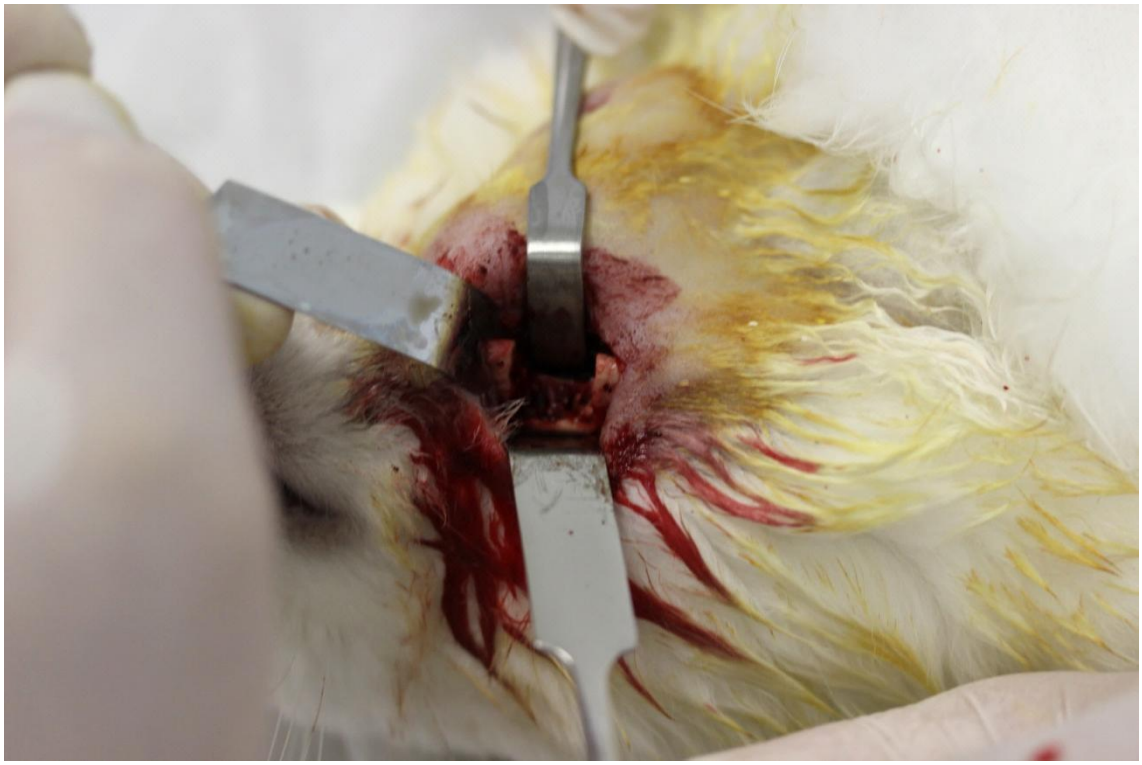

Figura 5 - Defeito ósseo de 10 x 10 mm criado na base mandibular.



Figura 6 - Bloco de osso bovino integral de 10 x 10 x 8 mm (Orthogen®, Baumer).

Figura 7 - Enxerto adaptado ao defeito e estabilizado com fio de aço cirúrgico.

Figura 8 - Recobrimento do enxerto com membrana de colágeno (Osseoguard®. Biomet 3i).

Figura 9 - Sutura por planos com fio reabsorvível.

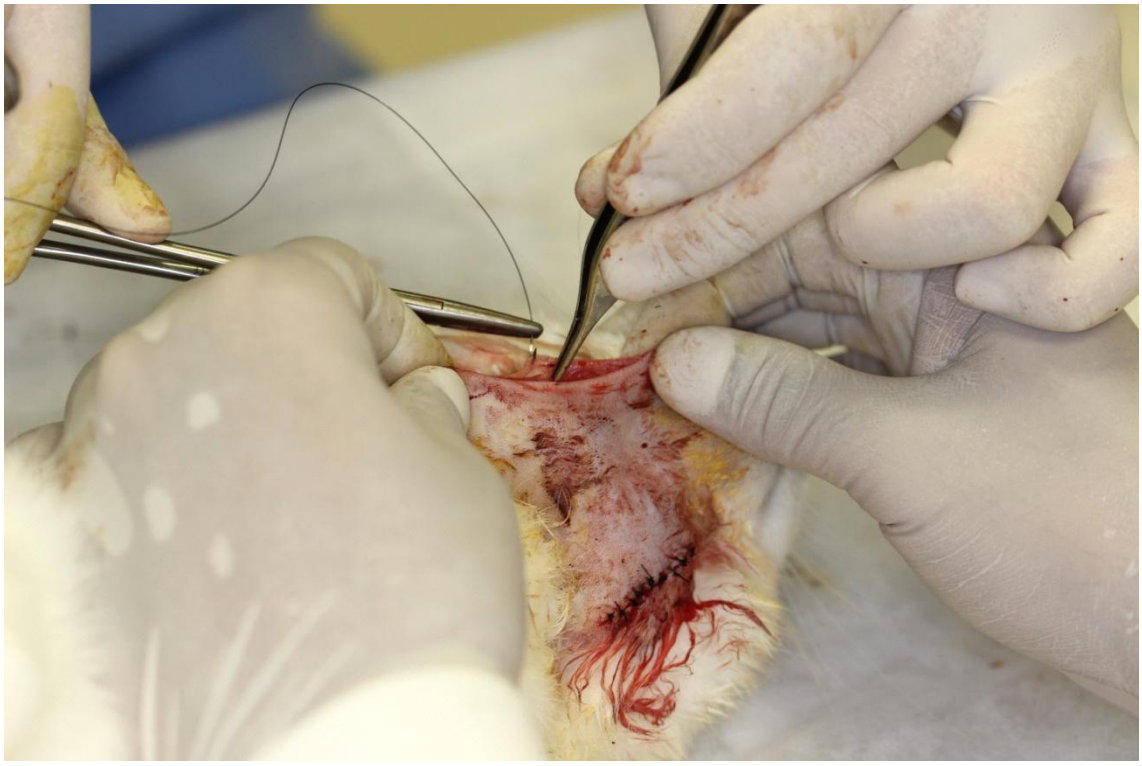

Figura 10 - Sutura da pele com fio de Nylon®.

4.6 EUTANÁSIA DOS ANIMAIS

Para a eutanásia os animais foram anestesiados com a mesma dose de anestésicos utilizada para o procedimento cirúrgico e em seguida uma dose três vezes maior dos mesmos anestésicos foi injetada diretamente no coração. As mandíbulas foram removidas e depositas em um recipiente contendo solução de formol a 10% (Figura 11).

Figura 11 - Peça armazenada em formol 10%.

4.7 AQUISIÇÃO DAS IMAGENS POR TCFC

As aquisições das imagens tomográficas das peças foram feitas no tomógrafo de feixe cônico (i-CAT®, Imaging Sciences International) do departamento de Estomatologia da Faculdade de Odontologia de Bauru – USP. Antes das aquisições foi feita a calibração do aparelho através do programa do aparelho (i-CAT Viewer®, Imaging Sciences International). As peças foram colocadas em um recipiente de plástico vazio e sem tampa que foi colocado no aparelho de TCFC e posicionado com auxílio dos *lasers* (Figura 12,Figura 13). A linha média da mandíbula foi alinhada com o *laser* frontal, enquanto o lateral foi posicionado na região do ramo mandibular. Foi utilizado o protocolo para mandíbula com 6 cm de altura, 40 segundos de exposição e resolução de 0,2 *voxels*. A quilovoltagem foi ajustada automaticamente em 120 kVp e a miliamperagem em 36,12 mAs. Em seguida, as imagens foram convertidas para o formato DICOM e reformatadas no programa fornecido pelo fabricante do aparelho (i-CAT Vision®, Imaging Sciences International). Neste programa as imagens foram exportadas no formato DICOM para posteriormente serem importadas em um programa para as mensurações.



Figura 12 - Peça posicionada no tomógrafo.



Figura 13 - Detalhe da utilização do laser para posicionamento da peça.

4.8 ANÁLISE QUALITATIVA DAS TCFCS

As análises qualitativas das imagens foram realizadas no programa i-CAT Vision™ (Imaging Sciences International, Hatfield, PA). As reformatações foram orientadas de forma que a reformatação axial ficasse com a linha média perpendicular ao solo e a sagital com o plano oclusal paralelo ao solo (Figura 14). Na reformatação panorâmica a espessura das reformatações parassagitais e axiais foram ajustadas em 0,2 mm. As análises foram feitas através das reformatações panorâmicas e parassagitais correndo os cortes sobre a área do defeito ou enxerto (Figura 14). Foram observadas a forma e densidade do osso regenerado nos grupos controles e a integração, forma e densidade nos grupos experimentais.

Figura 14 - Tela do i-Cat Vision® onde foi feita a análise qualitativa.

4.9 ANÁLISE QUANTITATIVA DAS TCFCS

Para a análise quantitativa as imagens foram importadas para o programa Dolphin Imaging® 11.5 Premium (Paterson Dental Suply). As reformatações foram ajustadas de forma a possuírem 20 cortes, com espessura de 0,5 mm e largura de 16 mm. Os vinte cortes de 0,5 mm totalizaram um centímetro, o mesmo tamanho do defeito criado (Figura 15). As medições foram realizadas em três reformatações: uma central, uma distal e uma mesial, igualmente espaçadas (Figura 16).

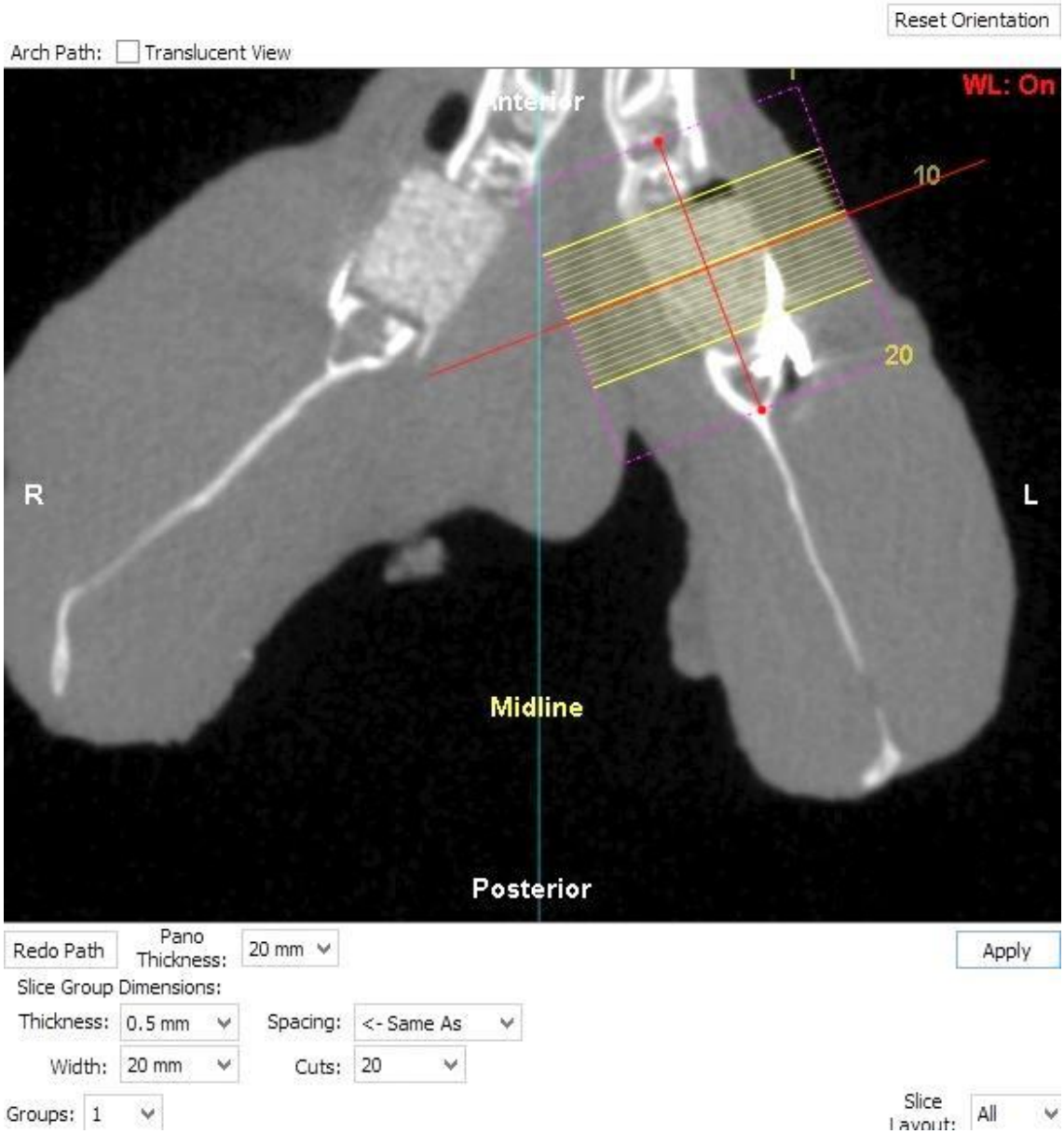

Figura 15 - Posicionamento das reformatações parassagitais. 20 cortes de 0,5 mm, totalizando 1 cm (tamanho do defeito criado).

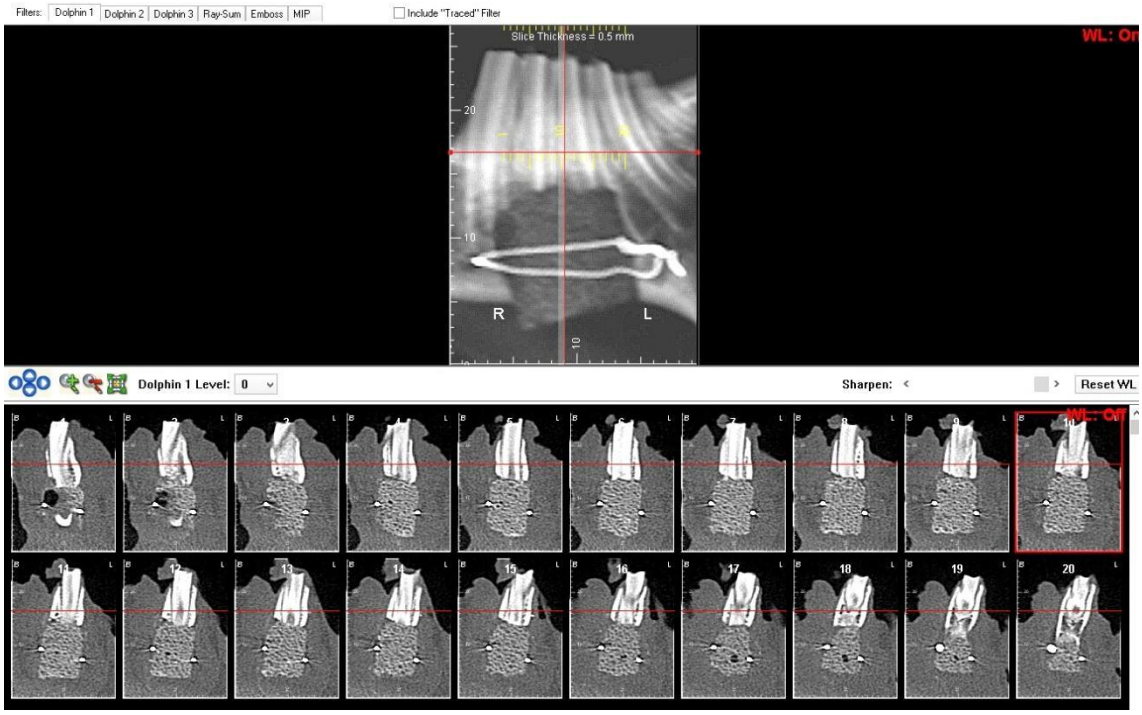

Figura 16 - Tela onde se observa as reformatações parassagitais. As reformatações 5, 10 e 15, as quais dividem o defeito em três partes iguais, foram utilizadas para as medições.

O método empregado para as medições foi a realização de uma linha horizontal traçada a partir do ponto mais inferior e exterior da cortical localizada mais inferiormente. Estendeu-se esta linha até o centro da espessura mandibular, determinando o ponto de origem da linha que serviu para medir a altura do osso neoformado (Figura 17). Na metade da linha vertical foi traçada a linha horizontal que seriviu para medir a espessura do osso (Figura 18).

As variáveis foram denominadas de acordo com a reformatação a que pertenciam: vertical mesial (VM) e horizontal mesial (HM), que se encontravam mais próximas da linha média em relação às outras reformatações, vertical central (VC) e horizontal central (HC), que dividiam o defeito exatamente ao meio, e vertical distal (VD) e horizontal distal (HD) que se encontravam mais próximas ao ângulo mandibular do que as outras reformatações.

4.10 ANÁLISE ESTATÍSTICA

Utilizou-se o teste de análise de variância (ANOVA) a um critério para verificar a relação entre os fatores grupo e tempo com as variáveis VM, HM, VC, HC, VD e HD.

Os dados obtidos das medições foram tabulados e analisados no programa SigmaPlot® versão 12.0 (Systat Software, Inc.).

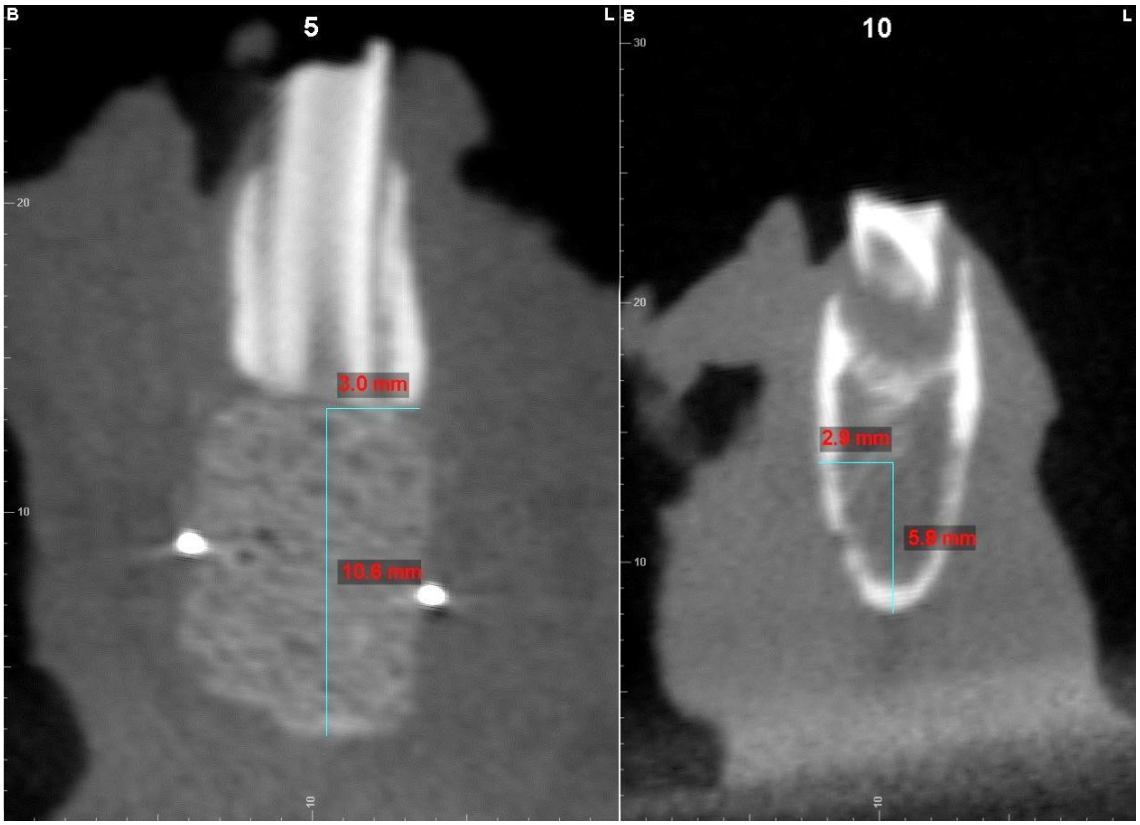

Figura 17 - Localização da medida vertical. À esquerda grupo experimental e à direita controle.

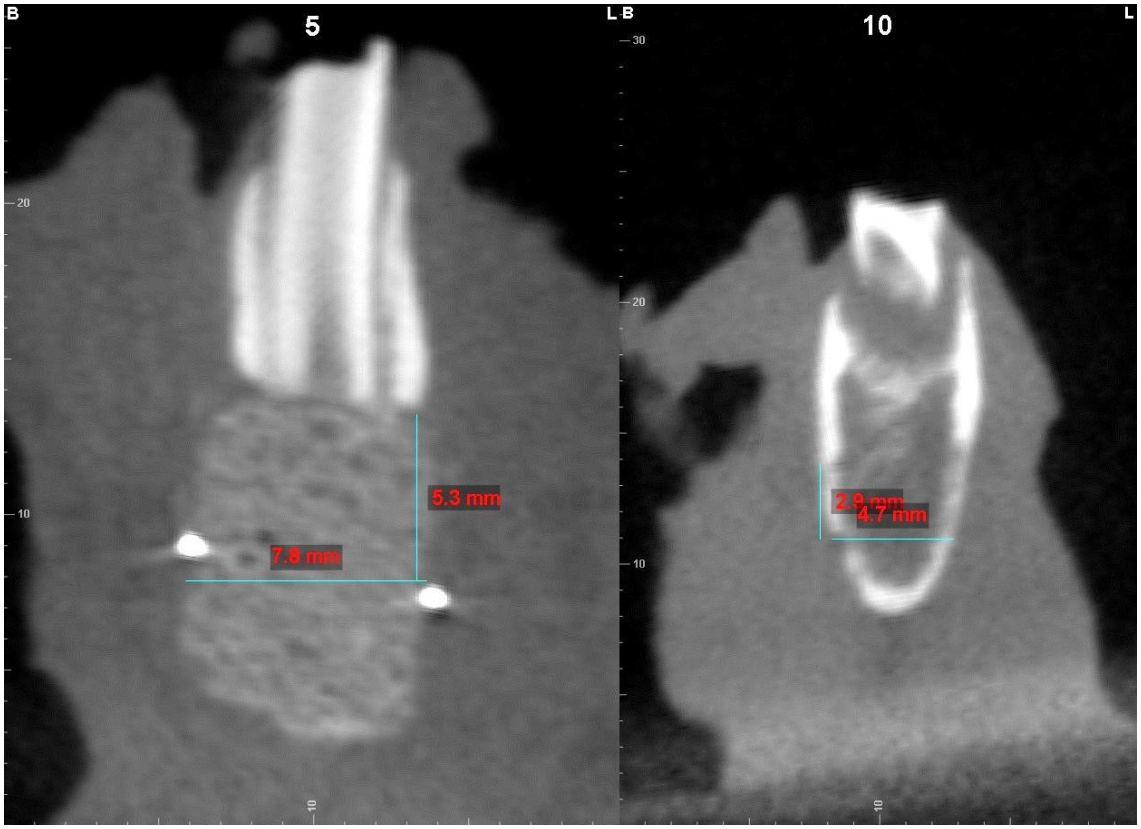

Figura 18 - Localização da medida horizontal. À esquerda, grupo experimental e à direita, grupo controle.

5 Resultados

5 RESULTADOS

Dos dezoito animais operados três animais não resistiram até o tempo determinado de seis meses, sendo um animal do grupo controle e dois do grupo experimental, ficando o grupo controle de seis meses com cinco animais e o experimental seis meses com quatro animais. Os grupos restantes ficaram compostos por seis animais cada.

5.1 ANÁLISE QUALITATIVA

Após a realização das tomografias computadorizadas de feixe cônico das mandíbulas coletadas foi possível analisar as características radiográficas apresentadas nos diferentes tempos de observação. No grupo Controle 0 onde a mandíbula foi coletada imediatamente após a cirurgia foi possível observar nas reformatações panorâmicas um defeito de margens nítidas com secção das raízes dos dentes localizados na região superior ao defeito (Figura 19). Em alguns defeitos existiam raízes parcialmente seccionadas, não interferindo significativamente na forma do defeito. Nas reformatações parassagitais observou-se o seccionamento das raízes ao mesmo nível das corticais vestibular e lingual (Figura 20). Em um dos animais a raiz ultrapassava levemente o limite das corticais e em outros dois a parede superior do defeito se encontrava levemente inclinada em relação ao longo eixo do dente localizado superiormente, sendo que em um destes dois a cortical lingual não havia sido totalmente seccionada, apresentando-se projetada para o interior do defeito.

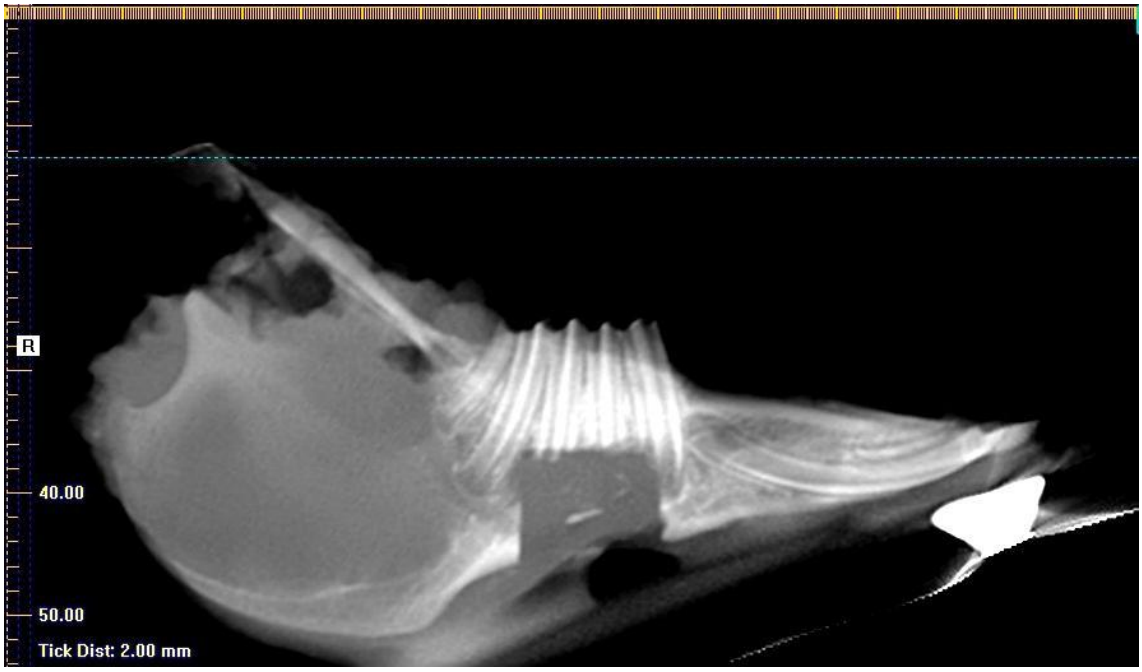

Figura 19 - Reformatação panorâmica de defeito do grupo Controle 0.

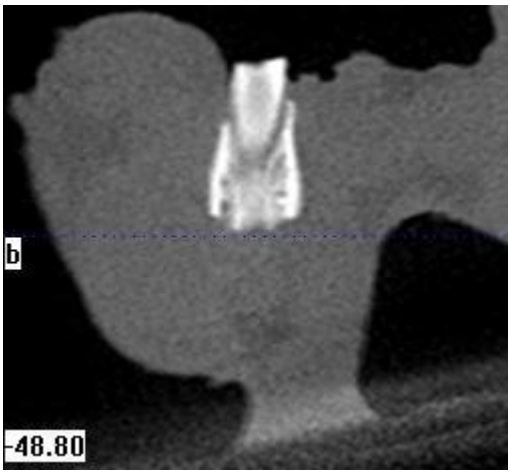

Figura 20 - Reformatação parassagital de defeito do grupo Controle 0.

No grupo Controle 3 observou-se em todos os defeitos a regeneração incompleta, restando um defeito côncavo na parte inferior (Figura 21). Em três defeitos o ápice dessa concavidade localizava-se no centro do defeito e em outros três deslocada para a região posterior. Em apenas um dos defeitos essa concavidade se encontrava interrompida por uma falha na regeneração que parecia representar apenas uma alteração de forma. A densidade do osso regenerado era semelhante ao osso vizinho ao defeito. Houve formação de cortical na base. Nas reformatações parassagitais observou-se uma regeneração óssea de forma convexa regular em dois defeitos (Figura 22), convexa irregular em outros dois e irregular nos defeitos restantes. Foi possível

diferenciar o osso regenerado devido às suas corticais se apresentarem menos hiperdensas em relação às corticais não seccionadas. Contudo, o osso medular foi difícil de diferenciar do osso vizinho devido às suas semelhanças de densidade.

Nos cinco defeitos do grupo Controle 6 não houve regeneração completa do defeito (Figura 23). Apenas um defeito não possuía forma côncava, se apresentando irregular. Em todos os defeitos o osso medular regenerado era semelhante ao osso vizinho. Nas reformatações parassagitais observou-se a regeneração regular convexa em algumas áreas e irregular em outras áreas dos mesmos defeitos (Figura 24). As áreas regeneradas encontravam-se com corticais em toda sua extensão. Em alguns locais estas corticais possuíam espessura e densidade semelhante às corticais não envolvidas no defeito. Já em outras áreas, as corticais eram mais finas e menos densas que as corticais não envolvidas no defeito. Em dois defeitos a cortical se apresentava irregular, frequentemente interrompida. O osso medular da área regenerada possuía densidade semelhante à do osso vizinho. Na Figura 25 é possível observar através da reformatação panorâmica a evolução do reparo dos defeitos criados no grupo controle, desde a mandíbula não operada, até uma mandíbula do grupo controle de seis meses. Na Figura 26 observa-se a mesma evolução, porém, nas reformatações parassagitais.

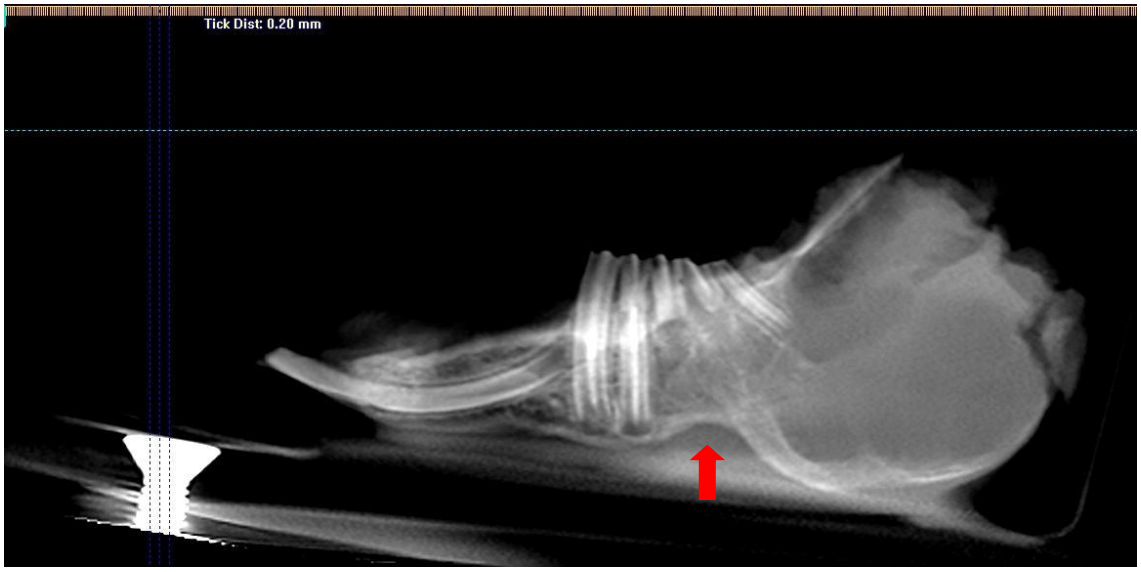

Figura 21 - Reformatação panorâmica de defeito do Grupo Controle 3. A seta vermelha indica a forma côncava do defeito após a regeneração.

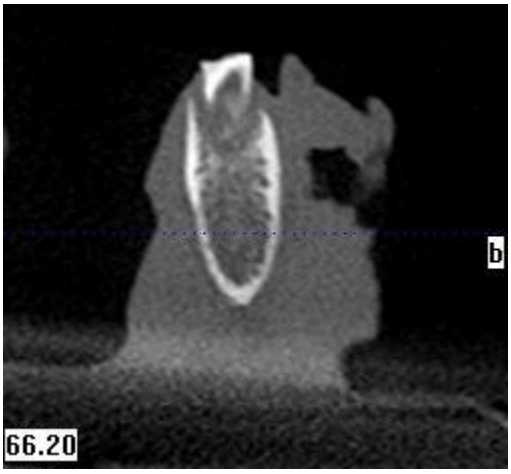

Figura 22 - Reformatação parassagital de defeito do Grupo Controle 3.

Figura 23 - Reformatação panorâmica de defeito do Grupo Controle 6.

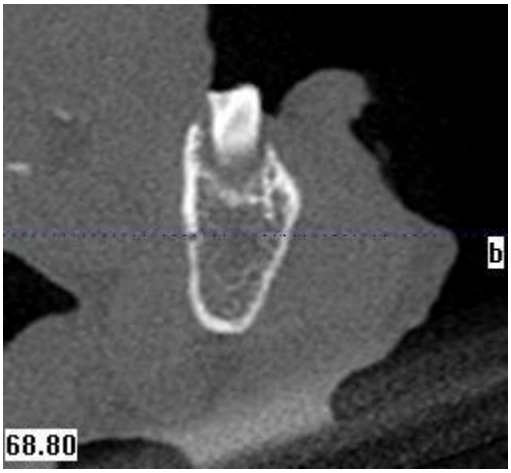

Figura 24 - Reformatação parassagital de defeito do Grupo Controle 6.

Figura 25 - Reformatações panorâmicas dos grupos controle. De cima para baixo: mandíbula não operada, controle 0, controle 3 e controle 6.

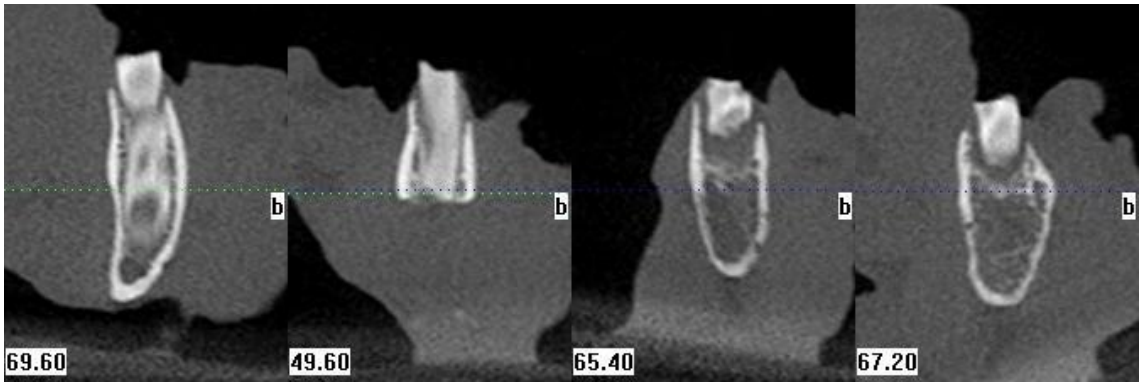

Figura 26 - Reformatações parassagitais dos grupos controle. Da esquerda para direita: mandíbula não operada, controle 0, controle 3 e controle 6.

Nas reformatações panorâmicas e parassagitais do grupo Experimental 0 foi possível observar os enxertos mais densos e regulares do que o osso do hospedeiro (Figura 27 e Figura 28), além de uma variação de densidade entre os enxertos (Figura 29). Os enxertos, em geral, estavam bem adaptados ao defeito e sua borda inferior ultrapassava cerca de dois milímetros o limite do defeito.

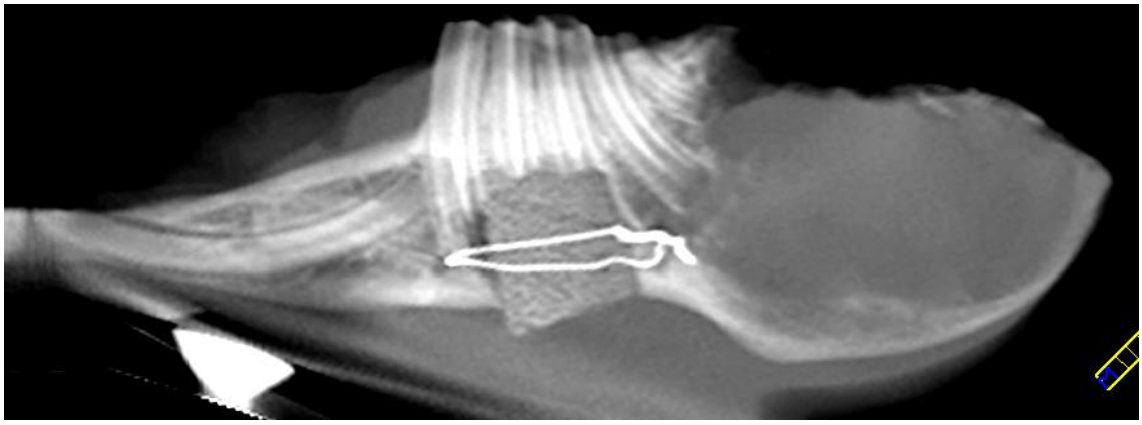

Figura 27 - Reformatação panorâmica de defeito do grupo Experimental 0.

Figura 28 - Reformatação parassagital de defeito do grupo Experimental 0.

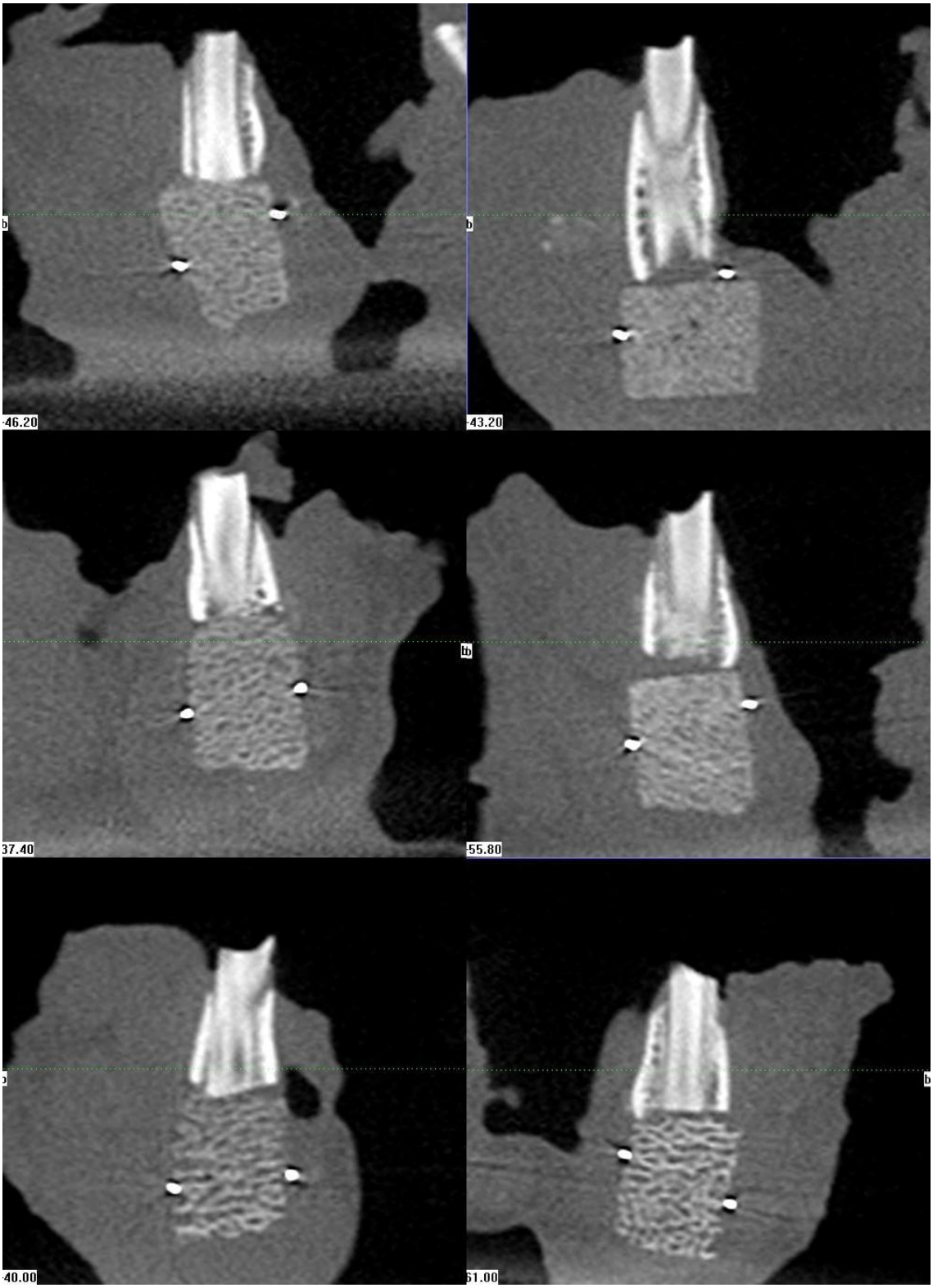

Figura 29 - Variação de densidade observada nos seis enxertos do grupo Experimental 0.

Em algumas áreas existiam espaços entre o enxerto e o osso do hospedeiro. Nas reformatações parassagitais observou-se os enxertos em íntimo contato com a parede superior do defeito em três defeitos e espaços entre o enxerto e a parede superior

em outros três defeitos. Nestas reformatações também era evidente a diferença de densidade entre os enxertos. Dos seis enxertos um se apresentava bastante denso e regular, três com densidade média e dois com baixa densidade e trabéculas irregulares. Em três defeitos os enxertos se encontravam alinhados ao longo eixo do dente superior ao defeito e em outros três levemente desviados.

Nas reformatações panorâmicas do grupo Experimental 3 observou-se a integração de todos os enxertos (Figura 30). Em cinco dos seis defeitos do grupo houve a diminuição da densidade do enxerto, ficando próxima à do osso vizinho ao defeito, sugerindo sua reabsorção. Em um único defeito o enxerto apresentava-se semelhante aos do grupo Experimental 0. Em apenas dois defeitos a margem inferior do enxerto superava o limite inferior. Contudo, não se observou a formação da cortical da base mandibular como seria esperado na regeneração completa. Em duas áreas enxertadas formaram-se áreas hiperdensas compactas no interior do enxerto. Já não existiam espaços entre o enxerto e as paredes do defeito como os observados no grupo Experimental 0. Nas reformatações parassagitais observou-se os enxertos em íntimo contato com a parede superior dos defeitos e a ausência da formação de cortical entre o osso do hospedeiro e o enxerto, confirmando sua integração (Figura 31). Também se observou a diminuição da densidade do enxerto em relação ao grupo Experimental 0. Os enxertos mantiveram a sua forma retangular fazendo com que a base da área enxertada se apresentasse com ângulos retos e não convexa, como a base mandibular não enxertada e os grupos controles.

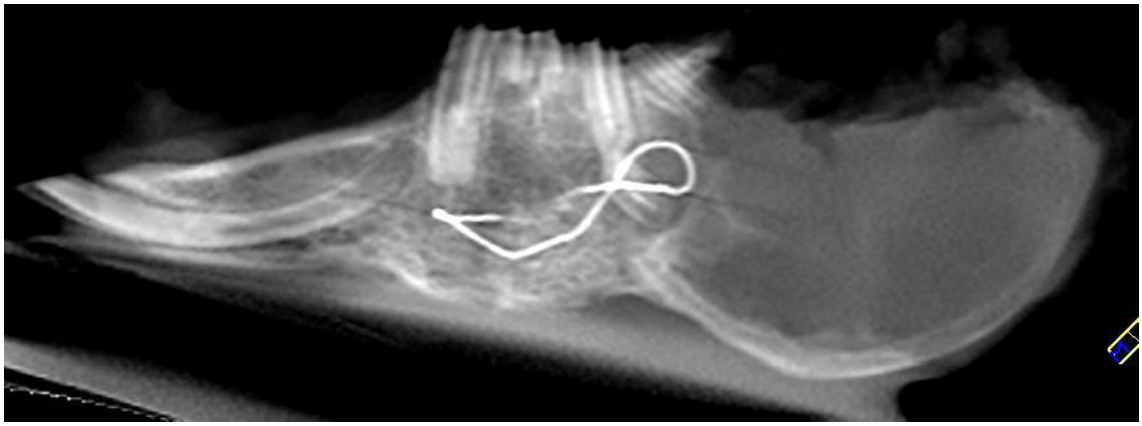

Figura 30 - Reformatações panorâmica de defeito do grupo Experimental 3.

Nas reformatações panorâmicas do grupo Experimental 6 observou-se que um dos cinco enxertos não foi incorporado. Houve uma reabsorção parcial deste enxerto gerando uma regeneração óssea triangular, menor do que as observadas nos grupos Controles 3 e 6

(Figura 33). Na sua parte superior havia uma imagem circular hipodensa bem delimitada e outras imagens semelhantes uma mais acima e outra relacionada ao ápice do incisivo. Estas imagens eram sugestivas de abscessos já que estes ocorrem com frequência nestes animais. Em um segundo enxerto também se observou esta imagem acima do enxerto em contato com sua margem superior (Figura 32). Em um terceiro ela estava associada à sua margem inferior. Apesar destes achados a integração destes dois enxertos não foi afetada. Em dois dos enxertos integrados foi possível diferenciar claramente o enxerto devido à diferença de sua densidade a do osso do hospedeiro. Nos outros dois esta diferenciação era mais difícil, mas ainda possível (Figura 34). Um dos enxertos ultrapassava o limite inferior do defeito e outros dois se encontravam ao nível ou ultrapassando-o levemente. No enxerto que houve comprometimento da margem inferior não foi possível avaliar a altura da margem devido à presença da lesão. Nas reformatações parassagitais observou-se nos dois enxertos não afetados pelos abscessos a reabsorção e substituição do enxerto por osso regenerado em algumas áreas. No entanto, os enxertos ainda não haviam sido totalmente reabsorvidos e sua densidade era semelhante à dos enxertos do grupo Experimental 3 (Figura 35). Na Figura 36 é possível observar através da reformatação panorâmica a evolução do enxerto desde a mandíbula não operada até uma mandíbula do grupo experimental de seis meses. Na Figura 367 observa-se a mesma evolução, porém na reconstrução parassagital.

Figura 31- Reformatação parassagital de defeito do grupo Experimental 3.

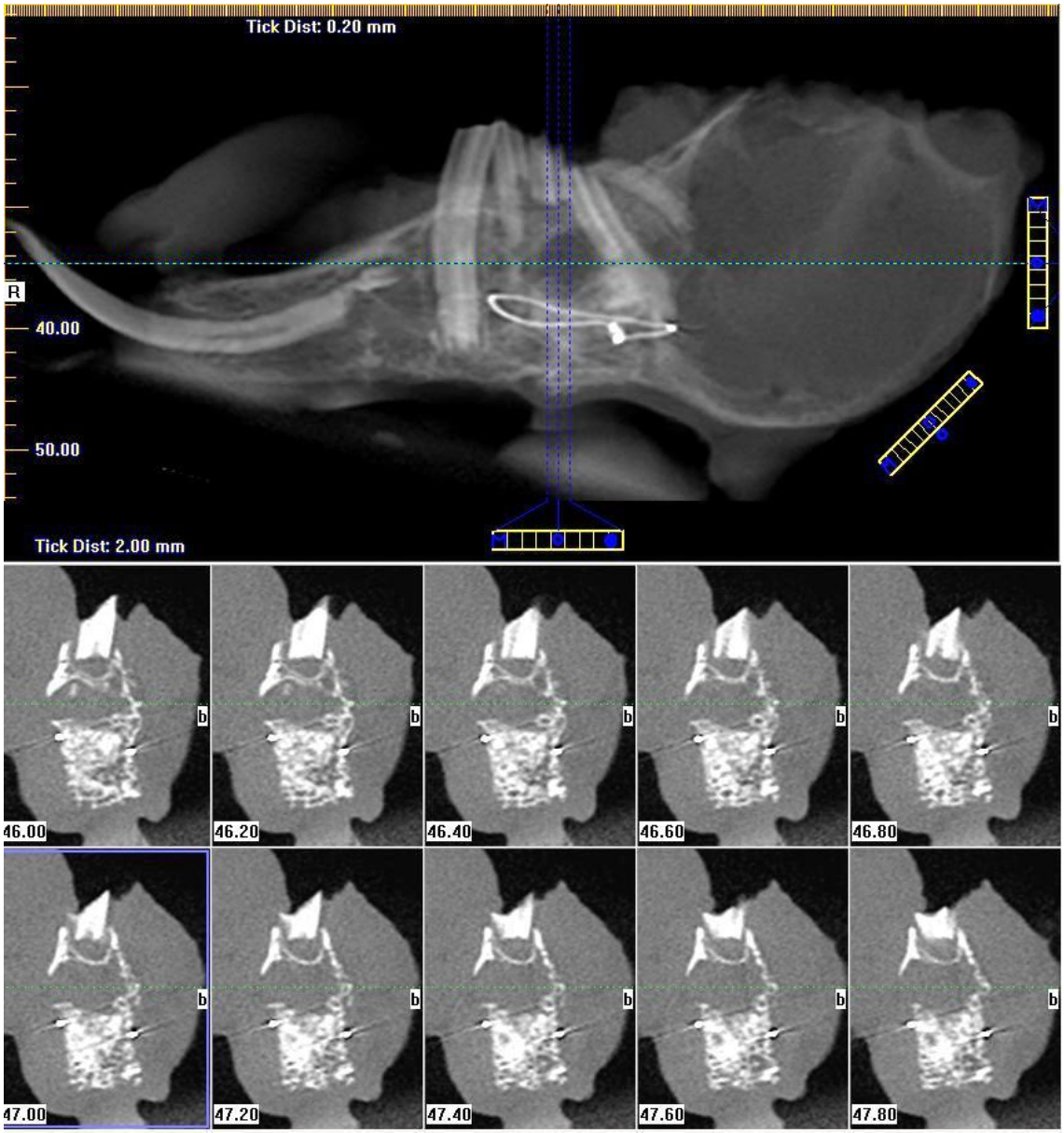

Figura 32 - Área sugestiva de infecção superior ao enxerto.

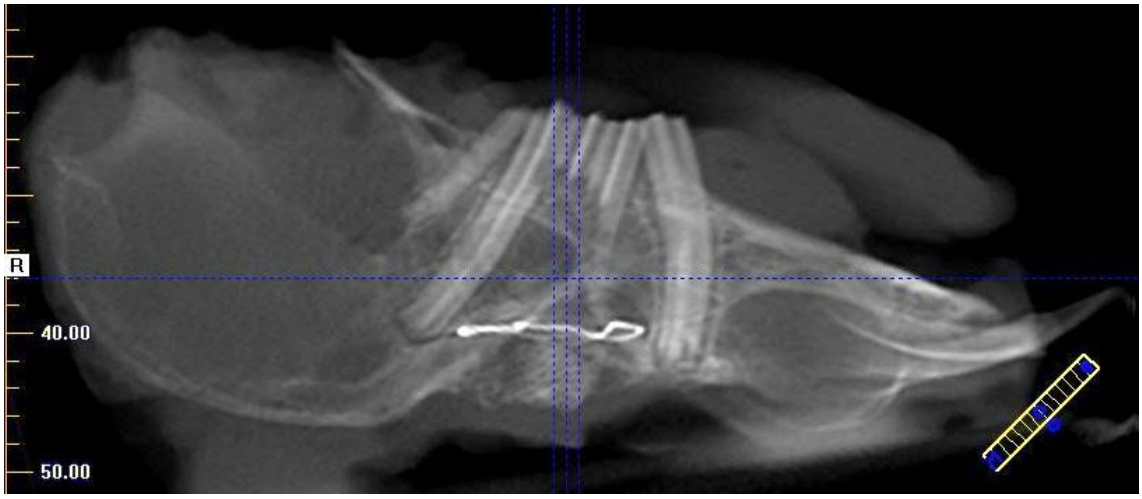

Figura 33 - Enxerto do grupo experimental seis onde não se observa a incorporação, com reabsorção parcial do enxerto e áreas hipodensas na interface com o osso do hospedeiro.

Figura 34 - Reformatação panorâmica de defeito do grupo Experimental 6.

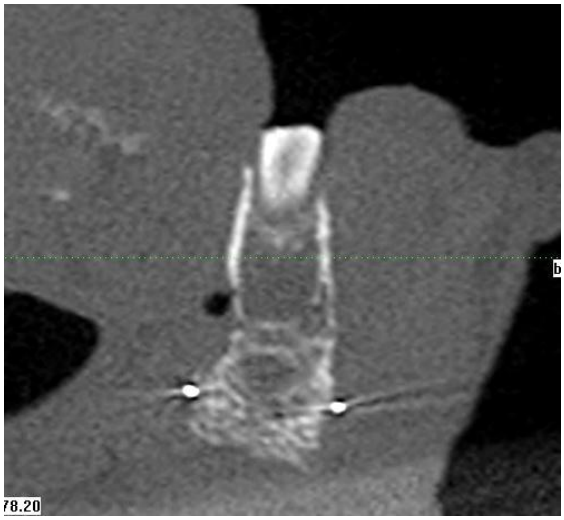

Figura 35 - Reformatação parassagital de defeito do grupo Experimental 6.

Figura 36 - Reformatações panorâmicas dos grupos experimentais. De cima para baixo: mandíbula não operada, experimental 0, experimental 3 e experimental 6.

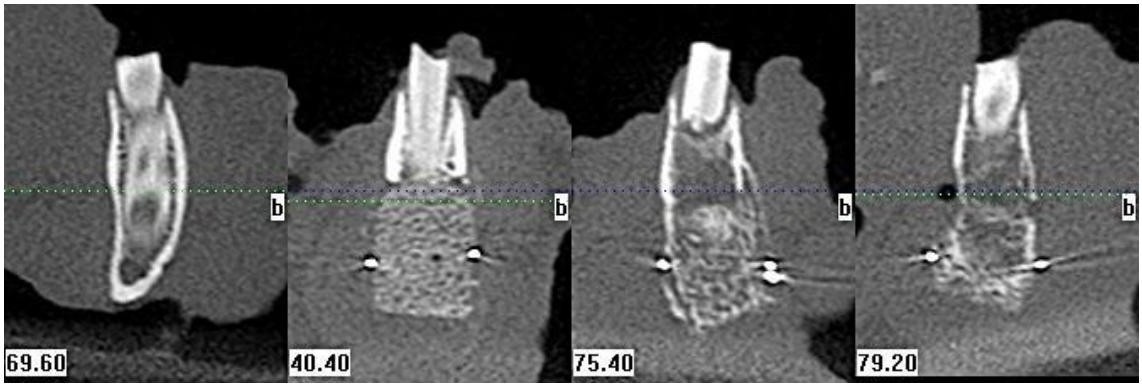

Figura 37 - Reformatações parassagitais dos grupos experimentais. Da esquerda para a direita: mandíbula não operada, experimental 0, experimental 3 e experimental 6.

5.2 ANÁLISE QUANTITATIVA

Os valores obtidos nas mensurações da altura e espessura ósseas foram tabulados e encontram-se descritos na Tabela 2.

Após a análise estatística das médias de cada grupo através do teste ANOVA a um critério, observou-se que houve diferença estatisticamente significante dentro dos grupos controles entre os tempos 0 e 3, e 0 e 6, porém entre os tempos 3 e 6 não houve diferença (Tabelas 3 e 4, Gráficos 1 e 2). Nos grupos experimentais não houve diferença estatisticamente significante entre os tempos (Tabelas 5 e 6). Ao se comparar os grupos controles com os experimentais houve diferença estatisticamente significante em todos os tempos (Tabelas 7 e 8, Gráficos 3 e 4).

Tabela 2 - Medidas (em milímetros) obtidas nas reformatações parassagitais dos grupos controles e experimentais.

Grupos	Tempo	VM	HM	VC	HC	VD	HD
C*	0	0	0	0	0	0	0
C	3	5,9	4,4	7,7	5,2	8,8	4,9
C	3	6,2	4,7	5,4	5,4	6	4,8
C	3	8	4,6	8,3	3,6	4,9	2,3
C	3	8,5	6,7	6,5	6,3	6,5	3,1
C	3	6,9	4,8	5,6	4,6	7,3	5,3
C	3	7	4,6	6,9	4,4	7	3,7
C	6	8,4	0,5	8,8	0,7	9,5	2,3
C	6	8,4	5,3	6,5	5,1	6,9	5,6
C	6	6,4	3,6	4,2	5,3	6,2	4,7
C	6	6,4	3,1	8,1	5,4	5,6	6,3
C	6	5,9	6	6,3	5,4	5,7	5,4
E	0	8,6	8	10,9	7,9	10,8	7,9
E	0	8,3	9,7	8,3	10	8	8,3
E	0	11,5	7,6	9,7	7,8	9,9	7,7
E	0	9,1	8,4	10	8,1	10,1	8,6
E	0	9,6	7,7	10	8,3	10,9	7,8
E	0	9,8	8	10,5	7,9	11,3	8,1
E	3	7,8	6,8	8,1	7,3	7,6	7,7
E	3	9,3	7,5	8,9	7,8	9,4	8,3
E	3	9,6	6,6	9,9	7,1	8,8	7,3
E	3	9	8,6	9,5	7,7	10,7	7
E	3	8,1	7,5	7,6	7,8	9	7,3
E	3	9	9,5	9,9	10,2	11	10,8
E	6	9,6	8,7	10,5	8,5	10,1	8,5
E	6	9,3	7,3	9,7	7,2	9,3	6,7
E	6	10,8	7,6	9,8	7,1	9,9	7,8
E	6	8,8	10,7	8,8	10,9	8,1	9,9

VM: vertical mesial; HM: horizontal mesial; VC: vertical central; HC: horizontal central; VD: vertical distal; HD: horizontal distal. (*) O grupo Controle 0 possui média zero para todas as variáveis.

Tabela 3 - Médias (em mm) das medidas mesiais dos grupos.

		VM		HM	
Grupo	Tempo	Média	DP	Média	DP
C	0	0	-	0	-
C	3	7,083	1,006	4,967	0,859
C	6	7,100	1,204	3,700	2,148
E	0	9,483	1,401	8,233	0,771
E	3	8,800	0,701	7,750	1,108
E	6	9,420	0,867	8,720	1,372

Tabela 4 - Médias (em mm) das medidas centrais dos grupos.

		VC		HC	
Grupo	**Tempo**	**Média**	**DP**	**Média**	**DP**
C	0	0	-	0	-
C	3	6,733	1,143	4,917	0,930
C	6	6,780	1,788	4,380	2,061
E	0	9,900	0,892	8,333	0,836
E	3	8,983	0,964	7,983	1,123
E	6	9,620	0,630	8,560	1,561

Tabela 5 - Médias (em mm) das medidas distais dos grupos.

		VD		HD	
Grupo	**Tempo**	**Média**	**DP**	**Média**	**DP**
C	0	0	-	0	-
C	3	6,750	1,313	4,017	1,177
C	6	6,780	1,605	4,860	1,540
E	0	10,167	1,183	8,067	0,339
E	3	9,417	1,265	8,067	1,412
E	6	9,260	0,805	8,340	1,189

Tabela 6 - Comparação controle x tempo para as medidas verticais mesiais.

	VM		
Comparação	**Dif. Médias**	**q**	**P**
C6 x C0	7,1000	18,358	<0,001
C6 x C3	0,0167	0,0431	1
C3 x C0	7,0830	19,209	<0,001

Tabela 7 - Comparação controle x tempo para as medidas verticais centrais.

	VC		
Comparação	**Dif. Médias**	**q**	**P**
C6 x C0	6,7800	15,417	<0,001
C6 x C3	0,0467	0,106	0,997
C3 x C0	6,7330	16,058	<0,001

Tabela 8 - Comparação controle x tempo para as medidas verticais distais.

	VD		
Comparação	**Dif. Médias**	**q**	**P**
C6 x C0	6,780	13,866	<0,001
C6 x C3	0,030	0,0614	0,999
C3 x C0	6,750	14,478	<0,001

Tabela 9 - Comparação controle x tempo para as medidas horizontais mesiais.

	HM		
Comparação	**Dif. Médias**	**q**	**P**
C3 x C0	4,967	10,336	<0,001
C3 x C6	1,267	2,5130	0,196
C6 x C0	3,700	7,3420	<0,001

Tabela 10 - Comparação controle x tempo para as medidas horizontais centrais.

	HC		
Comparação	**Dif. Médias**	**q**	**P**
C3 x C0	4,917	9,968	<0,001
C3 x C6	0,537	1,037	0,746
C6 x C0	4,380	8,467	<0,001

Tabela 11 - Comparação controle x tempo para as medidas horizontais distais.

	HD		
Comparação	**Dif. Médias**	**q**	**P**
C3 x C0	4,017	9,116	<0,001
C3 x C6	0,843	1,825	0,412
C6 x C0	4,860	10,516	<0,001

Tabela 12 - Comparação experimental x tempo para as medidas verticais mesiais.

	VM		
Comparação	**Dif. Médias**	**q**	**P**
E0 x E3	0,6830	1,853	0,401
E0 x E6	0,0633	0,164	0,993
E6 x E3	0,6200	1,603	0,502

Tabela 13 - Comparação experimental x tempo para as medidas verticais centrais.

	VC		
Comparação	**Dif. Médias**	**q**	**P**
E0 x E3	0,917	2,186	0,286
E0 x E6	0,280	0,637	0,895
E6 x E3	0,637	1,448	0,568

Tabela 14 - Comparação experimental x tempo para as medidas verticais distais.

	VD		
Comparação	**Dif. Médias**	**q**	**P**
E0 x E3	0,750	1,609	0,500
E0 x E6	0,907	1,854	0,401
E6 x E3	0,157	0,320	0,972

Tabela 15 - Comparação experimental x tempo para as medidas horizontais mesiais.

	HM		
Comparação	**Dif. Médias**	**q**	**P**
E6 x E3	0,970	1,925	0,375
E6 x E0	0,487	0,966	0,775
E0 x E3	0,483	1,006	0,759

Tabela 16 - Comparação experimental x tempo para as medidas horizontais centrais.

	HC		
Comparação	**Dif. Médias**	**q**	**P**
E6 x E3	0,577	1,115	0,713
E6 x E0	0,227	0,438	0,949
E0 x E3	0,35	0,710	0,871

Tabela 17 - Comparação experimental x tempo para as medidas horizontais distais.

	HD		
Comparação	**Dif. Médias**	**q**	**P**
E6 x E3	0,273	0,591	0,908
E6 x E0	0,273	0,591	0,908
E0 x E3	0	0	1

Tabela 18 - Comparação experimental x controle para as medidas verticais mesiais.

		VM		
Grupos	**Tempo**	**Dif. Med.**	**q**	**P**
E x C	0	9,483	25,717	<0,001
E x C	3	1,717	4,655	0,003
E x C	6	2,320	5,743	<0,001

Tabela 19 - Comparação experimental x controle para as medidas verticais centrais.

		VC		
Grupos	**Tempo**	**Dif. Med.**	**q**	**P**
E x C	0	9,9	23,61	<0,001
E x C	3	2,25	5,366	<0,001
E x C	6	2,84	6,183	<0,001

Tabela 20 - Comparação experimental x controle para as medidas verticais distais.

		VD		
Grupos	**Tempo**	**Dif. Med.**	**q**	**P**
E x C	0	10,167	21,807	<0,001
E x C	3	2,667	5,720	<0,001
E x C	6	2,48	4,856	0,002

Tabela 21 - Comparação experimental x controle para as medidas horizontais mesiais.

		HM		
Grupos	**Tempo**	**Dif. Med.**	**q**	**P**
E x C	0	8,233	17,135	<0,001
E x C	3	2,783	5,792	<0,001
E x C	6	5,02	9,537	<0,001

Tabela 22 - Comparação experimental x controle para as medidas horizontais centrais.

		HC		
Grupos	**Tempo**	**Dif. Med.**	**q**	**P**
E x C	0	8,333	16,896	<0,001
E x C	3	3,067	6,218	<0,001
E x C	6	4,18	7,736	<0,001

Tabela 23 - Comparação experimental x controle para as medidas horizontais distais.

		HD		
Grupos	**Tempo**	**Dif. Med.**	**q**	**P**
E x C	0	8,067	18,307	<0,001
E x C	3	4,05	9,191	<0,001
E x C	6	3,48	7,21	<0,001

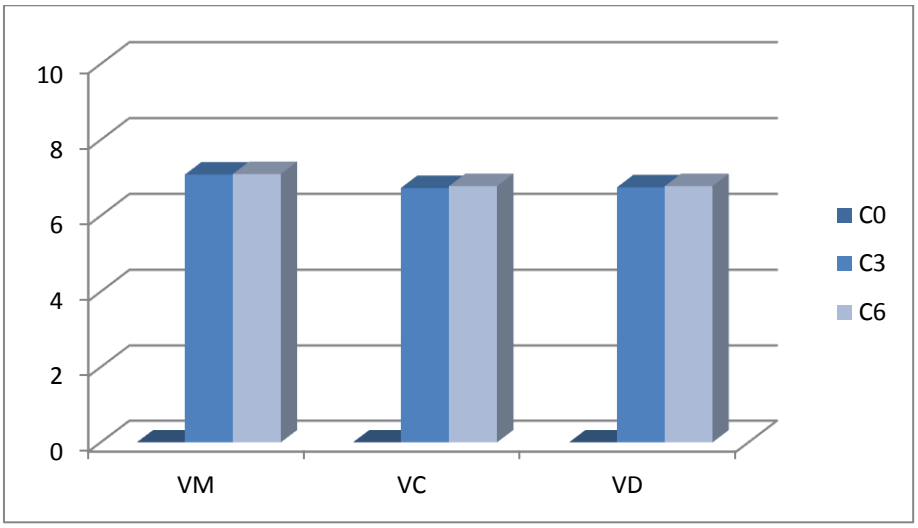

Gráfico 1 - Médias das medidas verticais dos grupos controles.

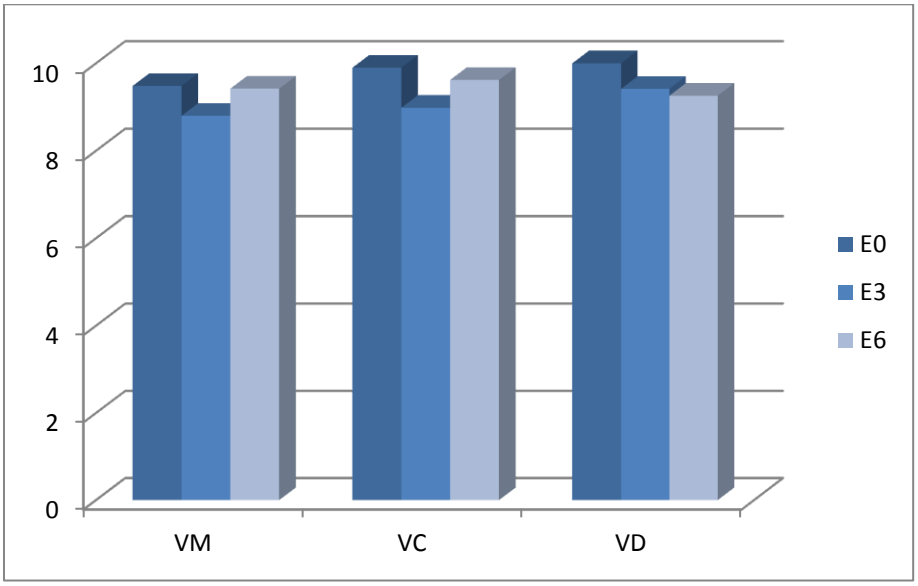

Gráfico 2 - Médias das medidas verticais dos grupos experimentais.

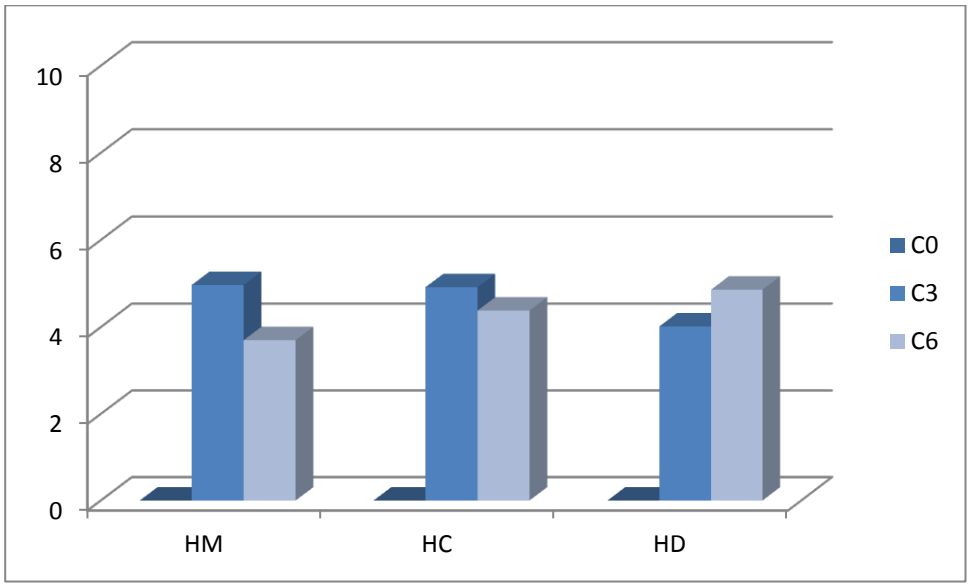

Gráfico 3 - Médias das medidas horizontais dos grupos controles.

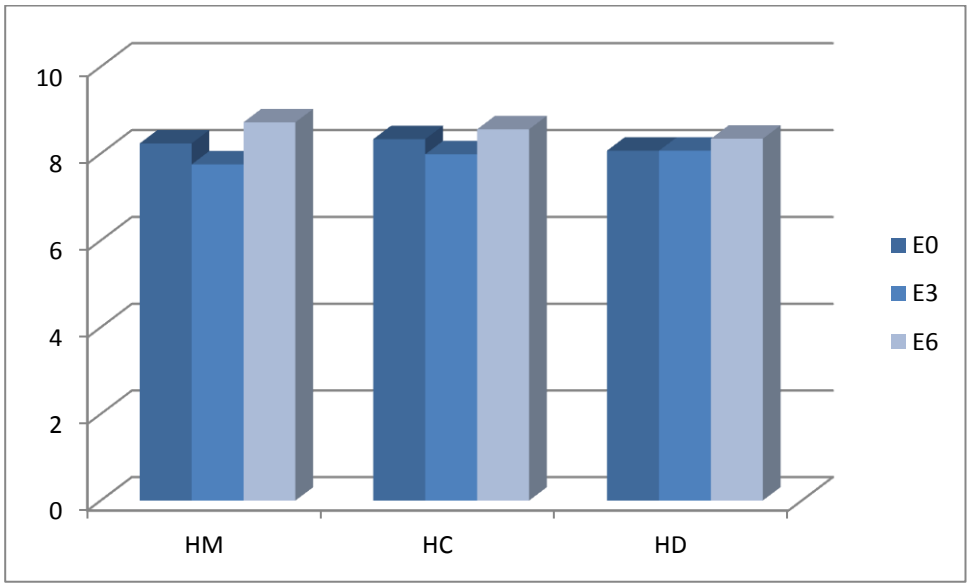

Gráfico 4 - Médias das medidas horizontais dos grupos experimentais.

6 Discussão

6 DISCUSSÃO

Segundo o preconizado por Hollinger e Kleinschmidt (1990), este estudo foi realizado na mandíbula de coelhos, devido ao seu tamanho facilitar os procedimentos de enxerto. Ao seguir o modelo experimental de Milloro, Haralson e Desa (2010) houve a secção de raízes próximas ao defeito, porém após três e seis meses observou-se a reabsorção e substituição destas raízes por osso, não alterando a forma do defeito e não parecendo influenciar na integração do enxerto. O ângulo mandibular é livre de raízes, no entanto, o osso é fino e composto por duas corticais fusionadas, não suportando a adaptação de enxertos e podendo influenciar a resposta biológica (HOLLINGER; KLEINSCHMIDT, 1990).

A não regeneração completa dos defeitos dos grupos controles aos seis meses demonstra que estes se tratavam de defeitos de tamanho crítico sendo, portanto, um modelo experimental válido para testes de biomateriais, corroborando com os achados de Milloro, Haralson e Desa (2010) e Gomes et al (2010). O volume de osso regenerado observado aos seis meses não foi estatisticamente diferente do observado aos três meses, sugerindo que o volume final foi obtido aos três meses.

A ausência de diferença significante entre os tempos do grupo experimental pode ser explicado pela metodologia empregada medir toda a região enxertada e não somente o osso regenerado. Aos três e seis meses observava-se a perda de densidade e aparente substituição por osso regenerado nas regiões previamente ocupada pelo enxerto, porém somente dentro dos limites do defeito do receptor, enquanto nas áreas onde o enxerto ultrapassava o volume do defeito parece ter havido pouca reabsorção, mantendo o volume externo do enxerto. A utilização do tempo zero nos grupos experimentais permitiu avaliar a adaptação dos enxertos ao leito receptor e sua densidade antes do início do processo regenerativo, fornecendo informações que auxiliaram a identificar as mudanças ocorridas nos tempos seguintes. A variação da densidade observada neste tempo sugere não haver padronização da densidade do osso utilizado para os enxertos (Figura 29).

No tempo três meses dos grupos experimentais, a diminuição da densidade e o arredondamento das bordas sugerem que os enxertos foram parcialmente reabsorvidos e substituídos por osso regenerado em algumas partes. Em três dos seis enxertos formaram-se áreas hiperdensas em seu interior com densidade semelhante ao osso

cortical que necessitam de análise histológica para se identificar o tipo de formação óssea presente.

A variação de densidades observadas no tempo zero pareceu influenciar o comportamento dos enxertos, já que no tempo três meses os enxertos semelhantes aos menos densos do tempo zero aparentavam estar ainda menos densos e mais substituídos por osso regenerado, enquanto os mais densos pareciam pouco alterados, possivelmente devido à macroporosidade dos menos densos se aproximar mais à do osso medular do hospedeiro, favorecendo a regeneração (BALDINI, DE SANCTIS, FERRARI, 2011).

Aos seis meses os enxertos encontravam-se ainda mais reabsorvidos e substituídos por osso regenerado do que no tempo três meses. No entanto, este processo de substituição somente ocorreu dentro dos limites previamente ocupados por osso do receptor, sendo que onde o enxerto ultrapassava as margens do defeito, parecia não haver evidências de regeneração, demonstrando a já esperada ausência de capacidade osteoindutora e osteogênica. Os excessos marginais localizados abaixo da base da mandíbula perderam densidade, sugerindo sua reabsorção. O fato da reabsorção e substituição estarem mais avançadas do que no tempo três meses, mostrou que o processo estava em evolução e possivelmente ainda não estava encerrado. É necessário um tempo de observação maior do que seis meses para verificar se ocorre a substituição total do enxerto por osso regenerado, uma das propriedades desejadas para estes materiais. Por se tratar de um material novo, a literatura a respeito do OBIN ainda é escassa. Os artigos existentes tratam apenas de sua caracterização físico-química e sua biocompatibilidade. No único artigo clínico encontrado, Rosito et al. (2008) utilizaram o osso bovino integral liofilizado em vinte e cinco pacientes submetidos a cirurgia de revisão de artroplastia total de quadril, obtendo incorporação dos enxertos em 100% dos casos. Já no presente estudo, em apenas um dos animais dos trinta e três operados não ocorreu a incorporação, provavelmente devido a infecção, já que havia imagens sugestivas de abscesso ao redor do enxerto e ao exame clínico não havia exposição do material.

Em concordância com o estudo de Molina (2011), observou-se regeneração óssea progressiva de acordo com o tempo, ou seja, quanto maior o tempo de observação, maior o volume de osso regenerado, bem como a integração da maioria dos enxertos e maior regeneração óssea do que no grupo controle (coágulo). Apesar da diferença nos tempos de observação, os resultados do presente trabalho concordam com

o trabalho de Hochheim Neto (2010), onde foi observado o início da reabsorção do enxerto aos sessenta dias e aumento da regeneração óssea no mesmo período.

Esta reabsorção e substituição por osso regenerado é desejável em locais onde se planeja a reabilitação com implantes, para que eles possam ser instalados em osso vital. Já para o preenchimento ósseo em áreas estéticas, os enxertos não reabsorvíveis são mais indicados para a manutenção do volume ósseo (BUSER, 2009).

Segundo Duarte e Schaefer (2000) uma das desvantagens do processamento do OBIN seria a diminuição da sua capacidade de osseointegração e a alteração de suas propriedades mecânicas. No entanto, isto não foi observado neste trabalho, já que com exceção de um enxerto, onde não houve integração por causa de infecção, em todos os outros houve integração com o osso do hospedeiro. Também não houve dificuldade na manipulação e adaptação ao leito receptor, já que o enxerto se apresentava bastante resistente, concordando com Rosito et al. (2008, 2009).

Galia et al. (2005) ao implantarem OBIN em fêmures de ratos observaram neoformação óssea em 46,1% da amostra, fibrose em 38,4% e osso necrótico em 26,3%. Apesar de se tratarem de local de enxerto, animal utilizado e tipo de análise diferentes, no presente estudo observou-se a integração do enxerto em 90,9% dos casos, sendo que no caso onde houve infecção e não integração do enxerto é difícil de identificar a causa.

Através de análises radiográficas, Rosito et al. (2008, 2009) verificaram que em artroplastias de quadril o OBIN obteve resultados semelhantes ao osso alógeno liofilizado, sugerindo que as propriedades físicas e químicas do OBIN são semelhantes às do osso humano, gerando resultados próximos. Concordando com os achados tomográficos do presente estudo, os autores observaram que na radiografia pós-operatória de três anos o enxerto pareceu perder densidade e ser substituído por trabéculas com organização semelhante ao osso do hospedeiro.

Na análise histológica do trabalho de Rosito et al. (2009) realizada dois anos após o procedimento de enxerto de OBIN em humanos, era possível observar partículas ósseas do enxerto circundadas por osso neoformado, no entanto não há mais informações sobre a quantidade de partículas presentes em toda a área regenerada, para que se possa ter uma ideia se houve reabsorção ou a permanência da maior parte do enxerto até este período, o que daria indícios se trata-se de um material não reabsorvível ou reabsorvível.

Segundo Galia et al. (2011) a velocidade de reabsorção dos enxertos xenógenos está relacionada à sua cristalinidade. Enxertos processados a altas temperaturas são mais cristalinos e possuem velocidade de reabsorção menor. Na análise por difração de raios x feita pelos mesmos autores, observou-se que o OBIN possui cristalinidade semelhante à do osso bovino inorgânico, um material sabidamente de reabsorção lenta, sendo considerado não reabsorvível. Assim, é possível supor que o OBIN também não seja reabsorvível, no entanto, a análise histológica ainda é necessária para se confirmar esta suposição.

Por possuírem a mesma origem, é de se esperar que o OBIN possua propriedades semelhantes àquelas do OBI. Algumas destas propriedades foram observadas através de análise histológica no estudo de Tapety et al. (2004). Os autores relataram que o OBI possui a capacidade de manter espaço por um período suficiente para a regeneração óssea, devido à sua velocidade de reabsorção. Inicialmente houve predominância de formação óssea e em estágios posteriores as partículas estavam sujeitas a remodelação fisiológica por osteoclastos. Segundo os autores, após o processamento o OBI mantém a orientação e o tamanho de seus cristais de hidroxiapatita e uma estrutura constituída de poros interconectados que servem de apoio para a migração das células osteogênicas, o que também foi observado na análise de microscopia eletrônica do OBIN realizada por Galia et al. (2011). A presença de um indicador de linhagem osteoblástica (ALPase imunoreatividade) fracamente observado na superfície das partículas, bem como a presença de osteoblastos secretando matrizes proteicas ósseas, indicavam que o osso bovino possui afinidade biológica por células osteogênicas e capacidade de promover diferenciação celular. Além disto, os fatores de crescimento presente no osso também pareciam estimular a diferenciação celular. No entanto, a incapacidade do OBI de estimular neoformação óssea quando enxertado em tecido mole indica que não há potencial de osteoindução. Os autores acreditam que a liberação pelo OBI de íons cálcio acima do nível fisiológico iniba a migração e a atividade de reabsorção dos osteoclastos, por esta não ser observada nestes enxertos. A não observação de macrófagos inicialmente indicou que o OBI possui biocompatibilidade, não gerando respostas imunológicas. Também nos estágios iniciais observou-se predominância de atividade osteoblástica, sendo a osteoclástica percebida cerca de sete dias após o procedimento de enxerto. Os autores também acreditam que o

volume ósseo final obtido depende do tamanho do defeito, da idade do paciente e da presença de inflamação.

Segundo Schlee e Rothamel (2013) o osso alógeno é quase totalmente reabsorvido e substituído por osso neoformado de oito a dez meses após o procedimento de enxerto por osso da mesma qualidade e densidade. Já nos ossos bovinos, esta reabsorção e substituição por osso regenerado não ocorre (ARTZI et al., 2003a, 2003b). O autor também relata que quando utilizada a forma de bloco, a estabilização e adaptação do enxerto ao leito receptor é essencial para o sucesso do procedimento. Neste trabalho, durante o procedimento cirúrgico observou-se que o OBIN possuía características mecânicas que facilitavam a manipulação para adaptação ao leito receptor, ficando em íntimo contato com as paredes ósseas e também foi facilmente estabilizado com o uso de fio de aço.

O diferencial do OBIN consiste em sua maior semelhança com o osso não processado apresentando, portanto, aproximadamente 30% de colágeno. Existe também disponível para uso nos procedimentos de enxerto o osso bovino inorgânico com adição de 10% de colágeno. A diferença entre os dois consiste na origem destas proteínas colágenas e na sua forma de adição. No OBIN estas proteínas são componentes do próprio osso que são preservadas pelo processamento, enquanto no OBIC essas proteínas são de origem suína e são adicionadas após o processamento. Essa maior quantidade de proteínas propicia melhores propriedades mecânicas aos enxertos, facilitando sua manipulação no transoperatório como desgastes para a adaptação e fixação com parafusos, sem ocorrer fraturas do bloco. Segundo Han et al. (2011) o colágeno também serve como ponte de ligação entre as partículas do enxerto e a parede do defeito e estabiliza as partículas ósseas, facilitando a migração celular.

As características observadas no OBIN sugerem que se trata de um material de integração previsível e que parece sofrer reabsorção e substituição por osso regenerado. Contudo, ainda são necessários novos estudos que avaliem através da análise histológica a hipótese levantada da sua substituição e seu desempenho em situações clínicas diversas, como no aumento vertical e/ou lateral de rebordo e instalação de implantes e movimentação ortodôntica sobre o osso regenerado. Também são necessários estudos com tempos mais longos do que seis meses para se verificar até onde vai a reabsorção do enxerto e a estabilidade do osso regenerado. Os resultados preliminares deste estudo parecem indicar um futuro promissor para este novo enxerto.

7 Conclusão

7 CONCLUSÃO

Através da análise tomográfica das áreas enxertadas foi possível concluir que o enxerto de osso bovino integral foi capaz de auxiliar na regeneração óssea dos defeitos de tamanho crítico criados na mandíbula dos coelhos.

Além disto, também se observou que: não há padronização da densidade destes enxertos e esta variação de densidades parece influenciar no seu desempenho, sendo os menos densos os que apresentaram imagens sugestivas de maior reabsorção e substituição por osso regenerado; A reabsorção e substituição parecem estar em evolução aos seis meses, indicando que se trata de um processo de longo prazo; A formação de osso regenerado somente no espaço do defeito e não em áreas onde o enxerto superava as margens indica que ele não possui capacidade osteoindutora e osteogênica. As características observadas, apesar de necessitarem de confirmação através da análise histológica, sugerem que se trata de um enxerto ideal para a regeneração de áreas que receberão implantes devido à sua reabsorção e substituição.

Mais estudos fazem-se necessários para avaliar o tempo de remodelação final do material enxertado e sua capacidade de substituição por osso neoformado.

Referências Bibliográficas

REFERÊNCIAS BIBLIOGRÁFICAS

ALENCAR, P. G. C.; VIEIRA, I. F. V. Banco de Ossos. **Rev Bras Ortop,** Rio de Janeiro, v. 45, n. 6, p. 524-8, 2010.

ANNIBALI, S. et al. Human maxillary sinuses augmented with mineralized, solvent-dehydrated bone allograft: a longitudinal case series. **Implant Dent.,** Baltimore, v. 20, n. 6, p. 445-54, Dec. 2011.

ARAÚJO, M. et al. The influence of Bio-Oss Collagen on healing of an extraction socket: an experimental study in the dog. **Int J Periodontics Restor Dent,** Chicago, v. 28, n. 2, p. 123-35, Apr. 2008.

ARAÚJO, M. G.; LILJENBERG, B.; LINDHE, J. Dynamics of Bio-Oss Collagen incorporation in fresh extraction wounds: an experimental study in the dog. **Clin Oral Implants Res,** Copenhagen, v. 21, n. 1, p. 55-64, Jan. 2010.

ARAÚJO, M. G.; LINDER, E.; LINDHE, J. Bio-Oss collagen in the buccal gap at immediate implants: a 6-month study in the dog. **Clin Oral Implants Res,** Copenhagen, v. 22, n. 1, p. 1-8, Jan. 2011.

ARAÚJO, M. G.; LINDHE, J. Ridge preservation with the use of Bio-Oss collagen: A 6-month study in the dog. **Clin Oral Implants Res,** Copenhagen, v. 20, n. 5, p. 433-40, May 2009.

ARTZI, Z.; et al.Qualitative and quantitative expression of bovine bone mineral in experimental bone defects. Part 1: description of a dog model and histological observations. **J Periodontol,** Indianapolis, v. 74, n. 8, p. 1143-52, Aug 2003a.

ARTZI, Z. et al. Qualitative and quantitative expression of bovine bone mineral in experimental bone defects. Part 2: morphometric analysis. **J Periodontol,** Indianapolis, v. 74, n. 8, p. 1153-60, 2003b.

ATHANASIOU, V. T. et al. Histological comparison of autograft, allograft-DBM, xenograft, and synthetic grafts in a trabecular bone defect: an experimental study in rabbits. **Med Sci Monit,** Warsaw, v. 16, n. 1, p. BR24-31, Jan. 2010.

BALDINI, N.; DE SANCTIS, M.; FERRARI, M. Deproteinized bovine bone in periodontal and implant surgery. **Dent Mater,** Washington, v. 27, n. 1, p. 61-70, Jan. 2011.

BASHARA, H. et al. The effect of permanent grafting materials on the preservation of the buccal bone plate after tooth extraction: an experimental study in the dog. **Clin Oral Implants Res**, Copenhagen, v. 23, n. 8, p. 911-7, July 2011.

BENAVIDES, E. et al. Use of cone beam computed tomography in implant dentistry: the International Congress of Oral Implantologists consensus report. **Implant Dent,** Baltimore, v. 21, n. 2, p. 78-86, Apr. 2012.

BERNABÉ, P. F. et al. Bone healing in critical-size defects treated with either bone graft, membrane, or a combination of both materials: a histological and histometric study in rat tibiae. **Clin Oral Implants Res,** Copenhagen, v. 23, n. 3, p. 384-8, Mar. 2012.

BETTI, L. V. et al. Repair of rabbit femur defects with organic bovine bone cancellous block or cortical granules. **Int J Oral Maxillofac Implants,** Lombard, v. 26, n. 6, p. 1167-75, 2011 Nov-Dec. 2011.

BUSER, D. **20 years of guided bone regeneration in implant dentistry**. 2nd ed. Quintessence: Chicago, 2009. 261 p.

CANTER, H. I.; VARGEL, I.; MAVILI, M. E. Reconstruction of mandibular defects using autografts combined with demineralized bone matrix and cancellous allograft. **J Craniofac Surg,** Boston, v. 18, n. 1, p. 95-100; discussion 101-3, Jan. 2007.

CARDAROPOLI, D. et al. Bio-Oss collagen and orthodontic movement for the treatment of infrabony defects in the esthetic zone. **Int J Periodontics Restorative Dent,** Chicago, v. 26, n. 6, p. 553-9, Dec. 2006.

CASTRO-SILVA, I. I.; ZAMBUZZI, W. F.; GRANJEIRO, J. M. Panorama atual do uso de xenoenxertos na prática odontológica. **Innov Implant J, Bomater Esthet,** Sao Paulo, v. 4, n. 3, p. 70-5, set.-dez. 2009.

DE OLIVEIRA, R. C. et al. Morphometric evaluation of the repair of critical-size defects using demineralized bovine bone and autogenous bone grafts in rat calvaria. **Clin Oral Implants Res,** Copenhagen, v. 19, n. 8, p. 749-54, Aug. 2008.

DEVELIOGLU, H.; UNVER SARAYDIN, S.; KARTAL, U. The bone-healing effect of a xenograft in a rat calvarial defect model. **Dent Mater J,** Tokyo, v. 28, n. 4, p. 396-400, Jul. 2009.

DUARTE, L. S.; SCHAEFFER, L. Comparação da resistência à compressão de ossos bovinos congelados e liofilizados. **Rev Bras Eng Biomed,** Rio de Janeiro, v. 16, n. 2, p. 89-93, mai.-ago. 2000.

EZIRGANLI, S. et al. Comparative investigation of the effects of different materials used with a titanium barrier on new bone formation. **Clin Oral Implants Res**, Copenhagen, v. 24, n. 3, p. 312-9, Nov. 2011.

GALIA, C. R. et al. Caracterização físico-química do enxerto de osso bovino liofilizado. **Rev Bras Ortop,** Rio de Janeiro, v. 46, n. 4, p. 444-51, 2011.

GALIA, C. R. Caracterização físico-química de ossos liofilizado de origem bovina e humana. **Rev Col Bras Cir,** Rio de Janeiro, v. 36, n. 2, p. 157-60, mar.-abr. 2009.

GALIA, C. R. et al. Femoral and acetabular revision using impacted nondemineralized freeze-dried bone allografts. **J Orthop Sci,** Tokyo, v. 14, n. 3, p. 259-65, May 2009.

GALIA, C. R. et al. In vitro and in vivo evaluation of lyophilized bovine bone biocompatibility. **Clinics,** Sao Paulo, v. 63, n. 6, p. 801-6, Dec. 2008.

GHOLAMI, G. A. et al. Clinical, histologic and histomorphometric evaluation of socket preservation using a synthetic nanocrystalline hydroxyapatite in comparison with a bovine xenograft: a randomized clinical trial. **Clin Oral Implants Res**, Copenhagen, v. 23, n. 10, p. 1198-204, Aug. 2011.

GIANNOUDIS, P. V.; DINOPOULOS, H.; TSIRIDIS, E. Bone substitutes: an update. **Injury,** Bristol, v. 36 Suppl 3, p. S20-7, Nov. 2005.

GOMES, C. et al. Modelo experimental de reconstrução em falha mandibular em coelhos. **Ciênc Rural,** Santa Maria, v. 40, n. 7, p.1597-1602, jul. 2010.

GREENBERG, J. A.; WILTZ, M. J.; KRAUT, R. A. Augmentation of the anterior maxilla with intraoral onlay grafts for implant placement. **Implant Dent,** Baltimore, v. 21, n. 1, p. 21-4, Feb. 2012.

GROVER, V. et al. Bone allografts: a review of safety and efficacy. **Indian J Dent Res,** Ahmedabad, v. 22, n. 3, p. 496, 2011 May-Jun. 2011.

GUPTA, R. et al. Clinical and radiological evaluation of an osseous xenograft for the treatment of infrabony defects. **J Can Dent Assoc,** Ottawa, v. 73, n. 6, p. 513, 2007 Jul-Aug. 2007.

HAN, J. Y. et al. The effects of bone grafting material and a collagen membrane in the ridge splitting technique: an experimental study in dogs. **Clin Oral Implants Res,** Copenhagen, v. 22, n. 12, p. 1391-8, Dec. 2011.

HANES, P. J. Bone replacement grafts for the treatment of periodontal intrabony defects. **Oral Maxillofac Surg Clin North Am,** Philadelphia, v. 19, n. 4, p. 499-512, vi, Nov. 2007.

HEBERER, S. et al. Histomorphometric analysis of extraction sockets augmented with Bio-Oss Collagen after a 6-week healing period: a prospective study. **Clin Oral Implants Res,** Copenhagen, v. 19, n. 12, p. 1219-25, Dec. 2008.

HEBERER, S. et al. Healing of ungrafted and grafted extraction sockets after 12 weeks: a prospective clinical study. **Int J Oral Maxillofac Implants,** Lombard, v. 26, n. 2, p. 385-92, 2011 Mar-Apr. 2011.

HOCHHEIM NETO, R. **Análise comparativa da regeneração óssea de diferentes arcabouços em defeitos confeccionados em fêmures de coelhos.** 2010. 98 p. Tese – Centro de Ciências da Saúde, Universidade Federal de Santa Catarina, Florianópolis, 2010.

HOHLWEG-MAJERT, B. et al. Morphometric analysis - Cone beam computed tomography to predict bone quality and quantity. **J Craniomaxillofac Surg,** Stuttgart, v. 39, n. 5, p. 330-4, July 2011a.

HOHLWEG-MAJERT, B. et al. Qualitative and quantitative evaluation of bony structures based on DICOM dataset. **J Oral Maxillofac Surg,** Philadelphia, v. 69, n. 11, p. 2763-70, Nov. 2011b.

HOLLINGER, J. O.; KLEINSCHMIDT, J. C. The critical size defect as an experimental model to test bone repair materials. **J Craniofac Surg,** Boston, v. 1, n. 1, p. 60-8, Jan. 1990.

HOLTZCLAW, D. et al. The safety of bone allografts used in dentistry: a review. **J Am Dent Assoc,** Chicago, v. 139, n. 9, p. 1192-9, Sep. 2008.

JANG, Y. J. et al. Histomorphometric analysis of sinus augmentation using bovine bone mineral with two different resorbable membranes. **Clin Oral Implants Res**, Copenhagen, Nov. 2011. In press.

JENSEN, T. et al. Maxillary sinus floor augmentation with Bio-Oss or Bio-Oss mixed with autogenous bone as graft in animals: a systematic review. **Int J Oral Maxillofac Surg,** Copenhagen, v. 41, n. 1, p. 114-20, Jan. 2012.

KAO, D. W. et al. The Negative Effect of Combining rhBMP-2 and Bio-Oss on Bone Formation for Maxillary Sinus Augmentation. **Int J Periodontics Restorative Dent,** Chicago, v. 32, n. 1, p. 61-7, Feb. 2012.

KAO, S. T.; SCOTT, D. D. A review of bone substitutes. **Oral Maxillofac Surg Clin North Am,** Philadelphia, v. 19, n. 4, p. 513-21, vi, Nov. 2007.

KIM, D. M. et al. The feasibility of demineralized bone matrix and cancellous bone chips in conjunction with an extracellular matrix membrane for alveolar ridge preservation: a case series. **Int J Periodontics Restorative Dent,** Chicago, v. 31, n. 1, p. 39-47, Feb. 2011.

KIM, D. M. et al. The efficacy of demineralized bone matrix and cancellous bone chips for maxillary sinus augmentation. **Int J Periodontics Restorative Dent,** Chicago, v. 29, n. 4, p. 415-23, Aug. 2009.

LEE, C. Y. et al. The correlation of bone mineral density and histologic data in the early grafted maxillary sinus: a preliminary report. **Implant Dent,** Baltimore, v. 20, n. 3, p. 202-14, Jun. 2011.

LIMA, C. E.; CALIXTO, J. C.; ANBINDER, A. L. Influence of the association between simvastatin and demineralized bovine bone matrix on bone repair in rats. **Braz Oral Res,** São Paulo, v. 25, n. 1, p. 42-8, 2011 Jan-Feb. 2011.

MACEDO, C. A. D. S. et al. **Comparação da resistência à compressão do osso bovino congelado e liofilizado**. Rio de Janeiro. v. 34, n. 9/10, p. 529-534, set.-out. 1999.

MALONEY, K. et al. Cone beam computed tomography and SimPlant materialize dental software versus direct measurement of the width and height of the posterior

mandible: an anatomic study. **J Oral Maxillofac Surg,** Philadelphia, v. 69, n. 7, p. 1923-9, Jul. 2011.

MARQUEZAN, M. et al. Bone mineral density. **Angle Orthod,** Appleton, v. 82, n. 1, p. 62-6, Jan. 2012.

MCALLISTER, D. R. et al. Allograft update: the current status of tissue regulation, procurement, processing, and sterilization. **Am J Sports Med,** Baltimore, v. 35, n. 12, p. 2148-58, Dec. 2007.

MOKBEL, N. et al. Healing patterns of critical size bony defects in rat following bone graft. **Oral Maxillofac Surg,** Heidelberg, v. 12, n. 2, p. 73-8, July 2008.

MOLINA, I. C. **Análise da formação óssea em defeitos preenchidos com diferentes tipos de substitutos ósseos**: estudo em coelhos. 2011. 79 p. Dissertação – Centro de Ciências da Saúde, Universidade Federal de Santa Catarina, Florianópolis, 2011.

MYEROFF, C.; ARCHDEACON, M. Autogenous bone graft: donor sites and techniques. **J Bone Joint Surg Am,** Boston, v. 93, n. 23, p. 2227-36, Dec. 2011.

NEVINS, M. L. et al. Three-dimensional micro-computed tomographic evaluation of periodontal regeneration: a human report of intrabony defects treated with Bio-Oss collagen. **Int J Periodontics Restorative Dent,** Chicago, v. 25, n. 4, p. 365-73, Aug. 2005.

NISSAN, J. et al. Histomorphometric analysis following augmentation of the anterior atrophic maxilla with cancellous bone block allograft. **Int J Oral Maxillofac Implants,** Lombard, v. 27, n. 1, p. 84-9, Jan. 2012.

NOMURA, Y. et al. Reliability of voxel values from cone-beam computed tomography for dental use in evaluating bone mineral density. **Clin Oral Implants Res,** Copenhagen, v. 21, n. 5, p. 558-62, May 2010.

OLIVEIRA, A. C. P. et al. Comparação entre enxerto ósseo autólogo, homólogo congelado, e homólogo liofilizado em modelo experimental de cranioplastia. **Rev Soc Bras Cir Craniomaxilofacial,** Sao Paulo, v. 10, n. 4, p. 140-6, 2007.

PELEG, M. et al. Use of corticocancellous allogenic bone blocks for augmentation os alveolar bone defects. **Int J Oral Maxillofac Implants,** Lombard, v. 25, n. 1, p. 153-62, 2010.

REYNOLDS, M. A.; AICHELMANN-REIDY, M. E.; BRANCH-MAYS, G. L. Regeneration of periodontal tissue: bone replacement grafts. **Dent Clin North Am,** Philadelphia, v. 54, n. 1, p. 55-71, Jan. 2010.

ROSITO, R. et al. Acetabular reconstruction with human and bovine freeze-dried bone grafts and a reinforcement device. **Clinics,** São Paulo, v. 63, n. 4, p. 509-14, Aug. 2008.

ROSITO, R. et al. Mid-term follow-up of acetabular reconstruction using bovine freeze-dried bone graft and reinforcement device. **Rev Col Bras Cir,** Rio de Janeiro, v. 36, n. 3, p. 230-5, jul. 2009.

ROTHAMEL, D. et al. Vertical ridge augmentation using xenogenous bone blocks: a histomorphometric study in dogs. **Int J Oral Maxillofac Implants,** Lombard, v. 24, n. 2, p. 243-50, 2009 Mar-Apr. 2009.

SANADA, J. T. et al. Histologic, radiographic and imunoglobuline profile analysis after implantation blocks of demineralized bovine cancellous bone graft in muscle of rats. **J Appl Oral Sci,** Bauru, v. 11, n. 3, p. 209-215, Sep 2003.

SCARANO, A. et al. Porcine bone used in sinus augmentation procedures: a 5-year retrospective clinical evaluation. **J Oral Maxillofac Surg,** Philadelphia, v. 68, n. 8, p. 1869-73, Aug. 2010.

SCHLEE, M.; ROTHAMEL, D. Ridge augmentation using customized allogenic bone blocks: proof of concept and histological findings. **Implant Dent,** Baltimore, v. 22, n. 3, p. 212-8, June 2013.

SCHMITT, C. M. et al. Histological results after maxillary sinus augmentation with Straumann® BoneCeramic, Bio-Oss®, Puros®, and autologous bone. A randomized controlled clinical trial. **Clin Oral Implants Res**, Copenhagen, v. 24, n. 5, p. 576-85, Feb. 2012.

SCHWARTZ, Z. et al. Ability of deproteinized cancellous bovine bone to induce new bone formation. **J Periodontol,** Indianapolis, v. 71, n. 8, p. 1258-69, Aug. 2000.

SCULEAN, A. et al. Healing of intra-bony defects following treatment with a composite bovine-derived xenograft (Bio-Oss Collagen) in combination with a collagen membrane (Bio-Gide PERIO). **J Clin Periodontol,** Copenhagen, v. 32, n. 7, p. 720-4, July 2005.

SPIN-NETO, R. et al. Exploring CBCT-based DICOM files. A systematic review on the properties of images used to evaluate maxillofacial bone grafts. **J Digit Imaging,** Philadelphia, v. 24, n. 6, p. 959-66, Dec. 2011.

STAVROPOULOS, A.; KARRING, T. Guided tissue regeneration combined with a deproteinized bovine bone mineral (Bio-Oss) in the treatment of intrabony periodontal defects: 6-year results from a randomized-controlled clinical trial. **J Clin Periodontol,** Copenhagen, v. 37, n. 2, p. 200-10, Feb. 2010.

STEIN, R. S.; SILVA, J. B.; SILVA, V. D. Estudo comparativo da neoformação óssea utilizando-se o enxerto autógeno e três substitutos: defeitos ósseos em ratos. **Rev Bras Ortop,** Rio de Janeiro, v. 44, n. 4, p. 330-5, 2009.

SUNDARAMURTHI, P.; SURYANARAYANAN, R. Calorimetry and complementary techniques to characterize frozen and freeze-dried systems. **Advanced Drug Delivery Reviews,** Amsterdam, v. 64, n. 5, p. 384-395, Apr. 2012.

TAHERI, M. et al. An evaluation of bovine derived xenograft with and without a bioabsorbable collagen membrane in the treatment of mandibular Class II furcation defects. **Aust Dent J,** Sydney, v. 54, n. 3, p. 220-7, Sep. 2009.

TAPETY, F. I. et al. A histological evaluation of the involvement of Bio-Oss in osteoblastic differentiation and matrix synthesis. **Clin Oral Implants Res,** Copenhangen, v. 15, n. 3, p. 315-24, June 2004.

THUAKSUBAN, N.; NUNTANARANONT, T.; PRIPATNANONT, P. A comparisson of autogenous bone graft combined with deproteinized bovine bone and autogenous bone graft alone for treatment of alveolar creft. **Int J Oral Maxillofac Surg,** Copenhagen, v. 39, n. 12, p. 1175-80, Dec. 2010.

TORRES, J. et al. Vertical bone augmentation with 3D-synthetic monetite blocks in the rabbit calvaria. **J Clin Periodontol,** Copenhagen, v. 38, n. 12, p. 1147-53, Dec. 2011.

ZHANG, Z. Bone regeneration by stem cell and tissue engineering in oral and maxillofacial region. **Front Med,** Utrecht, v. 5, n. 4, p. 401-13, Dec. 2011.

Anexo

ANEXO A – Folha de Aprovação do Comitê de Ética

Universidade de São Paulo
Faculdade de Odontologia de Bauru

Comissão de Ética no Ensino e Pesquisa em Animais

50 ANOS 1962 - 2012 FOB USP

CEEPA-Proc. Nº 030/2011

Bauru, 20 de agosto de 2013.

Senhor Professor,

Informamos Vossa Senhoria que, após análise por um Relator desta Comissão de Ética no Ensino e Pesquisa em Animais, esta Comissão, reunida no dia **19 de agosto de 2013** aprovou, por unanimidade, o **Relatório Final**, da pesquisa "*ANÁLISE TOMOGRÁFICA DA FORMAÇÃO ÓSSEA EM DEFEITO SEGMENTAR NA MANDÍBULA DE COELHOS PREENCHIDO COM BLOCO DE OSSO BOVINO LIOFILIZADO*", de autoria de Danilo da Silva Corrêa, sob sua orientação considerando não haver impedimentos éticos.

Atenciosamente,

Prof. Dr. Gustavo Pompermaier Garlet
Presidente da Comissão de Ética no Ensino e Pesquisa em Animais

Prof. Dr. Prof. Dr. Renato Yassutaka Faria Yaedú
Docente do Departamento de Estomatologia

Al. Dr. Octávio Pinheiro Brisolla, 9-75 – Bauru-SP – CEP 17012-101 – C.P. 73
e-mail: mferrari@fob.usp.br – Fone/FAX (0xx14) 3235-8356
http://www.fob.usp.br