Universidade de São Paulo
Faculdade de Odontologia de Bauru

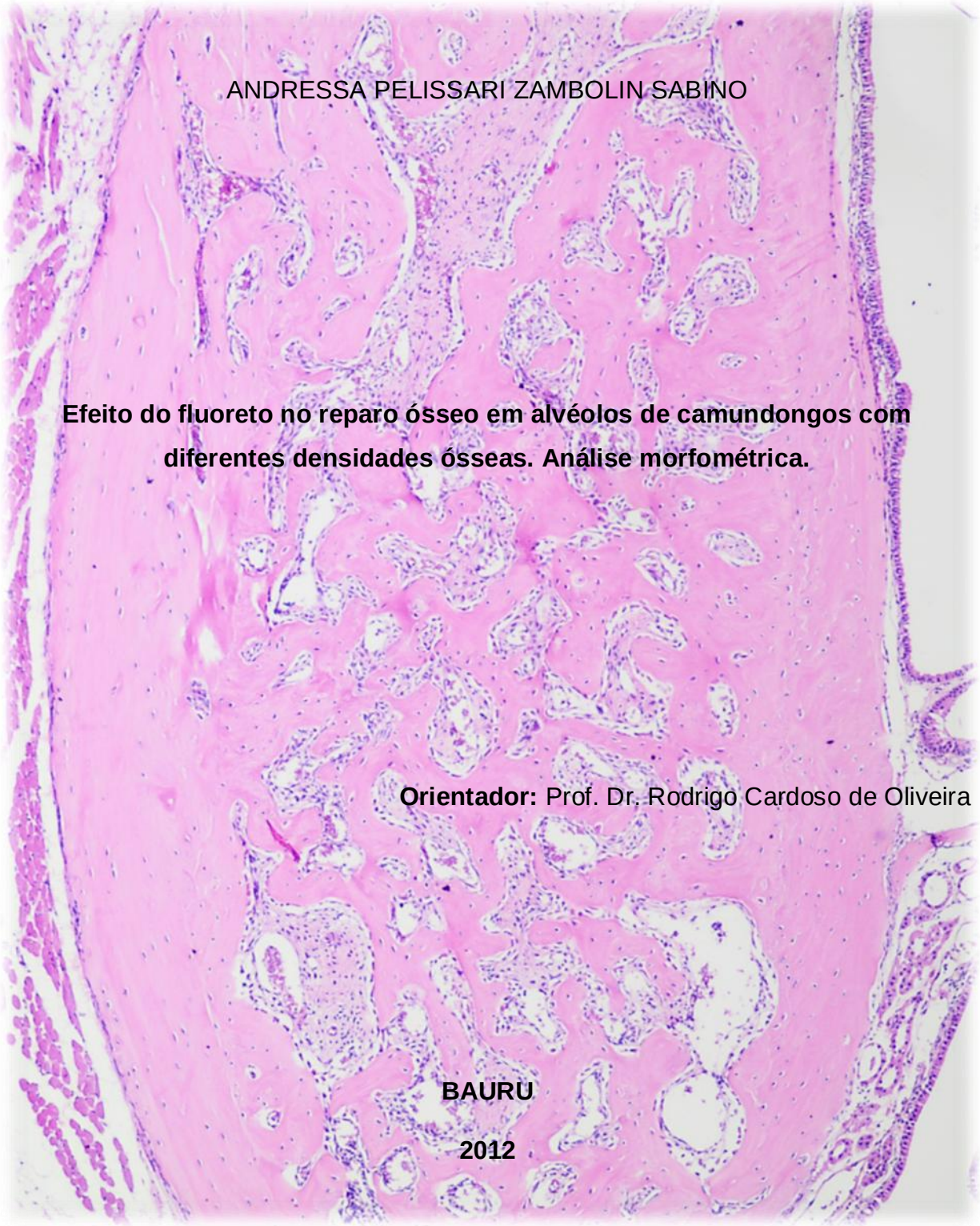

ANDRESSA PELISSARI ZAMBOLIN SABINO

Efeito do fluoreto no reparo ósseo em alvéolos de camundongos com diferentes densidades ósseas. Análise morfométrica.

Orientador: Prof. Dr. Rodrigo Cardoso de Oliveira

BAURU

2012

ANDRESSA PELISSARI ZAMBOLIN SABINO

Efeito do fluoreto no reparo ósseo em alvéolos de camundongos com diferentes densidades ósseas. Análise morfométrica.

Dissertação de Mestrado apresentada à Faculdade de Odontologia de Bauru, da Universidade de São Paulo, como parte dos requisitos para obtenção do título de mestre em Odontologia na área de Estomatologia e Biologia Oral.

Orientador: Prof. Dr. Rodrigo Cardoso de Oliveira

Versão Corrigida

BAURU

2012

Sa13e

Sabino,Andressa Pelissari Zambolin
Efeito do fluoreto no reparo ósseo em alvéolos de camundongos com diferentes densidades ósseas. Análise morfométrica / Andressa Pelissari Zambolin Sabino – Bauru, 2012.
165 p. : il. ; 31cm.

Dissertação (Mestrado) – Faculdade de Odontologia de Bauru. Universidade de São Paulo

Orientador: Prof. Dr. Rodrigo Cardoso de Oliveira

Nota: A versão original desta dissertação/tese encontra-se disponível no Serviço de Biblioteca e Documentação da Faculdade de Odontologia de Bauru – FOB/USP.

Autorizo, exclusivamente para fins acadêmicos e científicos, a reprodução total ou parcial desta dissertação/tese, por processos fotocopiadores e outros meios eletrônicos.

Assinatura:

Data:

Comitê de Ética da FOB-USP
Protocolo nº: 07/2010
Data: 05/05/2010

ERRATA

DEDICATÓRIA

À DEUS

Pela oportunidade de hoje poder concluir este trabalho e pelos anjos que sempre coloca em minha vida. As intercorrências foram muitas ao longo destes três anos, mas nunca me deixou desamparada.

À MINHA AMADA FAMÍLIA

Ao meu esposo Fábio e minha filha Maria Júlia: vocês são meu grande tesouro. Essa conquista tem muito de vocês, pois sempre me incentivaram e me permitiram buscá-la.

AOS MEUS PAIS

Por sempre acreditarem na minha capacidade de realizar sonhos. Hoje dedico a vocês esta grande vitória.

AGRADECIMENTOS

Meu agradecimento especial a DEUS, meu grande amigo e protetor, por me proporcionar mais esta grande alegria. Agradeço ter me dado a vida e por estar sempre iluminando os meus caminhos. Sou imensamente grata por tudo que tenho e pelo que sou.

Ao meu esposo Fábio e minha filha Maria Júlia, por sempre estarem ao meu lado nos momentos de alegria e de dificuldades. Vocês são anjos especiais que DEUS colocou em minha vida para juntos formamos esta linda família que tanto amo. Mais uma vez, obrigada por existirem em minha vida e dividirem comigo esta vitória.

Aos meus pais, pelo exemplo de vida, honestidade, caráter e, principalmente, por terem me ensinado o valor de ter uma família, amá-la e nunca deixar faltar DEUS em nossas vidas. Obrigada por acreditarem na minha capacidade de vencer.

Aos meus irmãos Larissa e Rodolfo pelo constante incentivo e por me fazerem acreditar que sou capaz. Amo vocês.

Aos meus sogros, Claudete e Sabino, pelo carinho, pelas palavras de apoio e incentivo que nunca deixaram faltar.

À minha cunhada Fabiane, pela grande ajuda que recebi no momento que muito precisei. Obrigada.

Ao meu orientador Prof. Dr. Rodrigo Cardoso de Oliveira agradeço principalmente pela paciência ao longo destes três anos. Obrigada pela compreensão e pela confiança que depositou em mim, pelos ensinamentos e esforço não poupados para que este sonho se realizasse. Serei sempre muito grata.

À aluna de iniciação científica Paula Kennerly Herrera, pelo apoio e dedicação durante esta jornada. Sua ajuda foi fundamental para conclusão deste trabalho.

À todos que contribuíram, das mais diversas formas para esta conquista, meus sinceros agradecimentos.

Agradecimento Institucional

Ao Conselho de Aperfeiçoamente de Pessoal de Nível Superior (CAPES).

"Flores e espinhos são belezas que se dão juntas. Não queira uma só, elas não sabem viver sozinhas. Quem quiser levar a rosa para sua vida, terá que saber que com ela vão inúmeros espinhos. Mas não se preocupe, a beleza da rosa vale o incômodo dos espinhos…"

Pe Fábio de Melo

RESUMO

Entre as várias terapêuticas propostas para o tratamento da osteoporose, a administração de altas doses de fluoreto é uma alternativa que ainda apresenta controvérsia na literatura. O fluoreto se destaca por influenciar na atividade dos osteoblastos, os quais são responsáveis por mediar a síntese de moléculas que compõem o osso. No entanto, o mecanismo de ação do fluoreto em células do tecido ósseo (osteoblastos, osteócitos e osteoclastos) ainda não está bem esclarecido. Neste trabalho foram utilizados camundongos com diferentes densidades ósseas, sendo 32 da linhagem C57BL/6J (menor densidade óssea) e 32 da linhagem C3H/HeJ (maior densidade óssea) com 60 dias de vida, os quais receberam água deionizada ou água com 50 ppm de fluoreto (na forma de NaF). Realizou-se os procedimentos cirúrgicos extraindo o incisivo superior esquerdo e posteriormente os animais foram eutanasiados 7, 14, 21 e 28 dias após a extração. Imediatamente após a eutanásia, foi removida a peça com alvéolo dental esquerdo. Foram feitas análises descritiva e morfométrica das lâminas obtidas (coloração em Hematoxilina Eosina). Foi utilizada análise ANOVA a quatro critérios seguida da análise de Tukey ($p<0,05$). Em geral, para todos os grupos, a análise histológica mostrou neoformação óssea à partir das paredes do alvéolo e formação de ilhotas ósseas invadindo o centro dos alvéolos, substituindo o tecido conjuntivo existente. O tecido ósseo neoformado substituiu aos poucos o tecido conjuntivo ao longo dos períodos experimentais, sendo esse fenômeno ligeiramente mais evidente nos camundongos da linhagem C57BL/6J. A análise morfométrica confirmou os achados histológicos em relação à quantidade de tecido ósseo neoformado e mostrou diminuição do tecido ósseo neoformado no último período (28 dias) nos animais C3H/HeJ (grupos controle e experimental). Concluimos que o processo de reparo ósseo alveolar é semelhante nas duas linhagens estudadas, porém apresentam padrão de formação óssea diferentes entre elas. O fluoreto parece influenciar as etapas do processo de reparo alveolar nas duas linhagens, aumentando a quantidade de osso neoformado, no entanto, a linhagem de camundongos C57BL/6J é mais propensa aos efeitos do flúor.

Palavras-chave: Reparo ósseo. Fluoreto. Morfometria.

ABSTRACT

Effect of fluoride in bone repair of alveolus of mice with different bone density. Morphometric analisys.

Among the various therapeutic proposals for the osteoporosis treatment, the administration of high doses of fluoride is an alternative that still has controversies in literature. Fluoride is highlighted by influencing the activity of osteoblasts, which are responsible for mediating the synthesis of bone. But, the mechanism of action of fluoride on bone cells (osteoblasts, osteocytes and osteoclasts) is not well understood. This way, this study aims to evaluate the alveolar bone repair in rats under the effect of fluoride (NaF) administered in the water. This work were used four groups of strains C57BL/6J mice (total of 32) and C3H/HeJ (total of 32) for 60 days, which received deionized water or water with 50 ppm of fluoride. The surgical procedures were made by extracting the upper left incisor and then the animals were euthanized 7, 14, 21 and 28 days. Histological analysis (Hematoxylin Eosin staining), by light microscopy, were made. The statistical analysis were made using the statistical test one-way ANOVA complemented by Tukey's test ($p < 0.05$). Generally, for all groups, the histological analysis showed a new bone formed from the alveolar walls, replacing the connective tissue. The newly formed bone tissue gradually replaces the connective tissue over time; wich was more evident in C57BL/6J mice. Morphometric analisys confirmed the histological findings of the new bone formed and showed a decrease in the new formed bone in the last period (28 days) of the C3H/HeJ animals. We concluded that the process of alveolar repair is similar when it respects to the stages of repair, however they presents different pattern of new bone formation. The fluoride influences the stages of alveolar repair in both lineages, increasing the amount of bone formed, however the mice lineage of C57BL/6J is more prone to the effects of fluoride.

Key words: Bone repair. Fluoride. Morfometry.

LISTA DE FIGURAS

Figura 1 - Exodontia do incisivo. **A**) Dissecção da mucosa gengival e luxação do incisivo com auxílio de uma sonda exploradora. **B**) Com uma pinça clínica foi realizada a exodontia do incisivo. **46**

Figura 2 - Divisão do alvéolo dental de camundongo em terços: apical, médio e coronal, para facilitar análise. **48**

Figura 3 - Análise morfométrica do alvéolo dental de camundongo com determinação da área total do alvéolo (vermelho) e área de tecido ósseo neoformado (azul). **49**

Figura 4 – Período de 7 dias - Grupo I: A) Pode-se observar esta área mais cervical (A1) do alvéolo preenchido por tecido conjuntivo (**TC**) e pequena neoformação óssea (**NO**) próxima as paredes do alvéolo (**P**). Alguns vasos podem ser notados (**V**). **B)** Região apical (A3), com a discreta neoformação óssea (**NO**) e aumento no tamanho e quantidade de vasos (**V**). Coloração H.E.. **55**

Figura 5 – Período de 7 dias - Grupo II: A) Nesta área cervical (A1), pode-se observar o alvéolo preenchido por tecido conjuntivo (**TC**) e pequena neoformação óssea (**NO**). Alguns vasos podem ser notados (**V**) entre o tecido ósseo e o conjuntivo. **B)** Camada de osteoblastos (**setas**) pode ser notada. Coloração H.E.. **59**

Figura 6 - Período de 7 dias - Grupo III: A) Pode-se observar o alvéolo preenchido por tecido conjuntivo (**TC**). pequena neoformação óssea (**NO**) contornando as paredes (**P**) do alvéolo. Poucos e pequenos vasos podem ser notados (**V**), caracterizando o alvéolo da região cervical (A1). **B)** Região medial do alvéolo dentário (A2), onde observa-se uma maior neoformação óssea (**NO**) e também a maior presença de vasos (**V**). Coloração H.E.. **63**

Figura 7 - Período de 7 dias - Grupo IV: A e **B)** Região cervical do alvéolo (A1), pode-se observar o alvéolo preenchido por neoformação óssea (**NO**) e pouco tecido conjuntivo (**TC**). Alguns vasos podem ser notados (**V**). Coloração H.E.. **67**

Figura 8 - Período de 7 dias - Grupo IV: A e **B)** Região apical do alvéolo (A3), observa-se que o tamanho dos vasos (**V**) aumentaram, porém a quantidade de neoformação óssea (**NO**) diminuiu em comparação à região cervical (A1). Coloração H.E.. **69**

Figura 9 - Período de 14 dias - Grupo I: A) Pode se observar o alvéolo (A1) preenchido por tecido conjuntivo (**TC**) e neoformação óssea (**NO**) próxima as paredes do alvéolo (**P**). Alguns vasos podem ser notados (**V**). **B)** Detalhe da neoformação óssea (**NO**) próxima as paredes do alvéolo (**setas**) na região cervical do alvéolo (A1). Coloração H.E.. **73**

Figura 10 - Período de 14 dias - Grupo II: **A)** Alvéolo preenchido por tecido conjuntivo (**TC**). A neoformação óssea (**NO**) contornando a parede (**P**) do alvéolo na região cervical (A1). **B)** Na região apical do alvéolo (A3) nota-se a presença de tecido conjuntivo (**TC**), neoformação óssea (**NO**) e vasos sanguíneos (**V**). Coloração H.E.. **77**

Figura 11 - Período de 14 dias - Grupo III: **A)** Na região cervical do alvéolo (A2) pode-se observar abundante presença de tecido conjuntivo (**TC**) e neoformação óssea (**NO**). Poucos e pequenos vasos podem ser notados (**V**). **B)** Região apical do alvéolo (A3) apresenta poucas áreas de neoformação óssea (**NO**) e maior quantidade de tecido conjuntivo (**TC**). Também são vistos vasos de maior calibre (**V**). Coloração H.E.. **81**

Figura 12 - Grupos I e III, período de 14 dias. A) Grupo III apresenta neoformação óssea (**NO**) próxima as paredes do alvéolo (**P**) com projeções para o centro do alvéolo, além da presença de tecido conjuntivo (**TC**). **B)** Grupo I: o alvéolo está preenchido por tecido conjuntivo (**TC**) e pequena neoformação óssea (**NO**) próxima as paredes do alvéolo (**P**), sem muitas projeções para o centro. Alguns vasos podem ser notados (**V**). Coloração H.E.. **83**

Figura 13 - Período de 14 dias - Grupo IV: A) Região medial do alvéolo (A2) onde pode-se observar o preenchimento por tecido conjuntivo (**TC**) e grande neoformação óssea (**NO**) contornando a parede (**P**) do alvéolo. Poucos vasos podem ser notados (**V**) entre o tecido ósseo e o conjuntivo. **B)** Região apical do alvéolo (A3) apresenta neoformação óssea (**NO**), vasos (**V**) e tecido conjuntivo (**TC**). Coloração H.E.. **87**

Figura 14 - Período de 21 dias - Grupo I: A) Região medial do alvéolo (A2). Nesta região pode-se observar tecido conjuntivo (**TC**) no centro do alvéolo; neoformação óssea (**NO**) e vasos (**V**). **B)** da Região apical do alvéolo (A3) onde nota-se menor neoformação óssea (**NO**) quando comparada com a região A2. Além de maior área preenchida por tecido conjuntivo (**TC**) e vasos (**V**). Coloração H.E.. **91**

Figura 15 - Período de 21 dias - Grupo II: A) Região cervical do alvéolo (A1). Nesta figura pode-se observar o alvéolo preenchido por tecido conjuntivo (**TC**) e tecido ósseo neoformado (**NO**). **B)** região apical do alvéolo (A3) com presença de vasos (**V**) de maior calibre e discreta neoformação óssea (**NO**), além de tecido conjuntivo (**TC**). Coloração H.E.. **95**

Figura 16 - Período de 21 dias - Grupo III: A) Região medial do alvéolo (A2) preenchido por tecido conjuntivo (**TC**) e grande neoformação óssea (**NO**) próxima as paredes (**P**). Alguns vasos podem ser notados (**V**) entre o tecido ósseo e o conjuntivo. **B)** Região apical do alvéolo (A3) com neoformação óssea (**NO**), tecido conjuntivo (**TC**) e vasos (**V**). Coloração H.E.. **99**

Figura 17 - Período de 21 dias - Grupo IV: A) Região medial do alvéolo (A2) preenchido por osso neoformado (**NO**) e pouco tecido conjuntivo (**TC**), além de vasos (**V**). **B)** Região apical do alvéolo (A3) onde nota-se neoformação óssea (**NO**) menor que nas outras áreas. Entre as trabéculas existem vasos (**V**) e tecido conjuntivo (**TC**). Coloração H.E.. **103**

Figura 18 - Período de 28 dias - Grupo I: A) Na região cervical do alvéolo (A1) observar-se trabéculas de neoformação óssea (**NO**) próximo à parede do alvéolo (**P**) e tecido conjuntivo (**TC**) ao centro preenchendo. Alguns vasos podem ser notados (**V**) entre o tecido ósseo e conjuntivo. **B)** Região medial do alvéolo (A2) apresenta neoformação óssea (**NO**) próximo à parede (**P**) do alvéolo e presença de tecido conjuntivo frouxo e vasos sanguíneos (**V**). Aumento de 4X (**A** e **B**). Coloração H.E.. **107**

Figura 19 - Grupo II períodos de 21 e 28 dias. A) Grupo II (21 dias), apresenta neoformação óssea (**NO**) dentro do alvéolo e próximas as paredes (**P**), além da presença de tecido conjuntivo (**TC**). **B)** No Grupo II (28 dias), o alvéolo está preenchido por tecido conjuntivo (**TC**) e pequena neoformação óssea (**NO**) próxima as paredes do alvéolo (**P**). Aumento de 4X. ColoraçãoH.E.. **111**

Figura 20 - Período de 28 dias – Grupo II: **A)** Região medial do alvéolo (A2) preenchida por tecido conjuntivo (**TC**). A neoformação óssea (**NO**) contornana a parede (**P**) do alvéolo. Alguns vasos podem ser notados (**V**) entre o tecido ósseo e o conjuntivo. **B)** Região apical do alvéolo (A3), com o aumento da neoformação óssea (**NO**), presença de tecido conjuntivo (**TC**) vasos (**V**). Aumento 4X. Coloração H.E.. **113**

Figura 21 - Período 28 dias – Grupo III: A) Região cervical do alvéolo (A1). Alvéolo preenchido por neoformação óssea (**NO**) contornando a parede (**P**) do alvéolo e tecido conjuntivo (**TC**) entre as trabéculas. Alguns vasos podem ser notados (**V**). **B)** Região medial do alvéolo (A2), apresentando neoformação óssea (**NO**) e pequena área de tecido conjuntivo (**TC**) e vasos (**V**). Aumento de 4X. Coloração H.E.. **117**

Figura 22 - Período 28 dias – Grupo IV: A) Região cervical do alvéolo (A1), tecido ósseo neoformado (**NO**) contornando a parede (**P**) do alvéolo. Tecido conjuntivo (**TC**) e vasos podem ser notados (**V**) ocupando o restante do alvéolo. **B)** Região apical do alvéolo (A3) apresentando uma “massa calcificada”, sendo possivelmente reação pela incompleta remoção do tecido pulpar (**TPC**). Coloração H.E.. **121**

LISTA DE TABELAS

Tabela 1 - Áreas (%) de tecido ósseo e tecido conjuntivo formados no terço cervical (**A1**) de alvéolos dos grupos experimentais. Valores de média e desvio-padrão (±). **123**

Tabela 2 - Áreas (%) de tecido ósseo e tecido conjuntivo formados no terço médio (**A2**) de alvéolos dos grupos experimentais. Valores de média e desvio-padrão (±). **125**

Tabela 3 - Áreas (%) de tecido ósseo e tecido conjuntivo formados no terço apical (**A3**) de alvéolos dos grupos experimentais. Valores de média e desvio-padrão (±). **127**

LISTA DE GRÁFICOS

Gráfico 1 - Área de tecido ósseo neoformado (%) em alvéolo (**A1**+**A2**+**A3**) dos animais C3H, submetidos a diferentes tratamentos nos diferentes períodos experimentais. **128**

Gráfico 2 - Área de tecido ósseo neoformado (%) em alvéolo (**A1**+**A2**+**A3**) dos animais C57, submetidos a diferentes tratamentos nos diferentes períodos experimentais. **128**

Gráfico 3 - Comparação da área (%) de tecido ósseo neoformado (**A1**+**A2**+**A3**) em animais C3H e C57 submetidos ao tratamento com água deionizada (controle) nos diferentes períodos experimentais. **129**

Gráfico 4 - Comparação da área (%) de tecido ósseo neoformado (**A1**+**A2**+**A3**) em animais C3H e C57 submetidos ao tratamento com água fluoretada (50 ppm) nos diferentes períodos experimentais. **129**

LISTA DE ABREVIATURAS E SIGLAS

µm	Micrometro
BMP	Proteína Morfogenética Óssea
C3H	Linhagem C3H/HeJ
C57	Linhagem C57BL/6J
COBEA	Comitê Brasileiro de Experimentação Animal
g	Grama
H.E.	Hematoxilina Eosina
M	Molar
MFP	Monofluorfosfato
mL	Mililitro
MMP	Metaloproteinase de matriz
NaF	Fluoreto de Sódio
OPG	Osteoprotegerina
PDGF	Fator de Crescimento Derivado de Plaquetas
ppm	Parte por Milhão
RANK	Receptor ativador do fator nuclear kappa β
RANKL	RANK ligante
SERMS	Moduladores Seletivos do Receptor de Estrógeno
TC	Tecido Conjuntivo
TGF-β	Fator de Crescimento Transformante Tipo β
TO	Tecido Ósseo neoformado
TRAP	Fosfatase Ácida Resistente ao Tartarato
v/v	Volume por Volume

SUMÁRIO

1 INTRODUÇÃO 19

2 REVISÃO DE LITERATURA 27

2.1 TECIDO ÓSSEO 29

2.2 REPARO ALVEOLAR 30

2.3 OSTEOPOROSE 33

2.4 FLUORETO 36

3. PROPOSIÇÃO 39

3.1 OBJETIVOS 41

4. MATERIAIS E MÉTODOS 43

4.1 DELINEAMENTO EXPERIMENTAL 45

4.2 GRUPOS EXPERIMENTAIS 45

4.3 PROCEDIMENTOS CIRÚRGICOS 46

4.4 SACRIFÍCIOS DOS ANIMAIS E OBTENÇÃO DAS PEÇAS (MAXILAS) 47

4.5 PROCESSAMENTO HISTOTÉCNICO DAS PEÇAS PARA MICROSCOPIA 47

4.6 ANÁLISE ESTATÍSTICA 49

5. RESULTADOS 51

5.1 ANÁLISE HISTOLÓGICA DESCRITIVA 53

5.1.1 PERÍODO DE 7 DIAS 53

5.1.2 PERÍODO DE 14 DIAS 71

5.1.3 PERÍODOS DE 21 DIAS 89

5.1.4 PERÍODO DE 28 DIAS 105

5.2 DESCRIÇÃO DA MORFOMETRIA 123

5.2.1 TERÇO CERVICAL 123

5.2.2 TERÇO MÉDIO 125

5.2.3 TERÇO APICAL 127

6. DISCUSSÃO 133

6.1 DENSIDADE ÓSSEA 135

6.2 COMPARAÇÃO ENTRE O REPARO ÓSSEO ALVEOLAR NAS DUAS LINHAGENS 135

6.3 EFEITO DO FLUORETO NO REPARO ALVEOLAR DAS DIFERENTES LINHAGENS 138

7. CONCLUSÃO **143**

REFERÊNCIAS **147**

ANEXOS **161**

1. Introdução

INTRODUÇÃO

O tecido ósseo é um tecido conjuntivo altamente especializado, vascularizado, dinâmico (reabsorções e neoformações fisiológicas constantes) e com grande capacidade de regenerar após sofrer injúrias, quando comparado com outros tecidos (muscular esquelético, nervoso, tendões, etc). Sabe-se, também, que os caminhos ou etapas da regeneração e da formação embriogênica óssea envolvem processos moleculares e celulares muito semelhantes (ROSEN & THIES, 1992; HING, 2004; BAHAR et al, 2007).

Um modelo bastante utilizado para a pesquisa do reparo ósseo é o processo de reparo alveolar após a extração dentária. Esse processo pode ser definido como o conjunto de reações teciduais desencadeadas no interior do alvéolo após a exodontia (RODRIGUES, 2005) e envolve várias fases celulares (FERNANDES et al., 2012a; FERNANDES et al., 2012b; ACCORSI-MENDONÇA et al., 2008).

A reparação alveolar apresenta vários estágios, podendo ser dividído basicamente em: (1) formação do coágulo, (2) substituição do coágulo por tecido de granulação, (3) substituição do tecido de granulação por tecido conjuntivo, (4) surgimento do tecido osteóide, (5) amadurecimento gradativo da matriz óssea e (6) epitelização da ferida cirúrgica (BOYNE, 1966; AMLER, 1993). Também sabemos que esses eventos/estágios ocorrem muitas vezes simultaneamente ou se sobrepõem numa mesma região do alvéolo dental. Adicionalmente sabemos que cada região do alvéolo dentário (cervical, médio e apical) apresenta o sequenciamento dessas etapas com uma pequena diferença no tempo entre elas (regiões) (FERNANDES et al, 2012a; FERNANDES et al., 2012b; ACCORSI-MENDONÇA et al., 2008).

O tecido ósseo neoformado adquiri características idênticas ao tecido adjacente devido ao processo fisiológico de remodelamento e adaptação funcional (ENLOW & HANS, 1998).

Os eventos celulares dos processos de reparo, formação e reabsorção são diretamente influenciados e norteados por diversos fatores como: origem do tecido lesado, tipo e extensão da lesão, contaminação do local, condições sistêmicas do indivíduo, constituintes da matriz óssea e dependentes da ação de alguns moduladores como: hormônios (paratormônio, calcitonina e vitamina D3), citocinas (ativador do receptor do fator kappa B nuclear, RANK, e seu ligante RANKL,

osteoprotegerina OPG), metaloproteinases de matriz (MMPs), fosfatases alcalina e fosfatase ácida resistente ao tartarato (TRAP), entre outros. Cálcio e fosfato têm se mostrado inibidores da atividade de osteoclastos isolados *in vitro* (MUNDY et al., 1995); recentemente mostrou-se que o TGF-β (fator de crescimento transformante tipo β) é um inibidor da atividade osteoclástica, atuando como um agente apoptótico, agente quimiotático e mitógeno das células ósseas; PDGF (fator de crescimento derivado de plaquetas) atua como quimiotático e mitógeno; BMPs , *in vitro*, são poderosos agentes diferenciadores das células, assim como o fluoreto de sódio, a vitamina D e o ácido retinóico e reguladores da mineralização óssea (MUNDY et al., 1995).

Em relação a atividade de síntese do tecido ósseo, esta é realizada pelos osteoblastos, que derivam das células-tronco do tecido conjuntivo, as quais são responsáveis pela síntese dos constituintes orgânicos (fibras colágenas e proteínas não-colagênicas) e pela mineralização da matriz osteóide. Por outro lado, a atividade de reabsorção é realizada pelos osteoclastos, que são células gigantes multinucleadas, partindo de linhagens mononucleares (da linhagem dos macrófagos) - derivadas de monócitos circulantes (JAYAKUMAR & DI SILVIO, 2010). No entanto, a mediação do processo de reabsorção ocorre por meio de comunicação do osteoclasto com o osteoblasto (JAYAKUMAR & DI SILVIO, 2010).

Pode-se dizer que a reabsorção óssea, em condições fisiológicas, funciona como um gatilho para iniciar o processo da formação óssea, pois na ocorrência de uma fratura, há formação de coágulo ao redor desta – hematoma de fratura- interrompendo a circulação sanguínea no local provocando morte de células. Fagócitos e osteoclastos iniciam a remoção do tecido morto ou lesado para uma posterior formação do calo ósseo (MUNDY et al., 1995).

Sabemos ainda, que a formação e a reabsorção óssea são eventos dinâmicos e que existe um sistema de sinalização que permite a interação entre osteoblastos e osteoclastos formado por uma tríade: osteoprotegerina (OPG), ativador do receptor do fator kappa B nuclear, RANK e seu ligante RANKL (SOLTANOFF et al., 2009; KOBAYASHI, UDAGAWA & TAKAHASHI, 2009). Quando há um desequilíbrio entre esses sistemas a homeostase desse tecido ósseo é comprometida, podendo ocorrer, entre outras patologias, a osteoporose (BARON & HESSE, 2012).

A osteoporose é uma doença do sistema esquelético caracterizada pela baixa densidade óssea (BMD) originária desse desequilíbrio (reabsorção se sobrepõe à formação óssea), levando a deterioração da micro-arquitetura e ao aumento da fragilidade do esqueleto, tornando-o mais suscetível a fraturas muitas vezes envolvendo coluna, quadril e braço. (GARNERO & DELMAS, 2004). Pode ser classificada como primária (70-80% dos casos, afetando principalmente mulheres na pós-menopausa) ou secundária (20-30%, associada a doenças endócrinas, hematológicas ou ao uso prolongado de medicametos, como glicocorticoides e terapia anti-hormonal) (LEIDIG-BUCKNER, RAUE & FRANK-RAUE, 2012; KOBAIASHI, 2012).

Diferentes tratamentos têm sido utilizados no tratamento da osteoporose, como os agentes anti-reabsortivos (bifosfonato, calcitonina, moduladores seletivos do receptor de estrógeno usado para mulheres – SERMs), agentes anabólicos (teriparatida- hormônio da paratireoide-, sais de cálcio, íons fluoreto – fluoreto de sódio (NaF) ou monofluorfostato (MFP) e outros agentes (inibidores de RANKL, ranelato de estrôncio, nutrientes como cálcio e vitamina D) (EL ANAZI et al., 2011).

Os agentes anti-reabsortivos são, atualmente, o tratamento de escolha embora apresentem limitações como o fato de levar a um baixo estado de neoformação óssea. Atuam inibindo parcialmente a ação dos osteoclasto e propiciam a apoptose destas células, reduzindo o ritmo da remodelaçõa óssea (YAZBEK & NETO, 2008), porém são incapazes de reverter a perda óssea ocorrida (UIHLEIN & LEDER, 2012).

Agentes anabólicos são medicamentos capazes de estimular a neoformação óssea restaurando a integridade do esqueleto, mesmo em pacientes com grandes perdas de massa óssea e com a microarquitetura fortemente comprometida (UIHLEIN & LEDER, 2012).

O fluoreto foi o primeiro agente anabólico a ser investigado e se destaca como um elemento que parece alterar sobremaneira a atividade de osteoblastos (LAU et al., 1993; YOON et al., 1995; XU et al., 2010), por influência sistêmica (OHMI et al., 2005) sua presença em cristais de apatita sendo capaz de substituir a hidroxila dos cristais de hidroxiapatita, formando a fluorapatita, mineral menos susceptível a sofrer dissolução, e assim modificar a estrutura cristalina do tecido ósseo (POSNER, 1996; WU et al., 2010; COLLAERT et al., 2011). Estudos já

mostraram que o íon F^- tem efeito sobre o mineral ósseo, sobre as células (efeito mitogênico) e arquitetura ósseas, além desses efeitos aparentam ser dose-dependente (YAN et al., 2011).

O íon F^- também estimula a formação óssea (CHARLES et al., 1985; ERIKSEN et al., 1985; KHOKHER & DANDONA, 1990; KASSEM et al., 1994) promovendo um balanço positivo a cada ciclo de remodelamento (ERIKSEN et al., 1985), aumento no volume de osso trabecular (BRIANCON & MEUNIER, 1981 e ERIKSEN et al., 1985) e a conectividade trabecular (VESTERBY et al., 1991), aumento da densidade do osso espinhal (RIGGS et al., 1980), além do balanço positivo de cálcio em pacientes com osteoporose (CHARLES et al., 1985). Desta forma, o fluoreto figura como o agente mais potente quando comparado com outros agentes anabólicos (que se concentram na inibição da reabsorção), sendo capaz de estimular a atividade de osteoblastos pela indução do desacoplamento entre reabsorção e formação óssea para o favorecimento da formação e consequentemente a um aumento no volume ósseo (MERZ, 1981; LAU & BAYLINK, 1998; CAVERSAZIO et al., 1998). O mesmo fluoreto parece alterar a quantidade de massa óssea em ratos de maneira dose-dependente (OHMI et al., 2005).

Porém sua eficácia apresenta controvérsias em relação à redução de fraturas (RIGGS et al., 1994; KLEEREKOPPER et al., 1998; PAK et al., 1994). O flúor apresenta uma estreita janela terapêutica, onde altas doses de incorporação deste elemento nos ossos está relacionada com a ocorrência de osteomalácia (LAU et al., 1998) e da fluorose esquelética, doença causada pela exposição crônica e excessiva de flúor.

Estudos genéticos utilizando diferentes espécies de camundongos têm explorado o efeito da ação do flúor na formação e desenvolvimento do esmalte e na homeostase do tecido ósseo (EVERETT et al., 2002; EVERETT et al., 2009; VIEIRA et al., 2005; MOUSNY et al., 2006; MOUSNY et al., 2008; YAN et al., 2007; CARVALHO et al., 2009; CHOU et al., 2009).

Em destaque, duas espécies de camundongos têm sido utilizadas nos estudos de biomecânica dos esqueletos. Estudos comparativos entre os camundongos C3H/HeJ e C57BL/6J que exibem maior e menor massa óssea respectivamente (BEAMER et al. 1996), demonstraram que a vibração mecânica de baixo nível (estímulo mecânico anabólico) estimulou a formação óssea na tíbia

proximal em C57BL/6J, mas não alterou a propriedades do tecido trabecular em C3H/HeJ (JUDEX et al. 2002). A cultura de osteoblastos do C3H/HeJ apresentou maior capacidade de diferenciação, atividade de fosfatase alcalina, e formação de nódulos mineralizados (SHENG et al. 2004), expressão gênica de Cbfa1, colágeno I, osteopontina e osteocalcina e menor índice de apoptose (SHENG et al., 2006) quando comparados com o C57BL/6J, sustentando a premissa de que as diferenças no índice de densidade e formação óssea entre esses animais está relacionado com as características intrínsecas dos osteoblastos.

No entanto, o mecanismo de ação do fluoreto em osteoblastos ainda não foi bem esclarecido. Em especial quanto as possíveis diferenças no efeito do flúor entre as duas linhagens com diferentes densidades ósseas: C57BL/6J (menor densidade óssea) e C3H/HeJ (maior densidade óssea). As informações obtidas nesse trabalho poderiam nortear outros estudos com o flúor como agente anabólico, além de compreender melhor as diferenças no reparo óssea existente nas duaas linhagens.

2. Revisão de Literatura

REVISÃO DE LITERATURA

Tecido Ósseo

O tecido ósseo é um tecido conjuntivo especializado que apresenta componentes minerais e orgânicos em sua composição. A fase mineral é composta principalmente por cristais de fosfato de cálcio, sob a forma de hidroxiapatita, que se assenta numa organizada matriz colágeno (JUDAS, 2012), composta principalmente de colágeno do tipo I e proteínas não colagênicas (BMPs, osteocalcina, osteonectina, sialoproteínas ósseas e várias proteoglicanas). Apresenta a função de promover a sustentação do corpo, proteger a medula óssea e órgãos vitais, dar suporte aos tecidos moles, inserção muscular, fornecer íons (manutenção da calcemia do sangue) e manter a homeostase mineral (MEGHJI, 1992).

Trata-se de um tecido com metabolismo ativo, sofrendo remodelações fisiológicas (reabsorção e neoformação óssea) constantes. Esse processo de remodelação ocorre em diferentes velocidades nas diferentes partes do corpo, permite que o tecido ósseo se renove constantemente, mantendo suas propriedades mecânicas e funcionando como reserva de cálcio para o organismo. É um processo dependente de vários fatores como: quantidade de cálcio e fósforo disponíveis na dieta do indivíduo, quantidade suficientes de vitaminas, principalmente a vitamina D, que participa na absorção do cálcio, e da produção de hormônios responsáveis pela atividade óssea (hormônios do crescimento, calcitonina, paratormônio) (RADOMINSKI, 2004).

Além do processo de remodelação, trata-se de um tecido com grande capacidade de regeneraçõ, mesmo na fase adulta (GIANNOUDIS, EINHORN & MARCH, 2007), isto é, quando lesado há formação de osso novo (semelhante ao original) e não de tecido fibroso.

O componente celular pode ser dividido em duas séries diferentes: células da linhagem osteoblástica e células da linhagem osteoclástica. (JUDAS et al, 2012; NANCI, 2008). As células da linhagem osteoblástica são responsáveis pelos processos de formação e mineralização da matriz óssea. Compreende os osteoblastos – responsáveis pelo processo de síntese, secreção, maturação e mineralização da matriz óssea, e os osteócitos – são osteoblastos incorporados na matriz óssea mineralizada, responsáveis pela manutenção do osso maduro,

regulação da reabsorção óssea pelos osteoclastos, modulação das respostas ao estímulo mecânico (HUGHES & AUBIN, 1997), e são, durante o processo de reabsorção, fagocitados e digeridos.

A linhagem osteoclástica relaciona-se com a reabsorção óssea e compreendem os osteoclastos, que são células gigantes, multinucleadas, geralmente TRAP-positivas, formadas pela fusão de células de origem hematopoiéticas (precursores de linhagem monócito-fagócito) (TEITELBAUM, 2000; HADJIDAKIS & ANDROULAKIS, 2006).

Os osteoblastos e os osteoclastos, juntamente com seus precursores e células associadas, se organizam em unidades especializadas denominadas unidades multicelulares ósseas, que têm como função mediar o remodelamento ósseo, mantendo a homeostase dos níveis de cálcio no sangue e dos demais fluidos tissulares, condição essencial para preservação da vida, e mantendo constante a massa óssea do organismo (FROST, 2001).

O processo de diferenciação das células da linhagem osteoclástica está muito controlado pelas células da linhagem osteoblástica, através de um eixo de regulação comum, conhecido por RANKL/RANK/OPG. O equilíbrio entre formação e reabsorção óssea está, em especial, na dependência das flutuações locais do rácio RANKL/OPG (JUDAS et al., 2012). A osteoclastogênese também sofre influência de um importante fator de transcrição, o NFATc1, que atua como regulador da diferenciação osteoclástica induzida pelo RANKL e também tem seu papel na fusão e ativação dos osteoclastos (ZHAO, Q. et al., 2010).

Algumas situações como o envelhecimento e alterações metabólicas podem alterar o equilíbrio existente entre formação e reabsorção óssea. Nestes casos, a função estrutural é quase sempre sacrificada em favor da metabólica (JUDAS et al., 2012), deslocando o processo a favor da reabsorção óssea, resultando em doenças como a Osteoporose (MACLEAN et al., 2008). Porém pode ocorrer situações em que a reabsorção óssea esteja deficiente, levando à ocorrência de Osteopetrose (MANKIN & MANKIN, 2008).

Reparo Alveolar

O processo de reparo alveolar é um modelo interessante para se estudar a dinâmica do tecido ósseo, pois representa uma situação na qual o organismo

desenvolve condições para produção de tecido ósseo com o objetivo de preenchimento total do alvéolo previamente ocupado pelo dente. Além de permitir estudar as etapas inicias de formação do coágulo sanguíneo, reabsoção do coágulo por substituição por tecido de granulação e síntese de novo osso (ROSSI, FREIRE & DORNELLES, 2010).

O processo de reparo alveolar ocorre de forma bastante dinâmica e envolve várias etapas celulares e caracteriza-se por eventos biológicos que ocorrem em diferentes períodos de tempo (ROSSI et al., 2010).

Os eventos biológicos e histológicos podem ser enumerados considerando-se quatro fases principais na evolução do reparo alveolar (SATO & TAKEDA, 2007; ROSSI et al., 2010):

1) Estágio Exsudativo: preenchimento do alvéolo dental por coágulo sanguíneo (1 a 7 dias após a exodontia em alvéolo de ratos);

2) Estágio Proliferativo: intensa proliferação celular, com desenvolvimento e maturação do tecido conjuntivo de granulação. A formação deste tecido de granulação inicia-se nas regiões periféricas do coágulo adjacente à cortical óssea (7 a 14 dias após a exodontia em alvéolo de ratos). O reparo tem início no sentido da periferia do coágulo para o centro, e da apical em direção à cervical. De imediato macrófagos podem ser observados na periferia do coágulo, com o intuito de fagocitá-lo e permitir que os fibroblastos (originados das células mesenquimais indiferenciadas advindas do ligamento periodontal e dos capilares sanguíneos) formem o tecido de granulação constituído por vasos sanguíneos, fibras colágenas e células inflamatórias. O tecido de granulação maduro é de grande importância para o início da formação óssea.

3) Estágio Reparativo: gradual reposição do tecido conjuntivo por trabéculas ósseas (14 a 21 dias após a exodontia em alvéolo de ratos). Neste estágio ocorre a migração de células mesenquimais indiferenciadas (osteoprogenitoras), vindas do ligamento periodontal, para se diferenciarem em osteoblastos. Os osteoblastos se agrupam produzindo pequenas áreas de matriz óssea (orgânica), também denominada tecido osteóide. Este tecido ósseo imaturo se unem nas porções mais periféricas em direção ao centro formando as trabéculas e tendo início o processo de mineralização.

4) Estágio de Remodelamento: caracterizado pelo processo de substituição do tecido ósseo primário por tecido ósseo secundário (a partir de 21 dias após a exodontia em alvéolo de ratos).

O reparo ósseo é igual tanto para fraturas óssea como para defeitos cirúrgicos, como a exodontia. O processo de reparo alveolar somente é considerado completo quando o alvéolo encontra-se totalmente preenchido por tecido ósseo neoformado e a crista alveolar adjacente remodelada, o que ocorre aos 28 dias pós exodontia em ratos, e 64 dias em humanos (AMLER, 1999).

Osteoporose

O pico de massa óssea é alcançado aproximadamente aos 30 anos de idade, e após tem início o seu declínio, que varia de 0,3% a 0,5% de sua massa óssea a cada ano (RADOMINSKI et al., 2004). A diminuição da massa óssea apresenta variações entre indivíduos (etnia, idade, sexo, etc.) e entre áreas anatômicas (O'NEAL et al., 2011). Essa diminuição se deve a alterações na microestrutura óssea (osso trabecular com trabéculas mais finas), levando a alterações na qualidade do osso.

A remodelação óssea que ocorre nas unidades de remodelação, localizadas nas superfícies tanto do osso cortical quanto do trabecular, é um processo que leva em média três a quatro meses para se completar. Porém, desordens patológicas podem ocorrer afetando o equilíbrio no processo de remodelação óssea (reabsorção/síntese) levando a ocorrência de doenças como a osteoporose (RADOMINSKI et al., 2004).

A osteoporose pode ser definida como uma patologia óssea que se caracteriza pela perda de massa óssea e pelo comprometimento da microarquitetura do tecido ósseo, conduzindo à fragilidade esquelética e consequentemente ao aumento do risco de fraturas (FALONI & CERRI, 2007). Nestas condições, a reabsorção predomina sobre a formação óssea, resultando em diminuição da massa óssea. As influências mais importantes para a ocorrência deste desequilíbrio em mulheres são a idade e o hipoestrogenismo que ocorre na pós-menopausa. O processo é controlado por uma complexa inter-relação de hormônios sistêmicos, força mecânica, citocinas, prostaglandinas e fatores locais de crescimento (RIGGS & MELTON, 1995).

Mulheres na pós-menopausa apresentam uma diminuição acelerada da massa óssea após a última menstruação, a qual pode ser até 10 vezes maior do que a observada no período de pré-menopausa, sendo que nos primeiros 5 a 10 anos que seguem a última menstruação essa perda pode ser de 2% a 4% ao ano para osso trabecular e de 1% ao ano para osso cortical (RADOMINSKI et al., 2004).

A diminuição dos níveis de estrogênios circulantes leva a uma ativação nos ciclos de remodelação óssea, com predomínio nas fases de reabsorção em relação à formação, devido ao aumento do número de osteoclastos na superfície dos ossos

trabeculares. Também tem sido sugerido que os osteoclastos tornam-se mais ativos, possivelmente pela diminuição nas taxas de apoptose ao final da fase de reabsorção, resultando em grandes cavidades que são parcialmente reparadas pela atividade dos osteoblastos. Os estrogênios atuam direta e indiretamente no osso. A maneira direta de atuação é via receptores, e a indireta é mediada por citocinas e fatores locais de crescimento. Existem diferenças fundamentais entre os padrões da perda óssea que ocorrem com o envelhecimento e a conseqüente deficiência hormonal pós-menopausa. A perda óssea decorrente da menopausa é caracteristicamente associada à excessiva atividade dos osteoclastos, enquanto a perda óssea associada ao envelhecimento é mais relacionada à diminuição no número de osteoblastos (KEATING, MANASSIEV & STEVENSON, 2000).

A osteoporose é um problema de saúde pública no mundo, considerada pela Organização Mundial de Saúde (OMS) como a epidemia silenciosa do século (Secretaria de Estado da Saúde do DF). Principalmente no Brasil, cuja população de idosos é crescente (MELLO & GOMIDE, 2005).

A Sociedade Brasileira de Osteoporose estima, considerando o último censo do IBGE, que existam 5,5 milhões de brasileiros com osteoporose e a Fundação Internacional de Osteoporose 10 milhões (apenas no Brasil).

Os efeitos da osteoporose são maiores nos ossos longos, como o fêmur, e nas vértebras. Porém estudos mostram que, diante da deficiência estrogênica, existe relação entre perda óssea sistêmica e perda óssea nos maxilares, havendo inclusive extensa reabsorção óssea alveolar pós-exodontia (DEMPSTER et al., 1995).

Existem diversas terapias utilizadas para o tratamento da osteoporose. A terapia de reposição hormonal, apesar dos benefícios que propicia para a manutenção da saúde e conseqüentemente da qualidade de vida das mulheres, deve ser utilizada com cuidado, pois em algumas pode acarretar riscos, um dos mais importantes é o aumento na incidência de casos de câncer de mama e de endométrio (GIACOMINI & MELLA, 2006). É recomendada para prevenção da osteoporose, pois possui a capacidade de aumentar a massa óssea como demonstrado por vários estudos (TORGENTON & BELL-SYER, 2001). Baixas doses de estrogênios e progestogênios também são efetivas para a proteção do osso. A individualização é fundamental para que os benefícios superem os riscos, principalmente em usuárias de longa duração, e segurança para a maioria das

mulheres, propiciando benefícios adicionais, além da prevenção de fraturas (RADOMINSKI, 2004).

Os bifosfonatos são análogos sintéticos de pirofosfato caracterizados por ligações de P-C-P (fosfato-cálcio-fosfato), são mais resistentes à hidrólise química e enzimática. Esses compostos exercem efeitos de inibição da reabsorção osteoclástica e inibição da mineralização óssea (FLEICH et al., 1970; MEYER & NANCOLLAS, 1973; PINTO, 2006). Os efeitos adversos mais freqüentes são os relacionados ao aparelho gastrointestinal.

O raloxifeno é um modelador seletivo do receptor de estrógeno (SERMs) que produz aumento na densidade mineral óssea no fêmur e coluna vertebral (RADOMINSKI, 2004), sem haver estímulos dos tecidos da mama e do endométrio (ROSSI, 2010).

A calcitonina é um hormônio produzido na glândula tireóide efetiva na diminuição da atividade dos osteoclastos, inibindo a reabsorção óssea. A estabilização da densidade mineral óssea é similar à observada com o uso do cálcio e da vitamina D (RADOMINSKI, 2004).

Todas as mulheres se beneficiarão de uma dieta rica em cálcio ou da suplementação nos casos de baixa ingestão ou déficit de absorção, uma vez que este é um nutriente essencial para a manutenção da saúde em geral e, em particular, para a manutenção do tecido ósseo (RADOMINSKI et al., 2004).

Hábitos saudáveis, como a prática regular de exercícios, são de grande importância para a manutenção da densidade mineral óssea e para o tratamento da osteoporose (ROSSI, 2010).

O uso de fluoretos aumenta a densidade mineral óssea na coluna lombar, porém este aumento na massa óssea não acarreta redução da incidência de fraturas (RADOMINSKI et al., 2004).

O PTH estimula a formação e a reabsorção óssea, dependendo da forma de administração. A infusão contínua causa reabsorção óssea. Ao contrário, a administração intermitente (via subcutânea) acarreta formação óssea (RADOMINSKI et al., 2004).

O uso de fluoretos aumenta a densidade mineral óssea na coluna lombar, porém este aumento na massa óssea não acarreta redução da incidência de fraturas (RADOMINSKI, S.C. et al, 2004).

A adição de bifosfonatos e fluoretos à terapia de reposição hormonal aumentou a densidade mineral óssea em mulheres histerectomizadas na pós-menopausa com baixa massa óssea (RADOMINSKI et al., 2004).

Fluoreto

O flúor é um elemento químico, não metálico e altamente reativo, sendo por esse motivo, geralmente encontrado quimicamente ligado a diversas substância formando fluoretos. Seus efeitos biológicos, a princípio, ficaram confinados à sua toxicidade. Somente na década de 40 que seus primeiros efeitos benéficos começaram a serem explorados, correlacionando-o à prevalência de cárie (VILLAR, 2004).

Em 1964 teve início a administração de fluoretos no tratamento da osteoporose (BERNSTEIN & COHEN, 1967), mostrando aumentar a deposição de cálcio nos ossos, seguido da descrição de alguns eventos desfavoráveis como: aumento da reabsorção óssea, formação excessiva de osteóide e pobre mineralização. Estudos posteriores, no final da década de 60 e início de 70, demonstraram que esses efeitos desfavoráveis do tratamento com fluoretos eram dependentes de três fatores: (1) duração do tratamento, (2) uso de suplementos de cálcio e (3) dose de fluoreto administrada (VILLAR, 2004).

No tecido ósseo, o íon flúor desloca os íons hidroxila (OH^-) da apatita óssea, formando fluorapatita, resultando em uma fase mineral de maior cristalinidade e diminuição da solubilidade e reatividade química. O fluoreto se acumula no tecido ósseo, que pode ser considerado um biomarcador para exposição crônica (DUNIPACE et al., 1995) e aguda ao fluoreto (BEZERRA de MENEZES et al., 2003; BUZALAF et al., 2004; BUZALAF et al., 2005).

RUBIN & BILEZIKIAN (2001) afirmaram que o fluoreto apresenta estímulo direto sobre as células osteoblásticas e pouco efeito sobre as células osteoclásticas. Sua ação mitogênica se dá sobre células progenitoras dos osteoblastos (células indiferenciadas/pré-osteoblastos), não tendo ação direta sobre a proliferação de osteoblastos maduros (MATSUDA, 2010).

Após muitos anos de pesquisa, esse tratamento continua controverso, já que o fluoreto possui um efeito duplo nos osteoblastos. Se, por um lado, ele aumenta o número de osteoblastos no tecido, por outro, possui um efeito tóxico considerando-

se a célula individualmente, prejudicando a mineralização e reduzindo a taxa de aposição mineral (DEQUEKER & DECLERCK, 1993), sendo essa ação dose dependente.

Em um estudo conduzido por RAFFI e colaboradores (1997), foi verificado aumento da espessura do osso cortical, assim como também de sua porosidade, na presença do fluoreto. A espessura das trabéculas do osso trabecular também aumentou com o tratamento com fluoreto, porém, em doses altas ou muito prolongadas, foi verificada uma redução da espessura trabecular, decorrente da ação tóxica do fluoreto nos osteoblastos (BOIVIN et al., 1987). DAIJEI (1984) e KRISHNAMACHARI (1986), em humanos, COUTELIER e colaboradores (1978) em bovinos, encontraram lesões de osteomalacia e osteoporose em conseqüência da ingestão de altas doses de fluoreto durante um longo período de tempo; essa osteoporose seria conseqüência de intoxicações graves que causariam osteonecrose e lesões nos osteoblastos (KROOK & MAYLIN, 1979). No entanto, outros autores evidenciaram osteoporose sem osteonecrose, provavelmente em conseqüência de que a lesão sobre os osteoblastos foi mais grave que a lesão sobre os osteócitos (RIET-CORREA et al., 1983). Segundo KRAGSTRUP et al. (1984) as alterações ósseas induzidas pelo fluoreto não são decorrentes da ação deste em apenas um tipo celular ósseo. Os autores sugerem que o fluoreto afeta todas as células envolvidas, direta ou indiretamente, no mecanismo de remodelação óssea. LAGIER (1978), BOIVIN e colaboradores (1987) consideram que a fluorose esquelética está associada com um aumento das superfícies de remodelação; porém, ocorre um desequilíbrio em favor da formação óssea, com freqüentes defeitos de mineralização, devidos provavelmente ao duplo efeito sobre os osteoblastos.

Nos anos 90 estudos duplo-cego e placebo-controlados verificaram que pacientes com osteoporose tratados com altas doses de fluoreto apresentaram notável aumento do conteúdo ósseo mineral (BMC) sem qualquer alteração nas taxas de fraturas vertebrais (ERIKSEN, MELSEN & MOSEKILDE, 1995).

Recentemente, o flúor está sendo associado a agentes anti-reabsortivos (terapia hormonal substitutiva). Tendo sido observado aumento da densidade mineral óssea das vértebras em 11,8%, após um tratamento de 96 semanas.

Porcentagem maior que somente a administração do agente reabsortivo (ROSSI et al., 2010).

Fica nítido que o fluoreto além de sua interação com a hidroxiapatita, também possui um efeito sobre as células do tecido ósseo, causando alterações na morfologia e no metabolismo das células (MOHR, 1990; CHENG et al., 2005; QU & WEI, 2006; COOPER et al., 2006; XU et al., 2010; COLLAERT et al., 2011), e que o flúor apresenta estreita janela terapêutica. No entanto, o mecanismo de ação do fluoreto no tecido ósseo ainda não foi bem esclarecido.

3-Proposição

OBJETIVOS

O objetivo deste trabalho é fazer uma análise comparativa do efeito do fluoreto, administrado na água de beber, no processo de reparo ósseo alveolar em diferentes espécies de camundongo: C3H/HeJ e C57BL/6J, com maior e menor densidade óssea, respectivamente.

Especificamente pretendemos responder as seguintes perguntas:

-O processo de reparo alveolar é semalhente nas duas linhagens estudadas? Os eventos de formação e substituição do coágulo sangüíneo, neoformação óssea são semelhantes para as duas linhagens de camundongos?

-O fluoreto interfere em alguma das etapas do processo de reparo alveolar nas duas linhagens?

-O efeito do fluoreto no reparo alveolar é semelhante para as linhagens C3H/HeJ e C57BL/6J?

4-Materiais e Métodos

MATERIAIS E MÉTODOS

Delineamento experimental

No presente trabalho obteve-se um total de 48 grupos divididos por fatores de estudo e respectivos níveis a saber:

- fator água em dois níveis: deionizada e fluoretada (50 ppm)
- fator linhagem em dois níveis: C3H/HeJ e C57BL/6J
- fator períodos em quatro níveis: 7, 14, 21 e 28 dias
- fator terço (região): cervical, médio e apical

Grupos experimentais:

A pesquisa foi realizada segundo as normas recomendadas pelo Colégio Brasileiro de Experimentação Animal (COBEA), após aprovação pelo Comitê de Ética no Ensino e Pesquisa com animais da FOB-USP (Processo 07/2010, **Anexo**).

Foram utilizados camundongos das linhagens C3H/HeJ e C57BL/6J, machos com 60 dias de vida, provenientes e mantidos no Biotério Central da FOB-USP, em gaiolas com boas condições de alimentação e higiene, recebendo ração e água *ad libitum* (com temperatura controlada de 23±1°C) e em regime de fotoperíodo 12h/12h (período começando às 7:00h). Foi utilizado um total de 64 animais (n=4 para cada grupo de cada espécie) divididos aleatoriamente em 8 grupos para cada linhagem, os quais foram eutanasiados 7, 14, 21 e 28 dias após os procedimentos cirúrgicos.

Após o desmame, os animais tiveram água fornecida de acordo com a divisão entre grupos, como descrito abaixo:

Grupo I: animais da linhagem C3H/HeJ que receberam água deionizada.

Grupo II: animais da linhagem C3H/HeJ que receberam água com 50 ppm de fluoreto.

Grupo III: animais da linhagem C57BL/6J que receberam água deionizada.

Grupo IV: animais da linhagem C57BL/6J que receberam água com 50 ppm de fluoreto.

Para alimentação dos animais foi utilizada ração isenta de fluoreto (AIN-93M, REEVES et al., 1993) adquirida da empresa Rhoster Indústria e Comércio, pois

estudos prévios têm relatado que os níveis de fluoreto presentes nas rações comerciais são superiores a 20 ppm (BUZALAF et al., 2004, BUZALAF et al., 2005), o que poderia interferir nos resultados.

Procedimentos cirúrgicos

A exodontia do incisivo superior esquerdo foi realizada com os animais sob anestesia neuroléptica (bloqueia conduta em animais) obtida por meio da administração de uma mistura de Dopalen® (cloridrato de quetamina) e Anasedan® (cloridrato de xilazina), na proporção 1:1 em v/v, dosado de acordo com a massa corporal do animal na proporção de 0,14 mL / 100g de peso, por via intramuscular. Logo após a antissepsia da cavidade bucal com Listerine® realizou-se, com auxílio de uma sonda exploradora, o descolamento do tecido gengival ao redor do dente em questão (**Figura 1A**). Com a própria sonda buscou-se um ponto de apoio ósseo por vestibular e por palatino no intuito de promover a luxação do dente através de movimento firmes e curtos, deslocando-o o máximo possível dentro do alvéolo. Em seguida, com uso de uma pinça clínica realizou-se a remoção do dente com um movimento circular da vestibular para a lingual, atentando em extraí-lo por completo (adaptado de OKAMOTO & RUSSO, 1973) (**Figura 1B**).

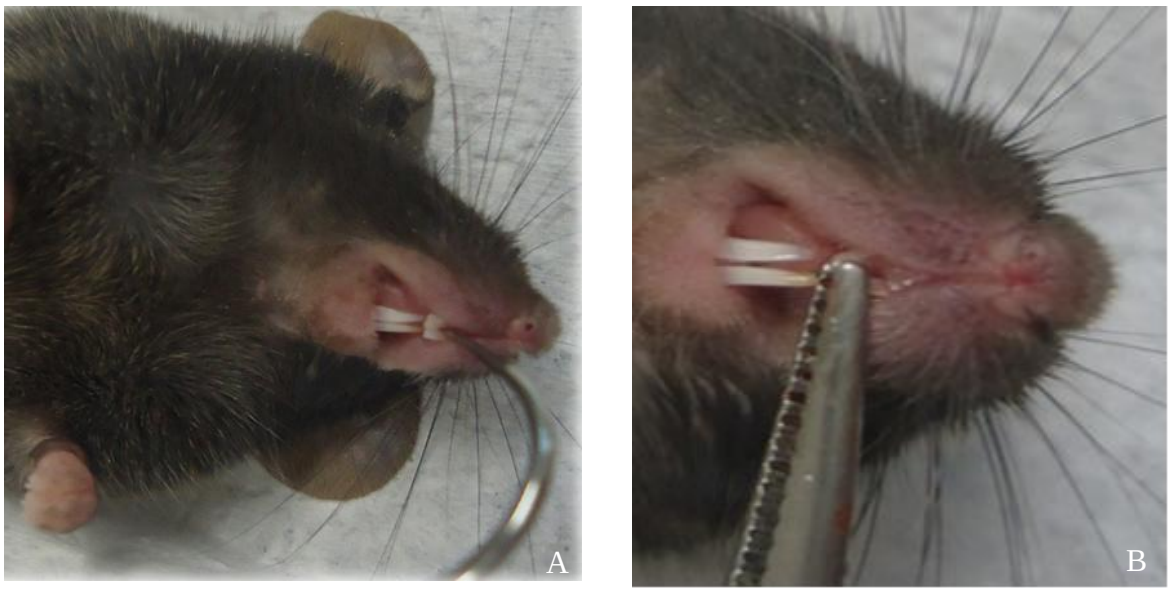

Figura 1 - Exodontia do incisivo. **A**) Dissecção da mucosa gengival e luxação do incisivo com auxílio de uma sonda exploradora. **B**) Com uma pinça clínica foi realizada a exodontia do incisivo.

Sacrifício dos animais e obtenção das peças (maxilas)

Ao término dos períodos experimentais de 7, 14, 21 e 28 dias, os animais foram eutanasiados através do deslocamento cervical após serem anestesiados como descrito anteriormente. Imediatamente removeu-se a maxila completa com utilização de tesoura para dissecção dos tecidos moles e de bisturi com lâmina 10 ao nível da distal dos molares. As peças coletadas foram destinas a análise microscópica (fixadas em formol 10% tamponado) e histomorfometria.

Processamento histotécnico das peças para microscopia

Após a obtenção das peças para microscopia (n=4), estas foram submetidas ao processo de fixação em formol 10% em tampão fosfato, durante 48 horas. Em seguida as peças foram submetidas ao processo de desmineralização em solução de EDTA 0,05M, pH 7,4, e diafanizadas para inclusão em parafina (CARVALHO et al., 2008).

As peças foram incluídas, em parafina, de forma que o focinho do animal ficasse voltado para a base do bloco de parafina.

Os cortes semi-seriados, com espessura de 4µm, foram obtidos no micrótomo (Microm, modelo HM 340 E, Alemanha). Para obtenção dos cortes iniciou-se a microtomia pela base do bloco (focinho do animal) e estabeleceu-se como primeiro corte aquele em que fosse possível delimitar toda a área do alvéolo.

Para maior facilidade de análise do alvéolo dental, este foi dividido e avaliado em terços: apical, medial e cervical.

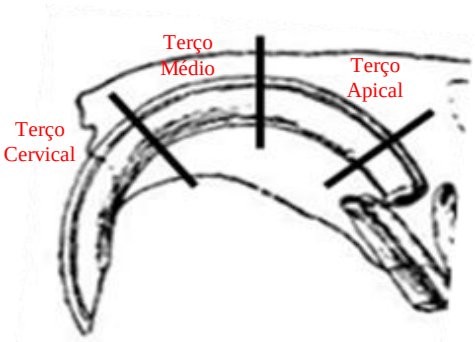

Figura 2: Divisão do alvéolo dental de camundongo em terços: apical, médio e cervical, para facilitar análise.

Foram coletados para análise 8 (oito) cortes de cada terço. Após a coleta dos

8 cortes do terço cervical, realizou-se o desbaste da peça com 100 cortes na espessura de 10µm cada para então das início à coleta dos cortes do terço médio. O mesmo procedimento de desbaste foi utilizado para coleta dos cortes do terço apical. A coloração dos cortes obtidos foi feita com hematoxilina-eosina (H.E.) segundo a técnica de coloração utilizada pelo departamento de histologia da FOB-USP.

A resposta biológica foi analisada em função dos processos reparatórios (presença de coágulo sanguíneo, tecido de granulação, grau de fibrosamento do tecido conjuntivo, proliferação angioblástica e neoformação óssea) em lâminas coradas em H.E..

Na análise morfométrica foi determinada a área (µm^2) dos tecidos analisados (Área Total do Alveólo = Área do Tecido Ósseo Neoformado + Área do Tecido Conjuntivo) utilizando o Programa Olympus CellSens Imaging Software® (versão 1.5). Os dados de área foram convertidos em % para permitir a comparação entre os grupos.

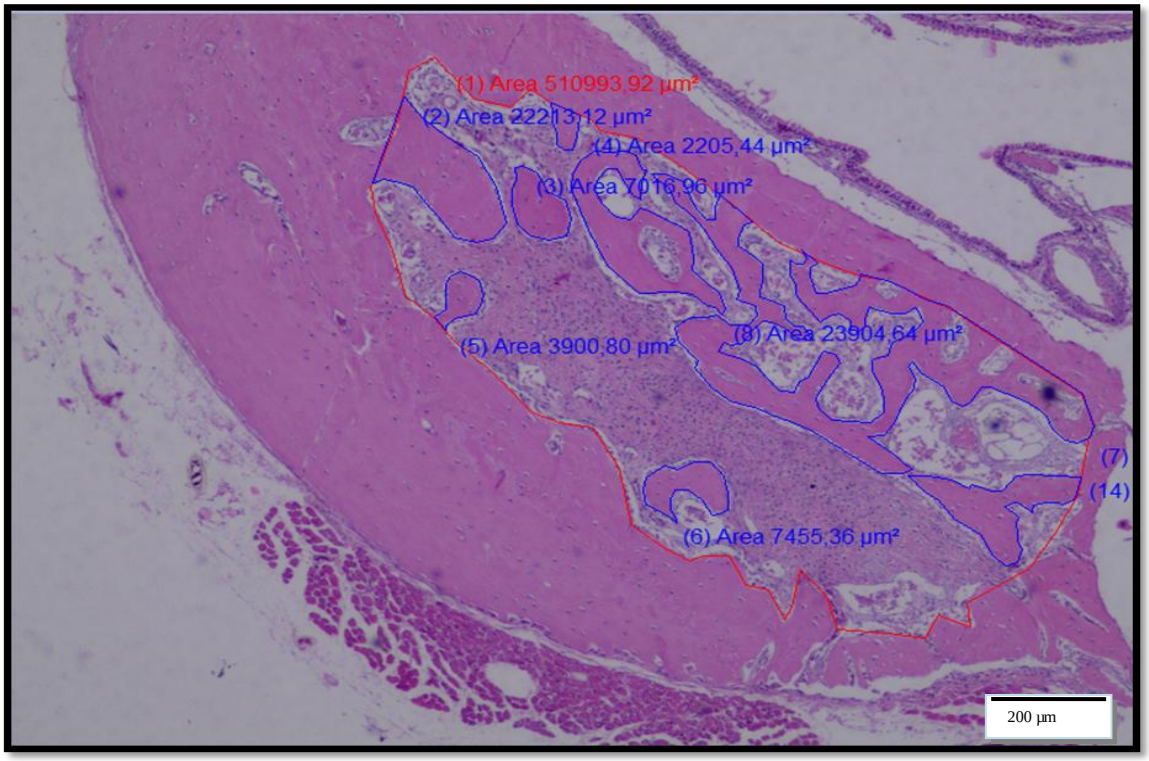

Figura 3: Análise morfométrica do alvéolo dental de camundongo com determinação da área total do alvéolo (linha vermelha) e área de tecido ósseo neoformado (contornos em azul).

Análise estatística

Análise ANOVA a quatro critérios seguida da análise de Tukey. Para todas as análises, valores de $p<0,05$ foram considerados estatisticamente significantes. Todos os testes estatísticos, adequados aos experimentos, grupos e valores obtidos foram aplicados através do programa Statistica 11.0.

5- Resultados

5 RESULTADOS

Análise Histológica Descritiva

Para a análise histológica, o alvéolo dental foi divido em 3 regiões: cervical (**A1**), medial (**A2**) e apical (**A3**). A análise foi feita em todos os grupos nos diferentes períodos experimentais: 7, 14, 21 e 28 dias.

Período de 7 dias:

Grupo I *(C3H/HeJ tratado com água deionizada):* Neste primeiro período experimental foi observado tecido conjuntivo abundante nas três regiões analisadas, já a presença de vasos se mostrou variável tanto na localização (sítio do alvéolo) como na quantidade de uma área para outra. O tecido ósseo na região cervical (**A1**) apresentou uma neoformação a partir das paredes do alvéolo (**Figura 4A**). Na região medial (**A2**) o que mudou foi o aspecto do ósseo neoformado que apareceu de maneira mais espessa nas laterais e periferias, sendo rarefeito na porção central do alvéolo. Na área apical (**A3**) o destaque foi o tecido ósseo neoformado em relação as outras regiões, porém de forma trabecular na parede posterior preenchendo sua superfície, além da presença de vasos de maior calibre **(Figura 4B**).

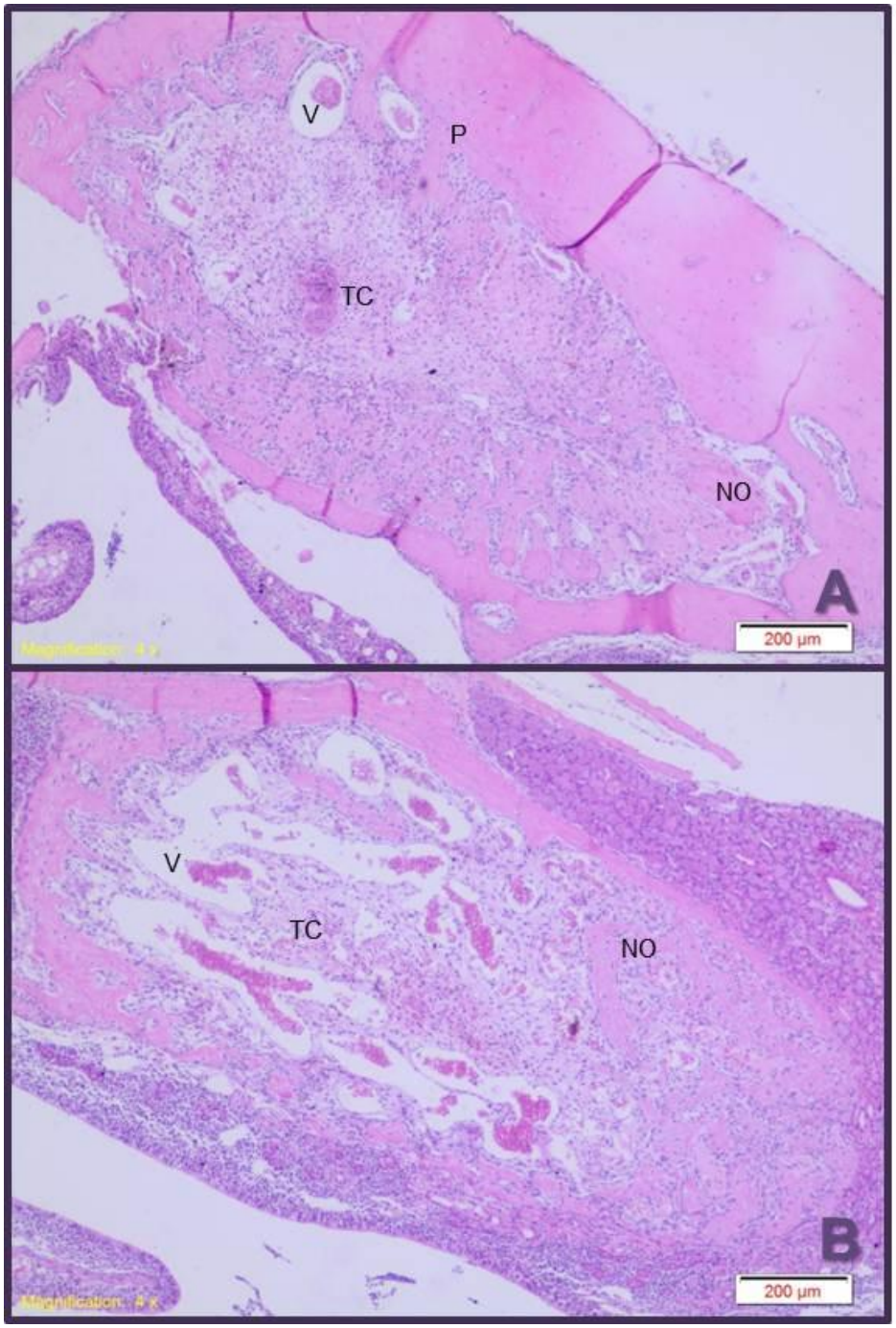

Figura 4 – Período de 7 dias - Grupo I: A) Pode-se observar esta área mais cervical (A1) do alvéolo preenchido por tecido conjuntivo (**TC**) e pequena neoformação óssea (**NO**) próxima as paredes do alvéolo (**P**). Alguns vasos podem ser notados (**V**). **B)** Região apical (A3), com a discreta neoformação óssea (**NO**) e aumento no tamanho e quantidade de vasos (**V**). Coloração H.E..

Grupo II *(C3H/HeJ tratado com água fluoretada)*: Neste grupo, que fez o uso de água com flúor, o tecido conjuntivo mostrou-se presente em todas as áreas preenchendo o alvéolo. Já o tecido ósseo neoformado primeiramente foi visto na região mais posterior, depois esse tecido aparece somente nas paredes laterais e não há muita neoformação na região mais apical. Foi notada pequena quantidade de vasos na periferia do alvéolo, perto do tecido ósseo. Na área mais cervical do alvéolo (**A1**) (**Figura 5A**), observamos que o tecido conjuntivo encontra-se em quase toda e extensão do alvéolo. Também há neoformações ósseas próximas as paredes do alvéolo. Os vasos são vistos em pouca quantidade e muito próximos as paredes ósseas. Na região medial (**A2**) encontramos as mesmas características que na região cervical (**A1**), com a neoformação óssea contornando as paredes do alvéolo. Sendo que a região alveolar mais perto da parede do palato quase não apresenta tecido ósseo. Na última área, apical (**A3**), encontramos um tecido ósseo neoformado mais presente na região próxima ao palato e na parede interna. O tecido conjuntivo preenche todas as partes onde não há tecido ósseo. É bem visível, em algumas regiões, fileiras de osteoblastos circundando o tecido ósseo neoformado (**Figura 5B**).

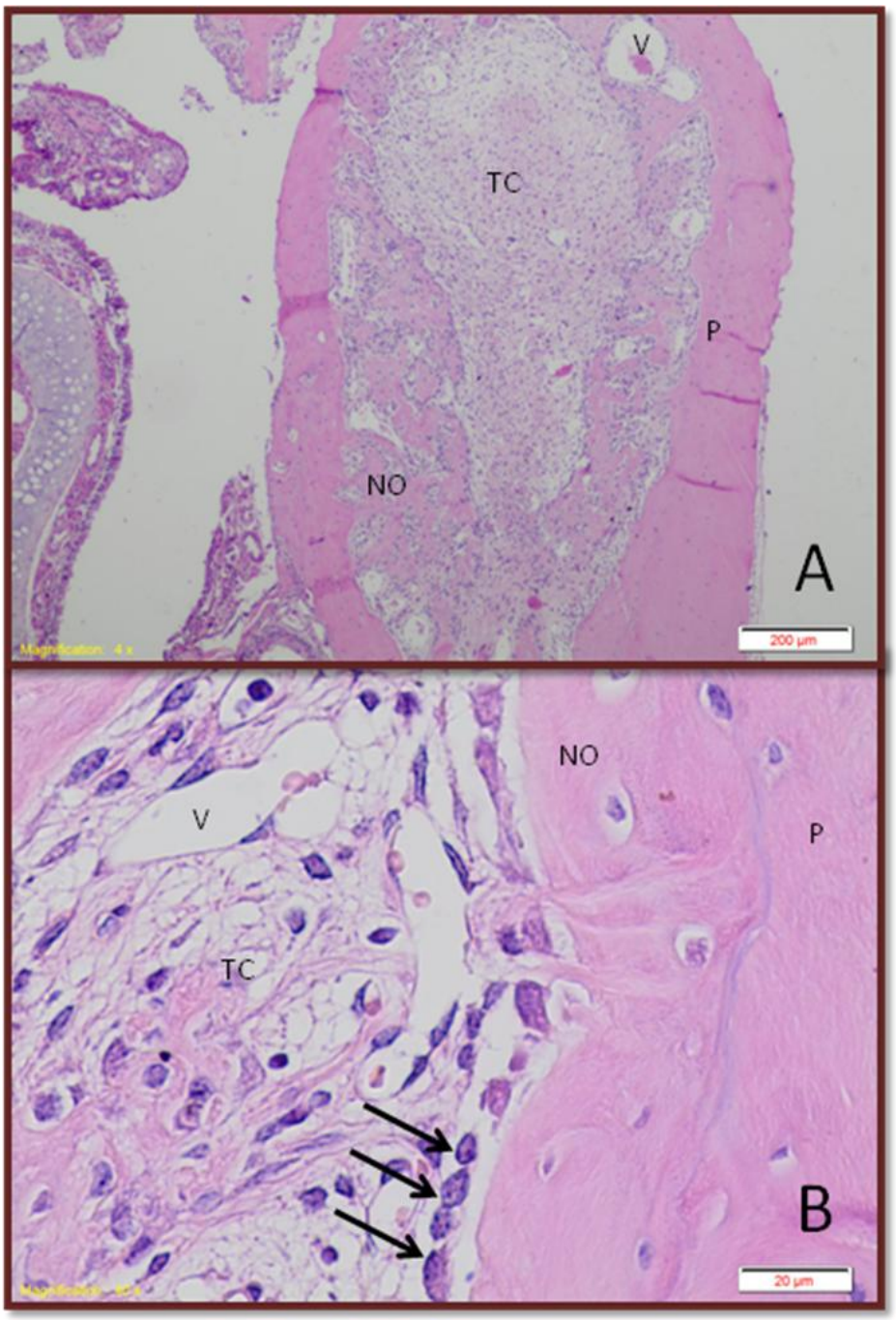

Figura 5 – Período de 7 dias - Grupo II: A) Nesta área cervical (A1), pode-se observar o alvéolo preenchido por tecido conjuntivo (**TC**) e pequena neoformação óssea (**NO**). Alguns vasos podem ser notados (**V**) entre o tecido ósseo e o conjuntivo. **B)** Camada de osteoblastos (**setas**) pode ser notada. Coloração H.E..

Grupo III (*animais C57BL/6J tratados com água deionizada)*: Foi observado tecido conjuntivo preenchendo praticamente toda a área do alvéolo e se apresentando de duas maneiras: fibroso na parte anterior e denso na região mais central. O tecido ósseo neoformado está presente em quase todas as paredes ósseas do alvéolo. Os vasos, em todo esse grupo, encontraram-se em diferentes regiões do alvéolo (centro e periferia). Quando comparada a área mais cervical (**A1**) (**Figura 6A**) à medial (**A2**) (**Figura 6B**), percebe-se um aumento de tecido ósseo neoformado nesta última. O osso neoformado localiza-se por todas as paredes do alvéolo, alternando eventualmente com o tecido conjuntivo.

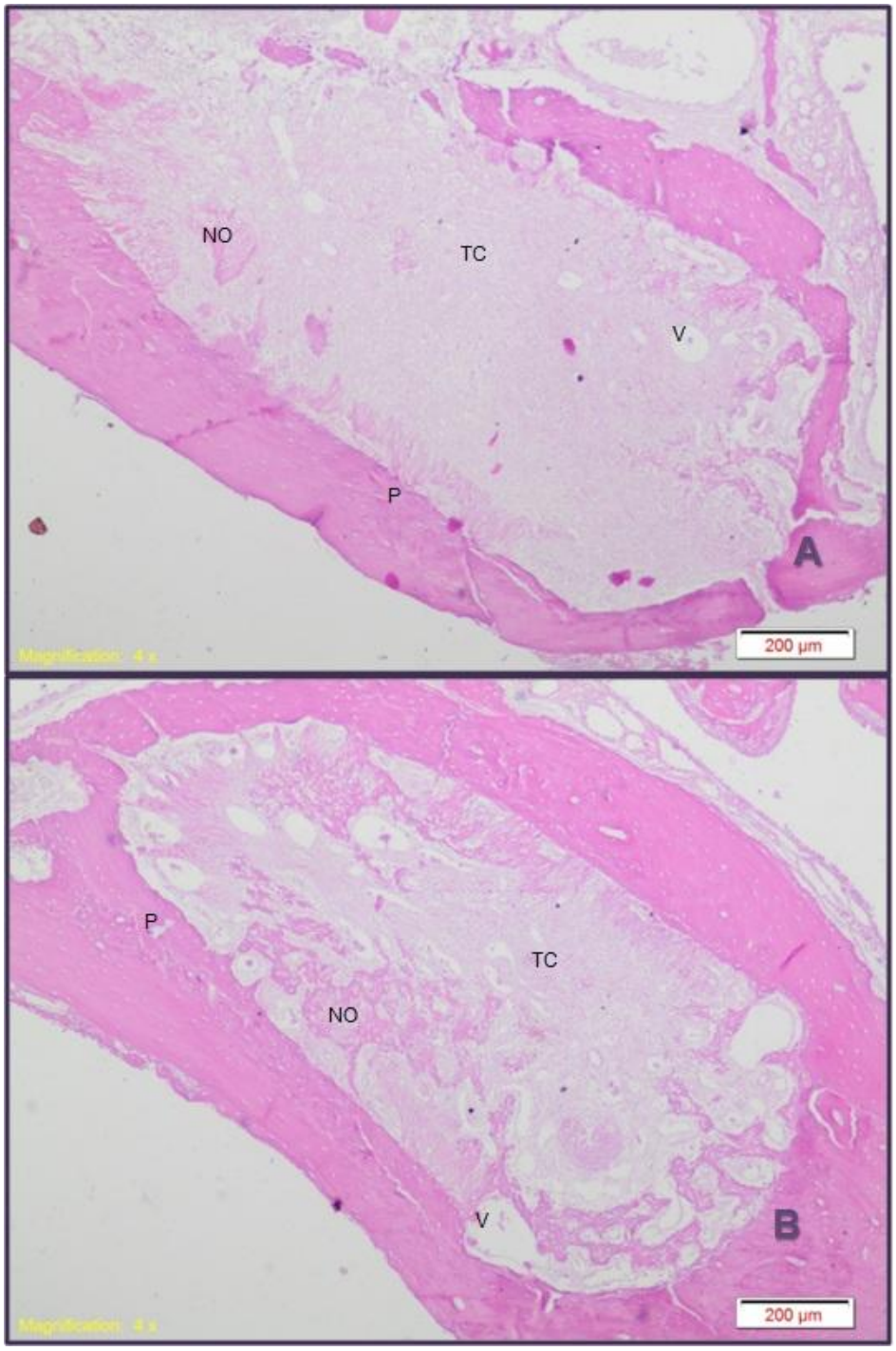

Figura 6 – Período de 7 dias - Grupo III: A) Pode-se observar o alvéolo preenchido por tecido conjuntivo (**TC**). pequena neoformação óssea (**NO**) contornando as paredes (**P**) do alvéolo. Poucos e pequenos vasos podem ser notados (**V**), caracterizando o alvéolo da região cervical (A1). **B)** Região medial do alvéolo dentário (A2), onde observa-se uma maior neoformação óssea (**NO**) e também a maior presença de vasos (**V**). Coloração H.E..

Grupo IV *(animais C57BL/6J tratados com água com 50 ppm de fluoreto)*: Por meio da análise das lâminas notou-se que os vasos estão em grande porcentagem e bem distribuidos por todo o alvéolo. Nas paredes e centro do alvéolo há grande neoformação óssea, e conforme a análise dos cortes foram feitas, aprofundando-se os cortes, o número de vasos e tecido conjuntivo diminui. Em contrapartida a neoformação óssea aumenta em área ocupada. Analisando a área mais cervical (**A1**) nota-se uma parte preenchida por tecido conjuntivo, mas nas paredes a predominância é de neoformação óssea (**Figura 7**). Em alguns casos essa neoformação óssea apresenta “projeções” até o centro do alvéolo. Na área medial do alvéolo (**A2**) pode-se notar que houve uma grande neoformação óssea ocupando quase todas as paredes do alvéolo dentário. Nesta região também observa-se poucos vasos. Em relação ao tecido conjuntivo, este aparece preenchendo “espaços" entre o tecido ósseo neoformado. Na área mais apical (**A3**), o tecido conjuntivo sofre uma grande diminuição dando espaço para mais tecido ósseo neoformado que está presente em mais de dois terços do alvéolo. Também é notada a presença de vasos maiores. Na parede interna (voltada para as conchas nasais) percebe-se maior neoformação óssea que na parede externa (região divisória com o osso zigomático) (**Figura 8**).

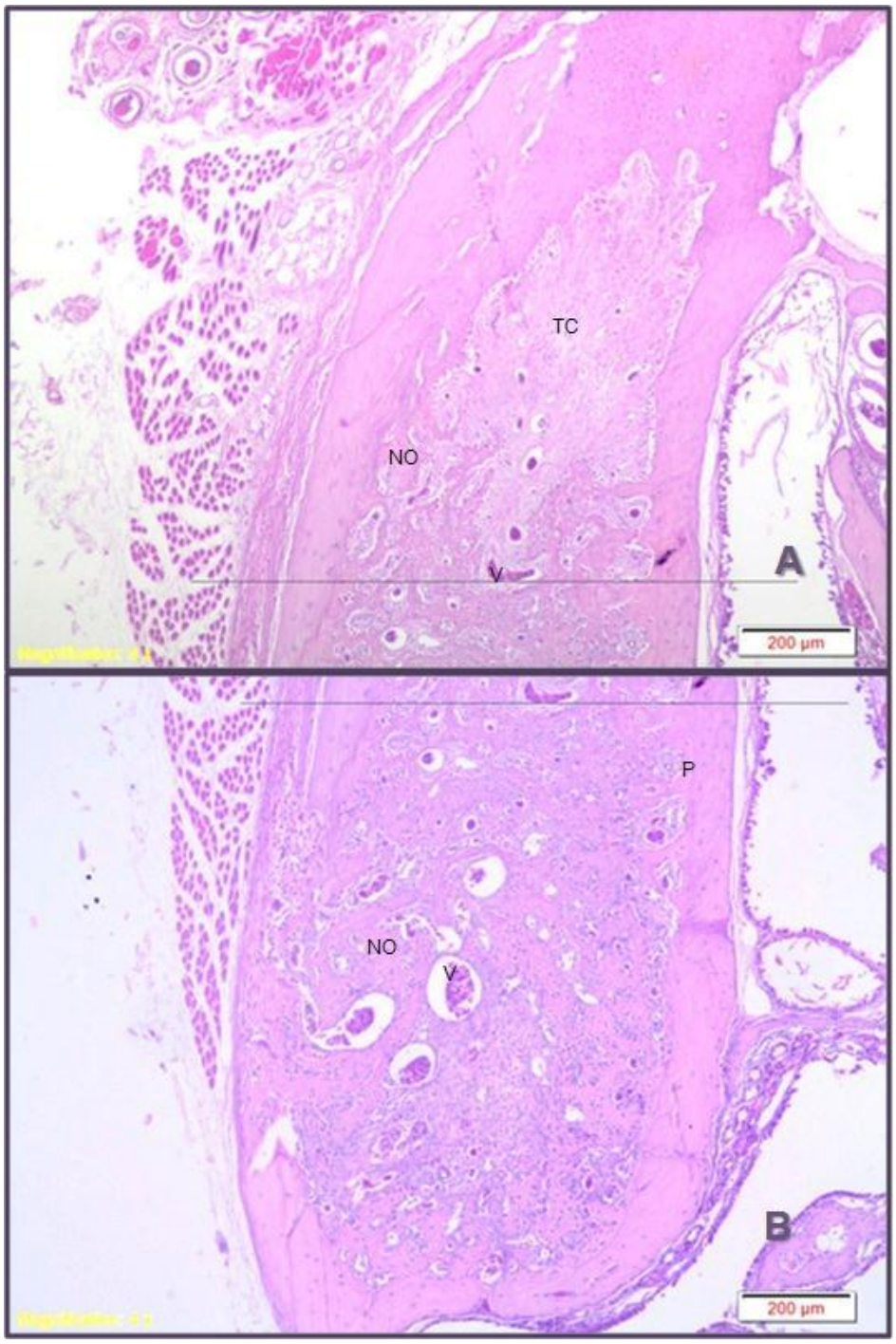

Figura 7 – Período de 7 dias - Grupo IV: A e **B)** Região cervical do alvéolo (A1), pode-se observar o alvéolo preenchido por neoformação óssea (**NO**) e pouco tecido conjuntivo (**TC**). Alguns vasos podem ser notados (**V**). Coloração H.E..

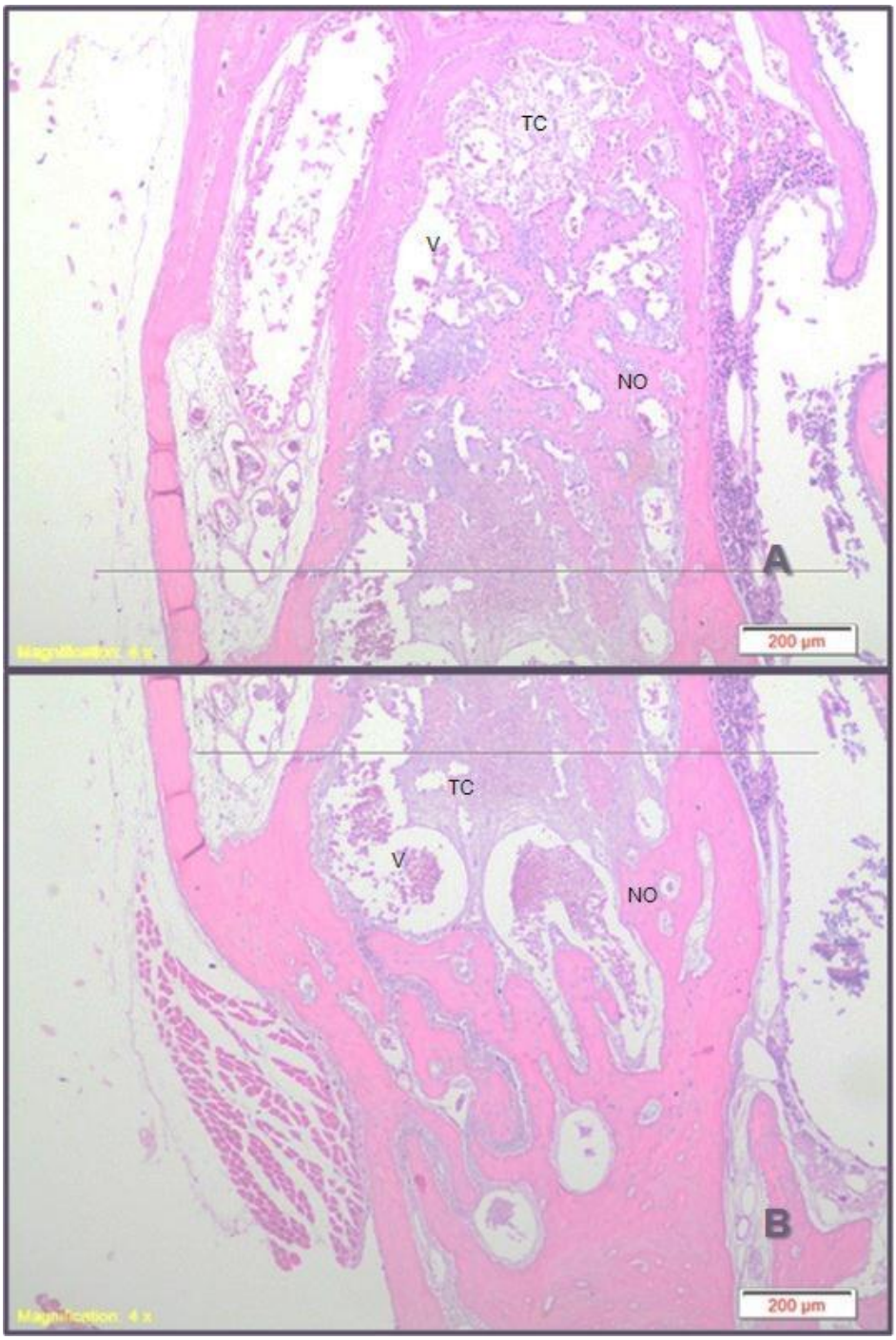

Figura 8 - Período de 7 dias - Grupo IV: A e **B)** Região apical do alvéolo (A3), observa-se que o tamanho dos vasos (**V**) aumentaram, porém a quantidade de neoformação óssea (**NO**) diminuiu em comparação à região cervical (A1). Coloração H.E..

Período de 14 dias:

Grupo I *(C3H/HeJ tratado com água deionizada)*: Neste grupo praticamente não havia coágulo sanguíneo. Quantidade considerável de tecido conjuntivo denso foi visto (grande quantidade de fibras colágenas) mais ao centro do alvéolo (**Figura 9A**). Existência de tecido ósseo neoformado seguindo um padrão de neoformação óssea à partir das paredes do alvéolo, com ilhotas de tecido ósseo em direção ao centro do alvéolo. A região **A2** dos alvéolos apresentou mais "projeções" de tecido ósseo neoformado para o centro do alvéolo e também um maior número de vasos sanguíneos, quando comparada com **A1** (**Figura 9B**). A região **A3**, assim como **A2**, apresentou neoformação de tecido ósseo em direção ao centro do alvéolo e vasos sanguíneos de maior calibre.

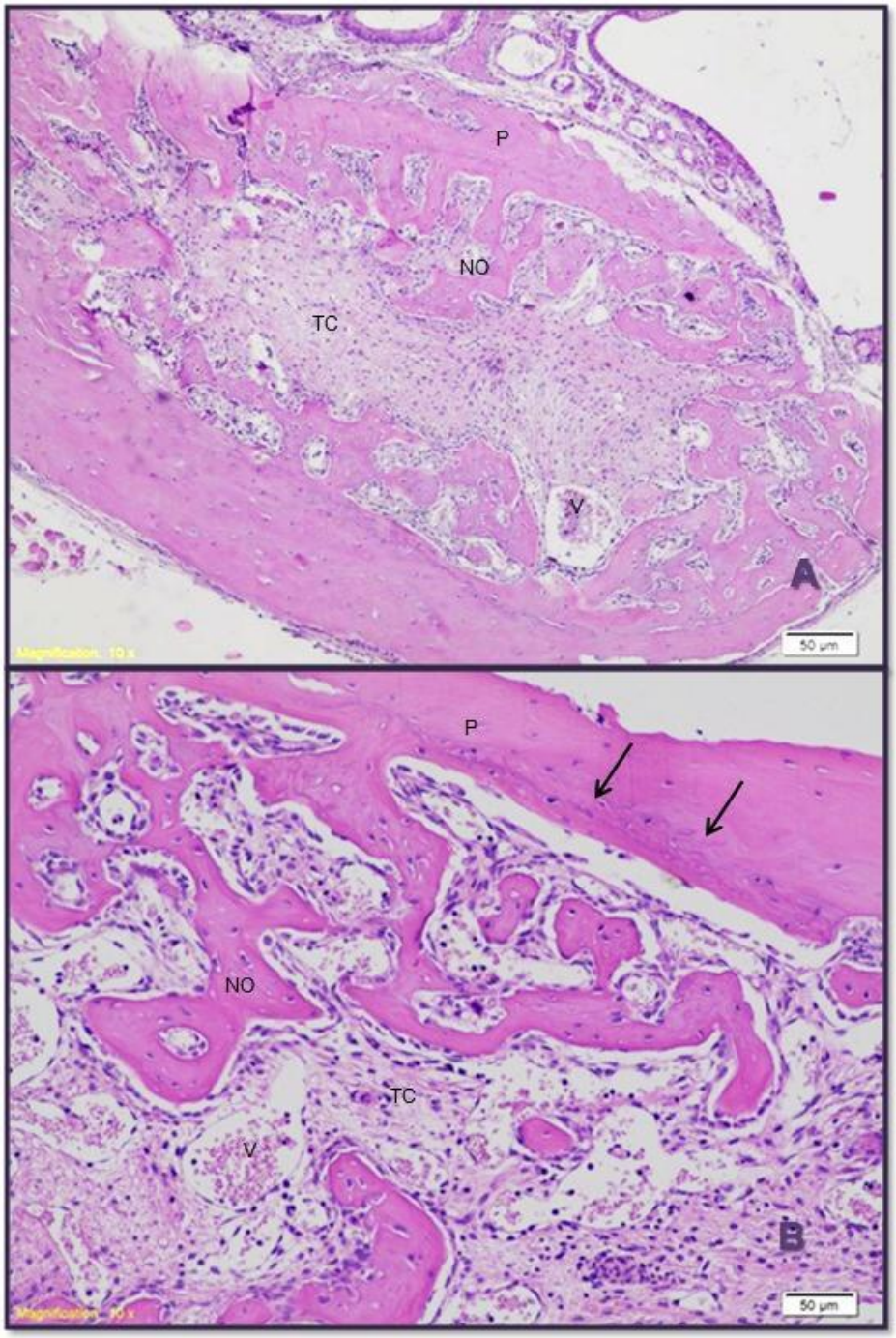

Figura 9 – Período de 14 dias - Grupo I: A) Pode se observar o alvéolo (A1) preenchido por tecido conjuntivo (**TC**) e neoformação óssea (**NO**) próxima as paredes do alvéolo (**P**). Alguns vasos podem ser notados (**V**). **B)** Detalhe da neoformação óssea (**NO**) próxima as paredes do alvéolo (**setas**) na região cervical do alvéolo (A1). Coloração H.E..

Grupo II *(C3H/HeJ tratado com água fluoretada)*: Neste grupo, que fez o uso de água com flúor, o tecido conjuntivo mostrou-se presente em todas as áreas preenchendo o alvéolo. A região mais cervical (**A1**) apresentou tecido ósseo neoformado a partir das paredes do alvéolo, com grande quantidade de tecido conjuntivo mais ao centro e poucas ilhotas de tecido ósseo (**Figura 10A**). Já as regiões **A2** e **A3** apresentaram neoformação óssea partindo das paredes do alvéolo com maior projeções para o centro deste, consequentemente apresentando menor quantidade de tecido conjuntivo (**Figura 10B**). A presença de vasos foi vista em pequena quantidade e na periferia do alvéolo perto do tecido ósseo neoformado.

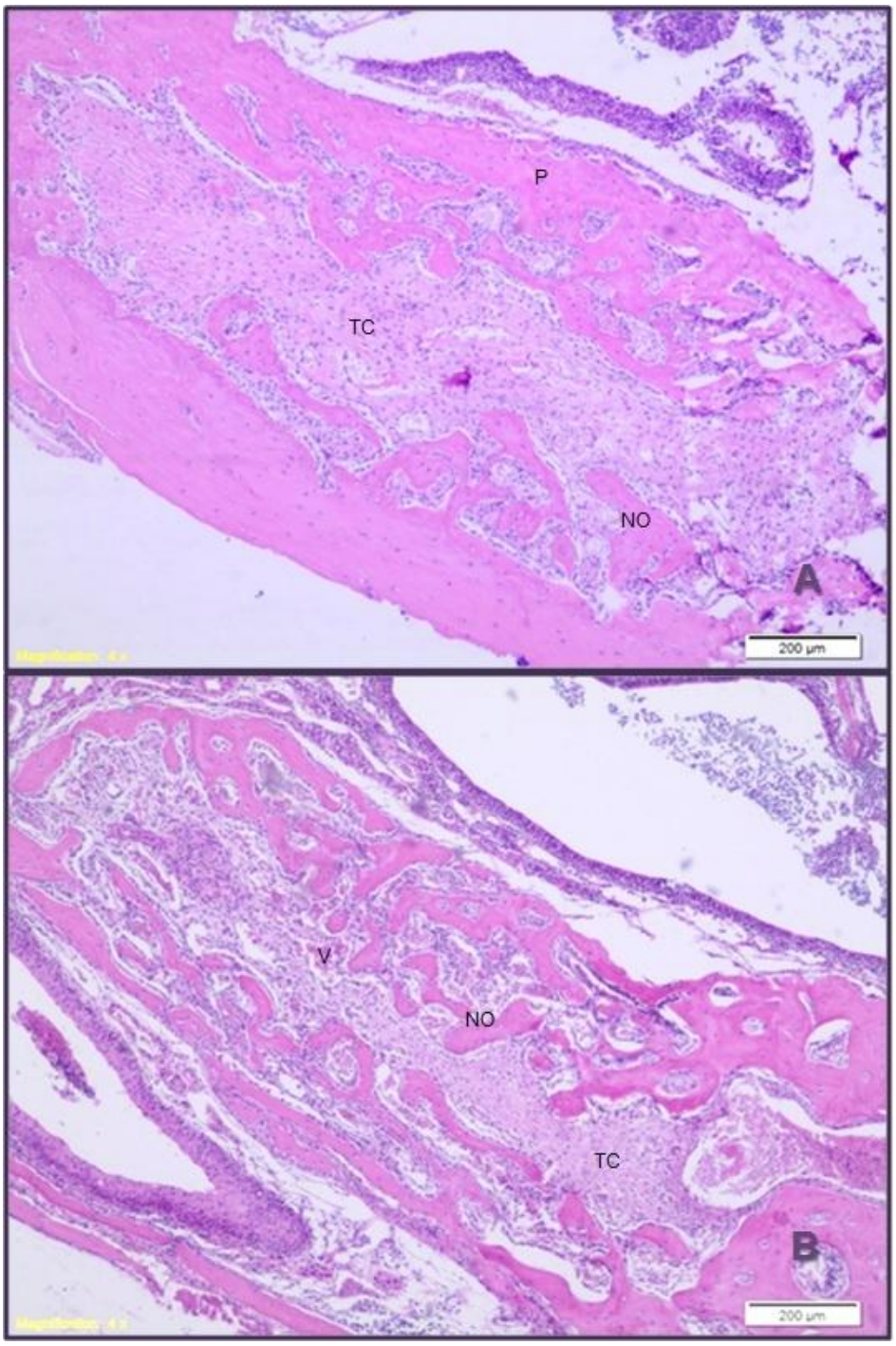

Figura 10 – Período de 14 dias - Grupo II: **A)** Alvéolo preenchido por tecido conjuntivo (**TC**). A neoformação óssea (**NO**) contornando a parede (**P**) do alvéolo na região cervical (A1). **B)** Na região apical do alvéolo (A3) nota-se a presença de tecido conjuntivo (**TC**), neoformação óssea (**NO**) e vasos sanguíneos (**V**). Coloração H.E..

Grupo III *(animais C57BL/6J tratados com água deionizada)*: Os alvéolos deste grupo apresentaram áreas de neoformação óssea também à partir das paredes do alvéolo, caracterizando-se por pequenas ilhas de tecido ósseo, em direção ao centro do alvéolo. Porém, quando comparado aos **Grupos I** e **II**, essas "ilhotas ósseas" apresentam maior espaços entre si e estavam circundadas por tecido conjuntivo mais frouxo e vasos sanguíneos de pequeno diâmetro (**Figura 12 A e B**). Analisando as diferentes regiões do alvéolo, verifica-se que segue o mesmo padrão dos grupos anteriores com maior neoformação óssea na região medial (**A2**) (**Figura 11A**). Região apical **A3** (**Figura 11B**)**,** apresenta pequena neoformação óssea, tecido conjuntivo frouxo e maior quantidade de vasos sanguíneos.

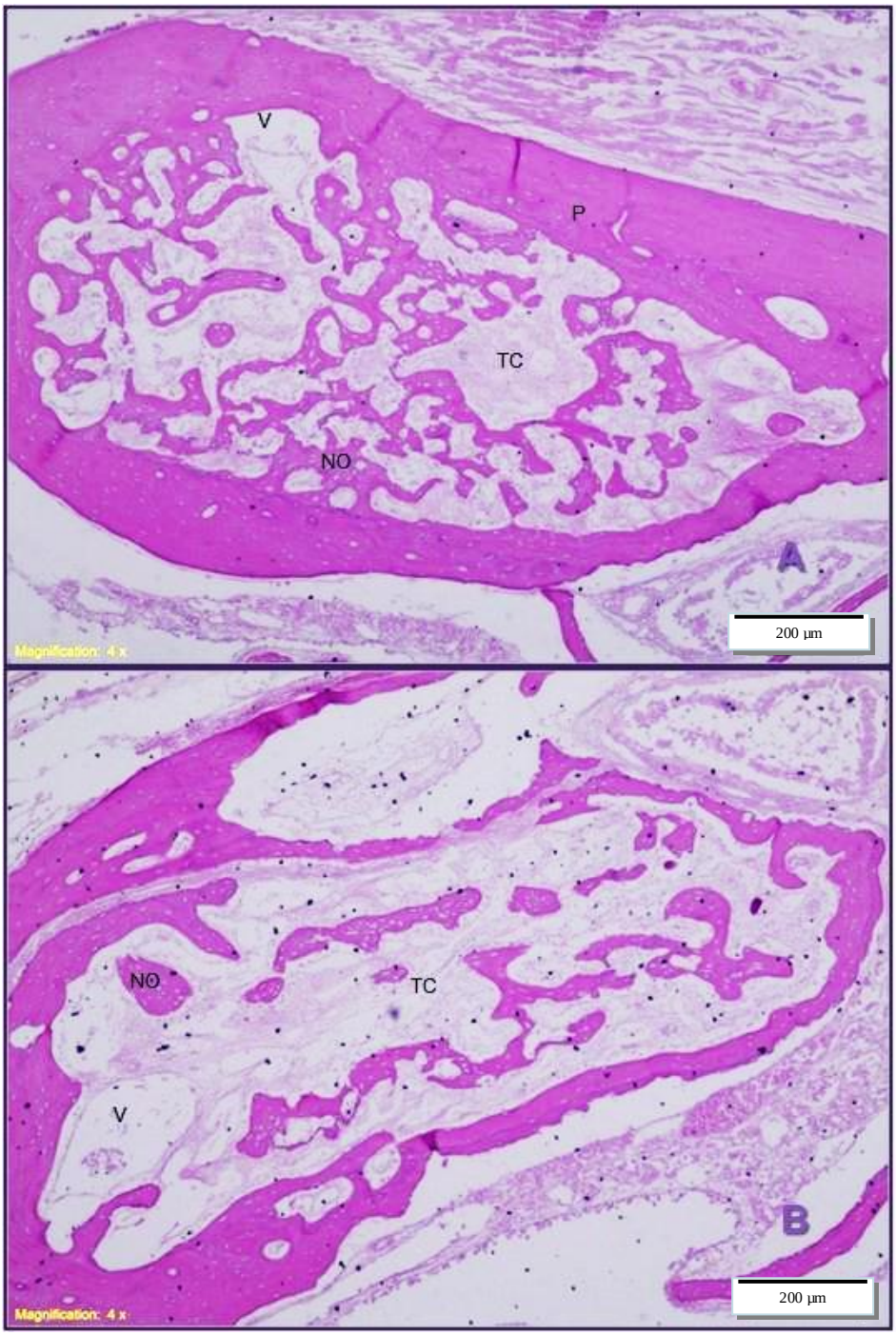

Figura 11 – Período de 14 dias - Grupo III: **A)** Na região cervical do alvéolo (A2) pode-se observar abundante presença de tecido conjuntivo (**TC**) e neoformação óssea (**NO**). Poucos e pequenos vasos podem ser notados (**V**). **B)** Região apical do alvéolo (A3) apresenta poucas áreas de neoformação óssea (**NO**) e maior quantidade de tecido conjuntivo (**TC**). Também são vistos vasos de maior calibre (**V**). Coloração H.E..

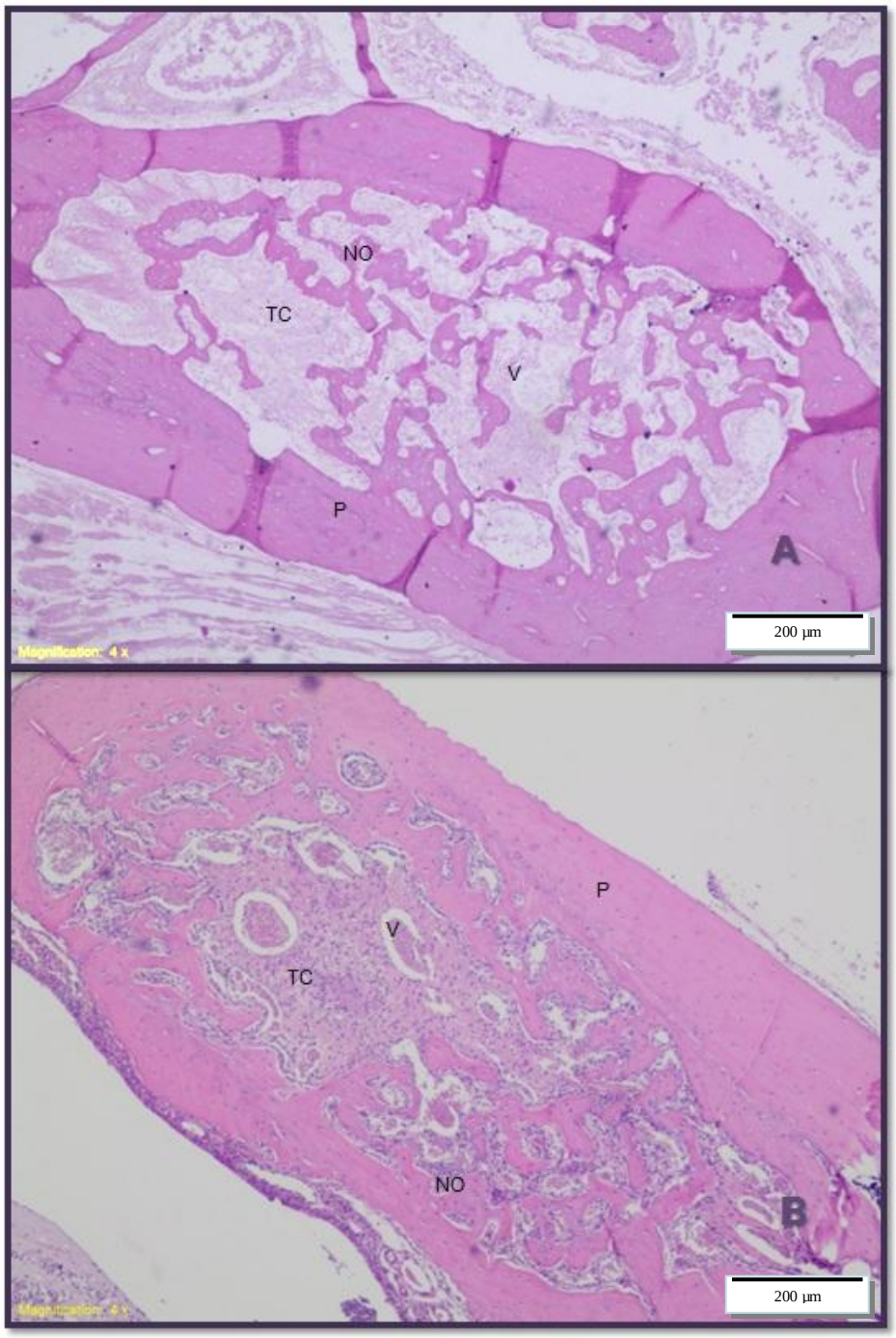

Figura 12: Grupos I e III, período de 14 dias. A) Grupo III apresenta neoformação óssea (**NO**) próxima as paredes do alvéolo (**P**) com projeções para o centro do alvéolo, além da presença de tecido conjuntivo (**TC**). **B)** Grupo I: o alvéolo está preenchido por tecido conjuntivo (**TC**) e neoformação óssea (**NO**) próxima as paredes do alvéolo (**P**), sem muitas projeções para o centro. Alguns vasos podem ser notados (**V**). Coloração H.E..

Grupo IV *(animais C57BL/6J tratados com água com 50 ppm de fluoreto):* No grupo IV o padrão de formação óssea diferencia-se um pouco dos outros grupos, pois, embora também apresenta-se com ilhotas de tecido ósseo, essas estão dispostas por todo o alvéolo e circundadas por tecido conjuntivo e vasos sanguíneos de médio calibre. Na análise das diferentes regiões do alvéolo verifica-se que o número de ilhotas de tecido ósseo é aparentemente maior na região **A2** (**Figura 13A**) que em **A1** e **A3**, sendo que esta última (**Figura 13B**) apresenta pequena neoformação óssea e tecido conjuntivo frouxo (muito semelhante ao **Grupo III**).

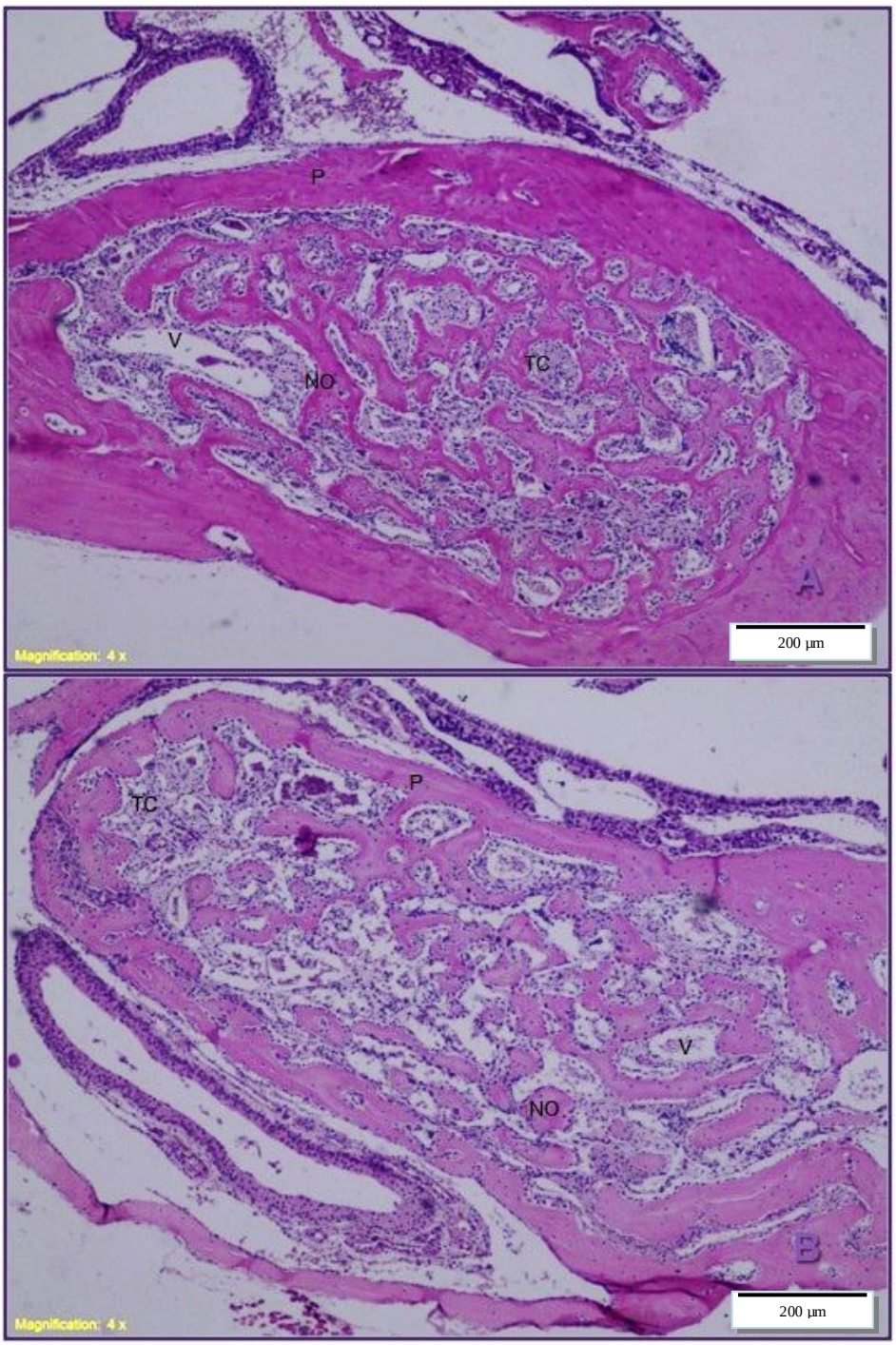

Figura 13 – Período de 14 dias - Grupo IV: A) Região medial do alvéolo (A2) onde pode-se observar o preenchimento por tecido conjuntivo (**TC**) e grande neoformação óssea (**NO**) contornando a parede (**P**) do alvéolo. Poucos vasos podem ser notados (**V**) entre o tecido ósseo e o conjuntivo. **B)** Região apical do alvéolo (A3) apresenta neoformação óssea (**NO**), vasos (**V**) e tecido conjuntivo (**TC**). Coloração H.E..

Período de 21 dias:

Grupo I *(C3H/HeJ tratado com água deionizada):* Neste grupo nota-se a presença de tecido conjuntivo por toda a porção central do alvéolo e um pouco nas margens do tecido ósseo. Os vasos são encontrados em pequeno número. Já o tecido ósseo ocupa grande parte do alvéolo sendo que a sua neoformação se dá das paredes para o centro, esse tecido é visto como trabecular. Os espaços trabeculares são preenchidos por tecido conjuntivo. Na área medial (**A2**) (**Figura 14A**) temos um aumento da área ocupada pelo tecido ósseo. Em contrapartida, na região apical (**A3**) (**Figura 14B**) existe uma aparente diminuição da área ocupada pelo osso neoformado e maior presença de vasos.

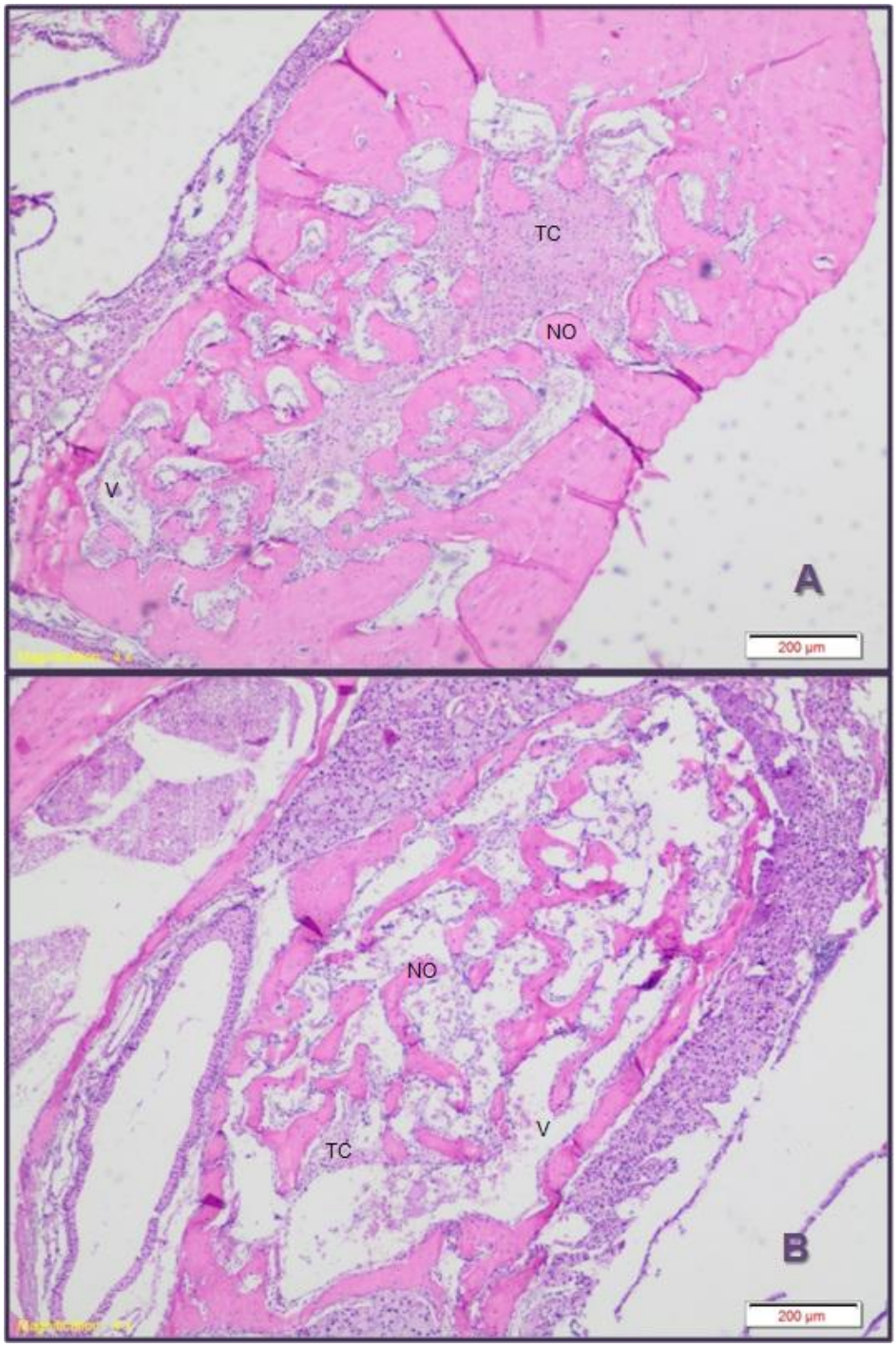

Figura 14 – Período de 21 dias - Grupo I: A) Região medial do alvéolo (A2). Nesta região pode-se observar tecido conjuntivo (**TC**) no centro do alvéolo; neoformação óssea (**NO**) e vasos (**V**). **B)** Região apical do alvéolo (A3) onde nota-se menor neoformação óssea (**NO**) quando comparada com a região A2. Além de maior área preenchida por tecido conjuntivo (**TC**) e vasos (**V**). Coloração H.E..

Grupo II *(C3H/HeJ tratado com água com 50ppm de fluoreto):* Neste grupo nota-se a presença de tecido ósseo neoformado por todo o alvéolo. Também encontra-se vasos em pouca quantidade, dentro do alvéolo, além do conjuntivo que está presente entre as trabéculas ósseas. Entre as áreas analisadas observa-se um aumento do tecido ósseo neoformado e a diminuição do conjuntivo (**Figura 15A** e **15B**).

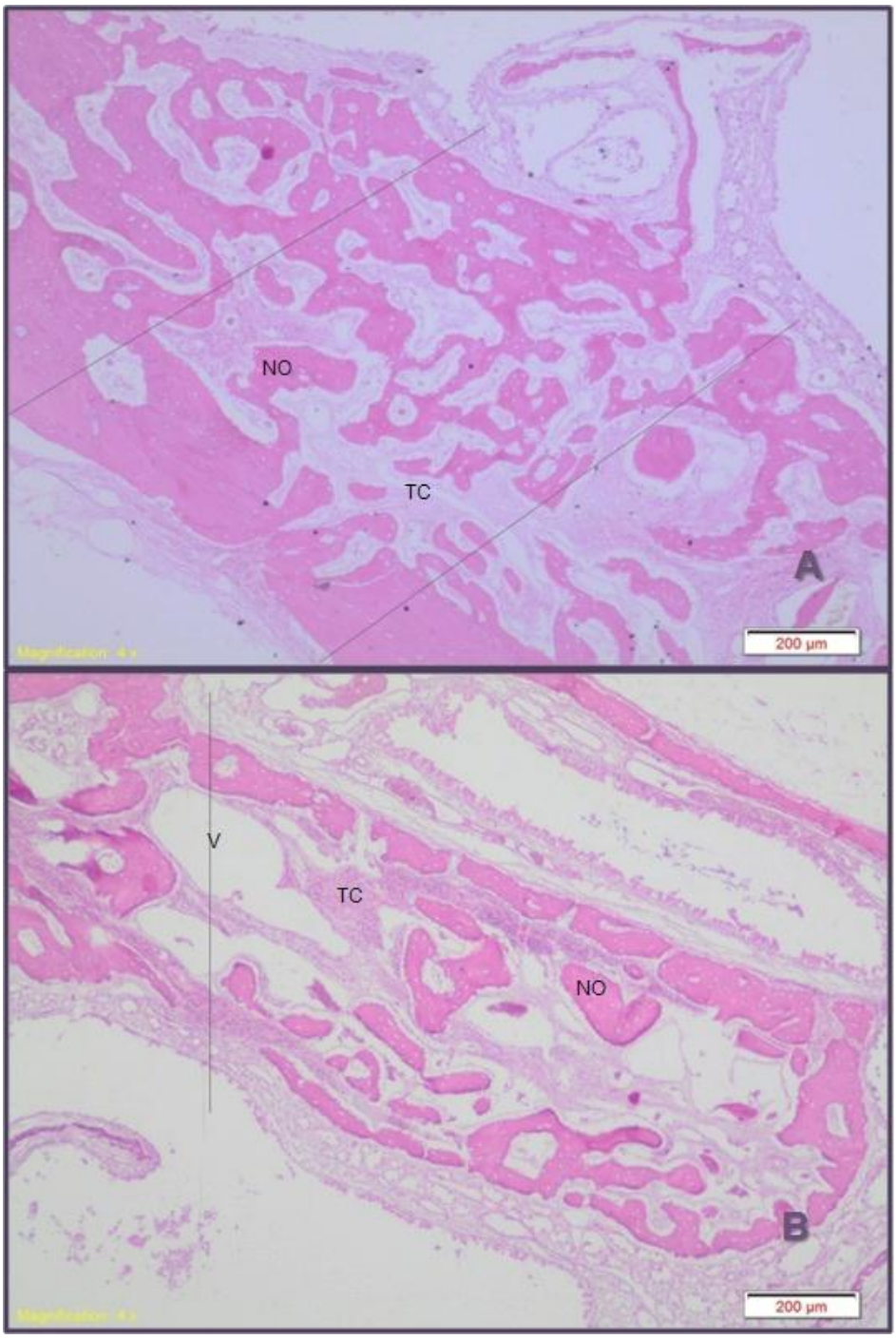

Figura 15– Período de 21 dias - Grupo II: A) Região cervical do alvéolo (A1). Nesta figura pode-se observar o alvéolo preenchido por tecido conjuntivo (**TC**) e tecido ósseo neoformado (**NO**). **B)** região apical do alvéolo (A3) com presença de vasos (**V**) de maior calibre e discreta neoformação óssea (**NO**), além de tecido conjuntivo (**TC**). Coloração H.E..

Grupo III *(C57BL/6J tratado com água deionizada):* O tecido ósseo neoformado ocupa dois terços da área do alvéolo, na forma trabecular, sendo evidente nas áreas medial (**A2**) (**Figura 16A**) e apical (**A3**) (**Figura 16B**). O tecido conjuntivo pode ser encontrado por toda a área do alvéolo, mas principalmente entre os espaços ósseos (osso trabecular). Os vasos tiveram uma variância grande entre as áreas deste grupo, porém com aspecto semelhante aos do **Grupo I** e **Grupo II**.

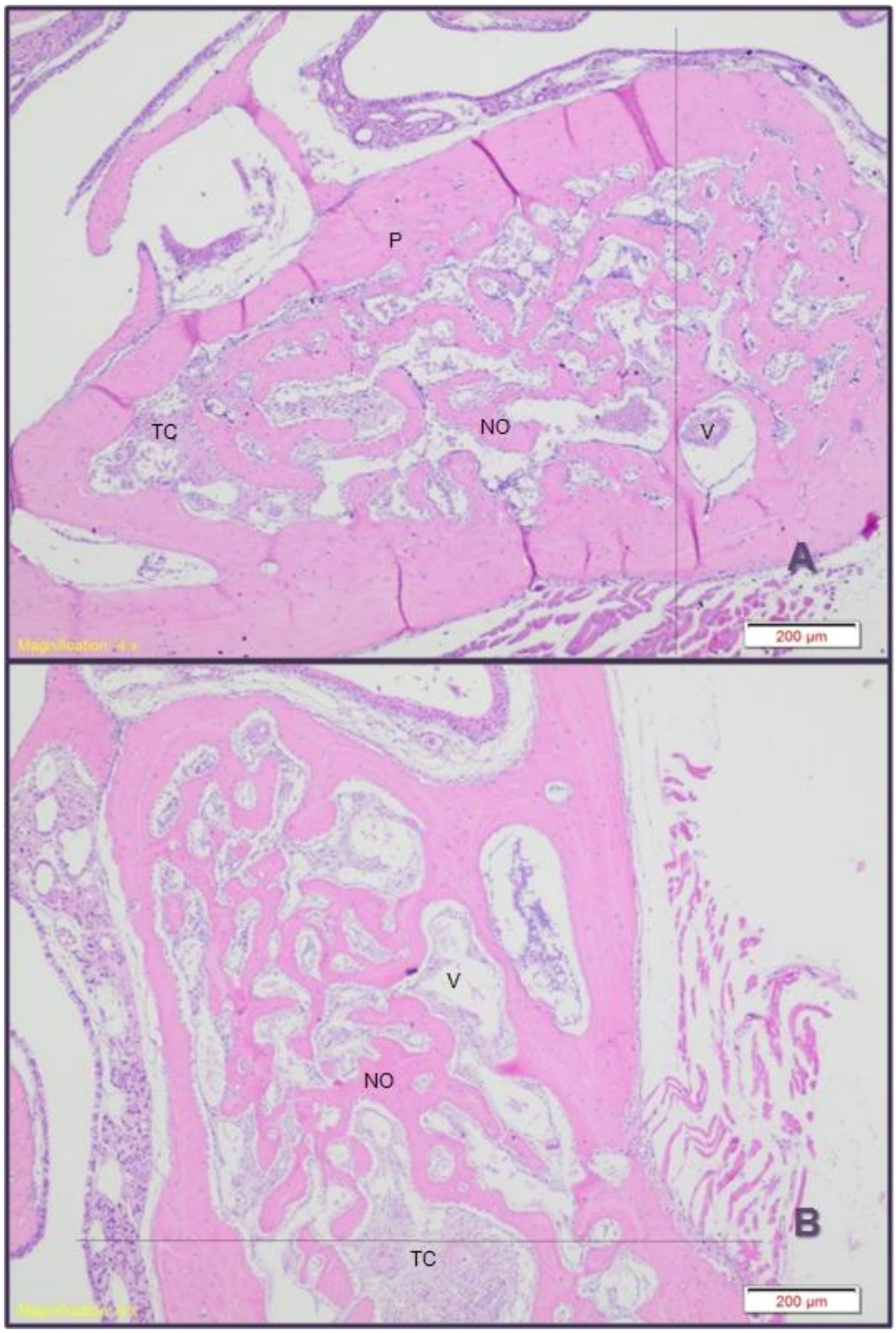

Figura 16 – Período de 21 dias - Grupo III: A) Região medial do alvéolo (A2) preenchido por tecido conjuntivo (**TC**) e grande neoformação óssea (**NO**) próxima as paredes (**P**). Alguns vasos podem ser notados (**V**) entre o tecido ósseo e o conjuntivo. **B)** Região apical do alvéolo (A3) com neoformação óssea (**NO**), tecido conjuntivo (**TC**) e vasos (**V**). Coloração H.E..

Grupo IV *(animais C57BL/6J tratados com água com 50 ppm de fluoreto):* Nas três áreas analisadas deste grupo, **A1**, **A2** (**Figura 17A**) e **A3** (**Figura 17B**), percebe-se uma grande neoformação óssea por toda a extensão do alvéolo de forma trabecular. Entre os espaço do osso trabecular formado encontra-se tecido conjuntivo e/ou vasos. Porém na área apical (**A3**) o tecido neoformado não se encontra por todo o alvéolo como nas outras duas áreas. Mesmo assim, o tecido ósseo neoformado ainda é o tecido mais abundante dessa região.

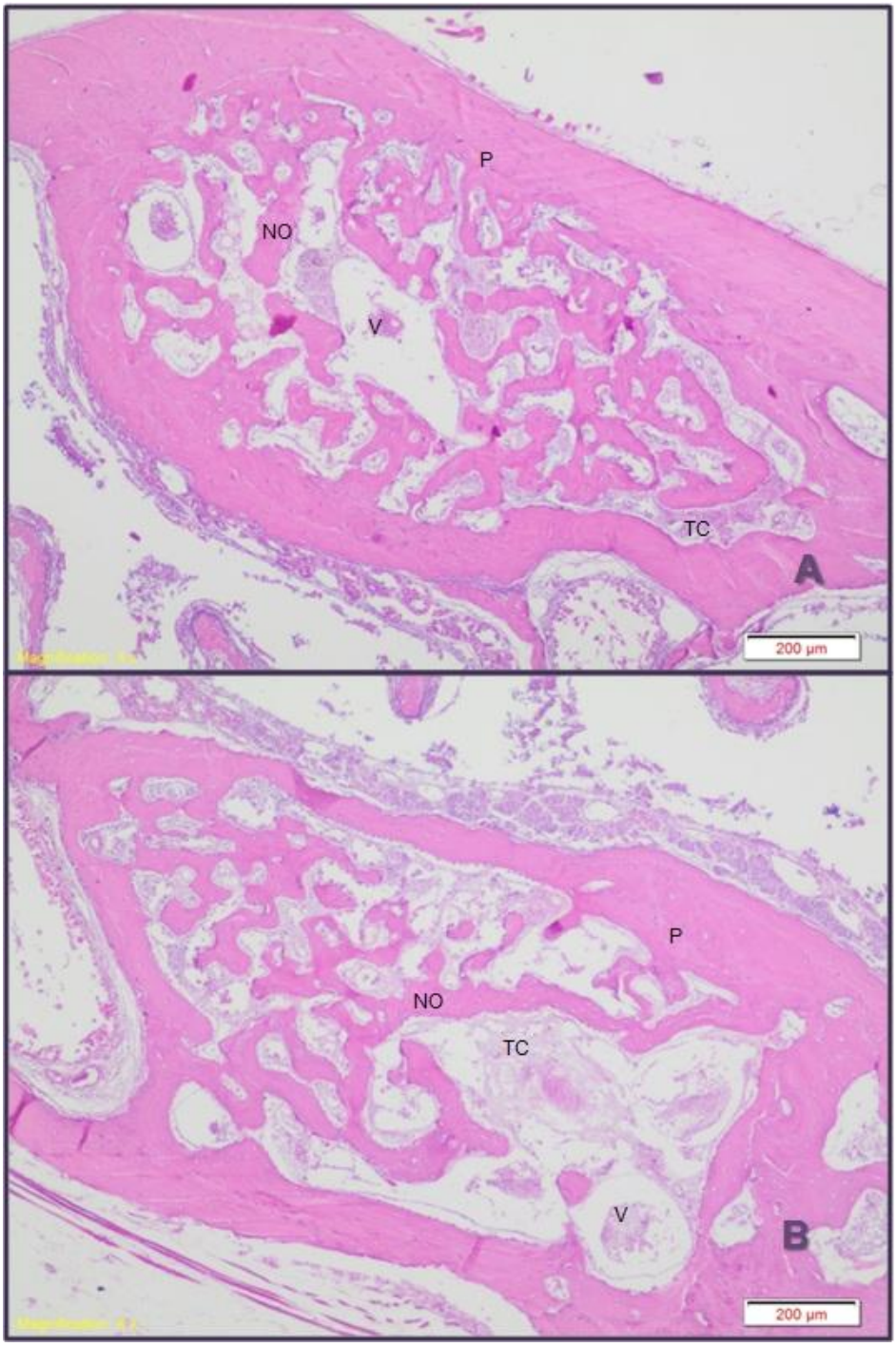

Figura 17 – Período de 21 dias - Grupo IV: A) Região medial do alvéolo (A2) preenchido por osso neoformado (**NO**) e pouco tecido conjuntivo (**TC**), além de vasos (**V**). **B)** Região apical do alvéolo (A3) onde nota-se neoformação óssea (**NO**) menor que nas outras áreas. Entre as trabéculas existem vasos (**V**) e tecido conjuntivo (**TC**). Coloração H.E..

Período de 28 dias

Grupo I (*C3H/HeJ tratado com água deionizada):* Os aspectos histológicos, encontrados nesse período, se diferenciam dos do **Grupo I** aos 14 dias, apenas por apresentar uma diminuição na quantidade de tecido conjuntivo. Este tecido conjuntivo se localiza na região mais central do alvéolo, em contrapartida o tecido ósseo neoformado ocupa uma área maior, principalmente próximo às paredes do alvéolo. Analisando-se as diferentes regiões do alvéolo pode-se observar, na região **A1** (**Figura 18A**), uma quantidade considerável de tecido conjuntivo mais fibroso ao centro. Em **A2** (**Figura 18B**) e **A3** há crescimento do tecido ósseo mais ao centro do alvéolo e este encontra-se circundado por um tecido conjuntivo mais frouxo e vasos sanguíneos.

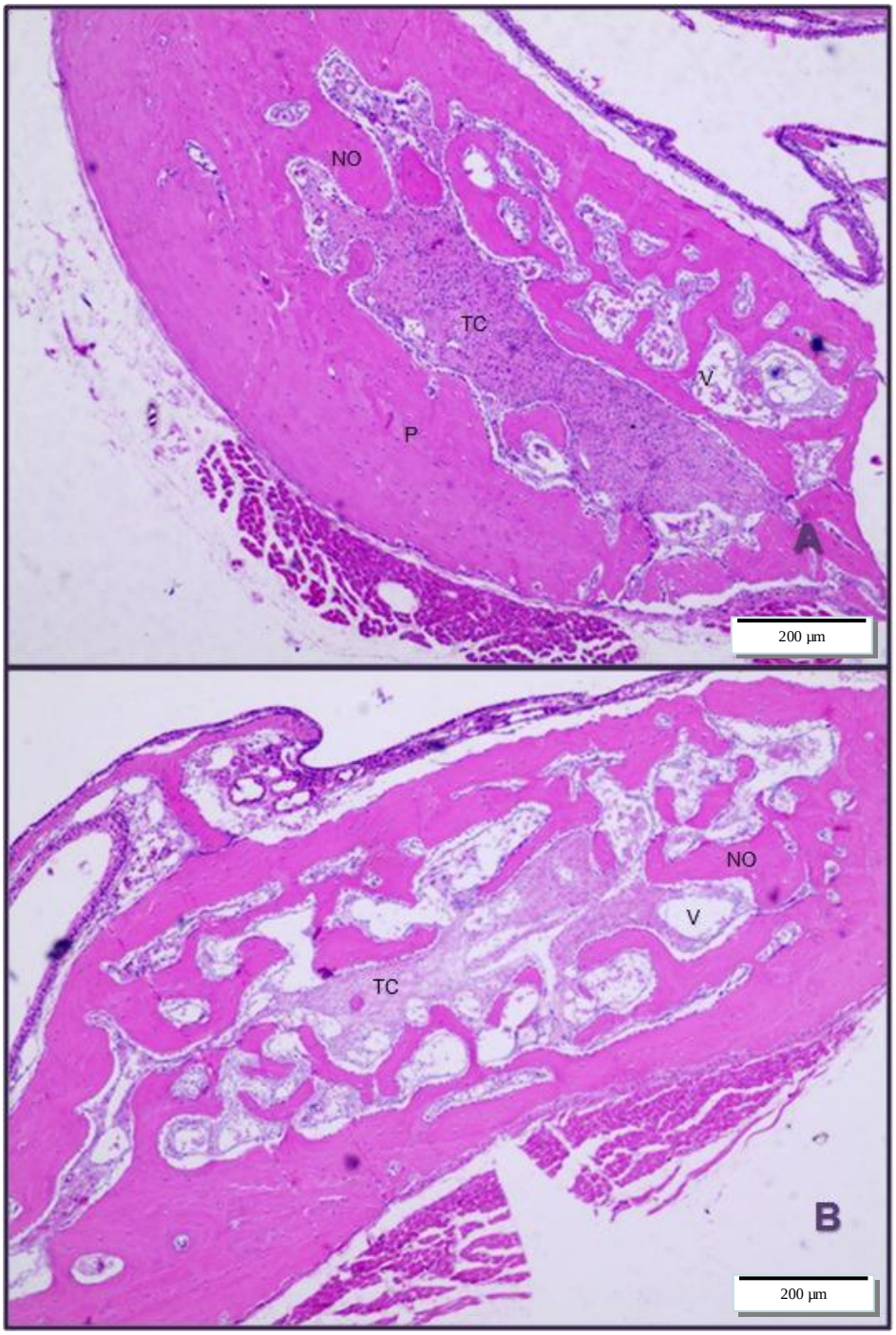

Figura 18 – Período de 28 dias - Grupo I: A) Na região cervical do alvéolo (A1) observar-se trabéculas de neoformação óssea (**NO**) próximo à parede do alvéolo (**P**) e tecido conjuntivo (**TC**) ao centro preenchendo. Alguns vasos podem ser notados (**V**) entre o tecido ósseo e conjuntivo. **B)** Região medial do alvéolo (A2) apresenta neoformação óssea (**NO**) próximo à parede (**P**) do alvéolo e presença de tecido conjuntivo frouxo e vasos sanguíneos (**V**). Coloração H.E..

Grupo II *(C3H/HeJ tratado com água com 50ppm de fluoreto)*: Este grupo apresentou um padrão de formação óssea muito semelhante ao grupo correspondente com 21 dias, não havendo aumento na neoformação óssea (**Figura 19**). As trabéculas ósseas são permeadas por grandes vasos sanguíneos e tecido conjuntivo frouxo. Quando comparado com o grupo controle (C3H/HeJ tratado com água deionizada) notou-se, como observado nos períodos anteriores, menor quantidade de tecido ósseo neoformado e, consequentemente, maior quantidade de tecido conjuntivo. Nas regiões apical (**A3**) (**Figura 20B**) e medial (**A2**) (**Figura 20A**) verificou-se maior quantidade de tecido ósseo que na região cervical (**A1**).

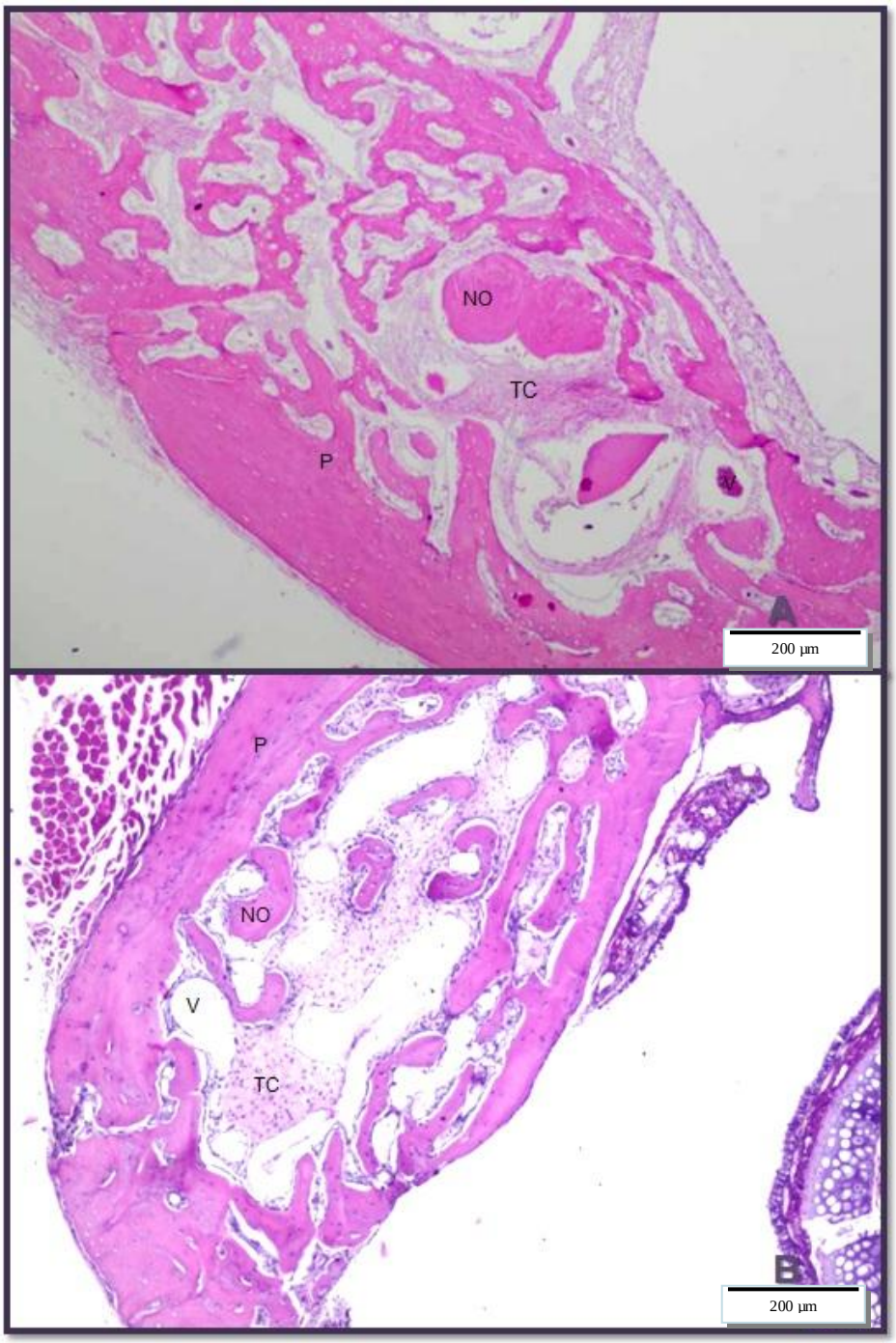

Figura 19: Grupo II períodos de 21 e 28 dias. A) Grupo II (21 dias), apresenta neoformação óssea (**NO**) dentro do alvéolo e próximas as paredes (**P**), além da presença de tecido conjuntivo (**TC**). **B)** No Grupo II (28 dias), o alvéolo está preenchido por tecido conjuntivo (**TC**) e pequena neoformação óssea (**NO**) próxima as paredes do alvéolo (**P**). Coloração H.E..

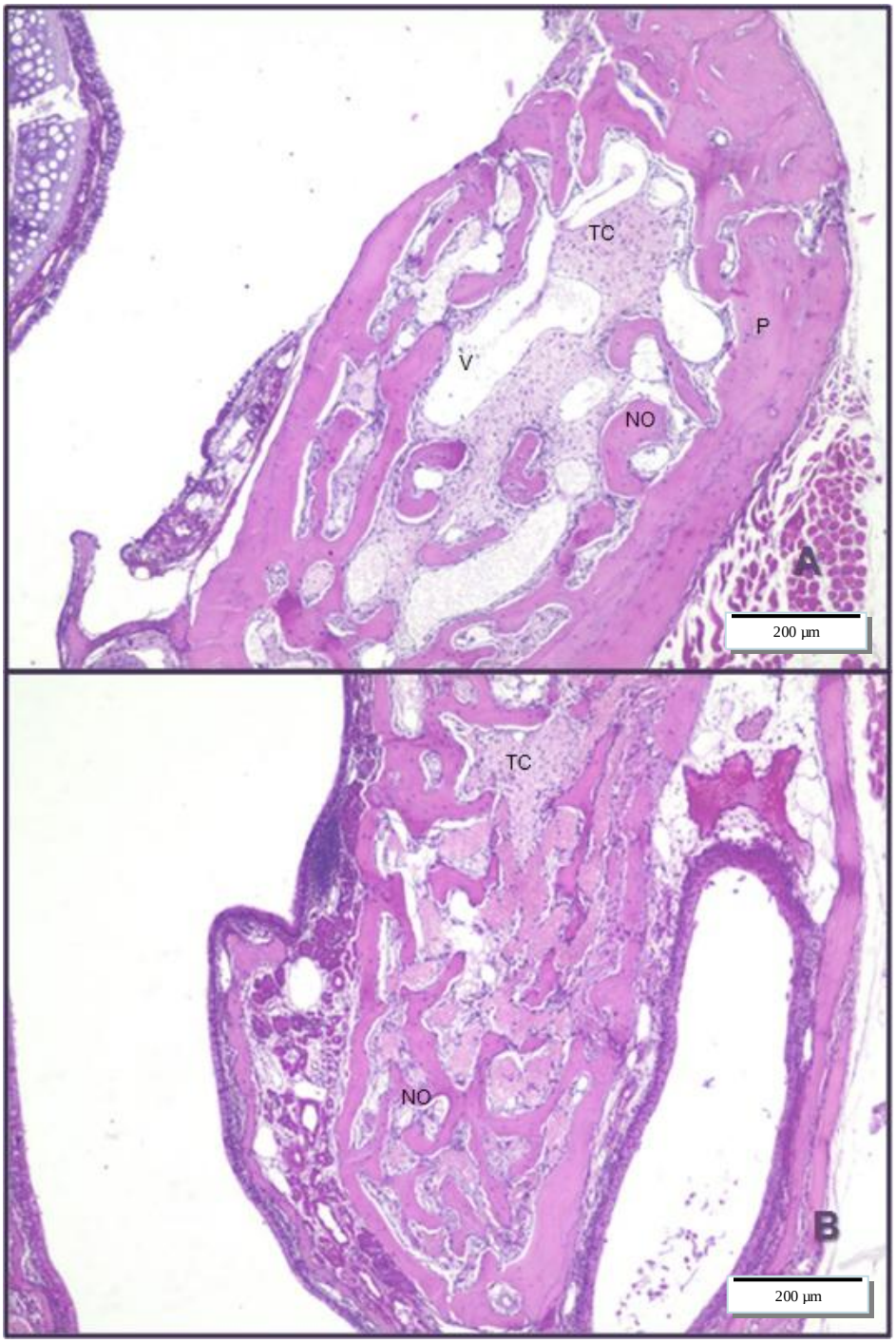

Figura 20: Período de 28 dias – Grupo II: **A)** Região medial do alvéolo (A2) preenchida por tecido conjuntivo (**TC**). A neoformação óssea (**NO**) contorna a parede (**P**) do alvéolo. Alguns vasos podem ser notados (**V**) entre o tecido ósseo e o conjuntivo. **B)** Região apical do alvéolo (A3), com o aumento da neoformação óssea (**NO**), presença de tecido conjuntivo (**TC**) e vasos (**V**). Coloração H.E..

Grupo III *(C57BL/6J tratado com água deionizada):* Neste grupo pode-se observar que foi mantido o padrão de neoformação óssea com trabéculas ósseas se estendendo por todo o alvéolo, com quantidade muito pequena de tecido conjuntivo e muitos vasos sanguíneos circundando essas trabéculas. Praticamente não houve diferenças entre as diferentes regiões do alvéolo (**Figura 21**).

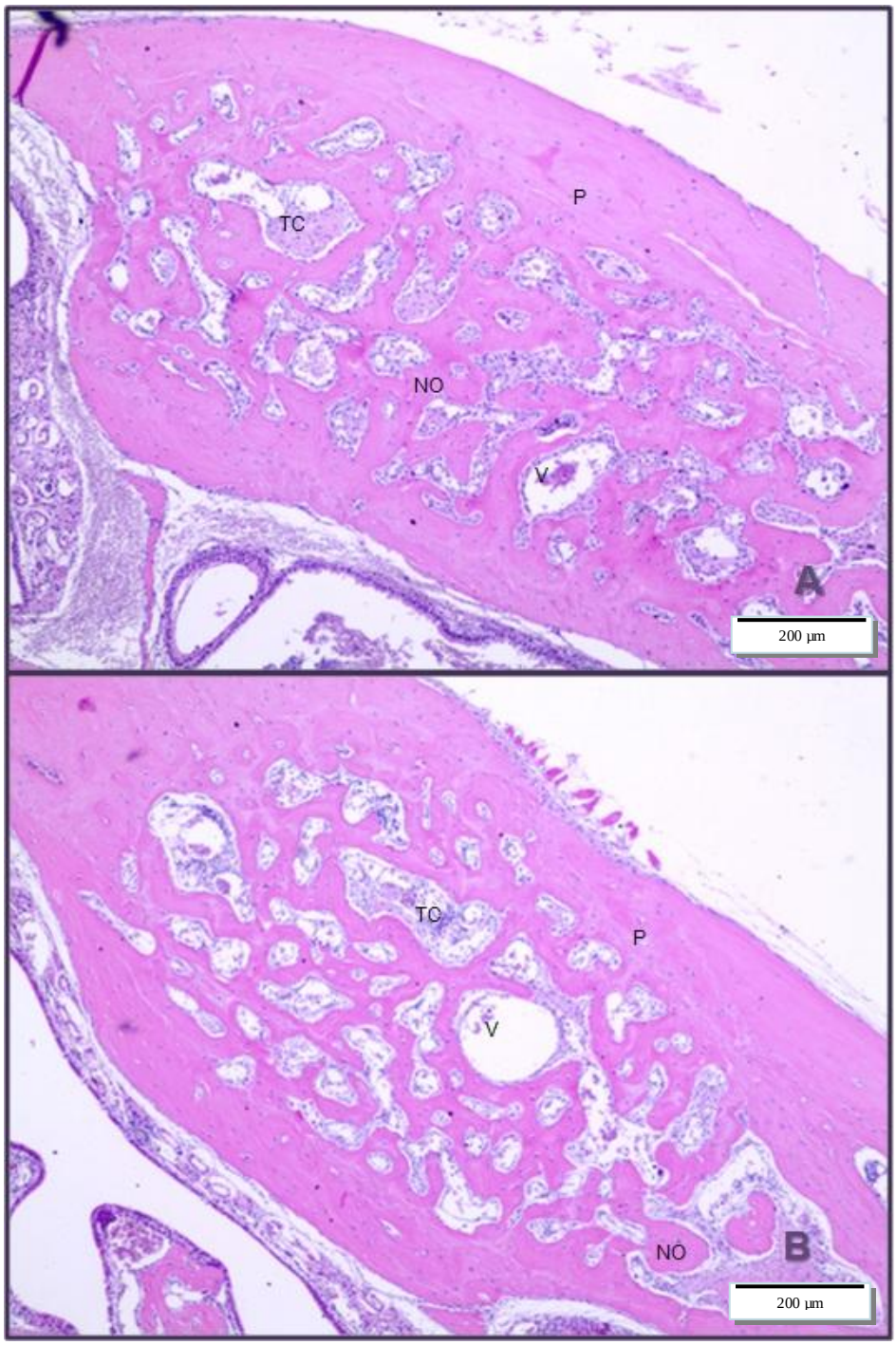

Figura 21: Período 28 dias – Grupo III: A) Região cervical do alvéolo (A1). Alvéolo preenchido por neoformação óssea (**NO**) contornando a parede (**P**) do alvéolo e tecido conjuntivo (**TC**) entre as trabéculas. Alguns vasos podem ser notados (**V**). **B)** Região medial do alvéolo (A2), apresentando neoformação óssea (**NO**), pequena área de tecido conjuntivo (**TC**) e vasos (**V**). Coloração H.E..

Grupo IV *(C57BL/6J tratado com água com 50ppm de fluoreto):* A análise histológica deste grupo demonstra que manteve-se o padrão de formação ósseo do **Grupo IV** 14 dias, porém havendo maior quantidade de tecido ósseo. As trabéculas ósseas deste grupo aparentam ser mais espessas que aquelas encontradas no **Grupo III**. Praticamente não houve diferenças entre as diferentes regiões do alvéolo (**Figura 22A** e **22B**).

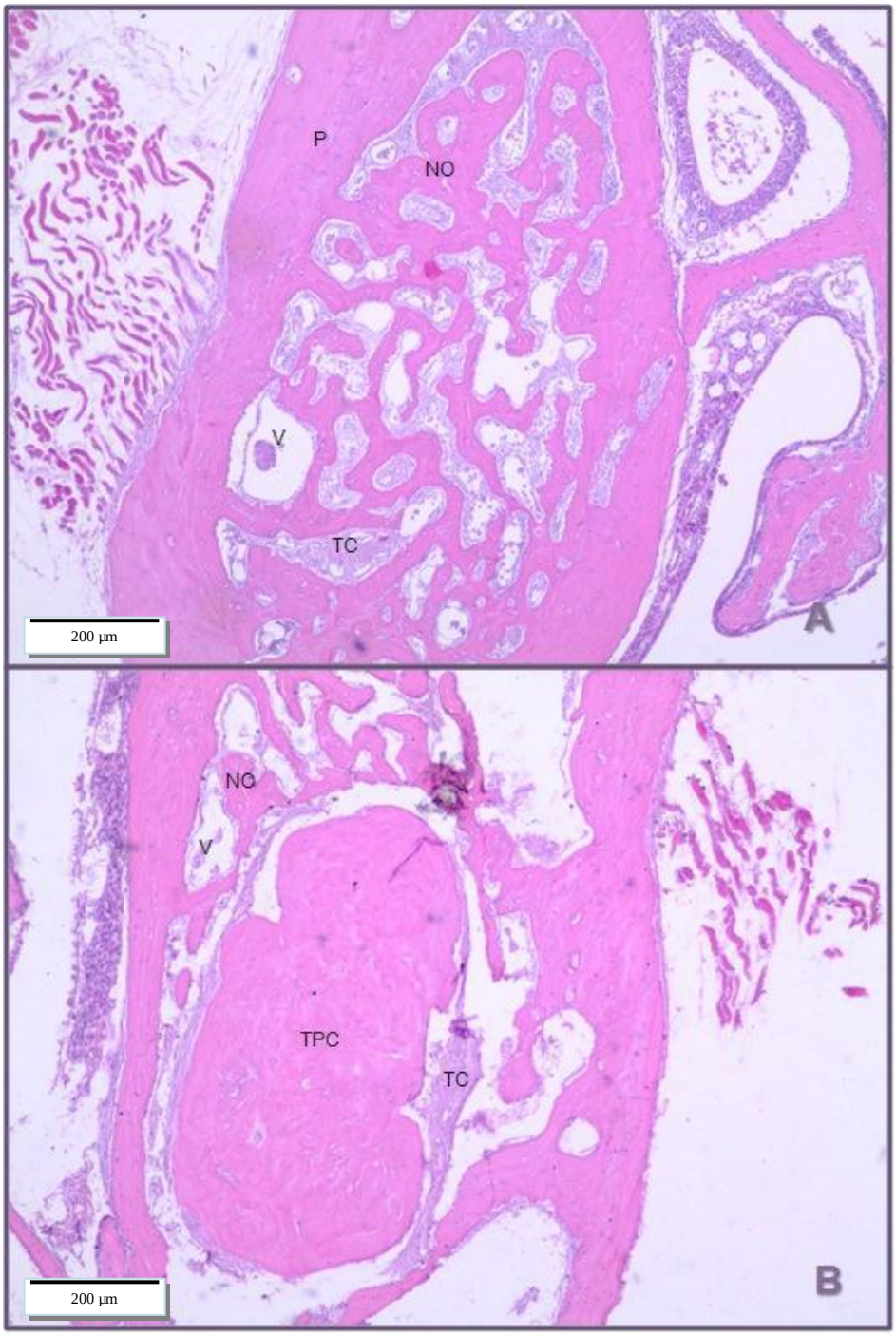

Figura 22: Período 28 dias – Grupo IV: A) Região cervical do alvéolo (A1) preenchido por tecido ósseo neoformado (**NO**) contornando a parede (**P**) do alvéolo. Tecido conjuntivo (**TC**) e vasos podem ser notados (**V**) ocupando o restante do alvéolo. **B)** Região apical do alvéolo (A3) apresentando uma "massa calcificada", sendo possivelmente reação pela incompleta remoção do tecido pulpar (**TPC**). ColoraçãoH.E..

Descrição da Morfometria

A análise morfométrica foi feita através da medição da área total (μm^2) do alvéolo, estabelecendo-se as áreas de neoformação óssea e tecido conjuntivo. Os dados obtidos (áreas: *Total = Osso Neoformado + Tecido Conjuntivo*) foram convertidos em porcentagem (%). A amostra inicial composta de 4 animais por grupo foi reduzida em alguns subgrupos devido a perda de alguns animais, ou mesmo a permanência da raiz do dente no alvéolo, impedindo a análise morfométrica. Para padronização e acurácia da análise o alvéolo foi dividido e avaliado em terços: cervical, médio e apical, sendo que para cada região obteve-se um panorama das condições de formação de tecido ósseo alveolar e a influência do flúor neste processo de reparo. Dessa maneira os resultados de morfometria foram descritos e apresentados por regiões do alvéolo.

TERÇO CERVICAL

Houve semelhança na quantidade de tecido ósseo neoformado entre os períodos de 7 e 14 dias para todos os grupos analisados (valores próximos à 30%), ocorrendo um aumento na proporção tecido ósseo/tecido conjuntivo nos períodos de 21 e 28 dias, que também mostraram-se semelhantes (valores entre o intervalo de 38% - 56%). Em geral, o aumento de tecido ósseo neoformado entre os diferentes períodos experimentais não foi significante para os grupos estudados ($p>0,05$). A única exceção foi a linhagem de animais C57, em 21 dias, que apresentou diferença significante do grupo controle (52,40±1,44%) e o grupo tratado com o fluoreto (53,86±22,97%) ($p<0,05$) (**Tabela 1**).

A diferença do tecido ósseo neoformado, entre os períodos de um mesmo grupo, foi menor na linhagem C3H/HeJ (26,56% – 39,07% no grupo controle e 30,02% – 34,85% no fluoretado). Em contrapartida, a linhagem de camundongos C57 obteve uma maior variação no tecido ósseo neoformado com o decorrer do tempo (38,63 – 51,42% no grupo controle e 26,83% – 56,72% no grupo fluoretado) (**Tabela 1**).

Também foi registrada diferença na quantidade de osso neoformado entre as linhagens de camundongos, tanto no grupo controle como no grupo tratado com água com 50 ppm de flúor, sendo mais significativa nos períodos de 21 e 28 dias. Os animais C57 obtiveram média de 44,05% (média do período de 21 e 28 dias) para o

grupo controle e de 42,61% para o fluoretado, enquanto C3H obteve 33,09% para o controle e 33,62% para o fluoretado (p>0,05) (**Tabela 1**).

Nos animais da linhagem C57 o flúor apresentou efeito bastante discreto. Nos períodos inicias (7 e 14 dias), o fluoreto promoveu um pequeno retardo no processo de neoformação óssea quando comparado com o grupo controle (p>0,05). Porém influenciou positivamente o reparo ósseo nos períodos de 21 e 28 dias em relação ao controle. Diferentemente do ocorrido na linhagem C3H, na qual o fluoreto aparentemente estimula à neoformação óssea nos 3 primeiros períodos (7, 14 e 21 dias), embora muito sutil (**gráfico 4**) (p>0,05).

Na análise morfométrica do tecido conjuntivo verificou-se que os grupos da linhagem C3H não apresentaram variações entre os diferentes tratamentos e períodos, mantendo-se praticamente constantes (65,83% em média para o grupo controle e 65,59% para o grupo tratado com fluoreto). A linhagem C57 apresentou diminuição deste tecido com o passar do tempo (59,66±12,73% – 48,58±8,98% no grupo controle e 73,17±20,73% – 43,28±4,50% no grupo fluoretado) (**Tabela 1**).

Não se verificou diferença entre os dois grupos (controle e 50 ppm) de uma mesma linhagem, mostrando não terem sofrido influência do fluoreto (**Tabela 1**).

Ao estabelecer comparativo entre as linhagens, verificou-se diferença nos períodos de 21 e 28 dias, em ambos os grupos (controle e fluoretado), sendo que os grupos da linhagem C57 apresentaram menores quantidades de tecido conjuntivo que aqueles da linhagem C3H (p>0,05) (**Tabela 1**).

Tabela 1 - Áreas (%) de tecido ósseo e tecido conjuntivo formados no terço cervical (**A1**) de alvéolos dos grupos experimentais. Valores de média e desvio-padrão (±).

PERÍODOS (dias)	GRUPOS							
	C3H 0ppm		C3H 50ppm		C57 0ppm		C57 50ppm	
	TO	TC	TO	TC	TO	TC	TO	TC
7	26,56* ±7,93	69,11* ±15,70	30,02 ±7,91	69,98 ±7,91	38,63* ±15,00	59,66* ±12,73	26,83 ±20,73	73,17 ±20,73
14	29,08 ±5,27	70,92 ±5,27	31,18* ±5,46	65,75* ±12,27	33,74 ±2,53	66,26 ±2,53	33,03 ±4,04	66,97 ±4,04
21	37,63 ±7,09	62,37 ±7,09	38,41* ±11,95	61,48* ±12,12	52,40 ±2,44	47,60 ±2,44	53,86 ±22,97	46,14 ±2,97
28	39,07 ±14,91	60,93 ±14,91	34,85 ±34,07	65,15 ±4,07	51,42 ±8,98	48,58 ±8,98	56,72 ±4,50	43,28 ±4,50

Abreviaturas: **TO**: tecido ósseo neoformado; **TC**: tecido conjuntivo; **C3H 0ppm** = Grupo I; **C3H 50ppm** = Grupo II; **C57 0ppm** = Grupo III; **C57 50ppm** = Grupo IV.
*Grupos que apresentavam pelo menos uma lâmina com presença de fragmentos do incisivo e/o tecido pulpar.

TERÇO MEDIAL

Na região do terço médio do alvéolo, nos camundongos da linhagem C57, a neoformação óssea apresentou um padrão semelhante ao encontrado no terço cervical, com maior quantidade de tecido ósseo neoformado nos períodos de 21 e 28 dias (**Tabela 2**). Nestes animais o fluoreto promoveu uma oscilação nos resultados de neoformação óssea quando comparados ao controle, com aumento de neoformação óssea nos períodos iniciais (7 e 14 dias) e estabilidade e diminuição nos períodos de 21 e 28 dias (**Tabela 2**).

Nos animais da linhagem C3H, o terço médio apresentou maior neoformação óssea no período de 21 dias (45,00±9,87% para o grupo controle e 43,87±7,95% para o grupo fluoretado), e posterior redução deste tecido no período de 28 dias (27,16±5,80% - controle e 29,94±3,47% - grupo fluoretado) (**Tabela 2**).

Não houve diferença na quantidade de tecido ósseo neoformado entre as linhagens, com algumas exceções: linhagem C57, grupo fluoretado 21 dias e os

grupos controle e fluoretado 28 dias, que apresentaram maior neoformação óssea quando comparados com os mesmos grupos da linhagem C3H (**Tabela 2**).

Nesta região o tecido conjuntivo apresentou comportamento semelhante entre todos os grupos das duas linhagens, sofrendo diminuição com o passar do tempo: 1) C3H controle: 75,61±16,26% – 62,25±14,55%; 2) C57 controle: 61,77±8,90% – 52,23±7,29%; 3) C57 fluoretado: 62,61±% – 48,35±%. O grupo C3H fluoretado apresentou-se como exceção a essa tendência, sofrendo diminuição do tecido ósseo neoformado até o período de 21 dias (65,75±10,30% – 53,03±5,07%) e aumento no período de 28 dias (70,06±3,47%) ($p>0,05$) (**Tabela 2**).

Os camundongos da linhagem C3H não apresentaram grandes diferenças entre os grupos controle e fluoretado, nos diferentes períodos (média 64,34% - controle e 63,85% - fluoretado). Já os animais da linhagem C57 apresentaram sutil diferença, com menor quantidade de tecido conjuntivo no grupo tratado com fluoreto (média 56,98% - controle e 54,50% - fluoretado), nos diferentes períodos. Através destas médias também podemos concluir que os animais C57 mostraram-se com menor quantidade de tecido conjuntivo que os animais C3H (**Tabela 2**).

Tabela 2 - Áreas (%) de tecido ósseo e tecido conjuntivo formados no terço médio (**A2**) de alvéolos dos grupos experimentais. Valores de média e desvio-padrão (±).

PERÍODOS (dias)	GRUPOS							
	C3H 0ppm		C3H 50ppm		C57 0ppm		C57 50ppm	
	TO	TC	TO	TC	TO	TC	TO	TC
7	24,39 ±16,26	75,61 ±16,26	30,75* ±9,45	65,75* ±10,30	27,22* ±19,97	61,77* ±8,90	37,39 ±2,55	62,61 ±2,55
14	35,59 ±2,98	64,41 ±2,98	33,45 ±2,93	66,55 ±2,93	35,06 ±4,53	64,94 ±4,53	42,75 ±5,89	57,26 ±5,89
21	45,00 ±9,87	55,00 ±9,87	43,87* ±7,95	53,03* ±5,07	46,42* ±6,38	48,96* ±7,39	50,24 ±8,60	49,76 ±8,60
28	27,16* ±5,80	62,25* ±14,55	29,94 ±3,47	70,06 ±3,47	47,77 ±7,29	52,23 ±7,29	51,65 ±5,68	48,35 ±5,68

Abreviaturas: **TO**: tecido ósseo neoformado; **TC**: tecido conjuntivo; **C3H 0ppm** = Grupo I; **C3H 50ppm** = Grupo II; **C57 0ppm** = Grupo III; **C57 50ppm** = Grupo IV.
*Grupos que apresentavam pelo menos uma lâmina com presença de fragmentos do incisivo e/o tecido pulpar.

TERÇO APICAL

Esta região do alvéolo apresentou-se como a área com menor quantidade de tecido ósseo neoformado, na maioria dos grupos e períodos estudados (**Tabela 3**).

Os animais do grupo controle, da linhagem C57, apresentaram aumento na quantidade de tecido ósseo neoformado com o passar do tempo, alcançando 42,49±7,64% no período de 28 dias. Já os animais do grupo fluoretado tiveram o pico de neoformação óssea no período de 21 dias (44,24±6,63%), com posterior diminuição no período de 28 dias (18,80±2,02%) (**Tabela 3**).

Enquanto isso os animais do grupo C3H mostraram maior uniformidade entre todos os grupos, não havendo aumento no tecido ósseo neoformado com o passar do tempo. Sendo no período de 21 dias, do grupo tratado com flúor, o pico de neoformação de tecido ósseo (31,47±11,54%) (**Tabela 3**).

A quantidade de tecido conjuntivo deste terço mostrou-se muito semelhante dentro de cada linhagem, isto é, os animais da linhagem C3H, de diferentes períodos e tratamento (controle e fluoretado), apresentaram quantidades parecidas

de tecido conjuntivo (aproximadamente 73%); o mesmo ocorreu com a linhagem C57 (aproximadamente 58%) (**Tabela 3**).

Como nos outros terços, a linhagem C57 apresentou menor quantidade de tecido conjuntivo (média: 60,38% - controle e 55,89% - fluoretado), quando comparada com a linhagem C3H (média: 72,83% - controle e 72,67% - fluoretado).

Através das médias descritas no parágrafo anterior fica nítido que o tratamento com o fluoreto influenciou na diminuição da quantidade de tecido conjuntivo nos animais C57 (7 dias: 69,68±2,05% - 28 dias: 37,72±6,73%) ($p>0,05$), o que não ocorreu na linhagem C3H (7 dias: 74,70±0,17% - 28 dias: 74,42±1,75%) (**Tabela 3**).

A linhagem C57 apresentou diminuição na porcentagem de tecido conjuntivo com o passar do tempo em ambos os grupos (65,54±0,06% – 57,51±7,64% grupo controle e 69,68±2,05% – 37,72±6,73% grupo tratado com fluoreto). Nos animais C3H essa diminuição foi muito sutil no grupo controle (71,82±9,08% – 66,30±13,24%) e no grupo tratado com fluoreto houve diminuição até o período de 21 dias (74,70±0,17% – 68,53±11,54%) sofrendo aumento no período de 28 dias (74,42±1,75%) (**Tabela 3**).

Tabela 3 - Áreas (%) de tecido ósseo e tecido conjuntivo formados no terço apical (**A3**) de alvéolos dos grupos experimentais. Valores de média e desvio-padrão (±).

PERÍODOS (dias)	GRUPOS							
	C3H 0ppm		C3H 50ppm		C57 0ppm		C57 50ppm	
	TO	TC	TO	TC	TO	TC	TO	TC
7	26,44* ±10,19	71,82* ±9,08	25,30 ±0,17	74,70 ±0,17	12,31* ±1,60	65,54* ±0,06	30,32 ±2,05	69,68 ±2,05
14	21,85 ±6,51	78,15 ±6,51	26,97 ±5,45	73,03 ±5,45	39,43 ±32,06	60,56 ±32,06	27,89* ±5,49	61,77* ±12,79
21	24,93 ±3,49	75,07 ±3,49	31,47 ±11,54	68,53 ±11,54	22,08* ±17,06	57,89* ±7,97	44,24* ±6,63	54,38* ±6,56
28	21,04* ±7,47	66,30* ±13,24	25,58 ±1,75	74,42 ±1,75	42,49 ±7,64	57,51 ±7,64	18,80* ±2,02	37,72* ±6,73

Abreviaturas: **TO**: tecido ósseo neoformado; **TC**: tecido conjuntivo; **C3H 0ppm** = Grupo I; **C3H 50ppm** = Grupo II; **C57 0ppm** = Grupo III; **C57 50ppm** = Grupo IV.

*Grupos que apresentavam pelo menos uma lâmina com presença de fragmentos do incisivo e/o tecido pulpar.

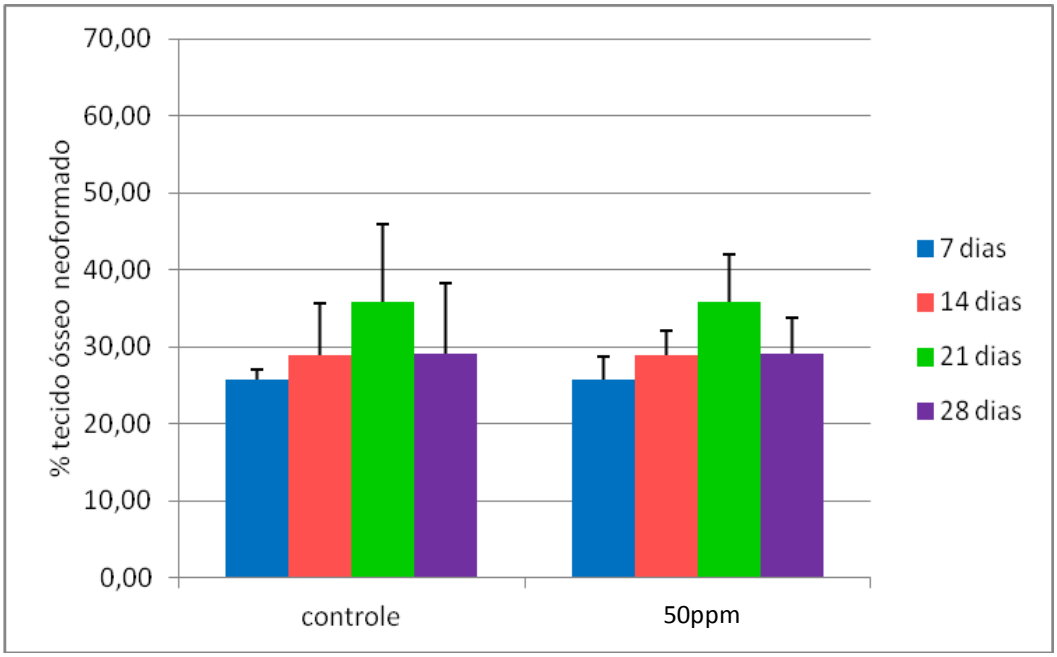

Gráfico 1: Área de tecido ósseo neoformado (%) em alvéolo (**A1**+**A2**+**A3**) dos animais C3H, submetidos a diferentes tratamentos nos diferentes períodos experimentais.

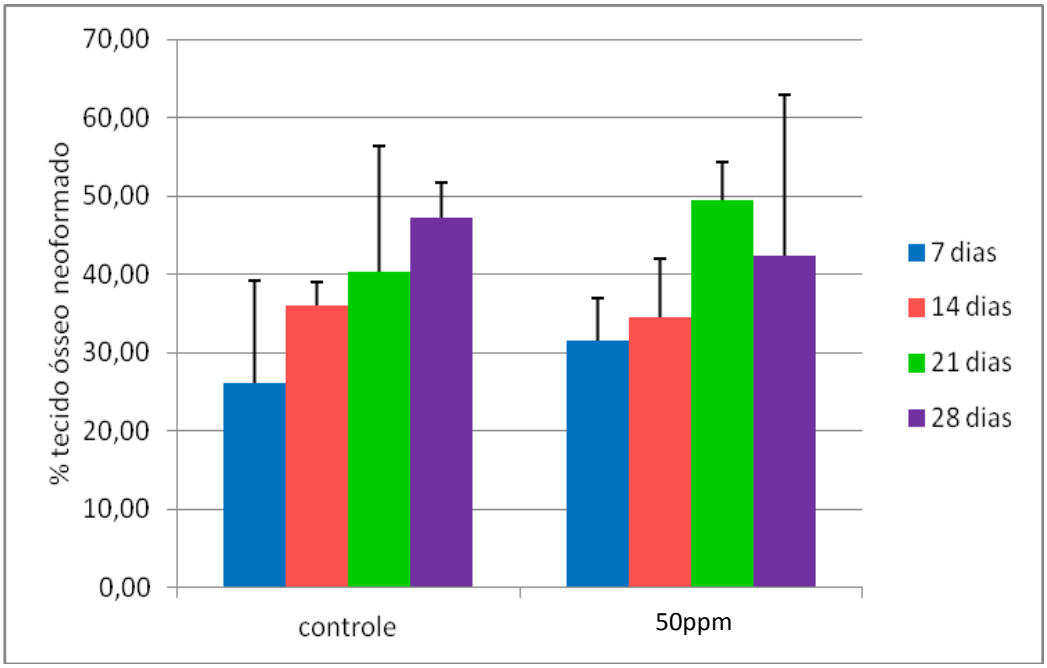

Gráfico 2: Área de tecido ósseo neoformado (%) em alvéolo (**A1**+**A2**+**A3**) dos animais C57, submetidos a diferentes tratamentos nos diferentes períodos experimentais.

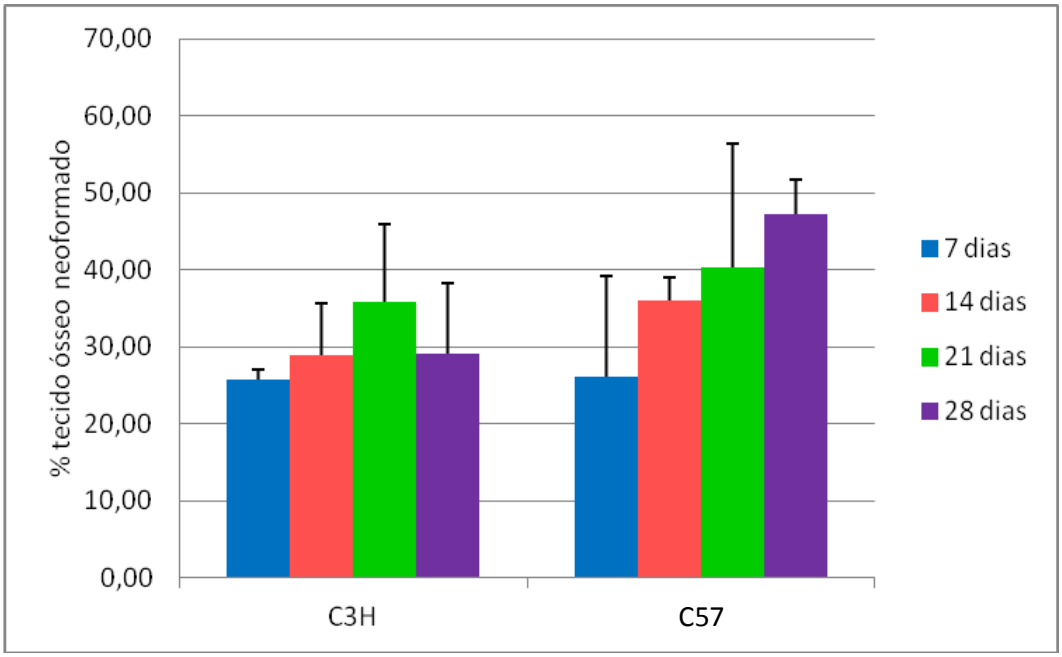

Gráfico 3: Comparação da área (%) de tecido ósseo neoformado (**A1**+**A2**+**A3**) em animais C3H e C57 submetidos ao tratamento com água deionizada (controle) nos diferentes períodos experimentais.

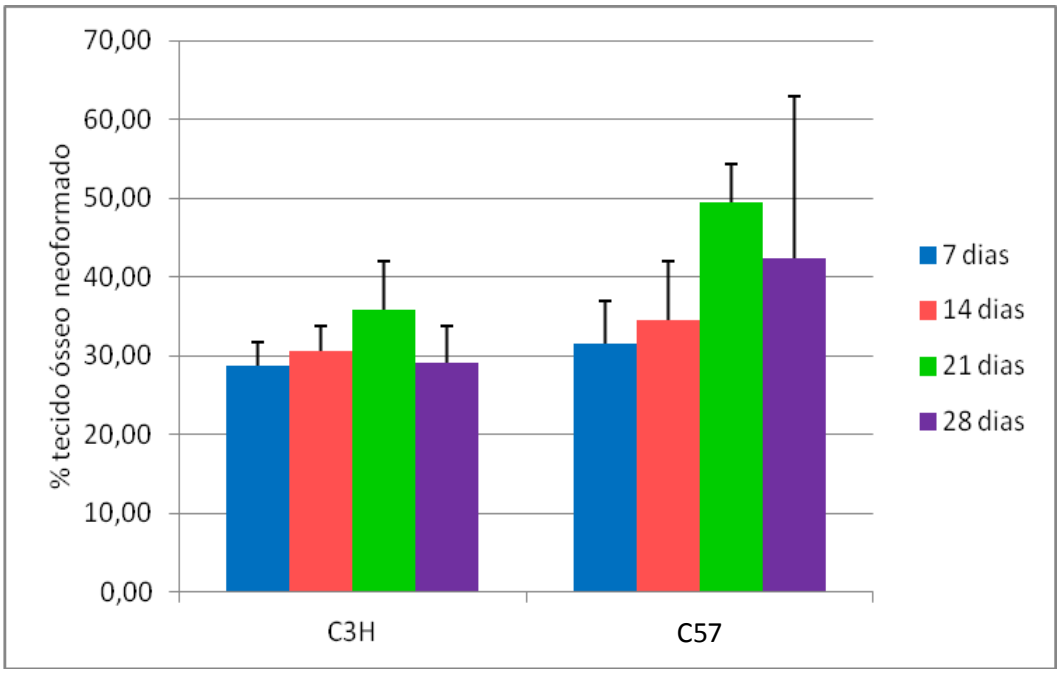

Gráfico 4: Comparação da área (%) de tecido ósseo neoformado (**A1**+**A2**+**A3**) em animais C3H e C57 submetidos ao tratamento com água fluoretada (50ppm) nos diferentes períodos experimentais.

6- Discussão

6 DISCUSSÃO

Densidade óssea

Estudos realizados sobre o pico de densidade óssea, com grupos familiares de irmãos gêmeos e grupos de mães e filhas mostram que cerca de 79% da variabilidade na densidade óssea é baseada na genética dos indivíduos (BEAMER et al., 1996).

De acordo com EVERETT (2010), a diversidade genética existente entre as espécies de camundongos fornece fenótipos relevantes à saúde humana, como a susceptibilidade ao câncer, envelhecimento, obesidade, desordens neurossensoriais, entre outras.

As linhagens de camundongos C3H/HeJ e C57BL/6J são os modelos hoje mais utilizados para estudos da biomecânica do esqueleto, apresentando maior e menor massa óssea respectivamente (BEAMER et al., 1996).

Neste estudo utilizamos essas duas linhagens no intuito de compararmos o processo de reparo ósseo alveolar nas mesmas, sendo C3H/HeJ comparada a um organismo com densidade óssea normal e C57BL/6J com um organismo que apresenta perda de massa óssea, fenômeno que ocorre na doença osteoporose (BEAMER et al., 1996).

Estudos mostram que a diferença entre essas linhagens de camundongos está na disposição e espessura das trabéculas ósseas (RUBIN et al., 2004) e não na composição elemental do esqueleto. A mesma diferença se dá em humanos, onde o osso osteoporótico difere do osso normal nas mesmas características – trabéculas ósseas mais finas (GRYNPAS & HOLMYARD, 1988), o que demonstra ser este um modelo de estudo adequado para a referida comparação.

Esta diferença descrita em alguns trabalhos na literatura foi confirmada em nossos resultados da análise histológica, com os animais C3H/HeJ apresentando trabéculas ósseas mais espessas que a linhagem C57BL/6J. Notamos uma estruturação diferente de trabéculas ósseas como descrito na literatura (JUDEX et al., 2002).

Comparação entre o reparo ósseo alveolar nas duas linhagens

O estudo do reparo ósseo em modelo de alvéolo dental também é usado em modelos de deficiência hormonal, tratamentos de patologias ósseas (farmácos para osteoporose) (LUVIZUTO et al., 2010) e marcadores do processo de

osteoclastogenesis (OPG, RANKL e TRAP) (LUVIZUTO et al., 2011). Como citado anteriormente escolhemos as linhagens de camunodongos devido as características ósseas específicas.

Em geral, ao observarmos as fases do reparo alveolar em nossos animais, os eventos encontrados condizem com os descritos na literatura por SATO & TAKEDA (2007) descrevendo o reparo alveolar em ratos, e por RODRIGUES (2005), descrevendo o mesmo evento em humanos.

Em nossas análises não foi possível observarmos o estágio descrito como primário – exsudativo – pois praticamente não visualisamos coágulo sanguíneo, mesmo nos períodos de 7 dias, condizente com os achados de SATO & TAKEDA (2007) ao analisar o reparo alveolar em ratos, onde detectaram neoformaçõa óssea trabecular a partir do 5º dia após a extração. De acordo com MARZOLA e colaboradores (2009), a análise histológica do reparo alveolar em humanos mostra que no período de 7 dias existe uma substituição de coágulo por tecido de granulação, como os achados do nosso estudo.

Outros autores encontraram resultados parecidos com os nossos achados aos 7 dias de reparo alveolar: pequena quantidade de coágulo sanguíneo aos 7 dias, em alvéolo de ratos (MACHADO et al., 2010).

Em nosso trabalho, no período de 7 dias, já observamos a presença de células mononucleares, desenvolvimento e maturação do tecido conjuntivo caracterizando o que é descrito na literatura como a segunda etapa do processo de reparo alveolar (RODRIGUES, 2005; SATO & TAKEDA, 2007).

Na análise do período de 14 dias, do presente trabalho, verificou-se a deposição de tecido ósseo primário próximo às paredes do alvéolo, o qual começava a estabelecer uniões entre si formando trabéculas, da mesma forma que descrito por SATO & TAKEDA (2007), e invadir o centro do alvéolo (mais marcante no terço medial).

Nos períodos mais tardios, de 21 e 28 dias, nossos achados mostravam o alveólo praticamente preenchido por tecido ósseo neoformado, assim como descrito na literatura (SATO & TAKEDA, 2007).

Ao estabelecer um comparativo entre o reparo ósseo dos animais das diferentes linhagens em questão, pode-se verificar um padrão de neoformação óssea diferenciado, mas não diferente estatisticamente (quantidade de tecido-

morfometria). Os animais C3H apresentam um padrão de formação óssea mais restrito às proximidades das paredes do alvéolo, formando trabéculas mais espessas. Enquanto na linhagem de camundongos C57 as trabéculas neoformadas avançam mais em direção ao centro do alvéolo formando trabéculas ósseas mais finas, com maior quantidade de tecido conjuntivo entremeando-as. Mostrando que a arquitetura óssea encontrada em nosso estudo condiz com o descrito na literatura (JUDEX et al., 2002; RUBIN et al., 2004).

A diferença na arquitetura das trabéculas é que faz os animais da linhagem C3H apresentarem maior densidade óssea quando comparado com os camundongos da linhagem C57 (JUDEX et al., 2002; RUBIN et al., 2004). Essas características foram confirmadas pelas nossas análises histológicas e morfométricas.

Esta diferença na densidade óssea é explicada na literatura como resultado especialmente da atividade osteoblástica. Estabelecendo um comparativo entre as atividades periostal basal das duas linhagens, tem-se que a dos animais da linhagem C3H é maior que dos animais da linhagem C57. A resposta basal dos osteoblastos em um camundongo C3H de 32 semanas de idade se iguala à atividade de um camundongo C57 de 16 semanas (POLIACHIK et al., 2008).

SHENG e colaboradores (2004) mostraram que a cultura de osteoblastos do C3H/HeJ apresentou maior capacidade de diferenciação, atividade enzimática de fosfatase alcalina, formação de nódulos mineralizados, maior expressão gênica de colágeno tipo I, osteopontina e osteocalcina e menor índice de apoptose (SHENG et al., 2006) quando comparados com osteoblastos do C57BL/6J, reafirmando que a diferença no índice de densidade e massa óssea relacionam-se com a atividade metabólica dos osteoblastos.

Ainda sobre as diferenças entre as linhagens, no trabalho de JUDEX e colaboradores (2002) os autores demonstraram diferenças estruturais e nas propriedades mecânicas nos ossos das linhagens de camundongos C3H e C57. Sob diferentes situações (estímulo e desuso) a linhagem C57 foi quem apresentou maior diferença do grupo controle. Notamos, além dos resultados histológicos, diferenças marcantes entre as duas especíes (dados não apresentados), como tamanho dos animais. O que nos levou a escolha da porcentagem de tecidos neoformados para

padronizar a apresentação de nossos resultados. Uma vez que a área do alvéolo para cada animal era diferente em função da diferença no tamanho das linhagens.

Efeito do fluoreto no reparo alveolar das diferentes linhagens

O efeito do fluoreto sobre diferentes espécies de camundongos foi bastante estudado em especial na fluorose dental (CARVALHO et al., 2009; EVERETT et al., 2002) e alguns trabalhos em relação ao metabolismo do tecido ósseo (MOUSNY et al., 2006).

Em relação à susceptibilidade à fluorose dental, sabemos que a linhagem de camundongos 129P3/J são considerados mais “resistentes”, enquanto a linhagem de animais A/J é considerada a mais “susceptível” ou “vulnerável” (CARVALHO et al., 2009; EVERETT et al., 2002). A linhagem de camundongos C57 foi classificada no grupo de linhagens com susceptibilidade “intermediária”, enquanto a linhagem dos animais C3H foi incluida no grupo de animais considerados “sensíveis” ao fluoreto (CARVALHO et al., 2009; EVERETT et al., 2002).

O osso tem sido estudado como biomarcador para exposição aguda ou crônica ao flúor devido a afinidade do flúor por tecidos mineralizados (CARVALHO et al., 2008; LEITE et al., 2008; CARVALHO et al., 2006; BUZALAF et al., 2005). Dessa maneira a literatura destaca a influência do fluoreto diretamente sobre a atividade dos osteoblastos (RUBIN & BILEZIKIAN, 2001) e sua ação mitogênica sobre as células progenitoras de osteoblastos (MATSUDA, 2010). Estudos evidenciam o tratamento de indivíduos com osteoporose com altas doses de flúor apresentando aumento do conteúdo ósseo mineral (BMC) (ERIKSEN, MELSEN & MOSEKILDE, 1995).

Sabe-se também que o fluoreto apresenta uma estreita janela terapêutica, podendo ter ação tóxica às células osteoblásticas (CHENG et al., 2005; COLLAERT et al., 2011) provocando alterações ósseas como a fluorose esquelética (BOIVIN et al., 1987).

Em ratos, o flúor em alta dose (50 ppm) pode atrasar a remissão do coágulo sanguíneo e consequentemente o reparo alveolar (FERNANDES et al., 2012a). Os mesmos autores mostraram também que essa dose de fluoreto (50 ppm) pode alterar a expressão de TRAP. Em nossos resultados não foi observado atraso na

reabsorção do coágulo sanguíneo, diferentemente da descrição de FERNANDES e colaboradores (2012a).

Em nosso estudo ficou evidente que o tratamento com o fluoreto teve uma certa influência no reparo alveolar de camundongos de ambas linhagens de camundongos (C3H e C57), porém sua ação foi restrita à alguns momentos, isto é, promoveu o aumento da neoformação ósseo em algumas situações e diminuiu em outras, nos diferentes terços e períodos. As diferenças promovidas pelo tratamento com o fluoreto, na neoformação óssea, foram mais acentuadas no grupo C57 , sendo estatisticamente significantes no terço cervical. No grupo dos animais da linhagem C3H as diferenças encontradas não foram significantes estatisticamente.

Outros trabalhos da literatura testaram o efeito do fluoreto em linhagens de camundongos. No trabalho de MOUSNY e colaboradores (2006), os autores trataram 3 diferentes linhagens de camundongos (A/J, SWR/J e 129P3/J) com diferentes concentrações de flúor na água de beber. Os autores descreveram alterações nas propriedades mecânicas de ossos em especial na linhagem A/J. Em um trabalho do mesmo grupo (MOUSNY et al., 2008), os autores demonstraram diferenças no efeito do flúor nas linhagens de camundongos A/J, SWR/J e 129P3/J em relação ao tecido osteóide e cristais de apatita (extensão do cristal). No trabalho de KOBAYASHI (2012) também foi demonstrado a expressão de diferentes proteínas nos animais A/J e 129P3/J quando tratados com fluoreto na água de beber, comprovando a influência genética na susceptibilidade ao fluoreto.

No trabalho de YAN e colaboradores (2007), os autores usaram as linhagens C3H e C57, tratados com diferentes concentrações de flúor (0, 50 e 100 ppm) em diversos experimentos *in vitro*. Em geral os dados analisados mostraram alterações em marcadores ósseos, com o tratamento com 100 ppm, em especial na linhagem C57. A linhagem de camundongos C3H se mostrou mais “resistente” às mudanças ocasionadas pelo fluoreto. Esse último trabalho, no qual os autores (YAN et al., 2007) usaram as mesmas linhagens, os resultados apresentam um ponto em comum com os nossos resultados, uma vez que a linhagem C3H mostrou menores alterações sob o efeito do flúor. Em contrapartida, tanto no trabalho de YAN et al. (2007) como no nosso, a linhagem de camundongos C57 apresentou alterações mais significantes.

Ainda sobre as diferenças entre as linhagens, dois outros trabalhos merecem destaque por encontrarem resultados congruentes com nossos resultados e de YAN et al. (2007): os trabalhos de ROBLING & TURNER (2002) e o de AKHTER e colaboradores (1998). Nesses dois trabalhos os autores testaram a resposta das linhagens C3H e C57 à estímulos e forças mecânicas para maximizar a formação óssea. Em ambos os casos os autores descreveram menor resposta na linhagem C3H em comparação com a linhagem de camundongos C57.

Esses dados da literaura (ROBLING & TURNER, 2002; AKHTER et al., 1998; MOUSNY et al., 2006; YAN et al., 2007; MOUSNY et al., 2008) em conjunto com nossos dados, nos levam a acreditar que a linhagem C3H apresenta, o que poderíamos chamar de maior “estabilidade” ou “resistência” à fatores/agentes que podem modificar o metabolismo do tecido ósseo.

A alta densidade óssea de C3H é causada preponderantemente aumento da atividade dos osteoblastos e não pelo aumento proliferativo das células (SHENG et al., 2004 e 2006). De acordo com SHENG et al. (2004) são os osteoblastos mais diferenciados de C3H que apresentam maior atividade de formação óssea e menor índice de apoptose, o que implica em uma população de osteoblastos mais madura e mais ativa funcionalmente. Estes dados também podem justificar os resultados nossos discutidos sobre o efeito do fluoreto, além de outros agentes, sob o tecido ósseo dessa linhagem de camundongos. Lembrando que células ainda não diferenciadas, ou comprometidas, podem ser mais facilmente estimuladas tanto para proliferação como diferenciação celular. Sendo assim, as células ósseas (osteoblastos) da linhagem C3H estariam comprometidas com seu fenótipo, enquanto as células da linhagem de camundongos C57 poderiam apresentar maior “plasticidade”.

MATSUDA (2010) realizou ensaios da mineralização óssea de células provenientes da calvária de camundongos da linhagem C3H e obteve que os osteoprogenitores mais diferenciados de C3H são mais resistentes à ação inibitória do fluoreto. Este é outro resultado/trabalho que parece corroborar com nossos achados e também com a hipótese levantada sobre a linhagem C3H.

A utilização do flúor em tratamento de osteoporose foi avaliada por BALENA e colaboradores (1998). O autores apresentaram em sua revisão um estudo feito com idosos que receberam alta dose de flúor, onde obtiveram aumento progressivo do

tecido ósseo nas primeiras 40 semanas e com diminuição deste valor sequencialmente, sendo que o índice retornou aos níveis da 10ª semana após a 85ª semana. O mesmo ocorreu em nosso estudo. Obtivemos, em praticamente todos os grupos fluoretados um aumento da porcentagem de tecido ósseo neoformado até 21 dias e diminuição destes valores no período de 28 semanas. Segundo BALENA e colaboradores (1998), essa diminuição pode ser explicada pela ação do flúor sobre as células quiescentes que revestem as superfícies ósseas, diferenciando-as em osteoblastos ou substituindo-as por osteoblastos novos, nos primeiros períodos.

Autores sugerem que a incorporação de fluoreto nos tecido mineralizados modifica a dinâmica deste tecido em diversos aspectos como resistência e tração (MOUSNY et al., 2006) e no processo de síntese e reabsorção. O mesmo grupo (MOUSNY et al., 2008), mais tarde, especulou que o efeito do flúor pode estar acontecendo na interface mineral/orgânico interferindo no crescimento do cristal de apatita.

Recentemente YAN e colaboradores (2011), semelhantemente aos descritos da revisão de EVERETT (2011), levantam a hipótese do fluoreto ter efeito sobre a matriz óssea mineral e efeitos sobre células ósseas (osteoblastos e osteoclastos) via hormônios. Os autores se basearam em resultados próprios, e da literatura, na alteração que o fluoreto causa na produção de paratormônio, fosfatase alcalina, expressão de RANKL/OPG e outros reconhecidos agentes de controle do metabolismo ósseo. Além desses marcadores, EVERETT (2011) cita a interferência do flúor na atividade de enzimas quinases, em alguns casos inibindo sua atividade. Estes efeitos sobre as enzimas poderiam acarretar efeitos secundários em eventos importantes como o ciclo celular e atividade de síntese celular.

CARVALHO e colaboradores (2008) também demonstraram a influência inibitória do flúor na formação óssea ectópica. Onde os autores seguiram o modelo de implantação de matriz óssea desmineralizada em músculos de ratos. Os animais foram tratados com água de beber com diferentes concentrações de flúor. Na biópsia dos tecidos os autores confirmaram, por meio de morfometria, menor formação óssea ectópica nos animais tratados com 50 ppm de flúor.

Em resumo, os trabalhos da literatura em conjunto com nossos resultados podem sustentar a diferença metabólica no tecido ósseo dos diferentes animais (linhagens C3H e C57) e consequentemente no reparo ósseo alveolar. Além de

demonstrar um efeito diferencial do flúor nas duas linhagens, confirmando um componente genético na susceptibilidade ao flúor.

7-Conclusão

7 CONCLUSÃO

Mediante os resultados obtidos no modelo experimental do reparo alveolar de camundongos concluímos:

1) O processo de reparo alveolar é semelhante no que diz respeitos às fases de reparo, porém apresenta padrão de formação óssea diferente entre as linhagens C3H e C57;

2) O fluoreto promove um pequeno aumento no tecido ósseo neoformado nas duas linhagens de camundongos;

3) O fluoreto apresenta um efeito mais expressivo na linhagem C57.

Referências

REFERÊNCIAS

ACCORSI-MENDONÇA T. et al. Expression of metalloproteinase 2 in the cell response to porous demineralized bovine bone matrix. **Journal Molecular Histology**. v. 36, n. 4, p. 311-6, Maio, 2005.

AKHTER, M.P. et al. Bone response to in vivo mechanical loading in two breeds of mice. **Calcif Tissue Int.** v. 63, n. 5, p. 442-9, Nov, 1998.

ALBERCONI, T.B. **Efeito do fluoreto em pré-osteoblastos: Análise da viabilidade celular e atividade de fosfatase.** 2011. Relatório Fapesp de Iniciação Científica. Faculdade de Odontologia de Bauru, Universidade de São Paulo - Bauru.

AMLER, M.H. The time sequence of tissue regeneration in human extraction wounds. **Oral Surg. Oral Med Oral Pathol**. v.27, n.3, p.308-18, 1999.

AMLER, M.H. Age factor in human alveolar bone repair. **J Oral Implantol.** v. 19, n. 2, p. 138-42, 1993.

BEAMER, W.G. et al. Genetic variability in adult bone density among inbred strains of mine. **Bone**. n. 18, p.397-403, 1996.

BERNSTEIN,D.S.; COHEN,P. Use of sodium fluoride in the treatment of osteoporosis. **The Journal of Clinical Endocrinology & Metabolism.** v.27, n.2, p.197-210, Feb. 1967.

BEZERRA DE MENEZES, L.M. et al. Bone as a biomaker of acute fluoride toxicity. **Forensic Sci Int.** v. 137, n.3, p.209-14, 2003.

BLAVIER, L.; DELAISSE, J.M. Matrix metalloproteinases are obligatory for the migration of preosteoclasts to the developing marrow cavity of primitive long bones. **J Cell Sci.** v.108, n.12, p. 3649-59, Dec. 1995.

BOYLE, W.J.; SIMONET, W.S.; LACEY, D.L. Osteoclast differentiation and activaction. **Nature.** v. 423, p. 337-42, 2003.

BOYNE, P.J. Osseous repair of the postextraction alveolus in man. **Oral Surg Oral Med Oral Pathol.** v. 21, n. 6, p. 805-13, Jun, 1966.

BRIANÇON, D.; MEUNIER, P.J. Treatment of osteoporosis with fluoride, calcium and vitamin D. **Orthop. Clin. North Am.**, v.12, p. 629-648, 1981.

BUZALAF, M.A.R. et al. Bone surface and whole bone as biomarkers dor acute fluoride exposure. **Journal of Analytical Toxicology**. v. 29, n. 8, p. 810-13, 2005.

BUZALAF, M.A.R. et al. Nail and bone surface as biomarkers for acute fluoride exposure in rats. **Journal of Analytical Toxicoloxy**. v. 28, n. 4, p. 249-52, 2004.

CARRINGTON, J.L. et al. Osteogenin (bone morphogenetic protein-3) stimulates cartilage formation by chick limb bud cells in vitro. **Dev. Biol.** v. 146, n. 2, p.409-15, Aug. 1991.

CARVALHO, J.G. et al. Influence of genetic background on fluoride metabolism in mice. **J Dent Res.** v. 88, n. 11, p. 1054-8, Nov. 2009.

CARVALHO, J.G. et al. Fluoride effects on ectopic bone formation in young and old rats. **Methods Find Exp. Clin. Pharmarcol.** n.30, p. 287-294, 2008.

CARVALHO, J.G.; DE OLIVEIRA, R.C.; BUZALAF, M.A. Plasma as an indicator of bone fluoride levels in rats chronically exposed to fluoride. **J Appl Oral Sci.** v. 14, n. 4, p. 238-41, Ago, 2006.

CAVERSAZIO, J.; PALMER, G.; BONJOUR, J.P. Fluoride: mode of action. **Bone**, v. 22, p. 585-589, 1998.

CHAMBERS, T.J. Regulation of the differentiation and function of osteoclasts. **J Pathol.** v. 192, n.1, p.4-13, 2000.

CHARLES, P.; MOSEKILDE, L.; JENSEN, F.T. The effects of sodium fluoride. calcium phosphate, and vitamin D2 for one to two years on calcium and phosphorus metabolism in postmenopausal women with spiral crush fracture osteoporosts. **Bone**, v. 6, p. 201-206, 1985.

CHEN, T.L. et al. Bone morphogenetic protein-2b stimulation of growth and osteogenic phenotypes in rat osteoblast-like cells: comparison with TGF-beta 1. **J Bone Miner Res.** v. 6, n.12, p.1387-93, Dec. 1991.

CHENG, K. et al. In vitro behavior of osteoblast-like cells on fluoridated hydroxyapatite coatings. **Biomaterials**. v. 26, n. 32, p. 6288-95, 2005.

CHENG, H. et al. Osteogenic activity of the fourteen types of human bone morphogenetic proteins (BMPs). **J Bone Joint Surg Am.** v. 85-A, n. 8, p. 1544-52, Aug. 2003.

COLLAERT, B.; WIJNEN, L.; DE BRUYN, H. A 2-year prospective study on immediate loading with fluoride-modified implants in the edentulous mandible. **Clin Oral Implants Res.** v. 22, n. 10, p. 1111-6, Out. 2011.

COLNOT, C. et al. Altered fracture repair in the absence of MMP9. **Development.** n.130, p. 4123-4133, 2003.
COOPER, L.F. et al. Fluoride modification effects on osteoblast behavior and bone formation at TiO2 grift-blasted c.p. titanium endosseous implants. **Biomaterials**. v. 27, n. 6, p. 926-36, Feb, 2006.

COUTELIER, L.; NOEL, H.; MALDAGUE, B. Bone remodeling alterations induced by fluor poisoning in the bovine. Abstract. Trabalho apresentado no **Symposium CEMO** p. 189-93. 1978.

DAIJEI, H.; Further observations on radiological changes of endemic foodborne skeletal fluorosis. **Fluoride**. v. 17, n. 1, p. 9-14, 1984.

DEMPSTER, D.W. et al. Temporal changes in cancellous bone structure of rats immediately after ovariectomy. **Bone**, v.16, n.1, p.157-161, 1995.

DEQUEKER, J.; DECLERCK, K. Fluor in the treatment of osteoporosis. An overview of thirty years clinical research. **Schweiz Med Wochenschr**. v. 123, n. 47, p. 2228-34, 1993.

DUNIPACE, A.J. et al. Effect of aging on animal response to chronic fluoride exposure. **J Dent Res**. v. 74, n. 1, p. 358-68, 1995.

EVERETT, E.T. Fluoride's effects on the formation of teeth and bones, and the influence of genetics. **J Dent Res**. v. 90, n. 5, p. 552-60, Maio, 2011.

ERIKSEN, E.F., COLVARD, D.S., BERG, N.J. et al. **Evidence of estrogen receptors in normal human osteoblast-like cells**. Science, v.4, p. 84-6, 1988.

ERIKSEN, E.F.; MOSEKILDE, L.; MELSEN, F. Effect of Sodium Fluoride, Calcium, Phosphate, and Vitamin D2 on Trabecular Bone Balance and Remodeling in Osteoporotics. **USA: Bone**. v.6, p.421-428, 1985.

FALONI, A.P.S.; CERRI, P.S. Cellular and molecular mechanisms of the estrogen in the bone resortion. **Rev. Odontol. UNESP**, v.36, n.2, p.181-188, 2010.

FERNANDES, M.D. et al. Effects of fluoride in bone repair: an evaluation of RANKL, OPG and TRAP expression. **Odontology.** 10 Ago, 2012a.

FERNANDES, M.D. et al. Fluoride effect on the process of alveolar bone repair in rats: evaluation of activity of MMP-2 and 9. **RSBO**. v.9, n.3, p.229-37, Jul-Set, 2012b.

FREIRE, F.M., ARAGÃO, K. G. C. B. Osteoporose: um artigo de atualização. Goiânia: 2004. Disponível em: < http://www.ucg.br/ucg/institutos/nepss/monografia/monografia_12.pdf>. Acesso em: 13 fevereiro 2012.

GARNERO, P.; DELMAS; P.D. Contribution of bone mineral density and bone turnover markers to the estimation of risk of osteoporotic fracture in postmenopausal women. **J. Musculoskel Neuron Ineract.** v. 4, p. 50-63, 2004.

GOMES, J.R. et al. Immunolocalization and activity of the MMP-9 and MMP-2 in odontogenic region of the rat incisor tooth after post shortening procedure. **J Mol Histol.** v. 42, n. 2, p. 153-9, Abril, 2011.

GREEN, J.O. et al. Age-related changes in human trabecular bone: Relationship between microstructural stress and strain and damage morphology. **J Biomech**, v. 44, n. 12, p. 2279-85, Aug, 2011.

GRANJEIRO, J.M. et al. Bone morphogenetic proteins: from structure to clinical use. **Braz J Med Bio Res.** v. 38, n. 10, p. 1463-73, Out. 2005.

GRYNPAS, M.D.; HOLMYARD, D. Changes in quality of bone mineral on aging and in disease. **Scanning Microsc**., v.2, p.1045-1054, 1998.
HAGUENAUER, D. et al. Fluoride for the treatment of postmenopausal osteoporotic fractures: a meta-analysis. **Ostoeporosos Int.** v. 11, n.9, p.727-38, 2000.

HARPER, E.; BLOCH, K.J.; GROSS, J. The zymogen of tadpole collagenase. **Biochemistry.** v. 10, n.16, p. 3035-41, 1971.

HING, K.A. Bone repair in the twenty-first century: biology, chemistry or engineering? **Philos Transact A Math Phys Eng Sci.** v. 362, n. 1825, p. 2821-50, 2004.

HOFBAUER, L.C; NEUBAUER, A.; HEUFELDER, A.E. Receptor activator of nuclear factor-kappaB ligand and osteoprotegerin: potential implications for the pathogenesis and treatment of malignant bone diseases. **Cancer.** v. 92, n.3, p. 460-70, 2001.

HOGAN, B.L.; Bone morphogenetic proteins: multifunctional regulators of vertebrate development. **Genes Dev.** v. 10, n.13, p. 1580-94.

HSIEH, Y.D.; DEVLIN, H.; MC CORD, F. The Effect of ovariectomy on the realing tooth socket of the rat**. Arch Oral Biol.** v. 40, n. 6, p.529-31, 1995.

JABBAR, S. et al. Osteoprotegerin, RANKL and bone turnover in postmenopausal osteoporosis. **J Clin Pathol.** v. 64, n. 4, p. 354-7, Abril, 2011.

JAYAKUMAR, P.; DI SILVIO, L. Osteoblasts in bone tissue engineering. **Proc Inst Mech Eng H.** v. 224, n. 12, p. 1415-40, Dec, 2010.

JEMTLAND, R.; LEE, K.; SEGRE, G.V. Heterogeneity among cells that express osteoclast-associated genes in developing bone. **Endocrinology.** v. 139, p.340-49, 1998.

JUDAS, F. et al. **Estrutura e Dinâmica do Tecido Ósseo**. 2012. 51f. Texto de apoio para os alunos do Mestrado Integrado em Medicina Disciplina de Ortopedia. Disponível em: <http://rihuc.huc.min-saude.pt/bitstream/10400.4/1346/1/TECIDO%20%C3%93SSEO%20.pdf>. Acesso em: 03 dez. 2012

JUDEX, S.; DONAHUE, L.R.; RUBIN, C. Genetic predisposition to low bone mass is paralleled by an enhanced sensitivity to signals anabolic to skeleton. **The FASEB Journal**, v. 16, n. 10, p. 1280-1282, 2002.

KASSEN, M.; MOSEKILDE, L.; ERIKSEN, E.F. **Effects of fluoride on human bone cells in vitro: differences in responsiveness between stromal osteoblast precursors and mature osteoblasts.** Eur J Endocrinol. v.130, p. 381-6, 1994.

KATCHBURIAN, E.; ARANA, V. **Histologia e embriologia oral : texto-atlas-correlações clínicas.** São Paulo: Panamericana, p. 381, 1999.

KEATING, F.S.J.; MANASSIEV, N.; STEVENSON, J.C. Estrogens and Osteoporosis in Lobo, R.A., Kelsey, J. & Marcus, R. Menopause: Biology and Pathobiology**. Academic Press: Sand Diego, CA.**, p. 509-533, 2000.

KHOSLA, S. Minireview: The OPG/RANKL/RANK System. **Endocrinology.** v. 142, p. 5050-55, 2001.

KHOKHER, M.A.; DANDONA, P. **Flouride stimulates Hthymidine incorporation and alkaline phpsphatase produstion by human osteoblasts.** London: Metabolism. v. 39, p. 1118-1121, Nov. 1990.

KINANE, D.F. Regulators of tissue destruction and homeostasis as diagnostic aids in periodontology. **Periodontology.** v. 24, p.215-25, 2000.

KOBAYASHI, C. A. N. **Efeito do Fluoreto no Osso de Camundongos com Diferentes Susceptilidade Genéticas à Fluorose: uma Análise Proteômica**.2012. 215f. Dissertação (Doutorado de Odontologia). Faculdade de Odontologia de Bauru. Faculdade de Odontologia de Bauru, Universidade de São Paulo - Bauru.

KONG, Y.Y. et al. OPGL is a key regulator of ostepclastogenesis, lymphocyte development and lymph-node organogenesis. **Nature.** v. 397, p.315-23, 1999.

KRAGSTRUP,J.; RICHARDS, A.; FEJERSKOV,O. Experimental osteo-fluorosis in the domestic pig: a histomorphometric study of vertebral trabecular bone. **J Dental Res.** v. 63, n. 6, p. 885-9, Jun, 1984.

KRISHNAMACHARI, K.A. Skeletal fluorosis in humans: a review of recent progress in the understanding of the disease. **Progr Food Nut**. Sci. v. 10, n. 3-4, p. 279-314, 1986.

KROOK, L.; MAYLIN, G.A. Industrial fluoride pollution. Chronic fluoride poisoning on Cornwall Island cattle. **Cornell Vet.** v. 69, Suppl.8, p. 1-70, Apr, 1979.

LAGIER, R. Effects of fluorine on bone morphology. In: COURVOISIER, B.; DONATH, A.; BAUD, C.A. **Fluoride and bone: second Symposium CEMO (Centre d'étide des maladies ostéo-articulaires de Genève).** Geneva: Médecine at Hygiène. p. 32-41, 1978.

LAU, K.H; BAYLINK, D.J. Molecular mechanism of action of fluoride on bone cells. **J Bone Miner Res**. v. 13, n. 11. p. 1660-7, Nov. 1998.

LAU, K.H; BAYLINK, D.J. Phosphotyrosyl protein phosphatases: potential regulators of cell proliferation and differentiation. **Crit Rev Oncog**. v.4, n.4, p.451-71, 1993.

LEITE, A.L. et al. Kinetics of fluoride removal from plasma and bone of rats after chronic intake of fluoride. **Methods Find Exp Clin Pharmacol**. v. 30, n. 3, p. 209-14, Abril, 2008.

LEONEL, E.C.F. et al. A presença do calo ósseo na neoformação óssea promovida pelo polímero de mamona. **Rev. Bras. Odontol.**, Rio de Janeiro, v. 60, n. 5, p. 314-317, set/out. 2003.

LUVIZUTO, E.R. et al. Raloxifene therapy inhibits osteoclastogenesis during the alveolar healing process in rats. **Arch Oral Biol.** v. 56, n. 10, p. 984-90, Out. 2011.

LUVIZUTO, E.R. et al. Histomorphometric analysis and immunolocalization of RANKL and OPG during the alveolar healing process in female ovariectomized rats treated with oestrogen or raloxifene. **Arch Oral Biol.** v. 55, n.1, p. 52-9, Nov. 2010.

MACHADO, G.J. et al. Action of nicotine and ovariectomy on bone regeneration after tooth extraction in rats. **J Oral Maxillofac Surg.** v.68, n.11, p. 2675-81, Nov. 2010.

MACLEAN, C. et al. Systematic review: comparative effectiveness of treatments to prevent fractures in men and women with low bone density or osteoporosis. **Ann Intern Med.** v. 148, n. 3, p. 197-213, Fev, 2008.

MANKIN, H.J.; MANKIN, C.J. Metabolic bone disease: a review and update. **Instr Course Lect.** v. 57, p. 575-93, 2008.

MARZOLA, C. et al. **Processo de Reparo Alveolar Aspectos Clínicos e Microscópicos.** Disponível em: <http://www.actiradentes.com.br/revista/2009/textos/48RevistaATO-Processo_de_reparo_alveolar-2009.pdf>. Acesso em: 14 dez. 2012.

MATSUDA, S.S. **Efeito diferencial do flúor na mineralização de osteoblastos de duas espécies de camundongos com diferentes densidades ósseas**. 2010. 139f. Dissertação (Doutorado). Faculdade de Odontologia de Bauru, Universidade de São Paulo - Bauru.

MELLO, L.C.P.; GOMIDE, L.B. Respostas físicas, químicas e biomecânicas do osso de ratas ovariectomizadas submetidas a diversas ingestões de flúor suplementar. **Rev. Nutr.** v.18, n.5, p.593-600, 2005.

MERZ, W. The essential trace elements. **Science**, v. 213, p. 1332-8, 1981.

MOHR, H. Fluoride effect on bone formation - an overview. **Tandlaegebladet**, v. 94, n. 18, p. 761-3, Dec. 1990.

MOSIG, R.A. et al. Loss of MMP-2 disrupts skeletal and craniofacial development and results in decreased bone mineralization, joint erosion and defects in osteoblast and osteoclast growth. Hum Mol Genet. v. 16, n. 9, p.1113-23, Maio, 2007.

MOUSNY, M. et al. Fluoride effects on bone formation and mineralization are influenced by genetics. **Bone.** v. 43, n.6, p.1067-74, 2008.

MUNDY, G.R. et al. **The effects of cytokines and growth factors on osteoblastic cells.** Bone, v. 7, n. 2, suppl., p. 71s-5s, 1995.

OHMI, K.; NAKAGAKI, H. et al. The effect of fluoridation and its discontinuation on fluoride profiles in the alveolar bone of rat. **Calcif Tissue Int**. v.77, n.4, p. 226-32, 2005.

OKADA, Y. et al. Localization of matrix metalloproteinase 9 (92-kilodalton gelatinase/type IV collagenase = gelatinase B) in osteoclasts: implications for bone resorption. **Lab Invest.** v.72, n. 3, p. 311-22, Mar. 1995.

OKAMOTO, T.; RUSSO M.C. Wound healing following tooth extraction Histochemical study in rats. **Rev Fac Odontol Araçatuba**. v. 2, n. 2, p. 153-69, 1973.

PASCHOAL, A.L. **Estudo da viabilidade de aplicação do polímero piezelétrico fluoreto de polivinilideno (PVDF) entre osso cortical e placa de osteossíntese para estimulação de crescimento ósseo.** São Carlos, 2003. 112p. Dissertação (Doutorado em Ciência e Engenharia de Materiais) – Escola de Engenharia de São Carlos/Instituto de Física de São Carlos, Universidade de São Paulo, 2003.

PINTO, A.S. et al. Efeitos de tratamento combinado de alendronato de sódio, atorvastatina cálcica e ipriflavona na osteoporose induzida com dexametasona em ratas. **Rev. Bras. Cienc. Farm**. v.42 n.1 p.99-107, 2006.

POLIACHIK, S.L. et al. 32 wk old C3H/HeJ mice actively respond to mechanical loading. **Bone**, v.42, n.4, p.653-9, 2008.

POSNER, A.S. The effect of fluoride on bone mineralization. In: FEJERSKOV, O.; EKSTRAND, J.; BURT, B.A. **Fluoride in dentistry.** 2ed. Copenhagen, Munksgaard, p.88-95, 1996

QU, H.; WEI, M. The effect of fluoride contents in fluoridated hydroxyapatite on osteoblast behavior. **Acta Biomater**. v. 2, n. 1, p. 113-9, 2006.

RADOMINSKI, SC et al. Osteoporose em mulheres na pós-menopausa. **Rev. Bras. Reumatol. [online]**.v. 44, n. 6, p. 426-434, 2004.

RAFFI, M.B.; MÉNDEZ, M.C.; RIET-CORREA, F. Estudos histomorfométricos e histológicos das lesões ósseas causadas por flúor em aves. **Pesq. Vet Bras**. v. 17, n. 2, p. 69-76, 1997.

REEVES, P.G.; NIELSEN, F.H.; FAHEY, G.C. Jr. AIN-93 purified diets for laboratory rodents: final report of the American Institute of Nutrition ad hoc writing committee on the reformulation of the AIN-76A rodent diet. **J Nurt.** v.123, n. 11, p. 1939-51, Nov. 1993.

REPONEN, P. et al. High expression of 92-kD type IV collagenase (gelatinase B) in the osteoclast lineage during mouse development. **J Cell Biol**., v. 124, n.6, p.1091-1102, Mar. 1994.

RICE, D.P.; KIM, H.J; THESLEFF, I. Detection of gelatinase B expression reveals osteoclastic bone resorption as a feature of early calvarial bone development. **Bone.** v.21, n.6, p.479-86, 1997.

RICHTER, H. E.; BOYNE, P. J. New concepts in facial bone healing and grafting procedures**. Chicago: Journal of Oral Surgery**, p. 557, 1969.
RIET-CORREA, F. et al. Poluição Industrial como causa de intoxicação por flúor no município de Rio Grande, RS. **Pesq Vet Bras**. v. 3, n. 4, p. 107-14, 1983.

RIGGS, B.L.; MELTON, L.J. Osteoporosis: Etiology, **Diagnosis and Manegement** , 2ª Ed. Philadelphia: Lippincott – Raven Press, p.524, 1995.

RIGGS, B.L. et al. Treatment of primary osteoporosis with fluoride and calcium: Clinical tolerance and fracture occurrence, **J. Am. Med. Assoc.** v. 243, p. 446-449, 1980.

ROBLING, A.G.; TURNER, C.H. Mechanotransduction in bone: genetic effects on mechanosensitivity in mice. **Bone**. v.31, n.5, p.562-9, Nov, 2002.

RODRIGUES, T.S. **Avaliação da dinâmica do Processo de Reparo Alveolar utilizando fluorocromos.** 2005. 103f. Tese (Mestrado). Faculdade de Odontologia – Campus de Araçatuba – UNESP.

ROSEN, V.; THIES, R.S. The BMP proteins in bone formation and repair. **Trends Genet.** v, 8, n. 3, p.97-102.

ROSSI, A.C.; FREIRE, A.R.; DORNELLES, R.C.M. Osteoporose: considerações sobre terapêuticas atuais e metabolismo ósseo. **International Journal of Dentistry**, Recife, v. 9 n. 4, p. 210-14, out/dez 2010.

RUBIN, C.D. et al. Sustained-release sodium fluoride in the treatment of the elderly with established osteoporosis. **Arch Intern Med**. v. 161, n. 19, p. 2325-33, Out, 2001.

RUBIN,M.A. et al. SEM and TEM study of the hierarchical structure of C57BL/6J and C3H/HeJ mice trabecular bone. **Bone**, v.35, n.1, p. 11-20, 2004.

SATO,H.; TAKEDA,Y. Proliferative activity, apoptosis and histogenesis in the early stages of rat tooth extraction wound healing. **Cells Tissues Organs.** v.186, n.2**,** p.104-11, 2007.

SHENG, M.H. et al. High osteoblastic activity in C3H/HeJ mice compared to C57BL/6J mice is associated with low apoptosis in C3H/HeJ osteoblasts. **Calcif Tissue Int**, v.78, p.293-301, 2006.

SHENG, M.H.; LAU, K.H.; BEAMER, W.G.; BAYLINK, D.J.; WERGEDAL, J.E. In vivo and in vitro evidence that the high osteoblastic activity in C3H/HeJ mice compared to C57BL/6J mice is intrinsic to bone cells. **Bone**, v. 35, p. 711-9, 2004.

SLOMPO, C.; BUZALAF, C. P.; DAMANTE, C. A.; MARTINS, G. M.; HANNAS, A. R.; BUZALAF, M. A. R.; OLIVEIRA, R. C. Fluoride modulates preosteoblasts viability and matrix metalloproteinases-2 and -9 activities**. Brazilian Dental Journal**, 2013. (*In press*).

SOUZA, A.P; LINE, S.R.P. The biology of matrix metaloproteinases. **Rev FOB**. v.10, n.1, p.1-6, 2002.

SZPALSKI M., GUNZBURG R. Recombinant human bone morphogenetic protein-2: a novel osteoinductive alternative to autogenous bone graft?. **Acta Orthop Belg**. v.71, n.2, p.133-48, Abril, 2005.

TEM CATE, A.R. **Histologia Bucal**: Desenvolvimento, estrutura e função. 5ª Edição. Rio de Janeiro: Guanabara Koogan, 2001. 439p.

TORGENTON, D.J; BELL-SYER, S.E. Hormone replacement therapy and prevention of nonvertebral fractures: a meta-analysis of randomized trials. **JAMA**, v.285, p. 2891-2897, 2001.

TROUVIN, A.P.; GOËB, V. Receptor activator of nuclear factor-kB ligand and osteoprotegerin: maintaining the balance to prevent bone loss. **Clin Interv Aging**. v. 19, n. 5, p. 345-54.

UIHLEIN, A.V.; LEDER, B.Z. Anabolic therapies for osteoporosis. **Endocrinol Metab Clin North Am.** v. 41, n. 3, p. 507-25, Jun, 2012.

VILLAR, L.D. **Efeito do fluoreto de sódio sobre a qualidade óssea das vértebras lombares de ratas ovarectomizadas.** 2004, 93f. Tese (Mestrado). Programa de pós-graduação em Ciências Fisiológicas da Universidade Federal de São Carlos.

VU, T.H. et al. MMP-9/ gelatinase B is a key regulator of growth plate angiogenesis and apoptosis of hypertrophic chondrocytes. **Cell.** v. 93, n. 3, p.411-22, 1998.

VESTERBY, A.; GUNDERSEN, H.J.G.; MELSEN, F.; MOSEKILDE, L. Marrow space star volume in the iliac crest decreases in osteoporotic patients after continuous treatment with fluoride, calcium, and vitamin D_2 for five years. **Bone**, v.12, p. 33-37, 1991.

XU, H. et al. Activation of PERK signaling through fluoride-mediated endoplasmic reticulum stress in OS732 cells. **Toxicology.** v.277, n.1-3, p. 1-5, Nov, 2010.

WANG, E.A. et al. Bone morphogenetic protein-2 causes commitment and differentiation in C3H10T1/2 and 3T3 cells. **Growth Factors**. v. 9, n.1, p.57-71, 1993.

WONG, M.; SIEGRIST, M.; GOODWIN, K. Cyclic tensile strain and cyclic hydrostatic pressure differentially regulate expression of hypertrophic markers in primary chondrocytes. **Bone**. v.33, n. 4, p. 685-93.

WOZNEY, J.M. Molecular biology of the bone morphogenetic protein. In Urist, M.R., O'Connor, B.T., Burwell, R.G. **Bone**. Grafts, Derivates and Substitutes. London, England: Butterworth Heinemann, p. 397-413, 1994.

WU, C.C. et al. Expression of osteopontin and type I collagen of hFOB 1.19 cells on sintered fluoridated hydroxyapatite composite bone graft materials. **Implant Dent.** v. 19, n. 6, p. 487-97, Dec, 2010.

YAN, D. Phenotypic variation of fluoride responses between inbred strains of mice. **Cells Tissues Organs**. v.194, n.2-4, p. 261-7, 2011.

YAN, D. et al. Genetic background influences fluoride's effects on osteoclastogenesis. **Bone**. v. 41, n. 6, p. 1036-44, Dec. 2007.

YAN, X. et al. Fluoride induces apoptosis and alters collagen I expression in rat osteoblasts. **Toxico Lett.** v.200, n. 3, p. 133-8, Fev. 2011.

YAZBEK, M.A.; NETO, J.F.M. Osteoporose e outras doenças osteometabólicas no idoso. **Einstein**. v.6, p. 74-S8, 2008.

YOON, B.S. et al. Bmpr1a and Bmpr1b have overlapping functions and are essential for chondrogenesis in vivo. **Proc Natl Acad Sci U.S.A.** v. 102, n. 14, p. 5062-7, Abril. 2005.

ZHAO, Q. et al. NFATc1: functions in osteoclasts. **Int J Biochem Cell Biol.** V.42, n.5, p.576-579. Dec. 2009.

Anexos

Tabela 4: Área (µm²) de tecido ósseo neoformado das diferentes linhagens, em diferentes períodos e terços de alvéolos. Valores de média e desvio padrão (**±**).

	ÁGUA	LINHAGEM	PERÍODOS	TERÇO	N	MÉDIA ± DP
1	DEIONIZ	C57	7	CERVICAL	4^{abc}	302335,505 ± 121864,6
2	DEIONIZ	C57	7	MEDIO	4^{abc}	344508,95 ± 32076,8
3	DEIONIZ	C57	7	APICAL	3^{abc}	604669,86 ± 90054,8
4	DEIONIZ	C57	14	CERVICAL	$4^{abcdefg}$	464325,625 ± 93278,9
5	DEIONIZ	C57	14	MEDIO	4^{abc}	256827,4425±86423,9
6	DEIONIZ	C57	14	APICAL	4^{abc}	250207,65±57283,0
7	DEIONIZ	C57	21	CERVICAL	4^{f}	324526,325±160897,3
8	DEIONIZ	C57	21	MEDIO	$3^{abcdefg}$	192095±33740,1
9	DEIONIZ	C57	21	APICAL	1^{abc}	306439,7
10	DEIONIZ	C57	28	CERVICAL	4^{cdefg}	288198,125±24913,8
11	DEIONIZ	C57	28	MEDIO	$4^{abcdefg}$	573066,38±27994,1
12	DEIONIZ	C57	28	APICAL	$4^{abcdefg}$	581545,75±22089,7
13	DEIONIZ	C3H	7	CERVICAL	3^{abc}	305500,61±79290,5
14	DEIONIZ	C3H	7	MEDIO	4^{abc}	280371,73±54791,4
15	DEIONIZ	C3H	7	APICAL	$3^{abcdefg}$	482937,06±105783,3
16	DEIONIZ	C3H	14	CERVICAL	3^{abc}	273224±30553,5
17	DEIONIZ	C3H	14	MEDIO	3^{abcf}	201395,94±152927,7
18	DEIONIZ	C3H	14	APICAL	4^{a}	275496,06±76451,2
19	DEIONIZ	C3H	21	CERVICAL	3^{abcdf}	411551,58±15092,5
20	DEIONIZ	C3H	21	MEDIO	4^{bcdefg}	380089,75±60165,9
21	DEIONIZ	C3H	21	APICAL	3^{ab}	227273,07±199260,5
22	DEIONIZ	C3H	28	CERVICAL	4^{abc}	301653,81±67722,1
23	DEIONIZ	C3H	28	MEDIO	4^{abc}	422186,8±54098,0
24	DEIONIZ	C3H	28	APICAL	3^{abc}	200946,41±46304,3
25	FLUOR	C57	7	CERVICAL	$1^{abcdefg}$	332991,4
26	FLUOR	C57	7	MEDIO	$4^{abcdefg}$	311931,72±38359,1
27	FLUOR	C57	7	APICAL	$4^{abcdefg}$	413597,77±31523,4
28	FLUOR	C57	14	CERVICAL	4^{abc}	401050,12±46125,2
29	FLUOR	C57	14	MEDIO	3^{abcf}	390443,19±73659,8
30	FLUOR	C57	14	APICAL	4^{abc}	251359,5±48223,7
31	FLUOR	C57	21	CERVICAL	2^{abc}	604030,25±112017,7
32	FLUOR	C57	21	MEDIO	3^{bcdefg}	201148,05±18683,7
33	FLUOR	C57	21	APICAL	$1^{abcdefg}$	99431,7
34	FLUOR	C57	28	CERVICAL	4^{e}	241678,63±148206,5
35	FLUOR	C57	28	MEDIO	$2^{abcdefg}$	208280,62±196476,1
36	FLUOR	C57	28	APICAL	3^{abc}	375166,16±139494,1
37	FLUOR	C3H	7	CERVICAL	2^{abcdf}	278809,6±150989,6
38	FLUOR	C3H	7	MEDIO	$4^{abcdefg}$	160351±85379,2
39	FLUOR	C3H	7	APICAL	$4^{abcdefg}$	178298,56±114448,0
40	FLUOR	C3H	14	CERVICAL	3^{abc}	203098,9±79288,4
41	FLUOR	C3H	14	MEDIO	1^{abc}	281658,5
42	FLUOR	C3H	14	APICAL	3^{abc}	241130,16±81851,3
43	FLUOR	C3H	21	CERVICAL	3^{cdefg}	375675,81±27262,8
44	FLUOR	C3H	21	MEDIO	2^{defg}	174975,8±30695,9
45	FLUOR	C3H	21	APICAL	$1^{abcdefg}$	349161,9
46	FLUOR	C3H	28	CERVICAL	4^{abc}	214708,625±80648,3
47	FLUOR	C3H	28	MEDIO	1^{abc}	283298,3
48	FLUOR	C3H	28	APICAL	$1^{abcdefg}$	198799,7

Abreviaturas: **DEIONIZ**: água deionizada; **FLÚOR**: água fluoretada; **N:** número da amostra.
*Letras sobrescritas diferentes indicam diferenças estatisticamente significativa na comparação entre os grupos.

Tabela 5: Área (µm²) de tecido conjuntivo das diferentes linhagens, em diferentes períodos e terços. Valores de média e desvio padrão **(±).**

	ÁGUA	LINHAGEM	PERÍODOS	TERÇO	N	MÉDIA ± DP
1	DEIONIZ.	C57	7	CERVICAL	4^{ab}	470633,37±117484,8
2	DEIONIZ.	C57	7	MEDIO	2^{ab}	412117,945±95369,8
3	DEIONIZ.	C57	7	APICAL	1^{ab}	528501
4	DEIONIZ.	C57	14	CERVICAL	4^{ab}	678546,4±55893,3
5	DEIONIZ.	C57	14	MEDIO	4^{ab}	530563,38±146901,6
6	DEIONIZ.	C57	14	APICAL	4^{ab}	587186,3375±40518,8
7	DEIONIZ.	C57	21	CERVICAL	3^{ab}	545214,06±40518,8
8	DEIONIZ.	C57	21	MEDIO	4^{ab}	456756,65±54876,8
9	DEIONIZ.	C57	21	APICAL	2^{ab}	535623,075±98371,3
10	DEIONIZ.	C57	28	CERVICAL	4^{ab}	425488,325±40219,9
11	DEIONIZ.	C57	28	MEDIO	3^{ab}	432388,91±42922,4
12	DEIONIZ.	C57	28	APICAL	3^{ab}	484754,36±62254,7
13	DEIONIZ.	C3H	7	CERVICAL	4^{ab}	658598,86±118230,2
14	DEIONIZ.	C3H	7	MEDIO	3^{ab}	606890,02±264217,2
15	DEIONIZ.	C3H	7	APICAL	2^{ab}	739680,3±42044,1
16	DEIONIZ.	C3H	14	CERVICAL	4^{ab}	600646,88±75476,8
17	DEIONIZ.	C3H	14	MEDIO	4^{ab}	531916,49±196788,7
18	DEIONIZ.	C3H	14	APICAL	4^{ab}	558745,85±185280,8
19	DEIONIZ.	C3H	21	CERVICAL	4^{ab}	519077,725±250876,3
20	DEIONIZ.	C3H	21	MEDIO	4^{ab}	547464,8±161932,1
21	DEIONIZ.	C3H	21	APICAL	4^{ab}	568326,83±278645,0
22	DEIONIZ.	C3H	28	CERVICAL	3^{ab}	386841,85±74188,1
23	DEIONIZ.	C3H	28	MEDIO	4^{ab}	472230,3875±64905,6
24	DEIONIZ.	C3H	28	APICAL	3^{ab}	646880,26±113466,8
25	FLUOR	C57	7	CERVICAL	1^{ab}	830897
26	FLUOR	C57	7	MEDIO	1^{ab}	493993
27	FLUOR	C57	7	APICAL	1^{ab}	647550
28	FLUOR	C57	14	CERVICAL	4^{ab}	597257,76±144301,0
29	FLUOR	C57	14	MEDIO	3^{ab}	447237,31±13493,4
30	FLUOR	C57	14	APICAL	3^{ab}	509503,2±217448,9
31	FLUOR	C57	21	CERVICAL	4^{ab}	490933,85±48635,7
32	FLUOR	C57	21	MEDIO	3^{ab}	412143,45±76370,9
33	FLUOR	C57	21	APICAL	3^{ab}	459688,78±66759,8
34	FLUOR	C57	28	CERVICAL	4^{ab}	447689,83±80433,0
35	FLUOR	C57	28	MEDIO	4^{a}	370648,72±45109,6
36	FLUOR	C57	28	APICAL	2^{ab}	354958,32±61246,4
37	FLUOR	C3H	7	CERVICAL	3^{ab}	720537,29±130922,9
38	FLUOR	C3H	7	MEDIO	4^{ab}	641152,9±280157,5
39	FLUOR	C3H	7	APICAL	1^{b}	1030722
40	FLUOR	C3H	14	CERVICAL	4^{ab}	594503,9±95678,2
41	FLUOR	C3H	14	MEDIO	3^{ab}	489250,5±48960,0
42	FLUOR	C3H	14	APICAL	4^{ab}	574053,5±169263,0
43	FLUOR	C3H	21	CERVICAL	3^{ab}	756582,75119839,5
44	FLUOR	C3H	21	MEDIO	3^{ab}	630842,96±173838,9
45	FLUOR	C3H	21	APICAL	1^{ab}	561422
46	FLUOR	C3H	28	CERVICAL	3^{ab}	521152,11134085,8
47	FLUOR	C3H	28	MEDIO	3^{ab}	469798,7139603,5
48	FLUOR	C3H	28	APICAL	1^{ab}	577677

Abreviaturas: **DEIONIZ**: água deionizada; **FLÚOR**: água fluoretada; **N:** número da amostra.

*Letras sobrescritas diferentes indicam diferenças estatisticamente significativa na comparação entre os grupos.

Universidade de São Paulo
Faculdade de Odontologia de Bauru
Al. Dr. Octávio Pinheiro Brisolla, 9-75 – Bauru-SP – CEP 17012-901 – C.P. 73
PABX (0XX14)3235-8000 – FAX (0XX14)3223-4679

Comissão de Ética no Ensino e Pesquisa em Animais
Fone: (14)3235-8356
e-mail: mferrari@fob.usp.br

CEEPA-Proc. Nº 007/2010

Bauru, 5 de maio de 2010.

Senhor Professor,

O projeto de pesquisa encaminhado a esta Comissão de Ética no Ensino e Pesquisa em Animais, denominado **"Efeito do fluoreto no reparo ósseo em alvéolos de camundongos com diferentes desnsidades ósseas. Análise morfométrica e zimográfica",** de autoria de Andressa Pelissari Zambolin Sabino, foi enviado ao relator para avaliação.

O parecer do Relator **aprovando** o projeto foi aceito em reunião desta Comissão realizada no dia **4 de maio de 2010**, considerando que não haver impedimentos éticos.

Atenciosamente,

Prof. Dr. Gustavo Pompermaier Garlet
Presidente da Comissão de Ética no Ensino e Pesquisa em Animais

Prof. Dr. Rodrigo Cardoso de Oliveira
Docente do Departamento de Ciências Biológicas