**UNIVERSIDADE DE SÃO PAULO**
**FACULDADE DE ODONTOLOGIA DE BAURU**

**NATALINO LOURENÇO NETO**


# Estudo clínico, radiográfico, histologico e imuno-histoquímico na resposta pulpar após o uso de diferentes materiais capeadores em pulpotomias de dentes decíduos humanos


**BAURU**
**2013**

**NATALINO LOURENÇO NETO**

# Estudo clínico, radiográfico, histológico e imuno-histoquímico na resposta pulpar após o uso de diferentes materiais capeadores em pulpotomias de dentes decíduos humanos

Tese apresentada a Faculdade de Odontologia de Bauru da Universidade de São Paulo para obtenção do título de Doutor em Ciências no Programa de Ciências Odontológicas Aplicadas, na área de concentração de Odontopediatria.

Orientador: Prof. Dr. Ruy César Camargo Abdo

**Versão corrigida**

**BAURU**
**2013**

L934e

Lourenço Neto, Natalino

Estudo clínico, radiográfico, histológico e imuno-histoquímico na resposta pulpar após o uso de diferentes materiais capeadores em pulpotomias de dentes decíduos humanos / Natalino Lourenço Neto. – Bauru, 2013.

151p. : il. ; 30cm.

Tese (Doutorado) – Faculdade de Odontologia de Bauru. Universidade de São Paulo

Orientador: Prof. Dr. Ruy César Camargo Abdo

**Nota:** a versão original desta tese encontra-se disponível no Serviço de Biblioteca e Documentação da Faculdade de Odontologia de Bauru – FOB/USP.

Autorizo, exclusivamente para fins acadêmicos e científicos, a reprodução total ou parcial desta tese, por processos fotocopiadores e outros meios eletrônicos.

Assinatura:

Data:

Comitê de Ética da FOB-USP
Protocolo nº: 121/2009
Data: 01/10/2009

## NATALINO LOURENÇO NETO

| | |
|---|---|
| **Nascimento** | 01 de Setembro de 1982 |
| **Naturalidade** | Bauru – SP |
| **Filiação** | Natalino Lourenço Junior<br>Alice Ferreira Lourenço |
| **2003 – 2006** | Curso de Graduação em Odontologia pela Faculdade de Odontologia de Bauru – Universidade de São Paulo |
| **2007 – 2009** | Curso de Pós-graduação em Odontologia, nível de Mestrado, Área de Odontopediatria, pela Faculdade de Odontologia de Bauru – Universidade de São Paulo |
| **2009 – 2013** | Curso de Pós-graduação em Odontologia, nível de Doutorado, Área de Odontopediatria, pela Faculdade de Odontologia de Bauru – Universidade de São Paulo |
| **2011 – 2013** | Professor Substituto, departamento de Clínica e Cirurgia, disciplina de Odontopediatria, UNIFAL - Alfenas - MG |

## DEDICATÓRIA

Dedico minha tese de doutorado e tudo que conquisto à minha família:

A minha esposa **Mariana Soares de Melo Lourenço** pelo amor eterno, amizade, sinceridade e mais importante, sua presença e apoio em tudo que eu faço. Meus passos e vitórias são suas também, e espero nunca te decepcionar.

Aos meus pais, **Natalino Lourenço Junior** e **Alice Ferreira Lourenço** pelo amor incondicional, por me proporcionarem uma formação acadêmica e pessoal muito especial, por acreditarem na minha capacidade e não medirem esforços para que eu alcance os meus objetivos.

Ao meu irmão, **Rogério Lourenço**, "*PIG*", você cresceu e amadureceu, mas suas brincadeiras e amizade são muito importantes em minha vida. Continue sempre sendo esse irmão maravilhoso.

Aos meus sogros, **Marcos Antonio Bruno de Melo** e **Regina Cincotto Soares de Melo**, e meu cunhado **Vitor Soares de Melo**, vocês são minha família agora e poder contar com vocês nessa jornada foi essencial para sua conclusão.

*"A FAMÍLIA não nasce pronta,*
*Constrói-se aos poucos,*
*E é o melhor laboratório*
*Do AMOR e da presença*
*De DEUS"*
*Autor desconhecido*

**AMO VOCÊS!**

**AGRADECIMENTOS**

A ***DEUS***, pela sua presença em todos os momentos durante esta nova jornada, pelo conforto encontrado na oração quando dos momentos difíceis. Pela família, saúde e principalmente pela vida que me concedeu.

*"Entrega o teu caminho ao Senhor; confia nele, e ele o fará."*
*Sl 37:5*

*"Nada é impossível para aquele que tem fé verdadeira, quem tem fé tudo pode."*
*Mt 17:*

Aos queridos amigos, **Marcelo Zanin** e **Mariane, Gustavo, Vinicius** e **Juliana, Tiago** e **Marina, Paloma, Matheus** e **Juliana**, **Augusto**, e todos os outros representados por estas pessoas. Obrigado pela verdadeira amizade e companheirismo em todos os momentos. Valeu pelas conversas e incentivos a seguir com força essa jornada.

*"Eu poderia suportar, embora não sem dor, que tivessem morrido todos os meus amores, mas enlouqueceria se morressem todos os meus amigos."*

*Vinícius de Moraes*

Aos queridos amigos do doutorado, **Carla, Tati, Akio, Adriana, Susy, Ana Lídia**, **Mariana** e **Sileide**. Agradeço por dividirem comigo essa etapa. A convivência com vocês tornou tudo mais fácil e prazeroso! Podem contar sempre comigo.

**Vivi**, **Paulinha**, **Fernanda**, **Maiara**, **Lú**, **Adriana** e **Karine**, gosto muito de trabalhar com vocês. Obrigada pela convivência e aprendizado!

Aos colegas das turmas de mestrado com que convivi durante estes anos, **Gabriel**, **Soraia**, **Gabriela**, **Priscila**, **Maisa**, **Flávia**, **Annelyse** e todos os outros representados por estas pessoas. Saibam que de alguma forma vocês colaboraram para que eu chegasse até aqui, e que um pouquinho de vocês fica guardado comigo.

As minhas duas parcerias **Ana Paula Fernandes** e **Nádia Carolina Teixeira Marques**, trabalhar em equipe com vocês foi uma experiência única, e que vai perdurar para sempre. "Meninas o GRUPO DA PULPO vai longe com essa parceria". Obrigado por serem meus olhos e braços em diversos momentos desta pesquisa. Compartilho essa conquista com vocês.

*"A única maneira de ter um amigo é sendo um."*
*Ralph Waldo Emerson*

Aos **professores da Disciplina de Odontopediatria da FOB – USP**. Agradeço muito por tudo que me ensinaram.

**Profa. Dra. Salete Moura Bonifácio da Silva** – *Dedicada*, sua dedicação para com os alunos e pacientes é invejável.

**Profa. Dra. Maria Aparecida de Andrade Moreira Machado** – *Entusiasta*, seu entusiasmo e crença no futuro melhor da Odontologia é contagiante. Você sabe como motivar as pessoas!

**Profa. Dra. Daniela Rios** – *Esforçada*, seu constante esforço na pesquisa e agora na docência são exemplos a serem seguidos.

**Prof. Dr. José Eduardo de Oliveira Lima** – *Desafiador*, seus conceitos daquilo que parecem exato desafiam e nos levam sempre a refletir.

Aos funcionários do Departamento de Odontopediatria, **D. Lia**, **Lilian**, **Estela**, **Lou**, **Alexandre** e **Evandro**, agradeço pela convivência agradável, auxílio, e dedicação. Muito obrigada!

*"As verdadeiras conquistas,*
*as únicas de que nunca nos arrependemos,*
*são aquelas que fazemos*
*contra a ignorância."*

*Albert Einstein*

À **Profa. Dra. Camila de Oliveira Rodini Pegoraro** da disciplina de Histologia FOB – USP, suas habilidades com a pesquisa e sua calma foram peças para o sucesso desta pesquisa. Obrigado pela atenção e colaboração que foram fundamentais para a realização dessa pesquisa. Obrigado por todo aprendizado!

À **Danielle Ceolin** e **Patrícia Germino** do Laboratório de Histologia da FOB – USP. Agradeço pelo auxílio na confecção do material histológico. A ajuda e dedicação de vocês foi indispensável para o sucesso desse trabalho. Aguardem, um dia volto a "atormentar" no laboratório.

Aos **Prof. Dr. João Adolfo Costa Hanemann** e **Prof. Dr. Alessandro Antônio Costa Pereira**, pelo apoio e por permitirem a realização da análise histológica dessa pesquisa no Departamento de Estomatologia da UNIFAL-MG.

Aos professores da UNIFAL-MG, **Ana Beatriz da Silveira Moretti (Tiza)**, **Vivien Thiemy Sakai**, **Carlos Eduardo Gomes do Couto Filho** e todos os demais com quem convivi durante estes anos, agradeço pelo exemplo e amizade, saibam que um pouco do professor que sou e serei veio de vocês.

Aos colegas, pós-graduandos da UNIFAL-MG**, Lidiane** e **Leandro** obrigado pelo auxílio e companheirismo.

A todas as pessoas que direta ou indiretamente e de maneira não menos importante colaboraram para a realização deste trabalho.

*"Todo meu patrimônio são meus amigos"*

*Emily Dickinson*

Ao **Prof. Dr. José Roberto Pereira Lauris** pelo empenho e dedicação na realização das análises estatísticas dessa pesquisa. Obrigado por me atender nos horários imprevistos.

Aos **Funcionários da Biblioteca** e do **Serviço de Documentação da FOB – USP**, pelo auxílio e atenção durante esses anos.

Aos **Funcionários da Pós-Graduação FOB – USP**, pelo auxílio nos problemas e assuntos burocráticos.

Aos **pacientes** dessa pesquisa pela participação e colaboração, sem os quais a concretização desse projeto não seria possível.

À **Coordenação de Aperfeiçoamento de Pessoal de Nível Superior** (CAPES) pelo apoio financeiro concedido durante a realização deste estudo

À **banca examinadora** pelo aceite do convite, presença e contribuição para correção e finalização dessa tese.

## AGRADECIMENTOS INSTITUCIONAIS

À Faculdade de Odontologia de Alfenas, Universidade Federal de Alfenas, UNIFAL-MG, representada pelo diretor **Mânio de Carvalho Tibúrcio**.

À Faculdade de Odontologia de Bauru, Universidade de São Paulo, FOB – USP, representada pelo diretor **Prof. Dr. José Carlos Pereira**.

À comissão de Pós-Graduação da Faculdade de Odontologia de Bauru, Universidade de São Paulo, FOB – USP, representada pelo presidente **Prof. Dr. Paulo Cesar Rodrigues Conti**.

## AGRADECIMENTO ESPECIAL

Ao meu orientador **Ruy César Camargo Abdo**, e a sua família **Verinha e Ruyzinho**, obrigado por ser além de um orientador acadêmico, e em alguns momentos me tratar como um filho. Agradeço também a sua família pela acolhida, sei que tenho em vocês uma segunda, terceira, quarta... família com que posso sempre contar. **Professor Ruy**, nossas conversas e seus inúmeros conselhos ficarão na memória para sempre. Seu exemplo de determinação sabedoria e caráter, principalmente como pai foi, são e serão inesquecíveis em minha vida. Sem notar, do seu jeito simples, você fez parte do meu amadurecimento, e tenho certeza que ganhei um grande amigo.

Obrigado!

À minha segunda orientadora **Thais Marchini de Oliveira**, poder hoje te chamar de amiga é um grande privilégio para mim, sempre te vi na faculdade como um exemplo a ser seguido, e trabalhando pude comprovar e vivenciar sua dedicação e esforço. Nos momentos de grandes dificuldades você consegue com uma pequena frase motivar... Sou uma pessoa muito privilegiada por poder trabalhar com você.

Obrigado!

*"No que diz respeito ao desempenho, ao compromisso, ao esforço, à dedicação, não existe meio termo. Ou você faz uma coisa bem-feita ou não faz."*

*Ayrton Senna*

*"Abra os olhos para ver as coisas como realmente são*
*Basta apenas acreditar em você mesmo e esperar em Deus*
*Considere as coisas por vários ângulos*
*Desistir e entregar-se jamais*
*Entenda a si mesmo para compreender melhor seus semelhantes*
*Família e amigos são tesouros escondidos,*
*procure encontrá-los e desfrutar de suas riquezas*
*Ganha mais quem faz e doa."*
*Autor Desconhecido*

## RESUMO

O objetivo deste estudo foi avaliar: 1) a resposta pulpar de dentes decíduos humanos após pulpotomia com diferentes materiais capeadores por meio de análise clínica, radiográfica e histológica; e 2) a expressão da Proteína 1 da Matriz Dentinária (DMP-1) na resposta pulpar. Vinte e cinco molares decíduos inferiores de 22 crianças com idade entre 6 e 9 anos foram criteriosamente selecionados. Os dentes foram randomicamente divididos nos grupos Formocresol de Buckley diluído a 1/5 (Grupo I - FC), Hidróxido de Cálcio (Grupo II – HC), Agregado Trióxido Mineral (Grupo III – MTA), Otosporin® + Hidróxido de Cálcio (Grupo IV – OTO+HC) e Cimento Portland (Grupo V – PC), e tratados pela técnica convencional de pulpotomia em sessão única. As avaliações clínicas e radiográficas foram realizadas até o período normal de esfoliação. Os dentes foram extraídos e processados para análise histológica e imuno-histoquímica. Os resultados clínicos e radiográficos não mostraram diferença estatisticamente significativa nos grupos estudados ($p>0,05$). A análise estatística da avaliação histológica revelou diferença estatisticamente significativa para presença de barreira dentinária e camada odontoblástica entre o Grupo I(FC) e os Grupos II(HC), III(MTA), IV(OTO+HC) e V(PC) visto que o Grupo I(FC) não apresentou barreira dentinária e camada odontoblástica em nenhuma das lâminas observadas. Não houve diferença estatisticamente significativa entre os grupos estudados quando da avaliação da calcificação pulpar. Para o item reabsorção interna observou-se diferença estatisticamente significativa entre o Grupo I(FC), II(HC) e os Grupos III(MTA), IV(OTO+HC) e V(PC) onde não se observaram reabsorções internas nas análises histológicas. A análise da expressão da DMP-1 demonstrou para o Grupo I(FC) imunomarcação localizada na região de calcificações pulpares localizadas nas raízes dos dentes avaliados, não havendo camada odontoblástica nem formação de barreira dentinária. Os Grupos II(HC), III(MTA), IV(OTO+HC) e V(PC) apresentaram imunomarcação na região de barreira dentinária e da camada odontoblástica, evidenciando a biocompatibilidade destes materiais, bem como a capacidade indutora para secreção de dentina. A análise conjunta dos resultados obtidos neste trabalho, com o uso de diferentes técnicas, permitiu concluir que todos os materiais empregados apresentaram índices de sucesso clínico e radiográfico aceitáveis para indicação clínica. Na análise histológica os materiais HC, MTA e PC apresentaram melhores resultados no reparo pulpar. A expressão da DMP-1 na resposta pulpar permitiu visualizar a capacidade bioindutora dos materiais HC, MTA e PC no processo de reparo pulpar e formação de barreira. A comparação entre os grupos estudados permitiu constatar que o MTA e o PC se mostraram mais eficientes, proporcionando formação de barreira dentinária e respostas do complexo dentinho-pulpar mais satisfatórias.



**Palavras-chave**: Pulpotomia. Dente Decíduo. Agregado Trióxido Mineral. Formaldeído. Hidróxido de Cálcio. Cimento Portland. Imuno-histoquímica.

## ABSTRACT

### Clinical, radiographic, histological, and immunohistochemistry study on pulpal response after the use of different pulp capping materials in pulpotomies of human primary teeth

The aim of this study was to evaluate: 1) the pulpal response of human primary teeth after pulpotomies with different pulp capping materials through clinical, radiographic and histological analysis; and 2) the expression of Dentin Matrix Protein 1 (DMP-1) in the pulpal response. Twenty-five primary molars of 22 children aged 6-9 years-old were criteriously selected. The teeth were randomly divided into the following groups: Buckley's Formocresol (diluted 1:5) (Group I - FC), Calcium Hydroxide - (Group II – CH), Mineral Trioxide Aggregate (Group III – MTA), Otosporin® + Calcium Hydroxide (Group IV – OTO+CH) and Portland cement (Group V – PC); and treated by the conventional technique of pulpotomy at a single appointment. The clinical and radiographic evaluations were performed until the teeth underwent normal exfoliation. The teeth were extracted and processed for histological and immunohistochemical analyses. The clinical and radiographic studies did not show statistically significant difference among the groups studied ($p>0.05$). The statistical analysis of the histological evaluation revealed statistically significant difference relating to the presence of the dentine barrier and odontoblastic layer between Group I(FC) and Groups II(CH), III(MTA), IV(OTO+CH) and V(PC) since the Group I(FC) did not exhibited dentine barrier and odontoblastic layer in any of the cuts observed. There was no statistically significant difference among the groups studied regarding to the evaluation of pulpal calcification. Concerning to internal resorption, there was a statistically significant difference among Group I(FC), II(CH) and Groups III(MTA), IV(OTO+CH) and V(PC) where internal resorption was not seen in the histological analyses. The analysis of the expression DMP-1 demonstrated for Group I(FC) immunostaining located in the area of pulpal calcifications within the roots of the teeth evaluated; however, neither odontoblastic layer nor dentine barrier were seen. The Groups II(CH), III(MTA), IV(OTO+CH) and V(PC) showed immunostaining in the area of dentine barrier and odontoblastic layer, evidencing the biocompatibility of these materials, as well as, the capacity for inducing dentine secretion. The comprehensive analyses of the results obtained in this study with the use of different techniques enabled to conclude that all materials employed showed clinical and radiographic success rates acceptable for the clinical indication. In the histological analysis, CH, MTA and PC materials exhibited the best results for pulpal repair. The expression of DMP-1 in the pulpal response allowed visualizing the biological inductive capacity of CH, MTA and PC materials on the process of pulpal repair and barrier formation. The comparison among the groups studied enable to find that MTA and PC were more efficient, providing the dentine barrier formation and more satisfactory responses of the dentino-pulpal complex.



**Keywords**: Pulpotomy. Deciduous Tooth. Mineral Trioxide Aggregate. Formaldehyde. Calcium Hydroxide. Portland Cement. Immunohistochemi.

## LISTA DE TABELAS

**Tabela 1 -** Critérios atribuídos para presença de Barreira de Tecido mineralizado ..... **47**

**Tabela 2 -** Critérios atribuídos para presença de Camada odontoblástica ..... **47**

**Tabela 3 -** Critérios atribuídos para presença de Calcificação pulpar ..... **48**

**Tabela 4 -** Critérios atribuídos para presença de Reabsorção interna ..... **48**

**Tabela 5 -** Análise estatística em relação às alterações histológicas entre os grupos estudados ..... **78**

## LISTA DE ABREVIATURAS E SIGLAS

| | |
|---|---|
| **%** | Porcentagem |
| **µg** | Micrograma |
| **µm** | Micrometro |
| **$Ca(OH)_2$** | Hidróxido de Cálcio |
| **CIV** | Cimento de Ionômero de Vidro |
| **CIVmr** | Cimento de Ionômero de Vidro modificado por resina |
| **cm** | Centímetros |
| **FC** | Formocresol |
| **H.E** | Hematoxicilina e Eosina |
| **HC** | Hidróxido de Cálcio |
| **IRM** | Material Restaurador Provisório |
| **mL** | Mililitro |
| **mm** | Milímetros |
| **MTA** | Agregado Trióxido Mineral |
| **nº** | Número |
| **ºC** | Graus Celsius |
| **OZE** | Óxido de Zinco e Eugenol |
| **pH** | Potencial Hidrogênico |
| **RX** | Raios – X |

## SUMÁRIO


**1 INTRODUÇÃO** ..... **19**
1.1 TERAPIA PULPAR ..... **21**
1.2 MATERIAIS CAPEADORES PULPAR ..... **23**
**1.2.1 Formocresol** ..... **24**
**1.2.2 Hidróxido de Cálcio** ..... **26**
**1.2.3 Agregado Trióxido Mineral (MTA)** ..... **28**
**1.2.4 Otosporin** ..... **29**
**1.2.5 Cimento Portland** ..... **30**
1.3 PROTEÍNA 1 DA MATRIZ DENTINÁRIA (DMP-1) ..... **32**
**2 PROPOSIÇÃO** ..... **35**
**3 MATERIAL E MÉTODOS** ..... **39**
3.1 COMITÊ DE ÉTICA ..... **41**
3.2 SELEÇÃO DA AMOSTRA E DETERMINAÇÃO DOS GRUPOS ..... **41**
3.3 PROCEDIMENTO CLÍNICOS ..... **42**
3.4 ANÁLISE CLÍNICA E RADIOGRÁFICA ..... **44**
3.5 ANÁLISE MORFOLÓGICA ..... **46**
3.6 ANÁLISE IMUNO-HISTOQUÍMICA PARA DMP-1 ..... **48**
3.7 ANÁLISE ESTATÍSTICA ..... **50**
**4 RESULTADOS** ..... **53**
4.1 AVALIAÇÃO CLÍNICA ..... **55**
4.2 AVALIAÇÃO RADIOGRÁFICA ..... **55**
4.3 AVALIAÇÃO MICROSCÓPICA DOS CORTES HISTOLÓGICOS CORADOS PELA HEMATOXILINA-EOSINA (HE) ..... **56**
4.4 AVALIAÇÃO MICROSCÓPICA DOS CORTES HISTOLÓGICOS MARCADOS PELA IMUNO-HISTOQUÍMICA ..... **78**
**5 DISCUSSÃO** ..... **103**
**6 CONCLUSÃO** ..... **121**
**REFERÊNCIAS** ..... **125**
**ANEXOS** ..... **143**

# *1 INTRODUÇÃO*

# 1 INTRODUÇÃO

## 1.1 TERAPIA PULPAR

A pulpotomia é um procedimento conservador de terapia pulpar amplamente utilizado em Odontopediatria (NADIN et al., 2003; HOLAN; EIDELMAN; FUKS, 2005; HUTH et al., 2005; PENG et al., 2007; SAKAI et al., 2009). Os progressos recentes no campo da biologia celular e molecular, assim como o melhor conhecimento à cerca do desenvolvimento dentário, auxiliaram no surgimento de uma ampla gama de novos materiais, mais biocompatíveis, indicados para pulpotomia de dentes decíduos (SAKAI et al., 2009).

Esta técnica ganha destaque na clínica de odontopediatria, pois a manutenção da dentição decídua é fundamental para o desenvolvimento da oclusão, uma vez que os dentes decíduos mantidos em condições funcionais no arco dentário até a esfoliação fisiológica previnem hábitos deletérios e asseguram o desenvolvimento do crescimento facial normal (CAICEDO et al., 2006; FUKS, 2008; SUBRAMANIAM et al., 2009; BLANCHARD; BOYNTON, 2010; HUGAR; DESHPANDE, 2010; SEALE; COLL, 2010; GODHI; SOOD; SHARMA, 2011; HUTH et al., 2012).

A pulpotomia é uma terapia pulpar conservadora, que consiste na remoção total da polpa coronária e proteção do remanescente radicular com material capeador, comumente preconizada para dentes decíduos vitais assintomáticos ou com pulpite reversível quando ocorre exposição pulpar, por cárie dentária ou traumatismo (HANEY, 2007; FUKS, 2008; BLANCHARD; BOYNTON, 2010; ERDEM et al., 2011; SEALE; COLL, 2010; AAPD, 2012-2013). As técnicas de pulpotomia variam de acordo com os materiais capeadores pulpares utilizados, os quais provocam no remanescente pulpar: desvitalização, mumificação ou cauterização (formocresol), preservação ou mínima desvitalização (sulfato férrico), e indução do reparo ou regeneração (hidróxido de cálcio e agregado de trióxido mineral) (NEAMATOLLAHI; TAJIK, 2006; SONMEZ; SARI; CETINBAŞ, 2008; SRINIVASAN; JAYANTHI, 2011; HAGHGOO; ABBASI, 2012; YAMAN et al., 2012).

Apesar de ser uma técnica estudada há muitos anos, a pulpotomia de dentes decíduos causa muitas controvérsias e discussões, principalmente pela dificuldade de diagnóstico preciso da condição pulpar para a obtenção do sucesso no tratamento (EIDELMAN; HOLAN; FUKS, 2001; CASTRO, 2005; CAICEDO et al., 2006; DEERY, 2007; FUKS, 2008; NG; MESSER, 2008; BERGOLI et al., 2010; BLANCHARD; BOYNTON, 2010; MALEKAFZALI; SHEKARCHI; ASGARY, 2011; YAMAN et al., 2012; LOURENÇO NETO et al., 2013). Além do correto diagnóstico, outros fatores comprometem o reparo tecidual pulpar, como a falta de selamento e infiltração de bactérias na interface dente-restauração, a citotoxicidade dos materiais dentários e a sensibilidade da técnica operatória (HOLAN; EIDELMAN; FUKS, 2005; CHACKO; KURIKOSE, 2006; SONMEZ; DURUTURK, 2008; PAROLIA et al., 2010; OLIVEIRA et al., 2013).

Continuamente, por meio de estudos clínicos e laboratoriais são pesquisados vários materiais capeadores pulpares para pulpotomia com o intuito de conhecer o mecanismo de ação dos medicamentos, a indicação para o uso clínico, bem como as vantagens e desvantagens (DEAN et al., 2002; DOMINGUEZ et al., 2003; NADIN et al., 2003; RIVERA et al., 2003; PENG et al., 2006; SRINIVASAN; PATCHETT; WATERHOUSE, 2006; INNES, 2007; DEERY, 2007; AEINEHCHI et al., 2007; SONMEZ; SARI; CETINBAŞ, 2008; ROBERTS et al., 2008; NG; MESSER, 2008; MORETTI et al., 2008; OLIVEIRA et al., 2008a, 2008b; SAKAI et al., 2009; BLANCHARD; BOYNTON, 2010; SIMANCAS-PALLARES; DÍAZ-CABALLERO; LUNA-RICARDO, 2010; LIMA et al., 2011; CARDOSO-SILVA et al., 2011; HAGHGOO; ABBASI, 2012; LOURENÇO NETO et al., 2013), entretanto, ainda não existem evidências suficientes que suportem a superioridade e determine qual o material mais apropriado (NADIN et al., 2003; CASTRO, 2005; PENG et al., 2006; DEERY, 2007; CANNON et al., 2008; FUKS, 2008; ALAÇAM et al., 2009; BERGOLI et al., 2010; ERDEM et al., 2011; LIMA et al., 2011; TATE, 2011; YAMAN et al., 2012; ANTHONAPPA; KING; MARTENS, 2013; DE COSTER; RAJASEKHARAN; MARTENS, 2013; HUTH et al., 2012; LOURENÇO NETO et al.; 2013). O objetivo da Odontologia baseada em evidências é propor um protocolo fundamentado em dados científicos que direcionem a decisão clínica para o melhor tratamento (FUKS, 2008; NG; MESSER, 2008; TATE, 2011; LEE, 2012; ANTHONAPPA; KING; MARTENS, 2013).

## 1.2 MATERIAIS CAPEADORES PULPAR

Estudos clínicos e laboratoriais para o desenvolvimento e testes dos materiais capeadores pulpares para pulpotomia tem sido constantes na literatura, visando ampliar a gama de conhecimentos sobre o mecanismo de ação destes, assim como conhecer as vantagens e desvantagens, para correta indicação e do sucesso clínico (DEAN et al., 2002; DOMINGUEZ et al., 2003; NADIN et al., 2003; RIVERA et al., 2003; PENG et al., 2006; MORETTI et al., 2008; INNES, 2007; DEERY, 2007; AEINEHCHI et al., 2007; SONMEZ et al., 2008; ROBERTS et al., 2008; NG; MESSER; 2008; MORETTI et al., 2008; OLIVEIRA et al., 2008a, 2008b; SAKAI et al., 2009; SIMANCAS-PALLARES; DÍAZ-CABALLERO; LUNA-RICARDO, 2010; BLANCHARD, BOYNTON, 2010; LIMA et al., 2011; CARDOSO-SILVA et al., 2011).

O uso de substâncias biocompatíveis tem se tornado a maior preocupação da odontologia moderna, especialmente quando o material entra em contato direto com o tecido pulpar (LIMA et al., 2011). O material capeador pulpar ideal deve ser bactericida, incapaz de provocar injúria ao complexo dentinopulpar, promover a regeneração e manter as funções da polpa, culminando com a formação de barreira de tecido mineralizado, não interferir no processo fisiológico de reabsorção radicular, apresentar propriedades dimensionais estáveis, ser radiopaco, ser insolúvel no meio bucal, não ser reabsorvível, ser adesivo às estruturas dentárias, apresentar boa capacidade de vedar as margens cavitárias, mantendo isolado e saudável o tecido pulpar remanescente (PARIROKH et al., 2005; PERCINOTO; CASTRO; PINTO, 2006; CHACKO; KURIKISE, 2006; CANNON et al., 2008; ROBERTS et al., 2008; SHAYEGAN; PETEIN; ABBEELE, 2008; SONMEZ; SARI; CETINBAŞ, 2008; MALEKAFZALI; SHEKARCHI; ASGARY, 2011; HAGHGOO; ABBASI, 2012). A decisão sobre qual material deve ser colocado sobre o remanescente pulpar é bastante controversa, uma vez que os materiais disponíveis não preenchem todos esses requisitos.

### 1.2.1 Formocresol

Nos últimos 60 anos, o formocresol tem sido o medicamento de escolha para a realização de pulpotomias de dentes decíduos (HOLLAN; FUKS; KELTZ, 2002; AGAMY et al., 2004; FUKS, 2002; HUTH et al., 2005; FUKS, 2008; HAGHGOO; ABBAS, 2012). O uso deste medicamento foi preconizado por Buckley, em 1904, sendo a fórmula constituída de 19% de formaldeído e 35% de cresol em glicerina aquosa. Ultimamente, a solução diluída de formocresol na concentração de 1/5, proposta por Morawa et al. em 1975, tem sido preferida à solução concentrada por mostrar resultados satisfatórios (MORAWA et al., 1975; ABDO et al., 1979; RIVERA et al., 2003; FUKS; PAPAGIAMOULIS, 2006; HANEY, 2007; FUKS, 2008; BOWEN et al., 2012; HAGHGOO; ABBASI, 2012; LUCAS LEITE et al., 2012; RUBY et al., 2013; HAVALE et al., 2013).

Embora muitos estudos demonstrem o alto índice de sucesso clínico e radiográfico das pulpotomias com formocresol em dentes decíduos (MORAWA et al., 1975; WATERHOUSE; NUNN; WHITWORTH, 2000; STRANGE et al., 2001; DEAN et al., 2002; MARKOVIC; ZIVOJINOVIC; VUCETIC, 2005; NEAMATOLLAHI; TAJIK, 2006; GISOURE, 2011; YAMAN et al., 2012; HUTH et al., 2012; RUBY et al., 2013; FERNÁNDEZ et al., in press), o uso desse medicamento tem sido relacionado a diversos efeitos adversos, como resposta pulpar inflamatória e necrose, citotoxidade, potencial mutagêncio e carcinogêncio, distribuição sistêmica, alteração da resposta imunológica, além de distúrbios estruturais nos dentes permanentes sucessores e esfoliação precoce do dente decíduo (MYERS et al., 1978; ABDO et al., 1979; WATERHOUSE et al., 2000; EIDELMAN; HOLAN; FUKS, 2001; ZARZAR et al., 2003; AGAMY et al., 2004; FARSI et al., 2005; HUTH et al., 2005; TUNÇ et al., 2006; LIU, 2006; NEAMATOLLAHI; TAJIK, 2006; PENG et al., 2006; SRINIVASAN; PATCHETT; WATERHOUSE, 2006; HANEY, 2007; CANNON et al., 2008; FUKS, 2008; KAHL et al., 2008; MORETTI et al., 2008; NOOROLLAHIAN, 2008; SONMEZ; SARI; CETINBAŞ, 2008; TOOMARIAN et al., 2008; WATERHOUSE, 2008; ALAÇAM et al., 2009; BLANCHARD; BOYNTON, 2010; SIMANCAS-PALLARES; DÍAZ-CABALLERO; LUNA-RICARDO, 2010; GISOURE, 2011; BOWEN et al., 2012; LUCAS LEITE et al., 2012; RUBY et al., 2013).

Abdo et al. (1979) demonstraram que o formocresol na forma original de Buckley ou diluído a 1/5, provoca alterações pulpares destrutivas e irreversíveis, bem como alterações inflamatórias nos tecidos periapicais, incluindo folículos dentários de dentes de cães. Outros estudos têm evidenciado problemas relacionados ao uso do formocresol como defeito de esmalte no dente sucessor, difusão sistêmica e nos tecidos adjacentes além do potencial mutagênico e carcinogênico quando utilizado em testes com animais, induzindo alterações no fígado e nos rins (SRINIVASAN; PATCHETT; WATERHOUSE, 2006; FUKS, 2008; KAHL et al., 2008).

Em 2003, Zarzar et al., investigaram a mutagenicidade do formocresol de Buckley, na concentração original, em cultura de linfócitos obtidos do sangue de crianças com idades entre 5 e 10 anos com pulpotomia nos molares decíduos realizada com formocresol. As amostras dos sangues foram coletadas antes da pulpotomia (grupo controle) e 24 horas após o tratamento (grupo teste). Os linfócitos foram analisados quanto à ocorrência de aberrações cromossômicas. Os resultados não demonstraram diferenças estatisticamente significantes entre os grupos. No entanto, o formocresol de Buckley foi mutagênico para um paciente, levantando dúvidas sobre o seu emprego em pulpotomias de crianças. Os autores consideraram a importância de mais investigações, principalmente em crianças que necessitem de mais de uma pulpotomia, na intenção de verificar se um aumento na quantidade da droga aumentaria também as aberrações cromossômicas. Em junho de 2004, a Agência Internacional de Pesquisa do Câncer (International Agency for Research on Câncer – IARC) classificou o formaldeído (um componente da solução de formocresol de Buckley) como substância carcinogênica, com suficientes evidências de desenvolvimento de câncer nasofaríngeo em humanos (SRINIVASAN; PATCHETT; WATERHOUSE, 2006).

Lucas Leite et al. (2012), estudaram a genotoxicidade do formocresol, com uma amostra de 40 pacientes com idades entre 5 a 10 anos. Para o estudo foi coletado sangue dos pacientes antes da pulpotomia com formocresol e 24 horas após o procedimento. Análises citogenéticas foram realizadas seguindo os escores da International Atomic Energy Agency (IAEA) para aberrações em culturas de linfócitos. Foram encontradas aberrações cromossômicas nas células do sangue colhido após as pulpotomias. Os autores avaliaram estes resultados como

preocupantes para a saúde futura da criança e recomendaram a realização de mais estudos.

Mesmo diante destas evidências cientificas, o formocresol continua sendo empregado na clinica odontológica. Um dos motivos está relacionado ao seu baixo custo, entretanto, observa-se em estudos recentes, que utilizam o formocresol como gold standard, o aparecimento de falhas clínicas em acompanhamentos longitudinais (ANSARI; RANJPOUR, 2010; GODHI; SOOD; SHARMA, 2011; SUSHYNSKI et al., 2012; HAGHGOO et al., 2012). Estes achados, somados a uma maior compreensão da biologia, fisiopatologia e reparação do tecido pulpar, tornam imprescindível a busca por novos materiais que apresentem sucesso clínico e radiográfico, com potencial de reparo para o tecido pulpar, ou seja, materiais mais biocompatíveis.

### 1.2.2 Hidróxido de Cálcio

O Hidróxido de Cálcio é um material muito utilizado em terapias pulpares, especialmente de dentes permanentes, e que ganhou espaço dentro da Odontopediatria. Esse material apresenta-se como um sal cristalino, branco e suavemente solúvel. Seu emprego em Odontologia se deu devido às boas propriedades antimicrobianas e pela capacidade de induzir a formação de tecido duro, sendo assim um material biocompatível (WITHERSPOON; SMALL; HARRIS, 2006; ACCORINET et al., 2008). Essas propriedades benéficas do hidróxido de cálcio derivam da ação de seus íons provenientes da dissociação em íons hidroxila ($OH^-$) e íons cálcio ($Ca^{+2}$), e alta alcalinidade (pH 11) (ACCORINET et al., 2008).

A teoria mais aceita para explicar a capacidade de formação de barreira de tecido duro pelo hidróxido de cálcio esta relacionada à dissociação iônica, e a formação de carbonato de cálcio com os íons no organismo, que reduz a permeabilidade de novos capilares, resultando em menor extravasamento de plasma e maior captura de cálcio da corrente sanguínea, ajudando os tecidos pulpares na formação de uma barreira de tecido mineralizado no caso de pulpotomias

(FOREMAN; BARNES, 1990; CHACKO; KURIKOSE, 2006; WITHERSPOON; SMALL; HARRIS, 2006).

Este material capeador empregado em diversas pesquisas tem vantagens e desvantagens bem descritas, sendo que quando do uso em dentes decíduos apresenta limitada taxa de sucesso (PERCINOTO; CASTRO; PINTO, 2006; TUNÇ et al., 2006; ZURN; SEALE, 2008; MORETTI et al., 2008; SONMEZ; DURUTURK, 2010; TATE, 2011). Porém, Bergoli et al. (2010), realizou uma pesquisa enviando um questionário adaptado de pesquisas anteriores semelhantes para as 191 faculdade de odontologia do Brasil cadastradas no MEC, estes deveriam ser respondidos pelos responsáveis por ministrar o conteúdo de terapia pulpar em dentes decíduos, e continha questões sobre o material capeador mais empregado nos tratamentos pulpares de dentes decíduos. Os autores obtiveram resposta de 89 faculdades onde foram enviados os questionários, na maioria das respostas foi relatado o uso do hidróxido de cálcio na terapia pulpar de dentes decíduos, o que evidência que este material é muito empregado.

Em vista deste fato, diversos estudos são realizados visando explicar as falhas mais comuns que ocorrem no uso do hidróxido de cálcio, principalmente nas pulpotomias de dentes decíduos, além do uso em dentes permanentes (WITHERSPOON, 2008; TABARSI et al., 2010; MASS; ZILBERMAN, 2011). A falha mais comumente observada quando se utiliza hidróxido de cálcio é a reabsorção interna, sendo a explicação mais aceita para esta falha, a relação com a inflamação pulpar e a formação de uma zona limitada de necrose por coagulação (WATERHOUSE; NUNN; WHITWORTH, 2000; ALCURE, 2001; MORETTI et al., 2008; SONMEZ; DURUTURK, 2008; SONMEZ; DURUTURK, 2010; TATE, 2011; LIU; ZHOU; QIN, 2011; TRAIRATVORAKUL; KOOTHIRATRAKARN, 2012; HUTH et al., 2012; LOURENÇO NETO et al., 2013; OLIVEIRA et al., 2013).

### 1.2.3 Agregado Trióxido Mineral (MTA)

O MTA é um pó que pode ser branco ou cinza, composto por partículas hidrofílicas finas de silicato tricálcio, aluminato tricálcico, óxido tricálcico e óxido de silicato que endurece na presença de umidade. Este material também contem pequenas quantidades de outros óxidos minerais que modificam suas propriedades físicas e químicas, além da adição de óxido de bismuto para que o agregado se torne radiopaco (TORABINEJAD; CHIVIAN, 1999; SHAWARTZ et al., 1999; ESTRELA et al., 2000).

Apesar de ser considerado um material relativamente recente, a utilização do MTA, tem sido constantemente descrita por apresentar propriedades físicas e químicas satisfatórias, além de ser biologicamente compatível (MORETTI et al., 2008; ERDEM et al., 2011; SUSHYNSKI et al., 2012; ANTHONAPPA; KING; MARTENS, 2013; LOURENÇO NETO et al., 2013; OLIVEIRA et al., 2013). Estudos *in vivo* e *in vitro* tem demonstrado que o MTA previne a microinfiltração, pois apresenta uma boa capacidade seladora, é biocompatível e bactericida (pH 12,5), e promove regeneração tecidual quando em contato com a polpa dentária ou tecidos perirradiculares (MORETTI et al., 2008; HAGHGOO; ABBAS, 2010; CARDOSO-SILVA et al., 2011; PARIROKH; TORABINEJAD, 2010; OBDAS et al., 2012;). Devido estas propriedades este vem sendo o material de escolha em diversos procedimentos envolvendo o órgão pulpar.

O MTA tem a capacidade de manter a vitalidade do remanescente pulpar, permitindo que o mesmo continue a apresentar funções fisiológicas normais, além de capacidade bioindutora, estimulando a liberação de citocinas dos odontoblastos e osteoblastos induzindo a formação de uma barreira de tecido duro, e também não apresenta nenhum efeito colateral no que diz respeito ao desenvolvimento do germe do dente permanente sucessor (HOLAN; EIDELMAN; FUKS, 2005; CAICEDO et al., 2006; SUBRAMANIAM et al., 2009; ANSARI; RANJPOUR, 2010; GODHI; SOOD; SHARMA, 2011; CARDOSO-SILVA et al., 2011)

O emprego do MTA em pulpotomias de dentes decíduos tem se mostrado uma técnica bastante promissora, com diversos estudos utilizando este material,

somado a longos períodos de controle clínico e radiográfico. E mais recentemente, devido a grande quantidade de estudos com diferentes períodos de acompanhamentos surgem revisões sistemáticas na literatura sobre o assunto, visando esclarecer e melhor classificar estes estudos, reforçando com isso, a indicação segura deste material (PENG et al., 2006; CAICEDO et al., 2006; MAROTO et al., 2006; SRINIVASAN; PATCHETT; WATERHOUSE, 2006; NG; MESSER, 2008; MORETTI et al., 2008; NOOROLLAHIAN, 2008; ZEALAND et al., 2010; HAGHOO; ABBASI, 2010; SIMANCAS-PALLARES; DÍAZ-CABALLERO; LUNA-RICARDO, 2010; CARDOSO-SILVA et al., 2011; ERDEM et al., 2011; GODHI; SOOD; SHARMA, 2011; LIU; ZHOU; QIN, 2011; SRINIVASAN; TAYANTHI, 2011; MALEKAFZALI; SHEKARCHI; ASGARY, 2011; ODBAS et al., 2012; SUSHYNSKI et al., 2012; ANTHONAPPA; KING; MARTENS, 2013; LOURENÇO NETO et al., 2013; OLIVEIRA et al., 2013).

### 1.2.4 Otosporin

Um dos problemas que sempre preocupou aqueles que se dedicam ao estudo do tratamento conservador da polpa dental, diz respeito a indagações sobre a existência de uma possível relação entre o grau de inflamação e o tipo de tratamento e medicamento a ser ministrado (HOLLAND, 1971; AYDOS et al., 1985; SOUZA HOLLAND e SOUZA, 1995).

Na endodontia de dentes permanentes o uso de um "curativo de demora" empregando uma associação de corticosteróide e antibiótico é uma técnica já bastante consagrada na literatura e apresenta grande eficácia. O mesmo pode ser aplicado para a técnica da pulpotomia, mais especificamente na técnica mediata, realizada em duas sessões, onde essa associação medicamentosa é utilizada de 48 a 72 horas de forma tópica.

Porém alguns autores já sugerem o uso desse tipo de medicação tópica por 5 a 10 minutos nos casos de pulpotomia, funcionando como uma medicação anti-inflamatória de reforço, atenuando a intensidade da reação inflamatória provocada devido à evolução da lesão de cárie e também pelo ato cirúrgico, reduzindo o

aumento da pressão pulpar interna, o que poderia vir a prejudicar o reparo da polpa remanescente, pois a mesma se encontra contida por paredes inextensíveis (ESTRELA, 2004; LEONARDO, UTRILLA; SILVA, 1996; HOLLAND et al., 1998).

A reação inflamatória é tida como um fenômeno necessário para o completo e normal desenvolvimento do processo de reparação. O que se espera da terapia com uso de corticosteróides é minimizar a reação inflamatória inicial de modo que a mesma não atinja níveis excessivos, capazes de provocar danos teciduais mais severos. Pois existe uma relação entre a intensidade da reação inflamatória e o resultado do tratamento, por haver uma menor possibilidade da polpa de se recuperar completamente deste processo inflamatório. Soma-se a isso o fato de que exames histológicos mostraram que, na maioria dos casos, a inflamação localiza-se na polpa coronária, permanecendo a polpa radicular normal ou pouco comprometida.

Os corticóides mais empregados em Endodontia são a hidrocortisona, a prednisolona e a dexametasona, sendo que a associação destes com outros medicamentos e alguns produtos comerciais tem sido sugeridos na terapia endodôntica. Entre eles o Otosporin® (Farmoquímica S/A) proposto por Holland em 1975, que consiste na associação da hidrocortisona com os antibióticos sulfato de polimixina B e sulfato de neomicina, em veículo aquoso, tem sido bastante empregado (PERCINOTO, CASTRO; PINTO, 2006).

### 1.2.5 Cimento Portland

O Cimento Portland, material amplamente utilizado na Engenharia Civil, apresenta constituintes básicos similares aos do MTA, sendo o silicato tricálcio, silicato dicálcio, aluminato tricálcio, ferro aluminato, tetracálcio e sulfato de cálcio hidratado (FUNTEAS et al., 2003; CAMILLERI et al., 2005; SONG et al., 2006). Tal fato despertou grande interesse dos pesquisadores sobre este material, e hoje está sendo amplamente estudado.

Vários autores comparam o MTA com o cimento Portland e analisaram as similaridades existentes entre ambos (ESTRELA et al., 2000; HOLLAND et al., 2001;

DUARTE, 2005; ISLAM, 2006; BORTOLUZZI, 2006; MIN, 2007; SHAYEGAN; PETEIN; ABBEELE, 2008). Estes autores verificaram que o cimento Portland apresenta características macroscópicas, microscópicas, radiográficas, comportamento biológico, composição, ação antimicrobiana e o pH semelhante ao MTA, com a diferença que este não apresenta óxido de bismuto, material que confere radiopacidade ao MTA (ESTRELA et al., 2000; HOLLAND et al., 2001; DUARTE et al., 2005; ISLAM et al., 2006; BORTOLUZZI et al., 2006; MIN et al., 2007; SHAYEGAN; PETEIN; ABBEELE, 2008;).

O Cimento Portland tem sido pesquisado extensivamente como um substituto ao MTA, principalmente devido ao seu baixo custo (ESTRELA et al., 2000; MENEZES et al., 2004; CAMILLERI et al., 2005; SAKAI et al., 2009; FORNETTI et al., 2009; LOURENÇO NETO et al., 2013; OLIVEIRA et al., 2013). Testes de toxicidade, de propriedades físico-químicas, estudos *in vivo* e *in vitro* tem sido realizados com este material promissor, confirmando que o cimento Portland assim como o MTA, também permite a neoformação de tecido mineralizado e a manutenção da vitalidade do remanescente pulpar (ESTRELA et al., 2000; HOLLAND et al., 2001; SAIDON et al., 2003; MENEZES et al., 2004; DUARTE et al., 2005; RIBEIRO et al., 2005; MIN et al., 2007; STEFFEN et al., 2009; DUARTE et al., 2009; SHAHI et al., 2010; DUARTE et al., 2012; LEE et al., 2012).

Em pulpotomias de dentes decíduos o cimento Portland está sendo empregado com índices de sucesso clínico e radiográfico semelhantes aos apresentados pelo MTA. (SAKAI et al., 2009; CONTI et al., 2009; FORNETTI et al., 2009; LOURENÇO NETO et al., 2013; OLIVEIRA et al., 2013; FERREIRA et al., no prelo). Esses dados encorajam–avaliações a longo prazo afim de se confirmar a aplicabilidade clínica do cimento Portland na Odontologia.

Pela literatura pesquisada até o momento, poucos trabalhos foram publicados avaliando o efeito clínico e radiográfico de diferentes materiais para pulpotomias de dentes decíduos humanos, analisando conjuntamente as alterações histológicas destes dentes. Os estudos histológicos de polpas dentárias de dentes humanos normalmente avaliam dentes permanentes hígidos com extração indicada

(TUNÇ et al., 2006; CHACKO; KURIKOSE, 2006; SAWICKI et al., 2008; PAROLIA et al., 2010; OLIVEIRA et al., 2013).

## 1.3 PROTEÍNA 1 DA MATRIZ DENTINÁRIA (DMP-1)

Proteínas não colágenas têm sido relacionadas à regulação dos cristais inorgânicos sobre a matriz do osso, da dentina e esmalte, dentre as quais se destaca a proteína da matriz dentinária (DMP-1), originalmente encontrada nos dentes e ossos. Trata-se de uma fosfoproteína ácida relacionada a processos de bio-mineralização (MASSA et al., 2005; ALMUSHAYT et al., 2006; TURNER, 2007; GOLDBERG et al., 2008; ISHIMATSU et al., 2009; BENIASH et al., 2011).

A expressão da DMP-1 é notada tanto no tecido pulpar quanto nos prolongamentos dos odontoblastos. Esta relacionada com a regulação da diferenciação dos odontoblastos, a formação do sistema tubular da dentina e a mineralização (LING et al., 2005; ALMUSHAYT et al., 2006; LU et al., 2007; AGUIAR; ARANA-CHAVEZ, 2010; FANG et al., 2010; SUZUKI et al., 2012).

A possível interação da DMP-1 com o cálcio e fosfato, se deve a presença de serinas fosforiladas, que permitem que a proteína DMP-1 inicie o processo de nucleação e regulação dos cristais de hidroxiapatita, que se organizam na presença da mesma, sendo assim a DMP-1 é expressa no início do processo de mineralização, o que indica o seu papel regulador neste processo (HE et al., 2003; NARAYANAN et al., 2003; MASSA et al., 2005; BENIAH et al., 2011).

A DMP-1 é identificada em odontoblastos durante o desenvolvimento e maturação do órgão dentário, e a supressão desta resultou em alguns estudos no aparecimento de tecidos hipomineralizados. Em casos de estímulos mais agressivos, por exemplo, ao tecido pulpar, a DMP-1 atua na diferenciação das células do tecido pulpar em odontoblasto-like, visando uma maior secreção de serinas e a posterior formação de uma barreira de tecido mineralizado, a chamada dentina terciária (ALMUSHAYT et al., 2006; ISHIMATSU et al., 2009; MARTINEZ, 2009; AGUIAR; ARANA-CHAVEZ, 2010; BENIASH et al., 2011; SUZUKI et al., 2012).

Os mecanismos por meio dos quais os tecidos dentários humanos sofrem a mineralização ainda não estão completamente esclarecidos. Porém a expressão de determinadas proteínas, como a DMP-1, parece estar diretamente ligada a esse processo.

A procura por soluções e materiais ideais para qualquer área de conhecimento dentro da odontologia deve ser direcionada para o conhecimento e indicação de medicamentos biocompatíveis, visando à ocorrência do processo de reparo e proporcionando regeneração natural e biológica da polpa (CHACKO; KURIKOSE, 2006; MORETTI et al., 2008; SAKAI et al., 2009; SUBRAMANIAM et al., 2009; GODHI; SOOD; SHARMA, 2011). O recente progresso no campo científico celular e molecular proporcionou um melhor entendimento sobre as alterações e o comportamento do tecido pulpar durante o processo de reparo tecidual, permitindo avaliar biologicamente as diferentes estratégias de terapia pulpar (LOURENÇO NETO et al., 2013; OLIVEIRA et al., 2013).

Atualmente estão disponíveis diversos trabalhos clínicos e laboratoriais, utilizando as mais variadas metodologias para testar e demonstrar a eficácia dos materiais utilizados na pulpotomia de dentes decíduos, porém justifica-se continuar a pesquisar neste campo uma vez que ainda não existe um material ideal (PEREIRA et al., 2004; LIMA et al., 2011).

Esta pesquisa foi desenvolvida com a finalidade de contribuir para um melhor entendimento do processo de reparo biológico da polpa, assim como comprovar a biocompatibilidade dos materiais disponíveis e empregados na pulpotomia de dentes decíduos.

# *2 PROPOSIÇÃO*

# 2 PROPOSIÇÃO

O presente trabalho teve como objetivos:

1) Avaliar a resposta pulpar de dentes decíduos humanos após pulpotomia com diferentes materiais capeadores por meio de análise clínica, radiográfica e histopatológica.

2) Avaliar a expressão da Proteína 1 da Matriz Dentinária (DMP-1) na resposta pulpar.

# 3 MATERIAL E MÉTODOS

# 3 MATERIAL E MÉTODOS

## 3.1 COMITÊ DE ÉTICA

Seguindo os princípios éticos e jurídicos, a realização deste trabalho foi avaliada e aprovada pelo Comitê de Ética em Pesquisa em Humanos da Faculdade de Odontologia de Bauru – Universidade de São Paulo (FOB-USP), protocolo 121/2009 (Anexo A).

## 3.2 SELEÇÃO DA AMOSTRA E DETERMINAÇÃO DOS GRUPOS

A amostra para este estudo foi composta de 22 crianças entre 6 e 9 anos de idade, de ambos os sexos, totalizando 25 dentes divididos s tratados segundo o grupo designado a cada um (Anexo B).

A seleção da amostra foi realizada pela análise clínica e radiográfica dos dentes de acordo com os seguintes critérios de inclusão:

- Primeiros ou segundos molares decíduos inferiores comprometidos por cárie profunda;
- Ausência de fístula ou abscesso;
- Ausência radiográfica de reabsorção interna e externa de mais de 2/3 da raiz;
- Ausência de lesão na região da furca e no periápice;
- Possibilidade restauradora.

Os critérios de exclusão foram:

- Presença de patologias sistêmicas;
- História de reação alérgica ao látex do isolamento absoluto;

- História de reação alérgica ao anestésico local ou aos materiais usados na pulpotomia.
- Ausência de hemostasia em tempo adequado (5 minutos) após curetagem e irrigação da polpa coronária.

Os procedimentos clínicos e radiográficos foram realizados por um operador previamente treinado e calibrado. Todos os procedimentos foram executados na clínica de Odontopediatria da FOB-USP.

Os dentes foram randomicamente divididos por sistema computadorizado (Programa Microsoft Excel) entre os grupos:

- ✓ GI – Pulpotomia com Formocresol de Buckley diluído a 1/5 (n=5)
- ✓ GII – Pulpotomia com Hidróxido de Cálcio (n=5)
- ✓ GIII – Pulpotomia com MTA (n=5)
- ✓ GIV – Pulpotomia com Otosporin® + Hidróxido de Cálcio (n=5)
- ✓ GV – Pulpotomia com cimento Portland (n=5)

O responsável legal das crianças selecionadas foi orientado a ler e assinar o Termo de Consentimento Livre e Esclarecido (Anexo C).

## 3.3 PROCEDIMENTO CLÍNICOS

Todo o instrumental utilizado nos procedimentos operatórios foi esterilizado em autoclave, bem como as compressas de gaze e bolinhas de algodão. Os passos da técnica clínica incluíram: anestesia tópica, anestesia local do nervo alveolar inferior com Articaína[1] a 4% com Epinefrina 1:100.000. Após realização do isolamento absoluto, a lesão de cárie foi removida com auxílio de curetas de dentina[2]. A abertura coronária, bem como a remoção do teto da câmara pulpar, foi

[1] Articaine 100 – DFL Indústria e Comércio S.A., Rio de Janeiro, RJ – Brasil
[2] SS White artigos dentários Ltda, Juiz de Fora, MG – Brasil

realizada com ponta diamantada esférica[3] (1014-1015) em alta rotação sob irrigação, sendo que a remoção da polpa coronária foi realizada manualmente com curetas de dentina[4] estéreis adequadas para a pulpotomia.

Após a remoção do teto da câmara pulpar e exame clínico direto, o tecido pulpar foi considerado macroscopicamente vital quando apresentava resistência ao corte, coloração vermelho-vivo e hemorragia suave que cessava entre 2 e 5 minutos após a remoção da polpa coronária. Em seguida, foram realizadas irrigações constantes com soro fisiológico, secagem com bolinha de algodão estéril, hemostasia, aplicação do material capeador e do medicamento, de acordo com o grupo indicado.

Para o Grupo I - Formocresol (FC), uma bolinha de algodão estéril umedecida com Formocresol de Buckley diluído a 1/5[5], tomando-se cuidado da remoção do excesso do material com uma gaze, foi depositada na câmara pulpar, levemente pressionada na entrada dos condutos radiculares, e então mantida por 5 minutos. Decorrido o tempo determinado, a bolinha de algodão foi removida para a observação da fixação do remanescente pulpar. Na ausência de sinal de sangramento, uma base de óxido de zinco[6] e eugenol[7] (presa lenta), com aproximadamente 1 milímetro (mm) de espessura foi acomodada na câmara pulpar.

No Grupo II - Hidróxido de Cálcio (HC), com auxílio de um porta amálgama estéril, o pó do hidróxido de cálcio[8] foi depositado, delicadamente, sobre o remanescente pulpar numa espessura de aproximadamente 1 mm, de modo que cobrisse toda a embocadura da polpa radicular.

No Grupo III – Agregado Trióxido Mineral (MTA), os passos iniciais foram iguais diferindo na base capeadora de MTA (Branco - Ângelus®[9]) que foi preparado em placa de vidro estéril, seguindo as normas do fabricante (1 medida de pó para 1 gota de água destilada). A mistura foi espatulada durante 30 segundos e inserida

---

[3] KG Sorensen, SP, Brasil
[4] SS White artigos dentários Ltda, Juiz de Fora, MG – Brasil
[5] Biodinâmica química e farmacêutica Ltda, Ibiporã, PR – Brasil
[6] Iodontosul, Porto Alegre, RS – Brasil
[7] Biodinâmica química e farmacêutica Ltda, Ibiporã, PR – Brasil
[8] Biodinâmica química e farmacêutica Ltda, Ibiporã, PR – Brasil
[9] Ângelus

sobre o remanescente pulpar com o auxílio de uma espátula de inserção nº 1[10] estéril, adaptando o material com uma bolinha de algodão estéril umedecida em água destilada.

No Grupo IV - Otosporin® + Hidróxido de Cálcio (OTO+HC), uma bolinha de algodão estéril umedecida em Otosporin®[11], cujo excesso foi removido com gaze, foi depositada na câmara pulpar, levemente pressionada na entrada dos condutos radiculares, e então mantida por 5 minutos. Decorrido o tempo determinado, a bolinha foi removida e em seguida com auxílio de um porta amálgama estéril, o pó do hidróxido de cálcio, foi depositado delicadamente como no Grupo II.

No Grupo V - cimento Portland (PC), o PC[12] foi preparado em uma placa de vidro estéril, dispensando 01 porção de pó (1 medida do KIT do MTA – Ângelus®[9]) para 01 gota de água destilada. A mistura foi espatulada durante 30 segundos, sendo inserida sobre o remanescente pulpar com o auxílio de uma espátula de inserção nº 1[10] estéril, adaptando o material com uma bolinha de algodão estéril umedecida em água destilada.

Para todos os grupos, uma base de óxido de zinco e eugenol (presa rápida - IRM® Dentisply)[13], com aproximadamente 2 mm de espessura, foi adaptada na câmara coronária, e em seguida executada a restauração definitiva com cimento de ionômero de vidro modificado por resina - Vitremer® (3M/ESPE)[14]. Após a realização da pulpotomia, uma radiografia periapical foi realizada (pós-operatório imediato) e o paciente dispensado.

## 3.4 ANÁLISE CLÍNICA E RADIOGRÁFICA

Os dentes pulpotomizados foram avaliados clínica e radiograficamente para análise da resposta pulpar (MORETTI et al., 2008; SAKAI et al., 2009; FORNETTI et al., 2009; OLIVEIRA et al., 2013) e também visando acompanhar o estágio de

[10] SS White
[11] Farmoquímica S/A, Rio de Janeiro, RJ - Brasil
[12] Votorantim Cimentos, Brasil
[13] Dentisply Indústria e Comércio Ltda, Petrópolis, RJ – Brasil
[14] 3M ESPE AG Dental Products, Saint Paul, MN - USP

desenvolvimento do dente permanente sucessor, para correta indicação da exodontia para a análise histológica dos dentes (MARQUES, 2013).

Todos os cuidados quanto aos riscos relacionados às tomadas radiográficas foram criteriosamente controlados por meio do uso de avental e protetor de tireóide revestidos por borracha plumbífera, posicionadores infantis para execução da técnica e filme radiográfico ultrarrápido, possibilitando um baixo tempo de exposição às radiações. As radiografias foram obtidas de forma padronizada, com o uso de posicionadores para técnica radiográfica periapical, do tipo Han-Shin, com distância foco/filme de aproximadamente 20 cm em aparelho de raios X odontológico com 70kV e 10mA, com tempo de exposição de 0,5 segundos. Foram utilizados filmes insight de sensibilidade E-F da marca Kodak[15], tamanho nº 1. A revelação das radiografias foi realizada utilizando-se processamento manual pelo método temperatura/tempo em soluções da marca Exsil MX[16] (Slipa Chem – Fotoquímica) seguida de lavagem intermediária em tanque com água corrente por 20 segundos, fixação por 10 minutos, lavagem final em tanque com água corrente por 10 minutos e posterior secagem das radiografias em meio ambiente, permitindo assim que a imagem final fosse obtida com controle de qualidade da imagem.

Durante esse período de acompanhamento clínico e radiográfico dos dentes, foi considerado sucesso clínico dentes com ausência de dor, mobilidade, sensibilidade à percussão abscesso/fístula, odor fétido e alteração de cor. O sucesso radiográfico foi considerado quando da ausência de reabsorção radicular interna, comprometimento de furca, áreas inter-radiculares radiolúcidas e lesão periapical. E nos casos onde foram observadas presença de calcificação pulpar e formação de barreira dentinária, estes também foram considerados sucesso.

Todos os dados coletados durante os exames clínico e radiográfico foram anotados em uma ficha de avaliação previamente elaborada para posterior análise dos resultados (Anexo D). Durante todo o período deste estudo, dois avaliadores previamente treinados e calibrados realizaram as avaliações.

[15] Kodak IP-01 Insight Infantil
[16] Fotoquímica

## 3.5 ANÁLISE MORFOLÓGICA

Os dentes decíduos foram submetidos à exodontia e preparados para análise histológica, ou seja, quando o sucessor permanente apresentava-se entre os estágios 8 ou 9 de Nolla.

Previamente à realização das exodontias um termo de doação dos dentes foi assinado pelos pais ou responsáveis pela criança (Anexo E). Todos os materiais necessários e utilizados nas exodontias foram esterilizados em autoclave. Os procedimentos foram realizados com anestesia tópica, anestesia local do nervo alveolar inferior com Articaína[1] a 4% com Epinefrina 1:100.000., sindesmotomia, luxação, remoção do dente e sutura.

Imediatamente após a exodontia, sem permitir a desidratação, os dentes foram limpos com uma gaze estéril embebida em soro fisiológico, removendo resquícios de ligamento periodontal e sangue e em seguida fixados em solução de formol tamponado a 10% e mantidos por 24 horas em frascos individuais e identificados.

Completado o período de 24 horas para fixação, iniciou-se o processo de desmineralização em solução de ácido etileno diamino tetracético (EDTA) a 4%, o qual foi trocado a cada 5 dias, por um período aproximado de 45 a 60 dias. Durante este período foram realizadas radiografias dos dentes para verificar o estágio de desmineralização dos mesmos. Não houve necessidade de apicectomia por se tratar de dentes decíduos que se encontravam em processo de rizólise.

Realizada a desmineralização, os dentes foram lavados em água corrente por 24 horas, e em seguida desidratados pela passagem sucessiva em álcoois e incluídos em parafina. A seguir os blocos foram desgastados em micrótomo (Leica RM 2165) até que se atingisse a região ideal para obtenção de cortes da câmara pulpar e dos canais radiculares. Em seguida, cortes seriados, seguindo a sequência de um corte para analise morfológica em lâminas de hematoxicilina e eosina (HE) e 3 cortes para as analises utilizando a técnica da imunohistoquimica, isto repetido em triplicata, de

[1] Articaine 100 – DFL Indústria e Comércio S.A., Rio de Janeiro, RJ – Brasil

5 µm de espessura foram processados para obtenção das lâminas a serem analisadas. Na sequência o material cortado foi distendido em banho maria e colhido em lâminas, que foram levadas a uma estufa a 60ºC, e em seguida após resfriarem uma sequencia de banhos em álcoois em diferentes concentrações para desparafinização.

As lâminas desparafinizadas foram imersas em hematoxilina de Harris e lavadas em água corrente para remover o excesso do corante. Após a remoção do excesso de água, os cortes foram imersos em eosina por cinco minutos, desidratados, clarificados, e as lâminas montadas para leitura em microscópio óptico (Olympus CH-2).

Os dados coletados durante a análise das lâminas histológicas, por meio de microscopia óptica, foram anotados em uma ficha de avaliação previamente elaborada para posterior análise dos resultados (Anexo F). Esta avaliação foi realizada por dois avaliadores previamente treinados e calibrados.

O complexo dentino-pulpar foi analisado morfologicamente. Os parâmetros utilizados para análise foram (Tabela 1-4):

**Tabela 1 -** Critérios atribuídos para presença de Barreira de Tecido mineralizado

| Escores | Barreira de tecido mineralizado |
|---|---|
| 0 | Ausente |
| 1 | Presente |

**Tabela 2 -** Critérios atribuídos para presença de Camada odontoblástica

| Escores | Camada odontoblástica |
|---|---|
| 0 | Ausente |
| 1 | Presente |

**Tabela 3 -** Critérios atribuídos para presença de Calcificação pulpar

| Escores | Calcificação pulpar |
|---|---|
| 0 | Ausente |
| 1 | Presente |

**Tabela 4 -** Critérios atribuídos para presença de Reabsorção interna

| Escores | Reabsorção interna |
|---|---|
| 0 | Ausente |
| 1 | Presente |

## 3.6 ANÁLISE IMUNO-HISTOQUÍMICA PARA DMP-1

Utilizando os mesmos blocos de onde foram retirados os cortes para a confecção das lâminas de Hematoxicilina e Eosina (HE), novos cortes de 5 µm foram obtidos para realização da reação de imuno-histoquímica para DMP-1.

Os cortes obtidos após serem distendidos em banho-maria foram colhidos em lâminas[17] com carga e colocados na estufa a 60ºC por 12 horas para o início da desparafinização e adesão na lâmina. Em seguida, as lâminas foram acomodadas em cubas com ranhuras e passaram por dois banhos de xilol de 10 minutos cada, um banho de álcool 70% de 5 minutos e um banho final de água destilada de 5 minutos para a desparafinização. Em seguida, para a hidratação dos cortes, foram realizados dois banhos de álcool absoluto de 5 minutos cada. Por último, as lâminas foram lavadas e mantidas em dois banhos de TBS (Solução Tris Salina Tamponada, pH=7,6) por 5 minutos. Terminado este processo, as lâminas foram transferidas para as bandejas, onde os cortes foram delimitados com caneta hidrofóbica e em seguida realizados os passos da reação de imuno-histoquímica para o anticorpo primário DMP-1, conforme descrito a seguir.

[17] StarFrost® White - Sakura

Para a recuperação dos epítopos, os cortes foram submetidos à digestão enzimática por meio da utilização da Proteinase K[18], que foi gotejada sobre as lâminas e deixadas em repouso por 25 minutos, sendo que em seguida foram realizadas duas lavagens de 3 minutos com TBS. O passo seguinte foi o bloqueio da peroxidase endógena, para o qual o Bloqueador de Peroxidase[19] foi gotejado sobre os cortes e estas mantidas em repouso por 10 minutos, seguido de duas lavagens de 3 minutos com TBS. Ao final das lavagens, procedeu-se o bloqueio da proteína sérica utilizando leite em pó Molico®[20] em solução a 7%, sendo as lâminas colocadas em cubas de coopler com ranhuras e imersas na solução por 15 minutos, finalizando os processos de recuperação antigênica, bloqueio da peroxidase endógena e de ligações protéicas inespecíficas.

O anticorpo primário policlonal anti-DMP-1[21] humana (produzido em coelho) foi devidamente diluído em TBS na proporção de 1:150 seguindo-se a sugestão do fabricante, confirmada após padronização da reação, bem como o tipo de tecido utilizado (tecido duro descalcificado). O anticorpo foi gotejado sobre os cortes e as lâminas mantidas em câmara úmida, por 30 minutos em temperatura ambiente. Novamente foram realizadas duas lavagens de 3 minutos com TBS.

Em seguida, foi utilizado o sistema de detecção Advance HRP®[18], um método altamente sensível e específico para anticorpos primários de coelho e camundongo, que já continha o anticorpo secundário especifico ideal para a reação a ser realizada. Nesta etapa foi utilizado inicialmente o reagente ADVANCE® HRP Link (anticorpo secundário) sobre os cortes, permanecendo em incubação por 30 minutos em temperatura ambiente, seguido de duas lavagens de 3 minutos com TBS. Os cortes foram posteriormente incubados com o reagente ADVANCE HRP® Enzyme, que contém anticorpos polimerizados com a enzima peroxidase, por 30 minutos em temperatura ambiente. Após duas novas de lavagens 3 minutos com TBS e remoção do excesso de líquido, foi gotejada a solução do cromógeno DAB[18], mantida por aproximadamente 3 minutos, checando visualmente a mudança de cor dos cortes.

---

[18] Dako North America, Inc, Carpinteria, CA - EUA
[19] EasyPath – EP – 12-20522, São Paulo, SP - Brasil
[20] Nestlé Brasil LTDA
[21]Sigma, HPA037465
[18] Dako North America, Inc, Carpinteria, CA - EUA

Ao final, as lâminas foram lavadas com água destilada e contra-coradas por hematoxilina de Harris a 5% por 1 minuto. Na sequência, as lâminas foram lavadas em água destilada e depois transferidas para as cubas de Coopler com ranhura e passadas rapidamente por 3 vezes em álcool etílico absoluto e 3 vezes em xilol. Posteriormente realizou-se a montagem das lâminas e colagem das lamínulas com resina sintética Entellan®[22].

As condições da reação de imuno-histoquímica para DMP-1 foram padronizadas utilizando-se como tecido controle positivo a lesão odontogênica benigna odontoma composto, e como controle negativo da reação foi realizada a incubação de um dos cortes com TBS, sem adição do anticorpo primário.

## 3.7 ANÁLISE ESTATÍSTICA

Após a coleta, os dados das análises radiográficas foram devidamente analisados, tabulados e submetidos ao Teste Qui-quadrado para comparação dos resultados entre os grupos estudados, seguido do Teste Mcnemar para comparação entre os períodos. Durante todo período do estudo, 2 avaliadores previamente treinados e calibrados (nível de concordância de 95,45%) foram responsáveis pelas avaliações e coletas de dados. Foi adotado nível de significância de 5% para que as diferenças fossem consideradas estatisticamente significativas.

Para a análise histológica, 2 avaliadores previamente treinados e calibrados (nível de concordância de 94,74%) foram responsáveis pelas avaliações e coletas de dados. Os dados obtidos foram analisados, tabulados e submetidos aos testes Kruskal Wallis, seguido do Teste Dunn, para as variáveis semi-quantitativas e o teste Qui-quadrado, seguido do Teste de Comparações de proporções, para as variáveis qualitativas. Foi adotado nível de significância de 5% para que as diferenças fossem consideradas estatisticamente significativas.

As lâminas de imuno-histoquímica para o anticorpo DMP-1, tiveram o complexo dentino-pulpar analisado morfologicamente, de forma descritiva em

[22] Merck S/A, Cotia, SP - Brasil

microscopia óptica, visando comparar com os dados observados nas analises histológicas de HE e comprovar a qualidade das barreiras dentinárias observadas, bem como a migração e/ou diferenciação das células da polpa visando o reparo.

# *4 RESULTADOS*

# 4 RESULTADOS

A amostra foi composta por 25 molares decíduos de 22 crianças (8 meninos e 14 meninas). A idade dos pacientes variou de 6 a 9 anos com média de 7 anos e 8 meses. Durante o período de avaliação, aos 3 meses, 1 criança desistiu de participar do acompanhamento.

## 4.1 AVALIAÇÃO CLÍNICA

O acompanhamento do comportamento clínico dos materiais utilizados no estudo foi realizado durante as consultas trimestrais periódicas de acompanhamentos dos dentes pulpotomizados, onde observou-se ausência de falhas clínicas para todos os grupos estudados. Nenhum dente apresentou sintomatologia dolorosa espontânea ou a percussão, sinal de mobilidade, fístula, inflamação ou edema dos tecidos gengivais ao redor dos mesmos, garantindo 100% de sucesso clínico para todos os grupos estudados.

## 4.2 AVALIAÇÃO RADIOGRÁFICA

Os dentes pulpotomizados foram acompanhados radiograficamente trimestralmente até o período da indicação de exodontia, para analisar o comportamento radiográfico dos materiais estudados. Foi considerada a presença ou ausência de falhas caracterizadas como reabsorções internas, reabsorções externas patológicas, radiolucidez na área de furca e destruição do osso inter-radicular e lesões periapicais. Presença de barreira dentinária e calcificações pulpares foram itens avaliados nas radiografias e considerados sucesso radiográfico.

Para o Grupo I (FC), um paciente não compareceu ao controle radiográfico de 3 meses, os demais apresentaram 100% de sucesso para todos o itens avaliados. Na avaliação de 6 meses, dois dentes não foram avaliados devido ao não comparecimento do paciente, e um dente apresentou reabsorção interna, os demais

apresentaram 100% de sucesso. Nos demais períodos de avaliação todos os dentes do grupo apresentaram 100% de sucesso até o momento da extração.

No Grupo II (HC), um paciente não compareceu ao controle radiográfico de 3 meses e 2 dentes apresentaram reabsorção interna. Nenhum dente apresentou barreira dentinária neste período de avaliação. Aos 6 meses um dente não foi avaliado devido ausência do paciente. Os dentes que apresentaram reabsorção interna continuaram em acompanhamento até o momento da exodontia. E os demais dentes apresentaram 100% de sucesso em todos os períodos de avaliação até o momento da exodontia.

Para o Grupo III (MTA) todos os dentes avaliados apresentaram 100% de sucesso, alguns dentes do grupo apresentaram formação de barreira dentinária visíveis nos exames radiográficos ao longo dos acompanhamentos.

No Grupo IV (OTO+HC), aos 3 meses um paciente não compareceu ao controle radiográfico e 2 dentes apresentaram formação de barreira dentinária. Na avaliação de 6 meses, todos os dentes foram avaliados, 1 dente apresentou calcificação pulpar e 4 dentes apresentaram formação de barreira dentinária. Nos demais períodos de acompanhamento nenhum dos dentes apresentou falhas ou novos achados radiográficos.

Para o Grupo V (PC) observou-se a formação de barreira dentinária em 1 dente aos 3 meses de acompanhamento radiográfico. Para os demais itens avaliados todos os dentes apresentaram 100% de sucesso durante os períodos de avaliação.

## 4.3 AVALIAÇÃO MICROSCÓPICA DOS CORTES HISTOLÓGICOS CORADOS PELA HEMATOXILINA-EOSINA (HE)

O Grupo I (FC) apresentou presença de tecido conjuntivo frouxo, com quantidade normal de vasos sanguíneos e infiltrado inflamatório moderado a severo, na maioria dos casos avaliados. A observação de reabsorção interna próxima às áreas de contato do material capeador com o tecido pulpar foi comum. Em todos os casos observados não houve a formação de barreira de tecido mineralizado, camada odontoblástica e tecido de granulação. Os remanescentes radiculares de 2 dentes apresentaram calcificação pulpar (Figuras 1 e 2).

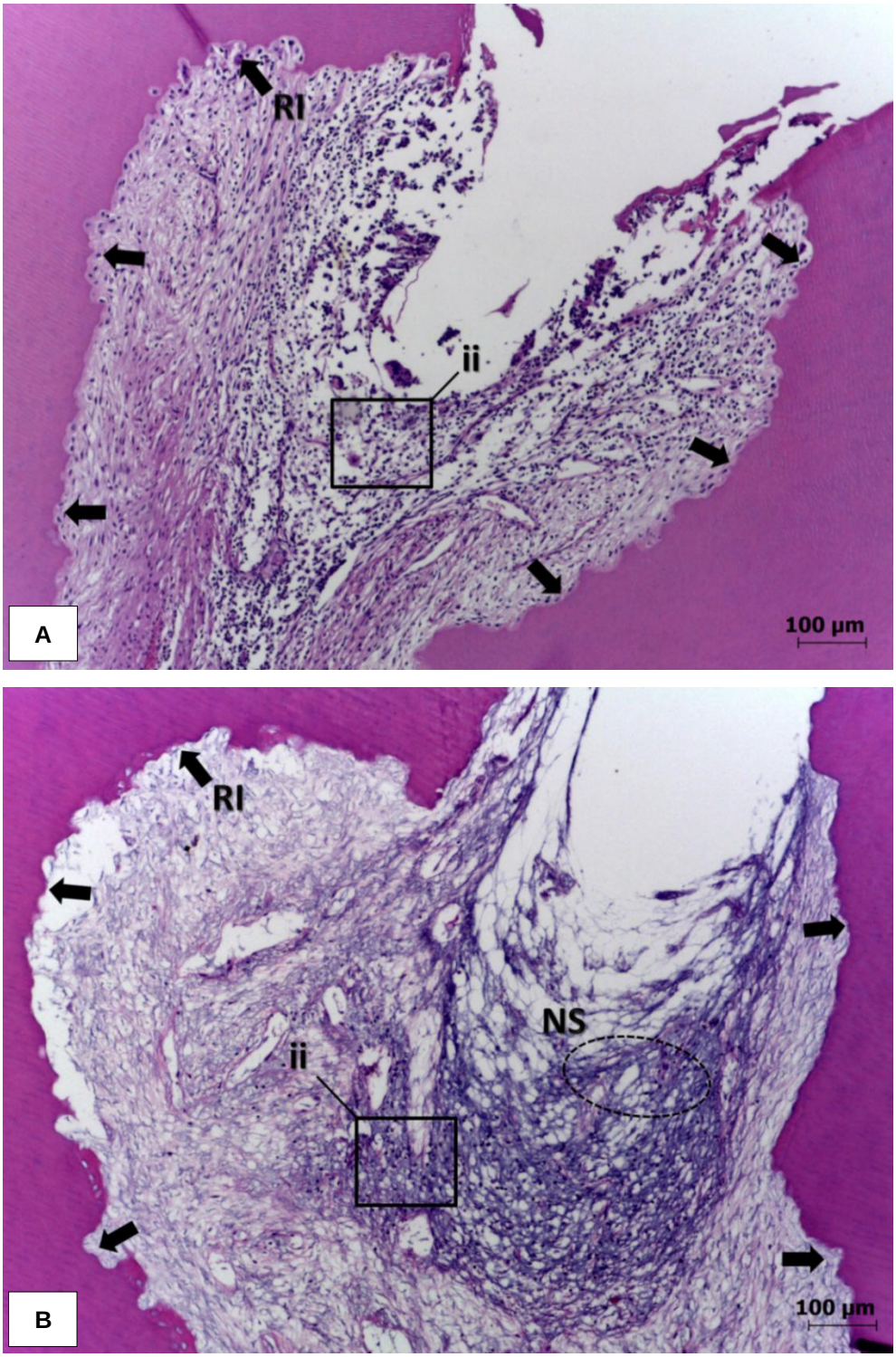


**Figura 1 - Grupo I (FC):** A- Tecido conjuntivo frouxo com infiltrado inflamatório moderado (ii) e reabsorção interna (RI); B- Tecido conjuntivo frouxo com infiltrado inflamatório moderado (ii), reabsorção interna (RI) e presença de camada de necrose superficial (NS) (aumento de 10x)

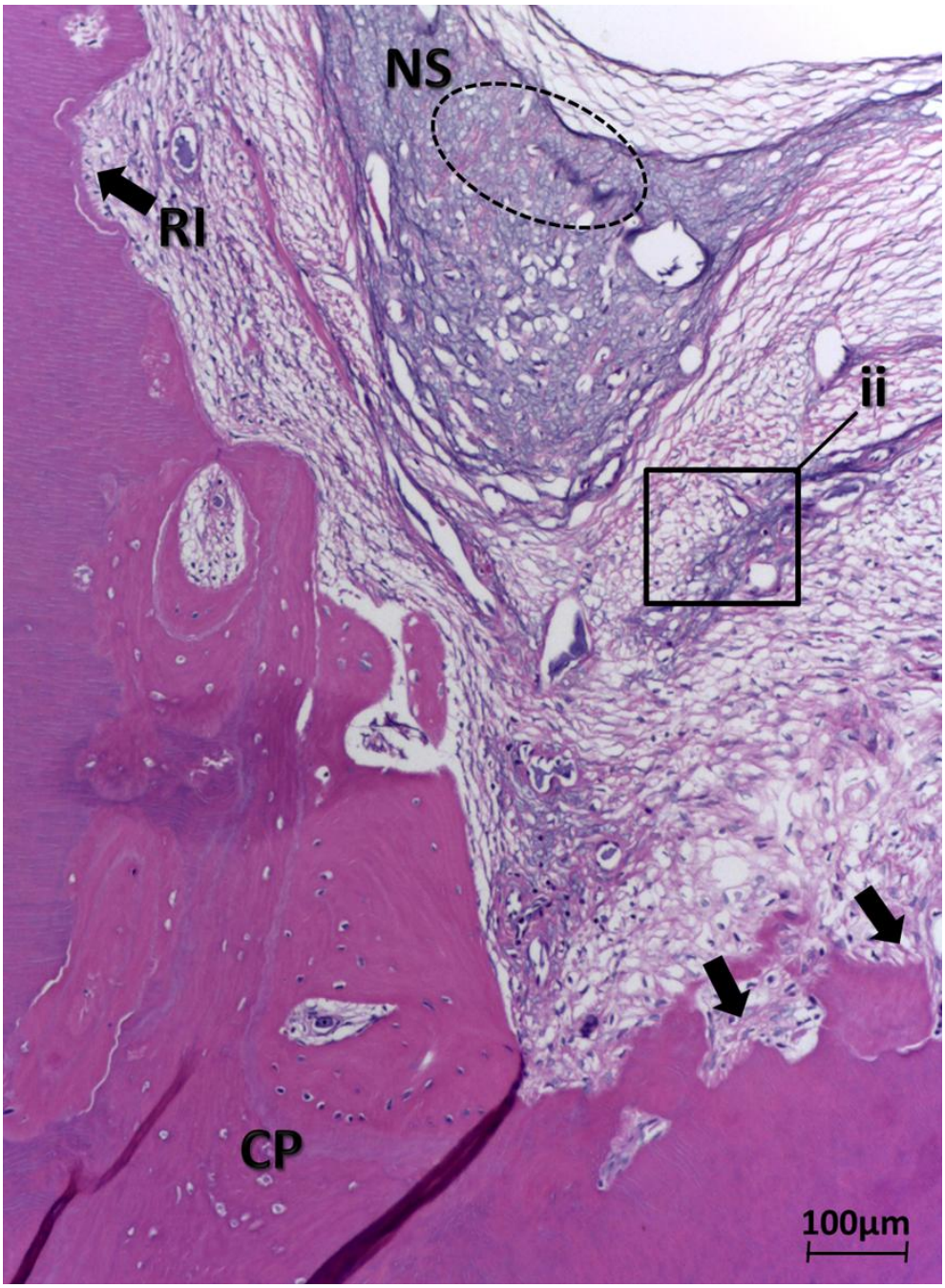


**Figura 2 - Grupo I (FC):** Tecido conjuntivo frouxo com infiltrado inflamatório leve (ii); presença de camada de necrose superficial (NS), reabsorção interna (RI) e calcificação pulpar (CP) (aumento de 10x)

O Grupo II (HC) revelou presença de infiltrado inflamatório variado, de ausente a severo, conforme quantidade e concentração de células mononucleares observadas no tecido conjuntivo, caracterizado por fibras densas com quantidade normal de vasos sanguíneos. Em todos os casos houve formação de barreira de tecido mineralizado sobre camada odontoblástica desorganizada. Calcificação pulpar e reabsorção interna ocorreram em alguns dentes. Um dos casos apresentou, na região que recebeu o material, a presença de tecido de granulação e, sobre este, células gigantes multinucleadas englobando o material remanescente (Figura 3). Após a confecção das lâminas observou-se que, neste grupo, 2 dentes não apresentaram área radicular remanescente suficiente para análise histológica.

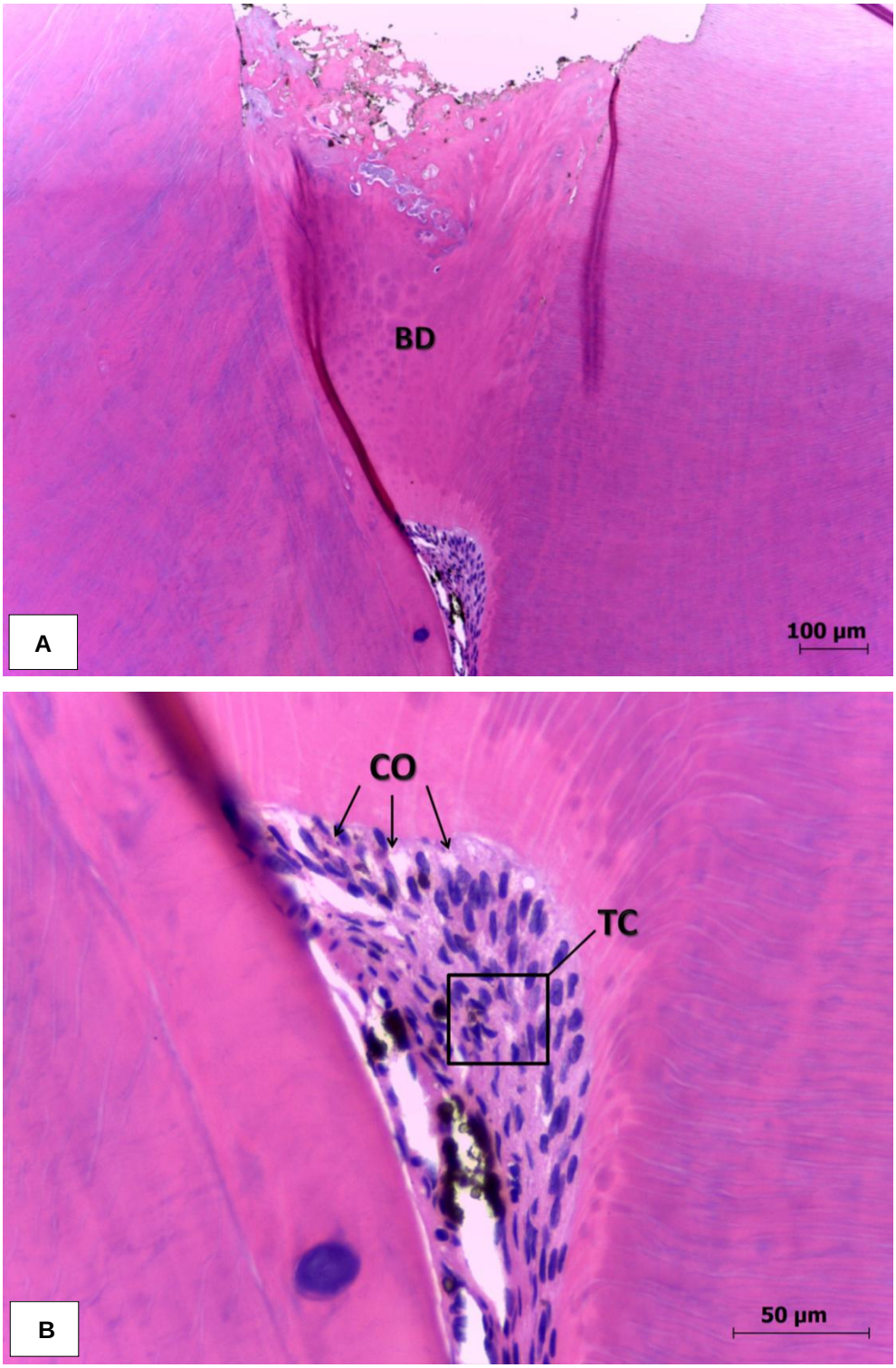


**Figura 3** - **Grupo II (HC):** A- Formação de barreira de tecido mineralizado (BD) (aumento de 10x); B- Tecido conjuntivo frouxo e ausência de infiltrado inflamatório (TC); presença de camada odontoblástica (CO) (aumento de 40x)

O Grupo III (MTA) apresentou ausência de inflamação pulpar, com quantidade normal de vasos. O tecido conjuntivo apresentou fibras colágenas densas na maioria dos casos, presença de calcificação pulpar em alguns casos. Presença de barreira de tecido mineralizado, sobre camada odontoblástica organizada na maioria dos casos e ausência de reabsorção interna em todos os dentes analisados (Figura 4).

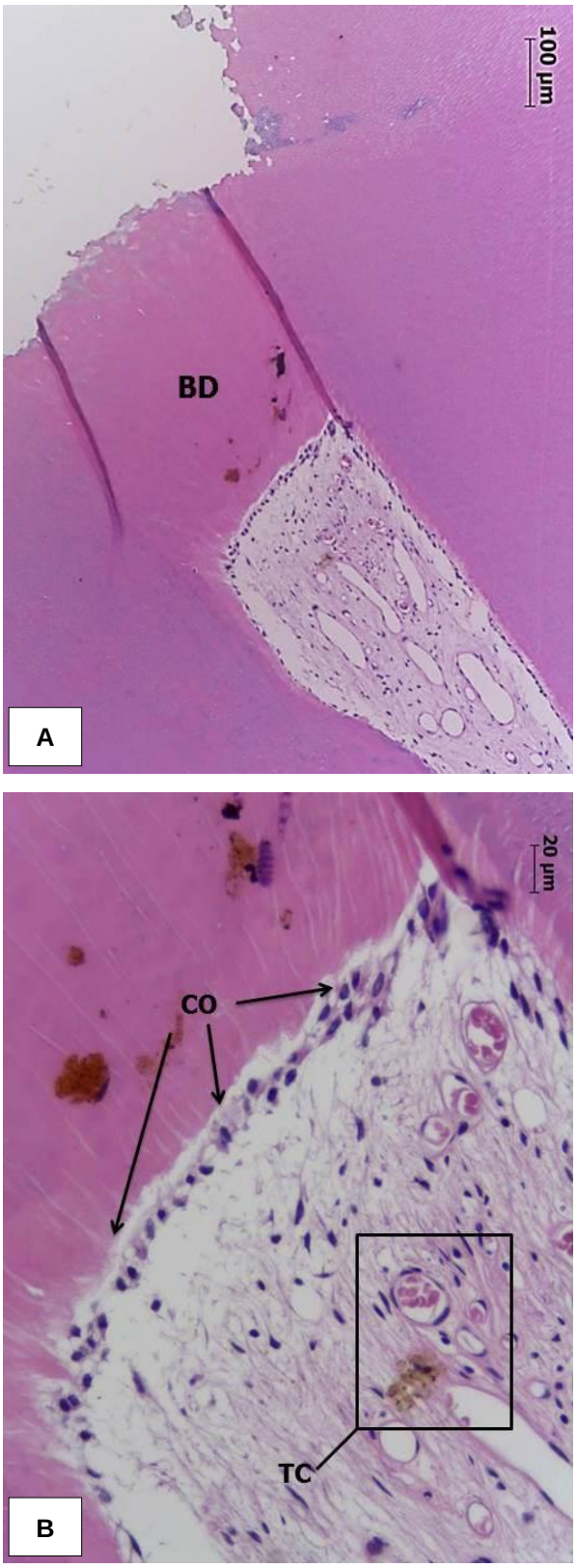


**Figura 4 - Grupo III (MTA):** A- Formação de barreira de tecido mineralizado (BD) (aumento de 10x); B- Tecido conjuntivo denso e ausência de infiltrado inflamatório (TC); presença de camada odontoblástica (CO) (aumento de 40x)

O Grupo IV (OTO+HC) revelou ausência de infiltrado inflamatório, com tecido conjuntivo em alguns dentes frouxo e em outros denso, e quantidade normal de vasos sanguíneos. Formação de barreira de tecido mineralizado sobre camada odontoblástica desorganizada, com exceção de um dos casos que apresentou camada odontoblástica organizada. Presença de calcificação pulpar em todos os dentes analisados, variando entre o terço médio e inferior do canal. Ausência de reabsorção interna (Figura 5).

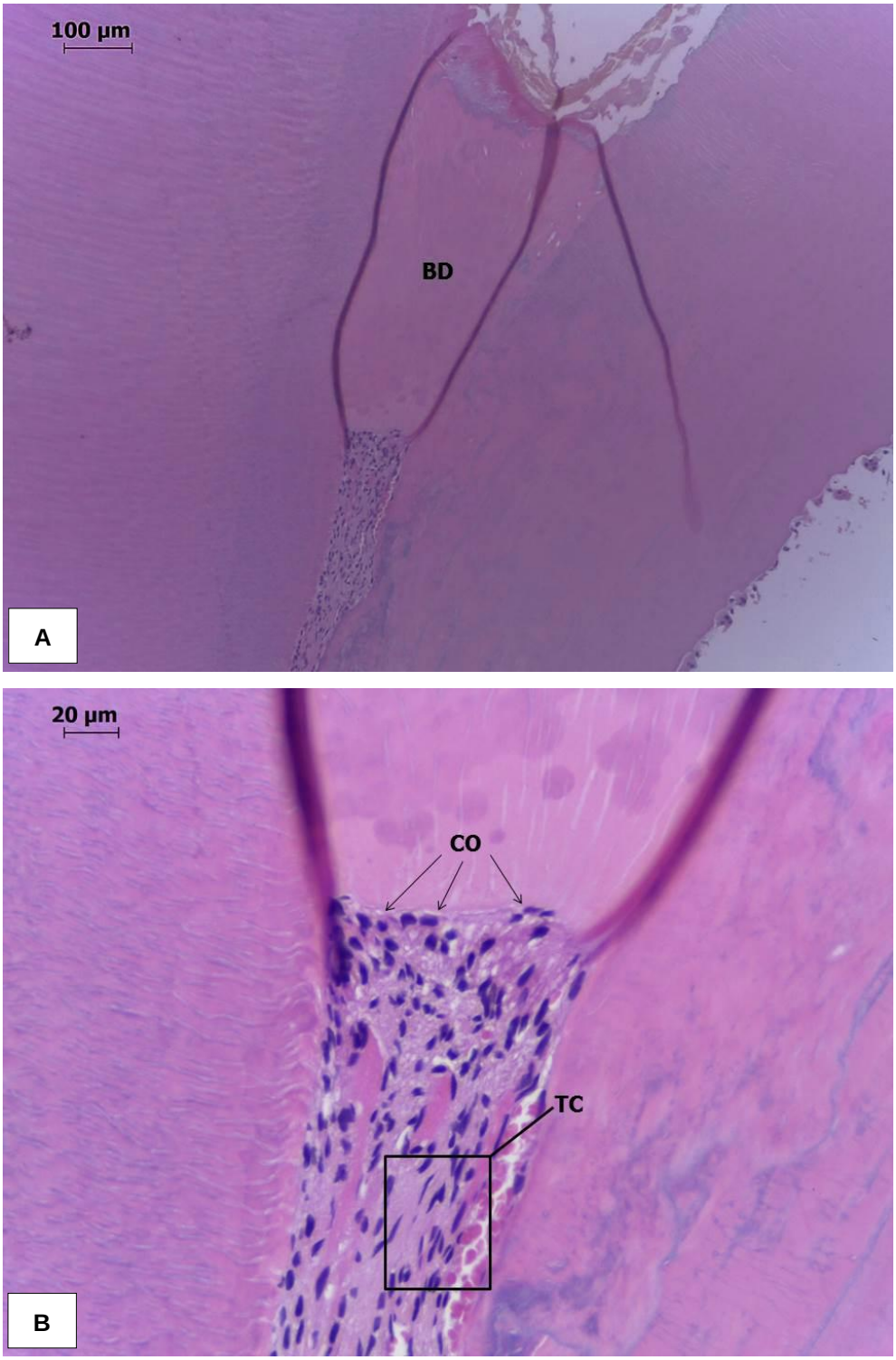


**Figura 5 - Grupo IV (OTO+HC):** A- Formação de barreira de tecido mineralizado (BD) (aumento de 10x); B- Tecido conjuntivo denso e ausência de infiltrado inflamatório (TC); presença de camada odontoblástica (CO) (aumento de 40x)

O Grupo V (PC) apresentou infiltrado inflamatório leve na maioria dos casos analisados, com tecido conjuntivo frouxo e grande quantidade de vasos sanguíneos. Formação de barreira de tecido mineralizada constante, com camada odontoblástica dispersa ao longo da barreira, porém organizada. Ausência de reabsorção interna e presença de calcificação pulpar em todos os casos analisados (Figura 6).

Após a confecção das lâminas observou-se que, neste grupo, 2 dentes não apresentaram área radicular remanescente suficiente para análise histológica.

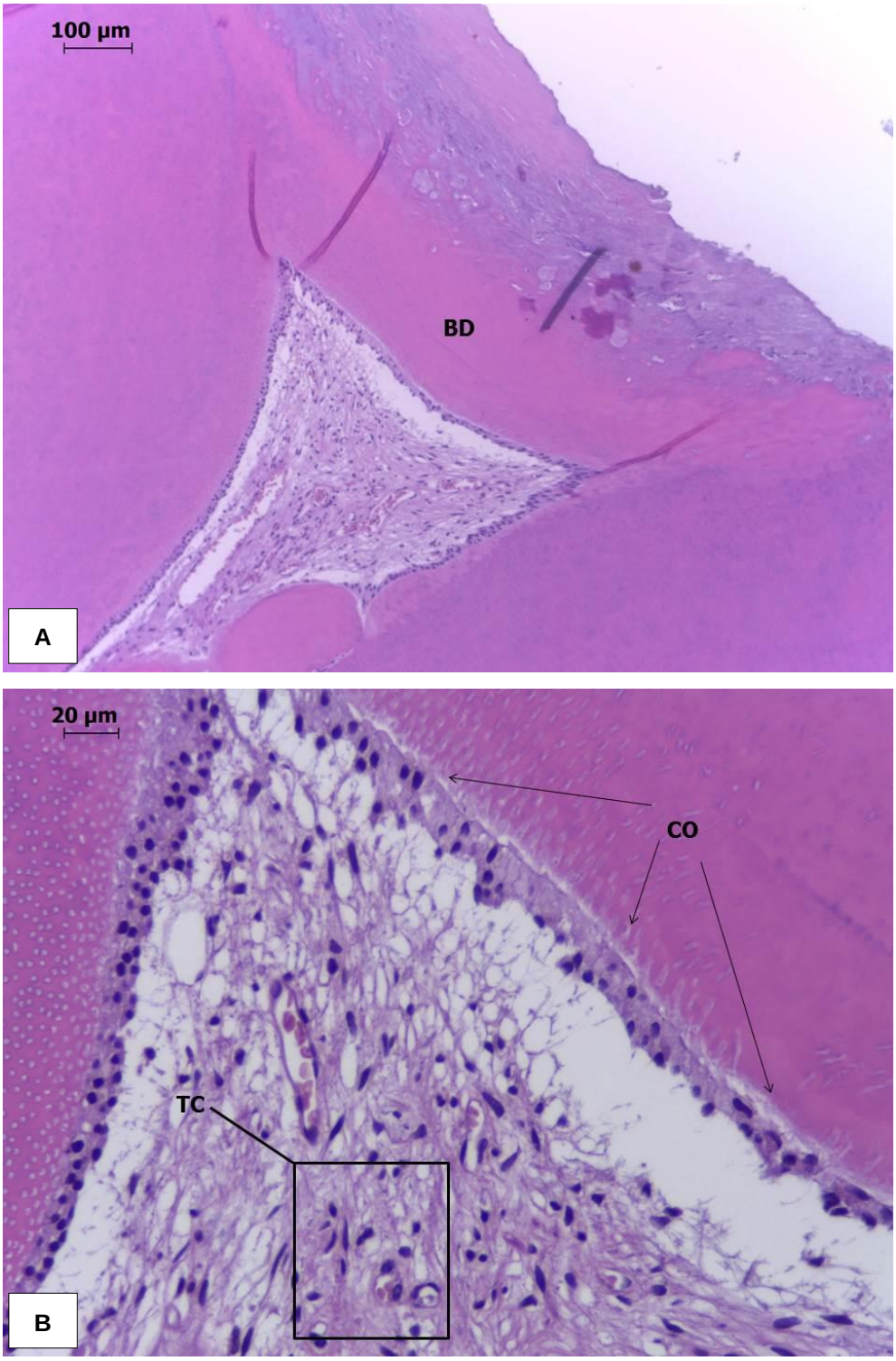


**Figura 6 - Grupo V (PC):** A- Formação de barreira de tecido mineralizado (BD) (aumento de 10x); B- Tecido conjuntivo denso e ausência de infiltrado inflamatório (TC); presença de camada odontoblástica (CO) (aumento de 40x)

Para os grupos III (MTA) e IV (OTO+HC) após a confecção das lâminas observou-se que um dente não apresentou área radicular remanescente suficiente para análise histológica.

De acordo com o sistema de escores previamente estabelecidos, os dentes avaliados receberam uma pontuação e foram submetidos à análise estatística.

A análise estatística dos resultados revelou, na comparação entre os grupos, que houve diferença estatisticamente significativa para formação de barreira de tecido mineralizado entre o Grupo I (FC) e os demais grupos estudados, onde o Grupo I (FC) não apresentou a formação de barreira e para os demais grupos foi observada a formação de barreira mineralizada nas avaliações histológicas.

Para camada odontoblástica houve diferença estatisticamente significante entre o Grupo I (FC) e os demais grupos estudados. No Grupo I (FC) não foi possível observar camada odontoblástica em nenhuma das lâminas estudadas, e para os demais grupos observou-se camada odontoblástica, variando entre organizada para os Grupos III (MTA) e V (PC) e desorganizada nos Grupos II (HC) e IV (OTO+HC). Houve diferença estatisticamente significativa para reabsorção interna entre os grupos I (FC) e III (MTA), IV (OTO+HC), V (PC), de forma que o Grupo I (FC) apresentou maior índice de reabsorção interna. O Grupo II (HC) também apresentou diferença estatisticamente significativa quando comparado com os Grupos III (MTA), IV (OTO+HC), V (PC), sendo que este apresentou maior índice de reabsorção interna.

Não houve diferença significativa entre os grupos para calcificação pulpar ($p>0,05$) (Tabela 5).

**Tabela 5 -** Análise estatística em relação às alterações histológicas entre os grupos estudados

| | FC | HC | MTA | HC+OTO | PC | p |
|---|---|---|---|---|---|---|
| **Barreira de tecido mineralizado** | $0^{A}$ | $1^{B}$ | $1^{B}$ | $1^{B}$ | $1^{B}$ | **0,00079*** |
| **Camada odontoblástica** | $0^{A}$ | $2^{B}$ | $1,75^{B}$ | $1,75^{B}$ | $1,75^{B}$ | **0,01333*** |
| **Calcificação pulpar** | $0,4^{A}$ | $0,66^{A}$ | $0,5^{A}$ | $1^{A}$ | $1^{A}$ | >0,05 |
| **Reabsorção interna** | $0,8^{A}$ | $0,66^{A}$ | $0^{B}$ | $0^{B}$ | $0^{B}$ | **0,01585*** |

*Diferença estatisticamente significativa (p<0,05)
Grupos com letras iguais não diferem estatisticamente entre si (sentido horizontal da linha)

## 4.4 AVALIAÇÃO MICROSCÓPICA DOS CORTES HISTOLÓGICOS MARCADOS PELA IMUNO-HISTOQUÍMICA

A análise da expressão da proteína DMP-1 para a formação de barreira dentinária, revelou variações morfológicas significativas com relação às regiões e tecidos marcados pela imuno-histoquímica.

Para o Grupo I (FC), como não houve formação de barreira neste grupo, foi observada imunomarcação restrita a dentina remanescentes na maioria dos casos do grupo. Eventualmente, quando se observou a presença de material calcificado nas paredes laterais do canal radicular, pode-se notar a imunomarcação de células contidas nessa matriz calcificada, bem como o revestimento interno (Figuras 7 e 8).

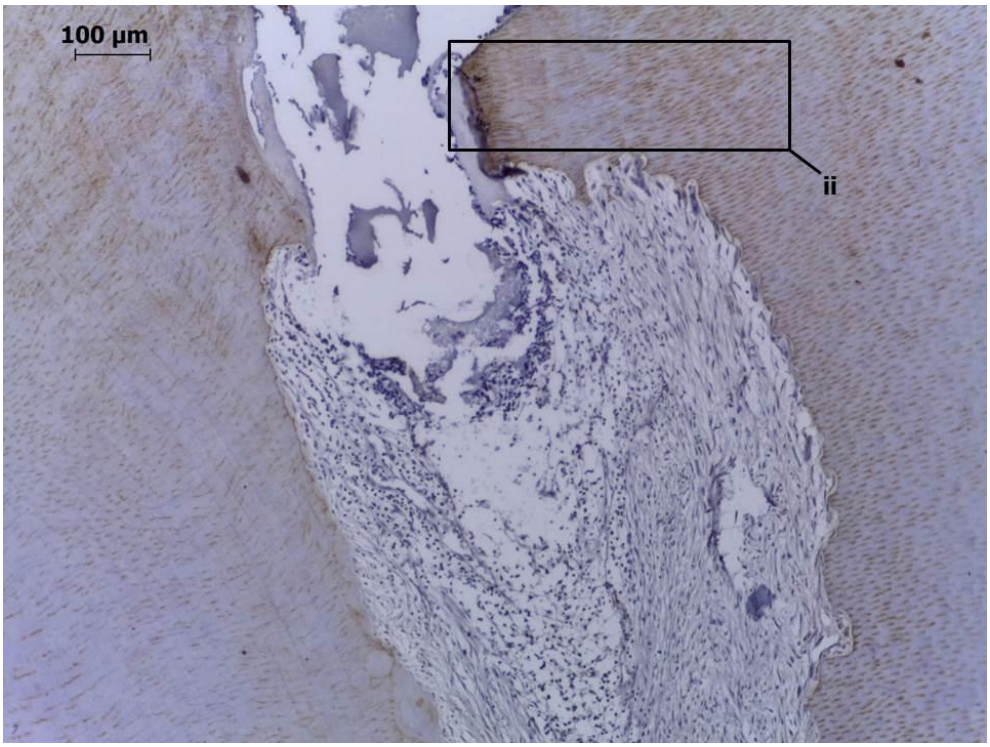


**Figura 7 - Grupo I (FC):** Ausência de barreira; imunomarcação restrita aos prolongamentos odontoblásticos da parede radicular (ii) (aumento de 10x)

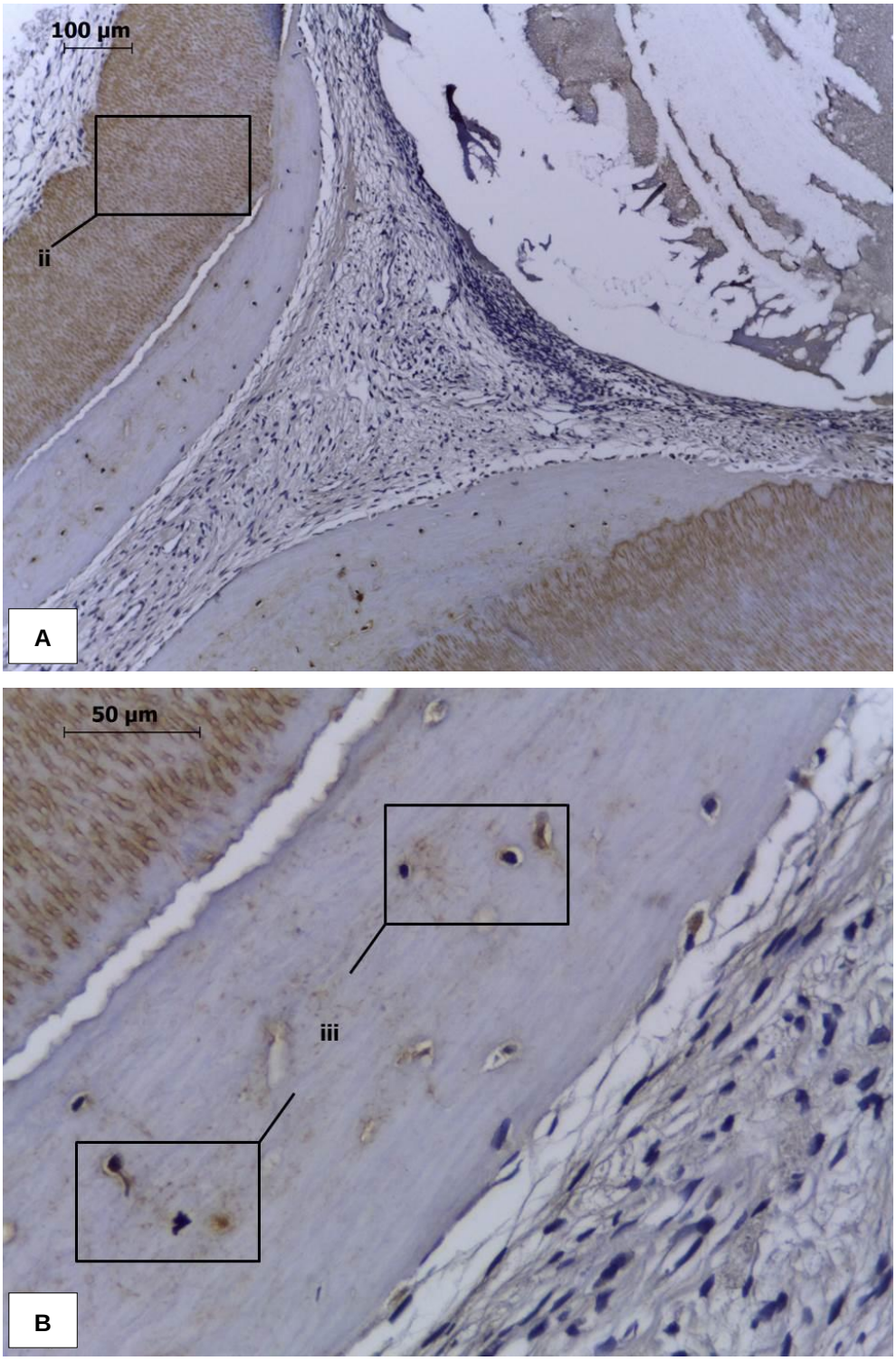


**Figura 8 - Grupo I (FC):** A- Ausência de barreira; imunomarcação restrita aos prolongamentos odontoblásticos da parede radicular (ii) (aumento de 10x). B- Imunomarcação das células contidas na matriz calcificada (iii) (aumento de 40X)

No Grupo II (HC), observou-se presença de barreira de tecido mineralizado com imunomarcação evidente dos prolongamentos dos odontoblastos, direcionados para o interior da mesma. No tecido pulpar remanescente logo abaixo da barreira observou-se imunomarcação dos odontoblastos em fase de organização (Figura 9).

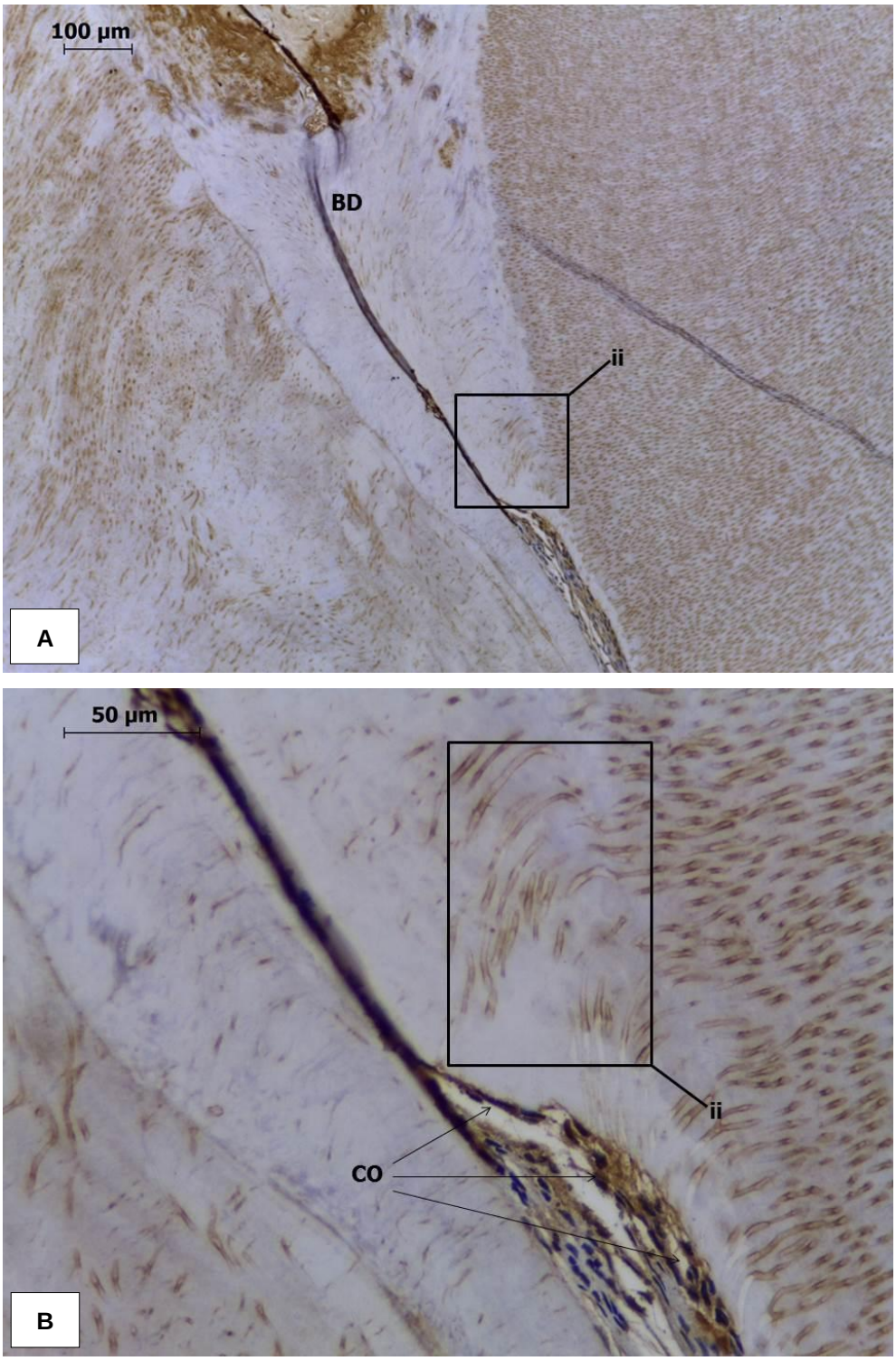


**Figura 9 - Grupo II (HC):** A- Imunomarcação dos prolongamentos odontoblásticos na barreira mineralizada (ii) (aumento de 10X). B- Imunomarcação da camada odontoblástica (CO) e dos prolongamentos odontoblásticos na barreira mineralizada (ii) (aumento de 40X)

No Grupo III (MTA), houve formação de barreira de tecido mineralizado bem evidente nos cortes analisados, com camada odontoblástica bem organizada logo abaixo desta. Ficou evidente a imunomarcação dos odontoblastos próximos à barreira, além da marcação dos prolongamentos remanescentes destes. Notou-se uma semelhança na imunomarcação dos túbulos remanescentes ao se observar a região de encontro entre a barreira mineralizada e a região de dentina radicular mais próxima (Figuras 10 e 11).

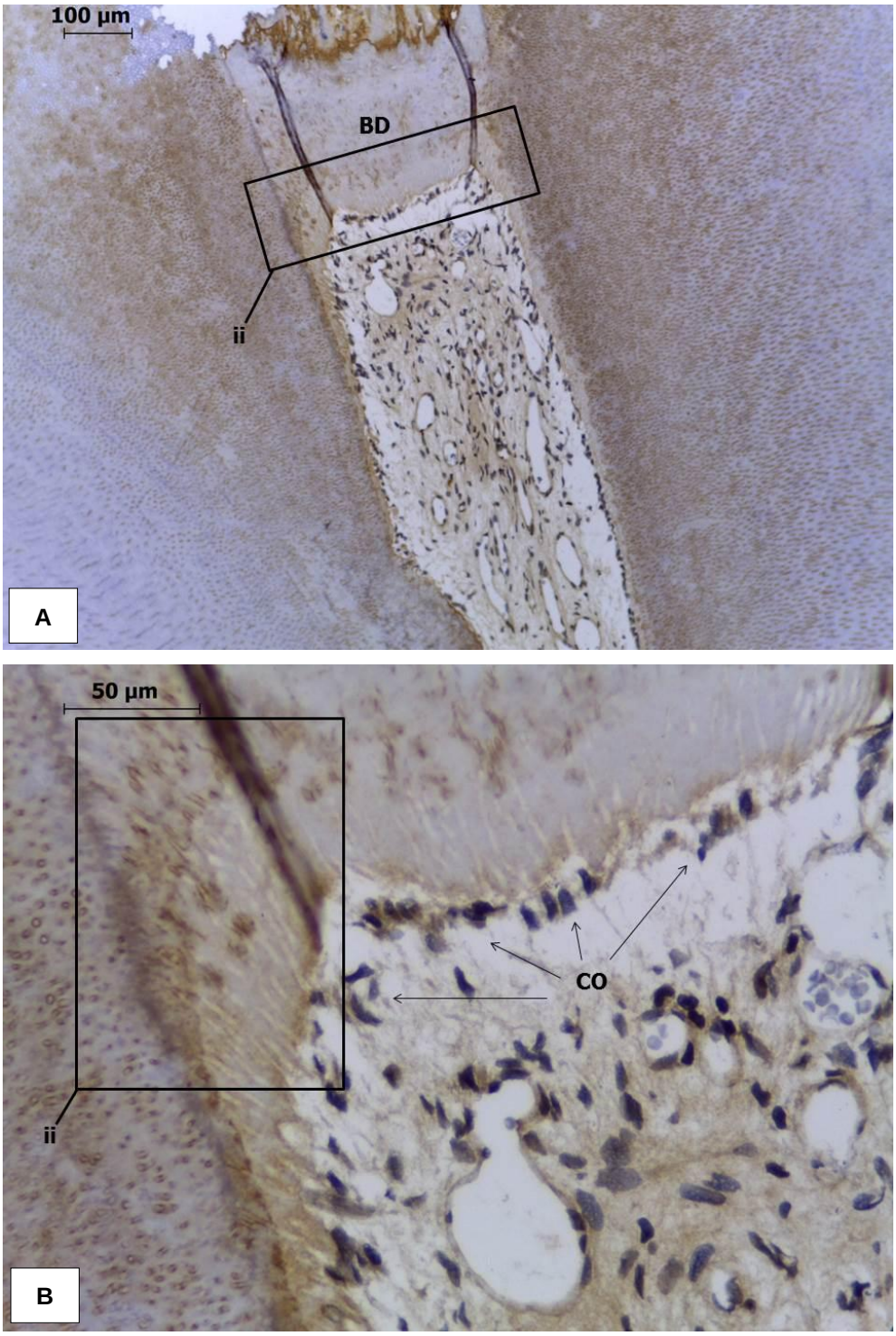


**Figura 10 - Grupo III (MTA):** A- Imunomarcação dos prolongamentos odontoblásticos na barreira mineralizada (ii) (aumento de 10X). B- Imunomarcação da camada odontoblástica (CO) e dos prolongamentos odontoblásticos na barreira mineralizada (ii) (aumento de 40X)

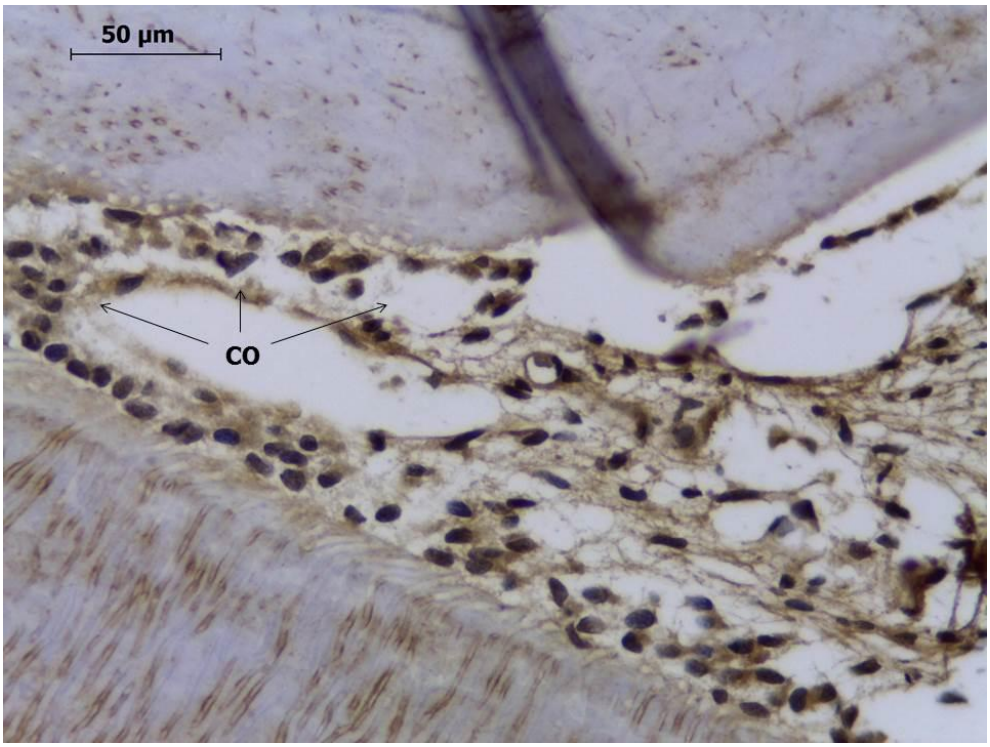


**Figura 11 - Grupo III (MTA):** Semelhança na imunomarcação dos túbulos e odontoblastos na região da barreira dentinária e da parede radicular (aumento de 40X)

Para o Grupo IV (OTO+HC) foi possível observar a presença de barreira de tecido mineralizado, com tecido pulpar remanescente em seu interior, este por sua vez, apresentou-se com boa imunomarcação de todos os odontoblastos ao redor de toda a área da barreira que o envolvia. Observou-se imunomarcação dos prolongamentos odontoblásticos na região mais superior do tecido envolto da barreira (Figura 12). Em um segundo corte do grupo observou-se imunomarcação dos odontoblastos organizados logo abaixo e acompanhando a barreira formada. Em um maior aumento pode-se notar a marcação de túbulos dispersos pela barreira e evidentes na dentina radicular (Figura 13).

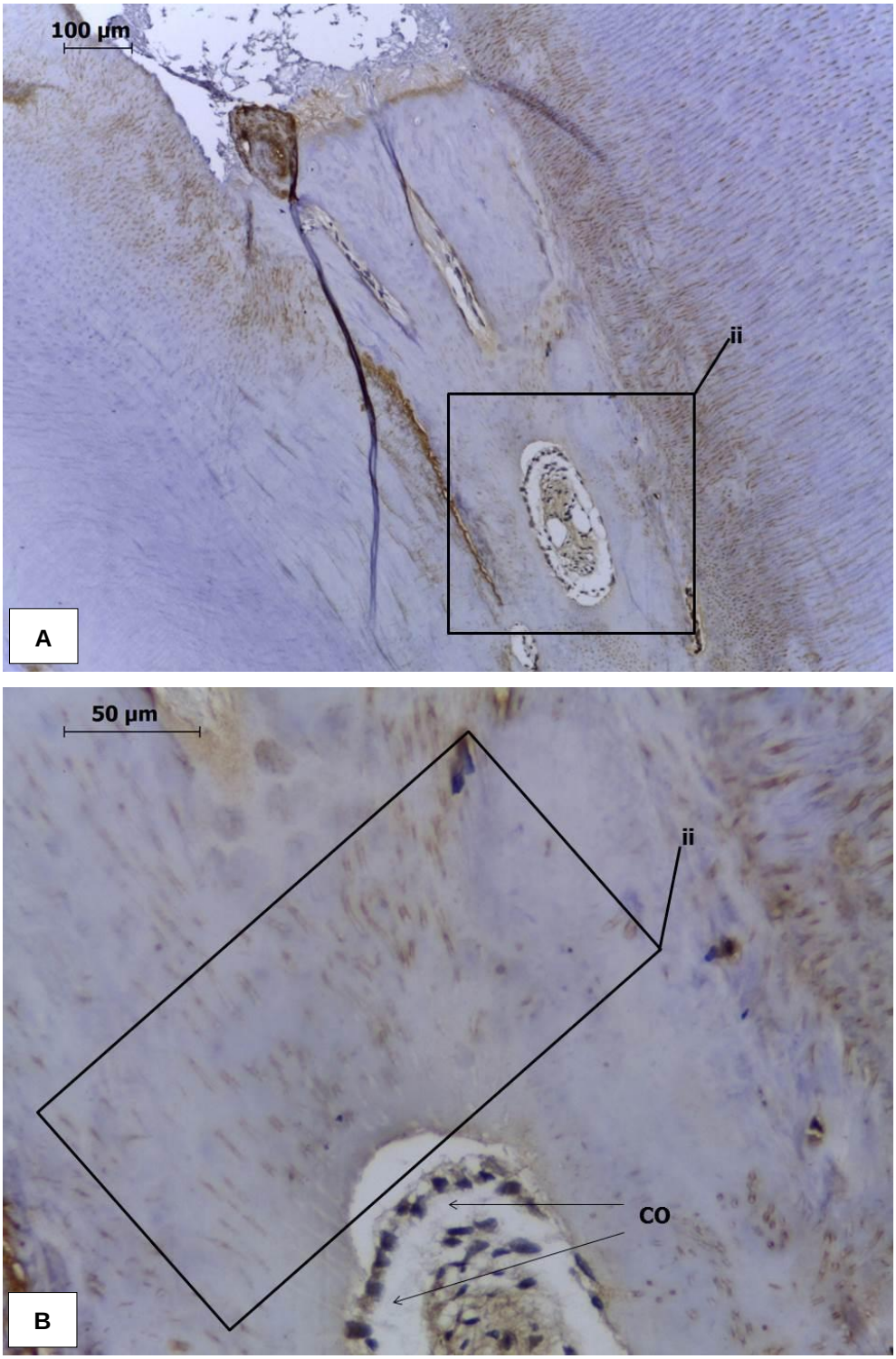


**Figura 12** - **Grupo IV (OTO+HC):** A- Imunomarcação do tecido pulpar envolto pela barreira mineralizada (ii) (aumento de 10X). B- Imunomarcação da camada odontoblástica (CO) e dos prolongamentos odontoblásticos na barreira mineralizada (ii) (aumento de 40X)

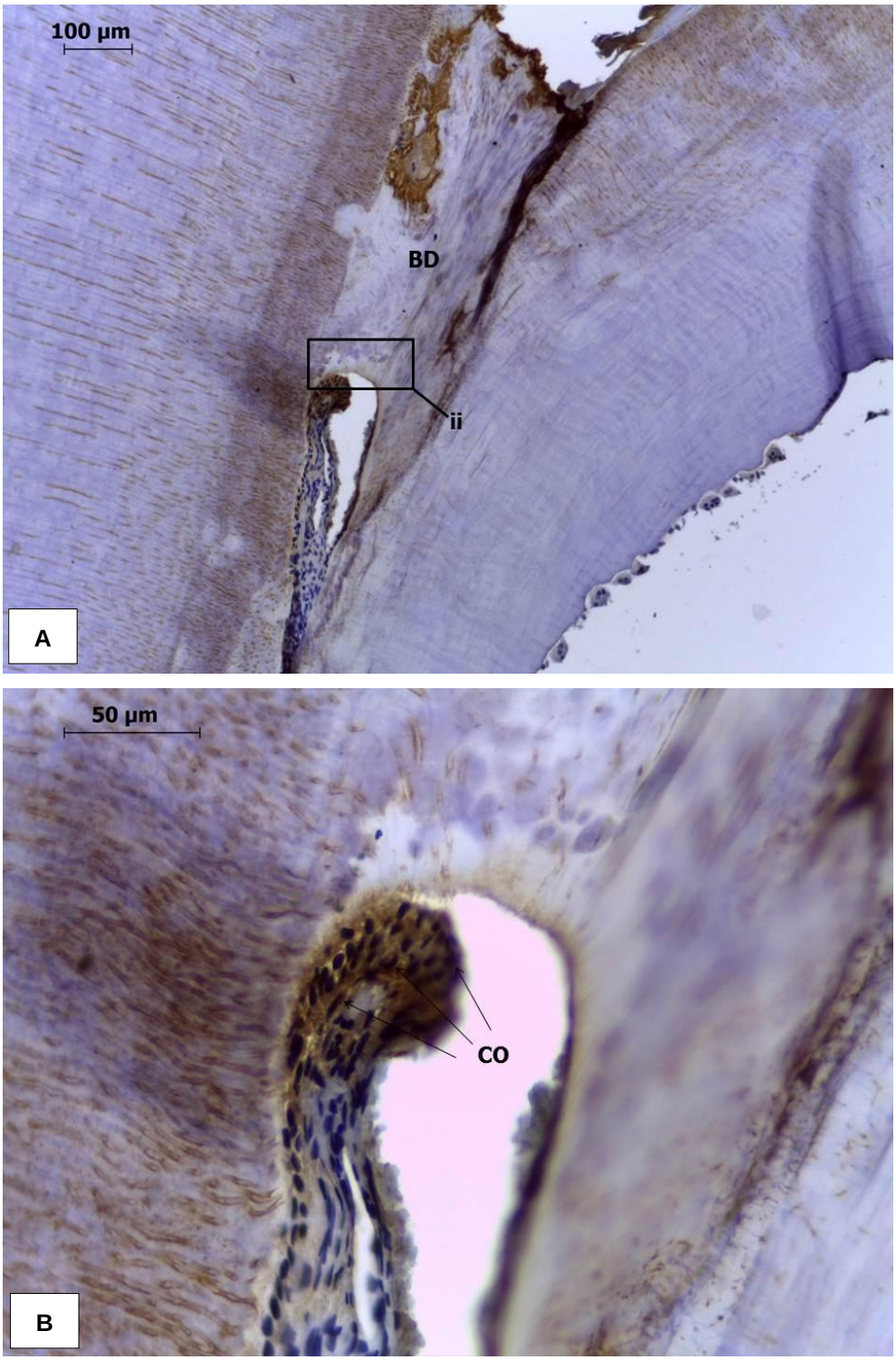


**Figura 13 - Grupo IV (OTO+HC):** A- Imunomarcação dos prolongamentos odontoblásticos na barreira mineralizada (ii) (aumento de 10X). B- Imunomarcação da camada odontoblástica (CO) (aumento de 40X)

O Grupo V (PC), foi o que apresentou a barreira de tecido mineralizada mais semelhante na imunomarcação quando comparada com a imunomarcação observada na dentina radicular. Toda a extensão da barreira apresentou imunomarcação dos túbulos e prolongamentos odontoblásticos remanescente, assim como a imunomarcação de toda a camada odontoblástica abaixo da barreira e de todos os odontoblastos ao longo da raiz (Figura 14).

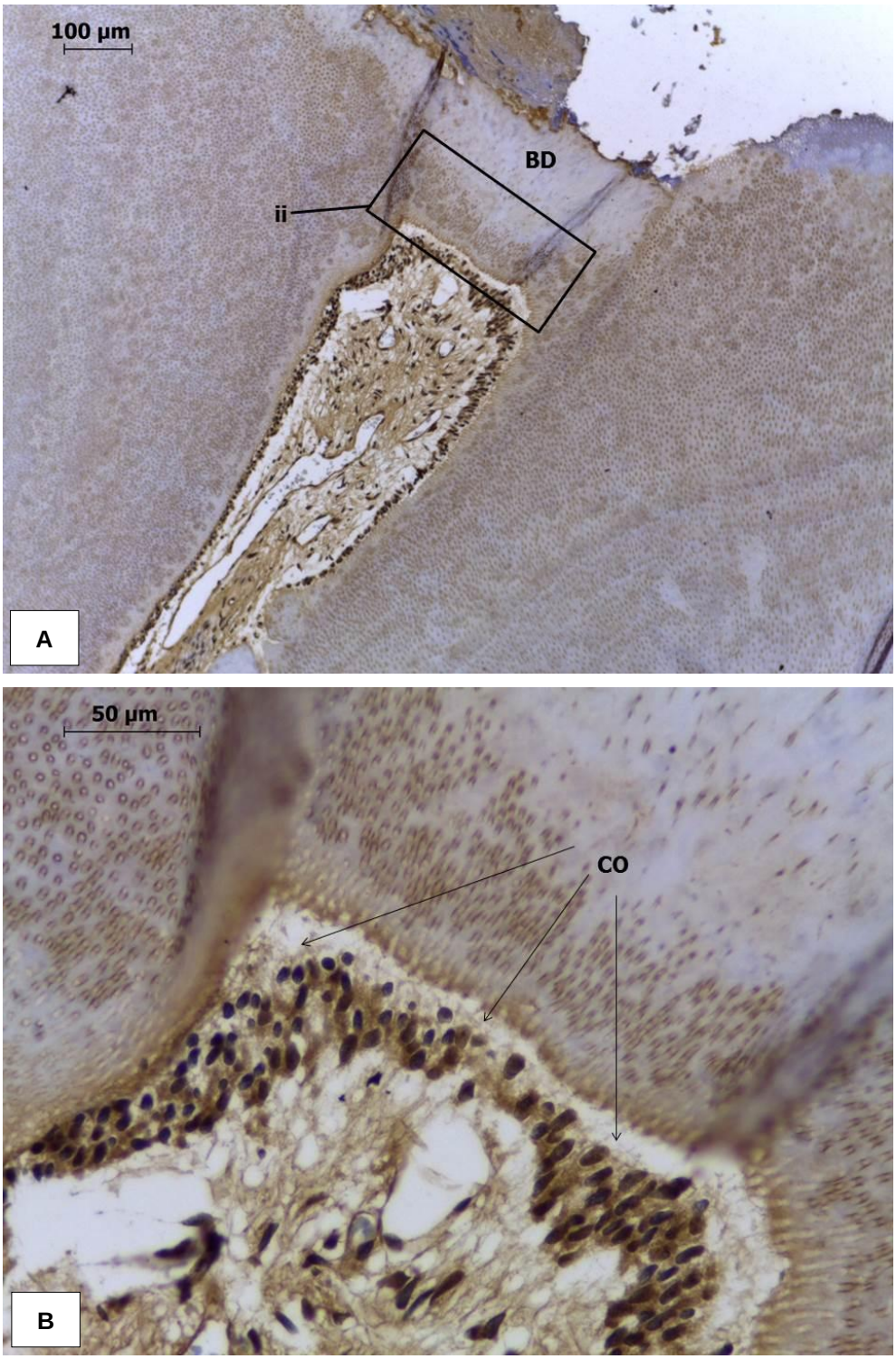


**Figura 14 - Grupo V (PC):** A- Imunomarcação dos prolongamentos odontoblásticos na barreira mineralizada (ii) (aumento de 10X). B- Imunomarcação da camada odontoblástica e semelhança na imunomarcação dos túbulos e odontoblastos na região da barreira dentinária e da parede radicular (CO) (aumento de 40X)

# 5 DISCUSSÃO

# 5 DISCUSSÃO

Neste trabalho foram avaliados 66 pacientes na clínica de Odontopediatria da FOB-USP, sendo que 22 pacientes foram selecionados com idade entre 6 a 9 anos, compondo uma amostra de 25 dentes decíduos. Essa faixa etária é utilizada e aceita para pesquisas científicas que envolvam resultados clínicos, radiográficos e histológicos de pulpotomia de dentes decíduos humanos (WATERHOUSE et al., 2000; CAICEDO et al., 2006; MORETTI et al., 2008; FORNETTI et al., 2009; LOURENÇO NETO, 2009; HAGHGOO; ABBASI, 2012; FERNANDES, 2012; OLIVEIRA et al., 2013; MARQUES, 2013).

Os 25 dentes selecionados para a realização das pulpotomias seguiram aspectos clínicos e radiográficos previamente estabelecidos na literatura por outros estudos que utilizaram metodologia semelhante à deste estudo (EIDELMAN; HOLAN; FUKS, 2001; MORETTI et al., 2008; SAKAI et al., 2009; FORNETTI et al., 2009; ALAÇAM et al., 2009; ERDEM et al., 2011; SRINIVASAN; JAYANTHI, 2011; HUTH et al., 2012 RUBY et al., 2013; OLIVEIRA et al., 2013; FERNÁNDEZ et al., in press). Optamos por molares decíduos inferiores, em função da melhor acessibilidade (SRINIVASAN; JAYANTHI, 2011), e visualização da câmara pulpar e dos canais radiculares bem como, a diminuição de sobreposição radiográfica de estruturas anatômicas e elementos dentários encontrada em uma radiografia periapical do arco superior (MORETTI et al., 2008; SAKAI et al., 2009; FORNETTI et al., 2009; OLIVEIRA et al., 2013).

Os dentes selecionados para a composição da amostra desta pesquisa foram randomicamente divididos entre os 5 grupos com o auxílio de um sistema computadorizado (Programa Microsoft Excel). Optamos por realizar um ensaio clínico randomizado, que é um tipo de estudo experimental usado como padrão de referência dos métodos de pesquisa em epidemiologia, baseado no CONSORT e considerado a melhor fonte de evidência científica disponível. É essencial que trabalhos do tipo ensaios clínicos sigam um padrão, como orientações CONSORT, de modo a facilitar a comunicação completa e transparente quanto à metodologia e

resultados, auxiliando, desta forma, na avaliação, interpretação e comparações (MOHER et al., 2012; ANTHONAPPA; KING; MARTENS, 2013).

O ensaio clínico randomizado é considerado o padrão ouro para avaliação das intervenções, devido à capacidade de minimizar estimativas tendenciosas dos efeitos do tratamento ou dos resultados de uma pesquisa, tornando-os mais fidedignos e confiáveis (MOHER et al., 2012). Como desvantagem, os controles clínicos randomizados tem altas taxas de desistências. Quando o índice de abandono é superior a 20% o estudo torna-se de baixa qualidade (KURJI et al., 2011a).

No presente estudo encontramos dificuldade em selecionar molares decíduos inferiores com cárie extensa, que possuíssem indicação correta para o tratamento de pulpotomia e possibilidade de extração em um período próximo. Além disso, muitos dos pacientes inicialmente selecionados para o nosso experimento não compareceram na data agendada para o tratamento e não mostraram interesse se a data fosse remarcada para outro dia. Outros não compareceram aos retornos periódicos previamente agendados, dificultando assim a coleta de dados, as análises dos resultados e o adequado acompanhamento clínico nos tempos estipulados de algumas amostras. Neste estudo, apenas um paciente desistiu do acompanhamento após a realização do tratamento.

Vários estudos, embora relatem altos índices de sucesso clínico e radiográfico para os materiais capeadores pulpares, descrevem alterações celulares do tecido pulpar remanescente, quando avaliado histologicamente (WATERHOUSE et al., 2000; CAICEDO et al., 2006; PERCINOTO; CASTRO; PINTO, 2006; OLIVEIRA et al., 2013; MARQUES, 2013). Portanto, para julgar a eficácia do material capeador pulpar é importante determinar também, por meio da análise histológica, a ausência ou presença de reabsorções, além de formação de barreira de tecido mineralizado (PARIROKH et al., 2005). Este estudo utilizou critérios previamente descritos na literatura, convertidos em um sistema de escores, para avaliar a resposta pulpar aos diferentes agentes capeadores (DOMINGUEZ et al., 2003; SHAYEGAN; PETEIN; ABBEELE, 2008; ACCORINTE et al., 2008a; CHACKO; KURIKOSE, 2006; CANNON et al., 2008; CANNON et al., 2011; LIMA et al., 2011).

Os estudos histológicos da resposta pulpar de materiais capeadores pulpares não possuem um padrão quanto ao tipo de dente e número da amostra, sendo que na maioria das vezes se utilizam dentes decíduos e/ou permanentes com indicação para extração devido outros motivos (AGAMY et al., 2005; TUNÇ et al., 2006; ACCORINTE et al., 2008a, 2008b; CANNON et al., 2008; SHAYEGAN; PETEIN; ABBEELE, 2008; PAROLIA et al., 2010; LIMA et al., 2011; SRINIVASAN; JAYANTHI, 2011). Normalmente, quando dentes decíduos comprometidos por cárie são utilizados a amostra para cada grupo costuma ser composta por menos de 10 dentes (TUNÇ et al., 2006; CAICEDO et al., 2006). Este estudo utilizou, para cada grupo, 5 molares decíduos inferiores comprometidos por cárie extensa com ausência de sintomatologia dolorosa e alterações perirradiculares, conforme critérios de indicação para pulpotomia.

Outro item avaliado neste estudo foi expressão da DMP-1 por meio de análises imuno-histoquímica. A imuno-histoquímica geralmente é realizada em testes de culturas de células, *in vitro* ou *in vivo*, trabalhando com modelos animais e dentes permanentes humanos (ALMUSHAYT et al., 2006; MARTINEZ et al., 2009; DESHPANDE et al., 2011; BENIASH et al., 2011; SUZUKI et al., 2012), não havendo na literatura pesquisada até o momento estudos utilizando dentes decíduos humanos.

Nos procedimentos clínicos, após realização da abertura coronária, a polpa foi macroscopicamente avaliada e considerada vital e favorável ao procedimento, quando se apresentou com uma coloração vermelho vivo, resistência ao corte e uma suave hemorragia, em que a hemostasia foi facilmente alcançada em até 5 minutos (EIDELMAN; HOLAN; FUKS, 2001; FUKS, 2002; HOLAN; FUKS; KELTZ, 2002; CASTRO, 2005; MORETTI et al., 2008; FONETTI et al., 2009; SAKAI et al., 2009; CONTI et al., 2009; SEALE; COLL, 2010; OLIVEIRA et al., 2013). Caso a hemostasia não fosse alcançada dentro dos padrões, foi indicado o procedimento de pulpectomia do dente.

O controle da hemorragia pulpar após o seu corte na técnica da pulpotomia é considerado uma variável significativa nos resultados da pulpotomia (WATERHOUSE et al., 2000; ALAÇAM et al., 2009; ODABAS et al., 2011; YAMAN et al., 2012).

Levando em consideração esse fato, para todos os grupos deste estudo foi tomado o cuidado com relação ao controle da hemorragia, que foi alcançada após irrigação com soro fisiológico e secagem com bolinhas de algodão estéreis, assim como para que não houvesse coágulo sanguíneo entre o remanescente pulpar e o material capeador empregado.

O Formocresol foi selecionado como grupo controle, Grupo I (FC), por ainda nos dias de hoje ser considerado um agente terapêutico padrão-ouro ("gold standard") em estudos envolvendo pulpotomias de dentes decíduos (EIDELMAN; HOLAN; FUKS, 2001; FUKS, 2002; AGAMY et al., 2004; FARSI et al., 2005; HOLAN; EIDELMAN; FUKS, 2005; HUTH et al., 2005; LIU, 2006; PENG et al., 2006; TUNÇ et al., 2006; FUKS, 2008; MORETTI et al., 2008, TOOMARIAN et al., 2008, SEALE; COLL, 2010; HUGAR; DESHPANDE, 2010; BLANCHARD; BOYNTON, 2010; GOLPAYEGANI; ANSARI; SIMANCAS-PALLARES; DÍAZ-CABALLERO; LUNA-RICARDO, 2010; TADAYON, 2010; ZEALAND et al., 2010; GISOURE, 2011; VOSTATEK et al., 2011; HUTH et al., 2012; RUBY et al., 2013;).

Para o Grupo II (HC) desta pesquisa utilizamos o Hidróxido de Cálcio, sob a justificativa de este ser considerado um material biológico bastante empregado na odontologia, devido propriedades antibacterianas, biocompatibilidade (HUTH et al., 2005; ACCORINTE et al., 2008; MORETTI et al., 2008; FUKS, 2008; ALAÇAM et al., 2009) e por apresentar propriedades indutoras de mineralização tecidual, com ausência de toxicidade local e sistêmica (LEONARDO et al., 1993; TUNÇ et al., 2006; WITHERSPOON; SMALL; HARRIS, 2006; CANNON et al., 2008; MORETTI et al., 2008; SONMEZ; SARI; CETINBAŞ, 2008; LOURENÇO NETO et al., 2013), além de satisfatórios resultados clínicos, radiográficos e histológicos (PERCINOTO; CASTRO; PINTO, 2006; OLIVEIRA et al., 2013).

No Grupo III (MTA) foi utilizado o MTA, material amplamente empregado em várias áreas da odontologia com bastante sucesso (MORETTI et al., 2008; HAGHGOO; ABBAS, 2010; CARDOSO-SILVA et al., 2011; PARIROKH; TORABINEJAD, 2010; OBDAS et al., 2012;), somado a longos períodos de controle clínico e radiográfico, estudos histológicos e mais recentemente revisões sistemáticas sobre o material, evidenciando bons índices de sucesso (PENG et al., 2006; CAICEDO et al.,

2006; MAROTO et al., 2006; SRINIVASAN; PATCHETT; WATERHOUSE, 2006; NG; MESSER, 2008; MORETTI et al., 2008; NOOROLLAHIAN, 2008; ZEALAND et al., 2010; HAGHOO; ABBASI, 2010; SIMANCAS-PALLARES; DÍAZ-CABALLERO; LUNA-RICARDO, 2010; CARDOSO-SILVA et al., 2011; ERDEM et al., 2011; GODHI; SOOD; SHARMA, 2011; LIU; ZHOU; QIN, 2011; SRINIVASAN; TAYANTHI, 2011; MALEKAFZALI; SHEKARCHI; ASGARY, 2011; ODBAS et al., 2012; SUSHYNSKI et al., 2012; ANTHONAPPA; KING; MARTENS, 2013; LOURENÇO NETO et al., 2013; OLIVEIRA et al., 2013).

Para o Grupo IV (OTO+HC) utilizamos o hidróxido de cálcio, porém desta vez fizemos uso de uma associação de corticosteróide-antibiótico previamente à colocação do mesmo na cavidade. O medicamento de escolha foi o Otosporin® (Farmoquímica S/A), visto grande uso em clínica e pesquisas dentro da Odontologia, sendo a composição básica hidrocortisona, conhecido agente anti-inflamatório da família dos glicocorticóides, e duas sulfas o sulfato de neomicina e o sulfato de polimixina B, ambos antibióticos de amplo espectro.

A maioria dos relatos encontrados na literatura preconiza o uso de um curativo de demora por 48 horas, ou seja, quando da utilização desta técnica a pulpotomia deve ser realizada em duas sessões (HOLLAND et al., 1971; SOUZA; HOLLAND; SOUZA, 1995; HOLLAND et al., 1998; PERCINOTO; CASTRO; PINTO, 2006). Porém nessa pesquisa fizemos uso do medicamento por 5 minutos sobre o remanescente pulpar, finalizando a pulpotomia em sessão única, o que é de fundamental importância em Odontopediatria. Esse procedimento foi citado por Estrela (2004), no qual o autor sugere o uso de uma medicação tópica por 5 à 10 minutos sobre o remanescente pulpar nos casos de pulpotomia, funcionando como medicação anti-inflamatória de reforço.

Acredita-se que a utilização prévia de um agente como o medicamento Otosporin® traz benefícios ao remanescente pulpar, favorecendo o tecido ao reparo, somado ao material capeador utilizado posteriormente (LOURENÇO NETO, 2009).

No Grupo V (PC) utilizou-se o cimento Portland como material capeador pulpar, um material que vem sendo amplamente pesquisado devido ao seu baixo custo e por apresentar características semelhantes as do MTA (ESTRELA et al., 2000;

HOLLAND et al., 2001; DUARTE et al., 2005; ISLAM et al., 2006; BORTOLUZZI et al., 2006; MIN et al., 2007; SHAYEGAN; PETEIN; ABBEELE, 2008; STEFFEN et al., 2009; DUARTE et al., 2009; SAKAI et al., 2009; CONTI et al., 2009; FORNETTI et al., 2009; SHAHI et al., 2010; DUARTE et al., 2012; LEE et al., 2012; MARQUES et al., 2013; LOURENÇO NETO et al., 2013; OLIVEIRA et al., 2013; FERREIRA et al., no prelo).

Além da biocompatibilidade do material capeador, a capacidade seladora do material também é uma característica que colabora com o sucesso da pulpotomia, portanto para materiais capeadores que não apresentam boa capacidade seladora, a restauração final deve ser adequada e bem realizada (MORETTI et al., 2008; FORNETTI et al., 2009; SAKAI et al., 2009; BLANCHARD; BOYTON, 2010; TABARSI et al., 2010; YAMAN et al., 2012). Neste estudo optou-se por realizar a restauração definitiva do elemento dentário na mesma consulta da pulpotomia, pois algumas pesquisas têm demonstrado que restaurações provisórias podem levar a insucessos clínicos e radiográficos, devido a uma possível microinfiltração causada pelo material (MORETTI et al., 2008; FORNETTI et al., 2009; SAKAI et al., 2009; SONMEZ; DURUTURK, 2010; ERDEM et al., 2011; HUTH et al., 2012).

O óxido de zinco e eugenol, geralmente é a base de escolha por possuir propriedades bactericidas e bom selamento, embora possa provocar inflamação pulpar moderada a intensa (MORETTI et al., 2008; GOLPAYEGANI; ANSARI; TADAYON, 2010; ODABAS et al., 2012; YAMAN et al., 2012). A escolha da restauração deve ser baseada na quantidade de estrutura dentária remanescente. A coroa de aço é bastante indicada, pois proporciona bom selamento coronário (AGAMY et al., 2004; FARSI et al., 2005; HOLAN; EIDELMAN; FUKS, 2005; BLANCHARD; BOYTON, 2010; SEALLE; COLL, 2010; GOLPAYEGANI; ANSARI; TADAYON, 2010; ODABAS et al., 2011). Amálgama e compostos resinosos podem ser utilizados quando há estrutura dentária suficiente (RIVERA et al., 2003; CONTI et al., 2009; MORETTI et al., 2008; FORNETTI et al., 2009; SAKAI et al., 2009; BLANCHARD; BOYTON, 2010; YAMAN et al., 2012; OLIVEIRA et al., 2013). Optamos pela restauração definitiva com cimento de ionômero de vidro modificado por resina – CIVmr (Vitremer®), sobre uma base de óxido de zinco e eugenol (presa rápida - IRM® Dentisply), pelo fato do CIVmr apresentar boa capacidade de selamento, fácil manipulação, apresentar propriedades adesivas e retenção adequada, permitir a

realização da pulpotomia e da restauração definitiva em uma única sessão, além de atuar de forma preventiva por meio da liberação e reincorporação de flúor (MORETTI et al., 2008; FORNETTI et al., 2009; SAKAI et al., 2009). A realização do procedimento em sessão única favorece a adesão ao tratamento das crianças pelos responsáveis, visto que as crianças da amostra, neste estudo, são de nível sócio-econômico baixo, o que dificultaria o retorno das crianças e seus responsáveis para várias consultas. Além do impacto econômico, o tratamento quando realizado em sessão única é favorável para o bom comportamento dos pacientes (TRAIRATVORAKUL; KOOTHIRATRAKARN, 2012).

Neamatollahi e Tajik (2006) observaram que não se pode atribuir às restaurações os fracos resultados de um determinado medicamento para pulpotomia, principalmente se essas forem padronizadas e realizadas da mesma maneira nos diferentes grupos. Huth et al. (2012) observaram que a falha da restauração não influencia de forma significativa o sucesso da pulpotomia, mas afirmam que a falha de pulpotomias com restaurações deficientes é 3.7 vezes maior do que nos casos de restaurações intactas. Vale salientar que no presente estudo não houve falhas nas restaurações durante o período de avaliação.

Assim como o exame clínico do dente pulpotomizado é importante para verificar possíveis falhas na restauração ou falha do tratamento com presença de mobilidade dental ou formação de fístula/abscesso, o monitoramento radiográfico longitudinal é essencial no intuito de verificar as alterações pulpares que podem ser visualizadas com este tipo de exame, como: lesão na área de furca ou periapical, reabsorções inter-radiculares, reabsorções externas/internas da raiz, formação de calcificação pulpar ou barreira dentinária (MORETTI et al., 2008; FORNETTI et al., 2009; SAKAI et al., 2009; OLIVEIRA et al., 2013). Como no presente estudo, este tipo de monitoramento a partir de exames clínicos e radiográficos longitudinais é consolidado e aceito na literatura (AGAMY et al., 2004; NEAMATOLLAHI; TAJIK, 2006; PERCINOTO; CASTRO; PINTO, 2006; AEINEHCHI et al., 2007; MORETTI et al., 2008; ALAÇAM et al., 2009; FORNETTI et al., 2009; SAKAI et al., 2009; HUGAR; DESHPANDE, 2010; ERDEM et al., 2011; MALEKAFZALI; SHEKARCHI; ASGARY, 2011; SRINIVASAN; JAYANTHI, 2011; ODABAS et al., 2011; RUBY et al., 2013; HUTH et al., 2012; OLIVEIRA et al., 2013; FERNÁNDEZ et al., in press).

A avaliação histológica é um importante método para avaliar a resposta da polpa remanescente e verificar alterações em dentes que foram tratados com pulpotomia (MORETTI et al., 2008; MARQUES, 2013). A resposta histológica é resultante da ação dos materiais inseridos na câmara pulpar (CAICEDO et al., 2006). De maneira geral, a maioria das análises histológicas de respostas pulpares a materiais capeadores avaliam dentes de animais como cães (ABDO et al., 1979; HOLLAND et al., 2001; DOMINGUEZ et al., 2003; TOOMARIAN et al., 2008; SILVA et al., 2010; TABARSI et al., 2010), macacos (FADAVI; ANDERSON, 1996; CANNON et al., 2008) e rato (KIMURA et al., 2003; CORTÉS et al., 2007; LIMA et al., 2011). Pela literatura pesquisada até o momento, poucos trabalhos foram publicados avaliando o efeito clínico e radiográfico de diferentes materiais para pulpotomias de dentes decíduos humanos, analisando conjuntamente as alterações histológicas destes dentes (CAICEDO et al., 2006; TUNÇ et al., 2006; SRINIVASAN; JAYANTHI, 2011; MARQUES, 2013). Além disso, há poucos relatos na literatura a respeito de como o tecido pulpar permanece desde a realização da pulpotomia até o período da esfoliação fisiológica do dente decíduo. Os estudos histológicos de polpas dentárias normalmente avaliam dentes permanentes hígidos com extração indicada (CHACKO; KURIKOSE, 2006; FERREIRA et al., 2006; ACCORINTE et al., 2008a; SAWICKI et al., 2008; PAROLIA et al., 2010; SRINIVASAN; JAYANTHI, 2011).

O estudo da expressão da DMP-1 por meio de análises imuno-histoquímica visou marcar a expressão desta no tecido pulpar remanescente e na barreira de tecido mineralizada formada após a pulpotomia com diferentes materiais capeadores pulpares, uma vez que a presença confirma a viabilidade de odontoblastos no tecido analisado, bem como a secreção de dentina por estes (TURNER et al., 2007; MARTINEZ et al., 2009; SUZUKI et al., 2012). No caso deste estudo, especificamente, confirma se tratar de uma barreira dentinária, analisando dentes decíduos humanos, o que é inédito na literatura pesquisada até o momento.

Todos os dentes avaliados apresentaram 100% de sucesso clínico durante os períodos de controle, conforme resultados descritos em outros estudos que também acompanharam dentes decíduos após a realização de pulpotomias com diversos materiais capeadores (SALTZMAN et al., 2005; MORETTI et al., 2008; FORNETTI et al., 2009; SAKAI et al., 2009; GOLPAYEGANI; ANSARI; TADAYON, 2010; HUGAR;

DESHPANDE, 2010; GODHI; SOOD; SHARMA, 2011; RUBY et al., 2013; OLIVEIRA et al., 2013; LOURENÇO NETO et al., 2013).

Em relação à avaliação radiográfica, os achados mais comuns durante os acompanhamentos dos dentes foram presença de reabsorção interna, de barreira mineralizada e calcificação pulpar.

A ocorrência de reabsorção interna indica que o dente apresenta vitalidade e mantem suas funções, esta reação é resultado da atividade dos odontoclastos. A inflamação crônica não diagnosticada é considerada a principal razão do desenvolvimento da reabsorção interna após pulpotomia, outros fatores como, o controle inadequado da hemorragia durante o procedimento, contato do material com o coágulo, restaurações impróprias e ausência de selamento que permitem a infiltração bacteriana e inflamação pulpar, ou mesmo o efeito irritante dos medicamentos capeadores pulpares são relacionados com a ocorrência desta alteração. No entanto, o mecanismo exato deste processo ainda não foi elucidado (WATERHOUSE et al., 2000, TUNÇ et al., 2006; MORETTI et al., 2008; NG; MESSER, 2008; SONMEZ; SARI; CETINBAŞ, 2008; SONMEZ; DURUTURK, 2008; ALAÇAM et al., 2009; GODHI; SOOD; SHARMA, 2011; ODABAS et al., 2011).

A reabsorção interna confinada ao dente, sem alterações radiográficas no osso ao redor do dente envolvido e sem comprometimento do sucessor permanente não é considerada como falha por alguns autores (SMITH; SEALE; NUNN, 2000; HOLAN; EIDELMAN; FUKS, 2005). No entanto, devido à espessura radicular dos molares decíduos, considera-se que se tal alteração pode ser vista radiograficamente, uma comunicação pode existir clinicamente (ODABAS et al., 2012). Para outros autores, a reabsorção interna é um sinal de inflamação pulpar e pode progredir para falhas clínicas (EIDELMAN; HOLAN; FUKS, 2001; MORETTI et al., 2008; KURJI et al., 2011). Desta forma, como outros trabalhos (MORETTI et al., 2008; ALAÇAM et al., 2009; SAKAI et al., 2009; HUGAR; DESHPANDE, 2010; FERNANDES, 2012; ODABAS et al., 2012; OLIVEIRA et al., 2013; FERNÁNDEZ et al., in press), o presente estudo considerou a reabsorção interna como a falha radiográfica mais comum ocasionada em todos os tipos de pulpotomias.

Nos Grupos I (FC) e II (HC) observou-se casos de reabsorção interna, porém não houve progressão significativa a ponto de apresentar alteração clínica no próprio dente ou nos tecidos gengivais ao redor do dente pulpotomizado, sendo que estes dentes foram acompanhados clínica e radiograficamente até o momento ideal para exodontia. Esses resultados também condizem com outros trabalhos da literatura como de Aeinehchi et al. 2007; Alaçam et al. (2009); Huth et al. (2012); Fernández et al. (in press) em que nos grupos de estudo foram detectados presença de reabsorção interna radiograficamente, mas sem alterações clínicas no dente tratado que resultasse na necessidade da exodontia do mesmo. Os demais Grupos III (MTA), IV (OTO+HC) e V (PC) não apresentaram reabsorções internas ao longo dos acompanhamentos radiográficos.

Observou-se também áreas de reabsorção interna na avaliação das lâminas de H.E dos Grupos I (FC) e II (HC). Estes achados estão de acordo com o que se encontra na literatura, onde outros estudos afirmam que a resposta histológica da polpa radicular ao formocresol, material empregado no Grupo I (FC), mostra-se desfavorável, com casos de necrose (WATERHOUSE et al., 2000; CANNON et al., 2008; HAGHGOO; ABBASI, 2012). Em alguns casos do nosso trabalho, observou-se uma camada de necrose superficial sobre a área inflamada, não sendo considerada falha, mas resultado da ação de mumificação do formocresol (SHAYEGAN; PETEIN; ABBEELE, 2008).

As reabsorções internas observadas no Grupo II (HC) também podem estar relacionadas ao estado pulpar, uma vez que esta condição é relevante para obtenção de sucesso em pulpotomias empregando o hidróxido de cálcio como agente capeador (HUTH et al., 2005; TUNÇ et al., 2006; ACCORINTE et al., 2008a, 2008b; TABARSI et al., 2010).

Para os Grupos III (MTA), IV (OTO+HC) e V (PC), a avaliação histológica confirmou os achados radiográficos com ausência de reabsorção interna em todas as lâminas analisadas.

Em relação à reabsorção interna e suas possíveis causas, a associação das avaliações radiográfica e histológica das lâminas de H.E, confirmam eficácia do MTA e cimento Portland sobre o formocresol e o hidróxido de cálcio. A associação de um

agente anti-inflamatório precedendo o uso do hidróxido de cálcio auxilia no processo de reparo da polpa aumentando as chances de sucesso da técnica empregando o medicamento hidróxido de cálcio.

No processo de reparo pulpar pode haver formação de barreira dentinária (SRINIVASAN; PATCHETT; WATERHOUSE, 2006). O conceito sobre a formação de barreira dentinária é controverso, podendo estar associada tanto ao processo de reparo, quanto à irritação pulpar. Para alguns autores a formação de barreira não é considerada como sucesso (MARKOVIC; ZIVOJINOVIC; VUCETIC, 2005; ODABAS et al., 2011). Entretanto, conforme considerado neste e em outros estudos seguindo metodologias semelhantes (MORETTI et al., 2008; SAKAI et al., 2009; FORNETTI et al., 2009; OLIVEIRA et al., 2013), a formação da "ponte de dentina" ou barreira dentinária sobre o remanescente pulpar indica sucesso em pulpotomia. Uma vez que a presença desta é um indicativo de que o material empregado no capeamento pulpar não foi irritante ao tecido remanescente, diminuindo a inflamação, colaborando com o processo de reparo, viabilizando a deposição de material mineralizado pelos odontoblastos (WATERHOUSE et al., 2000; AGAMY et al., 2004; PENG et al., 2007; MORETTI et al., 2008; SAKAI et al., 2009; SIMANCAS-PALLARES; DÍAZ-CABALLERO; LUNA-RICARDO, 2010; SRINIVASAN; JAYANTHI, 2011; OLIVEIRA et al., 2013).

Esse fenômeno indica reparo do tecido pulpar e pode ser induzido por materiais biocompatíveis, como o hidróxido de cálcio, MTA e cimento Portland, (WATERHOUSE et al., 2000; MAROTO et al., 2005; CAICEDO et al., 2006; ODABAS et al., 2012). O mecanismo de ação destes medicamentos quanto à deposição de tecido mineralizado parecem semelhantes, esses materiais possuem uma habilidade de induzir e regular a diferenciação de células odontoblasto-like e odontoblastos em depor matriz mineralizada (PERCINOTO; CASTRO; PINTO, 2006; SONG et al., 2006; MORETTI et al., 2008; FORNETTI et al., 2009; LIU; ZHOU; QIN, 2011; OLIVEIRA et al., 2013).

Durante os controles radiográficos, os Grupos III (MTA), IV (OTO+HC) e V (PC) apresentaram barreira dentinária visível (AGAMY et al., 2004; HUTH et al., 2005; PERCINOTO; CASTRO; PINTO, 2006; AEINEHCHI et al., 2007; MORETTI et al.,

2008; SAKAI et al., 2009; FONETTI et al., 2009; ZEALAND et al., 2010; SIMANCAS-PALLARES; DÍAZ-CABALLERO; LUNA-RICARDO, 2010; ERDEM et al., 2011; LIU; ZHOU; QIN, 2011; ODABAS et al., 2012; LOURENÇO NETO et al., 2013; OLIVEIRA et al., 2013). Nos grupos IV (OTO+HC) e V (PC) a barreira pode ser observada nos controles de 3 meses. Não houve observação radiográfica de barreira dentinária no Grupo II (HC) durante os períodos de avaliação, embora, estudos relatem a formação de barreira dentinária com o uso de hidróxido de cálcio (MORETTI et al., 2008; FERNANDES, 2012; OLIVEIRA et al., 2013).

A formação de barreira de tecido mineralizado também foi avaliada histologicamente, tanto nas lâminas de H.E como na imuno-histoquímica. Todos os dentes dos grupos II (HC), III (MTA), IV (OTO+HC) e V (PC) apresentaram barreira de tecido mineralizado quando da análise histológica, tais achados estão em concordância com os trabalhos de Waterhouse et al. (2000); Dominguez et al. (2003); Maroto et al. (2005); Chacko e Kurikose (2006); Caicedo et al. (2006); Tunç et al. (2006); Accorinte et al. (2008a, 2008b); Steffen e Waes (2009); Srinivasan e Jayathi (2011); Oliveira et al. (2013), que relataram formação de barreira dentinária em análises histológicas de dentes tratados com hidróxido de cálcio, MTA e cimento portland em casos de exposição pulpar.

Para os Grupos II (HC), III (MTA), IV (OTO+HC) e V (PC), foi possível observar a imunomarcação da DMP-1 na formação de barreira, confirmando se tratar de barreira dentinária, em consequência a secreção de dentina pelos odontoblastos e odontoblasto-like presentes no tecido pulpar remanescente logo abaixo da barreira (ALMUSHAYAT et al., 2006; TURNER et al., 2007; BENIASH et al., 2011; SUZUKI et al., 2012).

Nos Grupos III (MTA) e V (PC) a imunomarcação das barreiras foi mais evidente do que nos demais grupos, o que segundo a literatura, quando de estudos em modelos animais (AGUIAR; ARANA-CHAVEZ, 2010; FANG et al., 2010), sugere uma melhor ação do material capeador no reparo da tecido pulpar. Ainda nestes dois grupos notou-se semelhança entre a imunomarcação dos túbulos dentinários presentes na barreira e na região de dentina radicular próxima a barreira, o que

sugere a semelhança e qualidade entre a dentina neoformada na barreira e a dentina existente nas raízes do dente.

A análise dos resultados radiográficos, histológicos e imuno-histoquímicos para o quesito formação de tecido mineralizado, nos permite afirmar que a imagem radiográfica pode não demonstrar a presença de uma barreira formada, ou que se encontra em processo de formação. A presença da barreira mineralizada foi confirmada de forma absoluta nas avaliações histológicas e imuno-histoquímicas. A imunomarcação observada nos permitiu, à partir da avaliação da expressão da DMP-1, confirmar se tratar de uma barreira dentinária.

A avaliação da forma e da quantidade de marcação observada nas lâminas de imuno-histoquímica, comparadas com os tecidos dentinários propriamente ditos do dente, deixam evidente a qualidade da barreira formada pelo MTA e cimento Portland quando comparadas as barreiras formadas pelo hidróxido de cálcio. Porém, o mais importante destes achados para os diferentes materiais capeadores pulpares é a confirmação da biocompatibilidade e a comprovação da capacidade bioindutora que os mesmos apresentam.

A presença de barreira dentinária é um indicativo da presença de camada odontoblástica logo abaixo da mesma, sendo, assim o quesito camada odontoblástica foi avaliado nas análises histológicas e imuno-histoquímica, uma vez que não é possível observar a presença ou ausência deste item nos controles radiográficos.

Os Grupos II (HC), III (MTA), IV (OTO+HC) e V (PC) apresentaram camada odontoblástica na avaliação das lâminas de H.E, confirmando assim a habilidade de regeneração e biocompatibilidade destes materiais (AGAMY et al., 2004; MENEZES et al., 2004; CAICEDO et al., 2006; CHACKO; KUKIROSE, 2006; MIN et al., 2007; PENG et al., 2007; STEFFEN; WAES, 2009; SIMANCAS-PALLARES; DÍAZ-CABALLERO; LUNA-RICARDO, 2010; SRINIVASAN; JAYATHI, 2011; ANTHONAPPA; KING; MARTENS, 2013; OLIVEIRA et al., 2013).

A análise das lâminas de imuno-histoquímica confirmam essas habilidades, uma vez que se observou imunomarcação da camada de odontoblastos logo abaixo da barreira formada nestes grupos, bem como os prolongamentos destes odontoblastos no interior das barreiras. Assim, fica evidente a capacidade

bioindutora do hidróxido de cálcio, MTA e cimento Portland em induzir e regular a diferenciação de células odontoblasto-like e odontoblastos em depor matriz mineralizada. Estes achados estão em concordância com os estudos de Martinez et al. (2009); Deshpande et al. (2011); Beniash et al. (2011); Suzuki et al. (2012), que verificaram em culturas de células a relação entre a expressão da DMP-1 e a secreção de dentina, confirmando a necessidade de células saudáveis para este processo.

A formação de barreira de tecido mineralizado e a presença de camada odontoblástica não foi observada no Grupo I (FC). Estes achados histológicos sugerem que o formocresol não induz o reparo do tecido (SRINIVASAN; JAYANTHI, 2011).

As calcificações pulpares são deposições de tecido mineralizado ao longo da parede do canal, e têm sido relatadas como sucesso em outros estudos que também analisaram materiais capeadores em pulpotomias (MENEZES et al., 2004; MAROTO et al., 2005; CHACKO; KUKIROSE, 2006; PENG et al., 2007; SIMANCAS-PALLARES; DÍAZ-CABALLERO; LUNA-RICARDO, 2010; SRINIVASAN; JAYATHI, 2011; ANTHONAPPA; KING; MARTENS, 2013; OLIVEIRA et al., 2013.). Neste estudo, este achado se fez presente radiograficamente apenas no Grupo IV (HC+OTO) e em todos os cinco grupos estudados nas análises histológicas.

Cuisia et al. (2001), comparou o formocresol e o MTA em pulpotomias de dentes decíduos e também encontrou calcificações pulpares para o grupo formocresol, e as considerou como insucesso, afirmando que a presença destas se trata de uma forma do tecido pulpar remanescente se defender do efeito nocivo do material. Os achados histológicos observados nas avaliações das lâminas de imuno-histoquímica deste estudo, mostrou imunomarcação de odontoblastos presos dentro das calcificações concordando com os achados deste autor.

Nos Grupos II (HC), III (MTA), IV (OTO+HC) e V (PC) as calcificações pulpares presentes podem ser atribuída a capacidade indutora destes matérias sobre odontoblastos para a secreção de dentina. Estudos como o de Aguiar e Arana-Chavez (2010) e Fang et al. (2011) com modelos animais, observando a expressão da DMP-1 no desenvolvimento dentário, confirmam que em alguns momentos o estímulo da

DMP-1 não cessa, gerando em alguns casos o excesso de secreção de dentina, o que pode explicar as calcificações pulpares observadas quando do emprego destes materiais capeadores.

Com base nos resultados desta pesquisa, é possível fazer uma análise crítica dos pontos positivos e negativos dos materiais capeadores disponíveis para pulpotomias de dentes decíduos, e então inserir protocolos clínicos adequados para diferentes situações clínicas. Porém, os resultados das análises histológicas e imuno-histoquímicas demonstraram que nem sempre o sucesso clínico e radiográfico é condizente com uma condição pulpar de saúde, ou seja, livre de necrose e inflamação. Radiograficamente, os dentes que apresentaram reabsorções ou que não apresentaram barreira dentinária puderam apresentar estes achados nas avaliações histológicas. A expressão da DMP-1 na resposta pulpar permitiu visualizar a participação de odontoblastos e odontoblasto-like na secreção da matriz dentinária visando à formação de barreira e capacidade de bioindutora dos materiais estudados.

# 6 CONCLUSÃO

# 6 CONCLUSÃO

A análise conjunta dos resultados obtidos neste trabalho, com o uso de diferentes técnicas, permitiu concluir que:

1) Todos os materiais empregados apresentaram índices de sucesso clínico ou "silêncio clínico" e radiográfico aceitáveis para indicação clínica. Na análise histológica os materiais HC, MTA e PC apresentaram melhores resultados no reparo pulpar.
2) A expressão da DMP-1 na resposta pulpar permitiu visualizar a capacidade bioindutora dos materiais HC, MTA e PC no processo de reparo pulpar e formação de barreira. A comparação entre os grupos estudados permitiu constatar que o MTA e o PC se mostraram mais eficientes, proporcionando formação de barreira dentinária e respostas do complexo dentinho-pulpar mais satisfatórias.

Ao final deste estudo temos que o formocresol apresenta um silêncio clínico que mascara a real condição da polpa, e os demais materiais testados apresentam boa biocompatibilidade e capacidade bioindutora para o reparo, sendo o MTA e o Cimento Portland os materiais com melhores resultados.

# *REFERÊNCIAS*

# REFERÊNCIAS

AAPD Reference Manual 2012-2013. Guideline on Pulp Therapy for Primary and Immature Permanent Teeth. Pediatr Dent. 2012;34(6):222-9.

Abdo RC, Pavarini A, Lima JE, Catanzaro-Guimarães SA, Garcia RB. Effects of Buckley's original formocresol on pulpar and periapical tissues in the deciduous teeth of dogs-histological study. Ars Curandi Odontol. 1979;6(6):22-32.

Abi-Ramia LB, Stuani AS, Stuani AS, Stuani MB, Mendes Ade M. Effects of low-level laser therapy and orthodontic tooth movement on dental pulps in rats.Angle Orthod. 2010;80(1):116-22.

Accorinte ML, Holland R, Reis A, Bortoluzzi MC, Murata SS, Dezan Jr E, et al. Evaluation of mineral trioxide aggregate and calcium hydroxide cement as pulp-capping agents in human teeth. J Endod. 2008;34(1):1-6.

Accorinte ML, Loguercio AD, Reis A, Carneiro E, Grande RH, Murata SS, et al. Response of human dental pulp capped with MTA and calcium hydroxide powder. Oper Dent. 2008a;33(5):488-95.

Aeinehchi M, Dadvand S, Fayazi S, Bayat-Movahed S. Randomized controlled trial of mineral trioxide aggregate and formocresol for pulpotomy in primary molar teeth. Int Endod J. 2007;40(4):261-67.

Agamy HA, Bakry NS, Mounir MM, Avery DR. Comparison of mineral trioxide aggregate and formocresol as pulp-capping agents in pulpotomized primary teeth. Pediatr Dent. 2004;26(4):302-9.

Aguiar MC, Arana-Chavez VE. Immunocytochemical detection of dentine matrix protein 1 in experimentally induced reactionary and reparative dentine in rat incisors. Arch Oral Biol. 2010;55:210-4.

Alaçam A, Odabas¸ ME, Tüzüner T, Silleliog˘lu H, Baygın O. Clinical and radiographic outcomes of calcium hydroxide and formocresol pulpotomies performed by dental students. Med Oral Pathol Oral Radiol Endod 2009;108:e127-e133.

Alcure ML. Análise morfológica microscópica da barreira dentinária formada após aplicação do hidróxido de cálcio em polpas dentárias humanas [dissertação]. Bauru (SP): Faculdade de Odontologia de Bauru, Universidade de São Paulo; 2001.

Almushayt A, Narayanan K, Zaki AE, George A. Dentin matrix protein 1 induces cytodifferentiation of dental pulp stem cells into odontoblasts. Gene Therapy. 2006;13:611-20.

Ansari G, Ranjpour M. Mineral trioxide aggregate and formocresol pulpotomy of primary teeth: a 2-year follow-up. Int Endod J. 2010;43(5):413-8.

Anthonappa RP, King NM, Martens LC. Is there sufficient evidence to support the long-term efficacy of MTA for endodontic therapy in primary teeth? Int Endod J. 2013;46:198-204.

Beniah E, Deshpande AS, Fang PA, Lieb NS, Zhang X, Sfeir CS. Possible role of DMP-1 in dentin mineralization. Jour Struct Biol. 2011;174:100-6.

Bergoli AD, Primosch RE, de Araujo FB, Ardenghi TM, Casagrande L. Pulp therapy in primary teeth--profile of teaching in Brazilian dental schools. J Clin Pediatr Dent. 2010;35(2):191-5.

Blanchard S, Boynton J. Current pulp therapy options for primary teeth. J Mich Dent Assoc. 2010;92(1):38,40-1.

Bortoluzzi EA, Broon NJ, Bramante CM, Garcia RB, de Moraes IG, Bernardineli N. Sealing ability of MTA and radiopaque Portland cement with or without calcium chloride for root-end filling. J Endod. 2006;32(9):897-900.

Bowen JL, Mathu-Muju KR, Nash DA, Chance KB, Bush HM, Li HF. Pediatric and general dentists' attitudes toward pulp therapy for primary teeth. Pediatr Dent. 2012;34(3):210-5.

Caicedo R, Abbott P, Alongi D, Alarcon M. Clinical, radiographic and histological analysis of the effects of mineral trioxide aggregate used in direct pulp capping and pulpotomies of primary teeth. Aust Dent J. 2006;51:297-305.

Camilleri J, Montesin FE, Di Silvio L, Pitt Ford TR. The chemical constitution and biocompatibility of accelerated Portland cement for endodontic use. Int Endod J. 2005;38(11):834-42.

Cannon M, Cernigliaro J, Vieira A, Percinoto C, Jurado R. Effects of antibacterial agents on dental pulps of monkeys mechanically exposed and contaminated. J Clin Pediatr Dent. 2008;33(1):21-8.

Cannon M, Wagner C, Thobaben JZ, Jurado R, Solt D. Early response of mechanically exposed dental pulps of swine to antibacterial-hemostatic agents or diode laser irradiation. J Clin Pediatr Dent. 2011;35(3):271-6.

Cardoso-Silva C, Barbería E, Maroto M, García-Godoy F. Clinical study of Mineral Trioxide Aggregate in primary molars. Comparison between Grey and White MTA--a long term follow-up (84 months). J Dent. 2011;39(2):187-93.

Casas MJ, Kenny DJ, Judd PL, Johnston DH. Do we still need formocresol in pediatric dentistry? J Can Dent Assoc. 2005;71(10):749-51.

Castro A. Current concepts in vital pulpotomies in primary teeth. J Mich Dent Assoc. 2005;87(1):26-8.

Chacko V, Kurikose S. Human pulpal response to mineral trioxide aggregate (MTA): a histologic study. J Clin Pediatr Dent. 2006;30(3):203-9.

Conti TR, Sakai VT, Fornetti AP, Moretti AB, Oliveira TM, Lourenço Neto N, et al. Pulpotomies with Portland cement in human primary molars. J Appl Oral Sci. 2009;17(1):66-9.

Cortés O, Fernández J, Boj JR, Canalda C. Effect of Formaldehyde on rat liver in doses used in pulpotomies. J Clin Pediatr Dent 2007;31(3):181-4.

Cuisia ZE, Sartori GF, Mengale GJ, Gonthi JK. A study of mineral trioxide aggregate pulpotomies in primary molar. Pediatr Dent. 2001;23(2):168.

De Coster P, Rajasekharan S, Martens L. Laser-assisted pulpotomy in primary teeth: a systematic review. Int J Paediatr Dent. In press 2012.

Dean JA, Mack RB, Fulkerson BT, Sanders BJ. Comparison of electrosurgical and formocresol pulpotomy procedures in children. Int J Paediatr Dent. 2002;12(3):177-82.

Deery C. Mineral trioxide aggregate a reliable alternative material for pulpotomy in primary molar teeth. Is mineral trioxide aggregate more effective than formocresol for pulpotomy in primary molars? Evid Based Dent. 2007;8(4):107.

Deshpande AS, Fang PA, Zhang X, Jayaraman T, Sfeir C, Beniash E. Primary structure and phosphorylation of dentin matrix protein 1 (DMP1) and dentin phosphophoryn (DPP) uniquely determine their role in biomineralization. Biomacromolecules. 2011;12(8):2933-45.

Dominguez MS, Witherspoon DE, Gutmann JL, Opperman LA. Histological and scanning eletron microscopy assessment of various vital pulp-teraphy materials. J Endod. 2003;29(5):324-33.

Duarte MAH, De Oliveira Demarchi AC, Yamashita JC, Kuga MC, De Campos Fraga S. Arsenic release provided by MTA and Portland cement. Oral Surg Oral Med Oral Pathol Oral Radiol Endod. 2005;99(5):648-50.

Duarte MAH, Minotti PG, Rodrigues CT, Zapata RO, Bramante CM, Tanomaro Filho M, Vivian RR, Moraes IG, Andrade FB. Effect of diferente radiopacifyng agentes on the physicochemical properties of White Portland cement and White mineral trioxide aggerate. JOE. 2012;38(3):394-97.

Duarte MAH,El kadre GDO, Vivia RR, Tanomaru JMG, Tanomaru Filho M, Moraes IG. Radiopacity of Portland cement associated with diferente radiopacifying agentes. JOE. 2009;35(5):737-40.

Eidelman E, Holan G, Fuks AB. Mineral trioxide aggregate vs. formocresol in pulpotomized primary molars: a preliminary report. Pediatr Dent. 2001;23(1):15-8.

Erdem AP, Guven Y, Balli B, Ilhan B, Sepet E, Ulukapi I, et al. Success rates of mineral trioxide aggregate, ferric sulfate, and formocresol pulpotomies: a 24-month study. Pediatr Dent. 2011;33(2):165-70.

Estrela C, Bammann LL, Estrela CRA, Silva RS, Pécora JD. A ntimicrobial and chemical study of MTA, Portland cement, calcium hydroxide paste, sealapex and dycal. Braz Dent J. 2000;11(1):3-9.

Estrela C. Ciência Endodôntica – Volume 1 São Paulo: Editora Artes Médicas; 2004.

Fadavi S, Anderson AW. A comparison of pulpal response to freeze-dried bone, calcium hydroxide, and zinc oxide-eugenol in primary teeth in two cynomolgus monkeys. Pediatr Dent. 1996;1:52-6.

Fang P, Wang X, Zhang L, Yuan G, Chen Z, Zhang Q. Immunohistochemical localization of LIM mineralization protein 1 during mouse molar development. J Mol Hist. 2010;41:199-203.

Farsi N, Alamoudi N, Balto K, Mushayt A. Success of mineral trioxide aggregate in pulpotomized primary molars. J Clin Pediatr Dent. 2005;29(4):307-11.

Fernandes AP. Estudo clínico randomizado do Laser de Baixa Intensidade em pulpotomias de dentes decíduos humanos [dissertação]. Bauru (SP): Faculdade de Odontologia de Bauru, Universidade de São Paulo; 2012.

Fernández CC, Martínez SS, Jimeno FG, Lorente Rodríguez AI, Mercadé M. Clinical and radiographic outcomes of the use of four dressing materials in pulpotomized primary molars: a randomized clinical trial with 2-year follow-up. Int J Paediatr Dent. In press 2012.

Ferreira ANS, Silveira L, Genovese WJ, Araújo VC, Frigo L, Mesquita RA, et al. Effect of GaAIAs laser on reactional dentinogenesis induction in human teeth. Photomed Laser Surg. 2006;24(3):358-65.

Ferreira L, Lourenço Neto N, Kobayashi TY, Oliveira TM, Duarte MAH, Abdo RCC. Portland cement added of radiopacifying agents in pulpotomies of primary molars. Jaos 2013.

Foreman PC, Barnes IE. Review of calcium hydroxide. Int Endod J. 1990;23:283-97.

Fornetti APC, Lourenço Neto N, Moretti ABS, Oliveira TM, Sakai VT, Silva SMB, et al. Clinical and radiographic study on 1/5 dilution of Buckley's formocresol and Portland cement used for pulpotomies of human primary teeth. Rev Odontol UNESP. 2009;38(3):161-8.

Fuks AB, Papagiannoulis L. Pulpotomy in primary teeth: review of the literature according to standardized criteria. Eur Arch Paediatr Dent. 2006;7(2):64-71.

Fuks AB. Current concepts in vital primary pulp therapy. Eur J Paediatr Dent. 2002;3(3):115-20.

Fuks AB. Vital pulp therapy with new materials for primary teeth: new directions and treatment perspectives. Pediatr Dent. 2008;30(3):211-219.

Gisoure EF. Comparison of three pulpotomy agents in primary molars: a randomised clinical trial. Iranian Endodontic Journal 2011;6(1):11-4.

Godhi B, Sood PB, Sharma A. Effects of mineral trioxide aggregate and formocresol on vital pulp after pulpotomy of primary molars: An in vivo study. Contemp Clin Dent. 2011;2(4):296-301.

Goldberg M, Farges JC, Lacerda-Pinheiro S, Six N, Jegat N, Decup F, Septier D, Florence Carrouel F. Inflammatory and immunological aspects of dental pulp repair. Pharmacol Res. 2008;58(2):137-47.

Golpayegani MV, Ansari G, Tadayon N. Clinical and radiographic success of Low Level Laser Therapy (LLLT) on primary molars pulpotomy. Research Journal of Biological Sciences. 2010;5(1):51-5.

Haghgoo R, Abbasi F. A Histopathological Comparison of Pulpotomy with Sodium Hypochlorite and Formocresol. Iranian Endodontic Journal. 2012;7(2):60-2.

Haney KL. Current trends in primary tooth pulp therapy. J Okla Dent Assoc. 2007;99(2):28-37.

Havale R, Anegundi RT, Indushekar K, Sudha P.Clinical and radiographic evaluation of pulpotomies in primary molars with formocresol, glutaraldehyde and ferric sulphate. Oral Health Dent Manag. 2013;12(1):24-31

He G, Dahl T, Veis A, George A. Nucleation of apatite crystals in vitro by self-assembled dentin matrix protein 1. Nat Mater. 2003;2:552-8.

Holan G, Eidelman E, Fuks AB. Long-term evaluation of pulpotomy in primary molars using mineral trioxide aggregate or formocresol. Pediatr Dent. 2005;27(2):129-35.

Holan G, Fuks AB, Keltz N. Success rate of formocresol pulpotomy in primary molars restored with stainless steel crow vs amalgam. Pediatr Dent. 2002;24(3):212-16.

Holland R, de Souza V, Murata SS, Nery MJ, Bernabé PF, Otoboni Filho JA, et al. Healing process of dog dental pulp after pulpotomy and pulp covering with mineral aggregate or Portland cement. Braz Dent J. 2001;12(2):109-13.

Holland R, Otoboni Filho JA, Souza V, Nery MJ, Bernabé PFE, Dezan Junior E. Calcium Hydroxide and corticosteroid-antibiotic association as dressings in cases of biopulpectomy. A comparative study in dog's teeth. Bras. Dent. J. 1998;9(2):67-76.

Holland R, Souza V, Milanezi LA, Mello W. Comportamento da polpa após pulpotomia e aplicação tópica de alguns fármacos empregados na terapêutica conservadora. Rev. Bras. Odontol. 1971;167(28):33-6.

Hugar SM, Deshpande SD. Comparative investigation of clinical/radiographical signs of mineral trioxide aggregate and formocresol on pulpotomized primary molars. Contemp Clin Dent. 2010;1(3):146-51.

Huth KC, Hajek-Al-Khatar N, Wolf P, Ilie N, Hickel R, Paschos E. Long-term effectiveness of four pulpotomy techniques: 3-year randomised controlled trial. Clin Oral Investig. 2012;16(4):1243-50.

Huth KC, Paschos E, Hajek-Al-Khatar N, Hollweck R, Crispin A, Hickel R, et al. Effectiveness of 4 pulpotomy techniques – randomized controlled trial. J Dent Res. 2005;84(12):1144-48.

IARC Classifies Formaldheyde as Carcinogenic to Humans. International Agency for Research on Cancer (2004) at: http://www.iarc.fr/en/media-centre/pr/2004/pr153.html, accessed on 21 February 2013.

Innes N. Better outcomes in pulpotomies on primary molars with MTA. Evid Based Dent. 2007;8(1):11-2.

Islam I, Chng HK, Yap AJ. Comparison of the physical and mechanical properties of MTA and Portland cement. J Endod. 2006;32(3):193-7.

Kahl J, Easton J, Johnson G, Zuk J, Wilson S, Galinkin J. Formocresol blood levels in children receiving dental treatment under general anesthesia. Pediatr Dent. 2008;30(5):393-9.

Kimura Y, Yonaga K, Yokoyama K, Watanabe H, Wang X, Matsumoto K. Histopathological changes in dental pulp irradiated by Er:YAG laser: a preliminary report on laser pulpotomy. J Clin Laser Med Surg. 2003;21(6):345-50.

Kurji ZA, Sigal MJ, Andrews P, Titley K. A retrospective study of a modified 1-minute formocresol pulpotomy technique part 1: clinical and radiographic findings. Pediatr Dent. 2011a;33(2):131-8.

Kurji ZA, Sigal MJ, Andrews P, Titley K. A retrospective study of a modified 1-minute formocresol pulpotomy technique part 2: effect on exfoliation times and successors. Pediatr Dent. 2011b;33(2):139-43.

Lee JY. Strengthening the scientific basis for AAPD's policies and guidelines: moving towards evidence-based dentistry. Pediatr Dent. 2012;34(3):194.

Leonardo MR, da Silva LA, Leonardo RT, Utrilla LS, Assed S. Histological evaluation of therapy using a calcium hydroxide dressing for teeth with incompletely formed apices and periapical lesions. J Endod. 1993;19(7):348-52.

Lewis B. The Obsolescence of formocresol. CDA J. 2010;38(2):102-7.

Lima RV, Esmeraldo MR, de Carvalho MG, de Oliveira PT, de Carvalho RA, da Silva FL Jr, de Brito Costa EM. Pulp repair after pulpotomy using different pulp capping agents: a comparative histologic analysis. Pediatr Dent. 2011;33(1):14-8.

Ling Y, Rios HF, Myers ER, Lu Y, Feng JQ, Boskey AL. DMP-1depletion decreases bone mineralization in vivo: an FTIR imaging analysis. Jounal of Bone and Mineral Reserch. 2005;20(12):2169-77.

Liu H, Zhou Q, Qin M. Mineral trioxide aggregate versus calcium hydroxide for pulpotomy in primary molars. Chin J Dent Res. 2011;14(2):121-5.

Liu JF. Effects of Nd:YAG laser pulpotomy on human primary molars. J Endod. 2006;32:404-7.

Lourenço Neto N, Fernandes AP, Marques NCT, Sakai VT, Moretti ABS, Abdo RCC, et al. Terapia pulpar em dentes decíduos: possibilidades terapêuticas baseadas em evidências. Revista de Odontologia da UNESP. 2013;41(2):1-8.

Lourenço Neto N. Estudo clínico e radiográfico comparativo entre o Formocresol de Buckley a 1/5, Hidróxido de cálcio P.A. e Hidróxido de cálcio P.A. precedido por antiinflamatório para pulpotomia em dentes decíduos humanos [dissertação]. Bauru (SP): Faculdade de Odontologia de Bauru, Universidade de São Paulo; 2009.

Lu Y, Ye L, Yu S, Zhang S, Xie Y, McKee MD. Rescue of odontogenesis in DMP-1 deficient mice by targetre-expression of DMP-1 reveals role for DMP-1 in early odontogenesis and dentin apposition in vivo. Develop Biol. 2007; 303(1):191-201.

Lucas Leite AC, Rosenblatt A, da Silva Calixto M, da Silva CM, Santos N. Genotoxic effect of formocresol pulp therapy of deciduous teeth. Mutat Res. 2012;747(1):93-7.

Malekafzali B, Shekarchi F, Asgary S. Treatment outcomes of pulpotomy in primary molars using two endodontic biomaterials. A 2-year randomised clinical trial. Eur J Paediatr Dent. 2011;12(3):189-93.

Markovic D, Zivojinovic V, Vucetic M. Evaluation of three pulpotomy medicaments in primary teeth. Eur J Paediatr Dent. 2005;6(3):133-8.

Maroto M, Barbería E, Vera V, García-Godoy F. Mineral trioxide aggregate as pulp dressing agent in pulpotomy treatment of primary molars: 42-month clinical study. Am J Dent. 2006;20(5):283-6.

Marques NCT, Lourenço Neto N, Fernandes AP, Rodini CO, Duarte MAH, Oliveira TM. Rat Subcutaneous Tissue Response to MTA Fillapex® and Portland Cement. BDJ. 2013;24(1):10-14.

Marques NCT. Efeitos do Laser de Baixa Intensidade em pulpotomias de dentes decíduos humanos[dissertação]. Bauru (SP): Faculdade de Odontologia de Bauru, Universidade de São Paulo; 2012.

Martens LC. Laser physics and a review of laser applications in dentistry for children. Eur Arch Paediatr Dent. 2011 Apr;12(2):61-7.

Martinez EF, da Silva LAH, Furuse C, Araújo NS, de Araújo VC. Dentin matrix protein 1 (DMP-1) expression. In developing human teeth. Braz Dent J. 2009:20(5);365-9.

Mass E, Zilberman U. Long-term radiologic pulp evaluation after partial pulpotomy in young permanent molars. Quint Int. 2011;42:547-54.

Massa LF, Ramachandran A, George A, Arana-Chavez VE. Developmental appearence of dentin matrix protein 1 during the early dentinogenesis in rat molars as identified by high-resolution immunocytochemistry. Histochemistry and Cell Biology. 2005;124:197-205.

Min KS, Kim HI, Park HJ, Pi SH, Hong CU, Kim EC.Human pulp cells response to Portland cement in vitro. J Endod. 2007;33(2):163-6.

Moher D, Hopewell S, Schulz KF, Montori V, Gøtzsche PC, Devereaux PJ, et al. CONSORT 2010 explanation and elaboration: Updated guidelines for reporting parallel group randomised trials. Int J Surg. 2012;10(1):28-55.

Morawa AP, Straffon LH, Han SS, Corpron RE. Clinical evaluation of pulpotomies using diluted formocresol. ASDC J Dent Child. 1975;42(5):360-3.

Moretti AB, Fornetti APC, Oliveira TM, Sakai VT, Santos CF, Machado MAAM, et al. The effectiveness of MTA, calcium hydroxide and formocresol for pulpotomies in primary teeth. Int Endod J. 2008;41(7):547-55.

Myers DR, Shoaf HK, Dirksen TR, Pashley DH, Whitford GM, Reynolds KE. Distribution of 14C-formaldehyde after pulpotomy with formocresol. J Am Dent Assoc. 1978;96(5):805-13.

Nadin G, Goel BR, Yeung CA, Glenny AM. Pulp treatment for extensive decay in primary teeth. Cochrane Database Syst Rev. 2003;(1):CD003220.

Narayanan K, Ramachandran A, Hao J, He G, Park KW, Cho M. Dual function roles of dentin matrix protein 1. Implications in biomineralization and gene transcription by activation of intracellular Ca2+ store. Jour Biol Chem. 2003;278(19):17500-8.

Neamatollahi H, Tajik A. Comparison of clinical Comparison of clinical and radiographic success rates of pulpotomy molars using Formocresol, Ferric Sulfate and Mineral Trioxide Agregate (MTA). J Dent. 2006;3:6-14.

Ng FK, Messer LB. Mineral trioxide aggregate as a pulpotomy medicament: an evidence-based assessment. Eur Arch Paediatr Dent. 2008;9(2):58-73.

Noorollahian H. Comparison of mineral trioxide aggregate and formocresol as pulp medicaments for pulpotomies in primary molars. British Dental Journal. 2008;204:E20.

Odabaş ME, Alaçam A, Sillelioğlu H, Deveci C. Clinical and radiographic success rates of mineral trioxide aggregate and ferric sulphate pulpotomies performed by dental students. Eur J Paediatr Dent. 2012;13(2):118-22.

Odabaş ME, Cinar C, Tulunoğlu O, Işik B. A new haemostatic agent's effect on the success of calcium hydroxide pulpotomy in primary molars. Pediatr Dent. 2011;33(7):529-34.

Oliveira TM, Moretti ABS, Sakai VT, Lourenço Neto N, Machado MAAM, Abdo RCC. Clinical, radiographic and histologic analysis of the effects of pulp capping materials used in pulpotomies of human primary teeth. European Archives of Paediatric Dentistry. 2013;14(2):65-71.

Oliveira TM, Sakai VT, Silva TC, Santos CF, Abdo RC, Machado MAAM. Mineral trioxide aggregate as an alternative treatment for intruded permanent teeth with root resorption and incomplete apex formation. Dent Traumatol. 2008a;24(5):565-8.

Oliveira TM, Sakai VT, Silva TC, Santos CF, Machado MAAM, Abdo RC. Repair of furcal perforation treated with mineral trioxide aggregate in a primary molar tooth: 20-month follow-up. J Dent Child. 2008b;75(2):188-91.

Olivi G, Genovese MD, Caprioglio C. Evidence-based dentistry on laser paediatric dentistry: review and outlook. Eur J Paediatr Dent. 2009;10(1):29-40.

Parirokh M, Asgary S, Eghbal MJ, Stowe S, Eslami B, Eskandarizade A, et al. A comparative study of white and grey mineral trioxide aggregate as pulp capping agents in dog's teeth. Dent Traumatol. 2005;21(3):150-4.

Parirokh M, Torabinejad M. Mineral trioxide aggregate: a comprehensive literature review--Part III: Clinical applications, drawbacks, and mechanism of action. J Endod. 2010;36(3):400-13.

Parolia A, Kundabala M, Rao NN, Acharya SR, Agrawal P, Mohan M, et al. A comparative histological analysis of human pulp following direct pulp capping with Propolis, mineral trioxide aggregate and Dycal. Aust Dent J. 2010;55(1):59-64.

Peng L, Ye L, Guo X, Tan H, Zhou X, Wang C, et al. Evaluation of formocresol versus ferric sulphate primary molar pulpotomy: a systematic review and meta-analysis. Int Endod J. 2007;40:751-57.

Peng L, Ye L, Tan H, Zhou X. Evaluation of the formocresol versus mineral trioxide aggregate primary molar pulpotomy: a meta-analysis. Oral Surg Oral Med Oral Pathol Oral Radiol Endod. 2006;102(6):40-4.

Percinoto C, Castro AM, Pinto, LMCP. Clinical and radiographic evaluation of pulpotomies employing calcium hydroxide and trioxide mineral aggregate. Gen Dent. 2006;54(4):258-61.

Pereira JC. Tratamentos conservadores da vitalidade pulpar: princípios biológicos e clínicos. Biodonto. 2004;2(3):1-105.

Ribeiro DA, Duarte MA, Matsumoto MA, Marques ME, Salvadori DM. Biocompatibility in vitro tests of mineral trioxide aggregate and regular and white Portland cements. J Endod. 2005;31(8):605-7.

Rivera N, Reyes E, Mazzaoui S, Morón A. Pulpal therapy for primary teeth: formocresol vs electrosurgery – a clinical study. ASDC J Dent Child. 2003;70(1):71-3.

Roberts HW, Toth JM, Berzins DW, Charlton DG. Mineral trioxide aggregate material use in endodontic treatment: a review of the literature. Dent Mater. 2008;24(2):149-64.

Ruby JD, Cox CF, Mitchell SC, Makhija S, Chompu-Inwai P, Jackson J. A randomized study of sodium hypochlorite versus formocresol pulpotomy in primary molar teeth. Int J Paediatr Den. 2013;23:145-52.

Saidon J, He J, Zhu Q, Safavi K, Spångberg LS. Cell and tissue reactions to mineral trioxide aggregate and Portland cement. Oral Surg Oral Med Oral Pathol Oral Radiol Endod. 2003;95(4):483-9.

Sakai VT, Moretti AB, Oliveira TM, Fornetti AP, Santos CF, Machado MAAM, et al. Pulpotomy of human primary molars with MTA and Portland cement: a randomised controlled trial. Br Dent J. 2009;207(3):128-9.

Saltzman B, Sigal M, Clokie C, Rukavina J, Titley K, Kulkarni GV. Assessment of a novel alternative to conventional formocresol-zinc oxide eugenol pulpotomy for the treatment of pulpally involved human primary teeth: diode laser-mineral trioxide aggregate pulpotomy. Int J Paediatr Dent. 2005;15(6):437-47.

Sawicki L, Pameijer CH, Emerich K, Adamowicz-Klepalska B. Histological evaluation of mineral trioxide aggregate and calcium hydroxide in direct pulp capping of human immature permanent teeth. Am J Dent. 2008;21(4):262-6.

Seale NS, Coll JA. Vital pulp therapy for the primary dentition. Gen Dent. 2010;58(3):194-200.

Shayegan A, Petein M, Abbeele AV. Beta-tricalcium phosphate, white mineral trioxide aggregate,white Portland cement, ferric sulfate, and formocresol used as pulpotomy agents in primary pig teeth. Oral Surg Oral Med Oral Pathol Oral Radiol Endod. 2008;105:536-42

Silva LA, Leonardo MR, Oliveira DS, Silva RA, Queiroz AM, Hernández PG, et al. Histopathological Evaluation of Root Canal Filling Materials for Primary Teeth. Br Dent J. 2010;21:38-45.

Simancas-Pallares MA, Diaz-Caballero AJ, Luna-Ricardo LM. Mineral trioxide aggregate in primary teeth pulpotomy. A systematic literature review. Med Oral Patol Oral Cir Bucal. 2010;15(6):e942-6.

Smith NL, Seale NS, Nunn ME. Ferric sulfate pulpotomy in primary molars: a retrospective study. Pediatr Dent. 2000;22(3):192-9.

Song JS, Mante FK, Romanow WJ, Kim S. Chemical analysis of powder and set forms of Portland cement, gray ProRoot MTA, white ProRoot MTA, and gray MTA-Angelus. Oral Surg Oral Med Oral Pathol Oral Radiol Endod. 2006; 102(6):809-15.

Sonmez D, Duruturk L. $Ca(OH)_2$ pulpotomy in primary teeth. Part I: internal resorption as complication following pulpotomy. Surg Oral Med Oral Pathol Oral Radiol Endod 2008;106:e94-e98.

Sonmez D, Duruturk L. Success rate of calcium hydroxide pulpotomy in primary molars restored with amalgam and stainless steel crowns. Br Dent J. 2010;208(9):E18.

Sonmez D, Sari S, Cetinbaş T. A Comparison of four pulpotomy techniques in primary molars: a long-term follow-up. J Endod. 2008;34(8):950-5.

Souza V, Holland R, Souza RS. Tratamento endodôntico de dentes de cães com polpas vitais em uma ou duas sessões. Influência dos curativos de demora coritcosteróide-antibiótico e hidróxido de cálcio. Rev Odontol UNESP. 1995;24(1):47-59.

Srinivasan D, Jayanthi M. Comparative evaluation of formocresol and mineral trioxide aggregate as pulpotomy agents in deciduous teeth. Indian J Dent Res. 2011;22(3):385-90.

Srinivasan V, Patchett CL, Waterhouse PJ. Is there life after Buckley´s formocresol? Part I – a narrative review of alternative interventions and materials. Int J Paediatr Dent. 2006;16(2):117-27.

Strange DM, Seale NS, Nunn ME, Strange M. Outcome of formocresol/ZOE sub-base pulpotomies utilizing alternative radiographic success criteria. Pediatr Dent. 2001;23(4):331-36.

Subramaniam P, Konde S, Mathew S, Sugnani S. Mineral trioxide aggregate as pulp capping agent for primary teeth pulpotomy: 2 year follow up study. J Clin Pediatr Dent. 2009;33(4):311-4.

Sushynski JM, Zealand CM, Botero TM, Boynton JR, Majewski RF, Shelburne CE, et al. Comparison of gray mineral trioxide aggregate and diluted formocresol in pulpotomized primary molars: a 6- to 24-month observation. Pediatr Dent. 2012;34(5):120-8.

Suzuki S, Haruyama N, Nishimura F, Kulkarni AB. Dentin silaoprotein and dentin matrix protein-1: two highly phosphorylated proteins in mineralized tissues. Arch Oral Biol. 2012;57:1165-75.

Tabarsi B, Parirokh M, Eghbal MJ, Haghdoost AA, Torabzadeh H, Asgary S. A comparative study of dental pulp response to several pulpotomy agents. Int Endod J. 2010;43(7):565-71.

Tacon KC, Santos HC, Parente LM, Cunha LC, Lino-Júnior RS, Ribeiro-Rotta RF, et al. Healing activity of laser InGaAlP (660nm) in rats. Acta Cir Bras. 2011;26(5):373-8.

Tate AR. Formecresol performs better than calcium hydroxide as a pulpotomy technique over 2-year period. J Evid Based Dent Pract. 2011;11(1):65-6.

Toomarian L, Fekrazad R, Sharifi D, Baghaei M, Rahimi H, Eslami B. Histopathological evaluation of pulpotomy with Er,Cr:YSGG laser vs formocresol. Lasers Med Sci. 2008;23(4):443-50.

Torabinejad M, Chivian N. Clinical applications of mineral trioxide aggregate. J Endod. 1999;25(3):197-205.

Trairatvorakul C, Koothiratrakarn A. Calcium hydroxide partial pulpotomy is an alternative to formocresol pulpotomy based on a 3-year randomized trial. Int J Paediatr Dent. 2012;22(5):382-9.

Tunç ES, Saroğlu I, Sari S, Günhan O. The effect of sodium hypochlorite application on the success of calcium hydroxide pulpotomy in primary teeth. Oral Surg Oral Med Oral Pathol Oral Radiol Endod. 2006;102(2):e22-6.

Turner CH. Dentin Matrix Protein 1 (DMP-1). J Musc Neur Int. 2007;7(4):306-7.

Vostatek SF, Kanellis MJ, Weber-Gasparoni K, Gregorsok RL. Sodium hypochlorite pulpotomies in primary teeth: a retrospective assessment. Pediatr Dent. 2011;33(4):327-32.

Waterhouse PJ, Nunn JH, Whitworth JM. An investigation of the relative efficacy of Buckley's Formocresol and calcium hydroxide in primary molar vital pulp therapy. Br Dent J. 2000;188(1):32-6.

Waterhouse PJ, Nunn JH, Whitworth JM. Soames JV. Primary molars pulp therapy: histological evaluation of failure. Int J Paediatr Dent. 2000;10(4):313-21.

Waterhouse PJ. "New age" pulp therapy: personal thoughts on a hot debate. Pediatr Dent. 2008;30(3):247-52.

Witherspoon DE, Small JC, Harris GZ. Mineral trioxide aggregate pulpotomies: A case series outcomes assessment. JADA. 2006;137:610-8.

Witherspoon DE. Vital pulp therapy with new materials: new directions and treatment perspectives--permanent teeth. Pediatr Dent. 2008;30(3):220-4.

Yaman E, Görken F, Erdem AP, Sepet E, Aytepe Z. Effects of folk medicinal plant extract Ankaferd Blood Stopper(®) in vital primary molar pulpotomy. Eur Arch Paediatr Dent. 2012;13(4):197-202.

Zarzar PA, Rosenblatt A, Takahashi CS, Takeuchi PL, Costa Júnior LA. Formocresol mutagenicity following primary tooth pulp therapy: an in vivo study. J Dent. 2003;31(7):479-85.

Zealand CM, Briskie DM, Botero TM, Boynton JR, Hu JC. Comparing gray mineral trioxide aggregate and diluted formocresol in pulpotomized human primary molars. ediatr Dent. 2010;32(5):393-9.

Zurn D, Seale NS. Light-cured Calcium Hydroxide vs Formocresol in Human Primary Molar Pulpotomies: A Randomized Controlled Trial. Pediatr Dent. 2008;30(1):34-45.

# *ANEXOS*

# ANEXO A

**Universidade de São Paulo**
**Faculdade de Odontologia de Bauru**
Al. Dr. Octávio Pinheiro Brisolla, 9-75 – Bauru-SP – CEP 17012-901 – C.P. 73
PABX (0XX14)3235-8000 – FAX (0XX14)3223-4679

*Comitê de Ética em Pesquisa (14)3235-8356*
mferrari@fob.usp.br

***Processo nº 121/2009***

Bauru, 01 de outubro de 2009.

Senhora Professora,

O projeto de pesquisa **"Fator de Crescimento Endotelial Vascular na resposta pulpar após o uso de material capeador precedido por anti-inflamatório ou laser de baixa intensidade em pulpotomias de dentes decíduos humanos"** de sua autoria, novamente encaminhado a este Comitê de Ética em Pesquisa, foi analisado por um Relator e considerado **APROVADO** em reunião deste Colegiado, realizada no dia 30 de setembro de 2009.

Informamos que qualquer alteração efetuada no trabalho de pesquisa, o pesquisador/orientador deverá comunicar ao CEP-FOB/USP, bem como ao final do trabalho enviar um Relatório para novo parecer, o qual será utilizado para publicação científica.

Atenciosamente,

Profª Drª Maria Teresa Atta
Coordenadora

**Profª Drª Thais Marchini de Oliveira**
Docente do Departamento de Odontopediatria, Ortodontia e Saúde Coletiva

# ANEXO B

| FC | | | HC | | | MTA | | | OTO+HC | | | PC | | |
|---|---|---|---|---|---|---|---|---|---|---|---|---|---|---|
| Paciente | Dente | Idade | Paciente | Dente | Idade | Paciente | Dente | Idade | Paciente | Dente | Idade | Paciente | Dente | Idade |
| 1 | 74 | 7a 10m | 1 | 75 | 9a 10m | 1 | 84 | 8a 11m | 1 | 84 | 6a 10m | 1 | 75 | 6a 7m |
| 2 | 75 | 6a 3m | 2 | 75 | 7a 11m | 2 | 74 | 6a 8m | 2 | 74 | 7a | 2 | 74 | 6a 10m |
| 3 | 84 | 8a 8m | 3 | 75 | 7a 7m | 3 | 75 | 7a 2m | 3 | 74 | 7a 7m | 3 | 85 | 7ª |
| 4 | 74 | 7a 10m | 4 | 75 | 9a 1m | 4 | 75 | 6a 6m | 4 | 85 | 9a 8m | 4 | 74 | 7a 8m |
| 5 | 85 | 8a 8m | 5 | 85 | 7a 8m | 5 | 84 | 7a 3m | 5 | 85 | 7a 11m | 5 | 74 | 7a 9m |
| Média de Idade 7a 10m | | | Média de idade 8a 5m | | | Média de idade 7a 4m | | | Média de Idade 7a 9m | | | Média de Idade 7a 3m | | |

# ANEXO C

**UNIVERSIDADE DE SÃO PAULO**
**FACULDADE DE ODONTOLOGIA DE BAURU**
Al. Dr. Octávio Pinheiro Brisolla, 9-75 – Bauru-SP – CEP 17012-901 C.P. 73
PABX (0XX14) 3235-8000- FAX 3223-4679

## TERMO DE CONSENTIMENTO LIVRE E ESCLARECIDO

Vimos por meio desta, dar informações e convidá-lo (a) a participar da pesquisa "Estudo clínico, radiográfico, histológico e imuno-hostoquimico na resposta pulpar após o uso de diferentes materiais capeadores em pulpotomias de dentes decíduos humanos". A pulpotomia é um método conservador utilizado para o tratamento de problemas da polpa de dentes de leite. Este tratamento, quando não realizado, pode trazer alguns prejuízos, como a perda precoce do dente de leite, mau posicionamento, além da dificuldade de mastigação e perda da estética. Em decorrência da alta incidência de cárie dentária e da grande possibilidade de contaminação da polpa dos dentes afetados, a pulpotomia, quando corretamente indicada, contribui para a manutenção do dente de leite na cavidade bucal até o aparecimento do dente permanente, mantendo assim suas funções.

Após exame clínico e radiográfico inicial dos dentes indicados para execução do tratamento (podendo ser os primeiros e/ou segundos molares decíduos inferiores, lado direito e/ou esquerdo, de acordo com as necessidades individuais de cada criança), será executado procedimento da pulpotomia, utilizando o medicamento formocresol, hidróxido de cálcio, MTA ou Cimento Portland e em seguida o dente será devidamente restaurado. A criança será acompanhada para controles clínicos e radiográficos nos períodos de três e seis meses após o tratamento. Após estes períodos de avaliação clínica e radiográfica, os dentes que foram submetidos à pulpotomia e que estiverem na época de esfoliação (troca) serão removidos para análise histológica (observação de tecidos biológicos no microscópio).

A seleção do material que será utilizado para a realização das pulpotomias ocorrerá de forma aleatória em cada criança. O formocresol será utilizado por ser um medicamento bastante consagrado e de efeito comprovado na literatura científica, o hidróxido de cálcio e a terapia laser que apresentam bons resultados em pesquisas de laboratório, necessitam de mais comprovações para que possa trazer os benefícios esperados no tratamento conservador da polpa dos dentes de leite.

Durante o período da realização da pesquisa, caso o tratamento não apresente bons resultados, a criança poderá sentir dor ou então poderá apresentar fístula ou abscesso. Caso isso ocorra o responsável deverá entrar em contato com a clínica de Odontopediatria da Universidade de São Paulo pelo telefone (14) 3235-8225, ou então, entrar em contato com a pesquisador Natalino Lourenço Neto, através do telefone (14) 97450615. Nestes casos, a criança será submetida ao procedimento de pulpectomia (tratamento endodôntico radical) e se este não apresentar resultado satisfatório, será realizada a remoção do dente em questão e, se necessário, colocação de aparelho para manter o espaço até que o dente permanente esteja pronto para nascer.

Caso o responsável pelo voluntário queira apresentar reclamações em relação a sua participação na pesquisa, poderá entrar em contato com o Comitê de Ética em Pesquisa em Seres Humanos, da FOB-USP, pelo endereço Al Octávio Pinheiro Brisolla, nº 9-75 (Sala no prédio da biblioteca, FOB-USP) ou pelo telefone (14) 3234-8356. Além disso, a qualquer momento o responsável pelo voluntário poderá negar-se a continuar participando desta pesquisa, sem quaisquer penalidades.

Pelo presente instrumento que atende às exigências legais, o Sr. (a) _____, portador da cédula de identidade _____, após leitura minuciosa das informações constantes neste **TERMO DE CONSENTIMENTO LIVRE E ESCLARECIDO**, devidamente explicada pelos profissionais em seus mínimos detalhes, ciente dos serviços e procedimentos aos quais será submetido, não restando quaisquer dúvidas a respeito do lido e explicado, firma seu **CONSENTIMENTO LIVRE E ESCLARECIDO** concordando em participar da pesquisa proposta.

Fica claro que o sujeito da pesquisa ou seu representante legal, pode a qualquer momento retirar seu **CONSENTIMENTO LIVRE E ESCLARECIDO** e deixar de participar desta pesquisa e ciente de que todas as informações prestadas tornar-se-ão confidenciais e guardadas por força de sigilo profissional (Art. 9º do Código de Ética Odontológica).

Por estarem de acordo assinam o presente termo.

Bauru-SP, _____ de _____ de ____

_____ _____

Assinatura da mãe ou responsável

Thais Marchini de Oliveira / Natalino Lourenço Neto
Pesquisadores

# ANEXO D

## AVALIAÇÃO CLÍNICA E RADIOGRÁFICA

Nome do paciente: Data de nascimento: / /
Data do procedimento:
Dente: Material:

**1 ª Avaliação - 3 meses Data: / /**

| Clínico | Sim ou não | Radiográfico | Sim ou não |
|---|---|---|---|
| Sintomatologia | | Reabsorção interna | |
| Mobilidade | | Comprometimento de furca | |
| Sensibilidade à percussão | | Áreas inter-radiculares radiolúcidas | |
| Presença de fístula/abscesso | | Calcificações pulpares | |
| Odor fétido | | Formação de Barreira Dentinária | |
| Alteração de cor | | Lesão Periapical | |

**2 ª Avaliação - 6 meses Data: / /**

| Clínico | Sim ou não | Radiográfico | Sim ou não |
|---|---|---|---|
| Sintomatologia | | Reabsorção interna | |
| Mobilidade | | Comprometimento de furca | |
| Sensibilidade à percussão | | Áreas inter-radiculares radiolúcidas | |
| Presença de fístula | | Calcificações pulpares | |
| Odor fétido | | Formação de Barreira Dentinária | |
| Alteração de cor | | Lesão Perapical | |

**3 ª Avaliação - 12 meses Data: / /**

| Clínico | Sim ou não | Radiográfico | Sim ou não |
|---|---|---|---|
| Sintomatologia | | Reabsorção interna | |
| Mobilidade | | Comprometimento de furca | |
| Sensibilidade à percussão | | Áreas inter-radiculares radiolúcidas | |
| Presença de fístula | | Calcificações pulpares | |
| Odor fétido | | Formação de Barreira Dentinária | |
| Alteração de cor | | Lesão Perapical | |

# ANEXO E

## INSTRUMENTO DE DOAÇÃO DE DENTES

**Identificação do doador**

Nome (Legível):.....

Data de nascimento:..... Local:..... UF:.....

**Responsável pela criança**

Nome:.....

RG:..... CPF:.....

Cidade:..... UF:.....

Endereço:.....

Telefones para contato:.....

E-mail:.....

## DECLARAÇÃO

**Declaro ter sido esclarecido sobre quais os motivos que levaram a necessidade de remoção do(s) dente(s).....**(código) **e concordo que os mesmos sejam utilizados para pesquisa desde que aprovada por um Comitê de Ética em Pesquisa em Seres Humanos.**

Fui ainda esclarecido que a identidade do menor não será divulgada por qualquer meio e que o material recolhido será utilizado unicamente para pesquisa.

Bauru, ..... de ..... de 20.....

_____

Assinatura do responsável

# ANEXO F

## AVALIAÇÃO HISTOLÓGICA

| Grupo: | | | | | |
|---|---|---|---|---|---|
| Caso | Lâmina | Barreira mineralizada | Camada odontoblástica | Calcificação pulpar | Reabsorção Interna |
| | | | | | |
| | | | | | |
| | | | | | |
| | | | | | |
| | | | | | |