UNIVERSIDADE DE SÃO PAULO
FACULDADE DE ODONTOLOGIA DE BAURU

**THAIS LIMA ROCHA**

# Avaliação das alterações nas vias aéreas superiores através de tomografia computadorizada *Cone-Beam* em pacientes submetidos à cirurgia ortognática de avanço bimaxilar

BAURU
2016

**THAIS LIMA ROCHA**

# Avaliação das alterações nas vias aéreas superiores através de tomografia computadorizada *Cone-Beam* em pacientes submetidos à cirurgia ortognática de avanço bimaxilar

Tese apresentada à Faculdade de Odontologia de Bauru - Universidade de São Paulo, para obtenção do título de Doutor em Odontologia - Área de concentração em Ortodontia

Orientador: Prof. Dr. Arnaldo Pinzan

**Versão corrigida**

BAURU

2016

Rocha, Thais Lima

R582a Avaliação das alterações nas vias aéreas superiores através de tomografia computadorizada *Cone-Beam* em pacientes submetidos à cirurgia ortognática de avanço bimaxilar / Thais Lima Rocha – Bauru, 2016.
107p. : il. ; 31cm.

Tese de Doutorado – Faculdade de Odontologia de Bauru. Universidade de São Paulo

Orientador: Prof. Dr. Arnaldo Pinzan

**Nota:** A versão original desta tese encontra-se disponível no Serviço de Biblioteca e Documentação da Faculdade de Odontologia de Bauru - FOB/USP.

Autorizo, exclusivamente para fins acadêmicos e científicos, a reprodução total ou parcial desta dissertação/tese, por processos fotocopiadores e outros meios eletrônicos.

Assinatura:

Data:

Projeto de pesquisa aprovado pelo Comitê de Ética em Pesquisa da Faculdade de Odontologia de Bauru, Universidade de São Paulo, em 25 de agosto de 2015.

Comitê de Ética da FOB-USP
Registro **CAAE:** 48092215.0.0000.5417
Data: 25 de agosto de 2015

DADOS CURRICULARES

# *Thaís Lima Rocha*

| | |
|---|---|
| 19 de janeiro de 1985 | Nascimento<br>Teresina - PI |
| Filiação | Antônio de Passos Nunes Rocha<br>Perinie Maria Santos Lima |
| 2002 – 2006 | Curso de graduação em Odontologia pela Faculdade de Saúde, Ciências Humanas e Tecnológicas do Piauí – NOVAFAPI. |
| 2008 – 2011 | Curso de especialização em Ortodontia pela Faculdade de Saúde, Ciências Humanas e Tecnológicas do Piauí – NOVAFAPI. |
| 2011 – 2013 | Curso de Pós-graduação em Ortodontia, em nível de Mestrado, na Faculdade de Odontologia de Bauru, Universidade de São Paulo. |
| 2013 – 2016 | Curso de Pós-graduação em Ortodontia, em nível de Doutorado, na Faculdade de Odontologia de Bauru, Universidade de São Paulo. |

# *DEDICATÓRIA*

Com amor e toda minha gratidão...

*Dedico este trabalho...*

À minha família,

Aos meus professores,

Aos meus amigos

E todos que contribuíram para o andamento deste.

Em nome de

meus amados pais, *Antônio e Perínie.*

# *AGRADECIMENTOS*

*A gradeço imensamente a Deus...*

Por ter-me dado saúde;

Por todas as oportunidades em minha vida;

Por confortar-me nos momentos de saudades da minha família;

Por colocar pessoas especiais no meu caminho;

Por guiar e iluminar meus passos.

## *Agradeço especialmente...*

Aos meus pais, *Antônio e Perínie.*

Pelo zelo e amor incondicional. Obrigada por me proporcionar e me preparar para a vida em um ambiente familiar pautado por valores como caráter, honestidade e generosidade. vocês agradeço tudo o que sou hoje.

Aos meus irmãos *Cláudio e Flávio:*

Pela amizade verdadeira, por todo incentivo constante e confiança depositada. Nossa união e amizade são as mais belas dádivas que tenho. Obrigada por estarem sempre ao meu lado e por tornarem a minha vida mais feliz!

Ao *Marcus Vinícius:*

Pelo seu amor e cumplicidade. Por me ensinar a viver a vida de forma mais leve e simples. Obrigada por todo o bem que você me faz!

Aos meus lindos e amados sobrinhos *Pedro Henrique e Miguel:*

Vocês são a luz e alegria da nossa família.

## *À minha família,*

Pela união, pelos momentos divertidos e por sempre vibrarem por cada conquista.

## *Aos amigos queridos de longa data de Teresina,*

A amizade verdadeira não é ser inseparável... É estar separado e nada mudar. Obrigada pela constante torcida pela minha felicidade e sucesso!

## *Aos meus amigos de Bauru e São Paulo,*

Agradeço sempre a Deus por colocar em minha vida pessoas maravilhosas por onde quer que eu vá. Obrigada pela amizade e pelo carinho!

***AMO VOCÊS!***

*Agradeço especialmente...*

*Ao meu orientador,*

***Prof. Dr. Arnaldo Pinzan:***

Obrigada pela confiança a mim depositada,

Pela competência em ensinar e transmitir o senso crítico.

Por contribuir para o meu crescimento professional e pessoal.

Obrigada por me permitir desfrutar de sua experiência.

Serei eternamente grata!

## *Agradeço...*

### *Aos professores da disciplina de Ortodontia da FOB-USP*:

Obrigada pelas orientações e ensinamentos transmitidos.

Por contribuírem de forma relevante para minha formação professional!

Agradeço-lhes infinitamente por todas as oportunidades a mim concedidas!

### *Prof. Dr. José Fernando Castanha Henriques,*

Por ser um professor e pesquisador admirável, exigindo sempre o melhor de seus alunos. Obrigada pelas orientações e ensinamentos transmitidos com tanta gentileza e paciência.

### *Prof. Dr. Guilherme Janson,*

Pela dedicação à Ortodontia, pelo aprendizado em clínica e sala de aula, desafios impostos e pelo bom humor.

### *Prof. Dra. Daniela Gamba Garib,*

Pelos conhecimentos transmitidos, paciência e atenção despendida e por ser um exemplo a seguir.

### *Prof. Dr. Marcos Roberto de Freitas e*

Pelo bom humor com que divide seus conhecimentos em Ortodontia e por seus sábios conselhos.

### *Prof. Dr. Renato Rodrigues de Almeida,*

Admiro sua paixão e dedicação à Ortodontia. Agradeço pela simpatia e atenção com que sempre me tratou.

*Agradeço especialmente,*

*Ao Prof. Eduardo Sant'Ana,*

Pelos conhecimentos transmitidos,
paciência e atenção despendida.
Pela forma acessível e amiga com que se relaciona,
Pela sua confiança,
Muito obrigada!

*À Caroline,*

Pela companhia, ajuda e incentivo na realização desta pesquisa.

Pelas trocas de conhecimentos e trabalhos realizados.

Pelos momentos de agradável convívio e colaboração mútua.

Por sua amizade, Muito Obrigada!

*À Kelly,*

Obrigada pelo carinho e disposição em ajudar!

*Aos pós-graduandos Victor Sakima e Letícia Chihara,*

Obrigada pelas ajudas no Dolphin, pelos valiosos tutoriais, pela atenção e disposição com que sempre nos ajudaram!
Vocês terão um futuro brilhante!

*Ao Prof. Renato Maia,*

Obrigada pela concessão da valiosa amostra!

## *Agradeço...*

Aos funcionários e amigos da disciplina de Ortodontia:

*Verinha, Sérgio, Wagner e Cléo*

*Verinha,* obrigada pela disposição e paciência com que sempre me ajudou!

*Cléo,* obrigada pela disposição, paciência e ajuda. Além dos bons momentos de descontração na clínica!

*Sérgio,* obrigada pelo carinho e amizade. Aprendi muito com você! Agradeço ainda pela confecção de todos os aparelhos.

*Wagner,* obrigada pelos momentos divertidos e por todo o seu auxílio na clínica e na confecção dos aparelhos.

Ao técnico de informática *Daniel Bonné,* obrigada pela amizade, pelas muitas risadas, pela prontidão em ajudar!

*Agradeço especialmente...*

**À minha querida turma de Doutorado:**

*Aldo, Carol, Cintia, Daniela, Diego, Fernanda,*
*Gustavo, Larissa, Lucas, Marília e William*

Obrigada pela amizade e ajuda diária. Sempre lembrarei com saudades de todos os bons momentos que passamos juntos, dos sonhos que compartilhamos e das valiosas experiências que vivenciamos nesses anos de mestrado e doutorado. Foi um privilégio conviver com todos vocês.

*Dani,* compartilhamos de muitas histórias e crescemos juntas. Sou imensamente grata por tê-la por perto fazendo essa trajetória mais alegre!

*Fernanda,* obrigada pela amizade sincera e pelo carinho, por ser a pessoa com quem sempre pude contar!

*Lucas,* por sempre ajudar sem pedir nada em troca e pelos momentos de descontração.

**Ao *Cuarteto Fantástico*: *Aldo, Carol e Diego***, foi um grande prazer tê-los conhecido.

Dividimos uma amizade muito bonita, regada de companheirismo, ensinamentos e muitas risadas!

**Aos meus amigos da pós-graduação**, em especial *André Porporatti e Letícia Korb*, pessoas maravilhosas com as quais tive o privilégio de conviver, agradeço as trocas de experiências e os momentos de alegria!

*Grata pelo companheirismo e amizade nesses anos de Bauru! Temos muitas lembranças especiais que levaremos para a vida. Sinto muito orgulho em ter feito parte desse grupo. A vocês, meus amigos, desejo todo o sucesso. Podem sempre contar comigo! Sentirei saudades!*

*Agradeço*

**À antiga turma de Mestrado:**

*Arthur, Angie, Bruna, Camilla, Caroline, Louise, Rodrigo, Mayara, Murilo, Vinícius, Waleska*

*Obrigada* pela agradável convivência e troca de experiências!

**À nova turma de Mestrado**: *Aron, Camila, Deborah, Fabiola, Felícia, Lorena, Ludmilla, Patrícia, Raquel, Ricardo, Rodolfo, Sorileé e* **À nova turma de Doutorado**,

Bem-vindos! Saibam que não é fácil, mas valerá a pena!

**Aos alunos das turmas de** *especialização da APCD, FOB e FUNBEO:*

Foi muito bom participar da formação profissional de vocês.

Obrigada por todo carinho e consideração.

Aprendi muito com vocês!

# *Agradeço*

## *Ao Prof. Dr. José Roberto Laurís,*

por acrescentar à minha formação conhecimentos de estatística e pela valiosa consultoria na interpretação dos dados coletados.

## *Às funcionárias da pós-graduação e da biblioteca,*

Pela atenção com que sempre me atenderam.

Às funcionárias do Comitê de Ética em Pesquisa da FOB-USP ***Marístela e Ana Paula,***

por todas as orientações e pela disponibilidade em atender.

A todos os demais funcionários da ***FOB-USP***.

*Agradeço*

*À Faculdade de Odontologia de Bauru –*

*Universidade de São Paulo,*

na pessoa da diretora **Profa. Dra. Maria Aparecida de Andrade Moreira Machado.**

e do vice-diretor **Prof. Dr. Carlos Ferreira dos Santos.**

Aos *queridos pacientes da FOB,*

Pela confiança em mim depositada e por contribuírem para o meu crescimento profissional.

À *Capes,* pela concessão da bolsa de estudos.

A *todos* aqueles que, de alguma maneira, contribuíram para a realização desta pesquisa.

# RESUMO

**Introdução:** O descontentamento com a estética facial é considerado o fator motivador mais frequente na procura pela cirurgia ortognática, visto que este é o procedimento indicado nos casos de severas discrepâncias dentoesqueléticas em pacientes adultos. A anatomia das vias aéreas superiores (VAS) permite que fatores como obesidade, hipotonia muscular e deficiência mandibular favoreçam sua obstrução, podendo gerar a Apneia Obstrutiva do Sono (AOS), caracterizada por episódios recorrentes de obstrução parcial ou completa das VAS durante o sono. As cirurgias de avanço bimaxilar estão associadas ao aumento do espaço aéreo, no entanto, as alterações morfológicas e volumétricas ainda não são bem conhecidas. **Objetivos:** Avaliar as alterações em 3D do espaço aéreo faríngeo frente aos procedimentos de cirurgia ortognática de avanço bimaxilar em pacientes Classe I e II esqueléticos. **Material e Métodos:** A análise da área axial mínima e do volume da aérea superior foi realizada em pré-operatório (T0) e pós-operatório (T1) de 56 pacientes, sendo 21 do sexo masculino e 35 do sexo feminino, com média de idade de 35,8 (±10,7) anos, submetidos ao avanço bimaxilar pela técnica da osteotomia sagital de mandíbula bilateral associada ao avanço de maxila por meio de osteotomia *Le Fort I.* As avaliações foram feitas através de tomografia computadorizada *Cone-beam*, utilizando-se o Programa Dolphin Imaging 11.7. Foi utilizado o teste t pareado para comparar os dados pré e pós-operatórios. Todos os testes foram realizados com o programa *Statistica,* adotando-se um nível de significância de 5%. **Resultados:** No estudo do erro do método, não houve erro casual nem sistemático entre a primeira e a segunda medição das variáveis ($p > 0,05$ em todas as medidas). A cirurgia de avanço bimaxilar apresentou uma média de 73,6% (± 74,75%) de aumento volumétrico e 113,5% (±123,87%) de aumento na área axial mínima. **Conclusões:** Podemos concluir que a cirurgia de avanço bimaxilar proporciona um aumento volumétrico significativo no espaço aéreo superior, bem como na área axial mínima, no entanto, esse ganho nem sempre ocorre na mesma magnitude para todos os pacientes.



**Palavras-chave:** Avanço bimaxilar; cirurgia ortognática; vias aéreas superiores; tomografia computadorizada *Cone-beam*; Apneia Obstrutiva do Sono.

# ABSTRACT

**Three-dimensional upper airway space changes after bimaxillary advancement by *Cone-Beam* Computed Tomography**

**Introduction:** Facial aesthetics dissatisfaction is considered the most common motivating factor in the search for orthognathic surgery. This procedure may be used in cases of severe dental and skeletal discrepancies in adult patients. The restricted space anatomy of the upper airway space (UAS) allows features such as obesity, muscular hypotonia and mandibular deficiency favor clogging, which may lead to obstructive sleep apnea (OSA), characterized by recurrent episodes of partial or complete obstruction of the UAS during sleep. Surgeries of bimaxillary advancement are associated with increased UAS, however, the morphological and volumetric changes are not well known. **Objectives:** to evaluate changes in 3D pharyngeal airway in front of orthognathic surgery procedures of skeletal Class I and II subjects. **Material and Methods:** 3D pharyngeal airway was evaluated preoperative (T0) and postoperative (T1), with the aid of the analysis of the minimum axial area and airway volume. Fifty-six patients 21 male and 35 female, with a mean age of 35.8 (± 10.7) years undergo bimaxillary advancement by the technique of bilateral sagittal split osteotomy of the mandible associated with maxillary advancement through Le Fort I osteotomy. Measurements were made using *Cone-beam* Computed Tomography, using the Dolphin Imaging program 11.7. Paired t test was used to compare to the data between T0 and T1. All tests were performed with the *Statistica* Program, adopting a 5% significance level. **Results:** In the method error of the study, there was no casual or systematic error between the first and second measurement variables ($p > 0.05$ for all measures). The bimaxillary advancement surgery showed an average of 73.6% (± 74.75%) of increase in volume and 113.5% (±123.87%) increase in the minimum axial area. **Conclusions:** We concluded that the maxillomandibular advancement surgery provides a significant increase in volume in the UAS as well as the minimum axial area; however, this gain is not always in the same magnitude for all patients.



**Keywords:** Bimaxillary advancement; orthognathic surgery; upper airway space; *Cone-beam* computed tomography; Obstructive Sleep Apnea.

# LISTA DE ILUSTRAÇÕES

- FIGURAS

**Figura 1:** Processo para criar o protótipo da via aérea orofaríngea: A, a porção da via aérea para ser medida; B, modelo 3D do volume das vias aéreas; e C, o protótipo. .....46

**Figura 2:** Exame pré-cirúrgico. .....58

**Figura 3:** Exame pós-cirúrgico.....58

**Figura 4:** Medição volumétrica das vias aéreas superiores. Limites das áreas retropalatal e retroglossal. .....59

**Figura 5:** Medição da área mínima axial das vias aéreas superiores. .....60

- GRÁFICOS

**Gráfico 1:** Porcentagem de alteração do volume nos períodos T0 e T1.....80

**Gráfico 2:** Porcentagem de alteração da área axial mínima nos períodos T0 e T1. .....82

# LISTA DE TABELAS

**Tabela 1** - Mecanismos envolvidos na gênese da AOS. .....32

**Tabela 2** - Referências utilizadas para demarcação dos pontos. .....58

**Tabela 3** - Resultado para o cálculo do tamanho da amostra para a diferença entre duas médias e um poder de teste de 80%. .....65

**Tabela 4** - Avaliação dos erros casuais (Fórmula de Dahlberg) e sistemáticos (Teste t dependente). .....66

**Tabela 5** - Apresentação dos resultados do teste Kolmogorov-Smirnov para a diferença das variáveis pesquisadas. .....66

**Tabela 6** - Análise descritiva e comparativa entre as medidas inicial e final do volume e área axial mínima. Teste t dependente. .....67

**Tabela 7** - Análise descritiva da quantidade de alteração ocorrida no volume e área axial mínima entre os períodos T0 e T1 (em porcentagem). .....67

**Tabela 8** - Análise descritiva da quantidade de alteração ocorrida no **volume** entre os períodos T0 e T1. Intervalo numérico em porcentagem e número de indivíduos afetados. .....67

**Tabela 9** - Análise descritiva da quantidade de alteração ocorrida na **área axial mínima** entre os períodos T0 e T1. Intervalo numérico em porcentagem e número de indivíduos afetados. .....68

# LISTA DE ABREVIATURAS E SIGLAS

**AASM:** American Academy of Sleep Medicine

**ABS:** Associação Brasileira do Sono

**AIOs:** Aparelhos Intraorais

**AOS:** Apneia Obstrutiva do Sono

**AV:** (Airway Volume) Volume Aéreo

**CBCT:** (*Cone-Beam Computed Tomography)* Tomografia Computadorizada *Cone-Beam*

**CPAP:** *Continuous Positive Airway Pressure*

**CT:** (Computerized Tomography) Tomografia Computadorizada

**ESE:** Escala de Sonolência de Epworth

**ENP:** Espinha Nasal Posterior

**IAH:** Índice de Apneia e Hipoapneia

**ICSD:** (International Classification of Sleep Disorders) Classificação Internacional de Distúrbios do Sono

**IMC:** Índice de Massa Corpórea

**MAA:** (Minimum Axial Area) Área Axial Mínima

**MAD:** (Mandibular Appliance Device) Dispositivo de Avanço Mandibular

**NREM:** (*Non Rapid* Eye Moviment) Movimento *Não* Rápido dos Olhos

**PSG:** Polissonografia

**REM:** (*Rapid* Eye Moviment) Movimento Rápido dos Olhos

**UPFP:** Uvulopalatofaringoplastia

**VAS:** Vias Aéreas Superiores

# SUMÁRIO

**1 INTRODUÇÃO ..... 19**

**2 REVISÃO DE LITERATURA ..... 23**

2.1 Considerações sobre o tratamento orto-cirúrgico de avanço bimaxilar ..... 25

2.2 Considerações sobre a fisiopatologia do sono ..... 28

2.2.1 Apneia Obstrutiva do Sono (AOS) ..... 28

2.2.2 Diagnóstico da Apneia Obstrutiva do Sono (AOS) ..... 33

2.2.2.1 Tratamento da Apneia Obstrutiva do Sono (AOS) ..... 35

2.3 Efeito da cirurgia ortognática no fluxo aéreo ..... 41

2.4 Avaliação das vias aéreas superiores através de tomografia computadorizada *Cone-beam* ..... 43

**3 PROPOSIÇÃO ..... 49**

**4 MATERIAL E MÉTODOS ..... 53**

4.1 Aprovação do Comitê de Ética em Pesquisa ..... 55

4.2 Material ..... 55

4.2.1 Amostra ..... 55

4.3 Métodos ..... 57

4.3.1 Medição das vias aéreas ..... 57

4.4 Análise Estatística ..... 60

4.4.1 Cálculo amostral ..... 60

4.4.2 Erro do método ..... 60

4.4.3 Teste de normalidade ..... 61

4.4.4 Análise estatística entre T0 e T1 ..... 61

**5 RESULTADOS ..... 63**
5.1 Cálculo Amostral ..... 65
5.2 Erro casual e erro sistemático ..... 65
5.3 Teste de Normalidade ..... 66
5.4 Análise descritiva e comparativa ..... 66

**6 DISCUSSÃO ..... 69**
6.1 A amostra ..... 71
6.1.1 Critérios de inclusão ..... 71
6.1.2 Critérios de exclusão ..... 73
6.2 Metodologia ..... 73
6.2.1 Seleção dos Pontos ..... 74
6.2.2 O Programa Dolphin 3D ..... 75
6.3 Precisão da Metodologia ..... 75
6.4 Resultados ..... 77
6.4.1 Variável Volume (AV) ..... 78
6.4.2 Variável Área Axial Mínima (MAA) ..... 81
6.5 Considerações Clínicas ..... 83

**7 CONCLUSÕES ..... 87**

**REFERÊNCIAS ..... 91**

**ANEXO ..... 103**

# 1 INTRODUÇÃO

# 1 INTRODUÇÃO

A estética facial harmoniosa e oclusão funcional ótima têm sido reconhecidas como as duas metas mais importantes do tratamento ortodôntico. O correto diagnóstico de uma má oclusão associada a deformidade esquelética é importante para correta indicação de tratamento direcionando a um planejamento e tratamento multidisciplinar, o que leva a uma correção estética e funcional, proporcionando ao paciente uma oclusão ideal e também harmonia facial (BISHARA et al., 1998).

O descontentamento com a estética facial é considerado o fator motivador mais frequente na procura pela cirurgia ortognática, visto que este é o procedimento indicado nos casos de severas discrepâncias dentoesqueléticas em pacientes adultos (BISHARA et al., 1998).

O movimento anteroposterior realizado pela cirurgia ortognática leva a um deslocamento das bases ósseas para uma nova posição e geram tensões nos tecidos moles da região, podendo apresentar alterações significativas na aparência facial e no espaço faríngeo (VAS) (HERNANDEZ-ALFARO; GUIJARRO-MARTINEZ; MAREQUE-BUENO, 2011).

As paredes das vias aéreas superiores (VAS) são formadas por estruturas de tecidos moles: amígdalas (faringeanas e tonsilas), palato mole, úvula, língua e parede lateral da faringe. A mandíbula e o osso hióide são as principais estruturas ósseas craniofaciais que determinam o tamanho da via aérea.

A obstrução das VAS durante o sono ocorre devido ao estreitamento dessas vias, ocasionada pela interação entre fatores fisiológicos e alterações anatômicas dessa região. Portanto, a conformação anatômica das VAS permite que fatores como obesidade, hipotonia muscular e deficiência mandibular favoreçam sua obstrução, podendo gerar a Apneia Obstrutiva do Sono (AOS), que tem sido objeto de numerosos estudos (MARTINS; TUFIK; TOGEIRO, 2007; DAL FABBRO, CHAVES JUNIOR; TUFIK, 2012).

Sendo assim, diversos fatores podem agravar ou predispor aos distúrbios do sono. Mudanças no espaço aéreo superior podem interferir na qualidade do sono dos pacientes, sendo esta a principal preocupação envolvendo possíveis alterações dimensionais causadas pela cirurgia ortognática (HOLTY; GUILLEMINAULT, 2010; PIRKLBAUER et al., 2011).

Com relação às cirurgias de avanço mandibular ou bimaxilar, alguns estudos afirmam que as alterações produzidas por avanço mandibular resultam no aumento da via aérea orofaríngea (MEHRA et al., 2001; GONÇALVES et al., 2006; OKUSHI et al., 2011). A cirurgia de avanço bimaxilar também pode ser seguida pelo aumento das vias aéreas, mas com diminuição a longo prazo (SEARS et al., 2011; DE SOUZA CARVALHO et al., 2012). No entanto, Eggensperger et al. (2005) não encontraram alterações nas vias aéreas após cirurgia ortognática para corrigir essas discrepâncias esqueléticas anteroposteriores.

Segundo Mattos et al. (2011), há a necessidade de mais pesquisas que avaliem as alterações causadas por cirurgia ortognática no volume das vias aéreas através de tomografias, visto que a maioria dos trabalhos avaliam medidas lineares por cefalometrias. Além disso, os estudos que avaliaram através de tomografias, apresentam pequena amostra e/ou ausência de padronização nas formas de realizar as medições (MEHRA et al., 2001; MATTOS et al., 2011; PARK et al., 2012; DE SOUZA CARVALHO et al., 2012; RAFFAINI; PISANI, 2013) justificando a importância desta pesquisa.

Dessa forma, o ortodontista, deve ter especial atenção nas alterações que poderão ocorrer nas VAS ao propor uma cirurgia ortognática para o seu paciente. É importante avaliar se o paciente com retrusão mandibular, apresenta associado sintomas de apneia obstrutiva do sono, como obesidade, sonolência excessiva durante o dia e ronco noturno, pois a possibilidade de melhora ou não com cirurgia ortognática deve ser considerada durante a decisão pelo tratamento ortodôntico-cirúrgico, proporcionando não somente um benefício estético, como também funcional, ao paciente.

# 2 REVISÃO DE LITERATURA

# 2 REVISÃO DE LITERATURA

A revisão de literatura tem como objetivo elucidar informações sobre as principais características do tratamento orto-cirúrgico de avanço bimaxilar, bem como, abordar a relação entre as estruturas das bases ósseas e as vias aéreas e sua influência no desenvolvimento dos distúrbios do sono.

Com a finalidade de facilitar a leitura, a revisão da literatura foi dividida em quatro tópicos principais:

2.1. Considerações sobre o tratamento orto-cirúrgico de avanço bimaxilar

2.2. Considerações sobre a fisiopatologia do sono

2.3. Efeito da cirurgia ortognática no fluxo aéreo

2.4. Avaliação das vias aéreas superiores através de tomografia computadorizada *Cone-beam*

## 2.1 Considerações sobre o tratamento orto-cirúrgico de avanço bimaxilar

A Ortodontia é a especialidade da Odontologia destinada à correção das más oclusões. No entanto, em alguns casos, existem limitações que impossibilitam o sucesso do tratamento ortodôntico em pacientes adultos. Surge, então, a necessidade de realização do tratamento ortodôntico-cirúrgico. Esta é uma modalidade terapêutica que necessita da formação de uma equipe interdisciplinar para a execução do correto diagnóstico e plano de tratamento. Quando a comunicação entre ortodontista e cirurgião bucomaxilofacial ocorre, os resultados alcançam um elevado índice de sucesso, unindo estética, função e estabilidade (JAVORSKY et al., 2009). A cirurgia ortognática é o procedimento indicado nos casos de severas discrepâncias dentoesqueléticas em pacientes adultos. No contexto atual, o paciente passou a ser visto como um todo, sob o ponto de vista facial.

O desequilíbrio na face gera problemas funcionais, estéticos e insatisfação pessoal. Os pacientes podem apresentar alterações no sorriso e na oclusão, dor e degenerações nas articulações temporomandibulares, alterações respiratórias, entre outras. Para se atingir uma estética facial harmoniosa e oclusão funcional ótima, o conhecimento sobre o crescimento craniofacial normal, assim como os efeitos do tratamento ortodôntico no perfil de tecido mole, são essenciais (BISHARA et al., 1998).

O descontentamento com a estética facial é referido por muitos autores como o fator motivador mais frequente na procura pela cirurgia ortognática. Magnusson et al. (1986) encontraram anseios estéticos em 75% de seus pacientes, embora quase sempre acompanhados de anseios de ordem funcional.

O tratamento ortodôntico e a cirurgia ortognática são procedimentos eficazes, mas, a decisão sobre a abordagem terapêutica mais indicada para cada paciente deve ser tomada levando em consideração a severidade da má oclusão e o prognóstico para a correção. A cirurgia ortognática é considerada uma modalidade de tratamento das deformidades dentofaciais em expansão. Nem todos os pacientes, entretanto, se dispõem a um tratamento cirúrgico, daí a indicação da compensação ortodôntica. Em todos os casos consideramos importante expor ao paciente as possibilidades de tratamento cirúrgico e ortodôntico, levando em consideração a expectativa do resultado funcional e estético (AZIZ, 2004).

As cirurgias de avanço bimaxilar são realizadas nos seguintes casos:

- Deficiência maxilar associada a um retrognatismo mandibular, onde o lábio inferior e o mento aparecem retruídos e a oclusão é do tipo Classe II, devendo-se promover o avanço maxilar associado a um avanço mandibular maior.

- o tipo facial com ângulo do plano oclusal diminuído (braquifacial), de acordo com Stevão (2010): as características mais comuns incluem ângulos da mandíbula quadrados e proeminentes, terço inferior da face curto, sobrefechamento dos lábios e falta de exposição dentária no sorriso. A oclusão é normalmente Classe I ou II com uma mordida

profunda anterior. A opção de tratamento é a reposição cirúrgica da maxila e mandíbula para aumentar o ângulo do plano oclusal através da movimentação do aspecto posterior das arcadas dentárias para cima e seu aspecto anterior para baixo (rotação horária do complexo bimaxilar).

- O tipo facial com ângulo do plano oclusal aumentado (dolicofacial), de acordo com Stevão (2010): as características mais comuns incluem ângulos do plano mandibular e oclusal elevados, maxila e mandíbula retruídas, mento diminuído, sorriso "gengival", obstrução da via aérea nasal (cornetos nasais inferiores hipertrofiados, desvio de septo, deformidade da columela, etc.), e ainda ronco e apneia do sono podem estar presentes. Esse tipo facial também tem uma incidência muito maior de problemas da ATM. A oclusão geralmente é do tipo Classe II e mordidas aberta anterior e cruzada posterior são comuns. A opção de tratamento é a reposição cirúrgica do aspecto posterior da maxila para baixo e o seu aspecto anterior para cima, a fim de diminuir o ângulo do plano oclusal. Ainda, avançar a mandíbula no sentido anti-horário o que ocasionará a abertura do espaço orofaríngeo (rotação anti-horária do complexo bimaxilar). Também, corrigir cirurgicamente a condição patológica da ATM, se existente.

As técnicas cirúrgicas para correção de deficiência maxilar e mandibular são bem conhecidas, e têm sido utilizadas com êxito para o tratamento de deformidades esqueléticas faciais.

Segundo Proffit (2000), não está claramente definida uma linha divisória que diferencie a necessidade de indicação cirúrgica de um caso, daquele tratável com compensação dentária. A aparência facial, é a principal motivação que leva o paciente a realizar o tratamento ortodôntico (SIMONETTI et al., 2008).

Silva et al. (2009) concordam e consideram importante, durante o planejamento, avaliar com exatidão a queixa principal do paciente, expor as possibilidades dos tratamentos compensatório ou ortodôntico cirúrgico, levando em consideração a expectativa do resultado funcional e estético, para prevenir futuras

frustrações quanto aos resultados obtidos. Casos de deformidades dentofaciais que são corretamente diagnosticados, que tem um adequado plano de tratamento e uma perfeita condução clínica e cirúrgica em ambas etapas, apresentam ótimos resultados funcionais e estéticos.

## 2.2 Considerações sobre a fisiopatologia do sono

Os distúrbios do sono podem ser agrupados e classificados de diversas formas. A mais recente, e atualmente seguida, é a Classificação Internacional de Distúrbios do Sono, ICSD-2, publicada em 2005 pela American Academy of Sleep Medicine (AASM), que contempla 8 principais categorias de distúrbios, sendo elas:

1. Insônias
2. Distúrbios respiratórios do sono
3. Hiperssonias de origem central
4. Distúrbios do ritmo circadiano
5. Parassonias
6. Distúbios de movimento relacionados ao sono
7. Sintomas isolados
8. Outros distúrbios do sono

Dentre os distúrbios respiratórios do sono destaca-se a AOS, definida como a cessação total ou parcial da respiração por, no mínimo, 10 segundos.

### 2.2.1 Apneia Obstrutiva do Sono (AOS)

A AOS é caracterizada por episódios recorrentes de obstrução parcial ou completa das vias aéreas superiores (VAS) durante o sono. O fluxo aéreo é diminuído na hipoapneia ou completamente interrompido na apneia. A falta de ventilação alveolar adequada geralmente resulta em dessaturação da oxihemoglobina e, em casos de eventos prolongados, em aumento progressivo da pressão parcial de gás carbônico no sangue arterial ($PaCO_2$). Esses eventos respiratórios são normalmente interrompidos por microdespertares (MARTINS;

TUFIK; TOGEIRO, 2007).

A AOS é uma doença de causa multifatorial e ainda não completamente esclarecida, decorrente em parte, de alterações anatômicas da VAS e do esqueleto facial associadas a alterações neuromusculares da faringe. De acordo com os critérios da American Academy of Sleep Medicine (AASM), para o diagnóstico de AOS é necessário que o paciente apresente os seguintes sintomas: sonolência diurna excessiva não explicada por outros fatores, engasgos durante o sono, despertares recorrentes, sono não reparador, fadiga diurna ou dificuldade de concentração; monitorização polissonográfica durante a noite mostrando cinco ou mais eventos respiratórios obstrutivos por hora de sono. Estes eventos podem ser indistintamente apneias, hipoapneias ou esforço respiratório relacionado ao despertar. Também crescem evidências de que a AOS está associada ao desenvolvimento de doenças cardiovasculares, incluindo hipertensão, alteração na glicose e infarto do miocárdio e atualmente já é reconhecida como um sério problema de saúde publica (MARTINS; TUFIK; TOGEIRO, 2007; DAL FABBRO, CHAVES JUNIOR; TUFIK, 2012).

A AOS tornou-se uma preocupação na prática clínica por ser uma condição prevalente na população, porém, frequentemente não diagnosticada e por se revelar como potencial fator de risco para doenças cardiovasculares. Os pacientes com AOS estão ainda sujeitos a alterações neurocognitivas, principalmente no que se refere a atenção, memória e função executiva (DINGES, 1995; SATEIA, 2003; GOZAL, KHEIRANDISH, 2005). Essas alterações aumentam ainda mais a morbidade associada a essa doença, pois contribuem para a queda de desempenho no trabalho, acidentes de trânsito e ocupacionais e absenteísmo (GISLASON et al., 1993; YOUNG; PEPPARD; GOTTLIEB, 2002; DAL FABBRO, CHAVES JUNIOR; TUFIK, 2012).

As VAS são divididas em quatro subsegmentos anatômicos, que são: nasofaringe, velofaringe ou orofaringe retropalatal, orofaringe e hipofaringe.

- Nasofaringe: segmento entre as narinas e o palato duro;
- Velofaringe ou orofaringe retropalatal: segmento entre o palato duro e o palato mole;

- Orofaringe: segmento que se estende do palato mole até a epiglote;
- Hipofaringe: segmento que se estende da base da língua até a laringe.

A ausência de ossos ou cartilagens na velofaringe, orofaringe e hipofaringe faz com que a sua luz se mantenha pérvia por ação de músculos, os quais ativamente constringem e dilatam o lúmen da via aérea superior. Estruturas de tecido mole formam as paredes da via aérea superior, incluindo as amígdalas, palato mole, úvula, língua e parede lateral da faringe. As principais estruturas ósseas craniofaciais que determinam o tamanho da via aérea são a ***mandíbula*** e o ***osso hióide***. Acredita-se que seja nestas estruturas que os músculos e os tecidos moles se sustentem. A obstrução das VAS pode ocorrer em qualquer dos quatro subsegmentos, de forma simultânea ou sequencial (AYAPPA; RAPOPORT, 2003).

A medida da área transversa dos vários segmentos das VAS pode ser feita através da *reflecção acústica, tomografia convencional ou de alta resolução e ressonância nuclear magnética*, dentre outras. Estudos utilizando essas várias técnicas mostraram uma grande diversidade nos valores obtidos, que se deve tanto pela variabilidade individual, como, principalmente, por diferentes locais de medida (AYAPPA; RAPOPORT, 2003).

A ventilação pulmonar é controlada por dois sistemas: um automático, localizado no tronco cerebral e outro voluntário, no córtex cerebral. Os quimiorreceptores centrais são sensíveis a variações do pH; o aumento do gás carbônico reduz o pH, estimulando-os. Os quimiorreceptores periféricos são sensíveis à diminuição da pressão parcial de oxigênio no sangue arterial e do pH. Esses quimiorreceptores estimulam os centros respiratórios localizados no tronco cerebral, controlando a ventilação de forma automática ou metabólica. O controle voluntário é capaz de dominar a função do tronco cerebral, dentro de certos limites (MARTINS; TUFIK; TOGEIRO, 2007).

O aumento da $PaCO_2$ estimula o centro respiratório e aumenta a ventilação. A hipercapnia ativa os músculos dilatadores das VAS e diminui sua colapsibilidade por aumentar a tensão das paredes das VAS (ROWLEY et al., 1997).

Durante o sono, o único sistema de controle respiratório que está atuando é o automático. O sono reduz a sensibilidade dos quimiorreceptores, desativa neurônios bulbares e diminui a atividade motora geral, ou seja, ocorre um relaxamento dos músculos incluindo os das VAS. Esses fenômenos são bem tolerados por pessoas normais, mas em alguns indivíduos podem predispor a distúrbios respiratórios.

As alterações que ocorrem na ventilação durante o sono dependem das fases do sono. Nos estágios 3 e 4, a ventilação é extremamente regular, sem alteração do volume corrente e da frequência respiratória. Em um indivíduo normal, não ocorrem apneias no sono de ondas lentas. No sono *Rapid Eye Moviment* (REM), a ventilação torna-se irregular, com volume corrente e frequência respiratória variáveis, há perda do tônus da musculatura das VAS em relação ao sono *Non Rapid Eye Moviment* (NREM) e em certos momentos o limiar para despertar pode estar elevado. Dessa forma, o sono REM é o momento de maior risco para os pacientes com apneia do sono, com eventos graves e longos. As apneias e hipoapneias ocorrem com frequência máxima durante o sono REM e nos estágios 1 e 2 do sono NREM. Ocasionalmente a apneia pode ser mais frequente no sono NREM do que no sono REM, mas ainda assim as que ocorrem no REM são as mais graves e duradouras (MARTINEZ, 1999).

A AOS é uma doença prevalente com expressão clínica variável, em que fatores anatômicos, funcionais, neurais e genéticos interagem na sua gênese (Tabela 1).

**Tabela 1-** Mecanismos envolvidos na gênese da AOS.

| | |
|---|---|
| **Idade** | Acredita-se que com o avanço da idade, a ação da musculatura das VAS fiquem diminuídas. |
| **Sexo** | A prevalência em homens é maior do que nas mulheres. As mulheres têm um maior tônus do músculo genioglosso, o que pode ser considerado um mecanismo de defesa para a manutenção da permeabilidade das VAS. |
| **Hormônios** | Estrogênio e progesterona promovem a manutenção da permeabilidade das VAS, através da melhora do tônus da musculatura, assim como do aumento do comando ventilatório. Os androgênios propiciam um maior depósito de gordura e relaxamento dos músculos dilatadores da faringe. A síndrome dos ovários policísticos caracteriza-se por maior nível de androgênios circulantes, portanto maior risco de apneia. O climatério aumenta a chance de ocorrência de apneia. |
| **Fatores anatômicos** | Micrognatia ou hipoplasia de mandíbula estão associados a posicionamento posterior da base da língua, com estreitamento das VAS, Espessamento das paredes laterais da faringe também causa estreitamento das VAS. |
| **Fatores genéticos** | Alguns fatores de risco podem ser herdados, como estrutura craniofacial, distribuição de gordura corpórea, controle neural das VAS e comando central da respiração. |
| **Postura e gravidade** | O decúbito dorsal promove o posicionamento posterior da língua e do palato mole reduzindo a área da orofaringe. |
| **Gordura corporal** | IMC elevado. Obesidade central ou visceral é muito importante. Fatores predisponentes: circunferência abdominal – homens > 94 cm e mulheres > 80 cm, e circunferência de pescoço > 40 cm. |
| **Outras causas** | Acromegalia, síndrome de Down, hipotireoidismo, síndromes genéticas e doenças de depósito (amiloidose e mucopolissacaridose) podem promover o estreitamento das VAS predispondo à apneia. |

Fonte: MARTINS; TUFIK; TOGEIRO, 2007.

### 2.2.2 Diagnóstico da Apneia Obstrutiva do Sono (AOS)

A AOS pode ser diagnosticada clinicamente pela história característica do paciente (ronco, sonolência diurna) e pelo exame físico (aumento da circunferência do pescoço), mas, a polissonografia noturna é necessária para confirmar a presença da desordem.

Os aspectos clínicos mais comuns da AOS são: gênero masculino, obesidade, aumento da circunferência cervical, deposição excessiva de gordura no palato, língua (macroglossia) e faringe, além de palato mole alongado, retroposicionamento mandibular e maxilar.

A polissonografia é um estudo do sono que mede diversas variáveis fisiológicas associadas com o sono e é usado para diagnosticar a AOS. Medidas comuns incluem a saturação de oxigênio, eletrocardiograma, fluxo aéreo, esforços respiratórios, movimentos dos membros, olhos e músculos da mandíbula e a atividade elétrica cerebral. Embora a polissonografia seja considerada o padrão-ouro para o diagnóstico da AOS, existem técnicas preliminares que são frequentemente ignoradas para determinar se deve enviar um paciente para esse exame (HASKELL et al., 2009).

Dentre essas, a Escala de Sonolência de Epworth (ESE), que é um questionário amplamente usado em vários países do mundo como método de triagem para detecção de sonolência excessiva diurna. A soma do escore total vai de 0 a 24, sendo que acima do escore 10 sugere sonolência excessiva diurna. A ESE é uma avaliação subjetiva, porém, rápida, sem custos e simples de ser aplicada, sendo capaz de distinguir os graus normais e severos sem, no entanto, determinar os graus moderado e leve. Assim, pode ser utilizada para acompanhamento de pacientes com AOS sem, no entanto, substituir a polissonografia uma vez que não consegue avaliar todos os graus de severidade (BOARI et al., 2004).

A severidade da AOS é determinada pelo índice de apneia/ hipoapneia (IAH), que pode ser definido como o número médio de episódios de apneia e hipoapneia por hora. Considera-se portador da AOS os pacientes que apresentam

IAH maior que 10 (JOHNS et al., 1998). A Classificação da *American Academy of Sleep Medicine* para os graus da doença em adultos é: < 5 – normal; 5-15 – leve; 15-30 – moderado; > 30 – severo (SLEEP, 1999).

De acordo com a ABS, devido a sua grande prevalência em diversas populações – alcançando 32,9% das pessoas que moravam em São Paulo em 2007 – e suas sérias consequências para seus portadores, a AOS é considerada um problema de saúde pública que, se não tratada, pode causar inúmeros prejuízos, incluindo sonolência excessiva com aumento do risco de acidentes, cansaço, perda da qualidade de vida, sono de má qualidade, perda de memória, diminuição da libido e impotência sexual, além do aumento de risco ou agravo de doenças cardiovasculares e metabólicas.

Embora a AOS seja uma doença comum, estima-se que 80% a 90% das pessoas a apresentam não são diagnosticados. Na verdade, muitos casos de que foram inicialmente pensado para ser "hipertensão primária" foram encontrados mais tarde como hipertensão secundária causada por AOS. Rahaghi e Basner (1999), investigaram a causa desta grande deficiência entrevistando pacientes diagnosticados com AOS. Eles descobriram que havia uma média de espaço de tempo de 87 meses do período no qual os pacientes notaram o primeiro sintoma da AOS ao período em que ele foi diagnosticado com esta condição.

Devido à grande percentagem de pessoas que não são diagnosticadas, os exames preliminares de pacientes devem incluir a triagem para a apneia do sono para ajudar a reduzir o número de pacientes com AOS não tratados. Existem várias maneiras de poder ser feito, variando entre facilidade e eficiência. Faber e Grymer (2003), estudaram várias técnicas para o diagnóstico de AOS e os classificaram quanto a facilidade, acurácia, capacidade de padronização e custo-eficácia. Uma técnica inclui inspeção visual do nariz e da faringe para avaliar eventuais discrepâncias anatômicas. Este método, no entanto, não permite a visualização inferior à orofaringe, não sendo possível identificar todos os casos de AOS. Uma análise mais reveladora das estruturas anatômicas pode ser feita com videoendoscopia durante a vigília.

O problema com essas duas últimas técnicas é que o paciente está

acordado, e as estruturas podem mudar de posição durante o sono, causando uma obstrução que passa despercebido durante a vigília. É por isso que um diagnóstico definitivo não pode ser feito sem nenhum estudo do sono.

A obesidade é um dos fatores de risco mais importantes da AOS, sendo caracterizada por um IMC igual ou superior a 30. O IMC é calculado dividindo-se o seu peso em quilogramas pelo quadrado da altura em metros para dar o índice de massa corporal de uma pessoa. Embora a obesidade seja um fator de risco muito importante, a relação direta entre IMC e gravidade da AOS é pouco conhecida. Um estudo descobriu que a correlação entre IMC e AIH é muito baixo ($r$= 0,23) (FOGEL et al., 2003).

El e Polomo (2011), compararam o volume do espaço aéreo em diferentes padrões faciais. Foram avaliados 140 pacientes com Classe I, II e III esqueléticos. Os volumes orofaríngeos das vias aéreas de pacientes Classe II foram menores quando comparados com pacientes Classe I e Classe III. Observou-se, ainda, que a posição da mandíbula em relação à base do crânio tinha um efeito sobre o volume das vias aéreas.

#### 2.2.2.1 Tratamento da Apneia Obstrutiva do Sono (AOS)

O tratamento da AOS deve ser multidisciplinar e incluir médicos especializados em problemas respiratórios, otorrinolaringologistas, distúrbios do sono, cirurgiões bucomaxilofaciais e cirurgiões-dentistas especialistas em outras áreas, além de mecanismos comportamentais. É de grande importância a realização do exame polissonográfico para o diagnóstico da AOS, pois é o único e definitivo meio de quantificar a presença e a severidade da AOS, fator fundamental para guiar ao tratamento adequado.

O tratamento pode ser conservador ou cirúrgico: o tratamento conservador engloba desde a perda de peso, uso de dilatadores nasais e os tratamentos comportamentais (treinamento postural para dormir, higiene do sono e elevação da cabeceira) como tratamentos paliativos, ao uso de máscara de pressão positiva contínua de ar (Continuous Positive Air Pressure - CPAP) ou aparelhos intrabucais, que visam avançar a mandíbula e mantê-la em uma relação oclusal de protrusão

durante o sono. Já os tratamentos cirúrgicos são as cirurgias de tecidos moles, tais como uvulopalatofaringoplastia (UPFP) e cirurgia de avanço bimaxilar (CHOI et al., 2010; SUGUIMOTO; RAMALHO-FERREIRA; FAVERANI, 2013).

**Não-cirúrgicos**

Primeiramente, aos pacientes com sobrepeso ou obesos e com AOS, deve-se taxar como prioridade a perda de peso. Consumir menor quantidade de calorias diariamente, dar preferência a alimentos saudáveis e realizar exercícios físicos pode ser de difícil execução, porém os resultados trarão uma melhora na saúde geral. Realizar uma higiene do sono também promoverá uma melhora na qualidade do sono.

Em alguns casos, a AOS ocorre quando os indivíduos dormem em decúbito dorsal. Isso pode ser confirmado ao exame da polissonografia e, quando positivo, medidas para evitar tal posição devem ser adotadas.

**CPAP - Continuous Positive Airway Pressure**

O suporte ventilatório com pressão positiva contínua nas vias aéreas (CPAP) é um aparelho utilizado na terapia domiciliar da AOS, sendo constituído por um gerador de fluxo ou motor refrigerado a ar, uma válvula unidirecional, uma máscara naso, ou nasobucal, e uma válvula de pressão positiva.

O CPAP é o aparelho de pressão positiva mais utilizado no tratamento da AOS. O nível de pressão que atinge as vias aéreas é o mesmo durante a inalação e a exalação do ar. O fluxo de ar produzido é responsável por vencer o colapso das vias aéreas superiores, finalmente chegando aos pulmões para realizar as trocas gasosas. Deve ser usado ao dormir e, assim, permanecer por uma média de aproximadamente seis horas por noite, para que se tenha o efeito desejado (SONGU et al., 2008).

O uso do CPAP, aplicado nas vias aéreas superiores através de uma máscara nasal durante o sono, foi relatado pela primeira vez em 1981, continua a ser o tratamento de escolha (SUGUIMOTO; RAMALHO-FERREIRA; FAVERANI, 2013). Apesar de toda a tecnologia e eficácia comprovadas, a tolerância e utilização

é abaixo do ideal. Os pacientes relatam desconforto, irritação da pele, incômodo gerado pela pressão do ar e acabam abandonando o tratamento.

**Aparelhos intraorais (AIOs)**

O tratamento não-cirúrgico por meio do uso de dispositivos intrabucais é bem aceito para pacientes com AOS leve e moderada, ou nos casos graves pela falta de aderência do paciente ao uso do CPAP. Os AIOs são divididos em três grupos gerais: retentores de língua, reposicionadores de mandíbula e elevadores de palato, sendo os dois primeiros considerados os principais. O aparelho reposicionador de mandíbula evita a obstrução das vias aéreas ao posicionar a mandíbula para a frente e move a base da língua anteriormente, ampliando a abertura da área posterior da garganta e promovendo a melhor passagem do ar.

Liu et al. (2000), observaram que o reposicionador mandibular pode ser efetivo no tratamento da AOS, o que se atribui a redução da frequência dos episódios de apneia, especialmente aos efeitos do aparelho sobre as estruturas da orofaringe. Apesar disso, Almeida et al. (2006), referiram que o uso prolongado dos aparelhos reposicionadores mandibulares pode gerar alterações na posição dentária e afetar a postura mandibular.

Os aparelhos de avanço mandibular surgiram como uma alternativa cada vez mais popular para as terapias mais estabelecidas. Durante a última década, uma série de estudos têm relatado o sucesso do tratamento da AOS por vários aparelhos orais com base no exame de polissonografia. Portanto, o uso de AIOs é eficiente para reduzir o IAH e melhorar subjetivamente o ronco (HASKELL et al., 2009; CHOI et al., 2010; GLOS et al., 2015).

Recentemente, Kushida et al. (2006), relataram que os aparelhos orais são indicados para uso em pacientes com AOS leve a moderada que preferem aparelhos intrabucais ao CPAP, ou que não respondem ao CPAP, não são candidatos adequadas para CPAP, ou que não tiveram sucesso no tratamento com CPAP ou tratamento com medidas de comportamento, tais como perda de peso ou mudança de posição para dormir.

Atualmente, o aparelho oral mais utilizado é o dispositivo de avanço

mandibular (MAD), que aumenta a via aérea posterior através do avanço da mandíbula e reposicionamento da língua e palato mole em uma posição mais anterior. 60% a 80% da máxima protrusão é normalmente necessária para prevenir o ronco e AOS. Embora esses dispositivos sejam pensados para aumentar calibre das vias aéreas superiores, ativar os músculos dilatadores das vias aéreas superiores, e reduzir a complacência das vias aéreas superiores, o seu modo preciso e local de ação é desconhecido. Embora a velofaringe tenha sido relatada como o principal local de alargamento com o uso de MAD por muitos autores através de estudos com análises cefalométrica ou de fibra óptica de videoendoscopia, outros estudos utilizando videoendoscopia relataram que a região retroglossal da orofaringe e a hipofaringe também apresentaram alargamento com o uso de MAD. Além disso, Kyung, Park, e Pae (2004) e Gao et al. (2004) relataram que tanto a áreas retropalatal e retroglossal foram ampliadas pelo avanço mandibular, através de estudo com tomografia computadorizada e ressonância. Ainda, resultados contraditórias foram encontrados em um estudo recente usando cefalometria, onde relataram que o avanço mandibular diminuiu a área de secção transversal da hipofaringe e não causa alterações significativas na velofaringe (SAM et al., 2006). Essas diferenças podem resultar de métodos inadequados para a avaliação da dinâmica das vias aéreas superiores, além disso, a análise cefalométrica não permite avaliação dinâmica (CHOI et al., 2010).

**Cirúrgicos**

A uvulopalatofaringoplastia (UPFP) é um procedimento que elimina a obstrução somente no nível do palato mole, consiste na tonsilectomia associada à adenoidectomia, excisão da úvula e porção redundante da parede lateral da faringe, além da ressecção de 8 a 15 mm da borda posterior do palato mole. Os métodos tradicionalmente recomendados para UPFP no tratamento da AOS advogam a excisão da úvula e da porção posterior do palato mole com um bisturi ou laser, a fim de reduzí-los. Esse tipo de cirurgia apresenta como desvantagens a dor, alto custo e baixa taxa de sucesso a longo prazo (SUGUIMOTO; RAMALHO-FERREIRA; FAVERANI, 2013).

Na tentativa de conseguir melhores resultados cirúrgicos, a cirurgia craniofacial foi incorporada dentre as possiblidades de tratamento para o paciente com apneia do sono. A cirurgia ortognática, que até então era realizada apenas em casos de más oclusões com envolvimentos das bases ósseas maxilomandibulares, foi proposta para tratamento da AOS pelo grupo de Stanford, sendo então chamada de fase II de Stanford, realizada após os procedimentos faríngeos, denomidados de fase I de Stanford. No entanto, ainda não há um consenso na literatura os reais benefícios desse procedimento (POWELL et al., 1983; GUILLEMINAULT et al., 1989; RILEY; POWELL; GUILLEMINAULT, 1989, 1993a, b; LI, 2011; DEL FABBRO; CHAVES JUNIOR; TUFIK, 2012; LI et al., 2015).

A cirurgia ortognática por meio do avanço bimaxilar está indicada para pacientes com AOS severa, com obesidade mórbida, apresentando deficiência mandibular severa (SNB < 76°) e saturação de $O_2$ abaixo de 70%, além da obtenção de insucesso após em outros tratamentos. Outros procedimentos, tais como a glossectomia parcial e cirurgias nasais (septoplastia, polipectomias ou turbinectomia inferior), são úteis, pois diminuem a resistência do ar nas vias aéreas (TINER, 1996).

A cirurgia ortognática por meio da osteotomia sagital bilateral do ramo mandibular permite o avanço do processo dentoalveolar juntamente com o alongamento dos músculos digástrico (ventre anterior)**,** milo-hióideo, genioglosso e do gênio-hióideo. Dessa forma, a base da língua é deslocada para a frente e para cima, promovendo o aumento do espaço aéreo posterior e criando espaço para o reposicionamento lingual. Nesse contexto, o avanço maxilar traciona o palato mole e o músculo palatoglosso para anterior, aumentando a área retropalatal e o suporte da língua. Além disso, a genioplastia de avanço também permite o aumento do espaço aéreo posterior pela reposição anterior da língua (SUGUIMOTO; RAMALHO-FERREIRA; FAVERANI 2013).

Riley et al. (2000) realizaram uma avaliação dos resultados de um seguimento a longo prazo de pacientes submetidos a cirurgia esquelética para tratamento de AOS. Dos 40 pacientes avaliados, 90% (36 pacientes) apresentaram melhora clínica, avaliada através de dados polissonográficos (IAH, dessaturação de oxihemoglobina), análise cefalométrica pós-operatória, e apreciação da qualidade de vida. Seus resultados sugerem que o tratamento cirúrgico abrangente pode produzir

resultados positivos a longo prazo em mais de 90% dos pacientes. Concluíram, também, que a variável mais importante que afetou seus resultados foi a amplitude do avanço esquelético realizado, que deve ser, preferivelmente, de no mínimo 10 mm em mandíbula.

A movimentação para a frente do complexo mandíbula/ língua aumenta a dimensão da via aérea na região da hipofaringe e também melhora a tensão da musculatura supra-hióidea. A movimentação para a frente do complexo maxila/ palato mole resulta em um aumento da via aérea na região retropalatal e melhora a tensão da musculatura velofaríngea, desta forma diminuindo a possibilidade de colapso das VAS (LI et al., 2000).

Choi et al. (2010), relataram que a orofaringe mostrou mudanças rítmicas de seu calibre de acordo com o ciclo respiratório e os locais de obstrução da orofaringe no estado de sono nem sempre foram os mesmo aos do estado de vigília. Além disso, em pacientes com AOS, o calibre das vias aéreas superiores geralmente é menor do que em indivíduos sem AOS, e apresenta maior estreitamento durante o sono, resultando em obstrução das vias respiratórias. Um ou mais locais de obstrução podem ser observado ao longo do comprimento da via aérea superior entre o velofaringe e hipofaringe durante o sono. Há 2 décadas a identificação dos locais de obstrução das vias aéreas superiores em pacientes com AOS tem sido uma grande preocupação entre os médicos de sono por causa da esperança que seria fornecer informações sobre a previsão do resultado do tratamento para a AOS. Historicamente, a UPFP tem sido considerada eficaz em apenas cerca de 50%de pacientes com AOS. Estes resultados encontrados abaixo do ideal em grande parte se deve à não desobstrução das vias aéreas superiores em outros locais que não sejam a região retropalatal (BOYD et al., 2013).

Alguns estudos recentes estudaram o efeito da cirurgia de avanço bimaxilar no tratamento de pacientes com AOS e há um consenso de que ocorre um aumento no espaço aéreo em pacientes submetidos a esse procedimento cirúrgico, parecendo ser um tratamento seguro e eficaz para AOS. No entanto, esses trabalhos apresentam limitações quanto ao reduzido tamanho da amostra, bem como pela presença de fatores confundidores, como amostra com presença de pacientes obesos e que já haviam realizados cirurgias primárias para tratamento da

AOS. Sendo assim, sugerem que são necessárias a realização de mais pesquisas nesta área (em comparação com o tratamento convencional (CPAP) e outras terapias cirúrgicas (UPFP)) para avaliar mais profundamente os resultados clínicos (por exemplo, a qualidade de vida, satisfação do paciente, morbidade e mortalidade) e que confirme a eficácia a longo prazo desse tipo de cirurgia no tratamento da AOS, permitindo o planejamento preciso com base nas alterações esperadas (HOLTY; GUILLEMINAULT, 2010; PIRKLBAUER et al., 2011; SCHENDEL; BROUJERDI; JACOBSON, 2014; BUTTERFIELD et al., 2015).

A AOS abrange uma parcela significativa e heterogênea da população. Com o desenvolvimento tecnológico e o maior conhecimento acerca do problema, é possível oferecer aos pacientes, tratamentos cada vez mais individualizados e específicos, para isso é imprescindível a correta avaliação do paciente. Sendo assim, a cirurgia ortognática por meio dos avanço bimaxilar é parte importante do arsenal terapêutico dos pacientes que sofrem com a AOS. Deve sempre ser ressaltado que o melhor tratamento só será realizado quando todos os níveis de obstrução forem corretamente diagnosticados e corrigidos.

## 2.3 Efeito da cirurgia ortognática no fluxo aéreo

Um importante aspecto da cirurgia ortognática, são os efeitos que os movimentos esqueléticos das bases ósseas provocam na região das vias aéreas, ao alterar a posição do osso hióide e da língua (MATTOS et al., 2011).

Alguns autores relataram uma diminuição nas dimensões das vias aéreas após a cirurgia recuo mandibular (HASEBE et al., 2011). Outros afirmam que a cirurgia bimaxilar para corrigir uma deformidade esquelética de Classe III (avanço maxilar e recuo mandibular) pode ter menor efeito na redução dos aéreo faríngeo que a cirurgia recuo mandibular isolada (PARK et al., 2012). Já Eggensperger, Smolka e Iizuka (2005), Gonçales (2006) e Park et al. (2010) não encontraram nenhuma mudança signifativa em medidas linear, de área ou volume no espaço aéreo orofaríngeo em pacientes submetidos a cirurgia de recuo mandibular.

Com relação às cirurgias de avanço mandibular ou bimaxilar, alguns estudos afirmam que as alterações produzidas por avanço mandibular resultam no aumento da via aérea orofaríngea (ACHILLEOS; KROGSTAD; LYBERG, 2000; FOLTAN; SEDY, 2011). A cirurgia de avanço bimaxilar também pode ser seguido pelo aumento das vias aéreas (GONÇALVES et al., 2006; FAIRBURN et al., 2007; LI, 2011). No entanto, alguns autores não encontraram alterações nas vias aéreas após cirurgia ortognática para corrigir essas discrepância esquelética anteroposteriores (EGGENSPERGER et al., 2005).

Mattos et al. (2011) realizaram uma meta-análise para identificar, revisar e comparar, na literatura científica, as alterações nas vias aéreas de pacientes adultos, submetidos à cirurgia ortognática para correção das discrepâncias esqueléticas anteroposteriores. Foi identificada uma evidência moderada para dar suporte às afirmações de que há um significativo decréscimo no fluxo aéreo da orofaringe após cirurgia de recuo mandibular; uma pequena diminuição desse fluxo nas cirurgias bimaxilares para correção da classe III, e um aumento do fluxo nas cirurgias de avanço mandibular, bem como de avanço bimaxilar. No entanto, estes autores afirmam que ainda faltam evidências com relação às alterações do volume aéreo após a cirurgia ortognática.

Gonçalves et al. (2006) avaliaram, através de telerradiografias de perfil, as alterações e estabilidade da cirurgia de avanço bimaxilar com rotação anti-horária de maxila em 56 adultos, sendo 48 mulheres e 8 homens, entre 15 e 51 anos. Concluíram que este tipo de cirurgia leva a um aumento imediato nas dimensões do espaço aéreo orofaríngeo médio e inferior (retropalatal inferior e retroglossal) e se mantém estável no pós-cirúrgico. Já um espaço aéreo superior (retropalatal superior) apresenta leve diminuição imediatamente após a cirurgia, com aumento no período pós-cirúrgico.

Essa redução no espaço aéreo no período pós-operatório imediato também foi observado por de Souza Carvalho et al. (2012). Eles observaram pequeno ganho de espaço aéreo nesse período, seguido de ganho substancial no período pós-operatório tardio. Estes autores notaram que o edema, nesse período, seria um fator que poderia mascarar o real ganho de espaço e torná-lo mais perceptível no período pós-operatório tardio, quando o edema regride. De acordo com Li et al. (2011), o

edema é um fator importante na avaliação do espaço aéreo, particularmente no período pós-operatório imediato da cirurgia de avanço bimaxilar. Após avaliar alterações no espaço aéreo através de nasofaringolaringoscopia no período pós-operatório imediato de 70 pacientes que se submeteram a avanço bimaxilar, encontrou que o espaço aéreo avaliado apresentava moderado edema.

Outro fator que deve ser levado em consideração é se esse provável aumento se mantém no período pós-cirúrgico. Farole, Mundenar e Braitman (1990), mostrou que aproximadamente 16% do aumento do espaço aéreo faríngeo obtido com a cirurgia é perdido num período de 6 a 42 meses pós-cirúrgico. Yu, Pogrel e Ajayi (1994), concluíram que o aumento nas dimensões anteroposteriores da orofaringe é imprevisível e tende a diminuir com o tempo. Em contrapartida, Achilleos, Krogstad e Lyberg (2000), não observaram mudança estatisticamente significante no espaço aéreo orofaríngeo em pacientes avaliados 6 e 36 meses pós-cirúrgico.

## 2.4 Avaliação das vias aéreas superiores através de tomografia computadorizada *Cone-beam*

Em 1967, Godfrey Hounsfield e Alan Cormack desenvolveram o primeiro aparelho de Tomografia Computadorizada (CT), revolucionando a área diagnóstica da Medicina e Odontologia. A partir da CT, Mozzo et al. (1998) desenvolveram a Tomografia Computadorizada *Cone-Beam* (CBCT) para imagens odontológicas, o NewTom-9000. Eles reportaram alta acurácia da imagem com 1/6 da dose de radiação da CT. Já Arai et al. (1999), posteriormente, apresentaram um outro aparelho de CBCT com recursos semelhantes ao italiano. Os primeiros aparelhos eram semelhantes aos da CT, mas atualmente eles se assemelham ao aparelho utilizado para as tomadas das radiografias panorâmicas, onde o paciente é acomodado sentado.

Além da reconstrução em 3D, os programas de CBCT permitem a reconstrução multiplanar do volume escaneado, ou seja, a visualização de imagens axiais, coronais, sagitais e oblíquas. Somando-se a isto, outra vantagem desse exame é o fato de o programa gerar imagens bidimensionais, réplicas das

radiografias convencionais utilizadas na Odontologia, como a panorâmica e as telerradiografias em norma lateral e frontal, e periapicais (LAMICHANE et al., 2009).

Por muitos anos, o diagnóstico ortodôntico e o plano de tratamento foram auxiliados pelas imagens radiográficas bidimensionais (MACCHI et al., 2006). Entretanto as radiografias bidimensionais possuem como desvantagens a presença de distorções e a sobreposição de imagens de estruturas anatômicas, dificultando um diagnóstico mais acurado (VANDENBERGHE; JACOBS; YANG, 2007).

Com o advento da tomografia computadorizada, os meios diagnósticos se tornaram mais precisos, mais confiáveis e permitiram maior detalhamento das estruturas em três dimensões, sem erro de magnificação e com alta precisão para a mensuração de estruturas faciais (HILGERS et al., 2005).

Atualmente, com a evolução da tecnologia, a tomografia computadorizada *Cone-beam* encontra-se prontamente disponível na prática odontológica, sendo amplamente utilizado nessa área (KAU et al., 2005). Os exames de tomografia computadorizada *Cone-beam* são realizados para diagnóstico mais preciso de alguns problemas clínicos, tais como dentes impactados ou desordens temporomandibulares, além de uma ferramenta de grande utilidade para avaliar o volume das vias aéreas superiores e as relações dos tecidos moles da faringe (ABOUDARA et al., 2003, GRAUER et al., 2009). Além disso, expõe o paciente a uma dose de radiação mais baixa do que a tomografia computadorizada convencional, e é um processo mais rápido (OGAWA et al., 2007). Sendo assim, CBCT é uma técnica não-invasiva, eficaz e confiável para avaliação das vias aéreas (ABOUDARA et al., 2009; TSO et al., 2009; HERNANDEZ-ALFARO; GUIJARRO-MARTINEZ; MAREQUE-BUENO, 2011; RAFFAINI; PISANI, 2013).

Haskell et al. (2009) enfatizaram ser mais vantajoso que os pacientes com AOS sejam avaliados através de tomografia computadorizada para que seja escolhido a forma de tratamento mais apropriada. Isso se deve ao fato de que no tratamento da AOS a obtenção de aumento de volume aéreo em um ponto específico das vias aéreas é mais importante que o aumento total do volume aéreo obtido com o tratamento.

As pesquisas que avaliam o espaço aéreo com o intuito de quantificá-lo vêm sendo realizadas utilizando medidas funcionais ou morfológicas. Na Ortodontia, a maioria das pesquisas morfométricas em vias aéreas superiores usaram análises cefalométricas em telerradiografias de perfil, com pontos cefalométricos específicos e marcos de tecidos moles para caracterizar o espaço aéreo. Alguns estudos têm demonstrado que a medição da via aérea de um mesmo paciente pode ser diferente, como resultado de variações na posição da cabeça. A postura e a posição da cabeça podem modificar o espaço aéreo. A via aérea diminui em largura na região retropalatal entre as radiografias tiradas em posições supina e ereta do mesmo indivíduo. Acredita-se também que uma visão bidimensional (2D) do espaço aéreo não dá uma indicação de acurada da complexidade dessa estrutura ou o seu verdadeiro tamanho.

Aboudara et al. (2009), avaliaram e compararam as vias aéreas superiores através de telerradiografias de perfil e tomografia computadorizada *Cone-beam* de 35 adolescentes. Eles concluíram que existe correlação entre a área e o volume, pois quanto maior a área, maior o volume. Apesar disso, foram encontradas variações no volume do espaço aéreo de pacientes que apresentavam uma aérea relativamente similar nas telerradiografias de perfil, concluindo assim que a tomografia computadorizada *Cone-beam* é um método simples e efetivo para analisar com maior precisão as vias aéreas.

O volume das vias aéreas é extremamente variável, pois depende de postura da cabeça e estágio de respiração. No entanto, um protocolo para o valor de limiar deve ser seguido quando se mede o volume das vias aéreas, para que haja uma menor variação nos resultados obtidos. Alves et al. (2012), ao avaliarem os diferentes limiares de valores utilizados, concluíram que o volume exato das vias aéreas pode ser obtido com os limites entre 70 e 75 *filters* com o software Dolphin 3D (Figura 1).

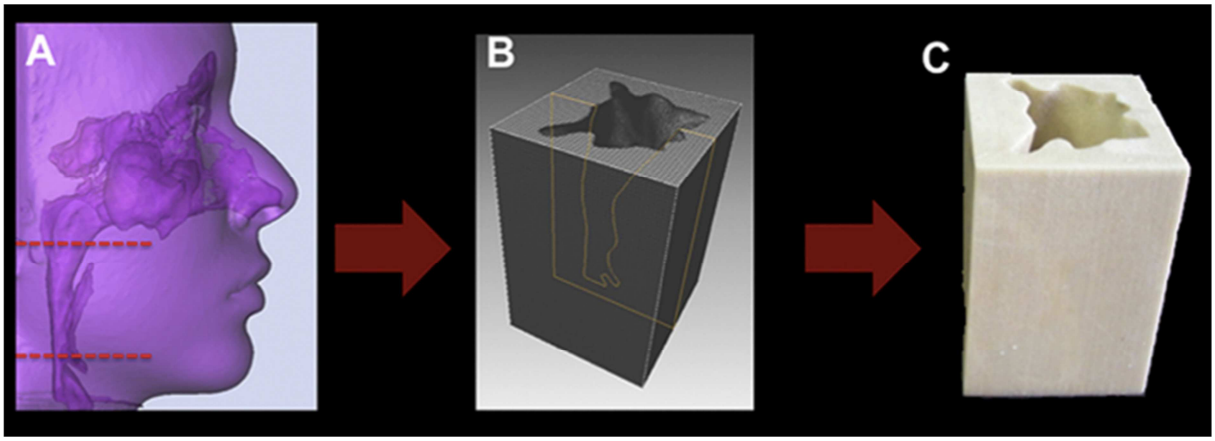


**Figura 1:** Processo para criar o protótipo da via aérea orofaríngea: A, a porção da via aérea para ser medida; B, modelo 3D do volume das vias aéreas; e C, o protótipo. Fonte: Alves, 2012 (ALVES et al., 2012a).

Segundo Mattos et al. (2011), há a necessidade de mais pesquisas que avaliem as alterações causadas por cirurgia ortognática no volume das vias aéreas através de tomografias, visto que a maioria dos trabalhos avalia medidas lineares por cefalometrias.

Foltan et al. (2011), avaliaram a influência da cirurgia ortognática na ventilação durante o sono. Concluíram que a realização do avanço mandibular melhorou significativamente parâmetros respiratórios durante o sono. O possível efeito da cirurgia ortognática nas vias aéreas superiores deve ser incorporada no plano de tratamento.

Raffaine e Pisani (2013), avaliaram as alterações nas VAS após a cirurgia avanço bimaxilar através de exames de tomografia computadorizada *Cone-beam* realizadas no período pré e pós-operatório. Foi realizada uma análise retrospectiva de uma amostra homogênea de 10 pacientes do sexo feminino que se submeteram à cirurgia ortognática por queixas funcionais e estéticas. Esses pacientes não tinham nenhum diagnóstico documentado AOS nem indicação cirúrgica de problemas respiratórios. Em todos os casos, a cirurgia de avanço foi realizada com rotação no sentido anti-horário do plano de oclusão, e com significativo avanço da mandibular (pelo menos de 10 mm). Após a cirurgia, todos os pacientes apresentaram uma melhora nos parâmetros das VAS. Os aumentos médios foram de 34% para a área, 56% para o volume, e 112% para a área axial mínima das VAS. Todos os casos apresentaram estabilidade, sem recidiva e uma percepção positiva da melhora da

função respiratória pelos pacientes. Com base nos resultados do questionário de auto-avaliação, os parâmetros com o mais alto grau de percepção de melhoria foram ronco durante a noite, a qualidade da respiração durante o sono e eficiência respiratória durante a vigília e/ ou durante atividades esportivas. No entanto, a principal limitação deste estudo foi o pequeno número de pacientes na amostra.

Brunetto et al. (2014), buscaram correlacionar a variação de volume e da área de secção mínima do espaço faríngeo de acordo com a quantidade de movimento das bases ósseas, avaliando 42 pacientes submetidos à cirurgias bimaxilares, sendo 20 destes submetidos à cirurgia de avanço bimaxilar. Foram encontradas correlações positivas fortes entre o deslocamento da mandíbula e a variação de volume em ambos os tipos de cirurgias. O deslocamento da maxila é uma preditor confiável da variação de área de secção transversal mínima após o avanço bimaxilar. No entanto, os autores afirmam que a principal limitação deste estudo retrospectivo foi a ausência de informações sobre a qualidade do sono dos pacientes antes e após os procedimentos cirúrgicos. Além disso, estudos com amostras maiores correlacionando deslocamentos da mandíbula e alterações aéreo faríngeo são necessários para que se possa compreender melhor o impacto destes tratamentos ortodôntico cirurgicos sobre esta importante estrutura.

Mais recentemente, Hart et al. (2015) avaliaram, através de tomografia computadorizada Cone-beam, as alterações de volume aéreo em pacientes submetidos a cirurgia ortognática de correção bimaxilar para tratamento de Classe II e III esqueléticos. De acordo com os autores, o cirurgião bucomaxilofacial e o ortodontista devem planejar da melhor forma possível estes movimentos para controlar os ganhos ou perdas no volume das vias aéreas como resultado da cirurgia ortognática. Separando os pacientes de acordo com a classificação esquelética foi observado que os aumentos previsíveis no tratamento da Classe II e Classe III pacientes nem sempre ocorre. Em todos os pacientes, os movimentos horizontais da mandíbula apresentaram mudança significante no volume total das vias aéreas, onde o seu movimento para anterior proporciona aumento e o seu movimento para posterior diminuição do volume, respectivamente.

# 3 PROPOSIÇÃO

# 3 PROPOSIÇÃO

O presente trabalho objetivou avaliar tridimensionalmente o volume aéreo superior e a área axial mínima em pacientes Classe I e II esqueléticos submetidos a cirurgia ortognática de avanço bimaxilar pela técnica da osteotomia sagital de mandíbula bilateral associada ao avanço de maxila por osteotomia *Le Fort I,* por meio de tomografia computadorizada *Cone-beam*.

# 4 MATERIAL E MÉTODOS

# 4 MATERIAL E MÉTODOS

## 4.1. Aprovação do Comitê de Ética em Pesquisa

O material da pesquisa foi utilizado após a aprovação deste estudo pelo Comitê de Ética em Pesquisa da Faculdade de Odontologia de Bauru, Universidade de São Paulo, sob protocolo **CAAE:** 48092215.0.0000.5417 (Anexo 1).

## 4.2. Material

### 4.2.1 Amostra

Para o estudo, foram avaliadas as tomografias 520 pacientes de uma clínica particular de Fortaleza-CE, dos quais foram selecionados pacientes adultos de padrão oclusal e perfil facial de classe I e II esqueléticos, com deficiência de maxila e mandíbula, submetidos a tratamento orto-cirúrgico através de avanço bimaxilar, associado ou não à genioplastia de avanço ou giro anti-horário de plano oclusal, há no mínimo 6 meses, pela mesma equipe de cirurgiões bucomaxilofaciais.

Para padronização da amostra os seguintes critérios foram adotados:

<u>Critérios de Inclusão</u>

- Pacientes adultos, de ambos os gêneros;
- Portadores de má oclusão de Classe I e II esqueléticos;
- Submetidos à cirurgia de avanço bimaxilar;
- Com avanço mandibular de no mínimo 10 mm planejado através da análise facial de Arnett.

Critérios de exclusão

- Pacientes com assimetria facial severa;
- Discrepância transversal da maxila;
- Presença de síndromes;
- Doenças respiratórias;
- Desordem ou degeneração da articulação temporomandibular;
- Documentação incompleta.

Dos pacientes avaliados, 300 foram submetidos à cirurgia de avanço bimaxilar. Dessa amostragem, apenas 56 se enquadravam em todos os critérios de inclusão para o estudo, sendo 21 do sexo masculino e 35 do sexo feminino, com média de idade de 35,8 (±10,7) anos.

O procedimento cirúrgico ao qual os pacientes foram submetidos foi a cirurgia ortognática de avanço bimaxilar, por meio da osteotomia sagital bilateral mandibular para avanço e osteotomia *Le Fort I* total maxilar para avanço.

Neste estudo retrospectivo, as tomografias fazem parte de um acervo de documentações de pacientes que já haviam realizado o procedimento cirúrgico. Esses exames fazem parte do protocolo de exames diagnósticos dos pacientes e não feitos apenas para a finalidade dessa pesquisa. O cirurgião bucomaxilofacial tem o termo de consentimento de todos os pacientes assinados, autorizando a utilização de imagens e documentação para a realização de futuras pesquisas.

Os exames tomográficos selecionados fazem parte da documentação requisitada para planejamento e tratamento pré e pós-cirúrgico de pacientes submetidos à cirurgia ortognática. Os procedimentos foram realizados pela mesma equipe de cirurgiões bucomaxilofaciais, empregando a mesma técnica cirúrgica com uso de fixação interna rígida e fixação maxilomandibular trans-operatória. Todos os sujeitos receberam tratamento ortodôntico pré e pós-cirúrgico.

## 4.3 Métodos

As avaliações foram feitas por tomografias computadorizadas, obtidas através do tomógrafo I-Cat *Cone-beam* (Imaging Sciences International, Hatfield, PA, USA) com protocolo FOV 23 x 17 cm (120 kVp, 36,90 ▫Sv, 40 seconds, voxel de 0,40 mm). As tomografias foram feitas com os pacientes em posição natural da cabeça, com o plano horizontal de Francfort paralelo ao solo, no mesmo aparelho e pelo mesmo operador enquanto o paciente estava sentado, em posição natural da cabeça e orientados a respirar de forma tranquila, não deglutir durante o exame e permanecer em máxima intercuspidação habitual.

Os exames tomográficos selecionados foram realizados no período pré-operatório (T0) e 6 a 12 meses pós-cirúrgico (T1) sob as mesmas condições. Os dados da CBCT foram convertidos em formato DICOM. Os dados DICOM foram, então, analisados através do software Dolphin Imaging 11.7 (Dolphin Imaging & Management Solutions, Chatsworth, CA, USA), onde foram feitas as medidas de volume aéreo e área mínima axial.

### 4.3.1 Medição das vias aéreas

Segundo Mattos et al. (2011), existe uma dificuldade de se comparar os trabalhos realizados nas vias aéreas devido a heterogeneidade de pontos e planos utilizados para realizar as medições. Sendo assim, para avaliar o VAS neste trabalho foram usados como referência pontos semelhantes aos utilizados por Raffaini e Pisani (2013) e Schendel, Broujerdi e Jacobson (2014), delimitando como limite superior, a área retropalatal, e inferior, área retroglossal, para obtenção do volume aéreo.

A avaliação das alterações das vias aéreas superiores foi realizada comparando os exames pré e pós-cirúrgicos (Figuras 2 e 3). O volume do espaço aéreo superior foi identificado e medido a partir do nível da espinha nasal posterior (ENP) ao osso hióide (OH). A VAS foi dividida em retropalatal (a partir do nível da espinha nasal posterior (ENP) até à extremidade superior da segunda vértebra cervical (VC2)) e o espaço retroglossal (a partir do osso hióide (OH) até a

extremidade inferior da terceira vértebra cervical (VC3))(Tabela 2).

**Figura 2:** Exame pré-cirúrgico.

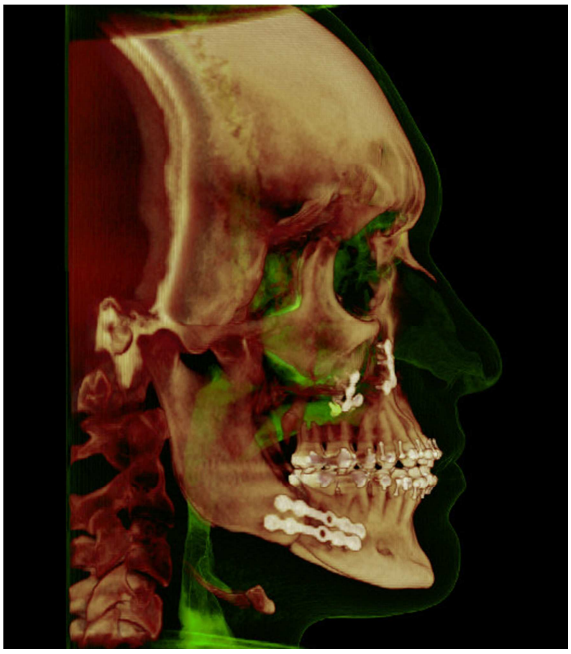

**Figura 3:**Exame pós-cirúrgico.

**Tabela 2** – Referências utilizadas para demarcação dos pontos.

| Pontos | Descrição |
|---|---|
| **Espinha Nasal Posterior (ENP)** | Ponto localizado na borda posterior da ENP |
| **VC2** | Ponto de topo do corpo da segunda vértebra cervical |
| **VC3** | Ponto mais inferior e posterior do corpo da terceira vértebra cervical |
| **Osso hióide (OH)** | Ponto mais posterior e superior do OH |

Após a demarcação dos pontos, o programa Dolphin Imaging define a área de interesse e gera um retângulo da área a ser mensurada. Adicionando-se o ponto (em amarelo) o programa colore a via aérea, conforme demonstrado na figura 4, para facilitar a visualização da área estudada. Com o espaço aéreo delimitado, obtivemos as medidas do volume e área seccional mínima da VAS, conforme demonstrado na figura 5. Foram avaliados e comparados o volume e a área de superfície da secção transversal mínima das VAS dos pacientes em T0 e T1 (Figuras 4 e 5).

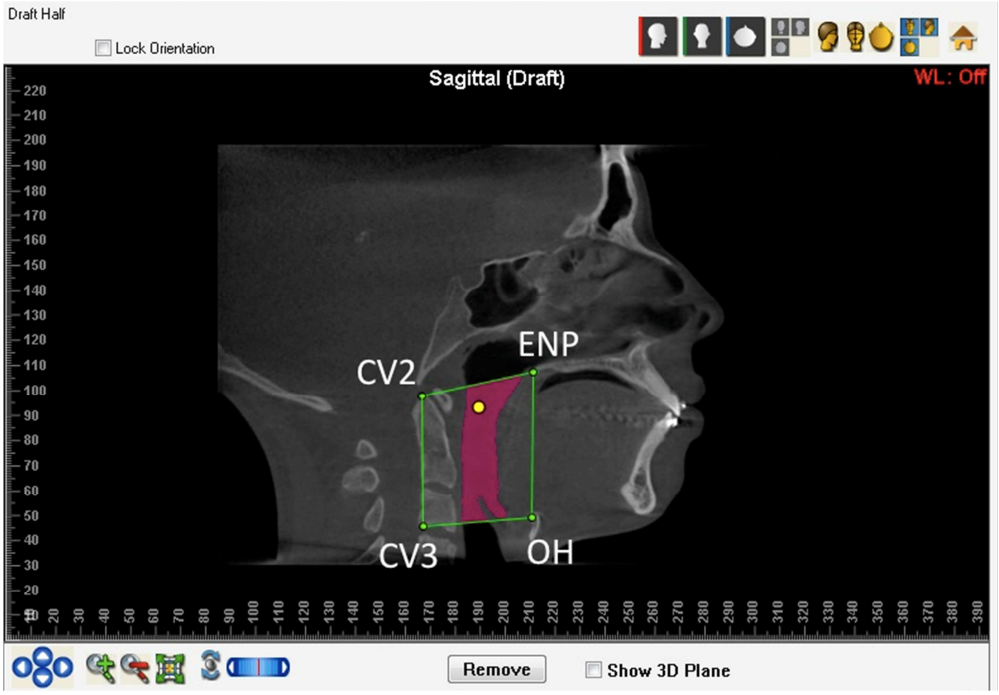


**Figura 4:** Medição volumétrica das vias aéreas superiores. Limites das áreas retropalatal e retroglossal.

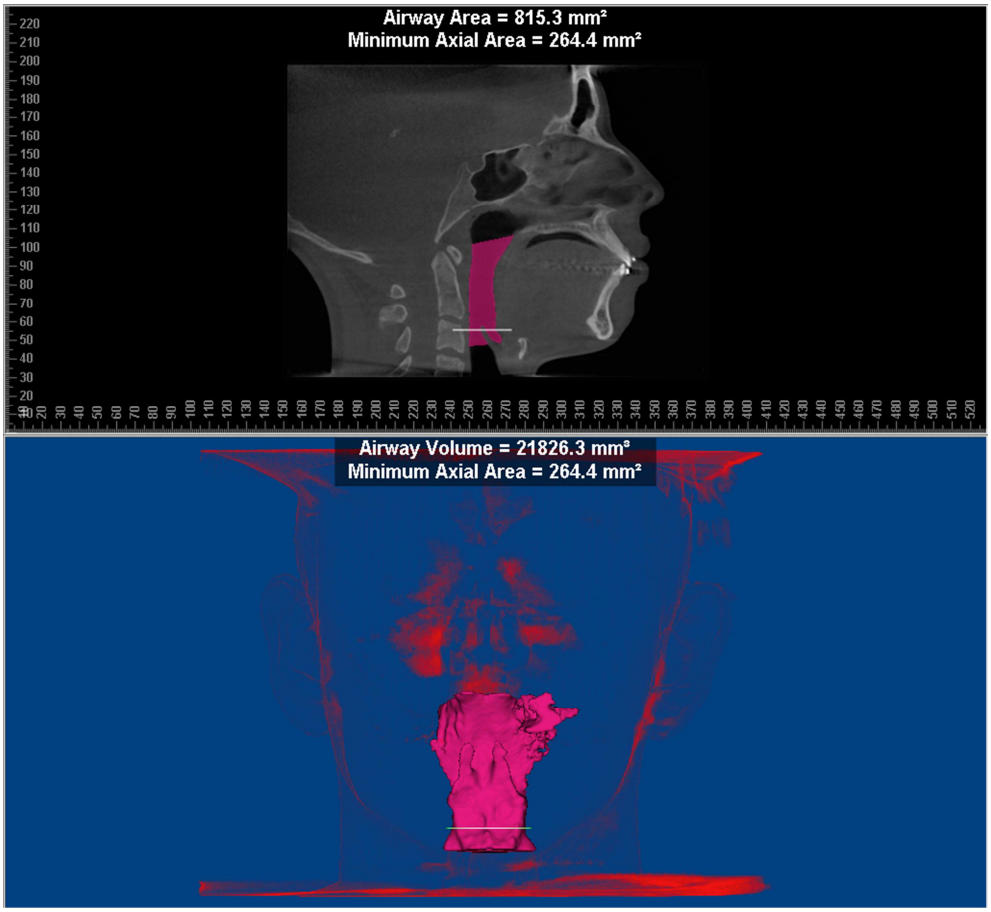


**Figura 5:**Medição da área mínima axial das vias aéreas superiores.

## 4.4.Análise Estatística

### 4.4.1. Cálculo amostral

O cálculo do tamanho da amostra para diferença de duas médias foi realizado considerando o poder do teste de 80% e o coeficiente de confiança de 95%. O valor referente ao desvio-padrão, necessário para efetuar o cálculo amostral, foi retirado da variável volumétrica do espaço faríngeo do artigo de Raffaini e Pisani (2013).

### 4.4.2. Erro do método

Para determinar os erros de medição, foram escolhidas aleatoriamente 20 tomografias para realizar a mesma medição duas vezes num intervalo de 4

semanas. Os erros sistemáticos foram analisados pela aplicação do teste t dependente, de acordo com Houston (1983). Para avaliação dos erros casuais, foi empregado a fórmula de Dahlberg (1940) para demonstrar a variação média entre a primeira e a segunda avaliação/medição.

#### 4.4.3. Teste de normalidade

Para testar a hipótese de distribuição normal das variáveis cefalométricas, aplicou-se o teste de Kolmogorov-Smirnov.

#### 4.4.4. Análise estatística entre T0 e T1

Foi utilizado o teste t pareado para comparar os dados pré e pós-operatórios relacionados ao volume e área de superfície da secção transversal mínima das vias aéreas superiores.

Todos os testes foram realizados com o programa *Statistica* (Version 7.0; StatSoft Inc., Tulsa, OK, USA), adotando-se um nível de significância de 5%.

# 5 RESULTADOS

# 5 RESULTADOS

Os resultados estão apresentados sob a forma de tabelas. Para melhor compreensão foram divididos em tópicos de acordo com as análises e o tipo de estatística aplicada.

## 5.1 Cálculo Amostral

A Tabela 3 representa o cálculo amostral para a diferença entre duas médias. O valor referente ao desvio-padrão, necessário para fazer o cálculo amostral, foi retirado da variável aumento de volume aéreo faríngeo do artigo de Raffaini e Pisani (2013). O resultado demonstra que, com 55 indivíduos, o teste tem o poder de 80% para detectar uma diferença de 10% entre as variáveis de aumento de espaço aéreo em um nível de significância de 5%.

**Tabela 3** - Resultado para o cálculo do tamanho da amostra para a diferença entre duas médias e um poder de teste de 80%.

| | |
|---|---|
| **s (Desvio-padrão)** | 37.0% |
| **d (Mínima diferença a ser detectada)** | 10% |
| **α (Erro Tipo 1)** | 5% |
| **β (Poder do teste)** | 80% |
| **n** | 55 |

## 5.2 Erro casual e erro sistemático

A Tabela 4 apresenta as análises estatísticas para a avaliação do erro intra-examinador. Para o erro sistemático foi aplicado o teste t dependente e para o erro casual a fórmula de Dahlberg. Considera-se que não houve a presença de erros casuais pois a diferença entre a primeira e a segunda medição de ambas as variáveis foram consideradas muito pequenas, também não houve a presença de erro sistemático entre a primeira e a segunda medição das variáveis ( $p > 0,05$).

**Tabela 4** - Avaliação dos erros casuais (Fórmula de Dahlberg) e sistemáticos (Teste t dependente)

| Variável | 1ª Medição | | 2ª Medição | | | |
|---|---|---|---|---|---|---|
| | **Média** | **dp** | **Média** | **dp** | **Dahlberg** | **p** |
| **Volume ($mm^3$)** | 17559,215 | 5367,140 | 17871,810 | 5457,435 | 686,48 | 0,155 |
| **Área axial mínima ($mm^2$)** | 191,575 | 98,818 | 191,525 | 98,787 | 0,21 | 0,468 |

*Estatísticamente significante para p< 0,05.

## 5.3 Teste de Normalidade

A Tabela 5 demonstra os resultados do teste de normalidade Kolmogorov-Smirnov para as variáveis pesquisadas.

**Tabela 5** - Apresentação dos resultados do teste Kolmogorov-Smirnov para a diferença das variáveis pesquisadas.

| Variável | p |
|---|---|
| **Volume ($mm^3$)** | 0,19 |
| **Área axial mínima ($mm^2$)** | 0,21 |

*Estatísticamente significante para p< 0,05.

## 5.4 Análise descritiva e comparativa

Na Tabela 6 está disposto o resultado do Teste t dependente, aplicado para verificar se houve alteração significativa de volume (AV) e área axial mínima (MAA) nas vias aéreas, comparando-se os valores no pré e pós-operatório. Observa-se que houve diferença estatisticamente significante para a variação entre as medidas inicial e final das duas variáveis analisadas.

Na análise descritiva da quantidade de alteração ocorrida nas vias aéreas em relação ao volume e área axial mínima entre os períodos pré e pós-operatório, são apresentados o número de sujeitos da pesquisa, a média, o desvio padrão e a quantidade mínima e máxima em porcentagem (Tabela 7).

Para relacionar a quantidade de alteração ocorrida no volume e área axial mínima com o número de sujeitos afetados, apresentamos um intervalo numérico e a respectiva quantidade de pacientes (Tabelas 8 e 9).

As variáveis das tabelas apresentam valores em milímetros cúbicos para as medidas de volume e milímetros quadrados para as medidas de área.

**Tabela 6** - Análise descritiva e comparativa entre as medidas inicial e final do volume e área axial mínima. Teste t dependente.

| | Pré-operatório (T0) | | Pós-operatório (T1) | | Diferença T1-T0 (%) | p |
|---|---|---|---|---|---|---|
| | **Média** | DP | **Média** | DP | **Média** | |
| **Volume** ($mm^3$) | 13392.07 | 6235.74 | 21133.29 | 7922.92 | 73.63 (SD=74.75) | **0.000000*** |
| **Área axial mínima** ($mm^2$) | 142.33 | 86.35 | 251.30 | 126.25 | 113.52 (SD=123.87) | **0.000000*** |

*Estatísticamente significante para p< 0,05.

**Tabela 7** - Análise descritiva da quantidade de alteração ocorrida no volume e área axial mínima entre os períodos T0 e T1 (em porcentagem).

| | % da alteração entre T0 e T1 (valor diferença / valor inicial x 100) | | | | |
|---|---|---|---|---|---|
| | **N** | **Média** | **DP** | **Mínima** | **Máxima** |
| **Volume ($mm^3$)** | 56 | 73,6 | 74,75 | -10,6 | 447,0 |
| **Área axial mínima ($mm^2$)** | 56 | 113,5 | 123,87 | -42,7 | 555,3 |

**Tabela 8** - Análise descritiva da quantidade de alteração ocorrida no **volume** entre os períodos T0 e T1 . Intervalo numérico em porcentagem e número de indivíduos afetados.

| **Volume**<br>**Intervalo da % da alteração entre T0 e T1**<br>**(valor diferença / valor inicial x 100)** | **N** | **% em relação à amostra total (N 56)** |
|---|---|---|
| -10 < X ≤ 0 | 1 | 1,8% |
| 0< X ≤ 25 | 11 | 19,6% |
| 25< X ≤ 50 | 16 | 28,6% |
| 50< X ≤ 75 | 9 | 16,1% |
| 75< X ≤ 100 | 7 | 12,5% |
| 100< X ≤ 200 | 9 | 16,1% |
| X > 200 | 3 | 5,3% |
| **TOTAL** | **56** | **100%** |

**Tabela 9** - Análise descritiva da quantidade de alteração ocorrida na **área axial mínima** entre os períodos T0 e T1. Intervalo numérico em porcentagem e número de indivíduos afetados.

| **Área Axial Mínima Intervalo da % da alteração entre T0 e T1 (valor diferença / valor inicial x 100)** | **N** | **% em relação à amostra total (N 56)** |
|---|---|---|
| -40< X ≤ 0 | 4 | 7,1% |
| 0 < X ≤ 25 | 6 | 10,7% |
| 25 < X ≤ 50 | 5 | 8,9% |
| 50 < X ≤ 75 | 12 | 21,4% |
| 75 < X ≤ 100 | 9 | 16,1% |
| 100 < X ≤ 200 | 10 | 17,9% |
| X > 200 | 10 | 17,9% |
| **TOTAL** | **56** | **100%** |

# 6 DISCUSSÃO

# 6 DISCUSSÃO

Com o intuito de melhorar o entendimento dos resultados obtidos e de proporcionar um maior discernimento sobre as variáveis envolvidas neste estudo, discutiu-se numa sequência: a amostra utilizada, a metodologia aplicada e os resultados obtidos.

## 6.1 A amostra

A seleção da amostra foi realizada com o objetivo de comparar as alterações no espaço aéreo decorrentes do tratamento orto-cirúrgico de pacientes com má oclusão de Classe I e II esqueléticos com retrusão de maxila e mandíbula e que necessitassem de um significativo avanço mandibular (mínimo de 10 mm) e avanço maxilar, por esta razão foram agrupados.

As tomografias *Cone-beam* iniciais e finais que compuseram a amostra foram selecionadas através do arquivo de uma clínica particular. Foi realizado um levantamento retrospectivo, avaliando a documentação de pacientes submetidos a cirurgia de avanço bimaxilar pela mesma equipe cirúrgica, garantindo uniformidade nos protocolos e técnicas empregadas, assim como na qualidade dos tratamentos realizados.

Estabeleceu-se os seguintes critérios:

### 6.1.1 Critérios de inclusão

Para selecionar a tomografia de pacientes com má oclusão de Classe I e II esqueléticos submetidos ao avanço bimaxilar, seguiu-se os seguintes critérios de inclusão e justificativa:

**1) A verificação pós-operatória feita de 6 meses a 1 ano após a cirurgia**

A redução no espaço aéreo no período pós-operatório imediato pode ocorrer em consequência do edema, mascarando o real ganho de espaço aéreo. Alguns autores consideram, portanto, que o edema é um fator importante na avaliação do espaço aéreo, particularmente no período pós-operatório imediato da cirurgia de avanço bimaxilar (LI et al., 2000; DE SOUZA CARVALHO et al., 2012; BRUNETTO et al., 2014)

Brunetto et al. (2014) consideraram elegíveis as tomografias de pacientes que tinham sido tomadas 5 a 8 meses após a cirurgia, assegurando que o inchaço pós-operatório não iria interferir com as medições do espaço faríngeo.

Além disso, Hart et al. (2015) observaram que a adaptação muscular ocorre durante os primeiros 6 meses após a cirurgia, e avaliações realizadas antes desse período pode limitar a capacidade de precisão estes valores encontrados. No estudo de Hart et al., a diferença média entre os 2 tempos foi de 9,1 meses, para que fosse permitido tempo adequado para a adaptação muscular.

A meta-análise realizada por Mattos et al. (2011), observou que a diferença do tempo da tomada tomográfica entre os estudos eram bastante variáveis, entre 6 semanas a 12 anos, constituindo um viés em possíveis comparações entre estudos. No entanto, a maioria apresentou um prazo comum de 6 meses de acompanhamento.

Por essa razão, o presente estudo verificou apenas as tomografias tomadas no período pós-cirúrgico entre 6 e 12 meses.

**2) Estabeleceu-se um avanço mínimo de 10mm para a mandibula**

A cirurgia de avanço bimaxilar desempenha um papel importante na correção da AOS quando o tratamento médico não é tolerado e em pacientes que desejam uma correção definitiva do problema. Um paciente adulto mais velho geralmente requer um avanço de 10 mm a partir da percepção comum e da literatura (RILEY et al., 2000; FAIRBURN et al., 2007; ABRAMSON et al., 2011; SCHENDEL;

BROUJERDI; JACOBSON, 2014).

Com o intuito correlacionar a quantidade de deslocamento da mandíbula com a variação de volume e a área de secção transversal mínima da via aérea faríngea e partindo do princípio que todos os pacientes da amostra apresentavam discrepâncias esqueléticas, apenas casos com avanço mínimo de 10 mm foram selecionados.

### 6.1.2 Critérios de exclusão:

A presença de pacientes com doenças respiratórias e/ou sintomas de desordem ou degeneração da articulação temporomandibular, bem como assimetria facial severa e de síndromes, constituíram os critérios de exclusão da amostra, pois a necessidade de diferentes tipos de movimentos cirúrgicos para a sua correção poderiam interferir nos resultados, levando a uma má interpretação dos dados. Também, exames de tomografias computadorizadas mostrando imagem incompleta das vias respiratórias foram excluídas por não contemplarem o propósito deste estudo.

Considerando todos os critérios já mencionados, a amostra foi composta por 112 tomografias de 56 pacientes tratados em uma clínica particular. O tamanho da amostra foi influenciado pela necessidade de um erro mínimo de 10% nas alterações de volume das vias aéreas superiores pela cirurgia ortognática. A principal finalidade desses rígidos critérios de seleção foi obter uma amostra com características semelhantes, permitindo a comparação das alterações das variáveis estudadas.

## 6.2 Metodologia

O uso de tomografias vem sendo amplamente aceito e utilizado na Ortodontia como uma ferramenta de análise das estruturas esqueléticas, dentárias e tegumentares, bem como de avaliação em 3D do espaço aéreo.

A utilização de softwares para a análise volumétrica tem-se tornado cada vez mais popular. A mensuração volumétrica em 3D oferece uma série de

vantagens: realizam as medições do volume aéreo e localização da área axial mínima com maior precisão, e a imagem pode ser ampliada e manipulada, para melhor identificação dos pontos, sem perda da qualidade. Além disso, o volume e distâncias são calculados automaticamente, eliminando a possibilidade de erro durante a medição manual e transferência dos dados para o computador.

### 6.2.1 Seleção dos Pontos

Mesmo com o crescente número de estudos que avaliam as vias aéreas em 3D, a grande variabilidade na escolha de pontos para delimitação do espaço aéreo torna difícil a comparação entre eles. Segundo Mattos et al. (2011), as diferentes medidas adotadas pelos autores para avaliar as alterações das vias aéreas da orofaringe, torna impossível comparar os estudos entre si, independente do tipo de cirurgia adotado.

Neste estudo, a espinha nasal posterior (ENP) foi utilizada como o limite anterior do espaço aéreo para medições volumétricas, como na maioria dos estudos (EL et al., 2011; HONG et al., 2011; ALVES et al., 2012b). O limite posterior superior correspondeu ao ponto superior da segunda vértebra cervical. Como limite inferior, a linha que passa pelo osso hióide e terceira vértebra cervical.

A análise tomográfica utilizada neste estudo seguiu as orientações do Raffaine e Pisani (2013) para demarcar a área de interesse, com exceção dos limites terem sido marcados em pontos ósseos nesse estudo. O osso hióide e a ENP foram utilizados por serem tecidos duros, apresentando uma forma mais precisa e consistente de serem identificados do que o palato mole e a epiglote, o qual foram usados pelos autores citados anteriormente. Ainda, a extensão da imagem abaixo da epiglote não foi consistente em todas as imagens, assim como no estudo de Hart et al. (2015), por essa razão as medições da laringofaringe não foram incluídos neste estudo.

O presente trabalho avaliou apenas as alterações na região da orofaringe, devido a dificuldade de avaliação da nasofaringe. El e Palomo (2010), num estudo onde foi comparada a confiabilidade e a acurácia da mensuração das vias aéreas em 3 dimensões de 3 softwares diferentes, os autores observaram uma discrepância

de precisão na quantificação de volume entre os diferentes softwares avaliados. Segundo os autores, as maiores divergências aconteciam durante a avaliação da nasofaringe, devido à presença de várias estruturas anatômicas como cornetos e o septo nasal. Já para a avaliação da orofaringe, houve uma diferença menor nos resultados encontrados nos diferentes softwares (DE SOUZA CARVALHO et al., 2012).

### 6.2.2 O Programa Dolphin 3D

O uso do programa Dolphin 3D apresentou alta precisão e confiabilidade para a avaliação de medições volumétricas do espaço aéreo em estudos anteriores e por isso foi utilizado neste estudo (EL; PALOMO, 2010; DE SOUZA CARVALHO et al., 2012; WEISSHEIMER et al., 2012; BRUNETTO et al., 2014). Vale ressaltar que as variações na posição do palato mole e língua entre os exames pré e pós-cirúrgicos podem influenciar significativamente no resultado desta medida (BRUNETTO et al., 2014). Sendo assim, pacientes que apresentaram diferenças visíveis na posição destas estruturas nos períodos de T0 e T1 foram excluídos da amostra.

Além disso, o programa Dolphin 3D proporciona uma maior precisão para os seus usuários por ser uma ferramenta para inclusão de pontos de referência nas imagens, que possibilita o controle dos limites de quantificação de volume (EL; PALOMO, 2010) Neste trabalho, o uso do programa Dolphin 3D, versão 11.7®, para quantificação do espaço aéreo superior posterior, na orofaringe, realizada por uma única pesquisadora (T.L.R.), pôde diminuir as margens de erro para aquisição dos resultados, dando uma maior confiabilidade ao estudo.

## 6.3 Precisão da Metodologia

Os estudos realizados utilizando tomografias apresenta-se como um inestimável recurso para o diagnóstico, planejamento e acompanhamento ortodôntico e cirúrgico. No entanto, para a utilização das tomografias em pesquisas científicas, torna-se necessária a determinação do erro proveniente da demarcação

digital dos pontos de referência.

Este estudo apresenta os resultados das mensurações de tomografias pré e pós-cirúrgicas de 56 pacientes. Em cada paciente foram avaliadas 2 variáveis: o volume aéreo (AV) e a área axial mínima (MAA).

Segundo Houston (1983), não basta que a metodologia utilizada seja válida para o propósito com que foi requisitada. É necessário que ela seja suficientemente precisa para permitir sua reprodução. Quando esta precisão se encontra, por algum motivo, comprometida, surgem os erros que podem ser de natureza sistemática ou casual. Esses erros, quando significativos, afetam a confiabilidade dos resultados, exagerando ou obscurecendo as verdadeiras diferenças entre as variáveis estudadas.

Para que os resultados de uma pesquisa sejam confiáveis, Houston (1983) indica que as medições sejam realizadas duas vezes. Apesar de ser o ideal, quando isso não for possível ele recomenda que se faça a medição por uma segunda vez em casos selecionados da amostra, de forma randomizada.

Assim, a demarcação digital dos pontos de 20 tomografias, selecionadas de forma aleatória, foram realizadas após um intervalo de 4 semanas da demarcação inicial.

A avaliação do erro sistemático mede o erro decorrente da sub ou superestimação de um parâmetro de maneira constante, ou seja, da tentativa inconsciente do operador de sub ou superestimar os valores de suas medições, direcionando os resultados de acordo com as suas expectativas. Para isso, realizou-se um teste *t* pareado, com um nível de significância de 5%, a fim de comparar as medidas obtidas nas duas medições. Já o erro casual, calculado pela fórmula proposta por Dahlberg (1940), quantifica a imprecisão do operador em identificar ou definir certos pontos. Geralmente, são considerados clinicamente significantes os erros maiores do que 1,5° ou 1 mm nos traçados cefalométricos de pesquisas ortodônticas, no entanto, ainda não há um valor padrão adotado para medidas volumétricas.

Neste trabalho, não foram verificados erros sistemáticos significantes nas

variáveis estudadas ($p > 0,05$). No erro casual, os valores de maior diferença entre a primeira e a segunda medicão foram de 346,4mm$^3$ para o volume e 1,03 mm$^2$ para a área axial mínima (Tabela 3). Portanto, nenhuma variável demonstrou um valor significante, uma vez valores superiores foram encontrados no trabalho desenvolvido por Hart et al. (2015), onde o erro casual do volume ficou na ordem de 352,9 mm$^3$ e da área de 2,37mm$^2$.

A ausência de erros sistemáticos significantes e os baixos valores dos erros casuais evidenciam o grau de precisão e padronização das medições realizadas neste trabalho, o que imprime confiabilidade aos seus resultados.

## 6.4 Resultados

As alterações morfológicas de vias aéreas superiores após cirurgia ortognática tem sido alvo de muitos estudos nos últimos anos. É amplamente aceito que a cirurgia ortognática tem um efeito sobre a via aérea superior, e nossos resultados confirmaram isso (MEHRA et al., 2001; MATTOS et al., 2011; DE SOUZA CARVALHO et al., 2012; HART et al., 2015).

Várias metodologias têm sido utilizadas para estudar as alterações do reposicionamento bimaxilar e o efeito nas vias aéreas e do tecido mole. A cefalometria convencional foi amplamente usada para quantificar o espaço das vias aéreas até a última década, mesmo apresentando falhas em sua ampliação e distorção, ainda é muitas vezes utilizada para avaliação (MALKOC et al., 2005). Nos últimos dez anos os estudos volumétricos vem sendo realizados e ganhando destaque. Segundo Abudara et al.(2009), ao comparar a avaliação de vias aéreas entre cefalometrias convencionais e tomografias computadorizadas de feixe cônico, observou-se que a acurácia da determinação dos espaços aéreos através de uma imagem cefalométrica é muito baixa devido à grande variabilidade tridimensional dessa região anatômica. Além disso, a grande diferença do gradiente de concentração do ar comparado ao de tecidos moles ou duros permite uma maior acurácia para identificação e quantificação das vias aéreas, utilizando um método sistemático de variação de escalas de cinza. Dessa forma, os resultados de avaliações cefalométricas podem ser limitados quando comparados a estudos em

3D realizado através das tomografias computadorizadas de feixe cônico (DE SOUZA CARVALHO et al., 2012).

Em razão disso, os resultados encontrados em estudos cefalométricos prévios sobre as alterações das vias aéreas após a cirurgia ortognática bimaxilar têm sido contestado porque a interpretação de alterações anteroposteriores das vias aéreas podem agora ser avaliadas em três dimensões (HART et al., 2015). Este fato pode justificar o uso da análise volumétrica neste estudo, substituindo a análise cefalométrica linear, permitindo a realização de uma avaliação com maior precisão e confiabilidade.

As variáveis escolhidas foram as seguintes: Volume Aéreo (AV) e Área Axial Mínima (MAA). Para um melhor interpretação dos resultados, será apresentado um tópico para cada variável.

### 6.4.1 Variável Volume (AV)

Para os movimentos de avanço, especial interesse se observa com relação ao tratamento das desordens obstrutivas do sono. Clinicamente, o uso de aparelhos ortodônticos que projetam a mandíbula anteriormente tem resultados satisfatórios para o tratamento dessas desordens (CHOI et al., 2010). No entanto, segundo Goodday (2009), pacientes que apresentam a apneia obstrutiva do sono (AOS) e que portam uma deficiência bimaxilar devem ser orientados a realizar a cirurgia de avanço bimaxilar como primeiro tratamento de escolha.

Segundo Mehra et al. (2001), tratamentos cirúrgicos muito utilizados historicamente no tratamento da AOS, como turbinectomias, uvulopalatofaringoplastias, glossectomias parciais, entre outros, estão associados a baixos índices de sucesso pois atuam em apenas um nível de obstrução de via aérea. Segundo os referidos autores, o avanço bimaxilar traz o benefício de otimizar o ganho de vias aéreas, aumentar o índice de sucesso no tratamento da AOS e ainda corrigir as deformidades dentofaciais e estéticas dos pacientes tratados.

El e Polomo (2011) compararam o volume do espaço aéreo em diferentes padrões faciais. Foram avaliados 140 pacientes com Classe I, II e III esqueléticos.

Os volumes orofaríngeos das vias aéreas de pacientes Classe II foram menores quando comparados com pacientes Classe I e Classe III. Observou-se, ainda, que a posição da mandíbula em relação à base do crânio tinha um efeito sobre o volume das vias aéreas. Pacientes com retrusão mandibular estão associados a menor volume do espaço aéreo faríngeo, portanto, os ganhos proporcionados pela cirurgia devem ser levados em consideração no planejamento ortodôntico.

Estudos volumétricos oferecem uma nova perspectiva sobre as vias aéreas, e possíveis constricções podem ser um fator precipitante para diferentes padrões esqueléticos dentofaciais. Este fenômeno pode mudar a nossa maneira de pensar sobre o tratamento de pacientes com diferentes más oclusões, especialmente aqueles com retrusão mandibular que são propensas a ter uma região orofaríngea menor.

Em contrapartida, o trabalho de Butterfield et al. (2015) avaliaram as alterações nas vias aéreas de pacientes com AOS submetidos a cirurgia de avanço bimaxilar e comparou a um grupo controle que não apresentava AOS. Tendo em vista que um perfil craniofacial retrusivo é declaradamente preditivo da AOS (RILEY et al., 1983; LOWE et al., 1995) foi observado que os pacientes do presente estudo com a maior retrusão bimaxilar não eram os pacientes com AOS não tratada, mas, sim, os pacientes do grupo controle. A anatomia craniofacial do grupo controle apresentou retrusão bimaxilar ligeiramente maior que o grupo com AOS não tratado. Seria de se esperar que as vias aéreas do grupo controle fossem anatomicamente comprometidas em relação àqueles do grupo com AOS. Em contraste, as vias aéreas do grupo com AOS não tratado encontravam-se anatomicamente mais comprometidas, indicando que o perfil craniofacial pode não prever com segurança a presença de AOS.

No presente trabalho, os pacientes estudados apresentavam deficiência bimaxilar, porém não apresentavam distúrbios obstrutivos do sono, dessa forma, atenção especial foi dada às mudanças volumétricas do espaço aéreo após esse tipo de cirurgia, no intuito de contribuir indiretamente com o tratamento cirúrgico dos pacientes que apresentam a AOS. Ao analisar a amostra como um todo, encontramos que o movimento anterior da mandíbula e maxila tiveram um efeito significativo sobre a via aérea total e o volume orofaríngeo em quase todos os

pacientes avaliados.

Ao avaliar as mudanças morfológicas que ocorrem no espaço aéreo, alguns autores observaram que o avanço bimaxilar leva diretamente a um aumento das vias aéreas em todas as dimensões, seja anteroposterior ou látero-medial (BRUNETTO et al., 2014; BUTTERFIELD et al., 2015; HART et al., 2015). No trabalho de De Souza Carvalho et al. (2011), foi observado um aumento estatisticamente significativo de todas as dimensões das vias aéreas nas análises da área de secção mínima e de volume realizadas no período pós-operatório. Estudos também indicam que o avanço bimaxilar mostrou um aumento altamente significativo na via aérea orofaríngea ao nível do palato mole (MATTOS et al., 2011).

O aumento do volume orofaríngeo observado nesse estudo se deve, provavelmente, à estreita relação entre esses ossos e as estruturas de suporte da via aérea. Este fato vem mais uma vez confirmar a eficiência da técnica em promover ganhos substanciais nas vias aéreas. No entanto, mesmo sendo selecionados casos com avanços de mais de 10 mm, os ganhos tiveram magnitudes diferentes. O Gráfico 1 ilustra a porcentagem de alteração do volume nos períodos T0 e T1.

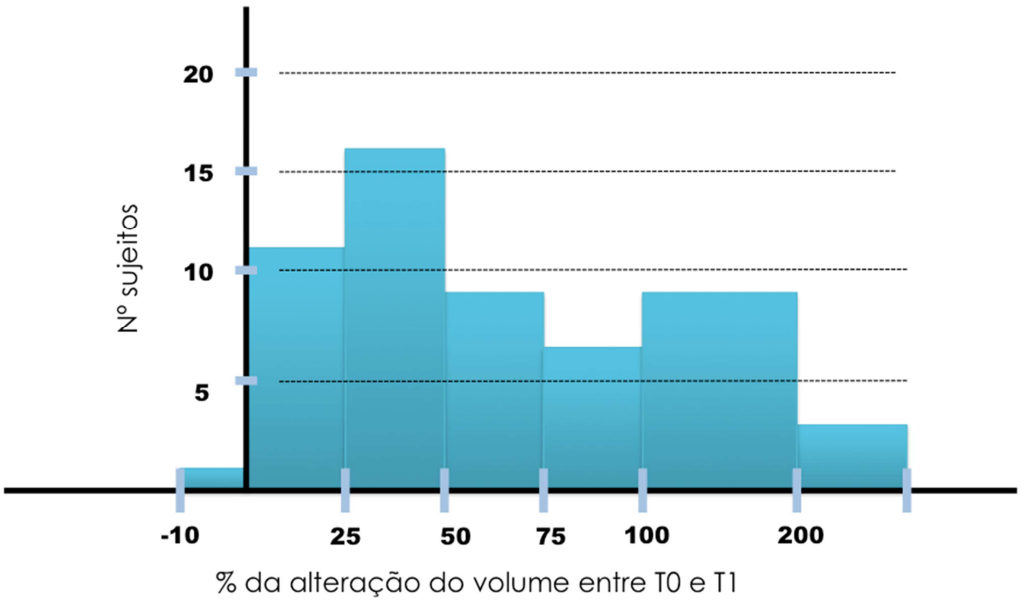


**Gráfico 1 -** Porcentagem de alteração do volume das vias aéreas superiores nos períodos T0 e T1.

De acordo com Hart et al. (2015), pode-se predizer que, se um paciente Classe II está planejado para um grande avanço mandibular e a posição vertical da maxila é controlado, os aumentos dos volumes totais das vias aéreas e da orofaringe devem ser previstos. Neste estudo, apenas um paciente da amostra não apresentou ganho volumétrico na região orofaríngea. Butterfield et al. (2015), consideram que o avanço bimaxilar, apesar de causar um aumento em largura da via aérea, diminuindo a sua constricção e resistência de passagem do ar, leva a uma diminuição em altura dessa região. Essa provavelmente pode ser a justificativa dessa redução encontrada no volume.

Quanto à estabilidade a longo prazo destas alterações, esta ainda é controversa, com alguns estudos que afirmam que estes ganhos e perdas são estáveis a longo prazo, ao passo que outros relataram que as vias aéreas se adaptam a estas alterações e retornam aos valores anteriores ao cirúrgicos (DE SOUZA CARVALHO et al., 2012; JASPERS et al., 2013; HART et al., 2015). Essa é uma proposta de trabalho futuro, onde será avaliado a estabilidade a longo prazo do ganho de espaço aéreo proporcionado pela cirurgia nos pacientes desta pesquisa.

### 6.4.2 Variável Área Axial Mínima (MAA)

Recentemente, o padrão normal da morfologia, do volume, ponto de estrangulamento, e crescimento das vias aéreas superiores têm sido descritos na literatura por Schendel, Jacobson e Khalessi (2012). Estes autores analisaram 1300 indivíduos normais dos 6 aos 65 anos de idade. Eles identificaram os limites das vias aéreas superiores e volumes nas diferentes faixas etárias. Foi visto que a via aérea é primeiramente ampliada com o crescimento, mas, em seguida, depois de 35 anos de idade começa uma sistemática redução de tamanho. Eles também encontraram que o ponto de estrangulamento habitual parece estar no espaço retroglossal.

A relação entre a via aérea superior anormal e AOS também tem sido estabelecida. Um estudo mostrou uma relação estatisticamente significativa entre a secção transversal mais estreita da via aérea superior e a probabilidade de AOS. A área de pequenas vias aéreas de cerca de 40 a 67 $mm^2$ está associada com AOS (SCHENDEL, JACOBSON; KHALESSI, 2014).

No presente estudo, 9 pacientes apresentaram valores de MAA inferiores a 67 $mm^2$, e após o procedimento cirúrgico, apresentaram uma média de ganho de 143,26%, saindo da margem de risco para predisposição à AOS.

Fairburn et al. (2007) estudaram 20 pacientes e mostraram aumentos significativos em ambas as dimensões das vias aéreas laterais e anteroposterior proporcionado pelo avanço bimaxilar. Eles concluíram que as mudanças eram secundárias ao alargamento de toda a velofaringe por elevar os tecidos e aumentando a tensão na musculatura supra-hióidea e velofaríngea.

O Gráfico 2 ilustra a porcentagem de alteração da área axial mínima nos períodos T0 e T1.

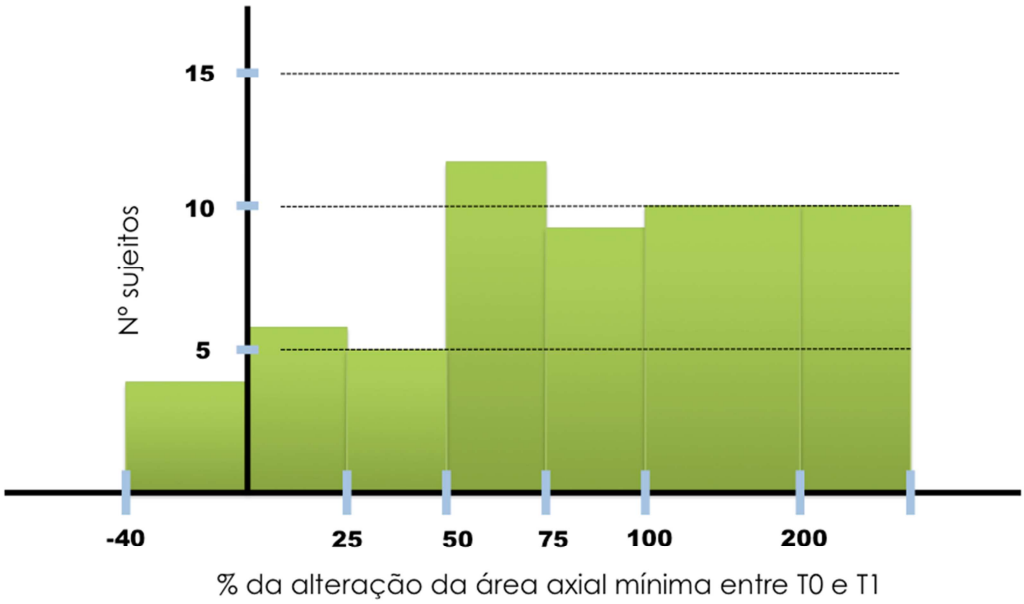


**Gráfico 2 -** Porcentagem de alteração da área axial mínima das vias aéreas superiores nos períodos T0 e T1.

Nesta pesquisa, a área axial mínima apresentou ganhos consideráveis, assim como o ganho de volume, na grande maioria dos casos. Isto também foi confirmado por Abramson et al. (2011), que concluíram que a diminuição da resistência das vias aéreas após esse tipo de cirurgia foi secundária a uma via aérea mais curta e mais larga. Com base na lei de Poiseuille (BIRD; STEWART; LIGHTFOOT, 2002) que afirma que, como o raio de um tubo (ou das vias aéreas)

aumenta e a altura diminui, a resistência diminui. Portanto, o aumento da área de superfície devido aos aumentos nas dimensões anteroposterior e transversal combinada com uma diminuição da altura das vias aéreas, leva a um decréscimo na resistência das vias respiratórias (SCHENDEL; BROUJERDI; JACOBSON, 2014) Apesar disso, 4 casos apresentaram diminuição da MAA, no entanto ainda mantiveram valores considerados normais. Alterações anatômicas individuais e adaptações de tecido mole podem justificar essa diminuição.

## 6.5 Considerações Clínicas

Neste trabalho, foi observado a relação entre os ganhos de base óssea, a área axial mínima e o volume das vias aéreas. Os resultados nos trazem informações importantes no que diz respeito ao ganho destes valores. Esses dados devem ser considerados ao se avaliar a possibilidade de sobrecorreção de deformidades dentofaciais para se obter um resultado ideal e mais funcional em vias aéreas. Esses resultados são compatíveis com os encontrados por Hart et al. (2015), onde os dados mostraram que os movimentos cirúrgicos podem não ser sempre previsível para pacientes com Classe II e Classe III esqueléticos.

Alterações desses espaços anatômicos em movimentos de avanço bimaxilares são de especial interesse para o cirurgião bucomaxilofacial, pois o planejamento cirúrgico em cirurgia ortognática sofre mudanças importantes para atender às necessidades de prover ao paciente uma via aérea superior posterior funcional (DE SOUZA CARVALHO et al., 2012). Se os cirurgiões desejam alterar previsivelmente a via aérea, deve realizar um planejamento correto dos movimentos desejáveis e transmití-los para os ortodontistas. Ganhos ou perdas volumétricas pode ser estimada a partir do plano cirúrgico, e as decisões sobre protocolo de extração pode ser influenciada por exigências das vias aéreas. O planejamento cirúrgico, no entanto, leva em conta não só as vias aéreas, mas também a função mastigatória, oclusão e estética. A gestão adequada de todas as quatro variáveis conduz ao sucesso (HART et al., 2015).

A informação de que mandíbula pode provocar modificações mais substanciais no volume das VAS e na área mínima axial é crucial e pode modificar significativamente o plano de tratamento ortodôntico-cirúrgico (BRUNETTO et al, 2014). O uso generalizado de exames tomográficos e o recente desenvolvimento de sistemas automatizados de análise de vias aéreas que tenham sido validados permitem ao cirurgião mais refinamento no planejamento cirúrgico, uma vez que locais exatos e a extensão da obstrução pode ser melhor visualizado. Assim, a cirurgia pode ser adaptado para cada paciente (SCHENDEL; BROUJERDI; JACOBSON, 2014).

Este e a maioria dos outros estudos que examinam o efeito cirúrgico de mudanças nas vias aéreas fornecem informações quantitativas sem abordar os efeitos qualitativos experimentados pelos pacientes como um resultado da mudança. A lei de Poiseuille para a taxa de fluxo demonstra que mesmo um aumento modesto no raio de um tubo (ou das vias aéreas) irá resultar numa diminuição significativa na resistência das vias aéreas (BIRD; STEWART; LIGHTFOOT, 2002). O efeito que isso causa sobre a qualidade de vida do paciente precisa ser determinado, e há trabalho em andamento incidindo sobre este aspecto das vias aéreas (HART et al., 2015).

Vale ressaltar que este estudo corresponde a forma e tamanho da via aérea apenas quando o paciente está acordado e numa posição vertical, sentado e estático. Quando o paciente está em decúbito dorsal e no sono, os tecidos tendem a relaxar mais e obstruir o fluxo de ar. Assim, quaisquer medições da via aérea irá, na verdade, ter valor inferior durante o sono normal na posição supina, quando os músculos relaxam.

Além disso, a AOS tem etiologia multifatorial, dessa forma, a morfologia das vias aéreas estática não é o único fator que contribui para sua manifestação. A via aérea é uma estrutura dinâmica biológica sujeita a várias influências hormonais, neuromusculares e biomecânicas, que também são fatores que podem desempenhar um papel na patofisiologia da AOS (GUILLEMINAULT et al., 1978; EIKERMANN et al., 2007). No entanto, a cirurgia de avanço bimaxilar proporciona melhoria anatômica e/ ou estrutural do espaço aéreo faríngeo em pacientes com AOS, mas outros fatores que contribuem também devem ser considerados para

influenciar a presença AOS e sua gravidade (Butterfield, 2015).

A possiblidade de ganho no volume das VAS e da MAA pode mudar a nossa maneira de pensar sobre o tratamento de pacientes com diferentes más oclusões, especialmente aqueles com retrusão mandibular propensos a ter uma região orofaríngea menor. Por esta razão, uma análise detalhada do volume e a forma das vias aéreas, junto com avaliações cefalométricas pode revelar-se uma adição valiosa de diagnóstico em Ortodontia. Como resultado, equilíbrio entre restabelecimento de função e otimização da estética é de extrema importância no tratamento desses tipos de pacientes.

# 7 CONCLUSÕES

# 7 CONCLUSÕES

O presente trabalho quantificou os valores médios de alteração para as variáveis volume e área axial mínima após cirurgia de avanço bimaxilar em pacientes Classe I e II esqueléticos. Com base na metodologia empregada e nos resultados apresentados torna-se lícito afirmar que a cirurgia de avanço bimaxilar proporciona um aumento volumétrico significativo no espaço aéreo superior, bem como na área axial mínima, no entanto, esse ganho nem sempre ocorre na mesma magnitude para todos os pacientes.

Com base nos resultados do presente estudo, sugerimos que os prováveis benefícios desse aumento após procedimentos de avanço bimaxilar devem ser levados em consideração no planejamento do tratamento ortodôntico de pacientes com retrognatismo mandibular ou bimaxilar, proporcionando um benefício estético e funcional ao paciente.

# REFERÊNCIAS

# REFERÊNCIAS

Sleep-Related Breathing Disorders in Adults: Recommendations for Syndrome Definition and Measurement Techniques in Clinical Research. The Report of an American Academy of Sleep Medicine Task Force. Sleep. 1999 Aug 1;22(5):667-89.

Aboudara C, Nielsen I, Huang JC, Maki K, Miller AJ, Hatcher D. Comparison of Airway Space with Conventional Lateral Headfilms and 3-Dimensional Reconstruction from Cone-Beam Computed Tomography. Am J Orthod Dentofacial Orthop. 2009 135(468-79).

Aboudara CA, Hatcher D, Nielsen IL, Miller A. A Three-Dimensional Evaluation of the Upper Airway in Adolescents. Orthod Craniofac Res. 2003; 6 (Suppl 1):173-5.

Abramson Z, Susarla SM, Lawler M, Bouchard C, Troulis M, Kaban LB. Three-Dimensional Computed Tomographic Airway Analysis of Patients with Obstructive Sleep Apnea Treated by Maxillomandibular Advancement. J Oral Maxillofac Surg. 2011 Mar;69(3):677-86.

Achilleos S, Krogstad O, Lyberg T. Surgical Mandibular Advancement and Changes in Uvuloglossopharyngeal Morphology and Head Posture: A Short- and Long-Term Cephalometric Study in Males. Eur J Orthod. 2000 Aug;22(4):367-81.

Almeida FR, Lowe AA, Sung JO, Tsuiki S, Otsuka R. Long-Term Sequellae of Oral Appliance Therapy in Obstructive Sleep Apnea Patients: Part 1. Cephalometric Analysis. Am J Orthod Dentofacial Orthop. 2006 Feb;129(2):195-204.

Alves M, Jr., Baratieri C, Mattos CT, Brunetto D, Fontes Rda C, Santos JR, et al. Is the Airway Volume Being Correctly Analyzed? Am J Orthod Dentofacial Orthop. 2012a May;141(5):657-61.

Alves M, Jr., Franzotti ES, Baratieri C, Nunes LK, Nojima LI, Ruellas AC. Evaluation of Pharyngeal Airway Space Amongst Different Skeletal Patterns. Int J Oral Maxillofac Surg. 2012b Jul;41(7):814-9.

Arai Y, Tammisalo E, Iwai K, Hashimoto K, Shinoda K. Development of a Compact Computed Tomographic Apparatus for Dental Use. Dentomaxillofac Radiol. 1999 Jul;28(4):245-8.

Ayappa I, Rapoport DM. The Upper Airway in Sleep: Physiology of the Pharynx. Sleep Med Rev. 2003 Feb;7(1):9-33.

Aziz SR. Simon P. Hullihen and the Origin of Orthognathic Surgery. J Oral Maxillofac Surg. 2004 Oct;62(10):1303-7.

Bird RB, Stewart WE, Lightfoot EN. Transport Phenomena. edition n, editor. New York: John Wiley and Sons, Inc;; 2002.

Bishara SE, Jakobsen JR, Hession TJ, Treder JE. Soft Tissue Profile Changes from 5 to 45 Years of Age. Am J Orthod Dentofacial Orthop. 1998 Dec;114(6):698-706.

Boari L, Cavalcanti CM, Bannwart SFD, Sofia OB, Dolci JEL. Avaliação Da Escala De Epworth Em Pacientes Com a Síndrome Da Apneia E Hipopneia Obstrutiva Do Sono. Rev Bras Otorrinolaringol. 2004 70(6):752-6.

Boyd SB, Walters AS, Song Y, Wang L. Comparative Effectiveness of Maxillomandibular Advancement and Uvulopalatopharyngoplasty for the Treatment of Moderate to Severe Obstructive Sleep Apnea. J Oral Maxillofac Surg. 2013 Apr;71(4):743-51.

Brunetto DP, Velasco L, Koerich L, Araujo MT. Prediction of 3-Dimensional Pharyngeal Airway Changes after Orthognathic Surgery: A Preliminary Study. Am J Orthod Dentofacial Orthop. 2014 Sep;146(3):299-309.

Butterfield KJ, Marks PL, McLean L, Newton J. Pharyngeal Airway Morphology in Healthy Individuals and in Obstructive Sleep Apnea Patients Treated with Maxillomandibular Advancement: A Comparative Study. Oral surgery, oral medicine, oral pathology and oral radiology. 2015 Mar;119(3):285-92.

Choi JK, Hur YK, Lee JM, Clark GT. Effects of Mandibular Advancement on Upper Airway Dimension and Collapsibility in Patients with Obstructive Sleep Apnea Using Dynamic Upper Airway Imaging During Sleep. Oral Surg Oral Med Oral Pathol Oral Radiol Endod. 2010 May;109(5):712-9.

Dahlberg G. Statistical Methods for Medical and Biological Students. New York: Interscience Publications; 1940.

de Souza Carvalho AC, Magro Filho O, Garcia IR, Jr., Araujo PM, Nogueira RL. Cephalometric and Three-Dimensional Assessment of Superior Posterior Airway Space after Maxillomandibular Advancement. Int J Oral Maxillofac Surg. 2012 Sep;41(9):1102-1111.

Dal Fabbro C, Chaves Junior CM, Tufik S. A Odontologia Na Medicina Do Sono. Maringá: Dental Press; 2012.

Dinges DF. An Overview of Sleepiness and Accidents. J Sleep Res. 1995 Dec;4(S2):4-14.

Eggensperger N, Smolka K, Johner A, Rahal A, Thuer U, Iizuka T. Long-Term Changes of Hyoid Bone and Pharyngeal Airway Size Following Advancement of the Mandible. Oral Surg Oral Med Oral Pathol Oral Radiol Endod. 2005 Apr;99(4):404-10.

Eggensperger N, Smolka W, Iizuka T. Long-Term Changes of Hyoid Bone Position and Pharyngeal Airway Size Following Mandibular Setback by Sagittal Split Ramus Osteotomy. J Craniomaxillofac Surg. 2005 Apr;33(2):111-7.

Eikermann M, Vogt FM, Herbstreit F, Vahid-Dastgerdi M, Zenge MO, Ochterbeck C, et al. The Predisposition to Inspiratory Upper Airway Collapse During Partial Neuromuscular Blockade. Am J Respir Crit Care Med. 2007 Jan 1;175(1):9-15.

El AS, El H, Palomo JM, Baur DA. A 3-Dimensional Airway Analysis of an Obstructive Sleep Apnea Surgical Correction with Cone Beam Computed Tomography. J Oral Maxillofac Surg. 2011 Sep;69(9):2424-36.

El H, Palomo JM. Measuring the Airway in 3 Dimensions: A Reliability and Accuracy Study. Am J Orthod Dentofacial Orthop. 2010 Apr;137(4 Suppl):S50 e1-9; discussion S-2.

El H, Palomo JM. Airway Volume for Different Dentofacial Skeletal Patterns. Am J Orthod Dentofacial Orthop. 2011 Jun;139(6):e511-21.

Faber CE, Grymer L. Available Techniques for Objective Assessment of Upper Airway Narrowing in Snoring and Sleep Apnea. Sleep & breathing = Schlaf & Atmung. 2003 Jun;7(2):77-86.

Fairburn SC, Waite PD, Vilos G, Harding SM, Bernreuter W, Cure J, et al. Three-Dimensional Changes in Upper Airways of Patients with Obstructive Sleep Apnea Following Maxillomandibular Advancement. J Oral Maxillofac Surg. 2007 Jan;65(1):6-12.

Farole A, Mundenar MJ, Braitman LE. Posterior Airway Changes Associated with Mandibular Advancement Surgery: Implications for Patients with Obstructive Sleep Apnea. Int J Adult Orthodon Orthognath Surg. 1990 5(4):255-8.

Fogel RB, Malhotra A, Dalagiorgou G, Robinson MK, Jakab M, Kikinis R, et al. Anatomic and Physiologic Predictors of Apnea Severity in Morbidly Obese Subjects. Sleep. 2003 Mar 15;26(2):150-5.

Foltan R, Hoffmannova J, Pavlikova G, Hanzelka T, Klima K, Horka E, et al. The Influence of Orthognathic Surgery on Ventilation During Sleep. Int J Oral Maxillofac Surg. 2011 Feb;40(2):146-9.

Foltan R, Sedy J. The Influence of Orthognathic Surgery on Upper Airway Function Is Still Unknown. Oral Surg Oral Med Oral Pathol Oral Radiol Endod. 2011 Jan;111(1):3; author reply -4.

Gao X, Otsuka R, Ono T, Honda E, Sasaki T, Kuroda T. Effect of Titrated Mandibular Advancement and Jaw Opening on the Upper Airway in Nonapneic Men: A Magnetic Resonance Imaging and Cephalometric Study. Am J Orthod Dentofacial Orthop. 2004 Feb;125(2):191-9.

Gislason T, Benediktsdottir B, Bjornsson JK, Kjartansson G, Kjeld M, Kristbjarnarson H. Snoring, Hypertension, and the Sleep Apnea Syndrome. An Epidemiologic Survey of Middle-Aged Women. Chest. 1993 Apr;103(4):1147-51.

Glos M, Penzel T, Schoebel C, Nitzsche GR, Zimmermann S, Rudolph C, et al. Comparison of Effects of OSA Treatment by MAD and by CPAP on Cardiac Autonomic Function During Daytime. Sleep Breath. 2015 Oct 13. [Epub ahead of print].

Gonçales ES. Estudo cefalométrico computadorizado do espaço aéreo faríngeo de pacientes submetidos à cirurgia ortognática para correção de prognatismo mandibular: Faculdade de Odontologia de Bauru - Universidade de São Paulo; 2006.

Gonçalves JR, Buschang PH, Goncalves DG, Wolford LM. Postsurgical Stability of Oropharyngeal Airway Changes Following Counter-Clockwise Maxillo-Mandibular Advancement Surgery. J Oral Maxillofac Surg. 2006 May;64(5):755-62.

Goodday R. Diagnosis, Treatment Planning, and Surgical Correction of Obstructive Sleep Apnea. J Oral Maxillofac Surg. 2009 Oct;67(10):2183-96.

Gozal D, Kheirandish L. Sleepiness and Neurodegeneration in Sleep-Disordered Breathing: Convergence of Signaling Cascades. Am J Respir Crit Care Med. 2005 Jun 15;171(12):1325-7.

Grauer D, Cevidanes LS, Styner MA, Ackerman JL, Proffit WR. Pharyngeal Airway Volume and Shape from Cone-Beam Computed Tomography: Relationship to Facial Morphology. Am J Orthod Dentofacial Orthop. 2009 Dec;136(6):805-14.

Guilleminault C, Hill MW, Simmons FB, Dement WC. Obstructive Sleep Apnea: Electromyographic and Fiberoptic Studies. Exp Neurol. 1978 Oct;62(1):48-67.

Guilleminault C, Quera-Salva MA, Powell NB, Riley RW. Maxillo-Mandibular Surgery for Obstructive Sleep Apnoea. Eur Respir J. 1989 Jul;2(7):604-12.

Hart PS, McIntyre BP, Kadioglu O, Currier GF, Sullivan SM, Li J, et al. Postsurgical Volumetric Airway Changes in 2-Jaw Orthognathic Surgery Patients. Am J Orthod Dentofacial Orthop. 2015 May;147(5):536-46.

Hasebe D, Kobayashi T, Hasegawa M, Iwamoto T, Kato K, Izumi N, et al. Changes in Oropharyngeal Airway and Respiratory Function During Sleep after Orthognathic Surgery in Patients with Mandibular Prognathism. Int J Oral Maxillofac Surg. 2011 Jun;40(6):584-92.

Haskell JA, McCrillis J, Haskell BS, Scheetz JP, Scarfe WC, Farman AG. Effects of Mandibular Advancement Device (MAD) on Airway Dimensions Assessed with Cone-Beam Computed Tomography. Semin Orthod. 2009 15(132-58.

Hernandez-Alfaro F, Guijarro-Martinez R, Mareque-Bueno J. Effect of Mono- and Bimaxillary Advancement on Pharyngeal Airway Volume: Cone-Beam Computed Tomography Evaluation. J Oral Maxillofac Surg. 2011 Nov;69(11):e395-400.

Hilgers ML, Scarfe WC, Scheetz JP, Farman AG. Accuracy of Linear Temporomandibular Joint Measurements with Cone Beam Computed Tomography and Digital Cephalometric Radiography. Am J Orthod Dentofacial Orthop. 2005 Dec;128(6):803-11.

Holty JE, Guilleminault C. Maxillomandibular Advancement for the Treatment of Obstructive Sleep Apnea: A Systematic Review and Meta-Analysis. Sleep Med Rev. 2010 Oct;14(5):287-97.

Hong JS, Park YH, Kim YJ, Hong SM, Oh KM. Three-Dimensional Changes in Pharyngeal Airway in Skeletal Class Iii Patients Undergoing Orthognathic Surgery. J Oral Maxillofac Surg. 2011 Nov;69(11):e401-8.

Houston WJ. The Analysis of Errors in Orthodontic Measurements. Am J Orthod. 1983 May;83(5):382-90.

Jaspers GW, Booij A, de Graaf J, de Lange J. Long-Term Results of Maxillomandibular Advancement Surgery in Patients with Obstructive Sleep Apnoea Syndrome. Br J Oral Maxillofac Surg. 2013 Apr;51(3):e37-9.

Javorsky MS, Schneider LE, Vargas IA, Fetter F, Crusius KC, Krause RGS. Preparo Ortodôntico Para a Realização Da Expansão Rápida De Maxila Assisti- Da Cirurgicamente. Stomatos. 2009 15(29):

Johns FR, Strollo PJ, Jr., Buckley M, Constantino J. The Influence of Craniofacial Structure on Obstructive Sleep Apnea in Young Adults. J Oral Maxillofac Surg. 1998 May;56(5):596-602; discussion -3.

Kau CH, Richmond S, Palomo JM, Hans MG. Three-Dimensional Cone Beam Computerized Tomography in Orthodontics. J Orthod. 2005 Dec;32(4):282-93.

Kushida CA, Morgenthaler TI, Littner MR, Alessi CA, Bailey D, Coleman J, Jr., et al. Practice Parameters for the Treatment of Snoring and Obstructive Sleep Apnea with Oral Appliances: An Update for 2005. Sleep. 2006 Feb;29(2):240-3.

Kyung SH, Park YC, Pae EK. Obstructive Sleep Apnea Patients with the Oral Appliance Experience Pharyngeal Size and Shape Changes in Three Dimensions. Angle Orthod. 2004 75(15-22):

Lamichane M, Anderson NK, Rigali PH, Seldin EB, Will LA. Accuracy of Reconstructed Images from Cone-Beam Computed Tomography Scans. Am J Orthod Dentofacial Orthop. 2009 Aug;136(2):156 e1-6; discussion -7.

Li KK. Maxillomandibular Advancement for Obstructive Sleep Apnea. J Oral Maxillofac Surg. 2011 Mar;69(3):687-94.

Li KK, Powell NB, Riley RW, Troell RJ, Guilleminault C. Long-Term Results of Maxillomandibular Advancement Surgery. Sleep & breathing = Schlaf & Atmung. 2000 4(3):137-40.

Li KK, Riley RW, Powell NB, Guilleminault C. Maxillomandibular Advancement for Persistent Obstructive Sleep Apnea after Phase I Surgery in Patients without Maxillomandibular Deficiency. Laryngoscope. 2015 Jun;125(6):1278.

Liu Y, Zeng X, Fu M, Huang X, Lowe AA. Effects of a Mandibular Repositioner on Obstructive Sleep Apnea. Am J Orthod Dentofacial Orthop. 2000 Sep;118(3):248-56.

Lowe AA, Fleetham JA, Adachi S, Ryan CF. Cephalometric and Computed Tomographic Predictors of Obstructive Sleep Apnea Severity. Am J Orthod Dentofacial Orthop. 1995 Jun;107(6):589-95.

Macchi A, Carrafiello G, Cacciafesta V, Norcini A. Three-Dimensional Digital Modeling and Setup. Am J Orthod Dentofacial Orthop. 2006 May;129(5):605-10.

Magnusson T, Ahlborg G, Finne K, Nethander G, Svartz K. Changes in Temporomandibular Joint Pain-Dysfunction after Surgical Correction of Dentofacial

Anomalies. Int J Oral Maxillofac Surg. 1986 Dec;15(6):707-14.

Malkoc S, Usumez S, Nur M, Donaghy CE. Reproducibility of Airway Dimensions and Tongue and Hyoid Positions on Lateral Cephalograms. Am J Orthod Dentofacial Orthop. 2005 Oct;128(4):513-6.

Martinez D. Prática Da Medicina Do Sono.1999.□Martins AB, Tufik S, Togeiro SMGPT. Síndrome Da Apneia-Hipopneia Obstrutiva Do Sono. Fisiopatologia. J Bras Pneumol 2007 33(1):93-100.□

Mattos CT, Vilani GN, Sant'Anna EF, Ruellas AC, Maia LC. Effects of Orthognathic Surgery on Oropharyngeal Airway: A Meta-Analysis. Int J Oral Maxillofac Surg. 2011 Dec;40(12):1347-56.□

Mehra P, Downie M, Pita MC, Wolford LM. Pharyngeal Airway Space Changes after Counterclockwise Rotation of the Maxillomandibular Complex. Am J Orthod Dentofacial Orthop. 2001 Aug;120(2):154-9.□

Mozzo P, Procacci C, Tacconi A, Martini PT, Andreis IA. A New Volumetric CT Machine for Dental Imaging Based on the Cone-Beam Technique: Preliminary Results. Eur Radiol. 1998 8(9):1558-64.□

Ogawa T, Enciso R, Shintaku WH, Clark GT. Evaluation of cross-section airway configuration of Obstructive Sleep Apnea. Oral Surg Oral Med Oral Pathol Oral Radiol Endod. 2007 Jan;103(1):102-8.□

Okushi T, Tonogi M, Arisaka T, Kobayashi S, Tsukamoto Y, Morishita H, et al. Effect of maxillomandibular advancement on morphology of velopharyngeal space. J Oral Maxillofac Surg. 2011 Mar;69(3):877-84.□

Park JW, Kim NK, Kim JW, Kim MJ, Chang YI. Volumetric, Planar, and Linear Analyses of Pharyngeal Airway Change on Computed Tomography and Cephalometry after mandibular setback surgery. Am J Orthod Dentofacial Orthop. 2010 Sep;138(3):292-9.

Park SB, Kim YI, Son WS, Hwang DS, Cho BH. Cone-Beam Computed Tomography Evaluation of Short- and Long-Term Airway Change and Stability after Orthognathic Surgery in Patients with Class Iii Skeletal Deformities: Bimaxillary Surgery and Mandibular Setback Surgery. Int J Oral Maxillofac Surg. 2012 Jan;41(1):87-93.□

Pirklbauer K, Russmueller G, Stiebellehner L, Nell C, Sinko K, Millesi G, et al. Maxillomandibular Advancement for Treatment of Obstructive Sleep Apnea Syndrome: A Systematic Review. J Oral Maxillofac Surg. 2011 Jun;69(6):e165-76.□

Powell N, Guilleminault C, Riley R, Smith L. Mandibular Advancement and Obstructive Sleep Apnea Syndrome. Bull Eur Physiopathol Respir. 1983 Nov-Dec;19(6):607-10.

Proffit WR. The Soft Tissue Paradigm in Orthodontic Diagnosis and Treatment Planning: A New View for a New Century. J Esthet Dent. 2000 12(1):46-9.

Raffaini M, Pisani C. Clinical and Cone-Beam Computed Tomography Evaluation of the Three-Dimensional increase in pharyngeal airway space following maxillo-mandibular rotation-Advancement for Class II - Correction in patients without Sleep Apnoea (OSA). J Craniomaxillofac Surg. 2013 Oct;41(7):552-7.

Rahaghi F, Basner RC. Delayed Diagnosis of Obstructive Sleep Apnea: Don't Ask, Don't Tell. Sleep & breathing = Schlaf & Atmung. 1999 3(4):119-24.

Riley R, Guilleminault C, Herran J, Powell N. Cephalometric Analyses and Flow-Volume Loops in Obstructive Sleep Apnea Patients. Sleep. 1983 6(4):303-11.

Riley RW, Powell NB, Guilleminault C. Inferior Mandibular Osteotomy and Hyoid Myotomy Suspension for Obstructive Sleep Apnea: A Review of 55 Patients. J Oral Maxillofac Surg. 1989 Feb;47(2):159-64.

Riley RW, Powell NB, Guilleminault C. Obstructive Sleep Apnea Syndrome: A Review of 306 Consecutively Treated Surgical Patients. Otolaryngol Head Neck Surg. 1993a Feb;108(2):117-25.

Riley RW, Powell NB, Guilleminault C. Obstructive Sleep Apnea Syndrome: a surgical protocol for dynamic upper airway reconstruction. J Oral Maxillofac Surg. 1993b Jul;51(7):742-7; discussion 8-9.

Riley RW, Powell NB, Li KK, Troell RJ, Guilleminault C. Surgery and Obstructive Sleep Apnea: Long-term clinical outcomes. Otolaryngol Head Neck Surg. 2000 Mar;122(3):415-21.

Rowley JA, Williams BC, Smith PL, Schwartz AR. Neuromuscular activity and upper airway collapsibility. Mechanisms of Action in the Decerebrate Cat. Am J Respir Crit Care Med. 1997 Aug;156(2 Pt 1):515-21.

Sam K, Lam B, Ooi CG, Cooke M, Ip MS. Effect of a Non-Adjustable Oral Appliance on Upper Airway Morphology in Obstructive Sleep Apnea. Respir Med. 2006 May;100(5):897-902.

Sateia MJ. Neuropsychological impairment and quality of life in Obstructive Sleep Apnea. Clin Chest Med. 2003 Jun;24(2):249-59.

Schendel SA, Broujerdi JA, Jacobson RL. Three-dimensional upper-airway changes with maxillomandibular advancement for Obstructive Sleep Apnea Treatment. Am J Orthod Dentofacial Orthop. 2014 Sep;146(3):385-93.

Schendel SA, Jacobson R, Khalessi S. Airway Growth and Development: A Computerized 3-Dimensional Analysis. J Oral Maxillofac Surg. 2012 Sep;70(9):2174-83.

Sears CR, Miller AJ, Chang MK, Huang JC, Lee JS. Comparison of pharyngeal airway changes on plain Radiography and Cone-Beam Computed Tomography after Orthognathic Surgery. J Oral Maxillofac Surg. 2011 Nov;69(11):e385-94.

Silva AAF, Souza LCM, Freitas. Tratamento das deformidades maxilofaciais. Rev Bras Cir Craniomaxilofac 2009 12(3):129-32.

Simonetti R, Maltagliati LA, Marcondes CP, Goldenberg FC. Tratamento Da Deficiência Mandibular Em Adultos. Abordagem Cirúrgica Ou Compensatória. OrtodontiaSPO. 2008 41(2):102-9.

Songu M, Yilmaz H, Yuceturk AV, Gunhan K, Ince A, Bayturan O. Effect of CPAP Therapy on catathrenia and OSA: A Case Report and Review of the Literature. Sleep Breath. 2008 Nov;12(4):401-5.

Stevão ELL, Wolford LM. Reconhecendo as deformidades dentofaciais: um enfoque para o Ortodontista- Pate I. Orthodontic Science and Practice 2010 2(9):76-82.

Suguimoto RM, Ramalho-Ferreira G, Faverani LP. Síndrome da Apneia Obstrutiva do Sono (SAOS): considerações gerais sobre etiologia, diagnóstico e tratamento. Rev Clín Ortod Dental Press. 2013 12(2):8-16.

Tiner BD. Surgical Management of Obstructive Sleep Apnea. J Oral Maxillofac Surg. 1996 Sep;54(9):1109-14.

Tso HH, Lee JS, Huang JC, Maki K, Hatcher D, Miller AJ. Evaluation of the human airway using Cone-Beam Computerized Tomography. Oral Surg Oral Med Oral Pathol Oral Radiol Endod. 2009 Nov;108(5):768-76.

Vandenberghe B, Jacobs R, Yang J. Diagnostic validity (or acuity) of 2D CCD Versus 3D CBCT-images for assessing periodontal breakdown. Oral Surg Oral Med Oral

Pathol Oral Radiol Endod. 2007 Sep;104(3):395-401.

Weissheimer A, Menezes LM, Sameshima GT, Enciso R, Pham J, Grauer D. Imaging Software Accuracy for 3-Dimensional Analysis of the Upper Airway. Am J Orthod Dentofacial Orthop. 2012 Dec;142(6):801-13.

Young T, Peppard PE, Gottlieb DJ. Epidemiology of Obstructive Sleep Apnea: a population health perspective. Am J Respir Crit Care Med. 2002 May 1;165(9):1217-39.

Yu LF, Pogrel MA, Ajayi M. Pharyngeal airway changes associated with mandibular advancement. J Oral Maxillofac Surg. 1994 Jan;52(1):40-3; discussion 4.

# ANEXO

# ANEXO

FACULDADE DE ODONTOLOGIA DE BAURU-USP

## PARECER CONSUBSTANCIADO DO CEP

**DADOS DO PROJETO DE PESQUISA**

**Título da Pesquisa:** AVALIAÇÃO DAS ALTERAÇÕES NAS VIAS AÉREAS SUPERIORES ATRAVÉS DE TOMOGRAFIA COMPUTADORIZADA CONE-BEAM EM PACIENTES SUBMETIDOS À CIRURGIA ORTOGNÁTICA DE AVANÇO MAXILOMANDIBULAR

**Pesquisador:** Thais Lima Rocha

**Área Temática:**

**Versão:** 1

**CAAE:** 48092215.0.0000.5417

**Instituição Proponente:** Universidade de Sao Paulo

**Patrocinador Principal:** Financiamento Próprio

**DADOS DO PARECER**

**Número do Parecer:** 1.198.829

**Apresentação do Projeto:**

O projeto de pesquisa "AVALIAÇÃO DAS ALTERAÇÕES NAS VIAS AÉREAS SUPERIORES ATRAVÉS DE TOMOGRAFIA COMPUTADORIZADA CONE-BEAM EM PACIENTES SUBMETIDOS À CIRURGIA ORTOGNÁTICA DE AVANÇO MAXILOMANDIBULAR" apresenta como pesquisador responsável Thais Lima Rocha. Trata-se de um estudo retrospectivo para avaliar as mudanças no volume do espaço aéreo de pacientes que realizaram cirurgia de avanço maxilomandibular.

**Objetivo da Pesquisa:**

Objetivo Primário:

Avaliar avaliar as alterações em 3D do espaço aéreo faríngeo frente aos procedimentos de cirurgia ortognática de avanço bimaxilar através da análise do volume aéreo superior pré e pós-operatória de pacientes submetidos a avanço bimaxilar pela técnica da osteotomia sagital de mandíbula bilateral associada a avanço de maxila por osteotomia Le Fort I, por meio de tomografia computadorizada Cone-beam.

Objetivo Secundário:

Esclarecer os reais alterações que a cirurgia de avanço maxilomandibular promovem nas vias aéreas superiores nos pacientes submetidos a esse tipo de cirurgia, e se esta causa algum

**Endereço:** DOUTOR OCTAVIO PINHEIRO BRISOLLA 75 QUADRA 9
**Bairro:** VILA NOVA CIDADE UNIVERSITARIA **CEP:** 17.012-901
**UF:** SP **Município:** BAURU
**Telefone:** (14)3235-8356 **Fax:** (14)3235-8356 **E-mail:** cep@fob.usp.br

FACULDADE DE ODONTOLOGIA DE BAURU-USP

Plataforma Brasil

Continuação do Parecer: 1.198.829

benefício às funções respiratórias do paciente.

**Avaliação dos Riscos e Benefícios:**

Riscos:

Não apresenta riscos, por se tratar de um estudo retrospectivo, onde serão utilizados exames tomográficos de um arquivo de documentações já existentes.

Benefícios:

O possível efeito da cirurgia ortognática nas vias aéreas superiores passará a ser incorporada no plano de tratamento dos pacientes.

**Comentários e Considerações sobre a Pesquisa:**

O projeto de pesquisa está descrito de forma adequada e inserido na linha de pesquisa do orientador, o Prof. Dr. Arnaldo Pinzan e do Co-orientador: Prof. Dr. Eduardo Sant'Ana. Não apresenta comprometimento ético.

**Considerações sobre os Termos de apresentação obrigatória:**

Foram apresentados os termos: projeto de pesquisa, carta de aquiescência do Departamento de Odontopediatria, Ortodontia e Saúde Coletiva, declaração com os resultados, folha de rosto, termo de autorização para uso do banco de imagens digitais e questionário técnico.

**Recomendações:**

Parecer: Aprovado, com recomendação:

1- Incluir, no mínimo, o professor orientador e co-orientador na equipe de pesquisa, na Plataforma Brasil.

**Conclusões ou Pendências e Lista de Inadequações:**

Corrigir de acordo com as recomendações.

**Considerações Finais a critério do CEP:**

Esse projeto foi considerado APROVADO na reunião ordinária do CEP de 19.08.2015, com base nas normas éticas da Resolução CNS 466/12. Ao término da pesquisa o CEP-FOB/USP exige a apresentação de relatório final. Os relatórios parciais deverão estar de acordo com o cronograma e/ou parecer emitido pelo CEP. Alterações na metodologia, título, inclusão ou exclusão de autores, cronograma e quaisquer outras mudanças que sejam significativas deverão ser previamente comunicadas a este CEP sob risco de não aprovação do relatório final. Quando da apresentação deste, deverão ser incluídos todos os TCLEs e/ou termos de doação assinados e rubricados, se pertinentes.

**Endereço:** DOUTOR OCTAVIO PINHEIRO BRISOLLA 75 QUADRA 9
**Bairro:** VILA NOVA CIDADE UNIVERSITARIA **CEP:** 17.012-901
**UF:** SP **Município:** BAURU
**Telefone:** (14)3235-8356 **Fax:** (14)3235-8356 **E-mail:** cep@fob.usp.br

FACULDADE DE ODONTOLOGIA DE BAURU-USP

Continuação do Parecer: 1.198.829

**Este parecer foi elaborado baseado nos documentos abaixo relacionados:**

| Tipo Documento | Arquivo | Postagem | Autor | Situação |
|---|---|---|---|---|
| Folha de Rosto | FOLHA DE ROSTO THAIS.pdf | 02/06/2015 12:28:52 | | Aceito |
| Informações Básicas do Projeto | PB_INFORMAÇÕES_BÁSICAS_DO_PROJETO_457401.pdf | 02/06/2015 15:26:12 | | Aceito |
| Outros | DeclaracaoCompromissoTHAIS.pdf | 28/07/2015 11:25:13 | | Aceito |
| Outros | Carta Encaminhamento DepartamentoTHAIS.pdf | 28/07/2015 11:26:05 | | Aceito |
| Outros | Termo de Autorização uso banco de imagens.pdf | 28/07/2015 11:26:42 | | Aceito |
| Outros | QuestionarioTecnicoPesquisadorTHAIS.pdf | 29/07/2015 11:06:38 | | Aceito |
| Projeto Detalhado / Brochura Investigador | PROJETO TESE - THAIS ROCHA.pdf | 29/07/2015 11:07:23 | | Aceito |
| Informações Básicas do Projeto | PB_INFORMAÇÕES_BÁSICAS_DO_PROJETO_457401.pdf | 29/07/2015 11:07:56 | | Aceito |

**Situação do Parecer:**
Aprovado

**Necessita Apreciação da CONEP:**
Não

BAURU, 25 de Agosto de 2015

**Assinado por:**
**Izabel Regina Fischer Rubira Bullen**
**(Coordenador)**

**Endereço:** DOUTOR OCTAVIO PINHEIRO BRISOLLA 75 QUADRA 9
**Bairro:** VILA NOVA CIDADE UNIVERSITARIA **CEP:** 17.012-901
**UF:** SP **Município:** BAURU
**Telefone:** (14)3235-8356 **Fax:** (14)3235-8356 **E-mail:** cep@fob.usp.br