Estudo da regeneração axonal em enxerto nervoso sensitivo (n. sural) autólogo a partir de nervo craniano intacto (n. vago)

NÍCOLAS BERTOLACCINI DOS SANTOS

Dissertação apresenta a Faculdade de Odontologia de Bauru da Universidade de São Paulo, como parte dos requisitos para obtenção do título de Mestre em Odontologia, Área de Concentração: Biologia Oral.

Bauru
2007

Estudo da regeneração axonal em enxerto nervoso sensitivo (n. sural) autólogo a partir de nervo craniano intacto (n. vago)

NÍCOLAS BERTOLACCINI DOS SANTOS

Dissertação apresenta a Faculdade de Odontologia de Bauru da Universidade de São Paulo, como parte dos requisitos para obtenção do título de Mestre em Odontologia, Área de Concentração: Biologia Oral.

Orientador: Prof. Dr. Antonio de Castro Rodrigues

Bauru
2007

SANTOS, Nícolas Bertolaccini dos
Sa59e Estudo da regeneração axonal em enxerto nervoso sensitivo (n. sural) autólogo a partir de nervo craniano intacto (n. vago). Nicolas Bertolaccini dos Santos.- Bauru, 2007. 120 p.: il.; 30 cm.

Dissertação (Mestrado) - Faculdade de Odontologia de Bauru. Universidade de São Paulo.

Orientador: Prof. Dr. Antonio de Castro Rodrigues

Autorizo, exclusivamente para fins acadêmicos e científicos, a reprodução total ou parcial desta tese, por processo fotocopiadores e/ou meios eletrônicos.

Assinatura do autor:

Data:

Projeto de pesquisa aprovado em 15 de junho de 2005 pela Comissão de Ética no Ensino e Pesquisa em Animais da FOB-USP

Protocolo nº: 12/2005

DADOS CURRICULARES

NÍCOLAS BERTOLACCINI DOS SANTOS

10 de maio de 1982 Santos – São Paulo	Nascimento
Filiação	Agnaldo Gonçalves dos Santos Maria Cristina Gomes Bertolaccini dos Santos
2000 – 2003	Curso de Graduação em Ciências - Habilitação em Biologia - Licenciatura Plena na Universidade do Sagrado Coração de Jesus.
2005 – 2007	Curso de Pós-Graduação em Biologia Oral, em nível de Mestrado, pela Faculdade de Odontologia de Bauru – Universidade de São Paulo (FOB - USP).

AGRADECIMENTOS

AGRADECIMENTOS ESPECIAIS

A Deus, pela vida, por pensar e sonhar.

Aos meus pais, Agnaldo e Maria Cristina, pela minha existência, incentivo e companheirismo em todos os momentos, para que eu persista e lute por meus sonhos.

Ao meu irmão, Yuri, que sempre esteve ao meu lado apoiando essa minha busca.

A Patrícia, por sua compreensão e paciência nessa etapa de minha vida.

Ao amigo e orientador, Antonio de Castro Rodrigues, pela orientação e amizade, permitindo-me atingir esse degrau do saber.

Minha imensa gratidão

AGRADECIMENTOS

A Universidade de São Paulo – Faculdade de Odontologia de Bauru.

Ao Prof. Dr. Luiz Fernando Pegoraro, diretor da Faculdade de Odontologia de Bauru – FOB-USP.

A Prof^{a}. Dr^{a}. Marília Afonso Rabelo Buzalaf, presidente da Comissão de Ética no Ensino e Pesquisa em Animais desta instituição.

Ao Conselho Nacional de Desenvolvimento Científico e Tecnológico (CNPq), pelo suporte no desenvolvimento desta pesquisa científica.

Aos Docentes do programa de Pós-Graduação em Biologia Oral da Faculdade de Odontologia de Bauru

Ao departamento de Bioestatística da Faculdade de Odontologia de Bauru, em especial ao Prof. Dr. José Roberto Pereira Lauris.

Aos funcionários do Centro de Microscopia Eletrônica da UNESP de Botucatu pelo preparo do material e auxilio na fotodocumentação.

Aos funcionários da Biblioteca da Faculdade de Odontologia de Bauru, pelo precioso auxilio.

Aos meus colegas Geraldo Marco Rosa e Luiz Henrique Rappucci.

As demais pessoas que, direta ou indiretamente, tornaram possível a realização desta pesquisa.

Muito Obrigado.

Sumário

SUMÁRIO

LISTA DE ILUSTRAÇÕES..... 12

LISTA DE TABELAS..... 15

RESUMO..... 16

1. INTRODUÇÃO..... 18

2. REVISÃO DA LITERATURA..... 23

3. PREPOSIÇÃO..... 49

4. MATERIAL E MÉTODOS..... 51

5. RESULTADOS..... 62

6. DISCUSSÃO..... 79

7. CONCLUSÕES..... 95

REFERÊNCIAS..... 97

ABSTRACT..... 119

LISTA DE ILUSTRAÇÕES

FIGURA 01 – Aparato para perfusão..... 55

FIGURA 02 – Obtenção do enxerto nervoso autólogo. O esquema evidência o nervo isquiático (IQ) e os ramos tibial (T), fibular comum (F) e cutâneo sural caudal (S)..... 59

FIGURA 03 – Grupo Controle Experimental (A2) “Sham”. Nervo vago direito (V); artéria carótida comum direita (C); traquéia (T); segmento de enxerto autólogo (E); músculo esterno-hióideo (EH)..... 60

FIGURA 04 – Grupo Experimental (A3). Nervo vago direito (V); artéria carótida comum direita (C); traquéia (T); segmento de enxerto autólogo (E); músculo esterno-hióideo (EH)..... 61

FIGURA 05 - Imagem demonstrativa das suturas nas extremidades proximal e distal, do enxerto no grupo experimental (A3)..... 67

FIGURA 06 – Diâmetro dos fascículos nervosos do grupo A2 (Sham)..... 68

FIGURA 07 – Diâmetro do fascículo nervoso do grupo A3 (Experimental).... 68

FIGURA 08 – Nervo vago normal através de M.O. Observe o maior contingente de fibras de maior diâmetro posicionadas na periferia do corte. 69

FIGURA 09 – Nervo vago normal através de M.E. Note o número significativo de fibras amielínicas presente na figura (1.200x)..... 69

FIGURA 10 – Nervo sural normal através de M.O. Note a heterogeneidade das fibras mielínicas em toda a extensão da secção. Fibra seccionada em região paranodal..... 70

FIGURA 11 – Nervo sural normal através de M.E. Note a circularidade mais definida das fibras mielínicas (2.300x)..... 70

FIGURA 12 – Grupo A2 (Sham). Fascículo do n. sural com fibras degenerada e debrís de bainha de mielina M.O. 40x..... 71

FIGURA 13 – Eletromicrografia do n. sural degenerado. Grupo A2.3000x.... 71

FIGURA 14 – Fibras mielínicas do grupo A3 (Experimental)..... 72

FIGURA 15 – M.E. Fibras mielínicas e amielínicas do grupo A3 (Experimental)..... 72

FIGURA 16 – Gráfico de barras da média e desvio padrão da área da fibra (um^2)..... 74

FIGURA 17 – Gráfico de barras da média e desvio padrão da área do axônio (um^2)..... 75

FIGURA 18 – Gráfico de barras da média e desvio padrão do perímetro da fibra (um)..... 75

FIGURA 19 – Gráfico de barras da média e desvio padrão do perímetro do axônio (um)..... 76

FIGURA 20 – Gráfico de barras da média e desvio padrão do diâmetro da fibra (um)..... 76

FIGURA 21 – Gráfico de barras da média e desvio padrão do diâmetro do axônio (um)..... 77

FIGURA 22 – Gráfico de barras da média e desvio padrão da espessura da bainha de mielina (um)..... 77

LISTA DE TABELAS

TABELA 01 – Média da massa inicial dos animais..... 73

TABELA 02 – Média da massa final (dez semanas pós-cirurgia) dos animais dos grupos A2 e A3..... 73

TABELA 03 – Média dos grupos e suas variáveis..... 73

TABELA 04 – Desvio padrão dos grupos e suas variáveis..... 74

TABELA 05 – Comparação entre controle vago (A1) e experimental (A3) no teste “t” de Student..... 78

TABELA 06 – Comparação entre controle sural (A1) e experimental (A3) no teste “t” de Student..... 78

TABELA 07 – Comparação entre controle sural (A1) e controle vago (A1) no teste “t” de Student..... 78

RESUMO

RESUMO

Neste estudo foi utilizada a técnica da neurorrafia término-lateral para se observar a possibilidade do crescimento axonal, a partir de um nervo doador intacto (n. vago), para o interior de um enxerto nervoso autólogo (n. sural). Além disso, objetivou-se pesquisar a possibilidade da utilização de um nervo espinhal como enxerto para recuperar nervos cranianos. Os enxertos coletados dez semanas pós-operatório, foram processados para análises e observações em nível de microscopia óptica e eletrônica de transmissão. Realizou-se também a morfometría dos axônios em regeneração. Os dados histológicos e ultra-estruturais confirmaram a presença de axônios mielínicos e amielínicos nos segmentos nervosos fixados como enxertos. Os resultados da morfometría demonstraram média inferior em relação à área das fibras, área dos axônios, diâmetro das fibras, diâmetro dos axônios e espessura da bainha de mielina das fibras nervosas nos enxertos (n. sural) comparadas ao do nervo doador (n. vago). Em síntese, foi possível confirmar o brotamento colateral de axônios oriundos do nervo vago intacto para um segmento (enxerto) de nervo sural, por meio da técnica da neurorrafia término-lateral.

Palavras-chaves: Regeneração; Nervo vago; Nervo sural; Neurorrafia.

INTRODUÇÃO

1. INTRODUÇÃO

A grande maioria das pesquisas em regeneração nervosa seja morfológica, bioquímica ou fisiológica, têm sido realizadas em roedores jovens (ASKAR et al.[8], 2001; JERONIMO et al.[73], 2005). A transecção de um nervo ou seu esmagamento, em um animal anestesiado, produz lesões padronizadas com mínimos distúrbios nos tecidos adjacentes. Nestas circunstâncias, o crescimento axonal que não está necessariamente ligado à recuperação funcional, é freqüentemente satisfatório. Estas situações levam clínicos questionarem a validade dos resultados obtidos em nervos de animais de laboratório e suas aplicações clínicas, especialmente no tratamento de injúrias nervosas no homem (FU & GORDON[46], 1997; HALL[58], 1997).

A regeneração de um nervo lesado depende de vários fatores, como o tipo de lesão (IDE et al.[70], 1983; SCHAUMBERG[113], 1983), o tamanho do "gap" (WATCHMAKER & MACKINNON[143], 1997; HALL[58], 1997), a idade do paciente (BHARALLI & LISNEY[18], 1990; VAUGHAN[128], 1992), a tensão aplicada ao nervo reparado (SUNDERLAND[121], 1978; WATCHMAKER & MACKINNON[143], 1997), a técnica adotada (LI, J. et al.[76], 2004), entre outros fatores.

Quando um nervo periférico é esmagado ou transeccionado, a injúria inicia mudanças celulares e moleculares em toda parte do nervo, desde as células localizadas centralmente (MCALLISTER & CALDER[85], 1995; FU & GORDON[46], 1997) até as periféricas. Uma cascata de reações celulares coletivamente denominadas de degeneração "Walleriana" ocorre na ponta extrema do coto proximal e por todo o coto distal (STOLL, et al.[120], 1989;

deMEDINACELI & MERLE[33], 1991). Tal fenômeno é pré-requisito para se estabelecer um meio adequado à regeneração dos axônios (FU & GORDON[46], 1997).

Células de Schwann se dividem e começam a organizar-se no interior de tubos de membrana basal, formando as "Bandas de Büngner" (GUTH[56], 1956; GRIFFIN et al.[53], 1993; ALBERT et al.[2], 1997).

A seguir, os axônios em regeneração invadem essas estruturas, justapondo-se entre a membrana plasmática das células de Schwann e a respectiva membrana basal. À medida que se restabelece a interação entre axônio e a célula de Schwann, inicia-se a formação da bainha de mielina ao redor dos axônios. Concomitantemente a reorganização do epineuro, perineuro, e endoneuro, os vasos sanguíneos tendem a restabelecer a homeostase do nervo (OLIVEIRA[98], 1996). Se, contudo existir um espaço entre os cotos nervosos, os axônios regenerados tem de transpor um território não familiar antes de ganhar o lugar seguro de uma "Banda de Büngner". A probabilidade de estes axônios crescerem com sucesso através do "gap" diminuem à medida que o comprimento deste "gap" aumenta (HALL[58], 1997).

A principal meta no estudo da regeneração nervosa é descobrir uma técnica adequada de reparo em lesões de nervos periféricos que traga como resultado a recuperação funcional das estruturas por eles inervadas (SEDDON[114], 1943). Assim técnicas envolvendo membrana cartilagínea (BUNNELL & BOYES[23], 1939; FIELDS et al.[40], 1989), enxerto arterial e venoso (RODRIGUES et al.[108], 1990; YUKSEL et al.[148], 2000), enxerto de segmento nervoso periférico (AMILLO et al.[5], 1995; ASKAR[9], 2002), colágeno,

moléculas de adesão celular (LERNER & BINUR[75], 1990; BERTELLI & MIRA[16], 1993), tubos de silicone, de polietileno, (LI, J. et al.[76], 2004; HISASUE et al.[64], 2005), microssuturas, (VITERBO et al.[132, 133, 135, 136], 1993a, b, c; 1994 b; ZHAO et al.[154], 1997; PLENTZ et al.[103], 2000; YUKSEL et al.[148], 2000), retalhos de músculos esqueléticos, (GSCHMEISSNER et al.[55], 1990; GLASBY et al.[50], 1991; OLIVEIRA[98], 1996; OLIVEIRA et al.[99], 2000), enxertos de músculos esqueléticos combinados com veias (GEUNA[48], 2000), enxerto de músculos esqueléticos combinados com nervo (CALDER & GREEN[24], 1995) e cola de fibrina derivada de veneno de serpente (VICENTE et al.[129], 1999; VICENTE et al.[130], 2000; REIS et al.[106], 2000) são utilizadas em vários modelos experimentais. Alem disso, incluem-se as pesquisas referentes aos transplantes autogênicos (SOMAZZ[118], 1994; REIS et al.[106], 2000), alogênicos (ZALEWSKI[149], 1982) ou xenogênicos de nervo.

O estudo de transplantes experimentais de nervos periféricos tem sido de grande valia para um melhor entendimento dos fatores promotores e limitantes da regeneração do SNP, assim como do papel relativo dos componentes celulares neurais e não neural neste processo (GLASS et al.[51], 1993; EVANS et al.[34], 1994; OLIVEIRA[98], 1996). ROITT et al.[110], (1993), descreveu quatro tipos de transplantes de tecidos ou órgãos, que são classificados levando-se em conta a procedência do enxerto e do receptor: denomina-se autoenxerto, o procedimento onde o doador e o receptor é o mesmo indivíduo; isoenxerto, quando o doador e o receptor pertencem a linhagens isogênicas ou são irmãos univitelinos; aloenxerto, quando doador e o receptor pertencem à mesma espécie e xenoenxerto, quando o doador e o

receptor são de distinta espécies.

Clinicamente e experimentalmente a maior barreira a ser superada no emprego dos aloenxertos e xenoenxertos, é a resposta imunológica do receptor, o qual desencadeia uma série de reações que levam à rejeição e subseqüente necrose do enxerto (BARKER & BILLINGHAM[13], 1971; TAKAHATA et al.[123], 1993; OLIVEIRA[98], 1996). EVANS et al.[34], (1994), propôs um pré-tratamento dos enxertos na tentativa de minimizar tal processo, também presente nos transplantes de nervo.

Quando se trata de um transplante nervoso utilizando nervos espinhais sensitivos (nervo sural) ou mistos (nervo fibular) em um nervo craniano (nervo vago), poucos dados são encontrados. O nervo vago é um dos pares de nervo craniano (X par), misto e essencialmente visceral, muito importante na inervação parassimpática da maioria das vísceras cefálicas, torácicas e abdominais (NETTER[93], 1998; ROHEN, et al.[109], 1998; ABRAHAMS, et al.[1], 1999; ZIGMOND et al.[155], 1999). Este nervo, tanto no rato como no homem, após a porção cervical, continua em trajeto descendente percorrendo tórax e abdome, onde termina emitindo ramos para os plexos simpáticos (GREENE[52], 1963; HEBEL & STROMBERG[62], 1976; REIS[105], 1999).

De acordo com HOFFMAN & KUNTZ[66] (1957), o nervo vago nos gatos, coelhos e no homem, é constituído predominantemente de fibras amielínicas.

As diferenças morfológicas entre os nervos pesquisados, de certa forma, auxiliarão na identificação das fibras presentes no interior do enxerto.

REVISÃO DA LITERATURA

2. REVISÃO DA LITERATURA

A constante busca pelo entendimento do processo de regeneração nervosa é datada a mais de cem anos, levando-se sempre a procura por melhores resultados.

Auxiliado por avanços na tecnologia moderna, hoje o conhecimento molecular, genético, morfológico e funcional desse processo regenerativo neuronal, tem sido aplicados de forma mais segura e eficiente (FU & GORDON[46], 1997; MYCKATYN et al.[90],2004).

O grande desafio das pesquisas na linha de regeneração nervosa é obter melhores resultados na recuperação funcional (MENDERES et al.[86],2002).

Pesquisas na linha de regeneração nervosa foram realizadas no nervo vago, considerando sua relevância anátomo-fisiológica e no intuito de conhecer melhor o seu comportamento diante as técnicas de reparo nervoso periférico. O vago é componente do sistema nervoso autônomo, misto e essencialmente visceral, importante na inervação parassimpática da maioria das vísceras cefálicas, torácicas e abdominais (GREENE[52], 1963; HOFFMAN & KURNTZ[66], 1957; DELAHUNTA[32], 1983).

Traumas nervosos são freqüentes e resultam na sensibilidade e/ou motricidade no território inervado (WEINSTEIN & HERRING[145], 1992).

Sinais e sintomas das lesões nervosas periféricas são: dor, fraqueza muscular, atrofia e perda sensorial (WEINSTEIN & HERRING[145], 1992).

Segundo ASBURY & JOHNSON[7] (1978), diferentes terminologias foram propostas para classificar os traumas nervosos, entretanto todos

concordam com três processos básicos, que são: a lesão com bloqueio de condução, mas a permanência dos axônios e bainhas nervosa, considerada esta um trauma nervoso leve; lesão nervosa mais severa onde ocorre a interrupção axonal e degeneração Walleriana, mas com a preservação da bainha nervosa e a secção do tronco nervoso, incluindo fibras e bainhas nervosas. Estas categorias podem ser subdivididas de acordo com o grau do trauma, a extensão linear e outros fatores.

A probabilidade dos axônios crescerem com sucesso através do "gap" diminuem à medida que a extensão deste aumente (HALL[58], 1997).

A lesão em um tronco nervoso pode, levar á vários graus de perda funcional. Fatores que influenciam a capacidade de recuperação, tais como: o local do trauma, a extensão da lesão no nervo e no tecido ao seu redor, o comprimento do nervo comprometido, a idade (ASBURY & JOHNSON[7], 1978), o meio onde se terá o crescimento axonal (FU & GORDON[46], 1997).

Lesões no tecido nervoso levam as modificações não só nos neurônios, mas em células não-neuronais do local. Inicia-se uma sucessão de eventos, que, sob condições ideais, termina em sinapses funcionais e adequadas do axônio regenerado com o seu órgão alvo (FAWCETT[35], 1992; FRISÉN[44], 1997).

O sistema nervoso periférico, por suas características citológicas e fisiológicas, apresenta uma maior capacidade de regeneração do que o sistema nervoso central. A regeneração do nervo é um forte exemplo da plasticidade dentro do sistema nervoso (FROSTICK et al.[45], 1998).

Células neuronais próximas ao local do trauma secretam e liberam substâncias denominadas fatores neurotróficos, que concorrem para a sobrevivência do neurônio após a lesão (DA-SILVA[30], 1995; FU & GORDON[46], 1997; FROSTICK et al.[45], 1998).

Neurônios motores espinhais são menos susceptíveis à morte que os neurônios cranianos e sensitivos (ASBURY & JOHNSON[7], 1978; FU & GORDON[46], 1997).

FAWCETT[35] (1992) demonstrou em seus estudos um decréscimo na velocidade de regeneração do brotamento axonal, com o avanço da idade.

Estudos eletrofisiológicos concluíram que ratos, mais jovens possuem uma melhor recuperação funcional quando comparados com os idosos. Presumivelmente pela maior capacidade de seu sistema nervoso central em se adaptar a novas situações (BHARALLI & LISNEY[18], 1990).

Dentre as alterações metabólicas e morfológicas que estão ocorrendo no pericário do neurônio, observa-se, uma reestruturação do retículo endoplasmático rugoso e cromatólise (pela dissolução do corpúsculo de Nilss), base para aumento e alteração na síntese protéica, crescendo o número de subunidades das proteínas do citoesqueleto (tubulina e actina), para a formação de microtúbulos e microfilamentos, necessário ao crescimento do axônio e às funções do cone de crescimento; diminuição das proteínas do neurofilamento (no estágio inicial do processo), necessárias ao aumento do diâmetro axonal, mas não ao alongamento do axônio; declínio da síntese de enzimas e receptores relacionados com a neurotransmissão; aumento da síntese de proteínas associadas ao crescimento axonal; excentricidade

nuclear; e aumento dos volumes do nucléolo e da célula (LUNDBORG[79], 1987; FRISÉN[44], 1997; FU & GORDON[46], 1997).

SKENE & SHOOTER[116] (1983), descreveram que células não neuronais, começam a sintetizar e secretar uma proteína ácida, que suporta a regeneração axonal. Esta síntese tem seu aumento durante duas semanas após o esmagamento e diminui a partir de quatro a seis semanas. Sua síntese pode ser regulada pelo contato da célula de Schwann com o axônio.

Por volta da segunda ou terceira semana após o trauma o corpo celular atinge o seu auge (DA-SILVA[30], 1995).

Experimentos comprovam que o inicio da regeneração é dado pela a perda do contato com o pericário com o axônio e subseqüentemente decréscimo dos fatores derivados do tecido alvo, alcançando o corpo celular por transporte retrógrado (ANDREWS[6], 1996; IDE[69], 1996; FRISÉN[44], 1997).

Um nervo seccionado sofre alterações degenerativas, seguida de uma fase de reparação (LUNDBORG[79], 1987; FAWCETT[35], 1992; DA-SILVA[30], 1995; FRISÉN[44], 1997; FU & GORDON[46], 1997; THANOS et al.[126], 1998).

No segmento distal, ocorre a degeneração Walleriana, processo do qual tanto o axônio como na bainha de mielina degeneram totalmente, sendo posteriormente fagocitados por macrófagos (LUNDBORG[79], 1987; FAWCETT & KEYNE[36], 1990; DA-SILVA[30], 1995; FRISÉN[44], 1997; FU & GORDON[46], 1997; THANOS et al.[126], 1998).

Ao mesmo tempo em que acontece a degeneração Walleriana, células de Schwann em ambos os cotos, proximal e distal, após perderem contato com

o axônio, começam a proliferar ao longo da membrana basal do tubo endoneural, constituindo as bandas de Büngner (BUNGE[22], 1987; LUNDBORG[79], 1987; IDE & KATO[71], 1990; DA-SILVA[30], 1995; FRISÉN[44], 1997; FU & GORDON[46], 1997; THANOS et al.[126], 1998; FORNARO et al.[41], 2001).

No coto proximal os axônios irão se degenerar até o primeiro nodo de Ranvier, próximo à lesão, em seguida crescente forma brotos que progridem e penetram nessas colunas, passando a funcionar como um guia para os axônios que virão a seguir (DA-SILVA[30], 1995).

A lâmina basal é responsável por separar o tecido conjuntivo endoneural de cada axônio mielínico ou de grupos de axônios amielínicos com suas células de Schwann (IDE[70], 1983; LUNDBORG[79], 1987; IDE & KATO[71], 1990; DA-SILVA[30], 1995; IDE[69], 1996; FU & GORDON[46], 1997; THANOS et al.[126], 1998). Sua estrutura serve como condutos eficazes, a manutenção e maturação dos axônios em regeneração (IDE[70], 1983; FU & GORDON[46], 1997; THANOS et al.[126], 1998).

Segundo IDE & KATO[71] (1990), constataram que a lâmina basal das células de Schwann também serve como guia para axônios em regeneração tanto quanto as bandas de Büngner.

A lâmina apresenta várias moléculas que auxiliam o crescimento dos neuritos, incluindo a lâmina, o colágeno tipo IV, as fibrinectinas (FU & GORDON[46], 1997).

Estudos bioquímicos, ultraestruturais e imunocitoquímicos mostraram que as células de Schwann em contato com axônios estão aptas para gerar

uma lâmina basal e colágeno fibroso, auxiliando na regeneração da fibra nervosa (BUNGE[22], 1987).

Observando que estas células apresentam papel fundamental na regeneração nervosa periférica, foram realizados neurotizações direta do nervo no músculo com transplante de células de Schwann, aumentando a recuperação funcional do músculo (FUKUDA et al.[47], 2005).

Lâmina basal de fibras musculares, células endoteliais e tubos renais também podem funcionar na regeneração nervosa. Entretanto não foi encontrado contato direto do axônio com essas lâminas basais (IDE[69], 1996).

No segundo dia após um trauma tem-se inicio a proliferação de células de Schwann nas fibras amielínicas, o que ocorre um dia antecipado nas fibras mielínicas (FU & GORDON[46], 1997).

A invasão de macrófagos pode ser estimulada por substâncias lançadas do coto distal em degeneração, estes irão promover a fagocitose de resíduos de mielina. Há evidências de que essa invasão ocorre após a secção do nervo, produzindo sinais que aumentam a síntese do NGF (fator de crescimento nervoso) (HEUMANN[63], 1987).

Segundo BRÜCK et al.[21] (1995), o colapso axonal tem um importante papel na iniciação do recrutamento de macrófagos para os nervos periféricos em degeneração.

PERRY et al.[102] (1987), sugere que a remoção rápida da mielina pelos macrófagos é importante para o nervo periférico em degeneração.

Entre a quinta e sexta hora após o inicio da lesão observa-se brotos em nível do nodo de Ranvier (IDE & KATO[71], 1990).

NOAH et al.[95] (1997a), relatou que o epineuro quando intacto apresenta uma barreira parcial para a regeneração axonal. A remoção do epineuro não afeta a estrutura do nervo doador.

OKAJIMA & TREZIS[97] (2000), observaram crescimento proximal no local de coaptação término-lateral com janela epineural doze horas após cirurgia. Com 48 horas no grupo com janela epineural, verificaram axônios regenerando dentro da membrana basal do enxerto nervoso.

Os brotos nodais aderem-se a superfície interna da sua própria lâmina basal no coto proximal, passam pelo "gap" de tecido conjuntivo e deixam o coto proximal entrando no segmento nervoso distal (LUNDBORG et al.[80], 1994a; DA-SILVA[30], 1995; FU & GORDON[46], 1997).

O crescimento dos axônios no interior do coto distal é medido por moléculas de adesão homofílicas (MACs). Medeiam interações celulares, num processo de ligação dessas moléculas a outras da superfamília da imunoglobulina e da família caderina (N-caderina), onde promovem a adesão entre axônio-célula Schwann, axônio-lâmina basal e axônio-axônio (IDE[69], 1996; FU & GORDON[46], 1997; THANOS et al.[126], 1998). Recentemente descobriu uma proteína que é estimulada pelo trauma nervoso (Ninjurin), molécula esta induzida após axotomia (THANOS et al.[126], 1998).

Nervos que sofrem lesões por esmagamento possuem um crescimento mais rápido dos brotos axonal, pois mantêm continuidade das suas bainhas nervosas e membrana basal (FU & GORDON[46], 1997). A velocidade de crescimento das fibras de enxerto nervoso a fresco, em ciático de rato através da técnica de neurorrafia término-terminal, foi estimada em 1,5 mm/dia e pré-

degenerado foi de 1,8 a 2,1 mm/dia (HOLMQUIST et al.[67], 1993; DANIELSEN et al.[29], 1994).

Axônios regenerados têm como função reencontrar e reinervar o órgão alvo originário, e este têm que estar apto a aceitar a reinervação (LIUZZI & TEDESCHI[78], 1991; FU & GORDON[46], 1997). Durante a degeneração Walleriana, células de Schwann se ploriferam, produzindo fatores neurotróficos para que axônios se entendam ao longo desses gradientes no interior do coto distal (DA-SILVA[30], 1995; IDE[69], 1996; THANOS et al.[126], 1998; GROTHE & NIKKHAH[54], 2001).

Segundo FRIEDMAN et al.[43] (1992), células mielinizantes e não-mielinizantes de Schwann possuem padrões distintos de expressão de fatores neurotróficos.

Substâncias tróficas são ligadas aos receptores específicos, pelo axônio até o corpo do neurônio, onde desempenhará múltiplos efeitos na tentativa da sobrevivência neuronal (BARDE[12], 1989 apude BLOTTNER & BAUMGARTEN[19], 1994).

Dentre os fatores neurotróficos, destacam-se: neurotrofinas – NGF (fator de crescimento nervoso, BDNF (fator neurotrófico derivado do cérebro), NT (neurotrofinas) 3 e 4/5; citocinas neuropoiéticas – CNTF (fator neurotrófico ciliar, IL-6, ONC (oncostatina M), IGFs (fator de crescimento tipo insulina) I e II, FGFa e FGFb (fatores de crescimento fibroblástico ácido e básico), dentre outros (FRISÉN[44], 1997; FU & GORDON[46], 1997; GROTHE & NIKKHAH[54], 2001).

Fatores derivados de outros neurônios e hormonais também são encontrados influenciando a sobrevivência neuronal (LIUZZI & TEDESCHI[78], 1991).

Outro fator de crescimento recentemente mencionado é o EGF (fator de crescimento epidermal), está associado à proliferação de fibroblasto e células de Schwann. Desta forma aumentariam a atividade promotora de crescimento axonal (WATCHMAKER & MACKINNON[143], 1997).

Outras neurotrofinas com especificidade a receptores e uma sensibilidade neuronal específica por neurotrofinas diferentes. Segundo FU & GORDON[46] (1997), a retirada dos fatores neurotróficos e de receptores TrK1 resulta na morte dos axônios simpáticos do gânglio da raiz dorsal (GRD), com pouco efeito nos motoneurônios.

O FCN ou NGF (fator de crescimento nervoso), produzido pelos neurônios simpáticos e sensitivos e certos tipos de neurônios colinérgicos centrais, servindo como suporte à sobrevivência neuronal (BLOTTNER & BAUMGARTEM[19], 1994; IDE[69], 1996; FU & GORDON[46], 1997; THANOS et al.[126], 1998). A taxa de síntese do FCN em células da bainha do nervo periférico é altamente durante o desenvolvimento e reduz durante a maturidade, eleva-se outra vez, após um trauma nervoso. Em axônios seccionados, a produção de FCN atinge o seu máximo de produção em 24 horas, mantendo seus níveis elevados aproximadamente por duas semanas após a lesão (HEUMANN[63], 1987).

LIUZZI & TEDESCHI[78] (1991), injetando FCN exógeno próximo à terminação seccionada do nervo isquiático, constatou a recuperação de 100%

dos axônios, e o mesmo foi demonstrado quando injetado em reparo com tubo de silicone, que concentra esse fator produzido pelas células de Schwann.

O uso do FCN diretamente no músculo, após a técnica de neurotização muscular direta, observou resultados funcionais e morfométricos melhores, demonstrando efeitos positivos dessa neurotrofina na regeneração nervosa (MENDERES et al.[86], 2002).

Nem todo neurônio do sistema nervoso periférico é NGF-dependente, podendo haver outros fatores envolvidos, como o BDNF (fator neurotrófico derivado do sistema central), importante para manter neurônios adultos do gânglio da raiz dorsal (LIUZZI & TEDESCHI[78], 1991). O BDNF é efetivo no crescimento não só de neurônios simpáticos e sensitivos, como também do neurônio motor somático (IDE[69], 1996).

Já o CNTF (fator neurotófico ciliar) foi identificado em neurônios parassimpáticos embrionários de gânglio ciliar de galinhas e auxilia a sobrevivência de neurônios ganglionares autonômicos e da raiz dorsal, motoneurônios e neurônios do hipocampo (FU & GORDON[46], 1997). DA-SILVA[30] (1995) demonstrou que o tratamento exógeno com CNTF pode reduzir a atrofia muscular que se segue à lesão nervosa periférica.

Os FGFs (fatores de crescimento fibroblásticos) são proteínas heparinas-ligantes, produzidas pelas células de Schwann, indutores de angiogênese e do crescimento de neuritos (LIUZZI & TEDESCHI[78], 1991; FU & GORDON[46], 1997).

A aplicação exógena de FGFs suporta o crescimento de neuritos de nervos seccionados, essa molécula parece ter um papel fisiológico durante a

regeneração nervosa, sendo este um promissor em novas estratégias terapêuticas de lesão nervosa periférica (GROTHE & NIKKHAH[54], 2001).

Os IGFs – I e II (fatores de crescimento tipo-insulina), são proteínas solúveis que promoveram o crescimento dos neuritos em neurônios sensitivos, simpáticos e motoneurônios in vitro e elevaram a taxa de regeneração quando injetados localmente após o esmagamento (LIUZZI & TEDESCHI[78], 1991; FU & GORDON[46], 1997).

FANSA et al.[37] (2002), estudaram a influência do IGF-I em enxerto nervoso autólogo e enxerto fabricado com células de Schwann cultivadas e lâmina basal acelular de músculo, observaram que os autoenxertos nervosos tratados com IGF-I apresentaram aumento significante no número de axônios comparados aos autoenxertos não tratados.

O VEFG (fator de crescimento endotelial vascular) foi usado no pré-tratamento de enxerto nervoso acelular, porem estimulou o crescimento das células de Schwann e dos vasos sanguíneos, mas não dos axônios (SONDELL et al.[119], 1999).

HOBSON[65] (2002) utilizou o VEFG para reparar uma perda nervosa de um centímetro no nervo ciático de rato. Por marcação de imunohistoquímica observou um aumento vascular significativo que aumentou a regeneração axonal em 78%, comparado ao grupo controle.

Estudo evidenciou que tratamento local com triiodotironina, em câmaras de silicone contendo os cotos do nervo ciático de ratos seccionado, suficiente para aumentar a regeneração até o período de oito semanas pós-cirúrgico (VOINESCO et al.[140], 1998).

Pouca comprovação dos efeitos diretos dos fatores neurotróficos sobre o crescimento axonal in vivo, embora in vitro tenha-se inúmera evidência (FU & GORDON[46], 1997).

O alinhamento dos fascículos nervosos no momento do reparo nervoso é outro importante fator na regeneração direcional do nervo.

O uso combinado ou isolado desses fatores pode aperfeiçoar as estratégias de recuperação nervosa periférica e auxiliará o sucesso do reparo nervoso periférico, buscando uma maior recuperação funcional.

Os estudos experimentais realizados até os dias de hoje, buscam conseguir uma técnica de reparo nervoso periférico, obtendo melhor resposta funcional.

O questionamento básico que deve ser considerado para se obter resultados satisfatórios no reparo nervoso periférico, como: a utilização de equipamentos (lupas, microscópios) que auxiliam na ampliação; realizar o reparo fascicular quando a anatomia intraneural for favorável ou então a sutura epineural; aproximar os cotos livres de tensão; enxerto quando houver perda de tecido nervoso 'gaps' (WATCHMAKER & MACKINNON[143], 1997).

SMITH[117] (1964) utilizou a ampliação do microscópio cirúrgico para auxiliar no reparo de traumas nervosos periféricos, obteve melhores resultados funcionais. A partir desta data novas técnicas de neurorrafia foram desenvolvidas.

WATCHMAKER & MACKINNON[143] (1997), recomendam a utilização desse recurso para examinar os cotos durante o ato operatório.

A tensão no local é prejudicial ao processo de regeneração nervosa. Estudo experimental demonstrou que a tensão levou o aumento de Na, Cl e K no axoplasma e aumento da pressão fluida endoneural. Devido à diminuição do mecanismo de transporte desses elementos, o aumento da pressão fluida endoneural possa afetar a regeneração nervosa (MAEDA et al.[84], 1999).

Segundo ZHANG et al.[152] (2001), a tensão elevada no nervo, após reparo término-terminal, levou a debilitada recuperação funcional e a um decréscimo significante no diâmetro do axônio.

A junção das extremidades nervosas seccionadas pode ser realizada utilizando-se as mais variadas técnicas cirúrgicas.

A neurorrafia é a sutura isolada com o fio fino na bainha nervosa, é a técnica de escolha em caso de nervos seccionados (BABCOCK[10], 1927; SUNDERLAND[122], 1968; TERZIS et al.[125], 1975; HUDSON et al.[68], 1979; ROULEAU et al.[112], 1981; MILLESI[87], 1981; BRAUN[20], 1982; MILLESI[88], 1982; IDE[70], 1983; LUNDBORG[79], 1987; YUKSEL et al.[147], 1999). Existem técnicas de reparo nervoso periférico que utilizam tecidos adversos ao nervoso para unir ou envolver as extremidades do nervo lesado. Dentre os quais se têm as membranas cartilaginea (BUNNELL & BOYES[23], 1939); enxerto de um segmento de vaso sangüíneo (BUNNELL & BOYES[23], 1939; FAWCETT & KEYNES[36], 1990; FIELDS et al.[40], 1989), ou ao avesso (FERRARI et al.[38], 1999); enxerto de segmento nervoso periférico (BUNNELL & BOYES[23], 1939; LUNDBORG[79], 1987; MACKINNON[83], 1989; AMILLO et al.[5], 1995; WATCHMAKER & MACKINNON[143], 1997); através de sutura epineural ou

perineural (BRAUN[20], 1982; LUNDBORG[79], 1987; VITERBO[134], 1992; VITERBO et al.[136], 1994b); enxerto venoso preenchido com músculo esquelético (BATTISTON et al.[14], 2000; GEUNA et al.[48], 2000; FORNARO et al.[41], 2001; HANINEC et al.[59], 2004), utilizando tubos de materiais biológicos (osso, peritônio, epineuro, fáscia, colágeno, moléculas de adesão, músculos) ou sintéticos (polietileno, silicone, metal, plástico, celulose) combinados ou não com agentes bioquímicos neurotróficos (FIELDS et al.[40], 1989; WATCHMAKER & MACKINNON[143], 1997); tubo fibrocolagenoso envolto em fáscia (WATANABE et al.[142], 2001; WANG et al.[141], 2005).

O resultado histológico, ultra-estrutural e eletromiográficos encontrado no implante de um tudo fibrocolagenoso envolto em fáscia, em particular na formação do perineuro, requer os procedimentos cirúrgicos de coleta da fáscia e de interposição do tubo (WATANABE et al.[142], 2001).

WANG et al.[141] (2005), utilizaram em cães um enxerto de um tubo artificial microporoso, comprovando a praticidade desse método no reparo nervoso periférico e lesões com grande perda tecidual (30mm).

Cola de fibrina derivada de veneno de serpente foi testada experimentalmente em reparo nervoso periférico, tendo se obtido bom resultado (REIS et al.[104], 1998; REIS[105], 1999; REIS & RODRIGUES[106], 2000; VICENTE et al.[130], 2000).

Devido às neurotrofinas, será possível abordar novamente uma lesão nervosa via engenharia genética, com a regeneração completa eliminando a necessidade de reparo. Sem os problemas herdados, associados com reparo

nervoso convencional, restauração perfeita da função, será uma meta realizável (THANOS et al.[126], 1998).

Melhores resultados clínicos surgirão com refinamento técnico da microcirurgia. E a recuperação limitada ao conhecimento da anatomia interna do nervo periférico e de detalhes da neurobiologia e neuroquímica da regeneração nervosa (MACKINNON[83], 1989).

O uso de grampo de titânio é uma alternativa rápida e comparável às suturas com fio de náilon não-absorvíveis em reparo primário (PAYNE et al.[101], 2002).

As suturas epineurais, bem como perineurais, são denominadas de neurorrafia (HAKSTIAN[57], 1973; ROSEGAY & EDWARDS[111], 1980). A técnica de neurorrafia é indicada para lesões nervosas onde não há perda de tecido ou uma pequena perda (BRAUN[20], 1982).

A sutura epineural é um método convencional, onde ocorre a união do epineuro dos cotos proximal e distal de um nervo seccionado. Já a sutura perineural é mais complexa. Esta permite o afrontamento fascicular e orientação longitudinal através da união dos perineuros dos fascículos de um nervo seccionado (ROSEGAY & EDWARDS[111], 1980; BRAUN[20], 1982).

A neurorrafia epiperineural com o mínimo de tensão na sutura foi proposta por FERREIRA et al.[39] (1974).

Sutura epineural é um método clássico, relativamente não traumático e de fácil execução, embora não assegure correta união da estrutura intrafascicular. Características do epineuro permitem aproximá-lo sem entrar

em contato direto com os elementos neurais verdadeiros. Sob essa camada, encontrasse o tecido conjuntivo, que é rica em vasos sangüíneos que irão nutrir os fascículos nervosos. Essa vascularização é essencial para evitar a formação de tecido cicatricial (BRAUN[20], 1982).

Princípio importante da sutura epineural tem em vista maximizar os resultados, dentre os quais: têm o campo cirúrgico limpo; o exame prévio da extensão da ressecção; o estudo da anatomia intraneural; regularizar as extremidades nervosas; removendo neuromas; realizar o reparo com o microscópio cirúrgico ou lupa; usar fio adequado, como 9-0 e 10-0, e de material menos reativo, como náilon monofilamentar; a sutura deve estar livre de tensão; evitar a formação de hematoma; usar antibióticos quando for necessária uma dissecação maior (BRAUN[20], 1982).

Em relação à técnica para obtenção do enxerto, existem inúmeras formas, como: enxertos acelulares ou celulares; vascularizados ou não vascularizados; a fresco, pré-degenerados ou congelados; autólogos, alógenos, isogênicos ou xenogênicos. Já o material do enxerto, pode ser: enxerto biológico – pode ser um segmento de nervo, muscular, ósseo, membrana cartilagínea, vaso sangüíneo ou tubo com composição diversa (molécula de adesão); enxertos sintéticos – silicone, polietileno e etc (FIELDS et al.[40], 1989; WATCHMAKER & MACKINNON[143], 1997).

BUNNEL & BOYES[23] (1939), verificaram que a regeneração foi maior na área periférica dos enxertos, conseguiram obter, de uma série de 32 enxertos nervosos autólogo, o retorno de algumas funções e, em vários, a recuperação foi de grau considerável.

Não foram encontradas evidências da vantagem ou superioridade dos resultados obtidos com a técnica de junção dos cotos pela neurorrafia, seja realizada com sutura epineural ou perineural (BRAUN[20], 1982; LUNDBORG[79], 1987).

YAN et al.[146] (2002b), estudaram os diferentes ângulos de secção e união das extremidades no reparo nervoso periférico. Os resultados foram significativamente melhores no lado com reparo oblíquo do que com transverso. Sugerindo que a conexão oblíqua aumenta a área de superfície coaptada, aumentando o brotamento de fibras a partir do nervo doador.

A neurorrafia término-lateral é uma técnica utilizada desde 1800. Depres, em 1876 reparou o nervo mediano inserindo seu coto distal no nervo ulnar, tendo-se início a investigação dessa técnica tão promissora (AL-QATTAN[4], 2001).

BALLANCE et al.[11] (1903), suturaram o coto distal do nervo facial seccionado à face lateral do nervo acessório, para tratar a paralisia do nervo facial.

Uma lesão alta de plexo braquial, suturando-o ao sétimo nervo serviçal, foi realizada por Harris e Low, em 1903 (apud AL-QATTAN[4], 2001).

VITERBO et al.[134] (1992) e VITERBO et al.[136] (1994b), utilizaram a técnica de neurorrafia término-lateral, com e sem a remoção do epineuro, comprovando que esta técnica permite o uso de um nervo intacto para doar axônios a um nervo lesado, sem produzir danos secundários. Suturaram o coto distal do nervo fibular seccionado à face lateral do nervo tibial intacto, sem a remoção do epineuro.

HOLMQUIST et al.[67] (1993), desenvolveu um modelo matemático para calcular a taxa de regeneração, através do teste sensitivo do beliscão.

Concluíram que a taxa de regeneração de 1,5 mm/dia, após um tempo inicial de 3,6 dias.

A ausência de lesão no nervo doador abriu a possibilidade, transformando qualquer nervo em potencial nervo doador (VITERBO, 1992[134]; VITERBO et al.[135], 1993c; VITERBO et al.[138], 1998).

Estudo realizado empregando a neurorrafia término-lateral com e sem a remoção do epineuro, em ratos. Foi constatado que a neurorrafia término-lateral foi funcional e com presença do epineuro não constitui impedimento para a regeneração axonal ou para a passagem de estímulo elétrico (VITERBO et al.[135], 1993c).

LUNDBORG et al.[81] (1994b), constataram que o brotamento axoplasmáticos atravessa o epineuro e respondem positivamente a testes funcionais.

VITERBO et al.[136, 137] (1994b; 1994c), comprovou que a neurorrafia término-lateral permite o crescimento axonal a partir de nervo doador intacto a um nervo lesado, sem produzir danos secundários, sugerindo que seja clinicamente utilizável.

NANOBASHVILI et al.[91] (1994), analisaram o potencial regenerativo do nervo vago abdominal em ratos e que através de enxerto nervoso autólogo de segmento do próprio nervo vago, descreveu um alto potencial regenerativo das fibras amielínicas.

Testes eletrofisiológico e analises da microscopia de luz e eletrônica constatou que dentre cinco tipos de enxertos – autólogos convencionais, vascularizados e de músculos; aloenxertos a fresco e congelados – comparado com nervo normal e com um 'gap' de 3 cm. Concluíram que a melhor regeneração foi a com enxertos autólogos, dentre os enxertos alogênicos, o congelado (AMILLO et al.[5], 1995).

HASEGAWA[60] (1996) combinaram no nervo radial de coelho as técnicas de microsutura epineural e de tubo de colágeno em um "gap" de cinco centímetros. Constataram nos grupos sem alinhamento recuperação funcional inferior.

A melhor opção para o reparo de 'gap' nervoso é ainda o enxerto nervoso autólogo (WATCHMAKER & MACKINNON[143], 1997).

Estudos para averiguar se os axônios atravessaram as camadas conjuntivas nervosas, através de reparo término-lateral e látero-terminal, usando enxerto nervoso autólogo. Avaliações funcionais demonstraram que não houve recuperação, sugerindo que as camadas nervosas formam uma barreira para os axônios em regeneração. Neste trabalho não houve estudo histológico e alguns dias antes dos testes funcionais os animais foram re-operados (BERTELLI et al.[17], 1996).

TARASIDIS et al.[124] (1997), sugerem que a regeneração neural predominantemente sensitiva ocorreu após neurorrafia término-lateral ao final de 16 semanas.

ZHAO et al.[154] (1997), demonstrou em seus estudos, que as fibras nervosas em regeneração, com ou sem janela epineural, possuem a habilidade de penetrar no epineuro, perineuro e endoneuro.

VITERBO et al.[138] (1998), concluíram em estudo comparativo da neurorrafia término-lateral com e sem a remoção da bainha epineural, que ambas as modalidades não demonstram diferenças nas características morfológicas e eletrofisiológicas estudadas.

Três modelos diferentes de neurorrafia término-lateral, utilizando nervos originais e adjacentes, constataram que a técnica utilizada é viável se o segmento distal do nervo seccionado for reatado ao seu tronco original, distal ou seu ramo (ZHANG et al.[150], 1998).

LIU et al.[77] (1999), num estudo experimental comparativo da neurorrafia término-terminal, neurorrafia término-lateral com janela de epineuro, término-lateral sem a remoção do epineuro e nervo seccionado e sem reparo. Ao final de 2,4,6,8,10 e 12 semanas que o uso da neurorrafia término-lateral só deveria ser considerado em momentos que o coto proximal não estivesse disponível.

KALLIAINEN et al.[74] (1999), compararam técnicas de neurorrafia término-terminal do nervo fibular e término-lateral do coto distal do nervo fibular ao nervo tibial de rato. As forças isométricas e específicas não foram diferentes nos dois grupos.

Em estudo REIS[105] (1999), constatou uma possibilidade de axônios regenerarem de um nervo intacto para dentro do enxerto nervoso autólogo,

através da neurorrafia término-lateral e coaptação de cola de fibrina (derivada do veneno de serpentes).

SILBERSTEIN[115] (1988) utilizou adesivo à base de fibrinogênio autólogo na cirurgia odontológica e a considerou de fácil produção, efetivo e com possibilidade de uso na neurocirurgia.

O adesivo se mostrou ineficiente na força de adesão dos cotos do nervo ciático em ratos, inclusive ocorreu um aumento da reação inflamatória, se comparado a cotos unidos através da neurorrafia (CRUZ et al.[28], 1986).

DAUNOIS & SÉBILLE[31] (1991), estudou a influência de fatores neurotrôficos, onde misturaram este a uma cola biológica, comparando com a cola tradicional. Os dados coletados demonstraram um melhor aumento nas respostas funcionais do músculo extensor longo dos dedos (EDL), quando utilizaram à cola enriquecida com fatores neurotróficos.

VITERBO et al.[133] (1993b), testou a cola de fibrina derivada de veneno de cobra no reparo nervoso periférico em ratos, comparando com a cola de fibrina tradicional e obteve resultados similares destas duas técnicas.

ZHANG et al.[151] (1999), através da técnica de marcação fluorescente confirmaram o brotamento axonal. Sua hipótese é que este brotamento axonal é o resultado de “sinais” enviados à célula nervosa e ao sistema nervoso central.

A união da extremidade distal do nervo tibial à face lateral do nervo fibular com janela epineural, após 90 dias pós-cirurgia encontrou regeneração axonal (AL-QATTAN[3], 2000).

LUTZ et al.[82] (2000), em estudo utilizaram o nervo radial como nervo doador, na tentativa de reparar o nervo mediano, não obtendo resposta funcional satisfatória. A recuperação motora veio a ser observada quando o nervo radial foi unido ao seu agonista, nervo ulnar. Concluíram que nervos antagônicos podem induzir regeneração axonal.

Um dos modelos de pesquisas na área da regeneração nervosa seja para comparações morfológicas, bioquímicas ou fisiológicas, tem sido realizado em roedores jovens (ASKAR et al.[8], 2001; JERÔNIMO et al.[73], 2005).

BERSANETI[15] (2001) constatou que o uso da neurorrafia término-lateral em dois tempos operatórios foi superior, se comparado a neurorrafia em um tempo cirúrgico.

Segundo ZHANG & FISCHER[153] (2002), o brotamento colateral do nodo de Ranvier in vivo e in vitro, e células de Schwann do nervo recipiente têm um papel importante, dar inicio desse processo de regeneração nervosa, entretanto esse processo ainda não é totalmente conhecido.

JABERI et al.[72] (2003), não observaram diferenças estatísticas no número de fibras nervosas após o reparo do nervo fibular a fresco e pré-degenerado. A contagem do número de fibras nervosa foi muito menor para resultar na recuperação funcional do órgão-alvo.

NAVARRO et al.[92] (2003), elaboraram um guia nervoso artificial para o reparo de um segmento de 6 mm, onde a matriz gel enriquecida com células de Schwann singênicas, isogênicas e autólogas. Descreveram níveis ligeiramente inferiores de reinervação das células de Schwann autólogas do que do autoenxerto nervoso, mas uma maior quantidade de axônios regenerados do

que o transplante de células de Schwann isogênicas e singênicas e do guia acelular.

OGÜN et al.[96] (2003), observou em três pacientes com lesão extensa do nervo mediano de 15 a 22 cm o retorno sensitivo do nervo mediano, e o retorno motor somente em um dos pacientes, concluindo que a neurorrafia término-lateral é uma alternativa viável para o enxerto nervoso com extensa perda nervosa.

Estudos da técnica neurorrafia término-lateral associada ao enxerto nervoso, de veia e de veia preenchida com músculo esquelético a fresco. Os autores demonstraram que a técnica apresenta significativos resultados quando combinado com o uso de enxerto nervo e enxerto venoso, mas não quando está associada com o enxerto de veia preenchida com músculo (ULKÜR et al.[127], 2003).

Pesquisas com a bioestimulação com laser de baixa-potência após uma neurorrafia término-lateral, observaram uma recuperação funcional, recuperação da massa muscular e mielinização das fibras nervosas (GIGO-BENATO et al.[49], 2004).

HANINEC et al.[59] (2004), descreveu os resultados de 13 pacientes que sofreram avulsão do plexo braquial e foram tratados com neurorrafia término-lateral do nervo axilar, obtendo resultados nos pacientes de 75% de recuperação funcional, que foi acompanhado por 24 meses.

Os resultados de experimentos histológicos e eletrofisiológico, juntamente com a microscopia confocal, pode-se observar os axônios regenerados no local, que pelo reparo da neurorrafia término-lateral com ou

sem janela perineural, ocorre através do brotamento colateral dos axônios do nervo doador (HAYASHI et al.[61], 2004).

MYCKATYN et al.[89] (2004), utilizaram ratos transgênicos que expressam proteínas fluorescentes amarela nos neurônios periféricos e concluíram que o uso de técnicas de neurorrafia término-lateral e enxertos associados a esses animais e a microscopia fluorescente, constituíram uma metodologia importante para mais estudos do crescimento axonal após um trauma nervoso periférico.

OZMEN et al.[100] (2004), demonstram experimentalmente que a neurorrafia término-lateral apresentou resultados funcionais e histomorfométricos melhores quando se realizou a excisão de epineuro introduzindo o coto distal no nervo doador.

NICHOLS[94] (2004) descreveu que para obter um aperfeiçoamento da regeneração dos nervos periféricos, os nervos motores e mistos apresentam certa significância perante o nervo sensorial.

VOCHE & OUATTARA[139] (2005), observaram bons resultados da recuperação sensitiva da palma da mão e dedos da mão, após neurorrafia término-lateral, com janela de epineuro.

JERÔNIMO et al.[73] (2005), relatou que o nervo sural apresenta uma constante na sua morfologia e um crescimento simétrico, caracterizando assim, como um bom modelo experimental para pesquisas de neurorrafias.

Com base nas informações obtidas na literatura, decidimos pesquisar a possibilidade de crescimento de fibras nervosas oriundas de um nervo

doador intacto (n. vago) para o interior de um enxerto nervoso autólogo (n. sural).

PROPOSIÇÃO

3. PROPOSIÇÃO

Este trabalho tem por objetivos:

1. Confirmar a possibilidade do brotamento colateral de axônios oriundos de um nervo intacto, para dentro de um segmento de enxerto nervoso autólogo.
2. Apresentar dados que possam aperfeiçoar e assegurar a utilização de técnicas de reparo nervoso periférico, com maior recuperação funcional.
3. Constatar a possibilidade do crescimento de axônios oriundos de um nervo craniano (nervo vago), para o enxerto de um nervo sensitivo espinhal (nervo sural).

MATERIAL E MÉTODOS

4. MATERIAL E MÉTODOS

ANIMAIS

Foram utilizados 25 ratos (*Rattus norvegiccus*) da linhagem Wistar, adultos, machos, pesando entre 200-250 gramas, provenientes do Biotério Central da FOB/USP/Bauru.

Os animais foram mantidos cinco por caixa, no Biotério Central, recebendo ração e água "ad libitum", sem restrições de movimentos, respeitando os ciclos de 12 horas de luz e em temperatura média de 24°C.

Os animais foram divididos em três grupos, assim constituídos:

1. Grupo Controle Normal - A1: constituído de cinco animais, onde o nervo sural e vago foram coletados e destinados às técnicas de M.O. e M.E.T., para estudo morfológico e morfométrico.
2. Grupo Controle Experimental (*sham neurorraphy*) - A2: constituído de oito animais. Neste grupo a extremidade proximal dos enxertos foi suturada próximo ao nervo vago (aproximadamente a 3 mm de distância), e a extremidade distal suturada na tela subcutânea. Os animais foram destinados às técnicas de M.O. e M.E.T., para análise morfológica do enxerto.
3. Grupo Neurorrafia – A3: constituído de doze animais. Neste grupo, a extremidade proximal dos enxertos foi submetida à técnica de neurorrafia término-lateral no nervo vago, e a extremidade distal suturada na tela subcutânea. Neste grupo os animais também foram destinados às técnicas de M.O. e M.E.T. para análise morfológica e

morfométrica das fibras em regeneração no interior dos enxertos.

Em todos os procedimentos cirúrgicos, nenhuma janela epineural foi realizada no nervo vago, e todos os segmentos nervosos enxertados foram mantidos sem nenhuma tensão.

PROCEDIMENTOS CIRÚRGICOS

Os animais foram previamente pesados e submetidos à anestesia geral com injeção de pentobarbital sódico intra-peritoneal (30mg/kg). A face dorso-lateral do membro posterior esquerdo foi tricotomizada, desinfetada com álcool e os animais foram posicionados em decúbito dorsal em goteira cirúrgica. Para a dissecação do nervo sural, foi realizada uma incisão longitudinal na face dorso-lateral da perna. Após a remoção do segmento, medindo no mínimo 1,5 cm de comprimento, este foi mantido em solução fisiológica até sua utilização final. A pele da região doadora foi suturada com fio mononylon 4-0 Ethicon.

Em seqüência, no lado direito do pescoço foi efetuada uma incisão paramediana de aproximadamente dois cm de comprimento, e posterior divulsão dos músculos infra-hióideos direitos, para visualização da traquéia e da bainha carotídea. Esta última foi incisionada, permitindo a individualização do nervo vago direito em seu trajeto cervical ao lado da artéria carótida comum direita.

Os animais do grupo controle normal (A1) serviram apenas para a observação do padrão normal dos nervos em estudo. Foi feito coleta dos referidos nervos e posterior tratamento para observação pelas técnicas de microscopia óptica e eletrônica. Aferições dos diâmetros e áreas das fibras mielínicas foram realizadas. Os animais do grupo controle experimental (A2), foram destinados à observação de possíveis fibras em regeneração no interior do enxerto, oriundas de outras fontes. Neste grupo, as técnicas a serem utilizadas foram às mesmas utilizadas para os demais grupos.

Nos animais do grupo A3 (grupo experimental), a extremidade proximal do enxerto autólogo (n. sural) foi suturada à face lateral do nervo vago através da técnica da neurorrafia término-lateral. Realizou-se a sutura epineural com fio mononylon 10-0 Ethicon, sem lesão intencional e sem fazer janelas no epineuro. A extremidade distal do enxerto foi suturada na tela subcutânea sem tensão.

Os procedimentos cirúrgicos dos grupos A2 e A3 foram realizados sob microscopio cirúrgico (DF Vasconcelos).

Os animais foram mantidos em caixas com água e ração ”*ad libitum*”, respeitando-se ciclos de 12 horas de luz. Decorridas 10 semanas pós-cirurgia, os animais foram sacrificados por injeção de uma *over dose* de anestésico e destinados às observações morfológicas e morfométricas dos enxertos.

FIXAÇÃO ATRAVÉS DE PERFUSÃO

Perfusão é o procedimento que propicia fixação de qualidade superior, pois imediatamente coloca o fixador em nível pericelular e celular (Técnicas Básicas de Microscopia Eletrônica Aplicadas às Ciências Biológicas). Para essa técnica foi usado:

1 - Anestésico Vetalar (Ketamine Hydrochloride do laboratório Fort Dodge, U.S.A.)

2 - Solução salina de cloreto de sódio a 0,9%, perfundida a temperatura ambiente, por um período aproximado de 5 minutos e em quantidade suficiente para permitir um retorno vascular quase transparente.

3 - Fixador de Glutaraldeído 2,5%, diluído em tampão fosfato de sódio, 0,1M pH=7,3.

4 - Anti-coagulante de Liquenine (Laboratório Roche)

5 - Aparato para perfusão (SPRANDO, 1990).

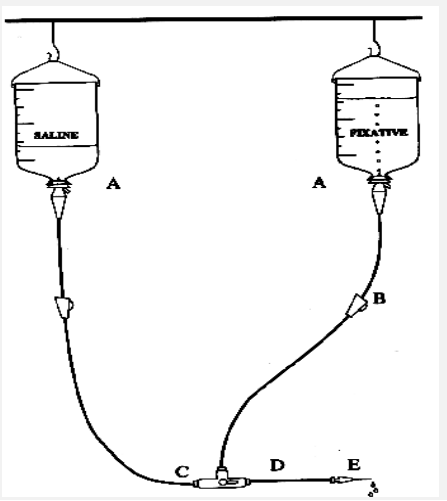

A- Garrafas, uma com solução salina e outra com fixador
B- Válvula de fluxo
C- Válvua direcional
D- Extensão da cânula
E- Agulha

FIGURA 01 – Aparato para perfusão.

Cada animal foi colocado em uma gaiola de contensão, imobilizado e pré-anestesiado Vetalar (Ketamine Hydrochloride) através de injeção intramuscular, na quantidade de 10 mg/kg do peso corporal. Quinze minutos antes de iniciar a perfusão foi injetado anticoagulante Liquenine, 130 IU/kg do peso corporal, por via intraperitonial cuja função é prevenir a formação de trombos vasculares (SPRANDO, 1990). A seguir foi realizada a tricotomia da região do tórax e do abdome, uma incisão em nível da linha alba, abertura da cavidade torácica através de secção e afastamento da grade costal para as laterais. Posteriormente foi aberto o saco pericárdio, introduzida uma agulha no ápice do coração para atingir o ventrículo esquerdo e permitir a passagem de solução salina de cloreto de sódio a 0,9% e a drenagem foi feita através de secção da aurícula direita do coração, a fim de remover o sangue da árvore vascular para evitar a formação de coágulos pela ação do fixador, e conseqüente interrupção da perfusão. Na seqüência foi introduzido também pela via intracardiaca, o fixador de Glutaraldeído 2,5%, perfundido a temperatura ambiente. Após a fixação, foram coletadas todas as estruturas a serem estudadas.

PROCESSAMENTO PARA MICROSCOPIA ÓPTICA E ELETRÔNICA

Esses animais foram previamente pesados e submetidos à anestesia geral com injeção de pentobarbital sódico intra-peritoneal (30mg/kg). Para microscopia óptica e eletrônica, os nervos e enxertos, foram fixados com glutaraldeído a 2,5% em tampão fosfato de sódio, 0,1 molar, em pH 7, 38, por

quatro horas. Em seguida, foram pós-fixados em tetróxido de Ósmio 1%, em tampão fosfato 0,1M, pH 7,3 por duas horas no escuro. Um terceiro fixador, acetato de Uranila 0,5% em água com sacarose 13,3%, foi usado por duas horas. Posteriormente, foi realizada desidratação do material em série crescente de acetona (50 até 100%). Os fragmentos foram incluídos em resina (Araldite 506). Os blocos foram trimados e os cortes de 0,5 micrômetros de espessura (semi-finos) obtidos no ultramicrótomo Huxley-Cambridge com navalha de vidro. Os cortes foram corados com azul de metileno e azur II (1:1), analisados em microscópio óptico e selecionadas áreas específicas para MET. Os blocos foram retrimados, seccionados com 60 a 80 nm de espessura no ultramicrótomo LBK BROMA 8800 ULTRATOME. A seguir, os cortes foram corados com acetato de Uranila (WATSON[144], 1958) e citrato de Chumbo (REYNOLDS[107], 1963), analisados e fotografados no MET PHILLIPS EM 301 do Centro de Microscopia Eletrônica do Instituto de Biociências, Câmpus de Botucatu.

ANÁLISE QUALITATIVA E QUANTITATIVA DOS RESULTADOS

Após coleta, fixação, inclusão e coloração foram realizadas a quantificação do número total de área das fibras, área do axônio, perímetro do axônio, perímetro da fibra, diâmetro da fibra, diâmetro do axônio e espessura da bainha de mielina dos axônios. Para tal, foram utilizados cortes semifinos de microscopia óptica das amostras dos nervos vago, sural e enxertos. As aferições foram realizadas empregando o analisador de imagens Image Pró-

Plus, instalado no departamento de Anatomia da Faculdade de Odontologia de Bauru – FOB-USP.

Os mesmos blocos foram então preparados para cortes transversais ultrafinos, 50-80nm (Micrótomo Leica Ultracut UCT), equipado com navalha de diamante, e corado com acetato de uranila (WATSON[144], 1958) e citrato de chumbo (REYNOLDS[107], 1963). A análise e fotodocumentação dos cortes ultrafinos foram realizadas em microscópio eletrônico de transmissão Phillips EM 301, (operando a 60Kv), do Centro de Microscopia Eletrônica do Instituto de Biociências, Câmpus de Botucatu.

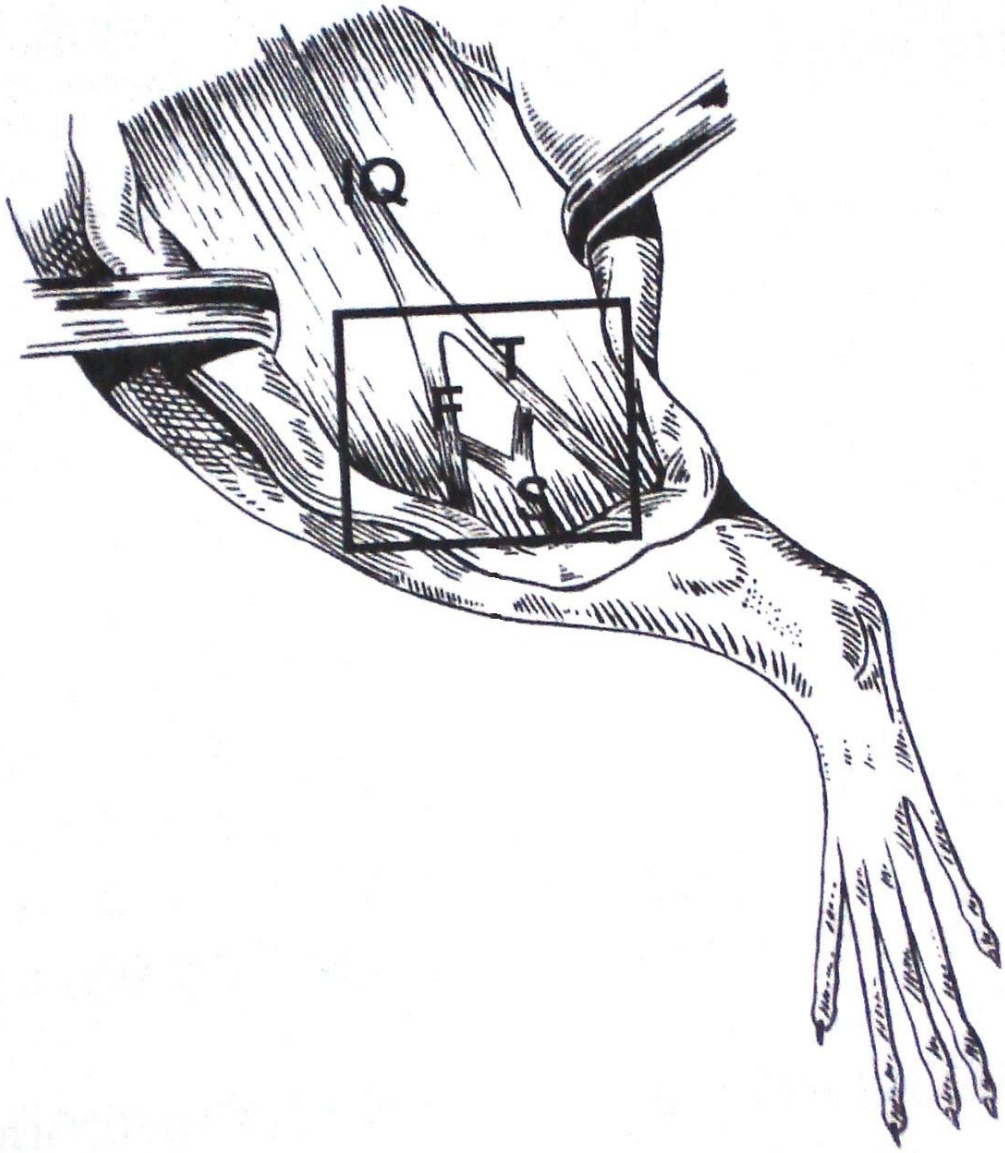

FIGURA 02 – Obtenção do enxerto nervoso autólogo. O esquema evidência o nervo isquiático (IQ) e os ramos tibial (T), fibular comum (F) e cutâneo sural caudal (S).

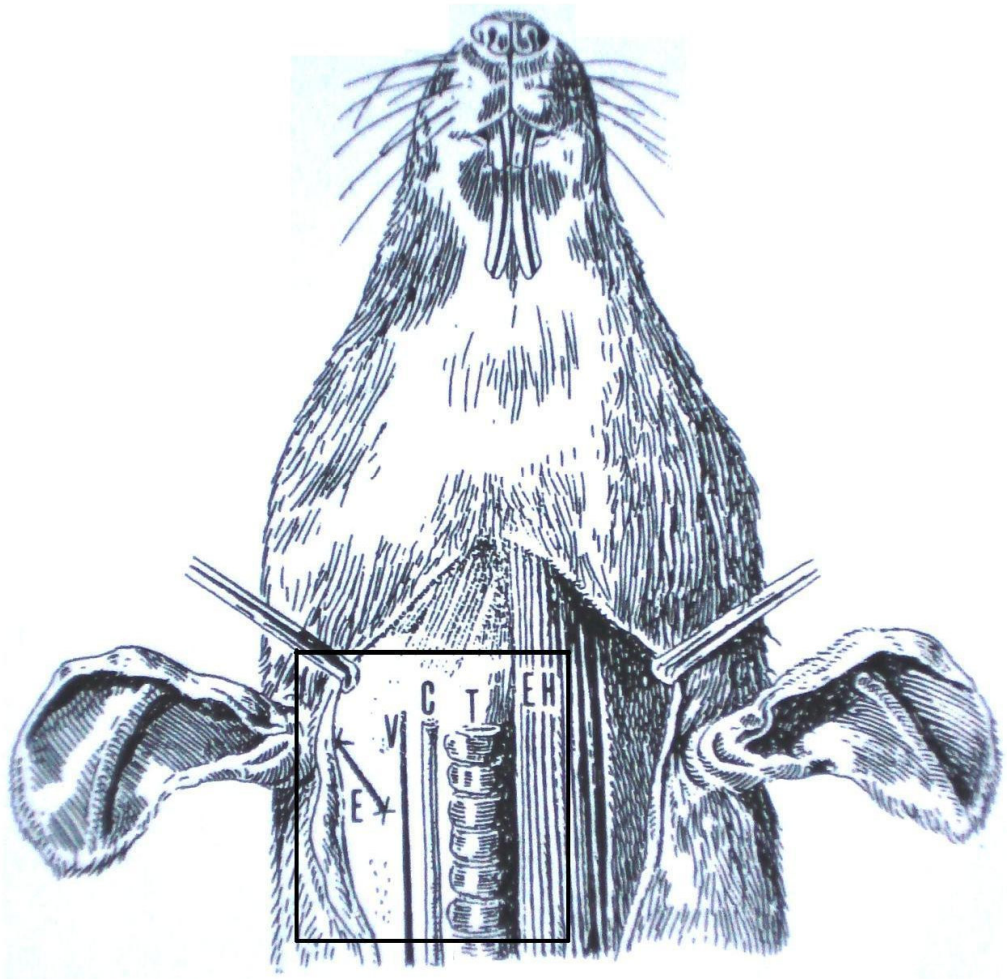

FIGURA 03 – Grupo Controle Experimental (A2) “Sham”. Nervo vago direito (V); artéria carótida comum direita (C); traquéia (T); segmento de enxerto autólogo (E); músculo esterno-hióideo (EH).

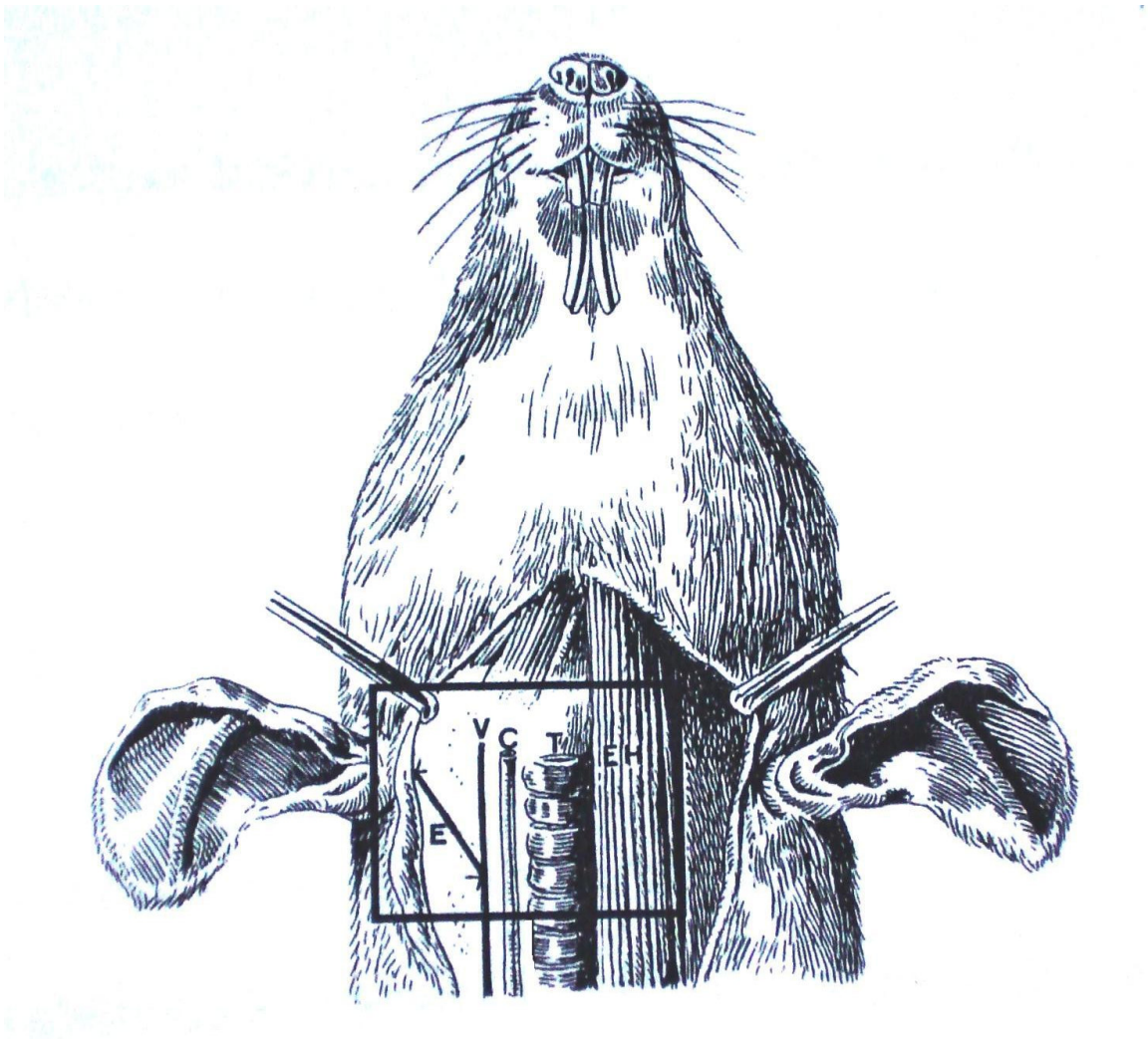

FIGURA 04 – Grupo Experimental (A3). Nervo vago direito (V); artéria carótida comum direita (C); traquéia (T); segmento de enxerto autólogo (E); músculo esterno-hióideo (EH).

RESULTADOS

5. RESULTADOS

5.1 Observações macroscópicas

Durante a dissecação dos nervos pesquisados, tanto o nervo doador (n. vago), como o enxerto (n. sural), apresentaram características morfológicas distintas. Assim, o n. vago apresenta maior diâmetro se comparado ao n. sural. Além disso, o nervo vago apresenta maior extensão na região cervical, desaparecendo como tal em nível de pedículo pulmonar. Já o n. sural localiza-se na região posterior da perna, sendo responsável pela sensibilidade geral de parte do dorso do pé.

A diferença de diâmetro entre os nervos pesquisados, de certa forma, facilitou a neurorrafia término-lateral durante os procedimentos cirúrgicos de coaptação dos nervos.

Dos 25 animais utilizados, dois morreram após a cirurgia, muito provavelmente por super dosagem de anestésico, sendo um do grupo experimental (A3) e o outro animal do grupo controle experimental (A2) “Sham”.

No período proposto para a eutanásia dos animais, não foi observada nenhuma alteração macroscópica tal como, atrofia ou perda do movimento do membro pélvico esquerdo, lado este que foi escolhido como doador do enxerto (n. sural) em nenhum dos grupos.

Durante a coleta do enxerto (10 semanas pós-cirurgia) não foi observada infecções ou reações inflamatórias na face ventral do pescoço dos animais operados.

As suturas nas extremidades dos enxertos (proximal e distal), dos animais tanto no grupo A2 como no A3 estavam preservadas e todos os enxertos foram encontrados em ambos os grupos (FIG. 05).

O diâmetro do enxerto variou em ambos os grupos e entre os animais, apresentando-se com medida semelhante entre os enxertos do mesmo grupo e distintos entre os grupos, sendo os enxertos do grupo A2 com menor diâmetro em relação aos enxertos do grupo A3. Observe-se essa diferença nos fascículos dos nervos (FIG. 06 e 07) respectivamente A2 e A3.

5.2 Observações microscópicas

O nervo vago normal, visto através da microscopia de luz em corte transversal, apresentou-se constituído por fibras nervosas mielínicas heterogêneas com localização, das fibras de maior diâmetro, na região periférica do nervo (FIG. 08). Em nível de microscopia eletrônica (ME) este nervo apresentou um número significativo de fibras amielínicas distribuídas por todo o nervo (FIG. 09).

Já o nervo sural normal, observado em microscopia de luz e microscopia eletrônica, demonstrou ser constituído predominantemente por fibras mielínicas heterogêneas, e estas estão distribuídas uniformemente por toda a área circunscrita do nervo (FIG. 10 e 11).

Nos enxertos do grupo controle experimental (A2) “Sham” não foi encontrado fibras nervosas mielínicas em regeneração (FIG. 12 e 13). Na maioria das secções transversais do enxerto deste grupo, foi observada a

presença de tecido conjuntivo denso não-modelado em troca do tecido nervoso, semelhante a uma fibrose, característica compatível com a degeneração nervosa.

O grupo (A3) Neurorrafia sendo analisado pela microscopia óptica e eletrônica, em nível do enxerto, evidenciou fibras nervosas mielínicas e amielínicas heterogêneas distribuídos por toda a área circunscrita pelo nervo, com características bastante semelhantes ao nervo vago normal (FIG. 14 e 15).

Nos cortes dos enxertos dos animais do grupo A3 foram observadas, algumas fibras nervosas e células de Schwann com aspecto de degeneração, bainha de mielina desorganizada e restos de células degeneradas (FIG. 15).

5.3 Avaliação da massa dos animais

A média da massa inicial dos animais no grupo controle (A1) foi de 281,64 g, variando de 232,3 g a 329,7 g. No grupo controle experimental (A2), foi de 295 g, variando de 271 g a 328 g. O grupo experimental (A3) foi de 278,4 g, variando de 257 g a 306 g. Na TABELA 01, estão representados estes dados, mostrando a equivalência entre as massas dos grupos no momento da cirurgia e eutanásia do grupo controle.

A média da massa final dos animais, em gramas, para o grupo controle experimental (A2 - Sham) foi de 392,5 g, variando de 375 g a 458,3. O grupo experimental (A3) foi de 346,4 g, variando de 337,1 a 422,9. Esses dados podem ser observados na TABELA 02, mostrando a equivalência entre as massas finais dos grupos no momento da coleta do enxerto.

5.4 Morfometría e análise estatística

Os resultados da morfometría referentes às variáveis, área das fibras, área do axônio, perímetro do axônio, perímetro da fibra, diâmetro da fibra, diâmetro do axônio e espessura da bainha de mielina estão nas TABELAS 03, 04 e nas FIG. 16 a 22.

A análise estatística realizada pelo teste de “Student” dessas variáveis mostrou que os valores médios foram semelhantes, não havendo diferenças estatisticamente significantes entre o nervo vago normal (A1) e o experimental (A3) TABELA 05. Entretanto, a comparação entre o grupo controle do nervo sural (A1) com o grupo experimental (A3) e a comparação entre o grupo controle do nervo sural (A1) e o grupo controle do nervo vago (A1), apresentaram valores distintos, havendo diferença estatística significante entre esses grupos TABELA 06 e 07 respectivamente.

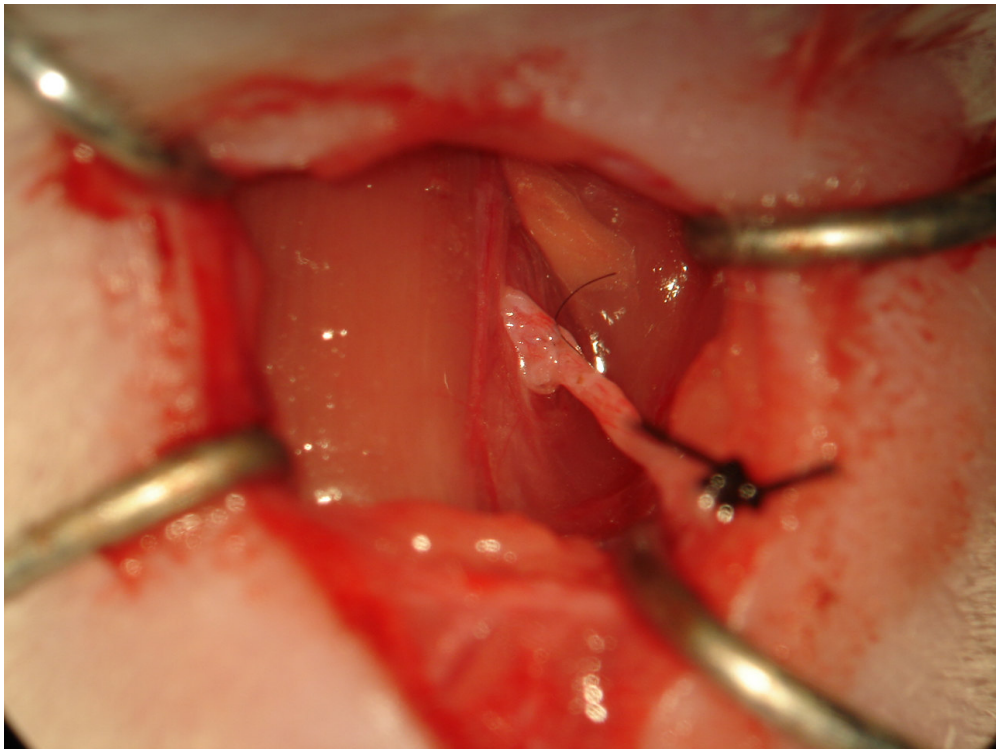

FIGURA 05 - Imagem demonstrativa das suturas nas extremidades proximal e distal do enxerto no grupo experimental (A3).

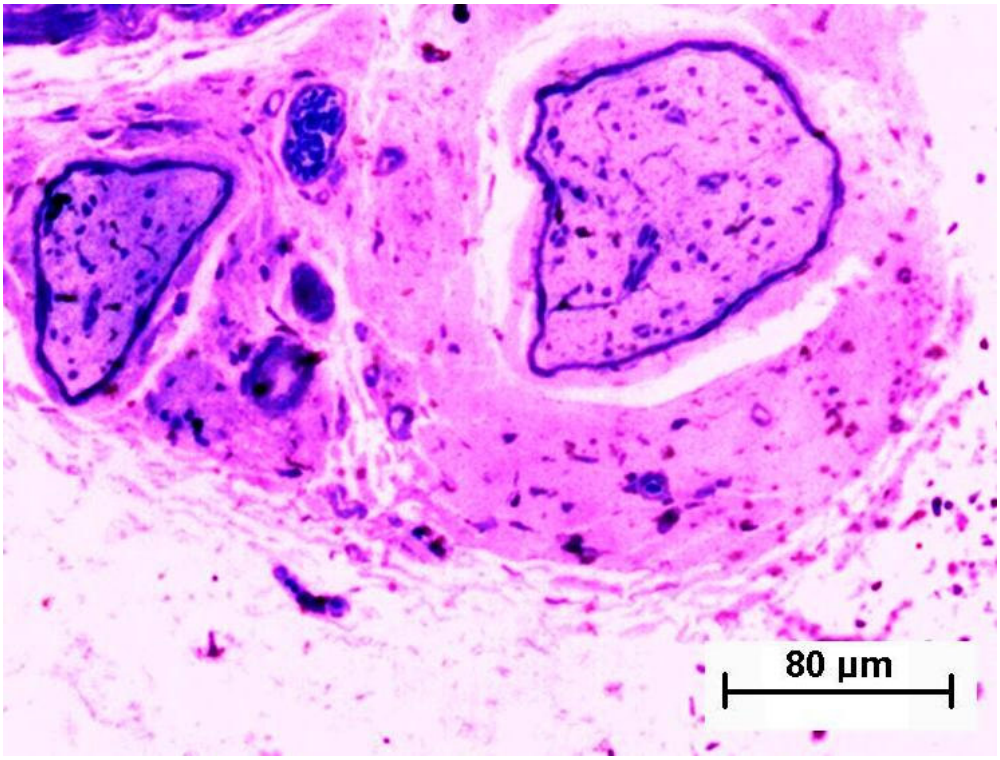

FIGURA 06 – Diâmetro dos fascículos nervosos do grupo A2 (Sham).

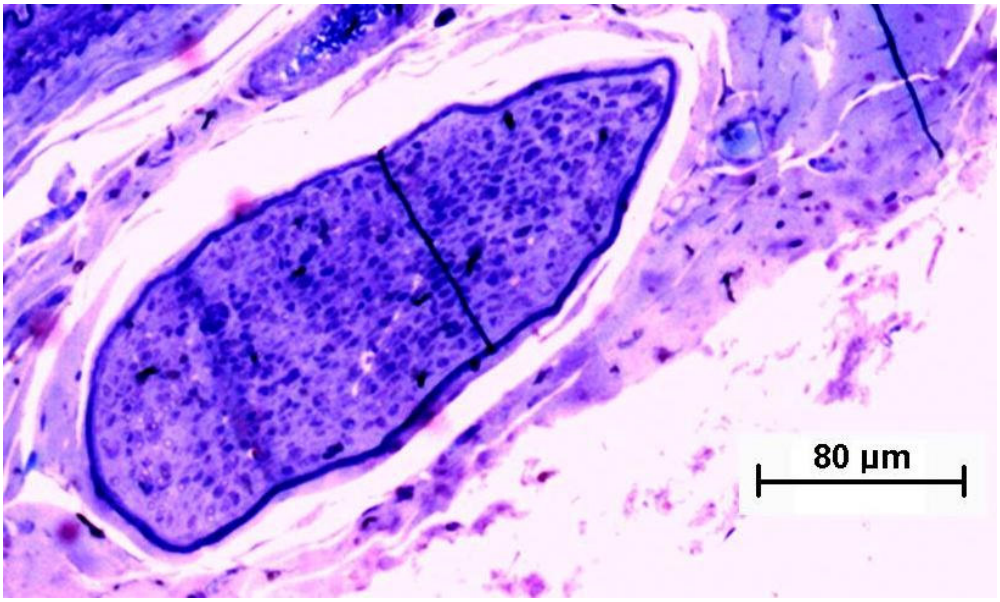

FIGURA 07 – Diâmetro do fascículo nervoso do grupo A3 (Experimental).

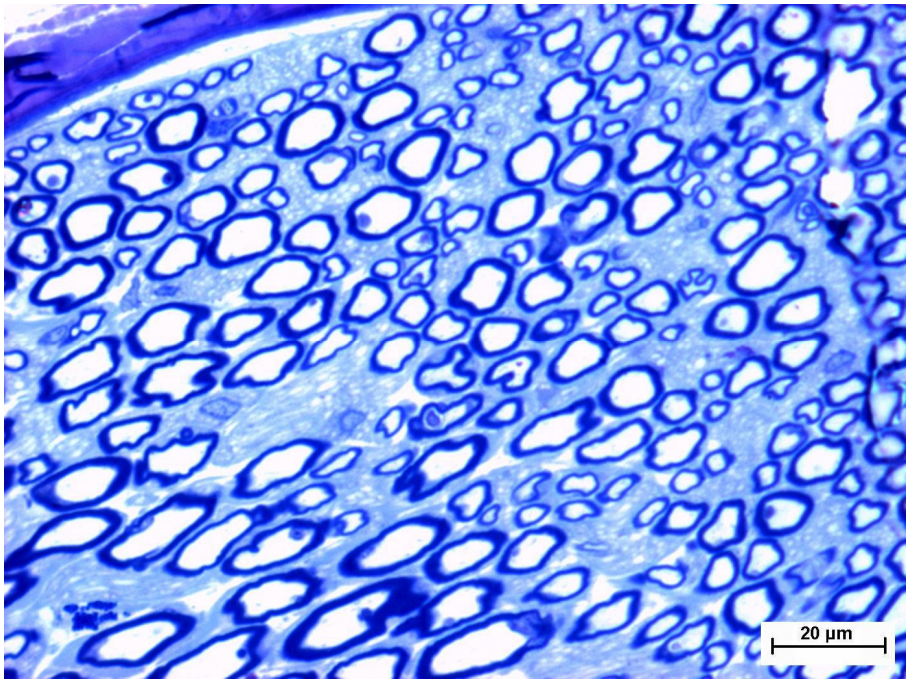

FIGURA 08 – Nervo vago normal através de M.O. Observe o maior contingente de fibras de maior diâmetro posicionadas na periferia do corte.

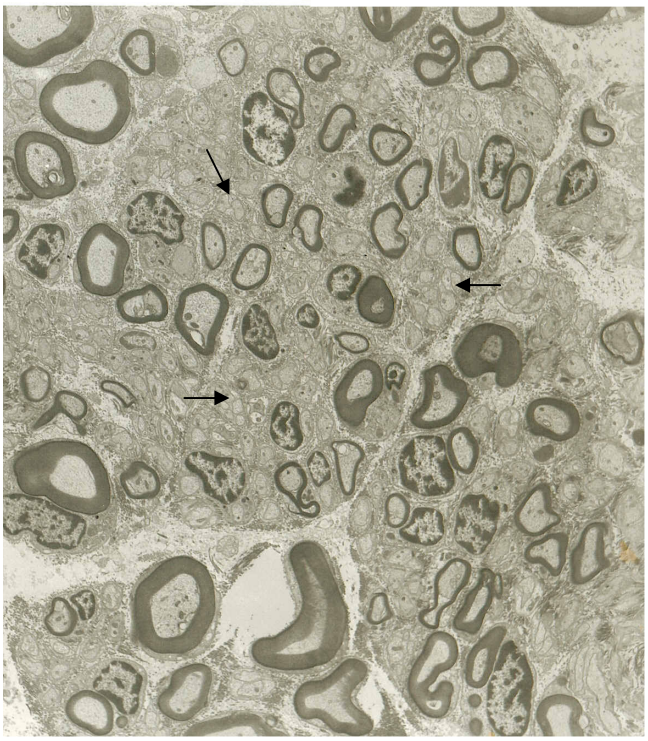

FIGURA 09 – Nervo vago normal através de M.E. Note o número significativo de fibras amielínicas presente na figura (1.200x).

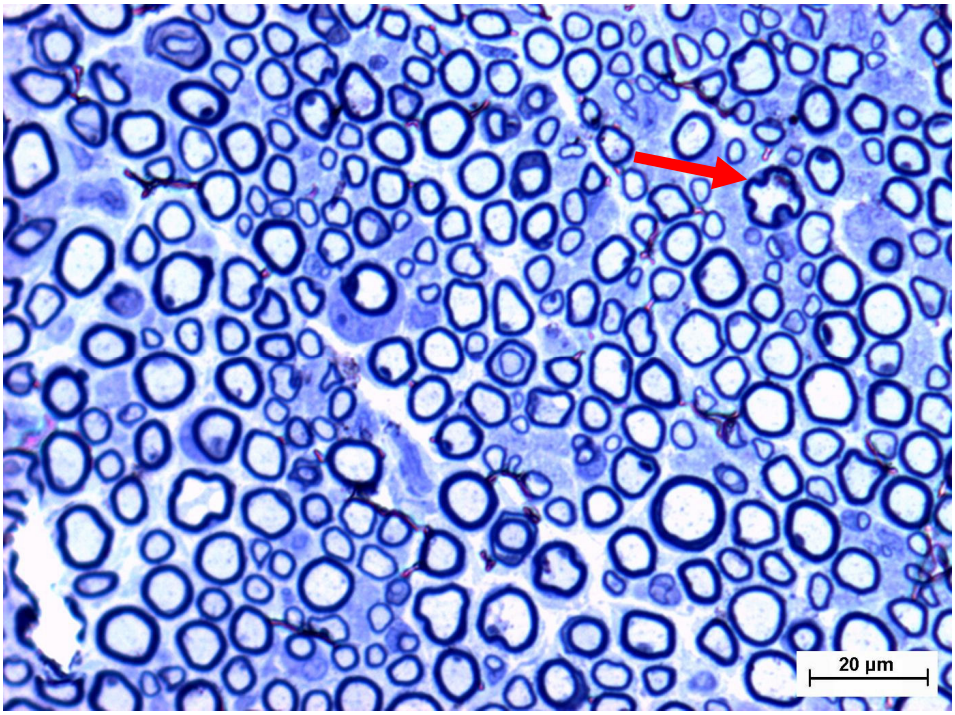

FIGURA 10 – Nervo sural normal através de M.O. Note a heterogeneidade das fibras mielínicas em toda a extensão da secção. Fibra seccionada em região paranodal.

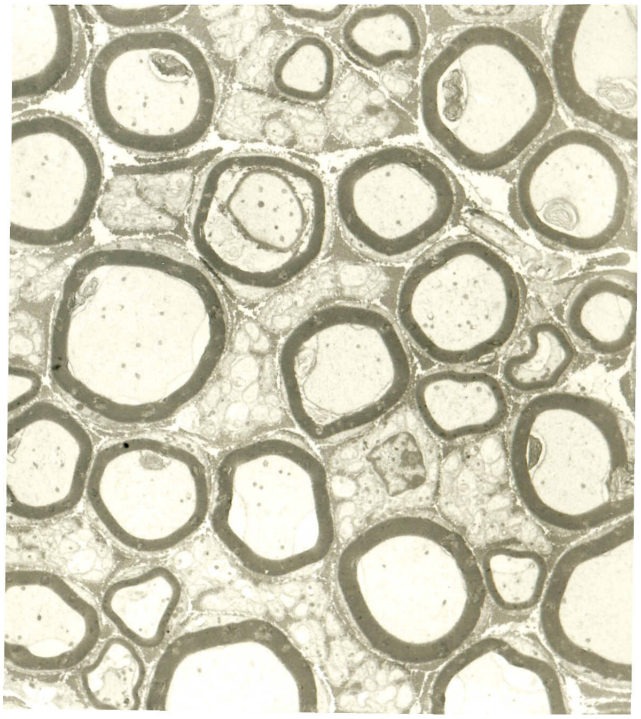

FIGURA 11 – Nervo sural normal através de M.E. Note a circularidade mais definida das fibras mielínicas (2.300x).

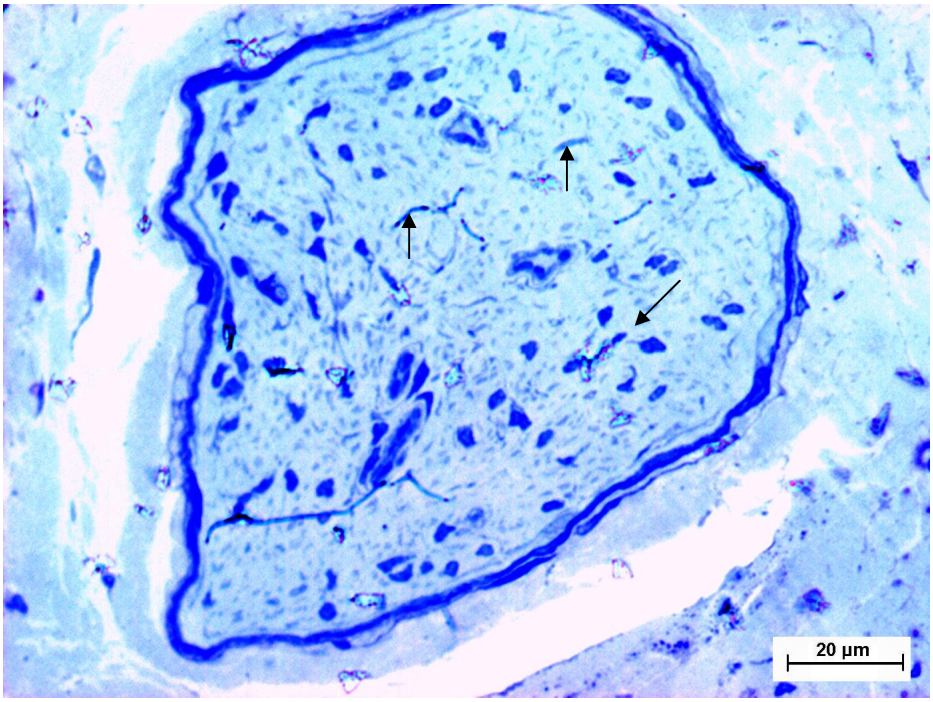

FIGURA 12 – Grupo A2 (Sham) Fascículo do n. sural com fibras degeneradas e debrís de bainhas de mielina M.O. (40x).

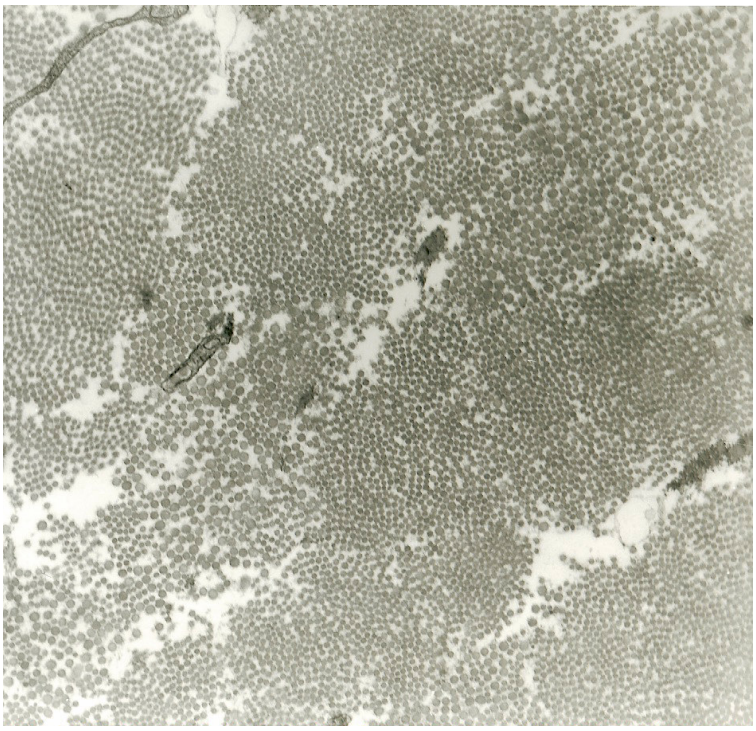

FIGURA 13 – Eletromicrografia do n. sural degenerado. Grupo A2. 3000x

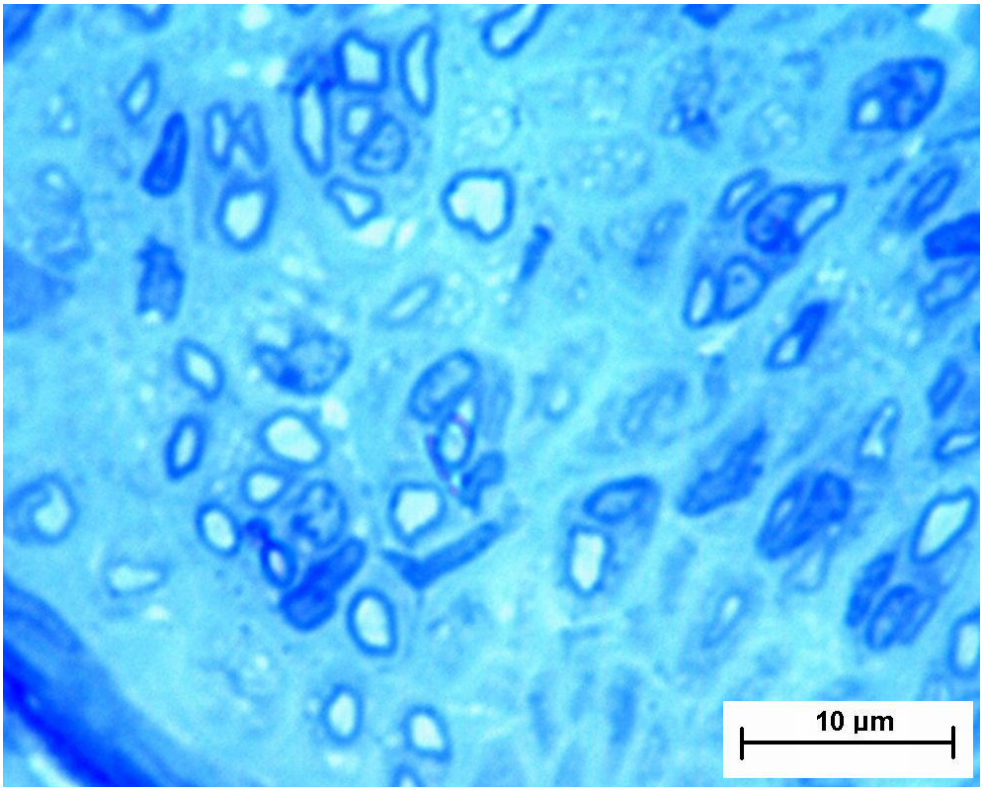

FIGURA 14 – Fibras mielínicas do grupo A3 (Experimental).

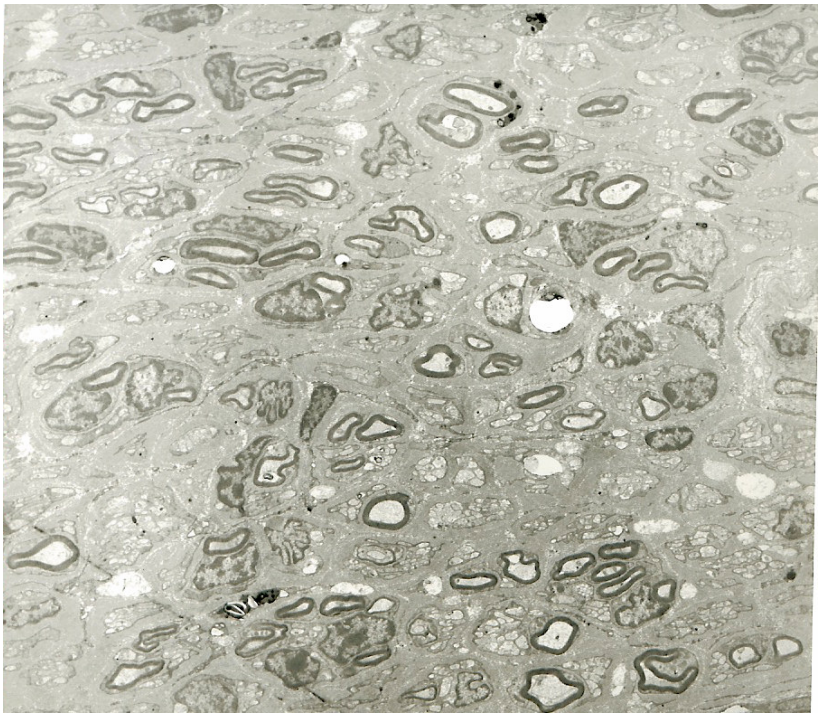

FIGURA 15 - M.E. Fibras mielínicas e amielínicas do grupo A3 (Experimental).

TABELA 01 – Média da massa inicial dos animais.

Grupo	n	Mínimo (g)	Máximo(g)	Média (g)	dp
A1 Controle	5	232,30	329,70	281,64	+ - 40,67
A2 Sham	7	271,00	328,00	295,00	+ - 23,17
A3 Experimental	11	257,00	306,00	278,40	+ - 16,56

TABELA 02 – Média da massa final (dez semanas pós-cirurgia) dos animais dos grupos A2 e A3.

Grupo	n	Mínimo (g)	Máximo(g)	Média (g)	dp
A2 Sham	7	375,00	458,30	392,50	+ - 31,45
A3 Experimental	11	337,10	422,90	346,40	+ - 30,12

TABELA 03 – Média dos grupos e suas variáveis.

Descrição da média dos grupos e suas variáveis				
	A1		**A2**	**A3**
	Sural	**Vago**	**Sham**	**Experimental**
Área da Fibra (um^2)	24,89	9,47	0,00	9,33
Área do Axônio (um^2)	11,22	4,12	0,00	4,08
Perímetro da Fibra (um)	19,25	11,72	0,00	11,84
Perímetro do Axônio (um)	12,97	7,71	0,00	7,84
Diâmetro da Fibra (um)	4,87	3,04	0,00	2,86
Diâmetro do Axônio (um)	3,17	1,86	0,00	1,72
Espessura da Bainha (um)	0,85	0,59	0,00	0,57
Numero de animais (n)	5	5	7	11

TABELA 04 – Desvio padrão dos grupos e suas variáveis.

Descrição do desvio padrão dos grupos e suas variáveis				
	A1		**A2**	**A3**
	Sural	**Vago**	**Sham**	**Experimental**
Área da Fibra (um^2)	4,52	1,55	0,00	1,54
Área do Axônio (um^2)	2,32	0,78	0,00	0,72
Perímetro da Fibra (um)	1,93	1,04	0,00	1,14
Perímetro do Axônio (um)	1,43	0,90	0,00	0,86
Diâmetro da Fibra (um)	0,45	0,22	0,00	0,25
Diâmetro do Axônio (um)	0,32	0,17	0,00	0,16
Espessura da Bainha (um)	0,10	0,04	0,00	0,05
Numero de animais (n)	5	5	7	11

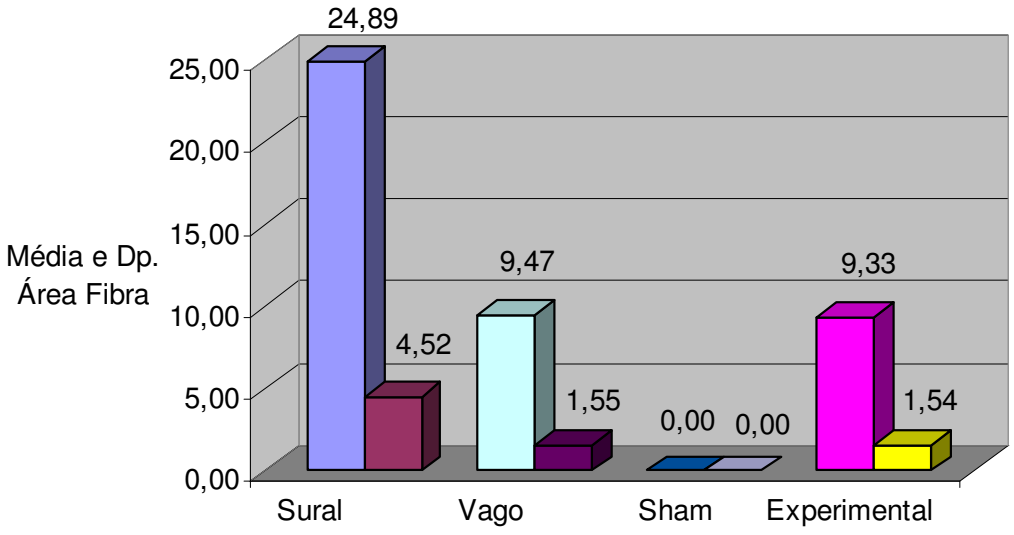

FIGURA 16 – Gráfico de barras da média e desvio padrão da área da fibra (um^2).

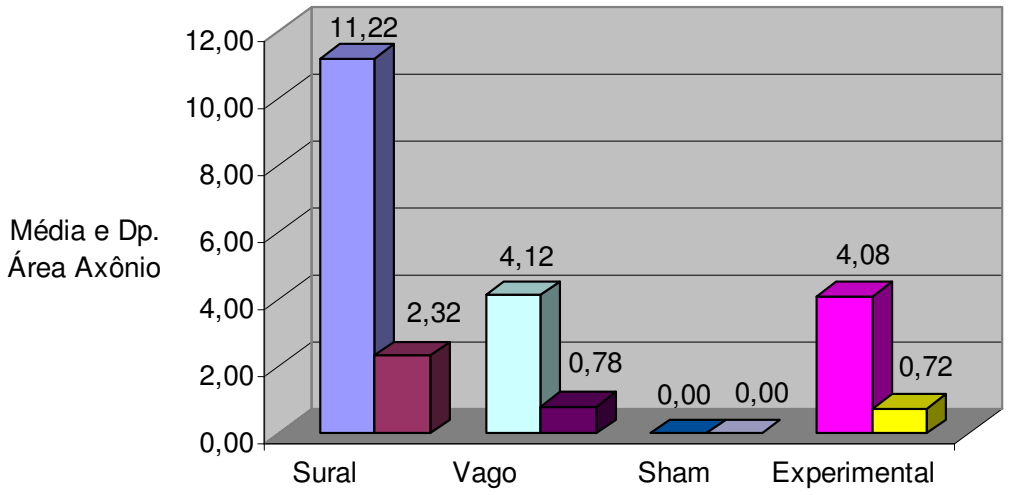

FIGURA 17 – Gráfico de barras da média e desvio padrão da área do axônio (um^2).

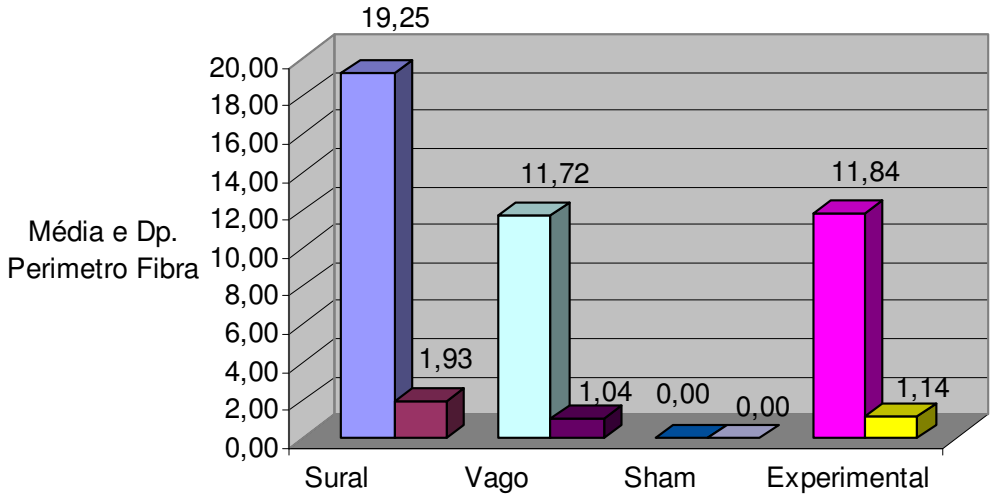

FIGURA 18 – Gráfico de barras da média e desvio padrão do perímetro da fibra (um).

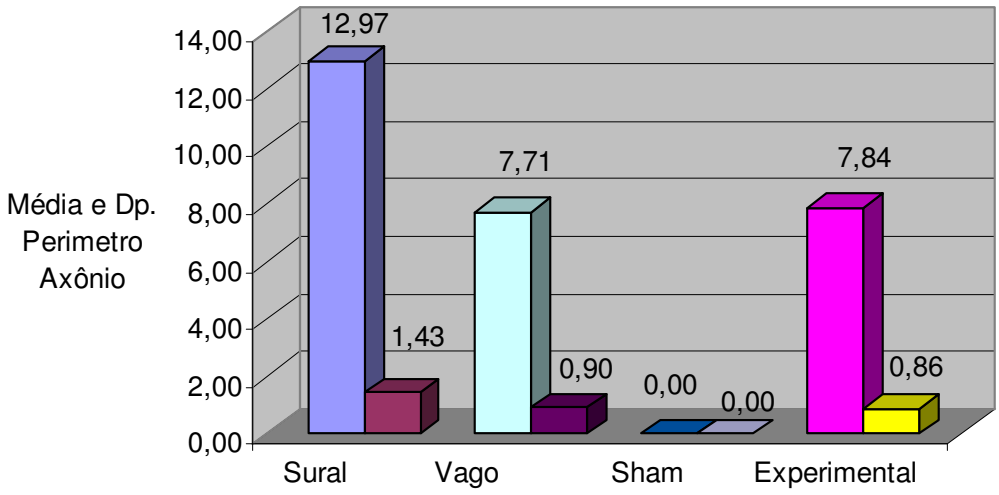

FIGURA 19 – Gráfico de barras da média e desvio padrão do perímetro do axônio (um).

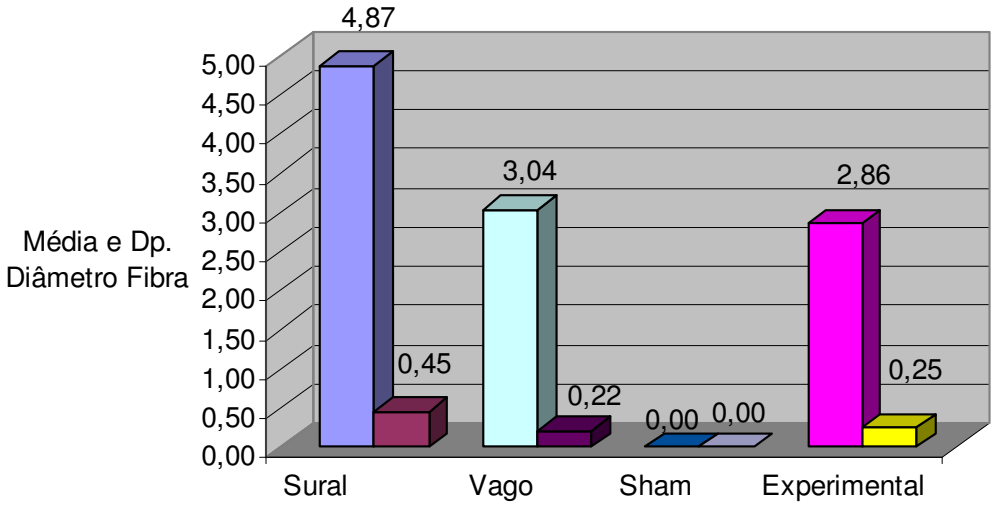

FIGURA 20 – Gráfico de barras da média e desvio padrão do diâmetro da fibra (um).

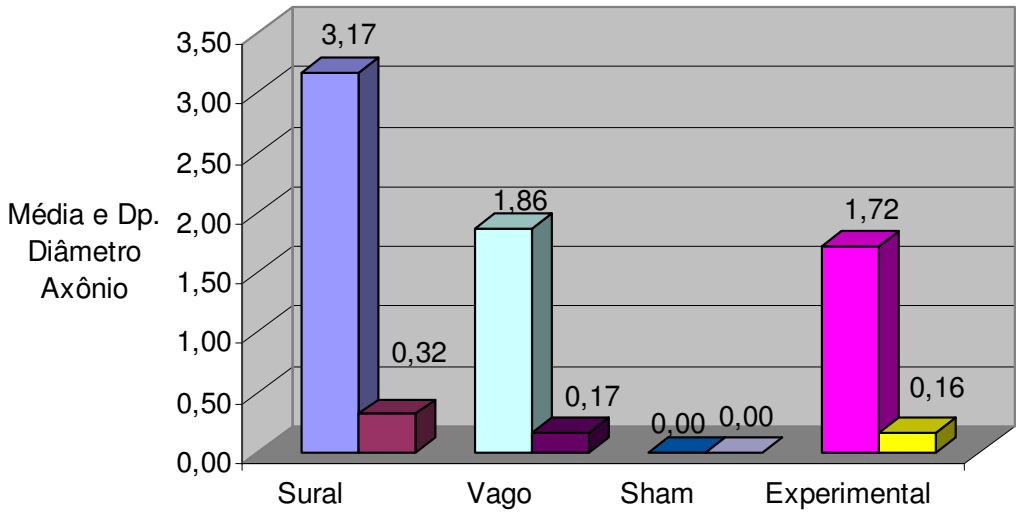

FIGURA 21 – Gráfico de barras da média e desvio padrão do diâmetro do axônio (um).

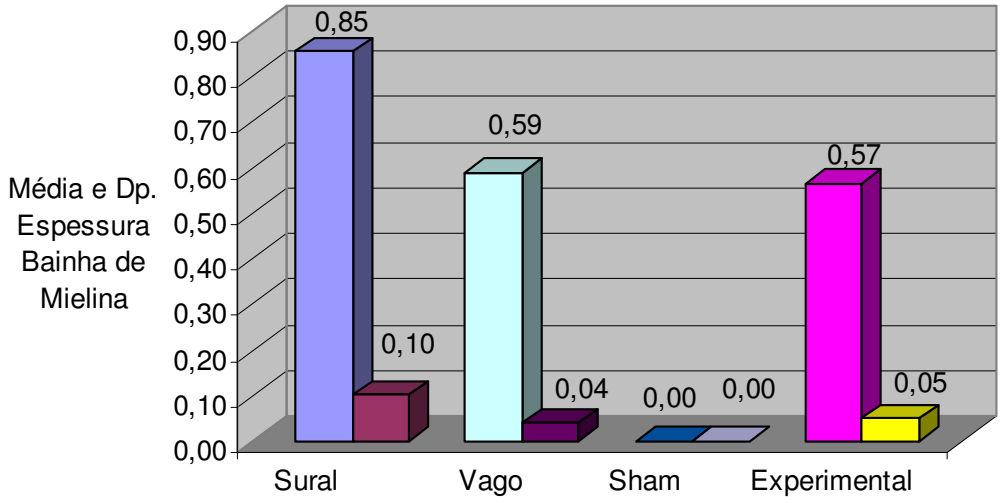

FIGURA 22 – Gráfico de barras da média e desvio padrão da espessura da bainha de mielina (um).

TABELA 05 – Comparação entre controle vago (A1) e experimental (A3) no teste "t" de Student.

Teste "t" de Student – Controle vago e Experimental			
	T	**p**	**Significância**
Área da Fibra	0,164	0,872	Não Significante
Área do Axônio	0,093	0,927	Não Significante
Perímetro da Fibra	0,193	0,850	Não Significante
Perímetro do Axônio	0,280	0,784	Não Significante
Diâmetro da Fibra	1,386	0,187	Não Significante
Diâmetro do Axônio	1,581	0,136	Não Significante
Espessura da Bainha	0,802	0,436	Não Significante

TABELA 06 – Comparação entre controle sural (A1) e experimental (A3) no teste "t" de Student.

Teste "t" de Student – Controle sural e Experimental			
	T	**p**	**Significância**
Área da Fibra	10,513	0,000	Significante
Área do Axônio	9,592	0,000	Significante
Perímetro da Fibra	9,714	0,000	Significante
Perímetro do Axônio	9,022	0,000	Significante
Diâmetro da Fibra	11,594	0,000	Significante
Diâmetro do Axônio	12,129	0,000	Significante
Espessura da Bainha	7,664	0,000	Significante

TABELA 07 – Comparação entre controle sural (A1) e controle vago (A1) no teste "t" de Student.

Teste "t" de Student – Controle sural e Controle vago			
	T	**p**	**Significância**
Área da Fibra	8,310	0,001	Significante
Área do Axônio	7,856	0,001	Significante
Perímetro da Fibra	8,831	0,001	Significante
Perímetro do Axônio	8,382	0,001	Significante
Diâmetro da Fibra	9,158	0,001	Significante
Diâmetro do Axônio	10,212	0,001	Significante
Espessura da Bainha	4,714	0,009	Significante

DISCUSSÃO

6. DISCUSSÃO

6.1 Método

Durante a realização do trabalho, alguns fatores foram importantes na padronização dos procedimentos e na conquista dos resultados: apenas um operador realizou todos os procedimentos cirúrgicos; a utilização do microscópico cirúrgico; o destino dos animais aos grupos ao acaso, por meio do sorteio; a execução de todo o processamento das amostras segundo o protocolo; a infraestrutura do biotério.

A escolha do animal para realização desta pesquisa surgiu das seguintes premissas: sua utilização por inúmeros autores na mesma linha de investigação, permitindo ampla discussão dos resultados do trabalho; a velocidade da regeneração tecidual e recuperação funcional (MACKINNON et al.[83], 1989), possibilitando um menor período pós-operatório para análise dos resultados; baixo custo durante o manejo desse animal.

A designação dos animais ao acaso foi possível, pois os ratos eram da mesma espécie, todos pertencentes do mesmo sexo inclusive da mesma faixa etária, pesos similares, dados esses demonstrados pela análise estatística das massas iniciais dos animais (VIEIRA & HOSSNE[131], 2001).

Os tamanhos das amostras foram definidos para cada grupo, com uma margem de segurança, evitando-se assim que o resultado comprometesse o tamanho final da amostra. De fato, alguns animais como descrito anteriormente morreram, porem não interferiram no resultado.

Esta pesquisa teve como precursor um modelo utilizado por (VITERBO et al.[134], 1992), no qual utilizamos um enxerto nervoso autólogo a fresco, fixado à face lateral de um nervo intacto, sem janela epineural, através de dois pontos simples com fio nylon 10-0.

Diversos trabalhos empregaram a técnica da neurorrafia término-lateral (VITERBO et al. [134], 1992; VITERBO et al.[135], 1993c; VITERBO et al.[136], 1994 b; BERTELLI et al.[17], 1996; NOAH et al.[95], 1997a; ZHAO et al.[154], 1997; VITERBO et al.[138], 1998; LIU et al.[77], 1999; ZHANG et al.[151], 1999; AL-QATTAN[3], 2000; YAN et al.[146], 2002 b; MYCKATYN & MACKINNON[89], 2004).

Posteriormente, VITERBO et al.[137] (1994c), empregaram a técnica de neurorrafia epineural término-lateral, com e sem a remoção de uma janela epineural, comprovando que os dados sem o epineuro foram morfologicamente melhores. Semelhante ao estudo que realizamos, encontraram axônios em regeneração no grupo com o epineuro intacto.

O trabalho realizado por LUNDBORG et al.[80] (1994a), que utilizou a técnica da neurorrafia término-lateral para fixar o enxerto nervoso autólogo de nervos ciático na face lateral intacta do mesmo nervo contra-lateral. Constatou após 14, 35 e 90 dias que os brotamentos axoplasmáticos atravessaram o epineuro e responderam positivamente aos testes funcionais.

Já BERTELLI et al.[17] (1996), não encontraram evidências funcionais, motora e sensitiva, após reparos término-lateral e latero-terminal sem remoção do epineuro. Embora nesse estudo, não tenham realizado observações histológicas e dias antes dos testes funcionais, os animais foram operados novamente.

Segundo nosso estudo, contrariamente à técnica utilizada por BERTELLI et al.[17] (1996), os axônios não foram seccionados e nem o epineuro do nervo vago. Foram observados axônios em regeneração somente nos enxertos dos animais do grupo experimental (A3).

NOAH et al.[95] (1997a) e LIU et al.[77] (1999), constataram que o epineuro, quando intacto, parece formar uma barreira parcial para regeneração axonal e que a remoção do epineuro não afeta a estrutura e a função do nervo doador.

Nesta pesquisa foi realizado a neurorrafia término-lateral padrão, onde, o enxerto nervoso está coaptado (90º) ao nervo vago através de suturas epineurais, semelhante a outros estudos (REIS[105], 1999; ZHANG et al.[152], 2001).

LUNDBORG et al.[80] (1994a), evidenciaram melhoras nos testes funcionais dos animais com enxerto nervoso pré-degenerado, quando comparado com os que receberam enxerto nervoso a fresco.

DANIELSEN et al.[29] (1994), testaram enxertos pré-degenerados por esmagamento, que demonstraram um índice de regeneração melhor que o enxerto a fresco.

AMILLO et al.[5] (1995), verificaram o padrão de regeneração de cinco tipos diferentes de enxertos: autólogos convencionais, vascularizados e de músculos; aloenxertos a fresco e congelado comparados com o nervo normal e com espaço de três centímetros sem reparo. Após testes eletrofisiológicos e

dados de observações à microscopia de luz e eletrônica descreveram que a melhor regeneração foi com os enxertos autólogos convencionais.

Estudo realizado por FRERICHS et al.[42] (2002), concluiu que o enxerto nervoso pré-degenerado é superior ao enxerto convencional.

No modelo experimental utilizado, optamos pelo enxerto nervoso autólogo a fresco. Segundo WATCHMAKER & MACKINNON[143] (1997) e BATTISTON et al.[14] (2000), o enxerto nervoso autólogo é descrito como melhor opção para se tratar lesão nervosa com perda tecidual.

Não houve possibilidade da "contaminação" de axônios em regeneração (MCCALLISTER et al.[85],1995), oriundos pelo coto proximal seccionado, pois retiramos um segmento de nervo do membro pélvico e fixamos em um nervo da região cervical (AL-QATTAN[4], 2001).

ZHANG et al.[150] (1998), constataram em trabalho experimental que o reparo nervoso término-lateral não tem sucesso quando o nervo doador e o receptor originam-se de níveis diferentes da medula espinhal. Os resultados obtidos em nosso trabalho não comprovam o citado acima pelo autor.

Foi utilizado em nosso estudo o nervo vago como doador de axônios, que na região cervical inerva músculos da faringe, laringe e do esôfago cervical.

Desde a década de oitenta experimentos envolvendo nervos espinhais e cranianos vem sendo discutidos. COGET & ROSSEAU [26] (1983), analisaram a possibilidade da heteroinervação entre o coto proximal do nervo vago e o coto distal da raiz espinhal do nervo acessório. Constatou-se que fibras do

nervo vago intacto regeneram para um enxerto de nervo espinhal autólogo, fixado através da neurorrafia término-lateral e a porção distal do enxerto fixado a tela subcutânea. Esta é constituída por uma camada de tecido areolar com células adiposas dotadas de farta inervação sensitiva (dor, tato, pressão e etc) e inervação motora (musculatura dos vasos sanguíneos).

Como doador do enxerto, escolhemos o nervo cutâneo sural caudal (n. sural). Este nervo está localizado na região posterior do membro pélvico, sendo essencialmente um nervo sensitivo.

O nosso modelo do doador do enxerto é o mais estudado no homem e o mais requisitado clinicamente para enxerto em reparo nervoso periférico, por ser a melhor fonte de nervo do corpo humano. Este nervo é inteiramente sensitivo, a exceção de um pequeno grupo de fibras autonômicas amielínicas, pois possui um padrão de constituição de fibra mais homogênea (CORKIDI et al.[27], 1997; CHANG[25], 2002). Fatos estes que reforçam o uso do nervo sensitivo como doador do enxerto autólogo em nossa pesquisa.

O enxerto autólogo de nervo sensitivo é usualmente utilizado em pacientes, (THANOS et al.[126], 1998) acompanhado da perda sensitiva na região do doador, realizou a neurorrafia término-lateral do coto distal do nervo sural à face intacta do nervo fibular superficial. Constataram que esse procedimento preveniu seqüelas sensitivas nos pacientes (VITERBO et al.[132], 1993a).

A morfologia do nervo sural, seu número de fascículos e o calibre, seu comprimento, foram estudados em vários trabalhos (CORKIDI et al.[27], 1997; CHANG[25], 2002). Especialmente em humanos tem-se descrito a utilização

cirúrgica desse ramo sensitivo localizado na perna (VITERBO[134],1992; VITERBO et al.[132], 1993a; CHANG[25], 2002).

A fácil localização para dissecação e remoção do segmento de nervo cutâneo sural caudal de rato também foi fator importante na escolha do doador do enxerto nervoso.

A escolha do fio de nylon monofilamentar foi determinante devido uma menor reação tecidual (BRAUN[20], 1982).

O calibre do fio escolhido foi essencial para minimizar a lesão no momento da passagem da agulha e fio. Resultou numa boa coaptação, atravessando a bainha epineural sem rompimento da extremidade do seguimento de nervo cutâneo sural caudal ao epineuro da face lateral do nervo vago. Esta técnica mostrou-se eficaz, pois encontramos todos os enxertos fixados ao nervo vago em nosso estudo.

Quanto ao período pós-operatório, observamos que não há uma padronização nos estudos experimentais realizados na linha de regeneração nervosa periférica.

O modelo matemático apresentado por HOLMQUIST et al.[67] (1993), para calcular a taxa de regeneração e o período para o início da regeneração nervosa periférica, através do teste sensitivo do beliscão, após o reparo cirúrgico com enxerto a fresco fixado pela neurorrafia. Observou-se em ratos, uma taxa de regeneração do nervo ciático de 1,5 mm/dia após uma demora inicial de 3,6 dias.

Embasado no modelo matemático apresentado acima, o período de dez semanas (setenta dias), nos assegura adotar este período pós-cirúrgico, onde também realizamos análises morfológicas e morfométricas.

Foi coletado um centímetro e meio do nervo cutâneo sural caudal, deixando ao final da fixação, este enxerto livre de tensão. A tensão no nervo foi constatada ser prejudicial para o processo de regeneração nervosa (WATCHMAKER & MACKINNON[143], 1997; ZHANG et al.[152], 2001) e como a região cervical realiza vários movimentos, sendo necessário que seus vasos e nervos possuam certa flexibilidade para acompanhá-los, tal procedimento foi adotado. Caso o enxerto fosse do tamanho exato da distância entre o nervo doador e a tela subcutânea, surgiria uma tensão durante os movimentos no local.

A execução da técnica cirúrgica não apresentou muita dificuldade, pois a localização superficial do nervo cutâneo sural caudal e pelo seu calibre menor que o do nervo vago, permitiu uma boa fixação do enxerto.

Os dados morfométricos dos nervos e enxertos em regeneração tais como números de fibras nervosas, o diâmetro axonal e a espessura da bainha de mielina, são parâmetros que fornecem dados relevantes sobre o estado funcional do neurônio e das células associadas a ele.

A velocidade de condução está relacionada com a espessura da bainha de mielina e conseqüentemente com o diâmetro da fibra nervosa, amplitude do potencial de ação do nervo tem relação com o número total de axônio.

Juntamente com as aferições de diâmetro, área da fibra nervosa, espessura e área da bainha de mielina, também medimos o perímetro da fibra nervosa com a intenção de verificar os dados obtidos pelo diâmetro e área da fibra uma vez que essas medidas podem ser relacionadas matematicamente.

Nosso estudo baseou-se em parâmetros morfológicos e morfométricos. Futuros estudos sobre a recuperação funcional dos enxertos são necessários.

6.2 Observações macroscópicas

Na data prevista para o sacrifício dos animais do grupo experimental, foi observado que os animais não apresentavam alterações em sua marcha. Dado este esperado, pois a função do nervo sural caudal é estritamente sensitivo, confirmando os trabalhos realizados sobre este nervo por vários outros autores (CORKIDI et al.[27], 1997; CHANG[25], 2002).

Ao coletar os enxertos nervosos, observamos fibrose do tecido ao lado ao enxerto, possivelmente resultado da divulsão realizada no local da dissecação da bainha carotídea e exposição do nervo vago. Dados estes encontrados em estudos realizados por REIS[105] (1999).

Na observação macroscópica não encontramos alteração na forma do enxerto nervoso autólogo do grupo experimental no dia de sua coleta.

6.3 Observações histológicas

Não foi encontrada degeneração nos enxertos dos animais do grupo experimental (A3), podendo atribuir este fato à integridade da técnica de reparo ou na reação orgânica desses animais. Um dos fatores relevantes da técnica da neurorrafia término-lateral foi não apresentar a tensão na sutura.

É conhecido que existe uma variabilidade dos fascículos nervosos, que se modificam continuamente ao longo de seu trajeto, o que dificulta a união entre os cotos nervosos (MACKINNON[83], 1989; BRAUN[20], 1992). Em nossa pesquisa, a variação do número de fascículos encontradas nos enxertos, nos induz a duas possibilidades: a primeira a grande variação anatômica na constituição do nervo cutâneo sural caudal, nervo doador do enxerto; a segunda a possibilidade degeneração pós-implante de um ou mais fascículos do segmento nervoso enxertado.

Outro aspecto de extrema importância no sucesso dos enxertos está na vascularização. Durante nosso estudo, confirmamos a ocorrência de neovascularização do enxerto.

Nossas observações são semelhantes com o de outros autores, onde descreveram que os enxertos nervosos de pequeno calibre revascularizam espontaneamente, o nervo cutâneo sural caudal do rato é de pequeno calibre.

GEUNA et al.[48] (2000), em seu estudo, não realizou perfusão porque precisavam obter uma ótima distensão direta do nervo, mantendo o nervo estendido durante os primeiros minutos de fixação por imersão, permitindo

assim, a correta orientação do nervo para que se possa realizar o corte perpendicular ao seu eixo axial. Segundo REIS[105] (1999), em seu estudo, o segmento de enxerto coletado também foi fixado por imersão direta, sem distensão do enxerto.

Na maioria do enxerto o padrão de constituição das fibras do grupo experimental, mostrou-se semelhante ao do nervo vago normal, que foi o doador de axônios para o enxerto. O nervo vago na porção cervical, analisando a microscopia de luz, mostrou-se constituído por fibras nervosas mielínicas de diversos diâmetros.

Os dados que coletamos através das observações histológicas dos enxertos, retrataram a presença de fibras nervosas mielínicas e amielínicas de tamanho heterogêneo, a neoformação do perineuro, esses sinais comprovam a ocorrência de regeneração nervosa nos enxertos.

No trabalho constatamos axônios em regeneração nos animais do grupo experimental. Muito provavelmente os axônios cresceram oriundos do nervo vago intacto e ultrapassaram o epineuro em direção ao enxerto nervoso ou esse epineuro foi retirado por células não neuronais.

Sugerimos que o brotamento axonal ultrapassou o epineuro intacto e cresceu no interior do enxerto, conforme comprovado por outros autores em modelos similares (VITERBO et al.[134,136], 1992, 1994b; LUNDBORG et al.[81], 1994b; REIS[105], 1999; ZHANG et al.[151], 1999; LUTZ et al.[82], 2000; HAYASHI et al.[61], 2004; HANINEC et al.[59], 2004).

Segundo ZHANG et al.[151] (1999), o brotamento ocorre no local dos nodos de Ranvier, induzido apenas quando há desnervação parcial, sugerindo a hipótese de que esse brotamento adicional é resultado de "sinais ou fatores de interrupção" enviados a célula nervosa e ao sistema nervoso central.

Em nossa pesquisa ocorreu regeneração axonal, após a fixação término-lateral do enxerto ao epineuro intacto, sem janela epineural. Sugerimos para a ocorrência desse brotamento, a seguinte forma: ter causado o rompimento do epineuro e de alguns axônios durante a passagem da agulha e do fio de sutura, sendo o suficiente para liberar tais 'fatores de interrupção' repovoando o enxerto pelos brotamentos axonais e axônios regenerados, conforme também aceito por outros pesquisadores (ZHANG et al. [151], 1999; HANINEC et al.[59], 2004).

Segundo nossas observações morfológicas e ultra-estruturais, constatamos a presença de fibras nervosas amielínicas. Essas fibras não foram mensuradas, pois não era foco de nosso estudo.

As células de Schwann de ambos os cotos distal e proximal, após perderem contato com o axônio, iniciam-se o crescimento ao longo da membrana basal do tubo endoneural de forma linear, constituindo as bandas de Büngner (BUNNELL & BOYES[23], 1939; BUNGE[22], 1987; LUNDBORG[79], 1987; IDE & KATO[71], 1990; DA-SILVA[30], 1995; IDE[69], 1996; FRISÉN[44], 1997; FU & GORDON[46], 1997; THANOS et al.[126], 1998; FORNARO et al.[41], 2001).

Está bem definido pela literatura, através de técnica imunocitoquímica, que a célula de Schwann vinda da extremidade distal é a responsável por guiar

os axônios em regeneração (FORNARO et al.[41], 2001).

Em nosso trabalho, as células de Schwann provavelmente tenham migrado do nervo vago, construindo as bandas de Büngner, guiando os brotos colaterais do nervo vago no interior do enxerto em direção a tela subcutânea.

Na região onde o enxerto se uniu a face lateral intacta do nervo vago, não foi observada a presença do epineuro, mas sim dos brotos axonais que se direcionavam para o interior do enxerto. A união da superfície do corte do enxerto com o epineuro intacto do nervo doador (nervo vago) pode ter sido o fator indutor desta remoção. Acreditamos ser devido ao recrutamento de células não-neuronais, como macrófagos, fibroblastos e células de Schwann, que podem ter fagocitado o epineuro. Por outro lado, AL-QATTAN[3] (2000) ao suturar os cotos proximal e distal do nervo tibial a face lateral intacta do nervo fibular, para prevenir a formação de neuroma, relatou a continuidade do epineuro entre o coto proximal e o nervo fibular.

Segundo ZHAO et al.[154] (1997), as fibras em regeneração possuem a capacidade de atravessar o epineuro, perineuro e endoneuro. Entretanto, os autores não acreditam que ocorra o mesmo processo em seres humanos após a neurorrafia término-lateral sem a remoção do epineuro, devido à espessura maior das camadas nervosas.

Foram levantados estudos na literatura, onde utilizando a técnica da neurorrafia término-lateral o coto proximal do nervo fibular foi coaptado à face do nervo tibial, com e sem remoção do epineuro. Foi observado que o epineuro e o perineuro desaparecem após seis meses, ocorrendo brotamento lateral em ambos os grupos (VITERBO et al.[138], 1998).

ZHANG et al.[151] (1999), sugeriram a necessidade de janela epineural para que os sinais sejam enviados ao sistema nervoso central, induzindo o brotamento na região do nodo de Ranvier do nervo doador.

Em nossos estudos constatamos a presença de axônios em regeneração, mesmo sem termos realizado a abertura da janela epineural. A presença de fibras nervosas e células de Schwann, com um aspecto degenerativo sugerem que são resquícios da degeneração Walleriana que ocorre no nervo após um trauma.

Durante a degeneração Walleriana do coto distal, células de Schwann produzem os fatores neurotróficos, para que assim os axônios se desenvolvam ao longo do gradiente dessas substâncias no interior do coto distal (LUNDBORG et al.[80], 1994a; DA-SILVA[30], 1995; IDE[69], 1996; THANOS et al.[126], 1998).

FU & GORDON[46] (1997), sugerem que estes efeitos sejam através da via parácrina ou autócrina em células não neuronais do coto distal e não por efeitos diretos sobre os axônios em regeneração. Em nosso modelo, não temos o coto distal, mas o próprio enxerto que entra em degeneração.

Nas observações histológicas, constatamos a presença de mastócitos. Estes estão associados aos nervos, quando esses sofrem um trauma e em condições normais também. A presença do mastócito está provavelmente relacionada a uma reação a corpo estranho, que pode ter sido desencadeada pelo fio de sutura não-absorvível. Os mastócitos podem também surgir pela lesão que a agulha realiza no processo de neurorrafia término-lateral e pelo

fato de um segmento de enxerto nervoso do membro inferior, estar sendo colocado na região cervical.

6.4. Análise da massa dos animais e dos dados morfométricos

A homogeneidade da amostra de nosso experimento é comprovada pelos dados das massas iniciais e finais dos animais e mostram a semelhança dos grupos nos momentos da cirurgia e da coleta dos enxertos.

A análise estatística de nosso estudo não mostrou diferenças significantes em nenhum dos parâmetros (área, perímetro e diâmetro da fibra nervosa, área e espessura da bainha de mielina) entre o grupo controle vago e o grupo experimental.

FU & GORDON[46] (1997), descrevem que os axônios 'pais' são os que determinam o tamanho dos axônios em regeneração e não os tubos endoneurais.

O período pós-operatório sugere que as fibras nervosas não tenham alcançado os seus limites de desenvolvimento regenerativo, onde o processo de mielinização não está completo. A mielinização em nosso estudo é um sinal de maturidade somente, onde o impulso nervoso só poderá ser conduzido após o processo de mielinização estar completo.

As nossas observações morfológicas do nervo sural caudal de ratos confirmaram um crescimento simétrico, semelhante ao descrito pela literatura de JERÖNIMO et al.[73] (2005).

Somente os dados morfológicos não nos permitem afirmar se o enxerto de nervo sensitivo e o seu doador de axônios serem um nervo misto tenham ou não influência no índice de regeneração nervosa. Estudos posteriores deverão ser realizados com avaliações funcionais e comparativas, para melhor conhecimento do processo regenerativo.

Estes novos estudos poderão contribuir para um melhor desenvolvimento das técnicas de reparo nervoso periférico, contribuindo para melhores resultados funcionais.

Estudos com novas variáveis como polarização do enxerto entre outras, estão em andamento em nosso laboratório com o propósito de colaborar para um melhor entendimento nesta linha de investigação.

CONCLUSÕES

7. CONCLUSÕES

Com o modelo experimental utilizado neste estudo conclui-se que:

- No grupo controle A2 (Sham), não ocorreu o crescimento axonal oriundo do nervo vago (o nervo doador de axônios).
- O brotamento colateral de axônios oriundos de um nervo intacto (nervo vago) ocorreu para dentro de um segmento de enxerto nervoso autólogo (nervo sural).
- A utilização de um nervo sensitivo espinhal como enxerto permite o crescimento axonal de fibras oriundas de nervo craniano.

REFERÊNCIAS

REFERÊNCIAS

1 ABRAHAMS, P.H., HUTCHINGS, S.C., MARKS, Jr. **Atlas colorido de anatomia humana de McMINN.** 4.ed. São Paulo: Editora Manole LTDA, 1999. 351p.

2 ALBERTS, B. et al., **Biologia molecular da célula.** 3.ed. Porto Alegre: Artes Médicas, 1997. 1125p.

3 AL QATTAN, M. M.; Prevention and treatment of painful neuromas of the superficial radial nerve by the end-to-side nerve repair concept: an experimental study and preliminary clinical experience. **Microsurgery.** New York, v.20, n.3, p. 99-104, 2000.

4 AL-QATTAN, M. M. Terminolateral neurorraphy: Review of Experimeental and Clinical Studies. **J. Reconstr. Microsurg**., New York, v.17, n.2, p.99-107, 2001.

5 AMILLO, S., YÁNEZ, R., BARRIOS, R.H. Nerve regeneration in different types of grafts: Experimental study in rabbits. **Microsurgery.** V.16, p.621-30, 1995.

6 ANDREWS, T. J. Autonomic nervous system as a modelo f neuronal aging: The role of target tissues and neurotrophic factors. **Microsc. Res. Tec.**, New York, v.35, p.2-19, 1996.

7 ASBURY, A. K.; JOHNSON, P. C. Pathology of Peripheral Nerve. In:___. Nerve Trauma. Philadelphia: W. B. Saunders Company, 1978. p. 198-205.

8 ASKAR, I.; SABUNCUOGLU, B. T., YORMUK, E.; SARAY, A. The fate of neurotization techniques on reinnervation after denervation of the gastrocnemius muscle: na experimental study. **J. Reconstr. Microsurg**., New York, v17, n.5, p.347-355, 2001.

9 ASKAR, I.; SABUNCUOGLU, B. T. Superficial or deep implantation of motor nerve after denervation: na experimental study-superficial or deep implantation of nerve motor. **Microsurgery**, New York, v.22, n.6, p.242-248, 2002.

10 BABCOCK, W. W. Standard techniqur for operation of peripheral nerve with especial refence for closure of large gaps. **Surg. Gynecol. Obstet.**, Chicago, v.45, p.364-378, 1927.

11 BALLANCE, C. A.; BALANCE, H. A.; STEWART, P. Remarks on the operative treatment of chronic facial palsy of peripheral origin. **Br. Med. J.**, London, v.2, p.1009-1013, 1903.

12 BARDE, Y. A. Trophic factors and neuronal survival. **Neuron**, Cambridge, v.2, p.1525-1534, 1989.

13 BARKER, C.F. & BILLINGHAM, R.E. Histocompatibility requirements of heart and skin grafts in rats. **Trans. Proc.,** v.3, p.172-5, 1971.

14 BATTISTON, B.; TOS, P.; CUSHWAY, T. R.; GEUNA, S. Nerve repair by means of vein filled with muscle grafts. I. Clinical results. **Microsurgery**, New York, v.20, n.1, p.32-9, 2000.

15 BERSANETI, J. A. **Análise da reinervação muscular mediante enxerto de nervo em um e dois tempos operatórios.** 2001. 145f. Dissertação (Mestrado em Cirurgia) – Instituto de Biociências, Universidades Estadual Paulista, Botucatu.

16 BERTELLI, J.A., MIRA, J.C. Nerve repair using freezing and fibrin glue: immediat histologic improvement of axonal coaptation. **Microsurgery**., v.14, p.135-40, 1993.

17 BERTELLI, J. A.; SANTOS, A. R. S.; CALIXTO, J. B. Is axonal sprouting able to transverse the conjunctival layers of the peripheral nerve? A behavioral, motor, and sensory study of end-to-side nerve anastomosis. **J. Reconstr. Microsurg.**, New York, v.12, p. 559-963, 1996.

18 BHARALLI, L.A., LISNEY, S.J.W. Sucess of regeneration of peripheral nerve axons in the rats after injury at different postnatal ages. **J. Neurol. Sci.,** v.100, p.203-10, 1990

19 BLOTTNER, D.; BAUMGARTEN, H. G. Neurotrophy and regeneration in vivo. **Acta Anat.**, Basel, v.150, p.235-245, 1994.

20 BRAUN, R.M. Epineural nerve suture. **Clin. Orthop. Relat. Res.,** v.163, p.50-6, 1982.

21 BRÜCK, W., BRÜCK, Y.; MARUSCHAK, B.; FRIEDE, R. L. Mechanisms of macrophage recruitment in Wallerian degeneration. **Acta Neuropathol.**, Berlin, v.89, p.363-367, 1995.

22 BUNGE, R. P. Tissue culture observations relevant to the study of axon-Schwann cell interactions during peripheral nerve development and repair. **J. EXP. Biol.**, Great Britain, v.132, p.21-34, 1987.

23 BUNNELL, S., BOYES, J.H. Nerve grafts. **Am. J. Surg.,** v.44, suppl.1, p.64-75, 1939.

24 CALDER, J.S., GREEN, C.J. Nerve-muscle sandwich grafts: The importance of Schwann cells in peripheral nerve regeneration through muscle basal lamina conduits. **J. Hand Surg. Br.** V.20, p.423-8, 1995.

25 CHANG, D. W. Minimal incision technique for sural nerve graft harvest: Experience with 61 patientes. **J. Reconstr. Microsurg.**, New York, v.18, p.671-675, 2002.

26 COGET, J.; ROUSSEAU, J. P. Reinnervation of striated muscle by peripheral vagal fibres cut above or below the nodose ganglion in the cat and rabbit. **J. Physiol. (Paris)**, Paris, v.335, p.481-493, 1983.

27 CORKIDI, G.; RUIZ-VELASCO, S.; ORTIZ, A.; VARGAS, G.; TEIXEIRA, F. Limits of variation of fiber distribution in the sural nerve of man. **Arch. Med. Res.**, México, v.28, n.2, p.183-187, 1997.

28 CRUZ, N. I. et al. Evaluation of fibrin glue in rat sciatic nerve repairs. **Plast. Reconstr. Surg.**, v.78, p.369, 1986

29 DANIELSEN, N.; KERNS, J. M.; HOLMQUIST, B.; ZHAO, Q., LUNDBORG, G.,KANJE, M. Pre-degenerated nerve grafts enhance regeneration by shortening the initial delay period. Brain Res., Amsterdam, v.666, p.250-254, 1994.

30 DA-SILVA, C. Biologia Celular e Molecular da regeneração do sisyema nervoso periférico. **Atulaliz. Neurociênc.**, [S.I.], p.1-16, 1995.

31 DAUNOIS, O.; SÉBILLE, A. Amélioration de la réinnervation musculaire par utilisation de colle biologique enrichie chez lê rat. **Ann. Chir. Main**, Paris, v.10, p.113-118, 1991.

32 DELLAHUNTA, A. **Veterinary neuroanatomy and clinical neurology**. 3.ed. Philadelphia: Saunders, 1983. 471p.

33 DeMEDINACELI, L., MERLE,M. How exact should nerve stump coaptation be? A new answer given by “cell surgery”. **J. Hand Surg.**, v.16B, p.495-8, 1991.

34 EVANS, P.J., MIDHA, R., MACKINNON, E. The peripheral nerve allograft: a comprehensive rewiew of regeneration and neuroimmunology. **Prog. Neurobiol.,** v.43, p.187-233, 1994.

35 FAWCETT, J.W. Intrinsec neuronal determinants of regeneration. **TINS (Trends Neurosci.),** v.15, suppl.1, p.5-8, 1992.

36 FAWCETT, J.W., KEYNES, R.J. Peripheral nerve regeneration. **Ann. Rev. Neurosc.,** v.13, p.43-60, 1990.

37 FANSA, H.; SCHNEIDER, W.; WOLF, G.; KEILHOFF, G. Influence of insulin-like growth factor-I (IGF-I) on nerve autografts and tissue-engineered nerve grafts. **Muscle Nerve**, New York, v.26, p.87-93, 2002.

38 FERRARI, F.; RODRIGUES, A. C.; MALVEZZI, C. K.; SILVA, M.D.P.; PADOVANI, C. R. Inside-out vs Standard vein graft to repair a sensory nerve in rats. **Anat. Rec.**, New York, v.256-232, 1999.

39 FERREIRA, M. C.; ERHART, E. A.; TEDESCO-MARCHESE, A.; AZZE, R. J. Microcirurgia de nervos periféricos: nova técnica. **Rev. Paul. Méd.**, São Paulo, v.84, p.520-532, 1974.

40 FIELDS, R.D., LE BEAU, J.M., LONGO, F.M., ELLISMAN, M.H. Nerve regeneration through artificial tubular implants. **Progr. Neurobiol**., v.33, p.87-137, 1989.

41 FORNARO, M.; TOS, P.; GUENA, S.; GIACOBINI-ROBERCCHI, M. ª G.; BATIISTON, B. Confocal imaging of Scwann-cell migration along muscle-vien combined grafts used to bridge nerve defects in the rat. **Microsurgery**, New York, v.21, p.153-155, 2001.

42 FRERICHS, O.; FANSA, H.; SCHICHT, C.; WOLF, G.; SCHINEIDER, W.; KEILHOFF, G. Reconstruction of peripheral nerves using acellular nerve grafts
with implanted cultured Schwann cells. **Microsurgery**, New York, v.22, p.311-315, 2002.

43 FRIEDMAN, B.; SCHERER, S. S.; HELGREN, M.; MORRISEY, D.; McCLAIN, J.; WANG, D. Y.; WIEGAND, S. J.; FURTH, M. E.; LINDSAY, R. M. Regulation of ciliary neurotrophic factor expression in myelin-related Schwann cells in vivo. **Neuron**, Cambridge, v.9, p.295-305, 1992.

44 FRISÉN, J. Determinants of axonal regeneration. **Histology Histopathology,** v.12, p.857-68, 1997.

45 FROSTICK, S. P.; YIN, Q.; KEMP, G. J. Schwann cells, neurotrophic factors, and peripheal nerve regeneration. Microsurgery, New York, v.18, p.397-405, 1998.

46 FU, S.Y., GORDON, T. The cellular and molecular basis of perirheral nerve regeneration. **Mol. Neurobiol.,** v.14, p.67-116, 1997.

47 FUKUDA, A.; HIRATA, H.; AKEDA, K.; MORITA, A.; NAGAKURA, T.; TSUJII, M.; UCHIDA, A. Enhanced reinnervation after neurotization with Schwann cell transplantation. **Muscle Nerve**, New York, v.31, p.229-234, 2005.

48 GEUNA, S., TOS, P., FORNARO, M., BATTISTON, B., GIACOBINI-ROBECCHI, M.G. New insights into nerve fiber regeneration along non-nervous grafts used to bridge peripheral nerve defects. **In : 5ºWorkshop Internacional de Microcirurgia e Cirurgia de Mão,** 18, 2000, Unesp Botucatu. Anais Botucatu, 2000. p.23.

49 GIGO-BENATO, D.; GEUNA, S.; DE CASTRO RODRIGUES, A.; TOS, P.; FORNARO, M.; BOUX, E.; BATTISTON, B.; GIACOBINI-ROBECCHI, M. G. Low-power laser biostimulation enhances nerve repair after end-to-side neurorrhaphy: a double-blind randomized study in the rat median nerve model, **Lasers Med. Sci.**, New York, v.19, p.57-65, 2004.

50 GLASBY, M.A., DAVIES, A.H., GATTUSO, J.M., HEYWOOD, A.J. Specificity for homonymous pathways following repair of peripheral nerves with treated skeletal muscle autografts - in the primate. **Br. J. Plast. Surg.,** v.44, p.135-41, 1991.

51 GLASS, J.D., BRUSHART, T.M., GEORGE, E.B., GRIFFIN, J.W. Prolonged survival of transected nerve fibers in C57BL/Ola mice is a intrinsic characteristic of axon. **J. Neurocytol.,** v.22, p.311-21, 1993.

52 GREENE, E.C. **Anatomy of the rat.** New York: American Philosophical Society, 1963. 370p.

53 GRIFFIN J.W., KIDD G., TRAPP B**. Interactions between axons and Schwann cells:** Incisão peripheral neuropathy. Philadelphia: W.B. Saunders, 1993. p.317-30.

54 GROTHE, C.; NIKKHAH, G. The role of basic fibroblast growth factor in peripheral nerve regeneration. **Anat. Embryol.**, Berlim, v.204, p.171-177, 2001.

55 GSCHMEISSNER, S.E., GATTUSO, J.M., GLASBY, M.A. Morphology of nerve fibers regenerating though freeze-thawed autogenous skeleta muscle grafts in rats. **Clinical Anatomy,** v.3, p.107-19, 1990.

56 GUTH, L. Regeneration in the mammalian peripheral nervous system. **Physiol. Ver.,** v.36, p.441-78, 1956.

57 HAKSTIAN, R. H. Perineural neurorrhapy. **Orthop. Clin. North Am.**, Philadelphia, v.4, p.945-956, 1973.

58 HALL, S. Axonal regeneration through acellular muscle grafts. **J. Anat**., v.190, p.57-71, 1997.

59 HANINEC, P.; DUBOVY, P.; SAMAL, F.; HOUST'AVA, L.; STEJSKALA, L. End-to-side anastomosis of peripheral nerve in experimental and clinical model. **Int. Congress Ser.**, Hawai, v.1259, p.471-477, 2004.

60 HASEGAWA, J. Nerve coaptation studies with and without a gap in rabbits. **J. Hand Surg.**, v.21 A, p.259-265, 1996.

61 HAYASHI, A.; YANAI, A.; KOMURO, Y.; NISHIDA, M.; INOUE, M.; SEKI, T. Collateral sprouting occurs following end-to-side neurorrhaphy. **Plast. Reconstr. Surg.**, Baltimore, v.114, p.129-137, 2004.

62 HEBEL , R., STROMBERG, M.W. **Anatomy of laboratory rat.** Bastimore: Willianms & Wilkins, 1976. p.130, 133, 135-6.

63 HEUMANN, R. Regulation of the synthesis of nerve growth factor. **J. Exp. Biol.**, Great Britain, v.132, p. 133-150, 1987.

64 HISASUE, S.; KATO, R.; SATO, Y.; SUETOMI, T.; TABATA, Y.; TSUKAMOTO, T.; Cavernous nerve reconstruction with a biodegradable conduit graft and collagen sponge in the rat. **J. Urol.**, v.173, n.1, p.286-291, 2005.

65 HOBSON, M. I. Increased vascularisation enhances axonal regeneration within an acellular nerve conduit. **Ann. R. Coll. Surg. Engl.**, London, v.84, p. 47-53, 2002.

66 HOFFMAN, H.H., KUNTZ, A. Vagus nerve components. **Anat. Rec.,** v.121, p.551-67, 1957.

67 HOLMQUIST, B.; KANJE, M.; KERNS, J. M.; DANIELSEN, N. A mathematical model for regeneration rate and initial delay following surgical repair of peripheral nerves. **J. Neurosci. Methods**, Amsterdam, v.48, p.27-33, 1993.

68 HUDSON, A.R., HUNTER, D., KLINE, D.G., BRANTTON, B.R. Histological studies of experimental interfascicular graft repair. **J. Neurosurg**., v.51, p.333-40, 1979.

69 IDE, C. Peripheral nerve regeneration. **Neurosci. Res.,** v.25, p.101-21, 1996.

70 IDE, C., TOHYAMA, K., YOKOTA, R., NITATORI, T.; ONODERA, S. Schwann cell basal lamina and nerve regeneration. **Brain Res**., v.288, p.61-75, 1983.

71 IDE, C. KATO, S. Peripheral nerve regeneration. **Neurosci. Res.,** v.13, p.S157-S164, 1990.

72 JABERI, F. M.; ABBAS, B. P.; NEZHAD, S. T.; TANIDEH, N. End-to-side neurorrhaphy: an experimental study in rabbits. **Microsurgery**, New York, v.23, p.359-362, 2003.

73 JERONIMO, A.; JERONIMO, C. A. D.; SANADA, L. S.; FAZAN, V., P. S. Microscopic anatomy of the sural nerve in the postnatal developing rat: a longitudinal and lateral symmetry study. J. Anat., v.206, p.93-99, 2005.

74 KALLIAINEN, L. K.; CEDERNA, P. S.; KUZON, W. M. Mechnical function of muscle reinnervated by end-to-side neurorrhaphy. **Plast. Reconstr. Surg.**, Baltimore, v.103, n.7, p.1919-1927, 1999.

75 LERNER, R., BINUR, N.S. Current status of surgical adhesives. **J. Surg. Res.,** v.48, p.165-81, 1990.

76 LI, J.; YAN, J. G.; AI, X.; HU, S.; GU, Y. D.; MATLOUB, H. S.; SANGER, J. R. Ultrastructural analysis of peripheral-nerve regeneration within a nerve conduit. **J. Reconstr. Microsurg.**, v.7, n.20, p.565-569, 2004.

77 LIU, K.; CHEN, L.; SEABER, A. V.; GOLDNER, R. V.; URBANIAK, J. R. Motor Functional and Morphological findings following End-to-side Neurorrhaphy in the Rat model. **J. Orthop. Res.**, New York, v.17, n.2, p.293-300, 1999.

78 LIUZZI, F. J.; TEDESCHI, B. Peripheral Nerve Regeneration. **Neurosurg. Clin. North Am.**, Philadelphia, v.2, suppl.1, p.31-42, 1991.

79 LUNDBORG, G. Nerve Regeneration and repair. **Acta Orthop. Scand.,** v.58,p.145-169, 1987.

80 LUNDBORG, G.; DAHLIN, L.; DAINELSEN, N.; ZHAO, Q. Trophism, tropism, and specificity in nerve regeneration. J. Reconstr. Microsurg., New York, v.10, n.5, p.345-354, 1994a.

81 LUNDBORG, G.; ZHAO, Q.; KANJE, M.; DAINELSEN, N.; KERNS, J. M. Can sensory and motor collateral sprouting be induced from intact peripheral nerve by end-to-side anastomosis? **J. Hand Surg. [Br]**, Edinburgh, v.19B, p.277-282, 1994b.

82 LUTZ, B. S.; CHUANG, D. C.; HSU, J. C.; MA, S. F.; WEI, F. C. Selection of donor nerves-an important factor in end-to-side neurorrhaphy. **Br. J. Plast. Surg.**, Edinburgh, v.53, n.2, p.149-154, 2000.

83 MACKINNON S. E. New directions in peripheral nerve surgery. **Ann. Plast. Surg.**, Boston, v.22, n.3, p.257-273, 1989.

84 MAEDA, T.; HORI, S.; SASAKI, S.; MARUO, S. Effects of tension at the site of coaptation on recovery of sciatic nerve function after neurorrhaphy: Evaluation by walking-track measurement, electrophysiology, histomorphometry, and electron probe X-ray microanalysis. **Microsurgery**, New York, v.19, p.200-207, 1999.

85 McALLISTER, R.M., CALDER, J.S. Paradoxical clinical consequences of peripheral nerve injury: a review of anatomical, neurophysiological and psychological mechanisms. **British J. Plast. Surgery,** v.48, p.384-95, 1995.

86 MENDERES, A.; YILMAZ, M.; VAYVADA, H.; ÖZER, E.; BARUTÇU, A. Effects of nerve growth factor on the neurotization of denervated muscles. **Ann. Plast. Surg.**, Boston, v.48, p.415-422, 2002.

87 MILLESI, H. Reappraisal of nerve repair. **Surg. Clin. North Am.**, Philadelphia, v.61, p.321-340, 1981.

88 MILLESI, H. Peripheral nerve injuries. Nerve sutures and nerve injuries. **Scand J. Plast. Reconstr. Surg. Suppl.,** v.19, p.25-37, 1982.

89 MYCKATYN, T. M.; MACKINNON, S. E. A review of research endeavors to optimize peripheral nerve reconstruction. **Neurol. Res.**, v.26, p.124-138, 2004.

90 MYCKATYN, T. M.; MACKINNON, S. E.; HUNTER, D. A.; BRAKEFIELD, D.; PARSADANIAN. A. A novel model for the study of peripheral-nerve regeneration following common nerve injury paradigms. **J. Reconstr. Microsurg.**, New York, v.20, p.533-544, 2004.

91 NANOBASHVILI, J. D.; STACHER, G.; WINDBERGER, U.; DUDCZAK, R.; LIEGL, C.; GORGADZE, V.; LOSERT, U.; HEINZL, H.; NEUMAYER, C. Regenerative potencial of abdominal vagal nerves in rat. **Am. J. Physiol.**, New York, v.266, suppl.1, v.29, p.G140-146, 1994.

92 NAVARRO, X.; RODRIGUEZ, F. J.; CEBALLOS, D.; VERDÚ, E. Engineering an artificial nerve graft for the reparir of severe nerve injuries. **Med. Biol. Eng. Comput**. Oxford, v.41, p.220-226, 2003.

93 NETTER, F.H. **Atlas de anatomia humana.** Porto Alegre: Artmed, 1998. 547p.

94 NICHOLS, C. M.; BERNNER, M. J.; FOX, I. K.; TUNG, T. H.; HUNTER, D. A.; RICKMAN, S. R.; MACKINNON, S. E.; Effects of motor versus sensory nerve grafts on peripheral nerve regeneration. **Exp. Neurol.**, v.190, n.2, p.347-355, 2004.

95 NOAH, E. M.; WILLIAMS, A.; LORGENSON, C.; SKOULIS, T. G.; TERZIS J. K. End-to-side Neurorrhaphy: A histologic and morphometric study of axonal sprouting into an end-to-side nerve graft. **J. Reconstr. Microsurg.**, New York, v.13, n.2, p.99-106, February, 1997a.

96 OGÜN, T. C.; OZDEMIR, M.; SENARAN, H.; USTÜN, M. E. End-to-side neurorrhaphy as a salvage procedure for irreparable nerve injuries. Technical note. **J. Neurosurg.**, Baltimore, v.99, p.180-185, 2003.

97 OKAJIMA, S.; TERZIS, J. K. Ultrastructure of early axonal regeneration in na end-to-side neurorrhaphy model. **J. Reconstr. Microsurg**. New York, v.16, p.313-326, 2000.

98 OLIVEIRA, A.L.R. **Capacidade regenerativa axonal em diferentes linhagens de camundongos isogênicos.** Botucatu, 1996. 128p. Dissertação (Mestre em Biologia Celular) - Instituto de Biologia, Universidade Estadual de Campinas.

99 OLIVEIRA, E.F., MAZZER, N., BARBIERI, C.H. Use of a skeletal muscle basal membrane graft to treat segmentary nerve lesions experimental study in the sciatc nerve of rats. **In : 5°Workshop Internacional de Microcirurgia e Cirurgia de Mão,** 17, 2000, Unesp Botucatu. Anais Botucatu, 2000. p.6.

100 OZMEN, S.; LATIFOGLU, O.; AYHAN, S.; YAVUZER, R.; NURLU, G.; SEZER, C.; ATABAY, K. Impact of epineurial excision of the distal recipient nerve in terminolateral neurorrhaphy. **J. Reconstr. Microsurg.**, New York, v.20, p.385-397, 2004.

101 PAYNE, C. E.; HUNT, S. P.; LAMBERTY, G. H. Primary sciatic nerve repair using titanium staples. **Br. J. Plast. Surg.**, Edinburgh, v.55, p.330-334, 2002.

102 PERRY, V.H., BROWN, M.C. & GORDON, S. The macrophege response to central and peripheral nerve injury; a possible role for macrophages in regeneration. **J. Experimental Medicine.** v.165, 1218-23, 1987.

103 PLENTS, E.G.A., PARDINI, A.G., FREITAS, A.D. Sensitive evaluation after end-to -side neurorraphy of digital colateral nerves. **In : 5°Workshop Internacional de Microcirurgia e Cirurgia de Mão,** 17, 2000, Unesp Botucatu. Anais Botucatu, 2000. p.20.

104 REIS, F.A., RODRIGUES, A.C., VICENTE, E.J.D., ELEUTÉRIO, M.L., DAL PAI SILVA, M., Study of collateral sprouting from intact vagus nerve into a autologous nerve graft by using two different techniques: neuroraphy and coaptation with fibrin glue derivated of the snake venom. **In: Congresso Panamericano de Anatomia,** 12, 1998, Navio Funchal, Anais... São Paulo, 1998. n.130.

105 REIS, F.A. **Estudo comparativo do crescimento axonal proveniente do nervo vago em enxerto nervoso autólogo realizado com as técnicas de neurorrafia e coaptação com cola de fibrina derivada de veneno de serpente.** Botucatu, 1999. 104p. Tese (Mestrado) - Instituto de Biociências, Universidade Estadual Paulista.

106 REIS, F.A., RODRIGUES, A.C., VICENTE, E.J.D., BARRAVIEIRA, B. Study of axonal regeneration from intact vagus nerve into autologus nerve graft by using two different techniques. **In : 5°Workshop Internacional de Microcirurgia e Cirurgia de Mão,** 17, 2000, Unesp Botucatu. Anais Botucatu, 2000. p.18.

107 REYNOLDS, E.S. The use of lead citrate at high pH as na electron-opaque staining in electron microscopy. **J. Cell. Biol.,** v.17, p.208-12, 1963.

108 RODRIGUES, A.C., DAL PAI, V., TAMEGA, O.J., GUAZZELLI, J. Fibre types of muscle pectineus of the Cat (*Felis domestica*). **Anat. Anz.,** v.171, p.205-9, 1990.

109 ROHEN, J.W., YOKOCHI, C., LUTJEN-DRECOLL, E. **Anatomia humana.** 4.ed. São Paulo: Editora Manole LTDA, 1998. 486p.

110 ROITT, I.; BRASTOFF, J.; MALE, D. **Transplantation and rejection**. 3.ed., Morby-Year Book Europe Ltd., 1993, p. 24, 1-24. 10.

111 ROSEGAY, H.; EDWARDS, M. S. The language of neurorrhaphy. **J. Neurosurg.**, Baltimore, v.52, p.143-144, 1980.

112 ROULEAU, M.; CREPEAU, J.; TETREAULT, L.; LAMARCHE, J. Facial nerve sutures: epineural versus perineural sutures. **J. Otolaryngol.**, Toronto, v.10, p.338-342, 1981.

113 SCHAUMBERG, H.H. **Disorders of peripheral nerve.** Philadelphia: FA Davis, 1983.

114 SEDDON, H.J. Three types of nerve injury. **Brain.**, Eynsham, v.66, n.4, p.237-288, 1943.

115 SILBERSTEIN, L. E. An autologous fibrinogen-based adhesive for use in otologic sugery. **Transfusion**, v.28, p.319-321, 1988.

116 SKENE, J. H. P.; SHOOTER, E. M. Denervated sheath cells secrete a new protein after nerve injury. **Proc. Natl. Acad. Sci. USA**, Washington, v.80, p.4169-4173, 1983.

117 SMITH, J. W. Microsurgery of peripheral nerves. **Plast. Reconstr. Surg.**, Baltimore, v.33, p.317, 1964.

118 SOMAZZ, M.C**.** **Reparo da lesão de nervo ciático através de autotransplante de músculo esquelético em ratos:** retalhos obtidos com injeções intramusculares de anestésicos locais. Piracicaba, 1994 Tese (Doutorado) - Faculdade de Odontologia de Piracicaba, Universidade de Campinas.

119 SONDELL, M.; LUNDBORG, G.; Kanje, M. Vascular endothelial endothelial growth factor stimulates Schwann cell invasion and neovascularization of acellular nerve graft. **Brain Res.**, Amsterdam, v.846, p.219-288, 1999.

120 STOLL, C., GRIFFIN, J.W., LI, C.Y., TRAPP, B.D. Wallerian degeneration in the peripheral nervous system: participation of both Schwann cells and macrophages in myelin degradation. **J. Neurocytol**., v.18, p.671-83, 1989.

121 SUNDERLAND, S. **Nerves and nerves injuries.** Edinburg: Churchill Livingstone., 1978. p.483-650.

122 SUNDERLAND, S. **Nerves and nerves injuries.** Baltimore: Williams and Wilins Co., 1968. p.5, 26, 58, 200-202.

123 TAKAHATA, N., KLEIN, J., SATTA, Y. The molecular descent of the major histocompatibility complex. **Annu. Ver. Immunol.,** v.11, p.269-95, 1993.

124 TARASIDIS, G.; WATANABE, O.; MACKINNON, S. E.; STRASBERG, S. R.; HAUGHEY, B. H.; HUNTER, D. A. End-to-side neurorrhaphy resulting in limited sensory axonal regeneration in a rat model. **Ann. Otol. Rhinol. Laryngol.**, Saint Louis, v.106, p.506-512, 1997.

125 TERZIS, J., FAIBISOFF, B., WILLIAMS, H.B. The nerve gap, suture under tension versus graft. **Reconstr. Surg.,** v.56, p.166-70, 1975.

126 THANOS, P. K.; OKAJIMA, S.; TERZIS, J. K. Ultrastructure and cellular biology of nerve regeneration. **J. Reconstr. Microsurg.**, New York, v.14, n.6, p.423-436, 1998.

127 ULKÜR, E.; YÜKSEL, F.; AÇIKEL, C.; OKAR, I.; CELIKÖZ, B. Comparison of functional results of nerve graft, vein graft, and vein filled with muscle graft in end-to-side neurorrhaphy. **Microsurgery**, New York, v.23, p.40-48, 2003.

128 VAUGHAN, D.W. Effects of advancing age on peripheral nerve regeneration. **J. Comp. Neurol.,** v.323, p.219-37, 1992.

129 VICENTE, E.J.D. **Estudo comparativo entre as técnicas de coaptação através da cola de fibrina derivada de veneno de serpente e da neurorrafia término-terminal no reparo do nervo ciático.** Botucatu, 1999. 110p. Tese (Mestrado) - Instituto de Biociências, Universidade Estadual Paulista.

130 VICENTE, E.J.D., RODRIGUES, A.C., REIS, F.A., SANTOS, I.A.T. Suture vs. Fibrin adhesive: a comparative study in the peripheral nerve repair. **In : 5ºWorkshop Internacional de Microcirurgia e Cirurgia de Mão,** 17, 2000, Unesp Botucatu. Anais Botucatu, 2000. p.14.

131 VIEIRA, S.; HOSSNE, W. S. **Metodologia científica para a área de saúde**. Rio de Janeiro: Campus, 2001. 192p.

132 VITERBO, F., PALHARES, A., FRANCIOSI, L.F. Restoration of sensitivity after removal of the sural nerve - a new aplication of lateral-terminal Neurorraphy (case report). **Rev. Soc. Bras. Cir. Plast., Est.,** v.8, suppl.1-3, p.85-7, 1993a.

133 VITERBO, F., TOHMAZINI, I.A., GIANINI, M.J.S.M. Reparação de nervos periféricos com cola de fibrina derivada de veneno de cobra. Resultados preliminares. **Acta Cir. Bras.,** suppl.2, p.85, 1993b.

134 VITERBO, F., TRINDADE, J.C., HOSHINO, K., NETO, A.M. Latero-terminal neurorrahaphy without removal of the epineural sheath. Experimental study in rats. **Rev. Paul. Med.,** v.110, p.267-75, 1992.

135 VITERBO, F., TRINDADE, J.C., HOSHINO, K., NETO, A.M. Latero-terminal neurorrahaphy with and without removal of the epineural sheath. Experimental study in rats. In: PLASTICAL - ANNUAL SCIENTIFIC MEETING,62, 1993, New Orleans. **Proceedings**... New Orleans, 1993c. p.356-8.

136 VITERBO, F., TRINDADE, J.C., HOSHINO, K., NETO, A.M. Two end-to-side neurorhaphies and nerve graft whit removal of the epineural sheath: experimental study in rats. **Br. J. Plast. Surg.,** v.47**,** p.75-80, 1994b.

137 VITERBO, F., TRINDADE, J.C., HOSHINO, K., NETO, A.M. Two end-tot-side neurorrhaphies and nerve graft whit removal of the epineural sheath: experimental study in rats. **Br. J. Plast. Surg.**, Edinburgh, v.47, p.75-80, 1994c.

138 VITERBO, F.; TEIXEIRA, E.; HOSHINO, K.; PADOVANI, C. R. End-to-side neurorrhaphy with and without perineurim. **Rev. Paul. Med.**, São Paulo, v.116, p.1808-1814, 1998.

139 VOCHE, P.; OUATTARA, D. End-to-side neurorrhaphy for defects of palmar sensory digital nerves. **Br. J. Plast. Surg.**, Edinburgh, v.58, p.239-244, 2005.

140 VOINESCO, F.; GLAUSER, L.; KRAFTSIK, R.; BARAKAT-WALTER, I. Local administration of thyroid hormones in silicone chamber increases regeneration of rat transected sciatic nerve. Exp. Neurol., New York, v.150, p.69-81, 1998.

141 WANG, X.; HU, W.; CAO, Y.; YAO, J.; WU, J.; GU, X. Dog sciatic nerve regeneration across a 30-mm defect bridged by a chitosan/PGA artificial nerve graft. **Brain**, Oxford, v.128, p.1897-1910, 2005.

142 WATANABE, K.; TSUKAGOSHI, T.; KURODA, M.; HOSAKA, Y. Nerve conduit using fascia-wrapped fibrocollagenous tube. **J. Reconstr. Microsurg.**, New York, v.17, n.5, p.183-190, 2001.

143 WATCHMAKER, G.P. & MACKINNON, S.E. Advances in peripheral nerve repair. **C. Plast. Surg.,** v.24, p.63-73, 1997.

144 WATSON, M.L. Staining of tissues sections for electron microscopy with heavy metals. **J. Biophys Biochem. Cytol.,** v.4, p.727-30, 1958.

145 WEINSTEIN, S. M.; HERRING, S. A. Nerve problems and compartment syndromes in the hand, wrist and forearm. **Clin. Sport. Med.**, New York, v.11, n.1, p.161-188, 1992.

146 YAN, Y-H.; YAN, J-G.; SANGER, J. R.; ZHANG, L-L.; RILEY, D. A.; MATLOUB, H. S.; Nerve repair at different angles of attachment: Experiment in rats. J. Reconstr. Microsurg., New York, v.18, n.8, p.703-708, 2002b.

147 YUKSEL, F.; KARACAOGLU, M.E.; GULER, M. Nerve regeneration through Side-to-Side Neurorrhaphy Sites in a rat model: A new concept in peripheral nerve surgery. **Plast. Reconstr. Surg.**, Baltimore, v.104, p.2092-2099, 1999.

148 YUKSEL, F.; KARACAOGLU, M.E.; GULER, M. Nerve regeneration through an epineural sheath: its functional aspect compared to nerve and vein grafts. **In : 5ºWorkshop Internacional de Microcirurgia e Cirurgia de Mão,** 18, 2000, Unesp Botucatu. Anais Botucatu, 2000. p.31.

149 ZALEWSKI, A.A., GULATI, A.K. Evaluation of histocompatibility as a factor in the repair of nerve with a frozen nerve allograft. **J. Neurosurg.,** v.56, p.550-4, 1982.

150 ZHANG, F.; CHENG, C.; CHIN, B. T.; HO, P-R.; WEIBEL, T. J.; LINEAWEAVER, W. C.; BUNCKE, H. J. Results of termino-lateral neurorrhaphy to original and adjacent nerves. **Microsurgery**, New York, v.18, p.276-281, 1998.

151 ZHANG, Z.; SOUCACOS, P. N.; BO, J.; BERIS, A. E. Evaluation of collateral sprouting after end-to-side nerve coaptation using a fluorescent double-labeling technique. **Microsurgery**, New York, v.19, p.281-286, 1999.

152 ZHANG, F.; INSERRA, M.; RICHARDS, L.; TERRIS, D. J.; LINEAWEAVER, W. C. Qualification of nerve tension after nerve repair: correlations with nerve defects and nerve regeneration. **J. Reconstr. Microsurg.**, New York, v.17, n.6, p.445-451, 2001.

153 ZHANG, F.; FISCHER, K. A. End-to-side neurorrhaphy. **Microsurgery**, New York, v.22, n.3, p.122-127, 2002.

154 ZHAO, J., CHEN, Z., CHEN, T. Nerve regeneration after termino-lateral neurorrhphy. **J. Reconstructive Microsurgery.,** v.13(1), p.31-7, 1997.

155 ZIGMOND, M.J., BLOOM, F.E., LANDIS, S.C., ROBERTS, J.L., SQUIRE, L.R. **Fundamental Neuroscience.** San Diego: Academic Press., 1999. 1600p.

ABSTRACT

ABSTRACT

Study of axonal regeneration into a sensitive spinal autologous graft (n. suralis) nerve from intact donor (*n. vagus*).

The end-to-side neurorrhaphy technique was used in order to study the possibility of nerve fiber growths from intact nerve (*n. vagus*) into a autologous nerve graft (*n. suralis*). Besides that, it was also studied the possible success by using a spinal nerve graft and a intact cranial nerve as donor. The grafts were harvested ten weeks post-surgical and submitted to the optical and electronic techniques. Also, morphometric data was obtained about regenerating fibers (diameter, tchicness, area) and compared to the normal donor nerve (*n. vagus*). It was observed myelinic and non-myelinic nerve fibers inside the graft in a very similar characteristic of the normal donor nerve. It was concluded that regeneraty nerve fibers with donor nerve characteristics (*n. vagus*) growth into the spinal nerve graft (*n. suralis*). In conclusion, using morphological criteria, the end-to-side neurorrhaphy techinique showed to be a good choice for peripheral nerve repair because it allows nerve regeneration in a good morphological pattern. Further studies are in progress to observe functional results by using spinal and cranial nerves as a subject models.

Key words: Regeneration, *n. vagus*, *n. suralis*, neurorrhaphy.