UNIVERSIDADE DE SÃO PAULO

FACULDADE DE ODONTOLOGIA DE BAURU

AVALIAÇÃO DA TOMOGRAFIA COMPUTADORIZADA DE FEIXE CÔNICO COMO MÉTODO DE DIAGNÓSTICO DAS REABSORÇÕES DENTÁRIAS RELACIONADAS AO TRATAMENTO ORTODÔNTICO

v. 1

Patrícia Zambonato Freitas

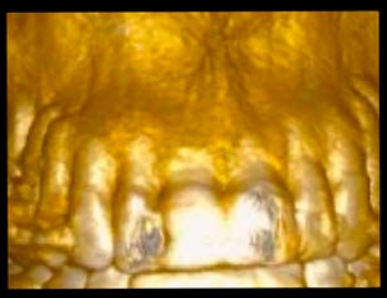

Bauru

2007

PATRICIA ZAMBONATO FREITAS

Avaliação da tomografia computadorizada de feixe cônico como método de diagnóstico das reabsorções dentárias relacionadas ao tratamento ortodôntico

v. 1

Tese apresentada à Faculdade de Odontologia de Bauru, da Universidade de São Paulo para obtenção do título de doutor em Odontologia.

Área de Concentração: Patologia Bucal
Orientador: Prof. Dr. Alberto Consolaro

BAURU
2007

Ficha Técnica

Patrícia Zambonato Freitas: concepção original, texto original, digitalização e formatação final, execução, fotografias e escaneamento de imagens, análise dos resultados, cópias
Alberto Consolaro: concepção original, texto original, digitalização e orientação e revisão final
Sueli Maria Zambonato Freitas: análise dos resultados
Normeu Lima Júnior: análise dos resultados
Gisele Dalben: análise estatística e abstract
Luiz Ferreira Martins: revisão ortográfica e vernacular
Marcus e Ana Amélia Thame: encadernação

F884x Freitas, Patrícia Zambonato
Avaliação do tomografia computadorizada de feixe cônico como método de diagnóstico das reabsorções dentárias relacionadas ao tratamento ortodôntico. Volume 1 e 2 / Patrícia Zambonato Freitas. – Bauru, 2007.
267p.

Tese (Doutorado) – Faculdade de Odontologia de Bauru, USP.

Orientador: Prof. Dr. Alberto Consolaro

Autorizo, exclusivamente para fins acadêmicos e científicos, a reprodução total ou parcial desta dissertação/tese, por processos fotocopiadores e outros meios eletrônicos.

Assinatura:_____

Projeto de Pesquisa dispensa aprovação do C.E.F.

Dedico este trabalho

Ao meu filho Thiago e ao meu esposo Júnior

Impossível descrevê-los pois vocês são minha vida!

Aos meus pais, Sueli e José Alberto,

Por terem sido meus maiores e melhores exemplos de amor, união e luta. Que essa conquista seja motivo de orgulho para vocês.

Aos meus irmãos, Rogério, Priscila, Ricardo, Guilherme e Áurea,

a minha cunhada Tatiana, e em especial a minha sobrinha e afilhada Letícia,

Pelo convívio que vocês me proporcionam
Pela presença em todos os momentos
Por este olhar que diz "Vá em frente"
Por tudo isso, e muito mais eu digo:
OBRIGADO, MIL VEZES OBRIGADO!

Engana-se quem pensa que anjos são apenas metáforas, pois creiam, eles existem e podem ser chamados de pessoas especiais.
Vocês fazem parte do meu equilíbrio vital, meu alicerce, meu encanto pela vida!

Dedico este trabalho

Ao meu orientador

Professor Doutor Alberto Consolaro,

A alegria de ensinar

"O nascimento do pensamento é igual ao nascimento de uma criança: tudo começa com um ato de amor. Uma semente há de ser depositada no ventre vazio. E a semente do pensamento é o sonho. Por isso os educadores, antes de serem especialistas em ferramentas do saber, deveriam ser especialistas em amor: intérpretes de sonhos."

Obrigado por ter me ensinado e sempre me ensinar a ser melhor a cada dia. Este é o fruto do nosso trabalho em comum e a realização de um sonho muito bem interpretado!

Homenagem especial

À banda "The Beatles" por ter acreditado na ciência ao financiar o cientista Godfrey Newbold Hounsfield, viabilizando o invento e fabrico pioneiro dos tomógrafos.

Toda minha admiração e respeito.
Trabalhar esperando o retorno por sua dedicação é nobre.
Entregar-se a uma causa por amor a humanidade é perfeito, digno.

Agradeço especialmente

A minha amiga e "irmã" Leda Francischone

A união resulta em feitos: depois de um violento temporal alguns náufragos foram parar em uma praia salvos pelo único bote existente em seu navio.

O inverno era terrível e os castigava não somente pelas baixas temperaturas, mas também pela força dos ventos. Decidiram que a salvação seria possível apenas pelo calor vindo de uma fogueira.

Unidos pela necessidade de sobreviver e amor a vida, continuaram.

Foi então que constataram existir apenas um único palito de fósforo entre os homens...

Salvaram-se ao perceber que eram mais fortes e corajosos que todas as adversidades, pois estavam juntos, em união. Dando-se as mãos, ombro a ombro tornou-se impossível o vento penetrar, apagando aquele único palito.

Leda, é maravilhoso sentir a presença de ombros amigos ao meu lado. Sei que nos momentos extremos você sempre esteve e estará comigo, oferecendo-me calor e sabedoria.

Aos amigos Departamento de Patologia Bucal, da FOB – USP

Prof. Dr. Alberto Consolaro, Prof. Dr. Luís Antônio de Assis Taveira, Profa. Dra. Denise Tostes Oliveira, Profa. Dra. Vanessa Soares Lara, Cristina, S.Valdir, Fatiminha, Richard, ...

Que lutam em prol do mesmo time do qual tive o prazer de fazer parte durante o curso de Doutorado. Pela confiança, apoio e companheirismo.

Aos meus colegas de Pós-graduação,

Em especial, Leda, Rosário, Eric, Marta, Suzana, Renata Consolaro, Renata Falcheti, Renato, Lidiane, Camila, Tiago, Betânia, Luzinha, João Adolfo, Tânia, Rosa, Maria Fernanda, Andréa, Gisele, Roberta, Carol, Milton, Érica, Carlos, ...

Amigos inesquecíveis!

Aos colegas pós-graduando dos demais Departamentos,

Pela amizade distante e ao mesmo tempo presente!

A Maria Fernanda Martins-Ortis Consolaro

Meu reconhecimento pelo incentivo e carinho que sempre recebi de você!

Aos verdadeiros amigos bauruenses

Airton, Dorô, Sofia, Mateus, Cadu, Tia Nenê, Mário, Camila, Tatiana, Simone, Sidney, Bruna, Téo, Irma, Aziz, S. Luiz, Regina, Luizinho, Relvas, Claúdia, Nicanor, Vera, Tia Cota, Karina, Gabriela, Eduardo, Roberta, Rodrigo, César, Tatiana, Mara, Irene, Rosali, Marilda, Lucy, Jane, Ana Regina, Tia Beth, João Henrique, Ismael, Tom, Binho, Edmundo, Celeste, Gisele, Miguita, Leda, Dê, Leila, Solange, Prof. Alberto, Maria Fernanda, Aline, Digo, Nárima, Dra. Patrícia, Tio Ado, Tia Ana, Carlinhos, Aninha, Fabrício, Paulo, Telma, Rodrigo, Tio Casati, Tia Terê, ...

O valor das coisas não está no tempo em que elas duram,
Mas na intensidade com que acontecem...
Por isso existem momentos inesquecíveis,
Coisas inexplicáveis e,
Pessoas incomparáveis!
Fernando Pessoa

Ao Omar Gabriel da Silva Filho,

O seu amor à profissão e à vida, acima de tudo, me faz admirá-lo cada vez mais.

Aos professores da Disciplina de Ortodontia da Faculdade de Odontologia de Araraquara - UNESP,

Ary dos Santos Pinto, Luiz Gonzaga Gandini Jr, Dirceu Barnabé Ravelli, Joel Cláudio da Rosa Martins (in memorian), Lídia Parsekian Martins, Mauricio Tatsuei Sakima, Tatsuko Sakima

Vocês são pessoas inesquecíveis em minha formação profissional e pessoal.
Formaram o alicerce para que eu pudesse construir a minha vida profissional.
Continuem a espalhar ao vento: amor, felicidade e conhecimento!

Aos meus "mestres"

Dr. Arnaldo Pinzan, Dino e Wéber

Pelo incentivo e preocupação com minha formação profissional,
Qualidades que estão registradas em minha caminhada!

Ao Prof. Dr. Luiz Ferreira Martins,

Pela assessoria impar na revisão da língua portuguesa. Obrigado!

A todos os profissionais e funcionários do Centro Odontológico do HRAC-USP

Em especial, Gisele Dalben, João Henrique, Ana Lucia, Renato Facco, Zezinho, Roberta Martinelli, Cleidinha, Bia, Lucimara, Lilian, Laerte, Fernando, Mônica, Bel, Márcia, Carlos, Homero, Vagner, ...

Profissionais e amigos em todas as horas!

Aos profissionais do Setor de Ortodontia do HRAC-USP

Arlete, Silvia Graziadei, Terumi, Araci, Rita, Aiello, Andréa e Tiago

Aos residentes e ex-residentes

Andréia, Sérgio, Maurício, Ana Cristina, Gisele, Adriano, Rogério, Gabriela, Ana Paula, Fabrício, Rogério, Elaine, Gisele Dalben, Marcus Vinícius, Paulo, Fernando, Milton, Alexandre, Guilherme, Fernandinho, Ana Paula, Thiago, Marcelo, Tatiana, Ghisa, Maria Helena, Larissa, Anderson, Juliano, Heloisa, Rodrigo Forti, Juliana, Fernanda, Guilherme Porciúncula, Willian, Gustavo, Rodrigo Caldas, Juliana, Bruno, Diego, Laércio, Ludmila, Manoela, Glesieli, Fernanda, Elisa, Cristiano, ...

As minhas fiéis escudeiras

Denise, Leila, Solange, Suzana, Soninha, Rosângela, Néia, Elisa

"Mudaram as estações, mas nada mudou.
Mas eu sei que alguma coisa aconteceu.
Está tudo assim, tão diferente...
Se lembra quando a gente chegou um dia acreditar
Que tudo era para sempre, sem saber que o pra sempre
Sempre acaba..."

Aos meus amigos do Curso de Atualização em Ortodontia Preventiva e Interceptiva da PROFIS,

Celeste, Binho, Meri, Túlio, Caricati, Dani Garib, Omar, Aiello, Rita, Terumi e Araci

Aos funcionários do Curso

Toninho, Lumena, Sidney, Vinicius, Elington, Daniel , Rosana, Márcia, Wagner

A todos os alunos que ao longo desses 10 anos tive a oportunidade de conviver e aprender..., e em especial, aos orientados com os quais convivi,

Daniela Arruda, Marcos Landgraf, Rogério Penhavel, Andréa Caixeta, Rosana, Bete, Karla Bicalho, Olívia, Janine, Franciane, Larissa Albuquerque, Ana Clara, Lívia, Luciana, Eduardo Franco, Paloma, Rebeka, Rodrigo Caldas, Bruno, Diego, Juliana, Laércio, Rodrigo Caldas, Aline Polete, Ana Paula Piovesan, Luís Fernando Miguita, Vanessa Laluce, Ligia, Tiago, Marina e Renata

O futuro pertence àqueles que acreditam na beleza dos sonhos, às vezes, ele vêm acrescido da colaboração de amigos tão especiais como vocês!

A toda a equipe da Fenelon

Em especial a Mauricio Barriviera, Frederico Fenelon, Sandra Suzuki, Alessandra

Cada criança ao nascer, nos trás a mensagem que Deus não perdeu a esperança nos homens. Agradeço intensamente por permitirem que conseguíssemos atingir os nossos objetivos!

Aos meus amigos do Curso de Especialização em Ortodontia da EAP/APCD São José do Rio Preto/SP,

João Atta, Wéber, Guilherme Almeida, Flávio Calçada, Gilberto Queiroz, Cristina Lyra, e a mulher maravilha Letícia

Aos alunos que conviveram conosco durante todos estes anos...

É maravilhoso sentir a presença de ombros amigos ao meu lado!

Aos amigos espalhados pelo Brasil

Maira, Flávia, Dani, Adriano, Milena, Letícia, Gilberto, Gisele, Giovana, Guilherme, Mário e Marisa Gabrielli, Fábio Guerra, Flávio, Simone, ...

Vocês são especiais!

Aos meus amigos brasilienses

Rogério Oliveira, Issao, Rogério Ribeiro, Daniel, Eloísa, pequenina Nina, Claúdia Peruchi, Andressa, Lílian, Rose, Felício, Flávio Fidelis, Alberto, Mauricio Barriviera, Ana Paula, Ana Lúcia, Michele, Arlete, Alemão, Saul, Adriana, pequenina Daniela, João Pinho e família, Andressa, Lílian, Kássia, Carla, Rose, Mariestrela, Eliane, Keyla, Ligia, Lúcio, Marluci, Ana e João Palmieri, ...

Amigos solidários em todas as horas!

As meninas do consultório

Mercês e Glaúcia

Obrigada pelo carinho e dedicação.
Eu sei que sempre posso contar com o apoio de vocês!

A todos os clientes da Clínica de Ortodontia

Por me ajudarem a tornar a vida mais interessante!

A toda a equipe da FUNCRAF Sub-sede Santo André

Vocês são inesquecíveis!

A toda a equipe da EBO e aos alunos que conviveram e convivem comigo
E em especial aos meus amigos, Maurício Ribeiro, Képler, Guimarães e Alberto

O apoio, a compreensão e a torcida de vocês foram imprescindíveis!
Obrigado pela confiança!

A minha família

Em especial: Tio Mauro, Tia Ana, Tio Canito, Tia Sandra, Tomas

Meu agradecimento do fundo do coração por sempre acreditarem e incentivarem todos os momentos de minha trajetória profissional!

A minha segunda família

D. Anita, Alfredo, Claudia, Pedro, André, Alexandre, Cristiane, Viviane, S. Normeu, Juca, Rosinha, Guilherme, João, Diogo, Tia Bequinha, Léo, Felipe, Camila, Tio Binha, Rose, Tio Aroldo, Tia Gió, Agnes, Tina, Tia Vaninha, Tia Lucinha, D. Idésia, ...

Por me acolherem como membro da família!

A Gisele Dalben

Que somou dedicação e eficiência, dividiu seu tempo e multiplicou os resultados para que tudo fosse feito de maneira tão eficiente!

Às bibliotecárias da UEP e a equipe da UEP, representada pela Ana Regina
Aos funcionários do Serviço de Biblioteca e Documentação da FOB-USP

Pela amizade, atenção, disponibilidade e valiosa assessoria bibliográfica com que me brindaram!

A Bete Cariani,

Pela perfeita assessoria nas normas e regulamentos da FOB-USP, e com o carinho e atenção com que me BRINDOU!

A Deus,

"Daí-nos força para aceitar com serenidade tudo o que não pode ser mudado;
Daí-nos coragem para mudar o que pode ser mudado;
E daí-nos sabedoria para distinguir uma coisa da outra."

Agradecimentos Institucionais

À Faculdade de Odontologia de Bauru da Universidade de São Paulo,

na pessoa da ex-diretora Profa. Dra. Maria Fidela de Lima Navarro e do atual diretor, Prof. Dr. Luis Fernando Pegoraro e vice-diretor Prof. Dr. José Carlos Pereira.

Por acreditarem no meu sonho!

A Comissão de Pós-Graduação da FOB-USP,

nas pessoas do ex-presidente Prof. Dr. José Carlos Pereira e da presidente Profa. Dra. Maria Aparecida de Andrade Moreira Machado e vice-presidente Prof. Dr. Paulo César Rodrigues Conti.

Sem vocês nada teria existido!

Aos funcionários da Seção de Pós-graduação,

Giane, Ana Letícia, Margareth, Jeférson, ...

Pela cordialidade da recepção.

A todos os docentes, funcionários, estagiários, pós-graduandos, especializandos e graduandos da Faculdade de Odontologia de Bauru,

Por fazerem desta Instituição uma referência ímpar no ensino e pesquisa.

RESUMO

Este estudo objetivou comparar o diagnóstico das reabsorções dentárias em dois tipos de exame: radiografia periapical e tomografia computadorizada de feixe cônico (*Cone Beam*). A amostra constituiu-se de 16 dentes anteriores e da descrição clínica de 20 exames tomográficos de feixe cônico. Nos dentes anteriores foram analisados as características morfológicas da raiz dentária comparando a imagem da radiografia periapical e os cortes tomográficos transversais oblíquos. Os resultados revelaram que:

1. A tomografia computadorizada de feixe cônico é um meio de diagnóstico eficiente para previsibilidade e avaliação das reabsorções radiculares.
2. Os cortes tomográficos transversais oblíquos permitem a análise das faces: vestibular e lingual do dente e, nos cortes tomográficos sagitais oblíquos obtemos a imagem das faces: mesial e distal.
3. Não há correlação entre o diagnóstico obtido em radiografia periapical e nos cortes tomográficos transversais oblíquos.

Palavras-chave: Reabsorção de Dente. Radiografia dentária. Tomografia Computadorizada por Raios-X. Movimentação Dentária.

ABSTRACT

Evaluation of cone beam computed tomography as a diagnostic method for tooth resorptions related to orthodontic treatment

This study aimed to compare the diagnosis of tooth resorptions by two types of examinations, periapical radiography and cone beam computed tomography. The sample was composed of 16 anterior teeth and clinical description of 20 cone beam tomographies. The morphological characteristics of dental root were analyzed on anterior teeth, comparing the image on the periapical radiograph and oblique transverse tomographic sections. The results revealed that:

1. Cone beam computed tomography is an effective diagnostic method for prediction and evaluation of tooth resorptions.
2. Oblique transverse tomographic sections allow analysis of buccal and lingual aspects of teeth; oblique sagittal tomographic sections allow analysis of images of mesial and distal aspects.
3. There is no correlation between the diagnosis obtained on periapical radiographs and oblique transverse tomographic sections.

Keywords: Tooth Resorption. Radiography, Dental. Tomography, X-ray Computed. Tooth Movement.

LISTA DE ABREVIATURAS E SIGLAS

CBCT Tomografia computadorizada de feixe cônico

TC Tomografia computadorizada helicoidal

ATM Articulação temporomandibular

SUMÁRIO

1	**INTRODUÇÃO**	37
2	**REVISÃO DA LITERATURA**	43
2.1	HISTÓRIA DA TOMOGRAFIA	44
2.2	TOMOGRAFIA COMPUTADORIZADA	47
2.2.1	**A tomografia computadorizada de feixe cônico**	47
2.2.2	**Valor diagnóstico da tomografia computadorizada de feixe cônico**	49
2.2.3	**Dose de radiação da tomografia computadorizada de feixe cônico**	61
2.2.4	**Acuidade e reprodutiblidade da tomografia computadorizada de feixe cônico**	64
2.3	TOMOGRAFIA COMPUTADORIZADA HELICOIDAL (TC)	69
2.3.1	**A tomografia computadorizada helicoidal**	69
2.3.2	**Valor diagnóstico da tomografia computadorizada helicoidal**	70
2.3.3	**Dose de radiação da tomografia computadorizada helicoidal**	75
2.3.4	**Acuidade e reprodutiblidade da TC**	76
2.4	TOMOGRAFIA COMPUTADORIZADA: HELICOIDAL x FEIXE CÔNICO	77
2.5	DIAGNÓSTICO DE REABSORÇÕES EM RAÍZES DE DENTES ADJACENTES A DENTES IMPACTADOS	78
2.5.1	**Radiografia x microscopia**	78
2.5.2	**Tomografia computadorizada helicoidal x radiografia**	79
2.5.3	**Tomografia computadorizada de feixe cônico x radiografia**	82
2.5.4	**Tomografia computadorizada helicoidal (TC) x anatomia real**	83
2.6	MÉTODOS DISPONÍVEIS PARA PREVISIBILIDADE E AVALIAÇÃO DA REABSORÇÃO RADICULAR	84
2.6.1	**Radiografias periapicais**	84
2.6.2	**Reconstrução digital**	86
2.6.3	**Microscopia eletrônica de varredura**	90
2.6.4	**Tomografia computadorizada helicoidal**	91
2.6.5	**Tomografia computadorizada de feixe cônico**	92
3	**PROPOSIÇÃO**	95

4 **MATERIAL E MÉTODO** 99
4.1 AMOSTRAGEM DOS PACIENTES 99
4.1.1 **Critérios gerais e específicos** 99
4.1.2 **Distribuição da amostra** 99
4.2 CRITÉRIOS DE SELEÇÃO DA AMOSTRA 100
4.2.1 **Para ambos os grupos** 100
4.2.2 **Parte A: Análise descritiva das imagens radiográficas e tomográficas** 100
4.2.3 **Parte B: Análise das radiografias periapicais e cortes tomográficos quanto à reabsorção radicular** 100
4.3 CRITÉRIOS DE ANÁLISE DA AMOSTRA 101
4.3.1 **Parte A: Análise descritiva das imagens radiográficas e tomográficas** 101
4.3.2 **Parte B: Critérios de análise das radiografias periapicais e cortes tomográficos quanto à reabsorção radicular** 101
101
4.3.2.1 Regularidade da superfície apical dos incisivos superiores e inferiores 102
4.3.2.2 Determinação da forma geométrica anatômica das raízes dos incisivos 103
4.3.2.3 Determinação de outras características anatômicas do terço apical dos incisivos 103
4.3.2.4 Classificação das reabsorções radiculares pela sua magnitude 104
4.4 TABULAMENTO DOS DADOS E TRATAMENTO ESTATÍSTICO 107
5 **RESULTADOS** 111
5.1 CARACTERIZAÇÃO DA AMOSTRA 111
5.2 ANÁLISE RADIOGRÁFICA E TOMOGRÁFICA 111
5.2.1 **Parte A: Descrição achados radiográficos e tomográficos** 111
5.2.1.1 Paciente A (apêndice A) 111
5.2.1.2 Paciente B (apêndice B) 112
5.2.1.3 Paciente C (apêndice C) 113
5.2.1.4 Paciente D (apêndice D) 114
5.2.1.5 Paciente E (apêndice E) 114
5.2.1.6 Paciente F (apêndice F) 116
5.2.1.7 Paciente G (apêndice G) 116
5.2.1.8 Paciente H (apêndice H) 118
5.2.1.9 Paciente I (apêndice I) 119
5.2.1.10 Paciente J (apêndice J) 120
5.2.1.11 Paciente K (apêndice K) 122
5.2.1.12 Paciente L (apêndice L) 123

5.2.1.13 Paciente M (apêndice M) 124
5.2.1.14 Paciente N (apêndice N) 125
5.2.1.15 Paciente O (apêndice O) 126
5.2.1.16 Paciente P (apêndice P) 127
5.2.1.17 Paciente Q (apêndice Q) 128
5.2.1.18 Paciente R (apêndice R) 129
5.2.1.19 Paciente S (apêndice S) 130
5.2.1.20 Paciente T (apêndice T) 131
5.2.2 **Parte B: Análise radiografias periapicais e cortes tomográficos** 132
5.2.2.1 Quanto à irregularidade da superfície apical dos incisivos superiores e inferiores 132
5.2.2.2 Quanto à forma geométrica anatômica das raízes dos incisivos 134
5.2.2.3 Quanto às outras características anatômicas do terço apical dos incisivos 134
5.2.2.4 Quanto à magnitude das reabsorções radiculares dos incisivos superiores e inferiores 135
6 **DISCUSSÃO** 139
6.1 DA CONCEPÇÃO DO TRABALHO 139
6.2 DA METODOLOGIA 140
6.3 DOS RESULTADOS 141
6.3.1 **Nomenclatura** 141
6.3.2 **Tipo de exame: TC x CBCT** 144
6.3.3 **Valor diagnóstico da CBCT x TC** 147
6.3.4 **Comparação da dose efetiva: CBCT x TC** 149
6.3.5 **Acuidade e reprodutibilidade da CBCT x TC** 150
6.3.6 **Qualidade de imagem: TC x CBCT** 152
6.3.7 **Métodos de avaliação da reabsorção radicular** 155
6.3.7.1 Detecção precoce da reabsorção radicular 156
6.3.7.2 Diagnóstico da reabsorção radicular apical 158
6.3.7.3 Avaliação da perda óssea nos dentes 162
6.3.7.4 Diagnóstico de reabsorções em raízes de dentes adjacentes a dentes impactados 163
6.3.7.5 Outras observações pertinentes a reabsorção radicular 165
7 **CONCLUSÕES** 169
REFERÊNCIAS BIBLIOGRÁFICAS 173
APÊNDICES 189

1 Introdução

1 INTRODUÇÃO

A imagem em 3D é considerada a representação digital da anatomia real do paciente, da mesma forma como é ao natural. Provavelmente o que temos na natureza está bem próximo de ser "clonado digitalmente" e tornar-se a forma como iremos diagnosticar e planejar movimentos ortodônticos.

Talvez, com o advento da imagem tridimensional na Odontologia seja necessário reescrever e repetir as pesquisas já descritas na literatura. O impacto entre os ortodontistas está sendo e será ainda muito profundo, inescrutável! (PARKS, 2000) Este método de imagem está substituindo a maneira como diagnosticamos e planejamos tratamento na prática ortodôntica diária (MOSS, 2006).

Observe as figuras 1 e 2.

Figura 1
Radiografia periapical do dente 23.

Na avaliação clínica da região pertinente à imagem, na maxila do lado superior esquerdo temos presente: o canino por vestibular, o primeiro pré-molar por lingual e o segundo pré-molar. Apesar dos vários tipos de métodos radiográficos bidimensionais disponíveis para diagnóstico e planejamento de dentes malposicionados, torna-se muito difícil um diagnóstico preciso da relação correta entre os dentes envolvidos.

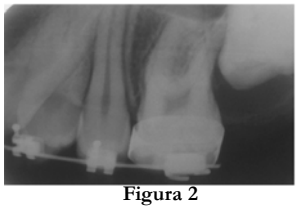

Figura 2
Radiografia periapical do dente 25.

Surgem muitas dúvidas.

O dentes em transposição está reabsorvendo raiz?

Qual é o dente 23?

Qual o dente 24?

Qual dos dentes está mais vestibularizado?

Agora, observe a mesma imagem em diversas reconstruções e no corte transversal oblíquo.

"Uma imagem vale mais que mil palavras!
Agora tente dizer isso com uma imagem"
Millôr Fernandes

As imagens tridimensionais falam por si só, basta olhar para as imagens que todos os questionamentos da imagem anterior são sanados.

Já imaginou em único exame obtermos todas as informações necessárias para o diagnóstico, planejamento e acompanhamento da evolução do tratamento ortodôntico... penso que é tudo o que os ortodontistas desejam e, dentre os inúmeros desejos, está o tão cobiçado diagnóstico e controle da reabsorção radicular, que chega até a tirar noites de sono de alguns profissionais quando se deparam com uma perda de estrutura radicular em conseqüência da movimentação dentária induzida.

Sabe por quê?

Na população ocidental, as reabsorções radiculares apresentam prevalência de cinco a dez por cento em pessoas que nunca se submeteram a qualquer tratamento ortodôntico (WOODS; ROBINSON; HARRIS, 1992), com variada etiopatogenia, e não estão relacionadas a endocrinopatias (FRANCISCHONE, 2002), cistos, traumatismos (CONSOLARO 2005a). Entre todas as causas de reabsorções dentárias, a movimentação induzida representa o fator etiológico mais freqüente, afetando principalmente a região apical, com diminuição do comprimento

dentário e redução do suporte periodontal. Como o terço apical representa a parte radicular com menor superfície periodontal, a redução implica em uma pequena perda de inserção radicular. Entretanto esta perda radicular pode eventualmente se estender até o terço médio ou mais e levar até a mobilidade e perda do dente.

É para tirar noites de sono ou não?

Com o intuito de previnir e diagnosticar precocemente a presença de reabsorção radicular, o que precisamos? De um diagnóstico acurado e o mais próximo possível do real. Atualmente, as radiografias periapicais são as mais indicadas para o diagnóstico das reabsorções dentárias e, apesar de ser a melhor indicação, ainda assim não é a ferramenta ideal para o diagnóstico preciso, pois as faces vestibulares e palatinas/linguais não são observadas nas imagens radiográficas, mesmo quando a radiografia periapical é bem processada e analisada em condições consideradas ideais, devido à imagem formada ser bidimensional e não permitir a visualização das regiões vestibulares e linguais, já que estas se sobrepõem à raiz dentária (ANDREASEN et al., 1987; CONSOLARO, 1999; KRISHNAN, 2005).

Talvez a tomografia computadorizada de feixe cônico permita uma maior precisão e precocidade no diagnóstico das reabsorções radiculares, especialmente as apicais, vestibulares e linguais associadas a tratamento ortodôntico (CONSOLARO 2005a). O movimento de inclinação dentária no sentido vestíbulo-lingual e vice-versa é muito utilizado nos dentes anteriores, tanto superiores como inferiores, e com freqüência resulta em reabsorções apicais com plano de inclinação também nesse sentido. O plano inclinado das áreas de reabsorção presentes no terço apical no sentido vestíbulo-lingual e vice-versa leva à sobreposição de imagens, dificultando o diagnóstico inicial e até mesmo o controle das reabsorções durante o tratamento ortodôntico. Esperamos que os planos de corte da tomografia permitam identificar as reabsorções apicais precocemente e com exatidão.

Por quê?

Na tomografia computadorizada de feixe cônico o tubo gerador de raios-X gira 360º. em torno da região a ser estudada e a imagem obtida é tomográfica, ou seja, "fatias" da região são obtidas e compila dados de cada grau da rotação de 360º. Em oposição ao feixe de raios-X emitidos temos um detector de fótons que gira concomitantemente ao feixe de raios-X (ARAI et al., 1999; BAUMRIND et al., 2003; CARLSSON, 1999; MOZZO et al., 1998). Este tipo de

exame permite a visualização tridimensional do complexo maxilo-mandibular em tamanho real, nos diversos sentidos do espaço (HUGO; PRESTON; REIS, 1981).

A provável efetividade e facilidade de visualização de todas as regiões radiculares de um dente na tomografia computadorizada de feixe cônico para o diagnóstico e controle das reabsorções dentárias na movimentação ortodôntica induziram-nos a formular a seguinte hipótese:

"Se a tomografia computadorizada de feixe cônico utiliza uma quantidade bem menor de raios-X do que a tomografia computadorizada helicoidal, tornando viável o seu uso rotineiro na Ortodontia;

se há facilidade da tomada tomográfica e da leitura do exame;

se é possível analisar a morfologia dentária radicular no sentido mésio-distal em radiografias periapicais;

somos levados a analisar se a tomografia computadorizada de feixe cônico permitiria uma prática ortodôntica mais segura e viável que abriria novas perspectivas na prevenção e no diagnóstico precoce das reabsorções dentárias, em especial às associadas à movimentação dentária induzida".

2 Revisão de literatura

2 REVISÃO DE LITERATURA

A evolução da Imaginologia, principalmente na Odontologia com o lançamento do tomógrafo de feixe cônico em 1998, vêm disponibilizando meios diagnósticos precisos, com grande confiabilidade e detalhamento de estruturas nas três dimensões do espaço, revelando-nos informações reais sobre tamanho, forma e textura. Com apenas uma sessão de aproximadamente 20 segundos para aquisição da imagem tomográfica de feixe cônico é possível fazer reconstruções nos diversos planos: oclusal, panorâmico, transaxial, coronal e, ainda, as reconstruções em 3D com o auxílio de software, proporcionando múltiplas imagens (PARKS, 2000; VANNIER, 2003; SUKOVIC, 2003; MOSS, 2006). O exame tomográfico teve grande e rápido avanço na Odontologia, graças à Implantologia, pois as imagens permitiram aos clínicos avaliar a qualidade e quantidade óssea e a localização ideal para instalação de implantes em uma vista tridimensional (LEE et al., 2007).

Na Ortodontia, a utilização dos exames tomográficos de feixe cônico também referenciada como *Cone beam,* têm auxiliado na avaliação das inclinações dentárias (CAPELOZZA FILHO; FATTORI; MALTAGLIATI, 2005), no planejamento de implantes dentários e incrementos de ancoragem com miniplacas ou miniparafusos (CAVALCANTI et al, 1998; HATCHER; DIAL; MAYORGA, 2003), no registro dos efeitos do osso alveolar gerados pela movimentação dentária de corpo (GUNDUZ et al., 2004), em cirurgia e traumatologia bucomaxilofacial (ZIEGLER et al., 2002) e no diagnóstico e planejamento de dentes impactados (SAWAMURA; MINOWA; NAKAMURA, 2003), onde é possível especificar se há dentes reabsorvido, sendo que o diagnóstico de dentes impactados já há tempos é realizado com os exames tomográficos de feixe helicoidal (ERICSON; KUROL, 1988; SCHMUTH et al., 1992; SCHADLBAUER et al., 1988)

O diagnóstico da reabsorção radicular é muito limitado pois freqüentemente a interpretação radiográfica é discordante entre examinadores e há discrepância significante na interpretação pelo mesmo avaliador em tempos distintos. Avaliar os exames tomográficos tipo *Cone beam* com o intuito de pesquisar se este pode ser viável como um meio auxiliar no diagnóstico de reabsorções radiculares foi insistentemente sugerido passou a ser o nosso objetivo, já que este é o único exame que nos permite analisar as faces vestibular e lingual/palatina dos dentes (CONSOLARO, 1999; 2001; 2004; 2005a,b,c,d; 2006; 2007 a,b,c,d).

2.1 HISTÓRIA DA TOMOGRAFIA

A técnica de obtenção de imagens através da tomografia foi desenvolvida em 1972. Originalmente foi denominada de tomografia axial computadorizada (TAC) e consiste numa imagem que representa uma secção ou "fatia" do corpo obtida através do processamento em computador de informações recolhidas após exposição do corpo a uma sucessão de raios-X. Baseia-se no mesmo princípio que a radiografia segundo os quais tecidos com diferente composição absorvem a radiação X de forma diferente e os tecidos, ao serem atravessados por raios-X, podem absorver maior ou menor quantidade de raios-X, sendo que os tecidos mais densos ou com elementos mais pesados absorvem mais radiação que tecidos menos densos (HOUNSFIELD, 1973). A tomografia computadorizada (TC) indica a quantidade de radiação absorvida por cada parte do corpo analisada, conhecido como radiodensidade, e traduz essas variações numa escala de cinzentos, produzindo uma imagem. Cada pixel da imagem corresponde à média da absorção dos tecidos nessa região, expresso em unidades de Hounsfield.

O primeiro aparelho de tomografia recebeu o nome de EMI e foi construído por Godfrey Newbold Hounsfield em 1972 no "*THORN EMI Central Research Laboratories*". Uma grande parte da pesquisa que teve como objetivo desenvolver a tomografia foi patrocinada pela banda "*The Beatles*", sendo considerado um dos seus maiores legados, juntamente com a sua música. EMI é o nome fantasia da "*Eletric and Musical Industries Ltd*" e esta empresa foi formada em 1931 a partir da fundição da "*UK Columbia Graphophone Company*" e "*Gramophone Company*". A produção da companhia conduziu a quarenta anos de sucesso com a eletrônica. No início da década de 70, o então cientista Godfrey Newbold Hounsfield da EMI desenvolveu o primeiro tomógrafo (fig. 3) que revolucionou a imagem médica. Mais tarde, em 1979 ganhou o Prêmio Nobel pela sua realização. Após a brilhante trajetória no ramo da elétrica, as atividades de fabricação da EMI declinaram e desapareceram, e a EMI passou a ser um ramo voltado para a música, porém com um passado de ouro para a ciência.

Os tomógrafos EMI utilizavam um feixe em pincel e cristais detectores de iodeto de sódio (NaI) que moviam-se transversalmente ao paciente (isto é, transladados) e geravam aproximadamente 160 pontos de dados por projeção num processo ponto-a-ponto. O tubo gerador de raios-X e o detector eram rodados de grau em grau e outra projeção obtida; 180 projeções eram obtidas num intervalo angular de 180 graus, e a geração de uma única imagem levava cerca de 5 minutos, e o desenho original da EMI foi chamado de "sistema de primeira geração". Os tomógrafos de "segunda geração" também utilizavam tecnologias de translação-rotação mas tinham múltiplos detectores e um feixe em leque. Os equipamentos de "segunda

geração" permitiam incrementos de rotação maiores e procedimentos mais rápidos, com uma única seção gerada em aproximadamente 1 minuto.



Figura 3 – Primeiro protótipo do tomógrafo computadorizado inventado por Hounsfield para EMI. Esta fotografia foi tirada na exposição da UKRC 2005 no G-MEX Centre, Manchester, UK. Disponível em <http://commons.wikimedia.org/wiki/Image:RIMG0277.JPG> Acesso em: 15 jun. 2007.

A partir dos tomógrafos de "terceira geração" a denominação da tomografia passou a ser "tomografia computadorizada", pois passaram a adquirir uma seção em apenas 1 ou 2 segundos. Os tomógrafos de "terceira geração" utilizam um feixe em leque rotativo e detectores rotativos (sistema rotatório-rotatório) enquanto os de "quarta geração" (fig. 4) têm um tubo rotatório e um anel de detectores fixos no *gantry* (sistema rotatório-fixo).

Os princípios físicos da tomografia computadorizada de feixe cônico (CBCT) são os mesmos da radiografia, pois a imagem é obtida através dos raios-X. Enquanto na radiografia o feixe de raios-X é piramidal e a imagem obtida é uma imagem por projeção, na tomografia computadorizada de feixe cônico a aquisição é através de um feixe em forma de cone que emite os raios-X. O tubo de raio-X gira 360º em torno da região do corpo a ser estudada e a imagem obtida é tomográfica, ou seja, "em fatias". Em oposição ao feixe de raios-X emitidos, temos um

detector de fótons que gira concomitantemente ao feixe de raios-X, e da mesma forma da radiografia, as características das imagens dependem dos fótons absorvidos pelo objeto em estudo.



Figura 4 – Um moderno tomógrafo computadorizado helicoidal com a cobertura removida, demonstrando o principio da operação. O tubo gerador de raios-X e os detectores são montados em um círculo em forma de *gantry*. O paciente deita-se no centro do *gantry* e este gira ao seu redor. T, tubo gerador de raios-X; D = detectores de raios-X, X = feixe de raios-X e R = *gantry*.
Disponível em: <http://commons.wikimedia.org/wiki/Image:RIMG0277.JPG>
Acesso em: 15 jun. 2007.

2.2 TOMOGRAFIA COMPUTADORIZADA

Nesta revisão da literatura enfatizam-se as investigações sobre a tomografia computadorizada de feixe cônico e seu papel no diagnóstico de reabsorções radiculares. Inicialmente, expõe-se uma síntese dos dois tipos de tomografia computadorizada (feixe cônico e helicoidal) com suas indicações e formas de diagnóstico, dose de radiação, acuidade e reprodutibilidade, seguida de uma explanação das formas de diagnóstico de reabsorções em raízes de dentes adjacentes a dentes impactados e para finalizar, os métodos disponíveis em diagnóstico e formas de avaliação da reabsorção radicular induzida por movimentação ortodôntica .

2.2.1 A tomografia computadorizada de feixe cônico (CBCT)

O primeiro relato sobre a tomografia computadorizada de feixe cônico na Odontologia foi feito pelos italianos Mozzo et al. (1998) no *European Radiology*. Neste relato os autores afirmam que a nova máquina apresentada no trabalho é o primeiro sistema CBCT comercializado dedicado às imagens da região dentomaxilofacial, particularmente para planejamento em Implantodontia. De forma muito humilde, os autores já acreditavam que o novo sistema teria um futuro promissor para imagens da região dentomaxilofacial, com ótimo custo-benefício: baixa dose de radiação, tamanho e custo do equipamento, qualidade da imagem, custo do exame propriamente dito.

O equipamento descrito pelos autores é o *NewTom* 9000 (*Quantitative Radiology, Verona, Italy*) que usa um feixe de raios-X em forma de cone centrado numa área que detecta os raios-X (fig. 5). Este tipo de técnica (tomografia computadorizada de feixe cônico) já era utilizada em radioterapia, imagens vasculares e na obtenção de micro-tomografia de pequenos espécimes para aplicações biomédicas e industrial (MOZZO et al., 1998).

O sistema tubo-detector faz uma rotação completa de 360º ao redor da cabeça do paciente, durante o qual uma série de exposições (geralmente uma para cada grau) é obtida, como imagem digital. A obtenção dos dados na CBCT é bem mais rápido que na TC, com um tempo de escaneamento de aproximadamente 70 segundos.

No ano seguinte, os japoneses anunciaram o desenvolvimento de um tomógrafo computadorizado compacto, também para uso odontológico. O grande trunfo para o desenvolvimento deste novo equipamento foi o alto custo do tomógrafo computadorizado helicoidal (TC) e a necessidade de grande espaço para a instalação deste equipamento. No artigo, Arai et al. (1999) descrevem o aparelho que recebeu o nome de *Ortho-CT* (fig. 6). Este nada mais é que um aparelho convencional para radiografia panorâmica (*Scanora, Soredex,* Helsinki, Finlândia), onde o filme foi substituído por um pequeno detector de raios-X, sendo que a imagem reconstruída possui a dimensão de 32mm x 38mm. Relatam que a dose de radiação absorvida pela pele é a mesma de uma radiografia panorâmica convencional e diversas vezes mais baixa que uma tomografia computadorizada helicoidal da região dos maxilares. Devido ao feixe ser colimado em forma de cone, a dose absorvida nas áreas fora do interesse do exame são extremamente baixas e a imagem produzida tem alta resolução.

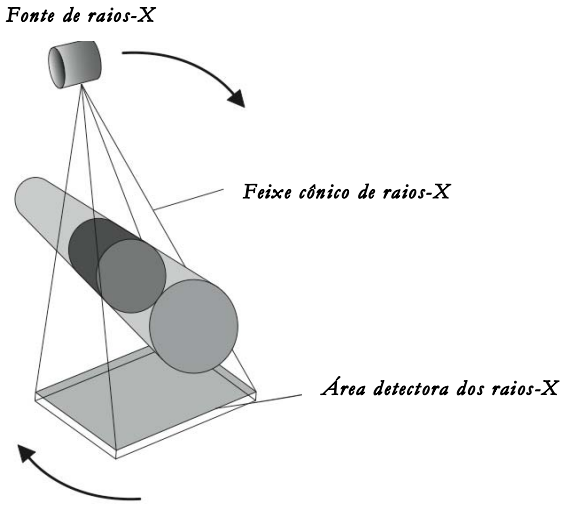

Figura 5 – Esquema representativo da técnica de feixe cônico (Modificado de MOZZO et al., 1998).

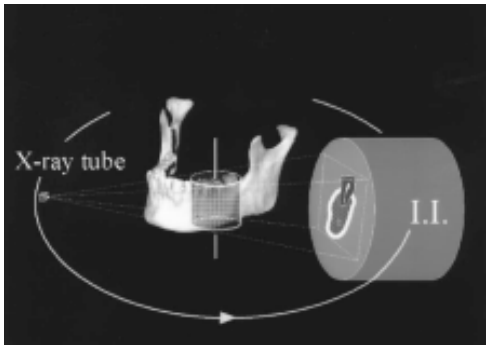

Figura 6 – Esquema representativo do *Ortho*-CT. O feixe em forma de cone faz um giro de 360º para gerar a projeção de dados no objeto.
Disponível em: ARAI et al., 1999.

Atualmente, temos disponíveis no mercado diversos sistemas odontológicos em uso no mundo todo. O interessante é que o primeiro sistema não foi comercializado nos Estados Unidos até o ano de 2000 e, só a partir de abril de 2001, quando recebeu a aprovação da *Food and Drug Adiministration,* o *NewTom QRV 9000* (*Quantitative Radiology, Verona, Itália*) (fig. 7) foi introduzido para imagens especificamente da região dentomaxilofacial, a partir de então a nova tecnologia se expandiu na América e muitos sistemas começaram a ser comercializados: *CB MercuRay* (*Hitachi Medical Corp, Chiba-ken, Japão*) (fig. 8); *3D Accuitomo-XYZ Slice View Tomograph* (*J. Morita Manufacturing, Kyoto, Japão*) (fig. 9), o *i-CAT* (*Xoran Technologies, Ann Arbor, Michigan/Imaging Sciences International, Hatfield, Pa*) (HATCHER; ABOUDARA, 2004; HILGERS et al., 2005; DANFORTH, 2003; YAMAMOTO et al. 2003) entre outros. Em 2003 havia nos Estados Unidos aproximadamente 30 equipamentos, a maioria centrado na Califórnia (DANFORTH, 2003). A tecnologia tem como raízes a Europa e a Ásia e hoje temos inúmeras fábricas deste tipo de aparelho voltado para a Odontologia no Japão, Itália, Estados Unidos, Alemanha e estão comercialmente disponíveis para o mundo.

Desde 1998 até os dias atuais, aperfeiçoou-se a tecnologia destes aparelhos, diminuiu-se o custo para aquisição do equipamento e aumentou-se a quantidade de aparelhos disponíveis para a realização dos exames. Nos dias atuais, a grande preocupação das empresas é inventar tomógrafos de feixe cônico semelhantes ao *i-CAT* e *3D Accuitomo*, que permitem a realização do exame com o paciente em pé e/ou sentado, possibilitando desta forma reproduzir a posição natural da cabeça na aquisição da imagem. Recentemente, agora em 2007, a *Quantitative Radiology* (Verona, Itália) que mantém a liderança no mercado de tomógrafos de feixe cônico com o *NewTom 9000 QRV*, lançou um tomógrafo computadorizado de feixe cônico que permite realizar o exame, com o paciente sentado e/ou em pé, o *NewTom 9000 VG*. Com intuito de acirrar ainda mais o mercado, a *Siemens* lançou no ano passado um tomógrafo portátil, o *Siremobil* (fig. 11).

No Brasil há vários centros radiológicos equipados com tomógrafos *Cone Beam*, porém ainda são poucos e encontram-se instalados nas grandes cidades: Rio de Janeiro (RJ), São Paulo (SP), Campinas (SP), Ribeirão Preto (SP), Curitiba (PR) e Brasília (DF), entre outras.

2.2.2 Valor diagnóstico da tomografia computadorizada de feixe cônico

Descrever a aplicação do exame tomográfico de feixe cônico no ato pré operatório como uma avaliação detalhada previamente à cirurgia bucal, foi o relato de Nakagawa et al. (2002). Para

os autores, a imagem em CBCT mostrou claramente as lesões ósseas na maxila e mandíbula. Informações sobre a localização da lesão e a relação desta com as estruturas anatômicas adjacentes foram de extrema importância para o planejamento cirúrgico.



Figura 7 – *NewTom* 9000 (a) QRV e (b) VT da *Quantitative Radiology*, Verona, Itália.
Disponível em:
(A)<http://www.drreuss.com/imgs/home/newtom.jpg>
(B)<http://www.qverona.it/Produtos/equipamentos>
Acesso em: 10 jun. 2007.

Figura 8 – *CB MercuRay* da *Hitachi Medical Corp*, Chiba-ken, Japão.
Disponível em:
< http://www.makoto-shika.net/CT1.jpg>
Acesso em: 24 ago. 2007.

Figura 9 – 3D *Accuitomo*-XYZ *Slice View Tomograph* (J. Morita Manufacturing, Kyoto, Japão). Disponível em: <http://www.jmoritabrasil.com/Produtos/equipamenttos/3DAccuitomo.htm> Acesso em: 10 jun. 2007.

Figura 10 – *i-CAT* da *Xoran Technologies*, Ann Arbor, Michigan/*Imaging Sciences International*, Hatfield, Pa.
Disponível em: < http://www.hsa.ca/images/icat/i-cat.gif>
Acesso em: 10 jun 2007.

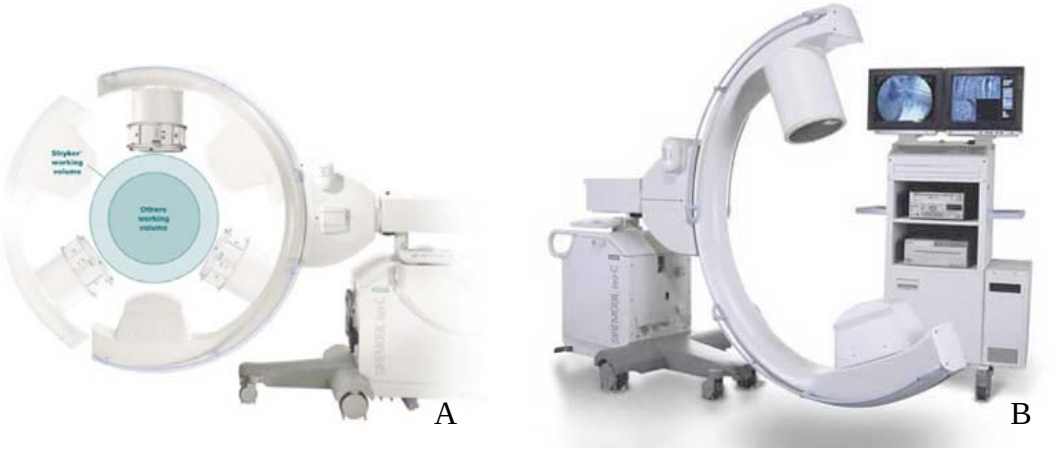

Figura 11 – *Siremobil Iso*-C3D, *Siemens Medical Solutions*, Erlangen, Alemanha.
Disponível em (A)<http://www.stryker.com/navigation/us/images/isoc.jpg>
(B)<http://siemensinternetclient.mediaibox.com.br/medias/IMAGES/120.jpg>
Acesso em: 24 ago. 2007.

Danforth (2003), entusiasmadíssimo com a nova opção de imagem digital na Odontologia, levanta o seguinte questionamento "O que nós estamos tentando alcançar?". Somente um caminho mais rápido de obter a imagem? Um método para reduzir a quantidade de documentos armazenados? Reduzir o número de repetições devido às necessidades de ajustes de contraste e brilho? Ou, há uma possibilidade ainda melhor? Pois um "paciente virtual" será obtido para realizarmos o diagnóstico e simulações de planos de tratamento. O futuro não está no horizonte distante, mas está sendo construído no presente.

Danforth, Dus e Mah (2003), em seu artigo comunicam que a tomografia computadoriza de feixe cônico é similar a tomografia computadorizada helicoidal, mas a CBCT têm baixa dose de radiação e a forma de aquisição da imagem é muito simples.

O objetivo da imagem nos casos de 3os molares impactados é facilitar o diagnóstico, definir qual decisão tomar e planejar a forma de tratamento. Danforth, Peck e Hall (2003), através do relato de dois casos clínicos, compararam o padrão de imagens obtidas em CBCT com radiografias e ilustraram como a visualização multiplanar pode facilitar a avaliação previamente ao planejamento e forma de escolha para o tratamento frente a 3os molares inferiores impactados.

Com o advento da tomografia computadorizada de feixe cônico, Fuhrmann et al. (2003), sugerem que este seja o exame de escolha para toda a classe odontológica em diagnóstico e propósitos forenses, pois o exame minimiza a exposição do paciente à radiação. A tomografia computadorizada helicoidal somente deve ser usada em situações complexas do viscerocrânio, onde os tecidos moles estão envolvidos, como por exemplo, em diagnóstico de tumores.

A aplicação da tomografia computadorizada de feixe cônico foi divulgada na literatura ortodôntica por Maki et al. (2003) em um suplemento do *Orthodontic Craniofacial Research*. Simulações digitais incluindo processamento de imagens tridimensionais e cálculos biomecânicos devem prover as pesquisas e a clínica ortodôntica de informações como uma ferramenta clínica definida como "pensamento". Os autores acreditam que os ortodontistas podem predizer com mais acurácia os resultados de procedimentos cirúrgicos e movimentação dentária usando a nova tecnologia. Para eles, num futuro próximo, a simulação em computador proverá vários avanços nas pesquisas e nas formas de tratamento ortodôntico, mas para alcançar uma abordagem mais científica em Ortodontia, as seguintes estratégias tornam-se necessárias: unificação dos diversos formatos de dados, diminuição do custo para desenvolvimento de *softwares*, difusão e ampliação da tecnologia da aplicação e conhecimento e, colaboração em diferentes campos de estudo.

Chaushu, Chaushu e Becker (2004) apresentaram a tomografia computadorizada de feixe cônico como uma alternativa para exames tomográficos helicoidais utilizados rotineiramente para diagnóstico e planejamento de dentes impactados .

Hatcher e Aboudara (2004), com o mesmo entusiasmo, escreveram que a "nova imagem digital" obtida a partir do *NewTom QRV 9000* é a representação digital da anatomia real do paciente como este se encontra na natureza, ou seja, *"anatomic truth"*. Relataram o que é possível diagnosticar na tomografia computadorizada de feixe cônico:

- investigar dentes impactados;
- estudar a articulação temporomandibular;
- planejar implantes odontológicos;
- diagnosticar doenças.

Como as técnicas de imagem radiográficas tradicionais para a Ortodontia deixam a desejar para algumas áreas, os autores acreditam que as imagens tridimensionais permitirão ao ortodontista:

- Avaliar a posição das raízes dos incisivos superiores em relação à borda cortical do palato para planejar a retração;
- Quantificar o osso na região posterior da maxila para avaliar a possibilidade de distalização;
- Verificar a quantidade de tecido ósseo na região dos dentes posteriores da maxila para definir se há condições de realizar expansão do arco dentário e/ou expansão rápida da maxila;
- Obter informações sobre a passagem de ar;
- Analisar a proximidade das raízes com o seio maxilar;
- Verificar a posição dos incisivos inferiores na sínfise mandibular;
- Avaliar defeitos ósseos e dentes supranumerários em portadores de fissura de lábio e/ou palato.

Ocasionalmente, até haverá necessidade de complementações com projeções radiográficas periapicais e/ou panorâmica.

Gunduz et al. (2004), relataram um caso onde a CBCT foi um meio complementar no diagnóstico e planejamento do tratamento ortodôntico com o intuito de verificar o nível ósseo dos espaços edêntulos. Após a movimentação dentária utilizando *"power arm"* para verticalização e fechamento de espaço foi realizado novo exame tomográfico, clarificando a eficiência do movimento dentário com o aumento da quantidade de tecido ósseo na região edêntula.

Em relato de quatro casos clínicos, Tsiklakis, Syriopoulos, Stamatakis (2004), descreveram a técnica para avaliação da articulação temporomandibular (ATM) em imagens tomográficas de feixe cônico. Para os autores, a técnica permite uma investigação completa dos ossos que compõem a ATM. A tomada do exame foi por curto tempo e a dose de radiação bem menor que das imagens tomográficas helicoidais.

A mensuração das inclinações e angulações dentárias foram realizadas por Capelozza Filho, Fattori, Maltagliati (2005) em dois pacientes que iniciariam o tratamento ortodôntico. Relataram que a tomografia computadorizada de feixe cônico pôde ser útil para avaliação de inclinações e angulações dentárias, possibilitando observação do posicionamento dentário e a individualização do tratamento ortodôntico.

Avaliar a documentação em 3D a partir de imagens CBCT tomadas pré e pós cirurgia ortognática para taxação da posição e anatomia mandibular foi a proposta de Cevidanes et al. (2005). As imagens tomográficas em feixe cônico foram adquiridas antes e após a realização da cirurgia ortognática em 10 pacientes e em seguida, reconstruídas. Para os autores, a técnica pode ser utilizada na identificação do padrão de remodelação do ramo e do côndilo após a cirurgia ortognática.

Demonstrar a aplicação clínica da tomografia computadorizada de feixe cônico para avaliação de enxerto ósseo alveolar na área da fissura foi a pesquisa realizada por Hamada et al. (2005). Setenta pontes ósseas foram examinadas após o enxerto ósseo em 13 pacientes com fissura de lábio e palato. Em todos os pacientes, a área enxertada e os dentes adjacentes à fissura foram examinados em radiografia panorâmica e imagens tomográficas (*Dental 3D-CT*). As imagens tridimensionais mostraram com clareza e precisão a morfologia da ponte óssea, relação entre o enxerto ósseo e as raízes dos dentes adjacentes a fissura, e a condição periodontal. Adicionalmente, as condições ao redor dos implantes dentários instalados nas áreas enxertadas puderam ser observado tridimensionalmente.

A avaliação intra-operatória após a redução de fratura no complexo zigomático-maxilar foi a proposta de Heiland et al. (2005). Para os autores a aquisição de imagens tomográficas de feixe cônico (*SIREMOBIL Iso-C3D*, *Siemens Medical Solutions*, Erlangen, Alemanha) no ato operatório, logo após a redução da fratura, é adequado para análise dos resultados conseguidos com a redução.

Os japoneses Yajima et al. (2006) comunicaram ao mundo que, desde abril de 2005, estavam utilizando um novo aparelho de CBCT cujas características principais são a baixa dose de radiação, a resolução espacial sub-milimétrica e pequeno espaço para acomodação do

equipamento. O *CB Throne®* (*Hitachi Medical Corp., Tokyo, Japão*) tem sido usado para imagens de tecidos duros da região maxilofacial.

Cevidanes, Styner e Proffit (2006), sugeriram que os benefícios da imagem tridimensional, na qual se obtém "fatias" nos sentidos axial, ântero-posterior e lateral, necessitam ser explorados pelos ortodontistas, inclusive para construção virtual de modelos em 3D; pode ser utilizado para o diagnóstico inicial permitindo avaliação de alterações resultantes do tratamento. Consideram que, dentre as diversas aplicações da CBCT, temos:

- Diagnóstico da morfologia, inclinação, deslocamento ou desvio das superfícies lateral e medial do corpo e ramo mandibular;
- Avaliação do posicionamento da raiz dentária;
- Localização de dentes impactados e/ou supranumerários;
- Morfologia dos sítios para colocação de implantes ou osteotomias.

A melhor região do palato para a inserção de miniparafusos nos pacientes em crescimento foi pesquisada por Gracco et al. (2006). Para os autores, após a avaliação dos cortes na CBCT, a melhor região para inserção de miniparafusos é a região anterior do palato. Apesar da região posterior ter uma menor quantidade óssea, ela também pode ser utilizada para a fixação de miniparafusos.

A perfuração de disco da articulação temporomandibular requer exames artográficos e, às vezes, a punção na região da ATM. Honda e Bjornland (2006) investigaram a efetividade da punção em ATM, tendo como guia imagens a partir da CBCT.

A cada dia que passa a tomografia computadorizada de feixe cônico recebe novas indicações. Kalathingal et al. (2006) analisaram o diagnóstico de cáries proximais em dentes posteriores em exames obtidos a partir de CBCT.

King et al. (2006) procuraram determinar se existe relação entre a profundidade óssea vertical da região paramediana do palato (PP) de pacientes em crescimento com a idade, sexo e

morfologia do palato. Para que? Se detectáveis clinicamente, pode-se diminuir a necessidade de imagens radiográficas com o intuito de determinar a localização da instalação de implantes ortodônticos como ancoragem. Mas, infelizmente, a idade e a morfologia do palato não foram válidas para predizer a altura óssea na PP.

A efetividade da tomografia computadorizada de feixe cônico no diagnóstico de imagens de lesões periapicais em raízes de um dente multirradicular foi descrito por Nakata et al. (2006). As imagens obtidas com o CBCT (3DX) mostraram claramente as lesões periapicais nas raízes do 1º molar superior direito em imagens que até então as radiografias periapicais e/ou a radiografia panorâmica não puderam diagnosticar.

A tomografia computadorizada de feixe cônico tem sido designada para imagens de tecidos duros na região maxilofacial. Para Scarfe, Farman, Sukovic (2006), a CBCT é capaz de prover resoluções submilimétricas em imagens de alta qualidade para diagnóstico com um curto tempo de aquisição de imagem (10-70 segundos) e com doses de radiação até 15 vezes mais baixas que a TC. Esta tecnologia tem permitido à classe odontológica uma visão tridimensional do esqueleto maxilofacial com mínima distorção.

Swennen e Schutyser (2006) escreveram sobre um novo método para cefalometria tridimensional baseado em imagens tomográficas de feixe cônico. Relataram as vantagens e desvantagens do programa desenvolvido para cefalometria e, ao final discutem o potencial da cefalometria 3D a partir de imagens CBCT. Para os autores, os aparelhos *i-CAT* e *CB Mercuray* possuem vantagens em relação ao *NewTom* 9000 *QRV* e o *3D Accuitomo*, pois os primeiros permitem a reprodução da posição natural da cabeça, já que o exame é realizado com o paciente sentado ou em pé. Para todos os tipos de aparelhos CBCT, porém quando comparados aos de TC, as vantagens descritas são: redução da quantidade de artefatos, diminuição da exposição à radiação, aumento da acessibilidade de pacientes devido ao exame ser realizado em clinicas radiológicas voltadas para a Odontologia.

Avaliar a natureza, ocorrência e localização de achados incidentais em estruturas maxilofaciais obtidas em CBCT realizadas para diagnóstico odontológico e analisar se há associação entre os achados e sintomas de pacientes ortodônticos foi o propósito de Cha, Mah,

Sinclair (2007). Imagens de 500 exames CBCT (*NewTom* 9000) foram analisados e em 123 (24.6%) exames foram encontrados achados incidentais na região do espaço aéreo como cisto de retenção, pólipo, espessamento da mucosa, região da ATM e lesões endodônticas. Somente 22% dos achados na região do espaço aéreo foram correlacionados com sinais clínicos e sintomas. A CBCT é eficiente na detecção de achados incidentais na área maxilofacial, e muito eficiente para alterações de espaço aéreo.

Garib et al. (2007) descreveram sobre este novo método de diagnóstico por imagem com promissora aplicabilidade na Ortodontia. Para os autores, faz-se necessário, a definição de novos conhecimentos gerados pela visão tridimensional do crânio e da face, pois o futuro reserva a renovação de conceitos e paradigmas, assim como a redefinição de metas e planos terapêuticos ortodônticos.

A tomografia computadorizada de feixe cônico (CBCT) é uma nova tecnologia na Odontologia que provê imagens em 3D do complexo bucal e maxilofacial. Para Howerton Júnior e Mora (2007) a imagem tridimensional usa baixa quantidade de radiação e supre a compreensão da anatomia não visualizada nas imagens bidimensionais. Com as imagens em 3D poderemos definir melhor prevalências, diagnóstico, plano de tratamento e experiência cirúrgica.

Desenvolver um método intra-operatório baseado em imagens CBCT para guiar o alinhamento de fraturas da região do fêmur foi o trabalho desenvolvido por Khoury et al. (2007). Para o avanço da ortopedia, os autores acreditam que a CBCT é um meio auxiliar de alta resolução com largo campo de visão para o alinhamento das fraturas no transoperatório.

Ilustrar um novo sistema de guia cirúrgico a partir de imagens tomográficas de feixe cônico para reproduzir modelos de estudo foi a intenção de Kim et al. (2007). Para os autores, como a CBCT tem uma dose de radiação baixa e a aquisição dos cortes tomográficos é muito rápida, quando comparado, com a aquisição em TC, fabricar réplica do modelo é preciso e pode ser o exame de escolha para o planejamento da posição de mini-implantes em regiões anatômicas complexas.

Comparar dois sistemas de CBCT: *NewTom* 9000 e *Arcadis Orbic* 3D do ponto de vista ortodôntico tornou-se objeto de investigação de Korbmacher et al. (2007). Dois examinadores independentes analisaram 68 imagens obtidas no *NewTom* 9000 e 15 imagens obtidas no *Arcadis Orbic* 3D, todas com indicação ortodôntica. Nos casos complexos de Ortodontia: morfologia óssea da fissura, definição da posição de miniparafusos ou miniplacas ortodônticas, cirurgias ortognáticas, diagnóstico de dentes impactados ou para avaliação de terceiros molares, a imagem em 3D deve ser o método de escolha devido as vantagens na obtenção de informações quando comparado com imagens radiográficas. Os dois sistemas foram considerados adequados para imagem em 3D.

Investigar com imagens tomográficas de feixe cônico a localização de caninos superiores impactados e a reabsorção de dentes adjacentes foi a intenção de Liu et al. (2007a). Duzentos e dez caninos superiores impactados foram analisados utilizando a CBCT (*NewTom 9000*). Em todos os dentes impactados que necessitaram ser extraídos, expostos ou tracionados, a imagem em 3D nos três planos foi de grande auxílio e permitiu aos cirurgiões determinar o acesso cirúrgico ideal, identificando com maior clareza o dente em questão e reduzindo a quantidade de trauma cirúrgico nos tecidos mole e duro adjacentes. A reabsorção radicular esteve presente em incisivos laterais (27.2%) e em incisivos centrais (23.4%).

Os mesmo autores, Liu et al. (2007b), publicaram concomitantemente outro artigo relatando os benefícios da CBCT para avaliação de dentes supranumerários. O grupo de estudo contou com 487 pacientes, num total de 626 dentes supranumerários, os quais foram examinados por CBCT. A imagem tomográfica de feixe cônico proveu imagens em 3D da localização exata do dente na estrutura óssea, os quais foram de suma importância para avaliação e planejamento.

Nair e Nair (2007) realizaram uma revisão sobre os avanços na técnica de obtenção de imagens em Endodontia. Novas técnicas de imagens que permitem a visualização tridimensinal têm permitido aos clínicos uma prática mais segura da especialidade.

Contribuindo para as indicações da CBCT na Odontologia, Rouas, Nancy e Bar (2007) descreveram três casos raros de canal mandibular duplo. Só foram possíveis as suas identificações em imagens 3D. Encontraram os três casos a partir da análise de 6000 imagens de mandíbulas

adquiridas em TC ou CBCT, sendo que os exames foram solicitados para diagnóstico da área mandibular que receberia implantes odontológicos. Somente através da imagem em 3D foi possível identificar esta variação anatômica.

Determinar se a radiografia panorâmica é acurada para a avaliação da angulação mesiodistal das raízes, utilizando modelos de estudo confeccionados em resina de 5 pacientes, e compará-los com imagens tomográficas de feixe cônico foi o trabalho desenvolvido por Peck et al. (2007). Nos cinco pacientes, em cada exame (radiografia panorâmica e tomografia de feixe cônico) foram medidas as angulações e, em seguida, comparado os resultados. As medições foram realizadas por três pessoas independentemente e atingiu boa confiabilidade entre as medições. A CBCT produziu medidas mais acuradas da angulação radicular. As projeções panorâmicas não obtiveram dados confiáveis para as angulações de raízes, quando comparados com a CBCT.

Aumentando cada vez mais o leque de indicações da CBCT, agora parece ser de grande valia para a análise de fraturas no decorrer do transoperatório em cirurgia bucomaxilofacial. Pohlenz et al. (2007), descreveram sobre o futuro promissor das indicações clínicas para diagnóstico pré e transoperatório da aquisição de imagens, a partir de um tomógrafo portátil (*Arcadis Orbic 3D*, *Siemens Medical Solutions*), e relataram que a aquisição de dados foi muito fácil e a qualidade da imagem suficiente para assegurar um ótimo resultado pós-operatório.

O uso da CBCT tem evoluído rapidamente e hoje no mundo inúmeros pesquisadores estão procurando substituir as radiografias pelo exame tomográfico de feixe cônico, como é o exemplo de Shi, Scarfe, Farman (2007) que propõem a visualização da morfologia das vértebras cervicais para avaliar a idade esquelética do indivíduo em exames tomográficos *Cone beam*. Até o momento a visualização destas vértebras só era possível em imagens planas e os autores desenvolveram uma moderna segmentação algorítmica para a reconstrução tridimensional automática a partir da CBCT. Para testar o método, foram selecionados três exames tomográficos obtidos com o *i-CAT* de pacientes com idades de nove, 17 e 27 anos para representar os diferentes períodos de crescimento e outros 50 dados de exames tomográficos foram examinados para determinar a geometria das vértebras cervicais. Obteve-se sucesso no desenvolvimento da segmentação algorítmica para a separação das vértebras cervicais. Portanto, a segmentação das vértebras individualmente é possível com a CBCT, permitindo a análise em 3D da idade biológica

dos pacientes ortodônticos por uso de imagens da região da coluna cervical. Este tipo de avaliação é potencialmente importante para o estudo de doenças como fratura de espinha em conseqüência da osteoporose.

Descrever para a classe odontológica o que é a tomografia computadorizada de feixe cônico foi a intenção de Small (2007). Para ele, a CBCT está tendo um impacto imensurável entre os cirurgiões dentistas nos últimos anos. A classe odontológica ainda está desenvolvendo as indicações da CBCT nas diversas especialidades, pois o sistema oferece muitos benefícios de acesso, embora com custos expansivos. Sugere que cada especialidade avalie as indicações e o custo efetivo previamente à aquisição ou arrendamento do equipamento.

2.2.3 Dose de radiação da tomografia computadorizada de feixe cônico

Medições de doses efetivas foram objeto de estudo de Ludlow, Davies-Ludlow e Brooks (2003). Utilizando 20 dosímetros de termoluminescência, analisaram a dose absorvida na região de cabeça e pescoço. Variações na orientação do feixe e do detector foram realizadas para criar três diferentes técnicas de exame com CBCT: só maxila e só mandíbula; maxila e mandíbula. Compararam as doses a partir de imagens obtidas com o *NewTom 9000* (CBCT) e o aparelho panorâmico *Orthophos Plus DS*. A dose na CBCT varia substancialmente dependendo da região solicitada, sendo que é bem maior que de uma radiografia panorâmica e muito menor que de uma tomografia computadorizada helicoidal.

Investigar a quantidade de dose absorvida e calcular a dose efetiva do *NewTom* 9000 foi a intenção de Mah et al. (2003). Compararam a quantidade de dose e a dose estimada absorvida para exames panorâmicos e outras modalidades de imagens CBCT para implantes dentários. Dosímetros de termoluminescência foram implantados nos sítios anatômicos de interesse e medições da dose absorvida foram obtidas após exposições simples e duplas. A dose efetiva com o *NewTom 9000* é significantemente menor que a obtida por outros métodos de tomografias computadorizadas helicoidais e próximo da dose das modalidades de imagens odontológicas tradicionais.

Para Hatcher e Aboudara (2004), a tomografia computadorizada de feixe cônico tem uma dose similar a uma série de radiografias periapicais (boca toda) em exames realizados com o *NewTom 9000*.

Doses de radiação foram determinadas em diferentes modalidades na aquisição de imagens do esqueleto craniofacial por Schulze et al. (2004). O *Alderson Rando Phantom*, armado com dosímetro de termoluminescência de lítio (TLD) foi exposto para: radiografia panorâmica, póstero-anterior, Waters e orbital, além de dois tipos de CBCT: *NewTom 9000* e *Siremobil Iso-C3D*, e dois tipos de TC. O TLD em um total de 14 foram distribuídos em sítios anatômicos de radiação primária e na região da tireóide. Os exames de TC mostraram valores altos para dose de radiação, sendo que o nível de radiação da CBCT ficou entre a TC e as radiografias. Para os autores, a seleção do tipo de imagem mais adequada deve ser questionado para diminuir a dose de radiação e ao mesmo tempo, obter uma imagem de qualidade e informações de relevância clínica.

Tsiklakis et al. (2005), se propuseram a medir a dose absorvida em certos sítios anatômicos e estimar a dose efetiva em imagens radiográficas dos maxilares utilizando baixa dose CBCT (*NewTom* 9000) além de comparar a dose efetiva e absorvida pela tireóide e espinha cervical com e sem protetor. Na técnica sem o uso do protetor, as doses absorvidas variaram de 0.16 para 1.67mGy, sendo 0.32 e 1.28mGy respectivamente para dose de tireóide e coluna cervical e a dose efetiva foi 0.035mSV e 0.064mSv para dosadores de glândulas salivares, enquanto na técnica com o uso de protetor a dose absorvida variou de 0.09 para 1.64mGy, sendo 0.18 e 0.95mGy os respectivos valores para tireóide e coluna cervical: a dose efetiva foi 0.023mSv e 0.052mSv para as glândulas salivares. O uso da CBCT para imagem maxilo-facial resulta em redução da dose efetiva e absorvida. O uso de protetor de chumbo induz a uma redução ainda menor da dose absorvida e da dose efetiva pela tireóide e coluna cervical.

Medições comparativas da dose efetiva de três aparelhos em uso no comércio: *CB Mercuray*, *NewTom* e *i-CAT* foram realizados por Ludlow et al. (2006). Dosímetros de termoluminescência foram instalados em 24 sítios anatômicos da cabeça e do pescoço. A dose efetiva é bem maior que da radiografia panorâmica e, em ordem de magnitude, é bem menor que a dose absorvida pela TC (fig. 12). A dose da CBCT varia substancialmente dependendo do tipo de aparelho, campo de visão (FOV) e dos fatores técnicos selecionados.

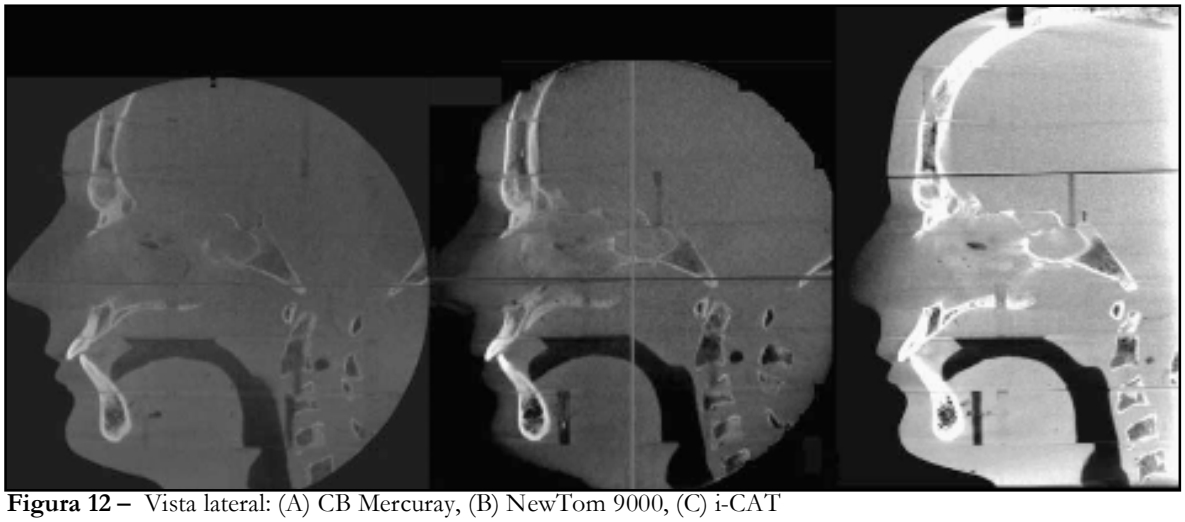

Figura 12 – Vista lateral: (A) CB Mercuray, (B) NewTom 9000, (C) i-CAT
Disponível em: LUDLOW et al., 2006.

Woertche et al. (2006) relataram as vantagens no diagnóstico das imagens tomográficas de feixe cônico sobre as imagens radiográficas e a tomografia computadorizada em termos de exposição aos raios-X. A dose absorvida na região da pré-maxila está disponível na tabela 1. Utilizando casos clínicos, os autores exemplificaram a boa aplicabilidade da CBCT com radiação reduzida.

Tabela 1 – Valores obtidos na dose equivalente relativa em investigação(mSV)

Região pré maxila	**Dose**
CBCT NewTom	0.342 mSv
Radiografia panorâmica	0.016 mSv
TC	2.27 mSv

Disponível em: Woertche et al., 2006)

Tikkakoski (2007) fez um editorial na *Acta Radiológica* parabenizando Peltonen et al. pelo excelente trabalho realizado comparando a CBCT e a TC em imagens do ouvido médio. Em suas palavras, ... *nós, radiologistas, devemos nos lembrar que a melhor qualidade de imagem possível com a CBCT e TC nem sempre é necessário. Todos os esforços para reduzir a dose de radiação cumulativa são acolhidos (bem vindos). Este artigo é uma importante contribuição no nosso campo e a leitura altamente recomendada.*

2.2.4 Acuidade e reprodutibilidade da CBCT

Lascala (2003) defendeu na USP a sua tese de livre-docência, onde analisou a confiabilidade de medidas lineares obtidas em imagens de tomografia computadorizada por feixe cônico. Para tanto, 13 medidas foram realizadas em oito crânios secos e, em seguida, foram submetidas a CBCT (*NewTom 9000*) com repetição das mesmas medidas nas imagens tomográficas. As medidas reais foram sempre maiores que as obtidas nas imagens tomográficas. A diferença só foi significantes nas medidas obtidas em estruturas da base do crânio e não teve diferença significante nas estruturas da região dentomaxilofacial. Apesar das imagens tomográficas subestimarem as distâncias reais nas estruturas da base do crânio, para a região dentomaxilofacial a CBCT é confiável.

Kobayashi et al. (2004) compararam a acuidade da tomografia computadorizada helicoidal (TC) e a tomografia computadorizada de feixe cônico (CBCT), analisando a altura da ponte óssea alveolar em 5 mandíbulas. Encontraram diferença significante no erro do método entre as duas modalidades, sendo que a TC obteve média de 1.4%, variando entre 0%-6.9%, enquanto a CBCT recebeu média de 1.4%, variando entre 0.1%-5.2%.

Lascala, Panella, Marques (2004) avaliaram a acurácia de medidas lineares obtidas a partir da imagem de oito crânios com o *NewTom 9000* (CBCT). Notaram que as medidas reais sempre foram maiores que as calculadas nas imagens da CBCT, porém a diferença só foi considerada significante para estruturas da base do crânio.

Hilgers et al. (2005) preocupados com a exatidão das medidas lineares da articulação temporomandibular (ATM) e das estruturas relacionadas à esta, realizaram um estudo em crânios humanos comparando as projeções reconstruídas na tomografia computadorizada de feixe cônico (*i-CAT*) nos três planos ortogonais: cefalometria lateral, póstero-anterior e sub-mento-vértice, cefalogramas convencionais e a anatomia verdadeira do crânio. As reconstruções tridimensionais com o *i-CAT* permitiram acuidade e reprodutibilidade nas medidas lineares das dimensões da mandíbula e da ATM.

Determinar a acuidade geométrica de exames tomográficos de feixe cônico para admitir seu uso em planejamento de implantes foi o estudo desenvolvido por Marmulla et al. (2005). Os exames tomográficos obtidos a partir do *NewTom 9000* apresentaram imagens geometricamente corretas e, as imagens são adequadas para planejamento de implantes em 3D.

Schulze et al. (2005) compararam a qualidade de imagem de dois diferentes sistemas baseados em CBCT: *Siremobil Iso-C(3D)* da *Siemens Medical Solutions*, e o *NewTom* 9000. Para a comparação utilizaram um crânio humano seco. Dez examinadores avaliaram: estruturas anatômicas e a qualidade de imagem. Não houve significância estatística entre os dois sistemas analisados. Esse estudo mostra que a imagem do esqueleto facial a partir do *Siremobil Iso-C(3D)* pode ser comparável à qualidade obtida com o *NewTom 9000*.

A "performace" da imagem obtida com a tomografia computadorizada de feixe cônico e sua comparação com a imagem a partir da tomografia computadorizada helicoidal foi a intenção de Hashimoto et al. (2006). Pequenos blocos de ossos da maxila foram colocados compactados em direção à região zigomática do palato e usados como imagem "fantasma". Imagens "fantasma" foram obtidas com CBCT (*Accuitomo 3DX*) e TC e avaliadas por cinco cirurgiões dentistas quanto à reprodutibillidade do cancelamento do tecido ósseo na imagem, bem como a qualidade do esmalte, dentina, cavidade pulpar, espaço referente ao ligamento periodontal, lâmina dura e o conjunto de imagens. A avaliação subjetiva da "performance" da imagem clarificou que a CBCT foi superior à TC. Os resultados deste estudo sugerem que a CBCT (*Accuitomo 3DX*) é útil para imagens no campo odontológico.

Avaliar a acuidade no diagnóstico de lesões cariosas proximais foi o experimento realizado por Kalathingal et al. (2006). Compararam o diagnóstico e a extensão da cárie em 20 dentes posteriores extraídos com 18 lesões cariosas em imagens tomográficas e radiografias. Oito observadores determinaram a presença e a extensão das lesões cariosas. A diferença inter-observador para a detecção da lesão cariosa foi considerada moderada, enquanto a extensão da lesão cariosa foi considerada substancial na avaliação inter-observador nas análises em CBCT e, nas radiografias, foi moderada. Para os autores não há diferença quanto à detecção de lesão cariosa entre CBCT e radiografia, sendo que a CBCT obteve maior acuidade quanto ao diagnóstico da extensão da lesão cariosa.

O propósito de Katsumata et al. (2006) foi investigar a aparência e possível causa de artefatos em imagens CBCT (*Accuitomo 3D*). Há a probabilidade de que o artefato seja causado pelo halo formado a partir do sistema intensificador da imagem.

Objetivando estudar quantitativamente a qualidade de modelos de estudo gerados a partir de CBCT e compará-los com modelos similares obtidos a partir da TC, Loubele et al. (2006), estudaram três casos adquirindo imagens tomográficas de feixe cônico (*NewTom 9000*, *Accuitomo 3D* e *i-CAT*) e helicoidais. Os resultados foram estatisticamente significantes entre as imagens tomográficas em feixe cônico vs helicoidal, variando desde 0.05 +/- 0.47mm para o *i-CAT* até 1.2 +/- 1.00mm para o *3D Accuitomo*. O exame de CBCT pode ser utilizado em casos onde a geometria exata não é avaliável.

Misch, Yi, Sarment (2006) preocupados com a acurácia das imagens tomográficas em feixe cônico para medições de defeitos periodontais, criaram defeitos ósseos artificiais em mandíbulas humanas. Em seguida, estas foram submetidas a exames CBCT, radiografias periapicais e, medições diretas. As medições lineares para todos os defeitos não revelou significância estatística entre os três métodos. Todos os defeitos foram identificados e medidos diretamente ou na CBCT, mas os defeitos vestibulares e linguais não foram medidos nas radiografias. No global, as três modalidades são adequadas para identificação de defeitos periodontais interproximais. Em comparação com as radiografias, a capacidade tridimensional da CBCT oferece vantagens significantes devido a todos os defeitos (interproximais, vestibulares e linguais) serem detectados e quantificados.

Lesões que levam a defeitos intra-ósseos na região da cabeça e pescoço são difíceis de ser diagnosticáveis em imagens bidimensionais e nem sempre é possível realizar a tomografia computadorizada helicoidal. Pinsky et al. (2006) avaliaram *in vitro* defeitos ósseos simulados de diversos tamanhos confeccionados em uma mandíbula humana. A mandíbula foi submetida ao exame tomográfico e realizadas medições nos cortes tomográficos e na mandíbula propriamente dita. A CBCT teve um potencial acurado, é um método não invasivo e prático para diagnosticar volume e tamanho de lesões ósseas.

Motivada a testar a exatidão para predizer a localização do tubérculo geniano em 17 cabeças de cadáveres humanos adultos, Hueman et al. (2007) compararam as imagens da CBCT (*3DX Accuitomo*) com a dissecção e medições nos cadávares. Os resultados demonstraram a acurácia da imagem tridimensional na localização do tubérculo geniano. Consideram que esta técnica radiográfica tridimensional pode ser a de escolha no planejamento pré operatório para osteotomias mandibulares com o objetivo de anteriorização do músculo genioglosso.

Comparar medidas cefalométricas realizadas em CBCT com radiografias cefalométricas e crânios secos foi a intenção de Kumar et al. (2007). A amostra contou com 10 crânios e três observadores realizaram medições lineares e angulares. Os resultados levaram os autores a afirmarem que as imagens tomográficas CBCT reproduzem a geometria da cefalometria convencional com similar precisão e confiabilidade, sendo que as projeções ortogonais têm maior acuidade.

Lofthag-Hansen et al. (2007) realizaram uma comparação de radiografias periapicais intrabucais com imagens tridimensionais obtidas em CBCT (*3DX Accuitomo*) quanto ao diagnóstico de lesões periapicais. Em 32 dos 46 dentes estudados, os três radiologistas-observadores concordaram que informações relevantes foram obtidas com as imagens tridimensionais e, para estes, a alta resolução da imagem em 3D pode ser de grande valor ao diagnóstico de problemas periapicais.

Ludlow et al. (2007) obtiveram imagens tomográficas de feixe cônico (*NewTom 9000*) de 28 crânios e mediram as distâncias entre pontos anatômicos e linhas de referência da mandíbula nas reconstruções panorâmicas e cefalométricas (bidimensionais) e medições diretas a partir dos cortes axiais (imagem tridimensional). Ambas as técnicas, bi e tridimensional, foram consideradas aceitáveis e acuradas para a anatomia mandibular. As medições na CBCT não foram influenciadas por variação na orientação da cabeça durante a aquisição da imagem.

Determinar a acurácia geométrica dos cortes obtidos com a CBCT e compará-los com os cortes a partir da TC foi o estudo de Mischkowiski et al. (2007). Obtiveram imagens de crânios humanos e de figuras geométricas no tamanho 15 x 15 x 15 cm em CBCT (*Galileos, Sirona Dental Systems Inc., Bensheim, Alemanha*) e em tomografias computadorizadas helicoidais. Nos exames

realizaram medidas de distâncias lineares e volumétricas. As imagens CBCT receberam informações satisfatórias quanto às distâncias lineares e volumétricas, apesar das imagens em TC provarem pouco, porém mais acurada em ambas as medidas analisadas, sendo que a diferença entre o modo de aquisição não teve significância estatística para estimação das medidas lineares; imagens em TC devem ser as de escolha para medições de volumes geométricos exatos de grandes distâncias, isto é, em objetos que possuam mais do que 10 cm e, também quando se deseja analisar objetos que estão localizados na periferia da área irradiada (fig. 13).



Figura 13 – Esquema representativo do presumido halo de artefato influenciando os limites de objetos localizados na periferia da imagem obtida em CBCT.
Disponível em: MISCHKOWSKI et al., 2007.

Nakagawa et al. (2007) no afã de determinar se reconstruções tridimensionais obtidas de exames tomográficos CBCT (*PSR 9000, Asahi Roentgen*) podem reproduzir o contato físico entre o 3º molar inferior e o canal mandibular, compararam este tipo de exame com radiografias panorâmicas escaneadas. A reconstrução mostrou ser um método reproduzível do limite de contato na extensão física entre o 3º molar e o canal mandibular.

Comparar a exatidão a partir de CBCT (*NewTom 9000*) com radiografias periapicais intrabucais com o intuito de detectar defeitos ósseos periapicais, foi o projeto desenvolvido por Stavropoulos e Wenzel (2007). Utilizando 10 mandíbulas de porcos congeladas, que continham todos os dentes com raízes intactas. Os dentes foram extraídos e confeccionou defeitos ósseos de diversos tamanhos e em seguida, recolocados na respectiva mandíbula. A peça foi submetida a

exames tomográficos e radiografias periapicais. O *NewTom 9000* foi estatisticamente superior na avaliação das imagens.

A exatidão e a reprodutibilidade de medições em dentes não erupcionados foram investigados por Sakabe et al. (2007). Comparando as imagens tomográficas de feixe cônico (*Accuitomo 3DX*) de dentes supranumerários impactados na região mediana da maxila, previamente à exodontia destes e a anatomia real dos mesmos, cinco observadores realizaram medições em cinco tempos diferentes. Como resultado, a CBCT foi altamente reproduzível para medidas da extensão da coroa dos dentes não irrompidos. Apesar dos valores obtidos na CBCT serem maiores que os valores laboratoriais, a diferença não foi clinicamente significante.

Vanderberghe, Jacobs, Yang (2007) compararam imagens bidimensionais digitais com imagens tridimensionais adquiridas em CBCT no diagnóstico de defeitos e nível ósseo. Trinta defeitos ósseos foram analisados em dois crânios humanos (com tecido mole ou substituto). As imagens tridimensionais demonstraram maior potencial na descrição morfológica do defeito ósseo periodontal, apesar da radiografia digital prover mais detalhes ósseos. Estes achados, para os pesquisadores, são ótima perspectiva para a realização de novos estudos envolvendo exames tomográficos de feixe cônico.

2.3 TOMOGRAFIA COMPUTADORIZADA HELICOIDAL (TC)

2.3.1 A tomografia computadorizada helicoidal (TC)

Apenas para relembrarmos, foi Hounsfield, um engenheiro inglês, juntamente com o físico norte-americano Comark, os responsáveis pela criação da modalidade de exame conhecida como tomografia computadorizada helicoidal, e com esta criação, receberam o prêmio Nobel de Medicina de 1979. O primeiro aparelho de TC somente cabia a cabeça do paciente, e o escaneamento da imagem por fatia (*slice*) levava em média 4 minutos e meio (4,5) e um minuto e meio (1,5) para a reconstrução desta no computador.

Hoje, os aparelhos acomodam o corpo todo e a reprodução de uma secção dura apenas um segundo. Neste tipo de exame, diferentemente da tomografia computadorizada de feixe

cônico, o feixe de raios-X e o corpo do paciente movimentam-se simultaneamente, com o intuito de reduzir o tempo de exposição.

Horvath et al. (1991) relataram as novas tendências em tomografia computadorizada da região de cabeça e pescoço. Para os autores, a TC tornou-se superior à ortopantomografia na detecção de reabsorção radicular em dentes impactados.

O aparelho de TC foi muito bem descrito para os cirurgiões-dentistas por Frederiksen, Benson, Sokolowski (1994). O aparelho é um tubo que emite um feixe estreito de raios-X em forma de leque, direcionados a diversos detectores. No *gantry*, a fonte de raios-X e os detectores podem rotar simultaneamente em sentidos inversos ao redor do paciente ou apenas o tubo gerador de raios-X gira dentro do anel estacionário de receptores. Os sinais recebidos dependem da absorção dos tecidos atravessados pelo feixe radiográfico. Múltiplas projeções no curso de 360º ao redor do paciente permite ao computador construir a imagem de uma secção do corpo humano. A imagem compõe-se pelo *pixel*, que é a unidade unitária. *Voxel* é a menor unidade da imagem na espessura do corte e pode variar de 1 a 20mm, a depender da região do corpo e da qualidade da imagem.

Cavalcanti et al. (1999) descreveram que a principal vantagem desse aparelho em relação ao tomógrafo convencional é a rapidez durante a aquisição da imagem. Em uma interrupção da respiração muito rápida, pode-se obter os cortes. Assim, diminui-se o número de artefatos criados pelo movimento do paciente.

2.2.2 Valor diagnóstico da tomografia computadorizada helicoidal

Utilizando cortes transversais em TC para avaliação do espaço aéreo, diagnóstico de fissuras de palato e para cálculo da quantidade de expansão rápida da maxila, Hugo, Preston, Reis (1981) descreveram a técnica da tomografia computadorizada helicoidal para ser usada por ortodontistas.

Brooks (1993) comentou que a TC pode ser utilizada na Odontologia para o diagnóstico e a localização de lesões na região da cabeça e pescoço, na identificação de fraturas no complexo maxilar e no planejamento de implantes.

Determinar o valor diagnóstico da tomografia computadorizada no relato de problemas ortodônticos foi o objetivo de Hirschfelder (1994). Quinze pacientes com anormalidades na dentição e nos maxilares foram analisados pela tomografia computadorizada (TC) e radiografia panorâmica. A TC é definitivamente superior para diagnóstico de distúrbios da dentição e para análise das relações maxilares sinusais. O uso rotineiro da TC como método diagnóstico é restrito devido à quantidade de tempo e procedimentos de trabalho de imagens necessários para descrever o diagnóstico, o que resulta em custo elevado.

A extensão e topografia das lesões periodontais foi motivo de pesquisa para Fuhrmann, Bucker, Diedrich (1995a,b). Deiscências ósseas na maxila de cadáveres foram confeccionadas e avaliadas por meio de cortes obtidos com tomografia computadorizada e estes foram comparados com cortes histotécnicos dos mesmos espécimes. A TC possibilitou a visualização do osso alveolar vestibular e lingual desde que apresentasse espessura mínima de 0,5mm. No entanto, se o espaço periodontal aparecer com nitidez, podem-se detectar tábuas ósseas ainda mais delgadas, de 0,2mm de espessura. Nenhum defeito foi visível em radiografias. Para os autores, o uso da TC por periodontistas é de suma importância.

As justificativas de Webber e Horton (1997) para a utilização de exames tomográficos na Odontologia, se referem a possibilidade de reduzir o número de tomadas necessárias para obtenção de informações precisas, economizando o tempo e o dinheiro gasto, assim como reduzindo as exposições do paciente à radiação ionizante.

Fuhrmann et al. (1997a) analisaram radiografias periapicais e tomografias computadorizadas helicoidais com o intuito de identificar defeitos ósseos de 1 a 2mm de diâmetro, produzidos artificialmente na proximidade entre os ápices dos dentes póstero-superiores e o seio maxilar, em cadáveres humanos. As radiografias periapicais não apontaram nenhuma alteração. A TC evidenciou 62,5% dos defeitos e falhou em flagrar as perfurações adjacentes a corticais ósseas muito delgadas, com menos de 0,2 até 0,5mm de espessura. Locais

com corticais contíguas, sem interposição de osso esponjoso, também dificultaram a visualização das perfurações.

Fuhrmann et al. (1997b) compararam a eficiência de radiografias periapicais e da tomografia computadorizada helicoidal na identificação de lesões de furca. Antes dos exames, os pesquisadores produziram defeitos ósseos na região inter-radicular de primeiros molares permanentes superiores e inferiores, em cadáveres. Tal irregularidade foi identificada em 21% dos dentes nas radiografias bidimensionais, enquanto as imagens em tomografia computadorizada evidenciaram 100% das lesões.

Papaiz e Carvalho (1998) consideraram que casos de traumas e processos patológicos em geral, inclusive na área bucomaxilofacial, são indicações para a tomografia computadorizada.

Determinar o volume e a densidade óssea em adultos não submetidos a tratamento ortodôntico usando a tomografia computadorizada foi objeto de estudo por Nauert e Berg (1999). Medidas do suporte ósseo da região dos incisivos inferiores de 20 adultos com oclusão normal e saúde periodontal foram obtidas. O suporte ósseo de cada dente foi registrado a partir de cortes axiais. Nos vários níveis radiculares, especialmente no terço cervical da raiz, pequenas quantidades de suporte ósseo, quando presentes, foram observadas. Vestibularmente, deiscências e fenestrações ósseas foram vistas, mas lingualmente foi observado maior número. Não houve correlação entre as imagens 3D do suporte ósseo e a análise cefalométrica. A densidade óssea teve um aumento crescente a partir do terço cervical em relação ao terço apical, e geralmente com valores maiores do lado lingual. Previamente ao tratamento ortodôntico, uma avaliação da situação anatômica no segmento dos incisivos inferiores deve ser realizada. A quantidade real de volume ósseo só pode ser vista na imagem 3D e deve ser solicitado o exame de indivíduos com sínfise muito fina.

As radiografias usadas na Odontologia permitem a avaliação do nível ósseo, mas não da largura alveolar para a colocação de implantes, informação fornecida somente pelas tomografias. Segundo Floyd, Palmer, Barret (1999), a tomografia computadorizada constitui o exame que fornece a imagem mais detalhada. Mas devido ao seu custo e alta dose de radiação, deve ser

limitada aos casos mais complexos, como a reabilitação total da maxila, bilateral na mandíbula e para a avaliação da necessidade de enxertos ósseos.

Interessados no mesmo assunto, Jacobs et al. (1999) compararam as informações obtidas previamente no exame de tomografia computadorizada helicoidal com a situação encontrada clinicamente durante a cirurgia para colocação de implantes nos maxilares. Constataram que as imagens tomográficas reformatadas mostram-se eficientes para a definição do número de implantes e dos locais para sua colocação.

Bramante (2002) estudou a precisão na identificação e localização de defeitos ósseos produzidos experimentalmente em mandíbulas humanas, em imagens de TC. A imagem tomográfica helicoidal apresentou superioridade quando comparada às radiografias convencionais e digitalizadas.

Sarikaya et al. (2002) utilizaram a tomografia computadorizada para avaliar as alterações na espessura e nível do osso alveolar vestibular e lingual na região de incisivos, em pacientes portadores de biprotrusão dentoalveolar, que foram tratados com exodontia de quatro pré-molares, seguida de retração anterior.

Avaliar a simetria condilar em portadores de más oclusões de Classe II subdivisão, tendo como exame a tomografia computadorizada, foi objeto de estudo de Vitral e Telles (2002).

Garib-Carreira (2003) objetivou avaliar, por meio da tomografia computadorizada (TC), os efeitos dentoesqueléticos e periodontais da expansão rápida da maxila, comparando os expansores dento-muco-suportado e dento-suportado. Os pacientes foram submetidos ao exame de TC helicoidal, antes da expansão e após a remoção do aparelho, findo o período de três meses de contenção.

Comentar a possibilidade do uso do computador comum para avaliação em consultório de dentes supranumerários e/ou impactados ectopicamente foi o objetivo de Kim et al. (2003b). Para exemplificar, selecionaram três pacientes entre os casos mais complexos, nos quais a imagem

3D adicionou informações não diagnosticáveis nas radiografias periapical, oclusal e panorâmica. O exame 3D pode ser facilmente lido por cirurgiões-dentistas em tempo real nos seus consultórios utilizando *softwares* modernos e de baixo custo.

A tomografia computadorizada apresenta imagens mais acuradas sem sobreposições segundo Gomes et al. (2004). Para os autores, é o exame que apresenta os melhores detalhes das fraturas faciais, por possibilitar imagens de estruturas anatômicas em cortes sem sobreposição, sendo, também, utilizada para visão tridimensional.

Avaliar exclusivamente os efeitos dentoesqueléticos da expansão rápida da maxila por meio da TC foi o artigo publicado por Garib et al. (2005). Oito meninas que necessitavam de expansão rápida da maxila foram incluídas na amostra. O exame foi realizado previamente à instalação do aparelho e após os três meses do período de contenção. Através de cortes axiais foram realizadas medições para identificar a quantidade de expansão transversa e a inclinação sofrida pelos dentes posteriores. A amostra foi pequena devido aos problemas éticos, pois a TC tem uma alta exposição de radioatividade e não pode fazer parte da rotina de documentação ortodôntica.

No ano seguinte, os mesmos autores, Garib et al. (2006) verificaram os efeitos periodontais da expansão rápida de maxila através de imagens tomográficas.

Goldenberg (2006) avaliou a confiabilidade da TC para verificar a eficiência da expansão rápida cirurgicamente assistida. Os pacientes foram submetidos a exames de TC pré e seis meses após o procedimento de expansão rápida cirurgicamente assistida. Realizou-se medidas lineares e angulares para determinação do padrão das alterações transversais e ântero-posteriores. O autor considera que a TC é um método confiável e reproduzível para avaliação das alterações esqueléticas da maxila em pacientes submetidos a expansão rápida cirurgicamente assistida.

2.3.3 Dose de radiação da tomografia computadorizada helicoidal

Frederiksen, Benson, Sokolowski (1995) analisaram a quantidade de radiação da tomografia computadorizada helicoidal na região dos maxilares. Realizaram dois cortes com espessura de 10mm na maxila e quatro cortes da mesma espessura na mandíbula. A dose de radiação efetiva equivaleu a 0,1mSv para a maxila e 0,76mSv, para a mandíbula. Como parâmetro de comparação, tem-se que a dose efetiva de uma radiografia panorâmica corresponde a 0,03mSv e, do exame periapical da boca toda, 0,15mSv.

Visser (1997) avaliaram comparativamente a tomografia computadorizada com as radiografias intrabucais convencionais e procuraram quantificar a radiação absorvida pelas estruturas da cabeça e pescoço. Utilizando manequim com sensores de radiação, realizaram 11 radiografias intrabucais e a TC foi realizada na maxila e na mandíbula. A dose de radiação absorvida durante a TC helicoidal e o exame radiográfico estão descritos na tabela 2. Ao analisar os valores na tabela, nota-se que a quantidade de radiação absorvida diminui drasticamente à medida que a radiação se distancia da região dentoalveolar. Para os autores, não há objeções quanto ao uso da tomografia computadorizada helicoidal na Odontologia, desde que esta seja útil para fins de diagnóstico.

Tabela 2
Dose de radiação absorvida durante a TC helicoidal e o exame radiográfico nas estruturas da cabeça e pescoço, em mGy (unidade de medição da dose de radiação)

Estruturas estudadas	Radiografias intrabucais	TC helicoidal
Hipófise	0,055mGy	0,310mGy
Parótida	0,415mGy	1,385mGy
Glândula submandibular	0,425mGy	2,775mGy
Tireóide	0,040mGy	0,165mGy

Disponível em: VISSER et al., 1997.

Lecomber et al. (2001) preocupados em reduzir a dose de radiação durante a TC, sugeriram: restringir a área examinada, reduzir a miliamperagem e utilizar a menor quantidade possível de *slices*.

2.3.4 Acuidade e reprodutibilidade da TC

Investigar a acurácia da TC no planejamento pré-cirúrgico de implantes em proximidade do forame mentoniano foi objeto de estudo de Cavalcanti et al. (1998). Para tal, oito crânios humanos foram examinados tomograficamente e reconstruídos bidimensionalmente. Identificaram que este tipo de exame possui alta acuidade para medições e instalação de implantes dentários em regiões de proximidade com o forame mentoniano.

Cavalcanti e Vannier (1998) avaliaram a exatidão de mensurações craniofaciais em tomografia computadorizada helicoidal para reconstruções tri e bidimensionais. As medições em reconstruções tridimensionais apresentaram-se muito próximas à craniometria direta em cadáveres humanos.

Ericson e Kurol (2000b) preocupados com a acuidade do diagnóstico de reabsorções radiculares em incisivos superiores causadas por caninos ectopicamente impactados, realizaram exames tomográficos (TC) e avaliação *in vitro* do incisivo lateral, sendo que estes foram estudados, clínica e fotograficamente, após a realização da exodontia. A quantificação da extensão da reabsorção confirmou a acuidade elevada para análise da extensão de perda de substância radicular para todos os dentes analisados. A TC é uma técnica acurada para revelar reabsorção radicular.

Tanrikulu e Erol (2001) compararam a tomografia computadorizada com as radiografias convencionais para diagnóstico de fraturas da face média. As fraturas do osso zigomático foram visualizadas tanto na TC como nos métodos radiográficos convencionais. Verificou maior acurácia da TC no diagnóstico de fraturas envolvendo as paredes da cavidade orbitária, a maxila e o processo pterigóide do esfenóide. O importante da TC para os autores é que a tomografia dispõe imagens da face e do cérebro ao mesmo tempo, possibilitando um diagnóstico completo em casos de acidentes.

Determinar a acurácia das mensurações cefalométricas realizadas em imagens de tomografia computadorizada foi objeto do estudo por Togashi et al. (2002). As medidas lineares apresentaram alta exatidão, pois o erro foi inferior a 5%, quando comparado com as medidas obtidas no crânio seco.

Avaliar a precisão e acurácia de medidas ósseas lineares crâniofaciais por meio de reconstruções em 3D foi o objetivo de Lopes (2006). Dez crânios secos foram submetidos a tomografia computadorizada e dois examinadores realizaram medidas lineares nos exames, enquanto um terceiro examinador realizou as medidas nos crânios secos com paquímetro digital. Não foi encontrada diferença estatisticamente significante entre as medidas inter e intra-examinadores. Todas as medidas lineares foram exatas e precisas quando da utilização da técnica de volume em 3D na TC.

2.4 TOMOGRAFIA COMPUTADORIZADA: HELICOIDAL (TC) X FEIXE CÔNICO (CBCT)

A qualidade da imagem e a dose de radiação utilizando a CBCT e TC foi analisado por Hashimoto et al. (2003). Imagens da região do incisivo central superior direito e do 1º molar inferior esquerdo foram obtidas em ambos os tomógrafos. A imagem da TC foi usada como o padrão e, a qualidade da imagem da CBCT foi avaliada seguindo os escores: 1 – Imagem CBCT foi muito inferior a TC; 2 – Imagem CBCT foi pouco inferior a TC; 3 – Imagem CBCT foi igual a TC; 4 – Imagem CBCT foi um pouco superior a TC e, 5 – Imagem CBCT foi muito superior a TC. A qualidade da imagem da CBCT foi superior a TC em todos os ítens analisados: espaço do ligamento periodontal, cavidade pulpar, lâmina dura, esmalte, dentina, polpa e tecido ósseo. Os resultados mostram superioridade da imagem CBCT a partir do aparelho 3DX na análise dos tecidos duros com substancial diminuição da dose de radiação recebida pelo paciente.

Comparar a qualidade da imagem das estruturas dentárias usando a TC e a CBCT (*NewTom 9000*) e relatar as vantagens e desvantagens de cada técnica foi objeto de estudo de Holberg et al. (2005). Foram examinados 208 dentes e suas estruturas de suporte por cinco radiologistas. A TC neste trabalho se mostrou superior para descrever detalhes da estrutura dentária como o espaço do ligamento periodontal, e a CBCT, em relação à TC, tem a imagem ligeiramente mais pobre ou borrada, porém apresenta baixa dose de radiação e não há produção de artefatos por metal, como ocorre com a TC. Isso levou os autores a concluírem que a CBCT obtida no *NewTom 9000* é superior à TC para examinar a maioria das estruturas dentárias e esqueléticas devido à baixa radiação e a TC deve ser o exame de escolha para diagnóstico de estruturas que envolvem o

ligamento periodontal, como anquilose alveolodentária e reabsorção radicular, devido à qualidade da imagem destas estruturas que, na CBCT, ainda não é do mesmo nível, lembrando sempre que isto ocorre quando não há metal na região da imagem.

Examinar a presença de artefatos no *NewTom* 9000 (CBCT) e comparar com a TC helicoidal, foi a análise realizada por Draenert et al. (2007). Para tanto realizaram modificações no modelo de crânio da SawBone® com o intuito de padronização da tomada tomográfica. Os crânios foram examinados na CBCT e na TC, e a resolução das reconstruções foram comparadas com um implante de 4.1mm em quatro posições na maxila. As imagens em CBCT apresentaram mais artefatos do que a TC helicoidal e, portanto a imagem de implantes metálicos obtidas na CBCT foi menos exata que da TC.

Preocupados em determinar a aplicabilidade da CBCT em imagens otológicas e comparar a acurácia destas com o exame rotineiro dos otorrinolaringologistas (TC helicoidal) para análise de imagens do ouvido médio Peltonen et al. (2007) desenvolveram pesquisa com trinta cadáveres humanos. Estes foram irradiados na CBCT (*3D Accuitomo*, Morita, Kyoto, Japão) e TC helicoidal. Não encontraram diferenças significantes nas medições entre os dois tipos de exame e, para o grupo de pesquisadores, a CBCT foi considerada um método acurado para uso rotineiro em imagens estruturais do ouvido médio. Os resultados mostraram alta qualidade na imagem do ouvido médio obtidas na CBCT.

2.5 DIAGNÓSTICO DE REABSORÇÕES EM RAÍZES DE DENTES ADJACENTES A DENTES IMPACTADOS

2.5.1 Radiografia x microscopia

Discutir algumas dificuldades associadas com a avaliação da reabsorção radicular a partir de radiografias foi proposto por Heimisdottir, Bosshardt, Ruf (2005). Radiografias foram obtidas de uma garota de 11 anos com maloclusão classe I e apinhamento moderado na dentadura mista e caninos impactados, sem história familiar quanto à presença de caninos impactados e

reabsorção radicular. Analisaram a documentação e observaram que a raiz do incisivo central esquerdo apresentava sinais claros de reabsorção radicular apical causada pelos caninos impactados. Após 11 meses, sinais de reabsorção nos incisivos laterais estavam presentes e estes foram então extraídos. Os incisivos laterais e os pré-molares foram estudados microscopicamente. A análise macroscópica dos incisivos laterais mostrou um padrão de reabsorção causado por pressão exercida pelo canino impactado, sendo que a superfície palatina do incisivo lateral direito foi extensivamente reabsorvida, com cavidade de reabsorção em "dish-shaped". O incisivo lateral esquerdo foi reabsorvido na superfície vestibular, até o limite da junção cemento-esmalte, e em ambos os incisivos a polpa estava exposta em mais de 2/3 da raiz. A análise microscópica mostrou presença de áreas de reabsorção ativa nas raízes dos incisivos laterais, com baixa quantidade de clastos nas áreas de reabsorção ativa, indicando que o nível da atividade no processo foi baixo, com vários estágios de formação de tecido de reparo. Os pré-molares não apresentaram alterações microscópicas. Neste caso, a reabsorção radicular nos incisivos laterais foi muito maior do que aparentava no exame radiográfico, o que mostra claramente que poucas informações nas radiografias tradicionais dão a dimensão exata da morfologia da raiz. A radiografia não é um método eficaz e seguro para diagnóstico de reabsorção radicular, especialmente ortopantomografias.

2.5.2 Tomografia computadorizada helicoidal x radiografia

Os resultados do exame clínico, radiografia panorâmica e TC foram comparados em 55 pacientes que possuíam dentes impactados por Traxler et al. (1989). Para os autores, a análise da radiografia panorâmica e da TC foram igualmente aceitáveis e os dois métodos foram superiores ao exame clínico. Em consideração à detecção do deslocamento, contato e reabsorção de dentes adjacentes, a TC foi superior ao exame clínico e radiografia panorâmica.

Trinta e seis dentes impactados e deslocados presentes em 29 pacientes foram examinados na radiografia panorâmica e tomografia computadorizada por Krennmair, Lenglinger, Traxler. (1995). A TC foi considerado um método mais acurado para diagnóstico de reabsorção e da relação do dente impactado com os dentes adjacentes.

A localização precisa de caninos impactados é de extrema importância na formulação do diagnóstico e plano de tratamento. Com o objetivo de definir qual o melhor método radiográfico para o diagnóstico de dentes impactados, Elefteriadis e Athanasiou (1996) compararam os exames: técnica de Clark, radiografia oclusal, panorâmica, esteriorradiografia, ortogonal, axial modificada e tomografia computadorizada (TC). Concluíram que a TC foi o melhor método para o diagnóstico devido ao excelente contraste de tecidos e a eliminação de borrões e sobreposições de imagens dos dentes adjacentes.

Procurando avaliar a precisão da radiografia panorâmica em comparação com a tomografia computadorizada (TC), no diagnóstico das relações espaciais entre caninos superiores impactados e incisivos adjacentes, Freisfeld et al. (1999), questionaram 10 ortodontistas: O dente impactado está evidente? Pode ser determinado reabsorção radicular em algum incisivo? Cada participante respondeu estas perguntas baseado na avaliação de 30 radiografias panorâmicas e os resultados foram confrontados com a TC. Os participantes diagnosticaram tanto um maior número (275) quanto um menor número (73) das 160 reabsorções presentes, sendo que as reabsorções palatinas só foram diagnosticadas com a TC, mostrando que a radiografia panorâmica não é o método mais apropriado para diagnóstico de reabsorções radiculares nos dentes adjacentes a caninos impactados.

Em um estudo com 107 crianças apresentando 158 caninos superiores ectópicos, Ericson e Kurol (2000a) verificaram que reabsorções nas raízes dos incisivos adjacentes aos caninos ectópicos são melhores visualizadas, em torno de 50%, na tomografia computadorizada do que na radiografia periapical.

Comparar a TC com as radiografias panorâmicas, periapical e oclusal, especificamente no diagnóstico da forma de dentes não irrompidos ou impactados, foi o objetivo de Bodner, Bar-Ziv, Becker (2001). Acompanharam 18 pacientes que apresentavam 22 dentes malformados por um período de seis anos. Avaliaram a forma da coroa, forma da raiz, relação coroa/raiz, inclinação e estruturas (esmalte, dentina e polpa). A qualidade do diagnóstico recebeu escores nos dois tipos de imagem: ótima, adequada, pobre, inaceitável. Todos os ítens avaliados foram observados com maior clareza na TC e a reabsorção longitudinal foi difícil de ser observada nas

radiografias, principalmente quando havia dentes sobrepostos sendo que na TC foram facilmente diagnosticáveis tanto o defeito como também a largura e profundidade da reabsorção.

Ericson e Bjerklin (2001) analisaram o folículo pericoronário dos caninos permanentes durante o trajeto irruptivo normal e ectópico. Utilizando tomografias computadorizadas e radiografias periapicais em 107 jovens que apresentavam um total de 176 caninos não irrompidos, relataram que o folículo pericoronário de caninos impactados são mais largos que dos caninos que irrompem normalmente e não encontraram correlação entre a largura e a forma do folículo com o gênero, idade, estágio de dentadura, inclinação do canino e largura do arco.

Preocupados com a relação entre o folículo pericoronário dos caninos impactados e reabsorção de dentes adjacentes, Ericson, Bjerklin, Falahat (2002), com a mesma amostra utilizada por Ericson e Bjerklin (2001), consideraram as seguintes variáveis: extensão e forma do folículo dental, reabsorção da raiz dos incisivos superiores, contornos periodontais dos incisivos superiores. A análise da TC foi realizada somente em cortes axiais e chegaram as seguintes conclusões: os folículos pericoronários dos caninos em rompimento por si só causam a reabsorção de incisivos permanentes, porém não há relação entre a extensão/formato do folículo e a reabsorção dos incisivos. A reabsorção na região radicular dos incisivos provavelmente é causada pelo "contato físico" entre o incisivo e o canino como parte do processo de erupção do canino.

Procurando determinar de que maneira os achados adicionais da TC alterariam o planejamento do tratamento ortodôntico e a escolha do dente a ser extraído em pacientes que apresentavam caninos superiores retidos e ectopicamente posicionados, Bjerklin e Ericson (2006) diagnosticaram e planificaram o tratamento ortodôntico baseado em fotos extra e intra-bucais, modelos de estudo, anamnese, radiografias convencionais (panorâmica e periapical) e, se necessário, a telerradiografia lateral de 80 crianças com 113 caninos retidos. Após um ano, o mesmo examinador formulou um novo plano de tratamento baseado na mesma documentação, mas com a adição da TC. O planejamento de 35 (43,5%) das 80 crianças foi alterado devido a novas informações obtidas com a TC e, das crianças que apresentavam reabsorção radicular nos incisivos adjacentes a caninos impactados, mais da metade dos planejamentos foram alteradas, sendo que em 13 crianças não foi detectada reabsorção radicular nos incisivos; no primeiro planejamento poderiam ter um ou ambos os incisivos laterais extraídos enquanto em 11 crianças

que não teriam sido tratadas devido à reabsorção (não observadas no primeiro plano de tratamento), possuíam a polpa de um dos incisivos exposta devido à reabsorção. O plano de tratamento original foi alterado após a análise da TC em 43.7% das crianças, e, das crianças que tinham incisivos com raízes reabsorvidas, 53.8% tiveram o plano de tratamento alterado. Reabsorções nas superfícies radiculares, vestibular e lingual não puderam ser diagnosticadas pelas imagens radiográficas, mas foram detectadas na TC.

No afã de explorar a eficiência da imagem 3D em exames tomográficos helicoidais, Chen et al. (2006) analisaram dois pacientes que apresentavam dentes ectopicamente impactados utilizando radiografias tradicionais e cortes tomográficos. A imagem 3D mostrou ser um método efetivo e acurado para exame e planejamento de dentes impactados por ortodontistas. Sugeriram que a comunidade ortodôntica pesquise não somente as aplicações clínicas para dentes impactados, mas considerem a imagem 3D como uma nova direção nas diversas pesquisas da área.

Com o propósito de apresentar e discutir uma nova metodologia para diagnóstico e planejamento de caninos superiores impactados, Faber, Berto, Quaresma (2006) descreveram a técnica a ser utilizada para a fabricação de prototipagem. Através do relato de um caso clínico onde o canino superior direito encontrava-se impactado, foi realizado a TC para posteriormente serem editadas as imagens e produzido, por meio da prototipagem rápida, um modelo anatômico do dente e do acessório, que posteriormente foi confeccionado em metal para ser colado ao dente. O modelo "virtual-real" da paciente foi utilizado para diagnóstico e planejamento do caso e para explicar aos pais e a paciente como o caso seria conduzido. O modelo prototipado mostrou a relação exata entre o dente impactado e os dentes adjacentes.

2.5.3 Tomografia computadorizada de feixe cônico x radiografia

Uma amostra composta por 20 pacientes com diversos tipos de dentes impactados foi investigada por Chaushu, Chaushu, Becker (2004). Os pacientes foram submetidos à CBCT e os

autores não encontraram significância clínica quanto à desvantagem da CBCT para diagnóstico de dentes impactados: resolução espacial inferior à TC e representação limitada do tecido mole.

Localização precisa de caninos impactados foi o propósito de Walker, Enciso, Mah (2005). Vinte e sete caninos impactados uni ou bilateralmente foram analisados pela CBCT (*NewTom 9000*) em 19 pacientes. A imagem 3D pode relatar: presença/ausência do canino, tamanho do folículo, inclinação do longo eixo do dente, quantidade óssea cobrindo o dente, proximidade com os dentes adjacentes, condição dos dentes adjacentes, considerações anatômicas da região e os estágios do desenvolvimento da dentição. A imagem 3D foi considerada muito favorável no manejo de caninos impactados.

Maverna e Gracco (2007) avaliaram diferentes exames radiográficos utilizados para a localização de caninos impactados: radiografia panorâmica, telerradiografia lateral, oclusal de maxila e compararam com a CBCT. Incluíram na amostra quatro pacientes com caninos superiores impactados e analisaram a indicação de cada radiografia, dose de radiação, a aviabilidade da informação adquirida com cada exame e o custo de cada método. Todas as técnicas apresentaram vantagens e limitações, sendo que a CBCT supriu a maioria dos elementos que escaparam durante a análise radiográfica tradicional e deve ser o exame de indicação nos casos de dentes impactados ou anomalias nas estruturas craniofaciais.

2.5.4 Tomografia computadorizada helicoidal (TC) x anatomia real

Ericson e Kurol (2000b) estudaram a habilidade dos exames tomográficos helicoidais para diagnóstico de reabsorções radiculares em incisivos laterais superiores causadas por caninos ectopicamente impactados. Após os exames e o diagnóstico de reabsorção na raiz do incisivo lateral, estes foram extraídos e analisados clínica e fotograficamente. A quantificação da extensão da reabsorção em quatro estágios observados nas imagens tomográficas foram comparados com os dentes *in vitro*. A TC assim como a anatomia "real" permitem o diagnóstico da reabsorção

radicular. A única coisa que consideram que necessita ser melhorada é a imagem quando há presença de artefatos.

2.6 MÉTODOS DISPONÍVEIS PARA PREVISIBILIDADE E AVALIAÇÃO DA REABSORÇÃO RADICULAR

As radiografias periapicais são as mais indicadas para o diagnóstico das reabsorções dentárias. Em radiografias panorâmicas, não devemos diagnosticar reabsorções dentárias sob qualquer pretexto; portanto, os artigos que utilizaram radiografias panorâmicas e telerradiografias laterais como metodologia para diagnóstico da reabsorção radicular não foram incluídos nesta revisão, já que é totalmente contra-indicado o diagnóstico por estes tipos de exame (CONSOLARO, 2004).

2.6.1 – Radiografias periapicais

Chapnick e Endo (1989) realizaram um estudo experimental com pré molares inferiores. Com brocas, confeccionaram cinco defeitos "reabsortivos" de diferentes diâmetros nos pré molares e os reposicionaram na mandíbula. As radiografias foram tomadas com diversos tempos de exposição e angulações. As cavidades "reabsortivas" pequenas foram significantemente mais difíceis de ser identificadas que as grandes cavidades, embora a angulação, tempo de exposição e localização dos defeitos não tinham recebido diferenças significantes quanto à habilidade do observador para identificá-los.

Para evidenciar os fatores pré-tratamento que pudessem predizer a freqüência, a localização e a severidade das reabsorções radiculares, Sameshima e Sinclair (2000 a,b), observaram 868 pacientes com aparelhos ortodônticos fixos do tipo *Edgewise,* de seis clínicas privadas, utilizando radiografias periapicais de toda a boca. Os resultados mostraram que a

reabsorção dentária ocorre primariamente nos dentes anteriores, em especial nos incisivos centrais e laterais superiores, com formas radiculares anormais: em forma de pipeta, pontiagudas e/ou dilaceradas.

Com o propósito de encontrar o tipo de filme mais preciso para avaliação da forma radicular e quantidade de reabsorção radicular, Sameshima e Asgarifar (2001), analisaram radiografias panorâmicas (ortopantomográficas) e periapical boca-toda pré e pós-tratamento ortodôntico com aparelhos fixos do tipo *Edgewise* em 42 pacientes. Na radiografia panorâmica a média de reabsorção radicular foi bem mais significante. A classificação da forma radicular também teve diferença estatisticamente significante nos dois tipos de radiografias. Dilacerações radiculares e formas anormais de raízes, foram visíveis na radiografia periapical e freqüentemente apareciam como raízes normais na radiografia panorâmica. Este estudo sugere que o diagnóstico da forma radicular e a quantidade de reabsorção radicular sejam sempre realizados em radiografias periapicais.

As características morfológicas na freqüência das reabsorções dentárias foram analisadas por Furquim (2002) em três grupos contendo 70 pacientes em cada: sem tratamento ortodôntico, com tratamento ortodôntico e sem reabsorção dentária e com tratamento ortodôntico e reabsorção dentária. O diagnóstico da presença de reabsorção dentária foi realizado através de radiografias periapicais, sendo que as radiografias foram obtidas no mínimo seis meses após a colocação de força ativa. No grupo de pacientes submetidos ao tratamento ortodôntico que apresentaram reabsorção dentária, a morfologia radicular triangular e a morfologia da crista óssea alveolar retangular foi significantemente mais freqüente em relação aos outros dois grupos, o que nos leva a crer que as reabsorções dentárias durante o tratamento ortodôntico são fortemente influenciadas pela morfologia da raiz dentária e da crista óssea alveolar.

O método mais comum para avaliar o encurtamento radicular é a radiografia periapical. Brezniak et al. (2004) estudaram os efeitos das alterações angulares entre o dente e o filme no comprimento do dente na imagem. Compararam três métodos com o intuito de medir o comprimento radicular em diferentes filme, e descobrir o ponto de referência no dente para calcular comprimento radicular. Os resultados revelaram que alterações angulares entre o dente e o filme afetam medições do comprimento dentário. O ponto médio entre a junção cemento-esmalte mesial e distal foi o melhor ponto de referência para medir o comprimento radicular.

Uma revisão comentada sobre a exatidão da medição quantitativa de reabsorção radicular em imagens 2D e 3D foi feita por Chan e Darendeliler (2004). Para os autores, a maioria dos trabalhos documentam a reabsorção radicular utilizando radiografias, porém a reabsorção só é detectada em estágios não tão iniciais, quando localizada nas faces mesial e distal, ou se a reabsorção estiver em estágio avançado ou severo. Com a evolução tecnológica em informática e imagem digital, uma nova visão da avaliação da extensão da reabsorção radicular em 3D se materializou. Puderam demonstrar que a avaliação volumétrica tridimensional quantitativa das crateras de reabsorção radicular com o uso de cortes seriados e microscopia de luz e, estudos em microscopia eletrônica de varredura se tornaram possível, com alta acuidade e reprodutibilidade.

Katona (2007) propôs a a utilização de construções geométricas e expressões matemáticas para analisar a influência do formato dentário no relacionamento entre os comprimentos de dente, raiz, coroa e, seus respectivos tamanhos. O modelo matemático foi considerado impróprio para medições de quantidade de reabsorção radicular.

Mohandesan, Ravanmehr, Valaei (2007) examinaram em radiografias periapicais, obtidas com o localizador longo, os incisivos superiores de 40 pacientes com diferentes tipos de maloclusões. As radiografias foram obtidas pré, 6 meses e 1 ano após o início do tratamento ortodôntico e o encurtamento radicular foi calculado em milímetros e em porcentagem em relação ao comprimento original da raiz. Reabsorções maiores que 1mm foram consideradas clinicamente significantes.

2.6.2 Reconstrução digital

Avaliar a confiabilidade do método de subtração para detecção de cavidades de reabsorção radiculares externas simuladas foi o objetivo de Hintze et al. (1992). Utilizaram 5 blocos retangulares de mandíbulas, obtidos de necrópsias de homens. As informações com radiografia digital por subtração foram bastante limitadas quando comparadas à técnica radiográfica e somente houve um aumento significante no diagnóstico quando o exame radiográfico foi extendido de uma a três radiografias.

Borg et al. (1998), avaliaram a habilidade de observadores para detectar cavidades de reabsorção radicular externa simulada em radiografias convencionais e digitais. Utilizaram dois espécimes de mandíbulas secas, contendo dentes dos diversos grupos (um molar, dois pré-molares, dois caninos e um incisivo) para preparação de "reabsorção" radicular externa dividida em três áreas: terço apical, terço médio e terço cervical; o canal radicular foi dividido em duas metades verticais. Cada dente foi radiografado em 2 estágios, com um aumento no número de cavidades e aumento na profundidade de algumas reabsorções e as imagens foram analisadas por 6 radiologistas, seguindo a escala: 1 - definitivamente não há reabsorção; 2 - provavelmente não há reabsorção; 3 – impreciso; 4 - provável reabsorção; 5 - definitivamente há reabsorção. O diagnóstico não foi mais significante com a radiografia por subtração quando comparada com a radiografia, mas a radiografia por subtração foi mais acurada na detecção de pequenas cavidades.

A detecção precoce de pequenas reabsorções radiculares durante o tratamento ortodôntico é essencial para minimizar o risco de reabsorções durante o tratamento ortodôntico. Avaliar a sensibilidade da radiografia digital para detecção de cavidades de reabsorção radicular em modelo experimental foi o propósito de Levander, Bajka, Malmgren (1998). As cavidades pequenas (0.6mm), médias (1.2mm) e largas (1.8mm) confeccionadas em raízes de dentes inferiores foram radiografadas por dois métodos: convencional e digital. Após a análise, os dois métodos mostraram sensibilidade similar, sendo que o aumento da sensibilidade está relacionado com o aumento do tamanho da cavidade. Para monitorar reabsorção radicular apical conseqüente de tratamento ortodôntico, o método padrão deve ser mantido: radiografia periapical após seis meses de tratamento. Nos dentes com alto risco à reabsorção (forma da raiz), um acompanhamento radiográfico após três meses do início do tratamento ortodôntico é recomendado.

Verificar a confiabilidade da medida da reabsorção radicular semi-quantativamente "in vitro", após reconstrução matemática da imagem, foi o objetivo de Reukers et al. (1998). Utilizaram 10 incisivos centrais superiores extraídos, nos quais foram medidos o comprimento radicular e realizada a tomada radiográfica pelo *CCD system* (longo eixo do dente colocado paralelo ao longo eixo de sensor), em seguida a reabsorção foi simulada com uma broca e o comprimento do dente foi medido novamente, obtendo-se cinco radiografias na mesma posição de cada dente, as quais foram reconstruídas. Relataram que o maior obstáculo para uso da subtração digital em ortodontia tem sido a reprodutibilidade geométrica. Aplicação da

reconstrução digital para radiografias pode melhorar o diagnóstico na detecção da prevalência e grau da reabsorção radicular apical, pois, o método é confiável, mas há um pouco de duplicidade (erro).

Comparar a habilidade para diagnóstico de cavidades reabsortivas simuladas em cadáver foi o projeto desenvolvido por Nance et al. (2000). Diferentes tamanhos de cavidades foram confeccionadas e após cada estágio a mandíbula foi radiografada pelo método do paralelismo e por um aparelho ortopantomográfico contendo o sensor CCD. Três observadores identificaram a presença de cavidades reabsortivas nos dois grupos e, apesar do diagnóstico na radiografia digital ter sido superior, torna-se necessário melhorar a obtenção pelo método digital.

Com o intuito de calcular a quantidade mínima de reabsorção radicular que pode ser diagnosticada por imagem digital por subtração, Heo et al. (2001), simularam lesões de reabsorções radiculares em blocos de dentes. Observaram que uma análise quantitativa de pequena quantidade de reabsorção radicular (0.5mm) pode ser diagnosticada por radiografia digital por subtração.

Avaliar e comparar a eficácia de radiografias convencionais e digitais no diagnóstico de cavidades de reabsorção radicular simuladas foi o estudo realizado por Westphalen et al. (2004). Mandíbulas humanas contendo dentes foram recobertas com fatias de músculo bovino para simulação do tecido mole e nove dentes de cada grupo foram investigados, a partir de três tomadas radiográficas convencionais e com sensor digital: orto-radial, mesio-radial e disto-radial. Em seguida, os dentes foram extraídos e realizadas cavidades de 0.7mm a 1mm de profundidade nas superfícies vestibulares, mesiais e distais e, nos terços apicais, médio e cervical. Os dentes foram recolocados no alvéolo e novas radiografias foram obtidas. Os resultados sugerem que o método de radiografia digital é mais sensitivo que a radiografia convencional para detecção de cavidades simulando reabsorções radiculares.

Avaliar, em reabsorções radiculares simuladas, dois fatores: reprodutiblidade intra e inter-observadores e efeitos do formato digital, que podem afetar os resultados da radiografia por subtração digital foi a intenção de Gegler, Mahl, Fontanella (2006). Para tal, 11 incisivos foram radiografados em três tempos: sem reabsorção, pequena reabsorção e grande reabsorção com

projeções padronizadas. Os resultados mostraram que não há diferença estatisticamente significante inter e intra-observadores e portanto a radiografia por subtração digital é um método reproduzível em simulações de reabsorções radiculares.

A importância da detecção precoce de lesões de reabsorção radicular através da reconstrução digital tem sido objeto de estudo tanto para radiologistas como para os ortodontistas. Eraso et al. (2007), focaram em seu estudo o diagnóstico precoce de lesões reabsortivas "in vitro" previamente ao uso do método em pacientes ortodônticos. As hipóteses para o desenvolvimento do trabalho foram: 1. Será que a imagem da subtração digital não é mais exata quando usada com a presença do braquete ou "template" de registro de subtração como marcadores de referência, quando comparadas com imagens de dentes sem a presença de acessórios? 2. O "software" de subtração digital usado em conjunto com as referências do braquete e o "template" permitem detectar lesões de reabsorção radicular na região apical medidas por alterações de densidade?

Para o estudo foram utilizados 36 incisivos inferiores intactos, sendo estes radiografados em três diferentes ângulos (simulando a movimentação ortodôntica) pré e pós a criação das lesões reabsortivas. As lesões foram criadas banhando-se os dentes em 6N ácido hidrocloridico (HCl) de acordo com o modelo de lesões induzidas quimicamente, e as lesões obtidas neste método são de bordas má definidas que reproduzem com maior exatidão a característica clínica da reabsorção radicular na região apical. O estudo sugere que o modelo de reconstrução digital utilizado foi consistente para demonstração de alterações de densidade em lesões de reabsorção radicular simuladas nas faces vestibulares e proximais. Para os autores, o resultado deste trabalho estimulará a aplicação da radiografia por subtração digital como uma possível parte da rotina da documentação ortodôntica, tendo como objetivo principal a detecção e controle da reabsorção radicular apical, principalmente em pacientes considerados de "alto risco" para este processo.

Capelozza et al. (no prelo), tentaram desenvolver um parâmetro para quantificar a perda de substância dentária através de exame radiográfico periapical e digital. Foram utilizados 16 incisivos inferiores, os quais sofreram desgastes apicais progressivos, simulando diferentes tamanhos de reabsorções dentárias, e estas então radiografadas. Em seguida, as radiografias foram escaneadas e tratadas no sistema *Image Tool*. Concluíram que pequenas reabsorções não são perfeitamente detectáveis em radiografias convencionais e/ou digitalizadas.

2.6.3 Microscopia eletrônica de varredura

Comparar os efeitos de dois tipos de arcos de nivelamento na movimentação dentária e reabsorção radicular, através de avaliação clínica e em microscopia eletrônica de varredura, foi projeto realizado por Weiland (2003). Um total de 84 pré-molares de 27 indivíduos foram incluídos na amostra. Os pré-molares foram movidos vestibularmente com um aparelho ortodôntico fixo experimental, sendo que de um lado a mola desenhada foi confeccionada com fio de aço inoxidável e no lado contralateral o dente foi movido com um fio superelástico e, no final do experimento os dentes foram extraídos. A profundidade, o perímetro, a área e o volume das lacunas de reabsorção foram medidas através de imagens digitais tridimensionais feitas em microscopia eletrônica de varredura e pôde se observar "in loco" a visão em 3D das lacunas de reabsorção.

Produzir réplicas de crateras de reabsorção radicular em microscopia eletrônica de varredura foi o objetivo de Chan et al. (2004). Para compor a amostra, foram selecionados dez pacientes que necessitariam de exodontia dos primeiros pré-molares superiores. Foi utilizado um total de 20 primeiros pré-molares divididos em grupo experimental, onde foi aplicada força leve (25g) ou força pesada (225g) por meio de *cantilever* confeccionado com fio de titânio-molibdênio (*TMA*), e o grupo controle, representado pelo lado contralateral em cada paciente. Após 28 dias da aplicação da força, os dentes foram extraídos, limpos e submetidos ao processo de metalização para serem analisados na microscopia eletrônica de varredura. As medidas observadas em microscopia eletrônica de varredura mostraram a presença de crateras de reabsorção radicular tanto no grupo experimental quanto no grupo controle, embora em pequena quantidade no grupo controle, o que provavelmente denota que a reabsorção radicular pode ser um fenômeno aceitável e já estar presente previamente à movimentação dentária induzida, porém sem ser diagnosticada pelos métodos radiográficos.

Com o intuito de desenvolver um modelo matemático tridimensional de crateras de reabsorção radicular e correlacionar com a imagem bidimensional, Chan et al. (2005) analisaram a presença de cavidades reabsortivas em pré-molares após aplicação de força. Os primeiros pré-molares receberam força leve (25g.) ou força pesada (225g.) e o dente contralateral de cada paciente foi usado como controle, e após 28 dias de aplicação da força, os dentes foram extraídos

e submetidos a microscopia eletrônica de varredura. Medidas da área de superfície (bidimensional) e volume (tridimensional) foram realizadas em todas as crateras obtidas a partir de uma modificação no "software" *Analysis Pro 3.1 Soft Image System*. Tanto as medidas bidimensionais como as tridimensionais foram fortemente correlacionadas, e para o período experimental de 28 dias, medidas bidimensionais foram consideradas confiáveis.

Identificar as células clásticas na superfície radicular de pré-molares torqueados foi o trabalho desenvolvido por Casa et al. (2006). As células foram identificadas na microscopia eletrônica de varredura, após o processamento por fosfatase acida tártaro-resistente. O exame à microscopia eletrônica de transmissão revelou a presença de células clásticas em contato com lacunas de reabsorção.

2.6.4 – Tomografia computadorizada helicoidal

Para obter melhor visualização das áreas reabsorvidas em um caso de reabsorção múltipla extracanal invasiva, Kim et al. (2003b) utilizaram a tomografia computadorizada e a prototipagem rápida para confecção do protótipo do dente. Com os cortes axiais da TC e o protótipo do dente, foi possível diagnosticar com exatidão a localização e o tamanho das áreas de reabsorção.

Broer et al. (2005) avaliaram a imagem de cortes transversais como forma de diagnóstico alternativo, através da simulação de sete posições diferentes de canino em um crânio. Como meio auxiliar de diagnóstico foi feita a TC e avaliação clínica do dente em questão. Recomendaram os cortes transversais para avaliação de dentes impactados, porém consideram que a avaliação acurada do ligamento periodontal, reabsorções e morfologia radicular são afetadas, devido ao método ter limites.

2.6.5 – Tomografia computadorizada de feixe cônico

A tomografia computadorizada elimina o problema de borrão da tomografia computadorizada helicoidal e aumenta a perceptibilidade da reabsorção radicular substancialmente, mas todos os autores pesquisados na literatura referem-se a tomografia computadorizada helicoidal.

Procurando identificar as indicações clínicas da imagem digital a partir da CBCT (*NewTom 9000*) em trauma dentoalveolar, Cohenca et al. (2007a,b) relataram através da descrição de quatro casos clínicos, o diagnóstico de reabsorção radicular em dentes traumatizados realizado em radiografias periapicais e em exames tomográficos de feixe cônico. Nos casos relatados, o plano de tratamento e o diagnóstico foram mais acurados quando se utilizou a tomografia computadorizada de feixe cônico.

3 Proposição

3 PROPOSIÇÃO

Durante o tratamento ortodôntico, forças aplicadas sobre os dentes podem desencadear a reabsorção radicular. Até o presente momento, poucos estudos correlacionam a real aparência das reabsorções radiculares ou dentárias com a imagem radiográfica. Considerando que a tomografia computadorizada de feixe cônico pode ser um exame que no futuro substituirá a documentação ortodôntica atual, propõe-se a:

1. Comparar a morfologia dentária radicular dos incisivos superiores e inferiores em:
    - Radiografias periapicais
    - Cortes transversais oblíquos obtidos na tomografia de feixe cônico

2. Analisar a morfologia dentária radicular nas faces vestibular e lingual através da tomografia computadorizada de feixe cônico em:
    - Cortes transversais oblíquos obtidos na tomografia de feixe cônico
    - Reconstruções tridimensionais em tomografia de feixe cônico.

4 Material e métodos

4 MATERIAL E MÉTODOS

4.1 AMOSTRAGEM DOS PACIENTES

A amostra foi obtida dentre os pacientes encaminhados para realização de documentação ortodôntica, que iniciariam o tratamento, que estavam em tratamento e que foram tratados ortodonticamente. Os exames e as análises foram realizadas em clínica radiológica privada[1], localizada na cidade de Brasília, Distrito Federal.

4.1.1 Critérios gerais e específicos

Não foram estabelecidos critérios quanto à raça, condições sócio-econômicas e culturais para inclusão do paciente na amostra. Também não teve a intenção de a amostragem ter uma distribuição equilibrada entre os dois gêneros da espécie humana. A faixa etária compreendeu entre 7 e 45 anos completos.

Os pacientes eram incorporados na amostra sequencialmente, de acordo com a ordem de chegada para a realização dos exames.

4.1.2 Distribuição da amostra

A amostra foi distribuída em 2 grupos:

Grupo 1 – composto por exames tomográficos de 20 pacientes;

	Masculino	**Feminino**
Gênero	7	13
Faixa etária	11a – 32a	4a – 45a

[1] Fenelon Clinica Radiológica, Conjunto Nacional de Brasília, salas 6036, 6040 e 6042, (61) 3328-3316, Responsável Técnico: Mauricio Barriviera, CRO/DF 4839.

Grupo 2 – composto por 16 dentes anteriores

Dente	N
11	6
21	6
31	1
32	1
41	1
42	1
Total	**16**

4.2 CRITÉRIOS DE SELEÇÃO DA AMOSTRA

4.2.1 Para ambos os grupos

Foram utilizadas radiografias periapicais obtidas pela técnica do localizador longo processadas automaticamente, e exames tomográficos computadorizados de feixe cônico adquiridos com o *i-CAT* (*Xoran Technologies*, *Ann Arbor*, Michigan/*Imaging Sciences International*, Hatfield, Pa), sendo este operado com 1-3mA e 120kVcp. O aparelho utilizado foi sempre o mesmo, bem como a forma de processamento das radiografias, o tipo e a marca de películas radiográficas. O operador nem sempre foi o mesmo, em um universo de seis funcionários.

4.2.2 Para a análise descritiva das imagens radiográficas e tomográficas do paciente

Utilizamos os exames tomográficos de feixe cônico e radiografias periapicais das mesmas áreas do exame tomográfico.

4.2.3 Para a análise das radiografias periapicais e cortes tomográficos quanto à reabsorção radicular dos incisivos centrais superiores e inferiores

Foram incluídos os exames tomográficos de feixe cônico e radiografias periapicais da região dos incisivos superiores e inferiores.

4.3 CRITÉRIOS DE ANÁLISE DA AMOSTRA

4.3.1 Parte A – Análise descritiva das imagens radiográficas e tomográficas do paciente

As análises imaginológicas foram descritas para cada paciente individualmente, considerando:

A – Aspectos relacionados ao posicionamento dentário no contexto dos arcos e sua relação com os ossos: maxila e mandíbula;

B – As cristas, a altura e a forma do osso alveolar no contexto do arco dentário;

C – A forma das raízes e suas relações entre os vários dentes, considerando o grupo dentário e se superiores ou inferiores;

D – Grau de individualização dos dentes em relação ao osso vizinho;

E – Integração dos cortes longitudinais e axiais para determinar no espaço a posição e relação entre os dentes;

F – Outras alterações como dentes decíduos, anodontias, dentes supranumerários, dentes não irrompidos e outras anomalias dentárias de posição, número e forma;

G – Forma anatômica dos ossos: maxila e mandíbula.

4.3.2 Parte B - Análise das radiografias periapicais e cortes tomográficos quanto à reabsorção radicular dos incisivos centrais superiores e inferiores

Utilizando para esta análise os mesmos critérios observados por Furquim (2002), os incisivos centrais superiores e os incisivos inferiores foram examinados e descritivamente analisados. O padrão monorradiculado e a possibilidade maior de obtenção da imagem radiográfica livre de superposições morfológicas da própria raiz, em decorrência de sua anatomia, levaram-nos a escolher estes dentes. Os incisivos são os mais utilizados como referencial de magnitude das reabsorções dentárias por serem submetidos à maior movimentação durante os tratamentos ortodônticos e também pela exposição aos fatores externos, especialmente os traumáticos (CONSOLARO 2005a,b,c; 2007d; FURQUIM 2002). As reabsorções radiculares nestes dentes não "prognosticam" ou implicam em qualquer relação do mesmo fenômeno nos demais dentes do paciente.

4.3.2.1 – Regularidade da superfície apical dos incisivos superiores e inferiores

A regularidade da superfície apical foi avaliada de acordo com a classificação de Goldson e Henrikson (1975). Nesta classificação as reabsorções apicais caracterizam-se em nove tipos, demonstrados na figura 14.

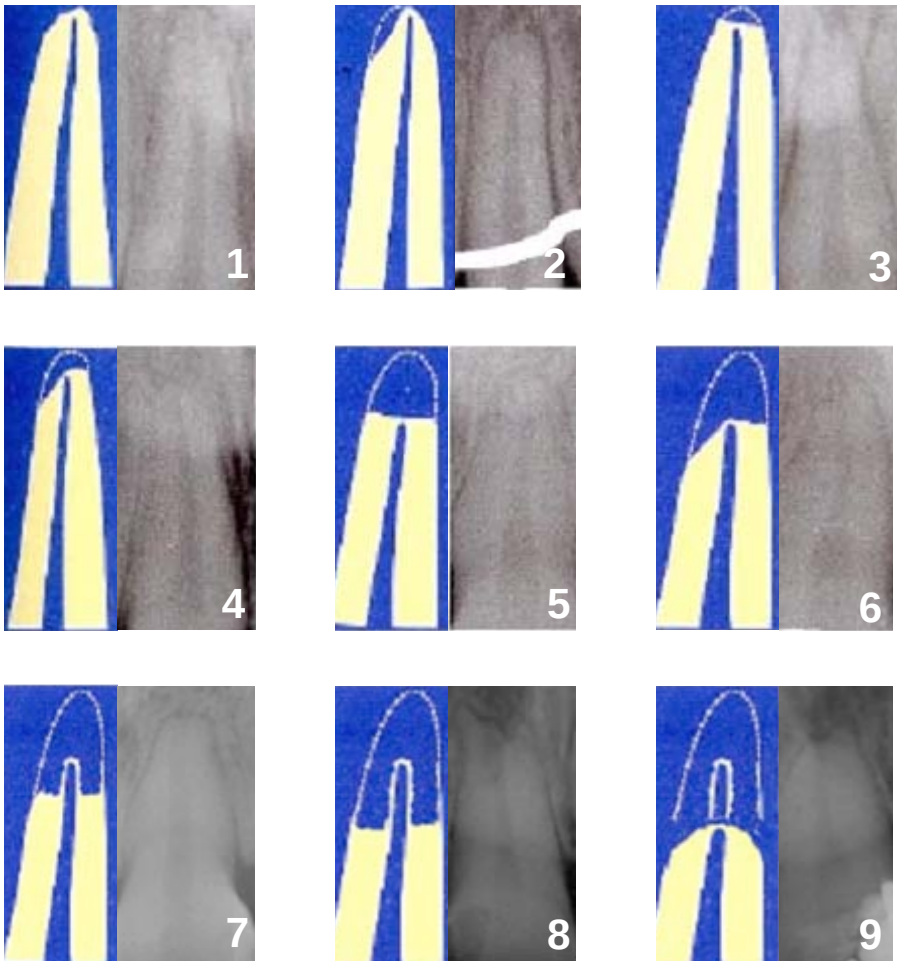

Figura 14 – Critérios de análise morfológica e classificação das reabsorções radiculares quanto à irregularidade da superfície apical. (Goldson e Henrikson, 1975):

1. Contorno radicular irregular, provavelmente provocado pela reabsorção;
2. Reabsorção radicular como reabsorção oblíqua no terço apical da raiz. A superfície de reabsorção ou superfícies não ultrapassam a linha média do dente;
3. Reabsorção radicular apical menor que 2mm. A superfície de reabsorção ultrapassa a linha média do dente;
4. Idem a 3, combinado com a reabsorção oblíqua no terço apical da raiz;
5. Reabsorção radicular apical de 2mm – 1/3 da raiz;
6. Idem a 5, combinado com a reabsorção oblíqua no terço apical da raiz;
7. Reabsorção radicular, 1/3 a 2/3 da raiz;
8. Reabsorção radicular maior 2/3 da raiz;
9. Raiz curta, arredondamento na região apical

4.3.2.2 – Determinação da forma geométrica anatômica das raízes dos incisivos

Nas radiografias as raízes dos incisivos foram tipificadas de acordo com a forma, conforme indicação de Consolaro et al. (2001), dividindo-as em romboidal, retangular e triangular, como apresentadas na figura 15.

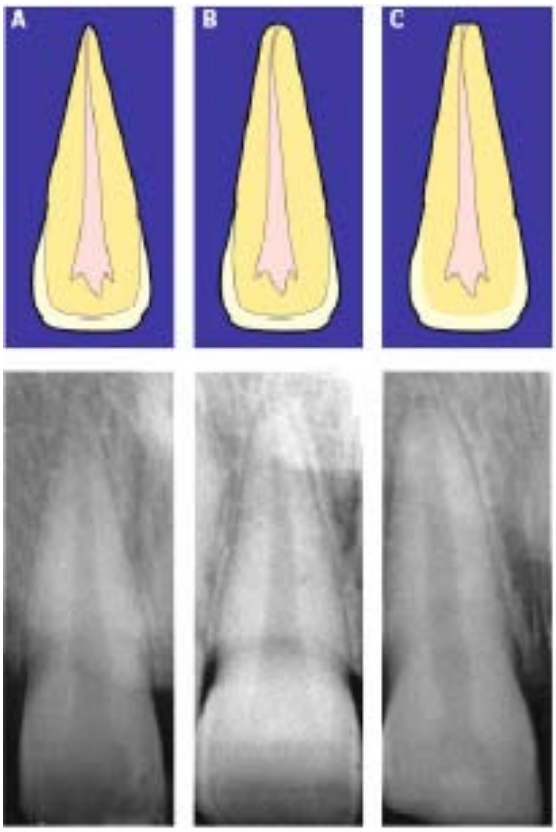

Figura 15 – Formas geométricas anatômicas das raízes dos incisivos: triangular (A), romboidal (B) e retangular (C) (Consolaro et al., 2001).

4.3.2.3 – Determinação de outras características anatômicas do terço apical dos incisivos

Nas radiografias as raízes dos incisivos também foram tipificadas de acordo com critérios relacionados às formas anatômicas do terço apical, recebendo a seguinte classificação: forma de pipeta, com dilaceração apical ou raiz curta, conforme demonstrado na figura 16 e seguindo indicação de Consolaro et al. (2001)

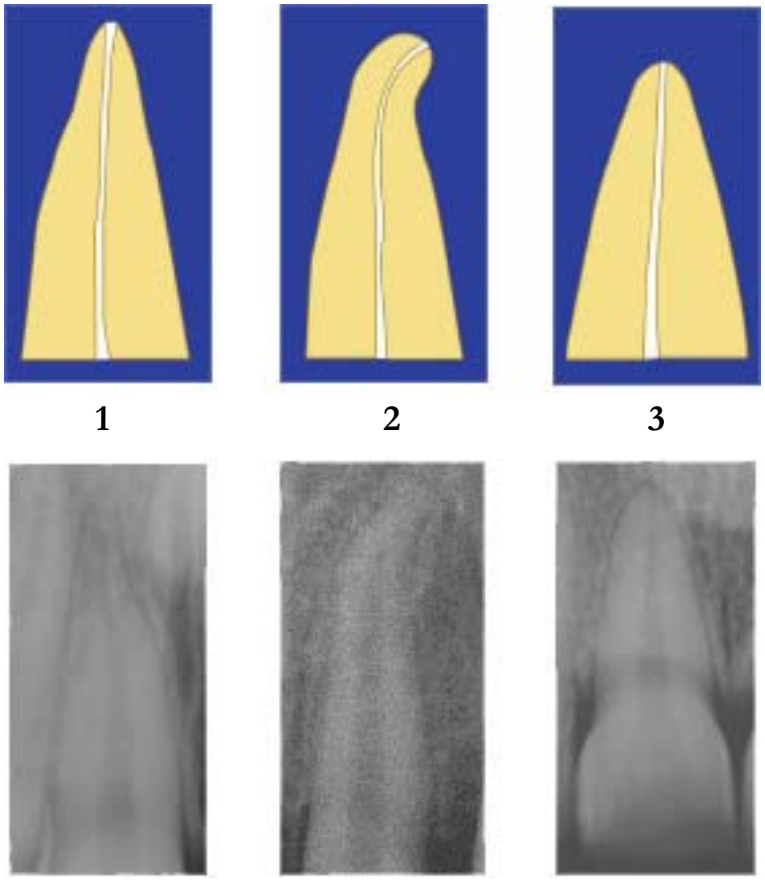

Figura 16 – Variáveis morfológicas do terço apical dentário sendo (1) em forma de pipeta, (2) com dilaceração apical e (3) raiz curta (Consolaro et al., 2001).

4.3.2.4 – Classificação das reabsorções radiculares pela sua magnitude

As reabsorções apicais foram classificadas em quatro graus diferentes, de acordo com o comprometimento radicular, seguindo os critérios de Malmgren et al. (1982), representadas na figura 17 e descritos minuciosamente na legenda respectiva.

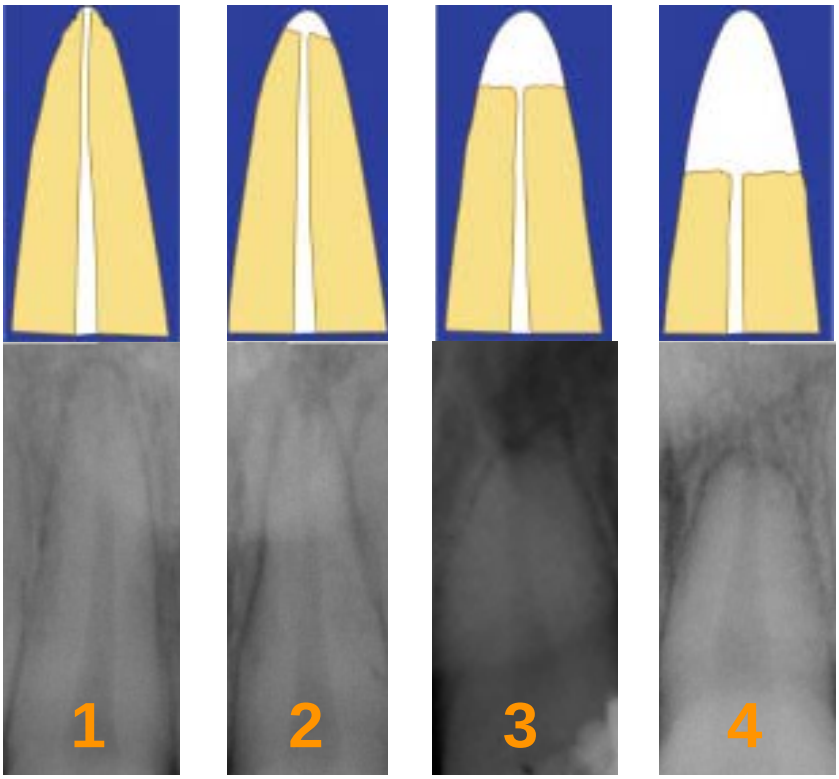

Figura 17 – Classificação das reabsorções radiculares de acordo com a sua magnitude, seguindo os critérios de Malmgren et al. (1982): contorno apical irregular (1); reabsorção apical com menos de 2mm de redução do comprimento radicular (2); reabsorção apical com mais de 2mm a 1/3 de redução do comprimento radicular original (3) e reabsorção apical com redução maior que um terço do comprimento da raiz original (4).

Para as análises descritas acima, as radiografias periapicais e os cortes tomográficos transversais oblíquos foram escaneadas em um *Scanner HP*, utilizando o programa do próprio scanner, com 225 dpi. As imagens foram ajustadas no programa *Adobe-Photoshop* 6.0 e indexadas. Estas imagens foram transferidas para o programa *Microsoft Powerpoint*.

Montou-se no programa *Microsoft Powerpoint* uma apresentação com plano de fundo preto e em cada slide foi colocado uma radiografia periapical ou a seqüência de cortes tomográficos do dente em questão ao lado dos escores para avaliação, sendo que a radiografia periapical e os cortes tomográficos foram analisados separada e independentemente. Cada dente recebeu um número crescente de um a 16, tanto na imagem radiográfica como na imagem tomográfica.

Na seqüência da apresentação, o examinador analisou todas as imagens radiográficas segundo os critérios de Goldson e Henrikson (1975) como exemplificado na fig. 18, em seguida a tipificação da forma e as formas anatômicas do terço apical de acordo com Consolaro et al. (2001) como mostra a fig. 19 e por último, classificou em quatro graus diferentes, de acordo com o comprometimento radicular, seguindo os critérios de Malmgren et al. (1982) como na fig. 20.

Em seguida, a mesma seqüência foi utilizada para as análises dos cortes tomográficos (figs. 21, 22 e 23)

As avaliações foram realizadas em ambiente de penumbra, ao lado do examinador, estavam as fichas de registros dos dados.

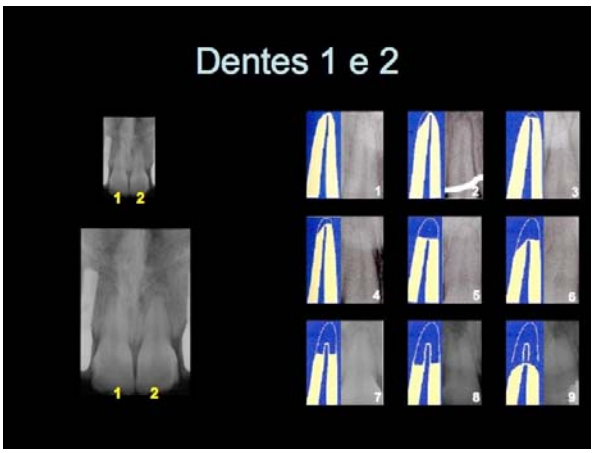

Figura 18 – Tela de apresentação para avaliação da imagem radiográfica segundo os critérios de Goldson e Henrikson (1975).

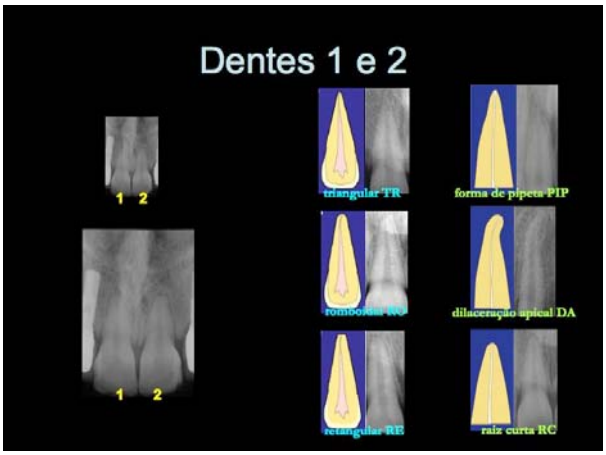

Figura 19 – Tela de apresentação para avaliação da imagem radiográfica quanto a tipificação e formas anatômicas do terço apical de acordo com Consolaro et al. (2001)

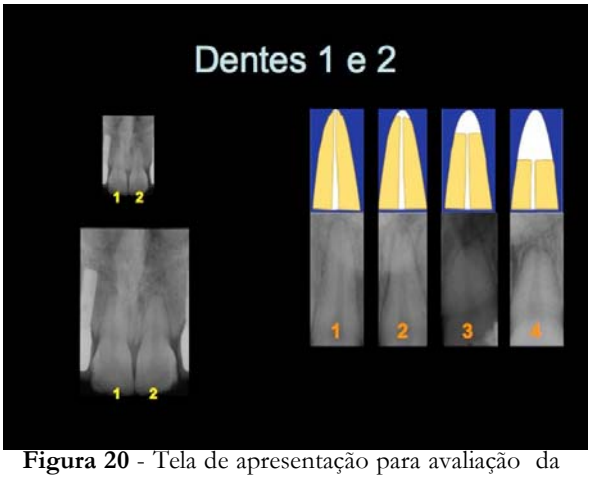

Figura 20 - Tela de apresentação para avaliação da imagem radiográfica de acordo com o comprometimento radicular, seguindo os critérios de Malmgren et al. (1982)

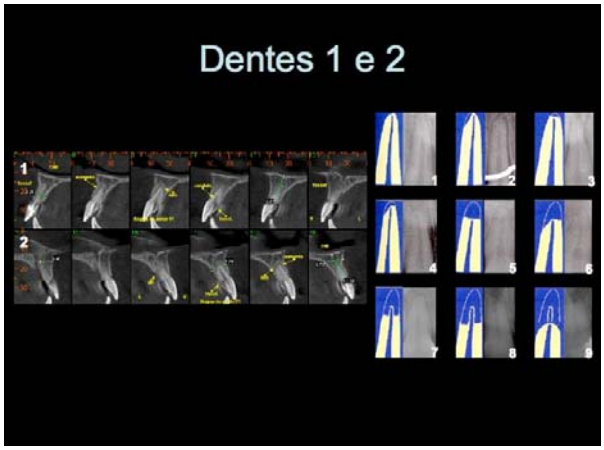

Figura 21 – Tela de apresentação para avaliação dos cortes tomográficos segundo os critérios de Goldson e Henrikson (1975).

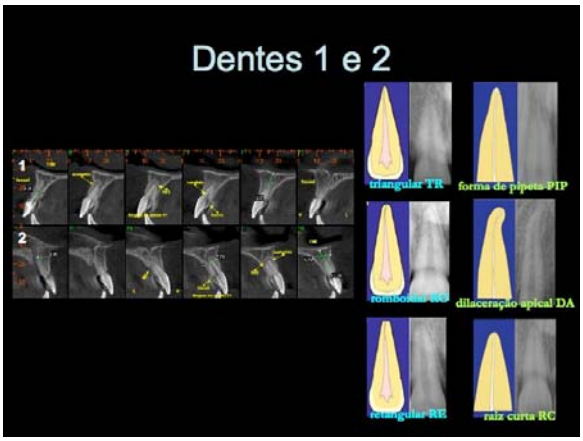

Figura 22 – Tela de apresentação para avaliação da imagem radiográfica quanto a tipificação e formas anatômicas do terço apical de acordo com Consolaro et al. (2001).

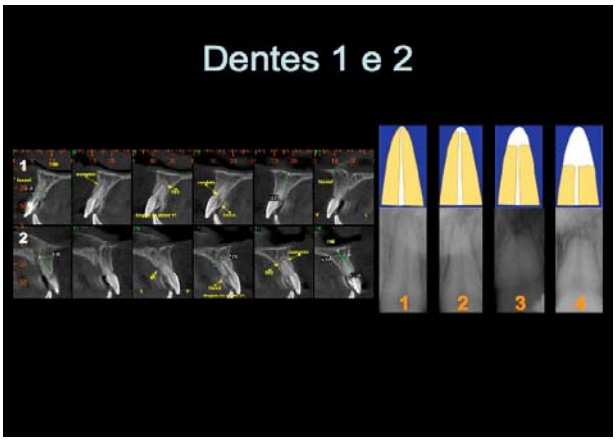

Figura 23 - Tela de apresentação para avaliação dos cortes tomográficos de acordo com o comprometimento radicular, seguindo os critérios de Malmgren et al. (1982)

4.4 TABULAMENTO DOS DADOS E TRATAMENTO ESTATÍSTICO

Os dados foram registrados em quadros e posteriormente determinados os percentuais de comprometimento nos dois exames: periapical e tomografia computadorizada de feixe cônico. Para efeito estatístico foi determinado a força da relação entre as duas variáveis: imagem radiográfica e cortes tomográficos. O procedimento mais usado é a correlação expressa por um coeficiente. Este, é zero quando duas variáveis são absolutamente independentes entre si, ou seja, não existe nenhuma relação entre elas. Pode assumir um valor máximo de + 1,00 quando a associação for positiva e o mais "forte" possível e pode, também assumir um valor máximo de – 1,00 quando a associação for negativa e o menos forte possível. Utilizamos o Coeficiente de Correlação de Spearman para as quatro análises realizadas, no qual assim o qualifica.

Coeficiente de correlação de Spearman	Nível de concordância
+ 1,00	Correlação positiva perfeita
+ 0,70 a 0,99	Correlação positiva muito forte
+ 0,50 a 0,69	Correlação positiva substancial
+ 0,30 a 0,49	Correlação positiva moderada
+ 0,10 a 0,29	Correlação positiva baixa
+ 0,01 a 0,09	Correlação positiva ínfima
0,00	Nenhuma correlação
- 0,01 a 0,09	Correlação negativa ínfima
- 0,10 a 0,29	Correlação negativa baixa
- 0,30 a 0,49	Correlação negativa moderada
- 0,50 a 0,69	Correlação negativa substancial
- 0,70 a 0,99	Correlação negativa muito forte
- 1,00	Correlação negativa perfeita

Após 7 dias foi realizada nova avaliação para que fossem novamente aplicados os critérios de classificação das irregularidades e magnitudes das reabsorções dentárias, das morfologias radiculares.

Esta reavaliação foi realizada para a aplicação do efeito Kappa (k), de acordo com Landis e Koch (1977) no qual assim o qualifica.

Coeficiente Kappa	Nível de concordância
< 0,00	-
0,00 – 0,20	Baixo
0,21 – 0,40	Médio
0,41 – 0,60	Moderado
0,61 – 0,80	Substancial
0,81 – 1,00	Quase perfeito

5 Resultados

5 RESULTADOS

5.1 CARACTERIZAÇÃO DA AMOSTRA

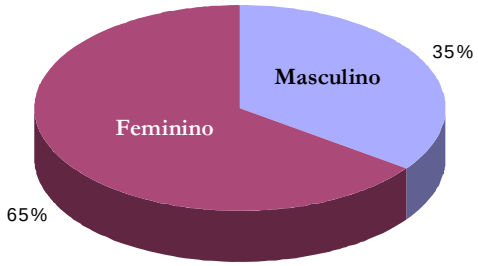

5.2 ANÁLISE RADIOGRÁFICA E TOMOGRÁFICA

5.2.1 Parte A - Descrição dos achados radiográficos e tomográficos de cada paciente

As análises imaginológicas foram descritas para cada paciente individualmente e encontram-se no apêndice.

5.2.1.1 Paciente 1 (Apêndice A)

N.N., 13 anos e 10 meses, gênero feminino.

Solicitou-se o exame durante o tratamento ortodôntico para análise do canino superior esquerdo (dente 23) impactado.

IMAGENS RADIOGRÁFICAS

No filme periapical, observa-se a presença do dente 23 impactado, sendo que a coroa deste dente parece estar sobreposta à raiz dos incisivos: central e lateral esquerdo (dentes 21 e 22). Nota-se também um aumento do espaço pericoronário ao redor da coroa do dente 23. O canino decíduo (dente 63) está presente porém parece estar com a raiz totalmente absorvida.

IMAGENS TOMOGRÁFICAS

Cortes transversais oblíquos e reconstruções tridimensionais

O exame tomográfico além de confirmar os achados radiográficos, nos chama a atenção para a presença de reabsorção do dente 63, que apresenta rizólise apenas do terço apical e parte do terço médio (vide cortes transversais oblíquos de 12 a 15 e as reconstruções tridimensionais, vista vestibular e lingual), enquanto nos achados radiográficos parecia que o dente 63 não apresentava mais superfície radicular.

Tanto nos cortes transversais oblíquos de 1 a 10, bem como nas reconstruções tridimensionais, podemos observar que os incisivos: central e lateral (dentes 21 e 22) não apresentam sinais de reabsorção devido à impactação do dente 23 e que o mesmo se encontra por palatino em relação ao longo eixo dos dentes 21 e 22. Destaca-se na vista axial com remoção de tecido ósseo a íntima relação entre a face vestibular da coroa do dente 23 e a superfície lingual dos dentes 21 e 22, e dificultará o acesso cirúrgico para a colagem de acessório com o intuito de tracionamento deste dente, pois durante o ato cirúrgico poderá ocorrer trauma no ligamento periodontal dos dentes em contato.

5.2.1.2 Paciente 2 (Apêndice B)

N.L.C., 11 anos e 3 meses, gênero feminino.

Solicitou-se o exame para determinação dos dentes impactados (dentes 11 e 13).

IMAGENS RADIOGRÁFICAS

Na análise da radiografia panorâmica fica claro que os dentes: incisivo lateral, incisivo central e canino superior direito permanente (dentes 11, 12 e 13) estão impactados e malposicionados na maxila. Observa-se a ausência do incisivo central superior direito permanente no arco dentário e a presença do incisivo lateral superior direito permanente irrompido e inclinado no arco dentário superior. Os dentes: 21 e 14 já estão totalmente irrompidos e bem posicionados no arco. Chama atenção a dificuldade em afirmar qual dos dentes impactados refere-se ao dente 11 e ao dente 13.

IMAGENS TOMOGRÁFICAS

Cortes transversais oblíquos e reconstruções tridimensionais

Já, nos cortes transversais oblíquos, destaca-se o real posicionamento do dente 13 em relação ao dente 11, pois o dente 11 está totalmente horizontalizado com a coroa inclinada em direção à espinha nasal anterior da maxila, enquanto o dente 13 está verticalizado e a sua raiz adjacente à coroa do dente 11.

Destaca-se que o ápice radicular do dente 11 está praticamente em tecido gengival na região da abóbada palatina.

Por outro lado, observa-se que a coroa do dente 13 parece estar reabsorvendo a raiz do dente 12.

5.2.1.3 Paciente 3 (Apêndice C)

T.M.F.B., 12 anos e 1 mês, gênero feminino.

Solicitou-se o exame durante o tratamento ortodôntico devido à presença de giroversão no dente 11.

IMAGENS RADIOGRÁFICAS

No filme periapical e na radiografia panorâmica detecta-se a giroversão do dente 11 e, apesar de haver um defeito ósseo próximo a este dente (fissura alveolar), a perda óssea alveolar horizontal presente não impede a movimentação ortodôntica do dente em questão.

IMAGENS TOMOGRÁFICAS

Cortes transversais oblíquos e reconstruções tridimensionais

O exame tomográfico além de confirmar os achados radiográficos, destaca nos cortes transversais oblíquos a ausência de tecido ósseo na cortical vestibular compatível com fenestração na superfície radicular do dente 11, além de revelar a presença de uma lesão endo-perio associada a este dente.

As reconstruções tridimensionais permitem visualizar com clareza o dente 11 com raiz apoiada apenas em tecido gengival e sem qualquer proteção por tecido ósseo. Por esta imagem, podemos afirmar que este dente não tem mais função no arco superior, a não ser a sua presença com finalidade estética. Observa-se também que o dente apresenta lacunas de reabsorção radicular na sua região apical, vistos tanto na radiografia periapical como nos cortes transversais e nas reconstruções tridimensionais.

5.2.1.4 Paciente 4 (Apêndice D)

Y.M.S., 32 anos e 3 meses, gênero masculino.

Solicitou-se o exame durante o tratamento ortodôntico devido à presença de sensibilidade no dente 11.

IMAGENS RADIOGRÁFICAS

No filme periapical e na radiografia panorâmica detecta-se o arredondamento radicular apical, o que confirma que o paciente está sendo submetido a forças ortodônticas.

IMAGENS TOMOGRÁFICAS

Cortes transversais oblíquos e reconstruções tridimensionais

Os cortes transversais oblíquos do exame tomográfico confirmam os achados radiográficos, onde se torna bem visível o arredondamento do ápice radicular e se destaca a fina camada de tecido ósseo que recobre o dente na superfície vestibular, sendo que em alguns cortes não e possível a visualização de tecido ósseo nesta região.

As reconstruções tridimensionais confirmam os achados dos cortes transversais oblíquos e permite visualizar por sobreposição o formato radicular dos dentes devido à fina camada de tecido ósseo na superfície vestibular.

5.2.1.5 Paciente 5 (Apêndice E)

L.F.T., 14 anos e 10 meses, gênero masculino.

O exame foi realizado durante o tratamento ortodôntico com o objetivo de visualizar a intima relação entre o primeiro pré-molar superior e o canino esquerdo.

IMAGENS RADIOGRÁFICAS

Radiograficamente, na periapical observa-se a sobreposição de imagens tanto da coroa como da raiz dos dentes 23 e 24. O dente 23 parece estar com a raiz acentuadamente inclinada para distal e esta sobre a raiz do dente 24, sendo difícil delimitar o contorno radicular dos dentes em questão. No dente 25 observa-se o aumento do espaço do ligamento periodontal devido às forças ortodônticas as quais o dente está sendo submetido e é possível detectar também a impactação do dente 27.

Na vista da radiografia panorâmica obtida a partir da tomografia *Cone Beam*, podemos confirmar os achados das radiografias periapicais e confirmar a ausência do dente 22. Observa-se nesta vista que o ápice radicular do dente 21 parece não estar protegido por tecido ósseo.

IMAGENS TOMOGRÁFICAS

Cortes transversais oblíquos e reconstruções tridimensionais

Tomograficamente, os cortes transversais oblíquos além de confirmar os achados radiográficos revelam a ausência de tecido ósseo na superfície vestibular dos dentes anteriores, sendo que em alguns cortes nenhuma fina camada recobre a raiz.

Chamou a atenção a intima relação entre os dentes 23 e 24, que estão sendo movimentados ortodonticamente sendo que o dente 23 se encontra por vestibular em relação ao longo eixo do dente 24. Nos cortes de 17 a 23, apesar do dente 23 estar sendo movimentado, não se observa reabsorção da raiz vestibular do dente 24 que apresenta dilaceração e parece que o dente 23 durante a mesialização se encaixou na anatomia da região cemento-esmalte do dente 24. Nota-se também a ausência de tecido ósseo na superfície vestibular do dente 23.

Os achados dos cortes transversais oblíquos são confirmados nas reconstruções tridimensionais. Na vista frontal detectamos que há uma fina camada de tecido ósseo recobrindo a superfície vestibular de todos os dentes, porém esta camada torna-se quase imperceptível nos dentes 21 e 23. Quando da remoção do tecido ósseo, fica mais nítido, a ausência de reabsorção do dente 24 durante a mesialização do 23, permitindo analisar a íntima relação entre as raízes dos dentes assim como a anatomia destes.

5.2.1.6 Paciente 6 (Apêndice F)

W.S.J., 16 anos e 2 meses, gênero masculino.

Solicitou-se o exame durante o tratamento ortodôntico para verificar a recidiva do fechamento de diastema entre os incisivos centrais superiores permanentes direito e esquerdo.

IMAGENS RADIOGRÁFICAS

Na avaliação radiográfica observa-se o aumento do espaço do ligamento periodontal devido à movimentação ortodôntica a que os dentes estão sendo submetidos e o suave arredondamento do ápice radicular .

IMAGENS TOMOGRÁFICAS

Cortes transversais oblíquos e reconstruções tridimensionais

Nos cortes transversais oblíquos confirma-se o aumento do espaço do ligamento periodontal e o início do processo de reabsorção radicular na região do ápice do dente 11.

Na vista vestibular, com presença do tecido ósseo normal evidenciada na reconstrução tridimensional, é perceptível a visualização da sutura palatina mediana bilateralmente na ameia entre os dentes 11 e 21, o que provavelmente está levando a recidiva do fechamento do diastema.

Nas vistas com remoção de tecido ósseo torna-se bem visível o início de reabsorção no ápice dos dentes 11 e 21.

5.2.1.7 Paciente 7 (Apêndice G)

F.A.S., 26 anos e 11 meses, gênero feminino

Exame solicitado após a remoção do aparelho ortodôntico e previamente ao retratamento ortodôntico.

IMAGENS RADIOGRÁFICAS

Radiograficamente observamos que o dente 21 está acentuadamente inclinado para distal, provavelmente devido à agenesia do dente 22, com o ápice arredondado. A imagem da

radiografia periapical sugere perda óssea horizontal. O dente 23 encontra-se também com característica de perda óssea horizontal e aumento do espaço referente ao ligamento periodontal, além de apresentar dilaceração radicular. Observa-se que o dente 25 também apresenta dilaceração radicular. Note no dente 11 o arredondamento radicular apical e, como característica em toda a maxila, a perda óssea horizontal.

IMAGENS TOMOGRÁFICAS

Cortes transversais oblíquos

Na região do dente 11 observa-se o aumento do espaço referente ao ligamento periodontal, com a região apical arredondada. Fica evidente a perda óssea na face vestibular de 3mm e na face palatina de 1mm; pode-se realizar a medida devido aos cortes serem de tamanho real.

A região do dente 21 apresenta perda óssea vestibular de 2.5mm e perda óssea palatina de 1.5mm. O arredondamento do ápice radicular está mais acentuado que no dente 11 e a região vestibular do terço apical da raiz apresenta áreas com recobrimento ósseo mínimo, quase que imperceptível no exame.

Na região do dente 23 observa-se com nitidez a dilaceração na região apical da raiz, sendo que a face vestibular da raiz está desprotegida de tecido ósseo em algumas regiões. A perda óssea horizontal encontra-se mais acentuada tanto na face vestibular (4mm) como na face palatina (5mm), quando comparado, aos dentes 11 e 21.

Mais uma vez, nas regiões dos dentes 24 e 25 observa-se perda óssea horizontal na face vestibular e palatina dos dentes em questão. Atente para a fina camada de tecido ósseo que recobre a superfície radicular vestibular na região destes dentes. Devido a presença de dilaceração radicular, neste tipo de corte deve-se tomar cuidado para não diagnosticar a dilaceração como reabsorção radicular.

Reconstruções tridimensionais

Na região do dente 11 a imagem é compatível com os cortes transversais oblíquos e, na vista lateral deste dente, observa-se o contorno radicular irregular acompanhado de reabsorção oblíqua no terço apical da raiz.

No dente 21 apesar da camada de tecido ósseo recobrindo a raiz, pode-se avaliar a inclinação que este dente apresenta devido à agenesia do dente 22 e a perda óssea presente é visualizada com detalhes. Nas reconstruções com remoção do tecido ósseo, notam-se o arredondamento do ápice radicular e a perda de estrutura dentária.

O dente 23 é o que apresenta a camada mais densa de tecido ósseo ao seu redor, porém com grande perda óssea na face vestibular. Na vista lateral e palatina, observa-se reabsorção radicular oblíqua.

Nas regiões dos dentes 24 e 25, com a remoção do tecido ósseo, tem-se em tamanho real a dilaceração presente principalmente no dente 25. O dente 24 apresenta suave dilaceração, porém no dente 25, além de apresentar as raízes com comprimento maior, a dilaceração é acentuada. Na reconstrução com presença de tecido ósseo, observa-se que principalmente na face vestibular do dente 25 dá para acompanhar o contorno radicular devido `a pequena camada de tecido ósseo que está recobrindo este dente e fica evidente a perda óssea horizontal presente em todos os dentes da maxila.

5.2.1.8 Paciente 8 (Apêndice H)

D.G.M., 11 anos e 10 meses, gênero masculino

Exame solicitado previamente à instalação do aparelho ortodôntico para analisar a região do dente 23.

IMAGENS RADIOGRÁFICAS

Radiograficamente, nota-se a presença de um emaranhado de dentes na região do dente 23, sendo que os dentes 62 e 63 estão presentes e o dente 62 em processo de reabsorção, devido à presença de um supranumerário conóide. O dente 24 parece estar impactado devido à falta de espaço no arco dentário para terminar o seu processo irruptivo. Observa-se a presença de fissura alveolar, o que está dividindo a maxila em dois segmentos: maior e menor.

IMAGENS TOMOGRÁFICAS

Cortes transversais oblíquos

Na região do dente 23 fica evidente que o dente supranumerário de formato conóide encontra-se por palatino em relação ao longo eixo do dente 63. Atente para a imagem da face vestibular deste dente, que apresenta uma camada muito fina de tecido ósseo recobrindo e a ausência total de tecido ósseo recobrindo o dente 63.

Nota-se na região do dente 22 a perda óssea em toda a extensão radicular e o arredondamento do ápice, provavelmente devido à falta de suporte ósseo.

Reconstruções tridimensionais

A imagem da região do dente 23 é compatível com os cortes transversais oblíquos e, na vista lateral deste dente, observa-se o contorno radicular irregular acompanhado de reabsorção oblíqua no terço apical da raiz.

Observe que o dente 22 parece estar flutuando no espaço, sem nenhum suporte ósseo. Fica mais nítido ainda o encurtamento radicular devido `a falta de tecido ósseo na região apical, o que deve ter levado `a perda de estrutura radicular. Na vista áxio-oclusal fica nítido que o dente ainda se encontra no arco graças à presença dos dentes 21 e 62 segurando-o, devido ao justo espaço neste segmento.

5.2.1.9 Paciente 9 (Apêndice I)

H.D.T., 45 anos e 9 meses, gênero feminino

Exame solicitado após a remoção do aparelho ortodôntico, para avaliação da reabsorção radicular generalizada em todos os dentes dos ossos: maxila e mandibula.

IMAGENS RADIOGRÁFICAS

Radiograficamente, observa-se a presença de perda óssea horizontal tanto na maxila como na mandíbula. O encurtamento radicular é nítido e presente em praticamente todos os dentes, com exceção dos dentes: 16, 26, 27. Apesar da radiografia panorâmica não ser indicada para avaliação de reabsorções radiculares, esta radiografia obtida a partir da tomografia computadorizada odontológica (*Cone Beam*) permite uma visualização bem próximo do real quanto à região radicular de todos os dentes e sem sobreposição de imagens principalmente na região dos incisivos.

IMAGENS TOMOGRÁFICAS

Cortes transversais oblíquos

Nos cortes transversais oblíquos, observamos que a reabsorção radicular induzida por movimentação ortodôntica levou ao encurtamento radicular de praticamente todos os dentes, tanto da maxila como da mandíbula e nesta vista, nota-se que a reabsorção nos dentes multirradiculares pode ser avaliada individualmente para cada uma das raízes, já que se pode analisar o exame em qualquer um dos planos do espaço: axial, transversal e oblíquo. Observe que em alguns cortes temos a produção de artefatos devido a restaurações metálicas, porém, não inviabiliza o diagnóstico, já que a imagem continua com nitidez e clareza na visualização.

Nos dentes 15, 14 e 13 temos uma reabsorção combinada com reabsorção obliqua na parede palatina, o que pode dar a impressão na radiografia periapical deste dente estar com menos perda de estrutura dentária do que realmente está.

O dente 13 parece não ter estar mais apoiado em tecido ósseo, observe a parede vestibular nos cortes de 42 – 45.

Com menor intensidade, visualiza-se a perda óssea na parede vestibular dos dentes 12, 11, 21 e 22 nos cortes de 48 a 100.

Reconstruções tridimensionais

Nas reconstruções tridimensionais nota-se a perda óssea já observada nos cortes transversais oblíquos, tanto da maxila como da mandíbula.

5.2.1.10 Paciente 10 (Apêndice J)

L.C.G.C., 12 anos e 5 meses, gênero feminino

Exame solicitado previamente à instalação do aparelho ortodôntico, devido aos dentes 13 e 23 estarem retidos.

IMAGENS RADIOGRÁFICAS

Radiograficamente o dente 13 está impactado e sugere que sua porção radicular encontra-se acima do dente 14 e a coroa sobre o dente 12. Pela sobreposição de imagens, não é possível afirmar com exatidão se está ocorrendo reabsorção do dente 12.

Na vista radiográfica do dente 23 , este encontra-se mais alto em relação ao dente 13 e com um grau de inclinação menor e provavelmente não está reabsorvendo raízes. Nesta vista observamos também que o dente 25 parece ter cessado o seu processo irruptivo, devido à falta de espaço no arco dentário.

IMAGENS TOMOGRÁFICAS

Cortes transversais oblíquos

Região dos dentes 12, 13 e 14: Na seqüência de cortes axiais com distância de 1.0mm entre cada corte realizado, é possível acompanhar a "formação" decrescente deste dente, desde a região do ápice que se encontra ainda em rizogênese até o aparecimento da coroa clínica completa. Note que, nos cortes de 10 a 14, a porção radicular do dente 13 encontra-se acima das raízes do dente 14, sem lesar as porções radiculares; observa-se apenas o aumento do espaço pericementário a medida que vamos chegando na região da coroa.

Nos cortes de 15 a 17 fica nítida a reabsorção no dente 12, provocada pela coroa do dente 13, que parece estar "pressionando" e tentando "abrir caminho" para a sua irrupção. Tem-se no dente 12 uma reabsorção já em estágio avançado, com perda de 1/3 da porção do ápice radicular. No dente 12 também é possível visualizar a perda óssea na parede vestibular, devido principalmente à "pressão" do dente 13.

Nos cortes de 15 a 21 é visível o aumento do espaço pericementário ao redor da coroa do dente 13 e, especificamente no corte 20, parece que o aumento do espaço pericementário provocou reabsorção neste 1.0mm do tecido ósseo palatino.

Região do dente 11: No corte 21, temos a comprovação de que o dente 11 já apresenta perda de estrutura dentária do seu ápice radicular, devido ao posicionamento da coroa do dente 13 e, nos cortes subseqüentes, observam-se nitidamente as seqüelas desta impacção sobre o dente 11.

Região do dente 21: Diferentemente do que ocorreu com o dente 11, devido ao dente 23 se encontrar em uma posição mais alta quando comparado ao dente 13 não ocorreu iatrogenia ao dente 21, em conseqüência da impacção do dente 23, como observado nos cortes 2 e 3.

Região do dente 23: Acompanhando os cortes de 4 a 19, temos o posicionamento real de toda a extensão do dente 23 e, nos cortes 18 e 19, a comprovação de que este dente ainda se encontra em rizogênese. Nos cortes de 6 a 8 fica nítido que este dente causou iatrogenia ao ápice radicular do dente 22, provocando a reabsorção desta porção, o que não é perceptível na imagem radiográfica convencional, dando a impressão que o dente 23 está acima da raiz do dente 22. Analisando os cortes de 5 a 9, pode-se comprovar o aumento do espaço pericementário e a proximidade deste dente com a cavidade nasal.

Região dos dentes 24 e 25: Nos cortes de 9 a 14 podemos acompanhar todas as porções do dente 24 e sem seqüelas causadas devido à impacção do dente 23. Apenas fica nítido, principalmente nos cortes 12 e 13, a falta de tecido ósseo na parede vestibular deste dente.

Nos cortes de 15 a 19, observamos o dente 25 e a sua impacção provavelmente devido à falta de espaço no arco, visto nos cortes de 14 a 16.

Reconstruções tridimensionais

Região do dente 13: A imagem sugere que o dente 13 está sob o ápice radicular e por palatino do dente 22 e "pretende" irromper entre o dente 12 e 11.

Região do dente 23: A visualização direta da coroa do dente 23 confirma que este dente encontra-se por vestibular e sem qualquer tipo de "pressionamento" sob os dentes 22 e 21.

5.2.1.11 PACIENTE 11 (Apêndice K)

A.C.V.C., 18 anos e 5 meses, gênero feminino

Exame solicitado após o retratamento ortodôntico.

IMAGENS RADIOGRÁFICAS

Radiograficamente observa-se o encurtamento radicular presente nos dentes 11 e 21 e a estabilidade dos implantes na região do 12 e 22.

Atente para a evidência da sutura palatina mediana nesta vista panorâmica, obtida a partir do exame tomográfico.

IMAGENS TOMOGRÁFICAS

Cortes transversais oblíquos

Região do dente 11: A imagem é compatível com o encurtamento radicular típico de dentes submetidos à movimentação ortodôntica, sendo que observamos que a porção palatina do ápice radicular apresenta um grau de reabsorção mais avançado em relação à porção vestibular. Observe no corte 13 a imagem do canal nasopalatino. Como o dente não está sendo mais submetido a forças ortodônticas, o aumento do espaço pericementário é menos evidente.

Região do dente 21: Nos cortes transversais oblíquos, enumerados de 14 a 20 podemos notar o encurtamento radicular devido à movimentação ortodôntica, sendo que em todos os cortes transversais observamos que a região palatina do ápice radicular sempre se encontra em processo de reabsorção mais avançado do que a região vestibular do ápice, provavelmente pela distribuição de forças na movimentação ortodôntica; durante a tomada radiográfica, devido ao feixe de raios-X incidir primeiramente na superfície vestibular, temos na análise das radiografias uma visão "irreal" do encurtamento radicular em virtude da porção com o maior encurtamento radicular se encontrar na porção palatina do dente.

Reconstrução tridimensional

Região dos dentes 11 e 21: A imagem mostra a discrepância entre o tamanho da coroa dentária e da raiz deste dente, devido `a perda de estrutura dentária induzida por movimentação ortodôntica.

Região dos dentes 12 e 22: Atente para a visualização por sobreposição do implante instalado nestas regiões.

5.2.1.12 Paciente 12 (Apêndice L)

A.C.A., 14 anos e 9 meses, gênero feminino

Exame solicitado previamente ao início do tratamento ortodôntico.

IMAGENS RADIOGRÁFICAS

Radiograficamente observa-se que as raízes dos dentes 11 e 21 têm um formato rombóide, com um leve aumento do espaço pericementário.

IMAGENS TOMOGRÁFICAS

Cortes transversais oblíquos

Região do dente 11: Nos cortes de 4 a 10 observa-se que este dente apresenta boa implantação óssea, tanto na vestibular como na palatina. Nos cortes 6 e 7 fica nítido a irregularidade do ápice radicular, sendo que a porção palatina encontra-se em um estágio mais avançado quando comparada à porção vestibular. Paciente apresenta contato prematuro dos dentes inferiores com o dente 11, provavelmente é a causa da reabsorção radicular.

Região do dente 21: Como já observado no dente 11, os cortes de 11 a 17 são compatíveis com dente que apresenta boa implantação óssea tanto na vestibular como na palatina. A irregularidade do ápice radicular, sendo que a porção palatina encontra-se em um estágio mais avançado quando comparada à porção vestibular, pode ser observada com detalhes nos cortes de 14 a 16. Como está ocorrendo no dente 11, note que há contato prematuro deste dente com os incisivos inferiores.

Reconstruções tridimensionais

Região do dente 11: Apresenta boa implantação óssea na vestibular sendo que o tecido ósseo está na sua altura ideal.

Região do dente 21: Implantação óssea adequada para um dente que não sofreu movimentação dentária induzida.

5.2.1.13 Paciente 13 (Apêndice M)

C.J.N., 23 anos e 6 meses, gênero feminino

Exame solicitado durante o tratamento ortodôntico, após a paciente ter sofrido um trauma na região dos dentes 11 e 21.

IMAGENS RADIOGRÁFICAS

Radiograficamente observa-se o encurtamento radicular avançado dos dentes 11 e 21, sendo que os dois dentes apresentam tratamento endodôntico. O dente 12 também apresenta tratamento endodôntico e, além do tratamento endodôntico, o dente 22 tem um pino intra-radicular.

IMAGENS TOMOGRÁFICAS

Cortes transversais oblíquos

Região do dente 11: Tomograficamente, pode-se visualizar nos cortes de 12 a 14 a falta de continuidade do tecido ósseo na região correspondente ao ápice radicular deste dente. Além do mesmo estar apresentando um encurtamento radicular característico, pode se notar também o aumento do espaço pericementário nesta região.

Região do dente 21: Corresponde aos cortes de 19 a 25, sendo que no corte 24 podemos visualizar mais uma vez o "extravazamento" de material obturador. Note, assim como no dente 11, a perda óssea horizontal que estes apresentam tanto na vestibular como na palatina. Apesar do paciente estar com o aparelho fixo, veja que a presença de metal não impede uma visualização detalhada de todas as porções do dente.

Reconstruções tridimensionais

Região dos dentes 11 e 21: Visualize a diferença de comprimento radicular entre o dente 11 e o 12, o que confirma o encurtamento radicular de mais de 1/3 da raiz. Observe como a ponta do ápice radicular do dente 11 está totalmente aparente, sem nenhum recobrimento de tecido ósseo, como observado nos cortes transversais oblíquos.

Região dos dentes 12, 13 e 14: A pouca quantidade de tecido ósseo na face vestibular destes dentes permite a análise de toda a extensão radicular por visualização indireta. Fica bem nítido que a reabsorção dos dentes 11 e 21 não está sendo acompanhada pelos outros dentes.

5.2.1.14 Paciente 14 (Apêndice N)

W.D.B., 19 anos e 2 meses, gênero masculino

Exame solicitado previamente ao tratamento ortodôntico.

IMAGENS RADIOGRÁFICAS

Região do dente 34 e 44: Radiograficamente podemos acompanhar em toda a extensão do dente a linha radiopaca referente à lâmina dura ao redor da implantação deste dente. Não há característica de reabsorção na região apical.

IMAGENS TOMOGRÁFICAS

Cortes transversais oblíquos

Região do dente 44: Visualizando os cortes de 7 a 13, temos o acompanhamento do pré molar a cada 1.0mm e, dos cortes de 9 a 11, nota-se a presença de reabsorção radicular acentuada neste dente, que nunca sofreu movimentação dentária induzida, porém apresenta-se bastante apinhado. Tente comparar o corte 10 com a vista panorâmica e a radiografia periapical referente a este dente.

Região do dente 34: Praticamente, a mesma imagem que foi observada nos cortes transversais oblíquos para o dente 44 temos para o dente 34, que também apresenta perda de estrutura do ápice radicular.

Reconstruções tridimensionais

Região do dente 44: Pode-se observar o encurtamento radicular do dente 44 em relação ao dente 45. Observe como o dente 43 está extremamente inclinado para vestibular, porém sem perda de tecido ósseo, apesar da inclinação.

Região do dente 34: Visualize a perda óssea horizontal presente entre os pré-molares. Assim como na região do dente 44, observa-se o encurtamento radicular em relação ao dente adjacente.

5.2.1.15 Paciente 15 (Apêndice O)

W.D.B., 19 anos e 3 meses, gênero masculino

Exame solicitado após 21 dias de aplicação de força suave nos dentes 34 e 44.

IMAGENS RADIOGRÁFICAS

Região do dente 44: Radiograficamente podemos acompanhar em toda a extensão do dente a linha radiopaca referente à lâmina dura ao redor da implantação deste dente. Não há característica de reabsorção na região apical, nem de aumento do espaço do ligamento periodontal devido à indução de força ortodôntica.

Região do dente 34: Assim como no dente 44, dá para visualizar em toda a extensão do dente a linha radiopaca e a ausência do aumento do ligamento periodontal devido à indução de forças.

IMAGENS TOMOGRÁFICAS

Cortes transversais oblíquos

Região do dente 44: Nos cortes de 6 a 11, realizados a cada 1mm, nota-se a irregularidade da região apical, já com perda de estrutura dentária.

Região do dente 34: Revela imagem compatível com perda de estrutura dentária e aumento do espaço referente à região do ligamento periodontal.

Reconstruções tridimensionais

Região do dente 44: Pode-se observar o encurtamento radicular do dente 44 em relação ao dente 45 e a perda óssea devido à movimentação ortodôntica ocorrida por vestibularização deste dente.

Região do dente 34: Do mesmo modo que observado para o dente 44, note a perda óssea na parede vestibular devido à movimentação dos dentes para vestibular.

5.2.1.16 Paciente 16 (Apêndice P)

W.D.B., 19 anos e 6 meses, gênero masculino

Exame solicitado após 75 dias de aplicação de força suave nos dentes 34 e 44.

IMAGENS RADIOGRÁFICAS

Região do dente 44: Radiograficamente, nota-se o aumento do espaço referente ao ligamento periodontal provavelmente devido à movimentação ortodôntica. Apesar da raiz parecer mais curta que a do dente 45, não há característica de reabsorção.

Região do dente 34: Neste dente não se observa o aumento do espaço do ligamento periodontal, como é observado no dente 44. Também não se observam sinais de reabsorção induzidos por movimentação ortodôntica.

IMAGENS TOMOGRÁFICAS

Cortes transversais oblíquos

Região do dente 44: Tomograficamente, podemos visualizar a reabsorção presente no ápice radicular, sendo que a porção lingual encontra-se em um estágio mais avançado que a porção vestibular.

Região do dente 34: Assim como no dente 44, sugere discreto aumento do espaço pericementário, confirmando que o dente está sofrendo movimentação ortodôntica. Visualiza-se reabsorção radicular na região do ápice, com características idênticas às do dente 44.

Reconstruções tridimensionais

Região do dente 44: Observa-se perda óssea horizontal na região entre o dente 44 e o dente 43. Como a movimentação dentária tem mais de 40 dias, provavelmente o tecido ósseo já se neoformou na região apical, recobrindo a raiz deste dente.

Região do dente 34: Note a perda óssea na parede vestibular devido à movimentação para vestibular dos dentes e a perda óssea horizontal acentuada na região entre o dente 34 e o dente 35.

5.2.1.17 Paciente 17 (Apêndice Q)

L.P.A., 12 anos e 9 meses, gênero feminino

Exame solicitado devido aos dentes 13 e 23 estarem impactados.

IMAGENS RADIOGRÁFICAS

Região do dente 13: Radiograficamente nota-se ausência de espaço para o dente 13, sendo que a sua coroa se encontra sobreposta à região do dente 12.

Região do dente 23: Este dente encontra-se mais verticalizado quando comparado ao contralateral, porém não há espaço para sua irrupção no rebordo alveolar.

IMAGENS TOMOGRÁFICAS

Cortes transversais oblíquos

Região do dente 13: Observa-se nos cortes de 15 a 17, a proximidade da coroa do dente 13 na região da porção radicular do dente 12, mas não há sinal de reabsorção. Note a presença do espaço referente ao ligamento periodontal na porção radicular do 13, o que nos permite dizer que o mesmo não se encontra anquilosado.

Região do dente 23: Visualizamos que este dente encontra-se no espaço entre o dente 22 e 24, e sem lesionar estes dentes. Nota-se também a presença do espaço referente ao ligamento periodontal na raiz do dente 23.

Reconstruções tridimensionais

Região do dente 13: A imagem deixa evidente que o dente 23 está por vestibular e sobre o dente 12, sem a presença de espaço para irrupção.

Região do dente 23: Este dente está em posição para irrupção e provavelmente ocorreu a impacção devido a total falta de espaço no arco dentário superior.

5.2.1.18 Paciente 18 (Apêndice R)

I.K.F., 4 anos e 8 meses, gênero feminino.

Exame solicitado devido a perda precoce do dente 61 por traumatismo dentário.

IMAGENS TOMOGRÁFICAS

Reconstrução da vista panorâmica

Região do dente 11: Aspecto de normalidade.

Região do dente 21: Parece que a coroa do dente 22 está mais para oclusal em relação ao dente 21, sendo que está alteração pode ter ocorrido devido aos dois traumas sofridos nesta região.

Cortes transversais oblíquos

Região do dente 11: Observa-se que o mesmo encontra-se por lingual dos dente 51 e 52, com apenas a coroa formada.

Região do dente 21: Nota-se que o dente 62 está em início de rizólise, e o 21 não encontra-se por lingual e sim acima do dente 62, e o dente 22 está por lingual em relação ao 21.

Reconstruções tridimensionais

Região do dente 11: A imagem comprova assim como nos cortes tomográficos que o 11 encontra-se por lingual do 51.

Região do dente 21: A visualização direta da coroa tanto do 21 como do 22, sugere que o dente 22 encontra-se mais oclusal em relação ao 21 e ao seu contralateral (diferente da relação observada entre o 11 e 12) e ainda, o 21 parece estar ligeiramente inclinado para distal: devido ao trauma sofrido?; pode ser considerado uma condição normal? Observa ainda a presença de apinhamento moderado intra-ósseo na região dos dentes 21 e 22.

5.2.1.19 Paciente 19 (Apêndice S)

D.F.N., 37 anos e 9 meses, gênero feminino.

Exame solicitado previamente ao retratamento ortodôntico devido a presença de diastema inter-incisivos centrais superiores.

IMAGEM RADIOGRÁFICA

Detecta-se o arredondamento radicular apical no dente 11, provavelmente como conseqüência do tratamento ortodôntico, a presença de crista óssea retangular entre os incisivos centrais, e o dente 21 com uma suave dilaceração apical.

IMAGENS TOMOGRÁFICAS

Cortes transversais oblíquos

Região do dente 11 e 21: Se destaca a fina camada de tecido ósseo que recobre o dente tanto na superfície vestibular como na superfície lingual, com a presença de perda óssea. Na região apical fica nítido o arredondamento do ápice e a presença de espaço entre o tecido ósseo e o ápice radicular, sendo que o dente 11 parece ter ocorrido perda maior de estrutura dentária.

Reconstruções tridimensionais

Região do dente 11 e 21: Visualizamos a perda óssea na parede vestibular e a presença de crista óssea em formato retangular.

5.2.1.20 Paciente 20 (Apêndice T)

S.G.F., 25 anos e 5 meses, gênero feminino.

Exame solicitado devido a paciente ter mudado de cidade e relatar que necessitou fazer um tratamento endodôntico no dente 11 durante o tratamento ortodôntico sem causa aparente.

IMAGEM RADIOGRÁFICA

Observa-se o tratamento endodôntico no dente 11, e uma pequena perda óssea.

IMAGENS TOMOGRÁFICAS

Cortes transversais oblíquos

Região do dente 11: Visualiza-se o tratamento endodôntico, a presença de aumento do espaço referente ao ligamento periodontal na região vestibular, provavelmente devido a movimentação dentária que este dente está sendo submetido. Nos cortes 9 e 10 não é visível em algumas áreas da superfície lingual a tabua óssea.

Região do dente 21: Nota-se assim como no dente 11, a presença de aumento do espaço referente ao ligamento periodontal, e podemos observar que este dente têm uma suave dilaceração apical para vestibular, a qual não poderia ser detectada em radiografia periapical.

Reconstruções tridimensionais

Região do dente 11 e 21: Detecta-se a fina camada de tecido ósseo que recobre estes dentes, sendo que a o dente 11 nos permite acompanhar a anatomia radicular por transparência.

5.2.2 Parte B: Análise das radiografias periapicais e cortes tomográficos quanto à reabsorção radicular

Com o objetivo de determinar a força da relação entre os dois tipos de imagens (radiografia periapical e cortes tomográficos) foi aplicado o Coeficiente de Correlação de Spearman e os resultados apresentam-se na figura 24.

Variáveis	Coeficiente de Spearman	p	N
Irregularidade da superfície apical	0,14	0,14	96
Forma geométrica do terço apical	- 0,08	0,48	66
Outras características anatômicas do terço apical	0,27	0,02	63
Magnitude das reabsorções radiculares	0,13	0,17	96

Interpretação do Coeficiente de Correlação de Spearman: O nível de significância (p) é a probabilidade de obter-se resultados fora da região de possibilidades de conclusão. Se o p é pequeno (<0,05) a correlação é significativa e as duas variáveis são linearmente dependentes ou relacionadas e vice-versa. Considera-se probabilidade exata para N < 12.

Figura 24 – Variação do Coeficiente de Correlação de Spearman

Em seguida foi determinado os percentuais de comprometimento nos dois tipos de exame: radiografia periapical e cortes tomográficos nas quatro variáveis.

5.2.2.1 Quanto à irregularidade da superfície apical dos incisivos superiores e inferiores

	1				2				3				4				5				6				7				8				9			
	Rx		Tomo		Rx		Tomo		Rx		Tomo		Rx		Tomo		Rx		Tomo		Rx		Tomo		Rx		Tomo		Rx		Tomo		Rx		Tomo	
	N	%	N	%	N	%	N	%	N	%	N	%	N	%	N	%	N	%	N	%	N	%	N	%	N	%	N	%	N	%	N	%	N	%	N	%
11	3	19	1	6	-		1	6	1	6	2	12	2	12	1	6	-		1	6	-		-		-		1	6	1	6	-		-		-	
21	2	12	-		1	6	2	12	1	6	-		-		-		-		2	12	-		-		-		1	6	1	6	-		-		-	
42	-		-		-		-		-		-		-		-		-		-		1	6	-		-		-		-		1	6	-		-	
41	-		-		-		-		-		-		-		-		1	6	-		-		-		-		-		-		1	6	-		-	
31	-		-		-		-		-		-		-		-		1	6	-		-		-		-		-		-		1	6	-		-	
32	-		-		-		-		-		-		-		-		1	6	-		-		-		-		-		-		1	6	-		-	
Total	5		1	6	1	6	3	18	2	12	2	12	2	12	1	6	3	18	3	18	1	6	-		-		2	12	2	12	4	25	-		-	

Figura 25 – Tabela referente a quantidade e percentual quanto à irregularidade da superfície apical dos incisivos superiores e inferiores nos exames: periapical e tomografia computadorizada de feixe cônico.

5.2.2.2 Quanto à forma geométrica anatômica das raízes dos incisivos

Dente	Triangular				Romboidal				Retangular			
	Rx		Tomo		Rx		Tomo		Rx		Tomo	
	N	%	N	%	N	%	N	%	N	%	N	%
11	-		-		3	18.7	1	6.25	3	18.7	5	31.2
21	1	6.25	-		3	18.7	1	6.25	2	12.5	5	31.2
42	-		-		-		-		1	6.25	1	6.25
41	-		-		-		-		1	6.25	1	6.25
31	-		-		-		-		1	6.25	1	6.25
32	-		-		-		-		1	6.25	1	6.25
Total	**1**	**6.25**	**-**		**6**	**37.5**	**2**	**12.5**	**9**	**56.25**	**14**	**87.5**

Figura 26 – Tabela referente a quantidade e percentual da forma geométrica das raízes dos incisivos nos exames: periapical e tomografia computadorizada de feixe cônico.

5.2.2.3 Quanto às outras características anatômicas do terço apical dos incisivos

Dente	Pipeta				Dilaceração				Raiz Curta			
	Rx		Tomo		Rx		Tomo		Rx		Tomo	
	N	%	N	%	N	%	N	%	N	%	N	%
11	2	12.5	1	6.25	2	12.5	1	6.25	2	12.5	4	25
21	1	6.2	1	6.25	3	18.7	1	6.25	2	12.5	4	25
42	-		-		-		-		1	6.25	1	6.25
41	-		-		-		-		1	6.25	1	6.25
31	-		-		-		-		1	6.25	1	6.25
32	-		-		-		-		1	6.25	1	6.25
Total	3	18.7	2	12.5	5	31.2	2	12.5	8	50	12	75

Figura 27 – Tabela referente a quantidade e percentual quanto à outras características anatômicas do terço apical dos incisivos nos exames: periapical e tomografia computadorizada de feixe cônico.

5.2.2.4 Quanto à magnitude das reabsorções radiculares dos incisivos superiores e inferiores

	0				**1**				**2**				**3**				**4**			
	Rx		Tomo		Rx		Tomo		Rx		Tomo		Rx		Tomo		Rx		Tomo	
	N	%	N	%	N	%	N	%	N	%	N	%	N	%	N	%	N	%	N	%
11	1	6	-		1	6	1	6	3	18	4	25	1	6	-		-		1	6
21	1	6	-		3	18	2	12	1	6	3	19	1	6	-		-		1	6
42	-		-		-		-		-		-		-		1	6.2	1	6	-	
41	-		-		-		-		-		-		-		1	6.2	1	6	-	
31	-		-		-		-		-		-		1	6	-		-		1	6
32	-		-		-		-		-		-		1	6	-		-		1	6
Total*	2	12	-		4	25	3	18	4	25	7	44	4	25	2	12	2	12	4	25

* Valor percentual aproximado

Figura 28 – Tabela referente a quantidade e percentual quanto à magnitude das reabsorções radiculares nos incisivos nos exames: periapical e tomografia computadorizada de feixe cônico.

6 Discussão

6 DISCUSSÃO

6.1 DA CONCEPÇÃO DO TRABALHO

A reabsorção radicular externa é um fenômeno que pode ser induzido por vários fatores etiológicos independentes, ou seja, isoladamente, não caracterizando-se como uma lesão multifatorial, um termo que transmite a necessidade de ação conjunta e simultânea dos mesmos (CONSOLARO, 2005a,b,c,d; 2007c,d). A reabsorção radicular tem seus mecanismos conhecidos e esclarecidos, caracterizando por paralisar-se assim que sua causa, devidamente identificada, seja removida. Do mesmo modo que controlável, as reabsorções dentárias são reversíveis pois as lacunas de Howship, que representam as irregularidades das superfícies afetadas, são preenchidas por um novo cemento e regularizadas (CONSOLARO 2005a). Nestas áreas há nova camada cementoblástica e reinserção de fibras periodontais, restabelecendo-se assim a função local. Nos estágios iniciais, as lesões são microscópicas e não detectáveis radiograficamente (CONSOLARO 2005a). A detecção precoce de lesões iniciantes durante o tratamento ortodôntico é essencial para minimizar os danos resultantes da progressão deste processo se a causa não for removida.

A radiografia periapical é a forma de diagnóstico padrão utilizada pelos ortodontistas para detecção de reabsorção radicular apical durante o tratamento ortodôntico, mas ainda existem algumas desvantagens. As radiografias periapicais não permitem uma exatidão no diagnóstico precoce (CHAPNICK e ENDO, 1989) e falham na revelação de lacunas de reabsorção nas superfícies vestibulares e linguais/palatinas das raízes (ANDREASEN et al, 1987). Diversos estudos prévios demonstraram que ainda há muitas dificuldades envolvidas no diagnóstico da reabsorção radicular externa necessitando de um método diagnóstico mais acurado (ANDREASEN et al, 1987). O diagnóstico até pode ser radiográfico, mas variação no ângulo de projeção dos raios-X pode complicar a interpretação da região apical (REUKERS et al, 1998).

Na movimentação dentária e mesmo em outras situações, somente as reabsorções apicais podem vir a ser diagnosticadas, porque as reabsorções nas faces vestibular e lingual/palatina são pouco diagnosticáveis devido ao exame ser bidimensional (REUKERS et al., 1998; CONSOLARO, 2005a). Hoje, com o advento da tomografia computadorizada de feixe cônico já sedimentado como uma ferramenta importante: no diagnóstico, planejamento e tratamento de crianças com caninos impactados com reabsorção radicular nos dentes adjacentes (BJERKLIN e ERICSON, 2006) e na análise da forma, anatomia e posição dentária nos três planos do espaço

(BODNER, BAR-ZIV, BECKER, 2001), nos propusemos a comparar o diagnóstico de reabsorções dentárias externas realizado na radiografia periapical e na tomografia computadorizada de feixe cônico em pacientes ortodônticos.

Este *insight* deu origem ao seguinte questionamento:

Se a radiografia periapical só consegue detectar reabsorção radicular externa quando já avançada com grande perda de estrutura dentária, com o advento do tomógrafo computadorizado de feixe cônico, teremos acuidade no diagnóstico das pequenas e precoces reabsorções dentárias nos exames tomográficos? O exame tomográfico permitirá uma avaliação melhor da imagem do ápice radicular em suas várias formas?

6.2 DA METODOLOGIA

Neste trabalho procurou avaliar se a tomografia computadorizada de feixe cônico (*Cone beam*) pode ser considerado um método de diagnóstico superior à radiografia periapical para a previsibilidade e diagnóstico de reabsorções dentárias externas. Comparando cortes tomográficos de feixe cônico e radiografias periapicais de 16 dentes anteriores, procuramos determinar se a tomografia computadorizada de feixe cônico é superior à radiografia periapical e se neste tipo de exame é possível o diagnóstico mais próximo do real e analisado tridimensionalmente nos três planos do espaço.

A realização ou não do tratamento ortodôntico, no momento da tomada dos exames não gerou preocupação e sim a quantificação da presença ou não de reabsorção dentária nas películas periapicais e nos cortes tomográficos.

A dose de radiação efetiva da tomografia computadorizada de feixe cônico varia de acordo com a marca comercial do aparelho e com as especificações técnicas selecionadas durante a tomada: campo de visão, tempo de exposição, miliamperagem e quilovoltagem (LUDLOW et al, 2006). Os exames tomográficos utilizados neste trabalho foram realizados no *i-CAT* (*Imaging Sciences International*, Hatfield, Pennsylvania, EUA) com uma dose de radiação significantemente reduzida em comparação ao exame periapical da boca toda e a radiografia panorâmica. As radiografias e os exames tomográficos foram realizados e processados em um mesmo centro de radiologia. Procurou-se na obtenção dos exames o máximo de padronização do processo, já que esta é e deve sempre ser uma conduta diária do próprio centro de documentação.

A CBCT adiciona informações complementares e extremamente úteis para o profissional: obtém-se reconstruções tridimensionais de todas as tomadas radiográficas odontológicas e permite a reconstrução multiplanar (axial, oblíqua, longitudinal) e, em 3D com opção de remoção do tecido ósseo para avaliação exclusiva da anatomia dentária.

As análises classificatórias e interpretativas das reabsorções dentárias foram realizadas e registradas. Após sete dias, novas análises e interpretações sob as mesmas condições anteriores. Com o objetivo de verificar o nível de concordância da análise realizada o coeficiente Kappa (k) foi realizado e os resultados apresentam-se na figura 29.

Análise radiográfica	Kappa	p
Irregularidade da superfície apical	0,37	< 0,01
Forma geométrica do terço apical	0,72	< 0,01
Outras características anatômicas do terço apical	0,77	< 0,01
Magnitude das reabsorções radiculares	0,52	< 0,01

Interpretação do Índice Kappa: < 0,00 – Ruim; 0,00-0,20 – Baixo; 0,21-0,40 – Médio; 0,41-0,60 – Moderado; 0,61-0,80 – Substancial; 0,81-1,00 – Quase perfeito.

Figura 29 – Variação do Índice Kappa para o diagnóstico radiográfico e tomográfico realizados por três examinadores, a partir dos critérios adotados na metodologia proposta por Landis e Koch (1977).

6.3 DOS RESULTADOS

6.3.1 Nomenclatura

Na literatura atual (nacional e internacional) ainda não há um termo que seja de uso universal pelos profissionais.

Tomografia computadorizada volumétrica tridimensional, tomografia computadorizada de feixe cônico (*Cone beam*), tomografia computadorizada *Cone beam*, tomografia computadorizada odontológica e tomografia computadorizada local são os termos encontrados na literatura para a referenciar (GARIB et al., 2007; CONSOLARO, 2006; 2007e).

O dicionário médico diz:

TOMOGRAFIA – é um exame realizado na medicina. Derivada do termo "tomos", partes e "grafen" registro. É uma técnica assistida por computador, em que dados de diferentes perfis são combinados e calculados, para formar imagens "em fatias" dos objetos analisados,

sendo seu uso comum atualmente em medicina. Os dados podem ser recolhidos através de diferentes técnicas: raios X e raios gama/contraste (popularmente chamada de tomografia computadorizada); ressonância magnética nuclear e ultrasom

TOMOGRAFIA COMPUTADORIZADA – originalmente apelidada Tomografia Axial Computadorizada (TAC), é um método complementar de diagnóstico por imagem, que consiste numa imagem que representa uma secção ou "fatia" do corpo. É obtida através do processamento por computador de informação recolhida após expor o corpo a uma sucessão de raios-X.

O termo tridimensional sempre acompanhará as imagens tomográficas. Neste tipo de exame podemos avaliar a região em questão nos três planos do espaço, e desta forma não há necessidade de estar explícita na nomenclatura do exame, seja este de feixe cônico ou helicoidal. Quanto ao termo computadorizada, já faz parte da nomenclatura dos dois tipos de tomógrafos.

Referenciar uma como médica e outra como odontológica, até recentemente era aceitável. Mas, com as pesquisas nas diversas especialidades médicas como a otorrinolaringologia onde Peltonen et al. (2007) tiveram o trabalho elogiadíssimo pelo editor da revista (TIKKAKOSKI, 2007), no qual relataram a possibilidade de uso da tomografia computadorizada de feixe cônico com o intuito de diagnóstico na região do ouvido médio. E na ortopedia, com a sugestão de Khoury et al. (2007) como um método ideal para auxiliar o alinhamento de fraturas na região do fêmur passamos a considerar que nos dias atuais estes termos, médico e odontológico não deve ser mais utilizado, até porque desde 1991 temos diversos trabalhos de nossa área descritos na literatura com a tomografia computadorizada helicoidal, ou seja, vulgarmente chamada de médica.

E o termo volumétrica? Hoje, somente a tomografia computadorizada de feixe cônico permite a reconstrução tridimensional? Será que uma tomografia obtida de forma helicoidal não me permite transformá-la em imagens com volume da região a ser estudada? Não, a CBCT permite a reconstrução tridimensional imediatamente após a aquisição da imagem, porém a tomografia computadorizada helicoidal se for transformada para a linguagem DICOM (FARMAN, 2005) poderá ser reconstruída tridimensionalmente, e inclusive obtém-se nesta linguagem o protótipo da área em questão. Portanto, volumétrica também não seria um termo ideal para referenciar a tomografia computadorizada de feixe cônico.

A grande diferença técnica entre a atual tomografia computadorizada helicoidal e a de feixe cônico é a forma de aquisição da imagem: a de feixe cônico, o tubo de raios-X emite um feixe em forma de cone que faz apenas uma volta de 360º. em torno da cabeça do paciente e

geralmente a cada um grau (1º) adquire uma imagem da cabeça do paciente (fig. 31). Enquanto os tomógrafos computadorizados helicoidais emitem diversos feixes de raios-X estreitos, isto é, colimados em forma de leque, direcionado a um anel com vários detectores (tubo ao redor do paciente), portanto, dizemos que a forma de aquisição é em espiral ou helicoidal (fig. 30).

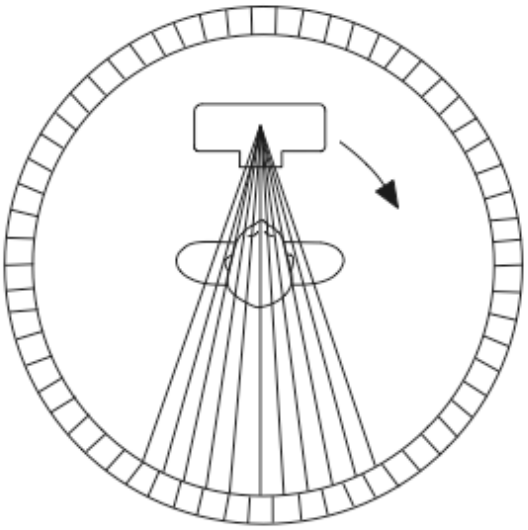

Figura 30 – Esquema representativo do interior do *gantry* de um tomógrafo helicoidal: o feixe dá diversas voltas em espiral de 360º para adquirir a imagem. (Modificado a partir de GARIB et al., 2007)

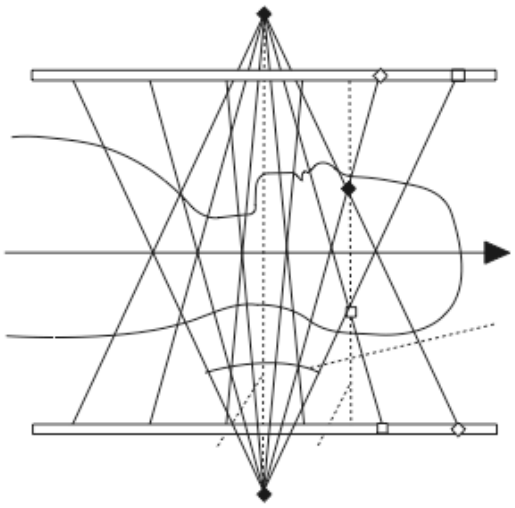

Figura 31 – Esquema representativo do interior do *gantry* do i-CAT: o feixe cônico pode adquirir milhões de *slices* em uma rotação de 360º. (Modificado de http://www.imagingsciences.com/iCAT_Technical_Presentation.ppt com acesso em: 10 abr 2006).

A partir da linha de pensamento descrita acima, acreditamos que o ideal para uso, seria TOMOGRAFIA COMPUTADORIZADA DE FEIXE CÔNICO e como a sigla CBCT (Cone beam computed tomography) é utilizada universalmente, consideramos também uma forma adequada de nomeá-la. Enquanto para referenciar a tomografia computadorizada "médica" e distingui-la da outra, o ideal seria a utilização do termo TOMOGRAFIA COMPUTADORIZADA HELICOIDAL (OU EM ESPIRAL) e quanto a sigla em português, TC (tomografia computadorizada).

6.3.2 Tipo de exame: CT x CBCT

Será que um exame obtido em um tomógrafo computadorizado helicoidal é idêntico a um exame obtido no tomógrafo computadorizado de feixe cônico? Os dois tipos de exames podem obter imagens em cortes da região dento-maxilo-facial, mas só possuem uma característica em comum: utilização da radiação X (fig. 32).

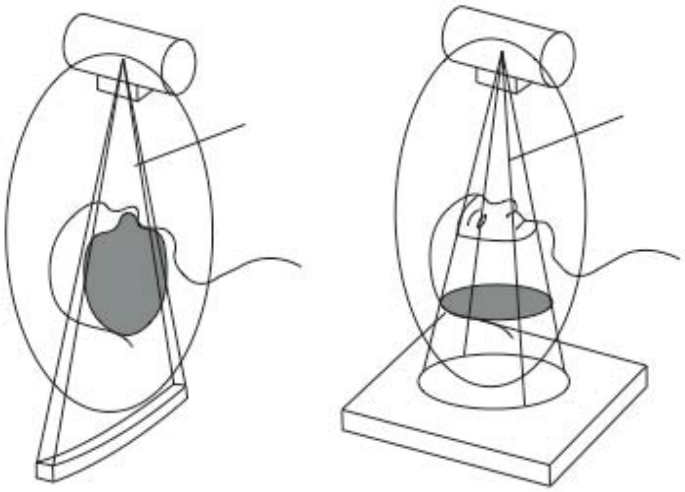

Figura 32 – Esquema representativo comparando o tomógrafo em espiral e o tomógrafo de feixe cônico. (Modificado de GARIB et al., 2007).

Em nossa revisão de literatura tornou-se evidente a preocupação dos cientistas em divulgar o grande avanço em imagens após a descoberta da tomografia computadorizada de feixe cônico, mas podemos observar que ainda há uma enorme quantidade de trabalhos, nos dias atuais sendo realizados com TC. Talvez seja pela facilidade de se encontrar este tipo de aparelho em hospitais e clínicas radiológicas, ou devido a imagem já ser conhecida e fácil de ser lida por radiologistas. Porém a tomografia computadorizada helicoidal como um exame de rotina em Odontologia praticamente é impossível, devido a esta apresentar desvantagens como a necessidade de uma interrupção da respiração muito rápida para conseguir diminuir o número de artefatos criados pelo movimento do paciente (CAVALCANTI et al., 1998) e a dose de radiação absorvida pelo paciente. A CBCT é uma alternativa com baixa dose e baixo custo em relação a TC e pretende revolucionar a prática radiológica na Odontologia.

Tabela 7 – Comparação da TC e CBCT (*i-CAT*)

	TC	**CBCT (i-CAT)**
Indicação do aparelho	Exame de qualquer região do corpo humano	Exame apenas da região de cabeça e pescoço
Aquisição da imagem	Paciente deitado	Paciente sentado ou em pé
Forma de aquisição da imagem	Feixe de raios-X faz diversas voltas em torno do paciente	Feixe de raios-X faz uma volta em torno do paciente
Tempo de exposição aos raios-X	Exposição a radiação ininterrupta durante a aquisição da imagem	3-6 segundos de exposição a radiação
Qualidade da imagem	Ótimo contraste entre tecido duro e mole.	Baixo contraste entre tecido duro e mole Ótima nitidez
Recursos do exame	Reconstruções multiplanares Reconstruções 3D	Reconstruções multiplanares Reconstruções 3D Reconstruções de radiografias convencionais
Produção de artefatos	Se material metálico presente, apresenta muito artefato	A produção de artefato é localizada na região que este se encontra.

Embora Cavalcanti et al. (1999) provarem que a TC reproduz uma imagem exata sem diferença estatisticamente significante entre as medições "in vivo", não podemos esquecer que a alta dose de raios-X e o custo do exame impede que este se torne um método rotineiro no diagnóstico ortodôntico. A introdução da CBCT para imagem da região dento-maxilo-facial

influencia a indicação superando os obstáculos encontrados nas informações obtidas em técnicas radiográficas convencionais.

Em 1998, no primeiro artigo sobre a CBCT em Odontologia, Mozzo et al. (1998) já descreviam que este tipo de exame teria um futuro promissor para imagens da região dento-maxilo-facial com um ótimo custo-benefício: baixa dose de radiação, tamanho e custo do equipamento, qualidade da imagem e custo do exame.

Provavelmente quando escreveram este primeiro relato, não imaginassem que apesar de não ter completado uma década da publicação, a CBCT já é considerada hoje um exame rotineiro em vários países do Mundo. Nos Estados Unidos, os ortodontistas estão adquirindo o equipamento para uso próprio e substituindo o conjunto de exames conhecido como "documentação ortodôntica".

Logo após o anúncio do novo tipo de exame para a região dento-maxilo-facial, começou a corrida com o intuito de desenvolver tomógrafos computadorizados de feixe cônico para ganhar o mercado, mas o *NewTom 9000*, da *Quantitative Radiology* desenvolvido em Verona na Itália foi o primeiro tomógrafo de feixe cônico e hoje a marca detêm a maioria do mercado.

O grande potencial das Américas não teve participação no anúncio da "nova era da imaginologia em Odontologia", pois só a partir do ano de 2000 que os tomógrafos computadorizados de feixe cônico começaram a ser comercializados nos Estados Unidos e a aprovação da FDA aconteceu somente em abril de 2001 permitindo a expansão e divulgação para toda a América (DANFORTH, 2004). Nos dias atuais, vários países fabricam aparelhos CBCT. Em nossa pesquisa utilizamos o *i-CAT*, fabricado nos Estados Unidos.

Atualmente a corrida das empresas é no intuito de lançar tomógrafos que permitem a aquisição de imagem com o paciente em diferentes posições: sentado, em pé, deitado, ... mas para a nossa área, Odontologia e especificamente, a Ortodontia, o mais importante, é adquirir imagens em um tomógrafo que permita reproduzir a posição natural da cabeça.

A pouco tempo surgiu uma grande novidade: tomógrafo computadorizado de feixe cônico portátil, o que sem dúvida revolucionará ainda mais a ciência aplicada.

Talvez ainda tenhamos dificuldade em aceitar a falta de exames impressos, parece que a era do "paciente virtual" necessitará de algumas décadas ainda para se tornar realidade. É difícil acreditar que em tão pouco tempo, só se passaram seis anos do início dos exames CBCT na América e os equipamentos evoluíram muito neste curto tempo de espaço. Enquanto nos Estados Unidos as pesquisas para melhorar a qualidade das imagens e simular planos de

tratamento estão em evolução diária, aqui no Brasil, ainda estamos lutando para conseguir que os centros radiológicos adquiram o aparelho para que possamos iniciar a caminhada em direção ao "paciente virtual". Os brasileiros ainda não estão entusiasmados como os cientistas da Europa, Ásia e América do Norte, apesar da literatura já ter provado que a imagem obtida na CBCT é a representação digital da anatomia real do paciente (DANFORTH, 2003; DANFORTH; DUS; MAS, 2003; MOSS, 2006; PARKS, 2000).

6.3.3 Valor diagnóstico da CBCT x TC

A tomografia computadorizada de feixe cônico têm obtido valor diagnóstico inestimável nas diversas áreas da Odontologia. Localizar lesões e sua relação com estruturas anatômicas adjacentes para facilitar o planejamento cirúrgico e a instalação de implantes (NAKAGAWA et al., 2002; HATCHER; ABOUDARA, 2004), visualizar o posicionamento dos terceiros molares impactados (DANFORTH; PECK; HALL, 2003), diagnóstico e propósitos forenses (FUHRMANN et al., 2003), como uma alternativa no diagnóstico e planejamento de dentes impactados (CHAUSU; CHAUSU; BECKER, 2004; HATCHER; ABOUDARA, 2004; CEVIDANES; STYNER; PROFFIT, 2006; LIU et al., 2007a,b), para estudos dos ossos que compõem a articulação temporomandibular (HATCHER; ABOUDARA, 2004; TSIKLAKIS; SYRIOPOULOS; STAMATAKIS, 2004; HONDA; BJORNLAND, 2006), diagnóstico de lesões (HATCHER; ABOUDARA, 2004;); avaliação do nível ósseo dos espaços edêntulos (GUNDUZ et al., 2004); inclinações e angulações dentárias (CAPELOZZA FILHO; FATTORI; MALTAGLIATI, 2005; CEVIDANES; STYNER; PROFFIT, 2006; PECK et al., 2007), planejamento e avaliação de resultados obtidos em cirurgia ortognática (CEVIDANES et al., 2005; POHLENZ et al., 2007), avaliação de enxerto ósseo alveolar na área da fissura (HAMADA et al., 2005), análise de resultados obtidos com redução de fraturas (HEILAND et al., 2005; KHOURY et al., 2007), morfologia dos sítios para colocação de implantes e/ou miniparafusos (CEVIDANES et al., 2006; GRACCO et al., 2006; KIM et al., 2007), diagnóstico de lesões periapicais (NAKATA et al., 2006), e até para o diagnóstico de cáries interproximais (KALATHINGAL et al., 2006).

A grande parte das indicações para a CBCT são as mesmas aplicadas para a TC, sendo que não podemos esquecer que a TC foi utilizada por muito tempo devido a CBCT ter sido

introduzida na Odontologia recentemente, e devido a lacuna existente até então, a TC era considerada o método de escolha para diagnósticos como: distúrbios da dentição (HIRSCHFELDER, 1994; KIM et al., 2003a), avaliação do nível ósseo (NAUERT; BERG, 1999; FLOYD; PALMER; PALMER, 1999), diagnóstico de lesões (BROOKS, 1993; PAPAIZ; CARVALHO, 1998), identificação de defeitos ósseos e lesões periodontais (FUHRMANN et al., 1995a,b; FUHRMANN; BUCKER; DIEDRICH, 1997a,b; BRAMANTE, 2002), traumas de face (PAPAIZ; CARVALHO, 1998; GOMES et al., 2004), sítios para colocação de implantes (JACOBS et al., 1999), inclinações e angulações dentárias (SARIKAYA et al., 2002); simetria condilar (VITRAL; TELLES, 2002), efeitos da expansão rápida da maxila (GARIB-CARREIRA, 2003; GARIB et al., 2005; GARIB et al., 2006; GOLDENBERG et al., 2006). Hugo, Preston, Reis (1981) há muitos anos já sugeriam a utilização deste exame para avaliação do espaço aéreo, diagnóstico de fissuras de palato e para cálculo da quantidade de expansão rápida da maxila.

Para alguns autores como Gunduz et al. (2004); Cevidanes, Styner, Proffit (2006) o exame tomográfico pode ser um método complementar no diagnóstico e planejamento ortodôntico.

Podemos observar que comparando as indicações da CBCT e da TC descritas na literatura, os dois tipos de exames são utilizados até o presente momento para diagnósticos parecidos. Precisamos substituir os exames solicitados em TC pelo exame CBCT para que este tipo de exame seja sempre o de escolha, já que é uma imagem tridimensional que nos permite realizar diagnósticos com uma dose de radiação inferior a TC e assim suprir a compreensão da anatomia não visualizada nas imagens bidimensionais. O importante é não se esquecer que o exame tomográfico de feixe cônico nos dá uma ótima imagem de tecidos duros, e não deve ser solicitado quando se deseja avaliar a relação de tecidos duros com tecidos moles, ou analisar tecidos moles, sendo a principal contra-indicação deste tipo de exame. Não há na literatura nenhum trabalho sobre o diagnóstico de reabsorção radicular induzida por movimentação ortodôntica em exames tomográficos de feixe cônico, e portanto não temos parâmetros para comparação dos resultados aqui apresentados. Em nossos relatos de casos ficou claro que o diagnóstico da reabsorção radicular pode ser realizada na CBCT, principalmente porque temos uma vista não observada nas radiografias bidimensionais: vestíbulo-lingual.

Não encontramos nenhum trabalho que relatasse a importância do exame tomográfico de feixe cônico para avaliação das raízes dentárias em pacientes tratados, não tratados e em tratamento ortodôntico e muito menos, a tentativa de tentar comparar as imagens radiográficas com imagens tomográficas, para quem sabe num futuro muito próximo não ser necessário solicitar a série radiográfica boca toda semestralmente com o intuito de diagnosticar, prever e/ou acompanhar reabsorções radiculares induzidas por movimentação ortodôntica. Krishnan (2005);

Brezniak e Wasserstein (2002a,b) apenas sugerem o uso da TC por ser um método sensitivo na detecção de locais específicos (mesial, distal, lingual/palatina e vestibular) do processo de reabsorção radicular, sendo que o custo e a necessidade deste tipo de equipamento (TC) são o grande obstáculo para esta excelente inovação tecnológica. Muito embora Consolaro (2005a,b; 2007a,b,c,d) insistisse na sugestão de diagnóstico de reabsorção dentária na tomografia computadorizada em ortodontia. Desta forma poderemos reduzir a dose de radiação já que o exame tomográfico de feixe cônico tem baixo custo e dose de radiação menor que a TC.

Felizmente com o advento da tomografia computadorizada em feixe cônico (CBCT) pode-se dizer que o uso de tomografias computadorizadas helicoidais têm os seus dias contados, sendo que inclusive revistas de circulação semanal, como a Istoé já estão alertando a população para o "O perigo invisível da tomografia".

6.3.4 Comparação da dose efetiva: CBCT x TC

É ampla e constante a preocupação em reduzir a dose de radiação durante a TC como pudemos observar no estudo de Lecomber et al. (2001) que sugere restrição da área a ser examinada, redução da miliamperagem e utilização da menor quantidade possível de "slices". Entre os diversos trabalhos se observa que a TC têm uma dose de radiação bem superior a de exames radiográficos rotineiros como a radiografia panorâmica e ás vezes, equivalente ao exame periapical da boca toda (FREDERIKSEN; BENSON; SOKOLOWSKI, 1995).

A quantidade de radiação diminui drasticamente à medida que a radiação se distancia da região dentoalveolar (VISSER et al, 1997).

Já na CBCT, a dose de radiação é menor quando comparada a TC, e maior em relação as técnicas radiográficas convencionais, variando de acordo com a área solicitada e ainda temos variação substancial da quantidade de dose absorvida de acordo com: o tipo de equipamento onde se obtém as imagens; campo de visão (FOV) e dos fatores técnicos selecionados para aquisição do exame (LUDLOW et al., 2006).

Mah et al. (2003) clarificou que a dose efetiva absorvida em exames a partir do *NewTom 9000* são significantemente menores que as obtidas em exames de TC e próximo a dose das modalidades de imagens odontológicas tradicionais intrabucais. Seus resultados foram

comprovados por Hatcher, Aboudara (2004): a CBCT (*NewTom* 9000) têm uma dose similar a de uma série de radiografias periapicais.

Quando se compara radiografias odontológicas extrabucais com a CBCT e/ou TC, denota-se que o nível de radiação da CBCT fica entre o da TC e das radiografias odontológicas extrabucais (SCHULZE et al., 2004; WOERTCHE et al., 2006) e com intuito de diminuir a quantidade de dose absorvida pela tireóide e coluna cervical sempre deve-se fazer uso do protetor de chumbo (TSIKLAKIS et al., 2005).

Sugeriram diferentes formas de diminuir a dose da TC, porém por mais que se tente diminuir a dose da radiação, torna-se difícil a utilização rotineira da TC como um exame em Odontologia após o advento da CBCT, até porque este tipo de exame a princípio foi desenvolvido para a Odontologia.

Apesar da dose absorvida com a CBCT ser reduzida em relação a TC, não podemos esquecer que esta apresenta uma dose de radiação maior que a dose das radiografias odontológicas extrabucais, e similar a série completa de radiografias periapicais (boca-toda).

A grande vantagem da CBCT em relação a TC, é o colimador ser ajustável, permite a utilização do campo de aquisição total ou a colimação para uma estrutura específica, dando assim, a capacidade de reduzir a dose de radiação. Outra vantagem da CBCT deve-se ao curto tempo para a aquisição da imagem, pois desta forma se minimiza a radiação ao paciente e se reduz as chances de movimento durante a aquisição, reduzindo drasticamente a necessidade de repetição do exame.

Os aparelhos *i-CAT*, *CB Mercuray*, *NewTom 9000* DV (recém lançado), *Siremobil* entre outros que permitem a aquisição de imagem com o paciente sentado, minimizam ainda mais a quantidade de radiação e a necessidade de repetição, já que torna-se quase nulo a sensação de claustrofobia e permite a captura da imagem em posição natural da cabeça.

Tikkakoski (2007) nos alerta que devemos sempre lembrar que a melhor qualidade de imagem possível nem sempre é necessária, portanto os profissionais devem se esforçar ao máximo para reduzir a dose de radiação cumulativa. Na tabela 8 temos a comparação da dose efetiva.

Tabela 8 – Comparação da dose efetiva.

TIPO DE EXAME	QUANTIDADE DE RADIAÇÃO Em dose equivalente relativa em investigação (mSv)
20 segundos de scan* no i-CAT	68 mSv
10 segundos de scan no i-CAT	34 mSv
***Daily background* (Radiação diária)**	8 mSv
Radiografia panorâmica	10-15 mSv (média)
Radiografia panorâmica digital	4.7-14.9 mSv (média)
Série periapical boca toda	150 mSv
Tomografia computadorizada convencional	1200-3300 mSv

* Exposição é no modo 'PULSED", cujo tempo de exposição atual é aproximadamente 3.5 segundos para um scan de 20 segundos.
Disponível em: http://www.imagingsciences.com/iCAT_Technical_Presentation.ppt
Acesso em: 10 abr 2006.

6.3.5 Acuidade e reprodutibilidade da CBCT x TC

Lascala (2003) e Lascala, Panella, Marques (2004) notificaram que as medidas obtidas em CBCT na região dento-maxilo-facial são confiáveis, e muito próximas da anatomia real (sem significância estatística) e seus achados foram comprovados por Hilgers et al. (2005) utilizando o *i-CAT*; Marmulla et al. (2005); Pinsky et al. (2006);

Por ser um tipo de exame ainda muito recente, os trabalhos publicados para comprovar a acuidade e reprodutibilidade deste tipo de exame são ainda escassos.

Os poucos trabalhos publicados nos impedem de comparar resultados, já que há variação da marca do aparelho entre os trabalhos publicados como os de Kobayashi et al. (2004); Lascala et al. (2003, 2004) e Hilgers et al. (2005). Os trabalhos realizados com o *NewTom* 9000 mostraram que não há diferenças significantes entre as medidas da peça anatômica e as imagens e o único trabalho (HILGERS et al.; 2005) que envolveu o mesmo tipo de aparelho utilizado nesta pesquisa (*i-CAT*), é o que teve a metodologia mais detalhada e encontrou medições reproduzíveis e significantemente acuradas em relação a anatomia verdadeira.

Quando comparado exames tomográficos de feixe cônico obtidos a partir do *NewTom 9000*, *Accuitomo 3D* e *i-CAT* com exames tomográficos helicoidais, Loubele et al. (2006) sugere que o exame de CBCT seja utilizado em casos onde a geometria exata não é avaliável.

Comparando o corte 10 da figura N4 e o corte 8 da figura N5 (Apêndice N), com o corte 9 da figura O4 e o corte 10 da figura O5 (Apêndice O) e os cortes 9 da figura P4 e P5 que representam os dentes 34 e 44 de um mesmo paciente em três tempos diferentes, podemos dizer que a CBCT é acurada e reproduzível.

Hashimoto et al. (2006) comprovaram que a tomografia computadorizada de feixe cônico é superior a TC para avaliação do esmalte, dentina, cavidade pulpar, espaço referente ao ligamento periodontal, lâmina dura e, na avaliação do conjunto.

Kalathingal et al. (2006) notaram que o diagnóstico de lesão cariosa pode ser realizado em radiografias ou imagens CBCT, porém a acuidade da extensão da lesão cariosa foi maior quando analisada em imagens tomográficas de feixe cônico.

Misch, Yi, Sarment (2006) notaram que a imagem tridimensional de feixe cônico têm vantagens significantes em relação a radiografias periapicais devido a possibilidade de avaliação, detectação e quantificação de alterações nas superfícies vestibulares e linguais, mas tanto as radiografias periapicais como as imagens tomográficas CBCT são adequadas para visualização das superfícies mesial e distal.

Quanto a acurácia da localização de pontos ou regiões anatômicas a CBCT foi considerada ideal para predizer a localização exata do tubérculo geniano (HUEMAN et al., 2007), desenho anatômico e pontos cefalométricos (KUMAR et al., 2007), anatomia mandibular (LUDLOW et al., 2007), contato físico entre o 3º molar inferior e o canal mandibular (NAKAGAWA et al., 2007), medições em dentes não erupcionados (SAKABE et al., 2007) e diagnostico de defeitos ósseos (VANDERBERGHE et al., 2007).

As imagens CBCT são satisfatórias tanto para localização como para medição de distancias lineares e volumétricas, sendo que a TC apesar de pouca diferença, é mais acurada em ambas as medições e devem ser sempre o método de escolha quando da necessidade de exatidão em objetos com tamanhos superiores a 10cm ou quando se desejar analisar exatidão em objetos localizados na periferia da área irradiada (MISCHKOWISKI et al.; 2007).

A tomografia computadorizada helicoidal tem a acurácia das mensurações já bem fundamentadas na literatura, como demonstra os estudos de Cavalcanti et al. (1998), Cavalcanti e Vannier (1998), Ericson e Kurol (2000b), Tanrikulu e Erol (2001), Togashi et al. (2002) e Lopes (2006).

6.3.6 Qualidade de imagem: TC x CBCT

A literatura é muito controversa quanto a qualidade da imagem.

Para Holberg et al. (2005) a TC é superior para descrever detalhes da estrutura dentária como o espaço do ligamento periodontal e a CBCT, em relação à TC têm a imagem pobre e borrada, porém apresenta baixa dose de radiação e não há produção de artefatos por metal. A TC em áreas com presença de metal, como amálgama, restauração, contenção ortodôntica impede a visualização devido a criação de artefatos, enquanto na CBCT a visualização só não é possível exatamente aonde se encontra o metal.

Nós consideramos a imagem obtida no *i-CAT* como excelente para visualização de dente, sendo que no trabalho do Holberg et al. (2005) foi utilizado o *NewTom* 9000. Observe nas figuras de 33 a 35 a diferença entre os exames obtidos com a TC (fig. 35), *NewTom* 9000 (fig. 34) e o *i-CAT* (fig. 33). Fica nítido na comparação dos exames obtidos com o *NewTom* 9000 e o i-CAT a diferença na qualidade de imagem obtida, talvez pela imagem fica claro e lícito dizer que o i-CAT tem uma qualidade de imagem muito superior ao *NewTom* 9000, que hoje é o tomógrafo mais comercializado e usado na obtenção dos exames tomográficos de feixe cônico para fins de pesquisa e na clínica diária.

Para Hashimoto et al. (2003) a qualidade da imagem do esmalte, dentina, polpa, espaço do ligamento periodontal, lâmina dura e tecido ósseo é superior na CBCT, quando comparada com a TC e para Draenert et al. (2007) a imagem da TC é mais exata do que a da CBCT.

Observando a comparação das figuras de 18 a 20, podemos afirmar que nas imagens obtidas a partir do *i-CAT*, a visualização do esmalte, dentina, polpa, espaço do ligamento periodontal, lâmina dura e tecido ósseo são ideais assim como os achados de Hashimoto et al. (2003) onde a visualização foi baseada em imagens obtidas no *Accuitomo 3DX*. Não temos nenhum exame realizado na Accuitomo para permitir a comparação com as nossas imagens a partir do *i-CAT*, mas estamos de acordo com Hashimoto et al. (2003): estruturas dentárias têm visualização excelente em imagens tomográficas CBCT obtidas no *i-CAT*.

A figura M2 do apêndice M é mais borrada que os outros exames descritos no apêndice, devido a presença de dentes tratados endodonticamente, aparatologia fixa e núcleo intracanal. Note que a imagem fica borrada, mas mesmo assim é possível observar as estruturas do dente, assim como o ligamento periodontal, lâmina dura e tecido ósseo.

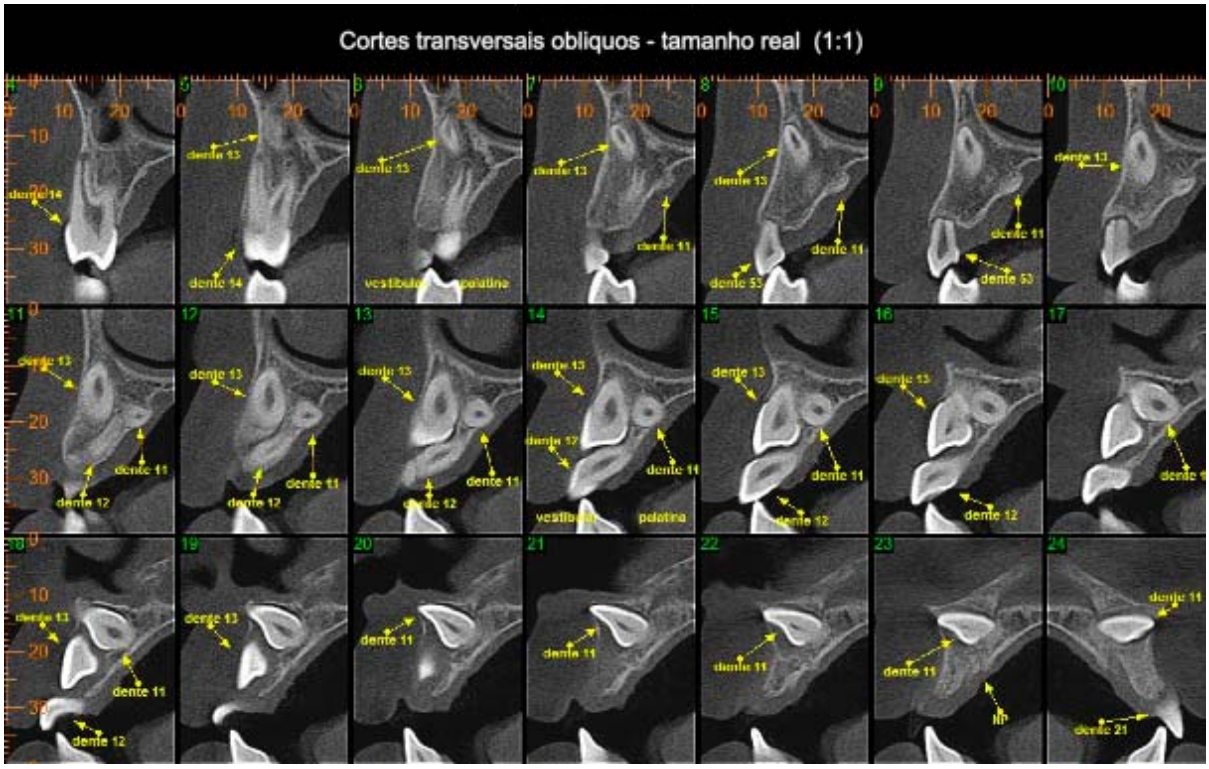

Figura 33 – Reconstrução ortorradial de um exame tomográfico *Cone beam* obtido no i-CAT.

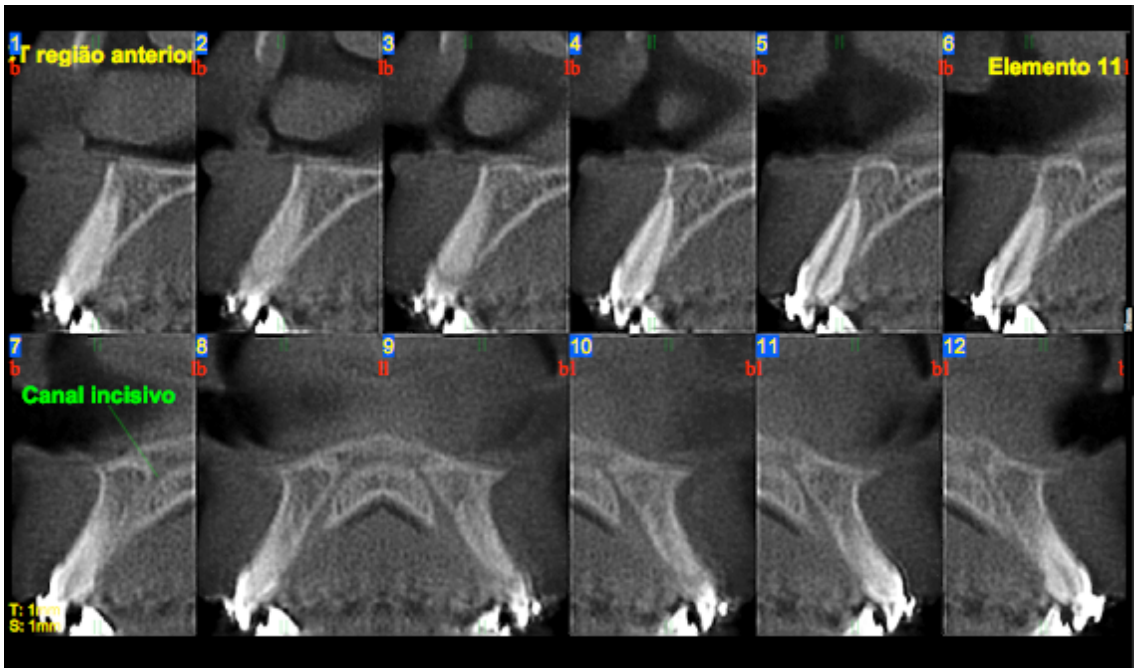

Figura 34 – Reconstrução ortorradial de um exame tomográfico *Cone beam* obtido no *NewTom 9000*.

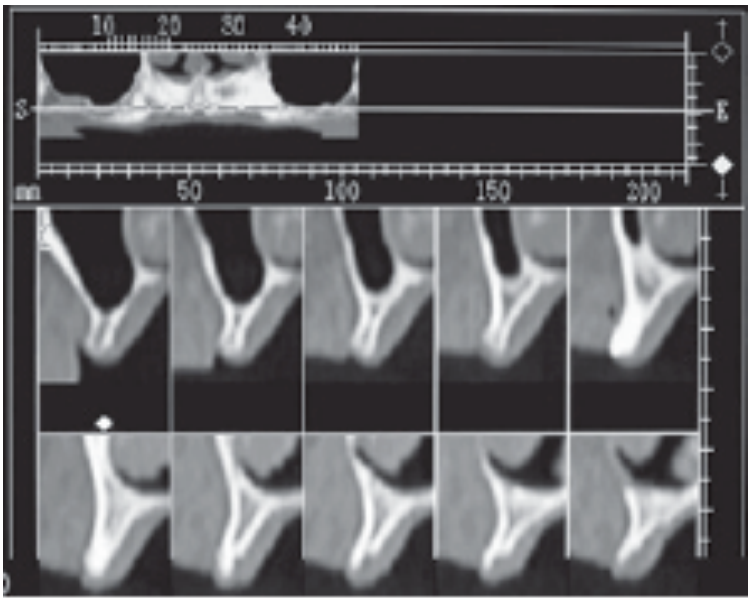

Figura 35 – Reconstrução ortorradial de um exame tomográfico convencional. Disponível em: GARIB et al., 2007.

6.3.7 Métodos de avaliação da reabsorção radicular

6.3.7.1 Detecção precoce da reabsorção radicular apical

Várias pesquisas procuraram avaliar a confiabilidade da reconstrução digital de imagens radiográficas com o objetivo de detectar cavidades de reabsorções radiculares externas têm sido realizadas. Hintze et al. (1992) observou aumento significante quando o exame foi extendido para três tomadas radiográficas. Borg et al. (1998);

Levander, Bajka, Malmgren (1998; Nance et al. (2000) encontraram sensibilidade similar nos dois métodos: convencional e digital enquanto Reukers et al. (1998) e Westphalen et al. (2004) sugerem que o método de radiografia digital é mais sensitivo. Heo et al. (2001); Gegler, Mahl, Fontanella (2006) e Eraso et al. (2007) consideram que o método de reconstrução digital pode melhorar o diagnóstico de cavidades reabsortivas enquanto Capelozza et al. (no prelo) observaram que pequenas lesões reabsortivas não são perfeitamente detectáveis em radiografias convencionais e/ou digitalizadas.

A reconstrução digital não parece ser o método ideal para diagnóstico precoce de cavidades reabsortivas: não foi considerado superior a radiografia convencional e é necessário a

realização de uma a três radiografias para conseguir melhor a qualidade de imagem. Sendo assim, a dose de radiação ao paciente será superior a radiografia periapical rotineira e próximo da dose obtida em exames de CBCT.

Recentemente o trabalho de Furquim (2002) demonstrou que as reabsorções dentárias durante o tratamento ortodôntico são fortemente influenciadas pela morfologia da raiz dentária e da crista óssea alveolar e que este diagnóstico deve ser realizado em série radiográfica periapical pela técnica do localizador longo.

Hoje, o melhor método para prever as reabsorções dentárias é a utilização de radiografias periapicais, porém a tomada da radiografia, a revelação e a análise desta requer alguns cuidados importantes para permitir um diagnóstico acurado da morfologia radicular, e o que dificulta este diagnóstico principalmente é a falta da imagem ser tridimensional, pois não permite avaliar o ápice radicular nos três planos do espaço e com os cortes sagitais e transversais oblíquos da tomografia computadorizada de feixe cônico isto torna-se muito simples e pode ser analisado pelo profissional responsável pelo acompanhamento do caso. Se temos a vista real da forma apical, fica muito tranqüilo planejar e conduzir o caso do ponto de vista ortodôntico, já que podemos determinar a forma como a força será distribuída durante o tratamento ortodôntico. Alguns dentes pode ter a forma radicular triangular no sentido vestíbulo-lingual não identificável nas radiografias periapicais. Da mesma forma a superposição de imagens radiográficas podem "esconder" formas de ápices mais propensas à reabsorção como a forma de pipeta e dilacerada.

A morfologia da raiz dentária não tem nada a ver diretamente com o processo de reabsorção dentária, mas é um meio de prever quais dentes podem ser mais susceptíveis a reabsorção e desta forma, realizar um plano de tratamento mais específico. A forma da raiz: triangular, romboidal e retangular é importante na distribuição das forças no osso alveolar e na própria estrutura dentária. Observando o desenho da morfologia radicular, fica fácil imaginar a distribuição de forças nos três tipos de forma radicular e concluir que a forma triangular leva a uma distribuição de forças bem menos equilibrada na região do ápice quando comparada ao formato retangular que apresenta a melhor distribuição de forças nesta região.

A previsibilidade da reabsorção pode permitir ao ortodontista planejar e tratar o caso com mais segurança se para isto, além da morfologia radicular, este observar se há a ocorrência de alguma das duas formas especiais de término apical: em forma de pipeta ou garrafa ou com dilaceração. A ocorrência destas formas parece estar relacionada ao período da odontogênese e estas duas formas fazem com que as forças se concentrem mais em determinadas regiões apicais da raiz ou do alvéolo e acarreta lesões na camada cementoblástica, e lesam consequentemente o

ligamento periodontal do local, promovendo a reabsorção e consequentemente o encurtamento e arredondamento apical.

O tipo de término apical da raiz é explicado pelo fato que o pressionamento a partir do componente axial da força ortodôntica é mais aplicado na região do ápice radicular. Quanto mais triangular e afilado mais concentra forças. O pressionamento resulta em uma necrose isquêmica localizada, com morte dos cementoblastos e exposição radicular.

A morfologia da raiz dentária e o tipo de término apical quando diagnosticado previamente ao tratamento ortodôntico merece um cuidado especial e deve receber um monitoramento durante o tratamento ortodôntico para diminuir os riscos de iatrogenia. Com a CBCT podemos analisar as alterações anatômicas da raiz tanto no sentido mésio-distal (também analisado nas imagens bidimensionais) como no vestíbulo-lingual. Observe nas figuras G2(F) e G6(I) do Apêndice G: na G2 fica evidente a dilaceração radicular do dente 24 e na G6 temos a imagem vestíbulo-lingual sem a presença da dilaceração. O contrário pode ser observado nas imagens E1, E3 e E4 do apêndice E: em E1 e E3 não é possível identificar a dilaceração da raiz vestibular do dente 24 e nos cortes de 17 a 19, fica evidente a dilaceração desta raiz.

No corte 15 da figura L2 (apêndice L) fica evidente o formato triangular no sentido vestíbulo-lingual do dente 21 e este dente se for submetido a forca, será mais susceptível a reabsorção dentária devido ao possível pressionamento. Ao observar a figura L3 não observamos o formato triangular no sentido mésio-distal, e provavelmente na imagem radiográfica também não seria classificado como triangular.

A CBCT permitirá a classificação e previsibilidade da reabsorção radicular numa vista tridimensional, nos cortes oblíquos transversais (vestíbulo-lingual) e oblíquos sagitais (mésio-distal). Cohenca et al. (2007) notaram em quatro casos clínicos que o diagnóstico foi mais acurado quando utilizou-se a CBCT para avaliação de reabsorção radicular em dentes traumatizados

Análises qualitativas são utilizadas para prevenir e diagnosticar a reabsorção radicular em movimentação dentária induzida. A importância do diagnóstico previamente ao início do tratamento ortodôntico é essencial assim como o controle durante a movimentação dentária induzida. Dos vários métodos disponíveis: clínico, microscópico, marcador biológico e radiográfico, as radiografias ainda são a principal ferramenta para as avaliações: pré, durante a após a movimentação ortodôntica. Há uma variedade de técnicas radiográficas como a periapical,

panorâmica, telerradiografia e a radiografia digital, entre outras. Neste trabalho só foram incluídos pesquisas que utilizaram o filme radiográfico periapical para avaliação da reabsorção radicular, pois na literatura está bem explícito que o único filme radiográfico que permite um diagnóstico um pouco acurado da reabsorção radicular é a radiografia periapical (BREZNIAK; WASSERSTEIN, 2002a,b; BREZNIAK et al., 2004; CONSOLARO 2005a,b,c,d; 2006; 2007d).

O filme periapical é o recomendado tanto para diagnóstico da reabsorção radicular como para avaliação de anormalidades radiculares. Os critérios de classificação de Goldson e Henrikson. (1975) e os critérios de escores de Malmgren et al. (1982) são os mais utilizados pelos clínicos, devido ao método de medição necessitar de radiografias em dois tempos diferentes (pré e pós ou, pré e durante tratamento ortodôntico) para a avaliação. Sugerimos que sejam realizados trabalhos no intuito de avaliar a acuidade e reprodutibilidade da medição direta dos dentes para acompanhamento da quantidade exata de encurtamento radicular.

As vantagens da simulação (reconstrução) são: visualização, repetição, predição e o "feedback". Os resultados simulados baseados nos dados coletados e cálculos lógicos suportam o diagnóstico, plano de tratamento e auxilia operações. O programa *Dental CAD/CAM* para tratamento reabilitador, e simuladores ortodônticos como os da *ALIGN* ou *Orametrix* são produzidos com princípios comerciais. A CBCT foi desenvolvida para providenciar imagem tridimensional dos pacientes. Agora é a hora de estabelecer novos métodos de simulação que poderão ser utilizados para diagnóstico e tratamento ortodôntico mais acurado.

6.3.7.2 Diagnóstico da reabsorção radicular apical

Estudos microscópicos e radiográficos têm produzido resultados conflitantes em relação a associação da reabsorção radicular apical em tratamento ortodôntico. Hoje, o método mais acurado para reabsorção radicular é a radiografia periapical como comprovaram Chapnick e Endo (1989); Sameshima e Sinclair (2000a,b); Sameshima e Asgarifar (2001); Furquim (2002); Brezniak et al, 2004; Consolaro 2005 a,b,c; 2006; 2007a,b,c,d). Os dentes superiores e anteriores são os mais afetados quando submetidos a movimentação ortodôntica (SAMESHIMA; SINCLAIR, 2000a,b) e para avaliar o encurtamento radicular os métodos disponíveis são imprecisos. Brezniak et al. (2004) sugere a medição em radiografia periapical do ponto médio entre a junção cemento-esmalte mesial e distal enquanto que Mohandesan, Ravanmehr, Valaei (2007) consideram que perdas radiculares maiores que 1mm diagnosticadas em radiografias

periapicais é considerada significante clinicamente mas Katona (2007) não obteve sucesso em um modelo matemático para medição da quantidade de reabsorção radicular.

A maioria desta variabilidade pode ser atribuída a metodologia não padronizada, o que limita a comparabilidade de resultados a partir dos diferentes estudos e os estudos radiográficos avaliam somente a reabsorção radicular apical, devido a reabsorção nas superfícies vestibular e palatina/lingual serem menos perceptíveis nas radiografias (BREZNIAK e WASSERSTEN, 2004a,b; REUKERS et al, 1998). Apesar dos estudos microscópicos ou em microscopia eletrônica de varredura providenciarem resultados exatos, eles somente podem ser conduzidos em dentes representativos de uma amostra; já que a única forma até então de realizar estudos em grande escala, tanto inter ou intra pacientes, é o método radiográfico (WEILAND, 2003; CHAN et al., 2004, 2005; CASA et al., 2006).

E este método nos conduz a erros, principalmente, porque dependerá de quem foi o observador na leitura do exame e como os dados foram interpretados, além dos já tão conhecidos problemas que ocorrem na interpretação radiográfica: quantidade de distorção, magnificação, falta de reprodutibilidade e a projeção de uma estrutura tridimensional em um plano bidimensional (filme radiográfico).

Não podemos afirmar que a tomografia computadorizada de feixe cônico trará a solução para todos os problemas que temos descritos na literatura quanto a previsibilidade e diagnóstico da reabsorção radicular, pois todos os métodos que temos são subjetivos, i.e., compara-se o resultado encontrado com escores pré determinados. E na CBCT, conseguiremos sempre diagnosticar a reabsorção radicular? E prever este acontecimento, é possível? A ciência terá que caminhar a passos muito largos para conseguir responder a estas respostas. Com este trabalho podemos afirmar é que na CBCT podemos realizar o diagnóstico da reabsorção radicular em todas as superfícies: vestibular, lingual/palatina, mesial e distal, além de nos permitir ter um detalhe da vista apical de cada dente. Com esta pesquisa, só podemos afirmar que os cortes tomográficos transversais e sagitais oblíquos permitem avaliar com acurácia e reprodutibilidade a morfologia radicular tridimensional dos dentes (figuras 21 e 22).

Mas, a partir de que quantidade de perda mineral é possível diagnosticar a reabsorção radicular em CBCT? É sabido que na radiografia periapical só podemos detectar o defeito após o dente ter sofrido perda mineral. E na CBCT? Extrapolando os resultados dos trabalhos que analisaram a exatidão e reprodutibilidade da CBCT como o de Lascala (2003); Lascala et al. (2004); Hilgers et al. (2005); Marmulla et al. (2005) onde as medidas reais sempre foram maiores

que as calculadas nas imagens CBCT, porém sem diferença estatisticamente significante, podemos também sugerir que a imagem tomográfica CBCT é confiável para avaliação da raiz dentária. Kalathingal et al. (2006) observou maior acuidade no diagnóstico da extensão da lesão cariosa enquanto Misch et al. (2006); Pinsky et al. (2006); Lofthag-Hansen et al. (2007); Stavropoulos e Wenzel (2007) relataram que a CBCT oferece vantagens significantes na avaliação das regiões interproximais, vestibulares e linguais, sendo que alterações podem ser detectadas e quantificadas.

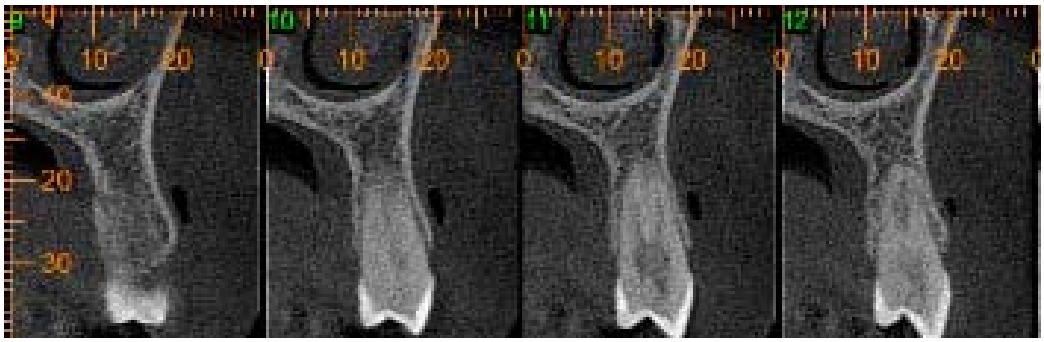

Figura 21 – Cortes transversais oblíquos – tamanho real (1:1) da região do dente 24.

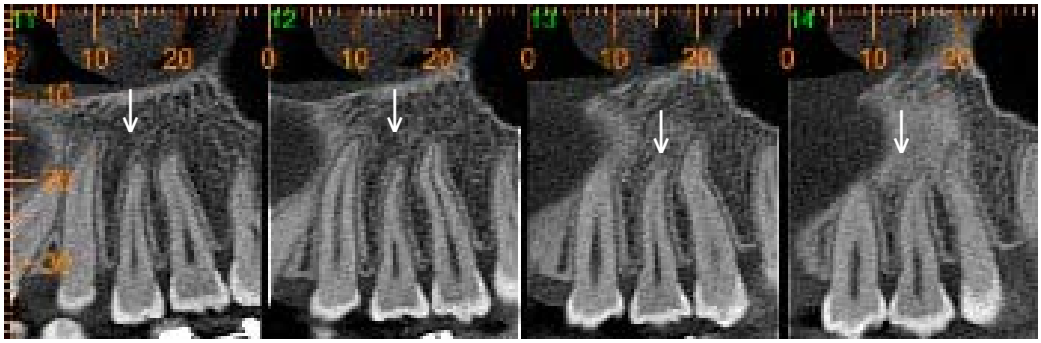

Figura 22 – Cortes sagitais oblíquos – tamanho real (1:1) da região dos dentes 24 (↓).

O que temos descrito na literatura é que a reabsorção radicular apical nas superfícies vestibular e lingual foram significantemente maiores que em outras regiões. (CHAN; PETOCZ; DARENDELILER, 2005).

Como a nossa amostra é muito pequena e não havia intenção de determinar se alguma superfície apresentava maior índice de reabsorção radicular, o que podemos dizer é que reabsorções presentes nas imagens tomográficas nem sempre mostraram qualquer tipo de alteração na imagem radiográfica, provavelmente devido a reabsorção estar presente nas superfícies vestibular e/ou lingual, e não detectáveis na radiografia periapical devido a sobreposição destas faces. Na avaliação quanto à irregularidade da superfície apical de acordo com a classificação de Goldson e Henrikson (1975) e quanto a magnitude das reabsorções dentárias seguindo os critérios de Malmgren et al. (1982) não houve correlação (Coeficiente de Spearman respectivamente 0,14 e 0,13 – correlação positiva baixa) e nem significância estatística (p 0,14 e 0,17 respectivamente), devido a imagem bidimensional determinar reabsorções presentes no sentido mésio-distal e os cortes tomográficos utilizados analisou reabsorções presentes no sentido vestíbulo-lingual. Este resultado nos mostra que a avaliação nos sentidos mésio-distal e vestíbulo-lingual não apresentam correlação quando se compara o sentido mésio-distal em imagem bidimensional e o sentido vestíbulo-lingual em imagem tridimensional. Também foi observado que nestas classificações, a imagem bidimensional recebeu escores menores, igual ou maiores que as imagens tomográficas, sendo na maioria das vezes escores menores. Este fato deve-se a dificuldade de análise na imagem bidimensional: apenas uma imagem e não há diversos cortes do mesmo dente, o que permite que seja realizada uma varredura de todo o contorno radicular.

As avaliações quanto a forma geométrica da raiz dos incisivos não tiveram significância ($p = 0,48$) quando da aplicação nas imagens tomográficas obtidas em cortes transversais oblíquos, devido a esta imagem não ser visualizada nos exames bidimensionais. E as outras características do terço apical dos incisivos tiveram significância ($p = 0,02$) porém a correlação quando aplicado o coeficiente de Spearman (-0,08 e 0,27) foi considerada baixa nas duas avaliações. Os nossos resultados demonstram mais uma vez que é necessário novas pesquisas comparando a radiografia periapical e cortes tomográficos sagitais oblíquos (fig. 22), já que assim poderemos ter a certeza que podemos aplicar os mesmos critérios que hoje são aplicados nas radiografias periapicais nos cortes tomográficos sagitais oblíquos. A imagem no sentido vestíbulo-lingual passará a fazer parte nas pesquisas de reabsorção radicular se tornando necessário determinar novas formas de avaliar a geometria da raiz e as características do terço apical dos incisivos, e para tanto, necessita de futuros trabalhos com amostras que permitam "selecionar" as diversas formas existentes no sentido vestíbulo-lingual.

6.3.7.3 Avaliação da perda óssea nos dentes

Na literatura ortodôntica sempre foi dado ênfase para a região dos incisivos inferiores no diagnóstico e planejamento ortodôntico pois frequentemente estes são um fator limitante no plano de tratamento: possibilidade ou não de vestibularização ou verticalização destes dentes. Por quê? Devido principalmente a pequena dimensão lábio-lingual do processo alveolar nesta área geralmente implica em pouco suporte ósseo dos incisivos inferiores.

Os métodos utilizados para avaliar a quantidade de tecido ósseo nesta região são: radiografia periapical ou interproximal e telerradiografia em norma lateral. Os trabalhos geralmente relatam que há uma subestimação da quantidade de perda óssea real (NAUERT; BERG, 1999).

As radiografias convencionais não são capazes de delinear a morfologia das tábuas ósseas vestibular e lingual, devido à sobreposição de imagens.

Nos relatos de casos, observa-se nos cortes axiais que a quantidade de suporte ósseo é variável, sendo possível encontrar em vários casos dentes com deiscências e fenestrações ósseas. Note nos cortes de 10 a 14 da figura C3 do apêndice C a presença de fenestração no dente 11 e compare com a figura C1 onde a fenestração não pode ser observada. Observamos assim como Nauert e Berg (1999), que a densidade óssea teve um aumento crescente a partir do terço cervical em direção ao terço apical, e geralmente com valores maiores para a face lingual ou palatina. Este achado pode ser confirmado nas figuras G7 e G8 do apêndice G; na figura F2 do apêndice F e na figura D2 do apêndice D. Infelizmente não se pode comparar os resultados deste trabalho com os de Nauert e Berg (1999) pois os mesmos avaliaram imagens obtidas em exames tomográficos em espiral (CT).

No nosso trabalho pudemos observar como o ortodontista, na maioria das vezes, tem uma quantidade muito pequena de tecido ósseo nas faces vestibulares e linguais, e talvez a análise dos casos descritos chame a atenção para a necessidade uma melhor avaliação da situação anatômica no segmento dos incisivos inferiores, quantificando a real quantidade de volume ósseo presente na imagem tridimensional. Sugerimos que em todos os pacientes com sínfese muito fina, seja complementado com a solicitação de uma tomografia computadorizada de feixe cônico, pois visualizar a quantidade de tecido ósseo nas faces vestibulares e palatinas/linguais de todos os dentes hoje já é possível.

6.3.7.4 Diagnóstico de reabsorções em raízes de dentes adjacentes a dentes impactados

Heimisdottir, Brosshardt, Ruf (2005) ao comparar microscopia com radiografia periapical, detectaram que a reabsorção radicular nos incisivos laterais foi muito maior do que aparentava no exame radiográfico.

Apesar do trabalho ter comparado a radiografia periapical com a microscopia, deixa claro que os nossos resultados têm fundamento, pois também observamos que não houve correlação da quantidade de reabsorção radicular entre a imagem bi e tridimensional, assim como Heimisdottir, Brosshardt, Ruf (2005) observaram quando utilizaram a microscopia, que também é uma imagem que permite a análise tanto no sentido vestíbulo-lingual como mesio-distal. A radiografia periapical não consegue determinar a dimensão exata da morfologia radicular e não pode ser considerada um método preciso no diagnóstico de reabsorção radicular.

O diagnóstico de dentes impactados pode ser realizado em radiografia panorâmica como descrito por Traxler et al. (1989); Krennmair, Lenglinger, Traxler (1995); Elefteriadis e Athanasiou (1996); Freisfeld et al. (1999), Bodner, Bar-Ziv, Becker (2001), no entanto a localização precisa, presença de contato e reabsorção de dentes adjacentes necessita de métodos mais acurados. A tomografia computadorizada helicoidal mostrou ser um método acurado e superior a outras técnicas como: exame clínico, radiografia panorâmica e radiografia periapical (TRAXLER et al., 1989; KRENNMAIR; LENGLINGER; TRAXLER, 1995; ELEFTERIADIS; ATHANASIOU, 1996; FREISFELD et al., 1999; ERICSON; KUROL, 2000a; BODNER; BAR-ZIV; BECKER, 2001; BJERKLIN; ERICSON, 2006; CHEN et al., 2006; FABER, BERTO, QUARESMA, 2006). Bjerklin e Ericson (2006) alteraram o plano de tratamento em 43.7% das crianças após a análise da imagem tomográfica helicoidal, e ainda chamaram a atenção para o fato de reabsorções nas superfícies radiculares, vestibular e lingual/palatina não terem sido detectadas nas radiografias: periapical e panorâmica. Procurando formas de melhorar a visualização de dentes impactados, Faber, Berto, Quaresma (2006) confeccionaram um modelo prototipado a partir de imagens de TC e desta forma conseguiram clarificar a relação exata entre o dente impactado e os dentes adjacentes.

Podemos observar que são diversos os trabalhos publicados comprovando a eficiência da imagem tomográfica helicoidal no diagnóstico de reabsorção radicular, e todos os autores relatam que a imagem tomográfica facilitou o diagnóstico assim como a localização e quantidade de perda de estrutura dentária devido a reabsorção radicular. Interessante foram os achados de Bjerklin e

Ericson (2006), onde houve alteração de planejamento em quase metade dos casos (43,7%), após a análise da tomografia computadorizada helicoidal. Mais uma vez, podemos afirmar que a imagem tomográfica, seja helicoidal ou feixe cônico, facilita a visualização da perda de estrutura dentária, assim como permite a mensuração da largura e profundidade da reabsorção em todas as faces do dente: vestibular, lingual/palatina, mesial e distal. Na avaliação realizada em nossa amostra não houve correlação entre a análise da imagem radiográfica e da imagem tomográfica, e esta correlação se tornou menos evidente, quando foi solicitado para classificar quanto a regularidade da superfície apical dos incisivos (GOLDSON; HENRIKSON, 1975) e quanto a magnitude (MALMGREN et al.; 1982).

Não foi encontrado significância clínica quanto ao diagnóstico de dentes impactados em TC e CBCT, apenas chamam a atenção da comunidade odontológica que a resolução espacial e a avaliação do tecido mole podem ser consideradas como vantagens da tomografia computadorizada helicoidal (CHAUSHU; CHAUSHU; BECKER, 2004). Walker, Enciso, Mah (2005), Maverna e Gracco (2007) consideraram a imagem CBCT favorável e esta supriu a maioria dos elementos que escaparam na avaliação da imagem radiográfica. Sugerem que a CBCT seja o exame de indicação para localização de caninos impactados.

Ericson e Kurol (2000b) comprovaram que a TC permite o diagnóstico "real" da quantidade de reabsorção radicular, ao compararem a imagem tomográfica e a anatomia dentária de incisivos laterais.

A escassez de trabalho em imagens tomográficas de feixe cônico para diagnóstico de dentes impactados se deve ao fato de este tipo de exame estar no mercado a pouco tempo e principalmente a pouca informação dos clínicos quanto as indicações e forma de leitura da CBCT.

6.3.7.5 Outras observações pertinentes a reabsorção radicular

Observe a figura N1 do Apêndice N, note que na avaliação das radiografias periapicais não se observa perda de estrutura dentária dos dentes 44 e 34. Agora, analise as figuras N2, N3 e principalmente N4 e N5: a perda de estrutura dentária se clarifica e estes dentes nunca foram submetidos a tratamento ortodôntico. Na avaliação radiográfica não há sinal de reabsorção e talvez nenhum examinador desconfiasse da presença da reabsorção. Será que na população que nunca foi submetida a tratamento ortodôntico, a reabsorção varia de cinco a dez por cento de

acordo com Woods et al. (1992)? Esperamos que sim, mas devemos realizar novos trabalhos utilizando imagens tomográficas com o intuito de determinar qual a real porcentagem de reabsorção radicular em pessoas não tratadas ortodonticamente.

7 Conclusões

7 CONCLUSÕES

Os resultados revelaram que:

1. A tomografia computadorizada de feixe cônico é um método de diagnóstico eficiente para as reabsorções dentárias relacionadas ao tratamento ortodôntico.

2. Os cortes tomográficos transversais oblíquos permitem a análise das faces: vestibular e lingual do dente, e nos cortes tomográficos sagitais oblíquos visualizamos a imagem da faces: mesial e distal.

3. Não há correlação entre o diagnóstico obtido em radiografia periapical e em cortes tomográficos transversais oblíquos.

Com base nos estudos encontrados na literatura, fundamentos no resultado do trabalho e relevando as limitações inerentes a qualquer metodologia, podemos concluir que:

- As reabsorções dentárias diagnosticadas durante o tratamento ortodôntico podem estar presentes previamente ao início do tratamento, mas devido a pequena quantidade de perda de estrutura dentária, torna-se difícil a detecção através de imagens bidimensionais, sendo estas diagnosticáveis nos cortes tomográficos sagitais e transversais oblíquos.

- O diagnóstico da morfologia da raiz dentária nos sentidos mésio-distal e vestíbulo-lingual permite a visualização tridimensional do dente, tornando-se assim mais previsível. Torna-se necessário novas adequações as classificações para determinação da morfologia da raiz dentária nos cortes tomográficos transversais oblíquos.

Referências bibliográficas

8 REFERÊNCIAS BIBLIOGRÁFICAS*

Andreasen FM, Sewerin I, Mandel U, Andreasen JO. Radiographic assessment of simulated root resorption cavities. Endod Dent Traumatol. 1987; 3:21-27.

Arai Y, Tammisalo E, Iwai K, Hashimoto K, Shinoda K. Development of a compact computed tomographic apparatus for dental use. Dentomaxillofac Radiol. 1999; 28:245-248.

Baumrind S, Carlson S, Beers A, Curry S, Norris K, Boyd RL. Using three-dimensional imaging to assess treatment outcomes in orthodontics: a progress report from the University of the Pacific. Orthod Craniofacial Res. 2003; 6(Suppl 1):132-42.

Bjerklin K, Ericson S. How a computerized tomography examination changed the treatment plans of 80 children with retained and ectopically positioned maxillary canines. Angle Orthod. 2006; 76(1):43-51.

Bodner L, Bar-Ziv J, Becker A. Image accuracy of plain film radiography and computed tomography in assessing morphological abnormality of impacted teeth. Am J Orthod Dentofacial Orthop. 2001; 120:632-8.

Borg E, Kallqvist A, Grondahl K, Grondahl HG. Film and digital radiography for detection of simulated root resorption cavities. Oral Surg Oral Med Oral Path Oral Radiol Endod. 1998; 86:110-14.

Bramante AS. Avaliação da precisão da radiografia convencional, digital e tomografia computadorizada no diagnóstico de defeitos ósseos produzidos experimentalmente [tese]. Bauru(SP): Faculdade de Odontologia de Bauru, Universidade de São Paulo; 2002.

Brezniak N, Wasserstein A. Orthodontically induced inflammatory root resorption. Part I: the basic science aspects. Angle Orthod. 2002a; 72:175-179.

Brezniak N, Wasserstein A. Orthodontically induced inflammatory root resorption. Part I: the clinical aspects. Angle Orthod. 2002b; 72:180-184.

Brezniak N, Goren S, Zoizner R, Dinbar A, Arad A, Wasserstein A, et al. A comparison of three methods to accurately measure rooth length. Angle Orthod. 2004; 74:786-91.

Broer N, Fuhrman A, Bremert S, Schulze D, Kahl-Nieke B. Evaluation of transversal slice imaging in the diagnosis of tooth displacement with special considerations of the upper canines. J Orofac Orthop. 2005; 66(2):94-109.

Brooks SL Computed tomography. Dent Clin N Amer, 1993; 37(4):575-90.

* Normas recomendadas para uso no âmbito da Faculdade de Odontologia de Bauru da Universidade de São Paulo, com base no documento "Diretrizes básicas para elaboração de dissertações e teses", elaborado pelo Serviço de Biblioteca e Documentação da Faculdade de Odontologia de Bauru da Universidade de São Paulo e aprovado pela Comissão de Pós-Graduação em 13 de março de 2007.

Capelozza AL, Consolaro A, Caetano IM, Zanda MJ Estudo quantitativo de reabsorções dentárias radiculares apicais e diagnóstico radiográfico em dentes humanos secos. Rev APCD. No prelo 2007.

Capelozza L Filho, Fattori L, Maltagliati LA. Um novo método para avaliar as inclinações dentárias utilizando a tomografia computadorizada. R Dental Press Ortodon Ortop Facial. 2005; 10(5):23-29.

Carlsson C. Imaging modalities in x-ray computerized tomography and in selected volume tomography. Phys Med Biol. 1999; 44:R23-26.

Casa MA, Faltin RM, Faltin K, Arana-Chaves VE. Root resorption on torqued human premolars shown by tartrate-resistant acid phosphatase histochemistry and transmission electron microscopy. Angle Orthod. 2006; 76(6):1015-21.

Cavalcanti MG, Vannier MW. Validation of spiral computed tomography for craniofacial clinical application. Dentomaxillofac Radiol. 1998; 27(6):344-50.

Cavalcanti MG, Yang J, Ruprecht A, Vannier MW. Validation of spiral computed tomography for dental implants. Dentomaxillofac Radiol. 1998; 27(6):329-33.

Cavalcanti MG, Yang J, Ruprecht A, Vannier MW. Accurate linear measurements in the anterior maxilla using orthoradially reformatted spiral computed tomography. Dentomaxillofac Radiol. 1999; 28(3):137-40.

Cevidanes LH, Bailey LJ, Tucker GR Júnior, Styner, MA, Mol A, Phillips CL, et al. Superimposition of 3D cone-beam CT models of orthognatic surgery patients. Dentomaxillofac Radiol. 2005; 34(6):369-75.

Cevidanes LH, Styner MA, Proffit WR. Image analysis and superimposition of 3-dimensional cone-beam computed tomography models. Am J Orthod Dentofacial Orthop. 2006; 129(5):611-8.

Cha JY, Mah J, Sinclair P. Incidental findings in the maxillofacial area with 3-dimensional cone-beam imaging. Am J Orthod Dentofacial Orthop. 2007; 132:7-14.

Chan EKM, Darendeliler MA. Exploring the third dimension in root resorption. Orthod Craniof Res. 2004; 7(2):64-70.

Chan EKM, Darendeliler MA, Petocz P, Jones AS. A new method for volumetric measurements in the Scanning Electron Microscope. Eur J Oral Sci. 2004; 112:134-9.

Chan EKM, Petocz P, Darendeliler MA. Validation of two-dimensional measurements of root resorption craters on human premolars after 28 days of force application. Eur J Orthod. 2005; 27:390-95.

Chapnick L, Endo D. External root resorption: an experimental radiographic evaluation. Oral Surg Oral Med Oral Pathol. 1989; 67:578-92.

Chaushu S, Chaushu G, Becker A. The role of digital volume tomography in the imaging of impacted teeth. World J Orthod. 2004; 5:120-32.

Chen Y, Duan P, Meng Y, Chen Y. Three-dimensional spiral computed tomographic imaging: a new approach to the diagnosis and treatment planning of impacted teeth. Am J Orthod Dentof Orthop. 2006; 130(1):112-16.

Cohenca N, Simon JH, Roges R, Morag Y, Malfaz JM Clinical indications for digital imaging in dento-alveolar trauma. Part 1: traumatic injuries. Dental Traumatolology. 2007; 23:95-104.

Cohenca N, Simon JH, Roges R, Morag Y, Malfaz JM Clinical indications for digital imaging in dento-alveolar trauma. Part 2: root resorption. Dental Traumatolology. 2007; 23:105-13.

Consolaro A. Biologia da movimentação dentária: Princípios básicos aplicados à clínica. In: Interlandi S. Ortodontia: bases para a iniciação. 4.ed. São Paulo, Artes Médicas, 1999. p.437-49.

Consolaro A. Sobre alguns aspectos metodológicos de pesquisas em movimentação dentária induzida e das reabsorções dentárias: uma proposta de guia e cuidados para análises de trabalhos. Rev Dental Press Ortod Ortop Max. 2004; 9(2):104-109.

Consolaro A. Reabsorções dentárias nas especialidades clínicas. 2nd ed. Maringá: Dental Press; 2005a.

Consolaro A. As ameaças das reabsorções dentárias. Rev APCD. 2005b; 59:11-19.

Consolaro A. Agindo a tempo nas reabsorções dentárias. Rev APCD. 2005c; 59:7-10.

Consolaro A. Dentes mais resistentes à reabsorção dentária: a perspectiva dos bisfosfonatos. Rev Clin Ortod Dental Press. 2005d; 4(4):112.

Consolaro A. Radiografia digital, tomografia, prototipagem e reabsorções. Manual de sobrevivência e conhecimento prévio. Rev Clin Ortod Dental Press; 2006. 5(1):110-111.

Consolaro A. Dentes com vitalidade pulpar e lesão periapical: deve-se movimentá-los? Rev Clin de Ortod Dental Press. 2007a; 6:109.

Consolaro A. Sobre ineditismo de idéias, citações de autores, marcas comerciais e patentes em Ortodontia. Rev Dental Press Ortod Ortop Facial. 2007b; 12:11-13.

Consolaro A. Tensões nas areas de compressão do ligamento periodontal durante o movimento ortodôntico. E os binômios? Rev Clin Ortod Dental Press. 2007c; 6:111.

Consolaro A. Radiografias periapicais prévias ao tratamento ortodôntico. Rev Dental Press Ortod Ortop Maxilar. 2007d; 12:14-16.

Consolaro A, Freitas PZ. Tomografia helicoidal versus volumétrica no planejamento ortodôntico e no diagnóstico das reabsorções dentárias. Rev Clin Ortod Dental Press. No prelo 2007e.

Consolaro A, Ortis MFM, Velloso TRG. Dentes com rizogênese incompleta e movimento ortodôntico: bases biológicas. Rev Dental Press Biol Oral. 2000; 1(2):8-17.

Consolaro A, Oliveira AG, Ennes JP. Partial andontia: form and size of remaining teeth and orthodontics implications. In: Annual Session of the American Association of Orthodontics, 101, Toronto, Canadá. American Association of Orthodontists; 2001. p. 84.

Consolaro A, Consolaro RB, Ortis MFM, Freitas PZ. Conceitos de genética e hereditariedade aplicados à compreensão das reabsorções dentárias durante a movimentação ortodôntica. Rev. Dental Press Ortod Ortop Max. 2004; 9(2):79-94.

Danforth RA. Cone beam volume tomography: a new digital imaging option for dentistry. J Calif Dent Assoc. 2003; 31:814-15.

Danforth RA, Torabinejad M. Estimated risks associated with endodontic radiography. Endod Dent Traumatol. 1990; 6(1):21-5.

Danforth RA, Dus I, Mah J. 3-D volume imaging for dentistry: a new dimension. J Calif Dent Assoc. 2003; 31(11)817-23.

Danforth RA, Peck J, Hall P. Cone beam volume tomography: an imaging option for diagnosis of complex mandibular third molar anatomical relationships. J Calif Dent Assoc. 2003; 31(11):847-52.

Draenert FG, Coppenrath E, Herzog P, Muller S, Mueller-Lisse UG. Beam hardening artifacts occur in dental implant scans with the NewTom cone beam CT but not with the dental 4-row multidetector CT. Dentomaxillofac Radiol. 2007; 36:198-203.

Elefteriadis J, Athanasiou AE. Evaluation of impacted canines by means of computerized tomography. Int J Adult Orthogn Surg. 1996; 11:257-64.

Eraso FE, Parks ET, Roberts WE, Hohlt WF, Ofner S. Density value means in the evaluation of exernal apical root resorption: an *in vitro* study for early detection in orthodontic case simulations. Dentomaxillofac Radiol. 2007; 36:130-37.

Ericson S, Bjerklin K. The dental follicle in normally and ectopically erupting maxillary canines: a computed tomography study. Angle Orthod. 2001; 71(5):333-42.

Ericson S, Bjerklin K, Falahat B. Does the canine dental follicle cause resorption of permanent incisor roots? A computed tomographic study of erupting maxillary canines. Angle Orthod. 2002; 72(2):95-104.

Ericson S, Kurol J. CT diagnosis of ectopically erupting maxillary canines – a case report. Eur J Orthod. 1988; 10(2):115-21.

Ericson S, Kurol J. Incisor root resorptions due to ectopic maxillary canines imaged by computerized tomography a comparative study in extracted teeth. Angle Orthod. 2000; 70(4):276-83.

Ericson S, Kurol J. Resorption of incisors after ectopic eruption of maxillary canines: a CT study. Angle Orthod. 2000; 70(6):415-23.

Faber J, Berto PM, Quaresma M. Rapid prototyping as a tool for diagnosis and treatment planning for maxillary canine impaction. Amer J Orthod Dentofac Orthop. 2006; 129:583-9.

Fattori L. Avaliação das inclinações dentárias obtidas pela técnica Straight-wire – prescrição Capelozza classe II [dissertação]. São Bernardo do Campo (SP): Faculdade de Odontologia, Universidade Metodista de São Paulo; 2006.

Farman AG. Applying DICOM to dentistry. J Digit Imaging. 2005; 18(1):23-7.

Farman AG, Scarfe WC. Development of imaging selection criteria and procedures should preced cephalometric assessment with cone-beam computed tomography. Am J Orthod Dentofacial Orthop. 2006; 130(2):257-65.

Floyd P, Palmer R, Barret V. Dental implants. 4. Treatment planning for implant restorations. Br J Dent. 1999; 187(6): 297-305.

Francischone TRCG. Reabsorção dentária: determinação de sua freqüência em pacientes com endocrinopatias. [tese]. Bauru(SP): Faculdade de Odontologia de Bauru, Universidade de São Paulo; 2002.

Francischone TRCG; Furquim LZ; Consolaro A. Reabsorções dentárias e alterações ósseas no trabeculado maxilar podem ter origem sistêmica? Uma abordagem clínica e diagnóstica. Rev Dental Press Ortod Ortop Max. 2002; 7(4):43-49.

Frederiksen NL, Benson BW, Sokolowski TW. Effective dose and risk assessment from film tomography used for dental implant. Dentomaxillofac Radiol. 1994; 23:123-127.

Frederiksen NL, Benson BW, Sokolowski TW. Effective dose and risk assessment from film tomography used of the maxillofacial complex. Dentomaxillofac Radiol. 1995; 24:55-58.

Freisfeld M, Dahl IA, Jager A, Drescher D, Schuller H. X-ray diagnosis of impacted upper canines in panoramic radiographs and computed tomographs. J Orofac Orthop. 1999; 60(3):177-84.

Fuhrmann RAW. Three-dimensional evaluation of periodontal remodeling during orthodontic movement. Semin Orthod. 2002; 8(1):23-38.

Fuhrmann RAW, Wehrbein H, Langen HJ, Diedrich PR. Assessment of the dentate alveolar process with high resolution computed tomography. Dentomaxillofac Radiol. 1995; 24(1): 50-54.

Fuhrmann RAW, Bucker A, Diedrich PR. Assessment of alveolar bone loss with high resolution computed tomography. J Periodont Res. 1995; 30: 258-63.

Fuhrmann RAW, Bucker A, Diedrich PR. Furcation involvement: comparison of dental radiographs and HR-CT-slices in humam specimens. J Periodont Res. 1997; 32(5): 409-18.

Fuhrmann RAW, Bucker A, Diedrich PR. Radiological assessment of artificial bone defects in the floor of the maxillary sinus. Dentomaxillofac Radiol. 1997; 26(2): 112-6.

Fuhrmann RAW, Schulze D, Rother U, Vesper M. Digital transverse slice imaging in dental-maxillofacial radiology: from pantomography to digital volume tomography. Int J Comput Dent. 2003; 6:129-40.

Furquim LZ. Perfil endocrinológico de pacientes ortodônticos com e sem reabsorções dentárias: correlação com a morfologia radicular e da crista óssea alveolar. [tese]. Bauru(SP): Faculdade de Odontologia de Bauru, Universidade de São Paulo; 2002.

Garib-Carreira DG. Efeitos dentoesqueléticos e periodontais da expansão rápida da maxila com os aparelhos dentomucossuportado e dentossuportado: avaliação por meio da tomografia computadorizada. [tese]. Bauru(SP): Faculdade de Odontologia de Bauru, Universidade de São Paulo; 2003.

Garib, DG, Henriques JFC, Janson G, Freitas MR, Coelho RA. Rapid maxillary expansion – tooth tissue-borne versus tooth-borne expanders: a computed tomography evaluation of dentoskeletal effects. Angle Orthod. 2005; 75(4):548-57.

Garib, DG, Henriques JFC, Janson G, Freitas MR, Coelho RA. Periodontal effects of rapid maxillary expansion with tooth-tissue borne and tooth borne expanders: a computed tomography evaluation. Am J Orthod Dentofacial Orthop. 2006;129(6):749-58.

Garib DG, Raymundo R Júnior, Raymundo MV, Raymundo DV, Ferreira SN. Tomografia computadorizada de feixe cônico (Cone beam): entendendo este novo método de diagnóstico por imagem com promissora aplicabilidade na ortodontia. R Dental Press Ortodon Ortop Facial. 2007; 12(2):139-56.

Gegler A, Mahl C, Fontanella V. Reproducibility of and file format effect on digital subtraction radiography of simulated external root resorption. Dentomaxillofac Radiol. 2006; 35(1):10-3.

Gomes ACA, Vasconcelos BCE, Dias EO Silva, Mendes OR Júnior. Uso da tomografia computadorizada nas fraturas faciais. Rev Cir Traumat Buco-maxilo-facial. 2004; 4(1):9-13.

Goldenberg, DC. Estudo das alterações esqueléticas da região maxilar em pacientes submetidos à expansão rápida da maxila assistida cirurgicamente avaliadas por tomografia computadorizada [tese]. São Paulo (SP): Faculdade de Medicina, Universidade de São Paulo; 2006.

Goldson L, Henrikson CO. Root resorption during begg treatment: a longitudinal roentgenologic study. Amer J Orthod. 1975; 68(1):55-66.

Gracco A, Lombardo L, Cozzani M, Siciliani G. Quantitative evaluation with CBCT of palatal bone thickness in growing patients. Prog Orthod. 2006; 7(2):164-74.

Guerrero ME, Jacobs R, Loubele M, Schutyser F, Suetens P, Van SD. State-of-art on cone beam CT imaging for preoperative planning of implant placement. Clin Oral Investig. 2006; 10:1-7.

Gunduz E, Rodriguez-Torres C, Gahleitner A, Heissenberger G, Bantleon HP. Bone regeneration by bodily tooth movement: dental computed tomography examination of a patient. Am J Orthod Dentofacial Orthop. 2004; 125(1):100-6.

Hamada Y, Kondoh T, Noguchi K, Iino M, Isono H, Ishii H, et al. Application of limited cone beam computed tomography to clinical assessment of alveolar bone grafting: a preliminary study. Cleft Palate-Craniofacial J. 2005; 42(2):128-37.

Hashimoto K, Arai Y, Iwai K, Araki M, Kawashima S, Terakado M. A comparison of a new limited cone beam computed tomography machine for dental use with a multidetector row helical CT machine. Oral Surg Oral Med Oral Path Oral Radiol Endod. 2003; 95:371-77.

Hashimoto K, Kawashima S, Araki M, Iway K, Sawada K, Akiyama Y. Comparison of image performance between cone-beam computed tomography for dental use and four-row multidetector helical CT. J Oral Sci. 2006; 48(1):27-34.

Hatcher DC, Aboudara CL. Diagnosis goes digital. Amer J Orthod Dentofacial Orthop. 2004; 125(4):512-5.

Hatcher DC, Dial C, Mayorga C. Cone beam CT for pre-surgical assessment of implant sites. J Calif Dent Assoc. 2003; 31:825-33.

Heiland M, Schulze D, Blake F, Schmelze R. Intraoperative imaging of zygomaticomaxillary complex fractures using 3D C-arm system. Int J Oral Maxillofac Surg. 2005; 34(4):369-75.

Heimisdottir K, Bosshardt D, Ruf S. Can the severity of root resorption be accurately judged by means of radiographs? A case report with histology. Amer J Orhod. Dentofacial Orthop. 2005; 128(1):106-09.

Heo MS, Lee SS, Lee KH, Choi HM, Choi SC, Park TW. Quantitative analysis of apical root resorption by means of digital subtraction radiography. Oral Surg Oral Med Oral Path Oral Radiol Endod. 2001; 91:369-73.

Hilgers ML, Scarfe WC, Scheetz JP, Farman AG. Accuracy of linear temporomandibular joint measurements with cone beam computed tomography and digital cephalometric radiography. Am J Orthod Dentofacial Orthop. 2005; 128:803-11.

Hintze H, Wenzel A, Andreasen FM, Sewerin I. Digital subtraction radiography for assessment of simulated root resorption cavities. Performance of conventional and reverse contrast modes. Endod Dent Traumatol. 1992; 8:149-54.

Hirschfelder U. Radiologische Ubersichtsdarstellung des Gebisses: Dental-CT versus Orthopantomographie (Radiological survey imaging of the dentition: dental CT versus orthopantomography). Fortschr Kieferorthop. 1994; 55:14-20.

Holberg C, Steinhauser S, Geis P, Rudzki-Janson I. Cone-beam computed tomography in orthodontics: benefits and limitations. J Orofac Orthop. 2005; 66(6):434-44.

Honda K, Bjornland T. Image-guided puncture technique for the superior temporomandibular joint space: value of cone beam computed tomography (CBCT). Oral Surg Oral Med Oral Path Oral Radiol Endod. 2006; 102(3):281-6.

Horvath M, Termote JL, Lemahieu SF, Marchal G, Baert AL. New trends in computed tomography of the head and neck. Curr Opin Radiol. 1991; 3(1):109-13.

Hounsfield G. Computerized transverse axial scanning (tomography) part 1. Description of system. Br J Radiol. 1973; 46:1016-1022.

Howerton WB Júnior; Mora MA. Use of conebeam computed tomography in dentistry. Gen Dent. 2007; 55(1):54-7.

Hueman EM, Noujeim ME, Langlais RP, Prihoda TJ, Miller FR. Accuracy of cone beam computed tomography in determining the location of the genial tubercle. Otolaryngology-Head and Neck Surgery. 2007; 137:115-18.

Hugo AO, Preston CB, Reis P. A simple and reproducible technique for the use of computed tomography in orthodontics. Eur J Orthod. 1981; 3:121-24.

Katona TR. Flaws in root resorption assessment algorithms: role of tooth shape. Am J Orthod Dentofacial Orthop. 2006; 130:698.e19-698.e27.

Kapila S, Sachdeva RCL, Hannam AG, Farman AG. Discussions and recommendations of breakout sessions. Orthod Craniofacial Res. 2003; 6(Suppl 1):179-82.

Kalathingal SM, Mol A, Tyndall DA, Caplan DJ. In vitro assessment of cone beam local computed tomography for proximal caries detection. Oral Surg Oral Med Oral Path Oral Radiol Endod. 2006; 102:310-316.

Katsumata A, Hirukawa A, Noujeim M, Okumura S, Naitoh M, Fujishita M, et al. Image artifact in dental cone-beam CT. Oral Surg Oral Med Oral Path Oral Radiol Endod. 2006; 101:652-7.

Khoury A, Whyne CM, Daly M, Moseley D, Bootsma G, Skinskas T, et al. Intraoperative cone-beam CT for correction of periaxial malrotation of the femoral shaft: a surface-matching approach. Med Phys. 2007; 34:1380-7.

Kim E, Kim KD, Roh BD, Cho YS, Lee SJ. Computed tomography as a diagnostic aid for extracanal invasive resorption. J Endod. 2003; 29(7):463-65.

Kim KD, Ruprecht A, Jeon KJ, Park CS. Personal computer-based three-dimensional computed tomographic images of the teeth for evaluating supernumerary or ectopically impacted teeth. Angle Orthod. 2003; 73:614-21.

Kim S, Choi Y, Hwang E, Chung K, Kook Y, Nelson G. Surgical positioning of orthodontic mini-implants with guides fabricated on models replicated with cone-beam computed tomography. Am J Orthod Dentofacial Orthop. 2007; 131(Suppl):S82-S89.

King KS, Lam EW, Faulkner MG, Heo G, Major PW. Predictive factors of vertical bone depth in the paramedian palate of adolescents. Angle Orthodontist. 2006; 76(5):745-51.

Kobayashi K, Shimoda S, Nakagawa Y, Yamamoto A. Accuracy in measurement of distance using limited cone-beam computerized tomography. Int J Oral Maxillofac Implants. 2004; 19:228-31.

Korbmacher H, Kahl-Nieke B, Schollchen M, Heiland M. Value of two cone-beam computed tomography system from an orthodontic point of view. J Orofac Orthop. 2007; 68(4): 278-89.

Krennmair G, Lenglinger FX, Traxler M. Imaging of unerupted and displaced teeth by cross-sectional CT scans. Int J Oral Maxillofac Surg. 1995; 24(6):413-6.

Krishnan V. Critical issues concerning root resorption: a contemporary review. World J Orthod. 2005; 6(1):30-40.

Kumar V, Ludlow J, Mol A, Cevidanes L. Comparison of conventional and cone beam CT synthesized cephalograms. Dentomaxillofac Radiol. 2007; 36(5):263-9.

Landis JR, Koch GG. The measurement of observer agreement for categorical data. Biometrics. 1977; 33(1):159-74.

Lascala CA Análise da confiabilidade de medidas lineares obtidas em imagens de tomografia computadorizada por feixe cônico (CBCT-NewTom). [tese]. São Paulo (SP): Faculdade de Odontologia, Universidade de São Paulo; 2003.

Lascala CA, Panella J, Marques MM. Analysis of the accuracy of linear measurements obtained by cone beam computed tomography (CBCT-NewTom). Dentomaxillofac Radiol. 2004; 33:291-4.

Leach HA, Ireland AJ, Whaites EJ. Radiographic diagnosis of root resorption in relation to orthodontics. British Dental Journal. 2001; 190(1):16-22.

Lecomber AR, Yoneyama Y, Lovelock DJ, Hosoi T, Adams AM. Comparison of patient dose from imaging protocols for dental implant planning using conventional radiography and computed tomography. Dentomaxillofac Radiol. 2001; 30(5):255-9.

Lee S, Gantes B, Riggs M, Crigger M. Bone density assessments of dental implant sites: 3. Bone quality evaluation during osteotomy and implant placement. Int J Oral Maxillofac Implants. 2007; 22(2):208-12.

Levander E, Malmgren O. Evaluation of the risk of root resorption during orthodontic treatment: a study of upper incisors. Eur J Orthod. 1988; 10(1):30-8.

Levander E, Bajka R, Malmgren O. Early radiographic diagnosis of apical root resorption during orthodontic treatment: a study of maxillary incisor. Eur J Orthod. 1998; 20(1): 57-63.

Liu D, Zhang W, Zhang Z, Wu Y, Ma X. Localization of impacted maxillary canines and observation of adjacent incisor resorption with cone-beam computed tomography. Oral Surg Oral Med Oral Path Oral Radiol Endod. No prelo 2007.

Liu D, Zhang W, Zhang Z, Wu Y, Ma X. Three-dimensional evaluations of supernumerary teeth using cone-beam computed tomography for 487 cases. Oral Surg Oral Med Oral Path Oral Radiol Endod. 2007; 103:403-11.

Lofthag-Hansen S, Huumonen S, Grondahl K, Grondahl H. Limited cone-beam CT and intraoral radiography for the diagnosis of periapical pathology. Oral Surg Oral Med Oral Path Oral Radiol Endod. 2007; 103:114-9.

Loubele M, Maes F, Schutyser F, Marchal G, Jacobs R, Suetens P. Assessment of bone segmentation quality of cone-beam CT versus multislice spiral CT: a pilot study. Oral Surg Oral Med Oral Path Oral Radiol Endod. 2006; 102:225-34.

Lopes, PML. Validação de medidas ósseas cranio-faciais por meio da tomografia computadorizada multislice em 3D [tese]. São Paulo (SP): Faculdade de Odontologia, Universidade de São Paulo; 2006.

Ludlow JB, Davies-Ludlow LE, Brooks SL. Dosimetry of two extraoral direct digital imaging devices: NewTom cone beam CT and Orthophos Plus DS panoramic unit. Dentomaxillofac Radiol. 2003; 32:229-34.

Ludlow JB, Davies-Ludlow LE, Brooks SL, Howerton WB. Dosimetry of 3 CBCT devices for oral and maxillofacial radiology: CB Mercuray, NewTom 3G and i-CAT. Dentomaxillofac Radiol. 2006; 35:219-26.

Ludlow JB, Laster WS, See M, Bailey LJ, Hershey G. Accuracy of measurements of mandibular anatomy in cone beam computed tomography images. Oral Surg Oral Med Oral Path Oral Radiol Endod. 2007; 103:534-42.

MacDonald-Jankowski D, Orpe EC. Some current legal issues that may affect oral and maxillofacial radiology. Part 2: Digital monitors and cone-beam computed tomography. J Can Dent Assoc. 2007; 73(6):507-11.

Mah JK, Danforth RA, Bumann A, Hatcher D. Radiation absorbed in maxillofacial imaging with a new dental computed tomography device. Oral Surg Oral Med Oral Path Oral Radiol Endod. 2003; 96: 508-513.

Maki K, Inou N, Takanishi A, Miller AJ. Computer-assisted simulations in orthodontics diagnosis and the application of a new cone beam X-ray computed tomography. Orthod Craniofac Res. 2003; 6(suppl 1):95-101 e 179-82.

Malmgren O, Goldson L, Hill C, Orwin A, Petrini L, Lundberg M. Root resorption after orthodontic treatment of traumatized teeth. Amer J Orthod Dentof Orthop. 1982; 82(6):487-91.

Marmulla R, Wortche R, Muhling J, Hassfeld S. Geometric accuracy of the NewTom 9000 Cone Beam CT. Dentomaxillofac Radiol. 2005; 34:28-31.

Maverna R, Gracco A. Different diagnostic tools for the localization of impacted maxillary canines: clinical considerations. Prog Orthod. 2007; 8(1):28-44.

Misch KA, Yi ES, Sarment DP. Accuracy of cone beam computed tomography for periodontal defect measurements. J Periodont. 2006; 77(7):1261-6.

Mischkowski RA, Pulsfort R, Ritter L, Neugebauer J, Brochhagen HG, Keeve E, et al. Geometric accuracy of a newly developed cone-beam device for maxillofacial imaging. Oral Surg Oral Med Oral Path Oral Radiol Endod. No prelo 2007.

Mohandesan H, Ravanmehr H, Valaei N. A radiographic analysis of external apical root resorption of maxillary incisors during active orthodontic treatment. Eur J Orthod. 2007; 29:134-39.

Moss JP. The use of three-dimensional imaging in orthodontics. Eur J Orthod. 2006; 28: 416-25.

Mozzo P, Procacci C, Tacconi A, Martini PT, Andreis IA. A new volumetric CT machine for dental imaging base done the cone-beam technique: preliminary results. Eur Radiol. 1998; 8:1558-64.

Nair MK, Nair UP. Digital and advanced imaging in endodontics: a review. J Endod. 2007; 33(1):1-6.

Nakagawa Y, Kobayashi K, Ishii H, Mishima A, Ishii H, Asada K, et al. Preoperative application of limited cone beam computerized tomography as an assessment tool before minor oral surgery. Int J Oral Maxillofac Surg. 2002; 31:322-6.

Nakagawa Y, Ishii H, Nomura Y, Watanabe N, Hoshiba D, Kobayashi K, et al. Third molar position: reliability of panoramic radiography. J Oral Maxillofac Surg. 2007; 65:1303-08.

Nakata K, Naitoh M, Izumi M, Inamoto K, Ariji E, Nakamura H. Effectiveness of dental computed tomography in diagnostic imaging of periradicular lesion of each root of a multirooted tooth: a case report. J Endod. 2006; 32:583-7.

Nakajima A, Sameshima GT, Arai Y, Homme Y, Shimizu N, Dougherty Sr H. Two-and three-dimensional orthodontic imaging using limited cone beam-computed tomography. Angle Orthodont. 2005; 75(6):895-903.

Nance RS, Tyndall D, Levin LG, Trope M. Diagnosis of external root resorption using TACT (tuned-aperture computed tomography). Endod Dent Traumatol. 2000; 16(1):24-8.

Nauert K, Berg R. Evaluation of labio-lingual bony support of lower incisors in orthodontically untreated adults with the help of computed tomography. J Orofac Orthop. 1999; 60(5):321-34.

Papaiz EG, Carvalho PL. Métodos recentes de diagnóstico através da imagem. In: Freitas A, Rosa JE, Faria e Souza I. Radiologia odontológica. 4th ed. São Paulo: Artes Médicas, 1998. p.667-84.

Parks ET Computed tomography applications for dentistry. Dent Clin North Am. 2000; 44:371-94.

Peck JL, Sameshima GT, Miller A, Worth P, Hatcher DC. Mesiodistal root angulation using panoramic and cone beam CT. Angle Orthod. 2007; 77(2):206-13.

Peene P, Lamoral Y, Plas H, Wilms G, De Bethune V, Opdebeeck H et al. Resorption of the lateral maxillary incisor: assessment by CT. J Comput Assist Tomogr. 1990; 14(3):427-9.

Peltonen LI, Aarnisalo AA, Kortesniemi MK, Suomalainen A, Jero J, Robinson S. Limited cone-beam computed tomography imaging of the middle ear: a comparison with multislice helical computed tomography. Acta Radiol. 2007; 48:207-12.

Pinsky HM, Dyda S, Pinsky RW, Misch KA, Sarment DP. Accuracy of three-dimensional measurements using cone-beam CT. Dentomaxillofac Radiol. 2006; 35(6):410-6.

Pohlenz P, Blessman M, Blake F, Heinrich S, Schmelzle R, Heiland M. Clinical indications and perspectives for intraoperative cone-beam computed tomography in oral and maxillofacial surgery. Oral Surg Oral Med Oral Path Oral Radiol Endod. 2007; 103(3):412-7.

Preda L et al. The use of spiral computed tomography in the localization of impacted maxillary canines. Dentomaxillofac. Radiol. 1997; 26(4):236-41.

Reukers E, Sanderink G, Kuijpers-Jagtman AM, Hof MV. Assessment of apical root resorption using digital reconstruction. Dentomaxillofacial Radiol. 1998; 27:25-29.

Rouas P, Nancy J, Bar D. Identification of double mandibular canals: literature review and three case reports with CT scans and cone beam CT. Dentomaxillofacial Radiology. 2007; 36:34-8.

Sakabe J, Kuroki Y, Fujimaki S, Nakajima I, Honda K. Reproducibility and accuracy of measuring unerupted teeth using limited cone beam X-ray CT. Dentomaxillofacial Radiology. 2007; 36:2-6.

Sameshima GT, Asgarifar KO. Assessment of root resorption and root shape: periapical vs panoramic films. Angle Orthod. 2001; 71(3):185-89.

Sameshima GT, Sinclair PM. Predicting and preventing root resorption: part I. Diagnostic factors. Am J Orthod Dentofacial Orthop. 2001; 119(5):505-10.

Sameshima GT, Sinclair PM. Predicting and preventing root resorption: part II. Treatment factors. Am J Orthod Dentofacial Orthop. 2001; 119(5):511-15.

Santamaria M Júnior, Francischone TCG, Furquim LZ, Dalben GS, Consolaro MFMO, Consolaro A. Frequency of dental resorption in patients with endocrinopathies. J Oral Pathol Med. 2006; 35:414-418.

Sarikaya S, Haydar B, Ciger S, Ariyurek M. Changes in alveolar bone thickness due to retraction of anterior teeth. Am J Orthod Dentofacial Orthop. 2002; 22(1):15-26.

Sawamura T, Minowa K, Nakamura M. Impacted teeth in the maxilla usefulness of 3D dental-CT for preoperative evaluation. Eur J Radiol. 2003; 47:221-26.

Scarfe WC, Farman AG, Sukovic P. Clinical applications of cone-beam computed tomography in dental practice. J Can Dent Assoc. 2006; 72:75-80.

Schadlbauer E, Fezoulidis J, Schuster G, Kalavitrinos M. Die Computertomographie in der Kieferorthopãdischen und Zahnãrztlich-chirurgischen diagnostic (Diagnostic potential of computerized tomography in orthodontics and oral surgery). Z Stomatol. 1988; 85:471-9.

Schmuth GP, Freisfeld M, Koster O, Schuller H. The application of computerized tomography (CT) in cases of impacted maxillary canines. Eur J Orthod. 1992; 14(4):296-301.

Schulze D, Heiland M, Thurmann H, Adam G. Radiation exposure during midfacial imaging using 4- and 16-slice computed tomography, cone beam computed tomography systems and conventional radiography. Dentomaxillofac Radiol. 2004; 33(2):83-6.

Schulze D, Heiland M, Blake F, Rother U, Schmelzle R. Evaluation of quality of reformatted images from two cone-beam computed tomographic systems. J Craniomaxillofac Surg. 2005; 33(3):19-23.

Shi H, Scarfe WC, Farman AG. Three-dimensional reconstruction of individual cervical vertebrae from cone-beam computed-tomography images. Am J Orthod Dentofacial Orthop. 2007; 131:426-32.

Siewerdsen JH et al. A simple, direct method for x-ray scatter estimation and correction in digital radiography and cone-beam CT. Med Phys. 2006; 33(1):187-97.

Small BW. Cone beam computed tomography. Gen Dent. 2007; 55(3):179-81.

Sogur E, Baks BG, Grondahl HG. Imaging or root canal fillings: a comparison of subjective image quality between limited cone-beam CT, storage phosphor and film radiography. International Endodontic Journal. 2007; 40:179-85.

Stavropoulos A, Wenzel A. Accuracy of cone beam dental CT, intraoral digital and conventional film radiography for the detection of periapical lesions. An ex vivo study in pig jaws. Clin Oral Investig. 2007; 11(1):101-6.

Sukovic P. Cone beam computed tomography in craniofacial imaging. Orthod Craniofacial Res. 2003. 6(Suppl):31-36.

Swennen GRJ, Schutyser F. Three-dimensional cephalometry: spiral multi-slice vs cone-beam computed tomography. Am J Orthod Dentofacial Orthop. 2006; 130:410-6.

Tanrikulu R, Erol B. Comparison of computed tomography with conventional radiography for midfacial fractures. Dentomaxillofac Radiol. 2001; 30(3):141-6.

Tarantino M. O perigo invisível da tomografia. Istoé. 2007 jul. 5; Medicina & Bem-estar: 35-37.

Tikkakoski T. Limited cone-beam computed tomography imaging of the middle ear [editorial]. Acta Radiologica. 2007; 48:124.

Tomografia [texto na internet] [acesso em 14 jul 2007]. Disponível em: http://pt.wikipedia.org/wiki/tomografia

Tomografia computadorizada [texto na internet] [acesso em 14 jul 2007]. Disponível em: http://pt.wikipedia.org/wiki/Tomografia_computadorizada

Tsiklakis K, Syriopoulos K, Stamatakis HC. Radiographic examiniation of the temporomandibular joint using cone beam computed tomography. Dentomaxillofac Radiol. 2004; 33:196-201.

Tsiklakis K, Donta C, Garala S, Karayianni K, Kamenopoulou V, Hourdakis CJ. Dose reduction in maxillofacial imaging using low dose Cone Beam CT. Eur J Radiol. 2005; 56(3):413-7.

Traxler M, Fezoulidis J, Schadelbauer E, Reichsthaler J. Unerupted and displaced teeth in CT. Int J Oral Maxillofac Surg. 1989; 18:184-6.

Togashi K, Kitaura H, Yonetsu K, Yoshida N, Nakamura T. Three-dimensional cephalometric using helical computer tomography: measurement error caused by head inclination. . Angle Orthodont. 2002; 72(6):513-20.

Vandenberghe B, Jacobs R, Yang J. Diagnostic validity (or acuity) of 2D CCD versus 3D CBCT-images for assessing periodontal breakdown. Oral Surg Oral Med Oral Path Oral Radiol Endod. 2007; 104(3):395-401.

Vannier MW. Craniofacial computed tomography scanning: technology, applications and future trends. Orthod Craniofacial Res. 2003; 6:23-30.

Visser H. Doses to critical organs from computed tomography (CT). In: Farman AG et al. Advances in Maxillofacial Imaging. Amsterdam: Elsevier, 1997. p. 401-6.

Vitral RWF, Telles CST. Computed tomography evaluation of temporomandibular joint alterations in Class II division 1 subdivision patients: condylar symmetry. Amer J Orthod Dentofacial Orthop. 2002; 121(4):369-75.

Walker L, Enciso R, Mah J. Three-dimensional localization of maxillary canines with cone-beam computed tomography. Am J Orthod Dentofacial Orthop. 2005; 128(4):418-23.

Webber RL, Horton RA. Turned-aperture computed tomography: theory and applications in dental radiology. In: Farman AG et al. Advances in maxillofacial imaging. Amsterdam: Elsevier, 1997. p. 359-66.

Weiland F. Constant versus dissipating forces in orthodontics: the effect of initial tooth movement and root resorption. Eur J Orthod. 2003; 25(4):335-42.

Westphalen VP, Gomes de Moraes I, Westphalen FH, Martins WD, Souza PH. Conventional and digital radiographic methods in the detection of simulated external root resorptions: a comparative study. Dentomaxillofac Radiol. 2004; 33(4):233-5.

Woods MA, Robinson QC, Harris EF. The population distribution of cases with root resorption. J Dent Res. 1992; 71:214.

Woertche R, Hassfeld S, Lux CJ, Mussig E, Hensley FW, Krempien R, et al. Clinical application of cone beam digital volume tomography in children with cleft lip and palate. Dentomaxillofacial Radiol. 2006; 35:88-94.

Yajima A, Otonari-Yamammoto M, Sano T, Hayakawa Y, Otomari T, Tanabe K, et al. Cone-beam CT (CB Throne®) applied to dentomaxillofacial region. Bull Tokyo Dent Coll. 2006; 47(3):133-41.

Yamamoto K, Ueno K, Seo K, Shinohara D. Development of dento-maxillofacial cone beam X-ray computed tomography system. Orthod Craniofac Res. 2003; 6(suppl 1):160-2.

Ziegler CM, Woertche R, Brief J, Hassfeld S. Clinical indications for digital volume tomography in oral and maxillofacial surgery. Dentomaxillofac Radiol. 2002; 31:126-30.