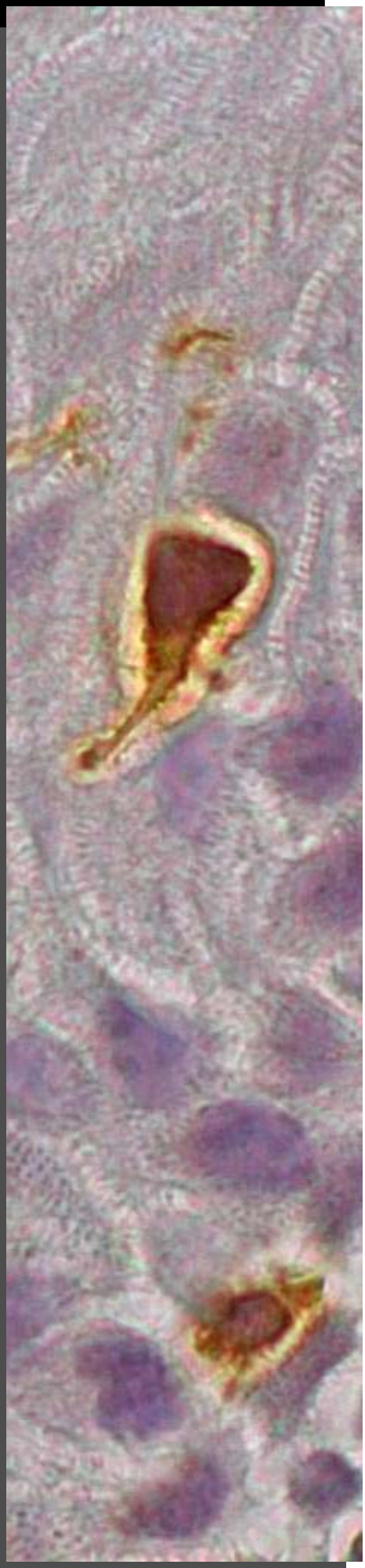

Análise quantitativa das células de Langerhans em mucosa bucal de pacientes submetidos ao transplante de medula óssea alogênico com doença enxerto contra hospedeiro crônica

Érika Sinara Lenharo Orti-Raduan

Dissertação apresentada à Faculdade de Odontologia de Bauru da Universidade de São Paulo, como parte dos requisitos para a obtenção do título de mestre em Odontologia, área de Patologia Bucal.

BAURU
2007

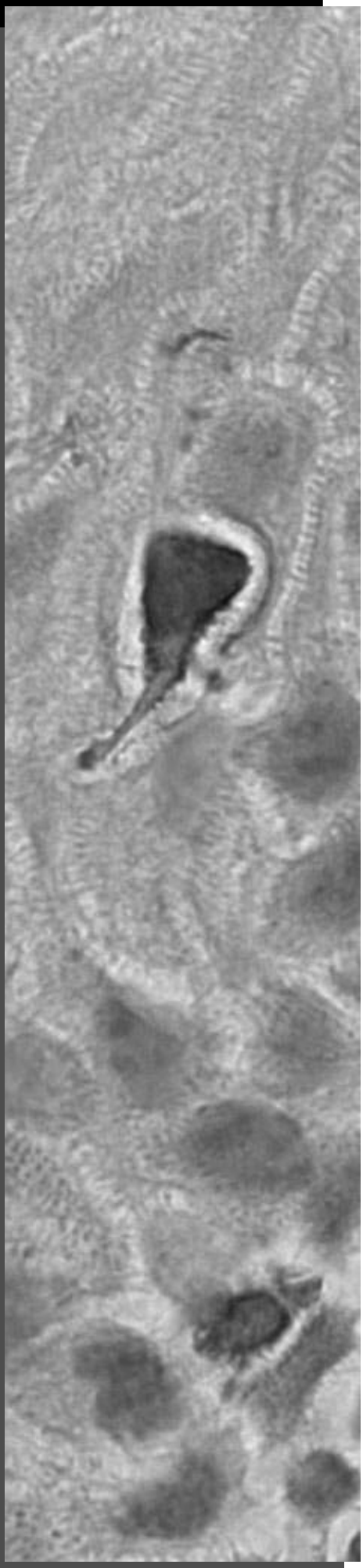

Análise quantitativa das células de Langerhans em mucosa bucal de pacientes submetidos ao transplante de medula óssea alogênico com doença enxerto contra hospedeiro crônica

Érika Sinara Lenharo Orti-Raduan

Dissertação apresentada à Faculdade de Odontologia de Bauru da Universidade de São Paulo, como parte dos requisitos para a obtenção do título de mestre em Odontologia, área de Patologia Bucal.

Orientador: Prof. Dr. Luís Antônio de Assis Taveira

BAURU
2007

Orti-Raduan, Érika Sinara Lenharo
Or8a Análise quantitativa das células de Langerhans em mucosa bucal de pacientes submetidos ao transplante de medula óssea alogênico com doença enxerto contra hospedeiro crônica/ Érika Sinara Lenharo Orti-Raduan. -- Bauru, 2007.
74p.: il.; 30cm.

Dissertação. (Mestrado) -- Faculdade de Odontologia de Bauru. Universidade de São Paulo.

Orientador: Prof. Dr. Luís Antônio de Assis Taveira.

Autorizo, exclusivamente para fins acadêmicos e científicos, a reprodução total ou parcial desta dissertação, por processos fotocopiadores e outros meios eletrônicos.

Assinatura:

Data:

Comitê de Ética em Pesquisa do Hospital Amaral Carvalho.
Protocolo nº: 05/07
Data: 09 de março de 2007.

DADOS CURRICULARES

Érika Sinara Lenharo Orti-Raduan

19/11/1974 Botucatu – SP	Nascimento
Filiação	Vera Lúcia Lenharo Orti Silvio Orti
1997 – 2002	Curso de Graduação em Odontologia pela Universidade do Sagrado Coração – USC
2004 – 2007	Estagiária do Laboratório de Patologia do Hospital Amaral Carvalho, Jaú - SP
2005 – 2007	Curso de Mestrado em Patologia Bucal pela Faculdade de Odontologia de Bauru da Universidade de São Paulo

DEDICATÓRIA

Dedico este trabalho ao meu amado filho

Ramis Henrique Orti Raduan.

A você todo o meu amor!

AGRADECIMENTOS ESPECIAIS

Ao meu esposo **Ramis** por estar ao meu lado em todos os momentos esperando minha volta e permitindo minha ausência, a você todo o meu amor.

Ao meu filho **Ramis Henrique** o maior guerreiro de todos, foi sua sabedoria que me ajudou nos momentos difíceis, você meu filho foi, o alicerce deste trabalho, pois seu amor me permitiu concluí-lo

Aos meus pais, **Silvio e Vera**, meus maiores exemplos de vida, tudo que sou é fruto da educação que me proporcionaram, me ensinando sempre a ser sólida em meus propósitos, essa conquista de hoje eu divido com vocês.

À minha irmã **Maira** pelo apoio, carinho, por todos os momentos que vivemos e principalmente pela nossa cumplicidade.

À minha madrinha **Cleusa**, sempre presente em minha vida.

Aos meus avós paternos **Vitório** (em memória) e **Maria** e maternos **Izidora** (em memória) e **Pedro** (em memória) pela presença constante em minha infância e pelos exemplos de vida.

Aos meus sogros **Ramis** (em memória) e **Vomilda,** pelo respeito e carinho que sempre tiveram comigo.

AGRADEÇO A DEUS,

simplesmente pela oportunidade da vida...

AGRADECIMENTOS

Ao **Prof. Dr. Luís Antônio de Assis Taveira**, pela orientação deste trabalho, pela confiança estímulo e amizade, muito obrigada.

Ao **Dr. Adauto José Ferreira Nunes**, por viabilizar a realização deste trabalho, seu rigor científico e dedicação despertaram em mim o gosto pela pesquisa e a admiração pelo ser humano que você é.

Ao **prof. Dr. Alberto Consolaro,** pelo carinho, confiança e pela oportunidade de cursar este curso de mestrado.

À **profa. Dra. Vanessa Soares Lara**, por meu permitir primeiro contato como “docente” com a graduação, muito obrigada.

À **profa. Dra. Denise Tostes Oliveira**, obrigada por tornar possível a aquisição das fotomicrografias, com a qualidade que elas se apresentam neste trabalho, pela amizade e pelo carinho que sempre teve comigo.

Ao **prof. Dr. Dejair**, pelo respeito conferido a mim desde a graduação, você sempre acreditou em mim.

Ao **prof. Dr. Casati**, meu mestre desde a graduação, o senhor é para mim um exemplo de caráter e profissionalismo, em seu nome gostaria de agradecer a todos os professores da minha graduação da Universidade do Sagrado Coração de Jesus.

Aos **professores Dr. Ivaldo Gomes de Moraes** e **Dr. Roberto Brandão Garcia**, pelo carinho que tiveram comigo durante o mestrado.

Aos funcionários e ex-funcionários da Disciplina de Patologia da Faculdade de Odontologia de Bauru **Cristina, Fatiminha**, **Oziel, Rodrigo** e **Valdir,** pelo respeito, carinho e presteza.

Aos colegas de mestrado **Ana Carolina**, **Carlos**, **Érika**, **Janaína** e **Simone** pelas experiências compartilhadas.

A **todos os colegas de pós-graduação**, pela amizade e pelos bons momentos, em especial, **Bethânia**, **Tiago**, **Renato**, **Tadashi, Suzana**, **Renata Consolaro**, **Camila**, **Patrícia**, **Aroldo**, **Eric**, **João Adolfo**, **Karen**, **Melaine**, **Michele, Milton**, **Roberta**, **Ronan** e **Wagner**.

À **Rosário** uma amiga que sempre esteve ao meu lado em todos os momentos, obrigada por tudo que fez por mim.

Aos amigos **Fernando**, **Janaína** e **Marcela** e **Roberta Garcia**, pelos bons momentos que compartilhamos e pela amizade que construímos.

Às minhas amigas, **Marta** e **Simone**, nossa amizade verdadeira é fruto do respeito e lealdade cultivados entre nós, vocês estarão sempre comigo.

À **Mariela**, pela amizade, apoio e prontidão que foram imprescindíveis em muitos momentos.

À minha professora da graduação e amiga **Leda Franciscone**, pela lealdade que sempre teve comigo, obrigada pelos bons ensinamentos e conselhos.

Aos **cunhados** e **cunhadas** da Loja Maçônica Honra, Amor e Caridade, pela acolhida.

Aos amigos de Bariri, **Elisabete**, **Sérgio**, **Sidnéa**, **Cássio**, **Magda**, **Moreto**, **Rita**, **Airton**, **Denise**, **Camacho**, **Celina**, **Eduy**, **Fernando**, **Tereza**, **Célia**, **Pacheco**, **Eliana** e **Ana Maria**, pelo carinho que sempre tiveram com minha família, pela amizade sincera e por poder contar com vocês em todos os momentos durante a realização deste trabalho.

Ao **Prof. Dr. Lauris** pela realização da análise estatística.

À **Tânia Cestari** pela disponibilidade com que sempre me recebeu e por toda a dedicação.

A **todos os funcionários** da Secretaria de Pós-graduação da Faculdade de Odontologia de Bauru, em especial à **Giane** e à **Ana Letícia**, pela prontidão.

A **todos os funcionários** da Biblioteca da Faculdade de Odontologia de Bauru, em nome de **Cybelle de Assumpção Fontes**, pelo auxílio e orientações no transcorrer do curso e pela amizade.

AGRADECIMENTOS AO HOSPITAL AMARAL CARVALHO

Ao **Dr. Luiz Aguinaldo Ricetto Pegorari,** pela dedicação pessoal em permitir minha permanência no Hospital Amaral Carvalho, Jaú - SP.

Ao **Dr. Fausto De Chiachio Guimarães** diretor clínico do Hospital Amaral Carvalho, Jaú - SP, pela atenção e dedicação na viabilização deste trabalho.

À **Dra. Claudia Teresa de Oliveira**, por toda a ajuda a mim oferecida.

Ao **Dr. Vergílio Antonio Rensi Colturato**, pela atenção e pela oportunidade de realização desta pesquisa.

Ao chefe do serviço de Anatomia Patológica do Hospital Amaral Carvalho, Jaú - SP, **Dr. Francisco Carlos Quevedo,** e aos demais médicos **Dr. Adauto José Ferreira Nunes** e **Dr. Francisco Alves Moraes Neto**, pela oportunidade de realização desta pesquisa.

Aos funcionários do Hospital Amaral Carvalho do Serviço de Anatomia Patológica **Alessandra, Clara, Daniela, Érica, Joice, José Adalberto, Lílian, Maria Lúcia, Paulo, Silvana, Telma, Vanessa, Virgínia, Viviane** e **Patrícia** do setor de anestesiologia, compartilhei com vocês momentos de muita alegria, cada um à sua maneira contribuiu para a realização deste trabalho.

Aos ***"meus"*** **pacientes do Hospital Amaral Carvalho** por me ensinarem o valor da vida....

Muito Obrigada!

AGRADECIMENTOS INSTITUCIONAIS

À Faculdade de Odontologia de Bauru – Universidade de São Paulo, na pessoa do seu diretor **Prof. Dr. Luiz Fernando Pegoraro**.

À Comissão de Pós-Graduação da Faculdade de Odontologia de Bauru – USP, na pessoa de sua presidente **Profa. Dra. Maria Aparecida de Andrade Moreira Machado**.

Ao Curso de Pós-graduação em Patologia da Faculdade de Odontologia de Bauru – USP, na pessoa do seu coordenador **Prof. Dr. Luís Antônio de Assis Taveira**.

Ao Hospital Amaral Carvalho, Jaú – SP, na pessoa do seu diretor **Dr. Fausto De Chiachio Guimarães**.

A **CAPES**, pelo auxílio pecuniário.

"Somos o que repetidamente fazemos. A excelência, portanto, não é um feito, mas um hábito."

Aristóteles

RESUMO

A doença enxerto contra hospedeiro é uma complicação comum nos pacientes submetidos ao transplante de medula óssea alogênico. Com o objetivo de contribuir para o esclarecimento da participação das células de Langerhans na doença enxerto contra hospedeiro crônica (GVHDc) quando de sua ocorrência na mucosa bucal, foram analisados 40 pacientes onco-hematológicos e hematológicos submetidos ao transplante de medula óssea alogênico no Hospital Amaral Carvalho, Jaú - SP. Cortes microscópicos de 3µm de espessura da mucosa jugal com padrão de normalidade (controle - 20 pacientes) e de pacientes transplantados com e sem GVHDc, foram avaliados em hematoxilina e eosina e pela técnica imuno-histoquímica padrão da estreptavidina-biotina-peroxidase utilizando-se o anticorpo monoclonal anti-CD1a. As células de Langerhans imunomarcadas foram quantificadas no epitélio da mucosa jugal, sendo o número médio destas células estatisticamente comparado entre os pacientes controle e os pacientes transplantados com e sem GVHDc. Os resultados demonstraram um maior número de células de Langerhans na mucosa jugal dos pacientes com GVHDc quando comparado aqueles sem GVHDc e ao grupo controle (p=0,001). Foi observado também, a presença de intenso infiltrado inflamatório crônico, justaepitelial, com desorganização das células da camada basal do epitélio, com vacuolização celular, satelitose, corpúsculos acidofílicos e ocorrência de clivagem entre e o epitélio e o tecido conjuntivo nos pacientes que desenvolveram GVHDc. Estes resultados sugerem que a células de Langerhans participa da doença enxerto contra hospedeiro crônica na mucosa jugal dos pacientes submetidos ao transplante de medula óssea alogênico, sendo provavelmente recrutadas pelo processo inflamatório e imunopatológico que caracteriza esta doença.

Palavras-chave: transplante alogênico de medula óssea; células de Langerhans; leucemia.

ABSTRACT

Quantitative analysis of Langerhans cells in oral mucosa of patients treated with allogeneic bone marrow transplantation with chronic graft versus host disease

The graft versus host disease (GVHD) is a common complication in patients submited to alogeneic bone marrow transplantation. To understand the role of Langerhans cells in chronic GVHD (cGVHD) in oral mucosa, we analyzed 40 oncohematological or hematological patients who received alogeneic bone marrow transplantation at Hospital Amaral Carvalho, Jaú - SP. Slices of 3µm from normal oral mucosa (control – 20 patients) and transplanted patients with and without cGVHD were analyzed by hematoxylin-eosin technique and conventional immunohistochemistry of streptavidin-biotin peroxidase technique for monoclonal antibody anti-CD1a. The immunomarked Langerhans cells were quantified in the epithelium of oral mucosa; the average number of these cells was statistically significant when compared to the control group and patients with and without cGVHD. The results showed higher number of Langerhans cells in oral mucosa of cGVHD when we compared the control group and the group of patients with and without cGVHD (p=0,001). We also observed the presence of chronic juxtaepithelial inflammatory infiltrate, with basal layer epithelium desorganization, vacuolization, satellitosis, acidophilic bodies and presence of gap between epithelium and connective tissue of patients with cGVHD. These results suggest that Langerhans cells may have a role in cGVHD of oral mucosa in patients submited to alogeneic bone marrow transplantation, and they may be recruited by inflammatory and immunopathologic process that are characteristic in this disease.

Keywords: bone marrow transplantation; Langerhans cells; leukemia.

LISTA DE FIGURAS

Figura 1 - Localização do corte microscópico com a objetiva de 5X em A e aquisição da imagem com a tecla *Snap* em B com objetiva de 40X no programa Axiovision 4.5 (ZEISS). 23

Figura 2 - Distribuição das doenças que determinaram o transplante de medula óssea alogênico nos pacientes do Grupo 1 que desenvolveram a GVHDc. 29

Figura 3 - Distribuição das doenças que determinaram o transplante de medula óssea alogênico nos pacientes do Grupo 2 que não desenvolveram a GVHDc. 29

Figura 4 - Distribuição das doenças bucais que foram utilizadas para obtenção dos espécimes do Grupo Controle (Grupo 3) 30

Figura 5 - Distribuição dos dias (D+) que foram realizadas as biópsias para o controle clínico dos pacientes do Grupo 1 que foram submetidos ao transplante de medula óssea alogênico. 31

Figura 6 - Distribuição dos dias (D+) que foram realizadas as biópsias para o controle clínico dos pacientes do Grupo 2 que foram submetidos ao transplante de medula óssea alogênico. 31

Figura 7 - Observar em (A) o infiltrado inflamatório linfocitário em banda, (B) visualização dos corpúsculos acidofílicos. (HE). 33

Figura 8 - Observar em (A) a presença da satelitose e vacuolização das células da camada basal (seta), em (B) observar a clivagem entre o epitélio e o tecido conjuntivo. (HE). 35

Figura 9 - Aspecto microscópico da mucosa jugal dos pacientes do Grupo 1(A), Grupo 2(B) e Grupo 3 (C). Observar a diferença na intensidade do infiltrado inflamatório crônico nos diferentes grupos. (HE). 37

Figura 10 - Número médio e desvio padrão das Células de Langerhans/mm² imunomarcadas com CD1-A no epitélio da mucosa jugal dos pacientes dos Grupos Controle, sem GVHDc e com GVHDc. 40

Figura 11 - Observar a intensidade da imunomarcação do anticorpo anti CD1a na mucosa jugal dos Grupos com GVHDc(A), sem GVHDc(B) e Controle(C). (IHQ). 41

Figura 12 - Imunomarcação das Células de Langerhans pelo anticorpo anti-CD1a na mucosa jugal de paciente com GVHDc (A, B). (IHQ). 43

LISTA DE TABELAS

TABELA 1 - Distribuição de freqüência dos pacientes oncológicos e hematológicos sem e com GVHD e do Grupo Controle de acordo com o gênero e a idade. Hospital Amaral Carvalho, Jaú e Faculdade de Odontologia de Bauru, 1997 a 2006. 28

TABELA 2 - Média e desvio padrão do número de células de Langerhans/mm^2 na mucosa jugal dos pacientes transplantados que desenvolveram ou não GVHDc e daqueles do Grupo Controle. 40

LISTA DE ABREVIATURAS, SIGLAS E SÍMBOLOS

LMA = leucemia mielóide aguda

LMC = leucemia mielóide crônica

MDS = mielodisplasia de medula

APC = célula apresentadora de antígeno

APMO = aplasia de medula óssea

GVHD= *graft versus host disease*

GVHDa= acute *graft versus host disease*

GVHDc= chronic *graft versus host disease*

DECH= doença enxerto contra hospedeiro

p. ex. = por exemplo

µm = micrometro

DAB = *Diaminobenzidine Tetrahydrochloride*

H_2O_2 = peróxido de hidrogênio (água oxigenada)

HE = hematoxilina e eosina

IHQ = imuno-histoquímica

mL = mililitro

ºC = grau Celsius

pH = concentração hidrogeniônica

SUMÁRIO

1 INTRODUÇÃO E SÍNTESE BIBLIOGRÁFICA 1

1.1 TRANSPLANTE DE MEDULA ÓSSEA (TMO) 3

1.2 DOENÇA ENXERTO CONTRA HOSPEDEIRO – DECH/GVHD 4

1.3 CÉLULA DE LANGERHANS 6

1.4 CÉLULAS DE LANGERHANS NA DOENÇA ENXERTO CONTRA HOSPEDEIRO CRÔNICA (GVHDc) 9

2 PROPOSIÇÃO 11

3 CASUÍSTICA E MÉTODOS 15

3.1 POPULAÇÃO DE ESTUDO 17

3.2 REGISTRO DOS DADOS CLÍNICOS 18

3.3 ANÁLISE MICROSCÓPICA 19

3.3.1 Técnica Imuno-Histoquímica 19

3.4 AVALIAÇÃO IMUNO-HISTOQUÍMICA 21

3.5 ANÁLISE ESTATÍSTICA 24

3.6 OBTENÇÃO DAS FOTOMICROGRAFIAS 24

3.7 COMITÊ DE ÉTICA EM PESQUISA (CEP) 24

4 RESULTADOS 25

4.1 CASUÍSTICA 27

4.2 CARACTERIZAÇÃO DEMOGRÁFICA E CLÍNICA DA POPULAÇÃO DE ESTUDO 27

4.3 ANÁLISE MICROSCÓPICA 32

4.4 AVALIAÇÃO IMUNO-HISTOQUÍMICA 39

5 DISCUSSÃO 45

6 CONCLUSÕES 53

REFERÊNCIAS 57

APÊNDICES 65

ANEXO 71

1 Introdução e Síntese Bibliográfica

1 INTRODUÇÃO E SÍNTESE BIBLIOGRÁFICA

1.1 TRANSPLANTE DE MEDULA ÓSSEA (TMO)

Denomina-se transplante de medula óssea (TMO) ao procedimento terapêutico em que é realizada a infusão venosa de células do tecido hematopoiético, com a finalidade de restabelecimento da hematopoese. O transplante de medula óssea pode ser usado para tratar defeitos adquiridos apresentados pelo sistema hematopoiético ou pelo sistema imune, uma vez que ambos os tipos celulares se desenvolvem a partir de uma célula indiferenciada comum[1,2,10,23,26,29,33,34,37,40,41]. O TMO é utilizado ainda no tratamento de diversas doenças onco-hematológicas, como as leucemias e a mielodisplasia; no tratamento de doenças hematológicas, como aplasia de medula óssea e também, no tratamento de doenças oncológicas, como os tumores sólidos de testículo, de mama e de ovário[1,10,15,16,23,26,29,33,34,37,40,41].

A preparação do paciente para a realização do transplante de medula óssea consiste na utilização de radiação e quimioterapia no intuito de depletar suas células medulares, permitindo que as células-tronco transplantadas colonizem a medula óssea e se estabeleçam num ambiente apropriado. Células-tronco alogênicas são rapidamente rejeitadas mesmo por um hospedeiro minimamente imunocompetente e, portanto, o hospedeiro e o doador devem ter sua compatibilidade cuidadosamente testada para todos os *loci* polimórficos do MHC[1]. Além disso, para se evitar a rejeição das células transplantadas é necessário suprimir fortemente o sistema imune do receptor/hospedeiro para permitir a efetivação e o sucesso do transplante de medula óssea alogênico[10].

Mesmo após o enxerto bem sucedido, dois problemas adicionais são freqüentemente associados ao transplante de medula óssea, sendo eles: a imunodeficiência e a doença enxerto contra hospedeiro[1].

1.2 DOENÇA ENXERTO CONTRA HOSPEDEIRO – DECH/GVHD

A doença enxerto contra hospedeiro (DECH) ou *graft-versus-host-disease* (GVHD) é a maior causa de morbidade e mortalidade em pacientes que foram submetidos ao transplante de medula óssea[21].

A GVHD ocorre quando os linfócitos T ativados da medula transplantada reconhecem como estranhos os antígenos do complexo de histocompatibilidade do hospedeiro, proliferando e atacando os tecidos do mesmo[26,33,40]. Diferenças genéticas em antígenos de histocompatibilidade maiores ou, pelo menos, menores são uma necessidade absoluta por definição para o desenvolvimento de GVHD[36,34].

BILLINGHAM[7], em 1966, descreveu os três eventos clássicos para o início da GVHD:

- presença de células imunocompetentes do doador capazes de reconhecerem como estranhos os antígenos de histocompatibilidade do hospedeiro;
- diferenças geneticamente determinadas de histocompatibilidade entre o doador e o receptor;
- o hospedeiro deve ser incapaz de reagir contra o processo desencadeado.

Durante a GVHD, o hospedeiro pode apresentar várias manifestações clínicas, patológicas e imunológicas que, geralmente, ocorrem durante os quatro primeiros meses após o transplante de medula óssea alogênico e são causadas pelas toxicidades do condicionamento pré-transplante, por infecções, por distúrbios imunológicos inerentes ao procedimento, por alterações do sistema hematopoiético e pelo uso intensivo de diversos medicamentos[3].

Duas formas de GVHD têm sido descritas: a aguda (GVHDa) e a crônica (GVHDc), de acordo com a época de aparecimento das manifestações clínicas. Na forma aguda as manifestações surgem antes dos 100 dias após o transplante e é caracterizada pelo envolvimento da pele, do fígado e do trato

gastrointestinal, incluindo a mucosa bucal[16,37]. A forma crônica, que surge ou se mantém após este período (100 dias), acomete os mesmos órgãos que a forma aguda e envolve não somente a citotoxicidade, mas também uma alteração da função imune do receptor[26,33,36]. GVHDc é uma complicação comum e séria após transplante de medula óssea [37].

A mucosa bucal é afetada em ambas as formas de GVHD, sendo a morbidade oral altamente significante[36]. As alterações microscópicas observadas são: atrofia do epitélio com degeneração hidrópica das células da camada basal, presença de corpos acidofílicos, satelitose e infiltrado linfocitário, entretanto, estas alterações também podem estar associadas ao uso de drogas imunossupressoras [39].

Em 1995, HORN et al[18]. publicaram uma proposta para classificação da GVHDc em mucosa bucal:

- **Grau 1:** vacuolização das células da camada basal, moderado infiltrado linfocitário, moderada exocitose de linfócitos no epitélio;
- **Grau 2:** vacuolização das células da camada basal, células epiteliais disqueratóticas, necrose de queratinócitos com satelitose, moderado a intenso infiltrado linfocitário na submucosa e moderada exocitose de linfócitos no epitélio;
- **Grau 3:** separação focal entre o epitélio e o tecido conjuntivo, intenso infiltrado linfocitário em banda no tecido conjuntivo subjacente, inúmeras células epiteliais disqueratóticas e intensa exocitose linfocitária;
- **Grau 4:** separação total entre o epitélio e o tecido conjuntivo subjacente.

Estudos imuno-histoquímicos utilizando anticorpos monoclonais investigaram a natureza das populações de células linfóides envolvidas na GVHD bucal, entretanto os resultados são variados. Alguns autores relatam predominância de células T $CD4^+$ [16,26], enquanto outros mostraram haver um predomínio de células T $CD8^+$ [14,37]. Juntamente aos linfócitos T que reagem

contra os antígenos de histocompatibilidade do hospedeiro, agentes infecciosos podem ser fatores predisponentes para o desenvolvimento de GVHD[37]. As células T citotoxicas representam uma parte importante na patogênese de lesões liquenóides bucais em pacientes com GVHDc[12].

Experimentos feitos em mucosa lingual de ratos com GVHD sugerem que as células de Langerhans do hospedeiro são responsáveis pela apresentação dos antígenos durante a indução da resposta imune local[13]. Por outro lado, estudos de GVHD em pele de ratos registraram que células de Langerhans do hospedeiro podem persistir na pele após o transplante de medula óssea e são responsáveis pela indução da GVHD[11,27,28,29].

1.3 CÉLULA DE LANGERHANS

Em 1868, Paul Langerhans[22,25], um estudante de medicina interessado na anatomia de nervos da pele, descreveu uma população de células de formato dendrítico, localizadas nas camadas suprabasais da epiderme, usando uma técnica de impregnação por cloreto de ouro. Estas células foram posteriormente identificadas em quase todos os epitélios escamosos estratificados dos mamíferos. Por muitos anos, estas células foram consideradas como células ectodérmicas, artefatos, melanócitos ou elementos neurais, tais como as células de Schwann[19,25]. Entretanto a função das células de Langerhans permaneceu desconhecida até os anos de 1960 e 1970, quando marcadores mais específicos foram descobertos[31].

As células de Langerhans representam um subconjunto exclusivo das células dendríticas presentes no epitélio da pele e mucosas, servindo como um mecanismo protetor nesta barreira física, iniciando tanto respostas inatas quanto imunes e agindo, desse modo, como sentinelas imunológicas [25,16,24,27,28,29]. Elas fazem parte de uma família de células apresentadoras de antígenos (APCs) oriundas de progenitores da medula óssea com capacidade para interagir com os linfócitos T e B e modular as suas respostas[2,8,20,42]. As células de Langerhans são capacitadas para processar antígenos estranhos presentes nas mucosas e na pele. Com a ativação, há um aumento da

expressão de MHC classe II e de moléculas co-estimulatórias, após isso, células de Langerhans migram para os nódulos linfáticos de drenagem e iniciam respostas imunes para sensibilizar células T específicas, tendo um papel chave como sentinela da imunidade da pele[28,38].

Postula-se que as Células de Langerhans migram mesmo durante o estado de equilíbrio para manter ou induzir a tolerância periférica para os antígenos da pele, os quais podem ser críticos para prevenção da doença auto-imune neste órgão[43].

Essas células exibem aspectos ultra-estruturais peculiares[9,25,29,30,32],sendo eles: núcleo denteado ou lobulado, aparelho de Golgi bem desenvolvido, ausência de melanossomas e de tonofilamentos e presença de grânulos de Birbeck, sendo esta característica considerada exclusiva e aparentemente relacionada com o processo de endocitose de partículas estranhas[6].

Os grânulos de Birbeck não representam organelas isoladas, mas sim, fragmentos do retículo endossomal contínuo que constitui uma estrutura tubular peculiar envolvida no fenômeno de processamento de antígenos capturados[24,25,29]. A presença de organelas intracelulares únicas com grânulos de Birbeck e a expressão de moléculas de ligação de lecitina de Langerin, a qual constitutivamente se liga ao grânulo de Birbeck, distinguem estas células das demais células dendríticas[29].

As funções das células de Langerhans são: captação, processamento e apresentação antigênica, migração celular, expressão de moléculas co-estimulatórias, interação com linfócitos T, secreção de citocinas e ativação da resposta imune específica[5,17,42,29].

MERAD et al.[28], em 2004, demonstraram que as células de Langerhans permanecem na pele ao longo da vida e são substituídas, por precursores de medula óssea somente durante danos inflamatórios. A estabilidade notável das células de Langerhans na pele contrasta com a população de células dendríticas em outros órgãos, pois na pele, resiste à constante substituição pela circulação dos precursores de medula óssea.

Os principais marcadores expressos pelas células de Langerhans e identificados pela técnica da imuno-histoquímica são os seguintes: receptores de superfície para Fc-IgG e C3, participantes da captação antigênica, antígenos de histocompatibilidade classe I e classe II (HLA-DR, HLA-DQ e HLA-DP), envolvidos na apresentação antigênica aos linfócitos T, moléculas de superfície CD54 (ICAM-1), CD11a (LFA-1) e CD29 (VLA), responsáveis pelos mecanismos de interação celular, moléculas citoplasmáticas como o antígeno CD68, e os antígenos de superfície CD45, comum aos leucócitos, CD4, originalmente restrito aos linfócitos T *helper* e CD25, que constitui um receptor para a IL-2, sendo por isso considerado um marcador de ativação celular, [17,24,25,29,35].

Para PITIGALA-ARACHCHI et al.[35] (1989), a maioria dos marcadores citados também é expressa por outras células imunocompetentes como os macrófagos e os linfócitos T e B, não sendo, portanto, exclusivos das células de Langerhans. Segundo HART[17] (1997), a marcação CD68 das células dendríticas limita-se a uma distribuição perinuclear, enquanto que nos macrófagos essa marcação é mais citoplasmática e difusa. De acordo com DIFRANCO et al[9]. (1984), LOMBARDI et al.[25](1993), os marcadores que melhor identificam as células de Langerhans são as glicoproteínas de superfície CD1, especialmente a CD1a, que parece ser exclusiva das referidas células e seus precursores, e a proteína S-100, embora esta identifique especialmente células de origem neural.

Segundo LOMBARDI et al.[25] em 1993, dentre os marcadores já mencionados, a molécula de superfície CD1a constitui a mais importante na identificação das células de Langerhans no epitélio humano. A expressão desse antígeno sobre as células precursoras monocíticas é induzida por citocinas, como o TNF-α, a IL-1â, a IL-6 e o GM-CSF, secretadas pelos queratinócitos, conforme afirmam ATHANASAS-PLATSIS et al.[4] e MERAD et al.[29]. Para estes autores, a expressão da molécula CD1a manifesta-se desde a primeira etapa da transição da célula precursora para a célula de Langerhans propriamente dita.

Além da apresentação de peptídios associada ao MHC, há mais um sistema de apresentação de antígenos lipídicos. A molécula não-polimórfica

semelhante à classe I CD1 é expressa em varias APCs e epitélios e apresenta antígenos lipídicos a populações incomuns de linfócitos T não-restritos ao MHC. Estudos em linhas clonadas derivadas de linfócitos T indicam que várias células podem reconhecer antígenos lipídicos apresentados por células $CD1^+$, estas incluem linfócitos T $CD4^+$, $CD8^{+1}$.

1.4 CÉLULAS DE LANGERHANS NA DOENÇA ENXERTO CONTRA HOSPEDEIRO CRÔNICA (GVHDc)

Em 1997, ARACTINGI et al.[3] estudaram o número e área de células de Langerhans em pele com lesões de GVHDc e pele sem lesão de GVHDc, pertencentes ao mesmo paciente e compararam ambas a um grupo controle. Os autores observaram uma redução significativa no número e área de células de Langerhans nas lesões de GVHDc quando comparados à pele sem lesão e ao controle, não apresentando diferença significativa entre os dois últimos. Desta forma, os autores sugerem que a redução das células de Langerhans na pele com lesão é uma conseqüência direta da GVHDc e não devido aos regimes condicionantes e drogas imunossupressoras, sendo que essa diminuição seria possivelmente relacionada a ocorrência de um fenômeno autorreativo na GVHDc, uma vez que na fase crônica a maioria das células de Langerhans são originárias da medula óssea do doador.

Hasséus et al.[16]em 2001 realizaram um estudo onde compararam GVHDc (bucal) com líquen plano oral em relação a distribuição de subpopulações celulares através da análise de expressão de marcadores de superfície de interesse para respostas inflamatórias. Anticorpos monoclonais foram utilizados em procedimentos imuno-histoquímicos padrão. Vários marcadores foram utilizados neste trabalho entre eles CD1a, cuja expressão foi observada com maior freqüência no epitélio de líquen plano oral do que no epitélio de GVHDc. As lesões de líquen plano oral mostraram maior freqüência de células subepiteliais expressando CD1a quando comparadas as lesões de GVHDc. Com relação ao grupo controle (mucosa bucal saudável), tanto no líquen plano oral como na GVHDc foi observado aumento de células $CD1a^+$,

sugerindo uma existência de absorção local e apresentação de aloantígenos ou auto-antígenos.

Sato et al.[37], em 2006, realizaram um estudo onde compararam o número de células de Langerhans (CD1a) em GVHDc, líquen plano oral e mucosa bucal saudável e observaram que no epitélio da GVHDc e líquen plano oral este número foi significativamente maior.

Foi demonstrado em estudos experimentais que a eliminação das células de Langerhans do receptor por luz ultravioleta na pele antes da infusão de células T alorreativas previne a ocorrência de GVHD[11,28]. Por outro lado a depleção de células T do enxerto também evita a ocorrência de GVHD, mas aumenta a incidência de recidivas tumorais e falhas na eficácia do enxerto, pois as células T do doador produzem fatores de crescimento que estimulam a proliferação das células mielóides e têm uma ação citotóxica contra células tumorais residuais.

Poucos estudos foram realizados em doença enxerto contra hospedeiro crônica em boca, a maioria dos trabalhos realizados foi em pele. Os resultados destes trabalhos são controversos em relação ao papel das células de Langerhans na GVHDc, sendo assim resolvemos investigar o papel das células de Langerhans na doença enxerto contra hospedeiro crônica da mucosa bucal, esperando assim contribuir para o entendimento da sua patogênese.

2 Proposição

2 PROPOSIÇÃO

A partir da análise microscópica de biópsias de mucosa bucal de pacientes submetidos ao transplante de medula óssea alogênico, o presente estudo teve por objetivos:

1. quantificar, por meio de análise morfométrica, as células de Langerhans imunomarcadas pelo anticorpo CD1a em pacientes com e sem doença enxerto contra hospedeiro crônica (GVHDc);
2. comparar o número médio de células de Langerhans nos pacientes com GVHDc, sem GVHDc e nos pacientes com mucosa jugal normal.

Contribuir com o conhecimento relacionado à participação das células de Langerhans na doença enxerto contra hospedeiro crônica quando de sua ocorrência na mucosa bucal.

3 Casuística e Métodos

3 CASUÍSTICA E MÉTODOS

3.1 POPULAÇÃO DE ESTUDO

A população de estudo foi constituída por pacientes onco-hematológicos com diagnóstico de leucemia mielóide aguda, leucemia mielóide crônica, leucemia linfóide aguda, e mielodisplasia e pacientes hematológicos com diagnóstico de aplasia de medula óssea, que foram submetidos ao transplante de medula óssea alogênico no Hospital Amaral Carvalho, Jaú - SP, Brasil, no período de 1997 a 2006. Os seguintes grupos de estudo foram estabelecidos

- ***Grupo 1:*** pacientes onco-hematológicos e hematológicos submetidos ao transplante de medula óssea alogênico que desenvolveram doença enxerto contra hospedeiro crônica (GVHDc) de mucosa jugal, confirmada pela análise histopatológica – 20 pacientes;
- ***Grupo 2:*** pacientes onco-hematológicos e hematológicos submetidos ao transplante de medula óssea alogênico que não desenvolveram doença enxerto contra hospedeiro crônica (GVHDc) de mucosa jugal, confirmada pela análise histopatológica – 20 pacientes;
- ***Grupo 3:*** Controle – biópsias incisionais de região de mucosa jugal normal originadas de pacientes com diagnósticos de lipoma, mácula melanótica, mucocele, grânulos de fordyce, fibrolipoma, no período de 1997 a 2006, obtidas do Arquivos de Anatomia Patológica da Faculdade de Odontologia de Bauru da Universidade de São Paulo – 20 biópsias.

Os seguintes critérios de inclusão foram utilizados para se estabelecer os grupos acima citados:

- confirmação do diagnóstico de GVHDc bucal pela histopatologia;
- desenvolvimento da doença GVHDc em mucosa bucal após 150 dias pós-transplante alogênico de medula óssea para o Grupo 1;
- ausência do desenvolvimento de GVHDc de mucosa bucal durante todo o tratamento em pacientes submetidos ao transplante alogênico de medula óssea para o Grupo 2. A história clínica dos pacientes foi acompanhada até dezembro de 2006:
- biópsias de mucosa jugal com padrão de normalidade confirmado pela histopatologia com ausência de inflamação para o Grupo 3.

3.2 REGISTROS DOS DADOS CLÍNICOS

As informações clínicas dos pacientes dos diferentes grupos estudados foram obtidas por meio de consulta aos respectivos prontuários arquivados no Serviço de Anatomia Patológica do Hospital Amaral Carvalho Jaú – SP e no Departamento de Estomatologia – Área de Patologia da Faculdade de Odontologia de Bauru - USP. Estes registros incluíram os dados demográficos dos pacientes (idade e gênero), informações relativas à história clínica (exames pertinentes realizados, cirurgias, tratamento pré-transplante, indicações para a realização do transplante de medula óssea alogênico e evolução do paciente onco-hematológico e hematológico pós-transplante). Registrou-se ainda, o dia do transplante (D0) e o dia D+, correspondente ao período de tempo do D0 até e a data da biópsia bucal realizada para o controle da evolução clínica do paciente transplantado.

3.3 ANÁLISE MICROSCÓPICA

Cortes microscópicos obtidos a partir das biópsias realizadas com *punch* de mucosa jugal, coradas pela técnica Hematoxilina-Eosina (HE), com 3μm de espessura arquivada no Departamento de Anatomia Patológica do Hospital Amaral Carvalho e na Área de Patologia da Faculdade de Odontologia de Bauru, foram analisados utilizando-se um microscópio óptico binocular NIKON, modelo Eclipse E200, por dois examinadores (E.S.L.O.R e A.J.F.N). As características microscópicas relativas à presença e ausência de GVHD crônica na mucosa jugal foram avaliadas para os Grupos 1 e 2, respectivamente. Para o Grupo 3 (Controle) analisou-se, microscopicamente, o padrão de normalidade da mucosa jugal verificando principalmente a integridade e espessura do epitélio de revestimento e a ausência de processo inflamatório na submucosa. Para identificação das células de Langerhans nos diferentes grupos estudados foi utilizada a técnica imuno-histoquímica padrão da estreptavidina-biotina-peroxidase.

3.3.1 Técnica Imuno-Histoquímica

Cortes microscópicos de 3μm de espessura fixados em formol tamponado, com e sem GVHDc foram obtidos e preparados para coloração imuno-histoquímica:

Os blocos de parafina com material processado histologicamente foram resfriados em congelador antes da obtenção dos cortes de 3μm em micrótomo rotativo automático.

As fitas obtidas em processo de corte pelo micrótomo foram cuidadosamente colocadas em banho-maria histológico e depositadas em lâminas previamente silanizadas (Organo-silano Sigma Cód. A3648). As lâminas com os cortes foram levadas à estufa a 60ºC por no mínimo 2 horas. Após isto, foi efetuada a desparafinização e hidratação dos cortes microscópicos em 3 cubas de xilol por 5 minutos cada uma e 4 cubas de álcool

absoluto (99,5%), dois banhos cada uma e posteriormente deixados imersos em solução tampão PBS pH 7,6 por 5 minutos.

Em seguida foi realizado o seguinte protocolo imuno-histoquímico:

- os cortes aderidos à lâmina foram delimitados com a caneta (Dako Cytomation Pen Código-№ S 2002) para que os anticorpos fossem mantidos na área dos cortes;
- recuperação antigênica com tampão Citrato pH 6,0 (Citrato de Sódio Merck 2,1 g. Água destilada 1000 mL) pré-aquecido a 90ºC por 20 minutos em panela a vapor (marca T-Fal Steam cousine 700 - Hi-speed) e seguido de resfriamento por mais 20 minutos;
- lavagem das lâminas em PBS;
- bloqueio da peroxidade endógena com água oxigenada 10 volumes por 10 minutos;
- lavagem em PBS: 3 banhos, 1 minuto cada um;
- incubação com o anticorpo monoclonal anti-CD1a (clone 010-DAKO) com diluição 1:50 em solução de BSA (100 mL de PBS e 1g. de albumina bovina - Sigma Cod. A 7906) por 60 minutos em temperatura ambiente;
- lavagem em PBS;
- anticorpo secundário antimouse/Rabbit/Goat (kit LSAB+; DAKO cód. K0690) por 30 minutos em temperatura ambiente;
- lavagem em PBS;
- incubação com Streptavidina (Kit LSAB+) por 30 minutos em temperatura ambiente;
- lavagem em PBS;
- incubação as lâminas em solução substrato (DAB – Diaminobenzidina 12mg%) por 5 minutos em temperatura ambiente;
- lavagem por 3 minutos em água corrente;

- contra-coloração com hematoxilina de Harris por 30 segundos;
- lavagem em água corrente por 1 minuto;
- imersão por 4 vezes em água amoniacal (água destilada 500mL, Hidróxido de Amônio Merck 20 gotas);
- desidratação das lâminas em álcool absoluto (99,5%) por 3 vezes de 1 minuto cada uma e xilol por 3 vezes de 1 minuto cada uma;
- montagem em lamínula com Entelan Merck Cód. 1079610100.

Um controle positivo e um controle negativo foram incluídos em cada série de colorações imuno-histoquímicas. Utilizou-se como controle positivo um espécime de pele com Histiocitose de células de Langerhans e como controle negativo um corte do mesmo tecido, com a omissão do anticorpo primário.

3.4 AVALIAÇÃO IMUNO-HISTOQUÍMICA

A quantificação das células de Langerhans imunomarcadas com o anticorpo anti-CD1a, nas biópsias de mucosa jugal referente aos grupos com GVHDc (20 espécimes), sem GVHDc (20 espécimes) e grupo controle (20 espécimes), foi realizada por meio de um sistema computadorizado de captura de imagens analisando-se somente a área correspondente ao epitélio da mucosa jugal.

Em média foram analisados, de cada espécime de mucosa jugal, um total de 10 campos microscópicos adquiridos a partir de uma câmera digital de alta resolução (Axiocam MRc, ZEISS) acoplada a um microscópio óptico binocular (Axioskop 2 Plus, ZEISS) contendo uma objetiva de 40X. O número de campos por espécime variou de 5 a 15.

A câmera apresentava-se conectada a um microcomputador (Pentium IV, INTEL) contendo um programa de aquisição e análise de imagens (Axiovision 4.5, ZEISS). A área total em cada campo microscópico foi de 0,0939921 mm². Para obtenção da área total em cada espécime de mucosa

jugal, multiplicou-se a área de um campo microscópico pelo número de campos percorridos neste espécime.

Cada campo microscópico capturado foi previamente padronizado de acordo com as especificações exigidas pelo programa de aquisição de imagens (Axiovision 4.5, ZEISS) obtendo-se uma resolução adequada da imagem com o objetivo de capturar e visualizar em cada campo a imunomarcação do anticorpo anti-CD1a nas células de Langerhans.

A contagem das Células de Langerhans foi feita por dois examinadores (E.S.L.O.R e A.J.F.N), sem o conhecimento prévio dos grupos a que pertenciam as biópsias de mucosa jugal.

O número de células de Langerhans por milímetro quadrado em cada espécime de mucosa jugal foi calculado dividindo-se o número total de células de Langerhans pela área total de epitélio de mucosa jugal analisado. O número médio de células de Langerhans/mm^2 obtido nos diferentes grupos foi comparado estatisticamente.

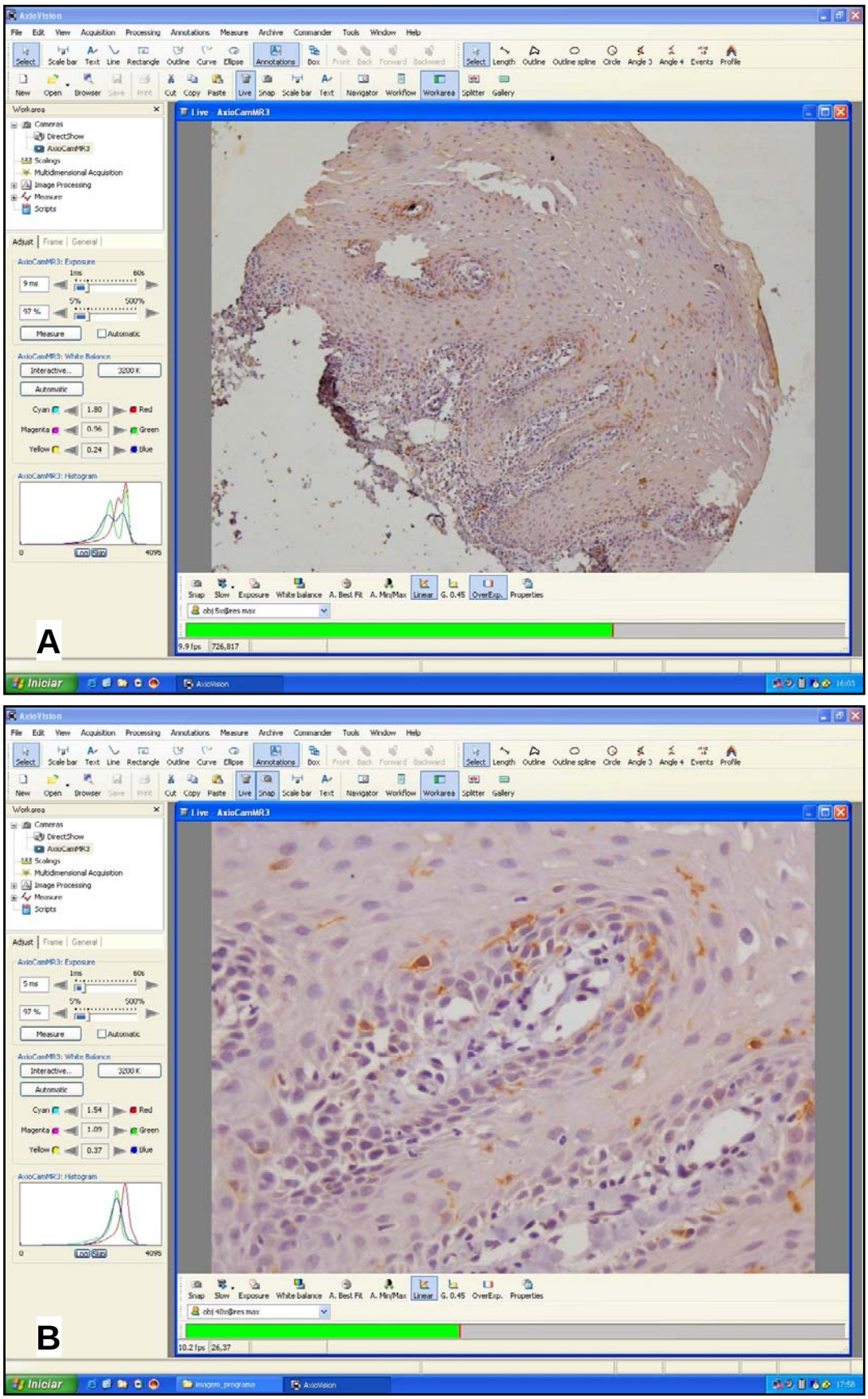

FIGURA 1 - Localização do corte microscópico com a objetiva de 5X em A e aquisição da imagem com a tecla *Snap* em B com objetiva de 40X no programa Axiovision 4.5 (ZEISS).

3.5 ANÁLISE ESTATÍSTICA

A análise estatística comparativa múltipla entre o número médio de células de Langerhans nos diferentes grupos experimentais (Grupo 1, 2 e 3) foi obtida pelo teste não paramétrico de Kruskal-Wallis e o teste Student-Newman-Keuls para comparações aos pares.

3.6 OBTENÇÃO DAS FOTOMICROGRAFIAS

As fotomicrografias apresentadas neste trabalho foram adquiridas através do mesmo sistema de aquisição e análise de imagens utilizadas para a avaliação imuno-histoquímica.

3.7 COMITÊ DE ÉTICA EM PESQUISA (CEP)

Este estudo foi aprovado pelo Comitê de Ética em Pesquisa (CEP) da Fundação Hospital Amaral Carvalho, Jaú – SP, sob o n°05/07, no dia 09 de março de 2007.

4 Resultados

4 RESULTADOS

4.1 CASUÍSTICA

Inicialmente realizou-se o levantamento dos pacientes submetidos ao transplante de medula óssea alogênico no Hospital Amaral Carvalho, Jaú – SP, no período de 1997 a 2006, sendo selecionadas 20 biópsias de mucosa jugal com GVHDc e 20 biópsias de mucosa jugal sem GVHDc para a análise das células de Langerhans. Foram incluídas ainda, 20 biópsias de mucosa jugal com padrão de normalidade do Arquivo de Anatomia Patológica da Faculdade de Odontologia de Bauru da Universidade de São Paulo.

4.2 CARACTERIZAÇÃO DEMOGRÁFICA E CLÍNICA DA POPULAÇÃO DE ESTUDO

A distribuição da amostra de acordo com o sexo e a idade nos diferentes Grupos de pacientes transplantados que desenvolveram (Grupo 1) ou não (Grupo 2) GVHDc e do Grupo Controle estão distribuídos na Tabela 1.

Com relação ao sexo dos pacientes, 55% dos que desenvolveram a GVHDc eram do gênero feminino, enquanto que nos pacientes que não desenvolveram a doença a porcentagem foi eqüitativa entre os gêneros.

No Grupo Controle o gênero feminino apresentou uma porcentagem mais expressiva (65%) que o masculino (Tabela 1).

A idade dos pacientes no Grupo 1, com GVHDc, foi de predominantemente (70%) na faixa entre 21 a 40 anos, e 15% dos pacientes do Grupo 2 e do Grupo controle estavam nas faixas de até 20 anos e acima de 40 anos, respectivamente.

Entre os pacientes submetidos ao transplante de medula óssea alogênico e que não desenvolveram GVHDc (Grupo 2) a maior porcentagem foi na faixa acima de 40 anos (55%).

No Grupo 3 (Controle) não consta a informação com relação à idade em 55% dos pacientes. Dos 45% pacientes restantes, 20% destes encontravam-se na faixa maior de 40 anos.

TABELA 1 – Distribuição de freqüência dos pacientes oncológicos e hematológicos sem e com GVHD e do Grupo Controle de acordo com o gênero e a idade. Hospital Amaral Carvalho, Jaú e Faculdade de Odontologia de Bauru, 1997 a 2006.

Característica	**Com GVHDc**		**Sem GVHDc**		**Controle**	
	N	**%**	**N**	**%**	**N**	**%**
Sexo						
Masculino	9	45	10	50	7	35
Feminino	11	55	10	50	13	65
Idade						
≤ 20 anos	3	15	2	10	2	10
21 a 40 anos	14	70	7	35	3	15
> 40 anos	3	15	11	55	4	20
Não informado					11	55
TOTAL	**20**	**100**	**20**	**100**	**20**	**100**

N: número de pacientes

As diferentes doenças hematológicas e oncológicas que determinaram o transplante de medula óssea alogênico nos Grupos com GVHDc e sem GVHDc podem ser visualizadas nas Figuras 2 e 3. Na Figura 4 está demonstrada a distribuição das condições patológicas que foram incluídas no Grupo Controle.

No Grupo dos pacientes que desenvolveram GVHDc (Figura 2), 50% destes foram submetidos ao transplante de medula óssea alogênico devido à leucemia mielóide aguda. Em 25% dos pacientes transplantados o diagnóstico clínico foi de leucemia mielóide crônica e em 20% de leucemia linfóide aguda. Uma menor porcentagem de pacientes transplantados foi diagnosticada com

doenças hematológicas incluindo aplasia de medula óssea (5%) e mielodisplasia (5%). Um único paciente apresentou duas doenças (leucemia mielóide aguda e mielodisplasia) sendo incluído nas duas distribuições das doenças descritas na Figura 2.

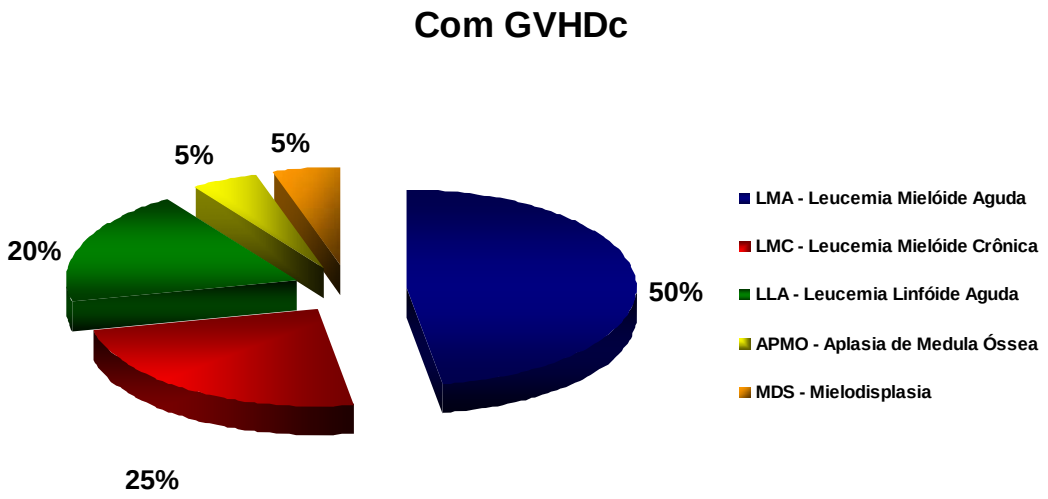

FIGURA 2 - Distribuição das doenças que determinaram o transplante de medula óssea alogênico nos pacientes do Grupo 1 que desenvolveram a GVHDc.

Com relação aos pacientes do Grupo 2 que não desenvolveram a GVHDc (Figura 3), 60% dos casos foram submetidos ao transplante de medula óssea alogênico devido à leucemia mielóide crônica, seguido de 20% com leucemia mielóide aguda, 10% com leucemia linfóide aguda e 10% com aplasia de medula óssea. Neste Grupo 2 não houve nenhum diagnóstico de mielodisplasia.

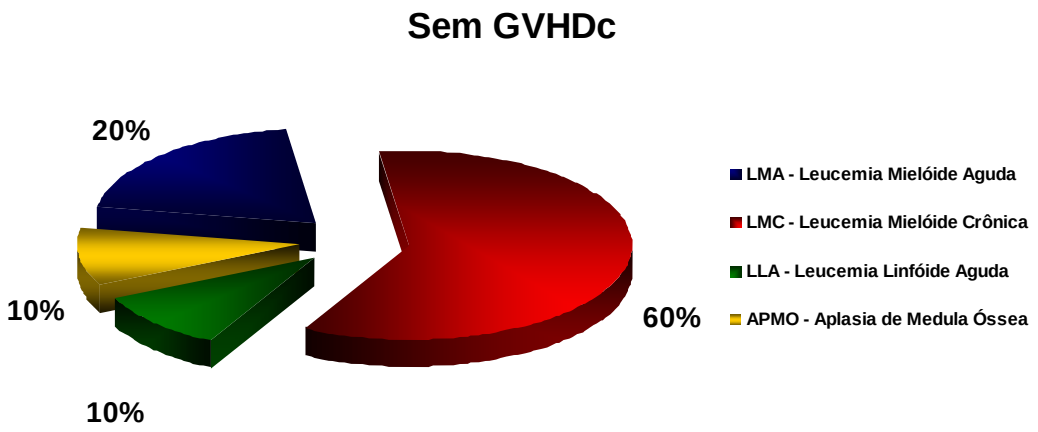

FIGURA 3 - Distribuição das doenças que determinaram o transplante de medula óssea alogênico nos pacientes do Grupo 2 que não desenvolveram a GVHDc.

A Figura 4 ilustra o Grupo Controle (Grupo 3) de mucosa bucal com padrões microscópicos de normalidade obtidos de margens de lesões de boca, que apresentavam principalmente diagnósticos histopatológicos de lipoma (30% dos espécimes) e mácula melanótica (30% dos espécimes). Os outros espécimes do Grupo 3 apresentaram diagnósticos de mucosa normal (15%), mucocele (15%), grânulos de Fordyce (5%) e fibrolipoma (5%).

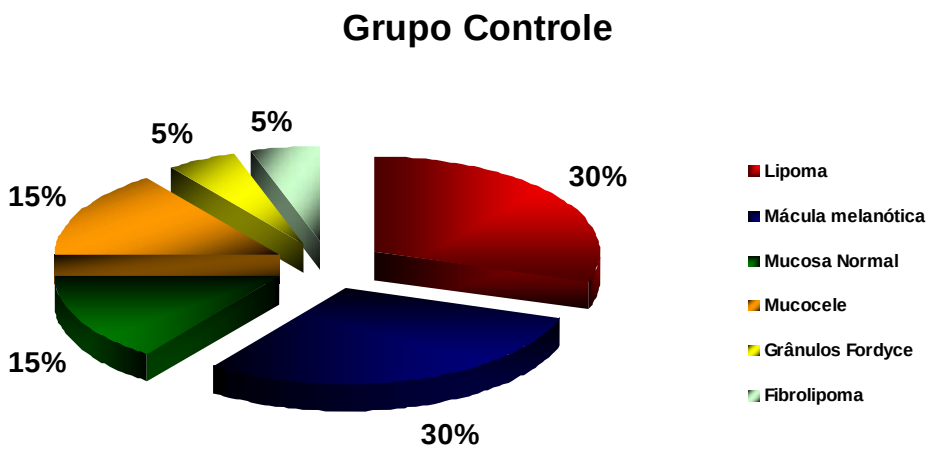

FIGURA 4 - Distribuição das doenças bucais que foram utilizadas para obtenção dos espécimes do Grupo Controle (Grupo 3).

O dia do transplante (denominado dia D0) de medula óssea alogênico dos pacientes oncológicos e hematológicos que desenvolveram ou não GVHDc, foi registrado a partir das informações nos respectivos prontuários médicos dos pacientes.

O dia D+ correspondente ao período de tempo do D0 até a data da biópsia bucal realizada para o controle da evolução clínica do paciente transplantado foi também registrado sendo agrupados em diferentes períodos como descrito nas Figuras 5 e 6.

As biópsias dos pacientes transplantados que desenvolveram GVHDc (Grupo 1) foram realizadas com maior freqüência (65%) entre os dias 150-250 (Figura 5). Em 5% e 30% dos pacientes deste Grupo 1, realizaram-se as biópsias entre os dias 251-350 e 351-450 pós-transplante de medula óssea alogênico, respectivamente.

No Grupo dos pacientes que foram submetidos ao transplante de medula óssea alogênico e não desenvolveram GVHDc (Grupo 2) 50% dos pacientes realizaram as biópsias entre 150-250 dias (Figura 6). No final do período de estudo (351-450 dias), 35% das amostras dos pacientes foram obtidas e 15% no período intermediário (251-350 dias) como demonstrado na (Figura 6).

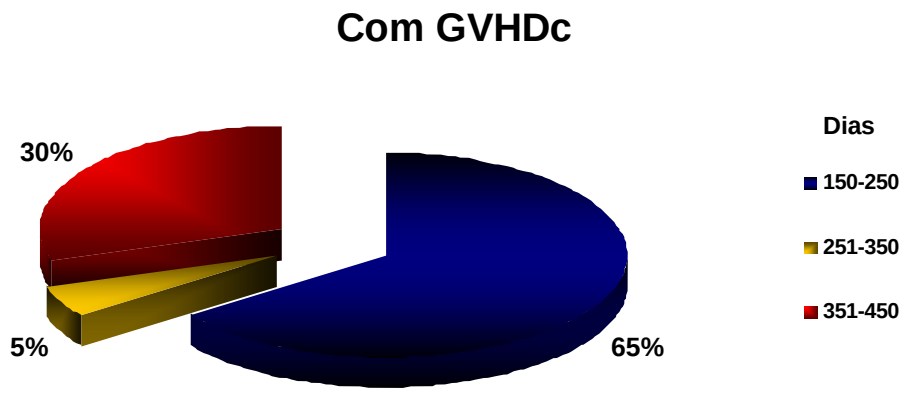

FIGURA 5 - Distribuição dos dias (D+) que foram realizadas as biópsias para o controle clínico dos pacientes do Grupo 1 que foram submetidos ao transplante de medula óssea alogênico.

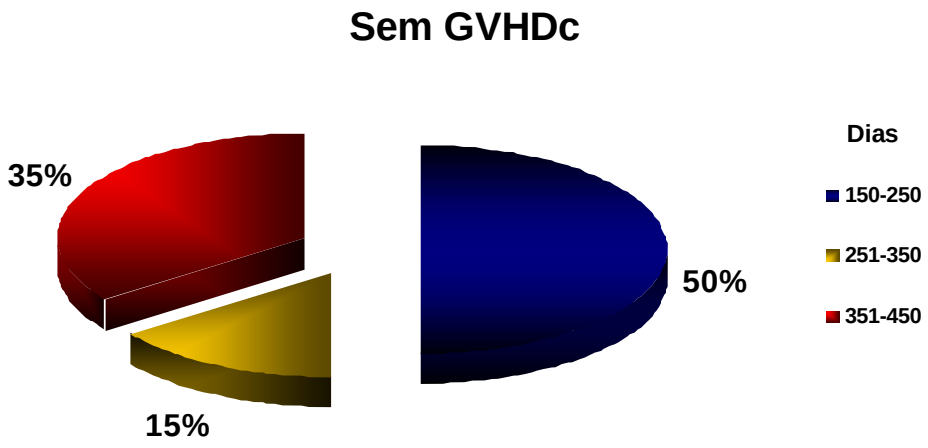

FIGURA 6 - Distribuição dos dias (D+) que foram realizadas as biópsias para o controle clínico dos pacientes do Grupo 2 que foram submetidos ao transplante de medula óssea alogênico.

4.3 ANÁLISE MICROSCÓPICA

Os cortes microscópicos com 3μm de espessura obtidos a partir das biópsias realizadas por *punch* de mucosa jugal, arquivados no Departamento de Anatomia Patológica do Hospital Amaral Carvalho e na Área de Patologia da Faculdade de Odontologia de Bauru foram inicialmente analisados microscopicamente em Hematoxilina e Eosina (HE) nos diferentes grupos de pacientes transplantados (Grupo 1 e 2) e controle (Grupo 3).

No Grupo 1, observou-se a presença de um intenso infiltrado inflamatório crônico difuso e justaepitelial na maioria dos espécimes de mucosa jugal. Notou-se ainda, a desorganização da camada basal do epitélio com presença de vacuolização celular, satelitose, corpúsculos acidofílicos e em alguns espécimes, a ocorrência de clivagem entre e o epitélio e o tecido conjuntivo (Figuras 7 A, B, 8 A, B e 9 A).

As biópsias de mucosa jugal dos pacientes do Grupo 2 (sem GVHDc) foram caracterizadas pela presença de um epitélio com espessura e estratificação normais e por vezes discreto infiltrado inflamatório crônico na região subepitelial esparsamente distribuído, como pode ser observado na (Figura 9 B).

No Grupo 3 (Controle), o padrão da mucosa jugal era representado por um epitélio de espessura normal para esta região e no tecido conjuntivo, observou-se ausência do infiltrado inflamatório e presença de pequenos vasos sangüíneos (Figura 9 C).

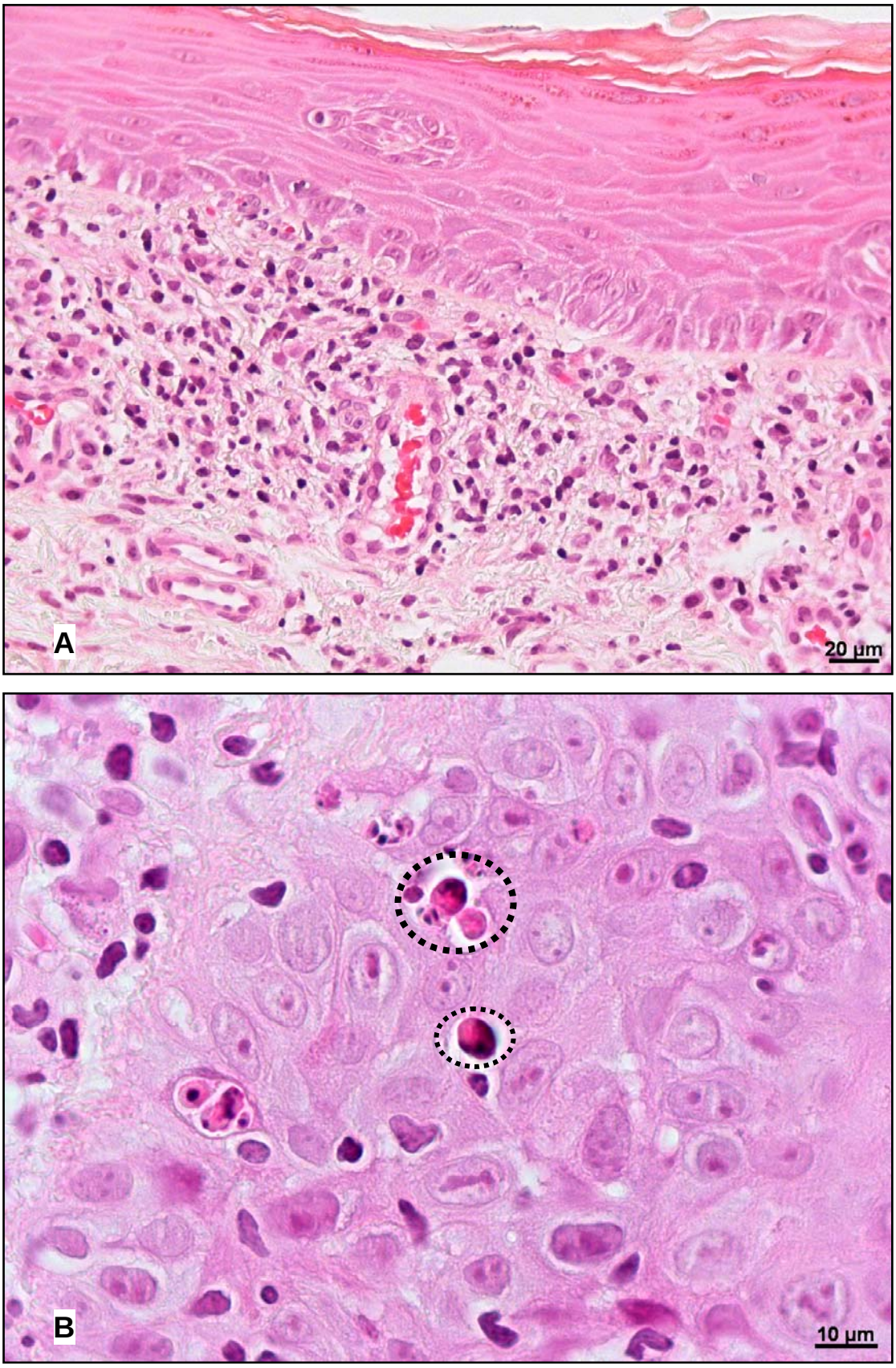

FIGURA 7 - Observar em (A) o infiltrado inflamatório linfocitário em banda, (B) visualização dos corpúsculos acidofílicos. (HE).

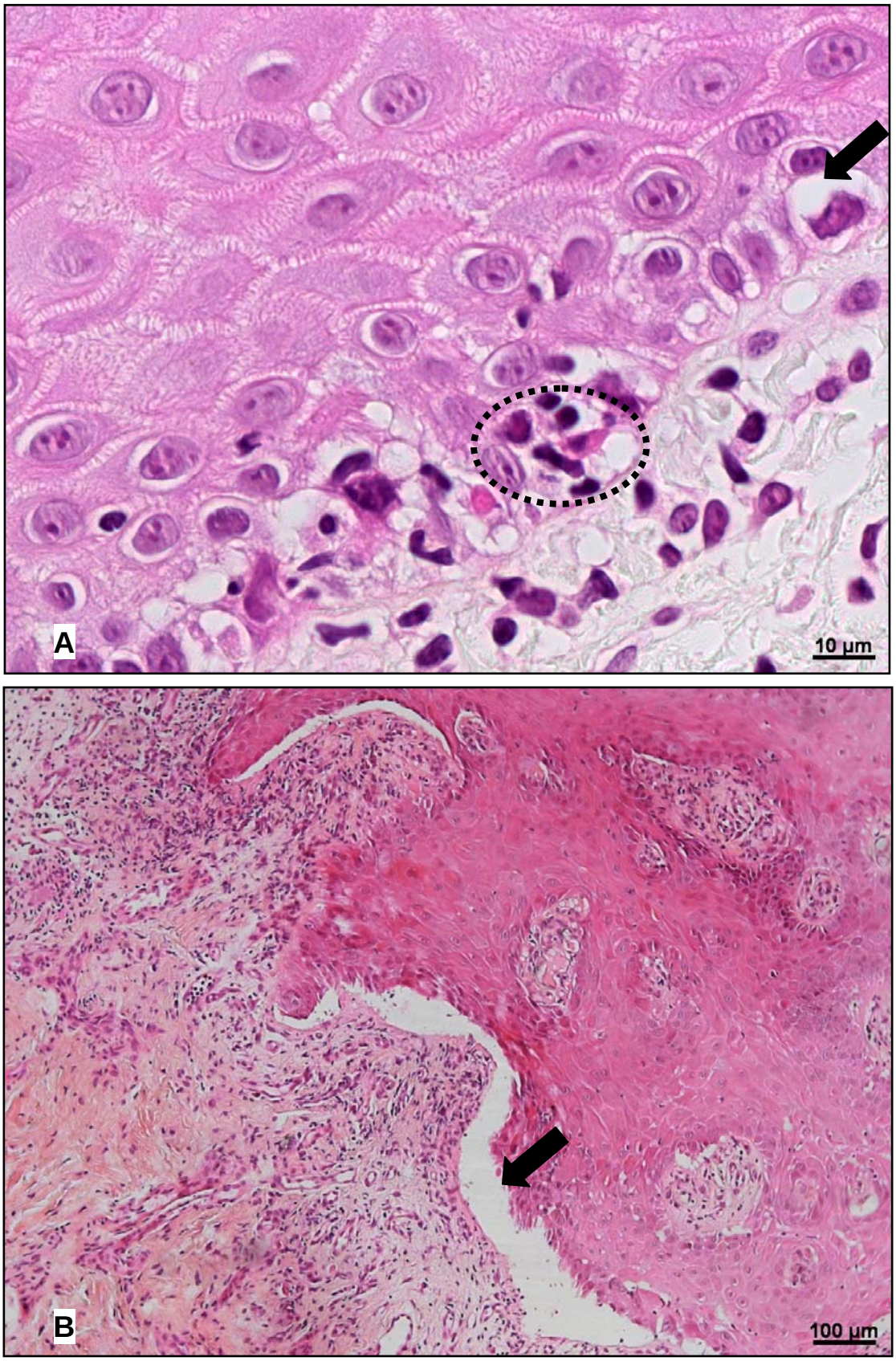

FIGURA 8 - Observar (A) a presença da satelitose e vacuolização das células da camada basal (seta), em (B) observar a clivagem entre o epitélio e o tecido conjuntivo. (HE).

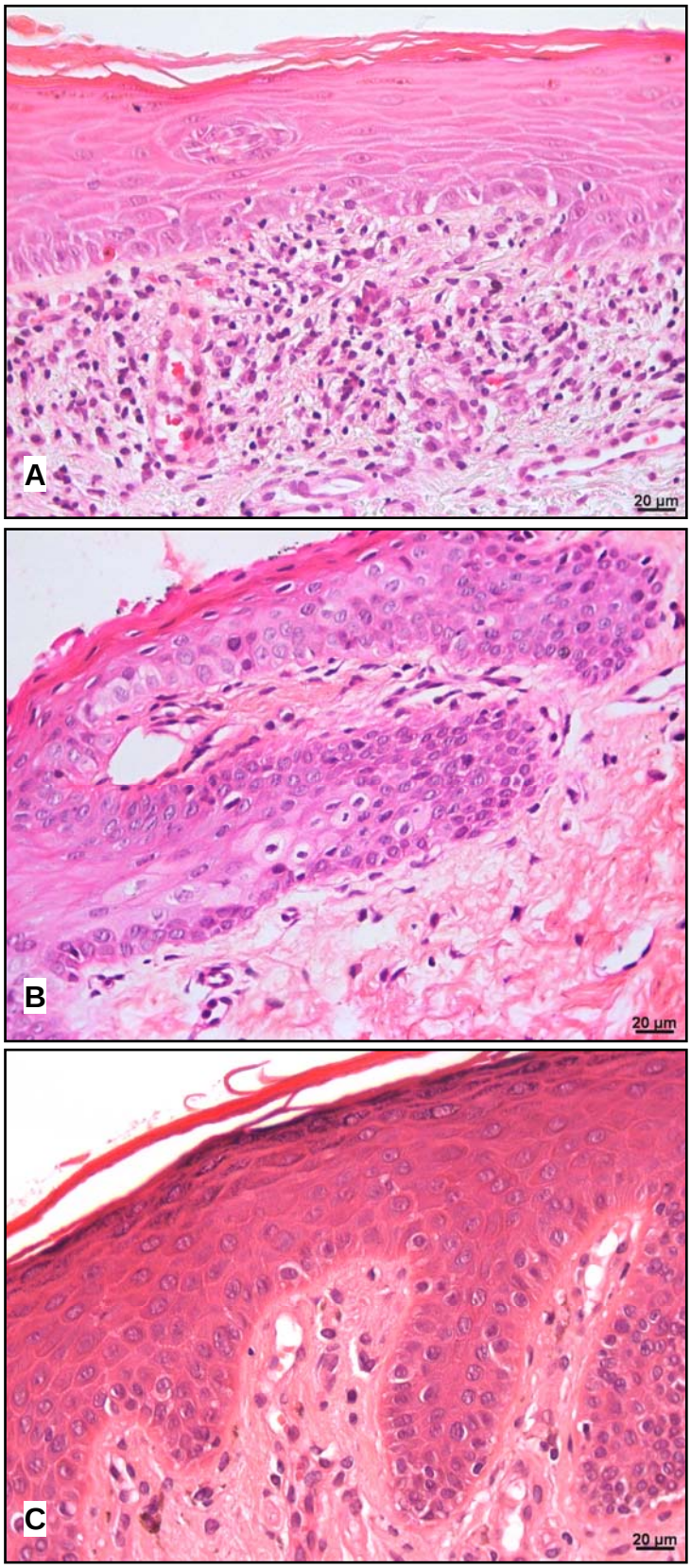

FIGURA 9 - Aspecto microscópico da mucosa jugal dos pacientes do Grupo 1(A), Grupo 2(B) e Grupo 3 (C). Observar a diferença na intensidade do infiltrado inflamatório crônico nos diferentes grupos. (HE).

4.4 AVALIAÇÃO IMUNO-HISTOQUÍMICA

A imunomarcação das Células de Langerhans pelo anticorpo anti-CD1a, quantificada pelo software Axiovision 4.5, nos diferentes Grupos de pacientes transplantados (Grupos 1 e 2) e controle (Grupo 3) pode ser visualizada nas (Figuras 11 A, B, C e 12 A, B).

O número médio de Células de Langerhans/mm² foi de 50,6 para o Grupo 1 (com GVHDc), de 23,11 para o Grupo 2 (sem GVHDc) e de 16,6 para o Grupo 3 (Controle), como pode ser observado na Tabela 2.

A análise estatística do número de Células de Langerhans/mm^2, avaliada pelo teste de Kruskal-Wallis para comparações múltiplas, mostrou haver diferenças estatisticamente significativas entre os três grupos (p= 0,001), como demonstrado (Tabela 2 e Figura 10).

Em seguida foi realizado o teste Student-Newman-Keuls, para comparações aos pares, que mostrou haver diferença significativa em nível de 5% ($p<0,05$) entre os Grupos 1, 2 e 3. O número de Células de Langerhans/mm² foi 246% maior no Grupo 1(com GVHDc) quando comparado ao Grupo 3 (Controle), de 58,2% maior no Grupo 2 (sem GVHDc) se comparado ao Grupo 3 (Controle) e de 119,1% maior no Grupo 1 (com GVHDc) quando comparado ao Grupo 2 (sem GVHDc).

Estes resultados demonstram que o número médio de células de Langerhans foi estatisticamente maior no grupo de pacientes transplantados que desenvolveram GVHDc seguido pelo Grupo de pacientes transplantado que não desenvolveram GVHDc. Ambos os grupos de pacientes submetidos transplante de medula óssea alogênico apresentaram um número de Células de Langerhans estatisticamente maior quando comparado ao Grupo Controle.

TABELA 2 - Média e desvio padrão do número de células de Langerhans/mm^2 na mucosa jugal dos pacientes transplantados que desenvolveram ou não GVHDc e daqueles do Grupo Controle.

GRUPOS	Células de Langerhans /mm²	*p*
Grupo 1 (Com GVHDc)	50,6± 37,2*	
Grupo 2 (Sem GVHDc)	23,11± 19,7*	**0,001**
Grupo 3 (Controle)	16,6± 17,3*	

Média e Desvio Padrão de 20 pacientes; *p* = nível descritivo de p obtido pelo teste de Kruskal-Wallis

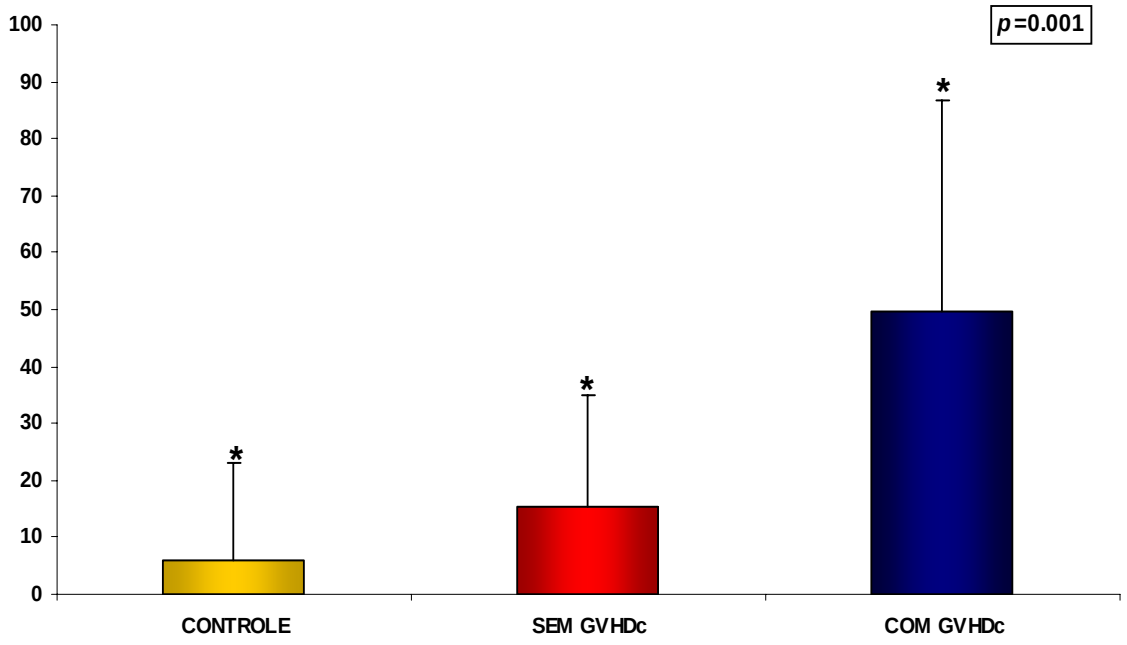

FIGURA 10 - Número médio e desvio padrão das Células de Langerhans/mm² imunomarcadas com CD1-A no epitélio da mucosa jugal dos pacientes dos Grupos Controle, sem GVHDc e com GVHDc.

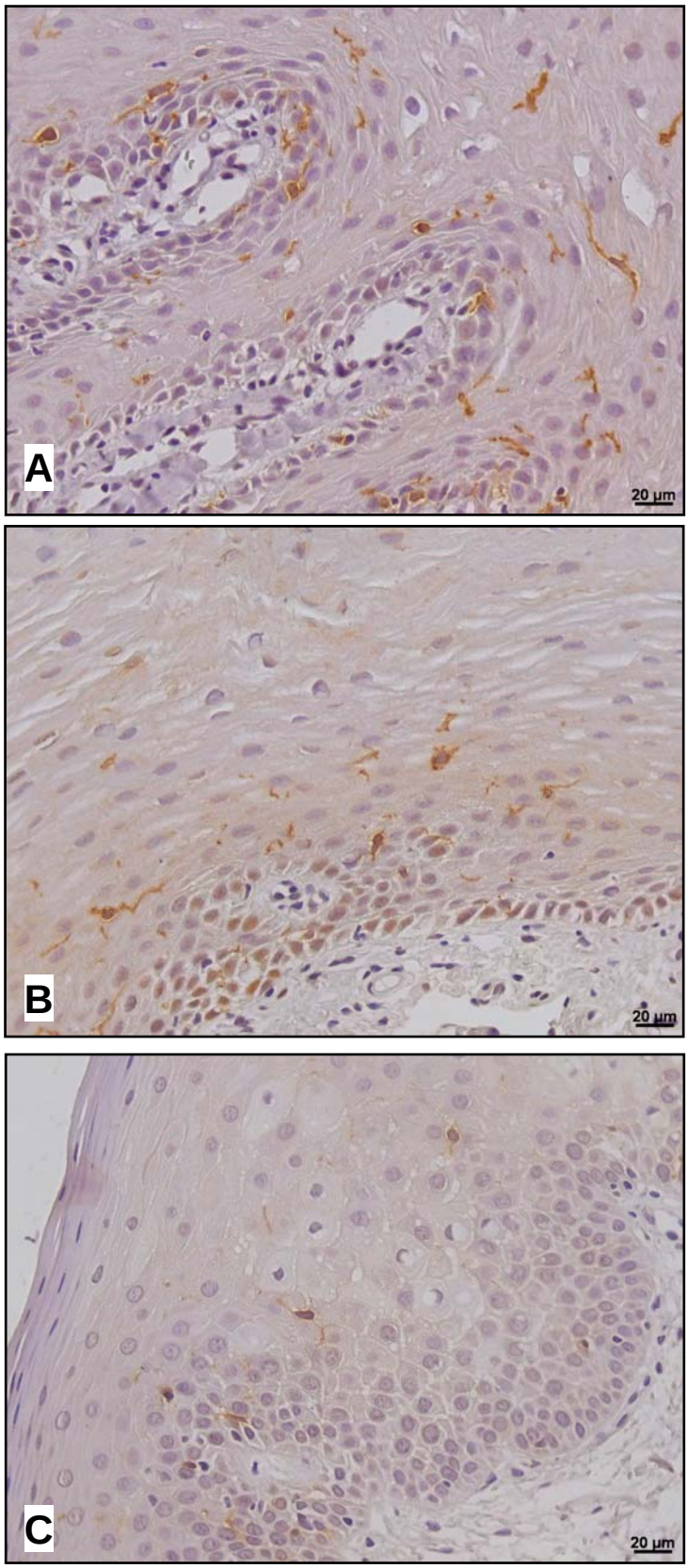

FIGURA 11 - Observar a intensidade da imunomarcação do anticorpo anti CD1a na mucosa jugal dos Grupos com GVHDc(A), sem GVHDc(B) e Controle(C). (IHQ).

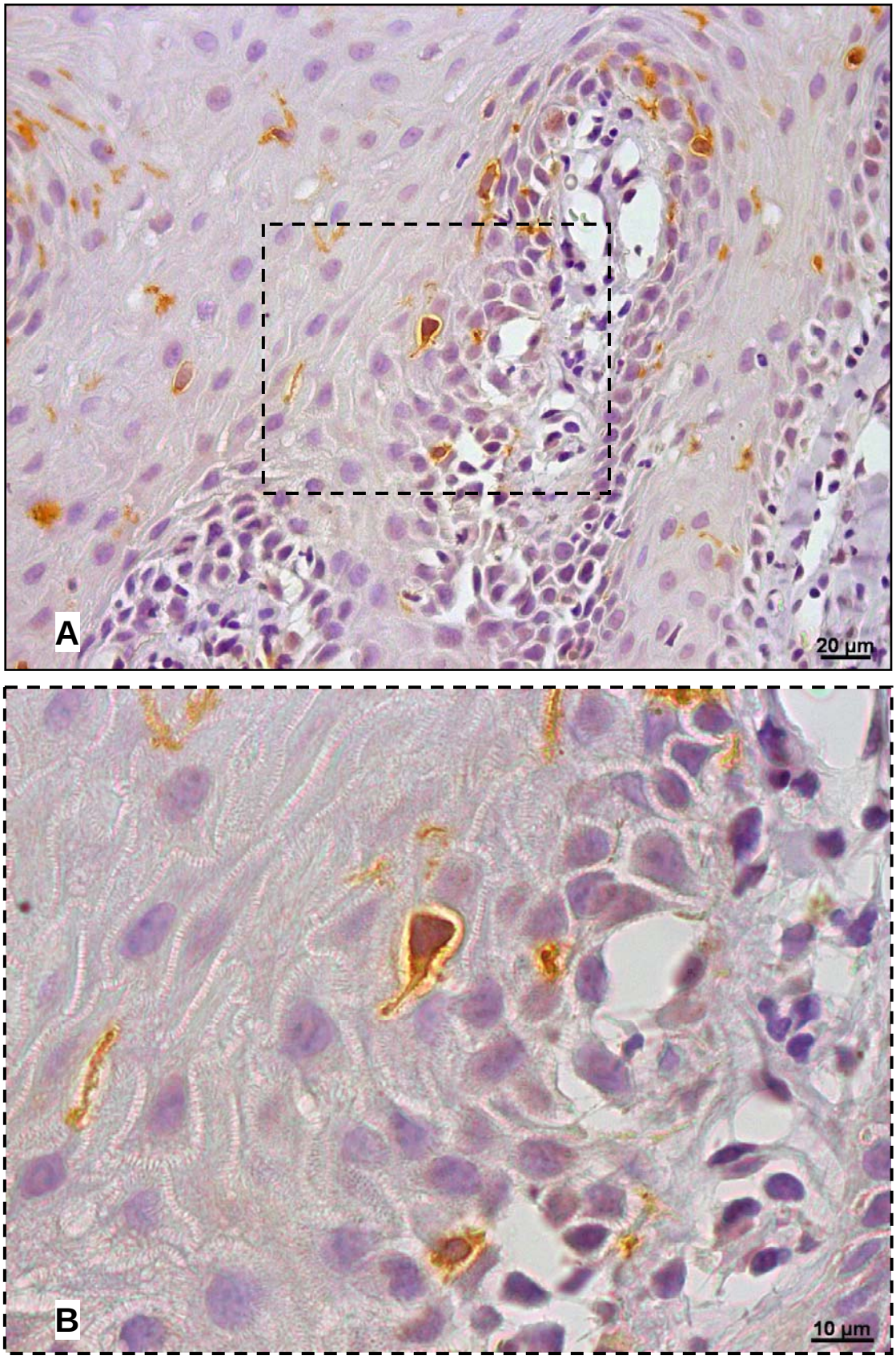

FIGURA 12 - Imunomarcação das Células de Langerhans pelo anticorpo anti-CD1a na mucosa jugal de paciente com GVHDc (A, B). (IHQ).

5 Discussão

5 DISCUSSÃO

O transplante de medula óssea alogênico constitui uma das opções de tratamento para os pacientes com doenças hematológicas e onco-hematológicas. Mesmo sendo a GVHD uma das complicações pós-transplante mais freqüentes nestes pacientes, ocorrendo de forma aguda e ou crônica, sua patogênese ainda não está totalmente esclarecida[10,16,23,26,29,33,34,37,40,41].

Clinicamente, a ocorrência da GVHD é monitorada por meio de biópsias de pele e da mucosa bucal. A GVHD é considerada crônica a partir de 100 dias após o transplante de medula óssea alogênico e nesta fase os pacientes que desenvolvem a doença são tratados com corticoesteróides sistêmicos em níveis de imunossupressão[10].

Poucos estudos a respeito da GVHDc na mucosa bucal foram relatados na literatura[16,26,33,37] o que justificou a realização deste trabalho, visando contribuir para a ampliação do conhecimento imunopatológico referente a GVHD, particularmente quando ocorre de forma crônica na mucosa bucal.

Os pacientes incluídos no presente estudo apresentavam doenças hematológicas e onco-hematológicas e foram submetidos ao transplante de medula óssea alogênico no Hospital Amaral Carvalho em Jaú, um importante centro de referência no tratamento de câncer no estado de São Paulo.

Deve ser ressaltado que os pacientes submetidos ao transplante de medula óssea alogênico, que desenvolveram ou não GVHD, foram selecionados, criteriosamente, a partir do 150° dia pós-transplante, pois nesta fase a cronicidade da doença já está bem estabelecida. Além disso, outro critério de inclusão dos pacientes no Grupo 2 foi a completa ausência do desenvolvimento de GVHD aguda e ou GVHD crônica em qualquer parte do corpo, durante todo o tratamento até a última atualização do seguimento em dezembro de 2006.

Microscopicamente, a presença da GVHDc na mucosa bucal foi caracterizada por um intenso infiltrado inflamatório predominantemente linfocitário justaepitelial, com presença de vacuolização celular na camada basal do epitélio, além de satelitose e corpúsculos acidofílicos. Notou-se, também, por vezes a ocorrência de clivagem entre o epitélio e o tecido conjuntivo da mucosa bucal dos pacientes com GVHDc. Esse padrão microscópico de GVHDc corrobora os achados de outros autores[16,17,26,36,33,37,40]. O infiltrado inflamatório subepitelial, como observado no tecido conjuntivo da mucosa jugal em nosso estudo, é um aspecto característico da GVHDc, pois sua ocorrência está associada a presença de linfócitos T ativados da medula óssea transplantada que reconhecem como estranhos principalmente os antígenos do complexo de histocompatibilidade do hospedeiro, proliferando e atacando os tecidos do mesmo[16,26,33,40].

Por outro lado, as características microscópicas da mucosa jugal dos pacientes, submetidos ao transplante de medula óssea alogênico e que não desenvolveram GVHDc, eram próximas àquelas do Grupo controle (Grupo 3), exceto pela presença ocasional de um discreto infiltrado inflamatório crônico no grupo de pacientes transplantados (Grupo 2).

O principal objetivo do presente estudo foi avaliar quantitativamente as células de Langerhans da mucosa jugal dos pacientes submetidos ao transplante de medula óssea alogênico. Estas células localizadas no epitélio da pele e mucosa bucal são altamente especializadas na apresentação de antígenos e tem sua origem em precursores da medula óssea[2,5,8,9,17,20,25,16,24,25,27,28,29,30,32]. No presente estudo, as células de Langerhans da mucosa jugal de pacientes submetidos ao transplante de medula óssea alogênico com e sem GVHDc foram imunomarcadas com o anticorpo anti-CD1a e comparadas com um grupo controle de indivíduos não transplantados com lesões não inflamatórias de mucosa jugal.

Nossos resultados demonstraram um aumento estatisticamente significante de células $CD1a^{+}/mm^{2}$ na mucosa jugal dos pacientes submetidos ao transplante de medula óssea alogênico e que desenvolveram GVHDc quando comparado àqueles que não desenvolveram GVHDc e aos indivíduos saudáveis. Observamos, ainda, um intenso infiltrado inflamatório linfocitário

justaepitelial na mucosa jugal dos pacientes transplantados e que desenvolveram GVHDc.

Esses resultados foram semelhantes a outros trabalhos[16,26,37] embora haja discordâncias, como por exemplo, nos estudos realizados por Aractingi et.al.[3], em 1997, que constataram uma redução significativa de células de Langerhans nas lesões de GVHDc quando comparado à pele sem lesão do mesmo paciente e à pele saudável. Estes autores sugerem que a redução do número de células de Langerhans nas peles com lesão provavelmente seria uma conseqüência direta da GVHDc e não dos regimes condicionantes e drogas imunossupressoras. Esta diminuição estaria possivelmente relacionada à ocorrência de um fenômeno autorreativo na GVHDc, uma vez que na fase crônica a maioria das células de Langerhans são originárias da medula óssea do doador.

Uma possível explicação para o aumento significativo das células de Langerhans na GVHDc, observado em nosso estudo, seria a produção de quimiocinas específicas responsáveis pelo recrutamento dos precursores de células de Langerhans a partir da medula óssea. Um fenômeno alorreativo de células T do doador contra as células de Langerhans persistentes do hospedeiro pode induzir um processo inflamatório predominantemente linfocitário, como observado em pele de murinos[11,27,28]. Esta resposta inflamatória pode estimular a secreção de citocinas e conseqüentemente estabelecer um gradiente local das mesmas, resultando na atração química dos precursores hematopoiéticos das células de Langerhans a partir da medula óssea transplantada. Embora descrito apenas em tecido saudável, não podemos descartar ainda a ocorrência de proliferação *in situ* das células de Langerhans, como observado em pele humana e murina [27,29].

A migração dos precursores das células de Langerhans a partir da medula óssea para o epitélio tem sido bem estabelecida em pacientes submetidos ao transplante de medula óssea alogênico. As células de Langerhans do receptor são gradativamente reduzidas, mesmo na ausência de GVHD, sendo substituídas, principalmente ou exclusivamente, por células de Langerhans originadas de precursores da medula óssea do doador[2,3,5,17,25,16,24,25,27,28,29,30]. Em amostras de pele sem GVHD, o

repovoamento das células de Langerhans ocorre progressivamente[3,34] atingindo os níveis normais entres os dias 100 e o 315 pós-transplante de medula óssea. Em contrapartida, outros estudos têm demonstrado que as células de Langerhans do receptor podem permanecer até 12 meses ou mais pós-tranplante e, portanto, variáveis graus de quimerismo são esperados em pacientes submetidos ao transplante de medula óssea[27,28]. As células de Langerhans remanescentes do receptor parecem desencadear a doença enxerto contra hospedeiro e isto levanta a possibilidade de serem utilizadas como um possível alvo terapêutico[27,28,29].

Tem sido sugerido que a substituição das células de Langerhans, particularmente na pele, é dependente do número de linfócitos T do doador presente na medula transplantada. As células T alorreativas induzem o quimerismo das células de Langerhans através de duas sucessivas vias: diminuindo as células de Langerhans do receptor através da indução da apoptose e estimulando na pele a produção de citocinas inflamatórias que determinam o recrutamento dos precursores das células de Langerhans a partir da medula óssea do doador [11,27,28].

Portanto, com base nesta teoria, poderíamos sugerir que em nosso estudo, a presença do infiltrado inflamatório linfocitário na mucosa bucal e consequentemente as citocinas geradas localmente determinariam um maior recrutamento das células de Langerhans nos pacientes transplantados com GVHDc, aumentando assim sua quantidade.

Esses resultados reforçam a teoria da patogênese da GVHD sugerida a partir dos trabalhos experimentais de Merad et al.[11,27,28,29], nos quais as células T originadas da medula óssea do doador destroem as células de Langerhans do hospedeiro induzindo, principalmente, sua apoptose.

Quanto à capacidade de apresentação antigênica das células de Langerhans recrutadas, acreditamos que tais células participam ativamemte da patogênese da doença GVHD apresentando antígenos do hospedeiro para os linfócitos do doador nos nódulos linfáticos regionais, mantendo a dinâmica da doença. Neste contexto, a molécula CD1 participaria principalmente da apresentação de antígenos lipídicos para os linfócitos CD4, CD8 e Natural Killer[1].

Outros estudos investigando o quimerismo das células de Langerhans seriam necessários para confirmar esta possibilidade, assim com o perfil das citocinas envolvidas na GVHD.

6 Conclusões

6 CONCLUSÕES

A partir da análise da mucosa jugal de pacientes submetidos ao transplante de medula óssea alogênico, com e sem GVHDc verificamos:

- um maior número de células de Langerhans, estatisticamente significativo (*p*=0,001), nos pacientes com GVHDc quando comparado àqueles sem GVHDc e ao Grupo Controle;
- a presença de intenso infiltrado inflamatório crônico, justaepitelial, com desorganização das células da camada basal do epitélio, vacuolização celular, satelitose, corpúsculos acidofílicos e ocorrência de clivagem entre o epitélio e o tecido conjuntivo nos pacientes que desenvolveram GVHDc.

Com base nos resultados obtidos pudemos concluir que as células de Langerhans participam da doença enxerto contra hospedeiro crônica na mucosa jugal dos pacientes submetidos ao transplante de medula óssea alogênico, sendo provavelmente recrutadas pelo processo inflamatório e imunopatológico que caracteriza esta doença.

Referências

REFERÊNCIAS*

1. ABBAS, A. K.; LICHTMAN, A. H. Imunologia do transplante. In: _____. **Imunologia celular e molecular.** 5.ed. Rio de Janeiro, Elsevier, 2005. Cap. 16, p. 379-400.
2. ARDAVIN, C. et al. Origin and differentiation of dendritic cells. **Trends Immunol**, v. 22, n. 12, p. 691-700, 2001.
3. ARACTINGI, S. et al. Langerhans cells are depleted in chronic graft versus host disease. **J. Clin. Pathol.**, v. 50, n. 4, p. 305-9, 1997.
4. ATHANASAS-PLATSIS S, SAVAGE NW, WINNING TA, WALSH LJ Induction of the CD1a Langerhans cell marker on human monocytes. **Arch. Oral Biol.** v. 40, n. 2, p. 157-60, 1995.
5. BANCHEREAU, J.; STEINMAN, R. M. Dendritic cells and the control of immunity. **Nature**, v. 392 n. 19, p. 245-252, 1998.
6. BERMAN, B. Advances in the characterization of Langerhans cell structure and function. **Br. J Dermatol**, v. 97, p. 14, 1983.
7. BILLINGHAM, R. E. The biology of graft-versus-host reation. **Harvey Lecture.** v.62, p. 21-78, 1966
8. CIRRINCIONE, C. et al. Lamina propria dendritic cells express activation markers and contact lymphocytes in chronic periodontitis. J **Periodontol.** v. 73, n. 1, p. 45-52, 2002.
9. DIFRANCO, C. F. et al. Identification of Langerhans cells inhuman gingival epithelium. **J. Periodontol**, v. 56, p. 48-54, 1985.
10. DULLEY, L. F. Transplante de medula óssea. São Paulo: Coordenação de Sangue e Hemoderivados MS/SAS/DAPS, 1997. Disponível em: <http://www.hemonline.com.br/>. Acesso em: 20 abr. 2007.

* Normas recomendadas para uso no âmbito da Universidade de São Paulo, com base no documento Associação Brasileira de Normas Técnicas – ABNT NBR 6023/Ago. 2002.

11. EMERSON SG. Tanning before transplant: lancing the Langerhans cell. **Nat. Med.** v.10, n. 5, p. 510-7, 2004.

12. FUJII H, OHASHI M, NAGURA H. Immunohistochemical analysis of oral lichen planus-like eruption in graft-versus-host disease after allogenic bone marrow transplantation. **Am. J. Clin. Pathol.** v. 89, p. 177–86, 1988.

13. FUJIWARA, K; SUGIURA, J; SAKAI, Y. Electron microscopic studies of the early cellular events occurring in oral mucosa of rats affected by graft-versus-host disease (GVHD). **J. Oral. Pathol. Med.**, v. 26, n. 2, p. 90-2, 1997.

14. GOMES, M.A. et al. Lichen planus and chronic graft-versus-host reaction. In situ identification of immunocompetent cell phenotypes. **J. Cutan. Pathol.**, v.9, n.4, p. 249-57, 1982.

15. GRATWOHL, A. Bone marrow transplantation: indications and technique. **Radiother. Oncol.** v. 18, n. 1, p. 3-9, 1990.

16. HASSÉUS, B; JONTELL M; BRUNE, M; JOHANSSON, P; DAHLGREN, UI. Langerhans cells and T cells in oral graft versus host disease and oral lichen planus. **Scand. J. Immunol.**, v. 54, n. 5, p. 516-24, 2001.

17. HART, D. N. J. Dendritic cells: unique leukocyte populations which control the primary immune response. **J. Amer. Soc. Hematol.**, v. 90, n. 9, p3245-87, 1997.

18. HORN T.D; REST E.B; MIRENSKI Y. et al. The significance of oral mucosal and salivary gland pathology after allogeneic bone marrow transplantation. **Arch. Dermatol.** v. 131, n. 8, p. 964-5, 1995.

19. KATZ, S.I.; TAMAKI, K.; SACHS, D.H. Epidermal Langerhans cells are derived from cells which originate in bone marrow. **Nature**, v. 282, p. 324-6, 1979. apud LOMBARDI, T.; HAUSER, C.; BUDTZ-JÖRGENSEN, E. Langerhans cells: structure, function and role in oral pathological conditions. **J. Oral. Pathol. Med.**, v. 22, p. 193-202, 1993.

20. KELLER, R. Dendritic cells: their significance in health and disease. **Immunol. Let.**, v. 78, p. 113-122, 2001

21. LAMPERT, I.A. et al. Immunological analysis of the skin in graft versus host disease. **Clin. Exp .Immunol.**, v. 50, n. 1, p. 123-31, 1982.

22. LANGERHANS, P. Über die Nerven der menschlichen Haut. Virchows Arch. Abt. B. Path. Anat., v. 44, p. 325-37, 1868. apud LOMBARDI, T.; HAUSER, C.; BUDTZ-JÖRGENSEN, E. Langerhans cells: structure, function and role in oral pathological conditions. **J. Oral. Pathol. Med.**, v. 22, p. 193-202, 1993.

23. LEVER, R, et al. A prospective study of the histological changes in the skin in patients receiving bone marrow transplants. **Br. J. Dermatol.**, v. 114, n. 2, p. 161-70, 1986.

24. LINS, R.D.A.U. et al. Células dendríticas: origem, distribuição, morfologia, estrutura, atividade funcional e métodos de identificação – uma revisão. **RBPO**, v. 2, n. 3, p. 29-35, 2003.

25. LOMBARDI, T.; HAUSER, C.; BUDTZ-JÖRGENSEN, E. Langerhans cells: structure, function and role in oral pathological conditions. **J. Oral Pathol. Med.**, v. 22, p. 193-202, 1993.

26. MATTSSON, T. et al. O. A comparative immunological analysis of the oral mucosa in chronic graft-versus-host disease and oral lichen planus. **Arch. Oral Biol.**, v. 37, n. 7, p. 539-47, 1992.

27. MERAD M. et al. Langerhans cells renew in the skin thoughout life under steady-state conditions. **Nat. Immunol.** v. 3, n. 12, p. 1135-41, 2002

28. MERAD, M, et al. Depletion of host Langerhans cells before transplantation of donor alloreactive T cells prevents skin graft-versus-host disease. **Nat. Med.**, v**.** 10, n. 5, p. 510-7, 2004.

29. MERAD M. Ontogeny of Langerhans cells and graft versus host disease. **Adv. Exp. Med. Biol.** v.560, 115-23, 2005.

30. MISERY, L.; DEZUTTER-DAMBUYANT, C. Precursors of Langerhans cells. **J. Europ. Acad. Dermatol. Venereol.** v. 5, p. 124-31, 1995.

31. MIZUMOTO N, TAKASHIMA A. CD1a and langerin: acting as more than Langerhans cell markers. **J. Clin. Invest.** v. 113, n. 2004, p. 658-60.

32. NEWCOMB, G. M.; SEYMOUR, G. J.; POWELL, R.N. Association between plaque accumulation and Langerhans cell numbers in the oral epithelium of attached gingiva. **J. Clin. Periodontol.**, v. 21, p. 640-52. 1986.

33. NICOLAU-GALITIS, O; KITRA, V; VAN VLIET-CONSTANTINIDOU, C, PERISTERI, J; GOUSSETIS. The oral manifestations of chronic graft-versus-host disease (cGVHD) in paediatric allogeneic bone marrow transplant recipients. **J. Oral. Pathol. Med.**, v. 30, n. 3, p. 148-53, 2001.

34. PERREAULT, C. et al. Persistence of host Langerhans cells following allogeneic bone marrow transplantation: possible relationship with acute graft-versus-host disease. **Br. J. Haematol.**, v. 60, n. 2, p. 253-60, 1985.

35. PITIGALA-ARACHCHI, A.; CRANE, I. J.; SCULLY, C. et al. Epithelial dendritic cells in pathological human oral tissues. **J. Oral. Pathol. Med.**, v. 18, p. 11-16, 1989.

36. SALE, G.E. Pathology and recent pathogenetic studies in human graft-versus-host disease. **Surv. Synth. Pathol. Res.**, v. 3, n. 3, p. 235-53, 1984.

37. SATO, M.; TOKUDA, N.; FUKUMOTO, T.; MANO, T.; SATO, T.; UEYAMA, Y. Immunohistopathological study of the oral lichenoid lesions of chronic GVHD. **J. Oral. Pathol. Med.**, v. 35, n. 1, p. 33-6, 2006.

38. SCHULER, G, STEINMAN, R, M. Murine epidermal Langerhans cells mature into potente immunostimulatory dendritic cells *in vitro*. **J. Exp. Med.** v. 161, p. 526-46, 1985.

39. SLOANE, JP; THOMAS, JA; IMRIE, SF; EASTON, DF; POWLES, RL. Morphological and immunohistological changes in the skin in allogeneic bone marrow recipients. **J Clin Pathol.**, v.37, n.8, p.919-30, 1984.

40. SOARES, A. B. **Avaliação clínica, histológica e imunoistoquímica de GVHDc em glândula salivares menores.** Piracicaba, 2003. 115p. Dissertação (Mestrado) – Faculdade de Odontologia de Piracicaba, Universidade Estadual de Campinas.

41. SOARES, A.B. et al. Chronic GVHD in minor salivary glands and oral mucosa: histopathological and immunohistochemical evaluation of 25 patients. **J. Oral. Pathol. Med.**, v. 34, n. 6, p. 368-73, 2005.

42. SOUSA, C. R.; SHER, A.; KAYE, P. The role of dendritic cells in the induction and regulation of immunity to microbial infection. **Curr. Opin Immunol.**, v. 11, p. 392-399, 1999.

43. STEINMAN, R, M., HAWIGER, D., NUSSENZWEIG, M. C. Tolerogenic dendritic cells. **Annu. Rev. Immunol.** v. 21, p. 685-711, 2003.

Apêndices

APÊNDICE A: Número de campos, número total de células de Langerhans, número de células de Langerhans/mm^2 e área percorrida por biópsia do Grupo com GVHDc.

BIÓPSIA	C	T	L	A
01	8	39	51,87	0,751936
02	6	16	30,16	0,530466
03	7	61	95,58	0,638228
04	8	41	54,53	0,751936
05	7	46	69,91	0,657944
06	9	18	21,28	0,845928
07	6	47	83,34	0,563952
08	6	35	66,87	0,523431
09	5	12	25,53	0,46996
10	8	32	57,02	0,701543
11	9	50	66,49	0,751936
12	6	20	38,55	0,518811
13	8	98	143,68	0,682055
14	10	43	47,31	0,908943
15	6	2	3,55	0,563952
16	9	3	3,55	0,845928
17	8	78	103,73	0,751936
18	8	3	3,99	0,751936
19	6	3	5,32	0,563952
20	5	17	40,49	0,419893
TOTAL	**145**	**672**	**1.012,74**	**13,19467**

C= número de campos percorridos T = Número total de células de Langerhans A = Área total percorrida (mm^2) L = Número de células de Langerhans/mm^2

APÊNDICE B: Número de campos, número total de células de Langerhans, número de células de Langerhans/mm^2 e área percorrida por biópsia do Grupo sem GVHDc.

BIÓPSIA	C	T	L	A
01	6	4	7,61	0,525526
02	6	24	46,38	0,517432
03	6	1	1,91	0,523241
04	8	9	11,97	0,751936
05	11	7	6,77	1,033913
06	9	25	31,59	0,791282
07	9	17	21,41	0,794052
08	5	17	36,17	0,46996
09	14	80	62,11	1,288025
10	8	23	31,85	0,722239
11	5	7	14,89	0,46996
12	7	5	8,09	0,61822
13	6	5	8,07	0,563952
14	10	2	2,66	0,751936
15	10	6	6,38	0,939921
16	6	9	15,96	0,563952
17	9	6	7,09	0,845928
18	6	28	49,65	0,563952
19	7	42	63,84	0,657944
20	6	15	26,60	0,563952
TOTAL	**154**	**332**	**461,80**	**13,95732**

C= número de campos percorridos T = Número total de células de Langerhans A = Área total percorrida (mm^2) L = Número de células de Langerhans/mm^2

APÊNDICE C: Número de campos, número total de células de Langerhans, número de células de Langerhans/mm^2 e área percorrida por biópsia do Grupo Controle.

BIÓPSIA	C	T	L	A
01	13	5	4,43	1,127905
02	12	2	1,77	1,127905
03	15	3	2,13	1,409881
04	15	8	5,77	1,386687
05	15	3	2,19	1,37138
06	15	8	5,80	1,378927
07	15	7	4,96	1,409881
08	15	24	17,02	1,409881
09	15	3	2,25	1,333958
10	15	29	21,49	1,349396
11	15	16	11,63	1,37536
12	15	43	30,50	1,409881
13	15	95	67,38	1,409881
14	15	7	4,96	1,409881
15	13	2	1,42	1,409881
16	15	26	17,65	1,473323
17	12	4	2,84	1,409881
18	15	44	40,03	1,099306
19	15	47	33,34	1,409881
20	15	8	5,81	1,376254
TOTAL	**290**	**384**	**283,38**	**27,08933**

C= número de campos percorridos T = Número total de células de Langerhans A = Área total percorrida (mm^2) L = Número de células de Langerhans/ mm^2

Anexo

ANEXO A - Aprovação da Comitê de Ética em Pesquisa da Fundação Hospital Amaral Carvalho.

1

COMITÊ DE ÉTICA EM PESQUISA
Fundação Hospital Amaral Carvalho
Rua da Palmeiras, 116, Vila Assis – CEP 17.210-120 – Jaú / SP - ☎ (014) 3602-1194 – Ramal - 1552.

Parecer CEPFHAC – 24/07

Projeto de Pesquisa
"Análise Quantitativa das Células de Langerhans em Mucosa Bucal de Pacientes Onco-hematológicos com Doença Enxerto contra Hospedeiro Crônica da Mucosa Bucal".

Documentos avaliados:
- Termo de Consentimento Livre e Esclarecido
- Autorização do Chefe de Serviço

Pesquisador Responsável:
Autora: Érika Sinara Lenharo Orti Raduan – Cirurgiã Dentista e Mestranda em Patologia Bucal pela USP - Bauru.
Orientador: Prof Dr. Luís Antônio de Assis Taveira – Cirurgião Dentista e Professor Livre Docente da USP - Bauru.

O Comitê de Ética em Pesquisa da Fundação Hospital Amaral Carvalho analisou os documentos supracitados na 27ª reunião ordinária realizada no dia 09 de março de 2007. Segue abaixo as considerações feitas no parecer consubstanciado elaborado por mim:

"Trata-se de resposta ao Parecer CEPFHAC nº. 05/07, datado de 01 de fevereiro de 2007, onde deixamos como pendência a apresentação de um Termo de Consentimento Livre e Esclarecido (TCLE) e a autorização do chefe do Serviço de Transplante de Medula Óssea.

Após analise do TCLE, concluímos que o mesmo é simples, objetivo e não fere a ética em pesquisa clínica.

Consta também a carta com a autorização do Chefe do Serviço de Transplante de Medula Óssea.

2

Diante do exposto, e com base na Resolução 196/96 e suas complementares, emitimos parecer favorável à realização deste estudo em nossa instituição".

Diante do exposto, manifestamo-nos pela aprovação sem restrições dos documentos avaliados.

Informamos que o referido estudo é rubricado pelo colaborador do CEPFHAC, Ricardo Augusto Sartori, e que nenhum dos pesquisadores envolvidos no estudo participou da votação.

Aproveito para recordar-lhe do compromisso de enviar relatórios semestrais referentes à evolução do estudo.

Jaú, 09 de março de 2007.

Dra. Cláudia Teresa de Oliveira
Coordenadora do Comitê de Ética em Pesquisa
Fundação Hospital Amaral Carvalho