SIMONE ELOIZA SITA FAUSTINO

VEGF-C e densidade de vasos linfáticos em carcinoma espinocelular de boca: associação com as metástases linfonodais ocultas e com o prognóstico dos pacientes

Tese apresentada à Faculdade de Odontologia de Bauru da Universidade de São Paulo, como parte dos requisitos para a obtenção do título de doutor em Odontologia.

Área de concentração: Patologia Bucal
Orientadora: Profª. Drª. Denise Tostes Oliveira

BAURU
2010

Faustino, Simone Eloiza Sita
F275v VEGF-C e densidade de vasos linfáticos em carcinoma espinocelular de boca: associação com as metástases linfonodais ocultas e com o prognóstico dos pacientes/Simone Eloiza Sita Faustino. -- Bauru, 2010.
153p.: il.; 30cm.

Tese. (Doutorado) -- Faculdade de Odontologia de Bauru. Universidade de São Paulo.

Orientadora: Profa. Dra. Denise Tostes Oliveira.

Autorizo, exclusivamente para fins acadêmicos e científicos, a reprodução total ou parcial desta dissertação, por processos fotocopiadores e outros meios eletrônicos.

Assinatura: Simone Faustino

Data: 24/09/2010

Comitê de Ética em Pesquisa do Hospital do Câncer A. C. Camargo.
Protocolo nº: 746/05
Data: 29 de novembro de 2005.

DADOS CURRICULARES

Simone Eloiza Sita Faustino

27/01/1978	Nascimento em Araraquara - SP
1997 – 2000	Curso de Graduação em Odontologia pela Faculdade de Odontologia de Bauru – USP
2000 – 2000	Aperfeiçoamento em Ortodontia Preventiva e Interceptativa pela Escola de Aperfeiçoamento Profissional da Associação Paulista de Cirurgiões-Dentistas, Araraquara – SP
2000 – 2001	Aperfeiçoamento em Cirurgia pela Sociedade Paulista de Ortodontia, Botucatu – SP
2001 – 2001	Participação no Programa de Capacitação Profissional em Periodontia da Faculdade de Odontologia de Bauru – USP
2001 – 2002	Aperfeiçoamento em Periodontia pela Fundação Araraquarense de Ensino e Pesquisa em Odontologia da Universidade Estadual Paulista, Araraquara – SP
2003 – 2005	Cirurgiã-dentista do Convênio USP/Pittsburgh da Faculdade de Odontologia de Bauru – USP
2005 – 2007	Curso de Mestrado em Patologia Bucal pela Faculdade de Odontologia de Bauru – USP
2007 – 2010	Curso de Doutorado em Patologia Bucal pela Faculdade de Odontologia de Bauru – USP
Associação	SBPqO – Sociedade Brasileira de Pesquisa Odontológica

DEDICATÓRIA

À minha mãe, **Eloiza do Carmo Sita Faustino**

Ao meu irmão, **Igor Victor de Lucas Sita Faustino**

Ao meu irmão, **Péricles Emmanuel Sita Faustino**

À minha cunhada, **Cynthia Cristine de Santana Amaral Faustino**

À minha afilhada, **Beatriz Amaral Faustino**

Ao meu marido, **Anderson Raunaimer**

Dedico a vocês esta tese, pois tê-los em minha vida é o que me dá forças para seguir em frente a cada dia!

AGRADECIMENTOS

A **DEUS**, **obrigada pela oportunidade imperdível de viver!**

Ao meu pai, **Osni da Cruz Faustino**
por me fazer descobrir como ser forte diante das adversidades.

Aos meus avós, **Elisa Nery Sitta** e **Domingos Sitta**
Aos meus tios, **Eliana Aparecida Sita Bonini**, **Ednéa Sita Cucci** e **José Afonso Sita**
por tudo o que vocês acrescentaram à minha vida.

À minha madrinha, **Angela Maria Sitta**
pelos incentivos constantes, pelo apoio nos momentos difíceis, pelo carinho e pelo exemplo profissional.

A minha tia-avó, **Maria Aparecida Sitta**
pela dedicação e carinho que teve com minha mãe a vida toda.

A **Dra. Maria do Carmo Sitta**,
por toda sua competência profissional e pela paciência, carinho e empenho ao cuidar da saúde da minha mãe.

AGRADECIMENTOS

À minha orientadora, **Profa. Dra. Denise Tostes Oliveira**

Não é fácil descrever com palavras o carinho e a gratidão que sinto por você. Desde a graduação te admiro como professora e, hoje, após muito refletir, sei que Deus me deu a oportunidade de trabalhar com você para meu desenvolvimento profissional e espiritual.

Com o passar dos últimos anos, pude conhecer sua integridade, determinação e vontade de viver e estas qualidades me fizeram admirá-la ainda mais. Espero levar um pouco das suas virtudes para cada dia da minha vida. Tenha sempre a certeza de que você é um ser humano especial e de que eu jamais te esquecerei.

Obrigada!

AGRADECIMENTOS

Aos professores da Disciplina de Patologia da Faculdade de Odontologia de Bauru **Prof. Dr. Alberto Consolaro**, **Prof. Dr. Luís Antônio de Assis Taveira, Profa. Dra. Denise Tostes Oliveira** e **Profa. Dra. Vanessa Soares Lara**, por todos estes anos de convivência e por compartilharem o que têm de mais valioso, seu conhecimento.

A todos os professores da Faculdade de Odontologia de Bauru da Universidade de São Paulo, em especial, ao **Prof. Dr. José Mondelli** e ao **Prof. Dr. Carlos Eduardo Francischone**, por serem profissionais maravilhosos e seres humanos iluminados. Eu me sinto privilegiada por ter convivido com os senhores.

Às funcionárias da Disciplina de Patologia da Faculdade de Odontologia de Bauru **Maria Cristina Carrara Filippi**, **Fátima Aparecida Silveira** e **Marilza Dias de Almeida**, pelo carinho e convivência harmoniosa de tantos anos.

Aos professores e funcionários do Departamento de Patologia e Propedêutica Clínica da Faculdade de Odontologia de Araçatuba - UNESP, em especial, **Profa. Dra. Ana Maria Pires Soubhia**, **Profa. Dra. Leda Maria Pescinini Salzedas**, **Prof. Dr. Marcelo Macedo Crivelini**, **Profa. Dra. Renata Callestini Felipini**, **Sr. José Marcelo Tramarin** e **Sra. Miriam Regina Mouro Ferraz Lima**, pela hospitalidade e carinho com que me receberam e por em tão pouco tempo de convivência terem me cativado. Felizmente, Deus me deu a chance de iniciar minha carreira docente ao lado de pessoas tão nobres como vocês.

Aos **alunos do 2º ano dos Cursos Integral e Noturno de Odontologia da FOA-UNESP, 2008**, por terem sido uma experiência enriquecedora em minha vida.

Aos colegas e amigos da FOB-USP que surgiram com o decorrer da Pós-Graduação:

Adriana dos Santos Caetano

Ana Carolina Cuzzuol Fracalossi

Ana Regina Cassaroto

Bethânia Camargo Pinheiro

Bruna Maria Rodrigues Vilardi

Carlos Eduardo Palanch Repeke

Carlos Henrique Bettoni Cruz de Castro

Eliane Aparecida Santos Carraro

Eloisa Marchi do Anjos

Érick Nelo Pedreira

Érika Martins Pereira

Geraldo Marco Rosa Júnior

Heliton Gustavo de Lima

Karen Zavaro Balassiano

Leda Aparecida Francischone

Marcela Claudino da Silva

Michele Conceição Pereira

Patrícia Freitas-Faria

Renata Bianco Consolaro

Roberta Ramalho Esberard

Samuel de Barros Ferreira Júnior

Sylvie Brener

Thaís Priscila Biassi

Fernanda Mombrini Pigatti

Gisele da Silva Dalben

Janaína Salomon Ghizoni

Kellen Cristine Tjioe

Luis Henrique Rapucci Moraes

Maria Carolina Martins Mussi

Milton Santamaria Júnior

Priscila Lie Tobouti

Renato Vieira de Moraes

Rosário de Arruda Moura Zedebski

Suzana Luzia Coelho Figliolia

Taisa Maria Rodrigues Vilardi

Tiago Novaes Pinheiro

Em especial, aos amigos: **Aroldo dos Santos Almeida, Bruno Aiello Barbosa, Carina Gisele Costa, Carine Ervolino de Oliveira, Érika Sinara Lenharo Orti Raduan, Fernando Accorsi Orosco, Filipe de Oliveira Abi Rached, Maria Carolina Vaz Goulart, Marta Miyazawa** e **Melaine de Almeida Lawall**, por toda a grandeza e complexidade que envolve a amizade. Agradeço a Deus por tê-los em minha vida!

À **Sra. Neuza de Lourdes de Oliveira Vieira** e às queridas: **Camila Leite Quaglio, Carla da Costa Malosso, Débora Amgarten Ribeiro, Vera Maria Ribeiro da Silva** e, especialmente, **Hayana Ramos Lima, Isabela Maria Caetano** e **Michelle Alonso Cassis**, por me proporcionarem um lar confortável e tranquilo em Bauru nos últimos anos, por participarem das minhas alegrias e tristezas e por compartilharem momentos tão importantes de suas vidas comigo.

A **todos os funcionários da Secretaria de Pós-graduação** da Faculdade de Odontologia de Bauru.

A **todos os funcionários da Biblioteca** da Faculdade de Odontologia de Bauru, em nome de **Cybelle de Assumpção Fontes**.

A **todos os funcionários do Serviço de Arquivo Médico** do Hospital do Câncer A. C. Camargo, em especial a **Sra. Hirde Contesini** e ao **Sr. Luís Lima**.

Aos funcionários da Fundação Antônio Prudente e do Departamento de Anatomia Patológica, do Hospital do Câncer A.C. Camargo, **Carlos Ferreira do Nascimento**, **Glauber de Jesus**, **Marcelo Augusto Sibucks** e **Severino da Silva Ferreira**.

À química e farmacêutica **Suely Nonogaki,** do Setor de Imuno-Histoquímica da Fundação Antônio Prudente, do Hospital do Câncer A.C. Camargo.

A **todos os funcionários da Secretaria do Departamento de Anatomia Patológica** do Hospital do Câncer A.C. Camargo.

Ao **Prof. Dr. Fernando Augusto Soares**, chefe do Departamento de Anatomia Patológica do Hospital do Câncer A.C. Camargo e diretor do Centro de Pesquisa da Fundação Antônio Prudente, pela oportunidade de realização desta pesquisa.

Ao **Prof. Dr. Gilles Landman**, pelas críticas, sugestões e ensinamentos que enriqueceram este trabalho, bem como pela oportunidade e confiança em mim depositada.

Ao **Prof. Dr. Luiz Paulo Kowalski**, pelo exemplo profissional, pela atenção, paciência e disposição com que sempre me atendeu.

Ao **Prof. Dr. André Lopes Carvalho**, pela realização da análise estatística, pelos ensinamentos que obtive em nossas reuniões, por toda sua presteza, atenção e paciência.

Aos **seres humanos**, **pacientes do Hospital do Câncer A. C. Camargo**, que mesmo sem saberem, contribuíram muito para esta pesquisa e para o meu engrandecimento pessoal.

Muito Obrigada!

AGRADECIMENTOS INSTITUCIONAIS

À Faculdade de Odontologia de Bauru – Universidade de São Paulo, na pessoa do seu diretor, **Prof. Dr. José Carlos Pereira**.

À Comissão de Pós-Graduação da Faculdade de Odontologia de Bauru – USP, na pessoa de seu presidente, **Prof. Dr. Paulo César Rodrigues Conti**.

Ao Hospital do Câncer A. C. Camargo e à Fundação Antônio Prudente, na pessoa do seu presidente, **Prof. Dr. Ricardo Renzo Brentani**.

À **FAPESP**, pelo suporte financeiro, sob a forma de Auxílio à Pesquisa (2005/04577-4) e de Bolsa de Doutorado (2007/04907-0).

Muito Obrigada!

EPÍGRAFE

> Navegar é preciso,
> Viver não é preciso.

Fernando Pessoa

RESUMO

Este estudo avaliou a densidade vascular linfática (DVL) em relação a expressão do fator de crescimento endotelial vascular-C (VEGF-C) pelas células tumorais, bem como verificou a associação com variáveis clínicas e microscópicas de pacientes portadores de carcinoma espinocelular de boca (CEC). Oitenta e sete pacientes com CECs primários, clinicamente T1N0M0 ou T2N0M0, com metástase linfonodal oculta (pN+) e sem (pN0), foram analisadas após tratamento no Hospital do Câncer A.C. Camargo, São Paulo, Brasil. Amostras dos tumores emblocados em parafina foram seccionadas e coradas com os anticorpos primários anti-podoplanina e anti-VEGF-C humanos. Os vasos linfáticos foram contados nas regiões intratumoral (DLI) e peritumoral (DLP) em vinte campos microscópicos (400X) sequenciais e em cinco campos microscópicos (400X) por *hot spot* de cada tumor. As médias das densidades linfáticas, intratumoral e peritumoral, foram obtidas isoladamente e usadas como pontos de corte da amostra, dividindo-a em tumores com alta densidade linfática e baixa densidade linfática. As associações entre DLI / DLP e a expressão de VEGF-C ou em relação aos parâmetros clínicos e microscópicos avaliados foram obtidas pelo teste do qui-quadrado ou teste exato de Fisher. As taxas de sobrevidas, acumuladas em cinco e dez anos, foram calculadas pelo método de Kaplan-Meier e comparadas pelo teste log-rank (α=5%). Não houve associação estatisticamente significativa entre a expressão de VEGF-C nos CECs de boca e os parâmetros clinicopatológicos avaliados. Os pacientes com alta DLP apresentaram maiores taxas de sobrevida específica por câncer (p=0,044) e sobrevida livre de doença (p=0,016). Houve associação estatística significativa entre a alta DLI e a maior ocorrência de recidiva regional nos pacientes da amostra (p=0,047). Entretanto, a alta DLI não foi suficiente para influenciar a sobrevida livre de doença desses pacientes do ponto de vista estatístico. DLP e DLI não se mostraram fatores preditivos para a ocorrência de metástases ocultas nos linfonodos regionais dos pacientes com CEC de boca em estádios clínicos precoces.

Palavras-chave: Carcinoma espinocelular. Neoplasias bucais. Metástase neoplásica. Metástase linfática. Vasos linfáticos. Prognóstico.

ABSTRACT

VEGF-C and lymphatic vessel density in oral squamous cell carcinoma: association with occult lymph node metastasis and patients' prognosis

This study evaluated the lymphatic vesssel density (LVD) in correlation with the vascular endothelial growth factor-C (VEGF-C) expression by tumors cells and with clinical and pathological variables in patients with oral squamous cell carcinomas (OSCC). Eighty-seven patients with primary OSCC, clinically T1N0M0 or T2N0M0, with occult lymph-node metastases (pN+) and without (pN0), were analysed after treated in the A. C. Camargo Cancer Hospital, São Paulo, Brazil. Archived paraffin-embedded tumor specimens were sectioned and stained with anti-human podoplanin and VEGF-C antibodies. Lymphatic vessels were counted in intratumoral (ILVD) and peritumoral (PLVD) areas in twenty sequential high-power fields and in five hot spot high-power fields from each tumor. Average values were obtained and used as cutoff point. The correlations between ILVD/PLVD and VEGF-C expression as well as clinicopathological parameters were obtained by chi-square test or Fisher's exact test. The 5 and 10-year survival rates were calculated by the Kaplan-Meier method and compared by log-rank test. No statistically significant difference was found between VEGF-C expression in OSCC in regard to clinicopathological parameters. An association between the ILVD and regional recurrence was found (p=0.047) and the PLVD showed associations with disease-specific survival (p=0.044) and disease-free survival (p=0.016). These findings indicate that high ILVD may influences the regional recurrence in neck lymph nodes of patients with early OSCC, however this data was not enough to influence the disease-free survival of these patients with a statistically significant association. PLVD or ILVD did not show predictive value for occult lymph-node metastases in the early stages of OSCC.

Key words: Squamous cell carcinoma. Mouth neoplasms. Neoplasm metastasis. Lymphatic metastasis. Lymphatic vessels. Prognosis.

LISTA DE ILUSTRAÇÕES

- FIGURAS

Figura 1 - Vias de disseminação de células tumorais malignas. Vários caminhos podem contribuir para a disseminação de células cancerosas. As células metastáticas entram no interior de vasos intratumorais ou peritumorais e formam metástase no interior do linfonodo sentinela (metástase regional), que é comumente usada como um marcador de prognóstico. Disseminação metastática adicional pode ocorrer a partir do linfonodo sentinela para outros linfonodos mais distantes e via ducto torácico (que desemboca na veia subclávia esquerda) para órgãos distantes. As células tumorais também podem se espalhar para órgãos distantes via vasos sanguíneos associados diretamente ao tumor primário ou através dos vasos sanguíneos dentro do linfonodo sentinela metastático (Adaptado de TOBLER; DETMAR, 2006)..... 28

Figura 2 - Esquema da ação de membros da família VEGF (fator de crescimento endotelial vascular) e seus receptores nas células endoteliais sanguíneas e linfáticas. Os membros da família VEGF são importantes glicoproteínas reguladoras do crescimento e do desenvolvimento de vasos sanguíneos e linfáticos. Seus efeitos são mediados predominantemente pela ligação aos receptores (VEGFR) tirosina-quinase, VEGFR-1, VEGFR-2 e VEGFR-3, na superfície de células endoteliais. O VEGFR-1 é expresso amplamente no endotélio dos vasos sanguíneos durante o desenvolvimento embrionário, mas é pouco expresso no tecido adulto, ele liga-se ao fator de crescimento placentário (PlGF), ao VEGF-B e ao VEGF-A. O VEGFR-2 é, predominantemente, expresso pela vasculatura sanguínea no tecido adulto, sua ligação com VEGF-A, VEGF-C e VEGF-D é considerada a principal via de sinalização que conduz à angiogênese, o crescimento de novos vasos sanguíneos. O VEGFR-3 é restrito ao endotélio linfático no tecido adulto normal, mas é altamente expresso no endotélio dos vasos sanguíneos em algumas feridas (processo de reparo) e tumores. Embora o VEGFR-2 também tenha sido detectado em pequenas quantidades em células endoteliais linfáticas isoladas, a ativação do VEGFR-3 por si só é suficiente para que ocorra a linfangiogênese. Ambos os fatores VEGF-C e VEGF-D exercem seus efeitos linfangiogênicos predominantemente através deste receptor; a contribuição do VEGFR-2 para a linfangiogênese é incerta. O VEGF-D murino (mVEGF-D) e o VEGF-C156S mutante diferem das formas normais humanas destes fatores de crescimento em sua especificidade apenas para o VEGFR-3 (Adaptado de FARNSWORTH; ACHEN; STACKER, 2006)..... 30

Figura 3 - O VEGF-C secretado pelas células tumorais estimula o VEGFR-3 expresso nas células endoteliais linfáticas e assim induz a hiperplasia nos vasos linfáticos peritumorais (em cima à direita). Um aumento da área de superfície linfática aumenta a oportunidade para a entrada da célula tumoral nos vasos linfáticos. O aumento do fluxo linfático também aumenta a disseminação de células tumorais aos linfonodos. Por outro lado, tumores transplantados não induziram uma forte hiperplasia linfática, embora o diâmetro linfático estivesse aumentado em comparação aos tecidos normais (em cima à esquerda). Um aumento do número de células tumorais foi entregue aos linfonodos cervicais dos camundongos portadores de tumores com alta expressão de VEGF-C (embaixo à direita). Chegam mais células neoplásicas aos linfonodos do que as que formarão metástase. As taxas de apoptose e de proliferação das células tumorais não estavam aumentadas nos linfonodos dos tumores com alta expressão de VEGF-C. O anticorpo anti-VEGFR-3 de bloqueio impede a atuação do VEGF-C evitando a hiperplasia dos vasos linfáticos e a disseminação de células tumorais para os linfonodos (embaixo à esquerda). O VEGF-C parece aumentar a ocorrência de metástase linfática pelo aumento da área de superfície dos vasos linfáticos e do fluxo linfático até o momento em que a célula neoplásica entra no vaso linfático (Adaptado de HOSHIDA et al., 2006)..... 32

Figura 4 - Corte microscópico de linfangioma humano utilizado como controle imuno-histoquímico positivo. (IHQ: anti-podoplanina)..... 59

Figura 5A - Corte microscópico de margem cirúrgica de carcinoma espinocelular utilizado como controle positivo interno (IHQ: anti-podoplanina)..... 59

Figura 5B - Detalhe da Figura 5A evidenciando a imunomarcação positiva do endotélio linfático (seta amarela) e a ausência de imunomarcação do endotélio sangüíneo (cabeça de seta vermelha). (IHQ: anti-podoplanina)..... 59

Figura 6 - Carcinoma espinocelular de boca com intensa queratinização e padrão de invasão em cordões sólidos. (HE)..... 75

Figura 7 - Infiltação perineural do carcinoma espinocelular de boca. (HE)..... 75

Figura 8 - Corte microscópico do *front* de invasão de carcinoma espinocelular de boca com infiltração de células neoplásicas (cabeças de setas azuis) no interior de um vaso linfático (seta amarela). (IHQ: anti-podoplanina)..... 81

Figura 9 - Cortes microscópicos da região peritumoral de carcinomas espinocelulares de boca. Em (A) e (B), os vasos linfáticos estão identificados pelas setas amarelas. Em (B), os vasos sanguíneos estão identificados pelas cabeças de setas vermelhas. (IHQ: anti-podoplanina)..... 83

Figura 10 - Cortes microscópicos da região intratumoral de carcinomas espinocelulares de boca. Em (A) e (B), alguns vasos linfáticos estão identificados pelas setas amarelas. (IHQ: anti-podoplanina)..... 89

Figura 11 - Cortes microscópicos de carcinomas espinocelulares de boca. Em (A), (B) e (C) diferentes padrões e imunomarcação positiva pelo anticorpo anti-podoplanina nas células neoplásicas. (IHQ: anti-podoplanina)..... 93

Figura 12 - Sobrevida específica por câncer dos pacientes com carcinoma espinocelular de boca de acordo com a densidade linfática peritumoral (avaliação sequencial). Taxa de sobrevida acumulada pelo método de Kaplan-Meier..... 96

Figura 13 - Sobrevida livre de doença dos pacientes com carcinoma espinocelular de boca de acordo com a densidade linfática peritumoral (avaliação sequencial). Taxa de sobrevida acumulada pelo método de Kaplan-Meier..... 97

- QUADROS

Quadro 1 - Síntese dos dados extraídos dos principais artigos científicos, publicados na última década, envolvendo densidade vascular linfática em carcinomas espinocelulares de boca..... 44

Quadro 2 - Graduação de malignidade do *front* de invasão tumoral proposta por Bryne et al., 1989..... 56

Quadro 3 - Protocolo de reações imuno-histoquímicas utilizado no Centro de Tratamento e Pesquisa da Fundação Antônio Prudente, Hospital do Câncer A. C. Camargo, São Paulo/SP..... 58

- GRÁFICOS

Gráfico 1 - Distribuição da densidade linfática peritumoral (avaliação *hot spot*) nos 87 carcinomas espinocelulares de boca, de acordo com a presença de infiltração perineural (Coeficiente de contingência de Pearson= 0,214)..... 81

Gráfico 2 - Distribuição da densidade linfática intratumoral (avaliação sequencial) nos 87 carcinomas espinocelulares de boca, de acordo com o gênero dos pacientes (Coeficiente de contingência de Pearson= 0,215)..... 87

Gráfico 3 - Distribuição da densidade linfática intratumoral (avaliação *hot spot*) nos 87 carcinomas espinocelulares de boca, de acordo com a presença de recorrência regional (Coeficiente de contingência de Pearson= 0,209)..... 88

LISTA DE TABELAS

Tabela 1 - Distribuição de frequência dos pacientes acometidos pelo carcinoma espinocelular de boca, segundo as características demográficas e os fatores de risco (tabaco e álcool). Hospital do Câncer A. C. Camargo, São Paulo..... 70

Tabela 2 - Distribuição de frequência dos pacientes acometidos pelo carcinoma espinocelular de boca, segundo as características clínicas e a história clínica. Hospital do Câncer A. C. Camargo, São Paulo..... 71

Tabela 3 - Distribuição de frequência dos pacientes acometidos pelo carcinoma espinocelular de boca, segundo o tratamento e a evolução clínica. Hospital do Câncer A. C. Camargo, São Paulo..... 72

Tabela 4 - Distribuição de frequência dos 87 carcinomas espinocelulares de boca, segundo o sistema de graduação de malignidade, do *front* de invasão tumoral, de Bryne et al. (BRYNE et al., 1989) Hospital do Câncer A. C. Camargo, São Paulo..... 74

Tabela 5 - Distribuição de frequência dos carcinomas espinocelulares de boca, segundo a graduação de malignidade tumoral. Hospital do Câncer A. C. Camargo, São Paulo..... 74

Tabela 6 - Distribuição de frequência dos carcinomas espinocelulares de boca, segundo as características histopatológicas e o comprometimento linfonodal. Hospital do Câncer A. C. Camargo, São Paulo..... 77

Tabela 7 - Distribuição da densidade linfática peritumoral (avaliação sequencial) nos carcinomas espinocelulares de boca, conforme as sobrevidas global, específica por câncer e livre de doença, acumuladas em cinco e dez anos. Hospital do Câncer A. C. Camargo, São Paulo..... 96

Tabela 8 - Distribuição da densidade linfática peritumoral (avaliação por *hot spot*) nos carcinomas espinocelulares de boca, conforme as sobrevidas global, específica por câncer e livre de doença, acumuladas em cinco e dez anos. Hospital do Câncer A. C. Camargo, São Paulo..... 97

Tabela 9 - Distribuição da densidade linfática intratumoral (avaliação sequencial) nos carcinomas espinocelulares de boca, conforme as sobrevidas global, específica por câncer e livre de doença, acumuladas em cinco e dez anos. Hospital do Câncer A. C. Camargo, São Paulo..... 98

Tabela 10 - Distribuição da densidade linfática intratumoral (avaliação por *hot spot*) nos carcinomas espinocelulares de boca, conforme as sobrevidas global, específica por câncer e livre de doença, acumuladas em cinco e dez anos. Hospital do Câncer A. C. Camargo, São Paulo..... 98

Tabela 11 - Distribuição da expressão de podoplanina nos carcinomas espinocelulares de boca, conforme as sobrevidas global, específica por câncer e livre de doença, acumuladas em cinco e dez anos. Hospital do Câncer A. C. Camargo, São Paulo..... 98

LISTA DE ABREVIATURAS, SIGLAS E SÍMBOLOS

- BSA = *Bovine Serum Albumin* (albumina sérica bovina)
- CEC = carcinoma espinocelular
- CEC I = carcinoma espinocelular bem diferenciado
- CEC II = carcinoma espinocelular moderadamente diferenciado
- CEC III = carcinoma espinocelular pouco diferenciado ou indiferenciado
- CEC SOE = carcinoma espinocelular sem outras especificações
- CECCP = carcinoma espinocelular de cabeça e pescoço
- CEC-pN+ = carcinoma espinocelular com comprometimento linfonodal
- CEC-pN0 = carcinoma espinocelular sem comprometimento linfonodal
- CECs = carcinomas espinocelulares
- CEP = Comitê de Ética em Pesquisa
- cm = centímetro
- DAB = *Diaminobenzidine Tetrahydrochloride*
- DMBA = 7,12-dimetilbenzantraceno
- ECR = Esvaziamento Cervical Radical
- ECRC = Esvaziamento Cervical Radical Clássico
- ECRM (XI) = Esvaziamento Cervical Radical Modificado, com preservação do nervo espinhal
- ECRM (XI+VJ) = Esvaziamento Cervical Radical Modificado, com preservação do nervo espinhal e da veia jugular interna.
- ECRM I = Esvaziamento Cervical Radical Modificado, com preservação do nervo espinhal.
- ECRM II = Esvaziamento Cervical Radical Modificado, com preservação do nervo espinhal e da veia jugular interna.
- ECRM III = Esvaziamento Cervical Radical Modificado, com preservação do nervo espinhal, da veia jugular interna e do músculo esternocleidomastóideo.
- ELISA = *Enzyme-Linked Immunosorbent Assay*
- ESOH = Esvaziamento Cervical Supra-Omo-Hióideo
- EUA = Estados Unidos da América
- Flk-1 = *fetal liver kinase-1*
- Flt-1 = *fms-like tyrosine kinase*-1
- Flt-4 = *fms-like tyrosine kinase*-4
- *fms* = *feline McDonough sarcoma virus*
- H_2O_2 = peróxido de hidrogênio (água oxigenada)
- HE = hematoxilina e eosina
- IHQ = imuno-histoquímica
- kDa = quilodalton
- KDR = *kinase insert domain-containing receptor*

- LYVE-1 = *Lymphatic Vessel Endothelial Receptor 1*
- M = mol
- mg = miligrama
- min = minuto(s)
- mL = mililitro
- mm = milímetro
- mM = milimol
- mm^2 = milímetro quadrado
- MN = mononucleares
- MOASS = morte sem evidência de recidiva do tumor primário
- MOCA = morte decorrente do tumor primário
- MOCI = morte por intercorrência cirúrgica
- N = ausência ou presença e extensão de metástase do tumor primário nos linfonodos regionais
- n = número
- N+ = presença clínica de metástase do tumor primário nos linfonodos regionais
- N0 = ausência clínica de metástase do tumor primário nos linfonodos regionais
- ºC = grau Celsius
- OMS = Organização Mundial da Saúde
- PBS = *Phosphate Buffered Saline* (solução salina fostatada tamponada)
- PDGF = *Platelet Derived Growth Factor* (fator de crescimento derivado de plaquetas)
- pH = concentração hidrogeniônica
- PlGF = *Placental Growth Factor* (fator de crescimento placentário)
- PMN = polimorfonucleares
- pN+ = presença de metástase do tumor primário em um ou mais linfonodos regionais confirmada microscopicamente
- pN0 = ausência de metástase do tumor primário em linfonodos regionais confirmada microscopicamente
- RNAm = ácido ribonucléico mensageiro
- rpm = rotação por minuto
- RT-PCR = *Reverse Transcription Polymerase Chain Reaction* (reação em cadeia da polimerase por transcrição reversa)
- s = segundo(s)
- SAME = Serviço de Arquivo Médico
- SG = sobrevida global
- SLD = sobrevida livre de doença
- StreptABComplex = *streptavidin and biotinylated peroxidase complex*
- T1 = tumor com até 2cm em sua maior extensão, segundo a classificação TNM para tumores malignos de boca

- T2 = tumor com mais de 2cm e até 4cm em sua maior extensão, segundo a classificação TNM para tumores malignos de boca
- T3 = tumor com mais de 4cm em sua maior extensão, segundo a classificação TNM para tumores malignos de boca
- T4 = tumor com mais de 4cm em sua maior extensão, invadindo estruturas adjacentes, segundo a classificação TNM para tumores malignos de boca
- TNM = *Tumor Node Metastasis* (classificação dos tumores malignos)
- u = unidade
- UICC = *Union Internacionale Contre le Cancer* (União Internacional Contra o Câncer)
- VEGF = *Vascular Endothelial Growth Factor* (fator de crescimento endotelial vascular)
- VEGF-A = fator de crescimento endotelial vascular -A
- VEGF-B = fator de crescimento endotelial vascular -B
- VEGF-C = fator de crescimento endotelial vascular -C
- VEGF-D = fator de crescimento endotelial vascular -D
- VEGF-E = fator de crescimento endotelial vascular -E
- VEGFR = *Vascular Endothelial Growth Factor Receptor* (receptor para o fator de crescimento endotelial vascular)
- VEGFR-1 = receptor para o fator de crescimento endotelial vascular -1
- VEGFR-2 = receptor para o fator de crescimento endotelial vascular -2
- VEGFR-3 = receptor para o fator de crescimento endotelial vascular -3
- Vivo 000 = vivo e sem evidência da doença
- α = nível de significância
- μm = micrometro

SUMÁRIO

1 INTRODUÇÃO E REVISÃO DE LITERATURA..... 25

2 PROPOSIÇÃO..... 47

3 CASUÍSTICA E MÉTODOS..... 51
3.1 POPULAÇÃO DE ESTUDO..... 53
3.2 REGISTRO DOS DADOS CLÍNICOS..... 53
3.3 VARIÁVEIS DE ESTUDO..... 54
3.4 ANÁLISES MICROSCÓPICAS..... 55
3.4.1 Graduação da Malignidade Tumoral..... 55
3.4.2 Técnica Imuno-Histoquímica..... 56
3.4.3 Avaliação da Expressão Imuno-Histoquímica de VEGF-C..... 61
3.4.4 Avaliação Sequencial da Densidade Linfática..... 62
3.4.5 Avaliação por *Hot Spot* da Densidade Linfática..... 63
3.4.6 Avaliação da Expressão Imuno-Histoquímica de Podoplanina..... 63
3.5 ANÁLISE ESTATÍSTICA..... 64
3.6 COMITÊ DE ÉTICA EM PESQUISA (CEP)..... 65

4 RESULTADOS..... 67
4.1 CASUÍSTICA..... 69
4.2 CARACTERIZAÇÃO DEMOGRÁFICA E CLÍNICA DA POPULAÇÃO DE ESTUDO..... 69
4.3 ANÁLISES MICROSCÓPICAS..... 73
4.3.1 Graduação da Malignidade Tumoral..... 73
4.3.2 Expressão Imuno-Histoquímica de VEGF-C..... 78
4.3.3 Densidade Linfática Peritumoral (Avaliação Sequencial)..... 78
4.3.4 Densidade Linfática Peritumoral (Avaliação por *Hot Spot*)..... 79
4.3.5 Densidade Linfática Intratumoral (Avaliação Sequencial)..... 85
4.3.6 Densidade Linfática Intratumoral (Avaliação por *Hot Spot*)..... 86
4.3.7 Expressão Imuno-Histoquímica de Podoplanina..... 91
4.4 ANÁLISE DE SOBREVIDA..... 95

5 DISCUSSÃO..... 99

6 CONCLUSÕES..... 111

REFERÊNCIAS..... 115

APÊNDICES..... 125

ANEXO..... 151

1 INTRODUÇÃO E REVISÃO DE LITERATURA

1 INTRODUÇÃO E REVISÃO DE LITERATURA

A disseminação de células tumorais via vasos linfáticos e suas implicações no tratamento e no prognóstico dos pacientes têm sido estudadas há anos (TANIS et al., 2001). Diferentes teorias sobre a disseminação dos tumores sólidos foram introduzidas com base em dados experimentais e na observação durante o seguimento dos pacientes (TANIS et al., 2001).

Henry LeDran (1684-1770), um cirurgião francês, propôs a teoria de que o câncer começa, em seus estágios iniciais, como uma doença local, que primeiro se espalha para os linfonodos e, posteriormente, entra na circulação sanguínea (RAYTER; MANSI, 2003; DAS; SKOBE, 2008). Ledran também observou que a cura era muito menos provável quando os linfonodos estavam envolvidos (DAS; SKOBE, 2008). Este período foi tido como otimista na história da terapia do câncer de mama, pois essa teoria oferecia a esperança de que a cirurgia podia curar a doença desde que realizada suficientemente cedo (RAYTER; MANSI, 2003; DAS; SKOBE, 2008). Nesta época, a filosofia grega pregava que o câncer era a manifestação local de uma doença sistêmica (TANIS et al., 2001; DAS; SKOBE, 2008).

Já no século XIX, Rudolf Virchow formulou a teoria de que os linfonodos filtram as partículas da linfa, agindo como a primeira linha de defesa contra as células neoplásicas. Uma vez que estes filtros ficavam saturados, os linfonodos atuariam como nichos para as células malignas que se espalhariam para a próxima linha de defesa e, por fim, para os ossos e órgãos vitais (TANIS et al., 2001; DAS; SKOBE, 2008).

Vale ressaltar que uma das neoplasias malignas mais pesquisadas do último século foi o câncer de mama, principalmente com relação à disseminação linfática de células neoplásicas. Graças aos estudos iniciais com o câncer de mama, existiram avanços no entendimento das metástases linfáticas e na terapia dos pacientes, que serviram de base para pesquisas com outros tipos de tumores sólidos, como os carcinomas espinocelulares de cabeça e pescoço.

O próximo passo após a teoria de Virchow foi a introdução da dissecção radical em bloco, tanto para o câncer de mama quanto para outros tumores sólidos, que foi adotada em todo mundo desde o século XIX até meados do século XX (RAYTER; MANSI, 2003; DAS; SKOBE, 2008). Entretanto, as falhas das cirurgias

radicais para a cura dos pacientes, levaram os cientistas a rejeitarem os modelos mecanicistas do passado e postularem que o câncer pode se espalhar pela corrente linfática e sanguínea antes mesmo de sua detecção clínica, sendo este um resultado determinado muito mais pela biologia tumoral e suas interações com o hospedeiro (TANIS et al., 2001; RAYTER; MANSI, 2003; DAS; SKOBE, 2008).

Hoje, sabe-se que a maioria dos tumores sólidos sofre metástase para os linfonodos regionais, preferencialmente, via vasos linfáticos e que este é um dos primeiros sinais de disseminação do câncer nos pacientes (TOBLER; DETMAR, 2006; DAS; SKOBE, 2008). A partir do sistema linfático, as células neoplásicas podem ser transportadas para a circulação e podem se espalhar para órgãos e tecidos distantes através dos vasos sanguíneos (CAO, 2005; TOBLER; DETMAR, 2006; ACHEN; STACKER, 2008). A Figura 1 ilustra esquematicamente as principais vias de metástase a partir do tumor primário.

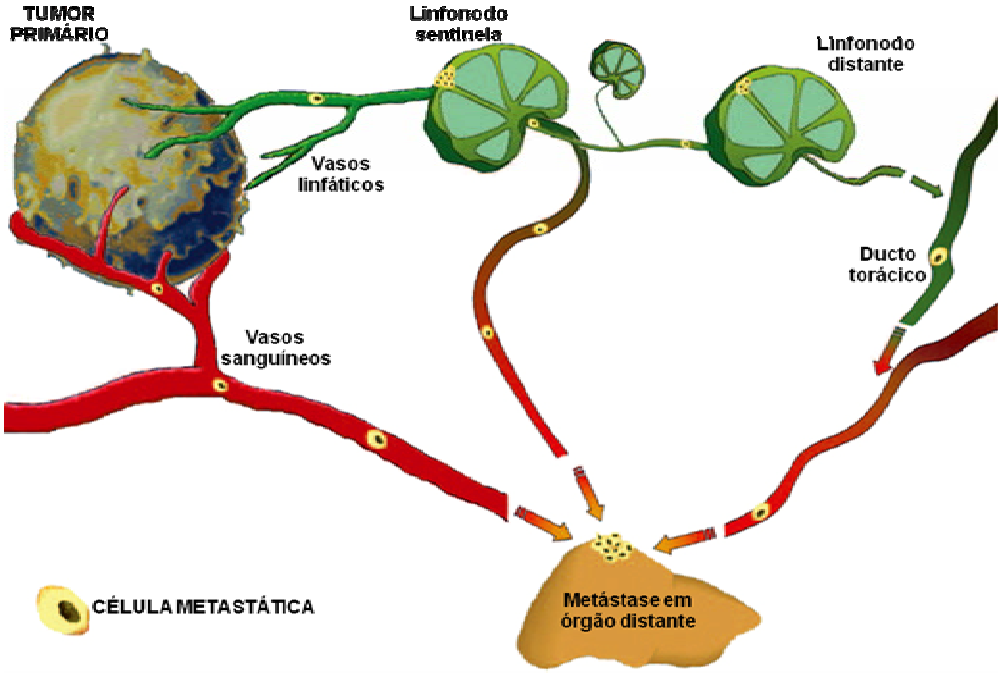

Figura 1 - Vias de disseminação de células tumorais malignas. Vários caminhos podem contribuir para a disseminação de células cancerosas. As células metastáticas entram no interior de vasos intratumorais ou peritumorais e formam metástase no interior do linfonodo sentinela (metástase regional), que é comumente usada como um marcador de prognóstico. Disseminação metastática adicional pode ocorrer a partir do linfonodo sentinela para outros linfonodos mais distantes e via ducto torácico (que desemboca na veia subclávia esquerda) para órgãos distantes. As células tumorais também podem se espalhar para órgãos distantes via vasos sanguíneos associados diretamente ao tumor primário ou através dos vasos sanguíneos dentro do linfonodo sentinela metastático (Adaptado de TOBLER; DETMAR, 2006).

Alguns fatores de crescimento endoteliais vasculares (VEGFs), como o VEGF-C e o VEGF-D, ganharam grande destaque na literatura recente (DAS; SKOBE, 2008). A família VEGF (Figura 2) consiste em várias glicoproteínas secretadas por leucócitos, células endoteliais e células neoplásicas (JAKOBISIAK; LASEK; GOLAB, 2003; FARNSWORTH; ACHEN; STACKER, 2006), responsáveis pela regulação de diferentes funções nas células endoteliais, destacando-se: o crescimento, a proliferação, a migração e a diferenciação celular. Estas glicoproteínas também atuam na permeabilidade e no tônus vascular, na produção de moléculas vasoativas e no estímulo à quimiotaxia de monócitos (TAE et al., 2000; VEIKKOLA et al., 2000). Acredita-se que a ocorrência de metástase do tumor primário para os linfonodos regionais seja um processo favorecido pela formação de novos vasos linfáticos associados ao tumor (linfangiogênese tumoral) e que o principal eixo de sinalização deste processo seja o VEGF-C/VEGF-D/VEGFR-3.

O comprometimento dos linfonodos regionais consiste em um importante parâmetro usado para determinar o estágio de progressão de diferentes tipos de tumores sólidos e é um poderoso indicador de tratamento e de prognóstico para os pacientes (KOWALSKI; MEDINA, 1998; COTRAN et al., 1999; KOWALSKI; SANABRIA, 2007; SUNDAR; GANESAN, 2007; DAS; SKOBE, 2008). Para chegar aos linfonodos regionais, via circulação linfática, as células tumorais devem transpor a parede dos vasos. Acredita-se que isto ocorra ao nível dos capilares linfáticos, que são formados por uma parede fina de células endoteliais e são desprovidos de membrana basal contínua e pericitos, que tipicamente existem nos capilares sanguíneos (PEPPER et al., 2003; SUNDAR; GANESAN, 2007). Além disso, os vasos linfáticos são ancorados à matriz extracelular por fibras elásticas (SUNDAR; GANESAN, 2007) e apresentam junções entre as células endoteliais mais espaçadas do que nos vasos sanguíneos. (PEPPER et al., 2003; SUNDAR; GANESAN, 2007). Estas características previnem o colabamento dos vasos linfáticos durante alterações na pressão intersticial e facilitam a captação de componentes teciduais solúveis, mesmo em ambientes de alta pressão (TAMMELA; PETROVA; ALITALO, 2005; SUNDAR; GANESAN, 2007). Com base nestas informações, tem sido sugerido que a entrada de células em vasos linfáticos no ambiente tumoral é mais fácil do que em vasos sanguíneos (TERVALA; SUOMINEN; SAARISTO, 2008).

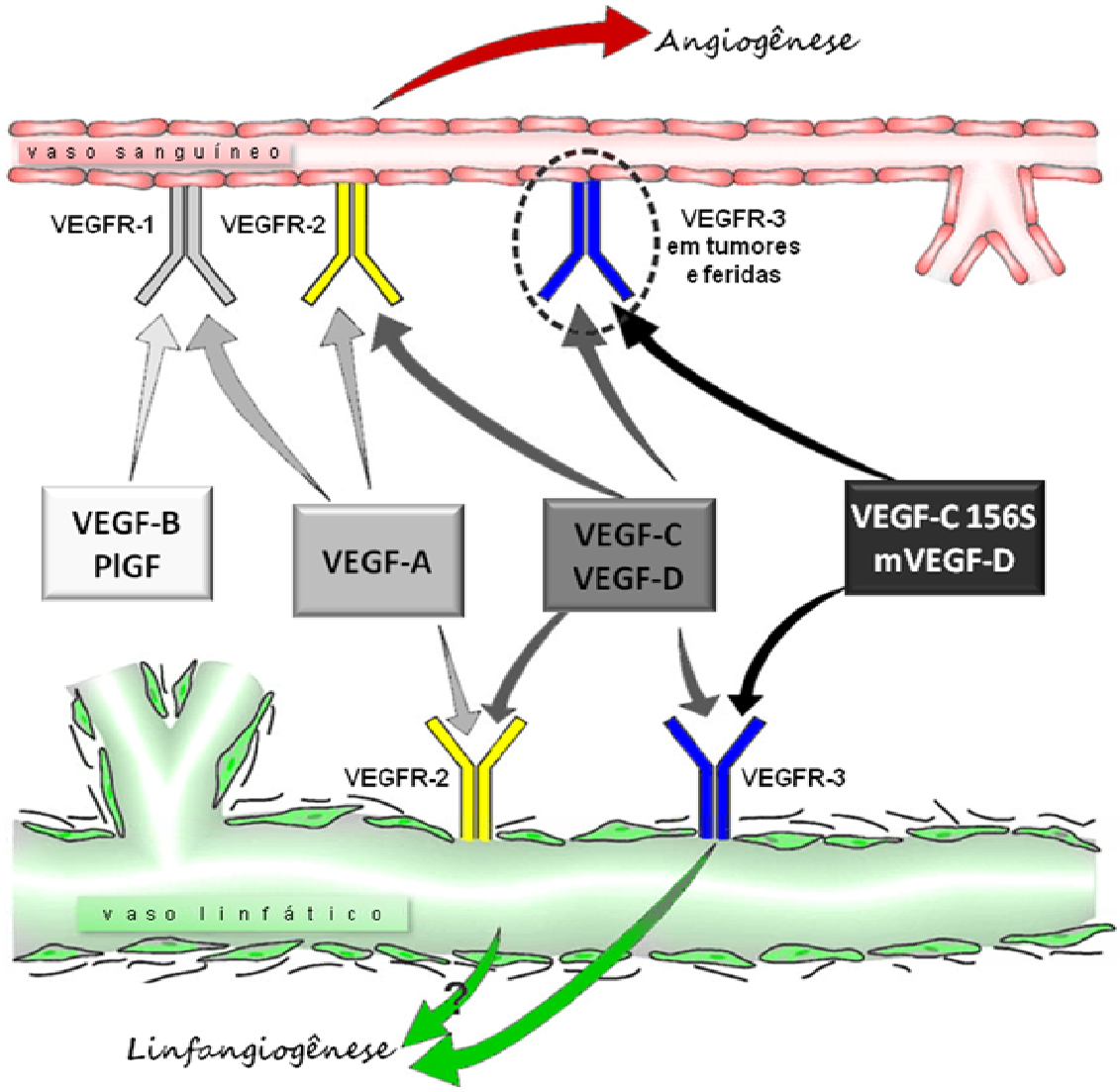

Figura 2 - Esquema da ação de membros da família VEGF (fator de crescimento endotelial vascular) e seus receptores nas células endoteliais sanguíneas e linfáticas. Os membros da família VEGF são importantes glicoproteínas reguladoras do crescimento e do desenvolvimento de vasos sanguíneos e linfáticos. Seus efeitos são mediados predominantemente pela ligação aos receptores (VEGFR) tirosina-quinase, VEGFR-1, VEGFR-2 e VEGFR-3, na superfície de células endoteliais. O VEGFR-1 é expresso amplamente no endotélio dos vasos sanguíneos durante o desenvolvimento embrionário, mas é pouco expresso no tecido adulto, ele liga-se ao fator de crescimento placentário (PlGF), ao VEGF-B e ao VEGF-A. O VEGFR-2 é, predominantemente, expresso pela vasculatura sanguínea no tecido adulto, sua ligação com VEGF-A, VEGF-C e VEGF-D é considerada a principal via de sinalização que conduz à angiogênese, o crescimento de novos vasos sanguíneos. O VEGFR-3 é restrito ao endotélio linfático no tecido adulto normal, mas é altamente expresso no endotélio dos vasos sanguíneos em algumas feridas (processo de reparo) e tumores. Embora o VEGFR-2 também tenha sido detectado em pequenas quantidades em células endoteliais linfáticas isoladas, a ativação do VEGFR-3 por si só é suficiente para que ocorra a linfangiogênese. Ambos os fatores VEGF-C e VEGF-D exercem seus efeitos linfangiogênicos predominantemente através deste receptor; a contribuição do VEGFR-2 para a linfangiogênese é incerta. O VEGF-D murino (mVEGF-D) e o VEGF-C156S mutante diferem das formas normais humanas destes fatores de crescimento em sua especificidade apenas para o VEGFR-3 (Adaptado de FARNSWORTH; ACHEN; STACKER, 2006).

Tradicionalmente, não se considerava que o sistema linfático estivesse envolvido de forma ativa no processo de metástase (TOBLER; DETMAR, 2006; DAS; SKOBE, 2008). Acreditava-se que as células tumorais eram drenadas passivamente para o interior dos vasos linfáticos juntamente com o fluido intersticial e proteínas, e a visão predominante era de que a linfangiogênese não fazia parte da tumorigênese (TOBLER; DETMAR, 2006; DAS; SKOBE, 2008).

Entretanto, na última década, alguns estudos com modelos tumorais em animais, demonstraram que o crescimento de vasos linfáticos (linfangiogênese) na adjacência de tumores malignos pode contribuir para a ocorrência de metástases linfáticas (SKOBE et al., 2001; PADERA et al., 2002; SAHARINEN et al., 2004; HOSHIDA et al., 2006; DAS; SKOBE, 2008), provavelmente, em virtude dos vasos linfáticos na periferia do tumor serem mais amplos (BEASLEY et al., 2002; PADERA et al., 2002; FRANCHI et al., 2004; KYZAS et al., 2005) e permeáveis do que os presentes nas porções centrais, mais comprimidos e não-funcionais (PADERA et al., 2002).

Em algumas neoplasias malignas, o VEGF-C tem sido associado à formação de novos vasos linfáticos e à dilatação dos pré-existentes ao atuar sobre o receptor VEGFR-3, presente principalmente no endotélio linfático, o que facilitaria a entrada da célula maligna para o interior do vaso linfático e, consequentemente, o processo de metástase (SKOBE et al., 2001; SAHARINEN et al., 2004; AL-RAWI; MANSEL; JIANG, 2005; SCHOPPMANN, 2005; ACHEN; STACKER, 2006; SHAYAN; ACHEN; STACKER, 2006; SU et al., 2007; ACHEN; STACKER, 2008; DAS; SKOBE, 2008). Esse processo de disseminação metastática para os vasos linfáticos, facilitado pela ação de fatores linfangiogênicos, só foi comprovado, até o momento, em experimentos com modelos animais (SKOBE et al., 2001; HOSHIDA et al., 2006; HIRAKAWA et al., 2007; DAS; SKOBE, 2008). A Figura 3 esquematiza esta ação do eixo VEGF-C/VEGFR-3 sobre os vasos linfáticos peritumorais, em um modelo que utilizou linhagens de células malignas transplantadas em camundongos (HOSHIDA et al., 2006).

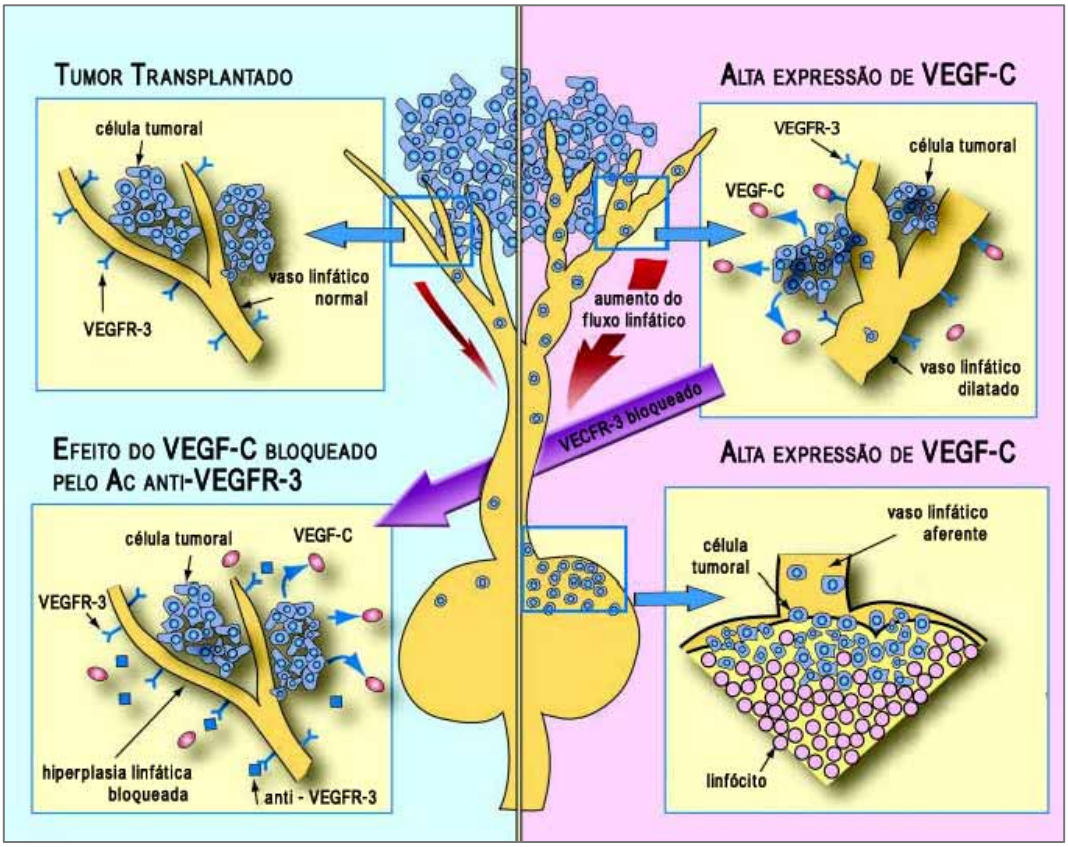

Figura 3 - O VEGF-C secretado pelas células tumorais estimula o VEGFR-3 expresso nas células endoteliais linfáticas e assim induz a hiperplasia nos vasos linfáticos peritumorais (em cima à direita). Um aumento da área de superfície linfática aumenta a oportunidade para a entrada da célula tumoral nos vasos linfáticos. O aumento do fluxo linfático também aumenta a disseminação de células tumorais aos linfonodos. Por outro lado, tumores transplantados não induziram uma forte hiperplasia linfática, embora o diâmetro linfático estivesse aumentado em comparação aos tecidos normais (em cima à esquerda). Um aumento do número de células tumorais foi entregue aos linfonodos cervicais dos camundongos portadores de tumores com alta expressão de VEGF-C (embaixo à direita). Chegam mais células neoplásicas aos linfonodos do que as que formarão metástase. As taxas de apoptose e de proliferação das células tumorais não estavam aumentadas nos linfonodos dos tumores com alta expressão de VEGF-C. O anticorpo anti-VEGFR-3 de bloqueio impede a atuação do VEGF-C evitando a hiperplasia dos vasos linfáticos e a disseminação de células tumorais para os linfonodos (embaixo à esquerda). O VEGF-C parece aumentar a ocorrência de metástase linfática pelo aumento da área de superfície dos vasos linfáticos e do fluxo linfático até o momento em que a célula neoplásica entra no vaso linfático (Adaptado de HOSHIDA et al., 2006).

Em outro estudo com camundongos, Hirakawa et al., 2007, relatam que o VEGF-C, expresso por células de carcinoma espinocelular induzido quimicamente com DMBA tópico sobre a pele, favoreceu a expansão das redes linfáticas no interior do linfonodo sentinela, mesmo antes do aparecimento de metástases regionais. Uma vez que as células metastáticas chegaram ao linfonodo sentinela, a extensão da linfangiogênese nesses locais aumentou. Os autores ainda ressaltam que os

camundongos com metástase nos linfonodos sentinelas e cujos tumores primários expressavam VEGF-C, apresentaram maior probabilidade de terem metástase à distância em outros órgãos, como em linfonodos distantes e nos pulmões. Neste estudo não foram observadas metástases em órgãos distantes, na ausência de metástases linfonodais (HIRAKAWA et al., 2007).

Ao estudarem linfonodos sentinelas de 10 pacientes humanos portadores de CECs de boca iniciais (T1N0 e T2N0), Ishii et al. (2010) encontraram resultados bastante semelhantes aos de Hirakawa et al. A expressão de RNAm de LYVE-1 (receptor endotelial de vaso linfático 1) nos linfonodos sentinelas, dos pacientes portadores de CECs de boca, foi significativamente maior do que nos linfonodos sentinelas controles (de pacientes sem CEC). Além disso, os linfonodos sentinelas dos pacientes cujos tumores foram positivos para a expressão imuno-histoquímica de VEGF-C mostraram uma expressão significativamente maior de VEGFR-3 do que os pacientes com tumores negativos para VEGF-C. Os autores concluíram que o cacinoma espinocelular de boca primário é capaz de induzir linfangiogênese nos linfonodos sentinelas mesmo antes da ocorrência de metástase regional.

Ambos os trabalhos (HIRAKAWA et al., 2007; ISHII et al., 2010) indicam um importante papel do VEGF-C também na indução de linfangiogênese no linfonodo sentinela, favorecendo a posterior ocorrência de metástase.

É válido esclarecermos neste momento porque o eixo VEGF-C/VEGFR-3 tem sido mais investigado do que o eixo VEGF-D/VEGFR3.

Em 2001, as expressões de VEGF-A, VEGF-B, VEGF-C e VEGF-D em modelos clínicos e experimentais de carcinoma espinocelular de cabeça e pescoço foram determinadas e correlacionadas com parâmetros clinicopatológicos convencionais, com particular referência às metástases linfonodais cervicais, por O-Charoenrat, Rhys-Evans e Eccles (O-CHAROENRAT; RHYS-EVANS; ECCLES, 2001). A expressão de RNAm dos VEGFs foi comparada em 14 linhagens de células de carcinomas espinocelulares de cabeça e pescoço (CECCP) com quatro culturas de queratinócitos normais e dez culturas de fibroblastos por meio de RT-PCR semi-quantitativo. Os níveis de proteínas foram determinados por *Western blot* e por *ELISA*. Os autores também examinaram a expressão imuno-histoquímica dos VEGFs nos tecidos de 54 pacientes incluindo epitélio normal (n=32), CECs iniciais (n=23), CECs primários avançados (n=31) e metástases linfonodais (n=27). Níveis aumentados de VEGF-C foram encontrados nas linhagens de células tumorais, bem

como uma maior expressão imuno-histoquímica nos CECCP examinados, em comparação às células e tecidos normais. Em contrapartida, os níveis e a expressão de VEGF-D foram menores tanto nas linhagens celulares de CECCP quanto nos tumores examinados por imuno-histoquímica com relação às células normais. A análise multivariada mostrou que a alta expressão de VEGF-A (isoformas 121 e 165) e de VEGF-C têm valor preditivo para as metástases cervicais.

Três ano após, Karkkainen et al. (KARKKAINEN et al., 2004) verificaram que, durante a embriogênese de camundongos, o VEGF-C é um quimiotático essencial para a formação e sobrevivência de novos vasos linfáticos a partir de veias embrionárias. A supressão homozigótica do VEGF-$C^{-/-}$ levou à completa ausência de vasos linfáticos nos embriões e a supressão heterozigótica do VEGF-$C^{+/-}$ ocasionou uma hiperplasia severa dos vasos linfáticos dos animais (KARKKAINEN et al., 2004). O VEGF-D, por outro lado, mostrou-se dispensável para o desenvolvimento embrionário da vasculatura linfática nos camundongos; sua supressão (VEGF-$D^{-/-}$) acarretou apenas um defeito nos vasos linfáticos ao redor dos bronquíolos, principal local de expressão do VEGF-D no período embrionário (KARKKAINEN et al., 2004; BALDWIN et al., 2005; TERVALA; SUOMINEN; SAARISTO, 2008). Apesar disto, a administração de VEGF-D exógeno foi capaz de recuperar a formação de vasos linfáticos defeituosos nos embriões nocauteados para o gene do VEGF-$C^{-/-}$ (KARKKAINEN et al., 2004).

Com base nestes trabalhos (O-CHAROENRAT; RHYS-EVANS; ECCLES, 2001; KARKKAINEN et al., 2004; BALDWIN et al., 2005; TERVALA; SUOMINEN; SAARISTO, 2008) escolhemos o VEGF-C em detrimento ao VEGF-D como um dos focos do presente estudo.

A forte expressão de VEGF-C em carcinomas espinocelulares (CECs) de cabeça e pescoço, incluindo os de boca, vem sendo associada às metástases nos linfonodos regionais, sugerindo que esta expressão poderia contribuir para a identificação de tumores com maior potencial para causar metástases linfáticas (O-CHAROENRAT; RHYS-EVANS; ECCLES, 2001; BEASLEY et al., 2002; KISHIMOTO et al., 2003; NEUCHRIST et al., 2003; SEDIVY et al., 2003; SHINTANI et al., 2004; TANIGAKI et al., 2004; LI et al., 2006; NAKAZATO et al., 2006; LIANG et al., 2008; SIRIWARDENA et al., 2008; SUGIURA et al., 2009).

Sabemos que a identificação destas metástases regionais, no momento do diagnóstico, é um fator determinante para o tratamento e fundamental para o

prognóstico dos pacientes com CEC de cabeça e pescoço (KOWALSKI; MEDINA, 1998; KOWALSKI; SANABRIA, 2007).

O sistema de estadiamento clínico TNM (SOBIN; WITTEKIND; INTERNATIONAL UNION AGAINST CANCER., 2002), tem sido o mais utilizado para a determinação do prognóstico dos pacientes. Entretanto, este sistema nem sempre é preciso na determinação das metástases regionais (N), pois muitas são de difícil detecção, mesmo com a padronização dos exames clínicos e com os avanços dos métodos de diagnóstico por imagem (WARBURTON et al., 2007; TAKES et al., 2008). Estas micrometástases, presentes nos linfonodos regionais, permanecem então ocultas, em virtude de nenhum exame clínico ou mesmo algum marcador bioquímico ser capaz de definir com acurácia a condição metastática destes linfonodos, somente o esvaziamento cervical eletivo (JIN et al., 2008) e a posterior análise histopatológica (pN). Assim, a maioria dos centros de tratamento usa o esvaziamento cervical eletivo em carcinomas espinocelulares iniciais de boca e orofaringe para o estadiamento do pescoço e para remover a doença oculta (STOECKLI; ALKUREISHI; ROSS, 2009).

A prevalência de metástases ocultas nos linfonodos cervicais de pacientes com CEC de boca varia de 23,1% (PIMENTA AMARAL et al., 2004) a 45% (BYERS et al., 1998) e permanece como um forte argumento para a realização do esvaziamento cervical eletivo em pacientes clinicamente N0 (OKAMOTO et al., 2002; PIMENTA AMARAL et al., 2004).

De acordo com alguns autores (HADDADIN et al., 1999; OKAMOTO et al., 2002; KISHIMOTO et al., 2003; MUNOZ-GUERRA et al., 2004; PIMENTA AMARAL et al., 2004; TANIGAKI et al., 2004), a detecção de fatores preditivos para as metástases, principalmente aquelas ocultas nos linfonodos regionais, apresenta grande valor para aumentar as taxas de sobrevida dos pacientes, em particular, nos estádios clínicos iniciais (I e II) do CEC de boca, podendo reduzir a morbidade provocada pelo esvaziamento cervical eletivo em muitos pacientes que se apresentam sem comprometimento dos linfonodos regionais (pN0) ao exame histopatológico.

Determinar se o esvaziamento cervical eletivo será ou não benéfico ao paciente clinicamente N0 continua sendo um importante dilema clínico (PIMENTA AMARAL et al., 2004). O reconhecimento de marcadores tumorais que permitam identificar os pacientes com tumores biologicamente mais propensos a sofrerem

metástase regional e, portanto, de pior prognóstico, tem sido uma busca constante dos pesquisadores.

Nos últimos anos, a descoberta de marcadores específicos para o endotélio linfático permitiu a determinação mais precisa da densidade microvascular linfática em carcinomas espinocelulares (CECs) da região de cabeça e pescoço, incluindo os de boca (BEASLEY et al., 2002; MAULA et al., 2003; SEDIVY et al., 2003; FRANCHI et al., 2004; MUNOZ-GUERRA et al., 2004; AUDET et al., 2005; LONGATTO FILHO et al., 2007; MIYAHARA et al., 2007; OHNO et al., 2007; COHEN-KAPLAN et al., 2008; O'DONNELL et al., 2008; SIRIWARDENA et al., 2008; SUGIURA et al., 2009; CHUNG et al., 2010). A alta densidade de vasos linfáticos em CECs de cabeça e pescoço tem sido associada não somente às metástases regionais (BEASLEY et al., 2002; SEDIVY et al., 2003; FRANCHI et al., 2004; AUDET et al., 2005; MIYAHARA et al., 2007; COHEN-KAPLAN et al., 2008; LIANG et al., 2008; SUGIURA et al., 2009; CHUNG et al., 2010), mas também a um risco aumentado de recorrência local (MAULA et al., 2003; AUDET et al., 2005) e a uma menor sobrevida para os pacientes (MUNOZ-GUERRA et al., 2004; AUDET et al., 2005; MIYAHARA et al., 2007).

Um destes marcadores, específico para o endotélio linfático, e que vem sendo utilizado para a avaliação da densidade vascular linfática nos tumores é o anticorpo anti-podoplanina. A podoplanina humana consiste em uma glicoproteína transmembrana de 38kDa, constituída por 162 aminoácidos, sendo que nove deles compõem o domínio intracelular (WICKI; CHRISTOFORI, 2007). Ela é um gene-alvo do homeobox *PROX1*, um gene mestre que controla o desenvolvimento de células progenitoras linfáticas a partir de veias embrionárias (SCHACHT et al., 2005; TERVALA; SUOMINEN; SAARISTO, 2008).

O nome *podoplanin* foi dado por Breiteneder-Geleff e co-autores, em 1997, ao identificarem que a baixa expressão desta molécula poderia estar associada a uma nefropatia, cuja principal característica é o achatamento ou planificação (Latim, *planus*) de células epiteliais glomerulares, os podócitos renais (BREITENEDER-GELEFF et al., 1997; SCHACHT et al., 2005).

Além dos podócitos e das células endoteliais linfáticas, a podoplanina também é expressa em outros tecidos humanos normais como, no músculo esquelético, na placenta, no pulmão, no coração, em miofibroblastos das mamas e das glândulas salivares, em osteoblastos e células mesoteliais (SCHACHT et al., 2005; WICKI;

CHRISTOFORI, 2007). Ocasionalmente, uma expressão focal de podoplanina também pode ser observada em áreas da camada basal da epiderme humana (SCHACHT et al., 2005; WICKI; CHRISTOFORI, 2007). Em tecidos animais, ela é expressa em células alveolares tipo I do pulmão de rato, células do plexo coróide do cérebro de rato e no epitélio ciliar dos olhos de rato (SCHACHT et al., 2005; WICKI; CHRISTOFORI, 2007).

A função fisiológica da podoplanina ainda não é bem conhecida, mas Schacht e colaboradores (SCHACHT et al., 2003) verificaram que a alta expressão de podoplanina em culturas de células endoteliais linfáticas promoveu a formação de extensões de células alongadas e aumentou significativamente a adesão entre elas, assim como a migração e a formação de tubo, indicando um papel importante na reorganização do citoesqueleto celular e nos estágios finais do desenvolvimento dos vasos linfáticos (SCHACHT et al., 2003; BALUK; MCDONALD, 2008; TERVALA; SUOMINEN; SAARISTO, 2008).

Existem proteínas homólogas a podoplanina e, dentre elas, destaca-se a M2A, uma sialoglicoproteína de 40kDa localizada nas células endoteliais linfáticas, que é reconhecida pelo anticorpo monoclonal D2-40 (SCHACHT et al., 2005; DUMOFF et al., 2006; ZHAO et al., 2008). O anticorpo D2-40, disponível comercialmente, detecta tanto a M2A quanto a podoplanina mesmo em tecidos humanos emblocados em parafina, o que também o constitui como uma ferramenta promissora para estudos mais generalizados da linfangiogênese tumoral e seu papel na progressão do câncer humano (SCHACHT et al., 2005; DUMOFF et al., 2006).

Em 2005, Evangelou, Kyzas e Trikalinos (EVANGELOU; KYZAS; TRIKALINOS, 2005) compararam a acurácia do anticorpo anti-podoplanina e o anticorpo D2-40 na marcação de vasos linfáticos em CECs de cabeça e pescoço e sugeriram que ambos são excelentes marcadores do endotélio linfático, apesar de um maior número de vasos corados com D2-40 terem apresentado hemácias no lume (falso-positivo) em comparação aos vasos marcados com o anticorpo anti-podoplanina (Teste de McNemar $p<0,0001$).

No trabalho de O'Donnell et al. (O'DONNELL et al., 2008) o anticorpo anti-podoplanina foi utilizado juntamente com o anticorpo CD34 e com o anticorpo pan-citoqueratina, para uma marcação imuno-histoquímica tripla, no intuito de verificar a invasão tumoral de vasos linfáticos (podoplanina+) e sanguíneos (CD34+) por células de carcinomas espinocelulares de boca (pan-citoqueratina+), com estádios

clínicos de I a IV, de 48 pacientes. Os autores encontraram uma marcação dupla (podoplanina+ e CD34+) em menos de 30% do total de vasos linfáticos imunomarcados pelo anticorpo anti-podoplanina, tanto na porção intratumoral quanto na porção peritumoral. As médias de vasos linfáticos intratumorais (15,1 ±10,1) e peritumorais (14,8 ±9,3) por tumor foram semelhantes, porém os autores não verificaram estatisticamente a associação da densidade dos vasos linfáticos com parâmetros clinicopatológicos ou com características de evolução dos pacientes.

Após o levantamento da literatura podemos inferir que poucos trabalhos (SEDIVY et al., 2003; MIYAHARA et al., 2007; OHNO et al., 2007; LIANG et al., 2008; SIRIWARDENA et al., 2008; SUGIURA et al., 2009) verificaram a relação entre a densidade de vasos linfáticos, a expressão de VEGF-C pelas células neoplásicas e o comprometimento dos linfonodos regionais especificamente em CECs de boca.

Em 2003, Sedivy et al. (SEDIVY et al., 2003) encontraram uma associação estatisticamente significativa entre a expressão de VEGF-C e a densidade de vasos linfáticos (IHQ: anti-podoplanina), sem definirem se peritumorais ou intratumorais, em 28 CECs de boca primários, de várias localizações anatômicas e estádios clínicos de I a IV. Adicionalmente, a densidade dos vasos linfáticos mostrou uma associação favorável a ocorrência de metástase regional, o que levou os autores a concluírem que a expressão de VEGF-C pelas células malignas pode induzir a formação de vasos linfáticos, favorecendo a disseminação tumoral por meio destes.

No ano seguinte, em 2004, utilizando o marcador PA2.26 para vasos linfáticos, em 61 CECs de língua e assoalho de boca, Muñoz-Guerra et al. (MUNOZ-GUERRA et al., 2004) sugeriram que a linfangiogênsese intratumoral está associada com uma maior taxa de recorrência loco-regional nos estádios clínicos iniciais (I e II) do CEC de boca e, pela análise multivariada, estes pacientes com maior densidade de vasos linfáticos intratumorais apresentaram uma menor sobrevida livre de doença. Neste trabalho os autores não verificaram a expressão de VEGF-C pelas células neoplásicas.

Há poucos anos, tanto Ohno et al. (OHNO et al., 2007), quanto Siriwardena et al. (SIRIWARDENA et al., 2008) encontraram, significativamente, maiores densidades de vasos linfáticos (IHQ: D2-40) em CECs de boca cujas células apresentavam forte expressão de VEGF-C do que nos tumores com fraca expressão deste fator linfangiogênico. Entretanto, no trabalho de Ohno et al. (OHNO et al.,

2007) foram utilizados 50 tumores de várias regiões da cavidade bucal (língua, assoalho de boca, gengiva e mucosa jugal) e os autores afirmaram que a lingangiogênese foi influenciada tanto pela localização anatômica do tumor quanto pela localização dos vasos linfáticos, superficiais ou profundos. O número de vasos linfáticos intratumorais superficiais foi maior do que os intratumorias próximos ao *front* de invasão. O número de vasos linfáticos peritumorais mostrou-se discretamente maior na porção superficial (próximos à margem tumoral) e sem aumento aparente na porção mais profunda (*front* de invasão tumoral).

Contrariamente a Ohno et al. (OHNO et al., 2007), Siriwardena et al. (SIRIWARDENA et al., 2008) verificaram uma maior densidade de vasos linfáticos peritumorais do que intratumorais nos 54 CECs de boca analisados (estádios clínicos variados, 24 pacientes N+), porém sem especificarem os sítios anatômicos dos mesmos. Somado a isso, nos tumores dos pacientes com metástase regional o número de vasos linfáticos, tanto intratumorais quanto peritumorais, foi maior do que no grupo de pacientes que não apresentaram comprometimento dos linfonodos cervicais (pN0). Os autores também verificaram uma associação estatisticamente significativa (p=0,007) entre a alta expressão de VEGF-C pelas células neoplásicas e uma maior ocorrência de metástases linfonodais nos pacientes estudados.

Em um trabalho semelhante aos anteriores (OHNO et al., 2007; SIRIWARDENA et al., 2008), Liang et al. (LIANG et al., 2008), após analisarem 65 carcinomas espinocelulares de língua e mucosa jugal, estádios I, II, III e IV, também verificaram que os tumores com alta expressão imuno-histoquímica de VEGF-C tinham maiores densidades linfáticas (IHQ: LYVE-1), tanto intratumoral (p=0,01), quanto peritumoral (p<0,001), bem como maior comprometimento regional (p<0,001) e associação com os estádios mais avançados (p=0,005). Não obstante a densidade linfática peritumoral ter se mostrado maior do que a intratumoral, os autores afirmam que ambas estavam aumentadas nos tumores dos pacientes com comprometimento linfonodal (pN+) em relação aos tumores dos pacientes pN0.

Longatto-Filho et al. (LONGATTO FILHO et al., 2007), não encontraram diferença estatisticamente significativa entre as densidades linfáticas intra e peritumoral (IHQ: D2-40). Porém, verificaram uma menor sobrevida nos pacientes com CEC de boca, estádios clínicos I a IV, e alta densidade linfática peritumoral (p=0,017).

Miyahara et al. (MIYAHARA et al., 2007), utilizando uma amostra semelhante, ou seja, CECs de boca em estádios clínicos de I a IV, encontraram uma associação entre a alta densidade linfática (IHQ: D2-40) e o comprometimento dos linfonodos regionais (p<0,001), assim como menores taxas de sobrevida livre de doença associadas a alta densidade linfática (p<0,001), apesar de não distinguirem entre densidade linfática intratumoral e peritumoral. Esta alta densidade linfática também mostrou-se mais presente nos tumores com alta expressão de VEGF-C (p=0,079). No entanto, a análise isolada deste fator linfangiogênico (VEGF-C) não influenciou diretamente a disseminação metastática linfonodal dos tumores malignos em estádios clínicos iniciais.

Mais recentemente, Zhao et al. (ZHAO et al., 2008) verificaram uma maior densidade linfática peritumoral do que intratumoral (IHQ: D2-40) em sua amostra de 86 carcinomas espinocelulares de boca, clinicamente estadiados de I a IV. As altas densidades linfáticas, tanto peritumoral quanto intratumoral, foram significativamente associadas a um maior comprometimento dos linfonodos cervicais (pN+). Entretanto, apenas a alta densidade linfática intratumoral mostrou associação significativa com a recorrência tumoral (p<0,001), bem como a uma maior invasão de vasos linfáticos (p=0,001). Além disso, os pacientes com alta densidade de vasos linfáticos intratumorais apresentaram menores taxas de sobrevida global e livre de doença acumuladas em cinco anos (p<0,001) do que os pacientes com baixa densidade linfática intratumoral.

Ao estudarem 160 CECs de boca de várias localizações anatômicas, com diferentes estadiamentos (I a IV), Sugiura et al. (SUGIURA et al., 2009) verificaram que os tumores com uma maior expressão de VEGF-C apresentaram associação estatisticamente significativa com uma maior densidade linfática (IHQ: D2-40) no *front* de invasão tumoral (região peritumoral). E ambos, expressão de VEGF-C e densidade linfática, mostraram associação significativa com o comprometimento dos linfonodos regionais (pN+) dos pacientes. A maior expressão de VEGF-C pelas células neoplásicas também acarretou em menores sobrevidas, global e livre de doença, dos pacientes.

Já neste ano, Chung et al. (CHUNG et al., 2010) verificaram que 72,4% dos 29 pacientes com metástase regional (pN+) de sua amostra, apresentavam alta densidade linfática intratumoral (IHQ: podoplanin), o que resultou em uma associação estatisticamente significativa (p=0,006) entre o comprometimento

linfonodal (pN+) e a densidade linfática intratumoral nos 62 carcinomas espinocelulares de língua (estádios I a IV) analisados por eles.

Como podemos observar, ainda não está totalmente esclarecido qual o local de maior importância para a análise da densidade dos vasos linfáticos, se intra ou peritumorais, nos carcinomas espinocelulares de boca. Outra questão a ser determinada é se a presença de vasos linfáticos depende ou associa-se à expressão imuno-histoquímica de VEGF-C pelas células neoplásicas e se estas variáveis podem ser utilizadas para predizer a ocorrência de metástases linfonodais regionais, especialmente as ocultas, assim como sua interferência na sobrevida dos pacientes.

Nosso mais recente estudo (FAUSTINO, S.E. et al., 2008) mostrou que a expressão de VEGF-C pelas células malignas, quando analisada isoladamente, não foi um fator preditivo significativo para a ocorrência de metástases ocultas em carcinomas espinocelulares de boca, com estadiamento I e II, localizados na língua e assoalho de boca. Estes resultados reforçam os achados de Warburton et al. (WARBURTON et al., 2007) e Miyahara et al. (MIYAHARA et al., 2007), os quais sugerem que a análise isolada da expressão imuno-histoquímica de VEGF-C pelas células neoplásicas do CEC de boca, parece não influenciar diretamente a disseminação metastática linfonodal destes tumores malignos em estádios clínicos precoces. Torna-se necessário então, determinar se esta expressão de VEGF-C pode ser associada à densidade de vasos linfáticos associados ao tumor (carcinoma espinocelular de boca), e se a associação destes fatores constitui um fator preditivo para a ocorrência de metástases linfonodais ocultas.

A detecção de fatores preditivos para as metástases, principalmente aquelas ocultas nos linfonodos regionais, conforme a proposição do presente estudo, apresenta grande valor para aumentar as taxas de sobrevida dos pacientes, em particular, nos estádios clinicamente precoces do CEC de boca (HADDADIN et al., 1999; OKAMOTO et al., 2002; KISHIMOTO et al., 2003; MUNOZ-GUERRA et al., 2004; PIMENTA AMARAL et al., 2004; TANIGAKI et al., 2004), podendo reduzir a morbidade provocada pelo esvaziamento cervical eletivo em muitos pacientes que se apresentam pN0 ao exame histopatológico.

Um aspecto importante a ser descrito ainda, consiste na expressão imuno-histoquímica do anticorpo anti-podoplanina pelas células de carcinomas espinocelulares de boca. Durante a realização do levantamento bibliográfico deste

estudo, constatamos alguns trabalhos que verificaram tal expressão pelas células neoplásicas.

Em 2006, Yuan et al. (YUAN et al., 2006) estudaram 60 pacientes portadores de carcinomas espinocelulares de língua (estádios clínicos de I a IV) e encontraram uma forte expressão imuno-histoquímica de podoplanina em 36 deles (60%), usando o anticorpo primário D2-40. A podoplanina foi expressa, principalmente, no citoplasma e membrana das células neoplásicas. Nos pacientes portadores destes tumores, as taxas de metástases linfonodais foram mais altas do que nos 24 pacientes cujos tumores apresentaram fraca expressão de podoplanina (p<0,0001). Além disso, os 36 pacientes com metástases regionais e forte expressão tumoral de podoplanina tiveram uma menor sobrevida específica por câncer (p<0,0004). Os autores também ressaltaram que a expressão de podoplanina não foi detectada no epitélio normal adjacente aos tumores ou foi extremamente baixa nas células basais. No entanto, em algumas áreas de hiperplasia e displasia epiteliais das margens tumorais, a podoplanina foi altamente expressa nas camadas de células basais. Yuan e seus colaboradores ainda comentaram sobre outros dois trabalhos que também verificaram este tipo de expressão da podoplanina em CECs de ovário e colo uterino e sugeriram que esta manifestação em outros tipos de CECs aumenta a possibilidade da expressão de podoplanina exercer alguma função biológica nas células neoplásicas.

No trabalho de Schacht et al. (SCHACHT et al., 2005), os autores também comentaram sobre esta imunomarcação positiva para a podoplanina (IHQ: D2-40) pelas células malignas de CECs de pele em humanos. Eles ressaltaram a expressão de podoplanina pelas células da camada basal em CECs moderadamente diferenciados, com padrão de marcação aumentado na membrana celular e também na membrana celular e no citoplasma das células de CECs pouco diferenciados. Em contraste, os autores verificaram ausência de imunomarcação à podoplanina nos CECs bem diferenciados. Embora não com o mesmo detalhamento de Schacht e seus colaboradores, Martín-Villar et al. (MARTIN-VILLAR et al., 2005) e Longatto-Filho et al. (LONGATTO FILHO et al., 2007) também verificaram e relataram padrões semelhantes de expressão de podoplanina em suas amostras de CECs de boca humanos.

Parte do grupo de pesquisa de Yuan (YUAN et al., 2006) empenharam-se em investigar a expressão de podoplanina (IHQ: D2-40) em 150 pacientes portadores de

lesões de leucoplasia bucal e publicaram um artigo em 2008 (KAWAGUCHI et al., 2008), mostrando que 37% dos pacientes apresentaram expressão positiva para podoplanina nas camadas basal e suprabasal das lesões leucoplásicas analisadas, bem como após acompanhamento clínico, verificaram que estes pacientes apresentaram uma incidência significativamente maior de desenvolver câncer bucal do que os pacientes com leucoplasias negativas para podoplanina (p=0,0002).

Este ano, Kreppel e seus colaboradores (KREPPEL et al., 2010) investigaram a expressão imuno-histoquímica de podoplanina em 80 pacientes com carcinoma espinocelular de boca, estádios clínicos I, II, III e IV, e encontraram marcação positiva em 84% dos tumores, sendo que 24% apresentaram altos níveis de expressão pelas células neoplásicas. A taxa de sobrevida global dos pacientes com alta expressão de podoplanina acumulada em cinco anos foi significantemente menor do que nos pacientes com expressão baixa ou moderada. Além disso, a prevalência de comprometimento regional foi maior nos pacientes com altos níveis de expressão da molécula em questão e nenhum dos 13 pacientes sem expressão de podoplanina apresentavam metástase linfonodal.

Embora este padrão de expressão imuno-histoquímica do anticorpo anti-podoplanina pelas células neoplásicas de carcinomas espinocelulares de boca venha sendo pouco relatado na literatura, é possível observarmos, mesmo que subjetivamente, em algumas publicações (MUNOZ-GUERRA et al., 2004; MIYAHARA et al., 2007; OHNO et al., 2007; SIRIWARDENA et al., 2008), a imunomarcação positiva de podoplanina nas fotomicrografias de CECs de boca publicadas.

A partir de então, a expressão imuno-histoquímica de podoplanina pelas células neoplásicas também se tornou um aspecto a ser investigado na casuística do presente estudo, mesmo não compondo sua proposição inicial.

Autores	Localização	Estadiamento	EC	pN+	Densidade linfática	VEGF-C
Sedivy et al. **(2003)**	28 CECs: 01 bochecha 01 língua 01 pilar tonsilar 05 mandíbula 20 assoalho	Patológico: I, II, III e IV	28	7	➧ Ac1: anti-podoplanina (#) ➧ 3 campos *hot spot* (X20) Peri/Intratumoral: ➧ 19,86 vasos/0,88mm^2	➧ Ac1: anti-VEGF-C (#) ➧ 3 campos (X400) <30%= fraca (20 CECs) 30-60%= moderada (2 CECs) >60%= forte (6 CECs)
Munhoz-Guerra et al. **(2004)**	61 CECs: 26 assoalho 35 língua	Patológico: I (22) e II (39)	61	0	➧ Ac1: PA2.26 (1:400) ➧ # campos Intratumoral ➧ negativa ou positiva	Não realizada
Longatto-Filho et al. **(2007)**	31 CECs 03 gengiva inferior 04 retromolar 10 assoalho 14 língua	Patológico: I, II, III e IV	31	17 pN0+pN1 14 pN2+pN3	➧ Ac1: D2-40 (1:100) ➧ 10 campos *hot spot* (X200) Peritumoral: ➧ 6,8 vasos/1,5mm^2 Intratumoral: ➧ 6,2 vasos/1,5mm^2	Não realizada
Miyahara et al. **(2007)**	110 CECs: 46 língua 64 outras áreas	Patológico: T1+T2 (83) T3+T4 (27)	#	31	➧ Ac1: D2-40 (1:100) ➧ 3 campos *hot spot* (X200) Peri/Intratumoral: ➧ T1+T2 (18,7 vasos/mm^2) Peri/Intratumoral: ➧ T3+T4 (30,9 vasos/mm^2)	➧ Ac1: anti-VEGF-C (#) ➧# campos <30%= fraca (#) 30-60%= moderada (#) >60%= forte (#)
Ohno et al. **(2007)**	50 CECs: 02 gengiva 02 mucosa jugal 08 assoalho 38 língua	Patológico: I, II, III e IV	#	#	➧ Ac1: D2-40 (1:200) ➧ Ac1: anti-podoplanina (1:200) ➧ 5 campos *hot spot* (X200) Peritumoral: ➧ superfície e *front* Intratumoral ➧ superfície e *front*	➧ Ac1: anti-VEGF-C (1:100) ➧ # campos Avaliação semi-quantitativa

Quadro 1 - Síntese dos dados extraídos dos principais artigos científicos, publicados na última década, envolvendo densidade vascular linfática em carcinomas espinocelulares de boca (EC: esvaziamento cervical; pN+: número de pacientes com comprometimento linfonodal regional, confirmado por exame anatomopatológico, na data da cirurgia de remoção do tumor primário ; #: dado não informado; Ac1: anticorpo primário) (continua).

Autores	Localização	Estadiamento	EC	pN+	Densidade linfática	VEGF-C
Liang et al. **(2008)**	65 CECs: 24 mucosa jugal 41 língua	Patológico: I, II, III e IV	65	34	➧ Ac1: LYVE-1 (8µg/mL) ➧ 3 campos *hot spot* (X200) Peritumoral > Intratumoral ➧ 1 campo= 0,7386 mm^2	➧ Ac1: anti-VEGF-C (1:100) ➧ # campos <25%= fraca ≥25%= forte
Siriwardena et al. **(2008)**	54 CECs emblocados em parafina 18 CECs a fresco	#	#	24	➧ Ac1: D2-40 (#) ➧ 10 campos selecionados (X100) Peritumoral > Intratumoral	➧ Ac1: anti-VEGF-C (1:25) ➧ # campos <10%= baixa >10%= alta
Zhao et al. **(2008)**	86 CECs: 10 gengiva inferior 11 assoalho 22 bochecha 43 língua	Clínico: I, II, III e IV	77	31	➧ Ac1: D2-40 (#) ➧ 3 campos *hot spot* (X200) Peritumoral: ➧ 14 vasos/0,7386 mm^2 Intratumoral: ➧ 9 vasos/0,7386 mm^2	Não realizada
Sugiura et al. **(2009)**	160 CECs: 01 lábio 12 assoalho 18 mucosa jugal 64 gengiva 65 língua	Clínico: T1 (31), T2 (75), T3 (26) e T4 (28)	#	65	➧ Ac1: D2-40 (#) ➧ 3 campos (X100) *Front* de invasão (Peritumoral) ➧ pN0 2,64 vasos/μm^2 ➧ pN+ 8,18 vasos/μm^2	➧ Ac1: anti-VEGF-C (#) ➧ # campos - (>50% células positivas) + (>50% células positivas) ++ (>50% células positivas)
Chung et al. **(2010)**	62 CECs de língua	Patológico: I (23), II (11), III (11) e IV (17)	62	29	➧ Ac1: podoplanina (1:50) ➧ 3 campos *hot spot* (X100) Peritumoral (4,2 vasos/3 campos) Intratumoral (16,2 vasos/3 campos)	Não realizada
Trabalho atual	87 CECs: 27 assoalho 60 língua	Clínico: I (28), II (59) Patológico: I (26), II (47) e III (14)	64	14	➧ Ac1: podoplanina (1:200) ➧ 5 campos *hot spot* (X400) Peritumoral (38 vasos/mm^2) Intratumoral (46 vasos/mm^2)	➧ Ac1: anti-VEGF-C (1:100) ➧ 30 campos seqüenciais (X400) Avaliação semi-quantitativa

Quadro 1 - Síntese dos dados extraídos dos principais artigos científicos, publicados na última década, envolvendo densidade vascular linfática em carcinomas espinocelulares de boca (EC: esvaziamento cervical; pN+: número de pacientes com comprometimento linfonodal regional, confirmado por exame anatomopatológico, na data da cirurgia de remoção do tumor primário ; #: dado não informado; Ac1: anticorpo primário) (conclusão).

2 PROPOSIÇÃO

2 PROPOSIÇÃO

O presente estudo teve por objetivos:

1) A partir da análise microscópica de 87 carcinomas espinocelulares de boca, com estadiamento clínico I e II, localizados na língua e no assoalho de boca:

- determinar a densidade dos vasos linfáticos peri e intratumorais imunomarcados pelo anticorpo anti-podoplanina;
- correlacionar a densidade dos vasos linfáticos com a expressão de VEGF-C, previamente realizada e descrita na dissertação de mestrado de Faustino, S.E.S. (FAUSTINO, S.E.S., 2007);
- verificar se existe associação entre a densidade de vasos linfáticos com a ocorrência de metástases ocultas em linfonodos cervicais e com o prognóstico dos pacientes.

2) Contribuir para a identificação de fatores prognósticos em pacientes com carcinomas espinocelulares de língua e assoalho bucal, com estadiamento clínico I e II, que poderiam reforçar a adequada indicação ao esvaziamento cervical.

3 CASUÍSTICA E MÉTODOS

3 CASUÍSTICA E MÉTODOS

3.1 POPULAÇÃO DE ESTUDO

A população de estudo foi constituída por 87 pacientes, previamente estudados na dissertação de mestrado de Faustino, S.E.S. (FAUSTINO, S.E.S., 2007), portadores de CEC de boca e submetidos a tratamento no Departamento de Cirurgia de Cabeça e Pescoço e Otorrinolaringologia, do Centro de Tratamento e Pesquisa do Hospital do Câncer A. C. Camargo, São Paulo – SP, Brasil, no período de 1968 a 2001.

Os pacientes foram previamente selecionados de acordo com os seguintes critérios de inclusão:

1) presença de carcinoma espinocelular, estadiamento clínico I (T1N0M0) ou II (T2N0M0), localizado na língua ou no assoalho bucal, com diagnóstico confirmado por exame histopatológico;
2) ausência de outros tumores primários simultâneos;
3) pacientes submetidos à cirurgia como tratamento inicial;
4) pacientes não submetidos à quimioterapia
5) prontuário com seguimento clínico completo;
6) fragmento de tumor suficiente para a análise microscópica;
7) disponibilidade dos respectivos blocos de parafina.

3.2 REGISTRO DOS DADOS CLÍNICOS

As informações clínicas dos pacientes e as informações da peça cirúrgica inicial foram obtidas por meio de consulta aos respectivos prontuários arquivados no Serviço de Arquivo Médico (SAME) do Hospital do Câncer A. C. Camargo e registradas em formulário próprio, para coleta de dados (APÊNDICE A). Estes registros incluíram a identificação e os dados demográficos dos pacientes, informações relativas à história clínica, exame loco-regional, cirurgia, radioterapia pós-operatória, informações da peça cirúrgica inicial e evolução do paciente, conforme os itens do formulário para coleta de dados.

3.3 VARIÁVEIS DE ESTUDO

As variáveis analisadas neste estudo referem-se aos dados demográficos relativos aos pacientes como a idade, o gênero (masculino ou feminino) e a raça (branca ou não branca).

Quanto à história clínica dos pacientes, pesquisou-se o tempo de história (em meses); o tabagismo (não fumante ou fumante) e o etilismo (não etilista ou etilista).

No exame locorregional, a localização do tumor primário foi registrada como sendo de 1-língua ou 2-assoalho de boca. As lesões foram descritas quanto a: extensão do tumor para outros sítios anatômicos; relação com a linha média (compromete ou não compromete); tipo da lesão (1-úlcero-vegetante, 2-úlcero-infiltrativa ou 3-outra) e diâmetro aproximado da lesão (em centímetros).

A classificação clínica adotada pelo Centro de Tratamento e Pesquisa do Hospital do Câncer A. C. Camargo segue o sistema TNM (SOBIN; WITTEKIND; INTERNATIONAL UNION AGAINST CANCER., 2002) e, portanto, os pacientes do estudo foram classificados pelo estádio clínico em I (T1N0M0) ou II (T2N0M0).

Quanto ao tratamento, registrou-se a data da cirurgia, a realização ou não de esvaziamento cervical (ipisilateral ou ipisilateral e contralateral simultâneos), a data da alta hospitalar, bem como os dados referentes à radioterapia pós-operatória, se foi realizada ou não e as datas de início de término do tratamento radioterápico nos pacientes em que se fez necessário.

O diagnóstico do tumor primário, referente ao laudo anatomopatológico (CEC I; CEC II; CEC III ou CEC SOE), serviu de base para o início da análise microscópica da peça cirúrgica.

A queratinização, o pleomorfismo nuclear, o número de mitoses, o padrão de invasão tumoral e o infiltrado inflamatório foram graduados de 1 a 4, de acordo com o índice de graduação da malignidade proposto por Bryne et al. (BRYNE et al., 1989) (Quadro 2).

A embolização vascular angiolinfática, a infiltração perineural, a infiltração muscular e a infiltração de glândulas salivares foram classificadas como ausentes ou presentes.

Informações sobre as margens cirúrgicas (0-livres; 1-presentes; 2-comprometidas; 9-ignorado) e o número de linfonodos comprometidos e dissecados foram obtidos do laudo anatomopatológico da peça cirúrgica inicial. O

comprometimento linfonodal cervical histopatológico (pN) foi registrado como negativo ou positivo.

Quanto à evolução dos pacientes, registrou-se a ocorrência ou não de recorrência local, regional e à distância, assim como a ocorrência de segundo tumor primário.

Com o objetivo de caracterização da amostra, registraram-se também a data da primeira recidiva, os locais de recidiva (0-não teve; 1-local; 2-pescoço ipsilateral; 3-pescoço contralateral; 4-pulmão; 5-osso; 6-fígado; 7-outra à distância ou 8-recidiva em local ignorado), assim como a data do diagnóstico do segundo tumor primário e o local do segundo tumor primário.

A data e a situação do paciente na última informação objetiva de seguimento foram registradas. Para a variável situação o registro foi feito da seguinte forma: 1-vivo e sem evidência da doença (000); 2-vivo com câncer; 3-morte por intercorrência cirúrgica (MOCI); 4-morte decorrente do tumor primário (MOCA); 5-morte sem evidência de recidiva do tumor primário (MOASS) e 6-perdido de vista (foram considerados perdidos de vista os pacientes com menos de cinco anos de seguimento e que deixaram de retornar por um período igual ao dobro pré-estabelecido). Pacientes assintomáticos que foram perdidos de vista, após cinco anos de seguimento, foram classificados como vivos e livres de doença (000).

3.4 ANÁLISES MICROSCÓPICAS

3.4.1 Graduação da Malignidade Tumoral

A análise microscópica da graduação da malignidade tumoral foi realizada por três examinadores (S.E.S.F., D.T.O. e G.L.), sem o conhecimento prévio dos dados clínicos dos pacientes, utilizando-se um microscópio óptico binocular (Axioskop 2 Plus, ZEISS), contendo uma objetiva de 40X. Cortes microscópicos de 3μm de espessura foram obtidos a partir das peças cirúrgicas do tumor primário, que estavam arquivadas no Departamento de Anatomia Patológica do Hospital do Câncer A. C. Camargo. Após coloração com Hematoxilina-Eosina (H.E.), os examinadores seguiram o índice histopatológico de malignidade proposto por Bryne et al. (BRYNE et al., 1989) para determinar a graduação da malignidade tumoral (Quadro 2). Este índice baseia-se na análise de características morfológicas

apresentadas pelas células na região do *front* de invasão tumoral. Foi considerado *front* de invasão tumoral a porção mais invasiva do corte microscópico analisado.

CARACTERÍSTICAS MORFOLÓGICAS	ESCORES DE MALIGNIDADE			
	1	2	3	4
Grau de queratinização	Intensa (>50% das células)	Moderada (20-50% das células)	Baixa (5-20% das células)	Ausente (0-5% das células)
Polimorfismo nuclear	Discreto (>75% das células maduras)	Moderado (50-75% das células maduras)	Intenso (25-50% das células maduras)	Extremo (0-25% das células maduras)
Número de mitoses	0 a 1	2 a 3	4 a 5	>5
Padrão de invasão	Compressivo e com bordas bem definidas	Cordões sólidos e grossos de células tumorais	Cordões finos de células tumorais	Células tumorais isoladas ou dissociadas em pequenos grupos
Resposta do hospedeiro	Intensa	Moderada	Leve	Ausente

Quadro 2 - Graduação de malignidade do *front* de invasão tumoral proposta por Bryne et al., 1989.

Para cada carcinoma espinocelular de boca o componente individual do sistema de graduação foi analisado e, posteriormente, somado em um escore final de malignidade, podendo variar de 5 a 20 pontos. Os espécimes tumorais foram então classificados como pouco agressivos (escore final ≤12 pontos) ou muito agressivos (escore final >12 pontos).

3.4.2 Técnica Imuno-Histoquímica

Dois cortes microscópicos de 3 µm de espessura foram obtidos dos carcinomas espinocelulares fixados em formalina e emblocados em parafina. Os cortes foram colocados em lâminas de vidro do tipo silanizadas (25 x 75 x 1mm, Superfrost Plus, EASYPATH) para desparafinização e hidratação: estufa (60ºC,

24h); xilol (60ºC, 20min); xilol (temperatura ambiente, 20min); etanol 100% (30s); etanol 95% (30s); etanol 70% (30s); lavagem em água corrente e destilada.

As marcações imuno-histoquímicas seguiram a técnica padrão da estreptavidina-biotina-peroxidase, de acordo com o protocolo de reações (Quadro 3) utilizado no Setor de Imuno-histoquímica do Centro de Tratamento e Pesquisa da Fundação Antônio Prudente, São Paulo-SP, previamente padronizada nos planos pilotos para ambos os anticorpos primários.

Um controle positivo e um controle negativo foram incluídos em cada série de colorações imuno-histoquímicas. Para o VEGF-C, utilizou-se como controle positivo um espécime de placenta humana. Já para a podoplanina, utilizou-se um espécime de linfangioma humano (Figura 4). Partes de mucosa bucal com padrão de normalidade nas margens cirúrgicas dos carcinomas espinocelulares foram utilizadas como controles imuno-histoquímicos internos (Figuras 5A e 5B). Para os controles negativos, utilizaram-se cortes microscópicos dos mesmos tecidos com a omissão dos anticorpos primários.

ETAPA	VEGF-C	PODOPLANINA
Recuperação antigênica	• Solução de tampão citrato (10mM, pH 6,0) • Panela de pressão (4min)	• Solução de tampão citrato (10mM, pH 6,0) • Panela de pressão (4min)
Bloqueio da peroxidase endógena	• H_2O_2 (3%) • 4 trocas (5min cada)	• H_2O_2 (3%) • 4 trocas (5min cada)
Anticorpo primário	• Policlonal de bode anti-VEGF-C (Santa Cruz Biotechnology, sc-1881, Santa Cruz, CA, EUA) • 1:100 • Incubação: câmara úmida (18h, 4ºC)	• Monoclonal de rato anti-podoplanina (Novus Biologicals, Littleton, CO, EUA) • 1:200 • Incubação: câmara úmida (18h, 4ºC)
Anticorpo secundário	• *Biotinylated anti-goat Ig (HTL) made in rabbit* (Vector, BA-5000, Burlingame, CA, EUA) • 1:500 • Incubação (30min, 37ºC) • Reagente A (*streptavidin*) e reagente B (*biotinylated peroxydase*), do kit *StreptABCComplex/HRP Duet* (*mouse/rabbit*) (Dako A/S, K0492, Glostrup, Dinamarca) • 1:200 • Incubação (30min, 37ºC)	• Reagente C (*Biotinylated affinity-isolated goat antimouse/rabbit Ig*), do kit *StreptABComplex/HRP Duet* (*mouse/rabbit*) (Dako A/S, K0492, Dinamarca) • 1:200 • Incubação (30min, 37ºC) • Reagente A (*streptavidin*) e reagente B (*biotinylated peroxydase*), do kit *StreptABCComplex/HRP Duet* (*mouse/rabbit*) (Dako A/S, K0492, Glostrup, Dinamarca) • 1:200 • Incubação (30min, 37ºC)
Visualização do complexo Ag-Ac	• *3,3' diaminobenzidine tetrahydrochloride* (DAB), 60mg% (Sigma, D-5637, EUA) • 1mL de Dimetilsulfóxido (DMSO) • 1mL de H_2O_2 (6%) • Incubação (5min, 37ºC)	• *3,3' diaminobenzidine tetrahydrochloride* (DAB), 60mg% (Sigma, D-5637, EUA) • 1mL de Dimetilsulfóxido (DMSO) • 1mL de H_2O_2 (6%) • Incubação (5min, 37ºC)

Quadro 3 - Protocolo de reações imuno-histoquímicas utilizado no Centro de Tratamento e Pesquisa da Fundação Antônio Prudente, Hospital do Câncer A. C. Camargo, São Paulo-SP.

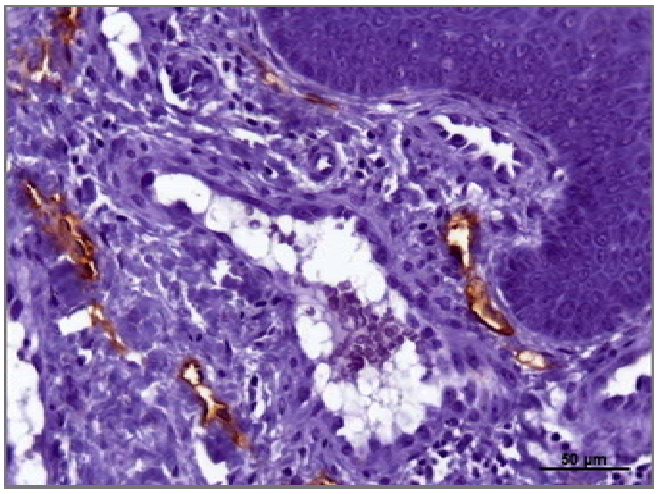

Figura 4 - Corte microscópico de linfangioma humano utilizado como controle imuno-histoquímico positivo. (IHQ: anti-podoplanina).

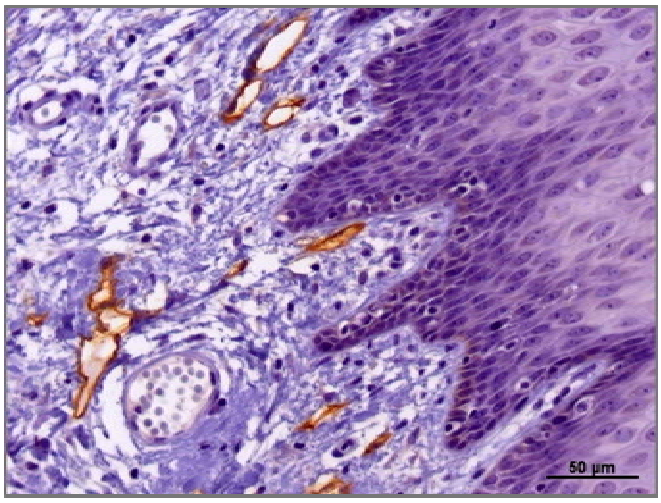

Figura 5A - Corte microscópico de margem cirúrgica de carcinoma espinocelular utilizado como controle positivo interno (IHQ: anti-podoplanina).

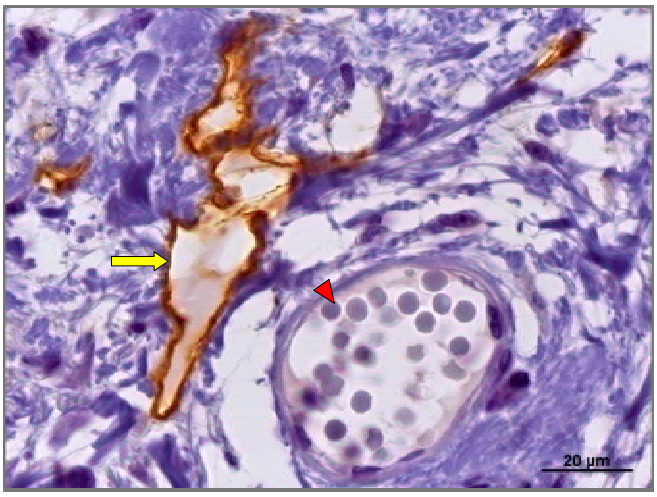

Figura 5B - Detalhe da Figura 5A evidenciando a imunomarcação positiva do endotélio linfático (seta amarela) e a ausência de imunomarcação do endotélio sangüíneo (cabeça de seta vermelha). (IHQ: anti-podoplanina).

3.4.3 Avaliação da Expressão Imuno-Histoquímica de VEGF-C

A avaliação da expressão imuno-histoquímica do anticorpo anti-VEGF-C, nos carcinomas espinocelulares de língua e assoalho de boca, foi realizada por meio de um sistema computadorizado de captura de imagens na região do *front* de invasão tumoral. Aproximadamente 30 campos microscópicos para cada espécime tumoral (87 CECs) foram adquiridos a partir de uma câmera digital de alta resolução (Axiocam MRc, ZEISS) acoplada a um microscópio óptico binocular (Axioskop 2 Plus, ZEISS) contendo uma objetiva de 40X. A câmera apresentava-se conectada a um microcomputador (Pentium IV, INTEL) contendo um programa de aquisição e análise de imagens (Axiovision 4.6, ZEISS). Cada campo microscópico capturado pelo programa correspondia a uma área de 93.992,05 μm^2.

O número de campos microscópicos por carcinoma espinocelular variou de 11 a 35 e estes foram obtidos sequencialmente na região do *front* de invasão tumoral, tomando-se o cuidado de não deixar nenhuma célula repetida por campo. Cada campo microscópico capturado foi previamente padronizado no programa para microcomputador Axiovision 4.6 (ZEISS) a fim de evitar diferenças na intensidade da expressão do anticorpo anti-VEGF-C.

A expressão imuno-histoquímica do VEGF-C pelas células malignas foi avaliada por dois examinadores (S.E.S.F. e D.T.O.), sem o conhecimento prévio dos dados histopatológicos tumorais e dos dados clínicos dos pacientes. A avaliação imuno-histoquímica foi baseada no sistema semi-quantitativo de escores previamente descrito por Soini et al. (SOINI et al., 2001). O escore final da expressão de VEGF-C pelas células malignas foi determinado pela soma da intensidade da imunomarcação (**0:** ausente; **1:** fraca; **2:** moderada; **3:** forte; **4:** intensa) com a porcentagem de células com imunomarcação positiva (**0:** ausência de células tumorais imunopositivas; **1:** <25% de células positivas; **2:** 25% a 50% de células positivas; **3:** 51% a 75% de células positivas; **4:** > 75% de células positivas).

Por fim, a soma dos escores, baseada na intensidade e na porcentagem, foi classificada em três grupos:

0 (escore 0) = ausência de imunomarcação

1 (escores de 1 a 5) = imunomarcação fraca

2 (escores 6 a 8) = imunomarcação forte

3.4.4 Avaliação Sequencial da Densidade Linfática

A avaliação da densidade dos vasos linfáticos, peritumorais e intratumorais, imunomarcados pelo anticorpo anti-podoplanina, nos 87 carcinomas espinocelulares de língua ou de assoalho bucal, foi realizada de duas maneiras distintas, sequencialmente e por *hot spot*, nas porções peritumoral e intratumoral de cada espécime do estudo.

Para a avaliação sequencial da densidade linfática peritumoral foram primeiramente obtidos 20 campos microscópicos seqüenciais (objetiva 40X), na porção peritumoral, contornando o *front* de invasão de cada carcinoma espinocelular da amostra e tomando-se o cuidado de não deixar nenhuma célula repetida por campo. Estes campos foram adquiridos por meio de um sistema computadorizado de captura de imagens (Axiovision 4.6, ZEISS), como descrito anteriormente para a avaliação da expressão imuno-histoquímica de VEGF-C.

Com relação à avaliação sequencial da densidade linfática intratumoral, em média 10 campos microscópicos intratumorais, próximos ao *front* de invasão, e outros 10 campos microscópicos do centro do tumor, evitando-se áreas de necrose, foram obtidos de forma sequencial, tomando-se novamente o cuidado de não deixar nenhuma célula repetida por campo.

Após a aquisição das fotomicrografias de cada porção tumoral, os vasos linfáticos peritumorais e intratumorais foram manualmente contados por dois examinadores (S.E.S.F. e D.T.O.). Para a contagem dos vasos linfáticos foram considerados os aspectos morfológicos e não apenas a positividade da imunomarcação. Cada campo microscópico capturado (fotomicrografia) pelo programa correspondia a uma área de 93.992,05 μm^2. O número total de vasos linfáticos em todos os campos microscópicos de cada tumor foi somado e dividido pela área total percorrida, que consistia em torno de 1,88 mm^2 por tumor, obtendo-se assim a média de vasos linfáticos, peritumorais/intratumorais, por milímetro quadrado.

A média aritmética da densidade linfática sequencial, de todos os 87 carcinomas espinocelulares avaliados, foi calculada, obtendo-se assim a densidade linfática peritumoral sequencial e a densidade linfática intratumoral sequencial da amostra.

3.4.5 Avaliação por *Hot Spot* da Densidade Linfática

A avaliação por *hot spot* da densidade linfática, tanto na porção peritumoral quanto na porção intratumoral, de cada carcinoma espinocelular da amostra, foi realizada selecionando-se os cinco campos microscópicos (objetiva 40X) com maior concentração de vasos linfáticos. A seguir o número total de vasos linfáticos obtido nos cinco campos de cada tumor foi somado e dividido pela área total percorrida, equivalente a 0,47 mm^2, obtendo assim o número médio de vasos lintáticos por milímetro quadrado de cada tumor.

Após o cálculo da média aritmética da densidade linfática por *hot spot* de todos os espécimes tumorais obtivemos a densidade linfática peritumoral *hot spot* e a densidade linfática intratumoral *hot spot* da amostra.

3.4.6 Avaliação da Expressão Imuno-Histoquímica de Podoplanina

Uma característica observada durante a avaliação da densidade linfática nos CECs de boca da amostra foi uma imunorreatividade positiva do anticorpo anti-podoplanina também nas células neoplásicas de alguns tumores. Porém, esta expressão de podoplanina não foi observada no epitélio das margens cirúrgicas normais utilizadas como controle interno.

Com o intuito de confirmar a expressão de podoplanina pelas células neoplásicas e de descartar a possibilidade de reação inespecífica, uma nova marcação imuno-histoquímica foi realizada utilizando-se o mesmo anticorpo primário monoclonal anti-podoplanina (Novus Biologicals, Littleton, CO, EUA), diluição 1:200, e alterando-se o sistema de detecção (Novolink Max Polymer, RE7260-K, Reino Unido). A técnica também foi padronizada e executada no Setor de Imuno-histoquímica do Centro de Tratamento e Pesquisa da Fundação Antônio Prudente, São Paulo-SP.

A expressão imuno-histoquímica do anticorpo anti-podoplanina pelas células neoplásicas foi avaliada, nos 87 CECs iniciais de língua e assoalho de boca, por dois examinadores independentes (S.E.S.F. e D.T.O.), sem acesso aos dados clínicos e histopatológicos dos pacientes, por meio de um microscópio óptico binocular (Axioskop 2 Plus, ZEISS) contendo uma objetiva de 10X.

Para a análise da expressão de podoplanina pelas células malignas cada examinador percorreu áreas representativas do *front* de invasão tumoral e

determinou escore 0: se menos de 25% das células neoplásicas mostravam marcação positiva ao anticorpo anti-podoplanina e escore 1: se mais de 25% das células neoplásicas apresentavam marcação positiva ao anticorpo em questão. Imunorreatividade no citoplasma e/ou na membrana celular foram consideradas indicações positivas da expressão de podoplanina.

3.5 ANÁLISE ESTATÍSTICA

As análises estatísticas foram realizadas com o programa SPSS Statistics 17 (SPSS Inc., Chicago, IL, EUA). A associação entre as densidades dos vasos linfáticos, peritumorais e intratumorais, com as variáveis demográficas, clínicas e microscópicas, incluindo a expressão de VEGF-C, foi avaliada pelo teste do qui-quadrado ou pelo teste exato de Fisher, com um nível de significância (α) de 5%.

Para a análise da sobrevida global utilizou-se o tempo de seguimento, em meses, entre a data da cirurgia do tumor primário e o óbito do paciente, independente da causa da morte, ou a data da última informação objetiva de seguimento.

O tempo decorrido, em meses, entre a cirurgia do tumor primário e o óbito em decorrência específica do tumor foi utilizado para a análise da sobrevida específica por câncer. Para os casos censurados considerou-se a data da última informação objetiva de seguimento.

Quanto à sobrevida livre de doença considerou-se para sua análise o tempo em meses transcorrido entre a data da remoção cirúrgica do tumor primário e o aparecimento de recidiva tumoral (local, regional ou à distância) ou até a data da última informação objetiva registrada no prontuário médico.

Para as análises das sobrevidas global, específica por câncer e livre de doença foram considerados “não censurados” os pacientes que não apresentaram um evento de interesse (óbito para a sobrevida global, óbito em decorrência do tumor primário para a sobrevida específica por câncer e recorrência do tumor primário para a sobrevida livre de doença). Os casos considerados “censurados” foram aqueles em que até a data da última informação objetiva de seguimento não ocorreu nenhum evento de interesse.

As probabilidades das sobrevidas, global, específica por câncer e livre de doença, acumuladas em cinco e dez anos, foram calculadas pelo estimador produto-

limite de Kaplan-Meier. A comparação entre as curvas de sobrevida foi realizada pelo teste log-rank (α= 5%).

3.6 COMITÊ DE ÉTICA EM PESQUISA (CEP)

Esta pesquisa foi aprovada pelo Comitê de Ética em Pesquisa (CEP) do Centro de Tratamento e Pesquisa do Hospital do Câncer A. C. Camargo, em reunião de 29 de novembro de 2005, sob o nº746/05 (ANEXO A).

4 RESULTADOS

4 RESULTADOS

4.1 CASUÍSTICA

Após o levantamento dos pacientes portadores de carcinoma espinocelular de boca, submetidos a tratamento junto ao Departamento de Cirurgia de Cabeça e Pescoço e Otorrinolaringologia do Centro de Tratamento e Pesquisa do Hospital do Câncer A. C. Camargo, São Paulo – SP, Brasil, no período de 1968 a 2001, foram aplicados os critérios de inclusão do presente estudo e selecionados 87 pacientes com carcinoma espinocelular de língua ou assoalho de boca, estádios clínicos I e II, para a realização da pesquisa.

4.2 CARACTERIZAÇÃO DEMOGRÁFICA E CLÍNICA DA POPULAÇÃO DE ESTUDO

A análise dos 87 pacientes com carcinoma espinocelular de língua ou assoalho de boca revelou um predomínio de pacientes do gênero masculino (78,2%) e da raça branca (92,0%), conforme descrito na Tabela 1.

A idade mínima obtida na época do diagnóstico foi de 35 anos e a máxima de 89 anos (idade média 59,36 anos e desvio padrão 10,91). A maioria dos pacientes apresentava idade menor ou igual a 59 anos (51,7%), como pode ser visualizado na Tabela 1.

A história clínica dos pacientes revelou que 82,8% destes eram tabagistas e 75,9% eram etilistas. A maioria dos pacientes (73,6%) apresentou, simultaneamente, ambos os fatores de risco, tabaco e álcool, para o carcinoma espinocelular de boca (Tabela 1).

Em 62,1% dos espécimes de CEC de boca analisados, o tumor apresentava-se restrito ao seu local de origem, enquanto em alguns pacientes a lesão estendia-se para outras áreas anatômicas adjacentes (Tabela 2), como gengiva, rebordo alveolar e loja amigdaliana. De acordo com as anotações dos respectivos prontuários médicos, em alguns pacientes o carcinoma espinocelular apresentava sua porção principal (maior diâmetro) localizada na língua com extensão adjacente

para o assoalho bucal, em outros ocorria o inverso, a porção principal da neoplasia maligna localizava-se no assoalho de boca com extensão para a língua.

Tabela 1 - Distribuição de frequência dos pacientes acometidos pelo carcinoma espinocelular de boca, segundo as características demográficas e os fatores de risco (tabaco e álcool). Hospital do Câncer A. C. Camargo, São Paulo.

Variável	n	%
Gênero		
Masculino	68	78,2
Feminino	19	21,8
Raça		
Branca	80	92,0
Não Branca	7	8,0
Idade		
≤ 59 anos	45	51,7
> 59 anos	42	48,3
Tabagismo		
Não	9	10,3
Sim	72	82,8
Desconhecido	6	6,9
Etilismo		
Não	15	17,2
Sim	66	75,9
Desconhecido	6	6,9
Tabagismo + etilismo		
Não	17	19,5
Sim	64	73,6
Desconhecido	6	6,9
TOTAL	**87**	**100,0**

n: número de pacientes

No momento do exame clínico do paciente, a maioria dos carcinomas espinocelulares apresentavam aspecto úlcero-infiltrativo e úlcero-vegetante (Tabela 2). Ainda quanto às características clínicas analisadas, a relação da neoplasia maligna com a linha média do paciente também foi levantada, porém em uma grande porcentagem (44,8%) dos prontuários médicos esta informação estava ausente (Tabela 2).

Em relação ao estadiamento clínico T, no momento do diagnóstico, 32,2% dos pacientes apresentavam carcinomas espinocelulares de boca com diâmetro igual ou inferior a dois centímetros, classificados como T1 e 67,8% dos pacientes apresentavam tumores com diâmetro entre dois e quatro centímetros, classificados

como T2 (Tabela 2), conforme os critérios de estadiamento clínico do sistema TNM (SOBIN; WITTEKIND; INTERNATIONAL UNION AGAINST CANCER., 2002),definidos pela UICC. Verificou-se que nenhum destes pacientes apresentou linfonodos regionais clinicamente detectáveis no momento do exame físico (N0).

Tabela 2 - Distribuição de frequência dos pacientes acometidos pelo carcinoma espinocelular de boca, segundo as características clínicas e a história clínica. Hospital do Câncer A. C. Camargo, São Paulo.

Variável	n	%
Localização da lesão		
Língua	60	69,0
Assoalho de boca	27	31,0
Extensão da lesão		
Restrita ao local de origem	54	62,1
Extensão anatômica adjacente	33	37,9
Aspecto da lesão		
Úlcero-vegetante	27	31,0
Úlcero-infiltrativa	54	62,1
Outro	6	6,9
Relação com a linha média		
Não compromete	28	32,2
Compromete	20	23,0
Desconhecido	39	44,8
Estadiamento T		
T1	28	32,2
T2	59	67,8
Tempo de história clínica		
≤ 6 meses	63	72,2
> 6 meses	20	23,2
Desconhecido	4	4,6
TOTAL	**87**	**100,0**

n: número de pacientes

O menor tempo de história clínica dos carcinomas espinocelulares, de acordo com a informação do prontuário dos pacientes, foi de 15 dias (relato de dois pacientes) e o maior de 60 meses (tempo médio 5,94 meses e desvio padrão 8,02), tendo a maioria dos pacientes (72,2%) procurado o Hospital do Câncer A. C. Camargo, São Paulo, nos seis primeiros meses de surgimento do tumor, conforme descrito na Tabela 2.

De acordo com os critérios de inclusão dos pacientes no estudo, 100% foram submetidos à cirurgia como tratamento inicial do carcinoma espinocelular de língua ou assoalho de boca. Em 63,2% destes pacientes foi realizado esvaziamento

cervical ipsilateral e em 10,4% o esvaziamento cervical bilateral, ou seja, ipsilateral e contralateral simultaneamente. Dos oitenta e sete pacientes com carcinoma espinocelular de boca e estadiamento clínico inicial, vinte e três (26,4%) não foram submetidos à dissecação linfonodal do pescoço (Tabela 3). Ainda com relação ao tratamento, apenas 21,8% dos pacientes foram submetidos à radioterapia pós-operatória adjuvante e nenhum foi submetido à quimioterapia pré ou pós-operatória, conforme os critérios de inclusão previamente estabelecidos (Tabela 3).

Durante a evolução clínica dos 87 pacientes com carcinoma espinocelular de boca, o aparecimento de recorrência local foi observado em 17,2% dos pacientes e recorrência regional em 16,1% dos mesmos (Tabela 3). Três pacientes da amostra apresentaram recorrência locorregional e somente dois tiveram metástase à distância durante o seguimento clínico, sendo um no pulmão e outro no fígado. A maioria dos pacientes tratados não desenvolveu uma segunda neoplasia primária no período de seguimento avaliado (Tabela 3).

Tabela 3 - Distribuição de frequência dos pacientes acometidos pelo carcinoma espinocelular de boca, segundo o tratamento e a evolução clínica. Hospital do Câncer A. C. Camargo, São Paulo.

Variável	n	%
Esvaziamento cervical		
Ipsilateral	55	63,2
Bilateral	9	10,4
Sem esvaziamento	23	26,4
Radioterapia adjuvante		
Não	68	78,2
Sim	19	21,8
Recorrência local		
Não	72	82,8
Sim	15	17,2
Recorrência regional		
Não	73	83,9
Sim	14	16,1
Metástase à distância		
Não	85	97,7
Sim	2	2,3
Segundo tumor primário		
Não	60	69,0
Sim	27	31,0
TOTAL	**87**	**100,0**

n: número de pacientes

4.3 ANÁLISES MICROSCÓPICAS

Os cortes microscópicos obtidos a partir das peças cirúrgicas do tumor primário, que estavam arquivadas no Departamento de Anatomia Patológica do Hospital do Câncer A. C. Camargo, foram analisados em hematoxilina-eosina quanto à graduação da malignidade no *front* de invasão tumoral, quanto à embolização vascular e quanto às infiltrações perineural, muscular e glandular.

4.3.1 Graduação da Malignidade Tumoral

As características morfológicas analisadas para a graduação da malignidade na região do *front* de invasão tumoral foram: o grau de queratinização, o polimorfismo nuclear, o número de mitoses, o padrão de invasão tumoral e a resposta do hospedeiro frente ao tumor, conforme a graduação histopatológica de malignidade proposta por Bryne et al. (BRYNE et al., 1989). Os resultados obtidos e a distribuição de frequência dos carcinomas espinocelulares de boca, segundo as características microscópicas analisadas, podem ser visualizados na Tabela 4.

A maioria dos carcinomas espinocelulares de boca analisados consistia em tumores bem a moderadamente diferenciados caracterizados microscopicamente por intensa a moderada queratinização, discreto a moderado polimorfismo nuclear, zero a três figuras de mitoses por campo microscópico e intenso a moderado infiltrado inflamatório mononuclear. O padrão de invasão caracterizado por cordões sólidos/grossos de células neoplásicas foi o mais freqüentemente observado (Tabela 4 e Figura 6).

A variação do escore final de malignidade dos carcinomas espinocelulares de boca foi de 6 a 16 pontos. A maior parte da amostra (79,3%) consistia de tumores bem a moderadamente diferenciados, ou seja, pouco agressivos, como descrito na Tabela 5.

Tabela 4 - Distribuição de frequência dos 87 carcinomas espinocelulares de boca, segundo o sistema de graduação de malignidade, do *front* de invasão tumoral, de Bryne et al. (BRYNE et al., 1989) Hospital do Câncer A. C. Camargo, São Paulo.

CARACTERÍSTICAS MORFOLÓGICAS	ESCORES DE MALIGNIDADE			
	1	2	3	4
Grau de queratinização	25 (28,7%)	27 (31,0%)	24 (27,6%)	11 (12,6%)
Polimorfismo nuclear	35 (40,2%)	31 (35,6%)	18 (20,7%)	3 (3,4%)
Número de mitoses	15 (17,2%)	50 (57,5%)	21 (24,1%)	1 (1,1%)
Padrão de invasão	13 (14,9%)	44 (50,6%)	29 (33,3%)	1 (1,1%)
Resposta do hospedeiro	38 (43,7%)	36 (41,4%)	13 (14,9%)	0 (0,0%)

Tabela 5 - Distribuição de frequência dos carcinomas espinocelulares de boca, segundo a graduação de malignidade tumoral. Hospital do Câncer A. C. Camargo, São Paulo.

Graduação de malignidade	n	%
Pouco agressivo (≤12)	69	79,3
Muito agressivo (>12)	18	20,7
TOTAL	**87**	**100,0**

n: número de carcinomas espinocelulares de língua e assoalho de boca

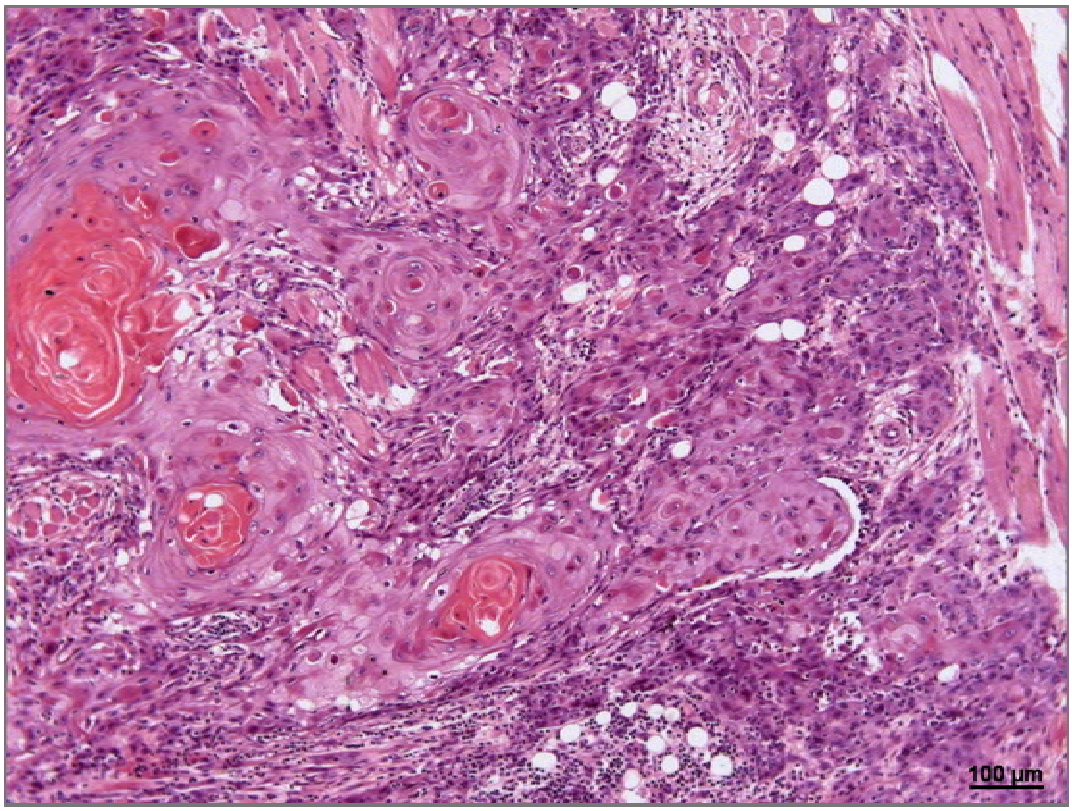

Figura 6 - Carcinoma espinocelular de boca com intensa queratinização e padrão de invasão em cordões sólidos. (HE).

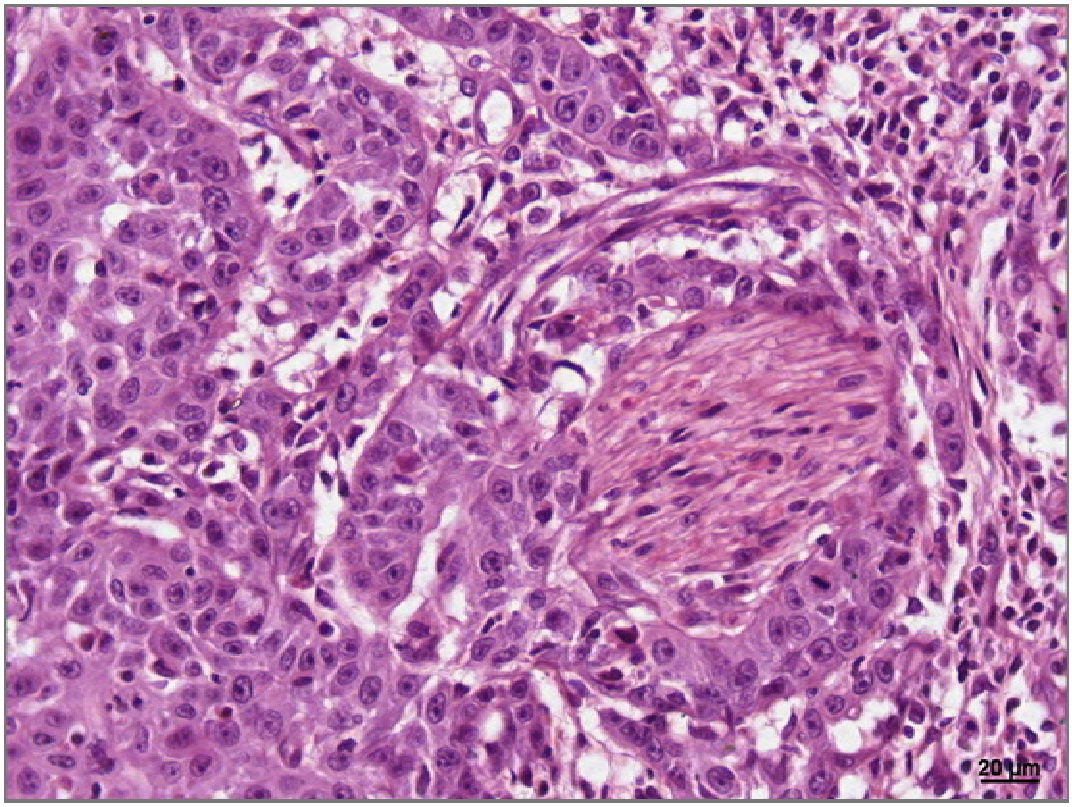

Figura 7 - Infiltação perineural do carcinoma espinocelular de boca. (HE).

A distribuição de frequência das principais características histopatológicas de infiltração tumoral pode ser verificada na Tabela 6.

Dos oitenta e sete pacientes estudados, 73,6% foram submetidos ao esvaziamento cervical, quatorze deles (16,1%) apresentaram comprometimento linfonodal cervical, comprovado pela análise histopatológica (pN+), sendo que um destes pacientes apresentou comprometimento bilateral. A maioria dos pacientes (57,5%) submetidos ao esvaziamento cervical eletivo estava livre de metástase regional, conforme o exame histopatológico (pN0), o que pode ser observado na Tabela 6.

Na amostra estudada 64 pacientes foram submetidos ao esvaziamento cervical eletivo e destes 21,9% apresentaram metástases ocultas nos linfonodos cervicais (pN+).

Tabela 6 - Distribuição de frequência dos carcinomas espinocelulares de boca, segundo as características histopatológicas e o comprometimento linfonodal. Hospital do Câncer A. C. Camargo, São Paulo.

Variável	n	%
Embolização vascular		
Linfática	23	26,4
Sangüínea	10	11,5
Ambas	2	2,3
Ausente	52	59,8
Infiltração perineural		
Ausente	43	49,4
Presente	44	50,6
Infiltração muscular		
Ausente	16	18,4
Presente	71	81,6
Infiltração de glândula salivar		
Ausente	58	66,7
Presente	29	33,3
Margens cirúrgicas		
Livres	84	96,6
Comprometidas	3	3,4
Comprometimento linfonodal		
pN0	50	57,5
pN+	14	16,1
Pacientes não submetidos ao ECE	23	26,4
TOTAL	**87**	**100,0**

n: número de carcinomas espinocelulares de língua e assoalho de boca; pN0: ausência de comprometimento linfonodal cervical histopatológico; pN+: presença de comprometimento linfonodal cervical histopatológico; ECE: esvaziamento cervical eletivo.

4.3.2 Expressão Imuno-Histoquímica de VEGF-C

A expressão citoplasmática do anticorpo anti-VEGF-C nos carcinomas espinocelulares de língua e assoalho de boca, não mostrou associação com as principais variáveis demográficas e clínicas (APÊNDICE B), assim como com a evolução clínica dos pacientes (recorrência loco-regional), ou mesmo quanto as variáveis microscópicas de infiltração neoplásica (APÊNDICE C).

Não foi verificada associação estatisticamente significativa (p=0,876) entre a expressão imuno-histoquímica do anticorpo anti-VEGF-C (fraco ou forte) pelas células malignas e o comprometimento linfonodal cervical histopatológico (metástase oculta) dos pacientes com CEC de boca, conforme pode ser verificado no APÊNDICE D.

Quando observada a distribuição da expressão citoplasmática do anticorpo anti-VEGF-C nos carcinomas espinocelulares de boca em relação à graduação de malignidade, determinada no *front* de invasão tumoral conforme proposto por Bryne et al., em 1989, pôde-se constatar que, independente do índice de malignidade, os tumores pouco ou muito agressivos apresentaram em sua maioria uma forte expressão imuno-histoquímica de VEGF-C (APÊNDICE D).

4.3.3 Densidade Linfática Peritumoral (Avaliação Sequencial)

A média aritmética da densidade linfática peritumoral sequencial de todos os CECs de boca da amostra foi 17,97 vasos linfáticos/mm^2. Para a análise estatística, os tumores foram então classificados como sendo de <u>baixa</u> densidade linfática peritumoral (<18 vasos linfáticos/mm^2) ou <u>alta</u> densidade linfática peritumoral (≥18 vasos linfáticos/mm^2).

Após a análise estatística e considerando-se um nível de significância de 5%, não observamos associação significativa entre a densidade dos vasos linfáticos peritumorais e as principais variáveis demográficas e clínicas (APÊNDICE E). Também não encontramos associação (p<0,05) entre a densidade vascular estudada e a evolução clínica dos pacientes (recorrência local e regional), bem como, quanto às variáveis microscópicas de infiltração neoplásica (APÊNDICE F), incluindo embolização angiolinfática e infiltrações perineural, muscular e de glândula salivar.

A densidade de vasos linfáticos peritumorais (avaliação sequencial) não apresentou associação estatisticamente significativa (*p*=0,503) com a ocorrência de metástases ocultas (comprometimento linfonodal cervical histopatológico, pN+) na amostra analisada, bem como em relação a expressão citoplasmática do anticorpo anti-VEGF-C pelas células neoplásicas (*p*=0,351) (APÊNDICE G).

Embora uma maior porcentagem de tumores com forte expressão de VEGF-C e baixa densidade linfática peritumoral tenha sido observada (APÊNDICE G). Quando analisados apenas os CECs com metástase oculta (pN+), observamos uma tendência, embora pequena e não significativa estatisticamente (*p*=0,462), dos tumores apresentarem forte expressão de VEGF-C e alta densidade linfática (APÊNDICE H).

De acordo com a graduação de malignidade, determinada no *front* de invasão tumoral conforme proposto por Bryne et al. (BRYNE et al., 1989) nossa amostra foi constituída em sua grande maioria por tumores bem diferenciados ou pouco agressivos, cujas células malignas expressavam fortemente VEGF-C. Houve uma distribuição homogênea e sem diferença estatisticamente significativa (*p*=0,715) da densidade de vasos linfáticos em relação aos tumores pouco agressivos e os muito agressivos, conforme podemos averiguar na APÊNDICE G.

4.3.4 Densidade Linfática Peritumoral (Avaliação por *Hot Spot*)

A média aritmética da densidade linfática peritumoral avaliada por *hot spot* de todos os espécimes tumorais avaliados foi de 37,75 vasos linfáticos/mm^2. Para a análise estatística, os tumores foram então classificados como sendo de baixa densidade linfática peritumoral (<38 vasos linfáticos/mm^2) ou alta densidade linfática peritumoral (≥38 vasos linfáticos/mm^2). Entretanto, não foi encontrada associação estatisticamente significativa ($p \leq 0,05$) entre a densidade dos vasos linfáticos peritumorais e as variáveis demográficas, clínicas e de evolução dos pacientes (APÊNDICES I e J).

Com relação às variáveis microscópicas de infiltração neoplásica consideradas no estudo, apenas a infiltração perineural apresentou associação estatisticamente significativa com a densidade linfática peritumoral (***p*=0,041**). A maioria ds carcinomas espinocelulares com alta densidade linfática peritumoral (60%) apresentaram menos infiltração perineural, em contrapartida, 61,9% dos

espécimes com baixa densidade linfática peritumoral apresentaram mais infiltração perineural (Gráfico 1 e APÊNDICE J).

A densidade de vasos linfáticos peritumorais não mostrou associação estatística significativa com a ocorrência de metástases ocultas (p=0,733), com a graduação de malignidade tumoral (p=0,488) e com a expressão imuno-histoquímica de VEGF-C (p=0,351) nos 87 CECs de boca da amostra (APÊNDICE K) ou apenas os 14 CECs com metástase oculta (p=0,473) (APÊNDICE L).

O padrão de marcação imuno-histoquímica para o anticorpo anti-podoplanina nos vasos linfáticos peritumorais pode ser observado em alguns carcinomas espinocelulares de boca nas Figuras 8 e 9.

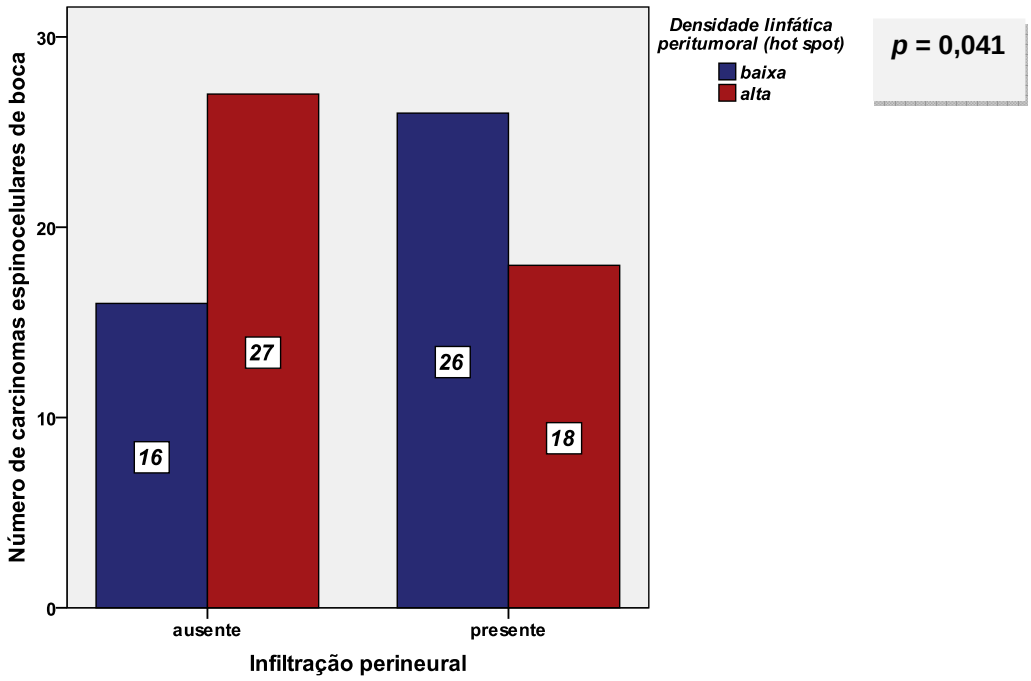

Gráfico 1 - Distribuição da densidade linfática peritumoral (avaliação *hot spot*) nos 87 carcinomas espinocelulares de boca, de acordo com a presença de infiltração perineural (Coeficiente de contingência de Pearson= 0,214).

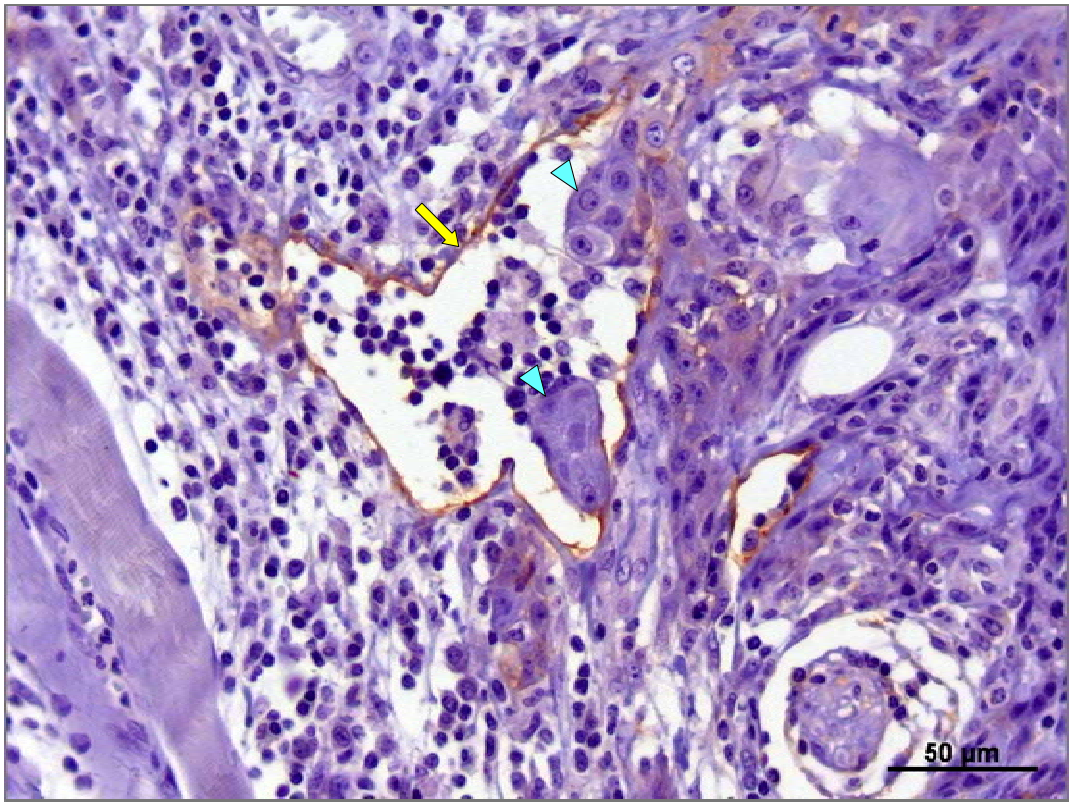

Figura 8 - Corte microscópico do *front* de invasão de carcinoma espinocelular de boca com infiltração de células neoplásicas (cabeças de setas azuis) no interior de um vaso linfático (seta amarela). (IHQ: anti-podoplanina).

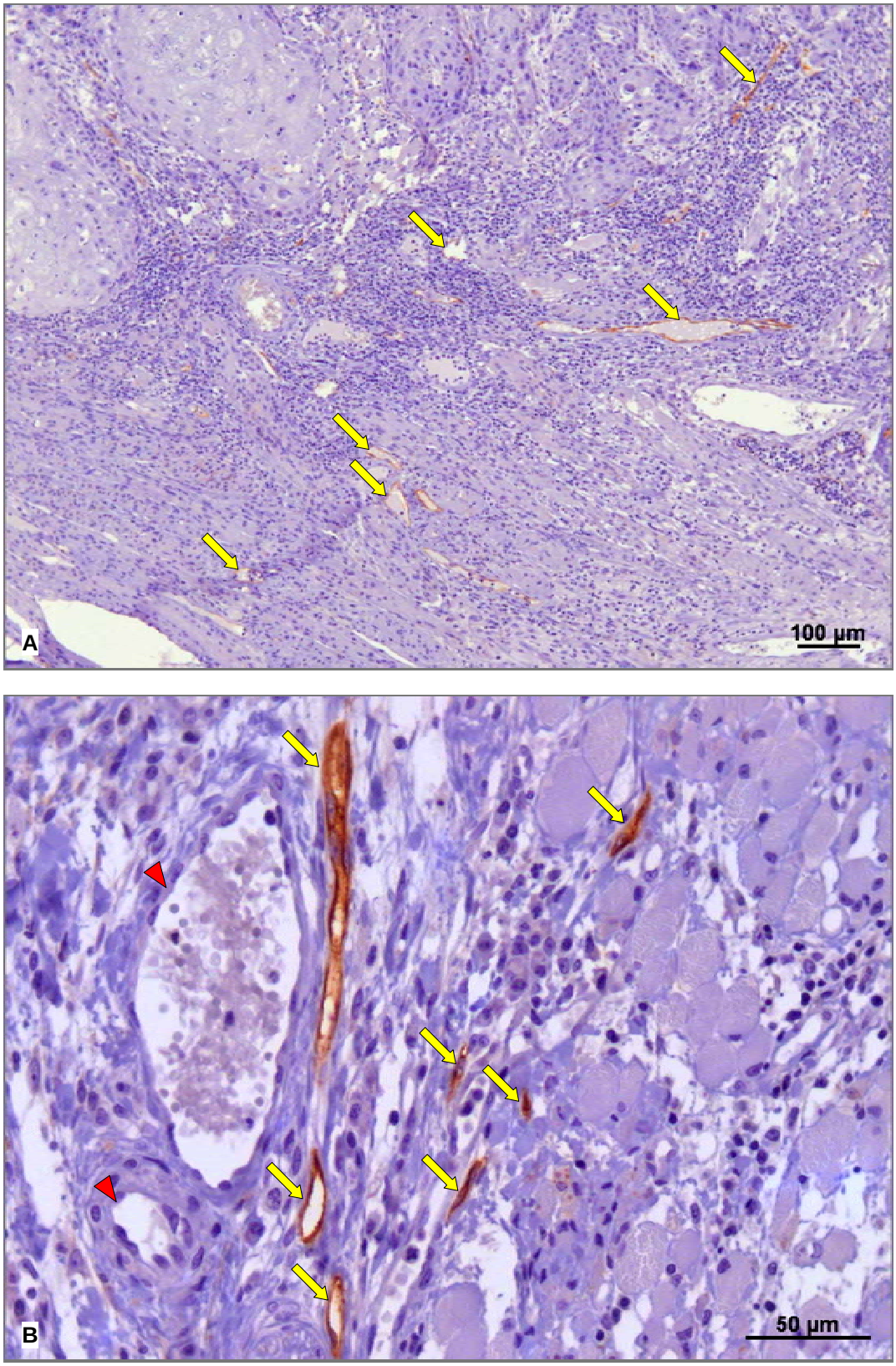

Figura 9 - Cortes microscópicos da região peritumoral de carcinomas espinocelulares de boca. Em (A) e (B), os vasos linfáticos estão identificados pelas setas amarelas. Em (B), os vasos sanguíneos estão identificados pelas cabeças de setas vermelhas. (IHQ: anti-podoplanina).

4.3.5 Densidade Linfática Intratumoral (Avaliação Sequencial)

Assim como para a avaliação da densidade linfática peritumoral, a obtenção da densidade dos vasos linfáticos intratumorais foi realizada por meio da contagem do número total de vasos linfáticos por tumor. Em média 10 campos microscópicos intratumorais sequenciais próximos ao *front* de invasão e mais 10 campos microscópicos seqüenciais da porção central do tumor, evitando-se as áreas superficiais de necrose.

Após a obtenção da média dos vasos linfáticos intratumorais por milímetro quadrado (22,51 vasos/mm^2), os tumores foram classificados como sendo de baixa densidade linfática intratumoral, se apresentavam menos do que 23 vasos linfáticos por mm^2, ou alta densidade linfática intratumoral, ao apresentarem 23 ou mais vasos linfáticos por mm^2.

Após a análise estatística, observamos uma associação significativa (***p*=0,040**) entre a densidade de vasos linfáticos intratumorais e o gênero dos pacientes (Gráfico 2), pois na maioria dos homens a densidade linfática intratumoral (sequencial) mostrou-se baixa, enquanto nas mulheres, a maioria de seus tumores apresentou uma alta densidade linfática intratumoral (APÊNDICE M). Entretanto, não constatamos diferença estatística para as outras variáveis demográficas e clínicas estudadas (APÊNDICE M).

Também não encontramos associação estatística significativa ($p<0,05$) entre a densidade linfática em questão e a evolução clínica dos pacientes (recorrência loco-regional), bem como, quanto às variáveis microscópicas de embolização e infiltração neoplásica (APÊNDICE N).

Quanto à expressão de VEGF-C nos carcinomas espinocelulares de boca e sua relação com a densidade linfática intratumoral sequencial, verificamos que mais da metade dos tumores com forte expressão de VEGF-C apresentaram uma menor densidade linfática intratumoral, porém sem nenhuma associação estatisticamente significativa (APÊNDICE O).

Apesar de oito dentre os 14 pacientes com metástase linfonodal oculta (pN+) apresentarem uma alta densidade linfática intratumoral (sequencial), esta característica não foi estatisticamente significativa (p=0,155), como pode ser observada pela tabela do APÊNDICE O.

Em contrapartida, novamente, ao analisarmos somente os 14 pacientes com comprometimento regional (pN+), houve uma tendência, embora pequena e não significativa (*p*=0,165), dos carcinomas espinocelulares de boca com forte expressão de VEGF-C apresentarem uma alta densidade linfática intratumoral (APÊNDICE P). Um dado muito semelhante ao encontrado para a densidade linfática peritumoral.

De acordo com a tabela do APÊNDICE O, pôde-se constatar que a graduação de malignidade, determinada no *front* de invasão tumoral conforme proposto por Bryne et al. (BRYNE et al., 1989), também não mostrou associação estatisticamente significativa com a densidade dos vasos linfáticos intratumorais em nossa amostra.

4.3.6 Densidade Linfática Intratumoral (Avaliação por *Hot Spot*)

A média aritmética da densidade linfática intratumoral avaliada por *hot spot* nos 87 CECs foi de 45,90 vasos linfáticos/mm^2. Para a análise estatística, os tumores foram classificados como sendo de baixa densidade linfática peritumoral (<46 vasos linfáticos/mm^2) ou alta densidade linfática peritumoral (≥46 vasos linfáticos/mm^2).

As variáveis demográficas e clínicas não apresentaram associação estatisticamente significativa com a densidade linfática intratumoral *hot spot* (APÊNDICE Q). Entretanto, a maioria dos pacientes que tiveram recorrência regional durante o seguimento clínico, mostraram uma alta densidade linfática intratumoral (*hot spot*) e esta associação foi estatisticamente significativa (***p*=0,047**), como pode ser verificada no Gráfico 3 e na tabela do APÊNDICE R.

Quanto às variáveis microscópicas de infiltração neoplásica analisadas, nenhuma delas apresentou associação estatisticamente significativa com a densidade linfática intratumoral *hot spot* (APÊNDICE R).

A densidade linfática intratumoral *hot spot* também não mostrou associação estatística significativa com a graduação de malignidade tumoral (*p*=0,188) e com a expressão de VEGF-C pelas células neoplásicas (*p*=0,341) dos 87 CECs de boca da amostra (APÊNDICE S). No entanto, houve uma tendência dos tumores de pacientes com maior ocorrência de metástase oculta apresentarem alta densidade linfática intratumoral *hot spot*, apesar de não ter sido verificada associação estatisticamente significativa entre as variáveis (APÊNDICE S).

Novamente, ao analisarmos somente os 14 pacientes com comprometimento regional (pN+), houve uma tendência, embora pequena e não significativa (*p*=0,165), dos carcinomas espinocelulares de boca com forte expressão de VEGF-C apresentarem uma alta densidade linfática intratumoral *hot spot* (APÊNDICE T). A distribuição dos dados e o valor de *p* foram idênticos à tabela do APÊNDICE P, referente à densidade linfática intratumoral sequencial.

Na Figura 10, é possível visualizar o padrão de marcação imuno-histoquímica para o anticorpo anti-podoplanina nos vasos linfáticos intratumorais de carcinomas espinocelulares de boca.

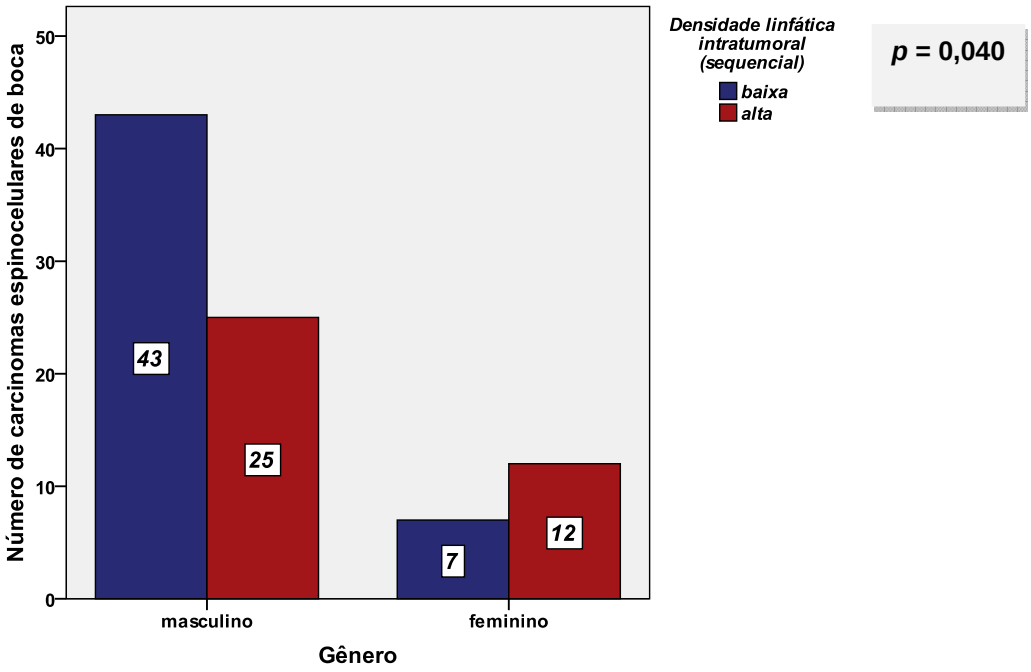

Gráfico 2 - Distribuição da densidade linfática intratumoral (avaliação sequencial) nos 87 carcinomas espinocelulares de boca, de acordo com o gênero dos pacientes (Coeficiente de contingência de Pearson= 0,215).

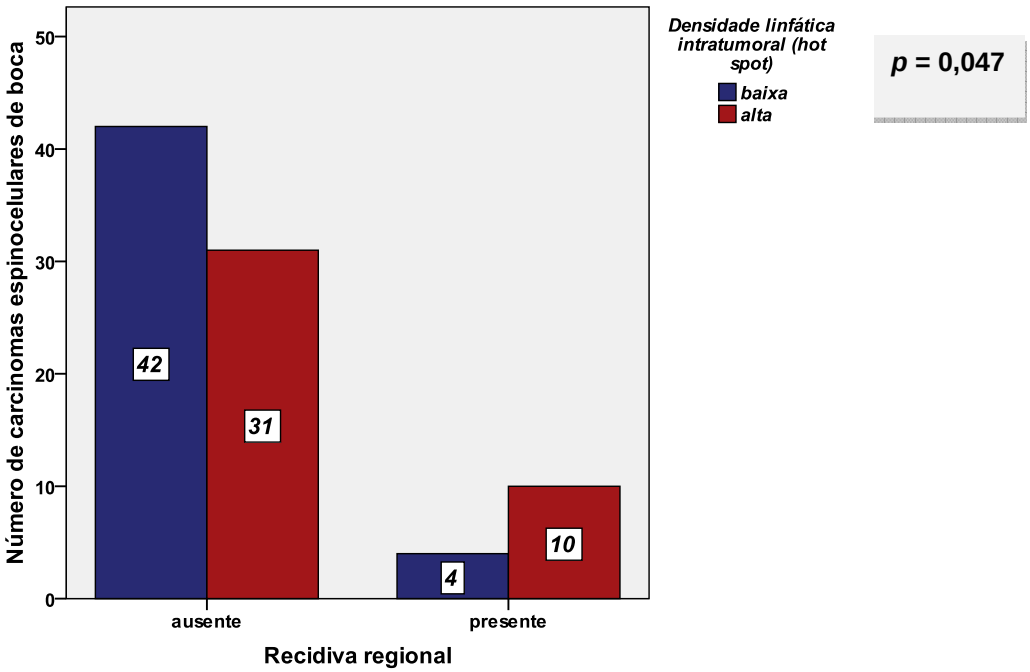

Gráfico 3 - Distribuição da densidade linfática intratumoral (avaliação *hot spot*) nos 87 carcinomas espinocelulares de boca, de acordo com a presença de recorrência regional (Coeficiente de contingência de Pearson= 0,209).

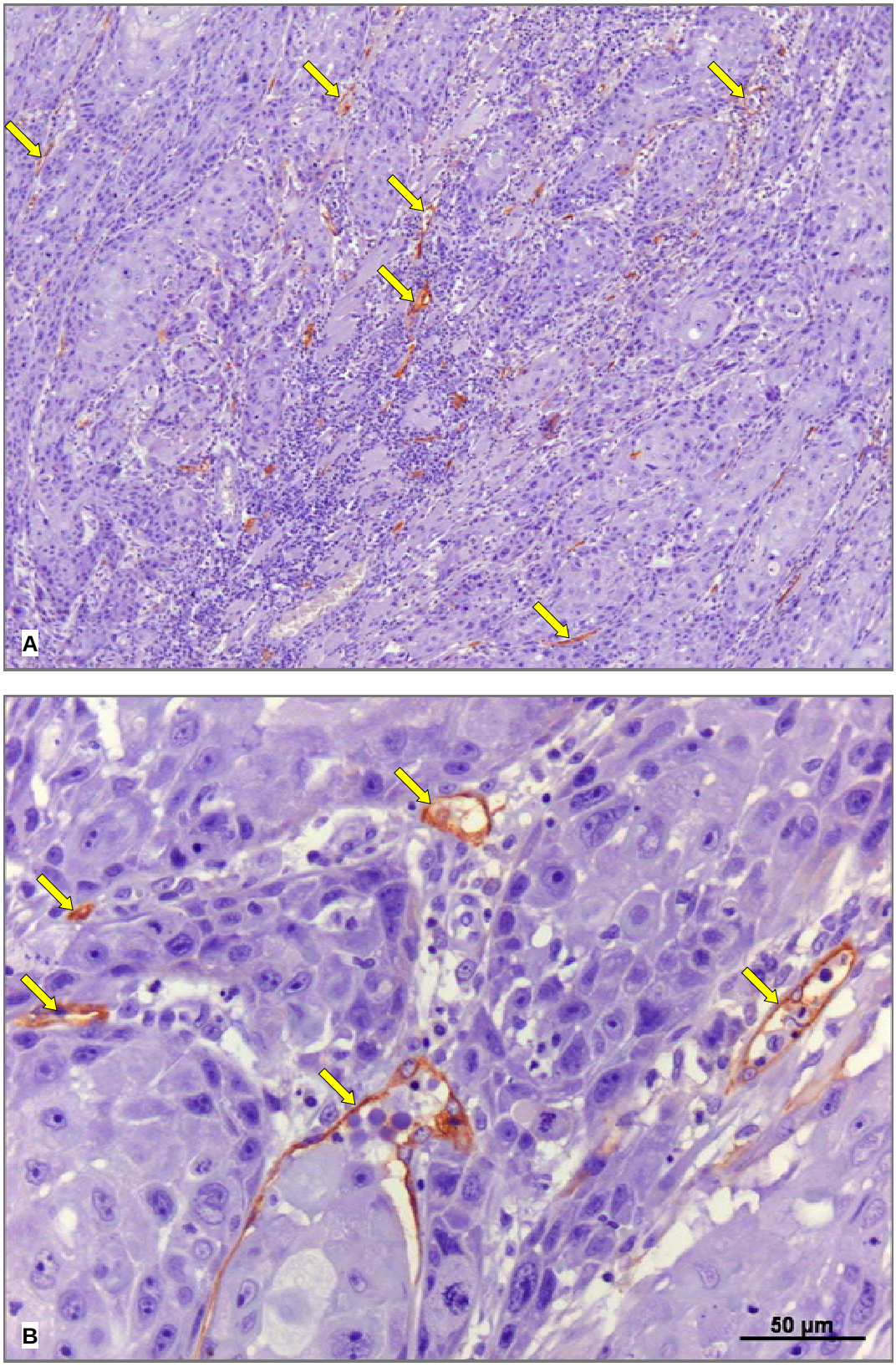

Figura 10 - Cortes microscópicos da região intratumoral de carcinomas espinocelulares de boca. Em (A) e (B), alguns vasos linfáticos estão identificados pelas setas amarelas. (IHQ: anti-podoplanina).

4.3.7 Avaliação da Expressão Imuno-Histoquímica de Podoplanina

Com o objetivo de explorarmos melhor a amostra atual, incluímos a avaliação da expressão imuno-histoquímica do anticorpo anti-podoplanina pelas células neoplásicas dos 87 carcinomas espinocelulares de boca (T1N0M0/T2N0M0) selecionados na casuística deste estudo.

Para a análise estatística, a expressão de podoplanina observadas nos tumores foi classificada como: negativa (escore 0 = <25% das células neoplásicas imunomarcadas) ou positiva (escore 1 = ≥25% das células neoplásicas imunomarcadas).

A expressão do anticorpo anti-podoplanina nos carcinomas espinocelulares de língua e assoalho de boca, não mostrou associação com as principais variáveis demográficas e clínicas (APÊNDICE U), nem mesmo com a evolução clínica dos pacientes (recorrência loco-regional), ou ainda com relação às variáveis microscópicas de infiltração neoplásica (APÊNDICE V).

A maioria dos pacientes com metástase oculta (pN+= comprometimento linfonodal cervical histopatológico) mostrou uma expressão imuno-histoquímica negativa ao anticorpo anti-podoplanina, porém não foi verificada associação estatisticamente significativa entre estas variáreis (p= 1,000), conforme mostrado no APÊNDICE W.

Quando observada a distribuição da expressão de podoplanina nos carcinomas espinocelulares de boca em relação à graduação de malignidade, à expressão de VEGF-C pelas células neoplásicas e às densidades linfáticas peritumoral e intratumoral não foi verificada associação estatisticamente significativa (APÊNDICE W).

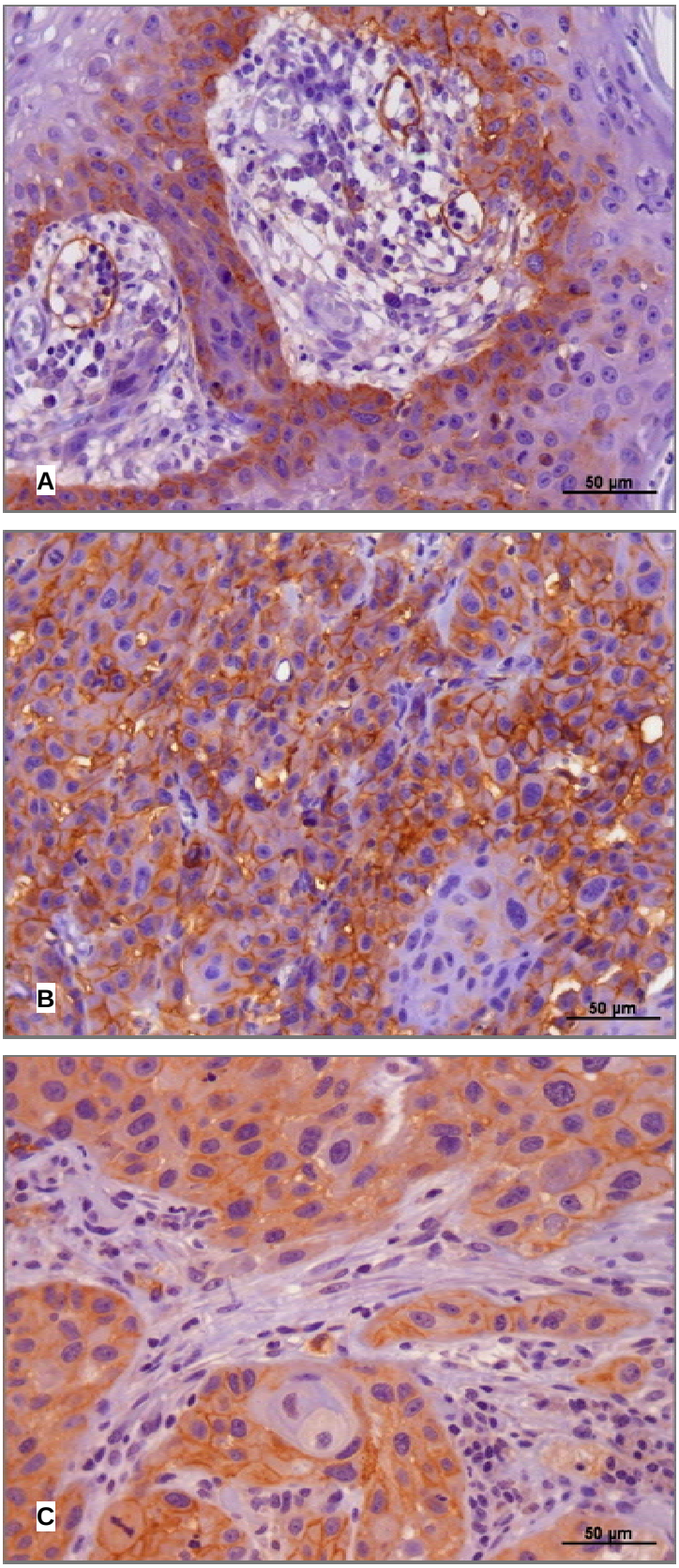

Figura 11 - Cortes microscópicos de carcinomas espinocelulares de boca. Em (A), (B) e (C) diferentes padrões e imunomarcação positiva pelo anticorpo anti-podoplanina nas células neoplásicas. (IHQ: anti-podoplanina).

4.4 ANÁLISE DE SOBREVIDA

O período de seguimento clínico dos 87 pacientes com carcinoma espinocelular de língua e assoalho de boca, estádios clínicos I e II, variou de 5,43 a 272,14 meses (média 82,2 meses, desvio padrão 63,14). Ao final do período de seguimento, trinta e três pacientes (37,9%) estavam vivos e sem evidência de recidiva da doença, dezenove pacientes (21,8%) tiveram morte decorrente da recorrência do tumor primário (local, regional ou à distância), vinte e oito pacientes (32,2%) morreram por outras causas não relacionadas ao tumor e sete (8,0%) apresentavam menos de cinco anos de seguimento sendo, portanto, considerados perdidos de vista.

A probabilidade de sobrevida global dos pacientes estudados, acumulada em cinco e dez anos, não apresentou associação estatística com a densidade linfática peritumoral avaliada de forma sequencial (Tabela 7). Entretanto, a sobrevida específica por câncer (p=0,044) e a sobrevida livre de doença (p=0,016), dos pacientes portadores dos carcinomas espinocelulares de boca da amostra, mostraram associação estatística com a densidade linfática peritumoral (sequencial) avaliada (Tabela 7). Em ambos os casos os pacientes com tumores de alta densidade linfática peritumoral apresentaram maiores sobrevidas. Estes dados podem ser verificados pela Tabela 7 e Figuras 12 e 13.

Não se detectou diferença estatística entre as probabilidades de sobrevidas global, específica por câncer e livre de doença com relação à densidade dos vasos linfáticos peritumorais avaliados por *hot spot* (Tabela 8).

Ao observarmos a distribuição da densidade linfática intratumoral (avaliação sequencial e avaliação por *hot spot*) nos carcinomas espinocelulares de boca, conforme as sobrevidas global, específica por câncer e livre de doença, acumuladas em cinco e dez anos, não verificamos associação estatisticamente significativa, conforme apresentado nas Tabelas 9 e 10.

As probabilidades de sobrevidas global, específica por câncer e livre de doença, acumuladas em cinco e dez anos, também não mostraram associação estatística significativa, quando calculadas em relação à expressão imuno-histoquímica de podoplanina pelas células neoplásicas dos 87 pacientes portadores de carcinoma espinocelular de boca (Tabela 11).

Tabela 7 - Distribuição da densidade linfática peritumoral (avaliação sequencial) nos carcinomas espinocelulares de boca, conforme as sobrevidas global, específica por câncer e livre de doença, acumuladas em cinco e dez anos. Hospital do Câncer A. C. Camargo, São Paulo.

Variável	SG			SEC			SLD		
	5 anos (%)	10 anos (%)	*p*	5 anos (%)	10 anos (%)	*p*	5 anos (%)	10 anos (%)	*p*
DLP									
baixa	46,9	43,3	0,138	65,4	65,4	**0,044**	51,7	51,7	**0,016**
alta	79,5	50,2		87,1	81,6		78,0	78,0	

DLP: densidade linfática peritumoral; SG: sobrevida global; SEC: sobrevida específica por câncer; SLD: sobrevida livre de doença; *p*: nível descritivo do teste log-rank.

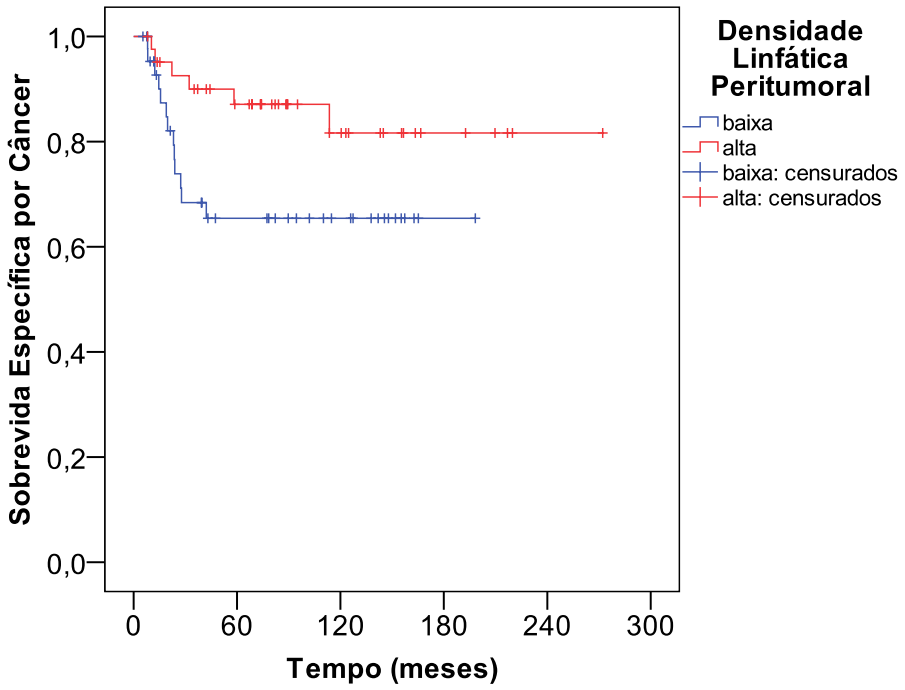

Figura 12 - Sobrevida específica por câncer dos pacientes com carcinoma espinocelular de boca de acordo com a densidade linfática peritumoral (avaliação sequencial). Taxa de sobrevida acumulada pelo método de Kaplan-Meier.

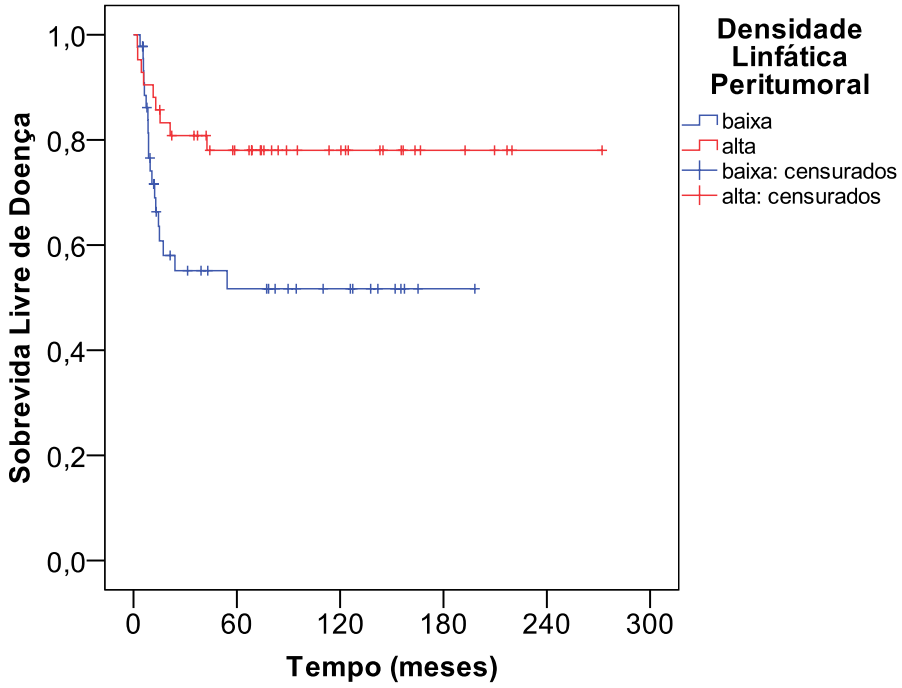

Figura 13 - Sobrevida livre de doença dos pacientes com carcinoma espinocelular de boca de acordo com a densidade linfática peritumoral (avaliação sequencial). Taxa de sobrevida acumulada pelo método de Kaplan-Meier.

Tabela 8 - Distribuição da densidade linfática peritumoral (avaliação por *hot spot*) nos carcinomas espinocelulares de boca, conforme as sobrevidas global, específica por câncer e livre de doença, acumuladas em cinco e dez anos. Hospital do Câncer A. C. Camargo, São Paulo.

Variável	SG			SEC			SLD		
	5 anos (%)	10 anos (%)	*p*	5 anos (%)	10 anos (%)	*p*	5 anos (%)	10 anos (%)	*p*
DLP									
baixa	51,8	47,8	0,856	73,1	73,1	0,727	58,9	58,9	0,310
alta	72,3	45,4		79,1	74,1		70,6	70,6	

DLP: densidade linfática peritumoral; SG: sobrevida global; SEC: sobrevida específica por câncer; SLD: sobrevida livre de doença; *p*: nível descritivo do teste log-rank.

Tabela 9 - Distribuição da densidade linfática intratumoral (avaliação sequencial) nos carcinomas espinocelulares de boca, conforme as sobrevidas global, específica por câncer e livre de doença, acumuladas em cinco e dez anos. Hospital do Câncer A. C. Camargo, São Paulo.

Variável	SG			SEC			SLD		
	5 anos (%)	10 anos (%)	*p*	5 anos (%)	10 anos (%)	*p*	5 anos (%)	10 anos (%)	*p*
DLI									
baixa	55,6	47,7	0,767	76,1	76,1	0,778	67,2	67,2	0,664
alta	72,2	45,7		76,6	70,3		62,7	62,7	

DLI: densidade linfática intratumoral; SG: sobrevida global; SEC: sobrevida específica por câncer; SLD: sobrevida livre de doença; *p*: nível descritivo do teste log-rank.

Tabela 10 - Distribuição da densidade linfática intratumoral (avaliação por *hot spot*) nos carcinomas espinocelulares de boca, conforme as sobrevidas global, específica por câncer e livre de doença, acumuladas em cinco e dez anos. Hospital do Câncer A. C. Camargo, São Paulo.

Variável	SG			SEC			SLD		
	5 anos (%)	10 anos (%)	*p*	5 anos (%)	10 anos (%)	*p*	5 anos (%)	10 anos (%)	*p*
DLI									
baixa	59,2	50,9	0,433	79,7	79,7	0,271	69,6	69,6	0,389
alta	67,1	42,4		72,9	66,8		60,5	60,5	

DLI: densidade linfática intratumoral; SG: sobrevida global; SEC: sobrevida específica por câncer; SLD: sobrevida livre de doença; *p*: nível descritivo do teste log-rank.

Tabela 11 - Distribuição da expressão de podoplanina nos carcinomas espinocelulares de boca, conforme as sobrevidas global, específica por câncer e livre de doença, acumuladas em cinco e dez anos. Hospital do Câncer A. C. Camargo, São Paulo.

Variável	SG			SEC			SLD		
	5 anos (%)	10 anos (%)	*p*	5 anos (%)	10 anos (%)	*p*	5 anos (%)	10 anos (%)	*p*
EP									
negativa	61,5	47,6	0,953	77,4	77,4	0,285	68,7	68,7	0,282
positiva	66,7	45,8		71,8	59,8		50,9	50,9	

EP: expressão de podoplanina; SG: sobrevida global; SEC: sobrevida específica por câncer; SLD: sobrevida livre de doença; *p*: nível descritivo do teste log-rank.

5 DISCUSSÃO

5 DISCUSSÃO

Uma das questões fundamentais no tratamento de pacientes com carcinoma espinocelular cabeça e pescoço (CECCP) é o tratamento do pescoço sem presença clínica de metástase regional (N0) (KOWALSKI; SANABRIA, 2007). Se as metástases estão presentes (N+), há um consenso geral de que o pescoço deve ser tratado, por outro lado, na ausência clínica de metástase linfonodal, a decisão de tratar o pescoço é menos clara, pois mesmo com a padronização dos exames clínicos e com os avanços dos métodos de diagnóstico por imagem eles ainda não apresentam a acurácia necessária para a detecção de micrometástases que podem estar ocultas nos linfonodos regionais (WARBURTON et al., 2007; TAKES et al., 2008).

Como resultado das limitações de um estadiamento N preciso, muitos cirurgiões optam por tratar eletivamente o pescoço de pacientes N0, com base, principalmente, no tamanho (estadiamento T) e na localização do tumor primário, já que a prevalência de metástases ocultas nos linfonodos cervicais de pacientes com CECCP é maior do que 20% (BYERS et al., 1998; PIMENTA AMARAL et al., 2004). Em contrapartida, muitos dos pacientes N0 submetidos ao esvaziamento cervical eletivo são tratados desnecessariamente e sofrem com a morbidade causada por tal procedimento cirúrgico (KOWALSKI; SANABRIA, 2007).

Se as técnicas de diagnóstico para avaliar o pescoço clinicamente negativo antes do tratamento pudessem ser melhoradas, as metástases ocultas passariam a ser detectáveis. Tais pacientes, seriam tratados terapeuticamente, em vez de eletivamente, e isso reduziria o risco de metástases cervicais ocultas no restante dos pacientes com doença N0. Se a incidência de metástases ocultas regionais fosse significativamente reduzida para menos de 20%, então o número de tratamentos eletivos poderia diminuir (TAKES et al., 2008).

Hoje em dia, o prognóstico dos pacientes com CECCP baseia-se no sistema de estadiamento clínico TNM (SOBIN; WITTEKIND; INTERNATIONAL UNION AGAINST CANCER., 2002) e este, por sua vez, é baseado em considerações anatômicas. No entanto, o comportamento do tumor pode diferir amplamente dentro dessas categorias TNM. Características morfométricas ou marcadores moleculares capazes de refletir o comportamento do tumor primário e do estroma circundante

podem um dia produzir informações sobre o potencial metastático do tumor, permitindo aos patologistas e clínicos estimar a chance de metástase linfonodal em cada paciente, independentemente do tamanho do tumor. Tais avanços permitiriam uma seleção terapêutica mais adequada e limitariam o tratamento eletivo do pescoço aos pacientes com maior probabilidade de desenvolver metástases, levando-se em conta o perfil molecular do tumor primário (TAKES et al., 2008).

Os processos de carcinogênese e metástase são impressionantemente complexos. O conceito que prevalece é que, nas fases iniciais da progressão, as células tumorais sofrem alterações genéticas, fornecendo algum tipo de vantagem proliferativa. Essas vantagens são, basicamente, a capacidade de resistir a sinais que inibem o crescimento, evitar a morte celular programada (apoptose) e induzir o crescimento de vasos sanguíneos (angiogênese) (TAKES et al., 2008). Para ser capaz de metastatisar, as células tumorais devem adquirir outras capacidades adicionais, como a degradação da membrana basal, perda de adesão, capacidade de migração celular, indução de linfangiogênese e a capacidade de ficarem retidas e sobreviverem no ambiente linfonodal (HOSHIDA et al., 2006; TAKES et al., 2008).

Apesar da complexidade do processo metastático, sabe-se que os tumores sólidos, como o carcinoma espinocelular, sofre metástase, preferencialmente, via sistema linfático (TOBLER; DETMAR, 2006; DAS; SKOBE, 2008). Com isso, o número de estudos preocupados em verificar a participação dos vasos linfáticos no processo de metástase aumentou e, na última década, algumas pesquisas com modelos animais demonstraram que o crescimento de vasos linfáticos (linfangiogênese) na adjacência de neoplasias malignas pode contribuir para a ocorrência de metástases linfáticas (SKOBE et al., 2001; PADERA et al., 2002; SAHARINEN et al., 2004; HOSHIDA et al., 2006; DAS; SKOBE, 2008).

Ainda no contexto dos vasos linfáticos, fatores linfangiogênicos, como o VEGF-C também vêm sendo amplamente estudados, pois facilitam o processo de metástase ao atuarem na formação de novos vasos linfáticos e na dilatação de pré-existentes (SKOBE et al., 2001; SAHARINEN et al., 2004; AL-RAWI; MANSEL; JIANG, 2005; SCHOPPMANN, 2005; ACHEN; STACKER, 2006; SHAYAN; ACHEN; STACKER, 2006; SU et al., 2007; ACHEN; STACKER, 2008; DAS; SKOBE, 2008). Esse processo de disseminação metastática para os vasos linfáticos, facilitado pela ação de fatores linfangiogênicos, só foi comprovado, até o momento, em

experimentos com modelos animais (SKOBE et al., 2001; HOSHIDA et al., 2006; HIRAKAWA et al., 2007; DAS; SKOBE, 2008).

Desta forma, em um estudo prévio (FAUSTINO, S.E. et al., 2008), partimos da premissa de que a expressão de VEGF-C, em carcinomas espinocelulares de boca, de pacientes clinicamente N0, pudesse estar associada à ocorrência de metástase oculta linfonodal (pN+) e de que este fator de crescimento linfangiogênico poderia se tornar um marcador de considerável valor na identificação dos tumores com maior potencial de disseminação metastática. Sendo assim, optamos pelo estudo das metástases ocultas em carcinomas espinocelulares, com estadiamento clínico I e II, pois, ao contrário dos tumores avançados, estas metástases não são facilmente identificadas clinicamente.

Nossos resultados (FAUSTINO, S.E. et al., 2008), ao analisarmos os pacientes com CEC de boca, que foram submetidos ao esvaziamento cervical eletivo, mostraram que a maioria apresentava uma forte expressão de VEGF-C, incluindo os pN0 e aqueles com metástase oculta (pN+), bem como os pacientes que apresentaram recorrência regional durante o seguimento clínico. Contrariamente aos resultados de Kishimoto et al. (2003), Sedivy et al. (2003), Shintani et al. (2004), Tanigaki, et al. (2004), Li et al. (2006), Liang et al. (2008), Siriwardena et al. (2008) e Sugiura et al. (2009) não houve em nossa amostra uma associação estatística significativa entre o comprometimento linfonodal e a expressão imuno-histoquímica do VEGF-C pelas células malignas, ou seja, a expressão de VEGF-C, analisada isoladamente, não foi um fator preditivo para a ocorrência de metástases ocultas nos CECs de boca em estádios iniciais (I e II). Entretanto, os autores acima (KISHIMOTO et al., 2003; SEDIVY et al., 2003; SHINTANI et al., 2004; TANIGAKI et al., 2004; LI et al., 2006; LIANG et al., 2008; SIRIWARDENA et al., 2008; SUGIURA et al., 2009) não investigaram a presença de metastáses ocultas em CECs de boca e a maioria destes incluíram no estudo estadiamentos clínicos de I a IV. Também não verificamos nenhuma associação estatisticamente significativa entre a expressão de VEGF-C nos CECs de boca e as principais variáveis demográficas e clínicas relacionadas à evolução tumoral (recorrência local e regional).

Embora conflitantes com os trabalhos de Kishimoto et al. (2003), Sedivy et al. (2003), Shintani et al. (2004), Tanigaki, et al. (2004), Li et al. (2006), Liang et al. (2008), Siriwardena et al. (2008) e Sugiura et al. (2009) nossos resultados (FAUSTINO, S.E. et al., 2008) reforçaram os recentes achados de Warburton et al.

(2007) e Miyahara et al. (2007), os quais sugeriram que a análise isolada do VEGF-C pelas células neoplásicas do CEC de boca, parece não influenciar diretamente a disseminação metastática linfonodal destes tumores malignos em estádios clínicos iniciais.

Tornou-se então, um dos objetivos do presente estudo, determinar se a expressão imuno-histoquímica de VEGF-C poderia estar associada à densidade de vasos linfáticos tumorais, dos CECs de boca em estádios clínicos precoces (I e II), bem como verificar se a densidade linfática poderia apresentar alguma associação com a ocorrência de metástases ocultas nos linfonodos cervicais e com o prognóstico dos pacientes, no intuito de contribuirmos para a identificação de fatores prognósticos em pacientes com CECs de língua e assoalho de boca que poderiam reforçar a adequada indicação ao esvaziamento cervical eletivo.

Algumas pesquisas com modelos animais sugerem que os vasos linfáticos presentes na porção periférica dos tumores podem favorecer as metástases linfáticas (HOSHIDA et al., 2006; PADERA et al., 2002; SAHARINEN et al., 2004; SKOBE et al., 2001), por serem mais dilatados (BEASLEY et al., 2002; FRANCHI et al., 2004; KYZAS et al., 2005; PADERA et al., 2002) e permeáveis, enquanto àqueles presentes na porção intratumoral são mais comprimidos e não-funcionais (PADERA et al., 2002). Portanto, optamos por fazer os dois tipos de análise, densidade linfática peritumoral e densidade linfática intratumoral isoladamente, para verificarmos a influência de cada uma delas na ocorrência das metástases linfonodais ocultas de nossa amostra.

Ao avaliarmos sequencialmente a densidade peritumoral de vasos linfáticos imunomarcados pelo anticorpo anti-podoplanina, verificamos que não houve diferença estatisticamente significativa entre os CECs, estádios clínicos I e II, com alta (≥18 vasos linfáticos/mm^2) ou baixa (<18 vasos linfáticos/mm^2) densidade linfática peritumoral e as características demográficas, clínicas e microscópicas, incluindo as metástases linfonodais ocultas (pN+), comprovadas pelo exame histopatológico (APÊNDICES E, F e G).

Em nossa casuística, a expressão citoplasmática do anticorpo anti-VEGF-C nos CECs de boca em relação à densidade linfática peritumoral sequencial demonstrou uma maior frequência de tumores com forte expressão de VEGF-C e uma menor densidade linfática (APÊNDICE G). Todavia, ao analisarmos apenas os 14 CECs com comprometimento cervical histopatológico (pN+) observamos que

destes, 12 tumores apresentavam uma forte expressão de VEGF-C e nestes houve uma tendência a uma maior densidade linfática peritumoral (APÊNDICE H). Torna-se importante ressaltar que em virtude da pequena amostra de metástases linfonodais ocultas (pN+), não foi possível confirmar estatisticamente esta tendência.

A associação da densidade de vasos linfáticos peritumorais com as metástases regionais em humanos ainda é um tema controverso. A maior dificuldade de se confrontar os resultados da literatura no que diz respeito à mensuração dos vasos linfáticos em tumores sólidos, como o carcinoma espinocelular, refere-se às divergências entre as regiões tumorais analisadas (intra ou peritumoral) e às localizações anatômicas do tumor primário. Há alguns anos, Ohno et al. (2007) ao estudarem a linfangiogênese tumoral em CECs de boca humanos, verificaram que nos tumores de língua a região peritumoral superficial apresenta uma maior densidade de vasos linfáticos quando comparada com a região peritumoral profunda, ou seja, no *front* de invasão tumoral. Nesta região profunda, os autores verificaram uma fraca expressão de VEGF-C pelas células malignas em relação às áreas mais superficiais e concluíram que a linfangiogênese não é induzida no estroma tumoral próximo ao *front* de invasão, provavelmente devido à baixa atuação do VEGF-C.

Controvertidamente aos achados de Ohno et al. (2007), a maioria de nossos CECs avaliados apresentaram forte expressão de VEGF-C na região do *front* de invasão tumoral, entretanto, isto não refletiu de maneira estatisticamente significativa sobre a densidade de vasos linfáticos peritumorais (sequencial ou por *hot spot*) e não foi associada à ocorrência de metástases linfonodais ocultas (pN+). Talvez, isto tenha ocorrido em virtude dos CECs do presente estudo apresentarem-se em fases iniciais e com uma baixa frequência de metástases ocultas regionais, diferentemente do que observamos em outros trabalhos da literatura, nos quais tumores com diversos estadiamentos (T1 a T4) e metástases já detectadas, clinicamente e histopatologicamente (pN+), são avaliados conjuntamente.

Em nossa amostra, os resultados referentes a densidade linfática peritumoral (DLP), seja ela avaliada sequencialmente (APÊNDICES E, F e G) ou por *hot spot* (APÊNDICES I, J e K), apesar de não terem apresentado associações estatisticamente significativas, mostram de maneira geral uma melhor evolução clínica dos pacientes cujos tumores tinham alta densidade linfática peritumoral. Seguindo a mesma linha de raciocínio, a alta densidade linfática peritumoral

(avaliada por *hot spot*), acarretou em menor ocorrência de infiltração perineural nos 87 carcinomas espinocelulares de boca avaliados (p=0,041). Estes achados diferem dos encontrados por Liang et al. (2008), Siriwardena et al. (2008) e Sugiura et al. (2008) que verificaram um pior resultado clínico para os pacientes com CECs de boca, em estádios variados (I a IV), em virtude do maior comprometimento regional nos pacientes com a alta densidade linfática peritumoral.

Corroborando com os achados de Maula et al. (2003), nossos resultados mostraram maior sobrevida para os pacientes que apresentavam alta densidade dos vasos linfáticos peritumorais (avaliação sequencial, p<0,05) nos carcinomas espinocelulares da amostra (Tabela 7, Figuras 12 e 13). Todavia, no trabalho de Maula e colaboradores foram usados CECs de cabeça e pescoço, incluindo os de boca, com estadiamentos clínicos de I a IV. Contrariamente, Longatto-Filho et al. (2007) verificaram uma menor sobrevida nos pacientes com CEC de boca (língua, assoalho bucal, área retromolar e gengiva), estádios clínicos I a IV, e alta densidade linfática peritumoral (p=0,017). Estes resultados ainda diferem dos encontrados por Franchi et al. (2004) e Kyzas et al. (2005) que não verificaram nenhuma associação significativa entre a sobrevida dos pacientes estudados em vários estádios clínicos (I a IV) e a densidade linfática peritumoral, apesar de sugerirem que a linfangiogênese peritumoral pode ser um indicador de risco para metástases linfonodais em pacientes com CEC de cabeça e pescoço.

A utilização de CECs de cabeça e pescoço, em estádios clínicos mais avançados, não favorece a identificação de fatores que possam ser utilizados para predizer a ocorrência de metástases regionais ocultas, pois nestes casos a disseminação para os linfonodos cervicais já é detectável clinicamente (N+) e os resultados estatísticos acabam apenas reafirmando a importância do comprometimento linfonodal (pN+) como fator de prognóstico.

O intrigante resultado da associação entre a alta densidade linfática peritumoral com um melhor prognóstico para os pacientes com CEC de boca, como também verificado por Maula et al. (2003) ainda merece ser melhor investigado. Schoppmann e colaboradores (SCHOPPMANN et al., 2002) sugeriram que os macrófagos teciduais suportam o crescimento da rede linfática na região peritumoral pela expressão de fatores de crescimento linfangiogênicos, como o VEGF-C. Os vasos linfáticos peritumorais por sua vez facilitariam o recrutamento de células apresentadoras de antígenos, como as células dendríticas, principais recrutadoras

de células T citotóxicas nos linfonodos (MAULA et al., 2003), principal mecanismo de defesa do hospedeiro contra as células tumorais.

Com relação à avaliação da densidade linfática intratumoral (DLI), avaliada sequencialmente, encontramos uma associação estatisticamente significativa com o gênero (*p*=0,040), pois a maioria dos pacientes masculinos apresentaram baixa DLI enquanto a maioria das mulheres alta DLI (APÊNDICE M). No entanto, este dado parece ser uma peculiaridade desta amostra, pois nenhum outro trabalho da literatura menciona tal associação estatística.

A densidade linfática intratumoral sequencial dos carcinomas espinocelulares de língua e assoalho de boca, não mostrou associação com as demais variáveis demográficas e clínicas além do gênero (APÊNDICE M), nem mesmo com a evolução clínica dos pacientes (recorrência loco-regional), ou ainda quanto às variáveis microscópicas de infiltração neoplásica (APÊNDICE N).

Em concordância com os trabalhos de Muñoz-Guerra et al. (2004) e Zhao et al. (2008), encontramos uma maior taxa de recorrência regional nos pacientes cujos tumores apresentaram alta densidade linfática intratumoral (avaliada por *hot spot*, *p*=0,047, APÊNDICE R).

Apesar de não termos encontrado um dado estatisticamente significativo, a maioria dos pacientes com comprometimento regional (pN+) de nosso estudo também apresentou alta densidade linfática intratumoral (DLI), em contrapartida a maioria dos pacientes pN0 que mostrou baixa DLI (APÊNDICE S), corroborando com outros trabalhos da literatura (LIANG et al., 2008; SIRIWARDENA et al., 2008; ZHAO et al., 2008; CHUNG et al., 2010).

Sedivy et al. (2003), Miyahara et al (2007) e Sugiura et al. (2009), embora não façam distinção entre densidade linfática peritumoral e intratumoral, ao avaliarem CECs de boca também encontraram maior comprometimento regional (pN+) nos pacientes cujos tumores tinham maior densidade linfática.

Com base nos últimos dados expostos, podemos inferir que, de maneira geral, a alta densidade linfática intratumoral consistiu em um indicador de piores resultados clínicos para os pacientes portadores de carcinomas espinocelulares de boca precoces.

Um aspecto intrigante que havíamos observado no decorrer do presente estudo foi a imunomarcação positiva das células neoplásicas pelo anticorpo anti-podoplanina, não sendo verificada a imunorreatividade deste anticorpo no epitélio da

mucosa bucal normal (controles positivos). Após a leitura de alguns trabalhos da literatura (MARTIN-VILLAR et al., 2005; SCHACHT et al., 2005; YUAN et al., 2006; LONGATTO FILHO et al., 2007; KAWAGUCHI et al., 2008; KREPPEL et al., 2010), nos propusemos a avaliar a expressão imuno-histoquímica de podoplanina pelas células neoplásicas dos 87 carcinomas espinocelulares de boca da amostra, apesar desta análise não constituir a proposição inicial da pesquisa.

Para nossa surpresa apenas 17,4% dos 87 CECs de boca iniciais mostraram imunomarcação positiva à podoplanina nas células neoplásicas. Um achado já bastante contrário ao encontrado por Yuan et al. (2006), que verificaram uma forte expressão em 60% dos pacientes estudados, após utilizarem o anticorpo primário D2-40 em 60 CECs de língua em diferentes estádios clínicos (I a IV). Entretanto, assim como em nosso estudo a podoplanina foi expressa, principalmente, na membrana celular e no citoplasma das células neoplásicas. Contrariamente ao encontrado por Yuan et al. (2006), nossos resultados mostraram que a maioria dos pacientes com comprometimento regional (pN+) apresentaram expressão negativa ao anticorpo em questão (APÊNDICE W).

A sobrevida dos pacientes também não mostrou associação com a expressão imuno-histoquímica de podoplanina pelas células malignas dos carcinomas de boca em nossa amostra (Tabela 11). Diferentemente, do que foi encontrado por Kreppel et al. (2010) ao avaliarem 80 pacientes com carcinoma espinocelular de boca, estádios clínicos I, II, III e IV. Os pacientes com alta expressão de podoplanina apresentaram uma menor taxa de sobrevida global acumulada em cinco anos do que os pacientes com expressão baixa ou moderada (KREPPEL et al., 2010). Além disso, a prevalência de comprometimento regional foi maior nos pacientes com altos níveis de expressão da molécula em questão e nenhum dos 13 pacientes sem expressão de podoplanina apresentavam metástase linfonodal.

Vale ressaltar que tanto Yuan et al. (2006) quanto Kreppel et al. (2010) utilizaram tumores avançados em seus estudos (estádios clínicos III e IV), o que poderia justificar o comportamento biológico tumoral tão diferente do encontrado em nossa amostra de tumores pequenos e em fases iniciais de progressão.

Em dois trabalhos de Wicki e colegas (WICKI et al., 2006; WICKI; CHRISTOFORI, 2007), esses autores sugeriram que a podoplanina é uma molécula importante no processo de invasão e migração de células neoplásicas para o estroma adjacente ao tumor e que durante estes processos tais células perderiam

algumas moléculas de adesão para ancoragem em células epiteliais, como a E-caderina, e passariam a expressar moléculas de adesão preferenciais ao tecido mesenquimal, como a N-caderina, a vimentina e, como sugerido, a podoplanina. Este processo de troca de marcadores celulares epiteliais para mesenquimais e vice-versa, de acordo com a necessidade de “locomoção” celular, é conhecido como transição epitelial-mesenquimal (WICKI; CHRISTOFORI, 2007). Este processo, de troca de moléculas de adesão, poderia justificar o porquê de nossa amostra, constituída por carcinomas espinocelulares de boca pequenos e em fases iniciais da progressão tumoral, não apresentar tantos tumores com expressão imuno-histoquímica para o anticorpo anti-podoplanina, quando comparada a outros trabalhos que utilizaram tumores mais avançados (YUAN et al., 2006; KREPPEL et al., 2010).

Enfim, podemos inferir que, mesmo com o avanço do conhecimento relativo ao mecanismo de metástase linfonodal, muitos aspectos da biologia tumoral, particularmente no que se refere à função exata dos vasos linfáticos, à linfangiogênese e aos fatores de crescimento envolvidos nestes processos, precisam ser mais explorados. Outros estudos são necessários para incrementar o conhecimento com relação a fatores preditivos para a ocorrência de metástases ocultas regionais do CEC de boca, visando reduzir a morbidade provocada pelo esvaziamento cervical eletivo em muitos pacientes que se apresentam como pN0 ao exame histopatológico.

6 CONCLUSÕES

6 CONCLUSÕES

A partir da análise microscópica de 87 carcinomas espinocelulares (CECs) de boca, com estadiamento clínico I (T1N0M0) e II (T2N0M0), localizados na língua e no assoalho de boca, verificamos que a densidade linfática peritumoral (DLP) e a densidade linfática intratumoral (DLI) não apresentaram associação com a expressão imuno-histoquímica de VEGF-C pelas células neoplásicas e com a ocorrência de metástases ocultas nos linfonodos cervicais.

Entretanto, os pacientes com alta DLP apresentaram maiores taxas de sobrevida específica por câncer e de sobrevida livre de doença, refletindo um melhor prognóstico, quando comparados aos pacientes com baixa DLP.

Em contrapartida, os pacientes cujos tumores apresentaram alta DLI tiveram mais recorrência regional do que os pacientes portadores de CECs de boca com baixa DLI. E, embora este resultado reflita uma pior evolução clínica, isto não foi suficiente para influenciar a sobrevida livre de doença destes pacientes.

Por fim, a busca de fatores preditivos para as metástases linfonodais ocultas ainda é necessária, porém esta análise deve ser feita em tumores iniciais em detrimento aos tumores mais avançados, já que os mecanismos de progressão da doença são completamente distintos nestas duas fases.

REFERÊNCIAS

REFERÊNCIAS

Achen MG, Stacker SA. Tumor lymphangiogenesis and metastatic spread-new players begin to emerge. Int J Cancer. 2006;119(8):1755-60.

Achen MG, Stacker SA. Molecular control of lymphatic metastasis. Ann N Y Acad Sci. 2008;1131:225-34.

Al-Rawi MA, Mansel RE, Jiang WG. Molecular and cellular mechanisms of lymphangiogenesis. Eur J Surg Oncol. 2005;31(2):117-21.

Audet N, Beasley NJ, MacMillan C, Jackson DG, Gullane PJ, Kamel-Reid S. Lymphatic vessel density, nodal metastases, and prognosis in patients with head and neck cancer. Arch Otolaryngol Head Neck Surg. 2005;131(12):1065-70.

Baldwin ME, Halford MM, Roufail S, Williams RA, Hibbs ML, Grail D, et al. Vascular endothelial growth factor D is dispensable for development of the lymphatic system. Mol Cell Biol. 2005;25(6):2441-9.

Baluk P, McDonald DM. Markers for microscopic imaging of lymphangiogenesis and angiogenesis. Ann N Y Acad Sci. 2008;1131:1-12.

Beasley NJ, Prevo R, Banerji S, Leek RD, Moore J, van Trappen P, et al. Intratumoral lymphangiogenesis and lymph node metastasis in head and neck cancer. Cancer Res. 2002;62(5):1315-20.

Breiteneder-Geleff S, Matsui K, Soleiman A, Meraner P, Poczewski H, Kalt R, et al. Podoplanin, novel 43-kd membrane protein of glomerular epithelial cells, is down-regulated in puromycin nephrosis. Am J Pathol. 1997;151(4):1141-52.

Bryne M, Koppang HS, Lilleng R, Stene T, Bang G, Dabelsteen E. New malignancy grading is a better prognostic indicator than Broders' grading in oral squamous cell carcinomas. J Oral Pathol Med. 1989;18(8):432-7.

Byers RM, El-Naggar AK, Lee YY, Rao B, Fornage B, Terry NH, et al. Can we detect or predict the presence of occult nodal metastases in patients with squamous carcinoma of the oral tongue? Head Neck. 1998;20(2):138-44.

Cao Y. Opinion: emerging mechanisms of tumour lymphangiogenesis and lymphatic metastasis. Nat Rev Cancer. 2005;5(9):735-43.

Chung MK, Min JY, So YK, Ko YH, Jeong HS, Son YI, et al. Correlation between lymphatic vessel density and regional metastasis in squamous cell carcinoma of the tongue. Head Neck. 2010;32(4):445-51.

Cohen-Kaplan V, Naroditsky I, Zetser A, Ilan N, Vlodavsky I, Doweck I. Heparanase induces VEGF C and facilitates tumor lymphangiogenesis. Int J Cancer. 2008;123(11):2566-73.

Cotran RS, Kumar V, Collins T, Robbins SL. Robbins pathologic basis of disease. 6th ed. Philadelphia: Saunders; 1999.

Das S, Skobe M. Lymphatic vessel activation in cancer. Ann N Y Acad Sci. 2008;1131:235-41.

Dumoff KL, Chu CS, Harris EE, Holtz D, Xu X, Zhang PJ, et al. Low podoplanin expression in pretreatment biopsy material predicts poor prognosis in advanced-stage squamous cell carcinoma of the uterine cervix treated by primary radiation. Mod Pathol. 2006;19(5):708-16.

Evangelou E, Kyzas PA, Trikalinos TA. Comparison of the diagnostic accuracy of lymphatic endothelium markers: Bayesian approach. Mod Pathol. 2005;18(11):1490-7.

Farnsworth RH, Achen MG, Stacker SA. Lymphatic endothelium: an important interactive surface for malignant cells. Pulm Pharmacol Ther. 2006;19(1):51-60.

Faustino SE, Oliveira DT, Nonogaki S, Landman G, Carvalho AL, Kowalski LP. Expression of vascular endothelial growth factor-C does not predict occult lymph-node metastasis in early oral squamous cell carcinoma. Int J Oral Maxillofac Surg. 2008;37(4):372-8.

Faustino SES. Expressão de VEGF-C em carcinomas espinocelulares de boca: correlação com as metástases linfonodais ocultas e com o prognóstico dos pacientes [dissertação]. Bauru (SP): Faculdade de Odontologia de Bauru, Universidade de São Paulo; 2007.

Franchi A, Gallo O, Massi D, Baroni G, Santucci M. Tumor lymphangiogenesis in head and neck squamous cell carcinoma: a morphometric study with clinical correlations. Cancer. 2004;101(5):973-8.

Haddadin KJ, Soutar DS, Oliver RJ, Webster MH, Robertson AG, MacDonald DG. Improved survival for patients with clinically T1/T2, N0 tongue tumors undergoing a prophylactic neck dissection. Head Neck. 1999;21(6):517-25.

Hirakawa S, Brown LF, Kodama S, Paavonen K, Alitalo K, Detmar M. VEGF-C-induced lymphangiogenesis in sentinel lymph nodes promotes tumor metastasis to distant sites. Blood. 2007;109(3):1010-7.

Hoshida T, Isaka N, Hagendoorn J, di Tomaso E, Chen YL, Pytowski B, et al. Imaging steps of lymphatic metastasis reveals that vascular endothelial growth factor-C increases metastasis by increasing delivery of cancer cells to lymph nodes: therapeutic implications. Cancer Res. 2006;66(16):8065-75.

Ishii H, Chikamatsu K, Sakakura K, Miyata M, Furuya N, Masuyama K. Primary tumor induces sentinel lymph node lymphangiogenesis in oral squamous cell carcinoma. Oral Oncol. 2010;46(5):373-8.

Jakobisiak M, Lasek W, Golab J. Natural mechanisms protecting against cancer. Immunol Lett. 2003;90(2-3):103-22.

Jin WL, Ye WM, Zheng JW, Zhou L, Zhu HG, Zhang ZY, et al. Occult cervical lymph node metastases in 100 consecutive patients with cN0 tongue cancer. Chin Med J (Engl). 2008;121(19):1871-4.

Karkkainen MJ, Haiko P, Sainio K, Partanen J, Taipale J, Petrova TV, et al. Vascular endothelial growth factor C is required for sprouting of the first lymphatic vessels from embryonic veins. Nat Immunol. 2004;5(1):74-80.

Kawaguchi H, El-Naggar AK, Papadimitrakopoulou V, Ren H, Fan YH, Feng L, et al. Podoplanin: a novel marker for oral cancer risk in patients with oral premalignancy. J Clin Oncol. 2008;26(3):354-60.

Kishimoto K, Sasaki A, Yoshihama Y, Mese H, Tsukamoto G, Matsumura T. Expression of vascular endothelial growth factor-C predicts regional lymph node metastasis in early oral squamous cell carcinoma. Oral Oncol. 2003;39(4):391-6.

Kowalski LP, Medina JE. Nodal metastases: predictive factors. Otolaryngol Clin North Am. 1998;31(4):621-37.

Kowalski LP, Sanabria A. Elective neck dissection in oral carcinoma: a critical review of the evidence. Acta Otorhinolaryngol Ital. 2007;27(3):113-7.

Kreppel M, Scheer M, Drebber U, Ritter L, Zoller JE. Impact of podoplanin expression in oral squamous cell carcinoma: clinical and histopathologic correlations. Virchows Arch. 2010;456(5):473-82.

Kyzas PA, Geleff S, Batistatou A, Agnantis NJ, Stefanou D. Evidence for lymphangiogenesis and its prognostic implications in head and neck squamous cell carcinoma. J Pathol. 2005;206(2):170-7.

Li QL, Chen FJ, Zeng ZY, Yang AK, Wu QL, Zhang HZ, et al. Expression and clinical significance of VEGF-C and Flt-4 in tongue squamous cell carcinoma. Ai Zheng. 2006;25(2):235-40.

Liang X, Yang D, Hu J, Hao X, Gao J, Mao Z. Hypoxia inducible factor-1alpha expression correlates with vascular endothelial growth factor-C expression and lymphangiogenesis/angiogenesis in oral squamous cell carcinoma. Anticancer Res. 2008;28(3A):1659-66.

Longatto Filho A, Oliveira TG, Pinheiro C, de Carvalho MB, Curioni OA, Mercante AM, et al. How useful is the assessment of lymphatic vascular density in oral carcinoma prognosis? World J Surg Oncol. 2007;5:140.

Martin-Villar E, Scholl FG, Gamallo C, Yurrita MM, Munoz-Guerra M, Cruces J, et al. Characterization of human PA2.26 antigen (T1alpha-2, podoplanin), a small membrane mucin induced in oral squamous cell carcinomas. Int J Cancer. 2005;113(6):899-910.

Maula SM, Luukkaa M, Grenman R, Jackson D, Jalkanen S, Ristamaki R. Intratumoral lymphatics are essential for the metastatic spread and prognosis in squamous cell carcinomas of the head and neck region. Cancer Res. 2003;63(8):1920-6.

Miyahara M, Tanuma J, Sugihara K, Semba I. Tumor lymphangiogenesis correlates with lymph node metastasis and clinicopathologic parameters in oral squamous cell carcinoma. Cancer. 2007;110(6):1287-94.

Munoz-Guerra MF, Marazuela EG, Martin-Villar E, Quintanilla M, Gamallo C. Prognostic significance of intratumoral lymphangiogenesis in squamous cell carcinoma of the oral cavity. Cancer. 2004;100(3):553-60.

Nakazato T, Shingaki S, Kitamura N, Saito C, Kuwano R, Tachibana M. Expression level of vascular endothelial growth factor-C and -A in cultured human oral squamous cell carcinoma correlates respectively with lymphatic metastasis and angiogenesis when transplanted into nude mouse oral cavity. Oncol Rep. 2006;15(4):825-30.

Neuchrist C, Erovic BM, Handisurya A, Fischer MB, Steiner GE, Hollemann D, et al. Vascular endothelial growth factor C and vascular endothelial growth factor receptor 3 expression in squamous cell carcinomas of the head and neck. Head Neck. 2003;25(6):464-74.

O'Donnell RK, Feldman M, Mick R, Muschel RJ. Immunohistochemical method identifies lymphovascular invasion in a majority of oral squamous cell carcinomas and discriminates between blood and lymphatic vessel invasion. J Histochem Cytochem. 2008;56(9):803-10.

O-Charoenrat P, Rhys-Evans P, Eccles SA. Expression of vascular endothelial growth factor family members in head and neck squamous cell carcinoma correlates with lymph node metastasis. Cancer. 2001;92(3):556-68.

Ohno F, Nakanishi H, Abe A, Seki Y, Kinoshita A, Hasegawa Y, et al. Regional difference in intratumoral lymphangiogenesis of oral squamous cell carcinomas evaluated by immunohistochemistry using D2-40 and podoplanin antibody: an analysis in comparison with angiogenesis. J Oral Pathol Med. 2007;36(5):281-9.

Okamoto M, Nishimine M, Kishi M, Kirita T, Sugimura M, Nakamura M, et al. Prediction of delayed neck metastasis in patients with stage I/II squamous cell carcinoma of the tongue. J Oral Pathol Med. 2002;31(4):227-33.

Padera TP, Kadambi A, di Tomaso E, Carreira CM, Brown EB, Boucher Y, et al. Lymphatic metastasis in the absence of functional intratumor lymphatics. Science. 2002;296(5574):1883-6.

Pepper MS, Tille JC, Nisato R, Skobe M. Lymphangiogenesis and tumor metastasis. Cell Tissue Res. 2003;314(1):167-77.

Pimenta Amaral TM, Da Silva Freire AR, Carvalho AL, Pinto CA, Kowalski LP. Predictive factors of occult metastasis and prognosis of clinical stages I and II

squamous cell carcinoma of the tongue and floor of the mouth. Oral Oncol. 2004;40(8):780-6.

Rayter Z, Mansi J. Medical therapy of breast cancer. Cambridge, UK: Cambridge University Press; 2003.

Saharinen P, Tammela T, Karkkainen MJ, Alitalo K. Lymphatic vasculature: development, molecular regulation and role in tumor metastasis and inflammation. Trends Immunol. 2004;25(7):387-95.

Schacht V, Dadras SS, Johnson LA, Jackson DG, Hong YK, Detmar M. Up-regulation of the lymphatic marker podoplanin, a mucin-type transmembrane glycoprotein, in human squamous cell carcinomas and germ cell tumors. Am J Pathol. 2005;166(3):913-21.

Schacht V, Ramirez MI, Hong YK, Hirakawa S, Feng D, Harvey N, et al. T1alpha/podoplanin deficiency disrupts normal lymphatic vasculature formation and causes lymphedema. Embo J. 2003;22(14):3546-56.

Schoppmann SF. Lymphangiogenesis, inflammation and metastasis. Anticancer Res. 2005;25(6C):4503-11.

Schoppmann SF, Birner P, Stockl J, Kalt R, Ullrich R, Caucig C, et al. Tumor-associated macrophages express lymphatic endothelial growth factors and are related to peritumoral lymphangiogenesis. Am J Pathol. 2002;161(3):947-56.

Sedivy R, Beck-Mannagetta J, Haverkampf C, Battistutti W, Honigschnabl S. Expression of vascular endothelial growth factor-C correlates with the lymphatic microvessel density and the nodal status in oral squamous cell cancer. J Oral Pathol Med. 2003;32(8):455-60.

Shayan R, Achen MG, Stacker SA. Lymphatic vessels in cancer metastasis: bridging the gaps. Carcinogenesis. 2006;27(9):1729-38.

Shintani S, Li C, Ishikawa T, Mihara M, Nakashiro K, Hamakawa H. Expression of vascular endothelial growth factor A, B, C, and D in oral squamous cell carcinoma. Oral Oncol. 2004;40(1):13-20.

Siriwardena BS, Kudo Y, Ogawa I, Udagama MN, Tilakaratne WM, Takata T. VEGF-C is associated with lymphatic status and invasion in oral cancer. J Clin Pathol. 2008;61(1):103-8.

Skobe M, Hawighorst T, Jackson DG, Prevo R, Janes L, Velasco P, et al. Induction of tumor lymphangiogenesis by VEGF-C promotes breast cancer metastasis. Nat Med. 2001;7(2):192-8.

Sobin LH, Wittekind C, International Union against Cancer. TNM : classification of malignant tumours. 6th ed. New York: Wiley-Liss; 2002.

Soini Y, Puhakka A, Kahlos K, Saily M, Paakko P, Koistinen P, et al. Endothelial nitric oxide synthase is strongly expressed in malignant mesothelioma but does not associate with vascular density or the expression of VEGF, FLK1 or FLT1. Histopathology. 2001;39(2):179-86.

Stoeckli SJ, Alkureishi LW, Ross GL. Sentinel node biopsy for early oral and oropharyngeal squamous cell carcinoma. Eur Arch Otorhinolaryngol. 2009;266(6):787-93.

Su JL, Yen CJ, Chen PS, Chuang SE, Hong CC, Kuo IH, et al. The role of the VEGF-C/VEGFR-3 axis in cancer progression. Br J Cancer. 2007;96(4):541-5.

Sugiura T, Inoue Y, Matsuki R, Ishii K, Takahashi M, Abe M, et al. VEGF-C and VEGF-D expression is correlated with lymphatic vessel density and lymph node metastasis in oral squamous cell carcinoma: Implications for use as a prognostic marker. Int J Oncol. 2009;34(3):673-80.

Sundar SS, Ganesan TS. Role of lymphangiogenesis in cancer. J Clin Oncol. 2007;25(27):4298-307.

Tae K, El-Naggar AK, Yoo E, Feng L, Lee JJ, Hong WK, et al. Expression of vascular endothelial growth factor and microvessel density in head and neck tumorigenesis. Clin Cancer Res. 2000;6(7):2821-8.

Takes RP, Rinaldo A, Rodrigo JP, Devaney KO, Fagan JJ, Ferlito A. Can biomarkers play a role in the decision about treatment of the clinically negative neck in patients with head and neck cancer? Head Neck. 2008;30(4):525-38.

Tammela T, Petrova TV, Alitalo K. Molecular lymphangiogenesis: new players. Trends Cell Biol. 2005;15(8):434-41.

Tanigaki Y, Nagashima Y, Kitamura Y, Matsuda H, Mikami Y, Tsukuda M. The expression of vascular endothelial growth factor-A and -C, and receptors 1 and 3: correlation with lymph node metastasis and prognosis in tongue squamous cell carcinoma. Int J Mol Med. 2004;14(3):389-95.

Tanis PJ, Nieweg OE, Valdes Olmos RA, Th Rutgers EJ, Kroon BB. History of sentinel node and validation of the technique. Breast Cancer Res. 2001;3(2):109-12.

Tervala T, Suominen E, Saaristo A. Targeted treatment for lymphedema and lymphatic metastasis. Ann N Y Acad Sci. 2008;1131:215-24.

Tobler NE, Detmar M. Tumor and lymph node lymphangiogenesis--impact on cancer metastasis. J Leukoc Biol. 2006;80(4):691-6.

Veikkola T, Karkkainen M, Claesson-Welsh L, Alitalo K. Regulation of angiogenesis via vascular endothelial growth factor receptors. Cancer Res. 2000;60(2):203-12.

Warburton G, Nikitakis NG, Roberson P, Marinos NJ, Wu T, Sauk JJ, Jr., et al. Histopathological and lymphangiogenic parameters in relation to lymph node

metastasis in early stage oral squamous cell carcinoma. J Oral Maxillofac Surg. 2007;65(3):475-84.

Wicki A, Christofori G. The potential role of podoplanin in tumour invasion. Br J Cancer. 2007;96(1):1-5.

Wicki A, Lehembre F, Wick N, Hantusch B, Kerjaschki D, Christofori G. Tumor invasion in the absence of epithelial-mesenchymal transition: podoplanin-mediated remodeling of the actin cytoskeleton. Cancer Cell. 2006;9(4):261-72.

Yuan P, Temam S, El-Naggar A, Zhou X, Liu DD, Lee JJ, et al. Overexpression of podoplanin in oral cancer and its association with poor clinical outcome. Cancer. 2006;107(3):563-9.

Zhao D, Pan J, Li XQ, Wang XY, Tang C, Xuan M. Intratumoral lymphangiogenesis in oral squamous cell carcinoma and its clinicopathological significance. J Oral Pathol Med. 2008;37(10):616-25.

APÊNDICES

APÊNDICE A - Formulário utilizado para a coleta dos dados clínicos e microscópicos relativos aos pacientes com carcinoma espinocelular de boca, estádios clínicos I e II.

Faculdade de Odontologia de Bauru - USP
Departamento de Estomatologia - Área de Patologia
Fundação Antônio Prudente / Hospital do Câncer A. C. Camargo
Departamento de Anatomia Patológica
Departamento de Cirurgia de Cabeça e Pescoço e Otorrinolaringologia

"VEGF-C e densidade de vasos linfáticos em carcinoma espinocelular de boca: associação com as metástases linfonodais ocultas e com o prognóstico dos pacientes"
Simone Eloiza Sita Faustino; Dra. Denise Tostes Oliveira;
Dr. Gilles Landman; Dr. Luiz Paulo Kowalski

I. Identificação e dados demográficos:

1. Número no estudo: _____
2. RGH: _____
3. Idade: _____anos
4. Gênero: ☐ 1-masculino ☐ 2-feminino
5. Raça: ☐ 1-branca ☐ 2-não branca

II. História clínica:

6. Tempo de história: _____ meses (999 se desconhecido)
7. Tabagismo: ☐ 0-não ☐ 1-sim ☐ 9-desc.
8. Etilismo: ☐ 0-não ☐ 1-sim ☐ 9-desc.

III. Exame loco-regional:

9. Local do tumor: ☐ 1-língua ☐ 2-assoalho
10. Extensão do tumor: ☐ 0-não ☐ 1-língua ☐ 2-assoalho ☐ 3-gengiva ☐ 4-retromolar ☐ 5-lábio ☐ 6-jugal ☐ 7-palato ☐ 8-loja amigdaliana
11. Linha média: ☐ 0-não compromete ☐ 1-compromete ☐ 9- desc.
12. Tipo de lesão: ☐ 1-úlcero-vegetante ☐ 2-úlcero-infiltrativa ☐ 3-outra _____
13. Diâmetro aproximado da lesão: _____ cm
14. Estádio T (UICC 2002): ☐ 1-T1 ☐ 2-T2
15. Estádio N (UICC 2002): ☐ 0-N0

IV. Cirurgia:

16. Data da cirurgia: ___/___/___
17. Esvaz. cervical ipsilateral: ☐ 0-não ☐ 1-sim
18. Esvaz. cervical contral. (simult.): ☐ 0-não ☐ 1-sim
19. Data da alta hospitalar: ___/___/___

V. Radioterapia pós-operatória:

20. ☐ 0-não ☐ 1-sim
21. Data do início ___/___/___ (em branco se não fez)
22. Data do final: ___/___/___ (em branco se não fez)

VI. Análise microscópica:

23. Número do AP: _____
24. Anatomopatológico do tumor primário: ☐ 1-CEC I ☐ 2-CEC II ☐ 3-CEC III ☐ 4-CEC SOE
25. Embolização vascular: ☐ 0-não ☐ 1-linfática ☐ 2-sangüínea ☐ 3-ambas ☐ 9-ignorado
26. Infiltração perineural: ☐ 0-não ☐ 1-presente ☐ 9-ignorado
27. Infiltração muscular: ☐ 0-não ☐ 1-presente ☐ 9-ignorado
28. Infiltração óssea: ☐ 0-não ☐ 1-presente ☐ 9-ignorado
29. Infiltração de glândulas salivares: ☐ 0-não ☐ 1-presente ☐ 9-ignorado
30. Margens: ☐ 0-livres ☐ 1-presentes ☐ 2-comprometidas ☐ 9-ignorado
31. Número de linfonodos comprometidos ipsilaterais: _____ (99 se não esv.)
32. Número de linfonodos dissecados ipsilaterais: _____ (999 se não esv.)
33. Número de linfonodos comprometidos contralaterais: _____ (99 se não esv.)
34. Número de linfonodos dissecados contralaterais: _____ (999 se não esv.)
35. pN: ☐ 0-negativo ☐ 1-positivo ☐ 9-sem esvaziamento cervical

VII. Evolução:

36. Data da primeira recidiva: ___/___/___ (em branco se não teve)
37. Locais de recidiva: ☐ 0-não teve ☐ 1-local ☐ 2-pescoço ipsi ☐ 3-pescoço contra ☐ 4-pulmão ☐ 5-osso ☐ 6-fígado ☐ 7-outra à distância _____ ☐ 8-teve recidiva, local ignorado
38. Data do diagnóstico do segundo tumor primário: ___/___/___ (em branco se não teve)
39. Local do segundo tumor primário: _____(0 se não teve)
40. Data da última informação objetiva de seguimento: ___/___/___
41. Situação na última informação de seguimento: ☐ 1-vivo 000 ☐ 2-vivo com CA ☐ 3-MOCI ☐ 4-MOCA ☐ 5-MOASS _____ ☐ 6- perdido de vista (definição: pacientes com menos de 5 anos de seguimento e que deixaram de retornar por um período igual ao dobro estipulado. Pacientes assintomáticos perdidos após 5 anos devem ser classificados como vivo 000).

APÊNDICE B - Tabela de distribuição da expressão imuno-histoquímica do anticorpo anti-VEGF-C nos carcinomas espinocelulares de boca, segundo variáveis demográficas e clínicas. Hospital do Câncer A. C. Camargo, São Paulo.

Variável	VEGF-C				*p*
	Fraco		Forte		
Gênero	**n**	**%**	**n**	**%**	
Masculino	16	76,2	52	78,8	0,770
Feminino	5	23,8	14	21,2	
Raça					
Branca	20	95,2	60	90,9	1,000
Não branca	1	4,8	6	9,1	
Idade					
≤ 59 anos	10	47,6	35	53,0	0,666
> 59 anos	11	52,4	31	47,0	
Tabagismo#					
Não	3	15,0	6	9,8	0,682
Sim	17	85,0	55	90,2	
Etilismo#					
Não	4	20,0	11	18,0	1,000
Sim	16	80,0	50	82,0	
Tabagismo + Etilismo#					
Não	4	20,0	13	21,3	1,000
Sim	16	80,0	48	78,7	
Local do tumor					
Língua	16	76,2	44	66,7	0,411
Assoalho	5	23,8	22	33,3	
Estadiamento T					
T1	10	47,6	18	27,3	0,082
T2	11	52,4	48	72,7	
TOTAL	**21**	**100,0**	**66**	**100,0**	

p: nível descritivo do teste do qui-quadrado ou do teste exato de Fisher; n: número de carcinomas espinocelulares de língua e assoalho de boca; #: excluídos os pacientes com informação desconhecida.

APÊNDICE C - Tabela de distribuição da expressão imuno-histoquímica do anticorpo anti-VEGF-C nos carcinomas espinocelulares de boca, segundo a evolução clínica e as variáveis microscópicas de infiltração neoplásica. Hospital do Câncer A. C. Camargo, São Paulo.

Variável	VEGF-C				*p*
	Fraco		Forte		
Recorrência local	**n**	**%**	**n**	**%**	
Ausente	19	90,5	53	80,3	0,507
Presente	2	9,5	13	19,7	
Recorrência regional					
Ausente	17	81,0	56	84,8	0,736
Presente	4	19,0	10	15,2	
Embolização linfática					
Ausente	16	76,2	46	69,7	0,567
Presente	5	23,8	20	30,3	
Embolização sangüínea					
Ausente	19	90,5	56	84,8	0,722
Presente	2	9,5	10	15,2	
Infiltração perineural					
Ausente	9	42,9	34	51,5	0,489
Presente	12	57,1	32	48,5	
Infiltração muscular					
Ausente	3	14,3	13	19,7	0,751
Presente	18	85,7	53	80,3	
Infiltração glandular					
Ausente	16	76,2	42	63,6	0,288
Presente	5	23,8	24	36,4	
TOTAL	**21**	**100,0**	**66**	**100,0**	

p: nível descritivo do teste do qui-quadrado ou do teste exato de Fisher; n: número de carcinomas espinocelulares de língua e assoalho de boca.

APÊNDICE D - Tabela de distribuição da expressão imuno-histoquímica do anticorpo anti-VEGF-C nos carcinomas espinocelulares de boca, segundo o comprometimento linfonodal cervical histopatológico e a graduação de malignidade tumoral. Hospital do Câncer A. C. Camargo, São Paulo.

Variável	**VEGF-C**				**Total**		***p***
	Fraco		**Forte**				
Comprometimento linfonodal#	**n**	**%**	**n**	**%**	**n**	**%**	
pN0	8	16,0	42	84,0	50	100	1,000
pN+	2	14,3	12	85,7	14	100	
Graduação de malignidade							
Pouco agressivo	18	26,1	51	73,9	69	100	0,543
Muito agressivo	3	16,7	15	83,3	18	100	

p: nível descritivo do teste do qui-quadrado ou do teste exato de Fisher; n: número de carcinomas espinocelulares de língua e assoalho de boca; pN0: ausência de comprometimento linfonodal cervical histopatológico; pN+: presença de comprometimento linfonodal cervical histopatológico; #: excluídos os pacientes não submetidos ao esvaziamento cervical eletivo.

APÊNDICE E - Tabela de distribuição da densidade linfática peritumoral (avaliação sequencial) nos carcinomas espinocelulares de boca, segundo variáveis demográficas e clínicas. Hospital do Câncer A. C. Camargo, São Paulo.

Variável	Densidade Linfática Peritumoral				*p*
	Baixa		Alta		
Gênero	**n**	**%**	**n**	**%**	
Masculino	35	77,8	33	78,6	0,929
Feminino	10	22,2	9	21,4	
Raça					
Branca	40	88,9	40	95,2	0,435
Não branca	5	11,1	2	4,8	
Idade					
≤ 59 anos	22	48,9	23	54,8	0,584
> 59 anos	23	51,1	19	45,2	
Tabagismo#					
Não	5	11,9	4	10,3	1,000
Sim	37	88,1	35	89,7	
Etilismo#					
Não	9	21,4	6	15,4	0,484
Sim	33	78,6	33	84,6	
Tabagismo + Etilismo#					
Não	9	21,4	8	20,5	0,919
Sim	33	78,6	31	79,5	
Local do tumor					
Língua	30	66,7	30	71,4	0,631
Assoalho	15	33,3	12	28,6	
Estadiamento T					
T1	12	26,7	16	38,1	0,254
T2	33	73,3	26	61,9	
TOTAL	**45**	**100,0**	**42**	**100,0**	

p: nível descritivo do teste do qui-quadrado ou do teste exato de Fisher; n: número de carcinomas espinocelulares de língua e assoalho de boca; #: excluídos os pacientes com informação desconhecida.

APÊNDICE F - Tabela de distribuição da densidade linfática peritumoral (avaliação sequencial) nos carcinomas espinocelulares de boca, segundo a evolução clínica e as variáveis microscópicas de infiltração neoplásica. Hospital do Câncer A. C. Camargo, São Paulo.

Variável	Densidade Linfática Peritumoral				*p*
	Baixa		Alta		
Recorrência local	**n**	**%**	**n**	**%**	
Ausente	34	75,6	38	90,5	0,066
Presente	11	24,4	4	9,5	
Recorrência regional					
Ausente	38	84,4	35	83,3	0,888
Presente	7	15,6	7	16,7	
Embolização linfática					
Ausente	30	66,7	32	76,2	0,327
Presente	15	33,3	10	23,8	
Embolização sangüínea					
Ausente	39	86,7	36	85,7	0,898
Presente	6	13,3	6	14,3	
Infiltração perineural					
Ausente	18	40	25	59,5	0,069
Presente	27	60	17	40,5	
Infiltração muscular					
Ausente	6	13,3	10	23,8	0,208
Presente	39	86,7	32	76,2	
Infiltração glandular					
Ausente	25	55,6	33	78,6	0,230
Presente	20	44,4	9	21,4	
TOTAL	**45**	**100,0**	**42**	**100,0**	

p: nível descritivo do teste do qui-quadrado ou do teste exato de Fisher; n: número de carcinomas espinocelulares de língua e assoalho de boca.

APÊNDICE G - Tabela de distribuição da densidade linfática peritumoral (avaliação sequencial) nos carcinomas espinocelulares de boca, segundo o comprometimento linfonodal cervical histopatológico, a graduação de malignidade tumoral e a expressão imuno-histoquímica do anticorpo anti-VEGF-C. Hospital do Câncer A. C. Camargo, São Paulo.

Variável	**Densidade Linfática Peritumoral**				***p***
	Baixa		**Alta**		
Comprometimento linfonodal#	**n**	**%**	**n**	**%**	
pN0	30	81,1	20	74,1	0,503
pN+	7	18,9	7	25,9	
Graduação de malignidade					
Pouco agressivo	35	77,8	34	81,0	0,715
Muito agressivo	10	22,2	8	19,0	
VEGF-C					
Fraco	9	20,0	12	28,6	0,351
Forte	36	80,0	30	71,4	
TOTAL	**45**	**100,0**	**42**	**100,0**	

p: nível descritivo do teste do qui-quadrado ou do teste exato de Fisher; n: número de carcinomas espinocelulares de língua e assoalho de boca; pN0: ausência de comprometimento linfonodal cervical histopatológico; pN+: presença de comprometimento linfonodal cervical histopatológico; #: excluídos os pacientes não submetidos ao esvaziamento cervical eletivo.

APÊNDICE H - Tabela de distribuição da densidade linfática peritumoral (avaliação sequencial) nos carcinomas espinocelulares de boca, com comprometimento linfonodal cervical histopatológico (pN+), segundo a expressão imuno-histoquímica do anticorpo anti-VEGF-C. Hospital do Câncer A. C. Camargo, São Paulo.

Variável	**Densidade Linfática Peritumoral**				***p***
	Baixa		**Alta**		
VEGF-C – pN+	**n**	**%**	**n**	**%**	
Fraco	2	28,6	0	0,0	0,462
Forte	5	71,4	7	100,0	
TOTAL	**7**	**100,0**	**7**	**100,0**	

p: nível descritivo do teste exato de Fisher; n: número de carcinomas espinocelulares de língua e assoalho de boca com comprometimento linfonodal cervical histopatológico.

APÊNDICE I - Tabela de distribuição da densidade linfática peritumoral (avaliação *hot spot*) nos carcinomas espinocelulares de boca, segundo variáveis demográficas e clínicas. Hospital do Câncer A. C. Camargo, São Paulo.

Variável	Densidade Linfática Peritumoral				*p*
	Baixa		Alta		
Gênero	**n**	**%**	**n**	**%**	
Masculino	32	76,2	36	80,0	0,667
Feminino	10	23,8	9	20,0	
Raça					
Branca	37	88,1	43	95,6	0,255
Não branca	5	11,9	2	4,4	
Idade					
≤ 59 anos	21	50,0	24	53,3	0,756
> 59 anos	21	50,0	21	46,7	
Tabagismo#					
Não	5	13,2	4	9,3	0,728
Sim	33	86,8	39	90,7	
Etilismo#					
Não	6	15,8	9	20,9	0,552
Sim	32	84,2	34	79,1	
Tabagismo + Etilismo#					
Não	7	18,4	10	23,3	0,594
Sim	31	81,6	33	76,7	
Local do tumor					
Língua	31	73,8	29	64,4	0,345
Assoalho	11	26,2	16	35,6	
Estadiamento T					
T1	12	28,6	16	35,6	0,486
T2	30	71,4	29	64,4	
TOTAL	**42**	**100,0**	**45**	**100,0**	

p: nível descritivo do teste do qui-quadrado ou do teste exato de Fisher; n: número de carcinomas espinocelulares de língua e assoalho de boca; #: excluídos os pacientes com informação desconhecida.

APÊNDICE J - Tabela de distribuição da densidade linfática peritumoral (avaliação *hot spot*) nos carcinomas espinocelulares de boca, segundo a evolução clínica e as variáveis microscópicas de infiltração neoplásica. Hospital do Câncer A. C. Camargo, São Paulo.

Variável	Densidade Linfática Peritumoral				*p*
	Baixa		Alta		
Recorrência local	**n**	**%**	**n**	**%**	
Ausente	34	81,0	38	84,4	0,667
Presente	8	19,0	7	15,6	
Recorrência regional					
Ausente	36	85,7	37	82,2	0,658
Presente	6	14,3	8	17,8	
Embolização linfática					
Ausente	28	66,7	34	75,6	0,360
Presente	14	33,3	11	24,4	
Embolização sangüínea					
Ausente	37	88,1	38	84,4	0,622
Presente	5	11,9	7	15,6	
Infiltração perineural					
Ausente	16	38,1	27	60,0	**0,041**
Presente	26	61,9	18	40,0	
Infiltração muscular					
Ausente	5	11,9	11	24,4	0,131
Presente	37	88,1	34	75,6	
Infiltração glandular					
Ausente	27	64,3	31	68,9	0,649
Presente	15	35,7	14	31,1	
TOTAL	**42**	**100,0**	**45**	**100,0**	

p: nível descritivo do teste do qui-quadrado ou do teste exato de Fisher; n: número de carcinomas espinocelulares de língua e assoalho de boca.

APÊNDICE K - Tabela de distribuição da densidade linfática peritumoral (avaliação *hot spot*) nos carcinomas espinocelulares de boca, segundo o comprometimento linfonodal cervical histopatológico, a graduação de malignidade tumoral e a expressão imuno-histoquímica do anticorpo anti-VEGF-C. Hospital do Câncer A. C. Camargo, São Paulo.

Variável	**Densidade Linfática Peritumoral**				***p***
	Baixa		**Alta**		
Comprometimento linfonodal#	**n**	**%**	**n**	**%**	
pN0	26	76,5	24	80,0	0,733
pN+	8	23,5	6	20,0	
Graduação de malignidade					
Pouco agressivo	32	76,2	37	82,2	0,488
Muito agressivo	10	23,8	8	17,8	
VEGF-C					
Fraco	12	28,6	9	20,0	0,351
Forte	30	71,4	36	80,0	
TOTAL	**42**	**100,0**	**45**	**100,0**	

p: nível descritivo do teste do qui-quadrado ou do teste exato de Fisher; n: número de carcinomas espinocelulares de língua e assoalho de boca; pN0: ausência de comprometimento linfonodal cervical histopatológico; pN+: presença de comprometimento linfonodal cervical histopatológico; #: excluídos os pacientes não submetidos ao esvaziamento cervical eletivo.

APÊNDICE L - Tabela de distribuição da densidade linfática peritumoral (avaliação *hot spot*) nos carcinomas espinocelulares de boca, com comprometimento linfonodal cervical histopatológico (pN+), segundo a expressão imuno-histoquímica do anticorpo anti-VEGF-C. Hospital do Câncer A. C. Camargo, São Paulo.

Variável	**Densidade Linfática Peritumoral**				***p***
	Baixa		**Alta**		
VEGF-C – pN+	**n**	**%**	**n**	**%**	
Fraco	2	25,0	0	0,0	0,473
Forte	6	75,0	6	100,0	
TOTAL	**8**	**100,0**	**6**	**100,0**	

p: nível descritivo do teste exato de Fisher; n: número de carcinomas espinocelulares de língua e assoalho de boca com comprometimento linfonodal cervical histopatológico.

APÊNDICE M - Tabela de distribuição da densidade linfática intratumoral (avaliação sequencial) nos carcinomas espinocelulares de boca, segundo variáveis demográficas e clínicas. Hospital do Câncer A. C. Camargo, São Paulo.

Variável	Densidade Linfática Intratumoral				*p*
	Baixa		Alta		
Gênero	**n**	**%**	**n**	**%**	
Masculino	43	86,0	25	67,6	**0,040**
Feminino	7	14,0	12	32,4	
Raça					
Branca	47	94,0	33	89,2	0,452
Não branca	3	6,0	4	10,8	
Idade					
≤ 59 anos	28	56,0	17	45,9	0,354
> 59 anos	22	44,0	20	54,1	
Tabagismo#					
Não	4	8,5	5	14,7	0,481
Sim	43	91,5	29	85,3	
Etilismo#					
Não	8	17,0	7	20,6	0,683
Sim	39	83,0	27	79,4	
Tabagismo + Etilismo#					
Não	10	21,3	7	20,6	0,940
Sim	37	78,7	27	79,4	
Local do tumor					
Língua	34	68,0	26	70,3	0,821
Assoalho	16	32,0	11	29,7	
Estadiamento T					
T1	19	38,0	9	24,3	0,177
T2	31	62,0	28	75,7	
TOTAL	**50**	**100,0**	**37**	**100,0**	

p: nível descritivo do teste do qui-quadrado ou do teste exato de Fisher; n: número de carcinomas espinocelulares de língua e assoalho de boca; #: excluídos os pacientes com informação desconhecida.

APÊNDICE N - Tabela de distribuição da densidade linfática intratumoral (avaliação sequencial) nos carcinomas espinocelulares de boca, segundo a evolução clínica e as variáveis microscópicas de infiltração neoplásica. Hospital do Câncer A. C. Camargo, São Paulo.

Variável	Densidade Linfática Intratumoral				*p*
	Baixa		Alta		
Recorrência local	**n**	**%**	**n**	**%**	
Ausente	41	82,0	31	83,8	0,828
Presente	9	18,0	6	16,2	
Recorrência regional					
Ausente	45	90,0	28	75,7	0,072
Presente	5	10,0	9	24,3	
Embolização linfática					
Ausente	38	76,0	24	64,9	0,257
Presente	12	24,0	13	35,1	
Embolização sangüínea					
Ausente	43	86,0	32	86,5	0,948
Presente	7	14,0	5	13,5	
Infiltração perineural					
Ausente	26	52,0	17	45,9	0,577
Presente	24	48,0	20	54,1	
Infiltração muscular					
Ausente	11	22,0	5	13,5	0,312
Presente	39	78,0	32	86,5	
Infiltração glandular					
Ausente	34	68,0	24	64,9	0,759
Presente	16	32,0	13	35,1	
TOTAL	**50**	**100,0**	**37**	**100,0**	

p: nível descritivo do teste do qui-quadrado ou do teste exato de Fisher; n: número de carcinomas espinocelulares de língua e assoalho de boca.

APÊNDICE O - Tabela de distribuição da densidade linfática intratumoral (avaliação sequencial) nos carcinomas espinocelulares de boca, segundo o comprometimento linfonodal cervical histopatológico, a graduação de malignidade tumoral e a expressão imuno-histoquímica do anticorpo anti-VEGF-C. Hospital do Câncer A. C. Camargo, São Paulo.

Variável	**Densidade Linfática Intratumoral**				***p***
	Baixa		**Alta**		
Comprometimento linfonodal#	**n**	**%**	**n**	**%**	
pN0	32	84,2	18	69,2	0,155
pN+	6	15,8	8	30,8	
Graduação de malignidade					
Pouco agressivo	38	76,0	31	83,8	0,376
Muito agressivo	12	24,0	6	16,2	
VEGF-C					
Fraco	13	26,0	8	21,6	0,637
Forte	37	74,0	29	78,4	
TOTAL	**50**	**100,0**	**37**	**100,0**	

p: nível descritivo do teste do qui-quadrado ou do teste exato de Fisher; n: número de carcinomas espinocelulares de língua e assoalho de boca; pN0: ausência de comprometimento linfonodal cervical histopatológico; pN+: presença de comprometimento linfonodal cervical histopatológico; #: excluídos os pacientes não submetidos ao esvaziamento cervical eletivo.

APÊNDICE P - Tabela de distribuição da densidade linfática intratumoral (avaliação sequencial) nos carcinomas espinocelulares de boca, com comprometimento linfonodal cervical histopatológico (pN+), segundo a expressão imuno-histoquímica do anticorpo anti-VEGF-C. Hospital do Câncer A. C. Camargo, São Paulo.

Variável	**Densidade Linfática Intratumoral**				***p***
	Baixa		**Alta**		
VEGF-C – pN+	**n**	**%**	**n**	**%**	
Fraco	2	33,3	0	0,0	0,165
Forte	4	66,7	8	100,0	
TOTAL	**6**	**100,0**	**8**	**100,0**	

p: nível descritivo do teste exato de Fisher; n: número de carcinomas espinocelulares de língua e assoalho de boca com comprometimento linfonodal cervical histopatológico.

APÊNDICE Q - Tabela de distribuição da densidade linfática intratumoral (avaliação *hot spot*) nos carcinomas espinocelulares de boca, segundo variáveis demográficas e clínicas. Hospital do Câncer A. C. Camargo, São Paulo.

Variável	Densidade Linfática Intratumoral				*p*
	Baixa		Alta		
Gênero	**n**	**%**	**n**	**%**	
Masculino	38	82,6	30	73,2	0,288
Feminino	8	17,4	11	26,8	
Raça					
Branca	44	95,7	36	87,8	0,247
Não branca	2	4,3	5	12,2	
Idade					
≤ 59 anos	25	54,3	20	48,8	0,604
> 59 anos	21	45,7	21	51,2	
Tabagismo#					
Não	5	11,6	4	10,5	1,000
Sim	38	88,4	34	89,5	
Etilismo#					
Não	8	18,6	7	18,4	0,983
Sim	35	81,4	31	81,6	
Tabagismo + Etilismo#					
Não	10	23,3	7	18,4	0,594
Sim	33	76,7	31	81,6	
Local do tumor					
Língua	31	67,4	29	70,7	0,737
Assoalho	15	32,6	12	29,3	
Estadiamento T					
T1	18	39,1	10	24,4	0,142
T2	28	60,9	31	75,6	
TOTAL	**46**	**100,0**	**41**	**100,0**	

p: nível descritivo do teste do qui-quadrado ou do teste exato de Fisher; n: número de carcinomas espinocelulares de língua e assoalho de boca; #: excluídos os pacientes com informação desconhecida.

APÊNDICE R - Tabela de distribuição da densidade linfática intratumoral (avaliação *hot spot*) nos carcinomas espinocelulares de boca, segundo a evolução clínica e as variáveis microscópicas de infiltração neoplásica. Hospital do Câncer A. C. Camargo, São Paulo.

Variável	Densidade Linfática Intratumoral				*p*
	Baixa		Alta		
Recorrência local	**n**	**%**	**n**	**%**	
Ausente	37	80,4	35	85,4	0,543
Presente	9	19,6	6	14,6	
Recorrência regional					
Ausente	42	91,3	31	75,6	**0,047**
Presente	4	8,7	10	24,4	
Embolização linfática					
Ausente	36	78,3	26	63,4	0,127
Presente	10	21,7	15	36,6	
Embolização sangüínea					
Ausente	39	84,8	36	87,8	0,683
Presente	7	15,2	5	12,2	
Infiltração perineural					
Ausente	25	54,3	18	43,9	0,331
Presente	21	45,7	23	56,1	
Infiltração muscular					
Ausente	10	21,7	6	14,6	0,393
Presente	36	78,3	35	85,4	
Infiltração glandular					
Ausente	33	71,7	25	61,0	0,288
Presente	13	28,3	16	39,0	
TOTAL	**46**	**100,0**	**41**	**100,0**	

p: nível descritivo do teste do qui-quadrado ou do teste exato de Fisher; n: número de carcinomas espinocelulares de língua e assoalho de boca.

APÊNDICE S - Tabela de distribuição da densidade linfática intratumoral (avaliação *hot spot*) nos carcinomas espinocelulares de boca, segundo o comprometimento linfonodal cervical histopatológico, a graduação de malignidade tumoral e a expressão imuno-histoquímica do anticorpo anti-VEGF-C. Hospital do Câncer A. C. Camargo, São Paulo.

Variável	**Densidade Linfática Intratumoral**				***p***
	Baixa		**Alta**		
Comprometimento linfonodal#	**n**	**%**	**n**	**%**	
pN0	29	82,9	21	72,4	0,314
pN+	6	17,1	8	27,6	
Graduação de malignidade					
Pouco agressivo	34	73,9	35	85,4	0,188
Muito agressivo	12	26,1	6	14,6	
VEGF-C					
Fraco	13	28,3	8	19,5	0,341
Forte	33	71,7	33	80,5	
TOTAL	**46**	**100,0**	**41**	**100,0**	

p: nível descritivo do teste do qui-quadrado ou do teste exato de Fisher; n: número de carcinomas espinocelulares de língua e assoalho de boca; pN0: ausência de comprometimento linfonodal cervical histopatológico; pN+: presença de comprometimento linfonodal cervical histopatológico; #: excluídos os pacientes não submetidos ao esvaziamento cervical eletivo.

APÊNDICE T - Tabela de distribuição da densidade linfática intratumoral (avaliação *hot spot*) nos carcinomas espinocelulares de boca, com comprometimento linfonodal cervical histopatológico (pN+), segundo a expressão imuno-histoquímica do anticorpo anti-VEGF-C. Hospital do Câncer A. C. Camargo, São Paulo.

Variável	**Densidade Linfática Intratumoral**				***p***
	Baixa		**Alta**		
VEGF-C – pN+	**n**	**%**	**n**	**%**	
Fraco	2	33,3	0	0,0	0,165
Forte	4	66,7	8	100,0	
TOTAL	**6**	**100,0**	**8**	**100,0**	

p: nível descritivo do teste exato de Fisher; n: número de carcinomas espinocelulares de língua e assoalho de boca com comprometimento linfonodal cervical histopatológico.

APÊNDICE U - Tabela de distribuição da expressão imuno-histoquímica do anticorpo anti-podoplanina nos carcinomas espinocelulares de boca, segundo variáveis demográficas e clínicas. Hospital do Câncer A. C. Camargo, São Paulo.

Variável	Podoplanina				*p*
	Negativa		Positiva		
Gênero	**n**	**%**	**n**	**%**	
Masculino	56	77,8	12	80,0	1,000
Feminino	16	22,2	3	20,0	
Raça					
Branca	66	91,7	14	93,3	1,000
Não branca	6	8,3	1	6,7	
Idade					
≤ 59 anos	34	47,2	11	73,3	0,066
> 59 anos	38	52,8	4	26,7	
Tabagismo#					
Não	8	12,1	1	6,7	1,000
Sim	58	87,9	14	93,3	
Etilismo#					
Não	13	19,7	2	13,3	0,725
Sim	53	80,3	13	86,7	
Tabagismo + Etilismo#					
Não	14	21,2	3	20,0	1,000
Sim	52	78,8	12	80,0	
Local do tumor					
Língua	51	70,8	9	60,0	0,540
Assoalho	21	29,2	6	40,0	
Estadiamento T					
T1	24	33,3	4	26,7	0,765
T2	48	66,7	11	73,3	
TOTAL	**72**	**100,0**	**15**	**100,0**	

p: nível descritivo do teste do qui-quadrado ou do teste exato de Fisher; n: número de carcinomas espinocelulares de língua e assoalho de boca; #: excluídos os pacientes com informação desconhecida.

APÊNDICE V - Tabela de distribuição da expressão imuno-histoquímica do anticorpo anti-podoplanina nos carcinomas espinocelulares de boca, segundo a evolução clínica e as variáveis microscópicas de infiltração neoplásica. Hospital do Câncer A. C. Camargo, São Paulo.

Variável	Podoplanina				*p*
	Negativa		Positiva		
Recorrência local	**n**	**%**	**n**	**%**	
Ausente	61	84,7	11	73,3	0,281
Presente	11	15,3	4	26,7	
Recorrência regional					
Ausente	61	84,7	12	80,0	0,702
Presente	11	15,3	3	20,0	
Embolização linfática					
Ausente	51	70,8	11	73,3	1,000
Presente	21	29,2	4	26,7	
Embolização sangüínea					
Ausente	62	86,1	13	86,7	1,000
Presente	10	13,9	2	13,3	
Infiltração perineural					
Ausente	36	50,0	7	46,7	0,814
Presente	36	50,0	8	53,3	
Infiltração muscular					
Ausente	13	18,1	3	20,0	1,000
Presente	59	81,9	12	80,0	
Infiltração glandular					
Ausente	47	65,3	11	73,3	0,547
Presente	25	34,7	4	26,7	
TOTAL	**72**	**100,0**	**15**	**100,0**	

p: nível descritivo do teste do qui-quadrado ou do teste exato de Fisher; n: número de carcinomas espinocelulares de língua e assoalho de boca.

APÊNDICE W - Tabela de distribuição da expressão imuno-histoquímica do anticorpo anti-podoplanina nos carcinomas espinocelulares de boca, segundo o comprometimento linfonodal cervical histopatológico, a graduação de malignidade tumoral, a expressão imuno-histoquímica do anticorpo anti-VEGF-C e as densidades linfáticas peritumoral e intratumoral. Hospital do Câncer A. C. Camargo, São Paulo.

Variável	**Podoplanina**				***p***
	Negativa		**Positiva**		
Comprometimento linfonodal#	**n**	**%**	**n**	**%**	
pN0	41	77,4	9	81,8	1,000
pN+	12	22,6	2	18,2	
Graduação de malignidade					
Pouco agressivo	55	76,4	14	93,3	0,179
Muito agressivo	17	23,6	1	6,7	
VEGF-C					
Fraco	19	26,4	2	13,3	0,507
Forte	53	73,6	13	86,7	
DLP (sequencial)					
Baixa	40	55,6	5	33,3	0,117
Alta	32	44,4	10	66,7	
DLP (*hot spot*)					
Baixa	38	52,8	4	26,7	0,066
Alta	34	47,2	11	73,3	
DLI (sequencial)					
Baixa	39	54,2	11	73,3	0,172
Alta	33	45,8	4	26,7	
DLI (*hot spot*)					
Baixa	38	52,8	8	53,3	0,969
Alta	34	47,2	7	46,7	
TOTAL	**72**	**100,0**	**15**	**100,0**	

p: nível descritivo do teste do qui-quadrado ou do teste exato de Fisher; n: número de carcinomas espinocelulares de língua e assoalho de boca; pN0: ausência de comprometimento linfonodal cervical histopatológico; pN+: presença de comprometimento linfonodal cervical histopatológico; #: excluídos os pacientes não submetidos ao esvaziamento cervical eletivo; DLP: densidade linfática peritumoral; DLI: densidade linfática intratumoral.

ANEXO

ANEXO A - Aprovação da Comissão de Ética em Pesquisa do Centro de Tratamento e Pesquisa do Hospital do Câncer A. C. Camargo

CENTRO DE TRATAMENTO E PESQUISA
HOSPITAL DO CÂNCER
A. C. CAMARGO

São Paulo, 30 de novembro de 2005.

À
Dra. Simone Eloiza Sita Faustino

Ref.: Projeto de Pesquisa n.º 746/05
" Influência do VEGF-C e da densidade de vasos linfáticos nas metástases linfonodais e no prognóstico de pacientes com carcinoma espinocelular de boca".

Prezada Doutora:

Seu projeto de pesquisa, acima mencionado, foi apreciado pela Comissão de Ética em Pesquisa (CEP) do Hospital do Câncer em sua reunião de 29/11/2005. Os membros desta comissão **aprovaram** a realização deste estudo.

Informações a respeito do andamento do referido projeto deverão ser encaminhadas à secretaria do CEP dentro de 12 meses.

Atenciosamente,

Dr. Luiz Paulo Kowalski
Coordenador da Comissão de Ética em Pesquisa

C.C
Orientadora: Profª. Dra. Denise Tostes Oliveira
Colaboradores: Dr. Luiz Paulo Kowalski / Dr. Gilles Landman

COMISSÃO DE ÉTICA EM PESQUISA
Rua Prof. Antônio Prudente, 211 – Liberdade – São Paulo – SP CEP 01509-900
PABX(011)2189-5000 ramal 1117 TELEFAX (011) 2189-5083 – e-mail: dirclinica@hcancer.org.br