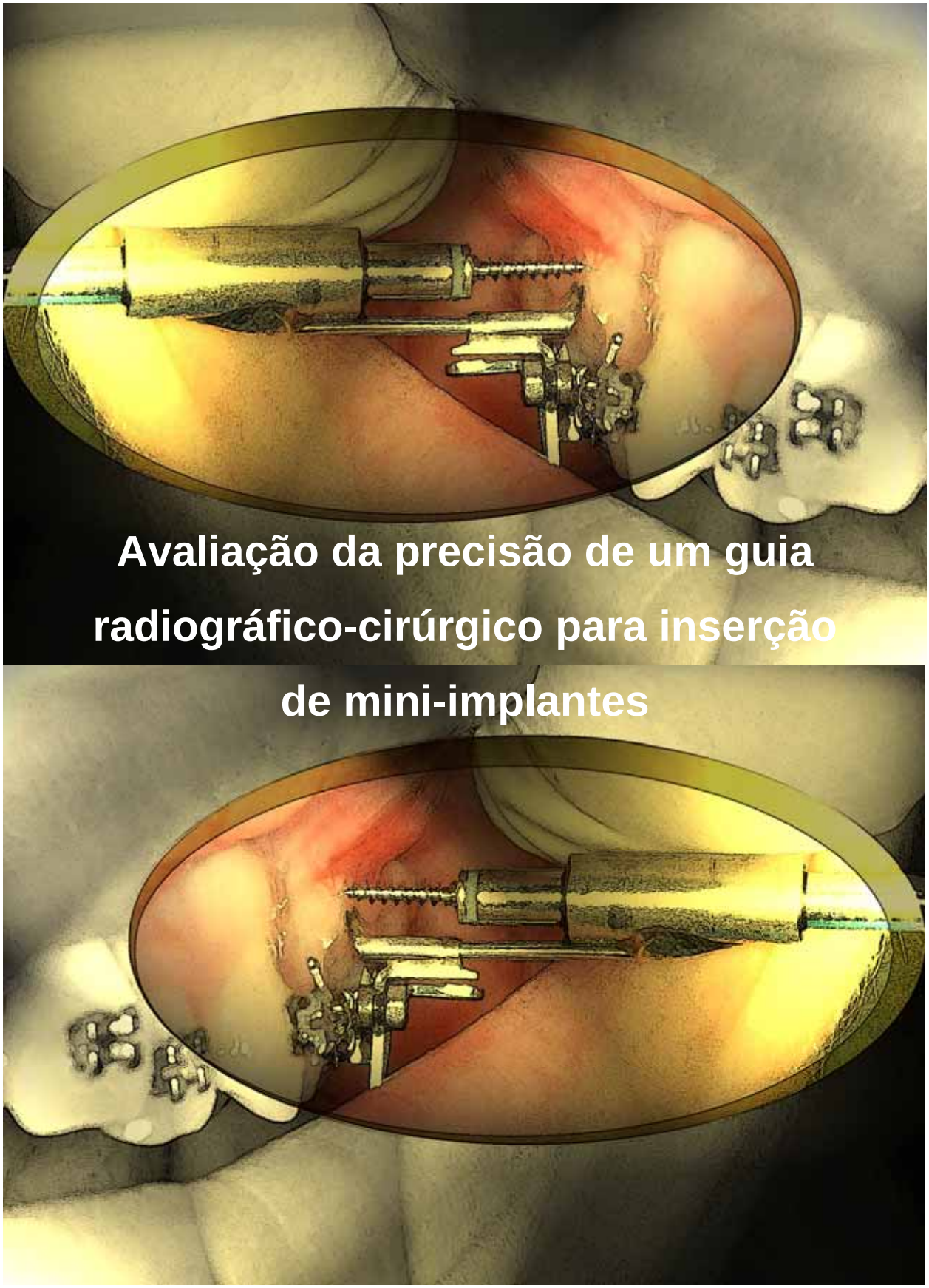

Avaliação da precisão de um guia radiográfico-cirúrgico para inserção de mini-implantes

Sérgio Estelita Cavalcante Barros

Orientador: Prof. Dr. Guilherme Janson

UNIVERSIDADE DE SÃO PAULO

FACULDADE DE ODONTOLOGIA DE BAURU

SÉRGIO ESTELITA CAVALCANTE BARROS

Avaliação da precisão de um guia radiográfico-cirúrgico para inserção de mini-implantes

BAURU

2008

SÉRGIO ESTELITA CAVALCANTE BARROS

Avaliação da precisão de um guia radiográfico-cirúrgico para inserção de mini-implantes

Tese apresentada à Faculdade de Odontologia de Bauru da Universidade de São Paulo para obtenção do título de doutor em Odontologia.

Área de Concentração: Ortodontia
Orientador: Prof. Dr. Guilherme Janson

BAURU
2008

BARROS, Sérgio Estelita Cavalcante
B278a Avaliação da precisão de um guia radiográfico-cirúrgico para inserção de mini-implantes / Sérgio Estelita Cavalcante Barros. - Bauru, 2008.
197p. mais apêndices: il.; 30cm

Tese (Doutorado) - Faculdade de Odontologia de Bauru. Universidade de São Paulo.

Orientador: Prof. Dr. Guilherme Janson

Autorizo, exclusivamente para fins acadêmicos e científicos, a reprodução total ou parcial desta tese, por processos fotocopiadores e outros meios eletrônicos.

Assinatura do autor:

Data:

Comitê de Ética FOB-USP

Processo n°: 105/2005

Data: 22 de fevereiro de 2006

FOLHA DE APROVAÇÃO

DADOS CURRICULARES

SÉRGIO ESTELITA CAVALCANTE BARROS

19 de setembro de 1968 Goiânia – GO	Nascimento
Filiação	Edson Carvalho Barros Glória Maria Estelita Barros
1987 - 1992	Curso de graduação em Odontologia pela Faculdade de Odontologia "João Prudente" – Anápolis (GO).
1995 - 1997	Curso de aperfeiçoamento em Ortodontia pela ACOPEN.
1999 - 2001	Curso de especialização em Ortodontia e Ortopedia Facial pela Faculdade de Odontologia de Bauru, Universidade de São Paulo.
2003 - 2004	Curso de Pós-graduação em Ortodontia, em nível de Mestrado, na Faculdade de Odontologia de Bauru, Universidade de São Paulo.
2005 - 2008	Curso de Pós-graduação em Ortodontia, em nível de Doutorado, na Faculdade de Odontologia de Bauru, Universidade de São Paulo.
ASSOCIAÇÕES	SBPqO - Sociedade Brasileira de Pesquisas Odontológicas.

AGRADECIMENTOS

À Deus,

por acrescentar a fé ao pensamento racional dos homens, induzindo-os não apenas à dúvida, mas sobretudo, à crença inabalável na transposição dos limites da dúvida.

O pensamento só começa com a dúvida.
Roger Martin

AGRADECIMENTOS

Ao meu filho Pedro Henrique,

que apesar de não ter escrito sequer uma página deste trabalho, já escreveu e escreve capítulos inteiros da minha vida, tornando-a permeada do seu amor companheiro e dos seus sonhos juvenis que tanto me contagiam e encorajam a novas realizações. Por esta razão, você é coautor deste trabalho, assim como o é da minha vida.

Meu filho, embora a distância exista entre nós, tenho a certeza de que nunca nos perderemos um do outro, pois sempre que quiser me encontrar basta seguir as marcas que você mesmo deixou na minha vida, afinal, elas são profundas, perenes e vão dar direto no meu coração. Quanto a mim, sempre que quiser lhe encontrar seguirei a trilha dos seus primeiros passos que eu mesmo lhe ensinei a dar.

"A vida é a arte do encontro, embora haja tantos desencontros pela vida."
Vinicius de Moraes

AGRADECIMENTOS

Aos meus pais Edson e Glória,

por me permitir vivenciar e experimentar ao longo de vários anos todas as suas diferentes características e maneiras de ser, desde as mais complexas até as mais singelas, desde as mais conflituosas até as mais harmônicas, pois sendo como são, vocês se traduziram numa infinidade de exemplos que influeciaram a minha formação de forma muito mais contundente do que qualquer outro ensinamento proferido.

Enquanto os pais se preocupam muito em acertar as suas diferenças, os filhos sabiamente as usam para engrandecer as suas experiências. ***Afinal, as diferenças são o que existe de melhor nas pessoas, o resto é tudo igual.***

"Quando você ensina o seu filho, ensina também o filho do seu filho."
Talmud

AGRADECIMENTOS

Aos meus irmãos Júnior, Fátima e Mariângela,

por estarem sempre prontos para mudar e acolher mudanças, pois foi assim que a vida mudou expressiva e repentinamente ao nosso redor sem que os nossos laços fossem rompidos e sem que os nossos rostos nos tornassem desconhecidos. Fracassamos em perpetuar as nossas essências, mas ao menos conseguimos acompanhar as suas mudanças, e apesar de sermos quatro estranhos ao passado, passeamos juntos no presente.

"A mudança não só é necessária à vida. É a própria vida."
Alvin Toffler

AGRADECIMENTOS

À minha querida Kelly,

por sua grandiosa ajuda na execução deste trabalho, mas principlamente por permitir que durante todos estes anos eu partilhasse do seu amor e dos seus conhecimentos. Posso dizer que ao seu lado eu descobri uma forma inusitada de simultaneamente amar mais o conhecimento e conhecer mais o amor. Em 2003, quando lhe convidei para ajudar-me a iniciar as pesquisas com mini-implantes não poderia imaginar que após 5 anos teríamos, além de teses e trabalhos publicados, um amor compartilhado. Não sei se foi o trabalho, o conhecimento e a necessidade, ou se foi a afinidade, a atração e a amizade que inicialmente nos aproximou, talvez um pouco de cada coisa, ou talvez nenhuma delas, sei apenas que hoje o que nos une é verdadeiramente o carinho e o amor que sentimos um pelo outro. Por fim, parabenizo-a por abrir caminhos, desafiar e vencer barreiras que inevitavelmente surgem para quem iniciou o aprendizado da ortodontia no desenrolar de um curso de mestrado. Atualmente, prestes a concluir com êxito o seu curso de doutorado, tenho a certeza de que todos os esforços valeram a pena.

"O amor é o sentimento dos seres imperfeitos, posto que a função do amor é levar o ser humano à perfeição."
Aristótoles

AGRADECIMENTOS

Ao Prof. Dr. Guilherme Janson

Chefe do Departamento de Odontopediatria, Ortodontia e Saúde Coletiva, coordenador do curso de Pós-Graduação em Ortodontia ao nível de Mestrado e meu orientador neste e em tantos outros trabalhos.

Não é sempre que temos a oportunidade de agradecer,
às vezes a oportunidade surge,
mas falta-nos motivos para o agradecimento,
se os motivos sobram, ainda pode faltar o reconhecimento e a gratidão,
e quando tudo isso está presente,
nem sempre sabemos a quem agradecer,
mas hoje o agradecimento é imperativo,
pois eu tenho a oportunidade,
conheço claramente os motivos e
sobra-me o reconhecimento
para agradecer ao Prof. Guilherme
por mais de dez anos de ensinamentos e orientações,
pela amizade e cordialidade estabelecida ao longo destes anos,
pelos trabalhos e oportunidades concedidas.
Enfim, por ajudar-me a chegar onde estou,
e propiciar-me alçar novos vôos.

Muito obrigado!

"Um professor sempre afeta a eternidade. Ele nunca saberá onde sua influência termina." *Henry Adams*

AGRADECIMENTOS

Ao Prof. Dr. Marcos Roberto de Freitas, Coordenador do Curso de Pós-Graduação em Ortodontia, ao nível de Doutorado, por transmitir de forma simples, sincera e direta os seus valiosos conhecimentos e experiências clínicas. Por conduzir este curso de maneira exímia, provendo-nos com os recursos necessários a uma excelente formação acadêmica.

Ao Prof. Dr. José Fernando Castanha Henriques, por todos os ensinamentos transmitidos durante o desenvolvimento das disciplinas e seminários, incentivando abordagens e pesquisas sobre temas atuais.

Ao Prof. Dr. Arnaldo Pinzan por mostrar a ortodontia através de uma visão crítica, preocupando-se em trazer para o ambiente acadêmico o debate acerca de importantes questões éticas e legais que envolvem o exercício do magistério e da prática ortodôntica.

Ao Prof. Dr. Renato Rodrigues de Almeida pela maneira interessada e entusiasmada com que demonstra os seus conhecimentos e transmite as suas orientações, contagiando aqueles que estão à sua volta.

Ao Prof. Dr. Décio Rodrigues Martins pelos ensinamentos sabiamente semeados em nossas mentes, que hoje produzem frutos para a colheita de outras gerações.

AGRADECIMENTOS

Aos colegas do curso de doutorado Alexandre, Carlos Cabrera, Carlos Henrique, Darwin, Fernando Pedrin, Fernando Torres, Lívia, Kelly, Marcus, Marise, Paula, Rafael e Renata, pelos momentos de descontraída confraternização e acalorada discussão, pois ambos permitiram que as nossas idéias e pensamentos pudessem ser livremente debatidos.

Aos colegas dos cursos de doutorado e mestrado, iniciados no ano de 2007, pela amizade, carinho e consideração. Em especial aos colegas do curso de mestrado para os quais pude transmitir um pouco dos conhecimentos e das aplicações clínicas provenientes deste estudo.

Agradeço à Mariana pelo empenho e dedicação despendida na continuidade da linha de pesquisa deste trabalho. Além disso, ao ingressar no curso de mestrado em condições semelhantes às da Kelly, parabenizo-a pela coragem, esforço, determinação e persistência, pois acredito plenamente que estas qualidades ou nos levam onde queremos ou nos trazem o que desejamos, seja como for, este é o caminho.

Aos amigos Marcos Janson e Fabrício Valarelli, pelas oportunidades concedidas.

AGRADECIMENTOS

Ao Prof. José Roberto Lauris pela presteza sempre que solicitado a contribuir com os seus conhecimentos de estatística.

Aos funcionários do SBD (Serviço de Biblioteca e Documentação) pela atenção, orientação e serviços prestados.

Aos funcionários da Seção de Pós-Graduação pelo acompanhamento criterioso e assistência atenciosa às nossas atividades acadêmicas.

Aos funcionários do Departamento de Ortodontia Vera, Cristina, Sérgio e Neide. Aos fucionários da seção de informática, Marcelo Momesso e Marcelo Lima. Aos funcionários do setor de tecnologia educacional Kazuo e Eliana (Teca). Aos técnicos Daniel e Danilo. Agradeço por todo o auxílio, colaboração, compreensão e amizade, pois sozinhos não conseguimos ir além das nossas limitações, mas juntos, superamos as deficiências individuais.

Aos pacientes que se dispuseram a colaborar com a execução deste trabalho, meus sinceros agradecimentos.

Agradecimentos Administrativos

Ao Prof. Dr. Luiz Fernando Pegoraro, Diretor da Faculdade de Odontologia de Bauru – USP.

À Prof.ª Dr.ª Maria Aparecida de Andrade Moreira Machado, Presidente da Comissão de Pós-Graduação da Faculdade de Odontologia de Bauru – USP.

À FAPESP pela concessão da bolsa de estudo durante o curso de doutorado.

À Agência USP de Inovação, Pólo Bauru, na pessoa do seu representante, PG Ricardo Pianta, por incentivar o desenvolvimento de novas tecnologias e colaborar na proteção da propriedade intelectual por meio da obtenção dos registros de patentes.

"A necessidade é a mãe da invenção."
Platão

RESUMO

PROPOSIÇÃO – Avaliou-se radiograficamente o grau de precisão de um guia radiográfico-cirúrgico na predição do posicionamento final de mini-implantes inseridos no septo inter-radicular e, sequencialmente, determinou-se um índice de risco para normatizar a indicação do procedimento de inserção dos mini-implantes. **MATERIAL E MÉTODOS** – Um total de 53 mini-implantes foram inseridos no septo inter-radicular vestibular da região posterior da maxila e/ou mandíbula de 27 pacientes com idade média de 19,17 ± 9,06 anos (idade mínima de 12,72 anos e máxima de 56,37 anos). O Guia Radiográfico-Cirúrgico Graduado (GRCG) foi utilizado para inserir os mini-implantes no centro do septo de forma equidistante em relação às raízes dos dentes adjacentes. As distâncias entre o mini-implante e as raízes dos dentes adjacentes foram mensuradas nas 53 radiografias pós-cirúrgicas com intuito de avaliar a precisão do GRCG a partir do grau de centralização do mini-implante no septo. O grau de imprecisão do GRCG foi associado à largura do septo e ao diâmetro do mini-implante para compor a fórmula do índice de risco utilizada na avaliação do risco cirúrgico de inserção dos mini-implantes. **RESULTADOS** – O grau de imprecisão do GRCG mostrou que, em média, os mini-implantes foram inseridos com um desvio de 0,13mm (±0,13) em relação ao centro do septo. O valor médio do índice de risco (IR) foi menor do que 1, significando um reduzido risco cirúrgico. **CONCLUSÕES** – A ligação estabelecida entre os procedimentos radiográfico e cirúrgico proveu ao GRCG um reduzido grau de imprecisão de 0,13mm, e uma acurada predição do posicionamento final do mini-implante no septo inter-radicular, contribuindo para um reduzido risco cirúrgico (IR<1).

Palavras-chave: Mini-implante. Guia cirúrgico.

Accuracy evaluation of a radiographic-surgical guide for mini-implant placement

ABSTRACT

OBJECTIVE – This study evaluated the radiographic-surgical guide accuracy to predict post-surgical mini-implant positioning in the interradicular septum. Additionally, a risk index to standardize surgical procedure indication for mini-implant insertion was determined. **MATERIAL AND METHODS** – A total of fifty-three titanium mini-implants were placed in the buccal interradicular septum of the posterior maxillary and/or mandibular region of 27 patients with a mean age of 19.17 ± 9.06 years (ranging from 12.72 to 56.37 years). The Graduated Radiographic-Surgical Guide (GRSG) was used to insert mini-implants in the interradicular septum in a centralized and equidistant position regarding adjacent tooth roots. The fifty-three post-surgical radiographs were used to measure the distances between mini-implants and adjacent tooth roots to evaluate GRSG accuracy in obtaining mini-implant centralized position in the septum. The GRSG inaccuracy degree was related to the septum width and the mini-implant diameter to obtain risk index formula, which was used to predict surgical risks during mini-implants insertion. **RESULTS** – The GRSG inaccuracy degree showed that, on average, the mini-implants were 0.13mm (±0.13) displaced regarding the centralized position initially intended. The risk index (RI) presented a mean value smaller than 1, indicating a reduced surgical risk. **CONCLUSION** – The link established between radiographic and surgical procedures propitiated a small GRSG inaccuracy degree of 0.13mm, allowing an accurate prediction of the final mini-implant positioning in the interradicular septum, which contributed to a low surgical risk (RI<1).

Keywords: Mini-implant. Surgical guide.

LISTA DE ILUSTRAÇÕES

- FIGURAS

Figura 1 – Mini-implante autoperfurante.....90

Figura 2 – Guia Radiográfico-Cirúrgico Graduado (GRCG).....92

Figura 3 – Posicionador Radiográfico Coaxial (PRC).....93

Figura 4 – Paralelômetro.....94

Figura 5 – Alterações na largura mésio-distal do septo inter-radicular devido à variação no ângulo horizontal do feixe de raios-x.....96

Figura 6 – Procedimentos clínicos para a inserção de mini-implantes autoperfurantes, utilizando o GRCG.....100

Figura 7 – Imagem da tela do monitor mostrando a utilização do programa *Adobe Photoshop 7.0* para as medições das variáveis.....102

Figura 8 – Medição das variáveis estudadas.....104

Figura 9 – Medição das variáveis estudadas.....105

Figura 10 – Variação no ângulo horizontal do feixe de raios-x, causando projeção oblíqua da imagem radiográfica e imprecisão do procedimento cirúrgico.....127

Figura 11 – Padronização da tomada radiográfica propiciada pelo GRCG.....147

Figura 12 – Erros que mais frequentemente causam danos às raízes dentárias durante a inserção dos mini-implantes.....149

Figura 13 – Convergência apical das raízes do primeiro e segundo molar, diminuindo a largura do septo em direção apical.....151

Figura 14 – Lesão radicular causada por um mini-implante com trajetória de inserção verticalmente angulada.....166

- QUADROS

Quadro 1 – Descrição e conceituação das abreviaturas utilizadas para representar as variáveis estudadas.....108

LISTA DE TABELAS

TABELA 1 – Resultados do teste *t* pareado e da fórmula de DAHLBERG, aplicados às variáveis *DM, DD, LSI, LMI, HCI, HOI, HS e LSA* para avaliar os erros sistemáticos e casuais, respectivamente.....118

TABELA 2 – Resultados da estatística descritiva aplicada às variáveis ***DM, DD, GI, LSI, LMI, HCI, HOI, HS, LSA, IR, IRmin-I, IRmáx-I e IRmáx-A***.....118

TABELA 3 – Resultados do teste *t* para comparação intra-grupo das variáveis ***DM*** *e* ***DD***.....119

TABELA 4 – Resultados do teste de correlação de Pearson aplicado às variáveis ***DM e DD***.....119

TABELA 5 – Resultados do teste *t* para comparação do ***GI*** entre os lados direito e esquerdo.....119

TABELA 6 – Resultado da distribuição percentual da amostra de acordo com a variação do ***IRmin-I*** *e* ***IRmáx-I***.. 119

TABELA 7 – Resultados da análise de regressão linear múltipla considerando o ***IR*** como variável dependente.....119

TABELA 8 – Resultados do teste de correlação de Pearson entre as variáveis ***HOI*** e ***IRmáx-I***. 120

TABELA 9 – Resultados do teste de correlação de Pearson entre os agrupamentos de variáveis **HOI/HS** e ***IRmáx-I/IRmáx-A.***.....120

TABELA 10 – Resultados do teste de correlação entre os agrupamentos de variáveis **HOI/HS** e ***IRImáx/IRAmáx*****,** considerando exclusivamente os casos de inserção entre o primeiro molar e o segundo pré-molar.....120

TABELA 11 – Resultados do teste de correlação entre os agrupamentos de variáveis LSI/LSA e HOI/HS**,** considerando exclusivamente os casos de inserção entre o primeiro molar e o segundo pré-molar.....120

TABELA 12 – Resultados do teste *t* para comparação das variáveis ***LSI*** e ***LSA***, considerando exclusivamente os casos de inserção entre o primeiro molar e o segundo pré-molar.....120

SUMÁRIO

1.....**INTRODUÇÃO**.....**24**

2.....**REVISÃO DA LITERATURA**.....**29**
2.1.....**Controle da ancoragem**.....**30**
2.2.....**Ancoragem esquelética**.....**31**
2.3.....**Mini-implantes**.....**34**
2.4.....**Indicações dos mini-implantes**.....**42**
2.5.....**Locais de inserção**.....**45**
2.6.....**Escolha do local de inserção**.....**46**
2.7.....**Inserção dos mini-implantes**.....**55**
2.7.1.....Exame radiográfico inicial.....**55**
2.7.2.....Seleção do mini-implante.....**58**
2.7.3.....Direção de inserção do mini-implante.....**60**
2.7.4.....Anestesia.....**63**
2.7.5.....Redução da microbiota oral.....**64**
2.7.6.....Guias cirúrgicos.....**65**
2.7.7.....Perfuração do tecido ósseo e inserção do mini-implante.....**71**
2.8.....**Acidentes e complicações**.....**75**
2.9.....**Estabilidade**.....**78**
2.9.1.....Densidade óssea e a espessura da cortical.....**79**
2.9.2.....Saúde dos tecidos moles peri-implantares.....**81**
2.9.3.....Características do mini-implante.....**82**
2.9.4.....Força ortodôntica aplicada.....**83**
2.9.5.....Técnica cirúrgica de inserção.....**83**

3.....**PROPOSIÇÃO**.....**86**

4.....**MATERIAL E MÉTODOS**.....**88**
4.1.....**Material**.....**89**
4.1.1.....O Guia Radiográfico-Cirúrgico 3D Graduado (GRCG).....**91**
4.1.2.....Procedimentos clínicos de inserção com o GRCG.....**95**
4.2.....**Métodos**.....**101**

4.2.1.....O Índice de Risco.....**105**
4.2.2.....Conceituação das abreviaturas.....**107**
4.2.3.....Análise estatística.....**109**
4.2.3.1.....Erro do método.....**109**
4.2.3.2.....Análise estatística entre variáveis e grupos.....**109**
4.2.3.2.1..Precisão da técnica.....**110**
4.2.3.2.2..Risco cirúrgico.....**111**

5.....**RESULTADOS**.....**114**
5.1.....**Grau de precisão da técnica**.....**115**
5.2..... **Risco cirúrgico**.....**116**

6.....**DISCUSSÃO**.....**121**
6.1.....**Amostra**.....**122**
6.2.....**Mini-implantes utilizados**.....**123**
6.3.....**GRCG - Guia Radiográfico-Cirúrgico 3D Graduado**.....**125**
6.4.....**Metodologia**.....**131**
6.5.....**Índice de Risco**.....**134**
6.6.....**Resultados**.....**136**
6.6.1.....Valores obtidos para cada uma das variáveis estudadas.....**137**
6.6.2.....Precisão da técnica.....**153**
6.6.3.....Risco cirúrgico.....**160**
6.7.....**Implicações clínicas**.....**170**

7.....**CONCLUSÃO**.....**173**

REFERÊNCIAS BIBLIOGRÁFICAS......**175**

APÊNDICES.....**198**

Introdução

"O começo é a parte mais importante do trabalho."
Platão

"Que a inspiração chegue não depende de mim. A única coisa que posso fazer é garantir que ela me encontre trabalhando."
Pablo Picasso

1 INTRODUÇÃO

Os mini-implantes para ancoragem ortodôntica têm sido utilizados com o propósito de evitar os movimentos dentários indesejados e eliminar a necessidade de colaboração do paciente com a utilização de aparelhos para reforço de ancoragem, tornando os resultados do tratamento mais previsíveis devido à exequibilidade dos objetivos terapêuticos(CARANO, et al., 2005b; MIYAWAKI, et al., 2003; PAPADOPOULOS; TARAWNEH, 2007; PARK, H.S., et al., 2006a; THIRUVENKATACHARI, et al., 2006; YAO, et al., 2005). De fato, não é nenhum exagero dizer que o controle da ancoragem é um dos fatores que mais afeta o plano de tratamento e seus resultados(DEGUCHI, et al., 2003; MIYAWAKI, et al., 2003). Contudo, a utilização de mini-implantes como ancoragem ortodôntica requer um procedimento cirúrgico que não é desprovido de riscos. Desta forma a relação risco/benefício precisa ser considerada, pois se os riscos de acidentes e complicações associados a este tipo de ancoragem forem proporcionalmente maiores do que os benefícios terapêuticos proporcionados, a indicação de tal protocolo pode não ser justificada(COLETTI, et al., 2007; KRAVITZ; KUSNOTO, 2007; MIZRAHI; MIZRAHI, 2007; TRAVESS, et al., 2004; YOUNG, et al., 2007).

De fato, os danos às estruturas anatômicas adjacentes, sobretudo às raízes dentárias, decorrentes do procedimento cirúrgico de inserção dos mini-implantes no septo inter-radicular podem resultar até mesmo na perda do dente envolvido. Estes acidentes e complicações têm sido relatados na literatura e podem ocorrer mesmo com cirurgiões experientes, sobretudo quando a utilização de guias cirúrgicos é negligenciada(CHEN, Y.H., et al., 2008; COLETTI, et al., 2007; DRIEMEL, et al., 2005; FABBRONI, et al., 2004; FARR; WHEAR, 2002; HOLMES; HUTCHISON,

2000; HOMMEZ, et al., 2006; KOCAELLI, et al., 2006; LEE, J.S., et al., 2007; MAJUMDAR; BROOK, 2002; ROCCIA, et al., 2005; SUNG, et al., 2006).

A inserção de mini-implantes autoperfurantes sem o auxílio da broca cirúrgica pode reduzir a gravidade das lesões radiculares ocorridas durante este procedimento cirúrgico(GIBBONS; HODDER, 2003; HEIDEMANN; GERLACH, 1999; HEIDEMANN, et al., 1998; MELSEN; VERNA, 2005). Contudo, a qualidade do osso e a espessura da cortical presente em algumas regiões anatômicas, por vezes, contra-indicam a utilização deste protocolo de inserção(CHEN, Y., et al., 2008; HEIDEMANN; GERLACH, 1999; HEIDEMANN, et al., 2001a; PARK, H.S., et al., 2008). Mesmo quando indicado, o protocolo de inserção sem a utilização de broca deve ser realizado de maneira precisa e criteriosa, pois uma considerável injúria ao cemento e à dentina também pode ocorrer quando um mini-implante autoperfurante é rosqueado contra uma raiz dentária(BARROS, et al., In press 2007; COLETTI, et al., 2007; LEE, J.S., et al., 2007; SUNG, et al., 2006,, 2007). Além disso, o contato direto dos mini-implantes com a raiz dentária e uma condição clínica inaceitável(HUJA, et al., 2005), pois favorece a ocorrência de outras complicações como a perda do mini-implante(ASSCHERICKX, et al., 2005; CHEN, Y.H., et al., 2008; DEGUCHI, et al., 2003; HUJA, et al., 2006; KURODA, et al., 2007a; KURODA, et al., 2007b; PARK, H.S., 2006; WU, et al., 2006), a necessidade de reinserção(HEDAYATI, et al., 2007; KYUNG, H., et al., 2003; MELSEN; VERNA, 2005; MIZRAHI; MIZRAHI, 2007), a quebra do mini-implante(HOLMES; HUTCHISON, 2000; JOLLEY; CHUNG, 2007; LEE, J.S., et al., 2007; SUNG, et al., 2006), a fratura radicular(COLETTI, et al., 2007; LEE, J.S., et al., 2007), o risco de reabsorção radicular externa(CHEN, Y.H., et al., 2008; HOMMEZ, et al., 2006), a necessidade de tratamento endodôntico(DRIEMEL, et al., 2005; FABBRONI, et al.,

2004; HOMMEZ, et al., 2006; ROCCIA, et al., 2005) e até mesmo a perda do dente lesado(COLETTI, et al., 2007; DRIEMEL, et al., 2005; LEE, J.S., et al., 2007).

Portanto, a precisão na determinação do exato local de inserção dos mini-implantes é uma condição crítica para o sucesso deste procedimento, sobretudo na região do septo inter-radicular, onde a pequena quantidade de tecido ósseo disponível e a maior proximidade das raízes dentárias aumentam consideravelmente o risco de acidentes e complicações(BARROS, et al., 2006a; BARROS, et al., In press 2007; CHEN, C.H., et al., 2006; DEGUCHI, et al., 2006; ISHII, et al., 2004; POGGIO, et al., 2006; SCHNELLE, et al., 2004). Com o intuito de reduzir os riscos, diversas técnicas cirúrgicas para a inserção de mini-implantes e uma variedade de guias cirúrgicos de orientação bi e tridimensional foram propostos na literatura(BAE, S., 2002; BARROS, et al., 2006a; CARANO, et al., 2005b; CHOI, H.J., et al., 2007; COUSLEY; PARBERRY, 2006; FREUDENTHALER, et al., 2001; HERMAN; COPE, 2005; KIM, S.H., et al., 2007; KITAI, et al., 2002; KYUNG, H., et al., 2003; KYUNG, S.H., et al., 2003; LEE, J.S., et al., 2001; MAH; BERGSTRAND, 2005; MAINO, B G, et al., 2003; MELSEN, 2005; MELSEN; VERNA, 2005; MIZRAHI; MIZRAHI, 2007; MOREA, et al., 2005; PAPADOPOULOS; TARAWNEH, 2007; SUZUKI, E.Y.; BURANASTIDPORN, 2005; SUZUKI, E.Y.; SUZUKI, 2007; WEXLER, et al., 2007; WU, et al., 2006). Entretanto, nenhuma destas técnicas, ou guias, foram avaliadas quanto à sua efetividade e ao seu grau de precisão em determinar o posicionamento correto dos mini-implantes nos maxilares(WILMES, et al., 2008b). Consequentemente, o risco cirúrgico ao qual o paciente é submetido durante a inserção dos mini-implantes não pode ser calculado, e a avaliação empírica da severidade do risco favorece a ocorrência de acidentes e complicações.

Sendo assim, este estudo tem como propósito avaliar o grau de precisão de um guia radiográfico-cirúrgico para a inserção de mini-implantes autoperfurantes, desenvolvido na disciplina de ortodontia da Faculdade de Odontologia de Bauru, bem como propor um índice de risco para calcular a severidade do risco cirúrgico relacionado a cada procedimento.

Revisão da Literatura

"A literatura é o pensamento dos espíritos que pensam."
Thomas Carlyle

“Todo mundo é ignorante, só que em assuntos diferentes”.
William Rogers

2 REVISÃO DA LITERATURA

2.1 Controle da ancoragem (*do preparo de ancoragem à distração osteogênica)*

O controle sobre a movimentação das unidades de ancoragem é essencial para o sucesso do tratamento ortodôntico e tem como objetivo maximizar os movimentos dentários desejados e minimizar os movimentos indesejados(ALDKACT, et al., 2004; BAKER, et al., 1972; CELENZA; HOCHMAN, 2000; DA COSTA FILHO, et al., 2004; GERON, et al., 2003; HEO, et al., 2007; HUANG, et al., 2005; KURODA, et al., 2007a; MIYAWAKI, et al., 2003; PARK, H.S., et al., 2006a; ROBERTS-HARRY; SANDY, 2004; WEHRBEIN; DIEDRICH, 1993). Diversas mecânicas ortodônticas têm sido propostas para alcançar tal objetivo. A mecânica ortodôntica preconizada por Tweed(TWEED, 1941,, 1945) baseou-se na premissa de que o controle da movimentação das unidades de ancoragem é fundamental para o sucesso do tratamento e, portanto, o preparo de ancoragem deveria ser a primeira preocupação do ortodontista. A utilização de forças leves com o objetivo de preservar as unidades de ancoragem durante a movimentação dentária foi recomendada por Storey e Smith(STOREY; SMITH, 1952) e as vantagens clínicas deste procedimento foram enfatizadas por Begg(BEGG, 1956). Outros procedimentos clínicos têm sido adotados com o intuito de manter estáveis as unidades de ancoragem, dentre eles pode-se ressaltar a utilização de aparelhos para reforço de ancoragem (AEB, Botão de Nance e Barra transpalatina), a aplicação de protocolos diferenciados de extrações, a retração dos caninos e incisivos separadamente, a estabilização das raízes dos dentes de ancoragem contra a cortical óssea, a utilização de mecânicas intra-arco que geram momentos de força para estabilizar os dentes de ancoragem e a distração osteogênica aplicada à retração de dentes anteriores. Contudo, diversos estudos têm ressaltado as

limitações destes recursos terapêuticos em estabelecer uma ancoragem absoluta para as forças ortodônticas(BLOCK; HOFFMAN, 1995; BOBAK, et al., 1997; BONDEMARK; THORNÉUS, 2005; ELLEN, et al., 1998; GÜRAY; ORHAN, 1997; HEO, et al., 2007; KUHLBERG; BURSTONE, 1997; RAJCICH; SADOWSKY, 1997; RUNGE, et al., 1999; SIATKOWSKI, 1997; STEYN, et al., 1997; SUKURICA, et al., 2007). Sendo assim, as más oclusões mais severas, cuja correção requer uma ancoragem totalmente rígida, sempre representaram um desafio árduo para o ortodontista, sobretudo quando a colaboração do paciente torna-se a condição *sine qua non* para o sucesso do tratamento(CELENZA; HOCHMAN, 2000; JANSON, et al., 2007).

2.2 Ancoragem esquelética (*do implante dentário ao mini-implante)*

A primeira tentativa de transferir para o tecido ósseo as forças ortodônticas aplicadas aos dentes de ancoragem foi realizada por Gainsforth e Higley(GAINSFORTH; HIGLEY, 1945). Os autores inseriram parafusos de Vitálio na mandíbula de cachorros e usaram fios de aço para aplicar as forças ortodônticas aos dentes. Contudo, a carga aplicada resultou na perda do implante. Posteriormente, Linkow(LINKOW, 1969) colocou implantes laminados na região posterior da mandíbula para ancorar as forças elásticas destinadas a retrair os dentes superiores e corrigir a má oclusão de Classe II, mas os resultados deste experimento nunca foram publicados. De fato, a maioria dos implantes realizados até o final da década de 70 apresentavam mais do que 50% de falha(SALONEN, et al., 1993), comprometendo os resultados clínicos deste procedimento. A partir dos estudos de Branemark e colaboradores(ADELL, et al., 1981; BRANEMARK, et al., 1969; BRANEMARK; ALBREKTSSON, 1982; BRANEMARK, et al., 1977; CARLSSON, et

al., 1986; HANSSON, et al., 1983; LINDER, et al., 1983), os diversos tipos de implantes confeccionados em Ouro, Aço cirúrgico, Vitálio ou Tântalo(RATNER, 2001) e que apresentavam uma baixa proporção de sucesso(LEE, J.H., et al., 2005; SALONEN, et al., 1993), foram substituídos por implantes de Titânio, inseridos com uma técnica cirúrgica aperfeiçoada. Como resultado, a osseointegração tornou-se um evento biológico frequente e a proporção de sucesso dos implantes dentários aumentou significantemente para 90%.

A elevada proporção de sucesso dos implantes dentários, observada nos estudos a longo prazo(ADELL, et al., 1981), despertou o interesse dos profissionais para esta área específica do conhecimento. Desta forma, a implantodontia surgiu como disciplina acadêmica e especialidade odontológica, ampliando o campo da reabilitação oral(HUANG, et al., 2005). Porém, a reabilitação de pacientes com extensas perdas dentárias frequentemente requer movimentações ortodônticas que, por vezes, são dificultadas ou impossibilitadas pela ausência de dentes de ancoragem e/ou presença de dentes periodontalmente comprometidos. Desta forma, os ortodontistas passaram a ancorar as forças ortodônticas nos implantes dentários que posteriormente seriam utilizados na reabilitação protética do paciente(DRAGO, 1999; GALLAS, et al., 2005; HARNICK, 1996; HELPARD, et al., 1997; HUANG, et al., 2005; WILLEMS, et al., 1999). Considerando que os implantes dentários permaneciam estáveis quando submetidos ás forças ortodônticas(ROBERTS, W. E., et al., 1984), gerando um excelente sistema de ancoragem, estes implantes passaram a ser indicados nos tratamentos ortodônticos com o único propósito de servir como ancoragem às forças ortodônticas(CHEN, C.H., et al., 2006; CHEN, J., et al., 1999; ROBERTS, W E , et al., 1996; ROBERTS, W E, et al., 1990; ROBERTS, W E, et al., 1994).

Embora conveniente à mecânica ortodôntica, este novo tipo de ancoragem com implantes dentários apresentava importantes limitações. As dimensões destes implantes exigiam a presença de áreas edêntulas com uma quantidade de tecido ósseo suficiente para acomodá-los. Por esta razão, a região retromolar tornou-se um dos poucos locais disponíveis para a implantação, sobretudo quando o paciente apresentava uma dentição completa ou espaços edêntulos que seriam fechados ortodonticamente. Além disso, o alto custo dos implantes dentários, a implantação e remoção por meio de procedimentos cirúrgicos muito invasivos e o tempo despendido nas fases de cicatrização e osseointegração, restringiram ainda mais a aplicação rotineira destes implantes na clínica ortodôntica(BAE, S., 2002; BAE, S., et al., 2002; CHEN, J., et al., 1999; CORNELIS, et al., 2007; CRISMANI, et al., 2002; HENRIKSEN, et al., 2003; HERMAN; COPE, 2005; HUANG, et al., 2005; KELES, et al., 2003; KYUNG, H., et al., 2003; LIN; LIOU, 2003; LIOU, et al., 2004; PARK, H.S., et al., 2001; PARK, H.S., et al., 2002; ROBERTS, W E , et al., 1996; ROBERTS, W E, et al., 1990; ROBERTS, W E, et al., 1994; SCHNELLE, et al., 2004; TOSUN, et al., 2002; WEHRBEIN, et al., 1999a; WEHRBEIN, et al., 1999b; WEHRBEIN, et al., 1996b). Com o intuito de suprir estas limitações sem, contudo, abdicar das irrefutáveis vantagens da ancoragem esquelética proporcionada pelos implantes dentários, surgiram os implantes palatinos(WEHRBEIN, et al., 1996a), as miniplacas(SUGAWARA, J., 1999; UMEMORI, et al., 1999), a ancoragem zigomática(DE CLERCK, et al., 2002; LIOU, et al., 2007), os *onplants(BLOCK; HOFFMAN, 1995)* e os mini-implantes(COSTA, et al., 1998; KANOMI, 1997). Pode-se então dizer que o aprimoramento dos implantes dentários, possibilitado, sobretudo, pelos estudos de Branemark e colaboradores, contribuiu decisivamente

para o desenvolvimento da ancoragem esquelética, tal como ela se apresenta atualmente na ortodontia.

2.3 Mini-implantes (*do parafuso para fixação de enxerto ao mini-implante autoperfurante)*

Os mini-implantes são pequenos parafusos de titânio projetados para serem inseridos no osso da maxila ou da mandíbula, incluindo o septo inter-radicular, com o intuito de prover uma ancoragem totalmente rígida para as forças ortodônticas, evitando-se os movimentos dentários indesejados(BAE, S., 2002; CARANO, et al., 2005b; DEGUCHI, et al., 2003; HERMAN; COPE, 2005; KYUNG, H., et al., 2003; LIN; LIOU, 2003; MAINO, B G, et al., 2003; MELSEN; VERNA, 2005; PARK, H.S., et al., 2001). Considerando os sistemas de ancoragem esquelética atualmente disponíveis (implantes dentários, implantes palatinos, ancoragem zigomática, *onplants,* miniplacas e mini-implantes), os mini-implantes oferecem as seguintes vantagens para os profissionais e pacientes: reduzido tamanho, maior variedade de locais para implantação, maior versatilidade de uso, maior facilidade para colocação, cirurgia menos invasiva com menor trauma ao tecidos, menor tempo cirúrgico, mínimo desconforto logo após a implantação, maior simplicidade para remoção, facilmente inserido pelo ortodontista, uso imediato à inserção, mais tolerável pelo paciente, ausência de fase laboratorial, fácil conexão com os acessórios ortodônticos, maior aceitação pelo paciente, menor custo e menor risco(BAE, S., 2002; BAE, S., et al., 2002; DEGUCHI, et al., 2006; DEGUCHI, et al., 2003; ISHII, et al., 2004; KURODA, et al., 2007a; KURODA, et al., 2007b; KYUNG, H., et al., 2003; LIN; LIOU, 2003; LIOU, et al., 2004; MAINO, B G, et al., 2003; MIYAWAKI, et al., 2003; OHNISHI, et al., 2005; PARK, H.S., et al., 2001; PARK, H.S., et al., 2006a;

PARK, Y., et al., 2003; POGGIO, et al., 2006; PRABHU; COUSLEY, 2006; RUNGCHARASSAENG, et al., 2005; SCHNELLE, et al., 2004; TSENG, et al., 2006; UPADHYAY; YADAV, 2007). Por estas razões, os mini-implantes têm sido o método de ancoragem esquelética mais amplamente aceito e utilizado pelos ortodontistas(CARANO, et al., 2004; DEGUCHI, et al., 2006; ISHII, et al., 2004; KURODA, et al., 2007a; KURODA, et al., 2007b; PARK, H.S., et al., 2006a; PARK, Y., et al., 2003; POGGIO, et al., 2006; PRABHU; COUSLEY, 2006; RUNGCHARASSAENG, et al., 2005).

Os primeiros mini-implantes utilizados como ancoragem ortodôntica não foram fabricados com este propósito. Estes pequenos parafusos de titânio foram originalmente idealizados para fixação de enxertos ou fragmentos ósseos na cirurgia buco-maxilo-facial ou na cirurgia plástica(BAE, S., 2002; BAHR, 1989,, 1990; BARROS, et al., 2007; DAVID; MOORE, 1989; DEGUCHI, et al., 2003; KANOMI, 1997; MIYAWAKI, et al., 2003; PRABHU; COUSLEY, 2006; RUNGCHARASSAENG, et al., 2005; SCHNELLE, et al., 2004; WEHRBEIN; GOLLNER, 2007). Estes parafusos tinham em média 1,2mm de diâmetro de rosca e diversos comprimentos, não apresentavam transmucoso e a cabeça não tinha qualquer design diferenciado para conectar molas, amarrilhos, elásticos ou fios ortodônticos(BAE, S., 2002; DEGUCHI, et al., 2003; KANOMI, 1997). A ausência do transmucoso impedia, por vezes, que o valor do torque ideal de inserção fosse atingido(LAWES, et al., 2004; MOTOYOSHI, et al., 2006), visto que uma parte da rosca não poderia ser inserida para preservar uma distância mínima (2mm) entre a cabeça do mini-implante e o tecido gengival(CHENG, et al., 2004), evitando a compressão da mucosa pela cabeça do parafuso, além de possibilitar a conexão de um dispositivo para aplicação de força e facilitar a higienização. O tipo de rosca destes parafusos não

permitia que eles fossem inseridos sem perfuração prévia do tecido ósseo, aumentando o risco de lesões graves às estruturas anatômicas adjacentes e de necrose óssea superficial, causada por aquecimento da broca cirúrgica no momento da perfuração, sobretudo na mandíbula onde o osso é mais denso e a cortical mais espessa(CHENG, et al., 2004; DEGUCHI, et al., 2006; ERIKSSON, et al., 1984; HEIDEMANN, et al., 1998; KIM, J.W., et al., 2005; PARK, H.S., et al., 2006a; PARK, H.S., et al., 2008; WILMES, et al., 2008a). Apesar das limitações impostas pelo *design* inadequado à sua nova função, estes pequenos parafusos de titânio apresentavam uma elevada proporção de sucesso e podiam ser inseridos numa variedade de locais mesmo quando o paciente apresentava uma dentição completa(CHENG, et al., 2004; MAINO, B. G., et al., 2005; PARK, H.S., et al., 2006a).

Posteriormente ao sucesso obtido com a ancoragem ortodôntica proporcionada pelos pequenos parafusos de titânio para fixação óssea, surgiu o interesse clínico e comercial para melhorar o design destes parafusos de modo que eles pudessem atender melhor ás necessidades mecânicas e biológicas do tratamento ortodôntico e, assim, ampliar a sua aceitação e utilização. De acordo com as sugestões iniciais de Kanomi(KANOMI, 1997), um mini-implante deveria apresentar dimensões suficientemente pequenas para ser inserido em diversos locais, o procedimento cirúrgico de inserção deveria ser fácil e de domínio do ortodontista, com mínimos danos aos tecidos e rápida cicatrização, além disso, deveria ser facilmente removido após o uso. Como resultado do trabalho conjunto entre empresas e pesquisadores surgiu no mercado uma grande variedade de marcas e tipos de miniparafusos de titânio projetados com o propósito específico de servirem como ancoragem durante o tratamento ortodôntico(WEHRBEIN;

GOLLNER, 2007; WILMES, et al., 2008a). Estes miniparafusos foram chamados de mini-implantes, miniparafusos, microimplantes ou microparafusos. Contudo, em 2004, na *104th AAO Annual Session*(MAH; BERGSTRAND, 2005), o termo mini-implante foi aceito como mais adequado por um grupo de pesquisadores que consideraram o prefixo ***micro*** cientificamente inadequado para este uso por significar $10^{-6.}$ Por outro lado, a palavra parafuso poderia dar uma conotação negativa ao novo dispositivo. Desta forma, o termo mini-implante deveria ser considerado mais apropriado para designar este novo tipo de ancoragem esquelética.

A primeira geração de mini-implantes apresentava mudanças no formato da cabeça em relação aos parafusos para fixação óssea, de modo que eles pudessem ser facilmente conectados a elásticos, molas, fios de amarrilho e/ou fios ortodônticos, dependendo da necessidade mecânica de cada caso(CARANO, et al., 2004; CARANO, et al., 2005b; HERMAN; COPE, 2005; KYUNG, H., et al., 2003; LIN; LIOU, 2003; MAINO, B G, et al., 2003; MAINO, B. G., et al., 2005; MELSEN; VERNA, 2005). Além disso, a distância entre a cabeça e a rosca do mini-implante foi aumentada para que este comprimento adicional servisse como um transmucoso, destinado a acomodar as diversas espessuras de tecido mole, de acordo com os diferentes locais de inserção(CHIN, et al., 2007; KIM, H.J., et al., 2006; LIN; LIOU, 2003; MAINO, B G, et al., 2003; MAINO, B. G., et al., 2005; MELSEN; VERNA, 2005). Atualmente, mini-implantes com diversas extensões de transmucoso permitem que todo o comprimento da rosca seja inserida no tecido ósseo, favorecendo a sua estabilidade primária sem gerar trauma aos tecidos moles adjacentes(KIM, H.J., et al., 2006; TSENG, et al., 2006). A cabeça e o transmucoso receberam um polimento superficial melhorado, já que esta parte do parafuso

passou a ficar exposta ao meio bucal e, portanto, sujeita à colonização por bactérias(CHIN, et al., 2007; LIN; LIOU, 2003). Portanto, estes aprimoramentos foram realizados no intuito de favorecer a cicatrização e a acomodação dos tecidos moles circunjacentes ao mini-implante, propiciar uma melhor higienização do local, reduzir a formação de placa bacteriana e a inflamação dos tecidos peri-implantares, favorecer a estabilidade do mini-implante, aumentar o conforto do paciente e tornar a conexão do mini-implante com o aparelho ortodôntico um procedimento mais fácil, rápido e com menor trauma e irritação aos tecidos moles.

Nesta primeira geração de mini-implantes a rosca era do tipo autorrosqueante(CARANO, et al., 2004; CARANO, et al., 2005b; COLETTI, et al., 2007; HERMAN; COPE, 2005; MAINO, B G, et al., 2003), ou seja, o tecido ósseo, previamente perfurado com broca, não precisava ser pré-rosqueado para a inserção do mini-implante. De fato, demonstrou-se que os parafusos para fixação óssea inseridos no tecido ósseo pré-rosqueado tinham menos superfície de contato do que os parafusos autorrosqueantes, sobretudo na face média onde o osso tem uma menor densidade e uma cortical mais fina(BAHR, 1989,, 1990). Por outro lado, num estudo mais recente, foi demonstrado que nem mesmo a perfuração óssea com broca deveria ser realizada previamente à inserção do mini-implante quando o local da inserção apresenta um tecido ósseo com menor densidade, cortical muito fina e espaços medulares amplos (tecido ósseo tipo D3), pois a amplitude da superfície de contato mini-implante/osso pode ser significantemente reduzida(GAUSEPOHL, et al., 2001; KRAVITZ; KUSNOTO, 2007; PARK, H.S., et al., 2008).

A segunda geração de mini-implantes surgiu das mudanças realizadas no design da rosca dos mini-parafusos de titânio para fixação óssea, utilizados na cirurgia buco-maxilo-facial. Estas alterações conferiram a eles a característica de

autoperfurantes, eliminando o tempo cirúrgico despendido com o procedimento de perfuração óssea, além de adicionar outras vantagens como reduzir o risco de danos às estruturas anatômicas adjacentes, evitar necrose óssea causada pelo aquecimento da broca, aumentar a interface de contato parafuso/osso, favorecer a estabilidade primária e aumentar a proporção de sucesso(ALPERT, et al., 2003; CHEN, Y., et al., 2008; GIBBONS; HODDER, 2003; HEIDEMANN; GERLACH, 1999; HEIDEMANN, et al., 1998; HEIDEMANN, et al., 2001a,, 2001b; HIBI, et al., 2006; KITAI, et al., 2002). Posteriormente, estas características foram também incorporadas aos mini-implantes usados na ortodontia, que passaram a ser inseridos sem a utilização de broca para a perfuração óssea. Atualmente, uma grande variedade de mini-implantes autoperfurantes está comercialmente disponível e tem sido largamente utilizada e preferida por suas significativas vantagens em relação aos autorrosqueantes(ALPERT, et al., 2003; GIBBONS; HODDER, 2003; HEIDEMANN; GERLACH, 1999; HEIDEMANN, et al., 1998; HEIDEMANN, et al., 2001a,, 2001b; HIBI, et al., 2006; PAPADOPOULOS; TARAWNEH, 2007; WEHRBEIN; GOLLNER, 2007). Assim como os mini-implantes autorrosqueantes, os autoperfurantes apresentam diversos formatos de cabeça com *slots* para a inserção de fios ortodônticos e pinos ou ganchos para a colocação de elásticos, molas ou fios de amarrilho. Além disso, podem ter diversos comprimentos de transmucoso, com comprimento e diâmetro de rosca que, em geral, variam de 4 a 12mm e 1.2 a 2mm, respectivamente, e ainda podem apresentar a rosca em formato cilíndrico ou cônico(KYUNG, H., et al., 2003; LIN; LIOU, 2003; MELSEN; VERNA, 2005; MIZRAHI; MIZRAHI, 2007; PAPADOPOULOS; TARAWNEH, 2007; SCHNELLE, et al., 2004; WEHRBEIN; GOLLNER, 2007). Contudo, para serem classificados como autoperfurantes é preciso que estes mini-implantes, invariavelmente, apresentem

uma extremidade de rosca cônica e extremamente pontiaguda, uma rosca de formato semelhante a um saca-rolha, com bordas afiadas, passo de rosca longo e chanfraduras cortantes que removem parte do tecido ósseo à semelhança de um cinzel(HEIDEMANN; GERLACH, 1999; HEIDEMANN, et al., 1998; HEIDEMANN, et al., 2001a,, 2001b; KIM, J.W., et al., 2005).

Tanto os mini-implantes autorrosqueantes quanto os autoperfurantes têm sido confeccionados a partir de uma liga de Titânio formada por 90% de Titânio, 6% de Alumínio de 4% de Vanádio (Ti–6Al–4V), conferindo 2,5 vezes mais resistência mecânica quando comparada ao Titânio puro (CP Ti)(HERMAN; COPE, 2005). Embora a biocompatibilidade do Titânio puro seja mais satisfatória, foi demonstrado que a liga de Titânio (Ti–6Al–4V) possibilita ótimos resultados quanto à estabilidade sem alcançar níveis tóxicos de Vanádio nos tecidos, além de possibilitar uma inserção e remoção mais segura dos mini-implantes, sobretudo, dos autoperfurantes que estão sujeitos a um maior risco de fratura devido ao maior torque de inserção(CHEN, Y., et al., 2008; HEIDEMANN; GERLACH, 1999; JOLLEY; CHUNG, 2007; PARK, H.S., et al., 2008).

A inserção de mini-implantes autoperfurantes é possível na região da face média (maxila) e na região anterior da mandíbula.(CHEN, Y., et al., 2008; HEIDEMANN; GERLACH, 1999; PARK, H.S., et al., 2008), mas tem sido contra-indicada na região posterior da mandíbula (ângulo da mandíbula e região retromolar). Contudo, mesmo quando inseridos nas regiões apropriadas, os mini-implantes autoperfurantes deveriam ter um diâmetro mínimo de 1,5mm, sobretudo quando o comprimento de rosca utilizado for maior do que 8mm(KRAVITZ; KUSNOTO, 2007; PAIK, et al., 2003; PRABHU; COUSLEY, 2006; RUNGCHARASSAENG, et al., 2005). Portanto, considerando-se as limitações

mecânicas inerentes aos mini-implantes autoperfurantes e as limitações anatômicas referentes à qualidade e quantidade de osso nos locais de inserção, as dimensões dos mini-implantes autoperfurantes não deveriam variar muito dos valores de 1,5mm e 8mm para o diâmetro e o comprimento, respectivamente(CHEN, C.H., et al., 2006; DEGUCHI, et al., 2006; MIZRAHI; MIZRAHI, 2007; POGGIO, et al., 2006). De fato, a restrita largura do septo e a frágil resistência mecânica dos mini-implantes tem nos mostrado que o diâmetro de rosca de 1,5mm tem excelente aplicabilidade clínica, pois os diâmetros menores aumentam a probabilidade de quebra(JOLLEY; CHUNG, 2007; MIZRAHI; MIZRAHI, 2007), enquanto diâmetros maiores aumentam a possibilidade de contato com as raízes(MIZRAHI; MIZRAHI, 2007). Por fim, um comprimento de 8mm parece ideal para ser usado tanto na mandíbula quanto na maxila, na maioria dos casos(CHEN, C.H., et al., 2006; MIZRAHI; MIZRAHI, 2007).

A possibilidade de utilizar um implante reabsorvível para ancoragem ortodôntica foi demonstrada por Glatzmaier; Wehrbein e Diedrich(GLATZMAIER, et al., 1996) que usaram um implante palatino reabsorvível para distalização de molares superiores. Recentemente, Aoki et al.(AOKI, et al., 2005) investigou, num estudo em animais, a possibilidade de utilizar mini-implantes reabsorvíveis para ancoragem ortodôntica. Os mini-implantes tinham 8mm de comprimento e 2mm de diâmetro, fabricados com poly-L-lactic acid (PLLA; peso molecular 200.000). O autor concluiu que o material utilizado é promissor para uso no tratamento ortodôntico, mostrando uma favorável biocompatibilidade e resistência(AOKI, et al., 2005).

Existem diversos tipos de mini-implantes já relatados na literatura científica e que estão comercialmente disponíveis. Atualmente as marcas mais citadas e utilizadas, bem como os seus respectivos fabricantes são:

- Aarhus Anchorage System (ScanOrto - Charlottenlund, Denmark) www.aarhus-mini-implant.com

- AbsoAnchor System (Dentos - Taegu, Korea) www.dentos.co.kr
- C-Implant (Dentium Inc. - Seoul, Korea) www.implantium.com
- Cizeta Titanium Miniscrew (Cizeta Surgical - Bologna, Italy) www.cizetasurgical.it
- Dual-Top Anchor System (Jeil Medical Corporation - Seoul, Korea) www.jeilmed.co.kr
- IMTEC Mini Ortho Implant (IMTEC Corporation – Oklahoma, USA) www.imtec.com
- LOMAS - Lin/Liou Orthodontic Mini Anchorage Screw (Mondeal Medical Systems - Tuttlingen, Germany) www.mondeal.de
- MAS - Miniscrew Anchorage System (Micerium S.p.a. - Avegno, Italy) www.micerium.it
- Orthoanchor K1 System (Dentsply Sankin Corporation - Tokyo, Japan) www.dentsply-sankin.com
- OMI - Orthodontic Mini Implant (Leone S.p.A. - Firenze, Italy) www.leone.it
- Spider Screw Anchorage System (HDC - Sarcedo, Italy) www.hdc-italy.com
- TOMAS - Temporary Mini Orthodontic Anchorage System (Dentaurum - Ispringen, Germany) www.dentaurum.de
- Universal Skeletal Anchorage System (Stryker Corporation - Portage, Michigan) www.stryker.com

No Brasil, os principais fabricantes são:

- SIN - Sistema de Implante (São Paulo – SP) www.sinimplante.com.br
- Conexão - Sistemas de Prótese (São Paulo – SP) www.conexaomaster.com.br
- Neodent - (Curitiba – PR) www.neodent.com.br
- Titanium Fix - (São José dos Campos – SP) www.titaniumfix.com.br
- Intra-Lock System (São Paulo – SP) www.intra-lock.com

2.4 Indicações dos mini-implantes

A indicação dos mini-implantes no tratamento ortodôntico deve ser sempre guiada pela avaliação do grau de ancoragem necessária à correção de uma má oclusão(RUNGCHARASSAENG, et al., 2005; YOUNG, et al., 2007). Para tanto, deve-se levar em consideração alguns fatores como o tipo de má oclusão, o seu grau de severidade, a idade do paciente, o grau de comprometimento periodontal presente e a existência de perdas dentárias(BARROS, et al., 2006b; BARROS, et al., 2007; FRITZ, et al., 2003; MAH; BERGSTRAND, 2005; MCGUIRE, et al., 2006;

MELSEN; VERNA, 2005; MOTOYOSHI, et al., 2007a; OUYANG, et al., 2007; PAPADOPOULOS; TARAWNEH, 2007; SUGAWARA, Y., et al., 2008). Estes fatores isolados ou em conjunto podem ainda ser influenciados pelo grau de colaboração do paciente com o tratamento e, assim, determinar a insuficiência da ancoragem dentária e dos aparelhos para reforço de ancoragem para a correção do problema(FRITZ, et al., 2003; JANSON, et al., 2007; JANSON, et al., 2004; MAINO, B. G., et al., 2005; SUGAWARA, Y., et al., 2008). Deste modo, a indicação dos mini-implantes deveria ser restrita aos casos em que a correção da má oclusão seria difícil, senão impossível de ser obtida com a aplicação da mecânica convencional(BAE, S., 2002; CHO, 2006; HEYMANN; TULLOCH, 2006; KYUNG, S.H., et al., 2003; MELSEN, 2005; OUYANG, et al., 2007), pois a utilização deste tipo de ancoragem envolve procedimentos invasivos que não estão isentos de riscos(CARANO, et al., 2005b; CHO, 2006; KRAVITZ; KUSNOTO, 2007; MIZRAHI; MIZRAHI, 2007; PAPADOPOULOS; TARAWNEH, 2007; YOUNG, et al., 2007), requerendo uma favorável relação risco/benefício para o paciente e o profissional(COLETTI, et al., 2007; KRAVITZ; KUSNOTO, 2007; MIZRAHI; MIZRAHI, 2007; TRAVESS, et al., 2004; YOUNG, et al., 2007).

De acordo com Melsen e Verna(MELSEN; VERNA, 2005), as indicações para a utilização dos mini-implantes como ancoragem ortodôntica devem estar associadas às seguintes condições: 1) pacientes com quantidade de dentes insuficiente para a aplicação da ancoragem convencional; 2) pacientes em que as forças de reação causariam efeitos colaterais indesejáveis; 3) casos com necessidade de mecânicas assimétricas em qualquer dos planos do espaço e 4) em alguns casos, como uma alternativa à cirurgia ortognática.

Considerando estas diretrizes gerais para a indicação dos mini-implantes, diversos protocolos de tratamento com ancoragem esquelética têm sido realizados para corrigir as diferentes más oclusões(CARANO, et al., 2005b; HEYMANN; TULLOCH, 2006; MIZRAHI; MIZRAHI, 2007; PAPADOPOULOS; TARAWNEH, 2007), e seus relatos na literatura podem ser assim resumidos: **1)** correção da má oclusão de Classe I, biprotrusão, com extrações de quatro pré-molares(CHAE, 2007; KAWAKAMI, et al., 2004; OUYANG, et al., 2007; PARK, H.S., et al., 2001; PARK, Y.C., et al., 2007); **2)** correção da Classe II com extrações de pré-molares superiores(BARROS, et al., 2007; LEE, J.S., et al., 2001) **3)** distalização dos molares superiores e correção da má oclusão de Classe II(CHOI, et al., 2005; CHOI, N.C., et al., 2007; GELGOR, et al., 2004; KINZINGER, et al., 2006; LIM, S.M.; HONG, 2008) **4)** distalização ***en masse*** de todos os dentes superiores para correção da má oclusão de Classe II(JEON, et al., 2006); **5)**distalização ***en masse*** de todos os dentes inferiores para correção da má oclusão de Classe III(CHUNG, et al., 2005; PAIK, et al., 2006; PARK, H.S., et al., 2005; SUGAWARA, Y., et al., 2008); **6)** correção da mordida aberta anterior(KURODA, et al., 2004; PARK, H.S., et al., 2006b; PARK, H.S., et al., 2004b; XUN, et al., 2007); **7)** correção da mordia profunda(KIM, T.W., et al., 2006; OHNISHI, et al., 2005); **8)** retração dos caninos(HERMAN, et al., 2006; THIRUVENKATACHARI, et al., 2006); **9)** intrusão de molares que sofreram extrusão devido a perda dos dentes antagonistas(BAE, S.M.; KYUNG, 2006; LIN, et al., 2006; PARK, Y., et al., 2003; YAO, et al., 2005); **10)** Mesialização dos molares para fechamento de espaços(KURODA, et al., 2005; KYUNG, S.H., et al., 2003; WU, et al., 2007) **11)** Verticalização e correção da posição ectópica dos molares (GIANCOTTI, et al., 2004; GIANCOTTI, et al., 2003; PARK, H.S., et al., 2002; YUN, et al., 2005); **12)** Extrusão ortodôntica por razões

periodontais e/ou protéticas(ROTH, et al., 2004); **13)** Correção da inclinação do plano oclusal(CARANO, et al., 2005b); **14)** correção da linha média dentária(CARANO, et al., 2005b; YOUN, 2006) e **15)** tracionamento de caninos impactados(PARK, H.S., et al., 2004a).

A correção dos diferentes tipos de má oclusão requer, em geral, necessidades mecânicas distintas que irão influenciar na escolha do local de inserção dos mini-implantes(LIN; LIOU, 2003; MIZRAHI; MIZRAHI, 2007).

2.5 Locais de inserção

As pequenas dimensões dos mini-implantes têm permitido que diversas regiões anatômicas sejam utilizadas como locais de inserção. De acordo com os relatos de diversos autores(BARROS, et al., 2006a; CARANO, et al., 2005b; HERMAN; COPE, 2005; KYUNG, H., et al., 2003; LIM, W.H., et al., 2007; LIN; LIOU, 2003; LIOU, et al., 2007; MAINO, B G, et al., 2003; MELSEN, 2005; MELSEN; VERNA, 2005; MIZRAHI; MIZRAHI, 2007; PAPADOPOULOS; TARAWNEH, 2007; TRAVESS, et al., 2004), os locais mais frequentemente indicados para inserção dos mini-implantes são:

- Septo ósseo inter-radicular (vestibular ou lingual) da maxila e mandíbula;
- Rebordo alveolar em áreas edêntulas da maxila e da mandíbula;
- Palato (região mediana ou paramediana);
- Tuberosidade maxilar;
- Crista infrazigomática;
- Região abaixo da espinha nasal anterior;
- Região da sínfise mandibular;
- Linha oblíqua externa da mandíbula;

- Espaço retromolar da mandíbula.

2.6 Escolha do local de inserção (principais fatores)

Diante da diversidade de locais para a inserção dos mini-implantes cabe ao ortodontista escolher aquele que melhor condiz com as necessidades da mecânica ortodôntica, definidas no plano de tratamento(LIN; LIOU, 2003). De acordo com Lin e Liou(LIN; LIOU, 2003) e Mizrahi e Mizrahi(MIZRAHI; MIZRAHI, 2007), o conhecimento das necessidades mecânicas do tratamento ortodôntico, somado à avaliação da quantidade e qualidade do tecido ósseo disponível, constituem as principais diretrizes para definir o melhor local de inserção dos mini-implantes. A possibilidade destes conhecimentos clínicos serem satisfatoriamente associados e aplicados na escolha do local de implantação está fortemente vinculada à formação profissional recebida pelo ortodontista. Por esta razão, tem sido ressaltado que o ortodontista deveria se incumbir do procedimento de inserção dos mini-implantes e se responsabilizar pela sua execução no tratamento(HERMAN; COPE, 2005; HEYMANN; TULLOCH, 2006; MAH; BERGSTRAND, 2005; MIZRAHI; MIZRAHI, 2007; PRABHU; COUSLEY, 2006; RUNGCHARASSAENG, et al., 2005). Caso contrário, o sucesso deste procedimento dependerá de uma contínua interação multidisciplinar onde o ortodontista terá a responsabilidade de orientar os profissionais das demais especialidades (cirurgia, implantodontia ou periodontia) acerca dos seus objetivos terapêuticos em cada caso, bem como das mais recentes técnicas de inserção, tipos de mini-implantes e suas aplicações na mecânica ortodôntica(MAH; BERGSTRAND, 2005). Além disso, o envolvimento de um segundo profissional tende a aumentar o custo do tratamento, restringindo o uso

deste proveitoso sistema de ancoragem(MIZRAHI; MIZRAHI, 2007; PAPADOPOULOS; TARAWNEH, 2007).

Quando a quantidade e a qualidade do tecido ósseo permitem a inserção do mini-implante próximo à linha de ação da força que será aplicada para a correção do problema, então este mini-implante poderá ser utilizado como ancoragem direta, ou seja, a força ortodôntica pode ser colocada diretamente sobre o mini-implante. Por outro lado, se as limitações anatômicas não permitem a inserção do mini-implante próximo à linha de ação da força necessária à correção do problema, então este mini-implante só poderá ser utilizado como ancoragem indireta, ou seja, o mini-implante é usado para ancorar um dente que servirá de ancoragem para a movimentação de outros dentes(CELENZA; HOCHMAN, 2000; CHOI, N.C., et al., 2007; MELSEN; VERNA, 2005; MIZRAHI; MIZRAHI, 2007; PAPADOPOULOS; TARAWNEH, 2007; PRABHU; COUSLEY, 2006; RUNGCHARASSAENG, et al., 2005). Portanto, o local de inserção do mini-implante em relação à direção das forças ortodônticas necessárias à correção do problema define se um mini-implante será utilizado como ancoragem direta ou indireta. Sempre que possível, a ancoragem direta deve ser usada devido à sua maior simplicidade e praticidade.

Atualmente, a mecânica ortodôntica de deslizamento tem sido preferida à mecânica com alças para fechamento de espaços devido ao menor tempo despendido na confecção dos arcos e à maior praticidade de ativação(MCLAUGHLIN; BENNETT, 1989; PARK, H.S.; KWON, 2004). Quando esta mecânica é aplicada, seja para a correção da má oclusão de Classe I (biprotrusão), Classe II ou Classe III, as forças horizontais são sempre requeridas para o deslizamento progressivo do fio nos *slots* dos bráquetes durante a correção da discrepância. Assim, quando os mini-implantes são utilizados com este tipo de

mecânica, o local de inserção deve permitir que forças horizontais sejam produzidas a fim de permitir o deslizamento e, por conseguinte, a correção da má oclusão(LIM, W.H., et al., 2007). Por esta razão, o posicionamento do mini-implante entre as raízes dos dentes tem sido frequentemente utilizado, permitindo um componente de força mais horizontal e, portanto, mais satisfatório à movimentação dentária na direção mésio-distal(BAE, S., 2002; BAE, S., et al., 2002; CARANO, et al., 2005b; CHAE, 2007; HERMAN, et al., 2006; JEON, et al., 2006; KAWAKAMI, et al., 2004; LEE, J.S., et al., 2001; LIM, W.H., et al., 2007; OUYANG, et al., 2007; PARK, H.S.; KWON, 2004; POGGIO, et al., 2006; THIRUVENKATACHARI, et al., 2006; UPADHYAY; YADAV, 2007). A inserção dos mini-implantes entre as raízes dos dentes também é favorável para a mesialização ou distalização dos dentes posteriores(CARANO, et al., 2005b; CHOI, N.C., et al., 2007; KYUNG, S.H., et al., 2003; LIM, S.M.; HONG, 2008; YOUNG, et al., 2007).

Os mini-implantes têm sido inseridos no palato próximo à sutura mediana para prover ancoragem esquelética às forças ortodônticas advindas de aparelhos distalizadores. Esta região anatômica também é utilizada para a inserção de mini-implantes com o intuito de estabilizar barras palatinas e também expansores para a expansão rápida da maxila(CARANO, et al., 2005b; GELGOR, et al., 2004; HANSEN, et al., 2007; HARZER, et al., 2004; KINZINGER, et al., 2006; PAPADOPOULOS; TARAWNEH, 2007; WEHRBEIN; GOLLNER, 2007; YOUNG, et al., 2007). Os mini-implantes também têm sido inseridos septo inter-radicular do lado lingual ou palatino para prover ancoragem durante o tratamento com aparelho fixo lingual(KAWAKAMI, et al., 2004; LEE, J.S., et al., 2001). Nos casos de intrusão dos dentes posteriores, os mini-implantes têm sido inseridos não apenas no osso inter-radicular do lado vestibular, mas também do lado palatino ou lingual, com o intuito

de anular o momento de rotação gerado pela força intrusiva aplicada no lado vestibular(BAE, S.M.; KYUNG, 2006; LIN, et al., 2006; PARK, Y., et al., 2003). Contudo, a utilização do mini-implante por palatino ou lingual durante a intrusão dos dentes posteriores pode ser dispensada se uma barra palatina ou um arco lingual é utilizado para controlar o momento de rotação indesejado(KURODA, et al., 2004; PARK, H.S., et al., 2004b).

A região abaixo da espinha nasal anterior tem sido utilizada para corrigir a mordida profunda, sobretudo nos casos em que a grande exposição de gengiva ao sorriso indica a mecânica de intrusão dos dentes anteriores superiores para a correção oclusal e estética(KIM, T.W., et al., 2006; OHNISHI, et al., 2005). A região da sínfise mandibular é um local de inserção utilizado para corrigir a mordida profunda causada pela excessiva erupção dos dentes anteriores inferiores ou pela perda dentária posterior inferior e excessiva lingualização e erupção dos incisivos(MELSEN; VERNA, 2005).

A inserção de mini-implantes no espaço retromolar e na linha oblíqua externa da mandíbula tem sido frequentemente realizada para a verticalização de molares inferiores e correção do posicionamento ectópico destes dentes(GIANCOTTI, et al., 2004; GIANCOTTI, et al., 2003; PARK, H.S., et al., 2002; YUN, et al., 2005). Menos frequentemente, mini-implantes são inseridos nesta região anatômica com o propósito de distalizar todo o arco dentário inferior e, assim, corrigir a má oclusão de Classe III(PAIK, et al., 2006). O túber da maxila também pode ser utilizado para a inserção de mini-implantes que servirão de ancoragem durante a distalização dos dentes superiores, contudo esta região anatômica tende a apresentar qualidade e quantidade de osso desfavoráveis à inserção e à estabilidade dos mini-

implantes(DEGUCHI, et al., 2006; MIZRAHI; MIZRAHI, 2007; PAPADOPOULOS; TARAWNEH, 2007; PARK, H.S., et al., 2008; POGGIO, et al., 2006).

A utilização da crista infrazigomática para a inserção de mini-implantes tem permitido a movimentação em massa de todo o arco dentário superior ou a movimentação em blocos como nos casos de retração anterior e retração dos caninos. Além disso, os mini-implantes inseridos nesta região anatômica também têm sido utilizados para a intrusão dos dentes posteriores superiores. Porém a utilização deste local de inserção pode ser desfavorável em relação à tolerância dos tecidos moles no local da implantação, além de requerer um procedimento cirúrgico de inserção um pouco mais complexo(LIOU, et al., 2007; WANG; LIOU, 2008).

A inserção de mini-implante no rebordo alveolar de áreas edêntulas permite que ele seja usado como ancoragem direta ou indireta para a mesialização ou a distalização dos dentes adjacentes(CARANO, et al., 2005b; LIN; LIOU, 2003; MAINO, B G, et al., 2003). Assim como os implantes transitórios, utilizados como suporte para próteses temporárias, já foram colocados para servirem como ancoragem ortodôntica(GRAY; SMITH, 2000), mais recentemente, os mini-implantes para ancoragem ortodôntica foram inseridos no rebordo alveolar para servirem de suporte para próteses temporárias em casos de agenesias(GRAHAM, 2007).

Quanto à quantidade de tecido ósseo disponível nos locais de inserção dos mini-implantes, pode-se afirmar que o septo inter-radicular é a região mais crítica em decorrência da proximidade das raízes dentárias(LIM, W.H., et al., 2007). Porém, devido à grande aplicabilidade clínica e ao frequente uso deste local de inserção(BARROS, et al., 2006a; CARANO, et al., 2005b; KITAI, et al., 2002; LIM, W.H., et al., 2007; RUNGCHARASSAENG, et al., 2005; WILMES, et al., 2008b), diversos estudos utilizando tomografia computadorizada têm sido realizados para

delinear melhor as suas dimensões e limitações anatômicas(DEGUCHI, et al., 2006; ISHII, et al., 2004; KIM, H.J., et al., 2006; LIM, W.H., et al., 2007; POGGIO, et al., 2006; SCHNELLE, et al., 2004). As regiões mais apicais do septo inter-radicular tendem a apresentar maior quantidade de osso do que as regiões mais oclusais(DEGUCHI, et al., 2006; ISHII, et al., 2004; POGGIO, et al., 2006; SCHNELLE, et al., 2004). Contudo, as frequentes necessidades de forças horizontais para movimentações dentárias no plano sagital, a ausência de gengiva inserida nas regiões mais apicais e a presença do seio maxilar podem desfavorecer a escolha desta região(LIM, W.H., et al., 2007; POGGIO, et al., 2006; SCHNELLE, et al., 2004). Deve-se considerar que durante o alinhamento e nivelamento dos dentes existe uma tendência de aumento da largura mésio-distal do septo inter-radicular devido à redistribuição mais favorável das raízes dentárias no osso alveolar(SCHNELLE, et al., 2004). Se ao final da fase de alinhamento e nivelamento a quantidade de osso permanece insatisfatória, a separação intencional das raízes dos dentes adjacentes ao local da inserção pode resolver o problema, mas este procedimento demanda tempo, cria espaços desnecessários no arco dentário e/ou colocam os dentes em angulações desfavoráveis (KYUNG, H., et al., 2003; MELSEN; VERNA, 2005; SCHNELLE, et al., 2004). Porém, quando a quantidade de osso é muito restrita e a necessidade de ancoragem absoluta é imediata ao início do tratamento, como nas retrações dos caninos(HERMAN, et al., 2006; THIRUVENKATACHARI, et al., 2006), os guias cirúrgicos mais precisos podem ser de grande valia para evitar acidentes e complicações durante o procedimento de inserção(BAE, S., 2002; BARROS, et al., 2006a; COUSLEY; PARBERRY, 2006; FREUDENTHALER, et al., 2001; HERMAN; COPE, 2005; KIM, S.H., et al., 2007; KITAI, et al., 2002; KRAVITZ; KUSNOTO, 2007; KYUNG, H., et al., 2003; MAINO, B.

G., et al., 2005; MOREA, et al., 2005; PRABHU; COUSLEY, 2006; SUZUKI, E.Y.; BURANASTIDPORN, 2005; WU, et al., 2006). A necessidade dos guias cirúrgicos pode ainda se tornar mais evidente quando se leva em consideração que a região mais oclusal e estreita do septo inter-radicular é o local de inserção preferido do ponto de vista da mecânica ortodôntica, da presença de gengiva inserida e da espessura da cortical(BARROS, et al., 2006a; KIM, H.J., et al., 2006; LIM, W.H., et al., 2007; POGGIO, et al., 2006; SCHNELLE, et al., 2004). Contudo, num estudo mais recente, Ono, Motoyoshi e Shimizu(ONO, et al., 2008) concluíram que a cortical só se tornou mais espessa quando a altura em relação à crista óssea foi maior ou igual a 9mm. Corroborando estes resultados, o estudo de Lim et al.(LIM, W.H., et al., 2007) não encontrou diferença na espessura da cortical quando uma altura de até 6mm da crista óssea foi considerada.

Parece existir um consenso na afirmação de que no lado vestibular da maxila, na região dos molares, a maior largura mésio-distal do septo inter-radicular está entre o segundo pré-molar e o primeiro molar(DEGUCHI, et al., 2006; ISHII, et al., 2004; KURODA, et al., 2007b; POGGIO, et al., 2006; SCHNELLE, et al., 2004), sendo que os valores médios encontrados em diferentes estudos variaram na seguinte ordem: 2,1mm(DEGUCHI, et al., 2006); 2,5mm(BARROS, et al., In press 2007), 2,7mm(POGGIO, et al., 2006) e 3,6mm(ISHII, et al., 2004). Um outro ponto de concordância é que na região posterior da maxila existe mais osso inter-radicular disponível no lado palatino do que no lado vestibular (KYUNG, H., et al., 2003; POGGIO, et al., 2006), sendo que o espaço inter-radicular de maior dimensão mésio-distal no lado palatino foi observado entre o segundo pré-molar e o primeiro molar e apresentou 4,5mm(POGGIO, et al., 2006). No lado vestibular da mandíbula, na região dos molares inferiores, a maior largura do septo foi entre o primeiro e o

segundo molar, e os valores encontrados em dois diferentes estudos foi de 1,7mm(DEGUCHI, et al., 2006) e 3,2mm(POGGIO, et al., 2006). Embora estas informações possam ter alguma relevância clínica, deve-se levar em consideração que as características de cada paciente nem sempre correspondem a esta descrição anatômica dos maxilares devido às variações individuais. Portanto, nenhum mini-implante deveria ser inserido sem que uma acurada avaliação radiográfica seja realizada previamente(POGGIO, et al., 2006).

A espessura da cortical é um importante fator para a estabilidade dos mini-implantes e já foi avaliada em diversos estudos(DEGUCHI, et al., 2006; KIM, H.J., et al., 2006; LIM, W.H., et al., 2007). No lado vestibular da maxila, a espessura da cortical diminuiu em direção à região posterior na seguinte proporção: 1,8mm(DEGUCHI, et al., 2006) e 1,3mm(KIM, H.J., et al., 2006) entre o segundo pré-molar e o primeiro molar; 1,5mm(DEGUCHI, et al., 2006) e 0,8mm(KIM, H.J., et al., 2006) entre o primeiro e o segundo molar e 1,3mm(DEGUCHI, et al., 2006) posterior ao segundo molar, considerando uma altura de corte próxima à crista óssea. Esta mesma avaliação no lado palatino mostrou um valor mais constante em torno de 1,7mm(DEGUCHI, et al., 2006; KIM, H.J., et al., 2006). O lado vestibular da mandíbula também apresentou a espessura da cortical com valores constantes, por volta de 2mm, nos diferentes locais avaliados(DEGUCHI, et al., 2006). Além disso, a cortical mandibular do lado vestibular foi significantemente mais espessa do que a cortical maxilar(DEGUCHI, et al., 2006). No lado vestibular da maxila, entre os pré-molares e entre o segundo pré-molar e o primeiro molar, Kim et al.(KIM, H.J., et al., 2006) observou que a cortical óssea era mais espessa nas regiões mais próximas e mais distantes da crista óssea alveolar. Esta tendência de uma cortical óssea mais fina localizada entre as regiões mais coronais e apicais do septo inter-radicular não

foi observada entre o primeiro e o segundo molar(KIM, H.J., et al., 2006), e nem nos resultados do estudo de Lim et al.(LIM, W.H., et al., 2007) onde o autor conclui que o fator ósseo mais importante na seleção do local de inserção é a largura mésio-distal do septo inter-radicular.

Em relação à densidade óssea cortical do osso alveolar, os maiores valores observados na maxila foi na região de caninos e pré-molares, diminuindo progressivamente em direção ao túber, onde foram observados os menores valores de densidade óssea tanto no lado vestibular quanto no lado palatino. No osso alveolar da mandíbula, a densidade óssea cortical aumentou progressivamente desde a região dos incisivos até a área retromolar. A densidade óssea cortical da mandíbula foi maior do que a da maxila, entretanto a densidade do osso medular foi similar entre os maxilares nas diversas áreas estudadas. Por fim, o osso basal, em geral, mostrou maior densidade do que o osso alveolar, em ambos os maxilares(PARK, H.S., et al., 2008).

A presença de gengiva inserida no local de implantação pode favorecer a estabilidade do mini-implante(CHENG, et al., 2004; DEGUCHI, et al., 2006; PARK, H.S., et al., 2006a), eliminar a necessidade de incisões e descolamentos mucoperióstico(KYUNG, H., et al., 2003; LIN; LIOU, 2003; MAINO, B G, et al., 2003), diminuir as etapas e o tempo do procedimento cirúrgico(KYUNG, H., et al., 2003), o período de cicatrização(LIN; LIOU, 2003), o trauma aos tecidos(KURODA, et al., 2007a), o desconforto pós-operatório do paciente e a inflamação dos tecidos peri-implantares(CHENG, et al., 2004; DEGUCHI, et al., 2006; KRAVITZ; KUSNOTO, 2007; KURODA, et al., 2007a; MIYAWAKI, et al., 2003; PARK, H.S., et al., 2006a). A altura da gengiva inserida é maior na região anterior quando comparada à região posterior dos arcos, sendo que no segmento posterior a região dos pré-molares

apresentou a menor altura(LIM, W.H., et al., 2007). De acordo com Schnelle et al.(SCHNELLE, et al., 2004), a inserção de mini-implantes em locais de gengiva inserida pode requerer um posicionamento do mini-implante bem próximo à crista óssea alveolar, condição geralmente favorável á mecânica ortodôntica(LIM, W.H., et al., 2007) e desfavorável do ponto de vista da largura mésio-distal do septo inter-radicular(DEGUCHI, et al., 2006; POGGIO, et al., 2006; SCHNELLE, et al., 2004).

Assim, para a escolha do melhor local de inserção deve-se levar em consideração as necessidades mecânicas do tratamento, a quantidade e a qualidade do tecido ósseo e a presença de gengiva inserida. Considerando que a implantação no septo inter-radicular favorece a mecânica ortodôntica, provê uma grande variedade de locais de inserção, apresenta uma qualidade óssea satisfatória e permite o acesso aos locais de gengiva inserida, esforços deveriam ser empregados para superar a maior restrição à implantação no septo, que é a pequena quantidade de tecido ósseo determinada pela proximidade das raízes dentárias. Sendo assim, os protocolos cirúrgicos mais seguros devem ser buscados para tornar a inserção dos mini-implantes no septo inter-radicular um procedimento com melhor relação risco/benefício.

2.7 Inserção dos mini-implantes (*do exame radiográfico inicial à inserção do mini-implante)*

2.7.1 Exame radiográfico inicial

A inserção dos mini-implantes no septo inter-radicular deve ser sempre precedida por um exame radiográfico acurado do local escolhido(POGGIO, et al., 2006). A principal finalidade deste exame é avaliar a quantidade de osso inter-radicular disponível para a implantação(BARROS, et al., 2006a; KYUNG, H., et al.,

2003; LIN; LIOU, 2003; MIZRAHI; MIZRAHI, 2007), que pode ser influenciada pelo nível da crista óssea, pela forma da coroa e da raiz, pela angulação e proximidade das raízes dos dentes adjacentes(HISAMITSU, et al., 1978; POGGIO, et al., 2006). Deve-se considerar que a avaliação da quantidade de espaço inter-radicular pode ser significantemente prejudicada por uma técnica radiográfica inadequada ou mal executada. O direcionamento dos raios-x durante a tomada radiográfica com a técnica periapical tende a superestimar o nível da crista óssea(CAULIER, et al., 1997; SCHLIEPHAKE, et al., 2003). Além disso, uma maior quantidade de erros na angulação horizontal ocorreu na técnica periapical em relação à interproximal(NYSETHER; HANSEN, 1983; ZHANG, et al., 1995). Estes erros podem ter consequências significantes no diagnóstico como, por exemplo, a projeção oblíqua da imagem das raízes dos dentes adjacentes sobre o septo inter-radicular, provendo um falso diagnóstico de insuficiência de espaço para a inserção do mini-implante, quando na realidade o espaço é suficiente(BARROS, et al., 2006a; BARROS, et al., In press 2007).

Considerando que a principal indicação da técnica radiográfica periapical é a visualização das estruturas dentárias com enfoque na região apical e que a indicação primária da técnica interproximal é a visualização das estruturas dentárias com enfoque na região da crista óssea alveolar(FREITAS, et al., 1988), a técnica interproximal tem uma indicação mais precisa para avaliar a região de implantação no septo, justificando seu melhor desempenho. Além disso, a técnica interproximal é de execução mais fácil, colaborando para a ocorrência de uma menor proporção de erros(FREITAS, et al., 1988; NYSETHER; HANSEN, 1983; ZHANG, et al., 1995). Sendo assim, a técnica interproximal tem sido preferida por alguns autores para a avaliação radiográfica do septo inter-radicular(BAE, S., 2002; BARROS, et al.,

2006a; BARROS, et al., In press 2007; SUZUKI, E.Y.; SUZUKI, 2007). Contudo, independente da técnica radiográfica utilizada, deve-se considerar que uma radiografia tem aceitável qualidade para a avaliação da largura do septo inter-radicular quando a imagem radiográfica da lâmina dura e do espaço periodontal dos dentes adjacentes podem ser visualizados com nitidez, e pouca ou nenhuma sobreposição das faces interproximais dos dentes é observada.

Não existe um consenso acerca da largura mínima do septo necessária para acomodar um mini-implante, pois diferentes dimensões de mini-implantes podem requerer quantidades de espaço distintas para a sua inserção. De fato, os diferentes valores de 2mm, 2,5mm, 2,8mm, 3mm e 4mm têm sido advogada por diversos autores como a quantidade mínima de largura do septo para a inserção segura dos mini-implantes(BARROS, et al., 2006a; KRAVITZ, et al., 2007; MAINO, B G, et al., 2003; MIZRAHI; MIZRAHI, 2007; POGGIO, et al., 2006; SCHNELLE, et al., 2004). Sabe-se que a proximidade entre a raiz e o mini-implante pode afetar a estabilidade do mini-implante(ASSCHERICKX, et al., 2005; CHEN, Y.H., et al., 2008; DEGUCHI, et al., 2003; HUJA, et al., 2006; KURODA, et al., 2007a; KURODA, et al., 2007b; PARK, H.S., 2006; WU, et al., 2006), e que os mini-implantes podem apresentar pequenos deslocamentos quando submetidos à carga ortodôntica(LIOU, et al., 2004; WANG; LIOU, 2008). Por estas razões, alguns autores têm sugerido a distância mínima de 1 a 2 mm entre o mini-implante e as raízes dos dentes adjacentes(LIOU, et al., 2004; POGGIO, et al., 2006; SCHNELLE, et al., 2004; WANG; LIOU, 2008), fazendo com que uma largura do septo de 3,5mm a 5,5mm seja necessária se um mini-implante com diâmetro de rosca de 1,5mm é inserido. Esta condição restringiria significantemente a inserção dos mini-implantes na maioria dos casos, já que os espaços inter-radiculares são frequentemente menores do que 3mm(BARROS, et

al., In press 2007; DEGUCHI, et al., 2006; POGGIO, et al., 2006). Contudo, diversos outros estudos contestam as afirmações de que os mini-implantes se deslocam significantemente sob a ação das forças ortodônticas(BUCHTER, et al., 2006; BUCHTER, et al., 2005; HEDAYATI, et al., 2007; OHMAE, et al., 2001; THIRUVENKATACHARI, et al., 2006). De fato, septos com largura de 2mm a 2,5mm têm sido indicados para a inserção de mini-implantes com até 1,5mm de diâmetro de rosca sem nenhum relato de significante deslocamento comprometendo a integridade das raízes dos dentes adjacentes(BARROS, et al., 2006a; BARROS, et al., In press 2007; MAINO, B G, et al., 2003; MIZRAHI; MIZRAHI, 2007).

2.7.2 Seleção do mini-implante

Atualmente o uso dos mini-implantes autorrosqueantes tem sido substituído pelo uso dos autoperfurantes, visto que a rosca dos mini-implantes autoperfurantes também é autorrosqueante e ainda dispensa a utilização da broca cirúrgica. Estes mini-implantes são indicados para uso na maxila e nas regiões da mandíbula com cortical menos espessa, como no osso alveolar da região anterior(CHEN, Y., et al., 2008; HEIDEMANN; GERLACH, 1999; PARK, H.S., et al., 2008). Portanto, se a qualidade do tecido ósseo, sobretudo na região posterior da mandíbula, não permite a inserção do mini-implante autoperfurante sem o uso de broca, uma perfuração prévia é realizada para evitar o risco de quebra(JOLLEY; CHUNG, 2007; MELSEN, 2005; MELSEN; VERNA, 2005; PAPADOPOULOS; TARAWNEH, 2007; PARK, H.S., et al., 2008). Em seguida, o mini-implante autoperfurante é inserido utilizando-se a sua propriedade autorrosqueante.

O formato cônico da rosca, em que o diâmetro aumenta progressivamente da ponta do mini-implante em direção à cabeça numa quantidade de aproximadamente

0,3mm, tem sido avaliada em diversos estudos(CARANO, et al., 2005a; JOLLEY; CHUNG, 2007; LIM, S.A., et al., 2008; YANO, et al., 2006). Quando comparada ao formato de rosca cilíndrica ou reta, a rosca cônica apresenta um torque de inserção maior e isto resulta numa melhor estabilidade primária que pode favorecer o sucesso do mini-implante, sobretudo quando submetido a carga imediata(JOLLEY; CHUNG, 2007; LIM, S.A., et al., 2008; YANO, et al., 2006). Além disso, deve-se considerar que o decrescente diâmetro da rosca cônica em direção à ponta do mini-implante deveria ser preferido por reduzir o risco de contato com as raízes dos dentes adjacentes, sobretudo quando o local de inserção apresenta dimensões muito restritas, como na maioria dos septos inter-radiculares(CARANO, et al., 2005a; POGGIO, et al., 2006).

Mini-implantes com maiores diâmetros são preferíveis por aumentar a estabilidade primária e reduzir o risco de fratura, mas a proximidade das raízes dos dentes adjacentes ao local da inserção é um fator limitante(JOLLEY; CHUNG, 2007; LIM, S.A., et al., 2008). Quanto ao comprimento, os mini-implantes com maior comprimento estão positivamente correlacionados com um torque de inserção mais elevado(LIM, S.A., et al., 2008). Sendo assim, mini-implantes autoperfurantes com rosca cônica, diâmetro de 1,5mm e comprimento de 8mm apresentam uma ótima aplicabilidade clínica com excelente estabilidade primária, boa resistência à fratura e menor risco de danos ás raízes dos dentes adjacentes(CHEN, C.H., et al., 2006; DEGUCHI, et al., 2006; JOLLEY; CHUNG, 2007; MIZRAHI; MIZRAHI, 2007; POGGIO, et al., 2006).

A escolha do tamanho do transmucoso deve estar vinculada à espessura do tecido mole no local de inserção. Locais de inserção com mucosa mais espessa, como o palato e a região retromolar, requerem um comprimento de transmucoso

maior (2mm a 3mm), enquanto 1mm de transmucoso é, em geral, suficiente para a mucosa alveolar do lado vestibular, tanto na maxila quanto na mandíbula(KIM, H.J., et al., 2006).

A forma da cabeça do mini-implante deve se escolhida de acordo com o dispositivo utilizado para a aplicação da força ortodôntica. Quando fios de amarrilho, elásticos ou molas são utilizados para unir o mini-implante ao dente e, assim, liberar a força necessária à movimentação dentária, mini-implantes com cabeças em forma de um pequeno botão são preferidos, e disponibilizados pelas seguintes marcas: Aarhus Anchorage System, AbsoAnchor System, Dual-Top Anchor System, IMTEC Mini Ortho Implant, Lin/Liou Orthodontic Mini Anchorage Screw, Miniscrew Anchorage System, Orthoanchor K1 System e Spider Screw Anchorage System(PAPADOPOULOS; TARAWNEH, 2007). Quando o mini-implante é unido ao dente por meio de fios ortodônticos com a finalidade de realizar uma movimentação ou de estabelecer uma ancoragem indireta, mini-implantes com cabeça de bráquete são preferidos, e disponibilizados pelas seguintes marcas: Aarhus Anchorage System, AbsoAnchor System, Dual-Top Anchor System, Spider Screw Anchorage System e Temporary Mini Orthodontic Anchorage System(PAPADOPOULOS; TARAWNEH, 2007).

2.7.3 Direção de inserção do mini-implante

Uma direção vertical de inserção de 30° a 40° com o longo eixo dos dentes superiores e de 10° a 20° com o longo eixo dos dentes inferiores tem sido defendida por alguns autores sob a hipótese de que um maior contato com a cortical óssea e um menor risco de danos às raízes poderiam ser obtidos a partir deste protocolo(KYUNG, H., et al., 2003; LEE, J.S., et al., 2001; MIZRAHI; MIZRAHI, 2007;

MOREA, et al., 2005; MOTOYOSHI, et al., 2007a; PAPADOPOULOS; TARAWNEH, 2007; PARK, H.S., et al., 2001). De fato, um maior contato com a cortical foi observado para mini-implantes inseridos com 30° em relação ao longo eixo dos dentes(DEGUCHI, et al., 2006), mas nenhuma diferença significante foi encontrada entre a estabilidade de mini-implantes inseridos com angulação vertical e aqueles colocados perpendicularmente à superfície óssea(PARK, H.S., et al., 2006a). Considerando que a excessiva proximidade entre o mini-implante e a raiz pode comprometer a estabilidade do mini-implante(ASSCHERICKX, et al., 2005; CHEN, Y.H., et al., 2008; DEGUCHI, et al., 2003; HUJA, et al., 2006; KURODA, et al., 2007a; KURODA, et al., 2007b; PARK, H.S., 2006; WU, et al., 2006) e que a inserção vertical é realizada com o propósito de evitar a excessiva proximidade do mini-implante com as raízes(KYUNG, H., et al., 2003; LEE, J.S., et al., 2001; MIZRAHI; MIZRAHI, 2007; PARK, H.S., et al., 2001), então a inserção vertical do mini-implante deveria resultar numa melhor estabilidade do que a inserção perpendicular, contudo o ângulo de inserção não influenciou a estabilidade dos mini-implantes(PARK, H.S., et al., 2006a).

Quanto ao risco de danos às raízes deve-se considerar que se por um lado, a inserção vertical leva a extremidade do mini-implante para a região apical, onde existe maior quantidade de osso(MIZRAHI; MIZRAHI, 2007; PARK, Y.C., et al., 2005), por outro lado, a inserção perpendicular conduz a extremidade do mini-implante diretamente à região palatina onde uma maior quantidade de osso está disponível entre as raízes(POGGIO, et al., 2006). Considerando este aspecto, a direção de inserção vertical não parece ser mais segura do que a direção de inserção horizontal. A dificuldade para realizar a técnica angulada sem fazer nenhuma incisão na mucosa foi relatada por Herman(HERMAN, et al., 2006) que

reportou um alto índice de insucesso. Além disso, a inserção angulada aumenta o risco de deslizamento da ponta do mini-implante sobre a cortical no momento da inserção, podendo resultar em complicações e danos aos tecidos moles(KRAVITZ; KUSNOTO, 2007; MOON, et al., 2008). Uma inserção excessivamente angulada do mini-implante em relação à superfície óssea também foi relacionada a uma maior inflamação dos tecidos peri-implantares(PARK, H.S., 2006). De acordo com Moon et al.(MOON, et al., 2008) uma direção de inserção mais horizontal com um ângulo de 80° entre o mini-implante e o longo eixo dos dentes pode resolver os problemas associados ao protocolo de inserção mais vertical.

Barros et al.(BARROS, et al., 2006a; BARROS, et al., In press 2007) ressaltou que para assegurar a integridade das raízes dos dentes adjacentes ao local da implantação, o controle do ângulo horizontal (mésio-distal) de inserção é significantemente mais importante do que o controle do ângulo vertical (cérvico-oclusal), pois para cada grau de desvio horizontal da trajetória do mini-implante no septo, a extremidade de um mini-implante com 8mm de comprimento desviará 0,13mm. Assim, um pequeno desvio de 8°no ângulo horizontal de inserção desviará a extremidade do mini-implante de sua trajetória ideal em mais de 1mm(BARROS, et al., 2006a; BARROS, et al., In press 2007; KRAVITZ, et al., 2007). Considerando as restritas dimensões da largura mésio-distal do septo(DEGUCHI, et al., 2006; POGGIO, et al., 2006), esta quantidade de desvio horizontal é suficiente para causar a lesão das raízes dos dentes adjacentes, na maioria dos casos.

Deve-se ainda considerar que se a localização do septo inter-radicular não for precisamente determinada previamente à inserção do mini-implante, a espessura de aproximadamente 2mm da tábua óssea vestibular não será suficiente para acomodar um mini-implante de 8mm de comprimento, ainda que ele tenha sido

inserido com uma extrema angulação vertical(BARROS, et al., 2006a; BARROS, et al., In press 2007; GARIB, et al., 2006; KWAK, et al., 2004). Portanto, a direção de inserção vertical não evita que as raízes dentárias sejam lesadas quando um mini-implante é equivocadamente inserido na tábua óssea que recobre a superfície vestibular das raízes, em vez de ser inserido no septo.

2.7.4 Anestesia

Alguns autores sugerem que a anestesia realizada previamente à inserção do mini-implante deve ser superficial e restrita ao tecido mole no local da inserção, permitindo que a administração de uma pequena quantidade de anestésico (0,3 a 0,5ml) seja suficiente para inserir o mini-implante sem eliminar a sensibilidade do ligamento periodontal. Desta forma, a sensibilidade do ligamento periodontal poderá servir de alerta ao profissional caso uma trajetória inadequada de inserção do mini-implante invada os limites anatômicos desta região(KYUNG, H., et al., 2003; MIZRAHI; MIZRAHI, 2007; PAPADOPOULOS; TARAWNEH, 2007).

A utilização somente de anestésico tópico para a inserção de mini-implantes também tem sido indicada com este mesmo propósito de manter a sensibilidade do ligamento periodontal durante o procedimento de inserção(KRAVITZ; KUSNOTO, 2006, 2007). Embora estes procedimentos possam ser suficientes para o controle da dor nos tecidos moles, uma anestesia muito superficial provavelmente não suprimirá a dor e o desconforto do paciente durante a inserção do mini-implante no tecido ósseo, sendo que este sinal clínico frequentemente não apresenta qualquer relação com uma trajetória de inserção inadequada. Especulou-se, então, que estes sinais falso-positivos de invasão do ligamento periodontal podem ser devido à grande proximidade entre a trajetória do mini-implante e o ligamento periodontal, que recebe

uma abundante inervação sensitiva(BARROS, et al., In press 2007; FUKUDA; TAZAKI, 1994). Desta forma, a dor e o desconforto do paciente fazem com que nem o profissional, nem o paciente sintam-se à vontade durante o procedimento cirúrgico, aumentando o risco de acidentes, pois de acordo com Lee et al.(LEE, J.S., et al., 2007), o procedimento cirúrgico de inserção de mini-implantes requer um alto grau de concentração do operador e deve ser realizado sob uma condição tranquila e confortável. Considerando que os sinais clínicos relatados pelo paciente não são confiáveis para delatar uma inserção inadequada e que a sensação de dor e desconforto do paciente dificulta o procedimento cirúrgico, Barros et al.(BARROS, et al., 2006a; BARROS, et al., In press 2007) têm priorizado e preconizado a utilização de guias cirúrgicos mais precisos e a inserção sob completa anestesia do local cirúrgico, incluindo dentes e tecidos moles, sobretudo no tratamento de crianças e adolescentes.

2.7.5 Redução da microbiota oral

Um grande acúmulo de placa bacteriana e a presença de gengivite são condições frequentes em pacientes sob tratamento ortodôntico devido à maior dificuldade em manter uma boa higiene oral na presença de bráquetes, bandas, fios e elásticos(TUFEKCI, et al., 2008). Como consequência, a condição pré-cirúrgica da higiene bucal de pacientes que serão submetidos à inserção de mini-implantes precisa ser melhorada para reduzir o risco de infecções e contaminações. Por esta razão, um procedimento profilático para remoção da placa bacteriana com jato de bicarbonato, associado ao uso de solução de clorexidina a 0,12%, imediatamente antes do procedimento cirúrgico de inserção do mini-implante, tem sido preconizado para reduzir a quantidade de microorganismos presentes na cavidade bucal durante

a cirurgia. Este procedimento pode diminuir a perda precoce dos mini-implantes causada por contaminações transcirúrgicas(BARROS, et al., 2006a; BARROS, et al., In press 2007; BERENS, et al., 2006; CHADDAD, et al., 2008; CHEN, Y., et al., 2008; COUSLEY; PARBERRY, 2006; MELSEN, 2005).

2.7.6 Guias cirúrgicos

De acordo com Asscherickx et al.(ASSCHERICKX, et al., 2005), a inserção de mini-implantes no processo alveolar, entre as raízes dos dentes, é um procedimento extremamente crítico e danos às raízes dentárias podem ocorrer mesmo quando medidas preventivas, tais como a avaliação radiográfica pré-cirúrgica do local da inserção, são adotadas. Com o intuito de reduzir os riscos e tornar a inserção dos mini-implantes no septo inter-radicular um procedimento cirúrgico mais seguro e preciso, diversos tipos de guias cirúrgicos têm sido propostos (BARROS, et al., 2006a; BARROS, et al., In press 2007; CHOI, H.J., et al., 2007; COUSLEY; PARBERRY, 2006; FREUDENTHALER, et al., 2001; KIM, S.H., et al., 2007; KITAI, et al., 2002; KRAVITZ, et al., 2007; LUDWIG, et al., 2008; MOREA, et al., 2005; SUZUKI, E.Y.; BURANASTIDPORN, 2005; SUZUKI, E.Y.; SUZUKI, 2007; WEXLER, et al., 2007; WU, et al., 2006). Os guias cirúrgicos podem ser classificados de acordo com o tipo de orientação proporcionada. Sendo assim, os guias cirúrgicos de orientação tridimensional são aqueles que proporcionam uma orientação do procedimento de inserção nos três planos do espaço(BARROS, et al., 2006a; CHOI, H.J., et al., 2007; COUSLEY; PARBERRY, 2006; FREUDENTHALER, et al., 2001; KIM, S.H., et al., 2007; KITAI, et al., 2002; MOREA, et al., 2005; SUZUKI, E.Y.; BURANASTIDPORN, 2005; SUZUKI, E.Y.; SUZUKI, 2007; WEXLER, et al., 2007; WU, et al., 2006), ou seja, determinam tanto o local quanto o ângulo de inserção do

mini-implante no tecido ósseo, enquanto os guias de orientação bidimensional determinam apenas o local de inserção(BAE, S., 2002; CARANO, et al., 2005b; HERMAN; COPE, 2005; KYUNG, H., et al., 2003; KYUNG, S.H., et al., 2003; LEE, J.S., et al., 2001; MAH; BERGSTRAND, 2005; MAINO, B G, et al., 2003; MELSEN, 2005; MELSEN; VERNA, 2005; MIZRAHI; MIZRAHI, 2007; PAPADOPOULOS; TARAWNEH, 2007). Os guias cirúrgicos também podem ser classificados em guias cirúrgicos simples, que orientam apenas o procedimento cirúrgico, e guias radiográfico-cirúrgicos que uma vez posicionados, orientam tanto o procedimento radiográfico quanto o procedimento cirúrgico, estabelecendo uma confiável e reproduzível ligação entre estes dois procedimentos(BARROS, et al., 2006a; BARROS, et al., In press 2007).

Um estudo sistemático demonstrou que a utilização de guias cirúrgicos de orientação tridimensional provê uma precisão significantemente maior do que a utilização de guias cirúrgicos de orientação bidimensional ou do que a não utilização de guias(SUZUKI, E.Y.; SUZUKI, 2007; SUZUKI, Y.E.; SUZUKI, In review). A importância da utilização de guias cirúrgicos de orientação tridimensional que definam não apenas o local de inserção, mas também a trajetória de inserção do mini-implante no tecido ósseo foi ressaltada por Barros et al.(BARROS, et al., 2006a; BARROS, et al., In press 2007) e, posteriormente considerada em outros estudos(KRAVITZ, et al., 2007; LUDWIG, et al., 2008). Segundo os autores(BARROS, et al., 2006a; BARROS, et al., In press 2007), um desvio de apenas 8º no ângulo horizontal de inserção pode causar uma mudança na trajetória de inserção suficiente para desviar a ponta do mini-implante para mesial ou distal cerca de 1,04mm. Esta magnitude de desvio pode ser suficiente para causar um contato direto do mini-implante com a raiz dentária em septos com largura mésio-

distal muito restrita. Deve-se ainda considerar que além de não definirem o ângulo de inserção, os guias cirúrgicos de orientação bidimensional podem falhar na determinação do local correto de inserção, pois estes guias não padronizam a tomada radiográfica permitindo que projeções oblíquas e distorções da imagem radiográfica impeçam a reprodução fidedigna da relação espacial entre o guia e as estruturas anatômicas de interesse podendo induzir o profissional a interpretações equivocadas sobre o local adequado da inserção(BARROS, et al., 2006a; BARROS, et al., In press 2007; LUDWIG, et al., 2008). De fato, uma mudança na direção do feixe de raios-x em aproximadamente 10º com relação à sua direção ortorradial pode ser suficiente para deslocar significantemente a imagem do guia cirúrgico em relação às estruturas anatômicas de interesse, comprometendo a confiabilidade deste guia em determinar radiograficamente o local correto da inserção(LUDWIG, et al., 2008).

As reconhecidas limitações dos guias cirúrgicos de orientação bidimensional em definir a trajetória de inserção dos mini-implantes fizeram com que uma variedade de guias de orientação tridimensional fosse idealizada por diversos autores, sendo que cada um envolve procedimentos técnicos e clínicos diferenciados. Sendo assim, uma revisão crítica sobre o estado atual da arte foi realizada a partir dos diversos estudos publicados nesta área do conhecimento.

A técnica cirúrgica sugerida por Freudenthaler, Haas e Bantleon(FREUDENTHALER, et al., 2001), Kim et al.(KIM, S.H., et al., 2007) e Kitai, Yasuda e Takada(KITAI, et al., 2002) requer tomografia computadorizada e estereolitografia para a confecção do guia cirúrgico de orientação tridimensional, aumentando a complexidade, o custo e a exposição do paciente à radiação. Além disso, todo este complexo procedimento deve ser repetido para cada mini-implante

inserido, visto que o guia produzido é individualizado de acordo com as características anatômicas do paciente, sendo específico para a utilização num determinado local de inserção e, posteriormente, descartado.

Morea et al.(MOREA, et al., 2005) e Cousley e Parberry(COUSLEY; PARBERRY, 2006) utilizam um guia de orientação tridimensional, mas não avaliam radiograficamente a posição pré-cirúrgica do guia em relação às raízes dos dentes adjacentes, comprometendo a precisão da técnica. Os autores utilizam modelos de gesso sobre os quais são construídos os guias cirúrgicos, fazendo-se uma cobertura oclusal em acrílico, que se estende em direção ao local da inserção para reter e manter em posição o tubo telescópico que guiará a trajetória da broca cirúrgica no interior dos tecidos. Embora uma radiografia intrabucal do local da inserção seja utilizada como referência para a confecção dos guias, a escolha do local de inserção nos modelos de gesso é empírica e nenhuma radiografia pré-cirúrgica é tomada com o guia em posição.

O guia cirúrgico de orientação tridimensional proposto por Suzuki e Buranastidporn(SUZUKI, E.Y.; BURANASTIDPORN, 2005) não permite a padronização entre o ponto focal, o objeto e o filme radiográfico, possibilitando projeções oblíquas da imagem e interpretações equivocadas. Além disso, se a radiografia pré-cirúrgica mostra que a posição inicial do guia deve ser ajustada, uma outra radiografia precisará ser tomada, pois o dispositivo proposto por Suzuki não apresenta uma escala horizontal graduada sobre a qual o local de inserção pode ser selecionado, aumentando a dose de radiação ao paciente e reduzindo a praticidade do dispositivo. Por fim, o mesmo tubo que durante a inserção do mini-implante guia a chave manual de inserção é também utilizado para guiar a broca cirúrgica durante a perfuração óssea inicial. Como consequência, a luz interna do tubo é

significantemente maior do que o diâmetro da broca cirúrgica, determinando uma grande imprecisão na posição espacial da broca. Mais recentemente, Suzuki e Suzuki(SUZUKI, E.Y.; SUZUKI, 2007) propôs um novo guia de orientação tridimensional e uma técnica de padronização da tomada radiográfica. Porém, a padronização da direção do feixe de raios-x não segue a orientação tridimensional fornecida pelo tubo telescópico do guia. Sendo assim, o guia não fornece nenhuma ligação entre o procedimento radiográfico e o procedimento cirúrgico e, consequentemente, a padronização do procedimento radiográfico não pode ser aplicada ao procedimento cirúrgico, reduzindo a confiabilidade e a precisão da técnica. Deve-se ainda considerar que este novo guia, à semelhança do primeiro, permite significantes mudanças na posição espacial da broca cirúrgica, perpetuando um fator contribuinte para a imprecisão da técnica. Além disso, os eventuais erros no posicionamento inicial do guia continuam a requerer repetições da tomada radiográfica até que a posição do guia em relação às estruturas anatômicas de interesse seja adequada, aumentando a dose de radiação ao paciente e reduzindo a praticidade da técnica. Por fim, este novo guia não permite ajustes de posição no sentido vertical.

O guia cirúrgico proposto por Choi, Kim e Kim(CHOI, H.J., et al., 2007) também não permite a padronização da direção do feixe de raios-x de acordo com a direção do guia, visto que a direção de inserção determinada pelo guia não pode ser reproduzida no momento da tomada radiográfica. Desta forma, erros na angulação do feixe de raios-x determinarão a necessidade de novas tomadas radiográficas até que a direção correta tenha sido obtida, aumentado a dose de radiação ao paciente. A dificuldade na determinação da direção correta do feixe de raios-x com o mínimo de tomadas radiográficas também é uma limitação da técnica cirúrgica de Suzuki e

Buranastidporn(SUZUKI, E.Y.; BURANASTIDPORN, 2005; SUZUKI, E.Y.; SUZUKI, 2007). Além disso, quando o guia proposto por Choi é utilizado, a orientação tridimensional da chave manual no momento da inserção do mini-implante é precária e depende da acuidade visual do cirurgião.

Wu(WU, et al., 2006) propôs um guia cirúrgico de orientação tridimensional que utiliza um *template* confeccionado em acrílico para padronizar a radiografia pré-cirúrgica tornando a direção do feixe de raios-x coincidente com a direção do guia. Posteriormente, a radiografia pré-cirúrgica é posicionada no processo alveolar, sobre a mucosa do paciente, de acordo com a orientação do *template* de acrílico, de modo que a radiografia pré-cirúrgica sirva como um *template* radiográfico para a inserção do mini-implante. Entretanto, a orientação tridimensional que este guia provê à chave manual de inserção é precária e difícil de ser mantida, pois depende da acuidade visual do cirurgião durante o procedimento de inserção. Desta forma, mudanças significantes podem ocorrer na direção de inserção do mini-implante influenciando a precisão da técnica. Além disso, a grande flexibilidade do filme torna o *template* radiográfico pouco confiável. Por fim, é desvantajoso saber que a radiografia pré-cirúrgica será permanentemente danificada para servir como um *template* radiográfico.

Barros et al.(BARROS, et al., 2006a) propuseram um guia cirúrgico de orientação tridimensional capaz de guiar tanto o procedimento radiográfico quanto o procedimento cirúrgico e que, por esta razão, foi denominado de guia radiográfico-cirúrgico. Este guia permite a padronização da direção do feixe de raios-x de acordo com a direção do guia, e utiliza esta mesma direção durante a inserção do mini-implante, estabelecendo, assim, uma relação direta entre o procedimento radiográfico e o procedimento cirúrgico. Contudo, este guia foi projetado apenas

para o direcionamento da broca cirúrgica, não permitindo a inserção de mini-implantes autoperfurantes. Mais recentemente, Barros et al.(BARROS, et al., In press 2007) propuseram o GRCG, um guia radiográfico-cirúrgico que agrega todas as características do anterior e que permite a inserção de mini-implantes autoperfurantes. Neste guia foi acrescentada uma escala horizontal cuja imagem radiográfica, sobreposta à imagem do septo, permite a escolha do local de inserção mais adequado, utilizando uma única tomada radiográfica. O GRCG permite que a padronização da direção do feixe de raios-x seja utilizada tanto para orientar a inserção do mini-implante quanto para obter a radiografia final. Contudo, o grau de precisão deste guia, assim como de todos os demais anteriormente citados, ainda não foi sistematicamente avaliado.

Resumidamente, os guias cirúrgicos de orientação tridimensional são dispositivos que, posicionados sobre o osso alveolar, têm como finalidade determinar o local exato da inserção e ao mesmo tempo guiar a direção da broca cirúrgica ou da chave manual de inserção de modo que o posicionamento final do mini-implante no tecido ósseo seja o mais próximo possível do que foi planejado.

2.7.7 Perfuração do tecido ósseo e inserção do mini-implante

A utilização de mini-implantes autorrosqueantes requer uma perfuração prévia do tecido ósseo numa profundidade correspondente a 2 ou 3mm(CARANO, et al., 2005b). Kyung et al.(KYUNG, H., et al., 2003) considerou que os mini-implantes não deveriam ser inseridos sem perfuração prévia devido ao risco de fratura. Além disso, o autor ressaltou a necessidade de se fazer uma perfuração óssea de profundidade correspondente ao comprimento total do mini-implante quando o diâmetro da rosca utilizado for menor do que 1,6mm.

O diâmetro da broca utilizada para a perfuração inicial deve ser 0,2mm a 0,3mm menor do que o diâmetro do mini-implante inserido(HERMAN; COPE, 2005; HERMAN, et al., 2006; KURODA, et al., 2007a; MAINO, B G, et al., 2003; MELSEN, 2005; MELSEN; VERNA, 2005; PAPADOPOULOS; TARAWNEH, 2007; WILMES, et al., 2006), muito embora a utilização de uma broca cirúrgica com diâmetro de 1mm para a inserção de mini-implantes com 1,5mm de diâmetro resulta numa ótima estabilidade primária. Uma relação incorreta entre o diâmetro do mini-implante e o diâmetro da broca cirúrgica pode comprometer estabilidade primária e favorecer a falha do mini-implante(CORNELIS, et al., 2007; WILMES, et al., 2006).

Durante o procedimento de inserção deve-se evitar o aquecimento excessivo da broca, pois o calor gerado pelo atrito pode causar o aquecimento do tecido ósseo a uma temperatura acima de 47ºC, aumentando o risco de uma necrose óssea superficial e o consequente comprometimento da estabilidade do mini-implante. Estes cuidados devem ser ainda maiores durante as inserções de mini-implantes no arco inferior, visto que a maior densidade óssea e espessura da cortical da mandíbula dificultam a perfuração pela broca e favorece o aquecimento excessivo do tecido ósseo(HEIDEMANN; GERLACH, 1999; HIBI, et al., 2006; KIM, J.W., et al., 2005; PARK, H.S., et al., 2006a; PARK, H.S., et al., 2008; PRABHU; COUSLEY, 2006). Por esta razão tem sido indicada a perfuração óssea em baixa velocidade (400 a 1500rpm) sob irrigação constante com soluções salinas refrigeradas. A refrigeração da broca também foi indicada por Mah(MAH; BERGSTRAND, 2005) sob a alegação de que as soluções irrigadoras refrigeradas podem não ser eficientes, visto que não atingem a extremidade da broca onde o maior calor é gerado(CHEN, C.H., et al., 2006; KYUNG, H., et al., 2003; LIN; LIOU, 2003; MAH; BERGSTRAND, 2005; MAINO, B G, et al., 2003). Considerando que a perfuração óssea realizada é

relativamente pequena, o resfriamento prévio da broca pode ser uma boa estratégia para evitar o superaquecimento. Em seguida, o mini-implante é inserido, obedecendo ao limite máximo de torque recomendado pelo fabricante. Se o torque final não prover suficiente estabilidade primária ao mini-implante ele deve ser removido para que outro mini-implante de diâmetro superior seja inserido no mesmo local. Caso esta manobra não seja suficiente para prover uma boa estabilidade primária, uma nova perfuração deverá ser realizada(KYUNG, H., et al., 2003).

Quando a broca cirúrgica perfura a cortical e atinge o espaço medular o cirurgião percebe uma mudança na resistência óssea. Alguns autores têm indicado a adoção desta estratégia clínica para evitar danos às raízes(CARANO, et al., 2005b; KYUNG, H., et al., 2003; MAH; PRASSAD, 2004). Porém, este sinal clínico não parece ser uma maneira segura de evitar os danos às raízes, pois as variações na espessura da cortical e na densidade óssea podem levar o profissional a interpretações equivocadas. Se durante a perfuração a broca sofre maior resistência para chegar ao osso medular, o profissional não poderá distinguir se a resistência advém de uma maior espessura da cortical, uma maior densidade óssea ou, ainda, de um contato direto com a raiz dentária. Por outro lado, o alto poder de corte de uma broca cirúrgica é suficiente para causar danos significantes mesmo quando contatos diretos com a raiz ocorrem por um tempo reduzido. Além disso, os relatos da literatura de acidentes graves ocorridos durante a inserção de mini-implantes demonstram que este não é um método seguro para a prevenção dos acidentes(CHEN, Y.H., et al., 2008; COLETTI, et al., 2007; DRIEMEL, et al., 2005; FABBRONI, et al., 2004; FARR; WHEAR, 2002; HOLMES; HUTCHISON, 2000; HOMMEZ, et al., 2006; KOCAELLI, et al., 2006; LEE, J.S., et al., 2007; MAJUMDAR; BROOK, 2002; ROCCIA, et al., 2005; SUNG, et al., 2006).

A utilização de mini-implantes autoperfurantes não requer perfuração óssea prévia com broca cirúrgica quando a inserção é na maxila ou nas regiões da mandíbula onde a cortical é mais fina(CHEN, Y., et al., 2008; HEIDEMANN; GERLACH, 1999; PARK, H.S., et al., 2008). Durante a inserção do mini-implante autoperfuante é necessário que o profissional aplique uma certa quantidade de pressão ao mesmo tempo em que gira no sentido horário a chave do mini-implante. Esta pressão não deve ser excessiva para evitar a quebra da ponta do mini-implante, mas deve ser contínua até que a rosca do mini-implante penetre a cortical óssea e comece o processo de autorrosqueamento(GIBBONS; HODDER, 2003; HERMAN, et al., 2006).

A ausência de perfurações prévias faz com que o torque de inserção de um mini-implante autoperfurante atinja valores mais elevados. Esta condição favorece uma maior estabilidade primária, mas aumenta o risco de fraturas durante a inserção. Sendo assim, diversos autores têm considerado que mini-implantes autoperfurantes não deveriam apresentar diâmetros menores do que 1,5mm quando forem inseridos sem perfuração prévia, sobretudo quando o comprimento de rosca utilizado for maior ou igual a 8mm(CHEN, Y., et al., 2008; JOLLEY; CHUNG, 2007; KIM, J.W., et al., 2005) (KRAVITZ; KUSNOTO, 2007; PAIK, et al., 2003; PRABHU; COUSLEY, 2006; RUNGCHARASSAENG, et al., 2005). Apesar da supressão da broca cirúrgica, acidentes e complicações como danos às raízes dentárias, fraturas do mini-implante, fraturas de raízes dentárias, reabsorções radiculares e falhas do mini-implante podem ocorrer com a inserção inadequada dos mini-implantes autoperfurantes(CHEN, Y.H., et al., 2008; COLETTI, et al., 2007; HOLMES; HUTCHISON, 2000; JOLLEY; CHUNG, 2007; KURODA, et al., 2007b; LEE, J.S., et al., 2007; SUNG, et al., 2006).

2.8 Acidentes e complicações (*da perda do mini-implante à perda do dente lesado)*

Os danos às raízes dentárias são devido à determinação incorreta do local e/ou do ângulo de inserção do mini-implante no tecido ósseo(BARROS, et al., 2006a; BARROS, et al., In press 2007), ressaltando a importância da utilização de guias cirúrgicos precisos para a inserção dos mini-implantes. As principais complicações que podem advir dos danos causados às raízes dentárias por mini-implantes inseridos inadequadamente no septo inter-radicular são: perda do dente lesado(COLETTI, et al., 2007; DRIEMEL, et al., 2005; LEE, J.S., et al., 2007), comunicação com a cavidade pulpar e/ou necessidade de tratamento endodôntico(DRIEMEL, et al., 2005; FABBRONI, et al., 2004; FARR; WHEAR, 2002; HOMMEZ, et al., 2006; KOCAELLI, et al., 2006; MAJUMDAR; BROOK, 2002; ROCCIA, et al., 2005; SUNG, et al., 2006), reabsorção radicular externa(CHEN, Y.H., et al., 2008; HOMMEZ, et al., 2006), fratura radicular(COLETTI, et al., 2007; LEE, J.S., et al., 2007), quebra do mini-implante(HOLMES; HUTCHISON, 2000; JOLLEY; CHUNG, 2007; LEE, J.S., et al., 2007; SUNG, et al., 2006), falha do mini-implante(ASSCHERICKX, et al., 2005; CHEN, Y.H., et al., 2008; DEGUCHI, et al., 2003; HUJA, et al., 2006; KURODA, et al., 2007a; KURODA, et al., 2007b; PARK, H.S., 2006; WU, et al., 2006) e a necessidade de reinserção(HEDAYATI, et al., 2007; KYUNG, H., et al., 2003; MELSEN; VERNA, 2005; MIZRAHI; MIZRAHI, 2007).

A inflamação e a proliferação dos tecidos peri-implantares também são consideradas complicações que podem levar à perda do mini-implante ou, por vezes, determinar a sua remoção devido ao desconforto do paciente ou à dificuldade do profissional em aplicar as forças ortodônticas sobre o mini-implante. As causas

mais comuns que levam á inflamação dos tecidos são a falta de uma boa higienização e o local de inserção, sendo que o local de inserção tanto pode influenciar na qualidade da higienização quanto pode determinar mudanças nas características do tecido mole. Sabe-se que a mucosa alveolar é muito mais suscetível à inflamação e à proliferação tecidual do que a mucosa queratinizada, visto que a camada queratinizada do epitélio constitui uma importante barreira biológica de proteção para a gengiva(ALBUQUERQUE, 1986; CORNELIS, et al., 2007; MAH; BERGSTRAND, 2005; MIYAWAKI, et al., 2003; MIZRAHI; MIZRAHI, 2007; PARK, H.S., et al., 2006a) (CHENG, et al., 2004; DEGUCHI, et al., 2006). A inserção de mini-implantes verticalmente angulados em relação à superfície óssea com o propósito de manter a cabeça do mini-implante em locais de gengiva inserida e prevenir a inflamação dos tecidos peri-implantares pode causar uma maior irritação em vez de favorecer a saúde dos tecidos moles(MOON, et al., 2008; PARK, H.S., 2006).

A fratura do mini-implante geralmente ocorre devido ao excessivo torque aplicado no momento da inserção ou remoção. A necessidade de um torque excessivo para a inserção pode ser devido à maior espessura da cortical, à maior densidade óssea do local, ao maior diâmetro do mini-implante, ao contato entre o mini-implante e a raiz dentária, à ausência de perfuração prévia ou, ainda, devido à uma escolha inadequada entre o diâmetro da broca e o diâmetro do mini-implante(CHEN, C.H., et al., 2006; CHEN, Y., et al., 2008; HOLMES; HUTCHISON, 2000; JOLLEY; CHUNG, 2007; KIM, J.W., et al., 2005; KRAVITZ; KUSNOTO, 2007; KYUNG, H., et al., 2003; LEE, J.S., et al., 2007; LIM, S.A., et al., 2008; MAH; BERGSTRAND, 2005; MIZRAHI; MIZRAHI, 2007; PARK, H.S., et al., 2008; PRABHU; COUSLEY, 2006; WILMES, et al., 2008b). Por outro lado, a

osseointegração de uma maior superfície do mini-implante pode ser a causa da aplicação de um excessivo torque e subsequente fratura durante a remoção(KRAVITZ; KUSNOTO, 2007; PARK, H.S., et al., 2006a). Quando ocorre a fratura do mini-implante pode-se realizar uma incisão no local e um rebatimento do retalho para tentar a remoção do fragemento que permaneceu no interior dos tecidos(HOLMES; HUTCHISON, 2000; JOLLEY; CHUNG, 2007; KRAVITZ; KUSNOTO, 2007; MELSEN; VERNA, 2005). Porém, se o fragmento estiver localizado profundamente no tecido ósseo e muito próximo às raízes dentárias, a tentativa de remoção pode ser contra-indicada por oferecer mais riscos do que benefícios(JOLLEY; CHUNG, 2007; MAH; PRASSAD, 2004; MIZRAHI; MIZRAHI, 2007). Deve-se ainda considerar que na ausência de perfuração prévia os mini-implantes autoperfurantes devem apresentar um diâmetro mínimo de 1,5mm para minimizar o risco e fraturas(CHEN, Y., et al., 2008; JOLLEY; CHUNG, 2007; KIM, J.W., et al., 2005; KRAVITZ; KUSNOTO, 2007; PAIK, et al., 2003; PRABHU; COUSLEY, 2006; RUNGCHARASSAENG, et al., 2005). As fraturas do mini-implante também podem ocorrer devido à tentativa de desviar a direção da trajetória de inserção no intuito de evitar o contato radicular(BARROS, et al., In press 2007; JOLLEY; CHUNG, 2007; KYUNG, H., et al., 2003).

O deslocamento dos mini-implantes a uma distância de até 1,5mm sob a ação das forças ortodônticas tem sido considerada uma complicação que pode colocar em risco a integridade das estruturas anatômicas adjacentes ao local da inserção(LIOU, et al., 2004; WANG; LIOU, 2008). Contudo, os resultados de diversos estudos têm contestado esta possibilidade, visto que os mini-implantes permaneceram fixos e estáveis durante todo o período de aplicação das forças

ortodônticas(BUCHTER, et al., 2006; BUCHTER, et al., 2005; HEDAYATI, et al., 2007; OHMAE, et al., 2001; THIRUVENKATACHARI, et al., 2006).

A falha do mini-implante é uma complicação que frequentemente leva à necessidade de reinserção (20%), e será discutida no tópico referente à estabilidade(CHEN, C.H., et al., 2006; MIYAWAKI, et al., 2003; WIECHMANN, et al., 2007). Porém, a necessidade de reinserção devido ao contato direto com as raízes dentárias deveria ser evitada pela utilização de guias cirúrgicos precisos. Melsen e Verna(MELSEN, 2005; MELSEN; VERNA, 2005) afirmam que não usam guias para a inserção dos mini-implantes, mas por outro lado ressaltam que os mini-implantes inseridos no ligamento periodontal devem ser removidos e reinseridos num outro local. Contrariamente, nós pensamos que a perfuração do osso alveolar do paciente em diversos locais até obter a posição adequada do mini-implante é um procedimento clínico repreensível(BARROS, et al., In press 2007). Corroborando este pensamento, Rungcharassaeng et al. (RUNGCHARASSAENG, et al., 2005) consideraram que o procedimento de reinserção dos mini-implantes deveria ser, sempre que possível, evitado pelo profissional

2.9 Estabilidade (*principais fatores)*

A estabilidade dos mini-implantes durante o tratamento ortodôntico parece estar relacionada principalmente à densidade óssea, à espessura da cortical, à saúde dos tecidos moles peri-implantares, às características do mini-implante, à força ortodôntica aplicada e à técnica cirúrgica de inserção(KRAVITZ; KUSNOTO, 2007). Contudo, a questão sobre qual ou quais fatores determinam a estabilidade ou a falha dos mini-implantes ainda permanece sem uma resposta satisfatória(CORNELIS, et al., 2007). Considerando os diversos estudos publicados

acerca da estabilidade dos mini-implantes, pode-se afirmar que a proporção de sucesso alcançada variou de 51% a 100%, sendo que a média da proporção de sucesso para os diversos estudos foi de 84,9%(BAEK, et al., 2008; CHADDAD, et al., 2008; CHEN, C.H., et al., 2006; CHEN, Y., et al., 2008; CHENG, et al., 2004; HERMAN, et al., 2006; KURODA, et al., 2007a; KURODA, et al., 2007b; MIYAWAKI, et al., 2003; MOON, et al., 2008; MOTOYOSHI, et al., 2007a; PARK, H.S., et al., 2006a; TSENG, et al., 2006; WIECHMANN, et al., 2007).

2.9.1 Densidade óssea e a espessura da cortical

A cortical óssea da mandíbula é significantemente mais densa do que a cortical óssea da maxila, enquanto a osso medular mostrou densidade semelhante entre os maxilares(PARK, H.S., et al., 2008). Além disso, a cortical da mandíbula é mais espessa do que a cortical da maxila(DEGUCHI, et al., 2006; ONO, et al., 2008; PARK, H.S., et al., 2008). Uma vez que os mini-implantes são rosqueados no tecido ósseo, seria de se esperar que um osso mais denso e espesso oferecesse uma melhor estabilidade. De fato, alguns estudos têm reportado uma associação entre a estabilidade do mini-implante e a qualidade do tecido ósseo(DEGUCHI, et al., 2003; HUJA, et al., 2005; KIM, J.W., et al., 2005; MIYAWAKI, et al., 2003; MOTOYOSHI, et al., 2007b; WILMES, et al., 2006). Contraditoriamente, outros estudos observaram menos estabilidade e menor proporção de sucesso em mini-implantes inseridos na mandíbula onde a qualidade óssea é mais favorável. Segundo os autores, o calor gerado durante a inserção na mandíbula pode causar necrose óssea e comprometer a estabilidade. Além disso, as forças mastigatórias e a impacção alimentar que ocorrem sobre os mini-implantes inseridos no arco inferior é maior, e o restrito acesso à região posterior da mandíbula dificulta o correto posicionamento do mini-

implante no septo e a correta higienização do paciente. Por fim, a região posterior da mandíbula apresenta uma menor quantidade de gengiva inserida(CHEN, C.H., et al., 2006; CHENG, et al., 2004; KURODA, et al., 2007a; PARK, H.S., et al., 2006a). Todos estes fatores foram considerados potencialmente capazes de comprometer a estabilidade e reduzir a proporção de sucesso dos mini-implantes inseridos na mandíbula.

A inserção verticalmente angulada foi sugerida por Kyung et al.(KYUNG, H., et al., 2003) com o propósito de aumentar a superfície de contato entre a cortical óssea e o mini-implante e, assim, favorecer a estabilidade. De fato, Deguchi et al.(DEGUCHI, et al., 2006) demonstraram que uma extrema angulação vertical de 30º em relação ao longo eixo dos dentes pode prover um aumento de 1,5 vezes na superfície de contato entre a cortical óssea e o mini-implante. Contudo, Park, Jeong e Kwon(PARK, H.S., et al., 2006a) demonstraram que os mini-implantes verticalmente inseridos em 10º, 20º, 30º e 40º não diferiram quanto à estabilidade quando comparados aos mini-implantes inseridos em 90º com a superfície óssea. Desta forma, além de não contribuir para uma melhor estabilidade, a excessiva angulação vertical favorece uma maior dificuldade e imprecisão no posicionamento dos mini-implantes, propicia o deslizamento da ponta do mini-implante no momento da inserção, não impede a lesão das raízes dentárias e propicia a irritação do tecido mole devido à falta de adaptação entre a cabeça do mini-implante e a superfície óssea(BAEK, et al., 2008; BARROS, et al., 2006a; BARROS, et al., In press 2007; HERMAN, et al., 2006; KRAVITZ; KUSNOTO, 2007; MOON, et al., 2008).

Embora a idade possa interferir na qualidade e na quantidade do tecido ósseo(ONO, et al., 2008) e, assim, influenciar na proporção de sucesso dos mini-implantes(MOTOYOSHI, et al., 2007a), a maioria dos estudos que avaliaram a

estabilidade em longo prazo não mostraram qualquer relação entre a proporção de sucesso e a idade dos pacientes(BAEK, et al., 2008; CHEN, C.H., et al., 2006; CHENG, et al., 2004; KURODA, et al., 2007a; MIYAWAKI, et al., 2003; MOON, et al., 2008; PARK, H.S., et al., 2006a).

2.9.2 Saúde dos tecidos moles peri-implantares

Assim como a peri-implantite é um importante fator causal na falha dos implantes dentários, a inflamação e/ou infecção dos tecidos moles peri-implantares parece contribuir para a ocorrência de danos ao tecido ósseo circunjacente ao mini-implante, favorecendo a perda da estabilidade, o início da mobilidade e a falha do mini-implante(CHENG, et al., 2004; MIYAWAKI, et al., 2003; PARK, H.S., et al., 2006a).

Desta forma, a higienização do paciente deve ser controlada a partir de uma escovação adequada dos dentes, higienização do mini-implante e dos tecidos circunjacentes e bochechos diários de clorexidina a 0,12%(KRAVITZ; KUSNOTO, 2007; PARK, H.S., et al., 2006a). Porém, a inflamação dos tecidos peri-implantares pode ser influenciada não apenas pela higiene precária, mas também pela ausência de mucosa queratinizada, que constitui uma importante barreira biológica de proteção para a gengiva(ALBUQUERQUE, 1986). Portanto a presença de gengiva inserida no local da inserção parece ser um fator que favorece a estabilidade dos mini-implantes, inibindo a inflamação dos tecidos moles peri-implantares(CHENG, et al., 2004; CORNELIS, et al., 2007; DEGUCHI, et al., 2006; MAH; BERGSTRAND, 2005; MIYAWAKI, et al., 2003; MIZRAHI; MIZRAHI, 2007; PARK, H.S., et al., 2006a)

2.9.3 Características do mini-implante

A inserção de mini-implantes autoperfurantes resulta numa melhor estabilidade primária quando comparado aos autorrosqueantes que requerem perfuração previa do tecido ósseo(KIM, J.W., et al., 2005). Chen, Shin e Kyung(CHEN, Y., et al., 2008) demonstraram, num estudo em animais, que em longo prazo os mini-implantes autoperfurantes também apresentaram melhor estabilidade e maior proporção de sucesso em relação aos mini-implantes autorrosqueantes. O autor ponderou que estes mini-implantes devem ser usados na maxila e nas regiões da mandíbula onde a cortical é mais fina.

Chen et al.(CHEN, C.H., et al., 2006) demonstraram que mini-implantes com 6mm de comprimento apresentam uma menor estabilidade do que mini-implantes com 8mm de comprimento. Contudo, outros estudos não mostraram correlação significante entre o comprimento do mini-implante e a proporção de sucesso(CHENG, et al., 2004; KURODA, et al., 2007a; MIYAWAKI, et al., 2003; PARK, H.S., et al., 2006a). Com relação ao diâmetro do mini-implante, os estudos de Miyawaki et al.(MIYAWAKI, et al., 2003) e Lim, Cha e Hwang(LIM, S.A., et al., 2008) mostraram que o aumento do diâmetro do mini-implante pode influenciar positivamente na estabilidade e proporção de sucesso, enquanto Park, Jeong e Kwon(PARK, H.S., et al., 2006a) não observaram influência do diâmetro sobre a estabilidade do mini-implante. Considerando as características da superfície do mini-implante, Chaddad et al.(CHADDAD, et al., 2008) não observaram significantes diferenças na proporção de sucesso entre mini-implantes com superfície tratada e não tratada, enquanto Ivanoff et al.(IVANOFF, et al., 2001) observaram que na mandíbula os mini-implantes com superfície tratada apresentavam-se circundados por uma maior quantidade de osso. Quando dois diferentes formatos de rosca dos

mini-implantes foram avaliados, os mini-implantes com formato cônico da rosca mostraram uma maior quantidade de contato com o tecido ósseo do que aqueles com formato cilíndrico da rosca(YANO, et al., 2006).

2.9.4 Força ortodôntica aplicada

A aplicação da força ortodôntica imediatamente após a inserção do mini-implante não parece influenciar a estabilidade ou a proporção de sucesso dos mini-implantes(MORAIS, et al., 2007; OWENS, et al., 2007; YANO, et al., 2006). Adicionalmente, nenhuma diferença significante foi observada quando mini-implantes submetidos a carga imediata e precoce de 250g foram comparados quanto á estabilidade(FREIRE, et al., 2007). Bütcher et al.(BUCHTER, et al., 2006; BUCHTER, et al., 2005) ainda ressaltam em seus estudos que a carga imediata, além de não influenciar a estabilidade, favorece a formação óssea na interface osso/metal quando a intensidade da força não excede o limite suportado pelo osso marginal. Quando a influência da força ortodôntica (100g) sobre o processo de osseointegração dos mini-implantes foi avaliada, Vande Vannet et al.(VANDE VANNET, et al., 2007), demonstraram que os mini-implantes osseointegram numa extensão de aproximadamente 74,48% de sua superfície e a aplicação de força imediata ou tardia não parece ter qualquer influencia sobre o desenvolvimento deste processo.

2.9.5 Técnica cirúrgica de inserção

Considerando que a excessiva proximidade com as raízes dentárias é um fator que compromete a estabilidade dos mini-implantes(ASSCHERICKX, et al., 2005; CHEN, Y.H., et al., 2008; DEGUCHI, et al., 2003; HUJA, et al., 2006;

KURODA, et al., 2007a; KURODA, et al., 2007b; PARK, H.S., 2006; WU, et al., 2006), a falta de precisão da técnica cirúrgica de inserção pode determinar um posicionamento inadequado do mini-implante no septo e, assim, determinar a sua falha.

As dificuldades técnicas durante a inserção dos mini-implantes como o acesso muito restrito ao local da implantação, a pouca quantidade de tecido ósseo disponível e o deslizamento da broca ou da ponta do mini-implante sobre a superfície óssea são condições que podem interferir na precisão da técnica ou na quantidade de trauma aos tecidos e determinar uma menor proporção de sucesso(CHENG, et al., 2004; HERMAN, et al., 2006; KURODA, et al., 2007a).

Herman, Currier e Miyake(HERMAN, et al., 2006) relataram uma proporção de sucesso de 51% quando os mini-implantes foram inseridos com uma técnica cirúrgica sem rebatimento de retalho e 100% de sucesso quando os mini-implantes foram inseridos com rebatimento de retalho. Contrariamente, Kuroda et al.(KURODA, et al., 2007a) observaram uma maior proporção de sucesso em mini-implantes inseridos sem rebatimento de retalho (88,6%) do que com rebatimento de retalho (81,1%). Considerando que os resultados da maioria dos estudos mostram uma proporção de sucesso de aproximadamente 80% a 90% para mini-implantes inseridos com ou sem rebatimento de retalho(BAEK, et al., 2008; CHADDAD, et al., 2008; CHEN, C.H., et al., 2006; CHEN, Y., et al., 2008; CHENG, et al., 2004; HERMAN, et al., 2006; KURODA, et al., 2007a; KURODA, et al., 2007b; MIYAWAKI, et al., 2003; MOON, et al., 2008; MOTOYOSHI, et al., 2007a; PARK, H.S., et al., 2006a; TSENG, et al., 2006; WIECHMANN, et al., 2007), pode-se especular que outras variáveis devem ter influenciado os resultados do estudo de Herman.

Quando a técnica cirúrgica que utiliza perfuração óssea prévia e mini-implantes autorrosqueantes foi comparada à técnica cirúrgica que utiliza mini-implantes autoperfurantes inseridos sem qualquer perfuração óssea prévia, Chen, Shin e Kyung(CHEN, Y., et al., 2008) observaram uma maior proporção de sucesso para os mini-implantes inseridos sem perfuração óssea (93%) do que com perfuração óssea prévia (86%), sendo que ambas as técnicas cirúrgicas foram realizadas sem incisão ou rebatimento de retalho.

Considerando a revisão da literatura apresentada, pode-se afirmar que o grau de precisão da técnica cirúrgica aplicada na inserção dos mini-implantes é potencialmente capaz de influenciar:

1) a indicação ou contra-indicação do procedimento de inserção;
2) a quantidade de locais passíveis de inserção;
3) a escolha do local de inserção e, por conseguinte, a direção da força ortodôntica resultante e a presença de gengiva inserida no local da inserção;
4) o risco de acidentes e complicações, incluindo os danos às raízes dentárias;
5) a estabilidade e a proporção de sucesso dos mini-implantes inseridos;
6) a proporção risco/benefício decorrente do uso dos mini-implantes.

Sendo assim, torna-se de grande relevância para o profissional, o conhecimento antecipado do grau de precisão da técnica que será utilizada no procedimento de inserção dos mini-implantes. Para tanto, faz-se necessária uma avaliação sistemática da precisão da técnica, que constitui o objetivo central deste estudo.

Proposição

"Pesquisa é curiosidade formalizada. Estar procurando com um propósito."
Zora Neale Hurston

Deve-se conhecer a meta antes do percurso.
Jean Paul

3 PROPOSIÇÃO

O propósito deste estudo foi avaliar radiograficamente o grau de precisão de um guia radiográfico-cirúrgico na predição do posicionamento final de mini-implantes inseridos no septo inter-radicular e, sequencialmente, determinar um índice de risco para normatizar a indicação do procedimento de inserção dos mini-implantes.

Material e Métodos

"Obstáculos são aquelas coisas assustadoras que você vê quando desvia seus olhos de sua meta."

Henry Ford

4 MATERIAL E MÉTODOS

4.1 Material

Uma amostra de 27 pacientes, que requeria tratamento ortodôntico foi selecionada dentre os indivíduos que buscaram tratamento na clínica de ortodontia da Faculdade de Odontologia de Bauru – Universidade de São Paulo. Os pacientes tinham uma idade média de 19,17 anos ± 9,06 (idade mínima de 12,72 anos e máxima de 56,37 anos), sendo que 24 destes pacientes apresentavam más oclusões de Classe I, II ou III, cuja severidade requeria grande quantidade de ancoragem para a máxima retração dos dentes anteriores. Apenas três pacientes, receberam mini-implantes com finalidade de movimento dentário no sentido vertical (extrusão ou intrusão), sendo que um destes pacientes recebeu mini-implantes tanto com finalidade de intrusão e fechamento da mordida aberta, quanto para retração e fechamento do espaço da extração. Os outros dois pacientes tinham indicação protética para o movimento vertical, e o tratamento ortodôntico restringiu-se à movimentação do dente de interesse, utilizando o mini-implante como ancoragem. Portanto, 25 dos 27 pacientes foram tratados com aparelho fixo pré-ajustado e extrações, sendo que após a fase de alinhamento e nivelamento os espaços das extrações foram fechados utilizando-se a mecânica de deslizamento com ancoragem em mini-implantes. O protocolo das extrações variou de acordo com a má oclusão inicial, sendo que a má oclusão de Classe I foi tratada com extrações de quatro pré-molares, a má oclusão de Classe II, Divisão 1 e 2 foi tratada com extrações de dois pré-molares superiores, a má oclusão de Classe II, assimétrica foi tratada com a extração de 1 ou 3 pré-molares conforme a classificação da subdivisão em Tipo I ou II, respectivamente(JANSON, et al., 2007; JANSON, et al.,

2004; JANSON, et al., 2003b) e a má oclusão de Classe III, assimétrica foi tratada com extração de 1 pré-molar inferior. Apenas um paciente (sexo feminino) apresentava má oclusão de Classe I com biprotrusão. Um total de 12 pacientes tinha má oclusão de Classe II, Divisão 1 ou 2 (8 do sexo masculino e 4 do sexo feminino), enquanto 11 pacientes apresentavam má oclusão de Classe II, assimétrica (8 do sexo feminino e 3 do sexo masculino). Somente um paciente (sexo masculino) tinha uma má oclusão de Classe III, assimétrica.

Um total de 53 mini-implantes de titânio (Ti-6Al-4V) da marca *AbsoAnchor*, produzidos pela *Dentos Inc*., foram utilizados neste estudo (figura 1). Todos os mini-implantes eram autoperfurantes do tipo *SH 1514-07* que corresponde a um comprimento de rosca de 7mm e um formato cônico de rosca com diâmetro decrescente de 1,5mm a 1,4mm em direção à ponta do mini-implante.

Figura 1 – Mini-implante autoperfurante com dimensões de 1,5mm X 7mm, produzido pela *Dentos Inc.*

Do total de 53 mini-implantes, 50 foram inseridos no septo inter-radicular entre o segundo pré-molar e o primeiro molar, sendo 45 na maxila (22 mini-implantes do lado esquerdo e 23 do lado direito) e 5 na mandíbula (4 mini-implantes do lado

esquerdo e 1 do lado direito). Os três mini-implantes restantes foram inseridos entre o primeiro e o segundo molar superior (1 do lado esquerdo e 2 do lado direito). Todos os mini-implantes foram colocados por um único profissional (SECB), mantendo-se o mesmo protocolo cirúrgico. Os mini-implantes utilizados neste estudo eram do tipo autoperfurante(HEIDEMANN, et al., 1998), e foram colocados sem o auxílio de broca ou motor cirúrgico(HEIDEMANN; GERLACH, 1999; HEIDEMANN, et al., 1998; KIM, J.W., et al., 2005; SOWDEN; SCHMITZ, 2002), independente do local de inserção estar na maxila ou na mandíbula(HEIDEMANN; GERLACH, 1999).

Todos os mini-implantes foram inseridos utilizando-se o princípio do guia radiográfico-cirúrgico de orientação tridimensional(BARROS, et al., 2006a; BARROS, et al., In press 2007), com o intuito de avaliar a precisão deste método de inserção e obter um posicionamento mais preciso e seguro do mini-implante no septo inter-radicular. O Guia Radiográfico-Cirúrgico 3D Graduado (GRCG)(BARROS, et al., In press 2007) utilizado neste estudo foi desenvolvido no departamento de ortodontia da FOB-USP e patenteado no INPI, por meio da Agência USP de Inovação, sob o nº P.I. 0.703.027-4(BARROS; JANSON, 2007).

4.1.1 O Guia Radiográfico-Cirúrgico 3D Graduado (GRCG)

O GRCG é constituído de um tubo telescópico de aço inoxidável com 1,2mm de diâmetro interno que apresenta numa de suas extremidades uma escala horizontal graduada. Este tubo telescópico é soldado a uma haste vertical que se conecta a uma haste horizontal por meio de um Gurin. Ambas as hastes são confeccionadas em fio de aço (0.021" X 0.025"), permitindo que o GRCG seja inserido no aparelho fixo com bráquetes 0.022" X 0.028". Este guia tem como finalidade orientar tanto o procedimento radiográfico quanto o procedimento

cirúrgico, estabelecendo uma relação direta e reproduzível entre os dois procedimentos (figura 2).

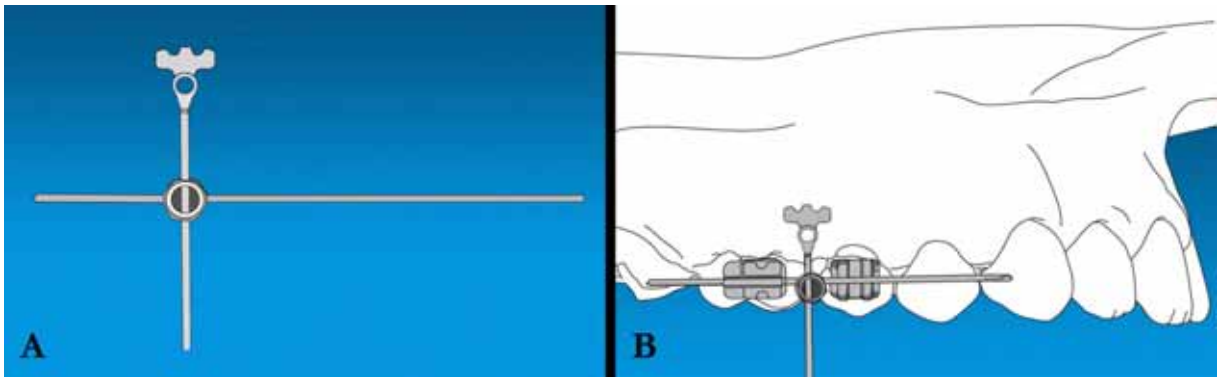

Figura 2 – A - Guia Radiográfico-Cirúrgico Graduado (GRCG). **B** - Guia radiográfico-cirúrgico inserido no aparelho ortodôntico fixo.

Para orientar o procedimento radiográfico, o GRCG é associado a um Posicionador Radiográfico Coaxial (PRC) confeccionado com um fio redondo de aço com 1,2mm de diâmetro e segue os mesmos princípios de um posicionador para radiografias interproximais (figuras 3A e 3B). O PRC apresenta uma extremidade livre com uma extensão curta de 5mm que é inserida no tubo telescópico do GRCG formando o conjunto GRCG/PRC (figura 3C). Esta extremidade é perpendicular ao filme radiográfico e paralela à haste metálica longa que direciona o cilindro localizador do aparelho de raios-x. Deste modo, o PRC é usado para obter a radiografia pré e pós-cirúrgica, guiando o feixe de raios-x através dos tecidos de acordo com a direção determinada pelo tubo telescópico do GRCG (figura 3C). Um mesmo PRC pode ser usado para radiografar os quatro hemiarcos do paciente visto que a haste longa que direciona o cilindro localizador pode ser girada em torno de um eixo, alterando sua posição de acordo com o lado do paciente a ser radiografado (figura 3D). A imagem radiográfica do GRCG provê uma escala graduada que serve como referência para a escolha do local de inserção. O local da escala selecionado para servir como referência à inserção do mini-implante não deve apresentar

qualquer sobreposição com as estruturas anatômicas de interesse e deve representar a posição mais central do septo, considerando esta direção específica dos raios-x (figura 3C).

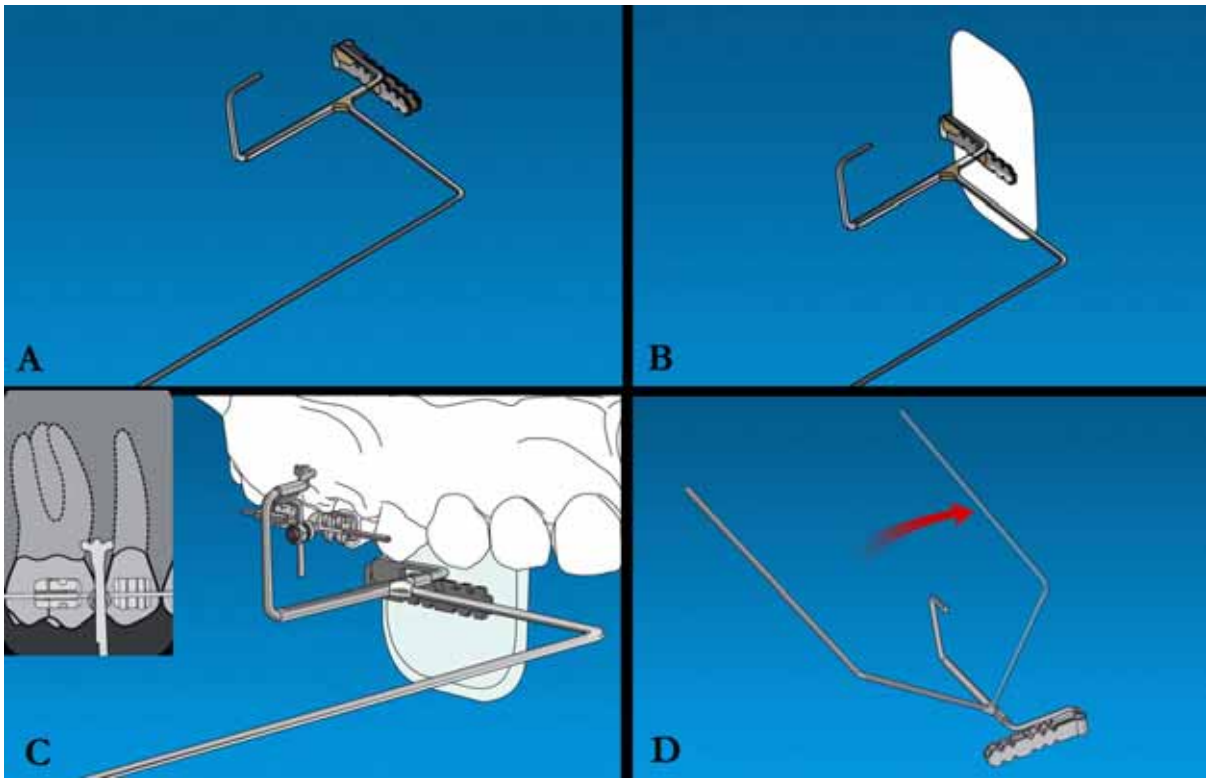

Figura 3 – Posicionador Radiográfico Coaxial (PRC). **A** e **B** - O PRC segue os princípios de um posicionador para radiografias interproximais. **C** - PRC utilizado com GRCG (GRCG/PRC) para a obtenção da radiografia pré-cirúrgica. **D** - A haste articulada do PRC possibilita a sua utilização em ambos os lados do paciente.

Para orientar o procedimento cirúrgico, a chave manual de inserção dos mini-implantes é acoplada a um paralelômetro confeccionado com um fio redondo de aço com 1,2mm de diâmetro, soldado paralelamente ao longo eixo de um tubo de aço com 3mm de diâmetro interno (figura 4A). O fio redondo do paralelômetro é inserido no tubo telescópico do GRCG formando o conjunto GRCG/Paralelômetro, enquanto o tubo de aço do paralelômetro serve como guia para a chave manual de inserção dos mini-implantes (figura 4A). A partir da utilização do conjunto GRCG/Paralelômetro, a direção da chave manual e, consequentemente, a trajetória do mini-implante no osso alveolar será coincidente com a direção do tubo

telescópico do GRCG (figura 4B). O local da escala previamente selecionado na radiografia (figura 3C) será utilizado para determinar clinicamente o local exato onde a ponta do mini-implante deve ser posicionada para a inserção (figura 4B). Durante este procedimento, o fio de aço do paralelômetro pode ser girado dentro do tubo do GRCG de modo que a ponta do mini-implante assuma a posição desejada em relação à escala (figura 4B). Em seguida, a chave manual é girada no sentido horário dentro do tubo do paralelômetro, permitindo que o mini-implante seja inserido no septo inter-radicular seguindo a mesma trajetória dos raios-x em relação às raízes dos dentes adjacentes. Deste modo, o local e o ângulo de inserção mais adequado para o mini-implante podem ser precisamente determinados pelo GRCG com uma única radiografia.

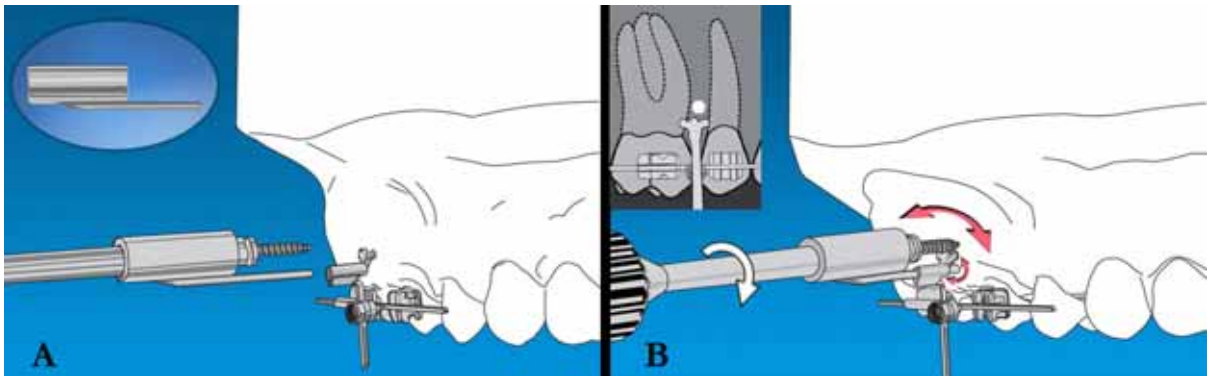

Figura 4 – Paralelômetro. **A** - Chave manual de inserção do mini-implante acoplada ao paralelômetro. **B** - Paralelômetro acoplado ao GRCG para guiar chave manual e a inserção do mini-implante numa trajetória coincidente à direção do tubo telescópico.

Pode-se então, concluir que a utilização do GRCG para a inserção de mini-implantes permite que o feixe de raios-x da radiografia pré-cirúrgica e o mini-implante penetrem os tecidos do paciente seguindo a mesma trajetória em relação às estruturas anatômicas adjacentes. Esta trajetória também é perfeitamente reproduzível na radiografia pós-cirúrgica, visto que é determinada pela direção do tubo telescópico do GRCG, possibilitando uma proveitosa avaliação da posição final

do mini-implante em relação às estruturas circunjacentes (figura 4B). Resumidamente, o elo de padronização estabelecido pelo GRCG entre os procedimentos radiográfico (GRCG/PRC – figura 3C) e cirúrgico (GRCG/Paralelômetro – figura 4B) sintetiza os princípios de funcionamento de um guia radiográfico-cirúrgico(BARROS, et al., 2006a; BARROS, et al., In press 2007).

4.1.2 Procedimentos clínicos de inserção com o GRCG

Todos os 53 mini-implantes foram inseridos na região posterior da maxila ou mandíbula com o auxílio do GRCG, utilizando-se um mesmo protocolo cirúrgico. Inicialmente, as radiografias interproximais provenientes da documentação ortodôntica de cada paciente foram avaliadas para quantificar a largura do septo e, por conseguinte, a disponibilidade de osso no local da implantação. As radiografias interproximais são preferidas às periapicais para a avaliação da crista e do septo ósseo inter-radicular(KAFFE; BEN-AMAR, 1978; POTTER, et al., 1995). A maior simplicidade da execução da técnica interproximal constitui, provavelmente, um fator que contribui para a menor frequência de erros no direcionamento do feixe de raios-x(JANSON, et al., 2003a; NYSETHER; HANSEN, 1983; SHROUT, et al., 1993; ZHANG, et al., 1995), evitando que a visualização do septo seja prejudicada pela projeção oblíqua da imagem das raízes dentárias(WU, et al., 2006) (figura 5).

Figura 5 – Alterações na largura mésio-distal do septo inter-radicular devido à variação no ângulo horizontal do feixe de raios-x. A radiografia periapical mostra a sobreposição nos pontos de contato e uma largura do septo insuficiente para a inserção do mini-implante devido à direção disto-radial do feixe de raios-x. A direção ortorradial do feixe de raios-x, utilizada na obtenção da radiografia interproximal, mostra uma imagem mais confiável da largura do septo com menor projeção oblíqua da imagem das raízes dentárias sobre o septo inter-radicular.

Preferencialmente, os mini-implantes foram inseridos após a fase de alinhamento e nivelamento dos dentes, pois a largura do septo e a disponibilidade de osso tendem a aumentar e a inserção do GRCG no aparelho fixo é mais simplificada(SCHNELLE, et al., 2004). Contudo, quando a necessidade de ancoragem era imediata, como nos casos com extensa retração inicial dos caninos, o GRCG foi ajustado ao aparelho fixo recém-instalado, e o mini-implante foi inserido imediatamente ao início do tratamento. Os procedimentos clínicos executados para a inserção dos mini-implantes podem ser assim descritos:

- Os materiais cirúrgicos são previamente autoclavados, incluindo os mini-implantes, a chave manual para inserção dos mini-implantes, o GRCG, o PRC e o paralelômetro. O paciente é submetido a uma profilaxia com jato de bicarbonato de sódio para remoção da placa bacteriana e, em seguida, realiza um bochecho com Digluconato de Clorexidina a uma concentração de 0,12%(BARROS, et al., 2006a; BARROS, et al., In press 2007; BERENS, et al., 2006; CHADDAD, et al., 2008; CHEN, Y., et al., 2008; COUSLEY; PARBERRY, 2006; MAH; BERGSTRAND, 2005; MELSEN, 2005). Ambos os procedimentos

visam diminuir o grau de contaminação cirúrgica por microorganismos presentes na cavidade bucal.

- As radiografias interproximais contidas na documentação ortodôntica inicial foram consultadas para a avaliação do septo inter-radicular na área de inserção (figura 6A). Contudo, quando estas não abrangiam a região anatômica de interesse, uma radiografia de diagnóstico era tomada com o GRCG já posicionado, permitindo, assim, a inserção do mini-implante com apenas uma exposição radiográfica. Nestes casos, a avaliação da disponibilidade de osso no local da inserção e a seleção do local exato de inserção são feitas na mesma radiografia. Para tanto, o GRCG é conectado ao aparelho fixo inserindo a sua haste horizontal (0.021" X 0.025") nos *slots* 0.022" X 0.028" (figuras 6B e 6B'). Esta conexão permite ajustes mésio-distais na posição do GRCG de forma que o ponto central da escala horizontal graduada seja posicionada no meio do septo inter-radicular de acordo com o julgamento clínico do profissional. Quando necessário, a posição vertical do tubo telescópico e da escala foi alterada deslizando-se a haste vertical através do *slot* do gurin no intuito de alcançar um local de inserção com gengiva inserida que fosse o mais próximo possível do plano oclusal, considerando os limites da altura da crista e da largura do septo. A posição do tubo também pode ser ajustada aplicando-se torques às hastes horizontal e/ou vertical. Contudo, estes últimos ajustes não são, em geral, necessários quando os arcos já estão bem alinhados e, sobretudo, se o guia já foi ajustado para o uso em cirurgias prévias.
- Uma vez que o GRCG está centralmente posicionado sobre o septo, a extremidade livre do PRC é inserida no tubo telescópico do GRCG e a posição espacial do PRC, definida pelo tubo telescópico, é usada para direcionar o

cilindro localizador do aparelho de raios-x. Desta forma obtém-se uma radiografia pré-cirúrgica onde o feixe de raios-x penetra os tecidos numa trajetória previamente determinada pelo GRCG e, portanto, passível de reprodução (figuras 6C e 6C'). Sequencialmente, a imagem radiográfica da escala graduada do GRCG é tomada como referência para determinar o ponto central do septo inter-radicular nesta direção específica dos raios-x (figuras 6D e 6D'). Portanto, a graduação da escala que for coincidente com o ponto central da largura mésio-distal do septo inter-radicular é selecionada como um indicador do local de implantação mais adequado. O ponto da escala, selecionado na imagem radiográfica, é clinicamente identificado e, então, o local adequado de inserção é transferido para a mucosa alveolar com boa precisão. Resumidamente, a escala horizontal graduada serve como uma referência radiográfica e clínica para determinar com apenas uma radiografia o local exato onde o mini-implante pode ser seguramente inserido.

- Após a seleção do local de inserção, o fio de aço do paralelômetro é inserido no tubo telescópico do GRCG enquanto o tubo do paralelômetro é usado para guiar a chave manual para inserção do mini-implante numa direção coincidente com o tubo telescópico do GRCG. Em seguida, girando o paralelômetro em volta do tubo telescópico, a posição da chave manual é ajustada horizontalmente em relação à escala graduada até que a ponta do mini-implante fique numa posição coincidente com o local de implantação previamente escolhido (figuras 4B; 6E; 6E'). Quando a ponta do mini-implante está corretamente posicionada no local de inserção, a chave manual é girada dentro do tubo do paralelômetro e o mini-implante é inserido seguindo a trajetória segura definida pelo tubo telescópico do GRCG (figuras 6E; 6E'; 6F;

6F'). De acordo com as dificuldades inerentes a cada caso ou dependendo da preferência do profissional, o uso do GRCG/Paralelômetro pode ser dispensado se mais da metade do mini-implante já foi inserida, pois o local e a direção de inserção não podem ser mais significantemente alterados a partir deste estágio.

- Imediatamente após a inserção de cada mini-implante, o PRC é novamente conectado ao GRCG para a obtenção de uma radiografia final com a mesma padronização da inicial, possibilitando uma avaliação mais precisa do real posicionamento do mini-implante em relação às estruturas anatômicas adjacentes nesta trajetória específica dos raios-x (figuras 6G e 6G'). Por fim, o GRCG é desconectado do aparelho fixo (figuras 6H e 6H'), e o paciente é medicado com analgésico e instruído a manter uma higiene bucal satisfatória. A orientação referente aos cuidados no local da inserção inclui a limpeza diária do mini-implante e dos tecidos peri-implantares com escova unitufo macia ou cotonete embebidos em solução de clorexidina a 0,12%(CHENG, et al., 2004; KRAVITZ; KUSNOTO, 2007).

Figura 6 – Procedimentos clínicos para inserção de mini-implantes autoperfurantes no arco superior e inferior, utilizando o guia radiográfico-cirúrgico graduado (GRCG).

Sendo assim, a aplicação deste protocolo cirúrgico para cada mini-implante inserido gerou uma radiografia final que foi utilizada para avaliar o grau de precisão do GRCG na determinação do posicionamento final dos mini-implantes, constituindo o material de análise deste estudo.

4.2 Métodos

A utilização do PRC em conjunto com o GRCG permitiu o direcionamento dos raios-x numa trajetória reproduzível e padronizada. Desta forma, uma radiografia final padronizada foi obtida para cada mini-implante inserido, perfazendo um total de 53 radiografias finais tomadas dos 27 pacientes.

Todas as radiografias finais foram obtidas com um aparelho de raios-x Spectro II (Dabi Atlante, Ribeirão Preto, Brasil) operando com uma quilovoltagem e uma miliamperagem nominais de 50 kVp e 10mA, respectivamente. O tempo de exposição nominal variou de 0,5 a 0,7 segundos(JANSON, et al., 2003a; MATALON, et al., 2003) de acordo com as características do paciente como a idade e o porte físico, a região anatômica radiografada e o grau de exaustão das soluções processadoras(BUTTON, et al., 1999; CASANOVA; HAITER-NETO, 2004; HELMROT; ALM CARLSSON, 2005; KODAK, 2000; LOOE, et al., 2006; POPPE, et al., 2007). O filme radiográfico utilizado foi o Kodak Insight IP-01 (Eastman Kodak Company, New York, EUA) de dimensões 22 X 35mm e sensibilidade “E”, quando processado manualmente, ou “F” quando submetido a processamento automático(KODAK, 2000). Todos os filmes foram processados manualmente, sendo que todas as 53 radiografias finais foram tomadas e processadas por um mesmo profissional.

As radiografias pós-cirúrgicas foram digitalizadas em alta resolução (675 *dots per inch* - dpi) e na proporção de 1:1 ou 100%, utilizando um scanner *SprintScan 35 Plus* (Polaroid, MA, USA). As imagens digitais foram armazenadas no formato TIFF (Tagged Image File Format) e as medições das variáveis estudadas foram realizadas com o programa Adobe Photoshop (Version 7.0; Adobe Systems Inc, San Jose, CA)(BARROS, et al., In press 2007; CHIQUETO, et al., 2008; MUNLEY; GOODELL,

2007; NAGY; MOMMAERTS, 2007; RADEL, et al., 2006). As imagens foram visualizadas num ambiente de penumbra com um monitor de tela plana de 15 polegadas (1024 X 768 pixels). As medições foram realizadas por um mesmo examinador com uma precisão de 0,1mm(BARROS, et al., In press 2007; JANSON, et al., 2003a; SCHLIEPHAKE, et al., 2003; ZACHRISSON, et al., 2007), sendo que a digitalização em alta resolução permitiu um aumento de até 300%, sem perda de qualidade, o que conferiu maior detalhamento da imagem durante a mensuração (figura 7).

Figura 7 – Imagem da tela do monitor mostrando o programa *Adobe Photoshop 7.0* sendo utilizado para as medições das variáveis estudadas.

De acordo com o protocolo cirúrgico aplicado para a inserção dos mini-implantes, o ponto central da largura mésio-distal do septo inter-radicular foi selecionado como o local de inserção mais adequado e seguro devido a sua

equidistância em relação às raízes dos dentes adjacentes. Sendo assim, o GRCG foi utilizado objetivando a inserção dos mini-implantes no ponto central do septo em todos os casos. Pode-se então depreender que o grau de centralização do mini-implante em relação à largura mésio-distal do septo foi o principal parâmetro para avaliar a acurácia do GRCG na predição do posicionamento final do mini-implante no septo inter-radicular.

Com o intuito de avaliar o grau de centralização do mini-implante no septo, as distâncias entre o mini-implante e o ligamento periodontal dos dentes adjacentes foram medidas. A menor distância entre o mini-implante e o ligamento periodontal do dente localizado mesialmente (DM) e distalmente (DD) ao mini-implante foram mensuradas nas imagens radiográficas, conforme ilustrado na figura 8A. De acordo com a direção de desvio do mini-implante em relação às raízes dos dentes adjacentes, determinada pela variação nas distâncias mesial e distal, a amostra foi dividida em dois grupos. O Grupo 1 (G1) consistiu de mini-implantes desviados em direção mesial (DD>DM), enquanto o Grupo 2 (G2) foi constituído de mini-implantes desviados em direção distal (DM>DD).

Em seguida, a diferença entre as distâncias mesial e distal foi dividida por dois e o valor absoluto deste cálculo foi tomado como o grau de imprecisão *(GI= DM-DD/2)* do GRCG, visto que ele quantifica numericamente o grau de desvio do mini-implante em relação à posição objetivada de centralização no septo.

A largura do septo inter-radicular no local de inserção (LSI) foi calculada como a menor distância entre o ligamento periodontal dos dentes adjacentes, passando pelo local de inserção do mini-implante (figura 8B). A largura do septo foi medida com o intuito de avaliar a disponibilidade de osso nos locais de inserção, bem como para calcular o índice de risco para inserção de mini-implantes.

Por fim, a maior largura da imagem radiográfica do mini-implante (LMI) foi medida para, indiretamente, avaliar se a trajetória de inserção do mini-implante foi coincidente com a direção de inserção determinada pelo tubo telescópico do GRCG (figura 8C). Considerando que o diâmetro real da cabeça do mini-implante é de 1,9mm, e que a imagem radiográfica produzida com o uso do CRP apresentou um fator de magnificação de 10%(AKESSON, et al., 1992), então a maior largura da imagem radiográfica do mini-implante deveria ser de 2,09mm, pois este valor é equivalente ao diâmetro da cabeça do mini-implante na radiografia quando o eixo de inserção do mini-implante no septo e a direção do tubo telescópico do GRCG apresentam direções coincidentes. Nesta condição, a direção do feixe de raios-x, definida pela direção do tubo telescópico do GRCG, coincidirá com o longo eixo do mini-implante, resultando numa imagem radiográfica pós-cirúrgica onde apenas o exato diâmetro da cabeça do mini-implante será visualizado.

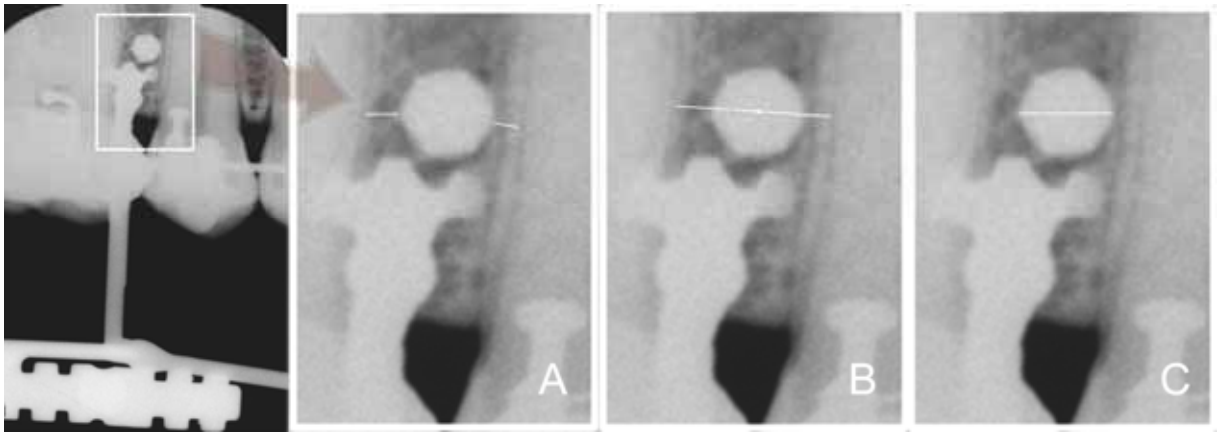

Figura 8 – Medição das variáveis estudadas. **A** - Distância mesial (DM) e distância distal (DD). **B** - Largura do septo (LSI). **C** - Largura do mini-implante (LMI).

Considerando que a variação na altura de inserção do mini-implante pode influenciar na largura do septo (LSI)(DEGUCHI, et al., 2006; POGGIO, et al., 2006) e, consequentemente, na proximidade entre o mini-implante e as raízes dentárias, avaliou-se a altura do mini-implante no septo. Para tanto, foi calculada a altura clínica de inserção (HCI) e a altura óssea de inserção (HOI), medindo-se a menor

distância entre o fio ortodôntico e o mini-implante e entre a crista óssea e o mini-implante, respectivamente (figuras 9A e 9B). Além disso, a maior altura do septo inter-radicular visível na radiografia (HS) e a sua largura nesta região mais apical (LSA) foram mensuradas com o intuito de avaliar a variação na quantidade de tecido ósseo disponível nas regiões mais apicais do septo (figura 9C).

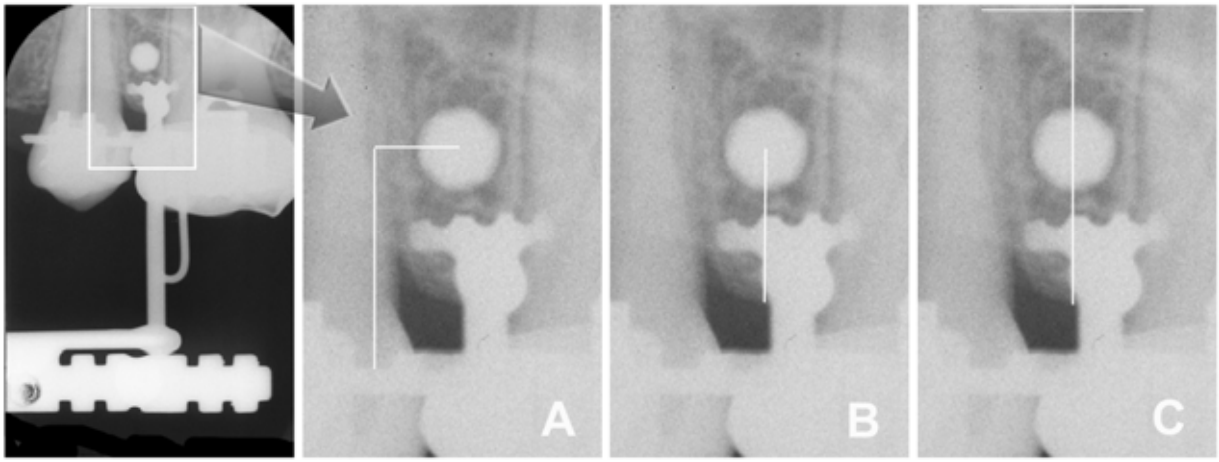

Figura 9 – Medição das variáveis estudadas. **A** - Altura clínica de inserção do mini-implante (HCI). Menor distância entre o fio ortodôntico e o local de inserção do MI. **B** - Altura óssea de inserção do mini-implante (HOI). Menor distância entre a crista óssea e o local de inserção do MI. **C** - Maior altura do septo inter-radicular visível na radiografia (HS) e largura do septo inter-radicular na região mais apical visível (LSA).

4.2.1 O Índice de Risco

A largura do septo no local de inserção (LSI), o diâmetro externo da rosca do mini-implante (Ø MI) e o grau de imprecisão da técnica cirúrgica (GI) são três fatores que, quando relacionados, podem determinar o grau de risco envolvido no procedimento de inserção dos mini-implantes. Nesta relação, a largura do septo é o espaço disponível para a inserção do mini-implante, a largura do mini-implante representa o espaço do septo que será utilizado na inserção, enquanto o grau de imprecisão da técnica refere-se ao espaço do septo destinado aos eventuais desvios da técnica e representa a margem de segurança necessária à sua execução. Sendo assim, estas três variáveis deveriam ser relacionadas entre si com o propósito de

predizer o risco cirúrgico envolvido na colocação dos mini-implantes. O índice de risco proposto neste estudo relaciona as três variáveis mencionadas de acordo com a fórmula ***IR = ØMI / LSI - GI.***

Desta forma, o índice de risco foi calculado para cada paciente tomando-se o Ø externo da rosca do mini-implante, que foi comum a todos os pacientes, e dividindo-o pela diferença entre a largura do septo e o grau imprecisão (*IR = ØMI / LSI - GI*), sendo que a largura do septo foi medida para cada paciente e o grau de imprecisão foi calculado individualmente a partir da fórmula *GI = (DM-DD)/2*. Após obter o índice de risco para cada paciente calculou-se a média do IR que representa o risco cirúrgico médio a que foram submetidos os pacientes durante os procedimentos de inserção dos mini-implantes.

Uma vez que o grau de imprecisão foi calculado para cada paciente, obteve-se o grau de imprecisão médio que representa a imprecisão inerente à técnica quando aplicada a qualquer indivíduo. Portanto, o conhecimento do grau de imprecisão médio permite o cálculo do índice de risco para um procedimento cirúrgico que ainda não ocorreu, pois a largura do septo e o diâmetro do mini-implante são variáveis que também podem ser conhecidas previamente à cirurgia, totalizando, assim, o conhecimento prévio de todas as variáveis que compõem a fórmula do índice de risco. Para ter um valor preditivo e extrapolativo de maior confiabilidade, o grau de imprecisão médio foi associado ao respectivo desvio padrão (2*SD*), permitindo a predição do índice de risco mínimo e máximo a partir das seguintes fórmulas:

IRmín = ØMI / LSI - (GI - 2DP) **e** ***IRmáx = ØMI / LSI - (GI + 2DP)***

- Se IRmín e IRmáx ≤ 1, então o procedimento cirúrgico é indicado e totalmente seguro, porque o diâmetro da rosca do mini-implante (ØMI) é menor do que a

largura do septo mesmo quando uma margem de segurança de osso, referente ao intervalo de imprecisão da técnica (GI ± 2*SD*), é subtraída da largura do septo;

- Se IRmín ≤ 1 < IRmáx, então o procedimento cirúrgico é indicado, mas não é totalmente seguro, porque o diâmetro da rosca do mini-implante (ØMI) é menor do que a largura do septo apenas quando o valor mínimo do grau de imprecisão da técnica é considerado (GI - 2*SD*);

- Se IRmín e IRmáx >1, então o procedimento cirúrgico de inserção é contra-indicado, pois o diâmetro da rosca do mini-implante (ØMI) é maior do que a largura do septo mesmo quando o valor mínimo do grau de imprecisão da técnica é considerado (GI - 2*SD*). Neste caso, a técnica cirúrgica, o diâmetro do parafuso e/ou o local de implantação deveriam ser reconsiderados.

Neste estudo, os índices de risco mínimo e máximo foram calculados para cada procedimento apenas com o propósito de uma avaliação retrospectiva do risco cirúrgico, visto que a propriedade do índice de risco em predizer o risco cirúrgico não pôde ser usada devido ao desconhecimento do grau de imprecisão médio da técnica cirúrgica previamente à sua aplicação.

4.2.2 Conceituação das abreviaturas

Com o intuito de simplificar a tabulação dos dados e a apresentação dos resultados, as variáveis e os grupos considerados neste estudo receberam abreviaturas que foram descritas e conceituadas da seguinte forma:

Quadro 1 – Descrição e conceituação das abreviaturas utilizadas para representar as variáveis estudadas.

ABREVIATURAS	CONCEITUAÇÃO
1. DM	Distância Mesial - distância entre o mini-implante e o ligamento periodontal do dente localizado mesialmennte ao mini-implante.
2. DD	Distância Distal - distância entre o mini-implante e o ligamento periodontal do dente localizado distalmente ao mini-implante.
3. G 1	Grupo 1 - grupo de mini-implantes desviados em direção mesial.
4. G 2	Grupo 2 - grupo de mini-implantes desviados em direção distal.
5. GI	Grau de imprecisão - quantidade de desvio do mini-implante em relação à posição de centralização no septo inter-radicular.
6. LSI	Largura do septo no local de inserção - a menor distância entre o ligamento periodontal dos dentes adjacentes, passando pelo local de inserção do mini-implante.
7. LMI	Largura do mini-implante - a maior largura da imagem radiográfica do mini-implante.
8. Ø MI	Diâmetro da rosca do mini-implante – o maior diâmetro da rosca do mini-implante, acrescido do fator de magnificação de 10%.
9. HCI	Altura clínica de inserção do mini-implante - Menor distância entre o fio ortodôntico e o local de inserção do mini-implante.
10. HOI	Altura óssea de inserção do mini-implante - Menor distância entre a crista óssea e o local de inserção do mini-implante.
11. HS	Altura do septo inter-radicular - Distância entre a crista óssea e o limite apical do septo inter-radicular visível na radiografia.
12. LSA	Largura do septo inter-radicular na sua região mais apical - Menor distância entre o ligamento periodontal dos dentes adjacentes, na região mais apical do septo visível na radiografia.
13. IR	Índice de risco – risco cirúrgico real, calculado a partir dos resultados de cada procedimento de inserção, utilizando a fórmula ***IR = ØMI / LSI - GI***.
14. IRMin-I	Índice de risco mínimo - risco cirúrgico estimado para o local da inserção dos mini-implantes, tomando o valor mínimo do grau de imprecisão da técnica ***IRmín-I = ØMI / LSI - (GI - 2DP).***
15. IRMáx-I	Índice de risco máximo - risco cirúrgico estimado o local da inserção dos mini-implantes, tomando o valor máximo do grau de imprecisão da técnica ***IRmáx-I = ØMI / LSI - (GI + 2DP)*.**
16. IRmáx-A	Índice de risco máximo apical – risco cirúrgico estimado para a região mais apical do septo visível na radiografia, tomando o valor máximo do grau de imprecisão da técnica ***IRmáx-A = ØMI / LSA - (GI + 2DP)***.

Uma vez obtidos os valores quantitativos para todas as variáveis referentes a cada um dos 53 procedimentos cirúrgicos realizados, passou-se à análise estatística dos dados.

4.2.3 Análise estatística

4.2.3.1 Erro do método

O erro intra-examinador foi calculado a partir de uma segunda medição realizada em 15 radiografias aleatoriamente selecionadas dentre as 53 inicialmente avaliadas. Os resultados obtidos na primeira e na segunda medição para as variáveis distância mesial (DM), distância distal (DD), largura do septo no local de inserção (LSI), largura da imagem radiográfica do mini-implante (LMI), altura clínica de inserção do mini-implante (HCI), altura óssea de inserção do mini-implante (HOI), maior altura do septo visível na radiografia (HS) e largura do septo na sua região mais apical (LSA) foram comparados pelo teste *t* pareado e pela fórmula de Dahlberg(DAHLBERG, 1940) $(Se^2=\Sigma d^2/2n)$ para calcular o erro sistemático(HOUSTON, 1983) e o erro casual(DAHLBERG, 1940), respectivamente. O intervalo de tempo entre a primeira e a segunda medição foi de três meses, sendo que a segunda medição foi realizada sob as mesmas condições técnicas, de equipamentos e software.

4.2.3.2 Análise estatística entre variáveis e grupos

A estatística descritiva foi utilizada para a obtenção da média, do desvio padrão e dos valores mínimo e máximo para as seguintes variáveis: distância mesial (DM), distância distal (DD), grau de imprecisão (GI), largura do septo no local de inserção (LSI), largura do mini-implante na radiografia (LMI), altura clínica de

inserção do mini-implante (HCI), altura óssea de inserção do mini-implante (HOI), maior altura do septo inter-radicular visível na radiografia (HS), largura do septo na região mais apical visível na radiografia (LSA), índice de risco (IR), índice de risco mínimo, estimado para o local da inserção (IRmín-I), índice de risco máximo, estimado para o local da inserção (IRmáx-I) e índice de risco máximo, estimado para a região apical do septo (IRmáx-A).

4.2.3.2.1 Precisão da técnica

As variáveis distância mesial (DM) e distância distal (DD), que representam a distância entre o mini-implante e o ligamento periodontal dos dentes adjacentes foram comparadas na amostra total por meio do teste *t* para avaliar o grau de centralização do mini-implante no septo e, por conseguinte, o grau de precisão do GRCG em predizer o posicionamento final do mini-implante no septo. Contudo, ao comparar as variáveis DM e DD em mini-implantes com direções de desvio opostas, a maior DM dos mini-implante desviados em direção distal tenderia a compensar a menor DM dos mini-implantes deslocados para mesial, sendo que esta mesma compensação aconteceria para a DD. Assim, as reais discrepâncias entre DD e DM seriam em grande parte anuladas e as médias das duas distâncias tenderiam a convergir para valores semelhantes, reduzindo a confiabilidade desta comparação. Com o intuito de tornar o método de comparação mais representativo do propósito desta investigação, os mini-implantes inseridos foram divididos em dois grupos de acordo com a classificação da direção de desvio em mesial (DM<DD) ou distal (DM>DD). Em seguida, o teste *t* foi aplicado para uma comparação intra-grupo das variáveis DM e DD no Grupo 1, correspondente aos mini-implantes desviados em

direção mesial, e no Grupo 2, referente aos mini-implantes desviados em direção distal.

A avaliação da precisão da técnica foi também realizada por meio do teste de correlação de Pearson, aplicado às variáveis distância mesial (DM) e distância distal (DD), visto que a precisão da técnica, representada pelo grau de centralização do mini-implante no septo, depende da relação entre estas duas variáveis (GI=DM-DD/2).

A hipótese de que os diferentes lados do paciente ou regiões do arco poderiam ocasionar graus diferentes de imprecisão técnica de acordo com a habilidade ou preferência do profissional sobre um dos lados tem sido especulada na literatura(KINCH, et al., 1988; KRAVITZ; KUSNOTO, 2007; MAVROPOULOS, et al., 2003). Sendo assim, os mini-implantes inseridos em diferentes lados foram comparados quanto ao grau de imprecisão da técnica por meio do teste *t*.

4.2.3.2.2 Risco cirúrgico

Com o intuito de avaliar retrospectivamente o risco cirúrgico a que foram submetidos os pacientes, uma distribuição percentual da amostra foi realizada de acordo com a variação dos índices de risco mínimo e máximo (IRmín-I e IRmáx-I), estimados para o local da inserção.

Com o propósito de avaliar o grau de influência de cada um dos componentes da fórmula *IR = ØMI / LSI – GI* sobre o valor final do índice de risco, uma análise de regressão múltipla foi realizada, considerando o índice de risco *IR* como variável dependente e cada um dos componentes da fórmula como variável independente.

A observação de que a largura do septo aumenta em direção apical tem suportado a especulação de que existe menor risco cirúrgico quanto maior a altura

de inserção do mini-implante(DEGUCHI, et al., 2006; ISHII, et al., 2004; MAH; BERGSTRAND, 2005; MIZRAHI; MIZRAHI, 2007; POGGIO, et al., 2006; SCHNELLE, et al., 2004; ZACHRISSON, et al., 2007). Para averiguar esta hipótese, o teste de correlação de Pearson foi aplicado às variáveis altura óssea de inserção (HOI) e índice de risco máximo, estimado para o local de inserção (IRmáx-I).

Considerando que 50 dos 53 mini-implantes foram inseridos objetivando a região mais coronal do septo, um reduzido intervalo de variação na altura óssea de inserção (HOI) pode ser esperado, comprometendo o teste de correlação entre as variáveis HOI e IRmáx-I. Por esta razão, a variável HOI (altura óssea de inserção) foi agrupada à variável HS (altura do septo medida na região mais apical visível na radiografia), aumentando o intervalo de variação das medidas em altura do septo. Com este mesmo propósito, a variável IRmáx-I (índice de risco máximo, estimado para o local de inserção) foi agrupada à variável IRmáx-A (índice de risco máximo, estimado para a região apical do septo – *IRmáx-A = ØMI / **LSA** - (GI + 2DP*). Em seguida, um novo teste de correlação de Pearson foi aplicado entre os agrupamentos de variáveis HOI/HS e IRmáx-I/IRMáx-A.

Tem sido demonstrado que a largura do septo é significantemente diferente entre as distintas regiões do arco dentário(DEGUCHI, et al., 2006; POGGIO, et al., 2006). Sabendo que a largura do septo pode influenciar o índice de risco, a amostra foi padronizada quanto ao local de inserção no arco dentário. Sendo assim, os três mini-implantes inseridos entre o primeiro e o segundo molar superior foram excluídos e um novo teste de correlação foi realizado entre os agrupamentos de variáveis HOI/HS e IRmáx-I/IRmáx-A.

Com o intuito de avaliar a quantidade de tecido ósseo disponível para a inserção de mini-implantes nas diferentes alturas do septo inter-radicular, as

diversas medições em largura do septo, representadas pelo agrupamento entre as variáveis LSI/LSA, foram correlacionadas às diversas medições em altura do septo, representadas pelo agrupamento entre as variáveis HOI/HS. Em seguida, as larguras do septo no local da inserção (LSI) e na região mais apical visível na radiografia (LSA) foram comparadas pelo teste *t*.

Todos os testes estatísticos foram realizados com o programa *STATISTICA* (Version 6.0; StatSoft Inc., Tulsa, OK, USA), adotando-se um nível de significância de 5%.

Resultados

"A verdade nem sempre é bonita, mas a fome da verdade sim."

Nadine Gordimer

5 RESULTADOS

A tabela 1 apresenta os resultados da avaliação dos erros sistemáticos(HOUSTON, 1983) e casuais(DAHLBERG, 1940), por meio do teste *t* pareado e da fórmula de Dahlberg, aplicados às variáveis distância mesial (DM), distância distal (DD), largura do septo no local de inserção (LSI), largura da imagem radiográfica do mini-implante (LMI), altura clínica de inserção do mini-implante (HCI), altura óssea de inserção do mini-implante (HOI), maior altura do septo visível na radiografia (HS) e largura do septo na sua região mais apical (LSA).

Os resultados apresentados na tabela 2 referem-se ao cálculo da média, do desvio padrão e dos valores mínimo e máximo para as seguintes variáveis: distância mesial (DM), distância distal (DD), grau de imprecisão (GI), largura do septo no local de inserção (LSI), largura do mini-implante na radiografia (LMI), altura clínica de inserção do mini-implante (HCI), altura óssea de inserção do mini-implante (HOI), maior altura do septo inter-radicular visível na radiografia (HS), largura do septo na região mais apical visível na radiografia (LSA), índice de risco (IR), índice de risco mínimo, estimado para o local da inserção (IRMín-I), índice de risco máximo, estimado para o local de inserção (IRmáx-I) e índice de risco máximo, estimado para a região apical do septo (IRmáx-A).

5.1 Grau de precisão da técnica

As tabelas de 3 a 7 referem-se à avaliação da precisão do guia radiográfico-cirúrgico graduado. Na tabela 3, foram apresentados os resultados do teste *t* para comparação das distâncias mesial (DM) e distal (DD) na amostra total, no grupo de mini-implantes desviados para mesial (G1) e no grupo de mini-implantes desviados para distal (G2). As distâncias mesial e distal foram semelhantes quando

comparadas na amostra total e nos grupos G1 e G2, constituídos por mini-implantes desviados para mesial e distal, respectivamente.

A tabela 4 apresenta os resultados do teste de correlação de Pearson aplicado às variáveis distância mesial (DM) e distância distal (DD). As variações na distância mesial e distal apresentaram uma correlação alta e positiva.

Na tabela 5, o grau de imprecisão da técnica cirúrgica foi comparada entre os lados direito e esquerdo do paciente por meio do teste *t*. Os resultados mostraram que o grau de imprecisão da técnica não diferiu entre os lados do paciente.

5.2 Risco cirúrgico

Na tabela 6, a distribuição percentual da amostra de acordo com os índices de risco mínimo e máximo (IRmín-I e IR,máx-I), estimados para o local da inserção do mini-implante, mostrou que o guia radiográfico-cirúrgico graduado proveu um IRmín-I<1 para 100% da amostra e um IRmáx-I<1 para 80% da amostra.

A influência de cada um dos componentes da fórmula *IR = ØMI / LSI - GI* sobre o valor final do índice de risco foi avaliada pela análise de regressão linear múltipla. A tabela 7 mostra os resultados da análise de regressão, considerando o índice de risco como variável dependente e cada um dos componentes da fórmula do índice de risco (LSI, ØMI e GI) como variáveis independentes. A largura do septo no local da inserção (LSI) foi o componente da fórmula que mais influenciou o valor final do índice de risco, explicando 90% da variação do índice. As tabelas de 8 a 10 mostram os resultados do teste de correlação entre o índice de risco máximo e as medições verticais do septo. Na tabela 8, o teste de correlação de Pearson foi aplicado às variáveis (HOI) altura óssea de inserção do mini-implante e (IRmáx-I) índice de risco máximo, estimado para o local da inserção do mini-implante. Os

resultados mostraram que nenhuma correlação foi estabelecida entre as variáveis HOI e IRmáx-I. Os resultados apresentados na tabela 9 correspondem ao teste de correlação de Pearson aplicado entre os agrupamentos de variáveis HOI/HS e IRmáx-I/IRmáx-A. Nenhuma correlação pôde ser estabelecida entre estas variáveis. Contudo, após a padronização da amostra quanto ao local de inserção, o teste de correlação de Pearson foi aplicado aos mesmos agrupamentos de variáveis citados anteriormente. Os resultados foram apresentados na tabela 10, mostrando uma correlação fraca e negativa entre as variações do índice de risco nas diversas alturas do septo.

Os resultados apresentados na tabela 11 mostraram uma correlação fraca e positiva entre as diversas medições em altura (HOI/HS) e largura (LSI/LSA) do septo quando a padronização da amostra quanto ao local de inserção foi realizada. Por fim, a tabela 12 mostra a comparação, pelo teste *t,* entre a largura do septo no local da inserção (LSI) e a largura mais apical do septo visível na radiografia (LSA). Os resultados mostraram uma significante diferença entre as variáveis LSI e LSA.

Tabela 1 – Resultados do teste *t* pareado e da fórmula de DAHLBERG(DAHLBERG, 1940), aplicados às variáveis ***DM, DD, LSI, LMI, HCI, HOI, HS*** e ***LSA*** para avaliar os erros sistemáticos(HOUSTON, 1983) e casuais(DAHLBERG, 1940), respectivamente.

VARIÁVEIS	1ª medição n=15		2ª medição n=15		gl	p	Dahlberg
	Média	DP	Média	DP			
Distância mesial (DM)	0,34	0,33	0,34	0,37	28	0,959	0,0605
Distância distal (DD)	0,46	0,42	0,47	0,41	28	0,931	0,0577
Largura do septo no local de inserção (LSI)	2,90	0,68	2,88	0,67	28	0,957	0,0632
Largura do mini-implante (LMI)	2,09	0,07	2,07	0,07	28	0,472	0,0408
Altura clínica de inserção do mini-implante (HCI)	7,43	0,90	7,45	0,93	28	0,952	0,0948
Altura óssea de inserção do mini-implante (HOI)	3,05	0,69	3,02	0,75	28	0,901	0,0912
Altura do septo inter-radicular (HS)	7,99	1,07	7,98	1,06	28	0,986	0,1080
Largura do septo na sua região mais apical (LSA)	3,28	0,92	3,24	0,97	28	0,924	0,1354

Tabela 2 – Resultados da estatística descritiva aplicada às variáveis ***DM, DD, GI, LSI, LMI, HCI, HOI, HS, LSA, IR, IRmin-I, IRmáx-I e IRmáx-A***.

VARIÁVEIS	N = 53			
	Média	DP	Mín.	Máx.
Distância Mesial (DM)	0,44	0,46	-0,30	1,30
Distância Distal (DD)	0,45	0,51	-0,30	1,60
Grau de imprecisão (GI)	0,13	0,13	0,00	0,60
Largura do septo no local de inserção (LSI)	2,98	0,87	1,60	4,90
Largura do mini-implante na radiografia (LMI)	2,08	0,08	2,00	2,30
Altura clínica de inserção do mini-implante (HCI)	7,54	1,03	5,40	11,30
Altura óssea de inserção do mini-implante (HOI)	3,18	0,73	1,70	5,40
Altura do septo inter-radicular (HS)	7,96	1,21	5,10	11,40
Largura do septo na região mais apical visível (LSA)	3,42	1,26	0,00	6,90
Índice de risco (IR)	0,63	0,20	0,34	1,10
Índice de risco mínimo, estimado para o local da inserção (IRmín-I)	0,57	0,17	0,32	0,95
Índice de risco máximo, estimado para o local da inserção (IRmáx-I)	0,72	0,28	0,36	1,36
Índice de risco máximo, estimado para a região apical (IRmáx-A)	0,82	1,23	0,25	8,68

Tabela 3 – Resultados do teste *t* para comparação intra-grupo das variáveis ***DM*** e ***DD***.

GRUPOS	Dist. Mesial (DM)		Dist. Distal (DD)		gl	p
	Média	DP	Média	DP		
Amostra total (n=53)	0,44	0,46	0,45	0,51	104	0,921
G1 - Desviados p/ mesial (n=32)	0,41	0,48	0,63	0,53	62	0,087
G2 - Desviados p/ distal (n=30)	0,54	0,45	0,32	0,46	58	0,068

Tabela 4 – Resultados do teste de correlação de Pearson aplicado às variáveis ***DM e DD***

VARIÁVEIS (N=53)		r	p
DM X DD	G1 - Desviados p/ mesial (n=32)	0,8396	<0,0001
DM X DD	G2 - Desviados p/ distal (n=30)	0,8493	<0,0001

Tabela 5 – Resultados do teste *t* para comparação do ***GI*** entre os lados direito e esquerdo.

VARIÁVEL	Lado Direito (n=27)		Lado Esquerdo (n=26)		gl	p
	Média	DP	Média	DP		
Grau de imprecisão (GI)	0,12	0,11	0,13	0,16	51	0,784

Tabela 6 – Resultado da distribuição percentual da amostra de acordo com a variação do ***IRmin-I*** e ***IRmáx-I***.

Índice de risco mínimo (IRmín-I)

IRmín	0,36	0,43	0,50	0,57	0,64	0,71	0,77	0,84	0,91	0,98
%	5,66	22,64	45,28	58,49	71,69	75,47	84,90	86,79	94,33	100

Índice de risco máximo (IRmáx-I)

IRmáx	0,42	0,53	0,64	0,75	0,86	0,97	1,08	1,19	1,30	1,41
%	9,43	30,18	50,94	69,81	75,47	80,01	84,90	90,56	94,33	100

Tabela 7 – Resultados da análise de regressão linear múltipla considerando o ***IR*** como variável dependente.

VARIÁVEIS	r	R^2	p
Largura do septo no local de inserção (LSI)	-0,951	0,904	<0,0001
Grau de imprecisão (GI)	0,085	0,007	0,046

Tabela 8 – Resultados do teste de correlação de Pearson entre as variáveis ***HOI*** e ***IRmáx-I***.

VARIÁVEIS (N=53)	r	p
HOI X IRmáx-I	0,0642	0,648

Tabela 9 – Resultados do teste de correlação de Pearson entre os agrupamentos de variáveis **HOI/HS** e ***IRmáx-I/IRmáx-A***

VARIÁVEIS (N=106)	r	p
HOI+HS X *IRmáx-I+IRmáx-A*	0,1054	0,282

Tabela 10 – Resultados do teste de correlação de Pearson entre os agrupamentos de variáveis **HOI/HS** e ***IRImáx/IRAmáx*,** considerando exclusivamente os casos de inserção entre o primeiro molar e o segundo pré-molar.

VARIÁVEIS (N=100)	r	p
HOI/HS X IRmáx-I/IRAmáx-A	-0,2252	0,024

Tabela 11 – Resultados do teste de correlação de Pearson entre os agrupamentos de variáveis LSI/LSA e HOI/HS**,** considerando exclusivamente os casos de inserção entre o primeiro molar e o segundo pré-molar.

VARIÁVEIS (N=100)	r	p
LSI/LSA X HOI/HS	0,2790	0,005

Tabela 12 – Resultados do teste *t* para comparação das variáveis ***LSI*** e ***LSA***, considerando exclusivamente os casos de inserção entre o primeiro molar e o segundo pré-molar.

VARIÁVEIS					
LSI (n=50)		LSA (n=50)		gl	p
Média	DP	Média	DP		
3,04	0,86	3,58	1,07	100	0,006

Discussão

Compreender que há outros pontos de vista é o início da sabedoria.
Campbell

6 DISCUSSÃO

Uma vez que a metodologia aplicada tem uma implicação direta na confiabilidade dos resultados obtidos, discutiu-se primeiramente as características metodológicas mais relevantes deste estudo para, posteriormente, analisar os resultados e suas implicações clínicas.

6.1 Amostra

A amostra selecionada neste estudo apresentou uma distribuição homogênea quanto ao sexo (12 pacientes do sexo masculino e 15 pacientes do sexo feminino), mas foi heterogênea quanto à faixa etária (19,17 ± 9,06 anos) e ao tipo de má oclusão (más oclusões de Classe I, II e III). Contudo, o escopo deste trabalho foi avaliar a precisão de uma técnica cirúrgica cujo protocolo de execução não se altera em função de nenhuma das variáveis acima relacionadas. Nenhuma dificuldade ou limitação induziu modificações ou particularizações da técnica cirúrgica quando mini-implantes foram inseridos numa amostra contendo pacientes adultos e adolescentes do sexo masculino e feminino(MOTOYOSHI, et al., 2007a). De fato, diversas técnicas cirúrgicas de inserção dos mini-implantes têm sido descritas sem que o sexo, a faixa etária ou o tipo de má oclusão da amostra sejam ressaltados como fatores de influência sobre a precisão dos resultados(BARROS, et al., 2006a; BARROS, et al., In press 2007; CARANO, et al., 2005b; CHOI, H.J., et al., 2007; COUSLEY; PARBERRY, 2006; FREUDENTHALER, et al., 2001; KIM, S.H., et al., 2007; KITAI, et al., 2002; KYUNG, H., et al., 2003; MAINO, B G, et al., 2003; MOREA, et al., 2005; SUZUKI, E.Y.; BURANASTIDPORN, 2005; SUZUKI, E.Y.; SUZUKI, 2007; WEXLER, et al., 2007; WU, et al., 2006).

Contudo, a padronização do local de inserção pode ser relevante para a avaliação da precisão de uma técnica cirúrgica, visto que as regiões posteriores dos arcos dentários podem aumentar significantemente a complexidade técnica do procedimento cirúrgico, influenciando no seu grau de precisão devido às características anatômicas que limitam e dificultam o acesso do cirurgião à área de interesse(KRAVITZ; KUSNOTO, 2007; KRAVITZ, et al., 2007; KURODA, et al., 2007a). Portanto, pode-se especular que se uma técnica cirúrgica é considerada precisa quando aplicada à região posterior dos arcos, uma satisfatória precisão também deverá ocorrer quando esta mesma técnica for aplicada às demais regiões dos arcos com menores limitações de acesso. Sob este aspecto, pode-se considerar que o tipo de má oclusão e o protocolo de tratamento adotado foram importantes para a padronização do local de inserção, visto que a inserção dos mini-implantes na região posterior dos arcos visava a correção das discrepâncias sagitais da má oclusão de Classe II e III, bem como a correção da biprotrusão na má oclusão de Classe I. Deve-se ainda considerar que os três mini-implantes inseridos com o propósito de ancorar forças intrusiva ou extrusivas também foram posicionados na região posterior dos arcos dentários.

6.2 Mini-implantes utilizados

Um total de 53 mini-implantes da marca *AbsoAnchor*, produzidos pela *Dentos Inc*. foram utilizados para avaliar a precisão do guia radiográfico-cirúrgico (GRCG). Embora a amostra deste estudo seja composta por 27 pacientes, o tamanho da amostra foi considerado em relação ao número de mini-implantes inseridos, visto que cada procedimento de inserção tem características independentes mesmo quando realizado num mesmo paciente. De fato, a largura do septo, o alinhamento

dos dentes, a morfologia e a angulação das raízes, a qualidade do tecido ósseo, a quantidade de gengiva inserida e a presença de inserções musculares são características anatômicas que variam não apenas entre os diferentes pacientes, mas também entre os diferentes lados, diferentes arcos ou regiões do arco de um mesmo paciente, conferindo a cada procedimento cirúrgico características peculiares e graus de dificuldade diversos. Por esta razão, vários estudos que avaliam as variáveis referentes à estabilidade, às reações teciduais e ao procedimento de inserção têm tomado o número de mini-implantes inseridos, e não o número de pacientes, como o valor representativo do tamanho da amostra(BARROS, et al., In press 2007; CHEN, C.H., et al., 2006; CHENG, et al., 2004; HEDAYATI, et al., 2007; KURODA, et al., 2007a; KURODA, et al., 2007b; MIYAWAKI, et al., 2003; MOTOYOSHI, et al., 2007a; PARK, H.S., et al., 2006a; TSENG, et al., 2006; WIECHMANN, et al., 2007; WU, et al., 2006).

Todos os mini-implantes utilizados foram do tipo autoperfurante e inseridos sem a utilização de broca(HEIDEMANN; GERLACH, 1999; HEIDEMANN, et al., 1998; KIM, J.W., et al., 2005; SOWDEN; SCHMITZ, 2002), visto que o guia cirúrgico avaliado neste estudo foi desenvolvido com o propósito de orientar a chave manual de inserção e, assim, realizar a implantação direta deste tipo de mini-implante no osso alveolar. Mini-implantes de diferentes marcas e características dimensionais têm sido incluídos num mesmo modelo de estudo com o propósito de avaliar comparativamente a estabilidade, o torque de inserção ou o risco de fratura(CHADDAD, et al., 2008; JOLLEY; CHUNG, 2007; KURODA, et al., 2007a; MIYAWAKI, et al., 2003; PARK, H.S., et al., 2006a; SONG, et al., 2007). Contudo, neste estudo, a utilização de mini-implantes de uma mesma marca e com as mesmas características dimensionais foi fundamental para avaliar a precisão da

técnica a partir do risco cirúrgico, visto que as variações no diâmetro do mini-implante podem influenciar o risco cirúrgico sem que a precisão da técnica tenha sido alterada(DEGUCHI, et al., 2006; LIM, S.A., et al., 2008; MIZRAHI; MIZRAHI, 2007; PAPADOPOULOS; TARAWNEH, 2007; POGGIO, et al., 2006; WILMES, et al., 2006). Além disso, foi selecionada uma marca de mini-implante em que o diâmetro da rosca e da cabeça do mini-implante fossem o mais semelhante possível. Assim, a menor sobreposição com a imagem radiográfica da cabeça do mini-implante permitiu uma melhor visualização das estruturas anatômicas circunjacentes, tornando mais preciso os procedimentos de mensuração, além de estabelecer uma relação de correspondência mais real entre a proximidade da cabeça do mini-implante e a proximidade da rosca do mini-implante em relação às estruturas adjacentes.

6.3 GRCG - Guia Radiográfico-Cirúrgico 3D Graduado

Asscherickx et al.(ASSCHERICKX, et al., 2005) enfatizaram que a inserção de mini-implantes no processo alveolar, entre as raízes dos dentes, é um procedimento crítico. Segundo os autores, mesmo se medidas preventivas forem tomadas, como, por exemplo, a obtenção de radiografias periapicais do local de inserção, danos às raízes podem ocorrer. Com o intuito de superar as limitações e os riscos inerentes a este procedimento crítico, guias cirúrgicos para a inserção de mini-implantes autorrosqueantes ou autoperfurantes têm sido frequentemente indicados como a única alternativa para obter uma inserção segura(BAE, S., 2002; BARROS, et al., 2006a; CARANO, et al., 2005b; CHOI, H.J., et al., 2007; COUSLEY; PARBERRY, 2006; FREUDENTHALER, et al., 2001; HERMAN; COPE, 2005; KIM, S.H., et al., 2007; KITAI, et al., 2002; KYUNG, H., et al., 2003; KYUNG, S.H., et al., 2003; LEE, J.S., et al., 2001; MAH; BERGSTRAND, 2005; MAINO, B G, et al., 2003;

MELSEN, 2005; MELSEN; VERNA, 2005; MIZRAHI; MIZRAHI, 2007; MOREA, et al., 2005; PAPADOPOULOS; TARAWNEH, 2007; SUZUKI, E.Y.; BURANASTIDPORN, 2005; SUZUKI, E.Y.; SUZUKI, 2007; WEXLER, et al., 2007; WU, et al., 2006).

Diversos modelos de guias cirúrgicos destinados a orientar o procedimento de inserção dos mini-implantes já foram descritos. Os guias cirúrgicos de orientação bidimensional determinam apenas o local de inserção do mini-implante no osso alveolar, não provendo qualquer orientação referente ao ângulo de inserção, que define a trajetória do mini-implante dentro do tecido ósseo(BAE, S., 2002; CARANO, et al., 2005b; HERMAN; COPE, 2005; KRAVITZ, et al., 2007; KYUNG, S.H., et al., 2003; LEE, J.S., et al., 2001; LUDWIG, et al., 2008; MAH; BERGSTRAND, 2005; MAINO, B G, et al., 2003; MELSEN, 2005; MELSEN; VERNA, 2005; MIZRAHI; MIZRAHI, 2007; PAPADOPOULOS; TARAWNEH, 2007). Além disso, a determinação do local de inserção pode não ser confiável visto que a ausência de padronização da tomada radiográfica permite que a imagem do guia cirúrgico seja obliquamente projetada, não retratando a verdadeira relação espacial entre o guia radiográfico e as estruturas anatômicas de interesse (figura 10) (BARROS, et al., 2006a; BARROS, et al., In press 2007; CHOI, H.J., et al., 2007; LUDWIG, et al., 2008). Assim como os erros na técnica radiográfica podem projetar as raízes dos dentes sobre o septo inter-radicular, distorcendo sua verdadeira largura mésio-distal (figura 5)(WU, et al., 2006), uma mudança na angulação horizontal do feixe de raios-x em 10º ou mais com relação à sua posição ortorradial pode ser suficiente para deslocar significantemente o guia cirúrgico em relação às estruturas anatômicas comprometendo a confiabilidade deste guia em determinar o local correto da inserção(LUDWIG, et al., 2008). Como exemplificado na figura 10, o guia cirúrgico, representado pelo ponto em vermelho, está posicionado sobre a raiz do segundo

pré-molar, mas o desvio mésio-radial do feixe de raios-x gera uma projeção oblíqua da imagem do guia em direção ao septo (figura 10A), criando a ilusão de que o guia está corretamente posicionado sobre o septo (figura 10B). Como consequência, o cirurgião segue a incorreta indicação provida pelo guia e um inesperado dano pode ocorrer às raízes dos dentes adjacentes (figura 10C). O contrário também pode ocorrer quando o guia está posicionado corretamente sobre o septo e a direção mésio-radial do feixe de raios-x projeta a imagem do guia sobre a raiz do primeiro molar (figura 10D), criando a ilusão de que o guia está incorretamente posicionado (figura 10E). Como consequência, o cirurgião muda o local de inserção, fundamentado na informação equivocada do guia, e um inesperado dano às raízes dos dentes adjacentes pode ocorrer (figura 10F). De fato, Wu et al.(WU, et al., 2006) observaram uma alta proporção de contatos radiculares (20%) quando o posicionamento final de mini-implantes inseridos com guias cirúrgicos de orientação bidimensional foram analisados por meio de tomografia computadorizada.

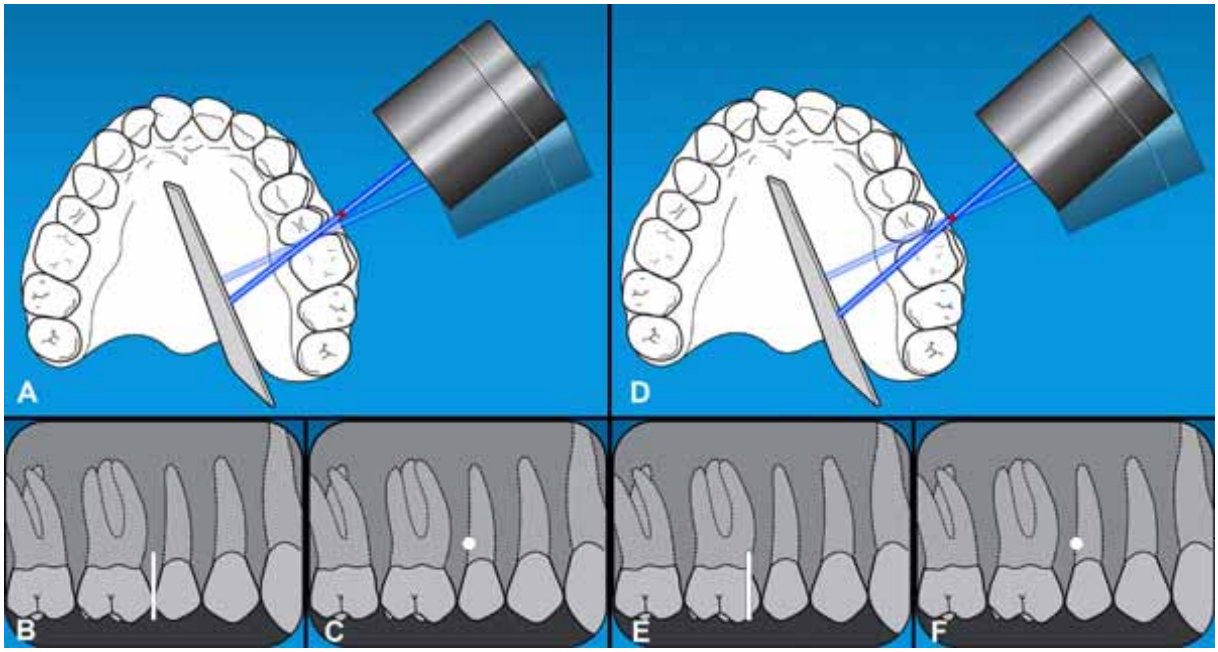

Figura 10 – Variação no ângulo horizontal do feixe de raios-x, causando projeção oblíqua da imagem radiográfica e imprecisão do procedimento cirúrgico. **A** - Guia (ponto em vermelho) erroneamente posicionado sobre a raiz do segundo pré-molar e direção mésio-radial do feixe de raios-x causando a projeção oblíqua da imagem do guia. **B** - Imagem radiográfica gerando a ilusão de que o guia está corretamente posicionado devido à projeção oblíqua da imagem. **C** - Inesperado dano às raízes

dentárias devido à falsa informação provida pela imagem do guia cirúrgico que induz o cirurgião à aprovação deste local de inserção. **D** - Guia (ponto em vermelho) corretamente posicionado sobre o septo inter-radicular e direção mésio-radial do feixe de raios-x causando a projeção oblíqua da imagem do guia. **E** - Imagem radiográfica gerando a ilusão de que o guia está erroneamente posicionado em função da projeção oblíqua da imagem. **F** - Inesperado dano às raízes dentárias devido à falsa informação provida pela imagem do guia cirúrgico que induz o cirurgião a uma equivocada mudança no local da inserção.

Considerando que os guias cirúrgicos de orientação bidimensionais determinam apenas o local de inserção do mini-implante sem prover qualquer informação acerca do ângulo de inserção e que este local pode não ser confiável devido às distorções da imagem radiográfica (figura 10), os guias cirúrgicos de orientação tridimensional devem ser preferidos. Uma variedade de guias que propiciam orientação tridimensional da inserção tem sido proposta por diversos autores(BARROS, et al., 2006a; CHOI, H.J., et al., 2007; COUSLEY; PARBERRY, 2006; FREUDENTHALER, et al., 2001; KIM, S.H., et al., 2007; KITAI, et al., 2002; MOREA, et al., 2005; SUZUKI, E.Y.; BURANASTIDPORN, 2005; SUZUKI, E.Y.; SUZUKI, 2007; WEXLER, et al., 2007; WU, et al., 2006), mas com significantes diferenças em relação ao GRCG. A técnica cirúrgica sugerida por Freudenthaler, Haas e Bantleon(FREUDENTHALER, et al., 2001), Kim et al.(KIM, S.H., et al., 2007) e Kitai, Yasuda e Takada(KITAI, et al., 2002) requer tomografia computadorizada e estereolitografia para a confecção do guia cirúrgico de orientação tridimensional, aumentando a complexidade, o custo e a exposição do paciente à radiação. Morea et al.(MOREA, et al., 2005) e Cousley e Parberry(COUSLEY; PARBERRY, 2006) utilizaram um guia de orientação tridimensional, mas não avaliam radiograficamente a posição pré-cirúrgica do guia, comprometendo a precisão da técnica. O guia cirúrgico de orientação tridimensional proposto por Suzuki e Buranastidporn(SUZUKI, E.Y.; BURANASTIDPORN, 2005) não permite a padronização entre o ponto focal, o objeto e o filme radiográfico, possibilitando

projeções oblíquas da imagem e interpretações equivocadas. Mais recentemente, Suzuki e Suzuki(SUZUKI, E.Y.; SUZUKI, 2007) propuseram um guia de orientação tridimensional e uma técnica de padronização da tomada radiográfica. Porém, a padronização da tomada radiográfica não obedece à orientação tridimensional do guia, que serve de referência apenas para o procedimento cirúrgico. O guia proposto por Choi, Zhu e Kim(CHOI, H.J., et al., 2007) também não permite a padronização da tomada radiográfica de acordo com a direção do guia, visto que a direção do guia não pode ser reproduzida no momento da tomada radiográfica. Wu et al.(WU, et al., 2006) propuseram um guia cirúrgico de orientação tridimensional que permite a padronização da tomada radiográfica de acordo com a direção do guia, mas a orientação tridimensional da chave de inserção do mini-implante é precária e depende da acuidade visual do cirurgião. Barros et al.(BARROS, et al., 2006a) propuseram um guia cirúrgico de orientação tridimensional capaz de guiar tanto o procedimento radiográfico quanto o procedimento cirúrgico e que, por esta razão, foi denominado de guia radiográfico-cirúrgico. Este guia permite a padronização da direção do feixe de raios-x de acordo com a direção do guia, e utiliza esta mesma direção durante a inserção do mini-implante, estabelecendo, assim, uma relação direta entre o procedimento radiográfico e o procedimento cirúrgico. Contudo, este guia foi concebido apenas para o direcionamento da broca cirúrgica, não permitindo a inserção de mini-implantes autoperfurantes. Mais recentemente, Barros et al.(BARROS, et al., In press 2007) sugeriram o GRCG, um guia radiográfico-cirúrgico que agrega todas as características do anterior e que permite a inserção de mini-implantes autoperfurantes. Neste guia foi acrescentada uma escala horizontal cuja imagem radiográfica, sobreposta à imagem do septo, permite a escolha do local de inserção mais adequado com uma única radiografia. O GRCG tanto permite que

a padronização da direção do feixe de raios-x seja utilizada para a inserção do mini-implante quanto possibilita a tomada da radiografia final utilizando esta mesma direção.

Um guia radiográfico-cirúrgico pode ser definido como um tipo de guia capaz de estabelecer uma ligação padronizada entre os procedimentos radiográfico e cirúrgico, guiando a cirurgia de acordo com a direção dos raios-x que geraram a imagem radiográfica pré-cirúrgica. No GRCG, esta ligação padronizada é propiciada pelo tubo telescópico que guia o feixe de raios-x e a inserção do mini-implante por trajetórias coincidentes, propiciando um posicionamento final do mini-implante no septo mais previsível. Portanto, o GRCG distingue-se dos demais guias cirúrgicos relatados na literatura por apresentar as seguintes características: padronização radiográfica pré e pós-cirúrgica; ligação precisa entre os procedimentos radiográfico e cirúrgico; padronização radiográfica aplicada ao procedimento cirúrgico; escala graduada para selecionar o local de implantação com apenas uma tomada radiográfica padronizada; orientação de inserção tridimensional de acordo com a trajetória dos raios-x; baixa dose de radiação ao paciente; satisfatória relação de custo e risco/benefício; tecnologia simples e acessível.

A padronização pré, trans e pós-cirúrgica provida pelo GRCG permitiu que este dispositivo de padronização radiográfica e cirúrgica compusesse a metodologia deste estudo e fosse avaliado na sua precisão sem que as distorções e as projeções da imagem radiográfica fosse um fator de significante comprometimento dos resultados. Maiores considerações acerca da precisão do GRCG serão tecidas durante a discussão dos resultados.

6.4 Metodologia

A utilização de um mesmo guia para a orientação tridimensional do procedimento cirúrgico e do procedimento radiográfico pós-cirúrgico foi fundamental para a avaliação da precisão da técnica cirúrgica com o mínimo de distorção da imagem radiográfica, pois assim como a padronização da tomada de uma telerradiografia deve ser crítica para permitir que a posição de um mesmo ponto cefalométrico seja comparada na radiografia pré-tratamento e pós-tratamento(LEE, K.H., et al., 2007; YOON, et al., 2001), neste estudo, a padronização radiográfica foi também crítica para permitir que o local de inserção escolhido na radiografia pré-cirúrgica fosse avaliado na radiografia pós-cirúrgica. A importância da padronização das radiografias intrabucais nas pesquisas, sobretudo em estudos seriados, também tem sido ressaltada na literatura(JANSON, et al., 2003a; MCDONALD, 1984; POTTER, et al., 1995).

Embora o centro do septo tenha sido o local de inserção padronizado na metodologia, nenhuma determinação ou padronização foi instituída em relação à altura de inserção do mini-implante. Contudo, a mecânica ortodôntica de retração aplicada no tratamento da amostra influenciou significantemente a inserção dos mini-implantes numa posição mais coronal do que apical do septo.

Todas as radiografias foram obtidas e processadas pelo mesmo operador com o intuito de obter uma melhor padronização da técnica e da qualidade da imagem radiográfica. A digitalização das radiografias foi realizada em alta resolução e permitiu que a imagem radiográfica fosse ampliada em até 300% sem comprometimento da qualidade, favorecendo a medição das variáveis estudadas, visto que se tratava de medidas entre pontos muito próximos ou de estruturas com dimensões muito reduzidas. Considerando que a acuidade visual do olho humano é

de um minuto de arco(GOTO, et al., 2002), ou seja, de aproximadamente 0,1mm a uma distância de 35 cm, a ampliação da imagem em 300% permitiu, por exemplo, que medições da magnitude de 0,2mm fossem mais precisamente realizadas, uma vez que podiam ser visualizadas na tela do monitor com uma dimensão aparente de 0,6mm. As medições foram realizadas com o programa Adobe Photoshop (Version 7.0; Adobe Systems Inc, San Jose, CA) com a precisão de um décimo de milímetro (0,1mm)(BARROS, et al., In press 2007; CHIQUETO, et al., 2008; JANSON, et al., 2003a; MUNLEY; GOODELL, 2007; NAGY; MOMMAERTS, 2007; RADEL, et al., 2006; SCHLIEPHAKE, et al., 2003; ZACHRISSON, et al., 2007).

A posição do mini-implante antes e após a aplicação da força ortodôntica já foi comparada por meio de telerradiografias(LIOU, et al., 2004; WANG; LIOU, 2008), mas a posição planejada para o mini-implante na radiografia pré-cirúrgica não tem sido comparada com a posição obtida na radiografia pós-cirúrgica. Embora uma grande quantidade e variedade de estudos admitam que a inserção dos mini-implantes no septo inter-radicular é um procedimento de risco que requer uma técnica de inserção precisa(ASSCHERICKX, et al., 2005; CARANO, et al., 2005b; CHEN, C.H., et al., 2006; CHEN, Y.H., et al., 2008; DEGUCHI, et al., 2006; ISHII, et al., 2004; KRAVITZ; KUSNOTO, 2007; KURODA, et al., 2007a; KURODA, et al., 2007b; KYUNG, H., et al., 2003; LIN; LIOU, 2003; MAINO, B G, et al., 2003; POGGIO, et al., 2006; SCHNELLE, et al., 2004), estudos sistemáticos com o intuito de avaliar a precisão das técnicas cirúrgicas de inserção não têm sido realizados até o momento. Apenas um estudo sistemático avaliou a precisão da técnica cirúrgica, utilizando a tomografia computadorizada para determinar se ocorreu ou não contato direto entre o mini-implante e a superfície radicular dos dentes adjacentes, mas o grau de precisão da técnica não foi quantificado(WU, et al., 2006). Provavelmente, a

principal razão para este paradoxo seja a falta de registros padronizados que permitam comparar a posição final dos mini-implantes com a posição que foi planejada na fase pré-cirúrgica. De fato, a característica bidimensional da imagem radiográfica aliada à falta de padronização da tomada radiográfica fez com que a radiografia pós-cirúrgica fosse considerada desnecessária e ineficaz para avaliar a posição final do mini-implante no septo(MAH; BERGSTRAND, 2005). Na verdade, quando bem padronizada e executada, a radiografia pós-cirúrgica pode ser de grande proveito para avaliar o posicionamento final do mini-implante no septo(BARROS, et al., 2006a; BARROS, et al., In press 2007). De acordo com Tseng et al.(TSENG, et al., 2006), uma radiografia pós-cirúrgica deve ser sempre tomada com a finalidade de mostrar qualquer evidência de contato entre o mini-implante e a raiz dentária.

As variáveis utilizadas neste estudo para avaliar a precisão da técnica cirúrgica não foram utilizadas em outros estudos, uma vez que nenhum outro trabalho avaliou a precisão da técnica a partir das radiografias intra-bucais pós-cirúrgicas. Suzuki e Suzuki(SUZUKI, E.Y.; SUZUKI, 2007) ressaltaram que avaliaram radiograficamente a precisão do seu guia cirúrgico, mas a metodologia utilizada neste estudo ainda não é conhecida, visto que o trabalho ainda está sob revisão(SUZUKI, Y.E.; SUZUKI, In review). Embora as variáveis utilizadas tenham sido definidas especificamente para compor a metodologia deste estudo, a digitalização e ampliação de radiografias interproximais e/ou periapicais com o propósito de medição e avaliação da região da crista óssea não é uma metodologia nova(BRYANT; ZARB, 2003; JANSON, et al., 2003a; REED; POLSON, 1984). O erro do método aplicado às variáveis utilizadas, mostrou que não ocorreram erros sistemáticos significantes entre a primeira e a segunda medição, realizadas num

intervalo de três meses sob as mesmas condições técnicas (tabela 1). Quanto aos erros casuais, a magnitude foi aceitável e variou de 0,041 a 0,135mm (tabela 1), mostrando-se semelhante aos erros causais ocorridos no estudo de Janson et al.(JANSON, et al., 2003a) (0,049 a 0,110 mm) quando os autores avaliaram a altura da crista óssea em radiografias interproximais.

6.5 Índice de Risco

Quando estamos diante de circunstâncias críticas que envolvem riscos, esforços deveriam ser realizados para predizer a intensidade do risco a partir do conhecimento dos fatores que podem influenciá-lo. Seguindo este raciocínio, índices de risco têm sido formulados, validados e utilizados para os mais diversos propósitos como, por exemplo, para predizer a malignidade de tumores(FERNANDES, et al., 2003), o risco de infecções da ferida cirúrgica(MAKSIMOVIC, et al., 2008) e, porque não, para predizer o risco de lesão das raízes dentárias durante a inserção de mini-implantes(BARROS, et al., In press 2007).

Diversos estudos ressaltam que a inserção de mini-implantes no septo inter-radicular é um procedimento de risco(ASSCHERICKX, et al., 2005; CARANO, et al., 2005b; CHEN, C.H., et al., 2006; CHEN, Y.H., et al., 2008; DEGUCHI, et al., 2006; ISHII, et al., 2004; KRAVITZ; KUSNOTO, 2007; KURODA, et al., 2007a; KURODA, et al., 2007b; KYUNG, H., et al., 2003; LIN; LIOU, 2003; MAINO, B G, et al., 2003; POGGIO, et al., 2006; SCHNELLE, et al., 2004). Contudo, nenhum estudo oferece parâmetros precisos, bem definidos e clinicamente aplicáveis para predizer ou calcular a magnitude deste risco num procedimento específico. Vários autores têm ressaltado que o diâmetro do mini-implante, a largura do septo, a precisão da técnica e a habilidade do cirurgião podem influenciar o risco do procedimento

cirúrgico(BARROS, et al., 2006a; BARROS, et al., In press 2007; CARANO, et al., 2005a; DEGUCHI, et al., 2006; ISHII, et al., 2004; KYUNG, H., et al., 2003; LIN; LIOU, 2003; MELSEN, 2005; MIZRAHI; MIZRAHI, 2007; PAPADOPOULOS; TARAWNEH, 2007; POGGIO, et al., 2006; WILMES, et al., 2006). Portanto, é bastante lógico que estas variáveis sejam relacionadas entre si com o intuito de predizer o risco do procedimento cirúrgico de inserção de mini-implantes. Deve-se ressaltar que estas não são a únicas variáveis a serem consideradas, pois outros fatores como a dificuldade de acesso ao local de inserção(KRAVITZ; KUSNOTO, 2007; KRAVITZ, et al., 2007; KURODA, et al., 2007a), o deslizamento da ponta do mini-implante sobre a cortical ou o contorno abaulado da cortical alveolar vestibular podem ter influência sobre a precisão do procedimento(HERMAN, et al., 2006; KRAVITZ; KUSNOTO, 2007), porém, a influência destas variáveis sobre o risco cirúrgico parece ser menos crítica. Por estas razões, um índice de risco foi formulado para predizer o risco cirúrgico relacionando as variáveis: diâmetro do mini-implante, largura do septo e precisão da técnica de acordo com as seguintes fórmulas: ***IRmín = ØMI / LSI - (GI - 2DP) e IRmáx = ØMI / LSI - (GI + 2DP),*** sendo que os índices de risco mínimo e máximo representam o risco cirúrgico do procedimento quando o menor e o maior grau de imprecisão da técnica são respectivamente considerados. Dois desvios padrão foram associados ao grau de imprecisão (GI) para que o valor final obtido representasse 95% da sua variação total na amostra, tornando a propriedade preditiva e extrapolativa do índice de risco ainda mais confiável, visto que apenas 68% da variação total do grau de imprecisão seria considerada se somente um desvio padrão fosse associado(ROSNER, 2006). Desta forma, o índice de risco foi diretamente proporcional ao diâmetro do mini-implante e inversamente proporcional à diferença entre a largura do septo e o grau de imprecisão da técnica.

Quanto à exclusão da habilidade do cirurgião no cálculo do índice de risco, deve-se considerar, primeiramente, a dificuldade de se mensurar ou quantificar numericamente esta variável. Além disso, o grau de habilidade não apenas varia entre os diferentes indivíduos, quanto também sofre significantes alterações em relação a um mesmo indivíduo de acordo com a sua curva de aprendizado(CHEN, C.H., et al., 2006; HERMAN, et al., 2006; WEHRBEIN; GOLLNER, 2007; YOUNG, et al., 2007). Por fim, a literatura tem relatado diversos casos de acidentes e complicações com o uso de mini-implantes, causados por cirurgiões experientes e habilidosos que negligenciaram os riscos existentes na realização deste procedimento aparentemente simples e trivial quando comparado àqueles de maior porte, sendo que os erros relatados levaram inclusive à perda dos dentes lesados(CHEN, Y.H., et al., 2008; COLETTI, et al., 2007; DRIEMEL, et al., 2005; FABBRONI, et al., 2004; FARR; WHEAR, 2002; HOLMES; HUTCHISON, 2000; HOMMEZ, et al., 2006; ISHII, et al., 2004; KIM, S.H., et al., 2007; KOCAELLI, et al., 2006; LEE, J.S., et al., 2007; MAJUMDAR; BROOK, 2002; ROCCIA, et al., 2005; SUNG, et al., 2006). Portanto, depreende-se que a habilidade e a experiência têm o seu mérito na medida em que aumentam a eficiência com que uma técnica é executada, mas se estas qualidades adquiridas sobrepujarem a técnica, elas não serão suficientes para evitar os erros.

6.6 Resultados

Com intuito de estabelecer uma sistematização deste tópico, os resultados serão discutidos de acordo com a ordem numérica das tabelas em que foram apresentados no capítulo 5.

6.6.1 Valores obtidos para cada uma das variáveis estudadas

A avaliação do posicionamento dos mini-implantes no septo mostrou que as distâncias médias entre o mini-implante e o ligamento periodontal do segundo pré-molar e do primeiro molar foram menores do que 0,5mm (tabela 2), muito embora o diâmetro da rosca do mini-implante seja um pouco menor em relação ao diâmetro da imagem do mini-implante, avaliado nas radiografias. Ainda assim, pode-se dizer que a recomendação feita por Liou, Pai e Lin(LIOU, et al., 2004) e por Wang e Liou(WANG; LIOU, 2008), de manter os mini-implantes afastados das raízes dentárias por uma distância de 2mm é utópica e irreal, sobretudo considerando-se que o local de inserção entre o segundo pré-molar e o primeiro molar, utilizado neste estudo, representa o maior espaço inter-radicular observado na maxila(DEGUCHI, et al., 2006; ISHII, et al., 2004; KURODA, et al., 2007b; POGGIO, et al., 2006; SCHNELLE, et al., 2004). Até mesmo a recomendação de Poggio et al.(POGGIO, et al., 2006) e Schnelle et al.(SCHNELLE, et al., 2004) de manter uma distância mínima de 1mm entre o mini-implante e as raízes dentárias é, frequentemente, difícil de ser atendida, sobretudo quando o mini-implante deve ser inserido na porção mais coronal do septo onde a largura mésio-distal é mais restrita(DEGUCHI, et al., 2006; ISHII, et al., 2004; POGGIO, et al., 2006; SCHNELLE, et al., 2004; ZACHRISSON, et al., 2007).

Para ser inserido sem broca e com menor risco de fratura, o diâmetro de um mini-implante autoperfurante não deveria ser menor do que 1,5mm, sobretudo quando o comprimento for maior do que 8mm(CARANO, et al., 2005a; KRAVITZ; KUSNOTO, 2007; PAIK, et al., 2003; PRABHU; COUSLEY, 2006; RUNGCHARASSAENG, et al., 2005). Este diâmetro mínimo do mini-implante, adicionado a uma margem óssea de segurança de 2mm em relação às raízes dos

dentes adjacentes, representaria a necessidade de um septo inter-radicular com largura mínima de 5,5mm. Contudo, os estudos têm demonstrado que próximo à crista óssea a largura do septo na maxila não é maior do que 3mm(BARROS, et al., In press 2007; DEGUCHI, et al., 2006; POGGIO, et al., 2006).

Os resultados deste estudo corroboram com os demais, que mostram uma largura mésio-distal da reigão coronal do septo inter-radicular entre o segundo pré-molar e o primeiro molar menor ou igual a 3mm(BARROS, et al., In press 2007; DEGUCHI, et al., 2006; POGGIO, et al., 2006), pois em média a largura do septo foi de 2,98mm a uma altura da crista óssea de 3,18mm (tabela 2). Deve-se ainda ressaltar que a recomendação de 2mm de espaço entre o mini-implante e as raízes dentárias foi feita por Liou, Pai e Lin(LIOU, et al., 2004) em função da quantidade de 1,5mm de movimentação dos mini-implantes quando submetidos às forças ortodônticas(LIOU, et al., 2004; WANG; LIOU, 2008). Contudo, os resultados de diversos estudos têm contestado estes achados(BUCHTER, et al., 2006; BUCHTER, et al., 2005; HEDAYATI, et al., 2007; OHMAE, et al., 2001; THIRUVENKATACHARI, et al., 2006). Ambos os trabalhos que mostraram algum deslocamento do mini-implante em direção à força ortodôntica tinham como local de inserção a crista zigomática(LIOU, et al., 2004; WANG; LIOU, 2008). Pode-se, portanto, especular sobre a influência do local de inserção nos achados destes estudos. De fato, a inserção de mini-implantes na crista zigomática determina que a cabeça do mini-implante fique mais distante da superfície óssea para não ser coberta pela mucosa alveolar livre(KRAVITZ; KUSNOTO, 2007), fazendo com que a aplicação da força ortodôntica na cabeça do mini-implante gere um forte momento de rotação no corpo do mini-implante, podendo, assim, favorecer uma inclinação deste mini-implante em direção à força aplicada.

A altura clínica de inserção, medida em relação ao fio ortodôntico foi de 7,54mm (tabela 2). Esta é uma referência importante para o clínico, visto que os estudos, em geral, consideram a altura de inserção em relação à crista óssea(DEGUCHI, et al., 2006; LIM, W.H., et al., 2007; POGGIO, et al., 2006; SCHNELLE, et al., 2004), mas esta estrutura anatômica não é visível clinicamente. Como consequência, o profissional fica sem nenhuma referência clínica quanto ao limite vertical de inserção ou de instalação de um guia cirúrgico. Baseado nos resultados deste estudo pode-se dizer que, em média, uma inserção a 7,54mm acima do plano definido pelo fio ortodôntico vai resultar num posicionamento do mini-implante a uma altura de 3,18mm da crista óssea (tabela 2).

Esta referência clínica e anatômica da altura de inserção é de especial interesse para as mecânicas ortodônticas de frequente uso como a retração anterior, a retração de canino ou a mesialização de molares, pois a inserção mais próxima à crista óssea potencializa o componente de força horizontal responsável pela movimentação dentária no sentido mésio-distal(LIM, W.H., et al., 2007). Park e Kwon(PARK, H.S.; KWON, 2004) consideraram que para a mecânica de deslizamento, uma altura de inserção de 8mm em relação aos *slots* dos bráquetes resultaria numa direção de força satisfatória, com uma pequena contribuição para o controle vertical da posição dos incisivos durante a mecânica de retração.

Considerando que a largura de gengiva inserida varia de 4mm a 5mm na região posterior da maxila,(LIM, W.H., et al., 2007; ONO, et al., 2008; TENENBAUM, 1982; TENENBAUM; TENENBAUM, 1986) e que a distância da crista alveolar à junção mucogengival é estimada entre 2mm a 4mm na maxila(ONO, et al., 2008), pode-se dizer que a inserção do mini-implante a uma altura de 7,54mm do fio ortodôntico ou 3,18mm da crista óssea alveolar coincide, aproximadamente, com a

junção mucogengival e representa, portanto, uma região favorável com relação à mecânica ortodôntica (altura de inserção = 3,18mm), à quantidade de tecido ósseo disponível (largura do septo no local da inserção = 2,98mm) e à biologia dos tecidos (presença de gengiva inserida). Os resultados deste estudo contestam a afirmação de Schnelle et al. (SCHNELLE, et al., 2004), sobre a impossibilidade de inserção dos mini-implantes numa região de mucosa inserida. Contudo, esta divergência entre os estudos foi decorrente dos diferentes critérios metodológicos aplicados, visto que no estudo de Schnelle et al. (SCHNELLE, et al., 2004) uma largura do septo mínima de 3mm a 4mm foi requerida no local de inserção, desconsiderando as regiões localizadas numa altura mais coronal do septo onde a largura tende a ser menor do que 3mm e a presença de gengiva inserida é mais frequente. Diversos outros autores também atestam e indicam a inserção dos mini-implantes em regiões do septo cobertas com gengiva inserida(BAEK, et al., 2008; BARROS, et al., In press 2007; CHENG, et al., 2004; DEGUCHI, et al., 2006; LIM, W.H., et al., 2007; PARK, H.S., et al., 2006a).

Uma altura de inserção significantemente maior do que a realizada neste estudo posicionará o mini-implante numa região de gengiva livre que é desfavorável para o procedimento cirúrgico de inserção(KYUNG, H., et al., 2003; LIN; LIOU, 2003; MAINO, B G, et al., 2003), para a estabilidade do mini-implante(BAEK, et al., 2008; CHADDAD, et al., 2008; CORNELIS, et al., 2007; KRAVITZ; KUSNOTO, 2007; KURODA, et al., 2007a; MELSEN; COSTA, 2000; PARK, H.S., et al., 2006a; WIECHMANN, et al., 2007), e para a realização de movimentações dentárias na direção mésio-distal(KIM, S.H., et al., 2007; LIM, W.H., et al., 2007; MIZRAHI; MIZRAHI, 2007; POGGIO, et al., 2006; THIRUVENKATACHARI, et al., 2006). Por outro lado, inserções com altura menor do que 3mm em relação à crista óssea

podem reduzir ainda mais a largura mésio-distal do septo inter-radicular(DEGUCHI, et al., 2006; POGGIO, et al., 2006), requerendo técnicas cirúrgicas de inserção cada vez mais precisas. Deve-se ainda considerar que a excessiva proximidade das raízes dentárias tem sido correlacionada com o aumento da proporção de insucessos dos mini-implantes(ASSCHERICKX, et al., 2005; CHEN, Y.H., et al., 2008; DEGUCHI, et al., 2003; HUJA, et al., 2006; KURODA, et al., 2007a; KURODA, et al., 2007b; PARK, H.S., 2006; WU, et al., 2006). A inserção de mini-implantes na gengiva inserida adjacente à junção mucogengival e em 90 graus com a superfície óssea foi também realizada por Baek et al(BAEK, et al., 2008) que consideraram este protocolo de inserção mais seguro em relação ao risco de danos às raízes dos dentes adjacentes, sobretudo se forem utilizados mini-implantes curtos e com formato cônico de rosca.

Quanto à espessura da cortical, Kim et al.(KIM, H.J., et al., 2006) realizaram um estudo em 23 cadáveres e concluiu que as regiões mais oclusais e apicais do septo apresentavam maior espessura de cortical. Contudo, num estudo mais recente, utilizando uma amostra mais apropriada e de tamanho mais significativo, Ono, Motoyoshi e Shimizu(ONO, et al., 2008) concluíram que a espessura da cortical só se tornou maior quando a altura em relação à crista óssea foi igual ou superior a 9mm. Corroborando estes resultados, o estudo de Lim et al.(LIM, W.H., et al., 2007) não encontraram diferença na espessura da cortical quando avaliada até uma altura de 6mm da crista óssea. Considerando que a região do septo a uma altura de 9mm da crista óssea apresenta uma reduzida aplicabilidade clínica para a inserção de mini-implantes destinados à movimentação de dentes no sentido mésio-distal(CARANO, et al., 2005b; LIM, W.H., et al., 2007; POGGIO, et al., 2006), a espessura da cortical pode não ser um fator capaz de influenciar significantemente a

escolha da altura de inserção dos mini-implantes, tornando a largura do septo, a presença de gengiva inserida e as necessidades mecânicas do tratamento os fatores mais determinantes da altura de inserção(LIM, W.H., et al., 2007).

Quando o grau de imprecisão do guia radiográfico-cirúrgico 3D graduado (GRCG) foi avaliado, tomando-se como referência o grau de centralização do mini-implante no septo, observou-se que a posição final do mini-implante desviou, em média, 0,13mm do centro do septo (tabela 2). Algumas especulações podem ser consideradas para explicar a ocorrência desta quantidade de desvio.

Mudanças mínimas na posição do cilindro localizador ou da cabeça do paciente no momento da tomada radiográfica podem desviar a direção do feixe de raios-x em relação à direção do tubo do GRCG. Esta ocorrência indesejável poderá causar, na radiografia pré ou pós-cirúrgica, projeções oblíquas da imagem do GRCG ou da imagem do mini-implante suficientes para interferir no grau de centralização do mini-implante observado na radiografia final(LUDWIG, et al., 2008; MCDONALD, 1984; POTTER, et al., 1995).

Quando o profissional escolhe como local de inserção o ponto central do septo na imagem radiográfica pré-cirúrgica da escala do GRCG, o próximo passo será a transferência deste ponto para a mucosa do paciente. Para tanto, o profissional deverá posicionar-se frontalmente à escala do guia, pois a visualização oblíqua desta escala permitirá a projeção de imagens e a imprecisão no momento da marcação do ponto na mucosa do paciente. O resultado final será a inserção do mini-implante numa posição desviada em relação ao ponto central do septo que foi escolhido na radiografia. Embora a transferência do ponto escolhido na escala para a mucosa do paciente possa reduzir em algum grau a precisão da técnica, a ausência de uma escala para a escolha do local de inserção requer do profissional

uma grande precisão para a colocação do guia cirúrgico no local correspondente ao centro do septo. Os frequentes erros neste procedimento determinam a necessidade de reposicionamento do guia, nova tomada radiográfica e processamento(BARROS, et al., 2006a; SUZUKI, E.Y.; SUZUKI, 2007), até que o guia esteja corretamente posicionado em relação às estruturas anatômicas de interesse, reduzindo significantemente a praticidade clínica da técnica e aumentando a exposição do paciente à radiação.

No momento da inserção do mini-implante, quando a ponta da rosca transpassa a mucosa do paciente e atinge a superfície da cortical óssea, pode ocorrer o deslizamento da ponta do mini-implante devido às irregularidades da superfície óssea, ao contorno abaulado do rebordo alveolar ou, ainda, ao ângulo de inserção diferente de 90 graus entre o mini-implante e a superfície óssea(BAEK, et al., 2008; HERMAN, et al., 2006; KIM, H.J., et al., 2006; KRAVITZ; KUSNOTO, 2007; MOON, et al., 2008). Como consequência, o mini-implante será inserido numa posição desviada em relação ao local escolhido. A inserção de mini-implantes numa posição mais perpendicular em vez de verticalmente angulada em relação à superfície óssea tem sido defendida por alguns autores em publicações recentes(BAEK, et al., 2008; BARROS, et al., 2006a; BARROS, et al., In press 2007; MOON, et al., 2008) sob a alegação de que a inserção vertical apresenta maior dificuldade e imprecisão no posicionamento dos mini-implantes, propicia o deslizamento da ponta do mini-implante no momento da inserção, não impede a lesão das raízes dentárias e propicia a irritação do tecido mole devido à falta de adaptação entre a cabeça do mini-implante e a superfície óssea(BAEK, et al., 2008; BARROS, et al., 2006a; BARROS, et al., In press 2007; HERMAN, et al., 2006; KRAVITZ; KUSNOTO, 2007; MOON, et al., 2008).

No processo inicial de inserção do mini-implante é que se define o local e a trajetória de inserção no tecido ósseo. Contudo, é justamente nesta fase da inserção que existe a necessidade do profissional exercer uma certa quantidade de pressão para que a rosca penetre a cortical óssea e comece o processo de autorrosqueamento(GIBBONS; HODDER, 2003; HERMAN, et al., 2006). Esta tensão muscular necessária ao início da inserção, pode ter repercussões significantes, sobretudo na direção de inserção do mini-implante no septo(KRAVITZ; KUSNOTO, 2007; LEE, J.S., et al., 2007). Portanto, o profissional deve estar atento para que a força de inserção exercida inicialmente não cause mudanças significantes no local ou na direção de inserção.

O intervalo de graduação da escala não obedeceu a nenhuma padronização e foi de aproximadamente 0,5mm. Sendo assim, quando o centro do septo não coincidia com nenhumas das graduações da escala, a escolha do local da escala que correspondia ao centro do septo era realizada de acordo com o julgamento do profissional, tomando-se como referência a marcação mais próxima da escala. Poderia ser especulado que uma escala confeccionada com intervalos de graduação cada vez menores proveria uma precisão cada vez maior na identificação do melhor local de inserção. Contudo, deve-se lembrar que não é possível uma redução excessiva na graduação da escala visto que a acuidade do olho humano normal é de um minuto de arco(GOTO, et al., 2002), ou seja, a olho nu e a 35 cm de distância só é possível distinguir objetos distanciados entre si até 0,1 mm.

A dificuldade de acesso ao local da inserção do mini-implante devido às características individuais como a menor elasticidade dos tecidos peribucais, a maior quantidade de tecido gorduroso, a maior tonicidade da musculatura facial e a menor distância entre as comissuras labiais fazem com que o profissional tenha uma maior

tendência a desviar do local e/ou da direção de inserção determinada pelo GRCG(HERMAN, et al., 2006; KRAVITZ; KUSNOTO, 2007; KRAVITZ, et al., 2007; KURODA, et al., 2007a; LEE, J.S., et al., 2007).

Todos os fatores anteriormente enumerados podem ter contribuído de forma conjunta ou isolada para que o grau de imprecisão do GRCG atingisse um valor médio de 0,13mm. Contudo, este valor do grau de imprecisão pode ser considerado satisfatório, pois embora Poggio(POGGIO, et al., 2006) contra-indique a inserção de mini-implantes com 1,5mm de diâmetro em septos menores do que 3,5mm de largura mésio-distal, neste estudo, mini-implantes com diâmetro de 1,5mm foram inseridos em septos com uma largura média de 2,98mm sem a evidência de danos às raízes dos dentes adjacentes. De fato, a possibilidade de inserir mini-implantes de diâmetros maiores em septos de menor largura está diretamente relacionada a um menor grau de imprecisão da técnica. De acordo com Poggio(POGGIO, et al., 2006), apenas mini-implantes de 1,3mm de diâmetro deveriam ser inseridos em septos de 3mm de largura mésio-distal. Porém, a inserção de mini-implantes autoperfurantes, sem o auxílio de broca cirúrgica, não deveria ser realizada com mini-implantes de diâmetro menor que 1,5mm devido ao progressivo risco de fratura com a redução do diâmetro(JOLLEY; CHUNG, 2007; KIM, J.W., et al., 2005; KRAVITZ; KUSNOTO, 2007; MIZRAHI; MIZRAHI, 2007; PAPADOPOULOS; TARAWNEH, 2007; RUNGCHARASSAENG, et al., 2005).

Deve-se considerar que o grau de imprecisão da técnica cirúrgica realizada com o GRCG foi avaliado a partir do primeiro mini-implante inserido com este dispositivo. Considerando que para a execução de qualquer procedimento técnico existe uma curva de aprendizado(CHEN, C.H., et al., 2006; HERMAN, et al., 2006; WEHRBEIN; GOLLNER, 2007; YOUNG, et al., 2007), pode-se especular que o grau

de imprecisão do GRCG seja ainda menor do que aquele observado neste estudo quando o treinamento do profissional atinge um estágio mais avançado mediante a contínua repetição da técnica. Portanto, fica caracterizado neste estudo que a utilização do GRCG é capaz de garantir uma inserção segura do mini-implante mesmo para o ortodontista recém-iniciado nesta área.

A largura da imagem do mini-implante na radiografia foi, em média, 2,08mm, mostrando uma diferença de apenas 0,1mm em relação ao valor padrão de 2,09mm, o qual corresponde à largura da imagem do mini-implante na radiografia quando a direção do feixe de raios-x incide paralelamente ao seu longo eixo (tabela 2). Portanto, pode-se concluir que o tubo telescópico do GRCG foi preciso em transferir para o procedimento cirúrgico uma trajetória de inserção do mini-implante coincidente com a trajetória do feixe de raios-x. Esta coincidência entre as trajetórias de inserção e dos raios-x, propiciada pelo tubo telescópico do GRCG, permitiu que o mini-implante fosse inserido no septo de acordo com a trajetória segura dos raios-x, estabelecida na radiografia pré-cirúrgica. Desta forma, foi exequível a proposta do guia radiográfico-cirúrgico em padronizar a trajetória de inserção do mini-implante de acordo com a direção do feixe de raios-x, permitindo que o mini-implante e os raios-x penetrassem os tecidos do paciente seguindo uma mesma trajetória em relação às estruturas anatômicas adjacentes(BARROS, et al., 2006a; BARROS, et al., In press 2007). De fato, a precisão obtida com o GRCG baseia-se na transmissibilidade e reprodutibilidade entre as trajetórias utilizadas para a orientação dos procedimentos radiográfico e cirúrgico.

O fator de magnificação foi calculado de acordo com a seguinte fórmula: Fator de Magnificação = Dist. entre área focal e objeto / (Dist. entre área focal e objeto + Dist. entre objeto e filme)(CHANG, et al., 2005; NOLTE, et al., 2003). A distância

entre o filme e o objeto foi fixa e padronizada pelo GRCG, mas a distância entre a área focal e o filme sofreu pequenas variações de acordo com a espessura dos tecidos moles da face do paciente, visto que o tubo localizador dos raios-x deveria ficar posicionado o mais próximo possível da face do paciente para que a sua orientação espacial pudesse ser melhor definida pela haste metálica do GRCG que se projetava para fora da cavidade bucal do paciente (figura 11). Embora neste estudo o fator de magnificação de 10% determinasse uma largura mínima da imagem radiográfica do mini-implante de 2,09mm, 35% da amostra apresentou uma largura do mini-implante de 2mm, pois a precisão da medição não foi centesimal, fazendo com que todo o intervalo de medidas situado entre 2,00mm e 2,09mm fosse considerado como 2mm. Além disso, as pequenas variações na distância entre a área focal e a face do paciente podem causar alguma alteração do fator de magnificação, visto que a distância entre a fonte de raios-x e o objeto não foi totalmente rígida como preconizado na tomada de uma telerradiografia(CHANG, et al., 2005; DIBBETS; NOLTE, 2002; HSIAO, et al., 1997; NOLTE, et al., 2003).

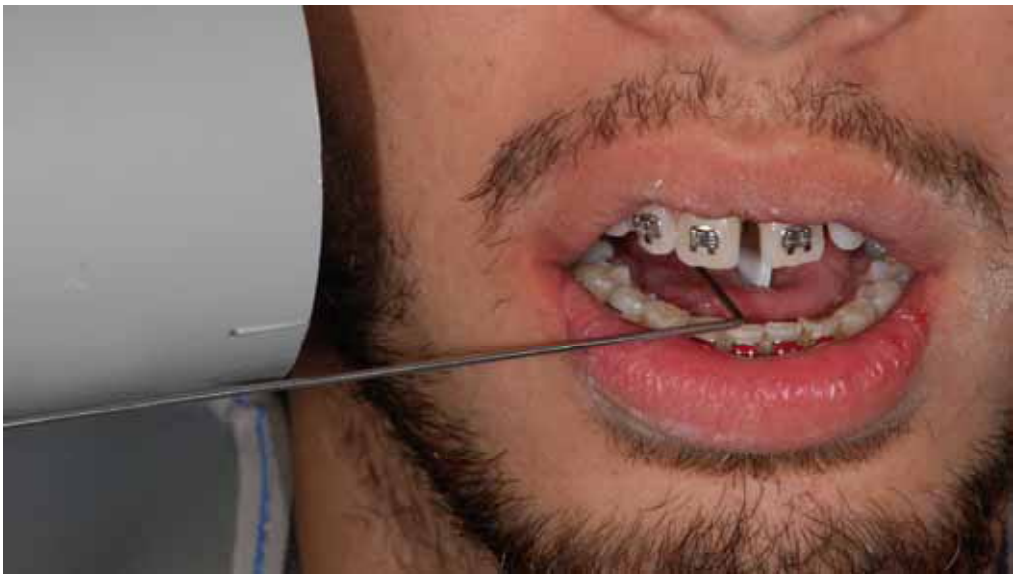

Figura 11 – Padronização da tomada radiográfica propiciada pelo GRCG - Tubo localizador do feixe de raios-x justaposto à face do paciente seguindo a orientação da haste metálica do GRCG que fica projetada para fora da cavidade bucal do paciente. Nestas condições o feixe de raios-x atravessa os tecidos do paciente numa direção paralela ao tubo do GRCG e perpendicular ao filme. Esta mesma direção será utilizada para a inserção do mini-implante.

A importância de se estabelecer não apenas um correto local de inserção, mas também uma correta trajetória de inserção (figuras 12A e 12B), foi detalhadamente descrita por Barros et. al(BARROS, et al., 2006a; BARROS, et al., In press 2007) e, posteriormente considerada por outros autores(KRAVITZ, et al., 2007; LUDWIG, et al., 2008). De fato, para cada 8º de desvio da trajetória centralizada, a ponta de um mini-implante de 8mm, desviará cerca de 1,04mm desta trajetória (figuras 12A e 12B). Num septo muito estreito, esta quantidade de desvio pode representar um contato direto com as raízes e a falha do procedimento cirúrgico. De acordo com os resultados deste estudo, mesmo quando os mini-implantes são inseridos em regiões anatômicas com maior quantidade de tecido ósseo, como no septo ósseo entre o segundo pré-molar e o primeiro molar(DEGUCHI, et al., 2006; ISHII, et al., 2004; KURODA, et al., 2007b; POGGIO, et al., 2006; SCHNELLE, et al., 2004), a largura média do septo (2,98mm) não permite mais do que 0,5mm de distância entre o mini-implante e as raízes dos dentes adjacentes quando um mini-implante de 1,5mm de diâmetro é inserido, mostrando que desvios bem menores do que 8º na trajetória centralizada do mini-implante já são suficientes para causar o contato direto entre o mini-implante e as raízes dos dentes adjacentes. Este fato também condena a conduta clínica indicada por alguns autores de desviar aleatoriamente e indiscriminadamente a trajetória de inserção do mini-implante quando existe uma suspeita de contato radicular(CARANO, et al., 2005b; CHEN, C.H., et al., 2006; KYUNG, H., et al., 2003; PARK, H.S., et al., 2004b; WU, et al., 2006), pois o grau de desvio pode até ser suficiente para evitar o dano radicular a um dente, mas muito provavelmente colocará em risco a integridade da raiz do dente adjacente (figuras 12C e 12D).

Além disso, a tentativa de mudar bruscamente a trajetória pode resultar na fratura do mini-implante(JOLLEY; CHUNG, 2007).

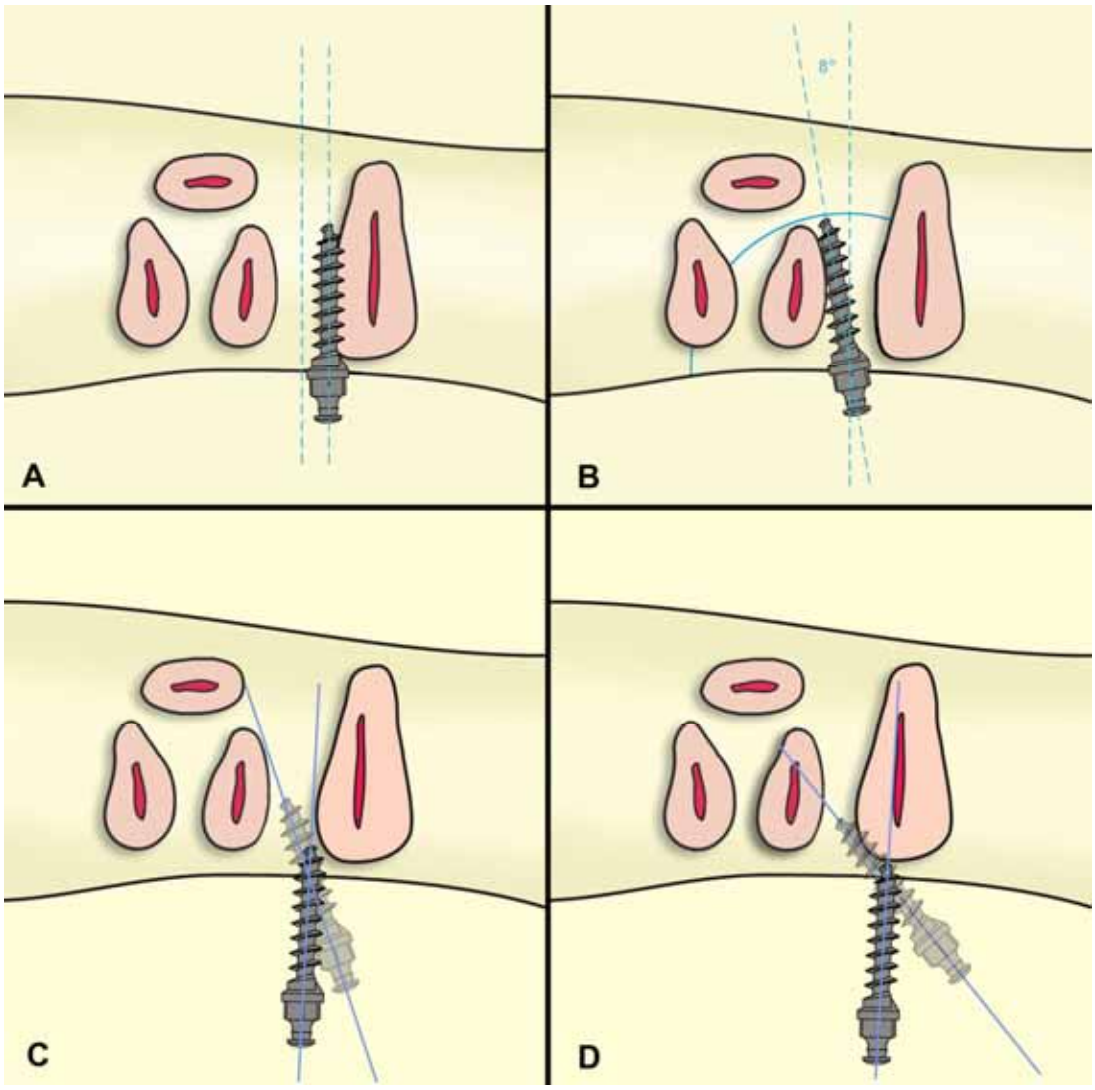

Figura 12 – Erros que mais frequentemente causam danos às raízes dentárias durante a inserção dos mini-implantes. **A** – Local de inserção inadequado, embora a direção de inserção esteja correta. **B** – Direção de inserção inadequada, embora o local de inserção esteja correto. **C** e **D** – Local de inserção inadequado e contato direto entre o mini-implante e a raiz dentária levando a uma mudança aleatória da direção de inserção do mini-implante que compromete a integridade da raiz do dente adjacente.

Em média, a largura do septo foi de 3,42mm quando medida a uma altura de 7,96mm da crista óssea (tabela 2). Embora esta região do septo tenha pouca aplicabilidade clínica quando o tratamento ortodôntico requer movimentos dentários

na direção mésio-distal(LIM, W.H., et al., 2007; THIRUVENKATACHARI, et al., 2006), os movimentos verticais de intrusão ou extrusão podem ser beneficiados por mini-implantes inseridos numa região mais apcial do septo(CARANO, et al., 2005b; HERMAN; COPE, 2005; LIN, et al., 2006). Em geral, a largura do septo tende a aumentar em direção apical(DEGUCHI, et al., 2006; ISHII, et al., 2004; POGGIO, et al., 2006; SCHNELLE, et al., 2004; ZACHRISSON, et al., 2007), porém existem regiões anatômicas em que a largura do septo permanece inalterada ou até mesmo diminui em direção apical. De fato, foi demonstrado que a largura do septo entre o primeiro e o segundo molar superior é bastante reduzida e tende a permanecer constante em direção apical ou até mesmo diminui drasticamente(POGGIO, et al., 2006; VERMYLEN, et al., 2005). A redução na largura em direção apical do septo entre estes dentes parece ser mais drástica em pacientes adolescentes que apresentam uma inclinação para distal da coroa do segundo molar, enquanto a raiz inclina-se para mesial devido à presença do terceiro molar em desenvolvimento no túber da maxila(BADAWI FAYAD, et al., 2004; POGGIO, et al., 2006). Esta situação pode se tornar ainda mais grave quanto menor for o espaço para a erupção do terceiro molar. Como consequência, as raízes do primeiro e segundo molar tornam-se convergentes em direção apical e, por vezes, nenhum septo ósseo pode ser radiograficamente visualizado na região apical (figura 13). Por outro lado, um septo ósseo progressivamente mais largo pode ser visualizado do terço médio em direção ao terço coronal. Portanto, a inserção de mini-implantes entre o primeiro e o segundo molar superior pode ser um procedimento de risco progressivo em direção apical, sobretudo quando realizado em pacientes mais jovens (16-25 anos). Além da reduzida quantidade de tecido ósseo disponível, o acesso à região anatômica entre o primeiro e o segundo molar é significantemente mais restrito e complexo, podendo

influenciar na precisão da técnica. Neste estudo, três mini-implantes foram colocados sob estas condições (figura 13), influenciando significantemente os resultados obtidos em relação à largura do septo na região apical.

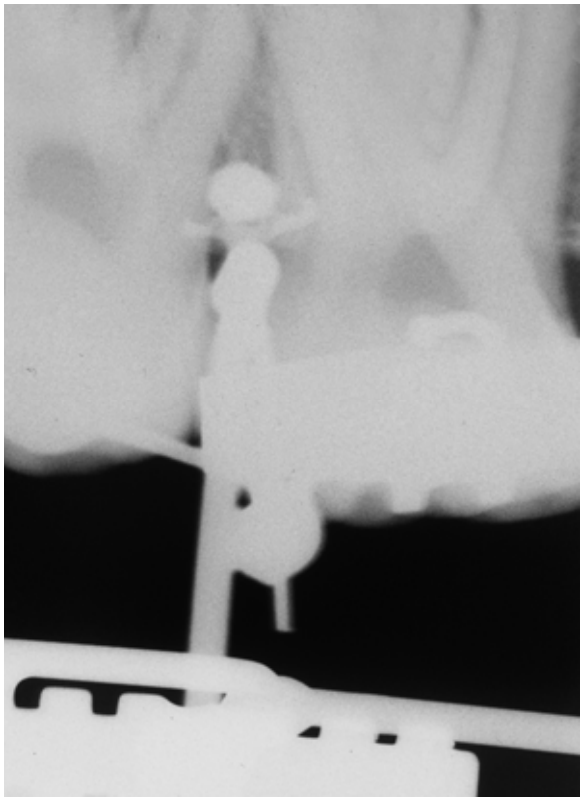

Figura 13 – Convergência apical das raízes do primeiro e segundo molar, diminuindo a largura do septo em direção apical.

O valor médio do índice de risco (IR) foi menor do que 1 (0,63), significando que a técnica cirúrgica de inserção dos mini-implantes utilizando o guia radiográfico-cirúrgico (GRCG) é segura, pois um índice de risco médio menor do que 1 significa que o diâmetro do mini-implante foi, em média, menor do que a largura do septo mesmo quando esta largura foi subtraída do grau de imprecisão da técnica, que representa a margem de segurança necessária à sua execução (*IR = ØMI / LSI - GI*). Sendo assim, o risco cirúrgico a que foram submetidos os pacientes ocorreu

num grau aceitável. Para que o cálculo do índice de risco não fosse influenciado pela magnificação de 10% ocorrida na medida linear da largura do septo, o diâmetro real da rosca do mini-implante (1,5mm), foi acrescido de 0,15mm, resultando num diâmetro amplificado de 1,65mm. Este diâmetro amplificado do mini-implante foi utilizado no cálculo de todos os índices de risco por ser compatível com o grau de magnificação ocorrido nas dimensões da imagem radiográfica neste estudo.

Embora tenham sido calculados retrospectivamente devido ao desconhecimento do grau de imprecisão médio da técnica previamente à sua aplicação, os índices de risco mínimo e máximo foram, em média, menores do que 1. Quando o menor grau de imprecisão da técnica foi considerado, o índice de risco foi de 0,57, representando, portanto, o menor risco cirúrgico que a técnica pode oferecer e, por isso, denominado de índice de risco mínimo. Quando o maior grau de imprecisão da técnica foi considerado, o índice de risco foi de 0,72, representando o maior risco cirúrgico que a técnica pode oferecer e, por isso, denominado de índice de risco máximo. Portanto, o reduzido grau de imprecisão da técnica permitiu que os índices de risco mínimo e máximo se mantivessem em valores menores do que um, apesar da reduzida largura do septo (2,98mm). Apenas com caráter preditivo, o grau de imprecisão médio da técnica e a largura média do septo na sua região mais apical foram utilizados para o cálculo do índice de risco máximo na região apical (*IRmáx-A = ØMI / LSA - (GI + 2DP)*). Este cálculo representa o máximo risco cirúrgico, considerando que os mini-implantes tivessem sido inseridos a uma altura de 7,96 mm da crista óssea, em vez de 3,18mm. Os resultados mostraram que o índice risco máximo apical foi de 0,82 (tabela 2).

6.6.2 Precisão da técnica

A precisão de uma técnica pode ser avaliada a partir do conhecimento do seu grau de imprecisão. Contudo, o conhecimento do grau de imprecisão de uma técnica cirúrgica não é suficiente para endossar o seu uso clínico. É preciso saber qual o impacto deste grau de imprecisão sobre a aplicação clínica da técnica.

A precisão da técnica para inserir mini-implantes pode resultar em significantes vantagens para a proporção de sucesso, o grau de estabilidade, a mecânica ortodôntica, a disponibilidade de locais de inserção e o risco cirúrgico.

Tem sido demonstrado que a maior espessura da cortical, a presença de gengiva inserida e o maior diâmetro da rosca podem favorecer a estabilidade e a proporção de sucesso dos mini-implantes(CHENG, et al., 2004; CORNELIS, et al., 2007; DEGUCHI, et al., 2006; HUJA, et al., 2005; KIM, J.W., et al., 2005; LIM, S.A., et al., 2008; MIYAWAKI, et al., 2003; MOON, et al., 2008; MOTOYOSHI, et al., 2007b; PARK, H.S., et al., 2006a; WILMES, et al., 2006). Contudo, a espessura da cortical em diferentes locais de um mesmo septo não parece variar significantemente, tendendo a ser mais espessa nas regiões mais coronais e apicais(KIM, H.J., et al., 2006), enquanto a presença de gengiva inserida é restrita às regiões mais coronais do septo,(LIM, W.H., et al., 2007; ONO, et al., 2008; TENENBAUM, 1982; TENENBAUM; TENENBAUM, 1986). Considerando que a região coronal do septo apresenta menor largura mésio-distal(DEGUCHI, et al., 2006; ISHII, et al., 2004; POGGIO, et al., 2006; SCHNELLE, et al., 2004; ZACHRISSON, et al., 2007), a maior precisão da técnica é essencial para tornar esta região anatômica viável à inserção dos mini-implantes, sobretudo quando um maior diâmetro de rosca é utilizado. Deve-se ainda considerar que a excessiva proximidade com a raiz dentária pode comprometer a estabilidade do mini-

implante(ASSCHERICKX, et al., 2005; CHEN, Y.H., et al., 2008; DEGUCHI, et al., 2003; HUJA, et al., 2006; KURODA, et al., 2007a; KURODA, et al., 2007b; PARK, H.S., 2006; WU, et al., 2006) e, portanto, regiões mais estreitas do septo requererão técnicas cirúrgicas muito precisas para não comprometer a estabilidade do mini-implante e/ou a integridade dos dentes adjacentes, haja vista que o diâmetro dos mini-implantes autoperfurantes não deve ser significantemente reduzido devido ao maior risco de quebra durante a inserção.

Quanto à mecânica ortodôntica, a região coronal do septo também é preferida às regiões apicais para a realização de movimentos dentários no sentido ântero-posterior devido ao vetor de força mais horizontal(KIM, S.H., et al., 2007; LIM, W.H., et al., 2007; MIZRAHI; MIZRAHI, 2007; POGGIO, et al., 2006; THIRUVENKATACHARI, et al., 2006), reafirmando a necessidade da aplicação de uma técnica cirúrgica precisa para inserção de mini-implantes, que seja capaz de conciliar as necessidades mecânicas do tratamento com as limitações anatômicas das regiões mais coronais do septo(BARROS, et al., In press 2007; POGGIO, et al., 2006).

Desta forma, quanto mais precisa é a técnica, maior será a quantidade de locais que se tornam disponíveis para a inserção(BARROS, et al., In press 2007; POGGIO, et al., 2006), dispensando os movimentos dentários pré-cirúrgicos com o único propósito de aumentar a largura do septo(KYUNG, H., et al., 2003), pois eles demandam tempo, criam espaços desnecessários no arco dentário e/ou colocam os dentes em angulações desfavoráveis(SCHNELLE, et al., 2004).

Quando a influência da precisão da técnica sobre o risco cirúrgico é considerada, pode-se dizer que as técnicas e os guias cirúrgicos mais precisos deveriam ser preferencialmente utilizados, pois as inserções inadequadas dos mini-

implantes podem aumentar o risco de danos às raízes (perfurações e reabsorções) (CHEN, Y.H., et al., 2008; COLETTI, et al., 2007; DRIEMEL, et al., 2005; FABBRONI, et al., 2004; FARR; WHEAR, 2002; HOMMEZ, et al., 2006; KOCAELLI, et al., 2006; MAJUMDAR; BROOK, 2002; ROCCIA, et al., 2005; SUNG, et al., 2006), perda do dente lesado(COLETTI, et al., 2007; DRIEMEL, et al., 2005; LEE, J.S., et al., 2007), comunicação com a cavidade pulpar e/ou necessidade de tratamento endodôntico(DRIEMEL, et al., 2005; FABBRONI, et al., 2004; FARR; WHEAR, 2002; HOMMEZ, et al., 2006; KOCAELLI, et al., 2006; MAJUMDAR; BROOK, 2002; ROCCIA, et al., 2005; SUNG, et al., 2006), reabsorção radicular externa(CHEN, Y.H., et al., 2008; HOMMEZ, et al., 2006), fratura radicular(COLETTI, et al., 2007; LEE, J.S., et al., 2007), quebra do mini-implante(HOLMES; HUTCHISON, 2000; JOLLEY; CHUNG, 2007; LEE, J.S., et al., 2007; SUNG, et al., 2006), falha do mini-implante(ASSCHERICKX, et al., 2005; CHEN, Y.H., et al., 2008; DEGUCHI, et al., 2003; HUJA, et al., 2006; KURODA, et al., 2007a; KURODA, et al., 2007b; PARK, H.S., 2006; WU, et al., 2006) e da necessidade de reinserção(HEDAYATI, et al., 2007; KYUNG, H., et al., 2003; MELSEN; VERNA, 2005; MIZRAHI; MIZRAHI, 2007). Rungcharassaeng et al. (RUNGCHARASSAENG, et al., 2005) consideraram que o procedimento de reinserção dos mini-implantes deveria ser, sempre que possível, evitado pelo profissional.

A comparação das distâncias do mini-implante em relação às raízes dos dentes adjacentes foi realizada pelo teste *t* e nenhuma diferença significante foi observada (tabela 3). Além disso, a distância do mini-implante ao dente localizado mesialmente a ele (DM=0,44) foi numericamente muito semelhante à distância do mini-implante ao dente localizado distalmente (DD=0,45), como mostrado nas tabelas 2 e 3. Considerando apenas estes resultados poderíamos dizer que a

precisão da técnica foi praticamente absoluta. Porém, deve-se considerar que o número de mini-implantes deslocados para mesial foi semelhante ao número de mini-implantes deslocados para distal, fazendo com que a quantidade de casos com DM<DD fosse semelhante à quantidade de casos com DM>DD. Como consequência, as médias das distâncias mesial e distal convergiram para valores semelhantes. Em outras palavras, a maior distância mesial dos mini-implantes deslocados para distal tende a ser neutralizada pela menor distância mesial dos mini-implantes deslocados para mesial. Esta mesma compensação tende a ocorrer na distância distal e, por esta razão, as médias das distâncias mesial e distal convergem-se para valores extremamente semelhantes, apesar de todos os desvios ocorridos em relação à posição de centralização do mini-implante no septo.

Para avaliar o verdadeiro grau de precisão da técnica, as distâncias mesial e distal foram comparadas pelo teste *t* no grupo de mini-implantes deslocados para mesial e no grupo de mini-implantes deslocados para distal. A semelhança entre as distâncias mesial e distal, observada em ambos os grupos, mostrou que a técnica apresenta um satisfatório grau de precisão. Contudo, as médias das distâncias mesial e distal em ambos os grupos mostraram valores numéricos mais díspares do que na amostra total. Embora não estatisticamente significante, esta maior divergência entre os valores médios das distâncias mesial e distal nos grupos de mini-implantes deslocados pode ser importante na inserção de mini-implantes em septos de dimensões muito restritas, pois representa o grau de imprecisão (GI) inerente à técnica, e que foi calculado pela fórmula GI= (DM-DD)/2, resultando num valor médio de 0,13mm. Sendo assim, o grau de imprecisão dever ser entendido como uma necessária margem de segurança óssea adicional, a qual deve sempre

estar presente de modo a compensar o erro de inserção incluído no intervalo do grau de imprecisão da técnica (0,13mm ± 2SD).

Quando as variações da distância mesial e distal foram correlacionadas dentro de cada um dos grupos, observou-se uma correlação forte e positiva entre estas duas variáveis (tabela 4). Este resultado significa que na maioria dos casos de inserção dos mini-implantes o aumento da distância mesial não foi acompanhado de uma diminuição da distância distal. Se a distância mesial aumentou e a distal não diminuiu significa que o aumento da distância mesial ocorreu mais pelo aumento na largura do septo do que por uma inserção deslocada do mini-implante. De fato, se o aumento da distância mesial ocorresse preponderantemente às expensas da diminuição da distância distal seria estabelecida uma correlação negativa entre as variáveis, em vez de positiva, que indicaria o desvio na inserção dos mini-implantes. Portanto, este padrão de variação das distâncias mesial e distal contribui para atestar o satisfatório grau de precisão alcançado com o GRCG durante a inserção dos mini-implantes.

Existem evidências suficientes para suportar que o centro do septo é o local mais indicado para a inserção dos mini-implantes. Os estudos têm demonstrado que a proximidade excessiva entre o mini-implante e as raízes dentárias favorece a perda do mini-implante(ASSCHERICKX, et al., 2005; CHEN, Y.H., et al., 2008; DEGUCHI, et al., 2003; HUJA, et al., 2006; KURODA, et al., 2007a; KURODA, et al., 2007b; PARK, H.S., 2006; WU, et al., 2006). Portanto, quanto mais restrita a largura do septo, mais centralizado e equidistante deveria ser posicionado o mini-implante em relação às raízes dos dentes adjacentes, favorecendo a estabilidade e diminuindo o risco cirúrgico. Além disso, se pequenos deslocamentos ocorrerem, inclinando o mini-implante em direção à força ortodôntica aplicada(LIOU, et al.,

2004; WANG; LIOU, 2008), a posição de centralização no septo seria mais segura, pois a margem de tecido ósseo presente entre o mini-implante e as raízes dos dentes adjacentes evitaria que a posição oblíqua do mini-implante no septo causasse um contato direto com os dentes adjacentes. Deve-se ainda considerar que, neste estudo, o semelhante número de mini-implantes deslocados para mesial e para distal (tabela 3) evidencia a impossibilidade de prever a direção de um possível desvio de inserção e confirma a evidência de que o centro do septo é o local mais adequado para a inserção. Resumidamente, as dimensões muito restritas do septo inter-radicular(DEGUCHI, et al., 2006; POGGIO, et al., 2006; SCHNELLE, et al., 2004), a contra-indicação do contato entre o mini-implante e as raízes dentárias(CHEN, Y.H., et al., 2008; HUJA, et al., 2005; JOLLEY; CHUNG, 2007; KURODA, et al., 2007b; LEE, J.S., et al., 2007) e a imprevisibilidade da direção do desvio no momento da inserção fazem do centro do septo o local de inserção mais adequado.

Sabe-se que o procedimento cirúrgico de colocação dos mini-implantes deve sempre ser realizado numa condição de maior conforto possível para o operador, visto que este é um procedimento crítico que requer um alto grau de concentração do profissional(LEE, J.S., et al., 2007). Se a postura do cirurgião não é natural e o paciente não está corretamente posicionado para o procedimento, a acessibilidade à área de interesse pode ser prejudicada, gerando tensões musculares que podem influenciar na precisão da técnica(LEE, J.S., et al., 2007). Além disso, tem sido especulado que os diferentes lados do paciente ou regiões do arco poderiam ocasionar graus diferentes de precisão técnica de acordo com a habilidade ou preferência do profissional sobre um dos lados(KINCH, et al., 1988; KRAVITZ; KUSNOTO, 2007; MAVROPOULOS, et al., 2003; SUNNA; ROCK, 1998). Portanto,

as dificuldades técnicas envolvidas na inserção dos mini-implantes, seja em função da região do arco, do lado de inserção do paciente, do posicionamento incorreto do paciente ou da postura inadequada do profissional podem afetar a precisão da técnica(KINCH, et al., 1988; KRAVITZ; KUSNOTO, 2007; LEE, J.S., et al., 2007; MAVROPOULOS, et al., 2003; SUNNA; ROCK, 1998). Contudo, quando os lados direito e esquerdo do paciente foram comparados quanto à precisão da técnica, nenhuma diferença estatisticamente significante foi observada e a precisão entre os lados mostrou-se muito semelhante (tabela 5). Além disso, o reduzido grau de imprecisão da técnica (0,13mm) quando aplicada à região posterior dos arcos onde as dificuldades de inserção são maiores(KRAVITZ; KUSNOTO, 2007), sugere que a interferência da região do arco sobre a precisão da técnica pode ser menor do que se pensa, porém não desprezível. Por fim, considerando que a inserção imprecisa e o posicionamento inadequado dos mini-implantes no septo inter-radicular podem comprometer a estabilidade devido ao trauma das estruturas anatômicas adjacentes ou à excessiva proximidade das raízes(HERMAN, et al., 2006) (ASSCHERICKX, et al., 2005; CHEN, Y.H., et al., 2008; DEGUCHI, et al., 2003; HUJA, et al., 2006; KURODA, et al., 2007a; KURODA, et al., 2007b; PARK, H.S., 2006; WU, et al., 2006) e que os estudos sobre a estabilidade dos mini-implantes não têm demonstrado significante diferença entre os lados do paciente(BAEK, et al., 2008; MOON, et al., 2008; MOTOYOSHI, et al., 2007a), é mesmo de se esperar que a precisão de inserção dos mini-implantes não seja significantemente influenciada pelos diferentes lados do paciente.

6.6.3 Risco cirúrgico

A distribuição da amostra de acordo com a variação dos índices de risco mínimo e máximo mostrou que em 80% da amostra a precisão do guia radiográfico-cirúrgico proveu um procedimento de inserção totalmente seguro (IRmín e IRmáx ≤ 1), em 20 % da amostra o procedimento de inserção foi indicado, mas não totalmente seguro (IRmín ≤ 1 < IRmáx) e em nenhum caso o procedimento foi contra-indicado (IRmín e IRmáx >1) (tabela 6). Considerando que o valor mínimo do septo foi de 1,6mm (tabela 2), pode-se afirmar que a inserção do mini-implante foi indicada, porém com riscos, mesmo quando a diferença entre a largura do septo e o diâmetro do mini-implante foi de 0,1mm. De fato, quando a distribuição percentual da amostra obedeceu ao índice de risco mínimo, calculado a partir do menor grau de imprecisão da técnica, 100% da amostra foi abrangida.

O índice de risco avalia o risco cirúrgico a que submetemos o paciente durante o procedimento de inserção dos mini-implantes. Portanto, torna-se clinicamente relevante o conhecimento da variável que mais influencia este índice para, assim, tentar controlar ou minimizar o risco cirúrgico. Portanto, com o propósito de avaliar o grau de influência de cada um dos componentes da fórmula *IR = ØMI / LSI - GI* sobre o valor final do índice de risco, uma análise de regressão múltipla foi realizada, considerando o índice de risco (IR) como variável dependente e cada um dos componentes da fórmula como variável independente. Nesta análise, a variável que mais influenciou o valor do índice de risco foi a largura do septo (tabela 7). Este resultado pode ser facilmente explicado, visto que o diâmetro do mini-implante (ØMI) foi constante para toda a amostra e o grau de imprecisão (GI) foi bastante reduzido (0,13mm), com um pequeno desvio padrão (±0,13mm) (tabela 2). Por outro lado, as maiores variações na largura do septo explicaram 90% da variação do índice de

risco. Estes resultados atestam a importância da precisão da técnica para a inserção de mini-implantes, pois o diâmetro do mini-implante autoperfurante não deveria ser reduzido a valores menores do que 1,5mm(CARANO, et al., 2005a; KRAVITZ; KUSNOTO, 2007; PAIK, et al., 2003; PRABHU; COUSLEY, 2006; RUNGCHARASSAENG, et al., 2005), enquanto a largura do septo é uma variável inerente ao paciente e que, portanto, não pode ser facilmente controlada pelo profissional. Sendo assim, a maneira mais segura e eficaz de reduzir o risco cirúrgico na inserção de mini-implantes é utilizar técnicas cirúrgicas mais precisas. Além disso, o índice de risco deveria ser calculado previamente à inserção do mini-implante, provendo ao cirurgião o conhecimento real acerca do risco cirúrgico associado a um procedimento específico.

Considerando que a largura do septo foi a variável que mais influenciou no índice de risco e que na maioria das regiões anatômicas ocorre o aumento da largura do septo em direção apical(DEGUCHI, et al., 2006; ISHII, et al., 2004; POGGIO, et al., 2006; SCHNELLE, et al., 2004; ZACHRISSON, et al., 2007), seria de se esperar que o índice de risco fosse proporcionalmente menor na medida em que a altura de inserção do mini-implante fosse maior. Contudo, nenhuma correlação foi observada quando a altura óssea de inserção (HOI) foi correlacionada ao índice de risco (IRmáx-I) (tabela 8). Esta ausência total de correlação mostra que quando a altura de inserção aumentou progressivamente dentro do intervalo de 1,7mm a 5,4mm em relação à crista óssea (tabela 2), o índice de risco não reduziu significantemente. Provavelmente estes resultados estão associados ao fato de que neste estudo a variação da altura de inserção foi pequena, e os mini-implantes foram inseridos, em média, a 3,18mm da crista óssea, sendo que o septo só se mostra significantemente mais largo em regiões mais apicais(DEGUCHI, et al., 2006;

POGGIO, et al., 2006; SCHNELLE, et al., 2004), pois o aumento da largura do septo está diretamente relacionado ao maior afilamento das raízes que ocorre de forma mais significante a partir do terço médio da raíz, numa altura expressivamente maior do que 3,18mm em relação à crista óssea(MAH; BERGSTRAND, 2005; SCHNELLE, et al., 2004). De fato, neste estudo, a busca por um posicionamento mais coronal do mini-implante contribuiu para uma altura média de inserção de 3,18mm e um reduzido desvio padrão de 0,73mm, mostrando que na maioria da amostra a variação da altura de inserção foi muito pequena e permaneceu muito próxima ao valor médio.

Com o intuito de avaliar as mudanças no índice de risco, ocorridas num maior intervalo de variação da altura, os valores do índice de risco estimados para o local de inserção e para a região mais apical do septo foram agrupados (IRmáx-I/IRmáx-A) e correlacionados à altura do septo medida nestes respectivos locais (HOI/HS) (tabela 9). Os resultados desta análise não mostraram correlação significante entre o risco cirúrgico e a altura do septo, contrariando a maioria dos estudos que ressaltam a maior largura mésio-distal do septo e o menor risco de inserção dos mini-implantes numa região mais apical(DEGUCHI, et al., 2003; ISHII, et al., 2004; LIN; LIOU, 2003; MIZRAHI; MIZRAHI, 2007; POGGIO, et al., 2006; SCHNELLE, et al., 2004). Contudo, tem sido demonstrado que a largura do septo inter-radicular entre o primeiro e o segundo molar superior pode não aumentar ou até diminuir drasticamente em direção apical, sobretudo em pacientes adolescentes, nos quais o longo eixo do segundo molar apresenta-se inclinado com a coroa deslocada para distal e a raiz para mesial(BADAWI FAYAD, et al., 2004) (DEGUCHI, et al., 2006; POGGIO, et al., 2006) (figura 13). Desta forma, o risco cirúrgico em direção apical pode aumentar em vez de diminuir quando a inserção é realizada entre o primeiro e

o segundo molar superior. Considerando que neste estudo três mini-implantes foram inseridos entre o primeiro e o segundo molar superior, os resultados da análise de correlação entre o risco cirúrgico e altura do septo podem ter sido significantemente influenciados pela variação do índice de risco neste local de inserção. Por esta razão, a amostra foi compatibilizada quanto ao local de inserção e uma nova análise de correlação foi realizada entre os agrupamentos de variáveis (IRmáx-I/IRmáx-A) e (HOI/HS), incluindo apenas os dados referentes aos 50 mini-implantes inseridos entre o segundo pré-molar e o primeiro molar. Os resultados desta análise mostraram uma fraca e negativa correlação entre o índice de risco e a altura do septo, evidenciando que um menor risco cirúrgico pode ser esperado nas regiões mais apicais do septo (tabela 10). Porém, a fraca correlação pode ser devido à limitação da altura máxima do septo visível na radiografia, que foi de 7,96mm em relação à crista óssea. Considerando que o maior afilamento das raízes tende a ocorrer no final do terço médio e terço apical(MAH; BERGSTRAND, 2005; SCHNELLE, et al., 2004; ZACHRISSON, et al., 2007), provavelmente uma largura do septo significantemente maior do que aquela observada neste estudo pode ser encontrada numa altura do septo maior do que 7,96mm (tabela 2), fortalecendo a correlação negativa que mostra a progressiva diminuição do índice de risco em direção apical. Embora estes resultados sejam vantajosos do ponto de vista da diminuição do risco cirúrgico, eles não o são do ponto de vista da aplicabilidade clínica do local de inserção, pois a inserção mais apical é desfavorável devido a ausência de gengiva inserida(SCHNELLE, et al., 2004), cujo limite com a mucosa alveolar está a aproximadamente de 2 a 4mm de altura da crista óssea(ONO, et al., 2008). Além disso, o vetor de força gerado por mini-implantes inseridos muito apicalmente é desfavorável aos movimentos dentários em direção mésio-distal que

mais frequentemente requerem uma ancoragem absoluta como a retração anterior, a mesialização de molares e a retração dos caninos(BAE, S., 2002; BAE, S., et al., 2002; BARROS, et al., In press 2007; CARANO, et al., 2005b; CHAE, 2007; HERMAN, et al., 2006; JEON, et al., 2006; KAWAKAMI, et al., 2004; KIM, S.H., et al., 2007; LEE, J.S., et al., 2001; LIM, W.H., et al., 2007; MIZRAHI; MIZRAHI, 2007; OUYANG, et al., 2007; PARK, H.S.; KWON, 2004; POGGIO, et al., 2006; THIRUVENKATACHARI, et al., 2006; UPADHYAY; YADAV, 2007).

Embora exista uma correlação positiva mostrando o aumento da largura do septo em função da altura, esta correlação é fraca dentro dos limites de altura do septo avaliados neste estudo (tabela 11). De fato, a largura do septo a 3,18mm de altura da crista óssea foi significantemente menor do que a largura do septo a 7,96mm de altura da crista óssea, mas a diferença entre as larguras do septo nestas diferentes alturas foi de apenas 0,54mm, em média (tabela 12). Portanto, a inserção de mini-implantes numa região mais apical do septo com o único propósito de reduzir o risco cirúrgico precisa ser ponderada, pois o ganho em largura de apenas 0,54mm a uma altura de 7,96mm da crista óssea, em geral, não será suficiente para eliminar a necessidade de uma técnica de inserção precisa. Além disso, esta altura de inserção pode ser desfavorável do ponto de vista da mecânica ortodôntica (direção horizontal da força) e da biologia dos tecidos (inserção em gengiva inserida)(KIM, S.H., et al., 2007; LIM, W.H., et al., 2007; MIZRAHI; MIZRAHI, 2007; POGGIO, et al., 2006; THIRUVENKATACHARI, et al., 2006).

Esta mesma ressalva deve ser feita para a tentativa de reduzir o risco cirúrgico inserindo os mini-implantes verticalmente angulados em relação à superfície óssea do septo inter-radicular, pois além de não reduzir significantemente o risco cirúrgico, este ângulo de inserção compromete a precisão da técnica devido

ao deslizamento da ponta do mini-implante sobre a cortical óssea no momento de inserção e propicia a irritação dos tecidos moles em decorrência da falta de adaptação entre a cabeça do mini-implante e a superfície óssea(BAEK, et al., 2008; BARROS, et al., 2006a; BARROS, et al., In press 2007; HERMAN, et al., 2006; KRAVITZ; KUSNOTO, 2007; MOON, et al., 2008). Deve-se ainda considerar que a justificativa para a inserção verticalmente angulada não deveria fundamentar-se no aumento da largura do septo em direção apical, pois analogamente, a largura do septo também aumenta em direção palatina, favorecendo igualmente, ou até mais, a inserção perpendicular do mini-implante(POGGIO, et al., 2006).

A inserção do mini-implante fora da região do septo ósseo inter-radicular, ou seja, na tábua óssea que recobre as raízes dentárias pelo lado vestibular, é uma outra situação em que o ângulo vertical de inserção não impede o dano às raízes dentárias, pois a reduzida espessura de 2mm da tábua óssea vestibular não consegue acomodar o comprimento total do mini-implante mesmo quando verticalmente inserido (figura 14) (BARROS, et al., 2006a; BARROS, et al., In press 2007; GARIB, et al., 2006; KWAK, et al., 2004). Portanto, se o mini-implante é inserido no centro do septo, seguindo uma trajetória horizontal correta, nenhum dano ocorrerá às raízes dentárias (figuras 12A e 12B). Por outro lado, se o local e a direção de inserção não são adequados, a angulação vertical do mini-implante em relação à superfície óssea não impedirá o contato com as raízes (figura 14). Sendo assim, uma maior preocupação deveria ser despendida com o plano horizontal de inserção que determina o grau de centralização do mini-implante no septo, visto que o plano vertical de inserção pouco interfere neste grau de centralização e, por consguinte, não influencia significantemente o risco cirúrgico.

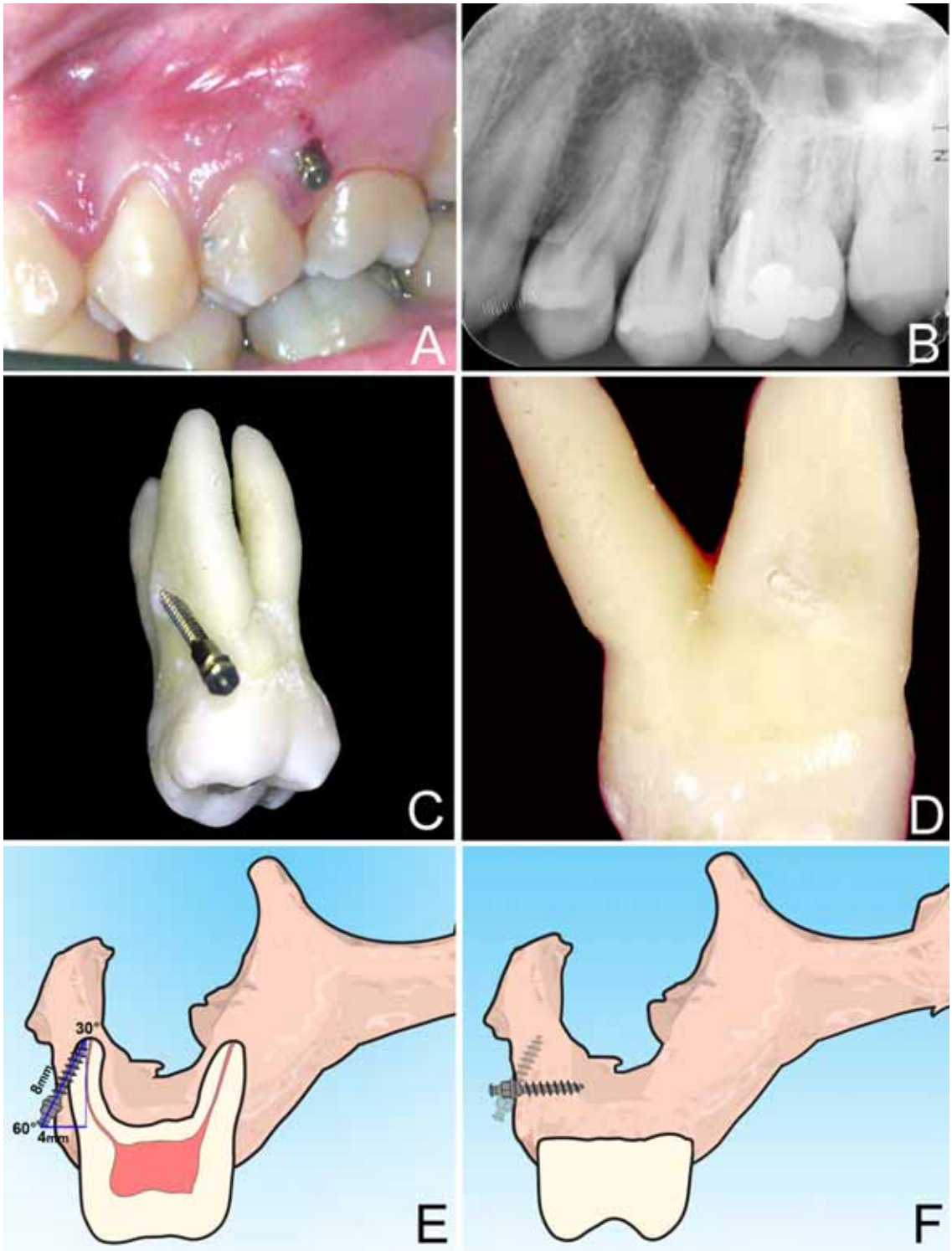

Figura 14 – Lesão radicular causada por um mini-implante com trajetória de inserção verticalmente angulada. **A** – Inserção verticalmente angulada em relação à superfície óssea. **B** – Imagem radiográfica sugestiva de lesão da raiz mésio-vestibular do primeiro molar pela inserção inadequada de um mini-implante. **C** e **D** – Confirmação da lesão radicular após a extração do primeiro molar em substituição à extração do primeiro pré-molar, previamente planejada para a correção de uma má oclusão de Classe II. **E** e **F** – Um mini-implante de 8mm de comprimento inserido fora da região do septo atingirá as raízes dentárias mesmo com a utilização de um ângulo vertical de inserção de 60º, pois a espessura média de 2mm da tábua óssea vestibular não será suficiente para acomodar a profundidade de inserção de 4mm alcançada pelo mini-implante(BARROS, et al., 2006a; BARROS, et al., In press 2007; GARIB, et al., 2006; KWAK, et al., 2004). Por outro lado, quando o local e o ângulo horizontal de inserção são corretamente definidos nenhuma lesão ocorrerá às raízes independentemente da variação no ângulo vertical de inserção.

Alguns métodos alternativos têm sido preconizados para reduzir o risco cirúrgico de danos às raízes dos dentes. A percepção do cirurgião acerca dos diferentes graus de resistência oferecidos pelo tecido ósseo e dentário à inserção do mini-implante foi sugerida como forma de evitar acidentes durante o procedimento de inserção(CARANO, et al., 2005b; CHEN, C.H., et al., 2006; GIBBONS; HODDER, 2003; KYUNG, H., et al., 2003; PARK, H.S., et al., 2004b; WILMES, et al., 2008b; WU, et al., 2006). Contudo, sabe-se que a densidade óssea e a espessura da cortical podem variar significantemente de paciente para paciente e em diferentes regiões anatômicas do mesmo paciente(DEGUCHI, et al., 2006; KIM, H.J., et al., 2006; LIN; LIOU, 2003; MIYAWAKI, et al., 2003; MOTOYOSHI, et al., 2007a; ONO, et al., 2008; PARK, H.S., et al., 2008; WILMES, et al., 2006; YOUNG, et al., 2007), propiciando uma grande diversidade de graus de resistência à inserção mesmo quando o mini-implante está sendo corretamente inserido no septo inter-radicular(BARROS, et al., In press 2007). Wilmes et al.(WILMES, et al., 2008b) avaliaram a influência do contato entre o mini-implante e a raiz dentária sobre o torque de inserção, constatando que o aumento do torque de inserção em decorrência do contato radicular é tão reduzido que a diferenciação clínica desta ocorrência pode não ser perceptível ao profissional menos experiente. Contudo, deve-se ressaltar que se a experiência provesse ao profissional uma perspicácia tão elevada para o diagnóstico clínico da ocorrência de contato radicular, acidentes graves e erros grosseiros envolvendo profissionais experientes não estariam relatados na literatura(CHEN, Y.H., et al., 2008; COLETTI, et al., 2007; DRIEMEL, et al., 2005; FABBRONI, et al., 2004; FARR; WHEAR, 2002; HOLMES; HUTCHISON,

2000; HOMMEZ, et al., 2006; KOCAELLI, et al., 2006; LEE, J.S., et al., 2007; MAJUMDAR; BROOK, 2002; ROCCIA, et al., 2005; SUNG, et al., 2006).

De fato, Ishii et al.(ISHII, et al., 2004) acreditam que o número de acidentes cirúrgicos envolvendo as raízes dentárias aumentará com o crescente uso dos mini-implantes, pois a implantação destes dispositivos continua a ser realizada de acordo com a experiência clínica de cada profissional. Corroborando este pensamento, Wilmes et al.(WILMES, et al., 2008b), Ishii et al.(ISHII, et al., 2004) e Kim et al.(KIM, S.H., et al., 2007) ressaltam a importância da utilização de guias cirúrgicos em locais com reduzido espaço inter-radicular e, por fim, ponderam sobre a importância de estudos para a avaliação da efetividade destes dispositivos para o posicionamento dos mini-implantes.

Uma outra estratégia de inserção para reduzir o risco cirúrgico é anestesiar apenas os tecidos moles na região da inserção, evitando a anestesia do ligamento periodontal(KRAVITZ; KUSNOTO, 2006,, 2007; KYUNG, H., et al., 2003; MIZRAHI; MIZRAHI, 2007; PAPADOPOULOS; TARAWNEH, 2007). Em 2006, Kravitz e Kusnoto(KRAVITZ; KUSNOTO, 2006), sugeriram que apenas o anestésico tópico fosse utilizado no procedimento de inserção com o intuito de reduzir o risco cirúrgico. Porém, em 2007(KRAVITZ, et al., 2007), este mesmo autor publicou um artigo descrevendo um guia cirúrgico destinado à inserção de mini-implantes, sendo que o anestésico tópico foi utilizado como um recurso secundário para reduzir o risco cirúrgico. Considerando esta conduta clínica, Barros et al.(BARROS, et al., In press 2007) relataram que a restrição da anestesia aos tecidos moles circunjacentes ao local de inserção resulta numa grande frequência de sinais falso-positivos onde o paciente relata dor sem que nenhuma injúria esteja ocorrendo no ligamento periodontal. Especulou-se que estes sinais falso-positivos podem estar relacionados

à extrema proximidade entre a trajetória de inserção do mini-implante e o ligamento periodontal, que apresenta uma vasta inervação sensitiva(BARROS, et al., In press 2007). Como consequência do fracasso deste método em evitar a dor, o paciente sente-se incomodado, inquieto e receoso em relação ao procedimento, movimentando a cabeça durante a cirurgia, perturbando a concentração do profissional e aumentando o potencial de acidentes e complicações devido às mudanças involuntárias na trajetória de inserção que comprometem a precisão e podem causar danos às raízes dentárias, deformações e quebra do mini-implante(LEE, J.S., et al., 2007).

Sendo assim, Barros et al.(BARROS, et al., In press 2007) consideram que os sinais clínicos correspondentes ao grau de resistência à inserção e à sensibilidade dolorosa do paciente não devem ser negligenciados, mas a interpretação destes sinais é dependente do julgamento pessoal, da experiência profissional, da sensibilidade do cirurgião e do limiar de dor do paciente, não devendo, portanto, serem tomados como um método confiável para garantir a integridade das raízes dos dentes adjacentes(BARROS, et al., In press 2007; ISHII, et al., 2004; KIM, S.H., et al., 2007).

Corroborando o pensamento de que a utilização dos sinais clínicos em substituição aos guias cirúrgicos é uma conduta insuficiente para garantir uma inserção segura dos mini-implantes, Suzuki e Suzuki(SUZUKI, E.Y.; SUZUKI, 2007) demonstraram que a utilização de um guia tridimensional propicia uma inserção mais precisa e segura do que a utilização de guias bidimensionais ou do que a não utilização de guias(SUZUKI, Y.E.; SUZUKI, In review). De fato, a literatura tem demonstrado que a não utilização de guias para a inserção de mini-implantes pode resultar em acidentes e complicações severas, mesmo quando os sinais clínicos são

priorizados no intuito de evitar os erros(CHEN, Y.H., et al., 2008; COLETTI, et al., 2007; DRIEMEL, et al., 2005; FABBRONI, et al., 2004; FARR; WHEAR, 2002; HOLMES; HUTCHISON, 2000; HOMMEZ, et al., 2006; KOCAELLI, et al., 2006; LEE, J.S., et al., 2007; MAJUMDAR; BROOK, 2002; ROCCIA, et al., 2005; SUNG, et al., 2006). Por outro lado, a escolha entre a utilização de um guia de orientação bi ou tridimensional não deveria suscitar dúvidas, pois a utilização destes dois tipos de guias requer procedimentos clínicos semelhantes, incluindo instalação, adaptação e tomada radiográfica, mas apenas o guia de orientação tridimensional pode definir a trajetória de inserção do mini-implante no tecido ósseo, resultando num maior grau de precisão e segurança em relação ao guia de orientação bidimensional(SUZUKI, E.Y.; SUZUKI, 2007; SUZUKI, Y.E.; SUZUKI, In review).

6.7 Implicações clínicas

Os benefícios da ancoragem com mini-implantes têm sido amplamente relatados na literatura, mas para usufruir destes benefícios o mini-implante deverá ser corretamente inserido nos maxilares e este procedimento cirúrgico não está isento de riscos(YOUNG, et al., 2007). O reduzido grau de imprecisão do GRCG foi capaz de reduzir o risco cirúrgico, tornando a inserção do mini-implante um procedimento mais seguro, até mesmo quando realizado em septos inter-radiculares de dimensões muito restritas. Desta forma, a relação risco/benefício foi satisfatoriamente alterada fazendo com que os benefícios da ancoragem com mini-implantes possam ser aproveitados com o mínimo de riscos.

Considerando as variáveis que influenciam o índice de risco, pode-se dizer que quanto mais restritas forem as dimensões do local de inserção e quanto maior for o diâmetro do mini-implante utilizado, maior será o risco cirúrgico e a indicação

de uso do GRCG, ou de outros guias com semelhante grau de precisão. A predição do risco cirúrgico a partir do cálculo do índice de risco proposto neste estudo é um procedimento simples que pode prover parâmetros reais para a indicação ou contra-indicação da inserção dos mini-implantes num caso específico. Além disso, a predição do risco permite que o profissional saiba com antecedência a sua severidade, podendo ponderar acerca da relação risco/benefício. Se os riscos forem justificáveis, o prévio conhecimento da sua severidade exigirá do profissional o máximo de critério e precisão na execução da técnica com o intuito de evitar acidentes e complicações.

A utilização de guias cirúrgicos precisos como o GRCG torna o ortodontista tão apto a inserir seguramente os mini-implantes no septo inter-radicular quanto um cirurgião ou um implantodontista(HEYMANN; TULLOCH, 2006; MAH; BERGSTRAND, 2005; MIZRAHI; MIZRAHI, 2007; PRABHU; COUSLEY, 2006; RUNGCHARASSAENG, et al., 2005), muito embora uma curva de aprendizado precisa ser considerada para qualquer que seja a especialidade clínica(CHEN, C.H., et al., 2006; HERMAN, et al., 2006; MIZRAHI; MIZRAHI, 2007; WEHRBEIN; GOLLNER, 2007; YOUNG, et al., 2007). De fato, os relatos da literatura(CHEN, Y.H., et al., 2008; COLETTI, et al., 2007; DRIEMEL, et al., 2005; FABBRONI, et al., 2004; FARR; WHEAR, 2002; HOLMES; HUTCHISON, 2000; HOMMEZ, et al., 2006; KOCAELLI, et al., 2006; LEE, J.S., et al., 2007; MAJUMDAR; BROOK, 2002; ROCCIA, et al., 2005; SUNG, et al., 2006), e a nossa experiência (figura 14), têm mostrado que danos significantes às raízes dentárias podem ocorrer quando profissionais experientes e aptos a realizarem diversos tipos de procedimentos cirúrgicos negligenciam a utilização de guias cirúrgicos durante a inserção dos mini-implantes. Por outro lado, a utilização do GRCG, neste estudo, permitiu ao

ortodontista a inserção de mini-implantes em locais de elevado risco cirúrgico sem que nenhum dano às raízes tenha sido evidenciado clinicamente ou radiograficamente. Além disso, o conhecimento do ortodontista acerca da mecânica ortodôntica, a redução de custo e o ganho em eficiência devido ao não envolvimento de outros profissionais faz do ortodontista o profissional mais indicado para realizar a inserção dos mini-implantes(CARANO, et al., 2005b; HEYMANN; TULLOCH, 2006; MAH; BERGSTRAND, 2005; MIZRAHI; MIZRAHI, 2007; PAPADOPOULOS; TARAWNEH, 2007; PRABHU; COUSLEY, 2006; RUNGCHARASSAENG, et al., 2005).

Portanto, pode-se afirmar que a utilização do guia radiográfico-cirúrgico 3D graduado torna a inserção dos mini-implantes mais precisa, segura e de domínio do ortodontista, além de fazê-la um procedimento cirúrgico de risco calculável.

Pode-se especular que um procedimento de inserção de maior precisão resulte numa maior estabilidade do mini-implante devido ao seu posicionamento mais centralizado no septo inter-radicular, evitando, tanto quanto possível, a excessiva proximidade com as raízes dentárias. Contudo, a avaliação da proporção de sucesso dos mini-implantes inseridos no septo inter-radicular com o auxílio do GRCG é o objeto de um segundo estudo que está sendo conduzido no departamento de ortodontia desta faculdade.

Conclusão

“Não é o fim que é interessante, mas os meios para lá chegar”
Georges Braque

"Conclusão é apenas o lugar onde se chega quando se cansa de pensar."
Martin H. Fischer

7 CONCLUSÃO

A ligação estabelecida entre os procedimentos radiográfico e cirúrgico proveu ao GRCG um reduzido grau de imprecisão de 0,13mm, permitindo uma acurada predição do posicionamento final do mini-implante no septo inter-radicular.

O reduzido grau de imprecisão do GRCG contribuiu para um menor valor do índice de risco, tornando possível a indicação da inserção de um mini-implante de 1,5mm de diâmetro na porção coronal do septo entre o segundo pré-molar e o primeiro molar em 100% dos casos.

Considerando as variações do índice de risco e da largura do septo, pode-se afirmar que a precisão da técnica é fundamental para a inserção segura dos mini-implantes mesmo nas regiões mais apicais do septo avaliadas neste estudo.

Referências Bibliográficas

"A exatidão em citar é um talento muito mais raro do que se imagina."
Pierre Bayle

"É preciso folhear meia biblioteca para fazer um livro."
Samuel Johnson

REFERÊNCIAS BIBLIOGRÁFICAS

Adell R, Lekholm U, Rockler B, Branemark PI. A 15-year study of osseointegrated implants in the treatment of the edentulous jaw. Int J Oral Surg. 1981;10(6):387-416.

Akesson L, Hakansson J, Rohlin M. Comparison of panoramic and intraoral radiography and pocket probing for the measurement of the marginal bone level. J Clin Periodontol. 1992;19(5):326-32.

Albuquerque AC. Análise clínica e histológica da gengiva humana, em pacientes com quantidades suficiente e insuficiente de mucosa queratinizada. Bauru: Universidade de São Paulo; 1986.

Aldkact M, Ackgöz G, Türk T, Trisi P. Long-term evaluation of sandblasted and acid-etched implants used as orthodontic anchors in dogs. Am J Orthod Dentofacial Orthop. 2004;125(2):139-47.

Alpert B, Gutwald R, Schmelzeisen R. New innovations in craniomaxillofacial fixation: the 2.0 lock system. Keio J Med. 2003;52(2):120-7.

Aoki T, Ogawa K, Miyazawa K, Kawai T, Goto S. The use of bioabsorbable implants as orthodontic anchorage in dogs. Dent Mater J. 2005;24(4):628-35.

Asscherickx K, Vannet BV, Wehrbein H, Sabzevar MM. Root repair after injury from mini-screw. Clin Oral Implants Res. 2005;16(5):575-8.

Badawi Fayad J, Levy JC, Yazbeck C, Cavezian R, Cabanis EA. Eruption of third molars: relationship to inclination of adjacent molars. Am J Orthod Dentofacial Orthop. 2004;125(2):200-2.

Bae S. Clinical application of micro-implant anchorage. J Clin Orthod. 2002;36(5):298-302.

Bae S, Park H, Kyung H, Sung J. Ultimate anchorage control. Tex Dent J. 2002;119(7):580-91.

Bae SM, Kyung HM. Mandibular molar intrusion with miniscrew anchorage. J Clin Orthod. 2006;40(2):107-8.

Baek SH, Kim BM, Kyung SH, Lim JK, Kim YH. Success rate and risk factors associated with mini-implants reinstalled in the maxilla. Angle Orthod. 2008;78(5):895-901.

Bahr W. The effects of pre-tapping on the miniscrew-bone interface in the midface. J Craniomaxillofac Surg. 1989;17(8):337-9.

Bahr W. Pretapped and self-tapping screws in the human midface. Torque measurements and bone screw interface. Int J Oral Maxillofac Surg. 1990;19(1):51-3.

Baker RW, Guay AH, Peterson HW, Jr. Current concepts of anchorage management. Angle Orthod. 1972;42(2):129-38.

Barros SE, Janson G, inventors; Universidade de São Paulo, assignee. Dispositivo de orientação para a inserção de mini-implantes. BR patent P.I. 0.703.027-4. 2007 oct 17

Barros SE, Janson G, Chiqueto K, de Freitas MR, Henriques JF, Pinzan A. A three-dimensional radiographic-surgical guide for mini-implant placement. J Clin Orthod. 2006a;40(9):548-54.

Barros SE, Janson G, Chiqueto K, Janson M, Freitas M. Predictable drill-free screw positioning with a graduated 3-D radiographic-surgical guide: a preliminary report. Am J Orthod Dentofacial Orthop. In press 2007.

Barros SE, Janson G, Cruz K, Chiqueto K, Martins D. A confiabilidade dos mini-implantes para ancoragem. 1º Encontro de Pós-Graduação da Faculdade de Odontologia de Bauru/USP; 2006b Agosto 10; Bauru, São Paulo; 2006b.

Barros SE, Janson G, Cruz K, Chiqueto K, Martins D. Reliable mini-implants for anchorage. 107th AAO Annual Session; 2007 May 5-9; Las Vegas, Nevada; 2007.

Begg PR. Differential force in orthodontic treatment. Am J Orthod. 1956;42(7):481-510.

Berens A, Wiechmann D, Dempf R. Mini- and micro-screws for temporary skeletal anchorage in orthodontic therapy. J Orofac Orthop. 2006;67(6):450-8.

Block MS, Hoffman DR. A new device for absolute anchorage for orthodontics. Am J Orthod Dentofacial Orthop. 1995;107:251-8.

Bobak V, Christiansen RL, Hollister SJ, Kohn DH. Stress-related molar responses to the transpalatal arch: A finite element analysis. Am J Orthod Dentofacial Orthop. 1997;112(5):512-8.

Bondemark L, Thornéus J. Anchorage provided during intra-arch distal molar movement: A comparison between the Nance appliance and a fixed frontal bite plane. Angle Orthod. 2005;75(3):437-43.

Branemark PI, Adell R, Breine U, Hansson BO, Lindstrom J, Ohlsson A. Intra-osseous anchorage of dental prostheses. I. Experimental studies. Scand J Plast Reconstr Surg. 1969;3(2):81-100.

Branemark PI, Albrektsson T. Titanium implants permanently penetrating human skin. Scand J Plast Reconstr Surg. 1982;16(1):17-21.

Branemark PI, Hansson BO, Adell R, Breine U, Lindstrom J, Hallen O, et al. Osseointegrated implants in the treatment of the edentulous jaw. Experience from a 10-year period. Scand J Plast Reconstr Surg Suppl. 1977;16:1-132.

Bryant SR, Zarb GA. Crestal bone loss proximal to oral implants in older and younger adults. J Prosthet Dent. 2003;89(6):589-97.

Buchter A, Wiechmann D, Gaertner C, Hendrik M, Vogeler M, Wiesmann HP, et al. Load-related bone modelling at the interface of orthodontic micro-implants. Clin Oral Implants Res. 2006;17(6):714-22.

Buchter A, Wiechmann D, Koerdt S, Wiesmann HP, Piffko J, Meyer U. Load-related implant reaction of mini-implants used for orthodontic anchorage. Clin Oral Implants Res. 2005;16(4):473-9.

Button TM, Moore WC, Goren AD. Causes of excessive bitewing exposure: results of a survey regarding radiographic equipment in New York. Oral Surg Oral Med Oral Pathol Oral Radiol Endod. 1999;87(4):513-7.

Carano A, Lonardo P, Velo S, Incorvati C. Mechanical properties of three different commercially available miniscrews for skeletal anchorage. Prog Orthod. 2005a;6(1):82-97.

Carano A, Velo S, Incorvati C, Poggio P. Clinical applications of the Mini-Screw-Anchorage-System (M.A.S.) in the maxillary alveolar bone. Prog Orthod. 2004;5(2):212-35.

Carano A, Velo S, Leone P, Giuseppe S. Clinical applications of the miniscrew anchorage system. J Clin Orthod. 2005b;39(1):9-24.

Carlsson L, Rostlund T, Albrektsson B, Albrektsson T, Branemark PI. Osseointegration of titanium implants. Acta Orthop Scand. 1986;57(4):285-9.

Casanova MS, Haiter-Neto F. Effects of developer depletion on image quality of Kodak Insight and Ektaspeed Plus films. Dentomaxillofac Radiol. 2004;33(2):108-13.

Caulier H, Naert I, Kalk W, Jansen JA. The relationship of some histologic parameters, radiographic evaluations, and Periotest measurements of oral

implants: an experimental animal study. Int J Oral Maxillofac Implants. 1997;12(3):380-6.

Celenza F, Hochman MN. Absolute anchorage in orthodontics: Direct and indirect implant-assisted modalities. J Clin Orthod. 2000;34(7):397-402.

Chaddad K, Ferreira AF, Geurs N, Reddy MS. Influence of surface characteristics on survival rates of mini-implants. Angle Orthod. 2008;78(1):107-13.

Chae JM. Unusual extraction treatment of Class I bialveolar protrusion using microimplant anchorage. Angle Orthod. 2007;77(2):367-76.

Chang HP, Tseng YC, Chou TM. An enlarged sella turcica on cephalometric radiograph. Dentomaxillofac Radiol. 2005;34(5):308-12.

Chen CH, Chang CS, Hsieh CH, Tseng YC, Shen YS, Huang IY, et al. The use of microimplants in orthodontic anchorage. J Oral Maxillofac Surg. 2006;64(8):1209-13.

Chen J, Esterle M, Roberts WE. Mechanical response to functional loading around the threads of retromolar endosseous implants utilized for orthodontic anchorage: Coordinated histomorphometric and finite element analysis. Int J Oral Maxillofac Implants. 1999;14(2):282-9.

Chen Y, Shin HI, Kyung HM. Biomechanical and histological comparison of self-drilling and self-tapping orthodontic microimplants in dogs. Am J Orthod Dentofacial Orthop. 2008;133(1):44-50.

Chen YH, Chang HH, Chen YJ, Lee D, Chiang HH, Jane Yao CC. Root contact during insertion of miniscrews for orthodontic anchorage increases the failure rate: an animal study. Clin Oral Implants Res. 2008;19(1):99-106.

Cheng SJ, Tseng IY, Lee JJ, Kok SH. A prospective study of the risk factors associated with failure of mini-implants used for orthodontic anchorage. Int J Oral Maxillofac Implants. 2004;19(1):100-6.

Chin MY, Sandham A, de Vries J, van der Mei HC, Busscher HJ. Biofilm formation on surface characterized micro-implants for skeletal anchorage in orthodontics. Biomaterials. 2007;28(11):2032-40.

Chiqueto K, Martins DR, Janson G. Effects of accentuated and reversed curve of Spee on apical root resorption. Am J Orthod Dentofacial Orthop. 2008;133(2):261-8; quiz 328 e2.

Cho HJ. Clinical applications of mini-implants as orthodontic anchorage and the peri-implant tissue reaction upon loading. J Calif Dent Assoc. 2006;34(10):813-20.

Choi BH, Zhu SJ, Kim YH. A clinical evaluation of titanium miniplates as anchors for orthodontic treatment. Am J Orthod Dentofacial Orthop. 2005;128(3):382-4.

Choi HJ, Kim TW, Kim HW. A precise wire guide for positioning interradicular miniscrews. J Clin Orthod. 2007;41(5):258-61.

Choi NC, Park YC, Lee HA, Lee KJ. Treatment of Class II protrusion with severe crowding using indirect miniscrew anchorage. Angle Orthod. 2007;77(6):1109-18.

Chung K, Kim S, Kook Y. C-Orthodontic microimplant for distalization of mandibular dentition in Class III correction. Angle Orthod. 2005;75(1):119-28.

Coletti DP, Salama A, Caccamese JF, Jr. Application of intermaxillary fixation screws in maxillofacial trauma. J Oral Maxillofac Surg. 2007;65(9):1746-50.

Cornelis MA, Scheffler NR, De Clerck HJ, Tulloch JF, Behets CN. Systematic review of the experimental use of temporary skeletal anchorage devices in orthodontics. Am J Orthod Dentofacial Orthop. 2007;131(4 Suppl):S52-8.

Costa A, Raffainl M, Melsen B. Miniscrews as orthodontic anchorage: a preliminary report. Int J Adult Orthodon Orthognath Surg. 1998;13(3):201-9.

Cousley RR, Parberry DJ. Surgical stents for accurate miniscrew insertion. J Clin Orthod. 2006;40(7):412-7; quiz 9.

Crismani AG, Bernhart T, Baier C, Bantleon HP, Kucher G. Chair side procedure for connecting transpalatal arches with palatal implants. Eur J Orthod. 2002;24(4):337-42.

da Costa Filho LC, Soria ML, de Lima EM, da Costa CC. Orthodontic extrusion anchored in osseointegrated implants: a case report. Gen Dent. 2004;52(5):416-8.

Dahlberg G. Statistical methods for medical and biological students. New York: Interscience Publications; 1940.

David DJ, Moore MH. Cantilever nasal bone grafting with miniscrew fixation. Plast Reconstr Surg. 1989;83(4):728-32.

De Clerck H, Geerinckx V, Siciliano S. The Zygoma Anchorage System. J Clin Orthod. 2002;36(8):455-9.

Deguchi T, Nasu M, Murakami K, Yabuuchi T, Kamioka H, Takano-Yamamoto T. Quantitative evaluation of cortical bone thickness with computed tomographic scanning for orthodontic implants. Am J Orthod Dentofacial Orthop. 2006;129(6):721 e7-12.

Deguchi T, Takano-Yamamoto T, Kanomi R, Hartsfield JK, Jr., Roberts WE, Garetto LP. The use of small titanium screws for orthodontic anchorage. J Dent Res. 2003;82(5):377-81.

Dibbets JM, Nolte K. Effect of magnification on lateral cephalometric studies. Am J Orthod Dentofacial Orthop. 2002;122(2):196-201.

Drago CJ. Use of osseointegrated implants in adult orthodontic treatment: a clinical report. J Prosthet Dent. 1999;82(5):504-9.

Driemel O, Staudenmaier R, Buch RS, Schusselbauer U, Wagener H, Reichert TE, et al. Dental injuries due to miniplate osteosynthesis. Classification, treatment management, complications, and prognosis. Mund Kiefer Gesichtschir. 2005;9(5):330-5.

Ellen EK, Schneider BJ, Sellke T. A comparative study of anchorage in bioprogressive versus standard edgewise treatment in Class II correction with intermaxillary elastic force. Am J Orthod Dentofacial Orthop. 1998;114(4):430-6.

Eriksson AR, Albrektsson T, Albrektsson B. Heat caused by drilling cortical bone. Temperature measured in vivo in patients and animals. Acta Orthop Scand. 1984;55(6):629-31.

Fabbroni G, Aabed S, Mizen K, Starr DG. Transalveolar screws and the incidence of dental damage: A prospective study. Int J Oral Maxillofac Surg. 2004;33:442-6.

Farr DR, Whear NM. Intermaxillary fixation screws and tooth damage. Br J Oral Maxillofac Surg. 2002;40:84-8.

Fernandes LR, Lippi UG, Baracat FF. Índice de risco de malignidade para tumores do ovário incorporando idade, ultra-sonografia e o CA-125. RBGO. 2003;25(5):345-51.

Freire JN, Silva NR, Gil JN, Magini RS, Coelho PG. Histomorphologic and histomophometric evaluation of immediately and early loaded mini-implants for orthodontic anchorage. Am J Orthod Dentofacial Orthop. 2007;131(6):704 e1-9.

Freitas A, Rosa JE, Souza IF. Radiologia odontológica. 2 ed. São Paulo: Artes Médicas; 1988.

Freudenthaler J, Haas R, Bantleon HP. Bicortical titanium screws for critical orthodontic anchorage in the mandible: A preliminary report on clinical applications. Clin Oral Implants Res. 2001;12:358-63.

Fritz U, Diedrich P, Kinzinger G, Al-Said M. The anchorage quality of mini-implants towards translatory and extrusive forces. J Orofac Orthop. 2003;64(4):293-304.

Fukuda M, Tazaki M. Distribution of organized sensory nerve endings in the human periodontal ligament. Bull Tokyo Dent Coll. 1994;35(3):133-7.

Gainsforth BL, Higley LB. A study of orthodontic anchorage possibilities in basal bone Am J Orthod Oral Surg. 1945;31(8):406-17.

Gallas MM, Abeleira MT, Fernandez JR, Burguera M. Three-dimensional numerical simulation of dental implants as orthodontic anchorage. Eur J Orthod. 2005;27(1):12-6.

Garib DG, Henriques JF, Janson G, de Freitas MR, Fernandes AY. Periodontal effects of rapid maxillary expansion with tooth-tissue-borne and tooth-borne expanders: a computed tomography evaluation. Am J Orthod Dentofacial Orthop. 2006;129(6):749-58.

Gausepohl T, Mohring R, Pennig D, Koebke J. Fine thread versus coarse thread. A comparison of the maximum holding power. Injury. 2001;32 Suppl 4:SD1-7.

Gelgor IE, Buyukyilmaz T, Karaman AIY, Dolanmaz D, Kalayci A. Intraosseous screw-suported upper molar distalization. Angle Orthod. 2004;74(6):838-50.

Geron S, Shpack N, Kandos S, Davidovitch M, Vardimon AD. Anchorage loss - A multifatorial response. Angle Orthod. 2003;73(6):730-7.

Giancotti A, Arcuri C, Barlattani A. Treatment of ectopic mandibular second molar with titanium miniscrews. Am J Orthod Dentofacial Orthop. 2004;126(1):113-7.

Giancotti A, Muzzi F, Santini F, Arcuri C. Miniscrew treatment of ectopic mandibular molars. J Clin Orthod. 2003;37(7):380-3.

Gibbons AJ, Hodder SC. A self-drilling intermaxillary fixation screw. Br J Oral Maxillofac Surg. 2003;41(1):48-9.

Glatzmaier J, Wehrbein H, Diedrich P. Biodegradable implants for orthodontic anchorage. A preliminary biomechanical study. Eur J Orthod. 1996;18(5):465-9.

Goto E, Yagi Y, Matsumoto Y, Tsubota K. Impaired functional visual acuity of dry eye patients. Am J Ophthalmol. 2002;133(2):181-6.

Graham JW. Temporary replacement of maxillary lateral incisors with miniscrews and bonded pontics. J Clin Orthod. 2007;41(6):321-5.

Gray JB, Smith R. Transitional implants for orthodontic anchorage. J Clin Orthod. 2000;34(11):659-66.

Güray E, Orhan M. "En Masse" retraction of maxillary anterior teeth with anterior headgear. Am J Orthod Dentofacial Orthop. 1997;112(5):473-9.

Hansen L, Tausche E, Hietschold V, Hotan T, Lagravere M, Harzer W. Skeletally-anchored rapid maxillary expansion using the Dresden Distractor. J Orofac Orthop. 2007;68(2):148-58.

Hansson HA, Albrektsson T, Branemark PI. Structural aspects of the interface between tissue and titanium implants. J Prosthet Dent. 1983;50(1):108-13.

Harnick DJ. Case report CT: a multidisciplinary approach to treatment, including orthognathic surgery, endodontics, periodontics, and implants for anchorage and restoration. Angle Orthod. 1996;66(5):327-30.

Harzer W, Schneider M, Gedrange T. Rapid maxillary expansion with palatal anchorage of the hyrax expansion screw--pilot study with case presentation. J Orofac Orthop. 2004;65(5):419-24.

Hedayati Z, Hashemi SM, Zamiri B, Fattahi HR. Anchorage value of surgical titanium screws in orthodontic tooth movement. Int J Oral Maxillofac Surg. 2007;36(7):588-92.

Heidemann W, Gerlach KL. Clinical applications of drill free screws in maxillofacial surgery. J Craniomaxillofac Surg. 1999;27(4):252-5.

Heidemann W, Gerlach KL, Grobel KH, Kollner HG. Drill Free Screws: a new form of osteosynthesis screw. J Craniomaxillofac Surg. 1998;26(3):163-8.

Heidemann W, Terheyden H, Gerlach KL. Analysis of the osseous/metal interface of drill free screws and self-tapping screws. J Craniomaxillofac Surg. 2001a;29(2):69-74.

Heidemann W, Terheyden H, Gerlach KL. In vivo studies of screw-bone contact of drill-free screws and conventional self-tapping screws. Mund Kiefer Gesichtschir. 2001b;5(1):17-21.

Helmrot E, Alm Carlsson G. Measurement of radiation dose in dental radiology. Radiat Prot Dosimetry. 2005;114(1-3):168-71.

Helpard PJ, Casko JS, Schneider RL, Southard TE. Soldered implant attachments. Am J Orthod Dentofacial Orthop. 1997;111(6):650.

Henriksen B, Bavitz B, Kelly B, Harn SD. Evaluation of bone thickness in the anterior hard palate relative to midsagital orthodontic implants. Int J Oral Maxillofac Implants. 2003;18(4):578-81.

Heo W, Nahm DS, Baek SH. En masse retraction and two-step retraction of maxillary anterior teeth in adult Class I women. A comparison of anchorage loss. Angle Orthod. 2007;77(6):973-8.

Herman RJ, Cope JB. Miniscrew Implants: IMTEC Mini Ortho Implants. Seminars in Orthodontics. 2005;11:32.

Herman RJ, Currier GF, Miyake A. Mini-implant anchorage for maxillary canine retraction: a pilot study. Am J Orthod Dentofacial Orthop. 2006;130(2):228-35.

Heymann GC, Tulloch JF. Implantable devices as orthodontic anchorage: a review of current treatment modalities. J Esthet Restor Dent. 2006;18(2):68-79; discussion 80.

Hibi H, Ueda M, Sakai M, Ikemori Y. Orthodontic anchorage system using a locking plate and self-drilling screws. J Oral Maxillofac Surg. 2006;64(7):1173-5.

Hisamitsu H, Iwaku M, Fusayama T. Measurements of cervical undercuts of human tooth crowns. J Dent Res. 1978;57(3):484-94.

Holmes S, Hutchison I. Caution in use of bicortical intermaxillary fixation screws. Br J Oral Maxillofac Surg. 2000;38(5):574.

Hommez GM, Browaeys HA, De Moor RJ. Surgical root restoration after external inflammatory root resorption: A case report. J Endod. 2006;32(8):798-801.

Houston WJB. The analysis of errors in orthodontic measurements. Am J Orthod. 1983;83(5):382-90.

Hsiao TH, Chang HP, Liu KM. A method of magnification correction for posteroanterior radiographic cephalometry. Angle Orthod. 1997;67(2):137-42.

Huang LH, Shotwell JL, Wnag HL. Dental implants for orthodontic anchorage. Am J Orthod Dentofacial Orthop. 2005;127(6):713-22.

Huja SS, Litsky AS, Beck FM, Johnson KA, Larsen PE. Pull-out strength of monocortical screws placed in the maxillae and mandibles of dogs. Am J Orthod Dentofacial Orthop. 2005;127(3):307-13.

Huja SS, Rao J, Struckhoff JA, Beck FM, Litsky AS. Biomechanical and histomorphometric analyses of monocortical screws at placement and 6 weeks postinsertion. J Oral Implantol. 2006;32(3):110-6.

Ishii T, Nojima K, Nishii Y, Takaki T, Yamaguchi H. Evaluation of the implantation position of mini-screws for orthodontic treatment in the maxillary molar area by a micro CT. Bull Tokyo Dent Coll. 2004;45(3):165-72.

Ivanoff CJ, Hallgren C, Widmark G, Sennerby L, Wennerberg A. Histologic evaluation of the bone integration of TiO(2) blasted and turned titanium microimplants in humans. Clin Oral Implants Res. 2001;12(2):128-34.

Janson G, Barros SE, de Freitas MR, Henriques JF, Pinzan A. Class II treatment efficiency in maxillary premolar extraction and nonextraction protocols. Am J Orthod Dentofacial Orthop. 2007;132(4):490-8.

Janson G, Bombonatti R, Brandao AG, Henriques JF, de Freitas MR. Comparative radiographic evaluation of the alveolar bone crest after orthodontic treatment. Am J Orthod Dentofacial Orthop. 2003a;124(2):157-64.

Janson G, Brambilla Ada C, Henriques JF, de Freitas MR, Neves LS. Class II treatment success rate in 2- and 4-premolar extraction protocols. Am J Orthod Dentofacial Orthop. 2004;125(4):472-9.

Janson G, Dainesi EA, Henriques JF, de Freitas MR, de Lima KJ. Class II subdivision treatment success rate with symmetric and asymmetric extraction protocols. Am J Orthod Dentofacial Orthop. 2003b;124(3):257-64; quiz 339.

Jeon JM, Yu HS, Baik HS, Lee JS. En-masse distalization with miniscrew anchorage in Class II nonextraction treatment. J Clin Orthod. 2006;40(8):472-6.

Jolley TH, Chung CH. Peak torque values at fracture of orthodontic miniscrews. J Clin Orthod. 2007;41(6):326-8.

Kaffe I, Ben-Amar A. The bitewing roentgenogram and its diagnostic importance. Refuat Hapeh Vehashinayim. 1978;27(2):21-6, 17-21.

Kanomi R. Mini-implant for orthodontic anchorage. J Clin Orthod. 1997;31:763-7.

Kawakami M, Miyawaki S, Noguchi H, Kirita T. Screw-type implants used as anchorage for lingual orthodontic mechanics: a case of bimaxillary protrusion with second premolar extraction. Angle Orthod. 2004;74(5):715-9.

Keles A, Everdi N, Sezen S. Bodily distalization of molars with absolute anchorage. Angle Orthod. 2003;73(4):471-82.

Kim HJ, Yun HS, Park HD, Kim DH, Park YC. Soft-tissue and cortical-bone thickness at orthodontic implant sites. Am J Orthod Dentofacial Orthop. 2006;130(2):177-82.

Kim JW, Ahn SJ, Chang YI. Histomorphometric and mechanical analyses of the drill-free screw as orthodontic anchorage. Am J Orthod Dentofacial Orthop. 2005;128(2):190-4.

Kim SH, Choi YS, Hwang EH, Chung KR, Kook YA, Nelson G. Surgical positioning of orthodontic mini-implants with guides fabricated on models replicated with cone-beam computed tomography. Am J Orthod Dentofacial Orthop. 2007;131(4 Suppl):S82-9.

Kim TW, Kim H, Lee SJ. Correction of deep overbite and gummy smile by using a mini-implant with a segmented wire in a growing Class II Division 2 patient. Am J Orthod Dentofacial Orthop. 2006;130(5):676-85.

Kinch AP, Taylor H, Warltier R, Oliver RG, Newcombe RG. A clinical trial comparing the failure rates of directly bonded brackets using etch times of 15 or 60 seconds. Am J Orthod Dentofacial Orthop. 1988;94(6):476-83.

Kinzinger GS, Diedrich PR, Bowman SJ. Upper molar distalization with a miniscrew-supported Distal Jet. J Clin Orthod. 2006;40(11):672-8.

Kitai N, Yasuda Y, Takada K. A stent fabricated on a selectively colored stereolithographic model for placement of orthodontic mini-implants. Int J Adult Orthodon Orthognath Surg. 2002;17(4):264-6.

Kocaelli HA, Kaptan F, Kayahan B, Haznedaroglu F. Management of the perforations due to miniplate application. J Endod. 2006;32(5):482-5.

Kodak. TECHNICAL INFORMATION DATA: SHEETKODAK INSIGHT Dental Film / 4346.

http://www.carestreamhealth.com/en/global/en/health/tiDocs/ti5003.pdf.; 2000.

Kravitz ND, Kusnoto B. Placement of mini-implants with topical anesthetic. J Clin Orthod. 2006;40(10):602-4; quiz 599.

Kravitz ND, Kusnoto B. Risks and complications of orthodontic miniscrews. Am J Orthod Dentofacial Orthop. 2007;131(4 Suppl):S43-51.

Kravitz ND, Kusnoto B, Hohlt WF. A simplified stent for anterior miniscrew insertion. J Clin Orthod. 2007;41(4):224-6.

Kuhlberg A, Burstone CJ. T-loop position and anchorage control. Am J Orthod Dentofacial Orthop. 1997;112(1):12-8.

Kuroda S, Katayama A, Yamamoto T. Severe anterior open-bite case treated using titanium screw anchorage. Angle Orthod. 2004;74(4):558-67.

Kuroda S, Sugawara Y, Deguchi T, Kyung HM, Takano-Yamamoto T. Clinical use of miniscrew implants as orthodontic anchorage: success rates and postoperative discomfort. Am J Orthod Dentofacial Orthop. 2007a;131(1):9-15.

Kuroda S, Sugawara Y, Yamashita K, Mano T, Yamamoto T. Skeletal Class III oligodontia treated with titanium screw anchorage and orthognatic surgery. Am J Orthod Dentofacial Orthop. 2005;127(6):730-8.

Kuroda S, Yamada K, Deguchi T, Hashimoto T, Kyung HM, Yamamoto TT. Root proximity is a major factor for screw failure in orthodontic anchorage. Am J Orthod Dentofacial Orthop. 2007b;131(4 Suppl):S68-73.

Kwak HH, Park HD, Yoon HR, Kang MK, Koh KS, Kim HJ. Topographic anatomy of the inferior wall of the maxillary sinus in Koreans. Int J Oral Maxillofac Surg. 2004;33:382-8.

Kyung H, Park H, Bae S, Sung J, Kim I. Development of orthodontic micro-implants for intraoral anchorage. J Clin Orthod. 2003;37(6):321-8.

Kyung SH, Choi JH, Park YC. Miniscrew anchorage used to protract lower second molars into first molar extraction sites. J Clin Orthod. 2003;37(10):575-9.

Lawes TJ, Scott JC, Goodship AE. Increased insertion torque delays pin-bone interface loosening in external fixation with tapered bone screws. J Orthop Trauma. 2004;18(9):617-22.

Lee JH, Frias V, Lee KW, Wright RF. Effect of implant size and shape on implant success rates: a literature review. J Prosthet Dent. 2005;94(4):377-81.

Lee JS, Kim JK, Park YC, Vanarsdall J, R. L. Applications of orthodontic mini-implants. 1 ed. Montreal: Quintessence Publishing Co, Inc; 2007.

Lee JS, Park HS, Kyung HM. Micro-implant anchorage for lingual treatment of a skeletal Class II malocclusion. J Clin Orthod. 2001;35(10):643-7; quiz 20.

Lee KH, Hwang HS, Curry S, Boyd RL, Norris K, Baumrind S. Effect of cephalometer misalignment on calculations of facial asymmetry. Am J Orthod Dentofacial Orthop. 2007;132(1):15-27.

Lim SA, Cha JY, Hwang CJ. Insertion torque of orthodontic miniscrews according to changes in shape, diameter and length. Angle Orthod. 2008;78(2):234-40.

Lim SM, Hong RK. Distal Movement of Maxillary Molars Using a Lever-arm and Mini-implant System. Angle Orthod. 2008;78(1):167-75.

Lim WH, Lee SK, Wikesjo UM, Chun YS. A descriptive tissue evaluation at maxillary interradicular sites: implications for orthodontic mini-implant placement. Clin Anat. 2007;20(7):760-5.

Lin JC, Liou EJ. A new bone screw for orthodontic anchorage. J Clin Orthod. 2003;37(12):676-81.

Lin JC, Liou EJ, Yeh CL. Intrusion of overerupted maxillary molars with miniscrew anchorage. J Clin Orthod. 2006;40(6):378-83; quiz 58.

Linder L, Albrektsson T, Branemark PI, Hansson HA, Ivarsson B, Jonsson U, et al. Electron microscopic analysis of the bone-titanium interface. Acta Orthop Scand. 1983;54(1):45-52.

Linkow LI. The endosseous blade implant and its use in orthodontics. Int J Orthod. 1969;7(4):149-54.

Liou EJ, Chen PH, Wang YC, Lin JC. A computed tomographic image study on the thickness of the infrazygomatic crest of the maxilla and its clinical implications for miniscrew insertion. Am J Orthod Dentofacial Orthop. 2007;131(3):352-6.

Liou EJ, Pai BC, Lin JC. Do miniscrews remain stationary under orthodontic forces? Am J Orthod Dentofacial Orthop. 2004;126(1):42-7.

Looe HK, Pfaffenberger A, Chofor N, Eenboom F, Sering M, Ruhmann A, et al. Radiation exposure to children in intraoral dental radiology. Radiat Prot Dosimetry. 2006;121(4):461-5.

Ludwig B, Glasl B, Lietz T, Kopp S. Radiological Location Monitoring in Skeletal Anchorage: Introduction of a Positioning Guide. J Orofac Orthop. 2008;69(1):59-65.

Mah J, Bergstrand F. Temporary anchorage devices: A status report. J Clin Orthod. 2005;39(3):132-6.

Mah J, Prassad N. Dentine phosphoproteins in gingival crevicular fluid during root resorption. Eur J Orthod. 2004;26(1):25-30.

Maino BG, Bednar J, Pagin P, Mura P. The spider screw for skeletal anchorage. J Clin Orthod. 2003;34(2):90-7.

Maino BG, Mura P, Bednar J. Miniscrew implants: The Spider Screw Anchorage System. Semin Orthod. 2005;11:40-6.

Majumdar A, Brook IM. Iatrogenic injury caused by intermaxillary fixation screws. Br J Oral Maxillofac Surg. 2002;40(1):84.

Maksimovic J, Markovic-Denic L, Bumbasirevic M, Marinkovic J, Vlajinac H. Surgical site infections in orthopedic patients: prospective cohort study. Croat Med J. 2008;49(1):58-65.

Matalon S, Feuerstein O, Kaffe I. Diagnosis of approximal caries: bite-wing radiology versus the Ultrasound Caries Detector. An in vitro study. Oral Surg Oral Med Oral Pathol Oral Radiol Endod. 2003;95(5):626-31.

Mavropoulos A, Karamouzos A, Kolokithas G, Athanasiou AE. In vivo evaluation of two new moisture-resistant orthodontic adhesive systems: a comparative clinical trial. J Orthod. 2003;30(2):139-47; discussion 27-8.

McDonald SP. Investigation into the relationship between deviations in X-ray angulation and images of proximal overlapping on bite-wing radiographs. Community Dent Oral Epidemiol. 1984;12(3):173-6.

McGuire MK, Scheyer ET, Gallerano RL. Temporary anchorage devices for tooth movement: a review and case reports. J Periodontol. 2006;77(10):1613-24.

McLaughlin RP, Bennett JC. The transition from standard edgewise to preadjusted appliance systems. J Clin Orthod. 1989;23(3):142-53.

Melsen B. Mini-implants: Where are we? J Clin Orthod. 2005;39(9):539-47; quiz 1-2.

Melsen B, Costa A. Immediate loading of implants used for orthodontic anchorage. Clin Orthod Res. 2000;3(1):23-8.

Melsen B, Verna C. Miniscrew implants: The Aarhus anchorage System. Semin Orthod. 2005;11:24-31.

Miyawaki S, Koyama I, Inoue M, Mishima K, Sugahara T, Yamamoto T. Factors associated with the stability of titanium screws placed in the posterior region for orthodontic anchorage. Am J Orthod Dentofacial Orthop. 2003;124(4):373-8.

Mizrahi E, Mizrahi B. Mini-screw implants (temporary anchorage devices): orthodontic and pre-prosthetic applications. J Orthod. 2007;34(2):80-94.

Moon CH, Lee DG, Lee HS, Im JS, Baek SH. Factors associated with the success rate of orthodontic miniscrews placed in the upper and lower posterior buccal region. Angle Orthod. 2008;78(1):101-6.

Morais LS, Serra GG, Muller CA, Andrade LR, Palermo EF, Elias CN, et al. Titanium alloy mini-implants for orthodontic anchorage: immediate loading and metal ion release. Acta Biomater. 2007;3(3):331-9.

Morea C, Dominguez GC, Wuo AV, Tortamano A. Surgical guide for optimal positioning of mini-implants. J Clin Orthod. 2005;39(5):317-21.

Motoyoshi M, Hirabayashi M, Uemura M, Shimizu N. Recommended placement torque when tightening an orthodontic mini-implant. Clin Oral Implants Res. 2006;17(1):109-14.

Motoyoshi M, Matsuoka M, Shimizu N. Application of orthodontic mini-implants in adolescents. Int J Oral Maxillofac Surg. 2007a;36(8):695-9.

Motoyoshi M, Yoshida T, Ono A, Shimizu N. Effect of cortical bone thickness and implant placement torque on stability of orthodontic mini-implants. Int J Oral Maxillofac Implants. 2007b;22(5):779-84.

Munley PJ, Goodell GG. Comparison of passive ultrasonic debridement between fluted and nonfluted instruments in root canals. J Endod. 2007;33(5):578-80.

Nagy K, Mommaerts MY. Analysis of the cleft-lip nose in submental-vertical view, Part I--reliability of a new measurement instrument. J Craniomaxillofac Surg. 2007;35(6-7):265-77.

Nolte K, Muller B, Dibbet J. Comparison of linear measurements in cephalometric studies. J Orofac Orthop. 2003;64(4):265-74.

Nysether S, Hansen BF. Errors on dental bitewing radiographs. Community Dent Oral Epidemiol. 1983;11(5):286-8.

Ohmae M, Saito S, Morohashi T, Seki K, Qu H, Kanomi R, et al. A clinical and histological evaluation of titanium mini-implants as anchors for orthodontic intrusion in the beagle dog. Am J Orthod Dentofacial Orthop. 2001;119(5):489-97.

Ohnishi H, Yagi T, Yasuda Y, Takada K. A mini-implant for orthodontic anchorage in a deep overbite case. Angle Orthod. 2005;75(3):444-52.

Ono A, Motoyoshi M, Shimizu N. Cortical bone thickness in the buccal posterior region for orthodontic mini-implants. Int J Oral Maxillofac Surg. 2008;(doi:10.1016/j.ijom.2008.01.005).

Ouyang L, Zhou YH, Fu MK, Ding P. Extraction treatment of an adult patient with severe bimaxillary dentoalveolar protrusion using microscrew anchorage. Chin Med J (Engl). 2007;120(19):1732-6.

Owens SE, Buschang PH, Cope JB, Franco PF, Rossouw PE. Experimental evaluation of tooth movement in the beagle dog with the mini-screw implant for orthodontic anchorage. Am J Orthod Dentofacial Orthop. 2007;132(5):639-46.

Paik CH, Nagasaka S, Hirashita A. Class III nonextraction treatment with miniscrew anchorage. J Clin Orthod. 2006;40(8):480-4.

Paik CH, Woo YJ, Boyd RL. Treatment of an adult patient with vertical maxillary excess using miniscrew fixation. J Clin Orthod. 2003;37(8):423-8.

Papadopoulos MA, Tarawneh F. The use of miniscrew implants for temporary skeletal anchorage in orthodontics: a comprehensive review. Oral Surg Oral Med Oral Pathol Oral Radiol Endod. 2007;103(5):e6-15.

Park HS. Orthodontic treatment using micro-implant. 2 ed. Seoul: Narae Publishing Inc.; 2006.

Park HS, Bae SM, Kyung HM, Sung JH. Micro-implant anchorage for treatment of skeletal Class I bialveolar protrusion. J Clin Orthod. 2001;35(7):417-22.

Park HS, Jeong SH, Kwon OW. Factors affecting the clinical success of screw implants used as orthodontic anchorage. Am J Orthod Dentofacial Orthop. 2006a;130(1):18-25.

Park HS, Kwon OW, Sung JH. Micro-implant anchorage for forced eruption of impacted canines. J Clin Orthod. 2004a;38(5):297-302.

Park HS, Kwon OW, Sung JH. Nonextraction treatment of an open bite with microscrew implant anchorage. Am J Orthod Dentofacial Orthop. 2006b;130(3):391-402.

Park HS, Kwon T. Sliding mechanics with microscrew implant anchorage. Angle Orthod. 2004;74(5):703-10.

Park HS, Kwon T, Kwon O. Treatment of open bite with microscrew implant anchorage. Am J Orthod Dentofacial Orthop. 2004b;126(5):627-36.

Park HS, Kyung H, Sung J. A simple method of molar uprighting with micro-implant anchorage. J Clin Orthod. 2002;36(10):592-6.

Park HS, Lee SK, Kwon OW. Group distal movement of teeth using microscrew implant anchorage. Angle Orthod. 2005;75(4):602-9.

Park HS, Lee YJ, Jeong SH, Kwon TG. Density of the alveolar and basal bones of the maxilla and the mandible. Am J Orthod Dentofacial Orthop. 2008;133(1):30-7.

Park Y, Lee S, Kim D, Jee S. Intrusion of posterior teeth using mini-screw implants. Am J Orthod Dentofacial Orthop. 2003;123(6):690-4.

Park YC, Choi YJ, Choi NC, Lee JS. Esthetic segmental retraction of maxillary anterior teeth with a palatal appliance and orthodontic mini-implants. Am J Orthod Dentofacial Orthop. 2007;131(4):537-44.

Park YC, Kim JK, Lee JS. Atlas of comtemporary orthodontics. 1 ed. Seoul: Shin Hung International; 2005.

Poggio PM, Incorvati C, Velo S, Carano A. "Safe zones": a guide for miniscrew positioning in the maxillary and mandibular arch. Angle Orthod. 2006;76(2):191-7.

Poppe B, Looe HK, Pfaffenberger A, Eenboom F, Chofor N, Sering M, et al. Radiation exposure and dose evaluation in intraoral dental radiology. Radiat Prot Dosimetry. 2007;123(2):262-7.

Potter BJ, Shrout MK, Harrell JC. Reproducibility of beam alignment using different bite-wing radiographic techniques. Oral Surg Oral Med Oral Pathol Oral Radiol Endod. 1995;79(4):532-5.

Prabhu J, Cousley RR. Current products and practice: bone anchorage devices in orthodontics. J Orthod. 2006;33(4):288-307.

Radel RT, Goodell GG, McClanahan SB, Cohen ME. In vitro radiographic determination of distances from working length files to root ends comparing Kodak RVG 6000, Schick CDR, and Kodak insight film. J Endod. 2006;32(6):566-8.

Rajcich MM, Sadowsky C. Efficacy of intraarch mechanics using differential moments for achieving anchorage control in extraction cases. Am J Orthod Dentofacial Orthop. 1997;112(4):441-8.

Ratner BD. Replacing and renewing: synthetic materials, biomimetics, and tissue engineering in implant dentistry. J Dent Educ. 2001;65(12):1340-7.

Reed BE, Polson AM. Relationship between bitewing and periapical radiographs in assessing crestal alveolar bone levels. J Periodontol. 1984;55(1):22-7.

Roberts-Harry D, Sandy J. Orthodontics. Part 9: anchorage control and distal movement. Br Dent J. 2004;196(5):255-63.

Roberts WE, Arbuckle GR, Analoui M. Rate of mesial translation of mandibular molars using implant-anchored mechanics. Angle Orthod. 1996;66(5):331-8.

Roberts WE, Marshall KJ, Mozsary PG. Rigid endosseous implant utilized as anchorage to protact molars and close an atrophic extraction site. Angle Orthod. 1990;60(2):135-52.

Roberts WE, Nelson CL, Goodacre CJ. Rigid impplant anchorage to close a mandibular first molar extraction site. J Clin Orthod. 1994;28:693-704.

Roberts WE, Smith RK, Zilberman Y, Mozsary PG, Smith RS. Osseous adaptation to continuous loading of rigid endosseous implants. Am J Orthod. 1984;86(2):95-111.

Roccia F, Tavolaccini A, Dell'Acqua A, Fasolis M. An audit of mandibular fractures treated by intermaxillary fixation using intraoral cortical bone screws. J Craniomaxillofac Surg. 2005;33(4):251-4.

Rosner B. Fundamentals of Biostatistics. 6th edition ed. Belmont: Thomson; 2006.

Roth A, Yildirim M, Diedrich P. Forced eruption with microscrew anchorage for preprosthetic leveling of the gingival margin. J Orofac Orthop. 2004;65(6):513-9.

Rungcharassaeng K, Kan JY, Caruso JM. Implants as absolute anchorage. J Calif Dent Assoc. 2005;33(11):881-8.

Runge ME, Martin JT, Bukai F. Analysis of rapid maxillary molar distal movement without patient cooperation. Am J Orthod Dentofacial Orthop. 1999;115(2):153-7.

Salonen MA, Oikarinen K, Virtanen K, Pernu H. Failures in the osseointegration of endosseous implants. Int J Oral Maxillofac Implants. 1993;8(1):92-7.

Schliephake H, Wichmann M, Donnerstag F, Vogt S. Imaging of periimplant bone levels of implants with buccal bone defects. Clin Oral Implants Res. 2003;14(2):193-200.

Schnelle MA, Beck FM, Jaynes RM, Huja SS. A radiographic evaluation of the availability of bone for placement of miniscrews. Angle Orthod. 2004;74(6):832-7.

Shrout MK, Hildebolt CF, Vannier MW. Alignment errors in bitewing radiographs using uncoupled positioning devices. Dentomaxillofac Radiol. 1993;22(1):33-7.

Siatkowski RE. Continuous arch wire closing loop design, optimization, and verification. Part I. Am J Orthod Dentofacial Orthop. 1997;112(4):393-402.

Song YY, Cha JY, Hwang CJ. Mechanical characteristics of various orthodontic mini-screws in relation to artificial cortical bone thickness. Angle Orthod. 2007;77(6):979-85.

Sowden D, Schmitz JP. AO self-drilling and self-tapping screws in rat calvarial bone: an ultrastructural study of the implant interface. J Oral Maxillofac Surg. 2002;60(3):294-9; discussion 300.

Steyn CL, Preez RJ, Harris AM. Differential premolar extraction. Am J Orthod Dentofacial Orthop. 1997;112(5):480-6.

Storey E, Smith R. Force in orthodontics and its relation to tooth movement. Aust J Dent. 1952;56(1):11-8.

Sugawara J. Dr. Junji Sugawara on the skeletal anchorage system. Interview by Dr. Larry W. White. J Clin Orthod. 1999;33(12):689-96.

Sugawara Y, Kuroda S, Tamamura N, Takano-Yamamoto T. Adult patient with mandibular protrusion and unstable occlusion treated with titanium screw anchorage. Am J Orthod Dentofacial Orthop. 2008;133(1):102-11.

Sukurica Y, Karaman A, Gurel HG, Dolanmaz D. Rapid canine distalization through segmental alveolar distraction osteogenesis. Angle Orthod. 2007;77(2):226-36.

Sung J, Kyung H, Bae S, Park H, Kwon O, McNamara J. Microimplants in orthodontics. 1 ed. Paris: Editions SID; 2006.

Sung J, Kyung H, Bae S, Park H, Kwon O, McNamara J. Mini-implantes. 1 ed. Nova Odessa: Napoleão; 2007.

Sunna S, Rock WP. Clinical performance of orthodontic brackets and adhesive systems: a randomized clinical trial. Br J Orthod. 1998;25(4):283-7.

Suzuki EY, Buranastidporn B. An adjustable surgical guide for miniscrew placement. J Clin Orthod. 2005;39(10):588-90.

Suzuki EY, Suzuki B. A simple three-dimensional guide for safe miniscrew placement. J Clin Orthod. 2007;41(6):342-6.

Suzuki YE, Suzuki B. Accuracy of miniscrew implant placement with a 3-D surgical guide. Int J Oral Maxillofac Implants. In review.

Tenenbaum H. A clinical study comparing the width of attached gingiva and the prevalence of gingival recessions. J Clin Periodontol. 1982;9(1):86-92.

Tenenbaum H, Tenenbaum M. A clinical study of the width of the attached gingiva in the deciduous, transitional and permanent dentitions. J Clin Periodontol. 1986;13(4):270-5.

Thiruvenkatachari B, Pavithranand A, Rajasigamani K, Kyung HM. Comparison and measurement of the amount of anchorage loss of the molars with and without the use of implant anchorage during canine retraction. Am J Orthod Dentofacial Orthop. 2006;129(4):551-4.

Tosun T, Keles A, Everdi N. Method for the placement of palatal implants. Int J Oral Maxillofac Implants. 2002;17(1):95-100.

Travess HC, Williams PH, Sandy JR. The use of osseointegrated implants in orthodontic patients: 2. Absolute anchorage. Dent Update. 2004;31(6):355-62.

Tseng YC, Hsieh CH, Chen CH, Shen YS, Huang IY, Chen CM. The application of mini-implants for orthodontic anchorage. Int J Oral Maxillofac Surg. 2006;35(8):704-7.

Tufekci E, Casagrande ZA, Lindauer SJ, Fowler CE, Williams KT. Effectiveness of an essential oil mouthrinse in improving oral health in orthodontic patients. Angle Orthod. 2008;78(2):294-8.

Tweed CH. The Application of the Principles of the Edge- wise Arch in the Treatment of Malocclusions: II. Angle Orthod. 1941;11(1):12-67.

Tweed CH. A philosophy of orthodontic treatment Am J Orthod Oral Surg. 1945;31(2):74-103.

Umemori M, Sugawara J, Mitani H, Nagasaka H, Kawamura H. Skeletal anchorage system for open-bite correction. Am J Orthod Dentofacial Orthop. 1999;115(2):166-74.

Upadhyay M, Yadav S. Mini-implants for retraction, intrusion and protraction in a Class II division 1 patient. J Orthod. 2007;34(3):158-67.

Vande Vannet B, Sabzevar MM, Wehrbein H, Asscherickx K. Osseointegration of miniscrews: a histomorphometric evaluation. Eur J Orthod. 2007;29(5):437-42.

Vermylen K, De Quincey GN, van 't Hof MA, Wolffe GN, Renggli HH. Classification, reproducibility and prevalence of root proximity in periodontal patients. J Clin Periodontol. 2005;32(3):254-9.

Wang YC, Liou EJ. Comparison of the loading behavior of self-drilling and predrilled miniscrews throughout orthodontic loading. Am J Orthod Dentofacial Orthop. 2008;133(1):38-43.

Wehrbein H, Diedrich P. Endosseous titanium implants during and after orthodontic load--an experimental study in the dog. Clin Oral Implants Res. 1993;4(2):76-82.

Wehrbein H, Feifel H, Diedrich P. Palatal implant anchorage reinforcement of posterior teeth: A prospective study. Am J Orthod Dentofacial Orthop. 1999a;116(6):678-86.

Wehrbein H, Glatzmaier J, Mundwiller U, Diedrich P. The Orthosystem--a new implant system for orthodontic anchorage in the palate. J Orofac Orthop. 1996a;57(3):142-53.

Wehrbein H, Gollner P. Skeletal Anchorage in Orthodontics - Basics and Clinical Application. J Orofac Orthop. 2007;68(6):443-61.

Wehrbein H, Merz BR, Diedrich P. Palatal bone support for orthodontic implant anchorage - a clinical and radiological study. Eur J Orthod. 1999b;21:65-70.

Wehrbein H, Merz BR, Diedrich P, Glatzmaier J. The use of palatal implants for orthodontic anchorage. Clin Oral Implants Res. 1996b;7:410-6.

Wexler A, Tzadok S, Casap N. Computerized navigation surgery for the safe placement of palatal implants. Am J Orthod Dentofacial Orthop. 2007;131(4 Suppl):S100-5.

Wiechmann D, Meyer U, Buchter A. Success rate of mini- and micro-implants used for orthodontic anchorage: a prospective clinical study. Clin Oral Implants Res. 2007;18(2):263-7.

Willems G, Carels CE, Naert IE, van Steenberghe D. Interdisciplinary treatment planning for orthodontic-prosthetic implant anchorage in a partially edentulous patient. Clin Oral Implants Res. 1999;10(4):331-7.

Wilmes B, Ottenstreuer S, Su YY, Drescher D. Impact of Implant Design on Primary Stability of Orthodontic Mini-implants. J Orofac Orthop. 2008a;69(1):42-50.

Wilmes B, Rademacher C, Olthoff G, Drescher D. Parameters Affecting Primary Stability of Orthodontic Mini-implants. J Orofac Orthop. 2006;67(3):162-74.

Wilmes B, Su YY, Sadigh L, Drescher D. Pre-drilling Force and Insertion Torques during Orthodontic Mini-implant Insertion in Relation to Root Contact. J Orofac Orthop. 2008b;69(1):51-8.

Wu JC, Huang JN, Zhao SF. Bicortical microimplant with 2 anchorage heads for mesial movement of posterior tooth in the beagle dog. Am J Orthod Dentofacial Orthop. 2007;132(3):353-9.

Wu JC, Huang JN, Zhao SF, Xu XJ, Xie ZJ. Radiographic and surgical template for placement of orthodontic microimplants in interradicular areas: a technical note. Int J Oral Maxillofac Implants. 2006;21(4):629-34.

Xun C, Zeng X, Wang X. Microscrew anchorage in skeletal anterior open-bite treatment. Angle Orthod. 2007;77(1):47-56.

Yano S, Motoyoshi M, Uemura M, Ono A, Shimizu N. Tapered orthodontic miniscrews induce bone-screw cohesion following immediate loading. Eur J Orthod. 2006;28(6):541-6.

Yao CC, Lee JJ, Chen HY, Chang ZC, Chang HF, Chen YJ. Maxillary molar intrusion with fixed appliances and mini-implant anchorage studied in three dimensions. Angle Orthod. 2005;75(5):754-60.

Yoon YJ, Kim KS, Hwang MS, Kim HJ, Choi EH, Kim KW. Effect of head rotation on lateral cephalometric radiographs. Angle Orthod. 2001;71(5):396-403.

Youn SH. Midline correction with mini-screw anchorage and lingual appliances. J Clin Orthod. 2006;40(5):314-22; quiz 08.

Young KA, Melrose CA, Harrison JE. Skeletal anchorage systems in orthodontics: absolute anchorage. A dream or reality? J Orthod. 2007;34(2):101-10.

Yun SW, Lim WH, Chun YS. Molar control using indirect miniscrew anchorage. J Clin Orthod. 2005;39(11):661-4.

Zachrisson BU, Nyoygaard L, Mobarak K. Dental health assessed more than 10 years after interproximal enamel reduction of mandibular anterior teeth. Am J Orthod Dentofacial Orthop. 2007;131(2):162-9.

Zhang ZL, Yang X, Zhao Y. A study of errors of radiography in 10000 intraoral periapical radiographs. Shanghai Kou Qiang Yi Xue. 1995;4(3):142.

Apêndice

"O valor das coisas está na sua utilidade."
Jaime Balmes

Tabela A-1 - Refere-se aos valores individuais de cada variável, utilizados no cálculo do erro do método.

1ª mensuração								
Paciente	**LSI**	**DM**	**DD**	**LMI**	**HI**	**HS**	**LSA**	**HCI**
A. A. L.	3,6	0,8	0,8	2	3,3	7,5	4,8	8,9
B. C. A.	2,6	0,4	0,1	2,1	2,2	8,0	3,2	6,4
D. L. P.	2,8	0,1	0,5	2,2	1,7	7,3	3,8	5,6
D. H. R.	2,7	0,2	0,3	2,2	3,3	7,3	2,8	8,2
D. C. M.	3,9	0,4	1,4	2,1	3,9	6,8	3,9	8,0
J. G. M. F.	2,4	0	0,3	2,1	2,8	9,4	2,4	7,8
L. O. F.	3,5	0,7	0,7	2,1	3,3	6,5	3,9	7,7
L. O. F.	3,1	0,6	0,5	2	2,7	7,5	3,3	7,3
M. C. C. C.	2	-0,1	0	2,1	2,9	7,7	2,5	7,5
R. B.	3,7	0,8	0,8	2,1	4,0	9,8	3,9	6,7
R. S. S.	3,5	0,6	0,8	2,1	3,0	7,9	4,2	8,4
S. D. C. A.	2,1	-0,2	0,1	2,2	3,4	8,7	1,8	6,6
S. D. C. A.	3,2	0,5	0,7	2	3,7	8,5	4,0	6,7
W. M. R. S.	1,6	-0,1	-0,3	2	1,9	7,0	1,5	7,3
W. M. R. S.	2,8	0,5	0,2	2,1	3,7	10,0	3,2	8,4
2ª mensuração								
Paciente	**LSI**	**DM**	**DD**	**LMI**	**HI**	**HS**	**LSA**	**HCI**
A. A. L.	3,7	0,9	0,8	2	3,2	7,7	4,7	9,1
B. C. A.	2,7	0,6	0,1	2	2,2	8,0	3,5	6,5
D. L. P.	2,8	0,1	0,5	2,2	1,5	7,4	3,8	5,5
D. H. R.	2,5	0	0,3	2,2	3,3	7,2	2,7	8,1
D. C. M.	3,9	0,3	1,5	2,1	3,8	6,6	4,0	7,8
J. G. M. F.	2,4	0	0,3	2,1	2,7	9,3	1,8	7,9
L. O. F.	3,4	0,7	0,7	2	3,4	6,4	3,9	7,7
L. O. F.	3	0,6	0,4	2	2,4	7,7	3,1	7,3
M. C. C. C.	2,1	-0,1	0,1	2,1	3,0	7,8	2,6	7,6
R. B.	3,6	0,8	0,6	2,2	4,0	9,6	3,9	6,5
R. S. S.	3,6	0,6	0,9	2,1	2,9	7,7	4,3	8,6
S. D. C. A.	2,1	-0,2	0,2	2,1	3,3	8,8	1,8	6,6
S. D. C. A.	3,2	0,5	0,7	2	3,8	8,3	3,9	6,9
W. M. R. S.	1,6	-0,2	-0,2	2	1,9	7,2	1,5	7,4
W. M. R. S.	2,7	0,5	0,2	2	3,9	10,1	3,2	8,3

Tabela A-2 – Refere-se à caracterização da amostra e aos valores individuais de cada variável, atribuídos a cada mini-implante.

Nº	Paciente	Idade	Sexo	Má oclusão	Mecânica	Lado	Arco	DM	DD	Subgrupo	Ø rosca
1	A. A. L.	31,72	F	Classe I	Retração	D	S	-0,2	-0,3	2	1,65
2	A. A. L.				Retração	E	S	-0,2	-0,2	3	1,65
3	A. A. L.				Retração	D	I	0,8	0,8	3	1,65
4	B. C. A.	13,50	M	Classe II	Retração	D	S	0,4	0,1	2	1,65
5	B. S. O.	15,63	M	Classe II	Retração	D	S	0,6	0,4	2	1,65
6	B. S. O.				Retração	E	S	0,5	0,6	1	1,65
7	B. S. O.				Retração	E	I	1	0,4	2	1,65
8	D. L. P.	14,73	F	Classe II	Retração	D	S	0,1	0,5	1	1,65
9	D. L. P.				Retração	E	S	0,6	0,6	3	1,65
10	D. H. R.	16,01	M	Classe II	Retração	D	S	0,4	0,2	2	1,65
11	D. H. R.				Retração	E	S	0,2	0,3	1	1,65
12	D. A. R.	12,73	F	Classe II	Retração	D	S	0,6	0	2	1,65
13	D. A. R.				Retração	E	S	1,2	0	2	1,65
14	D. C. M	14,38	M	Classe II	Retração	D	S	0,5	0,6	1	1,65
15	D. C. M				Retração	E	S	0,4	1,4	1	1,65
16	F. A. R. P.	25,95	F	Classe II	Retração	E	I	0,9	0,5	2	1,65
17	F. A. R. P.				Retração	D	S	0,6	0,7	1	1,65
18	F. A. R. P.				Retração	E	S	-0,2	-0,1	1	1,65
19	F. O. G. F.	14,55	M	Classe II	Retração	D	S	0,3	0,2	2	1,65
20	G. H. S.	13,84	M	Classe II	Retração	D	S	1,2	1	2	1,65
21	G. H. S.				Retração	E	S	0,2	0,4	1	1,65
22	H. J. B.	13,08	M	Classe II	Retração	D	S	0,4	0	2	1,65
23	H. J. B.				Retração	E	S	-0,1	0	1	1,65
24	H. J. B.				Retração	D	S	0,7	0,5	2	1,65
25	H. N. R.	17,45	F	Classe II	Retração	D	S	0,5	0,3	2	1,65
26	H. N. R.				Retração	E	S	0,4	1,6	1	1,65
27	J. N. A. B.	16,02	F	Classe II	Retração	E	S	1,2	1,2	3	1,65
28	J. N. A. B.				Retração	D	S	1,1	1,1	3	1,65
29	J. G. M. F.	15,52	M	Classe II	Retração	D	S	0	0,3	1	1,65
30	J. G. M. F.				Retração	E	S	-0,2	0,5	1	1,65
31	K. I.	24,26	F	Classe I	Intrusão	E	S	-0,3	0	1	1,65
32	L. O. F.	16,56	M	Classe II	Retração	E	S	0,7	0,7	3	1,65
33	L. O. F.				Retração	D	S	0,6	0,5	2	1,65
34	M. T. G.	22,55	M	Classe II	Retração	D	S	0	-0,3	2	1,65
35	M. C. C. C.	27,64	F	Classe II	Retração	D	S	-0,1	0	1	1,65
36	M. S. L.	13,42	F	Classe II	Retração	D	S	1,1	1,3	1	1,65
37	M. S. L.				Retração	E	S	1,2	1,2	3	1,65
38	M. L. C. B.	13,50	F	Classe II	Retração	E	S	-0,2	0	1	1,65
39	M. L. C. B.				Intrusão	D	S	0	-0,2	2	1,65
40	M. L. C. B.				Intrusão	E	S	-0,2	-0,2	3	1,65
41	N. G. C.	56,38	F	Classe I	Extrusão	E	S	0	-0,2	2	1,65
42	R. C.	26,98	F	Classe II	Retração	E	S	1,3	1,6	1	1,65
43	R. B.	17,63	M	Classe III	Retração	E	I	0,8	0,8	3	1,65
44	R. M. L.	16,87	F	Classe II	Retração	D	S	0,8	1,5	1	1,65
45	R. M. L.				Retração	D	S	0,5	0,6	1	1,65
46	R. M. L.				Retração	E	S	0,3	0,1	2	1,65
47	R. S. S.	16,31	F	Classe II	Retração	E	S	1,1	0,7	2	1,65
48	R. S. S.				Retração	D	S	0,8	0,9	1	1,65
49	R. S. S.				Retração	E	I	0,6	0,8	1	1,65
50	S. D. C. A	17,29	F	Classe II	Retração	D	S	-0,2	0,1	1	1,65
51	S. D. C. A				Retração	E	S	0,5	0,7	1	1,65
52	W. M. R. S	13,35	M	Classe II	Retração	D	S	-0,1	-0,3	2	1,65
53	W. M. R. S				Retração	E	S	0,5	0,2	2	1,65

Subgrupo 1: mini-implantes desviados para mesial; subgrupo 2: mini-implantes desviados para distal; subgrupo 3: mini-implantes centralizados.

Tabela A-3 - Refere-se aos valores individuais de cada variável, atribuídos a cada mini-implante.

Nº	GI	LSI	LMI	HCI	HOI	HS	LSA	IR	IRmín-I	IRmáx-I	IRmáx-A
1	0,05	1,6	2,1	9,1	3,3	8,7	2,4	2,75	0,95	1,36	1,36
2	0,00	1,6	2	8,1	4,2	8,6	2,3	-4,13	0,95	1,36	1,36
3	0,00	3,6	2	8,9	3,3	7,5	4,8	2,75	0,44	0,51	0,51
4	0,15	2,6	2,1	6,4	2,2	8	3,2	-1,18	0,60	0,75	0,75
5	0,10	3	2	6,9	3,1	8,2	3,8	-0,83	0,53	0,63	0,63
6	0,05	3,1	2	7	3,5	7,6	4	-0,57	0,51	0,61	0,61
7	0,30	3,4	2	7,6	4	5,7	3,9	-0,46	0,47	0,55	0,55
8	0,20	2,8	2,2	5,6	1,7	7,3	3,8	-0,32	0,56	0,68	0,68
9	0,00	3,4	2,2	6,2	3,9	8,3	4,1	-0,29	0,47	0,55	0,55
10	0,10	2,7	2,1	7,7	2,7	8,6	3,5	-0,23	0,58	0,71	0,71
11	0,05	2,7	2,2	8,2	3,3	7,3	2,8	-0,20	0,58	0,71	0,71
12	0,30	2,6	2	6,5	2,3	7	3	-0,18	0,60	0,75	0,75
13	0,60	3,2	2	7,4	2,9	8,3	4,2	-0,17	0,50	0,59	0,59
14	0,05	3,3	2,2	6,9	3,6	6,8	2,7	-0,15	0,48	0,57	0,57
15	0,50	3,9	2,1	8	3,9	6,8	3,9	-0,15	0,41	0,47	0,47
16	0,20	3,5	2,1	6,7	2,2	8,5	4,3	-0,13	0,45	0,53	0,53
17	0,05	3,4	2,1	7,9	4,5	8,3	3,5	-0,12	0,47	0,55	0,55
18	0,05	1,9	2,2	7,8	3,1	11,4	4	-0,10	0,81	1,09	1,09
19	0,05	2,7	2,2	8,2	3,4	9,4	2,1	-0,10	0,58	0,71	0,71
20	0,10	4,2	2	7,3	2,8	6,5	4,6	-0,10	0,38	0,43	0,43
21	0,10	2,8	2,2	6,5	2,5	5,1	2,2	-0,09	0,56	0,68	0,68
22	0,20	2,7	2,3	7,8	2,8	6,2	3,2	-0,09	0,58	0,71	0,71
23	0,05	2	2,1	8	3	5,3	2,3	-0,08	0,77	1,02	1,02
24	0,10	3,3	2,1	7,8	2,3	7,3	4,1	-0,08	0,48	0,57	0,57
25	0,10	2,9	2,1	8,6	3	8	3,2	-0,07	0,54	0,66	0,66
26	0,60	4	2	7,4	2,6	7,8	4,7	-0,08	0,40	0,46	0,46
27	0,00	4,5	2,1	7,9	3,6	8,8	4,6	-0,07	0,36	0,40	0,40
28	0,00	4,2	2	9,1	4	8,3	4,8	-0,07	0,38	0,43	0,43
29	0,15	2,4	2,1	7,8	2,8	9,4	2,4	-0,06	0,65	0,82	0,82
30	0,35	2,3	2	8	3,2	8,6	2,7	-0,06	0,68	0,86	0,86
31	0,15	1,7	2	9	3,5	6,5	2,1	-0,06	0,90	1,26	1,26
32	0,00	3,5	2,1	7,7	3,3	6,5	3,9	-0,06	0,45	0,53	0,53
33	0,05	3,1	2	7,3	2,7	7,5	3,3	-0,06	0,51	0,61	0,61
34	0,15	1,8	2,1	7,7	3,6	8,2	2	-0,05	0,85	1,17	1,17
35	0,05	2	2,1	7,5	2,9	7,7	2,5	-0,05	0,77	1,02	1,02
36	0,10	4,5	2,1	7,2	3	7,5	4,8	-0,05	0,36	0,40	0,40
37	0,00	4,4	2	7,2	3,2	9,4	4,6	-0,05	0,36	0,41	0,41
38	0,10	1,8	2	5,9	3	9,1	1,9	-0,05	0,85	1,17	1,17
39	0,10	2,1	2,3	6,1	2,3	9	0	-0,04	0,74	0,96	4,23
40	0,00	1,7	2,1	8,5	4,7	9,2	0,2	-0,04	0,90	1,26	8,68
41	0,10	2	2,2	11,3	4	8,5	3	-0,04	0,77	1,02	1,02
42	0,15	4,9	2	8,9	3,3	9,7	5	-0,04	0,33	0,37	0,37
43	0,00	3,7	2,1	6,7	4	9,8	3,9	-0,04	0,43	0,50	0,50
44	0,35	4,4	2,1	6,3	3,3	8,4	6,9	-0,04	0,36	0,41	0,41
45	0,05	3,2	2,1	5,4	1,7	7,3	4,6	-0,04	0,50	0,59	0,59
46	0,10	2,5	2,1	7,9	5,4	7,9	3	-0,04	0,63	0,78	0,78
47	0,20	3,8	2	7,4	2,9	6,5	4,9	-0,04	0,42	0,48	0,48
48	0,05	3,7	2	7,3	2,6	7,5	5	-0,04	0,43	0,50	0,50
49	0,10	3,5	2,1	8,4	3	7,9	4,2	-0,04	0,45	0,53	0,53
50	0,15	2,1	2,2	6,6	3,4	8,7	1,8	-0,03	0,74	0,96	0,96
51	0,10	3,2	2	6,7	3,7	8,5	4	-0,03	0,50	0,59	0,59
52	0,10	1,6	2	7,3	1,9	7	1,5	-0,03	0,95	1,36	1,36
53	0,15	2,8	2,1	8,4	3,7	10	3,2	-0,03	0,56	0,68	0,68