Universidade de São Paulo
Faculdade de Odontologia de Bauru

Lourdes Rosa Chiok Ocaña

Avaliação histológica da resposta pulpar humana a diferentes técnicas de instrumentação cavitária e de restauração

Dissertação apresentada à Faculdade de Odontologia de Bauru da Universidade de São Paulo para obtenção do título de mestre em Odontologia.

Bauru
2009

Universidade de São Paulo
Faculdade de Odontologia de Bauru

Lourdes Rosa Chiok Ocaña

Avaliação histológica da resposta pulpar humana a diferentes técnicas de instrumentação cavitária e de restauração

Dissertação apresentada à Faculdade de Odontologia de Bauru da Universidade de São Paulo para obtenção do título de mestre em Odontologia.

Área de concentração: Dentística

Orientador: Prof. Dr. José Carlos Pereira

Bauru
2009

Chiok Ocaña, Lourdes Rosa
C442a Avaliação histológica da resposta pulpar humana a diferentes técnicas de instrumentação cavitária e de restauração/ Lourdes Rosa Chiok Ocaña. -- Bauru, 2009.
215 p. : il. ; 30 cm.

Dissertação. (Mestrado) -- Faculdade de Odontologia de Bauru. Universidade de São Paulo.

Orientador: Prof. Dr. José Carlos Pereira

Autorizo, exclusivamente para fins acadêmicos e científicos, a reprodução total ou parcial desta dissertação, por processos fotocopiadores e outros meios eletrônicos.

Assinatura:

Data:

Comitê de Ética da FOB-USP
Protocolo n^{o}: 145/2007
Data: 28/11/2007

Dados curriculares

Lourdes Rosa Chiok Ocaña

Nascimento	03 de Maio de 1975
Naturalidade	Lima - Perú
Filiação	Lourdes Ocaña de Chiok José Chiok Espinoza
1993-1999	Curso de Graduação em Odontologia pela Universidade Inca Garcilaso de la Vega
2001-2003	Mestrado em Odontologia pela Universidade Inca Garcilaso de la Vega
2004-2006	Curso de Especialização em Dentística Restauradora pela Faculdade de Odontologia de Bauru da Universidade de São Paulo - FOB/USP
2007-2009	Curso de Pós Graduação, em nível de Mestrado, em Dentística, pela Faculdade de Odontologia de Bauru da Universidade de São Paulo - FOB/USP
Associações	IADR – International Association for Dental Research SBPqO – Sociedade Brasileira de Pesquisa Odontológica APORYB – Asociación Peruana De Odontologia Restauradora y Biomateriales

"Na infinidade da minha vida onde estou,

tudo é perfeito, inteiro, e completo,

e, ainda, a vida está sempre mudando.

Não há começo e nem fim,

apenas um constante ciclo e uma reciclagem

de substâncias e experiências.

A vida nunca está parada, ou estática, ou obsoleta,

cada momento é sempre novo e único.

Eu sou alguém como o Todo Poderoso que me criou,

e esse Poderoso me deu o poder de criar minhas próprias circunstâncias.

Alegro-me em saber que eu tenho o poder de minha própria mente

para usar da maneira que eu escolher.

Cada momento da vida é um novo ponto de começo

à medida que envelhecemos.

Este momento é um novo ponto

de começo para mim,

bem aqui e bem agora!"

Louise Hay

Dedicatória

Dedicatória

A Dios

por permitirme vivir esta experiência de vida, para evolucionar como ser humano e saber para que estoy aqui!

A mi familia

a mis padres Lourdes e José y a mi hermana Glenny,
por darme su amor incondicional, por ser mi sustento y mi fortaleza em todos los momentos de mi vida, porque son el regalo mas grande que Dios me ha dado!!!

A mis abuelos

Nilda, Angel, José (in memoriam) e Rosa porque ellos son nuestras raizes, de donde todo surgió…

A mis tias

Norka (in memoriam), Lucy, Margarita e Mirella porque desde niña me quisieron como una hija, solo puedo agradecer por todo su amor, por todos los momentos felizes que pase con ustedes.

A mis tios

Gloria, Juan, Maria e Rosario por todo su cariño, por sus ganas de mantener a la familia siempre unida, todo mi agradecimiento es para ustedes.

Ante la presencia de la sabiduria infinita,

um acto de humildad vale mas que todo el conocimiento del mundo"

Santa Teresa de Avila

Agradecimentos

Uma dissertação nunca é o trabalho de uma pessoa só, mas sim, de muitos autores anônimos... Nestas páginas, mais que agradecimentos, permitam-me fazer uma justa homenagem a todas e a cada uma dessas pessoas.

Agradecimento Especial

Ao ***Prof. Dr. José Carlos Pereira,*** por ter me guiado pelo caminho da pesquisa, ensinando-me com dedicação tudo o que sabe, por sua infinita paciência, nobreza e determinação. Pela confiança depositada, pelo incentivo diário em esta longa caminhada do mestrado... Muito Obrigada!

Agradecimentos

Aos meus amigos de infância, *Amelia, Maribel e Jesús*, companheiros de brincadeiras, cantos e danças; faziam às vezes dos irmãos que eu não tinha naquela época... Mesmo estando longe e sem revê-los há muito tempo, nunca me esquecerei de vocês, nem de todos os momentos felizes que passamos juntos!!!

Aos meus companheiros de turma da Faculdade de Estomatologia, UIGV em Lima-Perú, *Karina, Dolly, Carla, Rosa, Patricia, Ruben, Gustavo T, Gustavo M, Vanessa, Santiago, Dalia, Gisela* e outros mais, pelos momentos inesquesiveis que passamos junto durante o convívio de 6 anos de graduação, por serem meus melhores amigos e porque sempre me incentivaram para o meu aprimoramento profissional, por todo o apoio e preocupação durante minha permanência no Brasil... Los quiero mucho!!!

Ao Prof. Carlos Castañeda Castro (in memoriam), porque ele me permitiu o primeiro contato com a dentística restauradora, durante a graduação, ensinando-me a gostar dela. Que Deus o guarde!!

Aos meus amigos *Kori e Jorge*, por estarem sempre do meu lado, me incentivando a novas conquistas...Obrigado por todo seu apoio, mesmo a distância.

A meu padrinho *José Luis Pérez-Albela*, por seus ensinamentos espirituais, por ser um segundo pai para mim, obrigada pela pessoa maravilhosa que você é!!!

A minha madrina ***Nancy***, por ser essa pessoa doce e bondosa que sempre esta pendente de mim e minha família, Obrigada!!!

Aos meus primos, ***Magaly, Giancarlo, Pilar, Martin, Pepe, Hugo, Malu, Eugenia, Naty e Jonny Joe***, por serem parte de minha família..amo vocês!!!

Aos colegas da especialização em dentística restauradora da FOB-USP, turma 2004-2006, ***Suyane, Livia, Leticia, Carlos, Hector, Juan Carlos, Luis, Danny, Sizele, Linda, Cristiane, Amelia, Jorge*** por serem colegas maravilhosos e por me acolheram com muito carinho, Obrigada!!!

Aos extranjeros em Bauru...

A minha amiga ***Rosalyn***, do mestrado em reabilitação oral, foi como uma irmã para min...por todos os momentos que passamos juntas, compartindo as alegrias e as dificuldades, os aniversários, por me ajudar nos momentos mas difíceis. Torço porque a nova família, Rosalyn, Jimmy e a recém chegada Sofia, sejam muito felizes... Que Deus os abençoe!!!

Ao ***Ronald Ordinola***, por ser essa pessoa colaboradora e desinteressada, com vontade de ajudar ao próximo, admirou você, por toda su competência e humildade. Agradeço por toda ajuda na realização desta pesquisa!!!

A ***Manuela Rodriguez***, por toda sua colaboração nesta pesquisa, pelas muitas exodontias que você fez!!!.. pela sua competência como profissional e pela pessoa sincera que você é...Muito obrgada!!!

Ao ***Emilio***, pessoas alegres como você, alegram a vida dos demais...Obrigada pela sua amizade!!!

Do Mestrado...

Aos meus colegas de mestrado, ***Lulú, Flavia, Luciana, Polliana, Paula, Leslie, Leo, Juan Carlos, Ricardo, Eugenio, Karem e Ivonne***, pelos inúmeros momentos compartilhados dentro e fora da faculdade, levarei sempre voces na minha mente e no meu coração...Obrigada pela amizade!!

Meus agradecimentos especiais para ***Ivonne***, minha parceira na clínica, pelo seu jeito de ser alegre e brincalhona..fazia nosso trabalho na clínica mais ameno..por todas as horas em que me ajudou quando mais precissei..sentirei saudades de você..Obrigada por todo!!!

A ***Lulu***, pela sua sincera amizade desde o começo do mestrado, por todos os momentos de convívio e por toda sua ajuda nos momentos dificieis..nunca esquecerei de você...Obrigada viu!!!

A ***Flavia***, pela amizade sincera e por ser sempre prestativa, Obrigada!!!

A ***Luciana***, que nesses últimos dias tem se tornado meu anjo da guarda!!!, por ser essa pessoa integra e desprendida, desejo o melhor para você, e que seu futuro sea brilhante, você merece...Muitissimo obrigada!!!

Ao departamento de Dentística, ***Prof. Dr. Ákira Ishikiriama, Prof. Dr. Carlos Eduardo Francischone, Prof. Dr. Eduardo Batista Franco, Prof. Dr. Émerson André Carrit Coneglian, Prof. Dr. José Mondelli, Prof. Dr. José Carlos Pereira, Profa. Dra. Linda Wang, Profa. Dra. Maria Fidela de Lima Navarro, Profa. Dra. Maria Teresa Atta, Prof. Dr. Paulo Afonso Silveira Francisconi, Prof. Dr. Rafael Francisco Lia Mondelli e Prof. Dr. Sérgio Kiyoshi Ishikiriama***, pelo aprofundamento na biologia e ciência da dentística, pela dedicação, pelo afinco e pelo perfeccionismo, e por tratarem-me com tanto respeito e carinho durante o curso de mestrado.

Aos funcionários do departamento da dentística, ***Rita, Angela, Zuleica, Mauro, Maria, Nelson e Dito***, por serem pessoas maravilhosas, sempre dispotas a ajudar, vocês são a força que todos nós necessitamos..Obrigada

As funcionarias da clínica de pós-graduação, ***Cleusa e Hebe***, por toda sua ajuda duranta a realização desta pesquisa, sem vocês, não poderia ter chegado até aqui..minha vitoria é sua também, Obrigada!!!

Ao departamento de Histologia, seus professores e funcionários, por acolherme com tanto carinho.

Ao ***Prof. Dr. Gérson Francisco de Assis*** e ao ***Prof. Dr. Rumio Taga,*** pela oportunidade de desenvolver parte deste trabalho no laboratório de histologia, FOB-USP.

As funcionárias ***Daniele e Patrícia,*** pela invaloravel colaboração neste trabalho, sem vocês não teria sido possível, Muito obrigada!!!

A ***Tânia Cestari,*** por toda sua ajuda, paciência, competência e amizade.. você foi minha segunda orientadora.. Obrigada por todos seus ensinamentos, sempre lembrarei de você...pessoas como tu, engrandecem o mundo!!!

Aos alunos do departamento de Histologia, ***Pamella, Angelica, Bruna e Ricardo***, pela amizade, pelos momentos de convívio, vocês tormaram minha estância mais feliz!!!

A todos os pacientes que aceitaram participar desta pesquisa, pela sua disposição e boa vontade, porque sem eles, nada poderia ter sido feito.. muitissimo obrigada!!!.

A todos os demais colegas da pós-graduação, pela ajuda a mim sempre prestada.

A todos os professores do curso de Pós-graduação durante o mestrado.

Aos funcionários da Pós-graduação e da Biblioteca, por todo apoio para a realização deste trabalho.

Agradecimentos Institucionais

À *Profa. Dra. Suely Vilela*, digníssima reitora da Universidade de São Paulo;

À *Profa. Dra. Maria Fidela de Lima Navarro*, Secretária Geral da Universidade de São Paulo;

Ao *Prof. Dr. Luiz Fernando Pegoraro*, Diretor da Faculdade de Odontologia de Bauru da Universidade de São Paulo;

À *Profa. Dra. Maria Aparecida de Andrade Moreira Machado*, Presidente da Pós-Graduação da Faculdade de Odontologia de Bauru da Universidade de São Paulo;

Ao *Prof. Dr. Rafael Francisco Lia Mondelli*, Coordenador do Programa de Pós-Graduação em Dentística da Faculdade de Odontologia de Bauru da Universidade de São Paulo;

Ao *Programa PEC-PG CNPq*, pelo fundamental suporte financeiro que tornou este curso possível;

Ao *Programa de Aperfeiçoamento em Ensino (PAE)* pela possibilidade de aplicar meus conhecimentos e dividí-los com os alunos nas aulas de graduação.

Meus sinceros agradecimentos.

Resumo

RESUMO

Este estudo se propõe a analisar a resposta pulpar de dentes humanos a preparos cavitários de classe V, em função de duas diferentes técnicas de instrumentação e de duas diferentes técnicas de restauração. Para tal, cavidades classe V, nas superfícies vestibulares de 48 pré-molares hígidos de pacientes entre 11 e 25 anos, que estavam em tratamento ortodôntico, foram preparadas e restauradas de acordo com os seguintes grupos experimentais: G 1 (n=24) - preparos cavitários realizados com ponta diamantada em alta rotação, restaurados com guta-percha plastificada, cimento ionômero de vidro e verniz cavitário (G 1A; n=12) ou com técnicas adesivas (sistema restaurador adesivo aplicando-se o condicionamento ácido total) e cimento ionômero de vidro (G 1B; n=12); G 2 (n=24) - preparos cavitários com ponta CVD ativada por ultrassom, restaurados com guta-percha plastificada, cimento ionômero de vidro e verniz cavitário (G 2A; n=12) ou com técnicas adesivas (sistema restaurador adesivo aplicando-se o condicionamento ácido total) e cimento ionômero de vidro (G 2B; n=12); e G 3 (controle; n=4) - dentes que foram extraídos sem a realização de qualquer procedimento. Os preparos cavitários foram realizados mantendo o assoalho da cavidade o mais próximo possível da polpa, no entanto, sem provocar exposição pulpar. Os dentes foram extraídos após três períodos experimentais (imediato, sete e trinta dias após o preparo cavitário), fixados, descalcificados, e processados histologicamente. Cortes teciduais longitudinais seriados de 5 µm foram obtidos, corados pelas técnicas de H & E e de Brown & Brenn, e examinados em microscopia ótica. As avaliações morfométricas e por escores foram realizadas e os resultados das mesmas, submetidos, respectivamente, aos testes estatísticos de Mann-Whitney e de Kruskal-Wallis/Dunn, adotando-se um nível de significância de 5%. No período inicial, todos os grupos experimentais (1A, 1B, 2A e 2B) exibiram ligeiro desarranjo da camada odontoblástica vacuolizada e leve invasão da zona acelular de Weil. Não houve diferença entre os grupos experimentais iniciais e o grupo controle. No intervalo de sete dias, pôde-se observar redução da camada odontoblástica, muitos núcleos de odontoblastos aspirados nos túbulos dentinários, alguns espécimes com ausência de pré-dentina e resposta inflamatória aguda com hemorragia. Trinta dias depois, cinco espécimes do total avaliado apresentaram dentina terciária; dois espécimes do grupo 1B apresentaram necrose relacionada com a presença de

bactérias nos túbulos dentinários; e os demais mostraram graus variados de inflamação crônica, associados a restaurações adesivas ou a processos de reparo, com proliferação de vasos e persistência de focos de hemorragia. Portanto, os dois tipos de instrumentação cavitária promovem respostas pulpares similares entre si, mas as diferentes técnicas restauradoras promovem efeitos significativamente diferentes sobre o complexo dentinopulpar.

Unitermos: Polpa dentária. Carbon Vapor Deposition (CVD). Pontas diamantadas. Preparo da cavidade dentária. Ácido fosfórico. Adesivos dentinários. Cimentos de ionômeros de vidro.

Abstract

ABSTRACT

HISTOLOGICAL EVALUATION OF THE HUMAN PULP RESPONSE TO DIFFERENT CAVITY INSTRUMENTATION AND RESTORATIVE TECHNIQUES

The aim of this study is to analyze the pulp response of human teeth to class V cavity preparation, in function of two different instrumentation and restorative techniques. Class V cavities were made on the buccal surfaces of 48 sound human pre-molars from orthodontic patients from 11 to 25 years, and were divided as follows: G1 (n=24) – cavity preparations were made with diamond bur under high speed, restored with either plasticized gutta-percha, glass ionomer cement and surface coated with varnish (G1A) or adhesive protocol (total etch technique and adhesive system application) with glass ionomer filling (G1B); G2 (n=24) – cavity preparations were made with diamond CVD point and ultrasonic device, restored with either plasticized gutta-percha, glass ionomer cement and surface coated with varnish (G2A) or adhesive protocol (total etch technique and adhesive system application) with glass ionomer filling (G2B); and control group G3 (n=4) – extracted teeth with no previous cavity preparation. All cavities were prepared with the cavity floor as close to the pulp as possible, without causing pulp exposure. Teeth extractions were made in three experimental periods (immediate, 7 and 30 days after cavity preparation) and right after extraction they were submitted to histological procedures. Longitudinal tissue serial sections of 5 mm were obtained, H&E and Brown&Brenn stained, and analyzed under optical microscope. Morphometric and score evaluations were carried out and data from both were, respectively, submitted to Mann-Whitney and Kruskal-Wallis/Dunn tests, with 5% significance. Immediately, all experimental groups (1A, 1B, 2A and 2B) exhibited a discrete disorganization of the odontoblastic layer and invasion of the Weil zone. There was no difference between experimental and control groups. At 7-day interval, a decrease of the odontoblastic layer was observed. Many odontoblasts nucleus were seen displaced into the dentinal tubules. Some specimens showed absence of pre-dentine and inflammatory pulp response with hemorrhage. Thirty days later, five specimens presented tertiary dentin formation; two specimens from group 1B presented necrosis coincident with bacteria inside the dentinal tubules; the other specimens showed

various degrees of chronic inflammation, associated to adhesive restorations or repair processes, with blood vessels proliferation and persistent hemorrhagic areas. Therefore, both instrumentation techniques promoted similar pulp response, but different restoration procedures elicited significantly different responses of the dentin-pulp complex.

Keywords: Dental pulp. Carbon Vapor Deposition (CVD). Diamond burs. Dental cavity preparation. Phosphoric acid. Adhesive systems. Glass ionomer cements.

LISTA DE FIGURAS

Figura 1 – Teste de sensibilidade pulpar ao frio empregando líquido congelante Endo-frost -40ºC (Roeko - Coltene/Whaledent Inc, Alemanha (A), e radiografia periapical (B). 112

Figura 2 – Instrumentação cavitária com ponta diamantada em alta rotação (A) e com ponta CVD ativada por ultrassom (B); aspecto final do preparo cavitário (C)..... 113

Figura 3 – Restauração convencional nos grupos 1A e 2A (A e B), restauração adesiva nos grupos 1B e 2B (C e D), e aspecto final e proteção superficial da restauração (E e F). 115

Figura 4 – Seccionamento do do dente no terço medio radicular (A) e armazenamento em solução de formalina a 10% (B)..... 116

Figura 5 – Radiografias mostrando a desmineralização gradual dos espécimes. 117

Figura 6A - Desenho esquemático da parte clínica do trabalho. 118

Figura 6B - Desenho esquemático da parte laboratorial do trabalho. 118

Figura 7 – Desenho esquemático da padronização da área em μm^2 e determinação dos campos morfométricos (adaptado de Warfvinge,1987). 120

Figura 8 – Retículo de integração sobre a imagem de um corte histológico 121

Figura 9 – Mensuração da mEDR através do programa Kontron KS 300- 3.0. 124

10A) Aspecto panorâmico da dentina remanescente (DR) e da polpa (P) adjacente a preparo cavitário (PC) do grupo 1A no período imediato (10x); 10B) Detalhe da figura anterior mostrando ligeiro desarranjo da camada odontoblástica, leve invasão da zona de Weil (ZW), presença de pequenos vacúolos (V), vasos pouco congestos (40x). 130

11A) Aspecto panorâmico da dentina remanescente (DR) e da polpa (P) adjacente a preparo cavitário (PC) do grupo 1B no período imediato (10x); 11B) Detalhe da figura anterior mostrando pequena desorganização da camada periférica da polpa, desaparecimento da camada acelular em parte da cavidade e CO ligeiramente vacuolizada (V) (40x)..... 132

12A) Aspecto panorâmico da dentina remanescente (DR) e da polpa (P) adjacente ao preparo cavitário (PC) do grupo 2A no período imediato - 10X; 12B) Detalhe da figura anterior mostrando desarranjo da camada odontoblástica (seta) sendo invadida por vasos de grande calibre (hiperemia) (VS) com extravasamento de hemácias e ausência da zona livre de células. Esse foi um achado excepcional nesse grupo experimental (40x). 134

13) Presença de calcificações pulpares no terço radicular de espécimes nos grupos 1A e 2A (setas) (40x). 135

14) Em todos os grupos experimentais (1A 1B, 2A e 2B) no período imediato não se observou presença de bactérias (40x). 136

15A) Aspecto panorâmico da dentina remanescente (DR) e da polpa (P) adjacente a preparo cavitário (PC) do grupo 1A no período de 7 dias (10x); e 15B) Detalhe da figura anterior mostrando desorganização da camada odontoblástica com presença de varios vacúolos (V) e muitos corpos de odontoblastos deslocados (cabeça de seta) para o interior dos túbulos dentinários, ausência da pré-dentina e a invasão da zona livre de células por vasos e células da polpa central. Observar o maior calibre dos vaso e hiperemia (VS) (40x). 138

16A) Aspecto panorâmico da dentina remanescente (DR) e da polpa (P) adjacente a preparo cavitário (PC) do grupo 1B no período de 7 dias (10x); e 16B) Detalhe da figura anterior; pode-se observar severo desarranjo da CO, inclusive com destruição de células odontoblásticas (seta). A espessura da EDR nesse espécime foi 56 µm (40x). 140

17A) Aspecto panorâmico da dentina remanescente (DR) e da polpa (P) adjacente a preparo cavitário (PC) do grupo 2B no período de 7 dias (10x); e 17B) Detalhe da figura anterior evidenciando desarranjo da CO, invadida por vasos dilatados e congestos (VS) e com sinais de degeneração hidrópica das células (cabeça de seta). Alguns núcleos de células odontoblásticas deslocados (seta) também puderam ser observados (40x). 142

18A) Formação de dentina terciaria (seta) num espécime de 30 dias pertencente ao grupo 1A. Observa-se a neoformação da camada odontoblástica (cabeça de seta) e a proliferação de vasos sanguíneos na área (20x); 18B) A maior aumento, numa área adjacente destaca-se a matriz dentinária recém formada (seta), inclusive com inclusões celulares (cabeça de seta), cabe ressaltar que este espécime teve a menor EDR do grupo, 72µm (40x). 144

19) Este é um espécime do grupo 1B com 30 dias (40x). Observa-se intenso deslocamento de núcleos odontoblásticos para o interior da dentina (seta), ausência de pré-dentina, áreas de destruição celular na camada odontoblástica (cabeça de seta) e invasão por vasos sanguíneos (VS) (40x). 145

20) Presença de bactérias na parede axial do grupo 1B de 30 dias, sob a camada do adesivo (AD)- 100x. 146

21A) Espécime do grupo 2A no período de 30 dias, observa-se a formação de dentina terciaria (seta), proliferação angioblástica (VS) e neoformação da camada odontoblástica (*) (40x); e 21B) O mesmo espécime numa visão da polpa central, onde pode-se apreciar infiltrado inflamatório crônico (seta) rodeado por capilares sanguíneos (40x). 148

22A) Aspecto panorâmico da dentina remanescente (DR) e da polpa (P) adjacente a preparo cavitário (PC) do grupo 2B no período de 30 dias, observa-se a ausência de pré-detina e áreas de infiltrado inflamatório crônico na polpa profunda (cabeça de seta) (10x); e 22B) Detalhe da figura anterior (área periférica) evidenciando completa desorganização e destruição da CO (*) e grande número de núcleos de odontoblastos deslocados para o interior da dentina (seta) (40x). 150

23A) Aspecto da dentina remanescente (DR) e da polpa (P) adjacente ao preparo cavitário de um espécime do grupo 2B no período de 30 dias, evidenciando bactérias nos túbulos dentinários próximos ao tecido pulpar (cabeça de seta) (40x); 23B) Detalhe da figura anterior mostrando em maior detalhe a presença de bactérias invadindo os túbulos dentinários (cabeça de seta) (100x)..... 151

24) Outro espécime do grupo 2B de 30 dias, mostrando bactérias no interior dos túbulos dentinários bem próximos da polpa (cabeça de seta) (40x)..... 152

25)Espécime do grupo controle, onde pode-se observar a completa normalidade das estruturas. Presença de pré-dentina, camada odontoblástica (CO) zona de Weil (cabeça de seta) e zona rica em células..... 153

LISTA DE TABELAS

Tabela 1 – Distribuição dos grupos experimentais de acordo com os períodos de observação e número de espécimes para cada grupo 111

Tabela 2 – Critérios histológicos avaliados na análise por scores 122

Tabela 3 – Escores e parâmetros para avaliação da presença de bactérias..... 125

Tabela 4 - Valores médios e desvio padrão da densidade de volume (%) das estruturas presentes na polpa coronária, adjacentes ao preparo cavitário, no grupo controle e nos grupos experimentais no período imediato 154

Tabela 5 - Valores médios e desvio padrão da densidade de volume (%) das estruturas presentes na polpa coronária, adjacentes ao preparo cavitário, comparando o tipo de instrumentação (1A x 2A) com restauração convencional, independentemente do período..... 155

Tabela 6 - Valores médios e desvio padrão da densidade de volume (%) das estruturas presentes na polpa coronária, adjacentes ao preparo cavitário comparando o tipo de instrumentação (1B x 2B) com restauração adesiva, independentemente do período..... 155

Tabela 7 - Valores médios e desvio padrão da densidade de volume (%) das estruturas presentes na polpa coronária, adjacentes ao preparo cavitário comparando o tipo de restauração (convencional x adesiva) independentemente do período..... 156

Tabela 8 - Valores médios e desvio padrão da densidade de volume (%) das estruturas presentes na polpa coronária, adjacentes ao preparo cavitário em cada grupo experimental (inicial, 7 e 30 dias), considerando a união dos grupos 1ª e 2ª..... 157

Tabela 9 - Valores médios e desvio padrão da densidade de volume (%) das estruturas presentes na polpa coronária, adjacentes ao preparo cavitário em cada grupo experimental (inicial, 7 e 30 dias), considerando a união dos grupos 1B e 2B remanescente. Comparação entre os quatro grupos experimentais 157

Tabela 10 – Valores médios e desvio padrão da espessura de dentina independentemente do período 158

Tabela 11 – Média (X) e mediana (med) dos escores, e comparação (P) entre os grupos AR+PD R. Convencional (1A) e AR+PD R. Adesiva (1B), nos períodos experimentais: inicial, 7 e 30 dias. 159

Tabela 12 – Média (X) e mediana (med) dos escores, e comparação (P) entre os grupos US+CVD R. Convencional (2A) e US+CVD R. Adesiva (2B), nos p períodos experimentais: inicial, 7 e 30 dias. 160

Tabela 13 – Média (X) e mediana (med) dos escores, e comparação (P) entre os grupos AR+PD R. Convencional (1A) e US+CVD R. Convencional (2A), nos períodos experimentais: inicial, 7 e 30 dias. 161

Tabela 14 – Média (X) e mediana (med) dos escores, e comparação (P) entre os grupos AR+PD R. Adesiva (1B) e US+CVD R. Adesiva (2B), nos períodos períodos experimentais: inicial, 7 e 30 dias. 162

Tabela 15 – Escores obtidos em todos os grupos experimentais e em todos os períodos 163

Tabela 16 – Número de espécimes com bactérias com inflamação e sem inflamação, nos período de 7 e 30 dias 164

SUMÁRIO

1 INTRODUÇÃO 59

2 REVISÃO DE LITERATURA 63
2.1 Resposta pulpar ao preparo cavitário (instrumentação cavitária) com turbina de alta-rotação 68
2.2 Resposta pulpar ao preparo cavitário (durante a instrumentação) com aparelho de ultrassom 76
2.2.1 Pontas CVD 78
2.3 Restaurações Adesivas 83
2.3.1 Condicionadores ácidos 83
2.3.2 Sistemas adesivos 88
2.3.3 Citotoxicidade dos sistemas adesivos 91
2.3.4 Contaminação bacteriana 98

3 PROPOSIÇÃO E OBJETIVOS 103

4 MATERIAL E MÉTODOS 107
4.1 Obtenção da amostra 109
4.2 Divisão dos grupos 110
4.3 Avaliação clínica e radiográfica 111
4.4 Preparo e restauração cavitária 112
4.5 Extração dos dentes e fixação dos espécimes 115
4.6 Desmineralização dos espécimes 116
4.7 Inclusão dos espécimes e microtomia 117
4.8 Coloração das lâminas 117
4.9 Análise dos resultados 119
4.9.1 Análise descritiva 119
4.9.2 Análise morfométrica 119
4.9.3 Análise descritiva e determinação dos escores 122
4.9.4 Análise da presença de bactérias 124
4.9.5 Análise estatística 125

5 RESULTADOS 127
5.1 Análise descritiva das características morfológicas do tecido pulpar segundo os intervalos de tempo 129
5.2 Avaliação morfométrica 153
5.3 Análise por escores 158
5.4 Análise da presença de bactérias 163

6 DISCUSSÃO 165
6.1 DA METODOLOGIA 167
6.2 - DOS RESULTADOS 172

7 CONCLUSÕES 183

REFERÊNCIAS 187

ANEXOS 203

1 Introdução

1 INTRODUÇÃO

Tradicionalmente a disciplina da Dentística Restauradora tem sido avaliada pela qualidade das habilidades técnicas dos profissionais em remover processos cariosos e substituir a estrutura dental perdida com materiais restauradores. Porém, outra dimensão tem sido acrescentada nos últimos 50 anos; uma grande quantidade de informação biológica foi recolhida para permitir que os dentistas tenham a oportunidade de estabelecer diretrizes gerais e parâmetros relacionados com a resposta biológica desses procedimentos restauradores

Nos Estados Unidos, é estimado que de 290 milhões de restaurações realizadas, 200 milhões são substituídas por falhas na restauração (Arnst e Carey, 1998 apud Murray, 2002). Esta alta taxa de falhas no tratamento sugere que os regimes restauradores atuais, ainda não estão totalmente otimizados e têm o potencial de melhorar (Murray, 2002).

Em parte este elevado índice de falhas se deve, a dificuldade da correlação entre o diagnostico clínico e histopatológico da polpa. Sendo impossível a avaliação do sucesso clínico somente pela ausência de dor ou alterações radiográficas.

Além disso, num organismo vivo, o padrão de respostas as injuria se dá por uma complexa combinação de fatores, difíceis de compreender na sua totalidade.

Embora, haja diferenças entre as estruturas e composição da polpa e as da dentina, elas estão totalmente conectadas a ponto de a fisiologia e as reações patológicas de uma afetar a outra. Esta proximidade de resposta inclui reações à lesões cariosas e procedimentos clínicos comuns como preparos cavitários de coroas e restauradores (MJOR; SVEEN; HEYERAAS, 2001).

Qualquer mudança na polpa ou a dentina, que resultem do preparo cavitário, pode afetar a avaliação das reações de todos os procedimentos restauradores, incluindo reações alérgicas e de toxicidade à materiais restauradores ou bactérias (MJOR, 2001).

A manutenção da saúde pulpar, em longo prazo é o resultado de uma preparação atraumatica e o uso de materiais biologicamente aceitáveis, que possam selar a interface dente/restauração para prevenir ou minimizar a infiltração bacteriana (MJOR, 2001).

Nos últimos anos, a instrumentação cavitária sofreu mudanças com a introdução ao mercado das pontas de diamante Carbon Vapor Deposition (CVD) utilizadas com aparelhos de ultra-som.

A utilização do ultrassom para preparos cavitários não é novidade, já desde a década dos 50' Nielsen e Richards (1955); Balamuth (1963) e Postle (1958) mostraram que era possível. Nos dias de hoje, com a melhora da velocidade e da tecnologia dos equipamentos, certamente é realidade. O que faz a diferença mais importante com a alta rotação é a cinética da sua movimentação, que ao invés de desgastar por corte e fricção, a vibração produz micro-explosões sobre a superfície dentária que terminam por remover o que estiver em contato com a ponta.

Apesar de toda esta tecnologia estar disponível para o clínico, é preciso saber se todas as vantagens representam ao mesmo tempo vantagens para o complexo dentino-pulpar.

Devido à falta de evidência cientifica que suporte os efeitos biológicos do uso das pontas diamantadas CVD ativadas por ultrassom sobre o complexo dentino-pulpar, decidiu-se realizar este estudo.

2 Revisão de Literatura

2 REVISÃO DE LITERATURA

O preparo cavitário é o tratamento biomecânico da lesão de cárie e de outras lesões de tecidos duros do dente, de forma que as estruturas remanescentes possam receber uma restauração que as proteja, seja resistente e previna a reincidência de novas lesões cariosas (MONDELLI, 2006). Assim, após a restauração procura-se que o órgão dentário volte a ter um equilíbrio entre suas estruturas externas e internas.

As lesões cariosas, lesões não cariosas (atrição, abrasão, erosão, abfração), o trauma, os procedimentos restauradores e até a movimentação ortodôntica estimulam mecanismos de defesa do complexo dentino-pulpar. No caso dos procedimentos restauradores estes mecanismos representam uma resposta combinada do preparo, da restauração e se houver, de algum estimulo prévio (MJÖR; SVEEN; HEYERAAS, 2001).

A polpa dentária é um tecido conjuntivo frouxo, de origem mesenquimal que reage aos mínimos estímulos, produzindo as variações do complexo dentinopulpar, as quais não se limitam à estrutura dentinária (PEREIRA, 2004). A polpa dentária é, de muitas maneiras, similar a outros tecidos conjuntivos do corpo; mesmo a polpa madura assemelha-se ao tecido embrionário conjuntivo e portanto, uma rica fonte de células tronco. A polpa possui um grande número de estruturas teciduais, incluindo nervos, tecido vascular, fibras de tecido conjuntivo, substância fundamental, fluido intersticial, odontoblastos, fibroblastos, células imunocompetentes e outros componentes celulares, todos circunscritos por uma parede rígida chamada dentina (PASHLEY; LIEWEHR, 2007).

Histologicamente, a divisão desse tecido se dá pela observação das características morfológicas de cada região. A zona odontoblástica é composta principalmente pelos corpos celulares dos odontoblastos (OD), já que seus processos se localizam no túbulos dentinários. Essas células estão organizadas de maneira regular por toda a periferia pulpar em contato com a pré-dentina. A zona acelular, também chamada de camada subodontoblástica ou zona de Weil, localiza-se logo abaixo dos odontoblastos e, na verdade, não é desprovida de células, pois contêm ramificações de processos citoplasmáticos de fibroblastos e ramificações

terminais de fibras nervosas. A zona rica em células caracteriza-se pela alta densidade celular, destacando-se as células mesenquimais e fibroblastos, quase todos em estado de repouso. A zona central distingue-se pela presença de abundante substância fundamental, vasos, nervos, escassas fibras colágenas, fibras reticulares e células como fibroblastos, células mesenquimais indiferenciadas e de defesa (MOLERI; MOREIRA; RABELLO, 2004).

A estrutura dos vasos sanguíneos na polpa é basicamente semelhante à de outros órgãos. Microscopicamente, características estruturais importantes incluem descontinuidade das paredes endoteliais e fenestrações dos capilares. Todas essas características dos vasos sanguíneos da polpa têm função fisiológica. Elas facilitam o intercâmbio de nutrientes e produtos de resíduos entre o fluido intersticial tecidual e o plasma sanguíneo. Este intercâmbio é particularmente importante no momento da injúria, incluindo procedimentos operatórios, trauma e lesões cariosas que afetam a polpa (MJÖR; SVEEN; HEYERAAS, 2001).

O componente mineralizado do órgão pulpo-dentinário é um tecido único. Durante o processo de formação da dentina, os OD se deslocam centripetamente em direção a um centro virtual que coincide com o centro da câmara pulpar. Nessa trajetória deixam seus respectivos processos odontoblásticos, confinados no interior de espaços tubulares na matriz dentinária, conhecidos como túbulos dentinários (PEREIRA, 2004).

Os OD e seus processos têm uma íntima relação com os nervos pulpares. A sensibilidade da dentina pode estar intimamente associada com estas terminações nervosas e sua presença no espaço periodontoblástico. Uma única camada de OD rodeia a parte periférica da polpa, separando o tecido conectivo frouxo da polpa da pré-dentina. Devido ao apinhamento dos odontoblastos na porção coronal, especialmente nos cornos pulpares, eles aparecem como pseudestratificados (MJÖR; SVEEN; HEYERAAS, 2001).

Os OD estão ligados uns aos outros pelos complexos juncionais, pequenos espaços intercelulares de aproximadamente 30 a 40 nm de largura. Junções separadas são formadas por conexinas, proteínas que permitem passagem célula a célula de moléculas pequenas que, acredita-se, sincronizam a atividade celular

(PASHLEY; LIEWEHR, 2007). Durante o preparo da cavidade, essas junções são rompidas, causando, assim, aumento da permeabilidade da dentina em decorrência da descontinuidade da atividade odontoblástica (TURNER; MARFURT; SATTELBERG, 1989).

O fluido intersticial que circunda os elementos morfológicos da dentina é similar, em composição, ao plasma. Embora contenha proteínas, sua concentração é somente cerca de 10% daquela encontrada no plasma (MAITA; SIMPSON; TAO et al., 1991). O fluido intersticial é um importante meio de ligação entre células, plasma sanguíneo e fluido linfático (MJÖR; SVEEN; HEYERAAS, 2001). Fluidos livres ocupam 1% da dentina superficial, mas 22% do volume total da dentina profunda (PASHLEY, 1996). O fluido dentinário pode servir, assim, como um reservatório, do qual agentes irritantes podem se difundir para a polpa, produzindo uma resposta inflamatória (PASHLEY; LIEWEHR, 2007).

O tecido pulpar apresenta várias funções: é responsável pela nutrição das células que o constituem e pela formação da dentina, por meio da ação dos OD; registra sensações dolorosas, por meio de nervos sensitivos, que culminam em uma função de proteção do tecido. É, ainda, responsável pelo processo de defesa do complexo dentinopulpar, com a presença de células que impedem ou retardam a destruição pulpar (ABOUT; LAURENT-MAQUIN; LENDAHL et al., 2000; COX; WHITE; RAMUS et al; 1992; SMITH; TOBIAS; CASSIDY et al., 1994; TORNECK, 2001).

A resposta protetora dos tecidos, de uma maneira geral, é caracterizada por uma série de alterações, entre elas, o processo inflamatório, que tem como objetivo livrar o organismo da causa inicial e das conseqüências de uma lesão celular. Essa resposta ocorre em tecidos conjuntivos vascularizados, envolvendo mediadores químicos e células imunológicas e inflamatórias como neutrófilos, macrófagos, linfócitos, basófilos, eosinófilos, mastócitos e plasmócitos (COTRAN; KUMAR; COLLINS, 2000).

Por estar envolvida por paredes rígidas, a polpa dental é considerada um órgão especial (SMULSON, 1984). Quando inflamada, possui características diferentes dos outros processos inflamatórios, principalmente quando se considera a

capacidade de expansão em conseqüência da vasodilatação ou aumento de permeabilidade vascular (ESTRELA; FIGUEIREDO, 1999).

Terminações nervosas sensoriais e simpáticas são ativadas em estados iniciais de processos inflamatórios (MJÖR; SVEEN; HEYERAAS, 2001). A invasão de células imunes e inflamatórias em lesões na polpa é estimulada pelos nervos sensoriais (FRISTAD, 1997). Assim, as fibras nervosas pulpares contribuem para a angiogênese e para o extravasamento de células do sistema imunológico, e regulam a inflamação para minimizar o dano inicial, mantendo o tecido pulpar e reforçando os mecanismos de defesa da polpa (NAKASHIMA; AKAMINE, 2005).

O trauma do preparo cavitário, assim como a atividade química dos materiais restauradores, pode estimular a liberação de mediadores inflamatórios das fibras nervosas sensoriais (OKIJI; JONTELL; BELICHENKO et al; 1997).

2.1 Resposta pulpar ao preparo cavitário (instrumentação cavitária) com turbina de alta-rotação

Os instrumentos de alta rotação permitem que tecidos mineralizados sejam preparados com mínimo esforço e com muita eficiência (ÖZTÜRK; ÜSÜMEZ; ÖZTÜRK et al., 2004). No entanto, durante a instrumentação cavitária, fatores como: calor friccional, refrigeração, velocidade e pressão do corte devem ser levados em consideração, para que o preparo resulte sempre em estímulo pulpar positivo, e não em irritação (GILMORE, 1964).

Dentre os primeiros autores que estudaram precisamente alguns desses fatores, Marsland e Shovelton (1957) avaliaram os efeitos do preparo cavitário sob a polpa humana, com diferentes velocidades de instrumentação, com e sem refrigeração. Para os autores, o grau de injúria imediata foi maior quando a velocidade de instrumentação aumentava. De 5000 a 15000 rotações por minuto (rpm) as lesões sob as cavidades preparadas sem refrigeração estenderam-se além dos túbulos dentinários com aspecto de queimadura. Acredita-se, então, que a severidade das lesões relaciona-se a fatores térmicos, já que estes distúrbios não foram encontrados quando a refrigeração foi usada.

Em estudo semelhante, Swerdlow e Stanley (1958) avaliaram o efeito da instrumentação com e sem refrigeração na resposta pulpar utilizando uma velocidade média de 20000 rpm. Cavidades classe V foram realizadas em 60 dentes (27 sem e 33 com refrigeração) e as extrações realizadas a intervalos de uma hora até 36 dias após o preparo cavitário. Os resultados revelaram que todos os dentes extraídos, após 24 horas, apresentaram lesões. As lesões inflamatórias nos dentes que tiveram refrigeração limitavam-se à região subjacente aos túbulos dentinários cortados; no entanto, lesões extensas ou formação de abscessos apresentaram-se no grupo sem refrigeração. A evidência de reparo mostrou potencial para a recuperação, sendo melhor no grupo dos dentes com refrigeração.

Somente após a segunda guerra mundial, com o avanço tecnológico, as velocidades disponíveis nos aparelhos (turbinas odontológicas), então empregados neste processo abrasivo, começaram a aumentar. Isto ocorreu inicialmente de forma lenta, com valores de cerca de 12000 rpm ao final dos anos 40, alcançando-se, oito anos depois, 40000 a 45000 rpm. O grande salto veio, entretanto, da utilização, pelos ingleses, de turbinas movidas a ar comprimido, que aumentaram os níveis de rotação para até 250000 rpm (HERBERT, 1974).

Assim, com o objetivo de complementar os resultados obtidos na pesquisa anterior, Swerdlow e Stanley (1959) agora utilizando alta rotação (150000 rpm), demonstraram que a resposta induzida pela instrumentação com alta rotação foi menos severa, embora a média de espessura de dentina remanescente (EDR) fosse menor.

Interessados nos efeitos da velocidade na instrumentação, Seltzer e Bender (1959) analisaram o uso de diferentes velocidades no preparo de 15 dentes humanos para coroas totais. Os dentes foram extraídos imediatamente e observou-se que, quando comparadas com velocidades menores (5000 a 25000 rpm), as altas velocidades (50000 a 150000 rpm) promoviam reações pulpares menos severas quando abundante refrigeração era usada.

Stanley e Swerdlow (1959) apresentaram os resultados de um estudo comparativo que avaliou mais de 450 dentes humanos, preparados com velocidades que iam desde as 6000 até as 200000 rpm. Cavidades de classe V foram preparadas e

restauradas com cimento de óxido de zinco e eugenol. Os espécimes foram extraídos com intervalos de menos de uma hora até 132 dias. A importância da refrigeração foi mais significante quando a velocidade aumentava. Na ausência de uma refrigeração adequada, o toque intermitente no preparo da cavidade com pontas diamantadas não teve beneficio apreciável. O tempo de preparo com altas velocidades teve consequências mínimas sempre que o calor friccional era controlado pela adequada refrigeração. A combinação de alta rotação, temperatura controlada e ligeira pressão conduziram à mínima produção de alterações patológicas pulpares. Nos espécimes extraídos com menos de uma hora, desarranjo da camada odontoblástica e leve deslocamento dos odontoblastos foram as únicas alterações. Na ausência de adequada refrigeração essas características foram mais evidentes, porém sem presença de células inflamatórias.

Continuando com trabalhos a respeito da refrigeração, Marsland e Shovelton (1970) estudaram o reparo em polpas humanas após preparos cavitários comparando turbina de alta rotação com e sem refrigeração. Noventa e três cavidades oclusais em pré-molares hígidos foram realizadas, e os dentes, extraídos em períodos que variaram de 1 dia a 21 meses. Os resultados mostraram que existem suficientes provas para afirmar que reações iniciais e em curto prazo são mais marcadas caso não seja usado algum tipo de refrigeração. Evidente inflamação ocorreu na maioria das polpas e a extensão da injúria foi além dos limites dos túbulos dentinários abertos pelo preparo. Além disso, houve redução do número de odontoblastos e de células pulpares na parte mais profunda do tecido. Em contraste, sob preparos usando água para irrigação, mesmo que houvesse dano apreciável, este só afetava as células odontoblásticas, mas a zona rica em células e a zona acelular continuavam sendo reconhecidas. Uma minoria de dentes mostrou sinais de pulpite. À luz dos fatos, em todos os dentes extraídos depois de 50 dias havia dentina terciária associada à odontoblastos.

A refrigeração durante o preparo cavitário é, portanto, essencial para controlar os efeitos térmicos patológicos, atuando como lubrificante de corte e desgaste, mantendo o campo operatório limpo e visível, reduzindo o embotamento do instrumento de corte por resíduos e mantendo a vitalidade dos tecidos num ambiente fisiológico (DIAMOND; STANLEY; SWERDLOW, 1966). A intermitência do

corte associada à refrigeração faz parte de uma técnica operatória adequada (MONDELLI, 1998; ZACH; COHEN, 1962).

Diferentes graus de resposta pulpar foram encontrados por Zach e Cohen (1965) quando estresses ou tensões, como o calor gerado durante os procedimentos operatórios, especialmente quando a quantidade de refrigeração era inadequada para prevenir a dissipação do calor friccional, eram transmitidos à dentina. O estudo realizado em macacos *Rhesus* avaliou a severidade das lesões pulpares induzidas pela aplicação de calor, como um fator de estresse isolado. A elevação da temperatura foi de 2,2, 5,5, 11 e 16,6º C, acima da temperatura normal da polpa. O intervalo de tempo para a extração dos dentes foi de 2, 7, 14, 56 e 91 dias após a aplicação de calor. Observou-se que com um aumento de temperatura de 2,2°C houve mínimas mudanças intrapulpares, porém com uma elevação de temperatura de 5,5°C houve uma considerável resposta intrapulpar. Além disso, 15% dos dentes não conseguiram recuperar-se. Com 11°C, houve uma variação crítica nas respostas pulpares, algumas mostraram reações que levaram à estimulação de mecanismos de reparo, enquanto outras progrediram para uma necrose (60% dos dentes). Com 16,6°C, todos os dentes mostraram necrose irreversível. Nota-se, assim, que os efeitos do aumento de temperatura durante a instrumentação cavitária podem ter consequências irreparáveis para a vitalidade pulpar.

Entre os fatores que influenciam a geração de calor tem-se: o tamanho e o tipo da broca ou ponta diamantada, o torque, a abrasividade do instrumento, a carga e a quantidade de tecido removido (LAUER et al., 1990; PORKO; HIETALA, 2001). A tecnologia de confecção de pontas diamantadas convencionais apresenta, então, algumas limitações, tanto relacionadas ao processo de fabricação, quanto à eficiência, devido à heterogeneidade no formato das granulações, à dificuldade de automatização em sua fabricação e à pequena durabilidade (BORGES et al., 1999).

Outra consideração é o número de saídas de água da turbina de alta rotação e a direção das aberturas, que deveriam se dirigir à ponta diamantada (CAVALCANTI; OTANI; RODE, 2002).

Durante o preparo cavitário, a direção da força também apresenta um papel importante. A combinação da força exercida em direção pulpar com o intuito de

conseguir profundidade e a força lateral para ganhar extensão produz mudanças térmicas significativas (STANLEY; SWERDLOW, 1961).

Levando em consideração o fator pressão, Stanley e Swerdlow (1961) realizaram um estudo para determinar se a pressão exercida durante os procedimentos operatórios contribuía nas respostas pulpares. Os autores concluíram que, embora a refrigeração seja adequada para prevenir lesões de queimadura, ela não previne a resposta inflamatória quando a força aplicada for maior que 226,8 g. Presumindo-se que o efeito do aumento da temperatura foi controlado pela refrigeração, a grande pressão ou força induziu o aumento da severidade da resposta inflamatória. Intensa infiltração de leucócitos e desarranjo das células na ausência de lesões por queimadura indicaram excessiva força. Segundo os autores, uma carga inferior a 226,80 g, e preferivelmente não maior do que 113,4 g, é desejável biologicamente.

Pesquisas mais recentes avaliaram as mudanças de temperatura na câmara pulpar, durante o preparo cavitário, de acordo com diferentes pressões de ar (22 e 40 psi), diferentes cargas (50 g e 125 g) e diferentes fluxos de irrigação com água (0,15 ou 40 mL/min). Observou-se que para todas as técnicas sem água a média de aumento de temperatura dentro da câmara pulpar foi entre 7,1°C e 19,7°C. Quando uma quantidade baixa de água foi usada, a temperatura aumentou de 3,7°C a 5,9°C, valor acima do limite crítico de 5,5°C capaz de alterações irreversíveis do tecido pulpar durante o preparo cavitário. Já, diante de uma alta refrigeração com água, a temperatura aumentou de -1,8°C até 3,1°C. Quase que para todos os espécimes, a temperatura na câmera pulpar aumentou imediata e continuamente após o contato com a broca, e enquanto a espessura de dentina remanescente era reduzida. Contudo, a experiência clínica mostra que a polpa parece ser capaz de recuperar-se do calor transitório durante o preparo cavitário. Mesmo assim, cuidados devem ser tomados: o uso de abundante refrigeração durante o preparo é um método simples e efetivo para proteger a polpa (ÖZTÜRK et al., 2004).

No final dos anos 60, as pesquisas em torno da instrumentação cavitária começaram a focar-se mais nos aspectos celulares e moleculares das respostas pulpares. Assim, com a finalidade de entender a resposta de defesa do tecido pulpar e o reparo ao estresse produzido pelos procedimentos operatórios, Zach, Topal e

Cohen (1969) fizeram marcações com timidina titulada, em cavidades profundas realizadas em ratos albinos e expostas por 2, 4 e 8 dias no pós-operatório. Os índices de marcação do sistema fibroblasto precursor de odontoblasto, ainda sob o estímulo severo de preparos cavitários profundos e inflamação concomitante, foram baixos, indo de 0,5% no quarto dia, a 3% aproximadamente após 8 dias. A resposta inicial dos fibroblastos pulpares foi organizar colágeno como matriz dentinária de reparo após a destruição dos odontoblastos.

Da mesma forma, Sato (1989), interessado em conhecer a resposta dos nervos pulpares ao preparo cavitário, realizou um estudo em molares de rato. O estudo demonstrou que o preparo cavitário induziu uma evidente diminuição dos nervos imuno reactivos NFP (proteína do neurofilamento) na camada sub odontoblástica e a degeneração dos odontoblastos. Somente poucos nervos sobreviveram na área degenerada. Portanto, a dentina devia ter perdido a sua relação com os elementos neurais quase completamente. Os resultados também mostraram que o plexo nervoso subodontoblástico muda para o interior da polpa imediatamente após o preparo da cavidade e desaparece em um dia.

Procurando alguma evidência acerca do comportamento dos neuropeptídeos liberados durante procedimentos restauradores, Caviedes-Bucheli et al. (2005) destacaram que a liberação de substância P foi induzida pelos preparos cavitários profundos sem exposição da polpa. Estes achados sugerem que a substância P é liberada durante procedimentos dentais comuns (como preparos cavitários) e que sua expressão pode ter um importante significado clínico em termos de inflamação e dor.

Seguindo a tendência, Ohshima (1990) examinou as mudanças ultra-estruturais nos odontoblastos e nos capilares pulpares após o preparo cavitário em ratos. Ele observou que o preparo cavitário causa deslocamento de alguns odontoblastos nos túbulos dentinários enquanto outros são separados da pré-dentina por um exsudato inflamatório. A cadeia de capilares odontoblásticos abaixo da dentina injuriada foi deslocada para o interiorda polpa, junto com os odontoblastos desorganizados. O endotélio dos capilares deslocados mostrou um aumento marcado de vesículas pinocitóticas, sugerindo uma relação próxima com a formação da lesão exsudativa. Um dia após o preparo cavitário, muitos dos

odontoblastos danificados degeneraram. Muitas células com altos índices de núcleo/citoplasma e núcleos proeminentes acumularam-se ao redor dos capilares sub-odontoblásticos, alguns deles tendo fenestrações endoteliais frente a essas células. Essas células sugeriram nova diferenciação odontoblástica recebendo suporte nutricional dos capilares. Três dias após o preparo cavitário, nova diferenciação odontoblástica tomou o lugar dos odontoblastos degenerados. Eles começaram a produzir dentina reparadora cinco dias após o preparo. Capilares se encontraram abaixo da nova diferenciação odontoblástica, mas as fenestrações endoteliais gradualmente diminuíram em número. Durante a formação de dentina reparadora, os capilares continuaram próximos da nova camada odontoblástica.

É consenso entre os pesquisadores e clínicos que um dos fatores mais importantes para determinar a resposta pulpar a um estímulo é a espessura da dentina remanescente (EDR) entre o assoalho da cavidade e a câmara pulpar (GOODIS; ROSENBERG, 1991; JONG-LEE; WALTON; OSBORNE; MURRAY; WINDSOR; SMYTH et al., 2002; PLAMONDON; WALTON; GRAHAM; HOUSTON; SNELL; STANLEY, 1968; ZACH, 1972).

A EDR difere da profundidade do preparo da cavidade, visto que o assoalho da mesma, em cavidades mais profundas em dentes maiores, pode estar mais distante da polpa do que aqueles de cavidades rasas em dentes menores (STANLEY, 1968; SWERDLOW; STANLEY, 1958). Geralmente, uma espessura de 2 mm de dentina entre o assoalho da cavidade e a polpa proporciona uma barreira isolante adequada contra as técnicas operatórias termogênicas mais traumáticas e contra a maioria dos materiais restauradores. No entanto, à medida que a espessura da dentina diminui, a resposta pulpar aumenta acentuadamente e o número de odontoblastos é menor (ABOUT et al., 2001). Segundo About et al. (2001), em média, o número de odontoblastos sob cavidades com menos de 0,25 mm de dentina remanescente é aproximadamente 23% menor se comparado à EDR entre 0,25 e 0,5 mm.

Quanto maior o grau da resposta inicial à irritação causada pelo preparo da cavidade, maior será a formação subsequente de dentina terciária (DIAMOND; STANLEY; SWERDLOW, 1966). A formação de dentina terciária é a principal resposta de reparo pelos odontoblastos frente a um preparo cavitário sem exposição

pulpar (MURRAY et al., 2000) e a evidência final do reparo pulpar (STANLEY, 1982). Em seres humanos, a formação de dentina terciária ocorrerá em média a partir do vigésimo dia, tempo necessário para diferenciação odontoblástica e produção de matriz dentinária. A partir daí, a média diária de formação de matriz dentinária após 100 dias é de 120 µm ou 0,12 mm, o que representa pouca proteção à polpa (STANLEY, 1976)

Em geral, a dentina reacional é secretada pelos odontoblastos pré-existentes, enquanto a dentina reparadora é secretada pelas células odontoblastóides recentemente diferenciadas (SMITH et al., 1995). A deposição de dentina reacional é a principal resposta pós-operatória de reparo diante, por exemplo, de um delicado corte na dentina (estímulo irritante) (SOUZA COSTA; NASCIMENTO; TEIXEIRA, 2002). A dentina reparadora, em contraste, é depositada pela segunda geração de células odontoblastóides quando uma injúria destrói as células primárias (MURRAY et al., 2002).

A dentina contém muitas proteínas capazes de estimular a resposta dos tecidos. Fatores de crescimento, especialmente aqueles da família dos transformadores beta (TGF_{β}), são importantes na sinalização celular para a diferenciação dos odontoblastos e estimulação da secreção da matriz de dentina (MURRAY et al., 2002). Estes fatores de crescimento são secretados pelos odontoblastos e depositados dentro da matriz dentinária (ROBERTS-CLARK; SMITH, 2000).

Um estudo recente enfatiza que para que aconteça a formação de matriz dentinária é necessária a presença de células odontoblastóides e da dentina. Assim, observou-se que o tecido pulpar de rato transplantado subcutaneamente formou tecido mineralizado com características de cemento ou *osso-like.* Isso quer dizer que as células pulpares são capazes de formar tecido mineralizado na ausência de fatores de crescimento da dentina, mas o tecido formado não se assemelha a dentina (HOSOYA et al., 2007).

Novas alternativas têm surgido nos últimos anos em consequência das recentes pesquisas na área de reparo do tecido pulpar. Estas pesquisas propõem, primariamente, terapias *in vivo*, por meio das quais proteínas morfogenéticas ósseas

(BMPs) ou genes BMP são diretamente aplicados à polpa exposta ou amputada. Outra terapia proposta é do tipo *ex vivo* e consiste no isolamento de células tronco progenitoras do tecido pulpar, na sua diferenciação em odontoblastos com proteínas BMP ou genes BMP e, finalmente, em um transplante autógeno para regenerar a dentina (NAKASHIMA; AKAMINE, 2005).

Ainda existe muito a ser estudado no que diz respeito a terapias de reparo e regeneração do tecido pulpar e de outros órgãos. Fica claro, todavia, que um grande passo tem sido dado com a utilização das células tronco: algumas leis já permitem sua utilização em pesquisas e, muito provavelmente, novas alternativas para melhorar a saúde das pessoas virão pela frente.

2.2 Resposta pulpar ao preparo cavitário (durante a instrumentação) com aparelho de ultrassom

As ondas ultrassônicas são, essencialmente, uma propagação mecânica de energia através de um meio apropriado. As ondas ocorrem quando as partículas do meio são energizadas, causando a vibração e a transferência de energia para partículas adjacentes: essa energia é então transmitida na forma de onda (MESQUITA; KUNERT, 2006).

Quando uma onda de ultrassom encontra uma interface entre diferentes meios, como ocorrerá com os tecidos dentários, por exemplo, parte dela será refletida de volta ao meio original e o restante, refletido ao meio novo a uma velocidade que depende das propriedades de transmissão do meio. A razão das ondas refletidas e das ondas refratadas é denominada de impedância acústica, e há maior transferência de energia onde as impedâncias acústicas são similares (MESQUITA; KUNERT, 2006).

A energia que aciona os aparelhos de ultrassom é a energia elétrica, que depois de recebida, é transformada por um transdutor em energia mecânica que se manifesta através de vibração (MESQUITA; KUNERT, 2006).

Em odontologia, a aplicação de vibração mecânica de alta frequência para o corte dental foi sugerida pioneiramente por Hayes em 1934 (MESQUITA; KUNERT, 2006).

Nielsen e Richards (1954) reportaram a construção de uma turbina ultrassônica que operava com 25000 ciclos por segundo e o sucesso que obtiveram no preparo de cavidades em dentes extraídos e em dentes de cães.

Os resultados da comparação da instrumentação com diferentes aparelhos, como: baixa e alta rotação, ar abrasivo e ultrassom, foram publicados por Lefkowitz, Robinson e Postle (1958). Cavidades com profundidade de 0,5 a 1,0 mm além do limite amelo-dentinário foram preparadas e as extrações realizadas com intervalos de 1, 7 e 28 dias. Os resultados mostraram que nas cavidades preparadas com alta e baixa rotação não houve evidências histológicas de danos, talvez porque a profundidade das mesmas tenha sido ideal para padronizar a resposta pulpar ao preparo cavitário. As reações pulpares adversas após um preparo cavitário de maior profundidade foram atribuídas à injúria causada pela profundidade da cavidade em si, e não à instrumentação propriamente dita.

Postle (1958) e Balamuth (1963) já enfatizavam que existia uma redução na geração de calor na polpa devido a redução da fricção da ponta em contraste com os instrumentos de alta ou baixa rotação, proporcionando menor desconforto e maior aceitação por parte do paciente.

Nessa época, a ponta ultrassônica operava em uma frequência de 29 KHz e requeria uma pasta abrasiva de óxido de alumínio para auxiliar no corte ou desgaste de esmalte e dentina (CATUNA, 1953; NILSEN; RICHARDS, 1954; POSTLE, 1958).

A lenta ação de corte e desgaste do sistema de ultrassom durante sua implementação na confecção de cavidades consumia muito tempo e, às vezes, produzia sensibilidade dolorosa. Além disso, uma unidade de sucção potente era necessária para remover a pasta abrasiva. Outras desvantagens eram: a ineficiente remoção de tecido cariado, o custo elevado e o tamanho do aparelho. Com tudo isso o emprego do ultrassom para preparos cavitários não se tornou popular (MESQUITA; KUNERT, 2006).

2.2.1 Pontas CVD

O diamante é o mineral mais duro que existe na natureza devido à forte ligação química entre os átomos de carbono que formam sua estrutura rígida e regular. Além disso, possui baixo coeficiente de expansão térmica e alta condutibilidade térmica; é quimicamente inerte, resistente ao desgaste, biologicamente compatível, isolante elétrico e oticamente transparente aos raios ultravioleta e infravermelho (MAY, 1995).

Sabendo-se que o diamante é composto exclusivamente por carbono, iniciou-se a busca para obtenção do diamante artificial ou sintetizado. O conhecimento das condições nas quais o diamante natural é formado sugeriu que ele poderia ser obtido pelo aquecimento do carbono sob forte pressão, surgindo por volta de 1954 o processo conhecido como *high-pressure, high-temperature* (alta pressão, alta temperatura - Ht Hp). Este processo permitiu a obtenção de diamantes artificiais na forma de pequenos cristais variando de nanômetros a milímetros. Estes cristais tinham que ser agregados, no entanto, a outro material por meio de adesivos, resina ou matriz metálica, limitando o aproveitamento de todas as propriedades inerentes ao diamante (MAY, 1995).

Ainda na década de 50, publicou-se o primeiro indício de obtenção do diamante a partir da forma gasosa de alguns compostos orgânicos, isto é, por deposição química a vapor (*Chemical Vapor Depositon* - CVD). No entanto, devido à completa falta de compreensão dos mecanismos envolvidos e à pequena taxa de crescimento do diamante CVD, o processo de Ht Hp prosperou com maior eficácia, e foi, até o início desta década, responsável pela maioria dos diamantes industriais utilizados no mundo (MAY, 1995).

O sucesso com a técnica CVD veio somente no final da década de 70, devido à intensa atividade da escola russa, que descobriu que o átomo de hidrogênio podia funcionar como um elemento ativador da deposição química. Então, a partir da década de 80, vários grupos de pesquisa se proliferaram em todo o mundo, particularmente no Japão (MAY, 1995).

Sendo assim, o interesse mundial pelo diamante, inclusive para a odontologia, cresceu diante da descoberta de que é possível produzir películas ou capas de diamante policristalino por meio da técnica de deposição química a vapor (*Chemical Vapor Depositon* - CVD), utilizando-se gases, como o metano, na presença de excesso de hidrogênio. Este diamante CVD apresenta propriedades mecânicas, tribológicas e até eletrônicas comparáveis às do diamante natural, além de formar superfícies com camadas contínuas, possibilitando nova aplicação para o diamante. Esta nova tecnologia tornou-se uma alternativa viável e econômica, frente ao método tradicional, para um amplo campo de aplicações, tais como a preparação de superfícies resistentes à abrasão, dispositivos térmicos, óticos e, ainda, a aplicação para a fabricação de ferramentas de corte (TRAVA-AIROLDI, 2002).

As pontas diamantadas CVD são obtidas pela deposição química a vapor do diamante em uma haste de molibdênio, utilizando-se gases como o metano na presença de excesso de hidrogênio. Neste processo, após algumas interações físico-químicas, o diamante é formado como uma peça única sobre a haste metálica, sem a necessidade de métodos para promover adesão. A durabilidade dessas pontas, desde que utilizadas corretamente, é muito grande (TRAVA-AIROLDI, 2002).

No Brasil, as pontas de diamante CVD foram desenvolvidas no Instituto Nacional de Pesquisas Espaciais (INPE) e são fabricadas pela Clorovale Diamantes. A tecnologia CVD permite utilizar o gás hidrogênio, um subproduto da fabricação do hipoclorito de sódio – matéria prima de processo de produção da água sanitária, produzida pela empresa desde a sua fundação em 1991. Com este novo projeto, o hidrogênio deixa de ser, simplesmente jogado no ar para tornar-se um componente essencial à produção de diamante artificial, transformando-o num produto disponível para o mercado a custos mais baixos (MESQUITA; KUNERT, 2006).

O fato das pontas CVD serem apenas recentemente utilizadas em odontologia faz com que não existam suficientes pesquisas no que se refere ao impacto delas na resposta pulpar. Dentre os estudos já realizados, muitos estão focados na avaliação do desgaste e das características das paredes cavitárias do preparo, em comparação com aquelas promovidas pelo uso das pontas diamantadas convencionais.

Borges et al. (1999) examinaram 20 pontas experimentais de diamante CVD e 7 pontas diamantadas em microscopia eletrônica de varredura (MEV) e por meio de análises com microssonda eletrônica (EMA), antes e depois da utilização das pontas por 5 minutos a 60000 rpm (com 115 psi de pressão) em amostras de vidro e dente humano. Os autores observaram que não houve perda de diamante das pontas CVD após os cortes. No entanto, as pontas convencionais diamantadas apresentaram, além de perda significativa de partículas de diamante, defeitos na estrutura metálica causados pelo desprendimento das partículas. Por meio de EMAs, feitas somente nas amostras de vidro, observou-se que a ponta CVD não gerou qualquer contaminação por seus elementos constituintes, diferente da alta contaminação por níquel encontrada no vidro cortado pela ponta diamantada convencional. Como a dureza do esmalte dentário (408 VMH) é semelhante à dureza do vidro (449VMH), os autores sugeriram que a mesma contaminação pode ocorrer no corte de dente, influenciando os procedimentos restauradores.

Conrado et al. (2002) apresentaram um estudo em que superfícies de dentina e esmalte tratadas com ponta cilíndrica convencional, ponta de acabamento convencional, ponta CVD em alta rotação e ponta CVD em ultrassom eram observadas em microscopia eletrônica de varredura. Neste estudo os autores utilizaram quatro dentes seccionados longitudinalmente, num total de 8 amostras experimentais, e observaram que a ponta CVD, quando acoplada à alta rotação, apresentou mesmo desempenho de velocidade de corte que a ponta diamantada convencional. No entanto, quando esta foi utilizada no aparelho de ultrassom, sua velocidade de corte foi aproximadamente metade da convencional. Além disso, a ponta CVD proporcionou maior qualidade de acabamento da superfície tratada quando operada tanto pelo aparelho de alta rotação quanto pelo ultrassom, e melhor visibilidade do campo operatório quando associada ao aparelho de ultrassom.

Vieira e Vieira (2002) compararam, em dentes humanos, o aspecto final das paredes cavitárias preparadas com pontas diamantadas convencionais e pontas de diamante CVD para ultrassom, quanto à quantidade de estrias e *smear layer*. As observações de 28 cavidades com lupa estereoscópica e microscopia eletrônica de varredura evidenciaram que 85% daquelas realizadas com alta rotação apresentavam estrias circulares em suas paredes axiais e 95% apresentavam

espessa camada de smear layer e nenhum túbulo dentinário desobstruído. Quanto às cavidades preparadas com o ultrassom, apenas 20% apresentavam riscos em suas paredes axiais e túbulos dentinários obstruídos com fina camada de *smear layer*. Os autores sugeriram que o fato de as cavidades preparadas com as pontas CVD em ultrassom apresentarem menor número de riscos e/ou estrias e também menor quantidade de *smear layer* pode facilitar a limpeza e o condicionamento dentinário. Porém, não foi possível determinar se essa limpeza se deve à ação direta do diamante CVD ou à ação ultrassônica da água no interior da cavidade.

A remoção da *smear layer* durante a ultrassonoabrasão está relacionada à capacidade de limpeza do fenômeno de cavitação, frequentemente mencionado quando as vibrações do ultrassom com mais de 20 KHz são produzidas em líquidos (WILLIAMS; CHATER, 1980).

Da mesma forma que com a alta rotação, existe a preocupação de que o uso das pontas CVD acopladas ao ultrassom possam aumentar a temperatura no tecido pulpar, mesmo diante de opiniões discordantes.

Vérez-Fraguela, Vives e Ezquerra (2000) avaliaram os efeitos do calor produzido pela raspagem com aparelho de ultrassom na vitalidade pulpar de cães. Na aplicação do ultrassom sem refrigeração por 30 s, lesões histológicas mínimas foram observadas, como discreta dilatação vascular. Na aplicação por 60 s, foi observada hiperemia dos vasos sanguíneos pulpares. Na aplicação por 90 s, observou-se congestão vascular e pequena hemorragia sub-odontoblástica no centro da cavidade pulpar, com marginação de neutrófilos PMN, claro indicativo de uma pulpite.

Com o intuito de comparar o aumento de temperatura intrapulpar produzido pela alta rotação, laser Er: YAG e ponta CVD ultrassônica durante o preparo cavitário, Mollica et al. (2008) avaliaram os três métodos em cavidades classe V em dentes bovinos. Os resultados mostraram que os valores de elevação de temperatura durante o preparo cavitário com pontas CVD ultrassônicas (3,00 ± 1,34 ºC) foi significantemente maior em comparação com os obtidos com alta rotação (1,10 ± 0,56 ºC) e laser Er:YAG (0,84 ± 0,55 ºC), todos sob refrigeração com água.

Mesmo assim, se assume que o aumento de temperatura durante o preparo cavitário *in vivo* seja menor do que *in vitro*, devido à presença do tecido pulpar com circulação sanguínea e ao alto conteúdo de água nas estruturas dentais vitais, que podem ajudar na dissipação do calor (HANNIG; BOTT, 1999).

Com intenção semelhante, Vanderlei et al. 2008 realizaram cavidades tipo *slot* nas superfícies vestibular e lingual de terceiros molares. O aumento de temperatura foi de 4,3℃ para a alta rotação e 3,8℃ para o pre paro ultrassônico, sendo estatisticamente similares. Além disso, o trabalho se propôs a avaliar o tempo requerido para cada preparo, mostrando que para a alta rotação utilizou-se 3,3 minutos, sendo que para o ultrassom o tempo consumido foi de 13,77 minutos; com diferenças estatísticas.

Para finalizar, cabe mencionar que a utilização das pontas CVD tem mostrado vantagens, como menor rugosidade e menor formação de lama dentinária (*smear layer*), menor trauma mecânico e sonoro, e maior durabilidade, quando comparadas às pontas diamantadas convencionais. Entre as dificuldades, pode-se citar a necessidade de treinamento prévio, de domínio da técnica e o alto custo inicial das pontas de diamante.

O preparo cavitário realizado com as pontas ultrassônicas demanda duas operações distintas: penetração e aplainamento. A penetração consiste em remover o esmalte e a dentina através de pressão contra a superfície do dente. O aplainamento consiste em estender o preparo cavitário por meio de leve pressão contra as paredes (POSTLE, 1958; VIEIRA; VIEIRA, 2002). Quaisquer tentativas de utilizá-las como instrumentos convencionais resultarão em falhas, já que o instrumento deve ser mantido com movimentos lentos, firmes, constantes e sem nenhuma força física (POSTLE, 1958; VIEIRA; VIEIRA, 2002).

O advento de técnicas para preparos cavitários conservadores e a busca por instrumentos capazes de minimizar a dor, a vibração e o ruído, substituindo o método convencional da alta rotação, tem motivado pesquisadores a resgatar alguns instrumentos utilizados na confecção dos preparos cavitários, como o ultrassom.

2.3 Restaurações Adesivas

Estudos *in vitro* (cultivos celulares) e *in vivo* têm demonstrado que não apenas lesões cariosas, traumas dentários e preparos cavitários, mas também a atividade química (citotoxicidade) ou física de alguns materiais dentários pode ser uma fonte importante de irritação pulpar (FRANQUIN; BROUILLET, 1988; PAMEIJER; STANLEY, 1998; STANLEY, 1998; HEBLING; GIRO; COSTA, 1999b; SOUZA COSTA; NASCIMENTO; TEIXEIRA, 2002).

2.3.1 Condicionadores ácidos

O condicionamento ácido surgiu para melhorar a união entre o esmalte e as resinas acrílicas (BUONOCORE, 1955). Desde então, muitas tentativas e novas formulações surgiram (ácido tânico a 25%, ácido poliacrílico a 25%, dodicin a 0,09%, ácido fórmico tamponado, ácido 2-butanóico, nitrato de alumínio a 2,5%, ácido oxálico a 1,5%, ácido fosfórico a 30%, 32%, 35%, 37%, 40% e 50%) (STANLEY, 1992), todas elas visando à forma mais inócua de produzir um substrato adequado para adesão.

Atualmente, o condicionamento ácido é realizado em esmalte e dentina (condicionamento total) (FUSAYAMA et al., 1979) e produz, simultaneamente, limpeza da cavidade, remoção da smear layer e, principalmente, desmineralização da dentina peri e intertubular, expondo a rede de fibrilas colágenas e aumentando enormemente as porosidades desse tecido (PASHLEY, 1992; VAN MEERBEEK et al., 1992; SANO et al., 1994). Essas porosidades são criadas pela dissolução dos cristais minerais de hidroxiapatita do colágeno da matriz dentinária (PASHLEY, 1992).

Tem sido reportado que os ácidos penetram preferencialmente ao longo dos túbulos dentinários (SELVIG, 1968) e que a penetração na dentina intertubular acontece em menor escala. Essas observações foram confirmadas por meio de avaliações em microscopia de força atômica (AFM) (MARSHALL et al., 1995). Seguindo esse raciocínio, é lógico entender porque as soluções ácidas conseguem

porosidades da ordem de 0,05 a 0,1 µm de diâmetro na dentina intertubular e de 1 a 3 µm na dentina peritubular (PASHLEY, 1992).

Se o ácido permanecer pelo tempo certo, poderá dissolver tanto a *smear layer* quanto o comprimento total dos *smear plugs* (HAMLIM, LYNCH, SAMARAWICKRAMA, 1990; PASHLEY, 1992) e assim permitir a infiltração do adesivo para a formação da camada híbrida. Uma sobre-desmineralização pode impedir que o adesivo atinja o fundo da rede desmineralizada (WANG e SPENCER, 2004).

Depois de condicionar superfícies de dentina *in vitro* com ácido fosfórico a 35% e EDTA, de acordo com diferentes tempos de aplicação (15, 30 e 60 s), Breschi et al., (2003) demonstraram que 15 s era o tempo apropriado de aplicação, de forma a provocar dissolução dos cristais minerais de hidroxiapatita envolvendo as fibras colágenas superficiais, sem danificar a sua ultra-estrutura; evento que poderia inibir a união de anticorpos às moléculas de colágeno.

Dentre os fatores que influenciam o desempenho dos condicionadores ácidos temos a condição física dos mesmos e a sua concentração. Observações feitas em microscopia ótica com o auxílio de uma coloração denominada tricrômico de Goldner (modificação do tricrômico de Masson, usada comumente para identificar tecido ósseo) revelaram que a espessura e completa desmineralização da dentina na interface adesivo/dentina mostraram-se distintas quando o gel ácido foi aplicado na superfície com ou sem agitação. A agitação do ácido (gel) influencia no comportamento do condicionamento, o que pode estar relacionado com a reposição dos íons H^+ no substrato dentinário e com a remoção dos produtos da reação. Assim, a agitação do gel ácido pode ajudar na desmineralização por curtos períodos de tempo (menor de 15 s), mas pode induzir uma sobre-extensão da camada desmineralizada se o condicionamento for realizado por longos períodos (maiores que 15 s). Portanto, Wang e Spencer (2004) concluíram que a desmineralização da dentina é dependente da condição física do gel condicionador.

A concentração do ácido fosfórico na dentina condicionada influencia substancialmente a permeabilidade da dentina desmineralizada e, portanto, a união

da resina com o substrato, e também a profundidade da desmineralização (PASHLEY 1992; KATO; NAKABAYASHI, 1996).

As soluções ácidas podem e, de fato, desnaturam proteínas, incluindo o colágeno, proteínas não colagenosas e enzimas dos processos odontoblásticos. A acidez pode afetar os processos odontoblásticos se eles estão na superfície da dentina preparada que é condicionada. A extensão dos processos odontoblásticos continua sendo controversa, mas muitos autores concordam que o condicionamento ácido no terço interno da dentina pode envolver um contato direto entre o ácido e os processos odontoblásticos (PASHLEY 1992).

Ainda, a maioria dos condicionadores são bastante hipertônicos (maior concentração de soluto) e tendem a extrair, osmoticamente, fluidos da polpa em direção à superfície, contribuindo para a irritação pulpar imediata (PASHLEY 1992).

Esses reagentes hipertônicos são utilizados devido ao fato de que concentrações muito altas de ácidos são necessárias para se obter adequada umidade, rápida difusão e máxima adesão em 30 a 60 segundos, ou menos. Se os fabricantes atenuam as concentrações para fazê-los menos hipertônicos, o tempo dispendido para o condicionamento ácido torna-se clinicamente inaceitável. Segundo Pashley (1992) esse evento não produz inflamação pulpar, mas deve ser evitado sempre que possível.

Um dos únicos estudos com soluções ácidas hipotônicas foi desenvolvido por Mjor, Hensten-Pettersen e Bowen (1982) e os resultados mostraram que nenhuma das soluções condicionadoras (ácido acético, ácido fórmico, ácido 2-butanóico, ácido propiônico, ácido tricloroacético), sob condições experimentais, causou irritação pulpar significante; isto é, todas as soluções testadas foram biologicamente aceitáveis. Entretanto, é muito importante lembrar que a remoção da camada superficial de *smear layer*, ainda que por um condicionador não irritante, que não amplia sensivelmente as aberturas dos túbulos, expõe os odontoblastos subjacentes e o tecido pulpar às influências imediatas dos materiais colocados subsequentemente sobre a dentina. Ainda assim, parece que a dentina modera a acidez das soluções aplicadas sobre ela.

Quanto à toxicidade dos condicionadores ácidos, sabe-se que associados a sistemas adesivos, em contato direto com o tecido pulpar, podem ocasionar uma resposta inflamatória crônica caracterizada por uma reação de corpo estranho, com presença de infiltrado inflamatório mononuclear, contendo células gigantes multinucleadas. Trabalhos *in vivo,* realizados em dentes humanos,corroboram essa ocorrência (PEREIRA; SEGALA; COSTA, 2000; HEBLING; GIRO; COSTA, 1999a; GWINNETT; TAY, 1998; PAMEIJER; STANLEY, 1998).

O que ainda precisa ser esclarecido é se o condicionamento com ácido fosfórico por si só, em cavidades muito profundas, é capaz de produzir direta ou indiretamente algum estímulo nocivo ao tecido pulpar. Nesse sentido, a literatura mostra opiniões divergentes.

Alguns autores descrevem que as soluções ácidas podem ter um efeito irritante, intensificando as respostas pulpares, quando colocadas em cavidades profundas, com distância da polpa menor que 0,5 mm, promovendo a possibilidade de um aumento na formação de abscessos e fenômenos de reabsorção (MACKO; RUTBERG; LANGELAND, 1978; RETIEF; AUSTIN; FATTI, 1974; STANLEY; GOING; CHAUNCEY, 1975).

Roydhouse (1961) ressaltou que as células mesenquimais são particularmente suscetíveis a mudanças de pH e sua morte é rápida quando o pH fica abaixo de 7.0.

Segundo Stanley (1989) o efeito do ácido fosfórico e de outros ácidos fortes no conteúdo dos túbulos dentinários é quimiotático para neutrófilos. A injúria local afeta pequenos vasos, causando extravasamento do plasma, que contém fibrinogênio e fibronectina. O extravasamento do fibrinogênio promove a formação de um coágulo que, unido à fibronectina, forma uma espécie de contenção de gel que age como uma esponja para aderir os neutrófilos que migram. Os neutrófilos chegam primeiro ao local da injúria não só devido à sua grande mobilidade, mas também porque eles são quimioatraídos pela fibronectina. Os neutrófilos produzem, então, seus próprios quimioatraentes, que induzem a migração adicional de outros neutrófilos ao local (STANLEY 1989 apud STANLEY, 1992).

De acordo com Souza Costa, do Nascimento e Texeira (2002), o condicionamento ácido em dentina profunda (menos de 0,3 mm), seguido da aplicação de sistema adesivo (Single Bond), causou uma resposta pulpar mais intensa, quando comparado com dentina profunda sem condicionamento. Baseados nesse resultado, os autores recomendam a aplicação de uma base cavitária antes de se efetuar o condicionamento ácido e a aplicação do sistema adesivo em dentina profunda.

Opiniões contrárias enfatizam que a variável mais importante que determina se haverá ou não reação pulpar após o condicionamento ácido da dentina é a subsequente inserção de materiais restauradores que selem adequadamente as margens cavitárias, prevenindo a microinfiltração e impedindo que substâncias bacterianas penetrem através dos túbulos para a polpa (HUME; MOUNT, 1988; PASHLEY, 1992).

Destacam também, a excelente capacidade tampão da dentina, que tem a habilidade de restringir a penetração dos íons de hidrogênio (PASHLEY 1990); (WANG; HUME, 1988). Trabalhos como o de Chan e Jensen (1986) mostram que pequenas exposições da dentina ao ácido levam à pequena penetração de íons de hidrogênio através da dentina (0,4 a 0,5 mm de espessura).

Um fator importante no que diz respeito à toxicidade dos agentes condicionadores refere-se à permeabilidade da dentina, que é, teoricamente, diretamente proporcional ao número de túbulos expostos com determinado diâmetro e inversamente proporcional à espessura de dentina (PASHLEY, 1990).

O condicionamento ácido aumenta a permeabilidade dentinária e a umidade o que pode aumentar o risco de um possível efeito tóxico proveniente dos materiais restauradores ou da invasão de bactérias, se houver falhas na restauração ou na interface adesiva (PASHLEY, 1992).

Pashley (1990) avaliou a habilidade das bactérias de invadir a dentina e reduzir sua permeabilidade. Culturas de *streptococcus mutans* eram inoculadas na superfície de discos de dentina e não invadiam os túbulos até gerarem suficientes ácidos metabólicos, depois de muitos dias, para dissolver a *smear layer*. Porém, se os discos de dentina tinham sido previamente condicionados com ácido para

remover a *smear layer*, as bactérias rapidamente invadiam os túbulos e reduziam a permeabilidade em mais de 50%.

Outro ponto crítico do condicionamento é a extensão da zona desmineralizada e consequente infiltração incompleta de monômeros adesivos, deixando uma zona estruturalmente frágil (PASHLEY 1992). Segundo Eliades (1997), alguns condicionadores podem atingir de 0,9, passando por 2,1, e até 3,0 µm de profundidade de desmineralização.

O ideal, segundo Pashley (1992), seria que a profundidade de condicionamento não excedesse 1 a 2 µm, não desnaturasse o colágeno e deixasse remanentes dos *smear plugs* dentro dos túbulos com o intuito de manter a permeabilidade dentinária baixa. Contudo, quando a EDR é apropriada (2,0 mm) o efeito direto do ácido pode ser minimizado por seu tamponamento rápido pelo fluido dentinário (CAMPS; PASHLEY, 2000). A EDR parece ser um fator significante no que se refere à intensidade da reação (FRANQUIN; BROUILLET, 1988).

2.3.2 Sistemas adesivos

Sem dúvida, a odontologia não foi mais a mesma depois de Buonocore (1955), Bowen (1962; 1965), Fusayama et al. (1979) e Nakabayashi, Kojima e Masuhara (1982). Evoluímos da era da retenção à era da adesão; mudamos as restaurações metálicas para as “da cor do dente” e passamos a enxergar uma forma diferente de unir materiais ao substrato dentário.

Mesmo com todos esses avanços, ainda hoje, a adesão à dentina é considerada extremamente crítica e uma série de características inerentes ao substrato, tais como sua morfologia, composição, umidade, enzimas do hospedeiro e reações imunes, desempenham um papel fundamental. Limitações da adesão à dentina também estão relacionadas aos materiais adesivos: aos monômeros hidrofílicos, ao peso molecular, ao grau de conversão, à capacidade de infiltração na dentina desmineralizada, à degradação hidrolítica, etc.

Nakabayashi, Kijoma e Masuhara (1982) comprovaram que era possível conseguir uma adesão eficiente à dentina por meio da infiltração de monômeros de resina, promovendo um mecanismo de hibridização, na dentina condicionada.

Para criar a camada híbrida (CH) é necessário remover a *smear layer* e desmineralizar a camada de dentina mais superficial. Portanto, a rede de fibrilas colágenas (FC) da matriz de dentina é exposta, permitindo a infiltração de agentes adesivos nos espaços interfibrilares (VAN MEERBEEK et al., 1992). Estas são envolvidas e, depois da polimerização, cria-se uma combinação de resina e colágeno que proporciona melhor retenção micromecânica (CARVALHO et al., 1996).

Pesquisas mostram, que os *tags* formados *in vivo* são menores em tamanho e mais esparsos do que os formados em dentes extraídos (HEBLING; CASTRO; COSTA, 2007), devido ao aumento da umidade intrínseca (fluido dentinário), que diminui a penetração dos monômeros resinosos, e à redução da área intertubular sólida (GIANNINI et al., 2001).

As variações regionais na estrutura da dentina são refletidas nas características de permeabilidade, ou condutância hidráulica (PASHLEY E; TAO; DERKSON, 1989), em diferentes locais do dente (SWIFT; PERDIGÃO; HEYMANN, 1995). Assim, a permeabilidade da dentina oclusal é maior sobre os cornos pulpares do que no centro da superfície oclusal (Pashley et al., 1987), o que foi confirmado por Pereira et al. (1999), em uma avaliação do efeito da variação regional morfológica e fisiológica na resistência adesiva à dentina. Assim, a umidade intrínseca da dentina pode afetar significativamente a resistência adesiva regional, especialmente na dentina profunda (área do corno pulpar), enquanto que a pressão hidrostática positiva exerce pequena influência.

Quanto à pressão pulpar, Hebling, Castro e Costa (2007) apontaram que a pressão intrapulpar simulada ou fisiológica, teve um efeito negativo na resistência adesiva só para a aplicação do sistema adesivo convencional (Single Bond) em dentina profunda. Isso pode ter acontecido devido ao aumento do fluxo de água para a superfície da dentina, o qual é exagerado em dentina profunda pelo aumento da densidade tubular nessa região. As variações regionais na morfologia da dentina e a

pressão intrapulpar exercem, portanto, um importante papel na determinação da qualidade da adesão.

Ao mesmo tempo, a presença e eliminação da água são fundamentais no procedimento adesivo: se faltar água, o colapso das FC pode acontecer, diminuindo os espaços entre elas e fechando as vias de passagem para os monômeros resinosos; se houver água em excesso, os monômeros resinosos poderão não ser capazes de competir com sucesso pela superfície da fibra colágena e envolvê-las, desse modo, deixando espaços vazios (Nakabayashi e Pashley, 2000), formando uma CH defeituosa. A água é, portanto, imprescindível para produzir uma boa adesão, mas também é, em parte, responsável pelos mecanismos de degradação da interface adesiva.

Esses achados são importantes, já que claramente indicam que, embora uma rede de colágeno umedecida possa melhorar a infiltração do adesivo ou primer (Gwinnett, 1992), a presença de água pode também enfraquecer a resistência adesiva, se não for removida antes da resina polimerizar (JACOBSEN; SODERHOLM, 1995).

Para os fabricantes de resinas, o grau de conversão dos monômeros em polímeros pode variar entre 57 e 77% do total (ASMUSSEN; UNO, 1992). Já as pesquisas mostram resultados diferentes: Soderholm e Jacobsen (1995) observaram que o grau de conversão dos monômeros adesivos foi de 53,5% sem água presente durante o processo de polimerização; mas, com o acréscimo de 0,2 mL de água por mL de resina, o grau de conversão caiu para 22,7%, ou seja, quase a metade do que foi sem água.

Tanto a água como o oxigênio, presentes no fluido dentinário, interferem na polimerização dos monômeros resinosos (Nakabayashi e Pashley, 2000), afetando, assim, as propriedades dos futuros polímeros. Na formação da CH, os monômeros adesivos se difundem para dentro da matriz dentinária desmineralizada e seu grau de conversão para polímeros, estabelecendo-se ligações cruzadas, pode variar muito, dependendo da quantidade de água que permanece no espaço perifibrilar na dentina intertubular (JACOBSEN; SODERHOLM, 1995).

Imediatamente após a polimerização, a exposição dos adesivos ao meio aquoso provoca o processo de absorção de água (CARVALHO et al., 2004). A água exerce, de imediato, um efeito plastificador das moléculas, determinando alterações imediatas em algumas de suas propriedades mecânicas (CARRILHO et al., 2004). A capacidade da água em permear o sistema adesivo polimerizado está diretamente relacionada com sua característica hidrofílica (CARVALHO et al., 2004).

Esse baixo grau de conversão é indesejável porque qualquer monômero sem polimerizar nas terminações dos *tags* pode produzir irritação temporária da polpa que, provavelmente, será mais intensa se os *tags* penetrarem na intimidade do tecido pulpar (Pashley 1992), como nos casos de cavidades muito profundas.

Outro fator extrínseco que afeta a qualidade de conversão dos monômeros é a relativa pobre polimerização devido à falta de um suficiente tempo de irradiação (Nakabayashi e Pashley, 2000). Cadenaro et al., (2005) correlacionou a extensão da polimerização e a permeabilidade dos adesivos dentais revelando que, independentemente do tipo de sistema adesivo e do número de passos necessários para sua aplicação, todos os sistemas mostraram graus variáveis de incompleta polimerização, que foram correlacionados com a sua permeabilidade ao movimento de fluidos. Os autores propuseram estender a fotoativação em mais 20 s do tempo recomendado pelos fabricantes, o que resultou na melhora da polimerização, sugerindo ser um meio possível para um melhor desempenho dos adesivos.

2.3.3 Citotoxicidade dos sistemas adesivos

Segundo Nakabayashi e Pashley (2000), sistemas adesivos que formam uniões estáveis com tecidos biológicos ou que permitem a cicatrização de ferimentos e a diferenciação de tecidos duros (isto é, dentinogênese ou cementogênese) seriam classificados como biocompatíveis.

O primeiro passo para examinar a biocompatibilidade de um material é determinar o efeito que ele tem na função celular básica. Alguns estudos têm mostrado que atividade da enzima da matriz mitocondrial, denominada succinato

dehidrogenase (SDH), é um bom indicador da função celular (WATAHA; HANKS; SUN, 1995).

Por outro lado, os macrófagos desempenham um papel importante no controle de processos inflamatórios e reparo dos tecidos sendo, assim, células de altíssimo poder fagocitário. A biocompatibilidade dos materiais pode ser influenciada por seus efeitos tóxicos sobre os macrófagos (WATAHA; HANKS; SUN, 1995).

Assim, quando avaliados, componentes dos sistemas adesivos, como Bis-GMA, HEMA, 4-META e UDMA, foram capazes de suprimir a atividade da (SDH) em macrófagos (THP-1) humanos, embora tivesse havido diferença significativa na concentração de resina necessária para produzir supressão. O UDMA causou supressão da SDH em baixas concentrações, seguido pelo Bis-GMA, pelo 4-META e pelo HEMA. Para os quatro componentes avaliados, a concentração necessária para produzir supressão diminuía enquanto a duração da exposição aumentava (RAKICH; et al.,1998).

Hanks et al. (1992) analisaram a biocompatibilidade de dois agentes adesivos e dois de seus componentes: GLUMA (Columbus Dental Division, Miles Inc, St. Louis, MO), Scotchbond 2 (3M, St. Paul, MN), glutaraldeído e HEMA. Para tal, utilizaram culturas de monocamada de células BALB/c 3T3, avaliando quatro parâmetros metabólicos: síntese de DNA, síntese de proteínas, atividade da succinato dehydrogenase (SDH) e conteúdo total de proteínas. Observaram que, tanto para o GLUMA como para o Scotchbond 2, a atividade MTT (*microculture tetrazolium assay*) foi significantemente reduzida ($p < 0,05$) entre 24 e 48 horas de cultura. Já o glutaraldeído (2,5 µmol/lt) e o HEMA (16 µmol/lt) inibiram irreversivelmente os quatro parâmetros metabólicos avaliados. Nos testes de difusão através da dentina, os efeitos foram diluídos 14,7 vezes para o glutaraldeído e 26,7 vezes para o HEMA, comparados com a concentração aplicada no gradiente máximo.

O potencial citotóxico do HEMA, do Bis-GMA, do TEGDMA, do UDMA e de combinações entre eles, sobre fibroblastos de camundongo Balb/c 3T3, foi objeto de estudo. Os monômeros mostraram a seguinte ordem decrescente de citotoxicidade: Bis-GMA, UDMA, TEGDMA, HEMA. Além disso, confirmou-se que a duração da

exposição teve um efeito contundente na toxicidade dos monômeros adesivos, já que o período mais longo de exposição (72 h) resultou em uma alta incidência de interações sinérgicas (combinações binárias). A existência dessas interações significou que os sistemas adesivos têm o potencial de causar respostas tóxicas na polpa em níveis mais baixos do que causariam isoladamente (RATANASATHIEN et al., 1995).

Dos onze componentes resinosos considerados, o Bis-GMA, o UDMA, o BGE-BPA e o HDDM exibiram um intervalo de irreversibilidade que variou entre 10 e 100 µmol/L.; já o TEGDMA, o GMA, o BPA, o E-BPA, o CAMP e o DMAEM exibiram um intervalo de irreversibilidade entre 100 e 1000 µmol/L. Somente para o DHEpT o intervalo de irreversibilidade foi acima de 1000 µmol/L. Mais uma vez se confirmou, então, a hipótese de que a morte celular causada por qualquer produto químico é concentração quanto tempo dependente (HANKS et al.,1991).

A interação entre as células imunológicas da polpa de rato (linfócitos T) e diversos componentes resinosos não polimerizados (UDMA, Bis-GMA, TEGDMA, BPA, HDDM, GMA entre outros) tem sido avaliada, e nota-se que componentes resinosos podem não somente produzir efeitos deletérios sobre o estroma celular, como também prejudicar a função das células imunocompetentes da polpa, reduzindo seu potencial de defesa. Ainda, se poderia especular que a inflamação e a necrose pulpar, em muitas ocasiões, podem ser resultado de um efeito combinado da citotoxicidade do material e da contaminação bacteriana (JONTELL et al.,1995).

Embora os estudos *in vitro* até aqui relatados mostrem diversos graus de citotoxicidade dos diferentes componentes dos sistemas adesivos; quando *in vivo* a espessura de dentina remanescente entre o assoalho da cavidade e o tecido pulpar pode reduzir a difusão desses agentes tóxicos através dos túbulos dentinários (GERZINA; HUME, 1995).

Assim, o estudo de Horsted-Bindslev (1987) reportou que, em dentes que apresentavam dentina com menos de 0,1 mm de espessura, uma reação tóxica pôde ser observada na polpa de dentes com cavidades pré-tratadas com GLUMA (Bayer AG, West Germany). Isso sugeriu que uma parede pulpar maior que 0,1 mm

seria necessária para os túbulos dentinários poderem absorver a filtração do sistema GLUMA presente no fluido tubular.

Da mesma forma, Meryon e Brook (1989), utilizaram fatias de dentina de 0,1 e 0,5 mm de espessura para avaliar a citotoxicidade de três sistemas adesivos: Scotchbond 2 (3M, St Paul, MN,USA), GLUMA (Bayer, Leverkusen, FRG) e Tripton (ICI Dental) em fibroblastos de rim (C-13), depois da difusão através da dentina. Os autores encontraram que todos os materiais foram significativamente tóxicos comparados com o controle, através das duas espessuras de dentina. Em discos com 0,1mm, o GLUMA foi mais citotóxico com 26,9% de células viáveis nas placas de cultura quando comparadas com o controle sem tratamento. Scotchbond 2 foi o segundo mais tóxico com 54,2% e Tripton o menos tóxico com 68,8%. No entanto, com os discos de 0,5mm, a classificação mudou: o Tripton, GLUMA e Scotchbond 2 foram 70,8%, 66,6% e 52,6% mais citotóxicos respectivamente.

Porém, não é só a dentina que pode ser uma barreira para evitar a difusão dos monômeros. Na verdade, o fluido dentinário que circula pelos túbulos e as proteínas do plasma presentes nele são a primeira linha de defesa contra a difusão desde o piso cavitário até a polpa. Cavidades com dentina remanescente menor do que 300 µm, condicionadas, não previnem o deslocamento de agentes adesivos através dos túbulos dentinários (PASHLEY et al.,1996).

Um importante fator a ser mencionado, foi avaliado por Gerzina e Hume (1995). Os autores analisaram o efeito da pressão hidrostática na difusão dos monômeros resinosos (HEMA e TEGDMA) através da dentina, *in vitro*. Para isso, utilizaram cavidades oclusais deixando uma espessura de dentina remanescente entre 1,6 a 2,0 mm, preenchendo a câmara pulpar com água destilada. Além disso, se aplicaram três tipos de pressão: baixa (11.1 mmHg), alta (26.7 mmHg) e um terceiro grupo sem pressão. As cavidades foram restauradas com Scotchbond Multipurpose e resina composta Z100 (3M Dental Products, St. Paul, MN, USA). Eles concluíram que quantidades significantes de HEMA comparadas com o TEGDMA, foram detectadas nos espaços pulpares em todos os dentes e em todos os intervalos examinados ($p < 0,05$). Mostraram também, que a pressão pulpar positiva reduz, mas não previne a movimentação de componentes dos monômeros diluídos

no sentido polpa, que difundiram, desde os agentes adesivos e das resinas compostas, através da dentina, *in vitro*.

Tentando simular a situação real na cavidade bucal, Camps et al., (1996), demonstraram que a difusão de cloreto de sódio através da dentina foi mais rápida com simulação de pressão pulpar pulsátil quando comparada com a simulação de pressão estática. Diante desses resultados, propuseram-se a avaliar a citotoxicidade, *in vitro*, de adesivos dentários sob pressão pulpar pulsátil. Concluíram que, a simulação da pressão pulpar pulsátil aumentou a difusão dos componentes diluídos, uma vez que os agentes adesivos foram mais citotóxicos quando a pressão pulpar pulsátil foi simulada do que na ausência de pressão pulpar (CAMPS et al., 1997).

Outros estudos, ainda, simulam *in vivo* a espessura de dentina que os sistemas adesivos teriam que atravessar em cavidades dentárias. Nem a interposição de discos de dentina de 1mm, nem a presença de 10 cm de pressão por convecção impediram totalmente a difusão do HEMA através da dentina. O coeficiente de permeabilidade do HEMA foi de 0,0003 cm/min e a difusão através de 0,5 mm de dentina reduziu a concentração do HEMA por um fator de 6000 (com 10 cm de H_20 de pressão de retorno) (BOUILLAGUET et al., 1996).

A associação de materiais pode, também, potencializar os efeitos tóxicos, como afirmou Schedle et al., 1998, ao analisar a citotoxicidade de diversos materiais usados rotineiramente na clínica odontológica. A combinação de resina composta, adesivo e primer (Degufill H - Degufill Bond - Degufill adhesive) se mostrou mais citotóxica se comparada com o uso apenas de resina composta. Todos os materiais recém manipulados mostraram citotoxicidade, porém, esses efeitos diminuíram após diferentes períodos de pré incubação e não foram significativos após 6 semanas.

Muitos trabalhos são realizados com linhagem de células de fibroblasto. Apesar disso, uma linhagem celular que tenha suas origens na polpa dental, poderia ser mais adequada para a avaliação de citotoxicidade de materiais dentários se comparadas com tipos de células que derivam de outros tecidos. Desta forma, as células mais apropriadas seriam as de linhagem de células odontoblásticas de camundongo imortalizadas, devido à capacidade de conformarem a camada celular

que circunda a periferia da polpa além de serem as primeiras afetadas pelos materiais dentários. Assim, por exemplo, as células odontoblásticas MO6-G3 apresentaram-se mais sensíveis aos efeitos tóxicos do monômero (TEGDMA) quando comparadas com a linhagem de fibroblastos L929 (MACDOUGALL et al., 1998).

Utilizando linhagem de células odontoblásticas de camundongo imortalizadas (MDPC-23), de Souza Costa e colaboradores (1999) analisaram os efeitos citotóxicos de três sistemas adesivos empregados rotineiramente na clínica: Prime & Bond 2.1 (Dentsply), Single Bond (3M/ESPE, St. Paul, MN, USA) e Syntac Sprint (Vivadent). Os resultados indicaram que todos os materiais reduziram a respiração celular mitocondrial em aproximadamente 50%. O estudo confirma que mesmo depois de polimerizados e lavados com solução salina tamponada com fosfáto, os materiais diminuíram o crescimento celular. Ambos os componentes, ácidos não ácidos, dos materiais experimentais são notáveis agentes citotóxicos.

Grande credibilidade é dada aos estudos *in vivo*, já que eles verdadeiramente mostram as condições reais de trabalho clínico. Alguns desses estudos corroboram os resultados *in vitro*, quanto ao uso e possível toxicidade do condicionamento ácido e aplicação de adesivo em cavidades profundas. Souza Costa, Nascimento e Texeira (2002) relataram que o deslocamento do agente adesivo em profundidade dentro dos túbulos dentinários, pode causar um efeito irritante às células odontoblásticas, o suficiente para estimular a secreção de dentina reacional. Ainda em cavidades com EDR de 162 µm apenas uma leve resposta inflamatória associada a leve desorganização do tecido ocorreu, devido ao condicionamento com ácido feito apenas em esmalte. Quando a *smear layer* foi removida, uma resposta marcada inflamatória e desorganização do tecido pulpar foi observada. Assim, o condicionamento ácido da dentina aliado ao sistema adesivo, causa uma reação pulpar mais intensa se comparada com a dentina não condicionada.

Anteriormente, Franquin e Brouillet, (1988) já tinham concluído algo semelhante, quando avaliaram a biocompatibilidade de restaurações condicionadas com ácido fosfórico e EDTA, mostrando reações severas no tecido pulpar após períodos intermediários (20-50 dias) e longos (51-381dias).

A avaliação da resposta pulpar à técnica adesiva mostrando as características ultra-estruturais através do MEV foi o objetivo de Gwinnett e Tay (1998). Uma característica notável foram as gotículas de resina dentro dos túbulos dentinários e da polpa. As partículas poderiam ter penetrado na polpa através de área de exposição pulpar ou através de um remanescente dentinário muito delgado (0,2 – 0,7 mm).

Pesquisas mais recentes mostram, ainda que, com a diluição dos agentes adesivos (Single Bond) numa relação 1:4000, ocorre alto grau de citotoxicidade. A principal resposta das células da polpa a concentrações tóxicas é retração celular, perda da extensão e arredondamento celular, indicando alteração na mobilidade e na morfogênese celular causadas pelo adesivo (RUEY-SONG et al., 2003)

É cada vez maior o número de artigos que evidenciam que, entre os efeitos colaterais da toxicidade dos adesivos, está a suspensão do reparo do tecido pulpar. Acredita-se que a ausência de formação da ponte dentinária pode dever-se a apoptose das células responsáveis pelo reparo pulpar e neoformação de dentina, induzida pelo adesivo. Em estudo realizado por Mantellini et al. (2003) o adesivo induziu apoptose das células odontoblásticas de camundongo imortalizadas (MDPC-23), de células pulpares indiferenciadas (OD-21) e macrófagos (RAW 264.7), e a proporção de células apoptóticas foi dependente do grau de polimerização do adesivo. Por outro lado, muitas células que não experimentaram apoptose sofreram interrupção do ciclo celular.

Como vemos a polimerização do agente adesivo tem o papel fundamental na toxicidade celular. Costa, Hebling e Hanks, (2003) sugerem que a quantidade de monômero não convertido na dentina deve ser reduzido para evitar a difusão dos monômeros residuais para o espaço pulpar e injúria química ao tecido. Assim, o período de fotoativação é inversamente relacionado aos efeitos citotóxicos das resinas.

Vias de regulação da homeostase celular, dentinogênese ou reparo de tecidos podem ser modificados por monômeros em concentrações muito menores do que as concentrações capazes de causar citotoxicidade aguda (SCHWEIKL; SPAGNUOLO; SCHMALZ, 2006).

2.3.4 Contaminação bacteriana

Pesquisas têm mostrado claramente que muitos fatores podem afetar a resposta pulpar às restaurações dentárias, incluindo o preparo cavitário, a toxicidade dos materiais restauradores e a subsequente infiltração de bactérias (QVIST; STOLTZE; QVIST, 1989).

A contaminação da cavidade pode ocorrer de diferentes maneiras: durante o preparo cavitário; por remanescentes de dentina cariada; pela penetração de saliva na cavidade preparada; durante o ato da restauração; e pelo uso de instrumentos contaminados (PEREIRA; SEGALA, 2002). Posteriormente, pode ocorrer infiltração bacteriana através da interface dente/restauração, um dos problemas clínicos que as técnicas restauradoras ainda não conseguiram controlar, independentemente do material restaurador empregado.

De acordo com o conceito da microinfiltração bacteriana, as reações pulpares observadas após as restaurações cavitárias ocorrem, principalmente, devido à passagem de bactérias entre as paredes dentinárias e os materiais restauradores, para a polpa (CAMPS, 2000). Sugere-se, então, que a resposta pulpar não depende do material propriamente dito, mas sim da capacidade do material de selar as paredes cavitárias e prevenir a microinfiltração (COX, 1987).

Num estudo retrospectivo, Camps et al. (2000) avaliaram a importância da microinfiltração bacteriana, da EDR e do tempo pós-operatório na inflamação pulpar após preparos cavitários (317 dentes). O estudo concluiu que a presença de bactérias nas paredes cavitárias sempre aumenta significativamente a resposta pulpar, sem considerar o tempo de pós-operatório ou a EDR. Para os autores, somente quando não houve presença de bactérias, a EDR foi mais importante que o tempo de pós-operatório. Mesmo assim, no próprio estudo, 4% dos dentes mostraram reações severas na ausência de bactérias.

Reeves e Stanley (1966) estabeleceram uma correlação entre a penetração das bactérias e a condição histológica da polpa em dentes cariados. Verificaram que, nos espécimes onde a distância entre as bactérias mais avançadas em dentina e a polpa, incluindo a espessura de dentina reacional, correspondia a 1,1 mm em

média, as lesões da polpa eram insignificantes. Já um quadro patológico de real consequência e de natureza irreversível era observado quando as bactérias invadiram a camada de dentina reacional. No entanto, as bactérias podem estar expostas a fatores de defesa do hospedeiro, presentes no fluido pulpo-dentinários (BERGENHOLTZ; WARFINGE 1982).

Antes, porém, das próprias bactérias invadirem a polpa, suas enzimas, toxinas e ácidos orgânicos podem causar inflamação pulpar. Por outro lado, quando ainda existe uma camada de dentina não descalcificada, os ácidos produzidos pelos organismos cariogênicos podem ser neutralizados pelos componentes orgânicos dentinários (STANLEY, 1971).

Os produtos bacterianos podem atuar como antígenos e, como tal, o sistema imunológico desempenha um papel importante no mecanismo de defesa do complexo dentinopulpar. A entrada dos antígenos para a polpa ocorre através da dentina. Assim, a permeabilidade da dentina é de extrema importância na determinação da quantidade de antígeno que penetra na polpa e, consequentemente, da magnitude da resposta pulpar (HEYERAAS; SVEEN; MJOR,2001).

Como mencionado em tópicos prévios, o aumento da permeabilidade da dentina é o resultado inevitável do condicionamento ácido, que, dessa forma, aumenta as chances de difusão de qualquer elemento para a polpa. Mesmo assim, algumas observações podem ser feitas quanto à permeabilidade dentinária: por exemplo, os túbulos dentinários têm, funcionalmente, dimensões menores do que as observadas microscopicamente (PASHLEY, 1996). Embora o diâmetro microscópico dos túbulos na junção amelo-dentinária tenha sido descrito como sendo entre 0,5 a 0,9 µm, eles funcionam como se tivessem 0,1 µm de diâmetro. Isto ocorre devido à presença de depósitos intratubulares de mineral e colágeno que formam múltiplas constrições dentro do túbulo, fazendo com que ele tenha dimensões inferiores à de muitos microrganismos (PASHLEY, 1996).

Estudos que mostram uma relação causa-efeito estrita entre presença de bactérias e inflamação pulpar têm sido confrontados com pesquisas que não

encontraram correlação direta entre microinfiltração bacteriana e respostas pulpares severas (QVIST; STOLTZE; QVIST, 1989).

Hebling, Giro e Costa (1999) não evidenciaram nenhuma relação forte entre bactérias e intensidade da resposta pulpar. Os achados mostraram inflamação pulpar na ausência de bactérias e também o contrário, ou seja, amplo número de bactérias na ausência de inflamação, em todos os períodos das avaliações.

No estudo de Costa, Nascimento e Teixeira (2002), a presença de bactérias não esteve correlacionada com a intensidade da resposta pulpar. Espécimes sem bactérias na interface dente/restauração, mostrando longos *tags* de resina e componentes adesivos difundindo-se através dos túbulos dentinários, mostraram uma resposta inflamatória persistente 30 dias após os procedimentos clínicos.

Outra pesquisa *in vivo* que não encontrou correlação consistente entre a presença de bactérias e a intensidade das reações pulpares foi publicada por Franquin e Brouillet (1988). Os autores descreveram que a dentinogênese continuava ativa, com uma camada odontoblástica remanescente contínua, no grupo experimental sem condicionamento ácido prévio e restaurado com *primer* e resina composta, observados após quarenta e três dias, mesmo em cavidades muito profundas e com espessa camada de bactérias nas paredes cavitárias.

Elbaum, Remusat e Brouillet (1992) chegaram a conclusões semelhantes depois de avaliarem a biocompatibilidade de adesivos ao esmalte e à dentina. Não houve correlação entre a intensidade das reações pulpares e a presença de bactérias nas paredes cavitárias. Dos cinco dentes que tinham bactérias, quatro apresentaram reação moderada e só um apresentou reação leve. Em contraste, a única reação severa foi observada em um dente sem bactérias.

Pesquisas na área de capeamento com sistemas adesivos corroboram os estudos até aqui mencionados no que diz respeito à frágil correlação entre a intensidade e presença de respostas pulpares e a contaminação bacteriana. Pereira, Segala e Costa (2000) avaliaram a resposta pulpar a capeamentos diretos com sistemas adesivos e notaram que somente três casos mostraram correspondência entre a presença de bactérias e abscessos pulpares. Embora uma técnica atraumática tenha sido utilizada para realizar as exposições pulpares, persistente

inflamação sem formação de ponte dentinária esteve presente no grupo do capeamento com sistemas adesivos, mesmo na ausência de bactérias.

Achados muito semelhantes foram relatados por Stanley e Pameijer (1998), que avaliaram casos de capeamento pulpar com sistemas adesivos sobre substrato contaminado com saliva, desinfetado, condicionado com ácido fosfórico e restaurado com sistemas adesivos e resina composta. Os autores observaram que poucas bactérias foram encontradas considerando-se o tamanho e a severidade das lesões pulpares.

Outros fatores como a composição química da superfície dos materiais e o tempo de fotoativação dos mesmos podem ser importantes para colonização bacteriana (de FÚCIO, 2007). Um estudo recente mostra que a liberação de flúor dos cimentos de ionômero de vidro inibe a desmineralização da dentina adjacente às restaurações, apesar da largura da fenda (*gap*). O estudo observou que a largura da fenda tem relação com a ocorrência de cárie apenas quando não há liberação de flúor pelos cimentos ionoméricos (CENCI et al., 2009).

3 Proposição e Objetivos

3 PROPOSIÇÃO E OBJETIVOS

O presente trabalho tem a proposta de analisar a resposta pulpar em dentes humanos, submetidos a preparos cavitários classe V, realizados com duas diferentes técnicas de instrumentação e de restauração.

Os objetivos específicos são os seguintes:

a) Comparar a resposta pulpar após preparos realizados com ponta diamantada em alta rotação e com pontas do sistema CVD (Carbon Vapor Deposition) ativadas por ultrassom;

b) Analisar a resposta pulpar após preparos cavitários realizados com as mesmas técnicas mencionadas e restaurados com sistema restaurador adesivo aplicando-se o condicionamento ácido total.

Desse modo as hipóteses nulas a serem testadas são:

a) Não haverá diferença na resposta pulpar entre os dois métodos de instrumentação cavitária.

b) Não haverá diferença no efeito da associação entre o preparo cavitário e a restauração adesiva na resposta pulpar.

4 Material e Métodos

4 MATERIAL E MÉTODOS

4.1 Obtenção da amostra

Para a realização deste estudo foram selecionados pacientes que tivessem a indicação para extração de dentes pré-molares por razões ortodônticas. Previamente, o projeto foi submetido e aprovado pelo comitê de ética em pesquisa da Faculdade de Odontologia de Bauru - USP (protocolo nº 147/2007, anexo 1e 2).

Com o intuito de orientá-los quanto ao motivo da pesquisa, cada paciente ou responsável recebeu o termo de consentimento livre e esclarecido (TCLE) (anexo 3, 4, 5 e 6) e após esclarecimentos de todas suas dúvidas e de seus consentimentos, iniciou-se a seleção dos pacientes para a preparação dos dentes.

Adultos jovens saudáveis de ambos os gêneros, com idades entre 11 e 25 anos e que estavam em tratamento ortodôntico na Faculdade de Odontologia de Bauru, Associação Paulista de Cirurgiões Dentistas (APCD - Bauru), Sociedade de Promoção Social do Fissurado Lábio-Palatal (PROFIS- Bauru), Faculdade de Odontologia da Universidade do Sagrado Coração (USC) e, em alguns casos, em clínicas particulares, integraram a amostra.

Foram selecionados 21 pacientes, dos quais 10 do sexo feminino e 11 do sexo masculino. Cada paciente possuía, no mínimo, dois dentes para extração, de forma que puderam receber tratamento diferente em cada dente. No total foram obtidos 52 pré-molares humanos hígidos superiores ou inferiores Os critérios de inclusão abrangeram os seguintes pontos: dentes com vitalidade pulpar e livres de lesões cariosas, de restaurações de qualquer natureza e extensão, de lesão cervical, de problemas periodontais e de trincas e fraturas.

4.2 Divisão dos grupos

Os dentes foram selecionados aleatoriamente, obedecendo os períodos para extração planejados pelo ortodontista, e divididos em grupos, assim descritos:

Grupo 1 (n=24)

Todos os preparos cavitários foram realizados com ponta diamantada cilíndrica nº 1093 (KG Sorensen, Barueri, Brasil) acoplada à turbina de alta rotação (Magno 604C Kavo, Joinville, Brasil). Uma ponta diamantada foi usada para cada 4 preparos cavitários.

Grupo 1A (n=12)

Após o preparo o grupo recebeu restauração convencional.

Grupo 1B (n=12)

Após o preparo o grupo recebeu restauração adesiva.

Grupo 2 (n=24)

Neste grupo os preparos foram realizados com ponta CVD cilíndrica nº CR-1 (CVDentus, São José dos Campos, Brasil) acoplada à aparelho de ultrassom (CVDent 100, São José dos Campos, Brasil). Em média, foram realizados 6 preparos com cada ponta CVD (4 pontas foram usadas no total).

Grupo 2A (n=12)

Após o preparo o grupo recebeu restauração convencional.

Grupo 2B (n=12)

Após o preparo o grupo recebeu restauração adesiva.

Grupo 3 (n=4)

Dentes que foram sem qualquer procedimento e, nesse caso, representavam o grupo controle.

Períodos experimentais

Para cada um dos grupos experimentais os dentes foram extraídos após três diferentes perídos, contados à partir do momento dos procedimentos de preparo cavitáro e restauração.

- Perído imediato: os dentes eram extraídos imediatamente após os procedimentos restauradores;

- Perído de 7 dias: os dentes submetidos aos ensaios experimentais eram extraídos após esse tempo de permanência na boca;

- Período de 30 dias: dentes extraídos 30 dias após os experimentos.

Tabela 1 – Distribuição dos grupos experimentais de acordo com os períodos de observação e número de espécimes para cada grupo

Grupos	Instrumentação/Restauração	Período			Total
		Inicial	7 dias	30 dias	
1A	AR + PD = R. Convencional	4	4	4	12
1B	AR + PD = R. Adesiva	4	4	4	12
2A	US + CVD = R. Convencional	4	4	4	12
2B	US + CVD = R. Adesiva	4	4	4	12
3	Controle				4
					52

4.3 Avaliação clínica e radiográfica

O diagnóstico da condição polpar foi realizado por meio da anamnese do paciente, dos testes objetivos de sensibilidade pulpar e da análise dos aspectos radiográficos dos dentes. Após a anamnese do paciente iniciava-se exploração clínica geral da boca com ênfase para as áreas correspondentes aos dentes de interesse, compreendendo inspeção e palpação e teste de mobilidade. Aplicavam-se, em seguida, os testes de percussão, de sensibilidade pulpar ao frio (Fig. 1A) empregando para tal fim líquido congelante Endo-frost -40ºC (Roeko - Coltene/Whaledent Inc, Alemanha). Eram considerados normais os dentes que não acusavam sensibiidade à percussão e que respondiam ao teste de sensibilidade ao frio, com rápido declínio da dor.

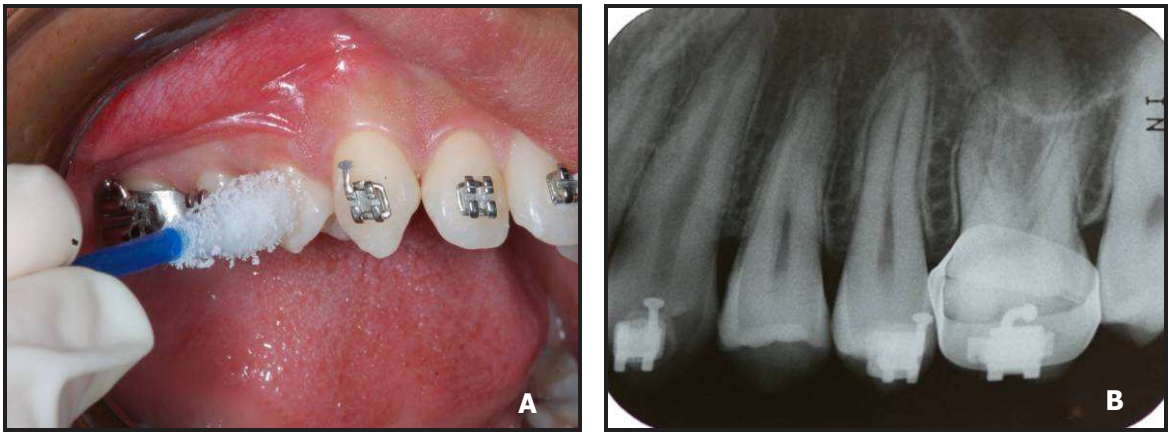

Figura 1 – Teste de sensibilidade pulpar ao frio empregando líquido congelante Endo-frost -40ºC (Roeko - Coltene/Whaledent Inc, Alemanha (A), e radiografia periapical (B).

Ao exame radiográfico, eram considerados apropriados para este estudo os dentes com ausência de lesões cariosas, patologias periapicais, dilacerações radiculares (Fig. 1B) ou qualquer outra patologia que impedisse o experimento ou a extração do dente. As radiografias periapicais utilizadas foram Kodak Insight (Eastman Kodak Company, New York, USA) e os posicionadores Cone Indicator (Indusbello, Brasil). Todos os dados registrados durante a avaliação foram anotados em fichas especificas para cada paciente (anexo 7).

4.4 Preparo e restauração cavitária

Confirmadas as apropriadas condições clínicas e radiográficas dos dentes, dava-se inicio aos procedimentos restauradores, iniciando-se com a profilaxia do dente em questão e dos vizinhos com pedra pomes (SS White, RJ, Brasil) e escova Robson, seguida de passagem de fio dental pelos espaços interproximais. Logo em seguida, com ajuda de um cotonete aplicava-se anestesia tópica (Benzotop DFL, RJ, Brasil) e o anestésico local (Articaine 4%100 DFL, RJ, Brasil). Para os dentes superiores aplicava-se a técnica terminal infiltrativa e, para os inferiores, a anestesia por bloqueio regional do nervo alveolar.

O isolamento absoluto com lençol de borracha (Madeitex, São José dos Campos, SP, Brasil) e grampos estereis, era fundamental para melhor visualização

do campo operatório, assim como para o afastamento genvival necessário para localizar-se corretamente o preparo cavitário no terço cervical do dente. A seguir, cavidades de Classe V eram preparadas nas superfícies vestibulares dos pré-molares a, aproximadamente, 1,0 mm da junção amelo-cementaria. Nos grupos 1A e 1B as cavidades foram preparadas com ponta diamantada montada em turbina de alta rotação (Fig. 2A), sob refrigeração abundante de spray de água deionozada e acopladas à um aparelho de ultrassom (Fig. 2B) sob o mesmo tipo de refrigeração. As cavidades apresentavam em média 3,0 mm no sentido mésio-distal e 2,5 mm no sentido ocluso-gengival. Procurou-se estender o assoalho da cavidade até o ponto mais próximo possível da polpa sem, no entanto, provocar exposição pulpar. A parede axial da cavidade era desgastada até que se pudesse distinguir a coloração rosada da polpa, por transparência do remanescente dentinário. Todo o procedimento de desgaste das estruturas, foi realizado com mínima pressão dos instrumentos para prevenir o desenvolvimento de calor excessivo, realizando-se movimentos curtos e intermitentes.

Figura 2 – Instrumentação cavitária com ponta diamantada em alta rotação (A) e com ponta CVD ativada por ultrassom (B); aspecto final do preparo cavitário (C).

Os procedimentos restauradores variaram conforme os grupos experimentais como segue. Para os grupos 1A e 2A empregou-se o que se convencionou chamar de restauração convencional. Este procedimento consistia da aplicação de uma camada de guta-percha plastificada (DFL Indústria e Comércio S.A, RJ, Brasil) sobre a parede de fundo da cavidade, atuando como isolante (Fig. 3A). Em seguida, a cavidade era restaurada com cimento de ionômero de vidro de pressa química (Ketac Molar Easymix, 3M ESPE, Alemanha) (Fig. 3B), preparado de acordo com as instruções do fabricante. Sobre este, aplicava-se uma camada de verniz cavitário (Cavitine SSWhite, RJ, Brasil) para evitar trincas e rachaduras na superfície da restauração. Pretendeu-se, com esse procedimento, eliminar toda e qualquer possível interferência do material restaurador na resposta do complexo dentinopulpar. Assim, as eventuais reações pulpares poderiam ser interpretadas como resposta exclusiva às técnicas de preparo cavitário.

Nos grupos 1B e 2B, foram executadas restaurações adesivas, empregando-se a técnica do condicionamento total com ácido fosfórico a 37% (Dentsply, Indústria e Comércio Ltda, RJ, Brasil) por 15 segundos em dentina (Fig. 3C). Em seguida, as cavidades eram lavandas abundantemente com *spray* água/ar durante 20 s. O excesso de água era removido com papel absorvente, respeitando-se a técnica úmida para aplicação do adesivo. O sistema adesivo empregado foi o Adper Single Bond 2 (3M ESPE St.Paul, USA) (Fig. 3D). Os excessos de adesivo das paredes cavitárias em esmalte foram removidos e, então, o adesivo foi fotoativado com lâmpada halógena (Curing Light 2500, 3M Dental Products, Alemanha) por 20 s. Realizava-se, em seguida, restauração convencional (Fig. 3E e F). Na figura 6A observa-se o desenho esquemático da parte clínica do trabalho.

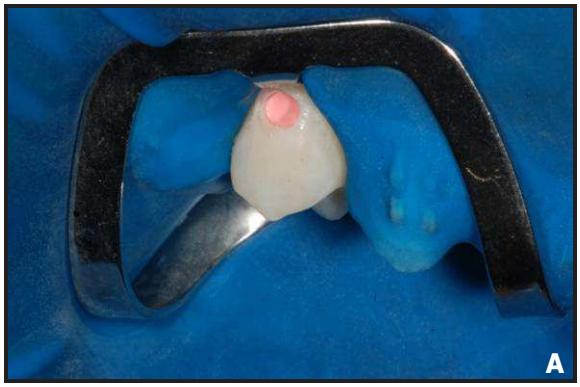

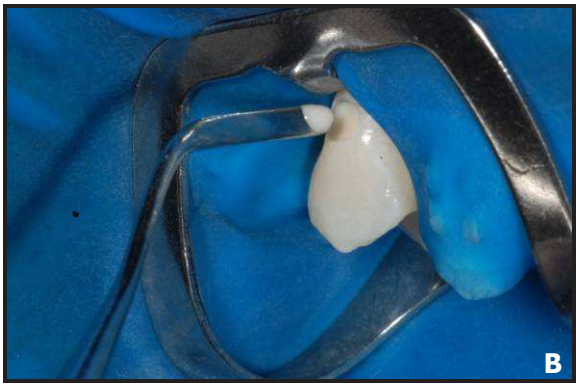

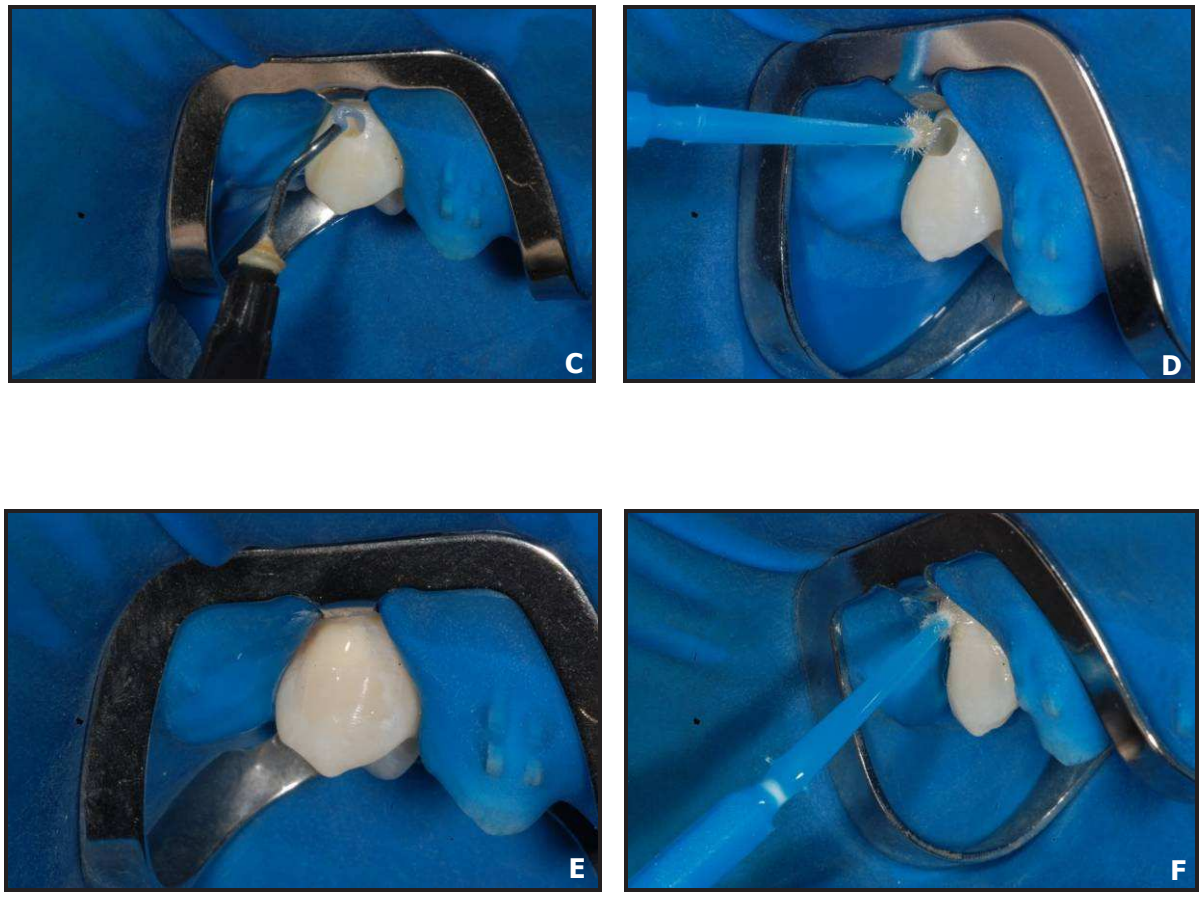

Figura 3 – Restauração convencional nos grupos 1A e 2A (A e B), restauração adesiva nos grupos 1B e 2B (C e D), e aspecto final e proteção superficial da restauração (E e F).

4.5 Extração dos dentes e fixação dos espécimes

Após os intervalos experimentais programados as exodontias, sob anestesia local, foram realizadas por especialista em Cirurgia, empregando extratores para evitar a ocorrência de alterações comumente observadas no tecido pulpar quando se utilizam fórceps.

Imediatamente após a extração, os dentes eram seccionados no terço médio da raiz com ponta diamantada n^0 2136 (KG Sorensen, Barueri, Brasil) acoplada à alta rotação sob abundante refrigeração (Fig. 4A), para permitir a penetração da solução fixadora. Eram, em seguida, etiquetados e armazenados em frascos individuais (Fig. 4B) contendo solução de formalina a 10%, tamponada em tampão

fosfato pH 7,2 (Formaldeído em solução 37% PA ACS, Merck®) onde permaneceram por no mínimo 3 dias e no máximo 7 dias.

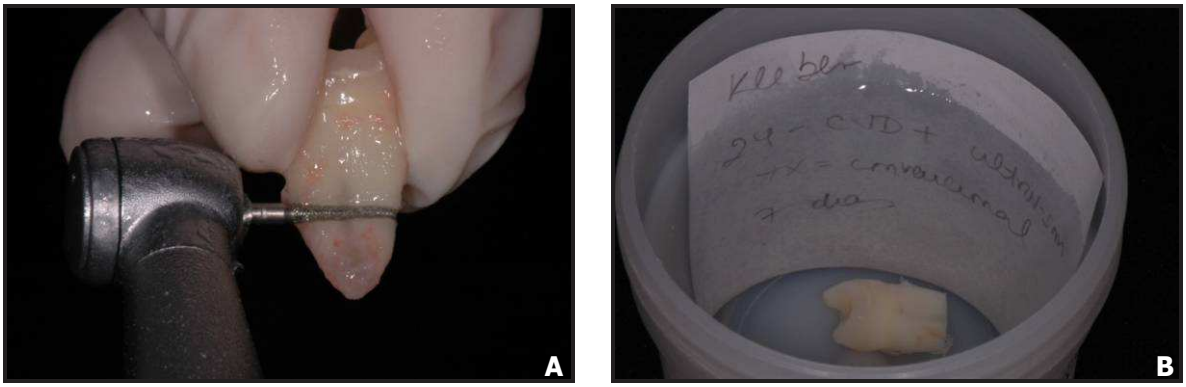

Figura 4 – Seccionamento do do dente no terço medio radicular (A) e armazenamento em solução de formalina a 10% (B).

4.6 Desmineralização dos espécimes

Após o processo de fixação os dentes foram submetidos à desmineralização em solução de ácido etilenodiaminotetracético (EDTA, Titriplex III Merck®) a 4,13% e hidróxido de sódio (Vetec Química fina LTDA) a 0,44%, com pH 7,2. O processo de desmineralização ocorreu em aproximadamente 150 dias com trocas semanais da solução desmineralizadora e sob agitação constante.

Para a avaliação do grau de desmineralização os espécimes eram radiografados a cada 4 semanas (Fig. 5), utilizando-se filmes radiográficos periapicais (Kodak Insight Eastman Kodak Company, New York, USA) e aparelho de raio X (Spectro II 70 X, Dabi Atlante, Brasil), configurado para 70 KvP, 7 mA com tempo de exposição de 0,17 segundos, a uma distância foco-filme de 30 cm, e com o feixe de raios-x direcionado perpendicularmente aos espécimes. As radiografias foram processadas com aparelho automático (Air Techniques, USA). Eram considerados adequadamente desmineralizados os espécimes que não apresentavam áreas radiopacas em qualquer parte de sua estrutura, o que ocorria ao término de 4 a 5 meses sob processo de desmineralização.

Figura 5 – Radiografias mostrando a desmineralização gradual dos espécimes.

4.7 Inclusão dos espécimes e microtomia

Com a desmineralização completada, as peças eram lavadas em água corrente por 24 horas, desidratadas em concentrações crescentes de etanol a 70%, 90% e 100%, diafanizadas em xilol e incluídas em Histosec® (Merck KGaA, Damstadt, Alemanha). Cortes teciduais seriados no sentido vestíbulo-lingual longitudinal dos espécimes, com 5 µm de espessura, foram obtidos com auxílio de um micrótomo (Leica – Jung RM2045 – Leica Instruments Gmbh D—6907 - Alemanha). Foram obtidos em média 70 cortes seriados, correspondentes a toda a extensão do tecido pulpar, montados em número de 3 a 4 cortes por lâmina, as quais foram adequadamente codificadas e numeradas.

4.8 Coloração das lâminas

As lâminas com numeração par foram coradas com hematoxilina e eosina, reservando-se as lâminas impares como opção para técnicas alternativas de coloração. Assim, os cortes mais representativos de cada espécime eram corados pela técnica de Brown & Brenn para a prospecção de bactérias eventualmente presentes nos espécimes. Na figura 6B observa-se o desenho esquemático da parte laboratorial do trabalho.

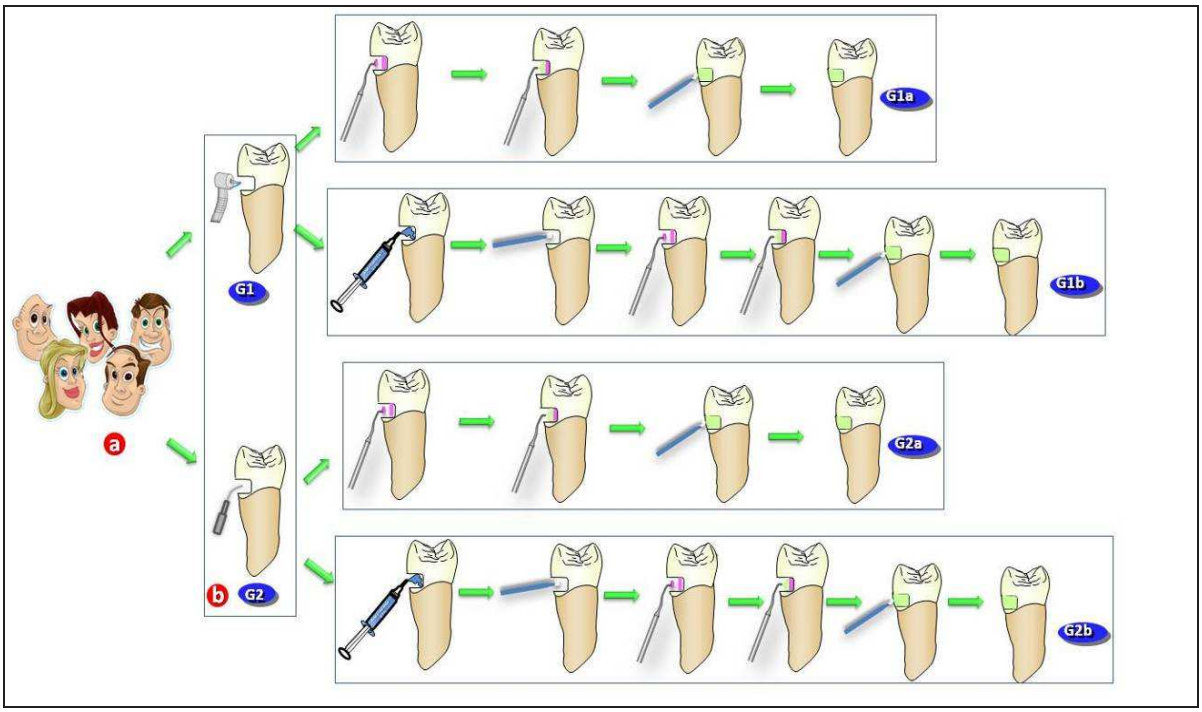

Figura 6A - Desenho esquemático da parte clínica do trabalho.

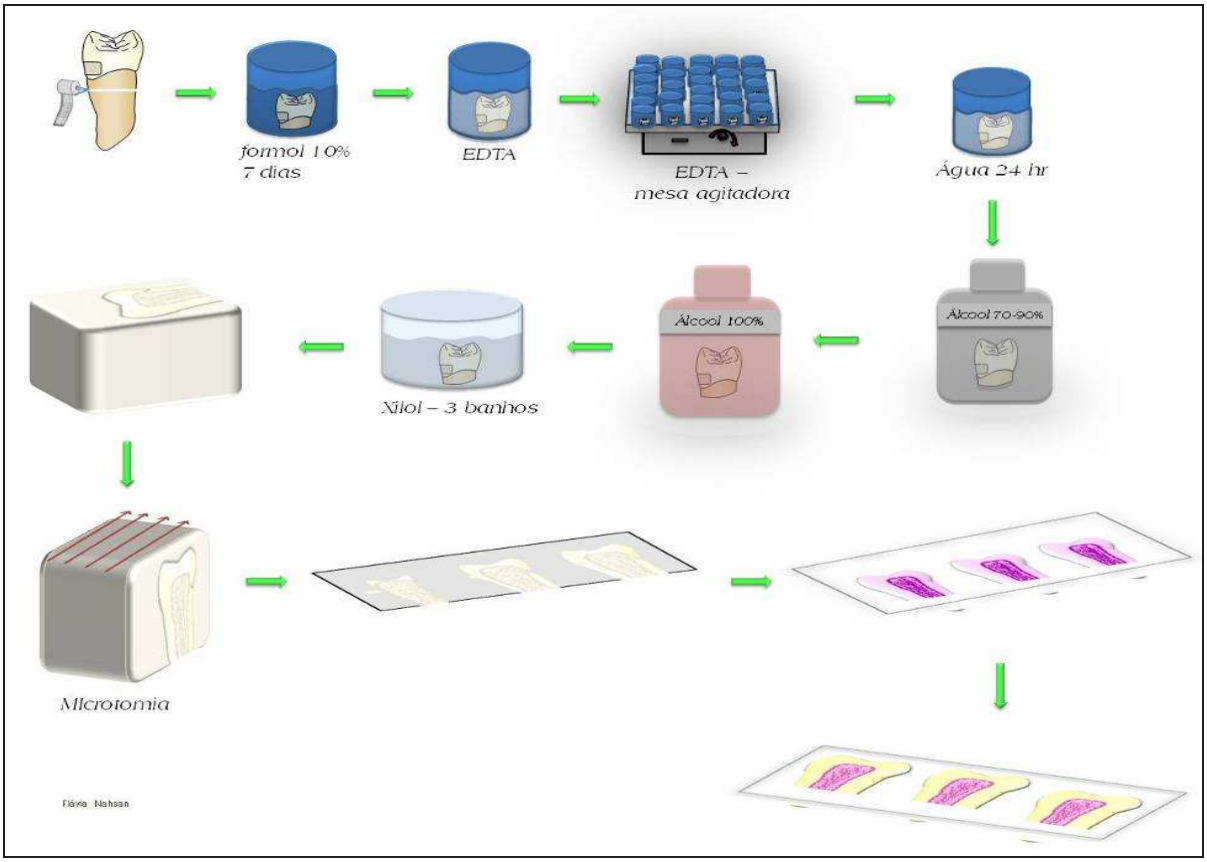

Figura 6B - Desenho esquemático da parte laboratorial do trabalho.

4.9 Análise dos resultados

4.9.1 Análise descritiva

As avaliações histopatológicas subjetivas foram feitas atendendo os critérios de Stanley (1970; 1998). Todos os cortes teciduais foram analisados em um microscópio óptico (Olympus BX50F4, Olympus Optical Co. LTD, Japan). Inicialmente, com a objetiva de 4 e 10x foi avaliado a resposta pulpar geral em cada dente com relação aos intervalos de tempo clínico de permanência em boca (0, 7 e 30 dias). Em seguida, utilizando as objetivas de 40 e 100x com óleo de imersão, foram avaliadas alterações morfológicas como: desarranjo e vacuolização da camada odontoblástica, presença ou ausência da camada acelular, preservação da zona rica em células (ZRC) e do tecido pulpar central, presença de zonas eosinofílicas indicativas de extravasamento de plasma sanguíneos, presença de processo inflamatório e predominância do tipo celular em mononuclear ou polimorfonuclear, fenômenos reparatórios (formação de dentina reacional ou reparadora), presença de abscessos e/ou focos de necrose, presença de calcificações pulpares entre outras alterações. Adicionalmente, se correlacionou todas essas características morfológicas com a menor espessura da dentina remanescente (mEDR) presente em cada grupo/período (4 espécimes).

4.9.2 Análise morfométrica

A análise morfométrica foi empregada para demonstrar numericamente as possíveis alterações histológicas relacionadas à instrumentação cavitária e os tipos de restauração em relação ao tempo.

Padronização da área

Dos 35 cortes teciduais 35 corados pela hematoxilina e eosina foram sorteados aleatoriamente 5 cortes. Em cada corte foi padronizado uma área de aproximadamente 1,406 μm^2, abrangendo toda área afetada pelo preparo cavitário sendo a área total analisada para cada dente de 7,030 μm^2.

Casualização dos campos microscópicos

Para cada dente foram avaliados 60 campos, sendo 12 por corte tecidual selecionado (Fig. 7), distribuídos em 4 campos para cada nível ou região do tecido analisado:

-Proximal I, II, III, IV – imediatamente abaixo da cavidade,

-Médio I, II, III, IV –100 µm abaixo de proximal

-Distal I, II, III, IV –100 µm abaixo de médio

Para escolha dos 12 campos microscópicos por corte, foi utilizado um esquema de casualização sistemática segundo as indicações de Weibel (1969) e adaptado ao tecido pulpar conforme o sugerido por Warfvinge (1987). Nesse esquema os campos microscópicos são escolhidos em intervalos regulares, de maneira que todas as regiões do corte histológico sejam representadas na mesma contagem.

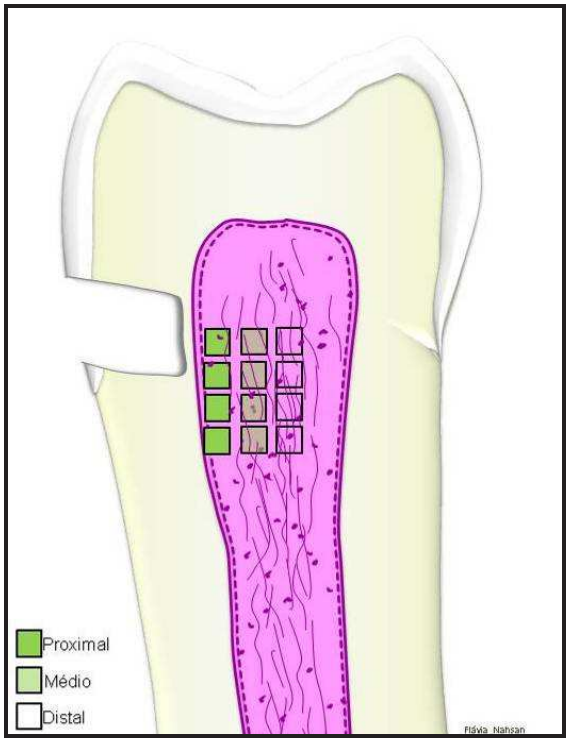

Figura 7 – Desenho esquemático da padronização da área em µm^2 e determinação dos campos morfométricos (adaptado de Warfvinge,1987).

Determinação da densidade de volume

A avaliação da densidade de volume ou o percentual ocupado por cada uma das estruturas da polpa dentaria (odontoblastos, fibroblastos, espaços em branco*, fibras colágenas, vasos sanguíneos, hemácias, células inflamatórias[1], dentina reparadora ou reacional, necrose e outras* estruturas) foi realizada com o auxilio de um reticulo de integração II ZEISS acoplado à ocular de um microscópio Olympus BX50 com uma objetiva de imersão de 100x. O gratículo era composto por 10 linhas paralelas, divididas igualmente por 10 pontos, formando um sistema de 100 pontos eqüidistantes numa área quadrangular (Fig. 8). Em cada um dos 60 campos selecionados por dente, o gratículo foi sobreposto, sendo determinado o número de pontos sobre um tipo de estrutura (Pi) e o total de pontos avaliados (P = 6000 pontos). A densidade de volume de cada tipo de cada estrutura (Vvi) foi calculada pela relação Vvi = Pi / P.

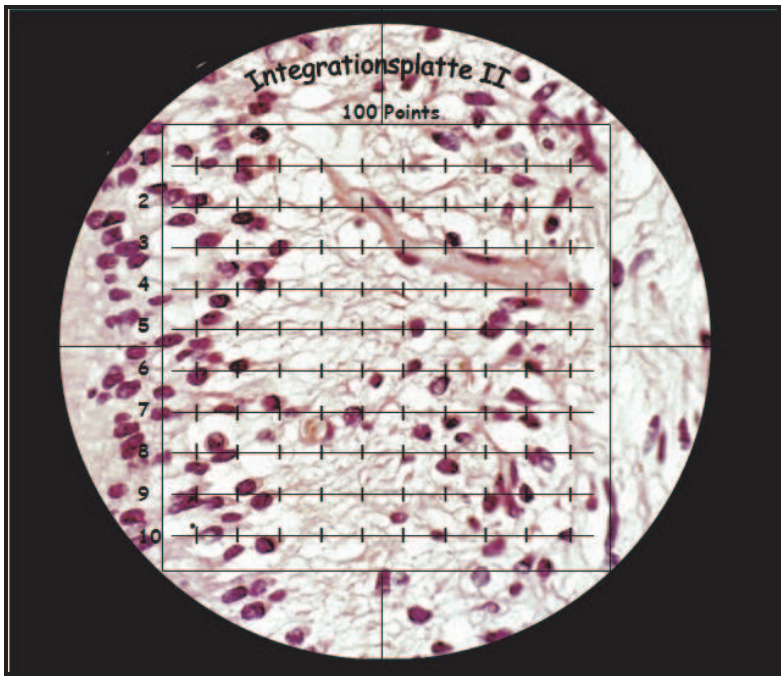

Figura 8 – Retículo de integração sobre a imagem de um corte histológico

[1] substância fundamental amorfa e líquido intersticial, *células inflamatórias (mononucleares e polimorfonucleares), *outros (artefatos de técnica, áreas com má fixação e estruturas que não podiam ser reconhecidas).

4.9.3 Análise descritiva e determinação dos escores

A análise por escores foi realizada com o objetivo de avaliar os eventos e complementar com os resultados morfométricos. Esta análise foi feita seguindo os critérios da normativa ISO/TC 7405 assim como, os de Stanley (1970; 1998). Portanto, cada evento histológico foi avaliado usando o sistema de escores de 0 a 4 sendo 0 o melhor resultado e 4 o pior.

Tabela 2 – Critérios histológicos avaliados na análise por scores

Escores	Organização da Camada Odontoblástica
0	Normal: camada odontoblástica intacta
1	Leve: odontoblastos presentes, com ligeira desorganização da disposição, em paliçada
2	Moderada: desarranjo da disposição em paliçada e desaparecimento da zona acelular
3	Severa: completa descaracterização da camada odontoblástica; deslocamento de núcleos para o interior da dentna; evidente vacuolização da camada e invasão de células inflamatórias
4	Muito severa: desaparecimento dos odontoblastos; concentração de células inflamtórias, vacuolização e rompimento de vasos
Escores	**Deslocamento Odontoblástico**
0	Ausente
1	Leve: deslocamento de alguns núcleos na dentina periférica
2	Moderado: muitos núcleos deslodos na periferia da polpa
3	Severo: núcleos para o corpo da dentina em alguns pontos
4	Muito severa: núcleos invadindo a dentina em toda a extensão do preparo cavitário
Escores	**Dilatação Vascular**
0	Ausente
1	Leve: alguns vasos dilatados na região central da polpa
2	Moderada: alguns vasos dilatados e congestos estendendo-se para a periferia da polpa
3	Severa: grande número de vasos dilatados e congestos em toda a polpa
4	Muito severa: grande número de vasos dilatados, congestos e rompidos
Escores	**Células Inflamatórias Agudas e Crônicas**
0	Ausente
1	Leve: poucas células inflamatórias esparças em regiões do tecido
2	Moderada: concentração de células inflamatórias caracterizando focos de

	inflamação restritos à extensão da região correspondente ao preparo cavitário
3	Severa: intensa proliferação de células em todo o tecido pulpar
4	Muito severa: intensa proliferação de células em todo o tecido pulpar e microabscessos pulpares
Escores	**Hemorragia**
0	Ausente
1	Leve: mínimas áreas circunscritas à região periférica da polpa
2	Moderada: pequenos focos estendendo-se por toda polpa periférica correspondente ao assoalho da cavidade
3	Severa: grandes focos localizados na polpa periférica
4	Muito severa: grandes focos dispersos por toda polpa coronária
Escores	**Necrose Pulpar**
0	Ausente
1	Leve, atingindo a camada periférica
2	Moderada, atingindo a camada rica em células
3	Severa, invadindo a polpa central
4	Muito severa

Além dos critérios acima descritos, foram levados em consideração eventos como:

-Extensão dos eventos: periférico ou profundo

-Calcificações pulpares: presente ou ausente

-Formação dentina reacional ou reparadora: presente ou ausente

Mensuração da menor espessura de dentina remascente (mEDR)

Foram selecionados ao microscópio (Zeiss Axioskop II, Alemanha) 5 cortes de cada espécime entre aqueles que aparentavam menor espessura da dentina remanescente (mEDR) e melhores condições para mensuração. A seguir, uma imagem da dentina remanescente de cada corte, observada com objetiva de 10x, foi capturada com auxílio de uma câmera de vídeo (CCD-IRIS RGB-Sony, Japon) acoplada ao microscópio e transferida para o computador. Neste, utilizando o software Kontron KS 300- 3.0 (Kontron Electronic GMBM), demarcou-se uma linha

reta desde a área da parede mais profunda da cavidade até o limite com o tecido pulpar, numa visão axial, caracterizando a menor EDR (Fig. 9). Com a medida da EDR de cada espécime, obtinha-se a espessura média da DR por grupo e período experimentais.

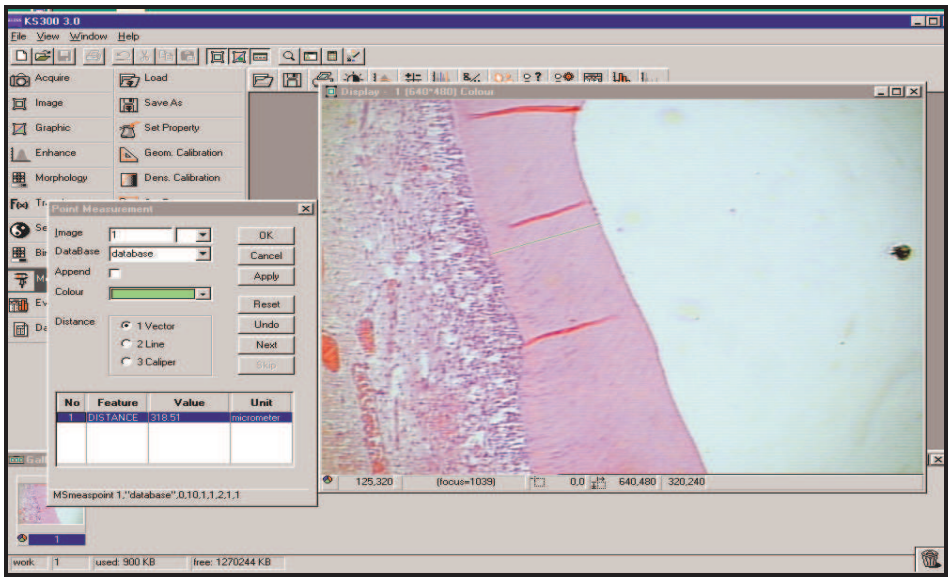

Figura 9 – Mensuração da mEDR através do programa Kontron KS 300- 3.0.

4.9.4 Análise da presença de bactérias

Como mencionado anteriormente, 35 secções teciduais de cada dente foram reservadas para fazer a avaliação da presença de bactérias com a coloração Brown & Brenn. Os espécimes foram analisados sob microscopia óptica em objetiva de imersão de 100x. Para tal análise foram utilizados escores de 0 a 4 correspondentes à localização das bactérias, conforme Tabela 3.

Tabela 3 – Escores e parâmetros para avaliação da presença de bactérias

Escores	Presença de bactérias
0	Ausente
1	Nas paredes cavitárias oclusal ou gengival
2	Na parede axial
3	No interior dos túbulos dentinários
4	Invadindo a polpa periférica

4.9.5 Análise estatística

O grupo controle e o período imediato de cada grupo experimental (1A, 2A, 1B e 2B) foram comparados em relação a cada estrutura avaliada morfometricamente (densidade de volume), por meio do teste não paramétrico de Kruskal-Wallis, seguido do teste de Dunn para definição dos grupos estatisticamente diferentes entre si.

A densidade de volume de cada estrutura foi comparada para, cada tipo de instrumentação (alta rotação vs. ultrassom) com restauração convencional; instrumentação (alta rotação vs. ultrassom) com restauração adesiva e entre os tipos de restauração (convencional vs. adesiva) independentemente do período e submetida ao teste Mann-Whitney.

Da mesma forma, densidade de volume de cada estrutura foi comparada nos períodos experimentais (inicial, 7 e 30 dias), considerando a união dos grupos com restauração convencionale (grupos 1A e 2A) e também a união dos grupos com restauração adesiva (grupos 1B e 2B). O teste utilizado foi Kruskal-Wallis, seguido do teste de Dunn.

A espessura da dentina remanescente foi comparada entre os grupos experimentais, independentemente do período de observação, empregando-se o teste ANOVA a um critério

Os dados obtidos da análise por escores foram submetidos ao teste Kruskal-Wallis seguido do teste Dunn, comparando grupos experimentais 1A (alta rotação + restauração convencional) e 1B (alta rotação + restauração adesiva), da mesma

forma para os grupos 2A (ultrassom + restauração convencional) e 2B (ultrassom + restauração adesiva) para cada período de observação.

Também comparamos os grupos experimentais 1A (alta rotação + restauração convencional) e 2A (ultrassom + restauração convencional) como 1B (alta rotação + restauração adesiva) e 2B (ultrassom + restauração adesiva).

Os eventos que não receberam escores e que foram avaliados apenas como presentes ou ausentes, foram submetidos ao teste Qui-quadrado de Spearman . Para todos os testes foi adotiado nível de significância de 5% ($P<0,05$) e utilizou-se o programa GraphPad Prism 5.0.

5 Resultados

5 RESULTADOS

5.1 Análise descritiva das características morfológicas do tecido pulpar segundo os intervalos de tempo

Do total de dentes obtidos, dois espécimes pertencentes aos grupos 2A e 2B, no período inicial, se perderam: um devido a uma fixação defeituosa e o outro porque durante a instrumentação houve comprometimento pulpar. Portanto, o total das amostras experimentais caiu para 46 dentes.

Para melhor compreensão dos resultados, estabeleceu-se uma descrição que permitisse a comparação entre os grupos experimentais e os intervalos de tempo.

- **Período Imediato**

Grupo 1A - Instrumentação com ponta diamantada em alta rotação e restauração convencional

Neste grupo experimental, na área afetada pelo preparo cavitário, observou-se que dos quatro dentes que compreendiam a amostra, três mostraram um leve desarranjo da camada odontoblástica (CO) e ligeira invasão da zona acelular de Weil (ZW). Viu-se, também, discreta vacuolização do tecido próximo à dentina e alguns vasos ligeiramente congestionados próximos à CO (Figs.10A-B). O quarto dente apresentou-se praticamente intacto. Em todos os casos os eventos foram periféricos e circunscritos à área do preparo. Dois dentes apresentaram múltiplos nódulos pulpares no terço radicular do tecido pulpar. A espessura média de dentina remanescente (EDR) para este grupo foi de 385 µm, a máxima, de 577 µm e a mínima, de 102 µm. Nenhum espécime corado com a técnica de Brown & Brenn (B & B) exibiu presença de bactérias.

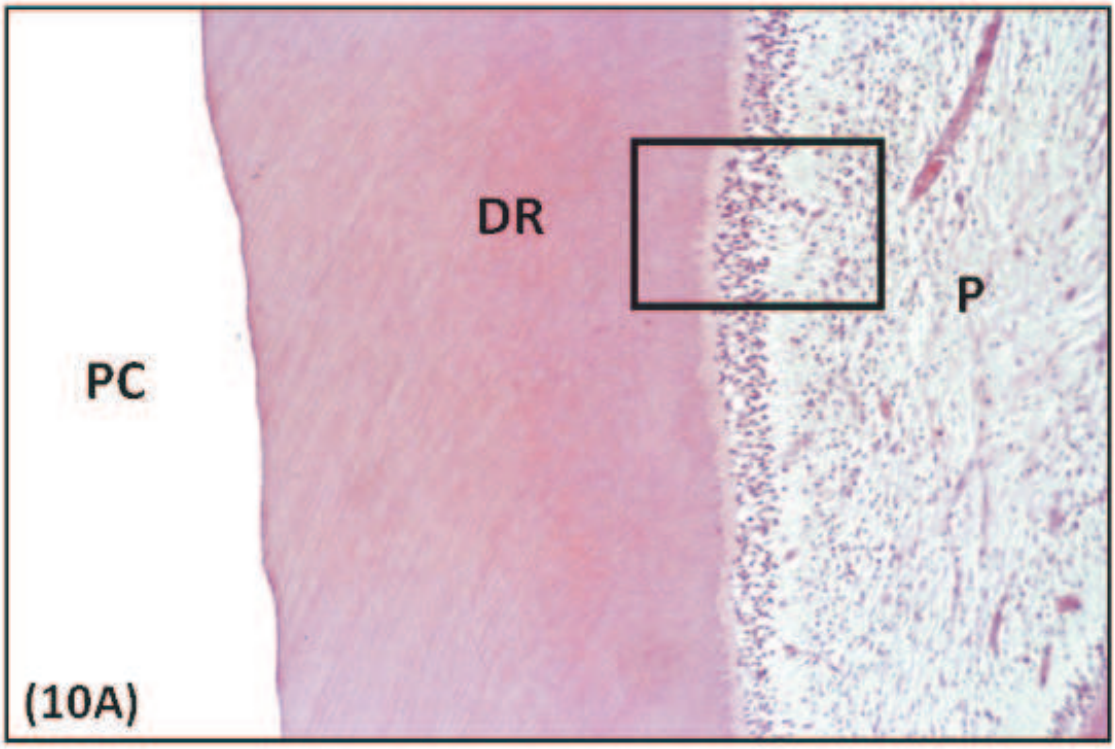

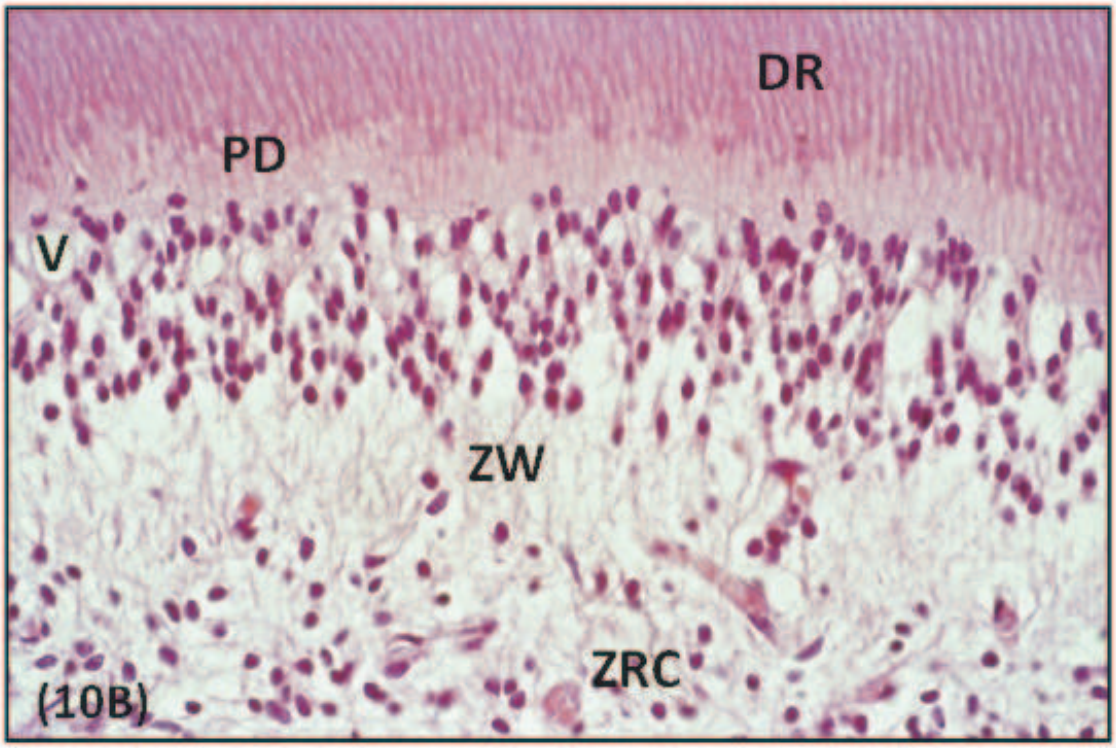

10A) Aspecto panorâmico da dentina remanescente (DR) e da polpa (P) adjacente a preparo cavitário (PC) do grupo 1A no período imediato (10x); 10B) Detalhe da figura anterior mostrando ligeiro desarranjo da camada odontoblástica, leve invasão da zona de Weil (ZW), presença de pequenos vacúolos (V), vasos pouco congestos (40x).

Grupo 1B - Instrumentação com ponta diamantada em alta rotação e restauração adesiva

Os espécimes desse grupo, no período imediato, mostraram eventos muito semelhantes aos obtidos no grupo anterior, como pequena desorganização da camada periférica da polpa, deslocamento de pouquíssimos núcleos para o interior da pré-dentina, desaparecimento da camada acelular em parte da cavidade e alguns capilares rompidos próximos à CO ligeiramente vacuolizada (Figs 11A-B). Umas poucas células inflamatórias mononucleares foram vistas no interior da polpa central. A média de EDR para esse grupo foi de 492 µm, a máxima, de 711 µm e a mínima, de 243 µm. Todas as amostras avaliadas com a coloração B & B estavam livres de bactérias.

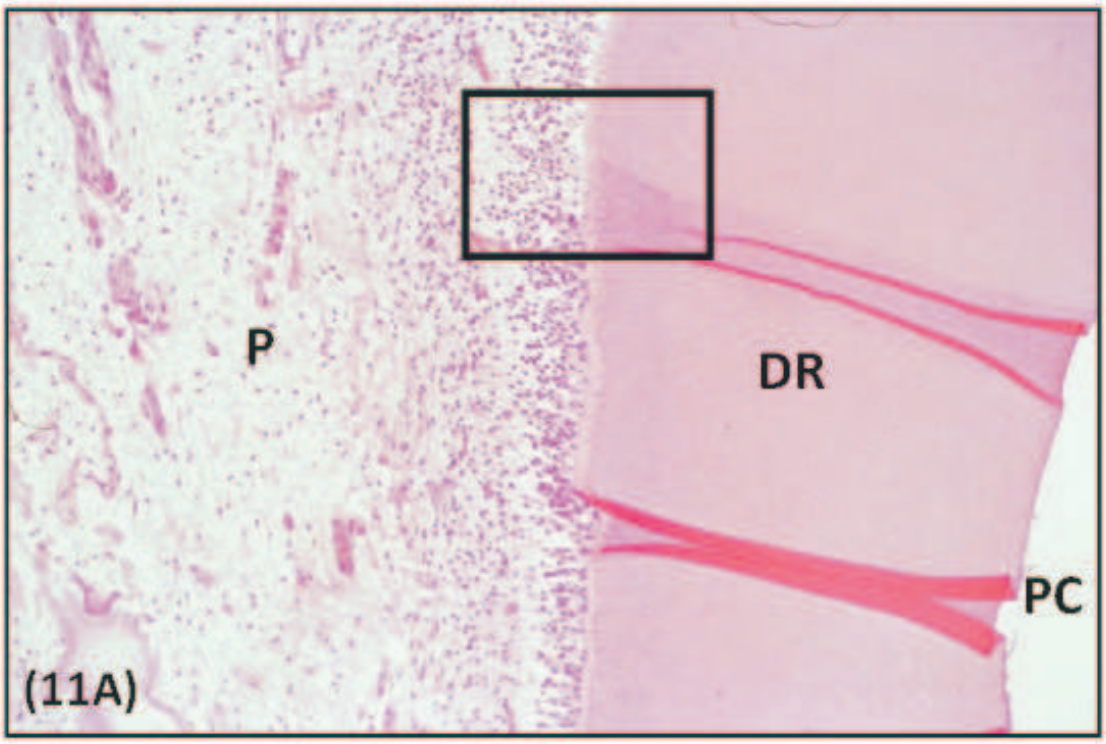

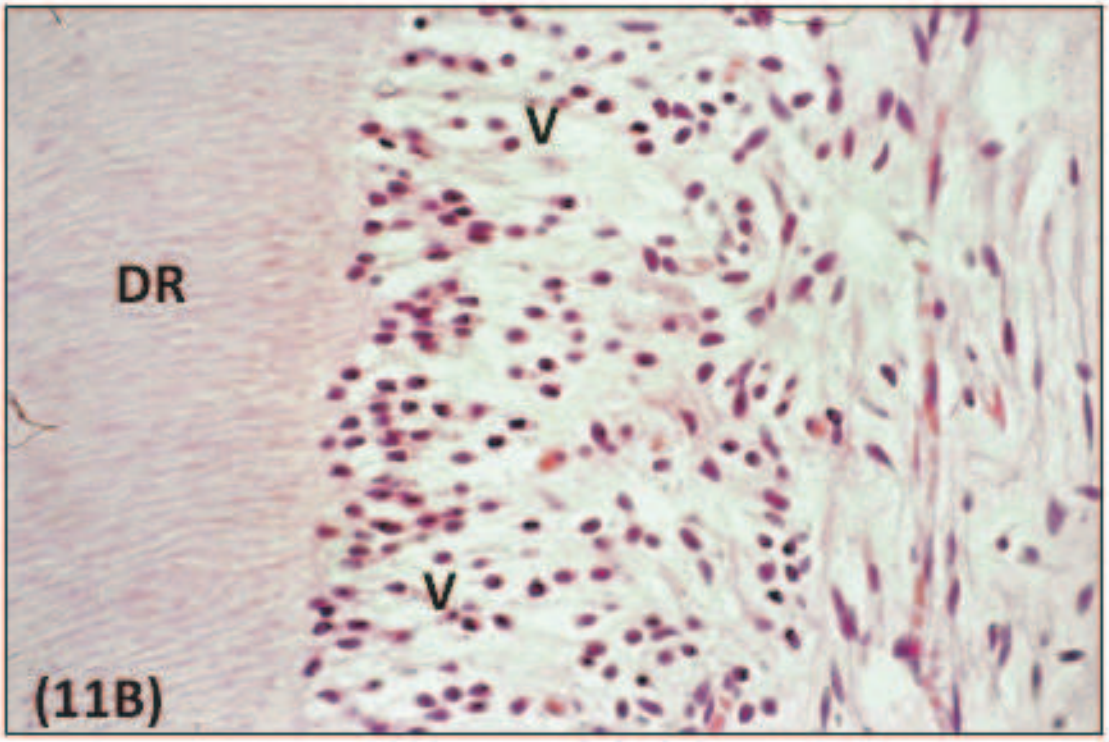

11A) Aspecto panorâmico da dentina remanescente (DR) e da polpa (P) adjacente a preparo cavitário (PC) do grupo 1B no período imediato (10x); 11B) Detalhe da figura anterior mostrando pequena desorganização da camada periférica da polpa, desaparecimento da camada acelular em parte da cavidade e CO ligeiramente vacuolizada (V) (40x).

Grupo 2A - Instrumentação com ponta CVD ativada por ultrassom e restauração convencional

Neste grupo experimental foram observadas características histológicas parecidas às encontradas nos grupos anteriores, como leve desorganização da CO, evidência de pequenos vacúolos e indefinição da camada acelular. Um espécime mostrou área de hiperemia e congestão vascular distante da cavidade, no limite da polpa radicular com a polpa coronal, além de algumas zonas de eosinofilia no corpo do tecido pulpar, sugerindo extravasamento de plasma e células inflamatórias esparsas pelo tecido. Em outro espécime, excepcionalmente, viu-se rompimento de vasos com extravasamento de hemácias, além da estrutura periférica da polpa margeando a zona da polpa ricamente celularizada (Figs. 12A-B). Dois dentes apresentaram calcificações pulpares nos terços radiculares (Fig 13). A média de EDR foi de 328 µm, a máxima, de 554 µm e a mínima, de 194 µm. Novamente não houve presença de bactérias quando analisados os cortes com a coloração de B & B.

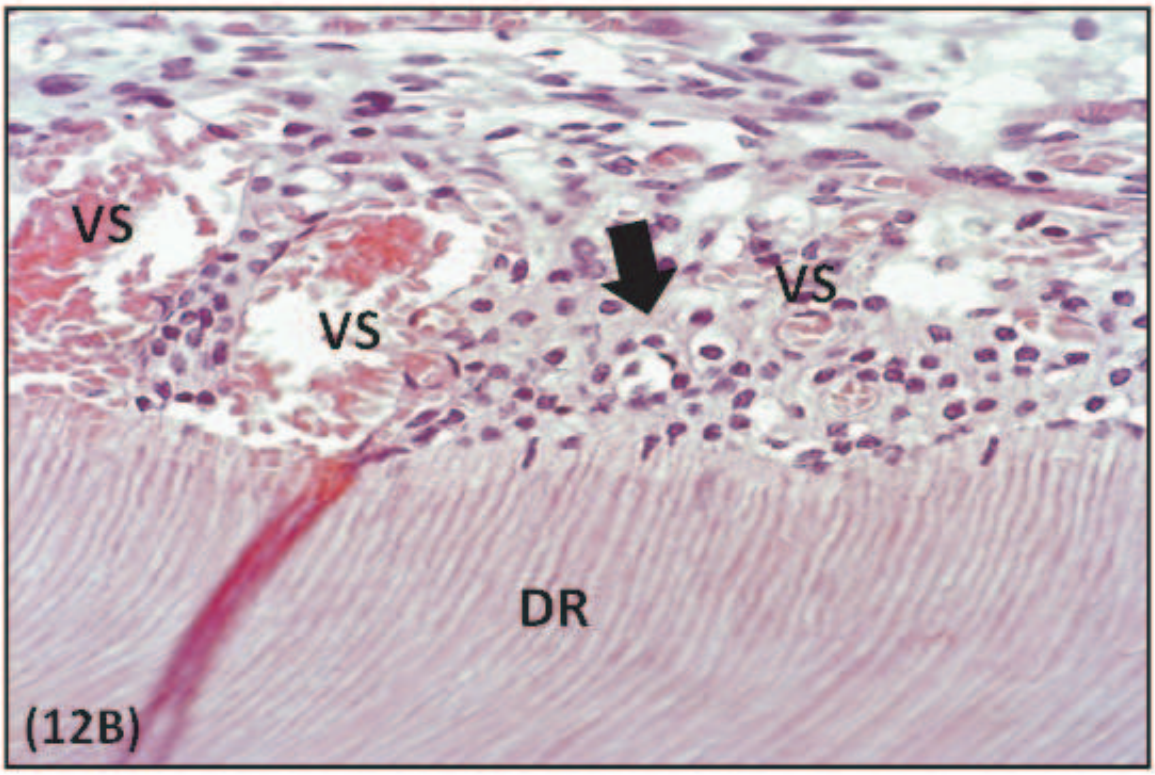

12A) Aspecto panorâmico da dentina remanescente (DR) e da polpa (P) adjacente ao preparo cavitário (PC) do grupo 2A no período imediato - 10X; 12B) Detalhe da figura anterior mostrando desarranjo da camada odontoblástica (seta) sendo invadida por vasos de grande calibre (hiperemia) (VS) com extravasamento de hemácias e ausência da zona livre de células. Esse foi um achado excepcional nesse grupo experimental (40x).

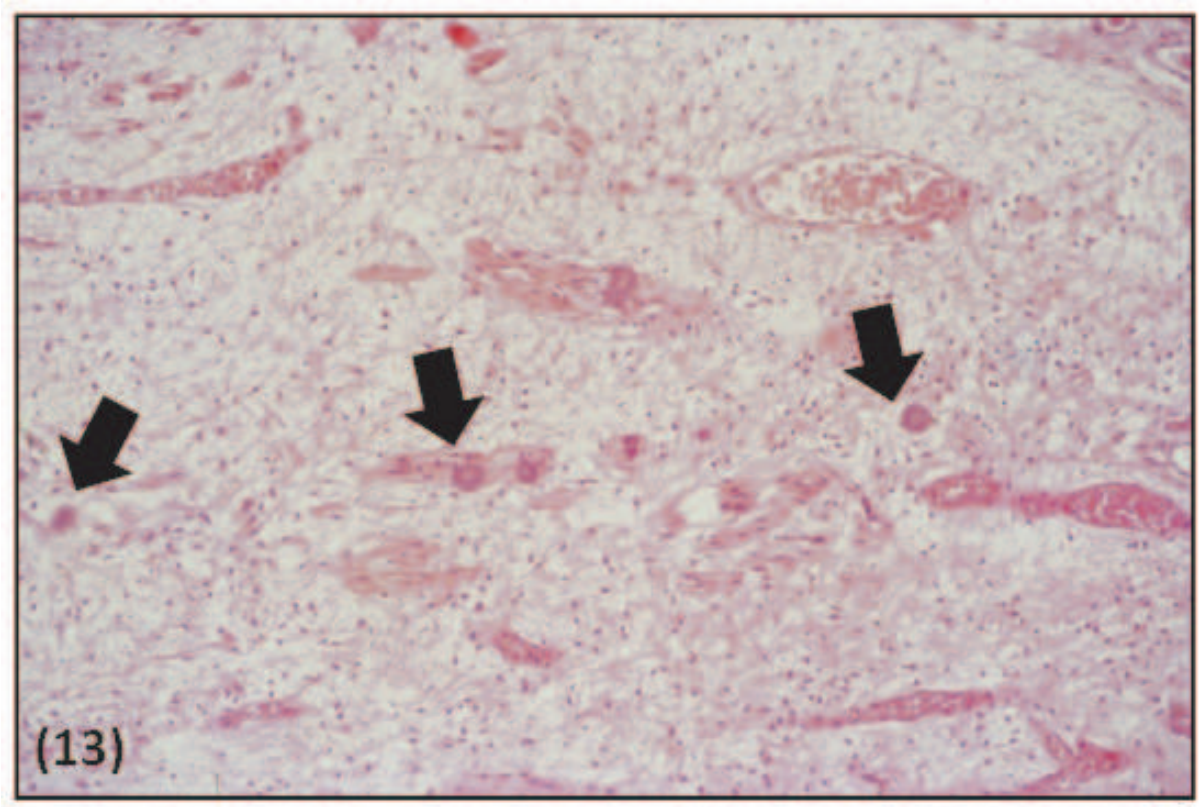

13) Presença de calcificações pulpares no terço radicular de espécimes nos grupos 1A e 2A (setas) (40x).

Grupo 2B - Instrumentação com ponta CVD ativada por ultrassom e restauração adesiva

Desorganização da camada periférica da polpa, deslocamento de uns poucos núcleos de odontoblastos e alguns capilares rompidos na área da cavidade foram alguns dos achados neste grupo. Pôde-se observar que a espessura da pré-dentina diminuía quando a área dos odontoblastos estava mais afetada. Apesar de discreta, a área de desorganização dessas estruturas era bem definida na região subjacente ao preparo cavitário. A média de EDR foi de 394 µm, a máxima, de 501 µm e a mínima, de 221 µm. Nenhum espécime demonstrou presença de bactérias quando avaliados com a coloração B & B (Fig 14).

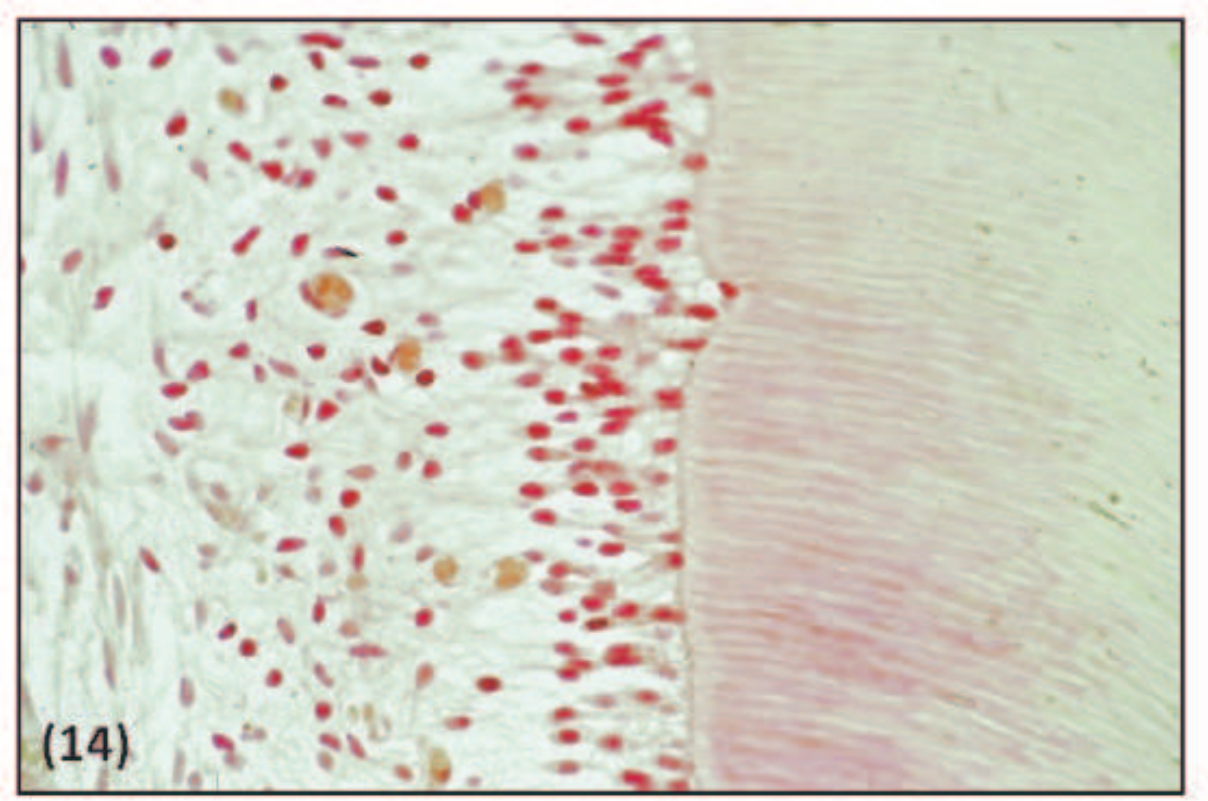

14) Em todos os grupos experimentais (1A 1B, 2A e 2B) no período imediato não se observou presença de bactérias (40x).

- **Período de 7 dias**

Grupo 1A - Instrumentação com ponta diamantada em alta rotação e restauração convencional

Um fato destacável neste grupo experimental foi a ausência de pré-dentina em três dos quatro espécimes. Por outro lado, todos os dentes exibiram características muito similares entre si, como aspiração de muitos núcleos de odontoblastos para o interior dos túbulos dentinários, até a região próxima à base da cavidade, alguns odontoblastos com volume alterado e grande proliferação de vasos na CO desorganizada e vacuolizada, denotando atividade metabólica nessa região (Figs. 15A-B). Observou-se, também, uma discreta presença de células inflamatórias crônicas, como macrófagos, linfócitos e plasmócitos, em alguns dentes invadindo a camada sub-odontoblástica e, em outros, dispersas pelo tecido no interior da polpa ou mesmo em regiões distantes como, por exemplo, na raiz distal. Moderada

infiltração de células típicas do quadro inflamatório agudo, como neutrófilos e eosinófilos, também puderam ser vistas. Ainda, focos de hemorragia estiveram presentes, mesmo que restritos à periferia da polpa. A média de EDR para esse grupo foi 406 µm, a máxima, de 656 µm e a mínima, de 156 µm. Dois espécimes desse grupo corados com B & B mostraram bactérias na parede axial da cavidade; um mostrou grau 1 no escore de inflamação e em um espécime invadindo os túbulos dentinários, mostrando um escore de inflamação menor ainda, 0,5. Nos demais cortes as bactérias não foram detectadas.

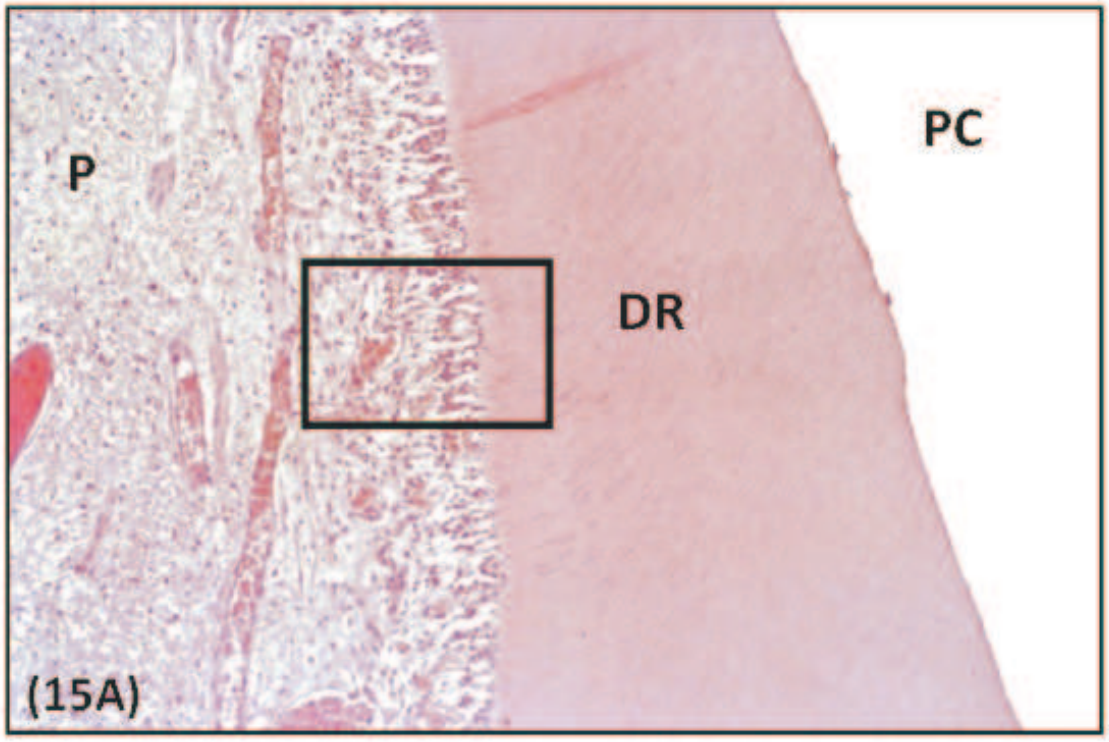

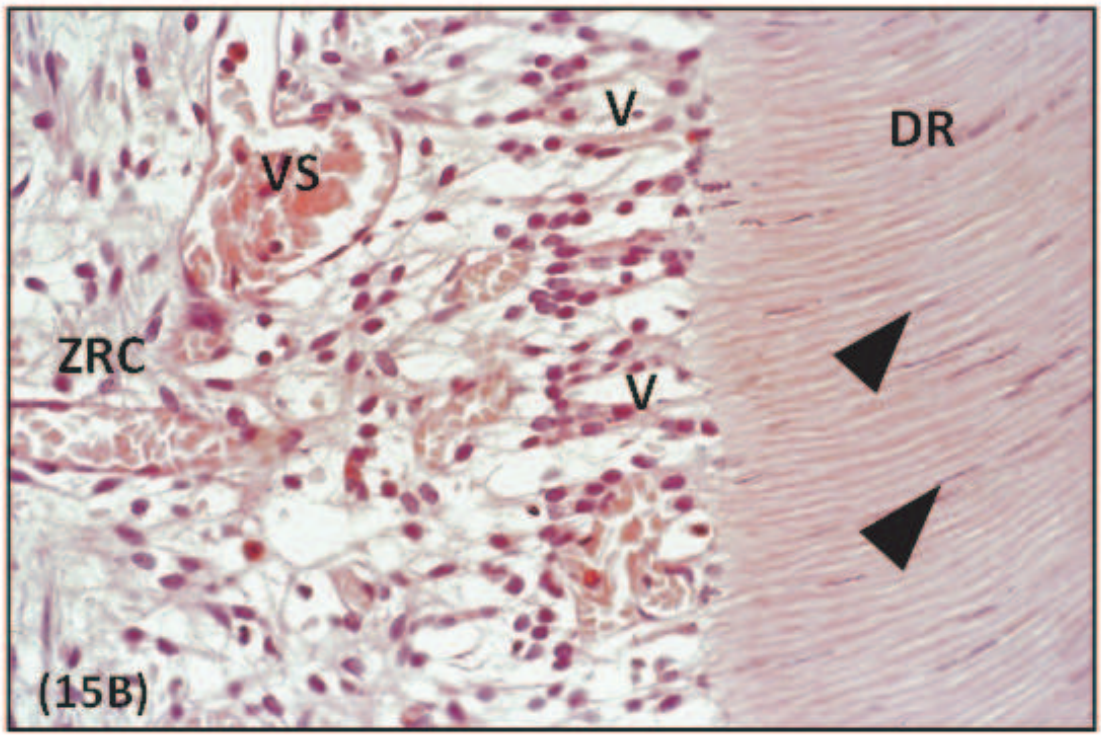

15A) Aspecto panorâmico da dentina remanescente (DR) e da polpa (P) adjacente a preparo cavitário (PC) do grupo 1A no período de 7 dias (10x); e 15B) Detalhe da figura anterior mostrando desorganização da camada odontoblástica com presença de varios vacúolos (V) e muitos corpos de odontoblastos deslocados (cabeça de seta) para o interior dos túbulos dentinários, ausência da pré-dentina e a invasão da zona livre de células por vasos e células da polpa central. Observar o maior calibre dos vaso e hiperemia (VS) (40x).

Grupo 1B - Instrumentação com ponta diamantada em alta rotação e restauração adesiva

Observou-se, nesse grupo, moderado a severo desarranjo da CO, inclusive com destruição de células odontoblásticas. Em um espécime, foram observadas áreas de necrose de leve intensidade, limitadas à polpa periférica. A espessura da EDR nesse espécime foi 56 µm (Figs. 16A-B). Outro espécime apresentou necrose total periférica mesmo tendo uma EDR de 424 µm. Viu-se, ainda, uma camada de odontoblastos vacuolizada com presença de capilares e vasos sanguíneos congestionados e desaparecimento da ZW, juntamente com discreto infiltrado inflamatório mononuclear na zona rica em células (ZRC). Um espécime não mostrou alterações significantes, apenas a perda da ZW. Neste grupo, a espessura média da DR foi 395 µm. Em um espécime foram vistas bactérias localizadas no interior dos túbulos dentinários; em outro, as bactérias se restringiam à parede axial da cavidade, sem sinais de inflamação.

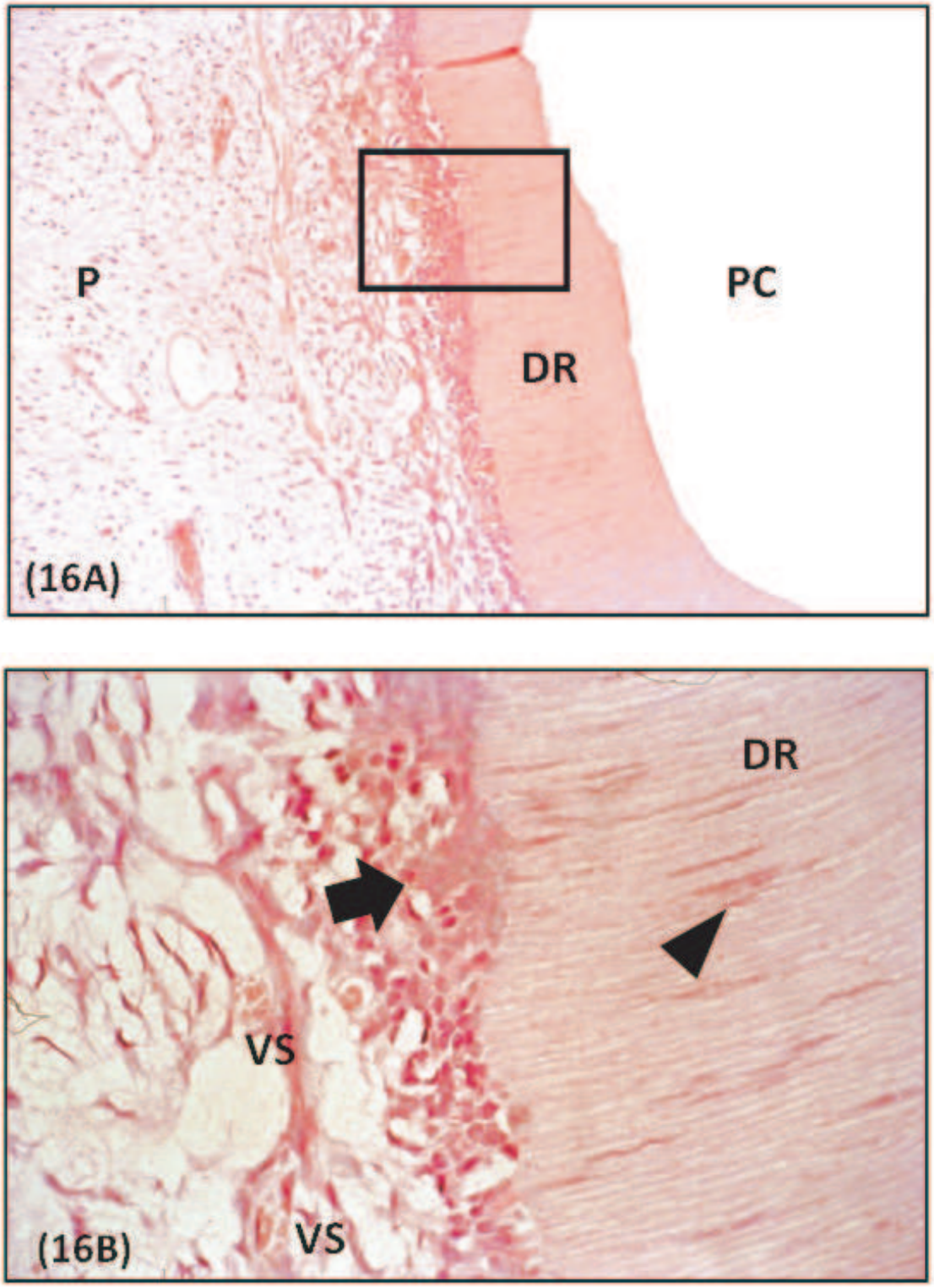

16A) Aspecto panorâmico da dentina remanescente (DR) e da polpa (P) adjacente a preparo cavitário (PC) do grupo 1B no período de 7 dias (10x); e 16B) Detalhe da figura anterior; pode-se observar severo desarranjo da CO, inclusive com destruição de células odontoblásticas (seta). A espessura da EDR nesse espécime foi 56 µm (40x).

Grupo 2A - Instrumentação com ponta CVD ativada por ultrassom e restauração convencional

Observou-se, na maioria dos espécimes desse grupo, discreta alteração da camada odontoblástica e migração de capilares em direção a região periférica da polpa correspondente ao preparo cavitário, misturando-se com a CO. Em alguns pontos, a CO encontrava-se vacuolizada, com áreas de degeneração hidrópica dos odontoblastos e desaparecimento da ZW. Ao mesmo tempo, notou-se, abaixo da camada ricamente celularizada, a presença de células inflamatórias crônicas (linfócitos, plasmócitos e macrófagos) difundidas pelo tecido, sugerindo um processo inflamatório discreto, recém instalado. Vasos dilatados e congestos foram observados em toda a polpa, assim como um aumento do número de fibras colágenas. Apenas um espécime desse grupo evidenciou aspiração de núcleos de odontoblastos e a ausência de pré-dentina. A espessura média de DR foi de 371 µm, a máxima de 521 µm e a mínima, de 172 µm. Em apenas um espécime notou-se presença de bactérias e, nesse caso, elas estavam na parede axial da cavidade, evidenciando grau 2 no escore de inflamação.

Grupo 2B - Instrumentação com ponta CVD ativada por ultrassom e restauração adesiva

Observou-se, nesse grupo, desarranjo da CO, via de regra invadida por vasos dilatados e congestos e com sinais de degeneração hidrópica das células. Mais em profundidade ocorreram focos de hemorragia e presença de células inflamatórias crônicas (mononucleadas) dentro e fora dos vasos sanguíneos. Em dois espécimes desse grupo, o deslocamento de núcleos de células odontoblásticas para o interior da dentina foi maior. Neles, coincidentemente, era pequena a EDR (Figs.17A-B). Um espécime apresentou apenas discreto desarranjo da CO e mínima infiltração de pequenos capilares nessa região. Esse espécime foi o que apresentou maior EDR (672 µm). A média de EDR foi de 335 µm. Um espécime desse grupo mostrou bactérias na parede axial e grau 3 de inflamação na tabela de escores, mesmo com EDR de 204 µm, e outro, no interior dos túbulos dentinários, alcançando regiões próximas à polpa, embora o escore de inflamação tenha sido apenas 1. Em um espécime observou-se presença de nódulo pulpar radicular.

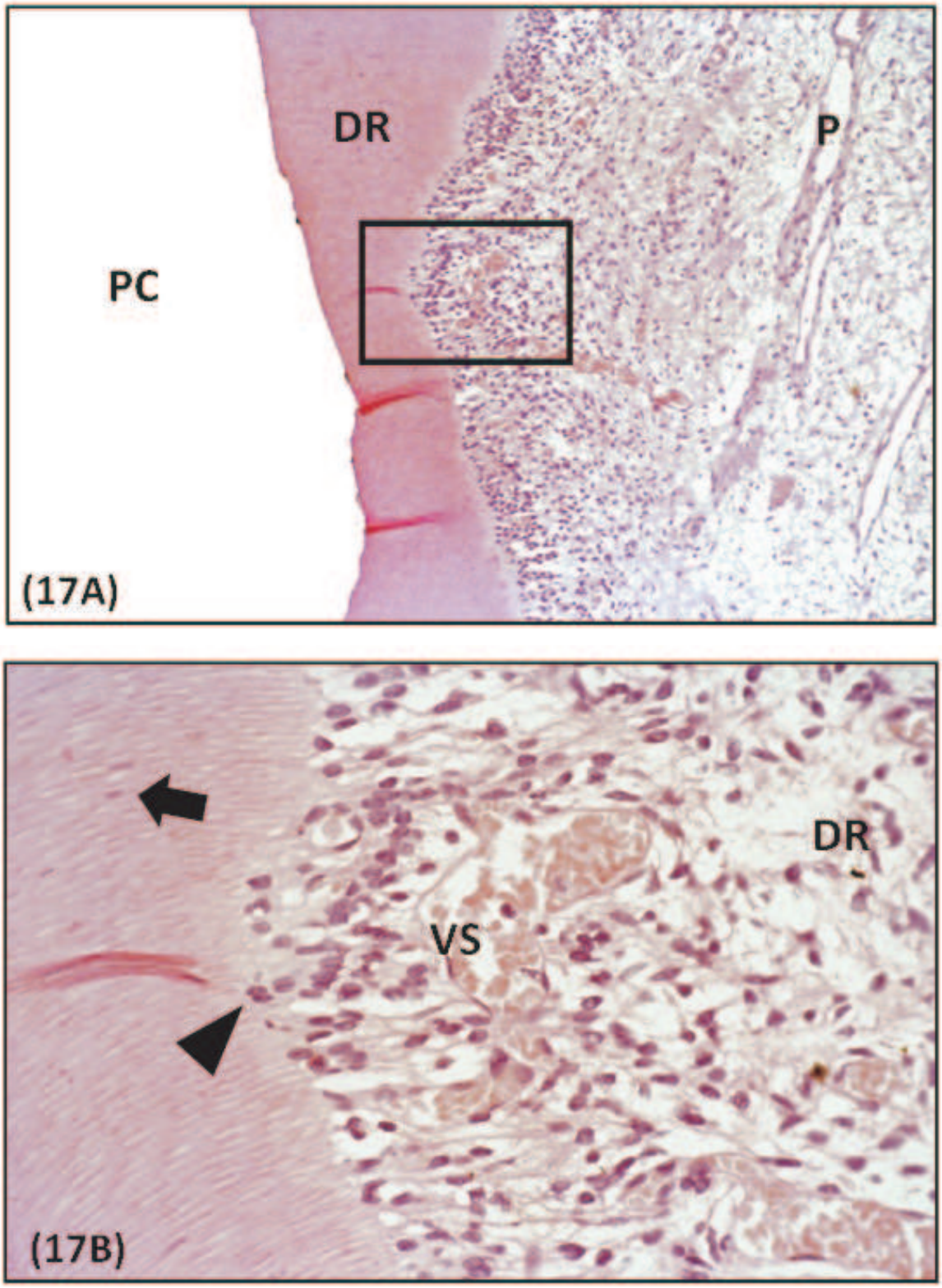

17A) Aspecto panorâmico da dentina remanescente (DR) e da polpa (P) adjacente a preparo cavitário (PC) do grupo 2B no período de 7 dias (10x); e 17B) Detalhe da figura anterior evidenciando desarranjo da CO, invadida por vasos dilatados e congestos (VS) e com sinais de degeneração hidrópica das células (cabeça de seta). Alguns núcleos de células odontoblásticas deslocados (seta) também puderam ser observados (40x).

- **Período de 30 dias**

Grupo 1A - Instrumentação com ponta diamantada em alta rotação e restauração convencional

Em uma visão geral, o quadro histológico apresentou-se mais favorável se comparado com os eventos aos sete dias. Ainda assim, pelo menos em dois espécimes persistiram alterações significantes, como desarranjo da CO, ausência da ZW, proliferação de vasos sanguíneos dilatados e, ainda, focos de hemorragia combinados com células inflamatórias mononucleares em toda área da polpa periférica correspondente ao preparo cavitário. As correspondentes EDRs para esses espécimes foram de 278 e 165 µm, e seus graus de inflamação, 1 e 0,5, respectivamente, embora houvesse presença de bactérias nas paredes laterais e na parede axial dos mesmos. Um único espécime apresentou pequena quantidade de dentina terciária na área correspondente aos túbulos dentinários envolvidos pelo preparo cavitário (Figs 18 A-B). A menor EDR registrada no grupo foi de 72 µm. Um espécime mostrou características morfológicas compatíveis com a normalidade e apresentou a máxima EDR do grupo, 278 µm. A média de EDR do grupo foi de 181 µm. Dois espécimes estiveram livres de bactérias.

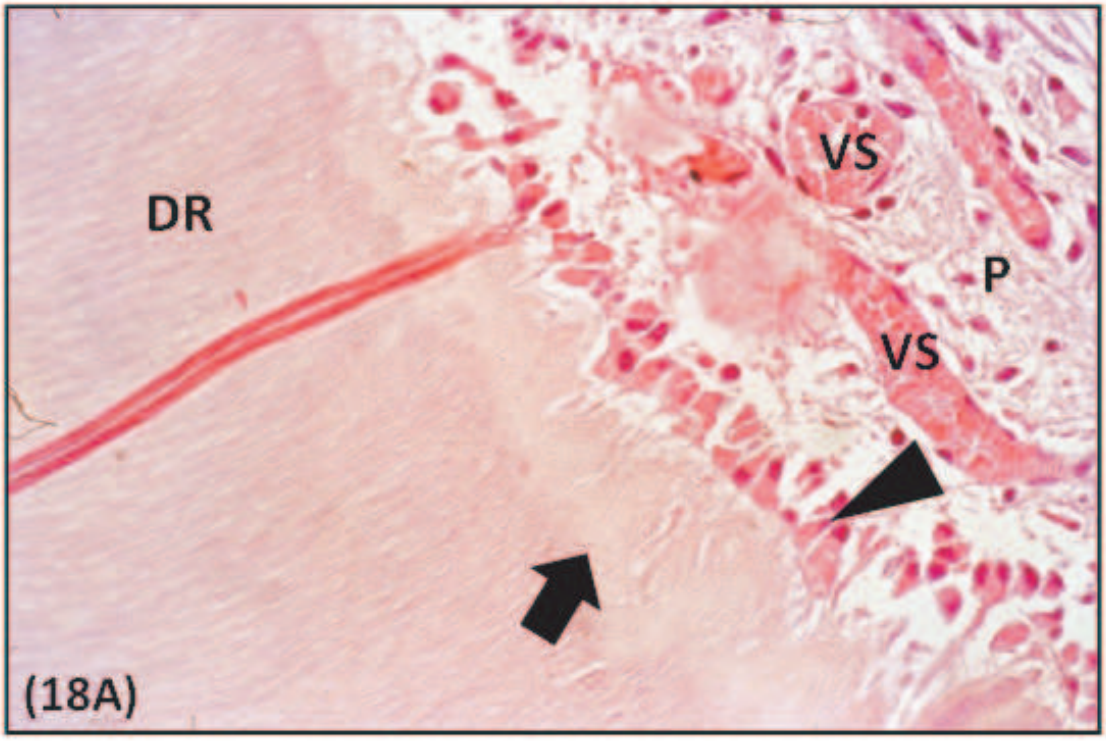

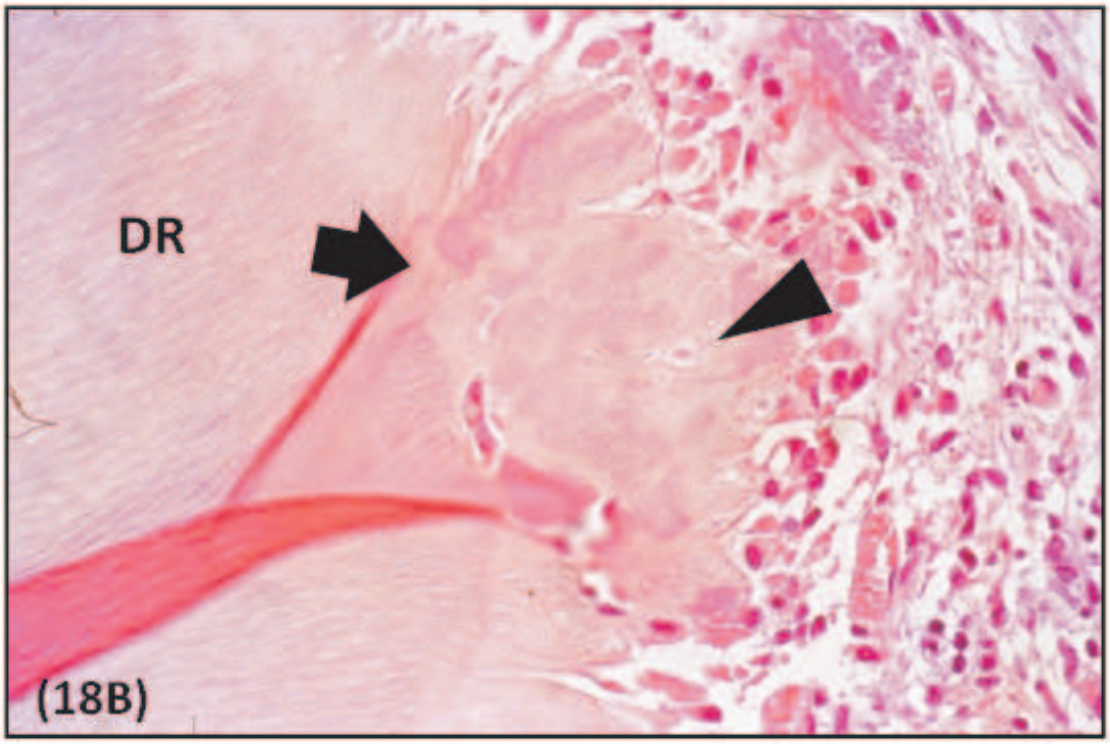

18A) Formação de dentina terciaria (seta) num espécime de 30 dias pertencente ao grupo 1A. Observa-se a neoformação da camada odontoblástica (cabeça de seta) e a proliferação de vasos sanguíneos na área (20x); 18B) A maior aumento, numa área adjacente destaca-se a matriz dentinária recém formada (seta), inclusive com inclusões celulares (cabeça de seta), cabe ressaltar que este espécime teve a menor EDR do grupo, 72µm (40x).

Grupo 1B - Instrumentação com ponta diamantada em alta rotação e restauração adesiva

Também nesse grupo observou-se intenso deslocamento de núcleos odontoblásticos para o interior da dentina, especialmente nos espécimes com EDR menores (207 µm e 116 µm) e ausência de pré-dentina. A CO mostrava destruição celular e encontrava-se invadida por vasos sanguíneos (Fig 19). Esses mesmos espécimes apresentavam infiltrado inflamatório misto agudo e crônico (mononucleares e polimorfonucleares), estendendo-se da periferia até a polpa central. Somente um desses espécimes apresentou bactérias na parede axial (Fig. 20); no entanto, ambos mostraram severa inflamação. Um espécime desse grupo apresentou formação de dentina reparadora com abundante proliferação angioblástica na região pulpar correspondente ao assoalho da cavidade. O espécime desse grupo com maior EDR (528 µm) exibiu apenas pequenas alterações, como perda da ZW e alguns vasos sanguíneos congestos subjacentes. A média de EDR foi de 284 µm. Nos três espécimes restantes não foram vistas bactérias.

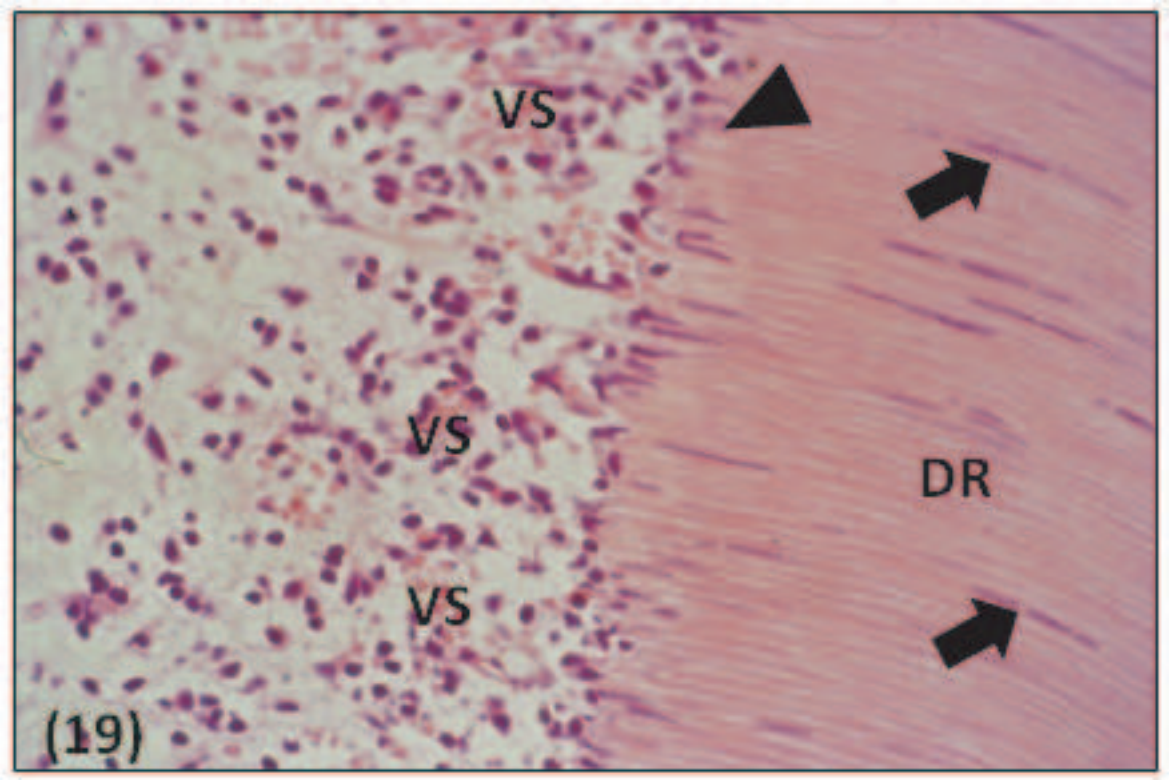

19) Este é um espécime do grupo 1B com 30 dias (40x). Observa-se intenso deslocamento de núcleos odontoblásticos para o interior da dentina (seta), ausência de pré-dentina, áreas de destruição celular na camada odontoblástica (cabeça de seta) e invasão por vasos sanguíneos (VS) (40x).

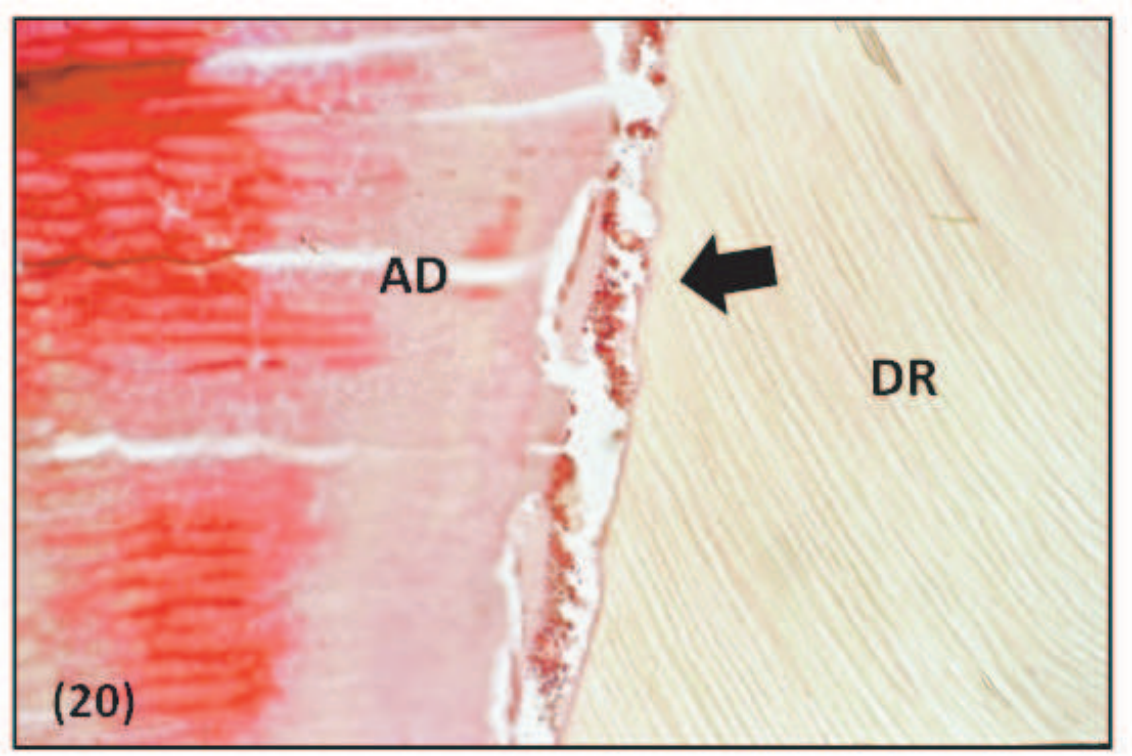

20) Presença de bactérias na parede axial do grupo 1B de 30 dias, sob a camada do adesivo (AD)- 100x.

Grupo 2A - Instrumentação com ponta CVD ativada por ultrassom e restauração convencional

A polpa periférica dos espécimes desse grupo mostrava desorganização leve a moderada, embora sem deslocamento dos núcleos das células odotoblásticas. Além disso, notou-se proliferação angioblástica estendendo-se por toda a polpa periférica e profunda. No espécime com menor EDR (187 µm) ocorreu um processo inflamatório misto moderado, com alguns neutrófilos, plasmócitos e linfócitos em sua maioria, estendendo-se pela polpa periférica. Ao mesmo tempo, comprovou-se a presença de bactérias nas paredes cavitárias oclusal ou gengival. Nos demais espécimes, destacavam-se focos esparsos de células inflamatórias crônicas: em alguns deles, na intimidade da polpa, e em outros, na polpa periférica correspondente ao assoalho da cavidade. Nos espécimes desse grupo, a maior EDR encontrada foi de 610 µm e nesse espécime observou-se, apenas, a vacuolização da CO. Evidenciou-se, porém, bactérias na paredes cavitárias oclusal ou gengival e leve inflamação. A média de EDR foi de 404 µm. Fenômenos reparadores foram evidentes em dois espécimes com a formação de dentina terciária. Um deles, aquele

com menor EDR, apresentou grande quantidade dessa dentina, estendendo-se para além da área correspondente à cavidade (Figs. 21A-B). Num segundo espécime (EDR de 472 µm) a formação de dentina reparadora foi escassa e limitada à zona correspondente à maior profundidade da cavidade. Nesse mesmo espécime também foi observada presença de bactérias nas paredes cavitárias oclusal e gengival e leve inflamação (escore 1). Um dos espécimes apresentou nódulos pulpares na polpa radicular.

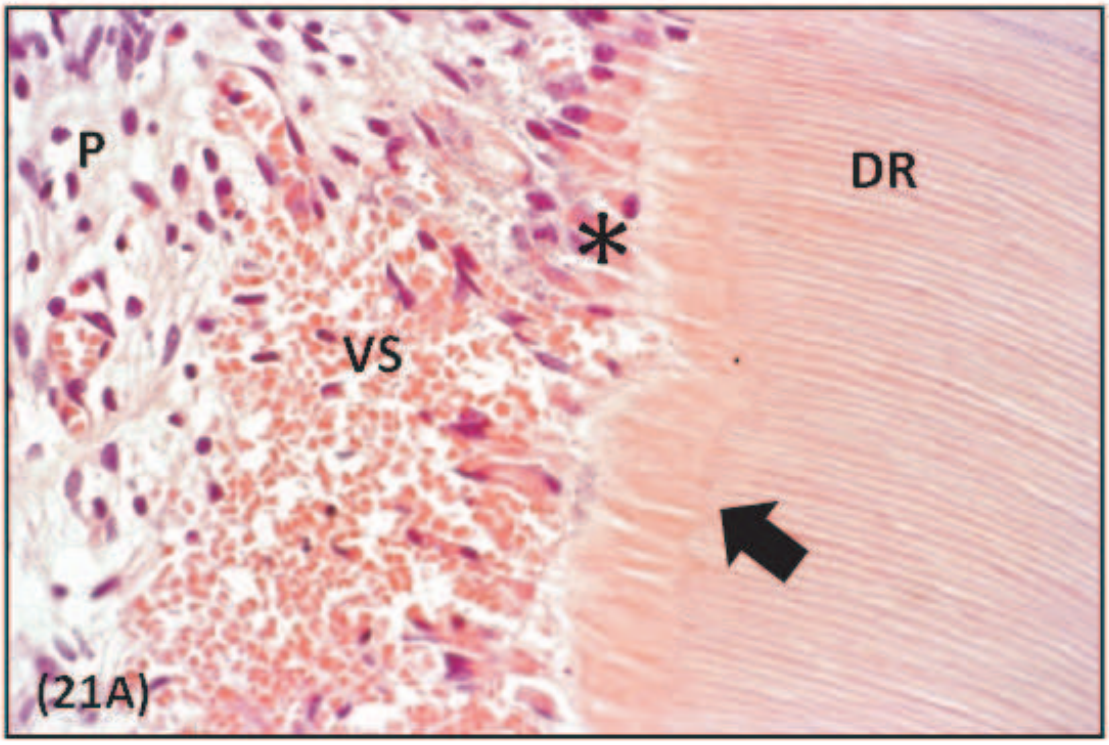

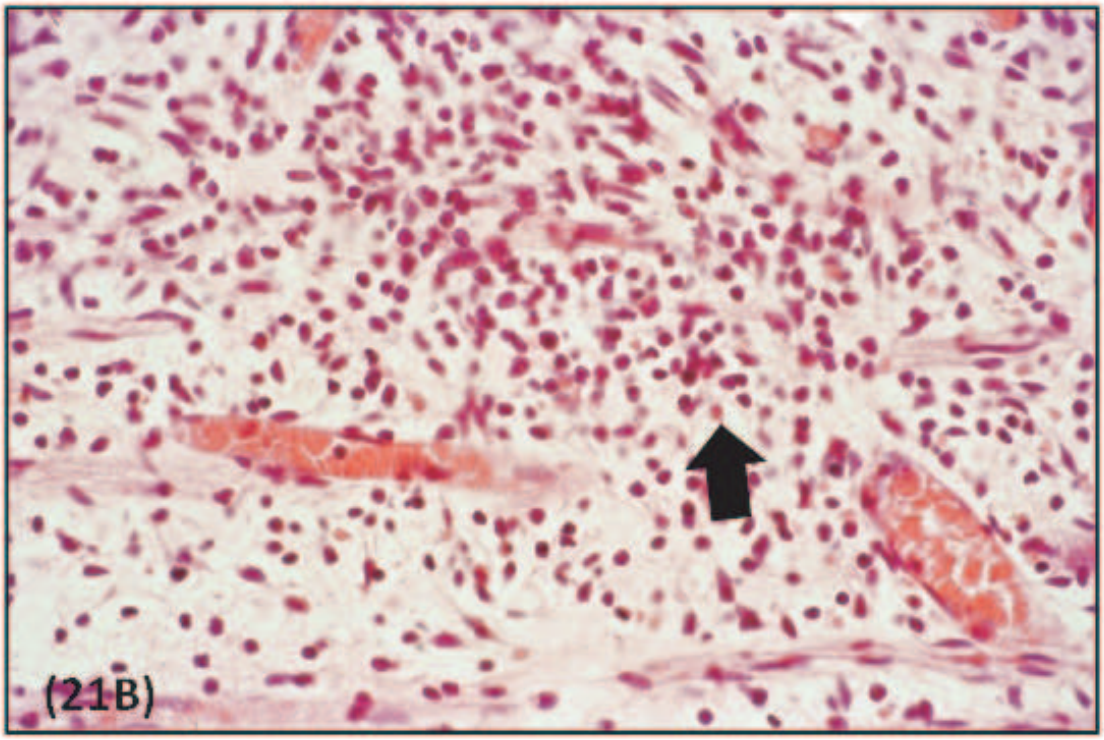

21A) Espécime do grupo 2A no período de 30 dias, observa-se a formação de dentina terciaria (seta), proliferação angioblástica (VS) e neoformação da camada odontoblástica (*) (40x); e 21B) O mesmo espécime numa visão da polpa central, onde pode-se apreciar infiltrado inflamatório crônico (seta) rodeado por capilares sanguíneos (40x).

Grupo 2B - Instrumentação com ponta CVD ativada por ultrassom e restauração adesiva

Numa visão geral, os eventos histológicos desse grupo evidenciaram alteração tecidual que se estendia por todo o tecido pulpar. Uma característica marcante, semelhante à que ocorreu com o grupo 1B, foi a ausência de pré-dentina. Dos quatro espécimes analisados, três mostraram completa desorganização e destruição da CO e grande número de núcleos de odontoblastos deslocados para o interior da dentina. Neles observou-se intensa inflamação crônica ativa envolvendo o tecido pulpar profundo, com predomínio de linfócitos, plasmócitos e neutrófilos, e muitas células destruídas no interior da polpa. A presença de macrófagos fagocitando resíduos demonstrava um processo antigo. Observou-se, também, ruptura de vasos com extravasamento de hemácias, além de áreas desprovidas dos elementos pulpares, sugerindo micro abscessos e necrose (Figs.22A-B). Nesses casos, a presença de bactérias era fato comum, seja nas paredes cavitárias cervical ou oclusal (um espécime), invadindo a dentina (dois espécimes) (Figs.23A-B) ou já presentes na intimidade do tecido pulpar (Fig. 24). Um espécime mostrou evidência de calcificações pulpares. O espécime com a maior EDR registrou 684 µm e nele foram vistos núcleos aspirados para o interior dos túbulos dentinários, uma pequena área com proliferação de capilares na CO e algumas células inflamatórias na periferia da polpa correspondente ao preparo cavitário.

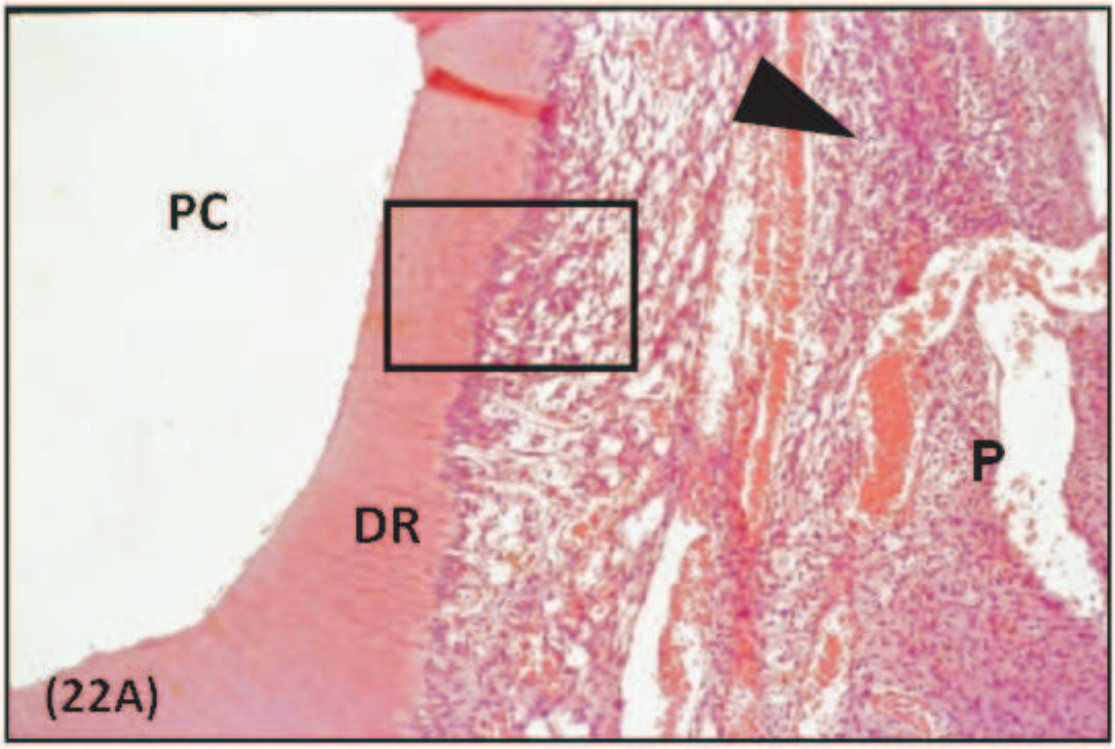

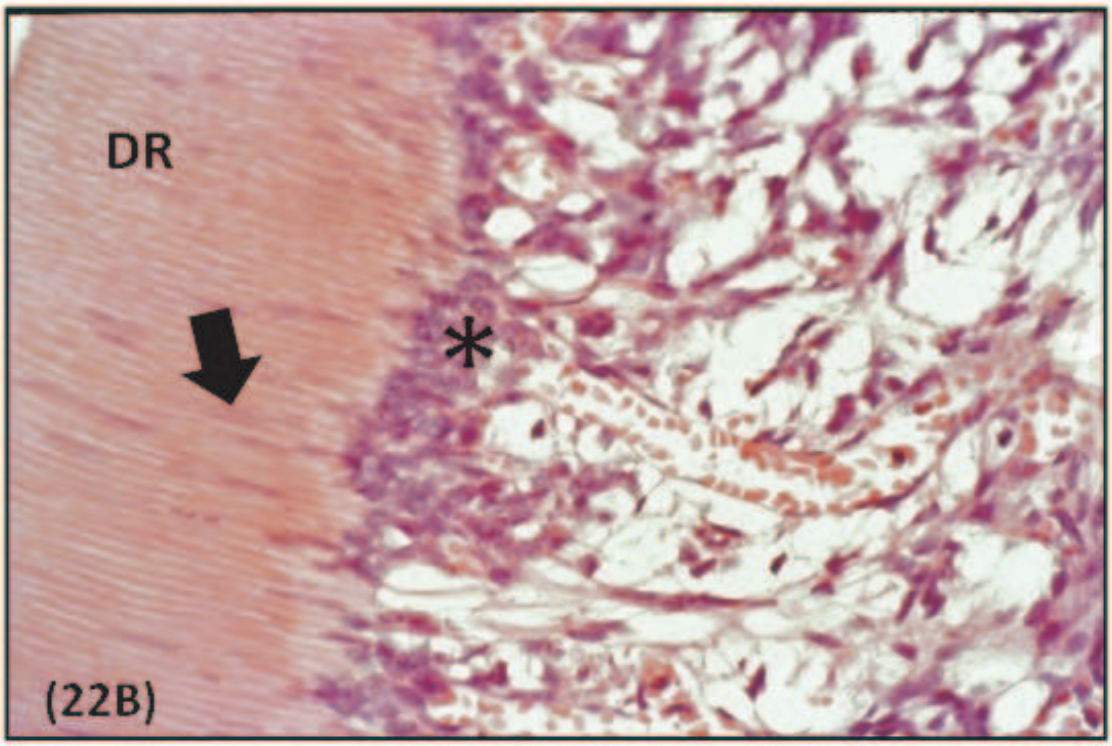

22A) Aspecto panorâmico da dentina remanescente (DR) e da polpa (P) adjacente a preparo cavitário (PC) do grupo 2B no período de 30 dias, observa-se a ausência de pré-detina e áreas de infiltrado inflamatório crônico na polpa profunda (cabeça de seta) (10x); e 22B) Detalhe da figura anterior (área periférica) evidenciando completa desorganização e destruição da CO (*) e grande número de núcleos de odontoblastos deslocados para o interior da dentina (seta) (40x).

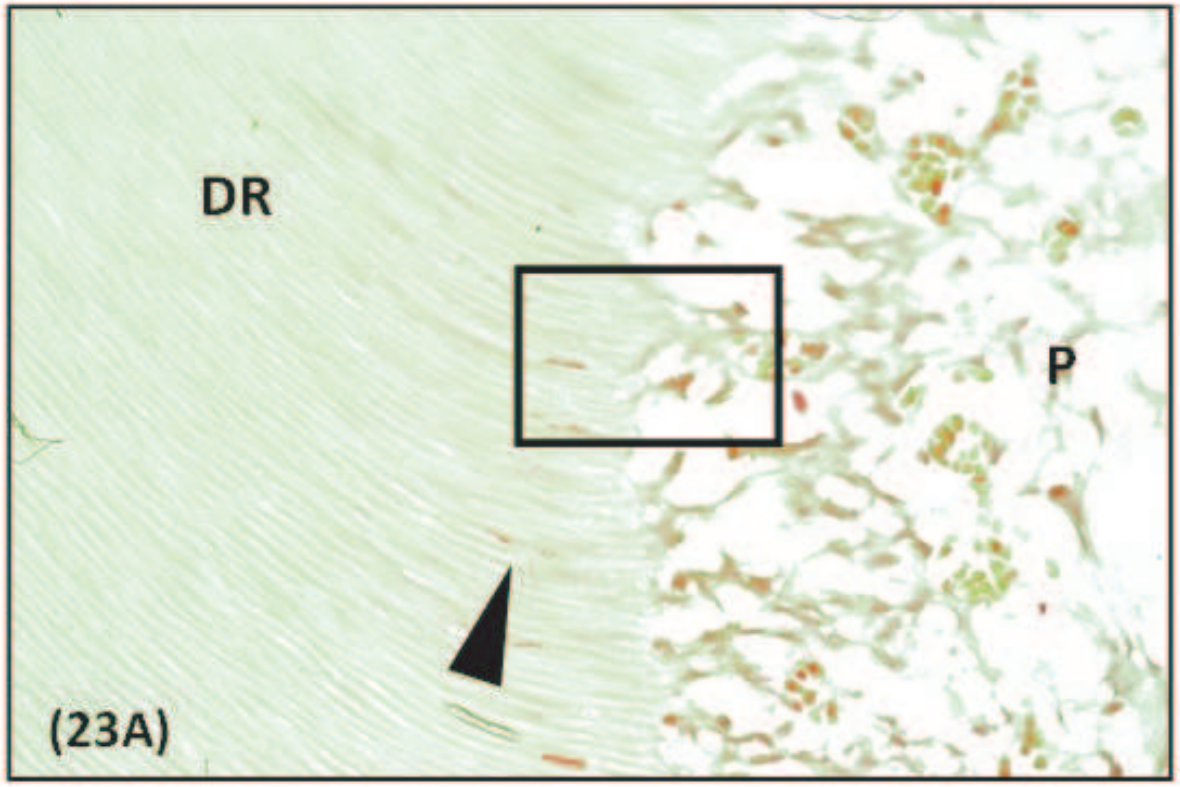

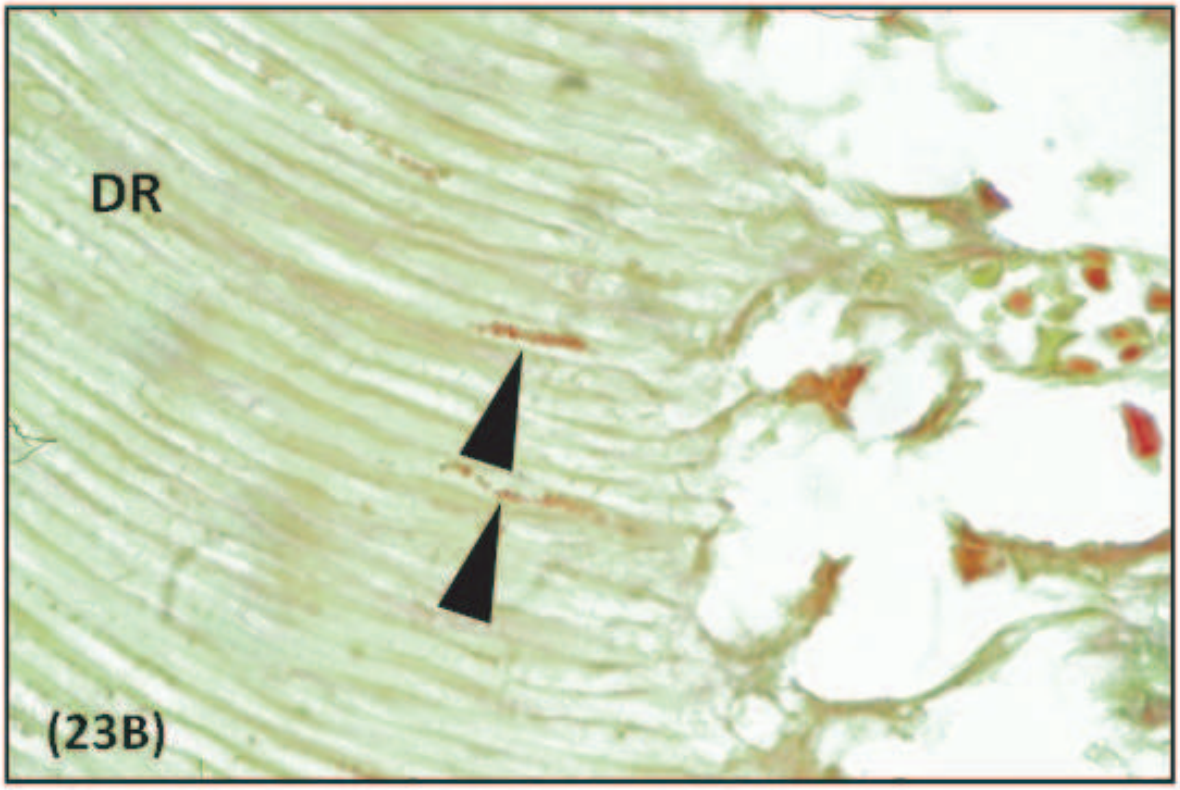

23A) Aspecto da dentina remanescente (DR) e da polpa (P) adjacente ao preparo cavitário de um espécime do grupo 2B no período de 30 dias, evidenciando bactérias nos túbulos dentinários próximos ao tecido pulpar (cabeça de seta) (40x); 23B) Detalhe da figura anterior mostrando em maior detalhe a presença de bactérias invadindo os túbulos dentinários (cabeça de seta) (100x).

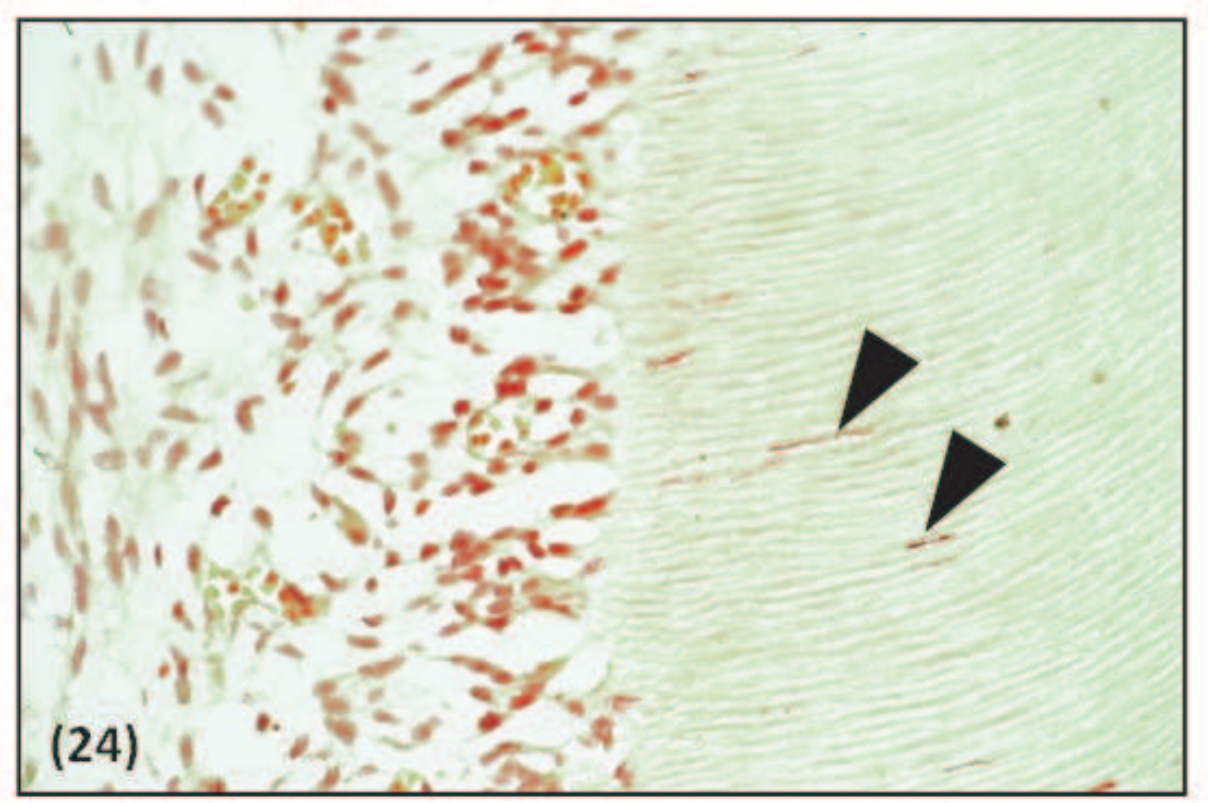

24) Outro espécime do grupo 2B de 30 dias, mostrando bactérias no interior dos túbulos dentinários bem próximos da polpa (cabeça de seta) (40x).

- **Grupo controle**

No grupo controle, todos os espécimes mostraram características compatíveis com a normalidade, ou seja, presença de pré-dentina, uma camada homogênea de odontoblastos com seus processos odontoblásticos dirigidos para o interior dos túbulos dentinários. Além disso, observava-se a camada acelular seguida de uma zona rica em células, principalmente células mesenquimais indiferenciadas, capilares sanguíneos, nervos e, eventualmente, outras células mononucleadas (macrófagos e linfócitos). Os feixes de fibras colágenas, na região central, encontravam-se paralelos à parede dentinária, acompanhados por feixes de fibras nervosas e vasos calibrosos (arteríolas) de aspecto normal.

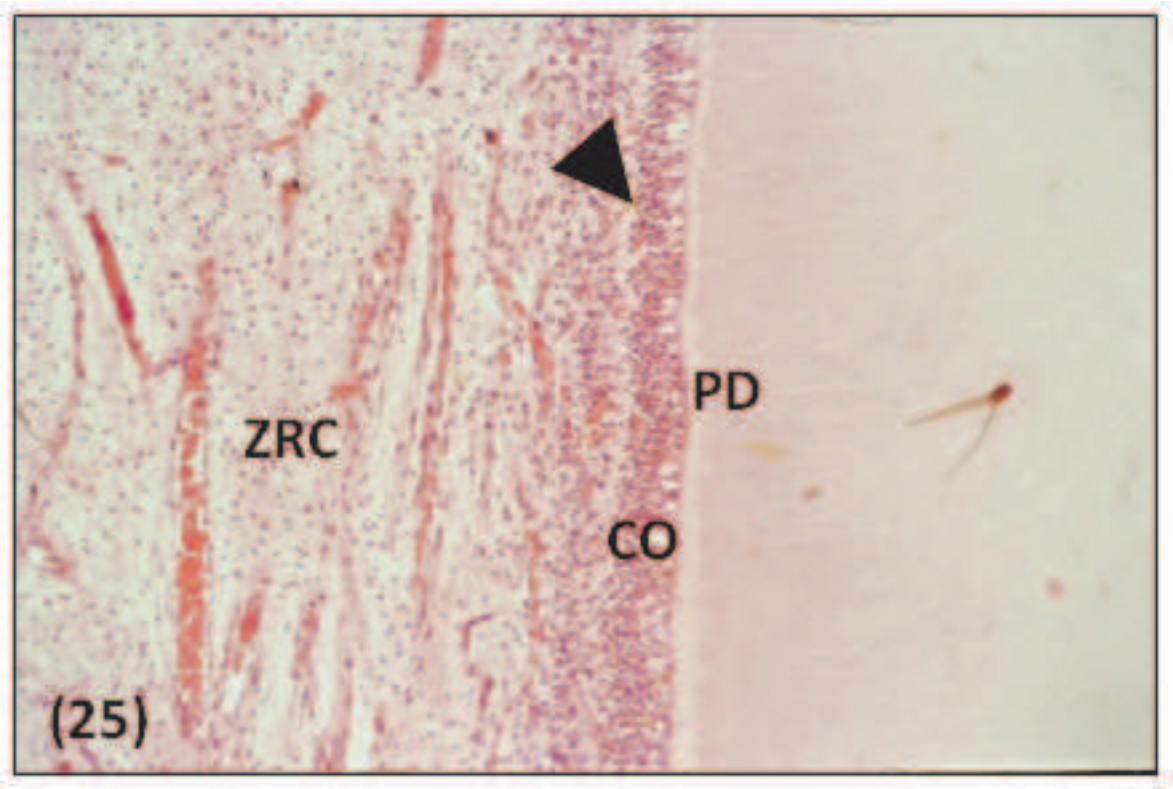

25)Espécime do grupo controle, onde pode-se observar a completa normalidade das estruturas. Presença de pré-dentina, camada odontoblástica (CO) zona de Weil (cabeça de seta) e zona rica em células.

5.2 Avaliação morfométrica

Os dados obtidos para a densidade de volume (%) das estruturas presentes na polpa coronária adjacentes ao preparo cavitário foram comparados entre si, com o grupo controle e com os grupos experimentais (1A, 1B, 2A, 2B). Para o período imediato, esses dados encontram-se na tabela 4. Os grupos foram comparados por meio do teste de Kruskal-Wallis, seguido pelo teste de Dunn ($P<0,05$). As análises desses resultados indicaram que não houve diferença estatística entre os grupos estudados inicialmente, mas algumas variações individuais puderam ser observadas.

Tabela 4 - Valores médios e desvio padrão da densidade de volume (%) das estruturas presentes na polpa coronária, adjacentes ao preparo cavitário, no grupo controle e nos grupos experimentais no período imediato

Estruturas	Controle	AR + PD R. Conven	AR + PD R. Adesiv	US + CVD R. Conven	US + CVD R. Adesiv	P
Odontoblastos	10,42 ± 2,19	11.80 ± 1.52	13.67 ± 4.13	11.43 ± 3.44	13.87 ± 3.12	0,55
Fibroblastos	5,38 ± 1,50	6,88 ± 1,06	5,93 ± 1,12	6,36 ± 1,12	4,47 ± 0,62	0,07
Espaç. Branco	29,31 ± 2,67	24,46 ± 2,74	21,74 ± 2,10	19,82 ± 8,50	29,45 ± 7,23	0,05
F. Colágenas	46,01 ± 6,23	48,87 ± 4,47	49,12 ± 2,18	43,73 ± 5,65	47,32 ± 3,41	0,48
V. Sanguíneos	7,87 ± 4,54	6,11 ± 1,16	6,29 ± 1,58	12,43 ± 9,56	3,44 ± 1,60	0,15
Hemácias	0,02 ± 0,04	0,27 ± 0,54	0,70 ± 0,83	0,00 ± 0,00	0,04 ± 0,04	0,22
Cel. Inflam.	0,70 ± 0,45	0,50 ± 0,16	0,23 ± 0,06	0,57 ± 0,20	0,41 ± 0,36	0,15
Outros	0,00 ± 0,00	1,09 ± 2,13	2,31 ± 2,70	5,65 ± 9,11	0,97 ± 1,00	0,16

As estruturas foram, agora, comparadas em relação ao tipo de instrumentação: alta rotação *vs*. ultrassom, com restauração convencional (G 1A x 2A - tabela 5) e alta rotação *vs*. ultrassom com restauração adesiva (G 1B x 2B - tabela 6); e em relação ao tipo de restauração: convencional *vs*. adesiva (tabela 7), independentemente do período. Para comparação entre os grupos, utilizou-se o teste não paramétrico de Mann-Whitney. Houve diferença significante apenas na estrutura “espaços em branco” entre os grupos 1B e 2B. Entre os tipos de restaurações (convencional *vs*. adesiva) as diferenças abrangeram estruturas como odontoblastos, fibroblastos e necrose pulpar.

Tabela 5 - Valores médios e desvio padrão da densidade de volume (%) das estruturas presentes na polpa coronária, adjacentes ao preparo cavitário, comparando o tipo de instrumentação (1A x 2A) com restauração convencional, independentemente do período

Estruturas	AR + PD R. Conven	US + CVD R. Conven	P
Odontoblastos	9,62 ± 3,45	11,75 ± 2,10	0,12
Fibroblastos	6,64 ±1,35	7,17 ± 1,36	0,73
Espaç. Branco	22,28 ± 4,45	21,99 ± 6,67	0,73
F. Colágenas	41,39 ± 9,17	37,20 ± 8,43	0,25
V. Sanguíneos	10,57 ± 5,02	14,41 ± 7,79	0,19
Hemácias	4,26 ± 6,01	1,28 ± 1,65	0,51
Cel. Inflam.	1,59 ± 1,55	2,90 ± 3,69	0,24
Dent. Reparad.	0,20 ± 0,72	1,68 ± 3,84	0,41
Necrose	0,00 ± 0,00	0,01 ± 0,05	0,71
Outros	3,41 ± 4,85	1,58 ± 4,84	0,18

Tabela 6 - Valores médios e desvio padrão da densidade de volume (%) das estruturas presentes na polpa coronária, adjacentes ao preparo cavitário comparando o tipo de instrumentação (1B x 2B) com restauração adesiva, independentemente do período

Estruturas	AR + PD R. Adesiv	US + CVD R. Adesiv	P
Odontoblastos	7,22 ± 5,91	7,87 ± 4,88	0,64
Fibroblastos	6,53 ±3,73	5,35 ± 1,67	0,40
Espaç. Brancos	19,39 ± 7,67	25,81 ± 6,18	0,01*
F. Colágenas	36,43 ± 15,07	34,11 ± 15,29	0,55
V. Sanguíneos	7,90 ± 3,79	10,42 ± 7,21	0,44
Hemácias	1,55 ± 2,73	0,72 ± 0,97	0,51
Cel. Inflam.	2,44 ± 2,81	3,80 ± 5,18	0,71
Dent. Reparad.	0,52 ± 1,80	0,40 ± 1,34	0,94
Necrose	14,32 ± 30,43	10,00 ± 16,92	0,73
Outros	3,67 ± 5,84	1,48 ± 3,63	0,22

(*) representa diferença estatisticamente significante (P<0,05)

Tabela 7 - Valores médios e desvio padrão da densidade de volume (%) das estruturas presentes na polpa coronária, adjacentes ao preparo cavitário comparando o tipo de restauração (convencional x adesiva) independentemente do período

Estruturas	AR + PD / US + CVD R. Conven	AR + PD / US + CVD R. Adesivo	P
Odontoblastos	10,64 ± 3,02	7,53 ± 5,33	0,01*
Fibroblastos	6,89 ± 1,35	5,96 ± 2,93	0,03*
Espaç. Brancos	22,15 ± 5,49	22,46 ± 7,58	0,61
F. Colágenas	39,39 ± 8,88	35,32 ± 14,87	0,53
V. Sanguíneos	12,41 ± 6,64	9,11 ± 5,70	0,11
Hemácias	2,83 ± 4,65	1,15 ± 2,08	0,48
Cel. Inflam.	2,22 ± 2,80	3,09 ± 4,08	0,83
Dent. Reparad.	0,91 ± 2,74	0,46 ± 1,56	0,62
Necrose	0,007 ± 0,035	12,25 ± 24,45	0,01*
Outros	2,53 ± 4,82	2,63 ± 4,93	0,56

(*) representa diferença estatisticamente significante (P<0,05)

Os dados obtidos para a densidade de volume (%) em cada período experimental (inicial, 7 e 30 dias) foram analisados considerando a união dos grupos 1A e 2A (alta rotação e ultrassom com restauração convencional – tabela 8). Diferenças estatísticas foram encontradas na densidade de fibras colágenas, hemácias, células inflamatórias e dentina reparadora. Da mesma forma, analisou-se a união dos grupos 1B e 2B (alta rotação e ultrassom com restauração adesiva – tabela 9) em todos os períodos (inicial, 7 e 30 dias), evidenciando-se diferenças significantes para os eventos odontoblastos, fibras colágenas, vasos sanguíneos e células inflamatórias. Para estas comparações foi empregado o teste de Kruskal-Wallis, seguido pelo teste de Dunn.

Tabela 8 - Valores médios e desvio padrão da densidade de volume (%) das estruturas presentes na polpa coronária, adjacentes ao preparo cavitário em cada grupo experimental (inicial, 7 e 30 dias), considerando a união dos grupos 1A e 2A

Estruturas	Períodos 0	7	30	P
Odontoblastos	11,64 ± 2,26	9,01 ± 4,19	11,39 ± 1,45	0,29
Fibroblastos	6,66 ± 1,03	7,14 ± 0,87	6,85 ± 1,98	0,92
Espaç. Branco	22,47 ± 5,83	22,95 ± 4,80	21,06 ± 6,36	0,76
F. Colágenas	46,67 ± 5,31[a]	38,01 ± 5,87[a,b]	34,40 ± 10,29[b]	0,02*
V. Sanguíneos	8,82 ± 6,52	13,29 ± 4,12	14,66 ± 8,09	0,15
Hemacias	0,15 ± 0,40[a]	3,50 ± 4,50[b]	4,52 ± 6,05[b]	0,00*
Cel. Inflam.	0,53 ± 0,16[a]	2,56 ± 1,22[b]	3,35 ± 4,33[a,b]	0,01*
Dent. Reparad.	0,00 ± 0,00[a]	0,00 ± 0,00[a]	2,63 ± 4,30[a]	0,04*
Necrose	0,00 ± 0,00	0,00 ± 0,00	0,02 ± 0,06	0,39
Outros	3,04 ± 5,99	3,52 ± 5,49	1,10 ± 2,92	0,43

(*) representa diferença estatisticamente significante. Letras diferentes indicam diferença estatística significante entre os grupos comparados (P<0,05)

Tabela 9 - Valores médios e desvio padrão da densidade de volume (%) das estruturas presentes na polpa coronária, adjacentes ao preparo cavitário em cada grupo experimental (inicial, 7 e 30 dias), considerando a união dos grupos 1B e 2B

Estruturas	Períodos 0	7	30	P
Odontoblastos	13,76 ± 3,43[a]	4,52 ± 4,24[b]	5,10 ± 2,35[b]	0,00*
Fibroblastos	5,31 ± 1,16	4,59 ± 2,52	7,92 ± 3,55	0,13
Espaç. Branco	25,04 ± 6,05	20,98 ± 9,97	21,68 ± 6,33	0,96
F. Colágenas	48,35 ± 2,68[a]	33,16 ± 15,77[b]	26,09 ± 12,96[b]	0,00*
V. Sanguíneos	5,07 ± 2,10[a]	8,63 ± 5,14[a,b]	13,12 ± 6,08[b]	0,00*
Hemácias	0,41 ± 0,69	0,89 ± 1,09	2,07 ± 3,24	0,09
Cel. Inflam.	0,31 ± 0,23[a]	1,26 ± 1,12[a]	7,36 ± 4,31[b]	0,00*
Dent Reparad	0,00 ± 0,00	0,00 ± 0,00	1,33 ± 2,52	0,14
Necrose	0,00 ± 0,00	23,56 ± 34,81	11,67 ± 19,26	0,11
Outros	1,73 ± 2,12	2,39 ± 6,71	3,64 ± 5,05	0,19

(*) representa diferença estatisticamente significante. Letras diferentes indicam diferença estatística significante entre os grupos comparados (P<0,05)

A espessura de dentina remanescente também foi analisada. Os quatro grupos experimentais foram comparados independentemente do período por meio do teste ANOVA a um critério. Não se observou diferenças significativas entre os grupos.

Tabela 10 – Valores médios e desvio padrão da espessura de dentina remanescente. Comparação entre os quatro grupos experimentais independentemente do período

Espessura de Dentina Remanescente (EDR)				
AR + PD R. Conven	**US + CVD R. Conven**	**AR + PD R. Adesiv**	**US + CVD R. Adesiv**	**P**
324,6 ± 192,4	368,2 ± 149,5	389,6 ± 229,7	363,1 ± 188,5	0,86

5.3 Análise por escores

Os valores dos eventos, registrados de forma subjetiva, foram comparados por meio do teste de Kruskal-Wallis, seguido pelo teste de Dunn (P<0,05). Nas tabelas 11 e 12 observa-se a comparação da média dos escores obtidos para os grupos 1A e 1B, e 2A e 2B em cada período experimental (inicial, 7 e 30 dias). Diferenças estatísticas relacionadas às células inflamatórias agudas e à intensidade da resposta inflamatória foram observadas no período de 7 dias. Aos 30 dias, eventos como desarranjo da camada odontoblástica, deslocamento de odontoblastos, células inflamatórias crônicas e intensidade da resposta inflamatória evidenciaram diferença estatística, na tabela 11. Na tabela 12, somente no grupo de 30 dias houve diferença estatística para os eventos deslocamento de odontoblastos e hemorragia.

Similarmente às comparações anteriores, as tabelas 13 e 14 mostram as comparações entre os grupos 1A e 2A, e 1B e 2B, em todos os períodos experimentais (inicial, 7 dias e 30 dias). Pode-se observar que só as células inflamatórias agudas, no período de 7 dias, mostraram diferenças estatisticamente significantes, expressas na tabela 13.

Tabela 11 – Média ($\bar{X}$) e mediana (med) dos escores, e comparação (P) entre os grupos AR+PD R. Convencional (1A) e AR+PD R. Adesiva (1B), nos períodos experimentais: inicial, 7 e 30 dias.

	Imediato			7 dias			30 dias		
Grupos / Eventos	1A	1B	1Ax1B	1A	1B	1Ax1B	1A	1B	1Ax1B
	$\bar{X}$ (med)	$\bar{X}$ (med)	P	$\bar{X}$ (med)	$\bar{X}$ (med)	P	$\bar{X}$ (med)	$\bar{X}$ (med)	P
Dessarranjo Odontoblastos	0,37(0,50)	0,25(0,25)	0,49	2,37(3,00)	2,00(2,50)	0,50	0,62(0,50)	2,00(2,00)	0,03*
Deslocamento Odontoblastos	0,00(0,00)	0,25(0,25)	0,12	2,37(3,00)	1,75(2,00)	0,27	0,00(0,00)	1,75(2,00)	0,04*
Dilatação vascular	0,25(0,00)	0,37(0,25)	0,61	1,62(1,50)	0,75(0,50)	0,23	0,62(0,25)	2,25(2,50)	0,05
Cel. Inflamatórias Agudas	0,00(0,00)	0,00(0,00)	1,00	0,62(0,75)	0,00(0,00)	0,04*	0,00(0,00)	0,75(0,05)	0,13
Cel. Inflamatórias Crônicas	0,00(0,00)	0,00(0,00)	1,00	0,62(0,75)	0,25(0,25)	0,22	0,25(0,25)	2,00(2,00)	0,01*
Intensidade Resposta Inflamatória	0,00(0,00)	0,00(0,00)	1,00	0,50(0,50)	0,00(0,00)	0,04*	0,50(0,50)	2,00(2,00)	0,03*
Hemorragia	0,00(0,00)	0,00(0,00)	1,00	0,87(0,75)	0,12(0,00)	0,32	0,75(0,50)	1,00(0,05)	0,87
Necrose	0,00(0,00)	0,00(0,00)	1,00	0,00(0,00)	0,50(0,50)	0,12	0,00(0,00)	0,00(0,00)	1,00

(*) representa diferença estatisticamente significante (P<0,05)

Tabela 12 – Média ($\bar{X}$) e mediana (med) dos escores, e comparação (P) entre os grupos US+CVD R. Convencional (2A) e US+CVD R. Adesiva (2B), nos p períodos experimentais: inicial, 7 e 30 dias.

	Imediato			7 dias			30 dias		
Grupos / Eventos	2A	2B	2Ax2B	2A	2B	2Ax2B	2A	2B	2Ax2B
	$\bar{X}$ (med)	$\bar{X}$ (med)	P	$\bar{X}$ (med)	$\bar{X}$ (med)	P	$\bar{X}$ (med)	$\bar{X}$ (med)	P
Dessarranjo Odontoblastos	1,00(1,00)	0,16(0,00)	0,24	1,00(0,75)	1,75(2,00)	0,46	1,00(0,75)	3,00(3,50)	0,05
Deslocamento Odontoblastos	0,16(0,00)	0,00(0,00)	0,31	1,00(0,05)	1,50(1,50)	1,00	0,00(0,00)	3,00(3,50)	0,01*
Dilatação vascular	0,16(0,00)	0,00(0,00)	0,31	0,25(0,00)	0,75(0,50)	0,40	1,12(1,25)	2,75(3,50)	0,18
Cel. Inflamatórias Agudas	0,00(0,00)	0,00(0,00)	1,00	0,00(0,00)	0,25(0,00)	0,31	0,37(0,25)	2,75(3,50)	0,13
Cel. Inflamatórias Crônicas	0,00(0,00)	0,00(0,00)	1,00	0,12(0,00)	0,25(0,00)	0,85	0,87(1,00)	3,00(3,50)	0,07
Intensidade Resposta Inflamatória	0,00(0,00)	0,00(0,00)	1,00	0,50(0,00)	1,00(0,50)	0,50	0,87(1,00)	3,66(3,50)	0,07
Hemorragia	0,33(0,00)	0,00(0,00)	0,31	0,00(0,00)	0,25(0,00)	0,31	0,00(0,00)	2,37(2,50)	0,01*
Necrose	0,00(0,00)	0,00(0,00)	1,00	0,00(0,00)	0,50(0,50)	0,12	0,00(0,00)	1,50(1,50)	0,12

(*) representa diferença estatisticamente significante (P<0,05)

Tabela 13 – Média ($\bar{X}$) e mediana (med) dos escores, e comparação (P) entre os grupos AR+PD R. Convencional (1A) e US+CVD R. Convencional (2A), nos períodos experimentais: inicial, 7 e 30 dias.

	Imediato			7 dias			30 dias		
Grupos / Eventos	**1A**	**2A**	**1Ax2A**	**1A**	**2A**	**1Ax2A**	**1A**	**2A**	**1Ax2A**
	$\bar{X}$ (med)	**$\bar{X}$ (med)**	**P**	**$\bar{X}$ (med)**	**$\bar{X}$ (med)**	**P**	**$\bar{X}$ (med)**	**$\bar{X}$ (med)**	**P**
Dessarranjo Odontoblastos	0,37(0,50)	1,00(1,00)	0,35	2,37(3,00)	1,00(0,75)	0,12	0,62(0,50)	1,00(0,75)	0,40
Deslocamento Odontoblastos	0,00(0,00)	0,16(0,00)	0,24	2,37(3,00)	1,00(0,05)	0,15	0,00(0,00)	0,00(0,00)	1,00
Dilatação vascular	0,25(0,00)	0,16(0,00)	1,00	1,62(1,50)	0,25(0,00)	0,05	0,62(0,25)	1,12(1,25)	0,45
Cel. Inflamatórias Agudas	0,00(0,00)	0,00(0,00)	1,00	0,62(0,75)	0,00(0,00)	0,04*	0,00(0,00)	0,37(0,25)	0,13
Cel. Inflamatórias Crônicas	0,00(0,00)	0,00(0,00)	1,00	0,62(0,75)	0,12(0,00)	0,11	0,25(0,25)	0,87(1,00)	0,13
Intensidade Resposta Inflamatória	0,00(0,00)	0,00(0,00)	1,00	0,50(0,50)	0,50(0,00)	0,43	0,50(0,50)	0,87(1,00)	0,29
Hemorragia	0,00(0,00)	0,33(0,00)	0,24	0,87(0,75)	0,00(0,00)	0,13	0,75(0,50)	0,00(0,00)	0,13
Necrose	0,00(0,00)	0,00(0,00)	1,00	0,00(0,00)	0,50(0,50)	1,00	0,00(0,00)	0,00(0,00)	1,00

(*) representa diferença estatisticamente significante (P<0,05)

Tabela 14 – Média ($\bar{X}$) e mediana (med) dos escores, e comparação (P) entre os grupos AR+PD R. Adesiva (1B) e US+CVD R. Adesiva (2B), nos períodos períodos experimentais: inicial, 7 e 30 dias.

	Imediato			7 dias			30 dias		
Grupos / Eventos	1B	2B	1Bx2B	1B	2B	1Bx2B	1B	2B	1Bx2B
	$\bar{X}$ (med)	$\bar{X}$ (med)	P	$\bar{X}$ (med)	$\bar{X}$ (med)	P	$\bar{X}$ (med)	$\bar{X}$ (med)	P
Dessarranjo Odontoblastos	0,25(0,25)	0,16(0,00)	0,68	2,00(2,50)	1,75(2,00)	0,87	2,00(2,00)	3,00(3,50)	0,22
Deslocamento Odontoblastos	0,25(0,25)	0,00(0,00)	0,17	1,75(2,00)	1,50(1,50)	1,00	1,75(2,00)	3,00(3,50)	0,17
Dilatação vascular	0,37(0,25)	0,00(0,00)	0,18	0,75(0,50)	0,75(0,50)	1,00	2,25(2,50)	2,75(3,50)	0,37
Cel. Inflamatórias Agudas	0,00(0,00)	0,00(0,00)	1,00	0,00(0,00)	0,25(0,00)	0,31	0,75(0,05)	2,75(3,50)	0,13
Cel. Inflamatórias Crônicas	0,00(0,00)	0,00(0,00)	1,00	0,25(0,25)	0,25(0,00)	0,73	2,00(2,00)	3,00(3,50)	0,22
Intensidade Resposta Inflamatória	0,00(0,00)	0,00(0,00)	1,00	0,00(0,00)	1,00(0,50)	0,13	2,00(2,00)	3,66(3,50)	0,22
Hemorragia	0,00(0,00)	0,00(0,00)	1,00	0,12(0,00)	0,25(0,00)	0,85	1,00(0,05)	2,37(2,50)	0,18
Necrose	0,00(0,00)	0,00(0,00)	1,00	0,50(0,50)	0,50(0,50)	1,00	0,00(0,00)	1,50(1,50)	0,12

(*) representa diferença estatisticamente significante (P<0,05)

5.4 Análise da presença de bacterias

A análise da presença de bacterias revelou que no grupo 2B no periodo de 30 dias foi obtido o escore mais alto (4) em dois espécimes. Os resulatdos gerais são mostrados na tabela 15.

Tabela 15 – Escores obtidos em todos os grupos experimentais e em todos os períodos

Grupos	Intervalo	Ausente	Paredes cavitárias C ou G	Parede axial	Túbulos dentinarios	Invadindo a polpa periférica
1A (n=12)	0 (n=4)	4				
	7 (n=4)	1		2	1	
	30 (n=4)	2	1	1		
1B (n=12)	0 (n=4)	4				
	7 (n=4)	2		1	1	
	30 (n=4)	3		1		
2A (n=11)	0 (n=3)	3				
	7 (n=4)	3		1		
	30 (n=4)	1	3			
2B (n=11)	0 (n=3)	3				
	7 (n=4)	2		1		1
	30 (n=4)		1		2	1

Lembrando que:

0 = Ausente

1 = Paredes cavitárias

2 = Parede axial

3 = Túbulos dentinários

4 = Invadindo a polpa periférica

Tabela 16 – Número de espécimes com bactérias com inflamação e sem inflamação, nos período de 7 e 30 dias

	7 DIAS				30 DIAS				
Grupos	**1A**	**1B**	**2A**	**2B**	**1A**	**1B**	**2A**	**2B**	**TOTAL**
Bact. com inflamação	2	0	1	2	2	1	3	4	**15**
Bact. sem inflamação	1	2	0	0	0	0	0	0	**3**
TOTAL	**3**	**2**	**1**	**2**	**2**	**1**	**3**	**4**	**18**

Nota-se que houve maior número de espécimes com presença de bacterias e inflamação nos grupos experimentais de 30 dias restaurados com sistemas adesivos.

6 Discussão

6 DISCUSSÃO

6.1 DA METODOLOGIA

No topo da pirâmide da evidência científica encontram-se os ensaios clínicos randomizados (RCT) e, na base, os testes *in vitro* (HUJOEL, 2009). No meio dessa pirâmide situam-se os estudos clínicos longitudinais que, mesmo não randomizados, provêem alguma evidência científica, já que são realizados em condições clínicas para as quais os materiais experimentais, ou a técnica de aplicação dos mesmos, foram desenvolvidos (COSTA; SOUZA; HEBLING, 2005), e que tentam reproduzir, até certo ponto, as condições reais.

Além dos estudos em humanos, pesquisas com animais como ratos e cães são bastante utilizadas. Quanto ao uso de animais, vale considerar que os mesmos têm um ciclo de vida relativamente curto e que possuem um metabolismo acelerado, o que permite a obtenção de resultados em um curto período de tempo (MORETTON et al., 2000). Outra vantagem do uso de animais é que eles permitem uma melhor padronização. No entanto, a principal desvantagem de sua utilização está no cuidado que devemos ter na extrapolação dos resultados para os seres humanos (COSTA; SOUZA; HEBLING, 2005).

Testes *in vitro* (culturas de células) vêm sendo empregados nos estudos de citotoxicidade de qualquer material, diminuindo, assim, a utilização de animais e simplificando a técnica. Esses testes são extremamente necessários, nos casos em que novos materiais precisam ser avaliados antes de serem utilizados em seres humanos (COSTA; SOUZA, 2005). A desvantagem desse tipo de teste reside na utilização de uma única linhagem de células clonais, diferente do que acontece nos seres humanos, em que as respostas são geradas pela interação entre o material ou técnica testada, e o tecido. Assim, essa interação biológica envolve células residentes do próprio tecido e células que migram para o local do contato, desencadeando respostas imunológicas e inflamatórias (COSTA; SOUZA, 2005).

Já, dentre as limitações dos estudos clínicos, podemos mencionar a dificuldade em se obter pacientes voluntários, o que equivale a um reduzido número

de espécimes, e falta de correlação entre causa e efeito, já que os dentes experimentais são hígidos e não representam a situação clínica verídica, na qual os dentes geralmente apresentam lesões (COSTA; SOUZA; HEBLING, 2005). Contudo, o que se pode ter em mente é que se o procedimento restaurador provocou algum tipo de injúria num dente hígido, pleno em seu potencial de defesa, há grandes chances de que isso aconteça num dente que já tem uma lesão prévia.

A resposta pulpar às técnicas de preparo cavitário com alta rotação tem sido amplamente descrita na literatura. Porém, a introdução, no mercado, de novas tecnologias e aplicações (pontas CVD e ultrassom) gera a necessidade de se reavaliar as reações do complexo dentinopulpar ao uso desses instrumentos. O estudo dessas reações torna-se imperativo quando consideramos que, além de um simples preparo, os objetivos primordiais dos profissionais da odontologia é a preservação dos tecidos bucais, dentre eles o tecido pulpar, e o restabelecimento do dente como uma unidade funcional.

O advento das restaurações adesivas há mais de cinquenta anos, trouxe, também, uma série de questionamentos quanto ao manuseio, utilização e biocompatibilidade dos materiais empregados. Um número infindável de pesquisas tem sido realizado na área da odontologia adesiva, contribuindo para o melhor desempenho dos materiais e dos próprios profissionais. Mesmo diante da evolução destes materiais, ainda restam muitas dúvidas no que diz respeito à segurança com que eles podem ser empregados nos casos de cavidades profundas.

Assim, o presente trabalho procurou, dentro das limitações relacionadas ao número de pacientes (número de espécimes) e ao tempo de pós-operatório, avaliar as respostas pulpares a diferentes técnicas de instrumentação e restauração cavitária. Para tal, empregou-se uma metodologia já aceita como protocolo nas avaliações das respostas pulpares in vivo (STANLEY, 1968; COSTA; SOUZA; HEBLING, 2005; MJOR, 2001).

As dificuldades encontradas para a seleção dos pacientes estiveram, principalmente, relacionadas à escassez de indicações para exodontia dos dentes pré-molares. Devido a novas concepções na área da ortodontia, muitas vezes, a extração de pré-molares, nos casos em que existe discrepância entre o tamanho da

arcada e o tamanho dos dentes, não é mais necessária. Além disso, os intervalos dos tempos experimentais obedeciam aos períodos planejados pelos ortodontistas, fato que limitou o atual experimento a um período máximo de observação de 30 dias, quando o projeto inicial previa 60 dias.

Superando todas essas dificuldades e atendendo aos critérios de inclusão, cada paciente tinha pelo menos dois pré-molares com indicação para extração, o que permitia a confecção de preparos com instrumentos diferentes em cada dente. Um deles era preparado utilizando-se ponta diamantada em alta rotação como um método já consagrado, e, o outro, com o método experimental utilizando ponta CVD ativada por ultrassom. Este delineamento é ideal, segundo Stanley (1968), porque a reação pulpar a um mesmo agente agressor pode variar não só entre diferentes pessoas, mas também entre diferentes dentes numa mesma boca e entre dentes contralaterais com mesma forma anatômica.

Justifica-se a escolha por pacientes jovens, com idade variando entre 11 e 25 anos, pelo fato de que esses dentes apresentam menor efeito das alterações produzidas pelo avanço da idade. Mesmo os dentes livres de lesões cariosas, abrasão ou erosão tornam-se mais mineralizados, escleróticos ou menos permeáveis, características que modificariam as respostas pulpares, especialmente se o dente apresentar uma barreira de dentina irregular sob os túbulos dentinários expostos pelo preparo (STANLEY, 1968). Dentes hígidos são, portanto, ideais para este tipo de estudo, já que o tecido pulpar está livre de outras mudanças patológicas e fisiológicas, o que elimina, ou minimiza, a dificuldade de se distinguir variações induzidas pelas condições experimentais daquelas que ocorrem naturalmente (MARSLAND; SHOVELTON, 1970). Os dentes diariamente submetidos a estímulos térmicos, elétricos ou a desgastes decorrentes da mastigação podem provocar algumas mudanças não-identificáveis pela inspeção clínica ou radiográfica.

A determinação da condição clínica inicial da polpa foi realizada por meio do teste de sensibilidade pulpar ao frio empregando agente refrigerante a base de diclorodifluormetano (DDM), método mais popular, accessível, fácil de usar, e que fornece resultados reproduzíveis e seguros (FUZ et al. 1986). Assim, como com outros métodos para testes da sensibilidade pulpar, os dentes adjacentes ou contralaterais foram testados para se estabelecer padrões de resposta de cada

paciente (BERMAN; GARY; HARTWELL, 2007). Peterson et al (1999) confirmaram a acurácia desses testes concluindo que o teste ao frio possui uma precisão de 86%. Além disso, a avaliação da vitalidade foi complementada com testes de percussão vertical, horizontal e por meio da análise radiográfica.

Parte dos procedimentos pré-operatórios consistia na aplicação de soluções anestésicas para evitar a sensibilidade e a dor, comuns durante qualquer tratamento restaurador que envolva a dentina. Estas soluções são associadas a vasoconstritores para aumentar a duração da anestesia. No entanto, um estudo em cães revelou que as mesmas podem reduzir o fluxo sanguíneo e afetar negativamente a saúde da polpa, quando administradas por infiltração e para bloqueio nervoso regional (KIM et al, 1984). A redução do fluxo sanguíneo possui o efeito adicional de reduzir a drenagem de toxinas de alto peso molecular ou produtos de excreção (PASHLEY, 1979), causando, deste modo, dano pulpar irreversível. Nas situações clínicas rotineiras, todavia, anestésicos com vasoconstritores são preferíveis, ao invés dos sem vasoconstritores, devido a seu maior poder de duração e segurança até agora demonstrados. Embora produzam redução do fluxo sanguíneo, esse efeito é de curta duração para a técnica terminal infiltrativa e depois de 15 a 75 minutos o fluxo sanguíneo retorna ao nível normal (KIM et al, 1984).

Para realização dos procedimentos clínicos nos pacientes, todos os instrumentos utilizados foram esterilizados, assim como se tomou cuidado especial com a manutenção da cadeia asséptica. Os tratamentos eram realizados sob isolamento absoluto, a fim de se evitar qualquer contaminação proveniente do meio bucal, como a saliva, por exemplo. Os grampos foram colocados da forma menos traumática possível, com o objetivo de não injuriar os tecidos periodontais. Os preparos cavitários foram realizados sob abundante refrigeração, utilizando-se uma ponta diamatada em alta rotação para cada 4 preparos, como recomendado por Costa, Souza e Hebling (2005), e um total de 4 pontas CVD para todos os preparos, devido a sua maior durabilidade desde que corretamente empregadas (TRAVA-AIROLDI, 2002).

Para Stanley e Swerdlow a escolha dos intervalos pós-operatórios é o segundo critério em importância depois da dentina remanescente (STANLEY; SWERDLOW, 1964). Com o estudo dos espécimes em dois ou três intervalos de

tempo, pode-se observar a resposta inicial, o desenvolvimento total da lesão e sua taxa de resolução mostrando, assim, uma seqüência dinâmica dos eventos (STANLEY, 1968). Períodos curtos (1 a 3 dias) demonstram a resposta inicial à preparos cavitários (Langeland, 1959) um dos objetivos desse trabalho. Os intervalos entre 4 e 12 dias podem demonstrar uma formação retardada da resposta ou as vezes a lesão máxima provocada pelo procedimento, enquanto longos intervalos (60 dias ou mais) demonstram diferentes estágios de resolução e formação de dentina reparadora, ou de degeneração definitiva da polpa. Estender os intervalos pós-operatórios permite tempo suficiente para a resolução de muitas mais lesões e uma comparação com os períodos iniciais em termos de resolução, persistência ou intensificação dos processos (STANLEY, 1968). No presente trabalho foram considerados os períodos experimentais imediato, isto é, a extração dos dentes imediatamente após a realização dos procedimentos, período de 7 dias e de 30 dias, este adotado pelas razões explicadas anteriormente. Sabe-se, entretanto, que alterações pulpares que persistem até os 30 dias após estímulos próprios dos preparos cavitários e dos procedimentos restauradores, têm menores possibilidades de recuperação ao longo dos períodos subseqüentes.

Para Costa; Hebling e Giro (1997) a extração dentária com o uso de fórceps pode provocar reações no complexo dentinopulpar, porém suaves, superficiais e localizadas. Assim, essas parecem não apresentar intensidade suficiente para interferir na avaliação do tecido pulpar, quando materiais odontológicos ou técnicas restauradoras são testados em cavidades de Classe V preparadas na superfície vestibular de pré-molares humanos. É sabido, entretanto, que a compressão do dente pelo uso de fórceps pode causar rupturas localizadas de vasos intrapulpares e confundir a avaliação da resposta pulpar aos procedimentos experimentais. Por essa razão, preferiu-se, na presente pesquisa a extração dentária com extratores em substituição aos fórceps.

O registro individual dos eventos microscópicos, observados na área de resposta, permitiu as análises qualitativa e quantitativa. A utilização de escores numéricos (análise qualitativa) para dimensionar a magnitude de cada evento, foi empregada para facilitar a avaliação comparativa entre os espécimes, permitindo, pelo cálculo da média, estabelecer a tendência geral dos eventos no conjunto de

espécimes de cada tipo de instrumentação/restauração. Esse método, que permite o registro dos eventos histopatológicos como ausente, leve, moderado, severo, muito severo ou intenso, é empregado por muitos investigadores (STANLEY, 1968; COSTA; DO NASCIMENTO; TEXEIRA, 2002; HEYERAAS; SVEEN; MJOR: 2001) quais o consideram suficiente para determinar a intensidade e localização das principais ocorrências pulpares. Para Warfvinge (1987) este método de análise subjetiva, definido por escores, pode ser complementado com avaliações objetivas, como a avaliação morfométrica. Assim, os resultados podem mostrar, quantitativamente, os componentes dos principais eventos ocorridos após o experimento, comparativamente com a polpa normal como, por exemplo, o tipo a quantidade e o tipo de célula predominante . O método morfométrico permite distinguir a densidade das células inflamatórias, assim como de outros elementos teciduais, comparativamente com os escores estabelecidos para o método subjetivo. Por essa razão, ambos os métodos foram adotados no presente trabalho.

6.2 - DOS RESULTADOS

As respostas agudas ou crônicas ao preparo cavitário tem atraído a atenção de muitos pesquisadores já que o preparo dos dentes é um dos procedimentos mais freqüentes na clínica.

Na avaliação descritiva dos espécimes do período imediato, em todos os grupos experimentais (1A, 1B, 2A e 2B), observou-se ligeiro desarranjo da camada odontoblástica, leve invasão da zona acelular de Weil e uma camada odontoblástica ligeiramente vacuolizada. Embora alguns espécimes tenham mostrado excepcionalmente hiperemia e congestão vascular, em todos os casos os eventos foram periféricos e circunscritos a área do preparo, mesmo com uma EDR media de 397,65 µm (média dos grupos 1A, 1B, 2A e 2B no período imediato).

Estas observações coincidem com os achados de Swerdlow e Stanley (1958) para espécimes após uma hora do preparo cavitário; com os de Marsland e Shovelton (1970) para espécimes extraídos imediatamente, com os de Zach (1972)

e com Oshima (1990). A vacuolização pode ser explicada devido ao trauma do preparo cavitário, que poderia ter perturbado o equilíbrio osmótico da membrana nuclear dos odontoblastos e promovido um aumento da ingestão de fluido (SWERDLOW; STANLEY 1959).

Na avaliação morfométrica (Tabela 4), não houve diferença ($p>0,05$) na densidade de volume das estruturas do grupo controle em comparação com os grupos experimentais (1A, 1B, 2A e 2B) no período imediato. Assim, pode-se entender que, nesse período imediato, o estímulo imposto pelas técnicas de instrumentação cavitária e de restauração não se traduz em alterações detectáveis pela observação em nível microscópico.

Correspondendo ao primeiro objetivo do presente estudo, a tabela 5 mostra que, independentemente do período pós-operatório, não houve diferença estatística entre os tipos de instrumentação. Observa-se apenas um ligeiro aumento na formação de dentina terciária para a instrumentação com pontas CVD ativadas por ultrassom (1,68 ± 3,84), quando comparadas com a ponta diamantada em alta rotação (0,20 ± 0,72). Estes resultados são corroborados pela análise por escores (Tabela 13) que não revela diferenças entre os dois tipos de instrumentação. Observa-se, então, que a instrumentação cavitária com ultrassom produz um nível de estímulo suficiente para proporcionar resposta pulpar notável ao longo dos períodos experimentais, quando se utilizou a técnica restauradora convencional, como se convencionou chamar nesse trabalho o isolamento do assoalho cavitário com guta percha. Reconhecida como um material biologicamente neutro quando empregado nas condições descritas nesse trabalho, resta aferir que, as respostas encontradas nos grupos experimentais apresentados na Tabela 5 sejam de responsabilidade exclusiva das técnicas de instrumentação cavitária.

Podem-se especular, através da literatura, os prováveis fatores de indução da resposta pulpar diante dos preparos com ultrassom, embora sejam poucos os relatos que comparam estes dois tipos de instrumentação. Um deles é o de Lefkowitz, Robinson e Postle (1958), e seus resultados coincidem com os da presente investigação, ainda que seja um trabalho não recente, em que algumas condições, tenham sido diferentes das atuais.

Uma das preocupações com este novo sistema de instrumentação tem sido a elevação da temperatura intrapulpar (Mollica et al. (2008) registraram, em experimento *in vitro*, que a elevação da temperatura produzida pela instrumentação com alta rotação foi de 1,10 ± 0,56 ºC e, com pontas CVD ultrassônicas, de 3,00 ± 1,34 ºC, valores que significantemente diferentes entre si. Contudo, esses resultados contradizem as conclusões de Vanderlei et al. (2008), que mostram que o aumento de temperatura foi maior para a alta rotação (4,3℃) do que para o preparo ultrassônico (3,8℃), apesar da ausência de diferen ça estatística. Quanto ao tempo requerido para cada preparo, utilizaram 3,3 minutos para as intervenções com alta rotação, e de 13,77 minutos para o ultrassom.

É possível que maior tempo necessário para completar um preparo cavitário com ultrassom resulte, efetivamente, em ligeiro efeito do aumento da temperatura na resposta pulpar. Apesar dessa possibilidade é, também, muito provável que o aumento de temperatura durante o preparo cavitário *in vivo* seja menor do que o *in vitro*, devido à presença de tecido pulpar com circulação sanguínea e ao alto conteúdo de água nas estruturas dentais vitais, que podem ajudar na dissipação do calor (HANNIG; BOTT, 1999).

Zach e Cohen (1965) demonstraram que o aumento da temperatura pode trazer consequências severas à vitalidade pulpar. Esses autores estabeleceram que o nível crítico de temperatura capaz de promover alterações significativas da polpa está próximo de 6º C acima da temperatura fisiológica da polpa. Observaram que, nesse patamar de temperatura, 15% das polpas observadas não resistiram ao estímulo.

No que diz respeito à resposta pulpar diante da técnica restauradora adesiva para os dois tipos de instrumentação, independentemente do período (Tabela 6), também não se observa qualquer diferença significativa entre esses grupos experimentais, quando avaliados histomorfometricamente. Isso antecipa que as reações registradas nos períodos subseqüentes, como será discutido mais adiante, têm mais a ver com o tipo de restauração do que com a técnica de instrumentação cavitária. Essa possibilidade é corroborada pelos dados da Tabela 7, onde se vê que, independentemente do período experimental, modificações importantes passam a ocorrer nos grupos tratados com restauração adesiva quando submetidos

à análise histomorfométrica. Entre essas alterações, que foram significantemente diferentes do grupo submetido às restaurações convencionais, registra-se a redução da contagem de odontoblastos e fibroblastos e o importante aumento de área com necrose tecidual.

Obviamente, os estímulos gerados durante os preparos cavitários, no presente trabalho, foram suficientes para disparar uma reação do tecido pulpar, notadamente pela produção de dentina terciária reacional. Isto se torna mais claro quando se comparam as respostas pulpares nos diferentes períodos experimentais, para os Grupos 1A e 2A, isto é, técnica de instrumentação empregando ponta diamantada em alta rotação e ponta CVD ativada por ultrassom e restauração convencional (Tabela 8). Nesta tabela, a análise descritiva morfométrica mostra diferenças significantes entre o período inicial e os demais períodos, especialmente o de 30 dias, para os eventos fibras colágenas, hemácias, células inflamatórias e dentina terciária. A intensidade desses eventos, porém, não aparenta risco permanente à polpa, visto que as diferenças são, geralmente, não significantes entre o período de 7 e de 30 dias.

A Tabela 9 compara, em cada um dos períodos experimentais, a evolução das respostas histopatológicas nos espécimes restaurados pela técnica adesiva, independentemente da técnica de instrumentação cavitária. Aqui se observa redução significativa da camada odontoblástica e do contingente de fibras colágenas aos 7 e aos 30 dias. Observa-se, ainda, o aumento significante de células inflamatórias e de áreas de necrose nos tempos experimentais não imediatos.

Um evento comum observado aos 7 dias foi a aspiração dos núcleos dos odontoblastos, observado tanto para a alta rotação, quanto para o ultrassom. Orban (1941) foi o primeiro a descrever esta condição, atribuindo este fenômeno à extração da peça dentária com fórceps. Mais tarde, Swerdlow e Stanley (1958) consideraram que este fenômeno é aparentemente causado pelo aumento da pressão intrapulpar, o que obriga essas células a deslocarem-se para os túbulos dentinários. Para Zach (1972), esse deslocamento pode ter sua origem na dessecação da dentina exposta, que conduz os fragmentos de odontoblastos e núcleos para dentro dos túbulos. Hebling, Giro e Costa (1999), mencionam que o excesso de calor do preparo cavitário pode causar uma resposta inflamatória e deslocamento dos odontoblastos.

Os autores observaram este fenômeno em espécimes de 7 dias que mostraram menor EDR entre o piso cavitário e o tecido pulpar, o que coincide com os achados do presente estudo. Segundo Pashley (1996) essas células sofrem autólise subsequente e são substituídas por células mesenquimais de reserva, as quais começam a se diferenciar em odontoblastos. Essa aspiração pode justificar a diminuição no número de odontoblastos no período de 7 dias mostrado na Tabela 8, e explicar a razão da ocorrência de dentina terciária.

Outros eventos observados foram a proliferação de vasos sanguíneos na camada odontoblástica e a presença de infiltrado inflamatório, mais especificamente de células agudas, como neutrófilos e eosinófilos. Estes dois últimos eventos concordam com os resultados de Marsland e Shovelton (1970), observados em espécimes do mesmo período.

Fato curioso durante a avaliação histológica de espécimes imediatos (Grupos 1B e 2B) e de 7 dias (Grupo 2B) foi o afastamento dos odontoblastos do contato com a pré-dentina. Esse evento coincide com a área de dentina correspondente ao assoalho do preparo cavidatário. A literatura e sugere que esse deslocamento pode resultar da elevação da pressão intrapulpar na camada odontoblástica causada por exsudação ou hemorragia (SATO, 1999). Como esse evento não foi detectado no grupo controle e parece se concentrar nos períodos imediato e de 7 dias, nos grupos submetidos a restaurações adesivas para ambos os tipos de instrumentação cavitária, pode-se aventar a hipótese de que isso seja o resultado da infiltração do sistema adesivo.

Embora muitos dentistas acreditem que o preparo cavitário seja um procedimento simples de rotina, se avaliando sob a perspectiva da resposta pulpar, esse procedimento pode ser considerado uma agressão (PASHLEY, 1996). De fato, quando se consideram os espécimes restaurados com guta percha, seja no grupo dos preparos com alta rotação ou com ultrassom, observa-se que ocorrem respostas pulpares de baixa intensidade, mas que perduram até o período de 30 dias (Tabela 8). Essas respostas de baixa intensidade poderiam se transformar em eventos comprometedores para a saúde pulpar, caso não tivessem sido tomados os cuidados básicos de refrigeração abundante e baixa pressão de desgaste. A literatura é farta de informações a respeito dos problemas causados com o excesso

de calor friccional e da pressão de corte durante os preparos cavitários (OTTL; LAUER, 1998); (ZACH; COHEN 1965); (ABOUT et al., 2001); STANLEY; SWERDLOW, 1959). Horiuchi, Matthews (1973) reportam que o uso de pontas cortantes ou de desgaste em alta rotação produz vibrações e fluxo de fluido para o interior dos túbulos, possivelmente devido à geração de calor friccional na extremidade da ponta diamantado, região pobremente irrigada.

A espessura de dentina remanescente, segundo Stanley (1970), é o fator mais importante para determinar a resposta pulpar aos procedimentos restauradores. Salientam que os pesquisadores podem, involuntariamente, cometer um viés nos resultados de um procedimento experimental quando não há uniformidade na espessura da dentina remanescente entre os espécimes. Por outro lado, uma espessura muito fina de dentina remanescente pode prejudicar e retardar o reparo após um preparo cavitário (STANLEY; SWERDLOW, 1959). É importante observar que no presente trabalho procurou-se definir a profundidade da cavidade o mais próximo possível da polpa sem, no entanto, expô-la, com a finalidade de explorar ao máximo o poder de estimulação próprio dos dois tipos de instrumentação cavitária. Como apresentado na tabela 10, não foram observadas diferenças estatísticas nas espessuras de dentina remanescente entre todos os grupos experimentais, em todos os períodos.

Como relatado em Materiais e Métodos, procurou-se combinar os estímulos eventuais das técnicas de instrumentação cavitária com os potenciais efeitos da técnica restauradora do condicionamento ácido total e aplicação de adesivo. Os dados relativos à análise histomorfométrica já discutidos anteriormente, antecipam que existe pouca diferença na resposta pulpar causada pelas técnicas de instrumentação cavitária. As alterações notadas são de baixa intensidade e sugerem um decréscimo a partir do período experimental de 7 dias. Os eventos considerados na análise histomorfométrica foram mais evidentes quando as cavidades foram restauradas com sistema adesivo, indicando que este é um diferencial importante a ser considerado no momento de se planejar o procedimento restaurador.

Tem-se melhor visão do grau de envolvimento pulpar em função dos grupos experimentais quando se observam as Tabelas 11, 12, 13 e 14, onde se adotou a análise qualitativa, definida por escores. Na Tabela 11 alguns aspectos se expõem

claramente. Embora mínimas, as respostas que apresentaram diferenças estatisticamente significantes entre os Grupos 1A e 1B (restaurações diferentes e instrumentação com alta rotação), após 7 dias, são mais intensas para o Grupo 1A do que para o Grupo 1B. Essas diferenças foram notadas para os eventos “células inflamatórias agudas” e “intensidade da inflamação”. É, aparentemente, inusitado que o método restaurador menos agressivo (guta percha e cimento de ionômero de vidro – Grupo 1A) tenha registrado maior resposta pulpar. Entretanto, quando se consideram os resultados de 30 dias, nota-se que quase todos os eventos foram significantemente mais intensos para o Grupo 1B (restauração com sistema adesivo) e, praticamente inexistentes para o Grupo 1A. O mesmo acontece, de modo geral, com os Grupos 2A e 2B, cujos resultados são apresentados na Tabela 12. Nesta é bem visível que a intensidade dos eventos, os quais se iniciam no período de 7dias, se matem elevada após 30 dias. Nesse período, mesmo não havendo diferença significante para todos os eventos entre os Grupos 2A e 2B, o grupo que recebeu restauração adesiva (2B) mostra eventos que persistem no patamar dos escores mais elevados, como é o caso do deslocamento dos odontoblastos, desarranjo da camada odontoblástica, dilatação vascular, células inflamatórias crônicas e agudas, intensidade da resposta inflamatória e hemorragia.

A Tabela 13 permite aquilatar o efeito exclusivo da técnica de instrumentação cavitária na resposta do complexo dentinopulpar, visto que, a técnica restauradora nesse grupo é considerada inócua para o tecido pulpar. Portanto, a resposta presumida da polpa nesses grupos (1A e 2A) seria de competência exclusiva do preparo cavitário. Assim, é muito semelhante o desempenho das duas técnicas, com ligeira tendência a um maior nível de resposta para a técnica com alta rotação no período de 7 dias, embora tenha havido significância estatística apenas no que diz respeito ao evento “células inflamatórias agudas”. No período de 30 dias as respostas são estatisticamente iguais para as duas técnicas, mas com a técnica do ultrassom apresentando um resíduo de resposta histológica que parece manter-se no mesmo patamar desde o período de 7 dias. Por outro lado, a Tabela 14 evidencia o crescente envolvimento pulpar diante de restaurações adesivas, para as duas técnicas de instrumentação, com ligeira predominância de escores mais altos para a técnica em que se utilizou a ponta CVD com ultrassom, no período de 30 dias.

O efeito do condicionamento ácido total e restauração adesiva sobre a polpa, em cavidades profundas tem sido relatado por diferentes pesquisadores (TAY e GWINNETT, 1996); (FRANQUIN; BROUILLET, 1988); (COSTA; NASCIMENTO; TEIXEIRA, 2002). Costa; Nascimento; Texeira (2002), por exemplo, documentaram que em espécimes com 162 µm só se observam ligeira resposta inflamatória associada a leve desorganização do tecido quando não empregaram o condicionamento acido. Estes agentes condicionadores representam um desafio osmótico para o complexo dentinopulpar que pode resultar em deslocamento imediato dos núcleos dos odontoblastos para dentro dos túbulos, e em posterior morte celular (PASHLEY, 1992). Isso parece causar maior redução marginal no numero de células odontoblásticas, especialmente quando a EDR é tão delgada quanto 0,5mm (ABOUT et al, 2001). No presente trabalho a espessura média da dentina para o grupo experimental correspondente às restaurações adesivas foi, em média, 0,37 mm.

Com efeito, muitos trabalhos descritos na literatura reportam que os sistemas adesivos, ou parte dos seus componentes, podem ser tóxicos para as células pulpares (RAKICH, 1998); (HANKS et al., 1992); (JONTEL, 1995). O risco de que esses componentes filtrem para o espaço intra-pulpar é maior porque eles são diretamente aplicados sobre a dentina condicionada o qual pode incrementar a taxa de difusão dos monômeros (PASHLEY,1985). Mais uma vez, o papel da espessura da dentina remanescente é muito importante na interpretação dos resultados nesse tipo de investigação. Além disso, a umidade intrínseca da dentina se amplia para mais de 20 vezes desde a dentina superficial até a dentina profunda. Este ambiente úmido interfere com a polimerização dos sistemas adesivos, favorecendo a dissolução do adesivo ou de seus componentes a difusão para o interior da polpa (BOUILLAGUET et al, 1996). Restaurações adesivas em cavidades profundas podem produzir longos *tags*, facilitando a difusão de componentes dos adesivos através dos túbulos dentários, provocando resposta inflamatória persistente até 30 dias após os procedimentos (Costa; Nascimento; Texeira, 2002). Coincidindo essas observações, a presente pesquisa mostrou vários espécimes com escores de moderado a intenso após 30 dias da restauração com sistema adesivo, independentemente da técnica de instrumentação.

Uma forte relação entre a presença de bactérias e a resposta pulpar inflamatória tem sido relatada por diversos autores (COX ; HAFEZ; AKIMOTO, 1998); (BERGENHOLTZ, 1990); (LANGELAND, 1987). Entretanto, há relatos na literatura demonstrando a possibilidade de resposta inflamatória diante de procedimentos restauradores, sem relação com a presença de bactérias. Camps et al, (2000) salientam que três fatores devem ser considerados na interpretação da resposta histopatológica da polpa: infiltração bacteriana, a espessura da dentina remanescente e o tempo pós-operatório. Para esses autores, na ausência de bactérias, em qualquer intervalo de tempo experimental, as respostas pulpares não serão severas se a espessura da dentina remanescente for maior que 1,0 mm. Por outro lado, reações severas podem acontecer nos intervalos de longo prazo quando a espessura da dentina remanescente for menor que 1,0 mm. Ainda assim, esperado encontrar-se resposta severa da polpa, mesmo na ausência de bactérias. Outros autores também registraram a ocorrência de inflamação severa da polpa independente do concurso das baterias (FRANQUIN; BROUILLET, 1988) (PEREIRA; SEGALA; COSTA, 2000); (PAMEIJER; STANLEY, 1998); (PAMEIJER; STANLEY, 1995).

No presente estudo, também foi observada inflamação pulpar sem presença de bactérias em espécimes de 30 dias tanto nos grupos 1A (1 dente) como 1B (3 dentes), sugerindo outros fatores como possíveis causas da inflamação. Salienta-se, mais uma vez, que a dentina remanescente para todos os grupos não ultrapassou espessura média de 0,4 mm. As Tabelas 15, 16 mostram a distribuição dos espécimes com bactéria por grupo experimental, relacionados com a resposta pulpar.

Como se pode observar na Tabela 15, dos 16 espécimes que compunham os quatro grupos experimentais (1A, 1B, 2A, 2B) aos 7 dias, 5 mostraram bactérias na parede axial, e 3 nos túbulos dentinários. Dos 5 espécimes que tiveram bactérias na parede axial, três apresentaram graus de inflamação com escore 1 a 3; dois não se encontravam inflamados. Dos 3 espécimes com bactérias nos túbulos, dois apresentaram inflamação com escore menor que 1. Nesses dois casos as bactérias se localizavam apenas na embocadura de uns poucos dos túbulos. O outro espécime apresentou necrose de grau 1. Entre os 16 espécimes que compuseram o

grupo de 30 dias, 10 não mostraram presença de bactérias. Nesses 10 espécimes, as bactérias estiveram distribuídas da seguinte forma: 5 espécimes com bactérias localizadas nas paredes cavitárias oclusal ou gengival; 2, na parede axial; 2, nos túbulos dentinários; e 1, invadindo a polpa periférica. Dos dentes que apresentaram bactérias na parede axial os escores de inflamação variaram entre 1 e 1,5. Dos 2 espécimes que apresentaram bactérias da parede axial, um teve grau 3 e o outro, 0,5. Dos espécimes que apresentaram bactérias nos túbulos ou invadindo a polpa, todos tiveram inflamação grau 3 ou 4.

Ainda no presente estudo, foram observados dois casos de necrose grau 3 com presença de micro abscessos nos espécimes de 30 dias com restauração adesiva (Grupo 1B) e alguns espécimes com necrose periférica nos grupos 1B e 2B, após de 7 dias. É importante salientar que todos os espécimes que apresentaram algum grau de necrose pulpar, receberam restauração adesiva. Houve um aumento significante das áreas de necrose nos espécimes restaurados com sistema adesivo, em comparação com as restaurações convencionais, como se pode ver na Tabela 7.

Como se pode observar, estudos histológicos como este têm a pretensão de ajudar a esclarecer o comportamento do complexo organismo pulpar perante diversos tipos de desafios, como os efeitos físicos e mecânicos da instrumentação cavitária, o potencial tóxico dos sistemas restauradores e a agressão bacteriana. Na prática diária, o odontólogo deverá compreender e considerar o efeito da somatória de estímulos e, ao mesmo tempo, usar de estratégias técnicas para minimizar o grau agressão sobre o complexo dentinopulpar, gerado durante os procedimentos restauradores.

7 Conclusões

7 CONCLUSÕES

Nas condições experimentais desta pesquisa e com base nos resultados obtidos, pode-se concluir que:

-Não houve diferença na resposta pulpar entre os dois tipos de instrumentação cavitária: ponta diamantada em alta rotação e pontas do sistema CVD ativadas por ultra-som. Deste modo confirma-se a primeira hipótese nula.

-Houve diferença entre os dois tipos restauração. O sistema restaurador adesivo mostrou-se mais agressivo quando comparado com a restauração convencional. Isso ocorreu independentemente da técnica de instrumentação cavitária. Assim, rejeita-se a segunda hipótese nula.

Referências

REFERÊNCIAS

About I, Laurent-Maquin D, Lendahl U, Mitsiadis TA. Nestin expression in embryonic and adult human teeth under normal and pathological conditions. Am J Pathol. 2000 Jul;157(1):287-95.

About I, Murray PE, Franquin JC, Remusat M, Smith AJ. The effect of cavity restoration variables on odontoblast cell numbers and dental repair. J Dent. 2001 Feb;29(2):109-17.

Asmussen E, Uno S. Adhesion of restorative resins to dentin: chemical and physiochemical aspects. Oper Dent 1992;17(Suppl 5):68-74.

Balamuth L. Ultrasonics and dentistry. Sound 1963;2: 15-19.

Banerjee A, Watson TF, Kidd EA. Dentine caries excavation: a review of current clinical techniques. Br Dent J. 2000 May 13;188(9):476-82. Review.

Bergenholtz G, Warfvinge J. Migration of leukocytes in dental pulp in response to plaque bacteria. Scand J Dent Res. 1982 Oct;90(5):354-62.

Bergenholtz G. Pathogenic mechanisms in pulpal disease. J Endod. 1990 Feb;16(2):98-101.

Berman L and Hartwell G. Diagnosis. In: Cohen S, Hargreaves KM. Caminhos da polpa. 9ª ed. Rio de Janeiro: Mosby Elsevier; 2007. p. 460-513.

Borges CF, Magne P, Pfender E, Heberlein J. Dental diamond burs made with a new technology. J Prosthet Dent. 1999 Jul;82(1):73-9.

Bouillaguet S, Wataha JC, Hanks CT, Ciucchi B, Holz J. In vitro cytotoxicity and dentin permeability of HEMA. J Endod. 1996 May;22(5):244-8.

Bowen RL, Rodriguez MS. Tensile strength and modulus of elasticity of tooth structure and several restorative materials. J Am Dent Assoc. 1962 Mar;64:378-87.

Bowen RL. Adhesive bonding of various materials to hard tooth tissues. II. Bonding to dentin promoted by a surface-active comonomer. J Dent Res. 1965 Sep-Oct;44(5):895-902.

Breschi L, Perdigão J, Gobbi P, Mazzotti G, Falconi M, Lopes M. Immunocytochemical identification of type I collagen in acid-etched dentin. J Biomed Mater Res A. 2003 Sep 15;66(4):764-9.

Buonocore MG. A simple method of increasing the adhesion of acrylic filling materials to enamel surfaces. J Dent Res. 1955 Dec;34(6):849-53.

Cadenaro M, Antoniolli F, Sauro S, Tay FR, et al. Degree of conversion and permeability of dental adhesives. Eur J Oral Sci. 2005 Dec;113(6):525-30.

Camps J, Santin V, Rieu R, Franquin JC. Effects of pulsatile versus non-pulsatile pulpal pressure simulations on the diffusional transport across human dentin in vitro. Arch Oral Biol. 1996; 41:837-843.

Camps J, Déjou J, Rémusat M, About I. Factors influencing pulpal response to cavity restorations Dent Mater. 2000 Nov;16(6):432-40.

Camps J, Pashley DH. Buffering action of human dentin In vitro. J Adhes. Dent. 2000; 2(1):39-50.

Camps J, Tardieu C, Déjou J, Franquin JC, Ladaique P, Rieu R. In vitro cytotoxicity of dental adhesive systems under simulated pulpal pressure. Dent Mater. 1997 Jan;13(1):34-42.

Cardoso MV et al. Influence of dentin cavity surface finishing on micro- tensile bond strength of adhesives. Dental Mat 2008; 24:492–501.

Carrilho MR, Carvalho RM, Tay FR, Pashley DH. Effects of storage media on mechanical properties of adhesive systems. Am J Dent. 2004 Apr;17(2):104-8.

Carvalho RM, Carrilho MRO, Pereira LCG, Garcia FCP, Marquezini Jr L, Andrade e Silva SM et al. Sistemas adesivos: fundamentos para aplicação clínica. Rev Biodonto. 2004 Jan-Fev; 2(1):86p.

Carvalho RM, Yoshiyama M, Pashley EL et al. In vitro study on the dimensional changes of human dentin after demineralization. Archs Oral Biol 1996; 41: 369-77.

Catuna MC. Sonic energy: a possible dental application, preliminary report of an ultrasonic cutting method. Am Dent 1953; 12: 256-260.

Cavalcanti BN, Otani C, Rode SM. High-speed cavity preparation techniques with different water flows. J Prosthet Dent. 2002 Feb;87(2):158-61.

Caviedes-Bucheli J, Correa-Ortíz JA, García LV, López-Torres R, Lombana N, Muñoz HR. The effect of cavity preparation on substance P expression in human dental pulp. J Endod. 2005 Dec;31(12):857-9.

Cenci MS, Pereira-Cenci T, Cury JA, Ten Cate JM. Relationship between gap size and dentine secondary caries formation assessed in a microcosm biofilm model. Caries Res. 2009;43(2):97-102. Epub 2009 Mar 24.

Chan DC, Jensen ME. Dentin permeability to phosphoric acid: effect of treatment with bonding resin. Dent Mater. 1986 Dec;2(6):251-6.

Conrado LAL, et al. The use of a CVD-coated diamond bur coupled to an ultrasound handpiece in dental preparation. In: Congresso brasileiro de engenharia biomedica 2002 Anais São Paulo 2002;1(5):246-248.

Costa CA, Vaerten MA, Edwards CA, Hanks CT. Cytotoxic effects of current dental adhesive systems on immortalized odontoblast cell line MDPC-23. Dent Mater. 1999 Nov;15(6):434-41.

Costa CAS, Lopes do Nascimento AB, Teixeira HZ. Response of human pulps following acid conditioning and application of a bonding agent in deep cavities. Dent Mat. 2002;18:543-551.

Costa, CA, Hebling, J., Giro, E. Reaction of the human dental pulp to extraction of teeth using forceps, histological evaluation in light microscope. Rev. Odontol. UNESP, 1997;26(2):415-423.

Costa, CAS ; Souza, Pedro Paulo Chaves de . Testes de Citotoxicidade em Cultura de Células. In: Carlos Estrela. (Org.). Metodologia Científica - Ciência, Ensino e Pesquisa. 2a ed. São Paulo: Artes Médicas, 2005, v. 02, p. 211-230.

Costa, CAS ; Souza, Pedro Paulo Chaves de; Hebling, Josimeri. Testes de Biocompatibilidade de Materiais Odontológicos. In: Carlos Estrela. (Org.). Metodologia Científica - Ciência, Ensino e Pesquisa. 2a ed. São Paulo: Artes Médicas, 2005, v. 01, p. 231-272.

Cotran RS, Kumar V, Collins T. Robbins: Patologia Estrutural e Funcional. 6ª ed. Rio de Janeiro: Guanabara Koogan; 2000. 1268p.

Cox ; Hafez; Akimoto - Biocompatibility of primer, adhesive and resin composite systems on non-exposed and exposed pulps of non-human primate teeth. American Journal of Dentistry 1998;10:S55–S63

Cox CF, White KC, Ramus DL, Farmer JB, Snuggs HM. Reparative dentin: factors affecting its deposition. Quintessence Int. 1992 Apr;23(4):257-70.

Cox CF. Biocompatibility of dental materials in the absence of bacterial infection.Oper Dent. 1987 Autumn;12(4):146-52.

de Fúcio SBP. Analise dos efeitos da interação entre S. mutans e materiais restauradores estéticos: características do biofilme em microscopio confocal de varredura a laser e propriedades de superficie dos materiais após 30 dias. Dissertação de Mestrado. Piracicaba: Universidade Estadual de Campinas; 2007.

de Souza Costa CA, do Nascimento AB, Teixeira HM. Response of human pulps following acid conditioning and application of a bonding agent in deep cavities. Dent Mater. 2002;18(7):543-51.

de Souza Costa CA, Hebling J, Hanks CT. Effects of light-curing time on the cytotoxicity of a restorative resin composite applied to an immortalized odontoblast-cell line. Oper Dent. 2003 Jul-Aug;28(4):365-70.

Diamond RD, Stanley HR, Swerdlow H. Reparative dentin formation resulting from cavity preparation. J Prosthet Dent. 1966 Nov-Dec;16(6):1127-34.

do Nascimento AB, Fontana UF, Teixeira HM, Costa CA. Biocompatibility of a resin-modified glass-ionomer cement applied as pulp capping in human teeth. Am J Dent. 2000 Feb;13(1):28-34.

Elbaum R, Remusat M, Brouillet JL. Biocompatibility of an enamel-dentin adhesive. Quintessence Int. 1992 Nov;23(11):773-82

Eliades G, Palaghias G, Vougiouklakis G. Effect of acidic conditioners on dentin morphology, molecular composition and collagen conformation in situ. Dent Mater. 1997 Jan;13(1):24-33.

Estrela C, Figueiredo JAP. Patologia pulpar. *In:* Estrela C, Figueiredo JAP. Endodontia: princípios biológicos e mecânicos. 1ª ed. São Paulo: Artes Médicas; 1999. p.139-166.

Franquin JC, Brouillet JL. Biocompatibility of an enamel and dentin adhesive under different conditions of application. Quintessence Int. 1988 Nov;19(11):813-26.

Fristad I. Dental innervation: functions and plasticity after peripheral injury. Acta Odontol Scand. 1997 Aug;55(4):236-54.

Fusayama T, Nakamura N, Kurosaki N, Iwaku M. Non-pressure adhesion of a new adhesive restorative resin. J Dent Res. 1979 April;58(4):1364-70.

Fuss Z, Trowbridge H, Bender IB, Rickoff B, Sorin S. Assessment of reliability of electrical and thermal pulp testing agents. J Endod. 1986 Jul;12(7):301-5.

Giannini M, Carvalho RM, Martins LRM, Dias CTS, Pashley DH. The influence of tubule density and area of solid dentinon bond strength of two adhesive systems to dentin. J Adhes Dent 2001;3:315–324.

Gerzina TM, Hume WR. Effect of hydrostatic pressure on the diffusion of monomers through dentin in vitro. J Dent Res. 1995 Jan;74(1):369-73.

Gilmore HW. Pulpal considerations for operative dentistry. J Prosthet Dent. 1964 Jul-Aug; 14(2):752-59.

Goodis HE, Rosenberg RJ. Histologic evaluation of the pulpal response to temperature probe placement in the Macaca fascicularis monkey. Oral Surg Oral Med Oral Pathol. 1991 Jul;72(1):105-7.

Gwinnett AJ, Tay F. Early and intermediate time response of the dental pulp to an acid etch technique in vivo. Am J Dent. 1998 Jan;11 Spec No:S35-44.

Gwinnett AJ. Moist versus dry dentin: its effect on shear bond strength. Am J Dent. 1992 Jun;5(3):127-9.

Hamlin P, Lynch E, Samarawickrama D. Effect of a new conditioning agent on dentin. Am J Dent. 1990 Jun;3(3):119-24.

Hanks CT, Strawn SE, Wataha JC, Craig RG. Cytotoxic effects of resin components on cultured mammalian fibroblasts. J Dent Res. 1991 Nov;70(11):1450-5.

Hanning M, Bott B. In-vitro pulp chamber temperature raise during resin composite polimerization with various light-curing sources. Dent Mat. 1999 15(4):275-81.

Hebling J, Giro EMA, Costa CAS. Biocompatibility of an adhesive system applied to exposed human dental pulp. J Endod. 1999a; 25:676-82.

Hebling J, Giro EM, Costa CA. Human pulp response after an adhesive system application in deep cavities. J Dent. 1999b Nov; 27(8):557-64.

Hebling J, Castro FLA, Costa CAS. Adhesive Performance of Dentin Bonding Agents Applied In Vivo and In Vitro. Effect of Intrapulpal Pressure and Dentin Depth. J Biomed Mater Res B: Appl Biomater. 2007 Nov;83(2):295-303.

Herbert S. High speed diamonds helps take the discomfort out of dentistry. I Industrial diamond review 1974;6: 174.

Heyeraas KJ, Sveen OB, Mjör IA. Pulp-dentin biology in restorative dentistry. Part 3: Pulpal inflammation and its sequelae. Quintessence Int. 2001 Sep;32(8):611-25.

Horiuchi H., Matthews B. In vitro observations on fluid flow through human dentin caused by pain-producing stimuli. Arch Oral Biol 1973; 18:275-294

Hörsted-Bindslev P. Monkey pulp reactions to cavities treated with Gluma Dentin Bond and restored with a microfilled composite. Scand J Dent Res. 1987 Aug;95(4):347-55.

Hosoya A, Nakamura H, Ninomiya T, Hoshi K, Yoshiba K, Yoshiba N, Takahashi M, Okabe T, Sahara N, Yamada H, Kasahara E, Ozawa H. Hard tissue formation in subcutaneously transplanted rat dental pulp. J Dent Res. 2007 May;86(5):469-74.

Hujoel P. Grading the Evidence: The Core of EBD. J Evid Base Dent Pract 2009;9:122-124

Hume WR, Mount GJ. In vitro studies on the potential for pulpal cytotoxicity of glass-ionomer cements. J Dent Res. 1988; 67: 915-918.

Jacobsen T, Soderholm KJ. Some effects of water on denting bonding. Dent Mater. 1995 Mar;11(2):132-6.

Jontell M, Hanks CT, Bratel J, Bergenholtz G. Effects of unpolymerized resin components on the function of accessory cells derived from the rat incisor pulp. J Dent Res. 1995 May;74(5):1162-7.

Jong Lee S, Walton RE, Osborne JW. Pulp response to bases and cavity depths. Am J Dent. 1992 April; 5(2):64-68.

Kato G, Nakabayashi N. Effect of phosphoric acid concentration on wet-bonding to etched dentin. Dent Mater. 1996 Jul;12(4):250-5.

Kim S, Edwall L, Trowbridge H, Chien S. Effects of local anesthetics on pulpal blood flow in dogs. J Dent Res. 1984 May;63(5):650-2.

Langeland K. Histologic evaluation of pulp reactions to operative procedures. Oral Surg Oral Med Oral Pathol. 1959 Nov;12:1357-71;

Langeland K. Tissue response to dental caries. Endod Dent Traumatol. 1987 Aug;3(4):149-71.

Lauer HC, Kraft E, Rothlauf W, Zwingers T. Effects of the temperature of cooling water during high-speed and ultrahigh-speed tooth preparation. J Prosthet Dent. 1990 Apr;63(4):407-14.

Lefkowitz W, Robinson HBG e Postle H. Pulp response to cavity preparation. J Prosthet D. 1958;8:315.

Linde AGR. Dentinogenesis. Crit Rev Oral Biol Med 1993;4:679-728.

MacDougall M, Selden JK, Nydegger JR, Carnes DL. Immortalized mouse odontoblast cell line MO6-G3 application for in vitro biocompatibility testing. Am J Dent. 1998 Jan;11 Spec No:S11-6.

Macko DJ, Rutberg M, Langeland K. Pulpal response to the application of phosphoric acid to dentin. Oral Surg Oral Med Oral Pathol. 1978 Jun;45(6):930-46.

Maita E, Simpson MD, Tao L, Pashley DH. Fluid and protein flux across the pulpodentine complex of the dog in vivo. Arch Oral Biol. 1991;36(2):103-10.

Mantellini MG, Botero TM, Yaman P, Dennison JB, Hanks CT, Nör JE. Adhesive resin induces apoptosis and cell-cycle arrest of pulp cells. J Dent Res. 2003 Aug;82(8):592-6.

Marsland EA, Shovelton DS. Effect of cavity preparation on human dental pulp. Brit Dent J. 1957;102(19):213.

Marsland EA, Shovelton DS. Repair in the human dental pulp following cavity preparation. Arch Oral Biol. 1970 May;15(5):411-23.

Marshall GW, Balooch M, Kinney JH, Marshall SJ. Atomic force microscopy of conditioning agents on dentin. J Biomed Mater Res. 1995; 29:1381-1387.

May PW. CVD diamond- a new technology for the future? Endeavour Magazine,1995;19(3):101-106.

Meryon SD, Brook AM. In vitro cytotoxicity of three dentine bonding agents. J Dent. 1989 Dec;17(6):279-83.

Mesquita E, Kunert IR e col. O ultra-som na prática odontológica. 1ª ed. Porto Alegre: Artmed Editora; 2006. 254p.

Mjor IA, Ferrari M. Pulp-dentin biology in restorative dentistry. Part 6: Reactions to restorative materials, tooth-restoration interfaces, and adhesive techniques. Quintessence Int. 2002;33:35-63.

Mjör IA, Hensten-Pettersen A, Bowen RL. Biological assessments of experimental cavity cleaners: correlation between in vitro and in vivo studies. J Dent Res. 1982 Aug;61(8):967-72.

Mjör IA, Odont D. Pulp-dentin biology in restorative dentistry. Part 2: initial reactions to preparation of teeth for restorative procedures. Quintessence Int. 2001 Jul-Aug;32(7):537-51.

Mjör IA, Sveen OB, Heyeraas KJ. Pulp-dentin biology in restorative dentistry. Part 1: normal structure and physiology. Quintessence Int. 2001 Jun;32(6):427-46.

Moleri AB, Moreira LC, Rabello DA. Patologias de origem não endodôntica. In: Lopes HP, Siqueira Jr JF. Endodontia: Biologia e Técnica. 2ª ed. Rio de Janeiro: Guanabara Koogan; 2004. p. 1-16.

Mollica F, Camargo F, Zamboni S et al. Pulpal temperatura increase with high-speed handpiece, ER:YAG laser and ultrasound tips. J Appl Oral Sci. 2008; 16(3): 209-13.

Mondelli J. Fundamentos de Dentística operatória. 1ª ed. São Paulo:Editora Santos; 2006. 343p.

Mondelli J. Proteção do complexo dentinopulpar. São Paulo:Editora Artes Médicas; 1998. 316p.

Moretton TR, Brown CE Jr, Legan JJ, Kafrawy AH. Tissue reactions after subcutaneous and intraosseous implantation of mineral trioxide aggregate and ethoxybenzoic acid cement. J Biomed Mater Res. 2000 Dec 5;52(3):528-33.

Murray PE, About I, Lumley PJ, Smith G, Franquin JC, Smith AJ. Postoperative pulpal and repair responses. J Am Dent Assoc. 2000 Mar;131(3):321-9.

Murray PE, Windsor LJ, Smyth TW, Hafez AA, Cox CF. Analysis of pulpal reactions to restorative procedures, materials, pulp capping, and future therapies. Crit Rev Oral Biol Med. 2002;13(6):509-20.

Nakabayashi N, Kojima K, Masuhara E. The promotion of adhesion by the infiltration of monomers into tooth substrates. J Biomed Mater Res. 1982 May;16(3):265-73.

Nakabayashi N, Pashley DH. Hibridização dos tecidos dentais. 1ª ed. São Paulo: Quintessence Editora; 2000. 129p.

Nakabayashi N, Pashley DH. Hybridization of dental hard tisues. Tokyo, Quintessence Publishing, 1998.

Nakabayashi N. Dentinal bonding mechanisms. Quintessence Int. 1991; 22:73-4.

Nakashima M, Akamine A. The application of tissue engineering to regeneration of pulp and dentin in endodontics. J Endod. 2005 Oct; 31(10): 711-8. Review.

Nielsen AG, Richards J. Application of ultrasonic to the cutting teeth. J Dent Res 1954; 33:698.

Ohshima H. Ultrastructural changes in odontoblasts and pulp capillaries following cavity preparation in rat molars. Arch Histol Cytol. 1990 Oct;53(4):423-38.

Okiji T, Jontell M, Belichenko P, Dahlgren U et al. Structural and functional association between substance P-and calcitonin gene-related peptide

inmmunoreactive nerves and accessory cells in the rat dental pulp. J Dent Res 1997 Dec;76(12):1818-24.

Ottl P, Lauer HC. Temperature response in the pulpal chamber during ultrahigh-speed tooth preparation with diamond burs of different grit. J Prosthet Dent. 1998 Jul;80(1):12-9.

Öztürk B, Üsümez A, Öztürk AN, Ozer F. In vitro assessment of temperature change in the pulp chamber during cavity preparation. J Prosthet Dent 2004;91(5):436-440.

Pameijer CH, Stanley HR. The disastrous effects of the “total etch” technique in vital pulp capping in primates. Am J Dent. 1998 Jan;11 Spec No:S45-54.

Pashley DH, Ciucchi B, Sano H, Horner JA. Permeability of dentin to adhesive agents. Quintessence Int. 1993 Sep;24(9):618-31.

Pashley DH, Matthews WG, Zhang Y, Johnson M. Fluid shifts across human dentine in vitro in response to hydrodynamic stimuli. Arch Oral Biol. 1996 Nov;41(11):1065-72.

Pashley EL, Tao L, Derkson G. Dentin permeability and Bond strengths after various surface treatments. Dent Mater 1989;23:807–810.

Pashley DH. Clinical considerations of microleakage. J Endod. 1990 Feb;16(2):70-7.

Pashley DH. Dynamics of the pulpo-dentin complex. Crit Rev Oral Biol Med. 1996;7(2):104-33.

Pashley DH. The effects of acid etching on the pulpodentin complex . Oper Dent. 1992 Nov-Dec;17(6):229-42.

Pashley EL, Tao L, Derkson G. Dentin permeability and Bond strengths after various surface treatments. Dent Mater 1989;23:807–810.

Pashley DH. The influence of dentin permeability and pulpal blood flow on pulpal solute concentrations. J Endod 1979 (5): 355-61

Pashley DH; Liewehr FR. Estrutura e funções do complexo polpa-dentina. In: Cohen S, Hargreaves KM. Caminhos da polpa. 9ª ed. Rio de Janeiro: Mosby Elsevier; 2007. p. 460-513.

Perdigão J, Lambrechts P, van Meerbeek B, Tomé AR, Vanherle G, Lopes AB. Morphological field emission-SEM study of the effect of six phosphoric acid etching agents on human dentin. Dent Mater. 1996 Jul;12(4):262-71.

Pereira JC, Segala AD 2002- Hipersensibilidade pos-tratamento restaurador: In Dentistica Laser: São Paulo: Artes Medicas; 2002. p338-394.

Pereira JC, Segala AD, Costa CA. Human pulpal response to direct pulp capping with an adhesive system. Am J Dent. 2000 Jun;13(3):139-47.

Pereira JC. Tratamentos conservadores da vitalidade pulpar: princípios biológicos e clínicos. Rev. Biodonto. 2004 Mai-Jun; 2(3): 100p.

Pereira PNR, Okuda M, Sano H, Yoshikawa T, Burrow MF, Tagami J. Effect of intrinsic wetness and regional difference on dentin Bond strength. Dent Mater, 1999; 15:46-53.

Petersson K, Söderström C, Kiani-Anaraki M, Lévy G. Evaluation of the ability of thermal and electrical tests to register pulp vitality. Endod Dent Traumatol. 1999 Jun;15(3):127-31.

Plamondon TJ, Walton R, Graham GS, Houston G, Snell G. Pulp response to the combined effects of cavity preparation and periodontal ligament injection. Oper Dent. 1990 May-Jun;15(3):86-93.

Porko C, Hietala EL. Pulpal temperature change with visible light-curing. Oper Dent 2001;26:181-185.

Postle HH. Ultrasonic cavity preparation. J Prosthet Dent 1958;8:153-160.

Qvist V, Stoltze K, Qvist J. Human pulp reactions to resin restorations performed with different acid-etch restorative procedures. Acta Odontol Scand. 1989 Oct;47(5):253-63.

Rakich DR, Wataha JC, Lefebvre CA, Weller RN. Effects of dentin bonding agent on macrophage mitochondrial activity. J Endod. 1998 Aug;24(8):528-33.

Ratanasathien S, Wataha JC, Hanks CT, Dennison JB. Cytotoxic interactive effects of dentin bonding components on mouse fibroblasts. J Dent Res. 1995 Sep;74(9):1602-6.

Reeves R, Stanley HR. The relationship of bacterial penetration and pulpal pathosis in carious teeth. Oral Surg Oral Med Oral Pathol. 1966 Jul;22(1):59-65.

Retief DH, Austin JC, Fatti LP. Pulpal response to phosphoric acid. J Oral Pathol. 1974;3(3):114-22.

Roberts-Clark DJ, Smith AJ. Angiogenic growth factors in human dentine matrix. Arch Oral Biol. 2000 Nov;45(11):1013-6.

Roydhouse RH. Silicate cements and pulpal degeneration. J Am Dent Assoc. 1961 Jun;62:670-4.

Ruey-Song C, Ching-Cheng L, Wan-Yu T, Jiang-Huei J, Chun-Pin L. Cytotoxicity of three dentin bonding agents on human dental pulp cells. J Dent. 2003 Mar; 31(3):223-29.

Sano H, Shono T, Takatsu T, Hosoda H. Microporous dentin zone beneath resin-impregnated layer. Oper Dent. 1994 Mar-Apr;19(2):59-64.

Sato O. Responses of pulpal nerves to cavity preparation in rat molars: an immunohistochemical study using neurofilament protein (NFP) antiserum. Arch Histol Cytol. 1989 Oct;52(4):433-46.

Schedle A, Franz A, Rausch-Fan X, Spittler A, Lucas T, Samorapoompichit P, Sperr W, Boltz-Nitulescu G. Cytotoxic effects of dental composites, adhesive substances, compomers and cements. Dent Mater. 1998 Nov;14(6):429-40.

Schweikl H, Spagnuolo G, Schmalz G. Genetic and cellular toxicology of dental resin monomers. J Dent Res. 2006 Oct;85(10):870-7. Review.

Seltzer S, Bender I. Early human pulp reactions to full crown preparations. J Am Dent Assoc. 1959 Nov;59:915-23.

Selvig KA. Ultrastructural changes in human dentine exposed to a weak acid. Arch Oral Biol. 1968 13:719-734.

Smith AJ, Cassidy N, Perry H, Begue-Kirn C, Ruch JV, Lesot H. Reactionary dentinogenesis. Int J Dev Biol. 1995 Jan;39: 273-280.

Smith AJ, Tobias RS, Cassidy N, Plant CG, Browne RM, Begue-Kirn C, Ruch JV, Lesot H. Odontoblast stimulation in ferrets by dentine matrix components. Arch Oral Biol. 1994 Jan;39(1):13-22.

Smulson MH. Classification and diagnosis of pulpal pathoses. Dent Clin North Am. 1984 Oct;28(4):699-723.

Stanley HR Jr, Swerdlow H. Reaction of the human pulp to cavity preparation: results produced by eight different operative grinding techniques. J Am Dent Assoc. 1959 May;58(5):49-59.

Stanley HR, Going RE, Chauncey HH. Human pulp response to acid pretreatment of dentin and to composite restoration. J Am Dent Assoc. 1975 Oct;91(4):817-25.

Stanley HR, Swerdlow H. An approach to biologic variation in human pulpal studies. J Prosthet Dent, 14: 365-371,1964

Stanley HR, Swerdlow H. Biological effects of various cutting methods in cavity preparation: the part pressure plays in pulpal response. J Amer Dent Assoc. 1961;61:450-456.

Stanley HR. Design for a human pulp study. I. Oral Surg Oral Med Oral Pathol. 1968 Apr;25(4):633-47.

Stanley HR. Human pulp response to restorative dental procedures. Florida: Storter; 1976

Stanley HR. Pulpal consideration of adhesive materials. Oper Dent. 1992;Suppl 5:151-64.

Stanley HR. Pulpal response to dental techniques and materials. Dent Clin North Am. 1971 Jan;15(1):115-26.

Stanley HR. Respostas pulpares. In: Cohen S, Burns RC. Caminhos da polpa. Rio de Janeiro: Guanabara Koogan; 1982.

Stanley HR. The relationship of bacterial penetration and pulpal lesions in Quality Evaluation of Dental Restorations. 1989 Ed. Anusavice, K J pp 303-323 Chicago Quintessence apud Stanley HR Pulpal consideration of adhesive materials. Oper Dent. 1992;Suppl 5:151-64.

Stanley HR.Criteria for standardizing and increasing credibility of direct pulp capping studies.Am J Dent. 1998 Jan;11 Spec No:S17-34.

Swerdlow H, Stanley HR Jr. Reaction of the human dental pulp to cavity preparation. I. Effect of water spray at 20,000 rpm. J Am Dent Assoc. 1958 Mar;56(3):317-29.

Swerdlow H, Stanley HR. Reaction of human dental pulp to cavity preparation. 2. At 150,000 rpm with air-water spray. J Prosthet D. 1959; 9:121.

Swift EJ Jr, Perdigão J, Heymann HO. Bonding to enamel and dentin: a brief history and state of the art, 1995. Quintessence Int. 1995 Feb;26(2):95-110.

Torneck CD. Complexo Dentina-polpa. In: Ten Cate AR. Histologia Bucal: Desenvolvimento, Estrutura e Função. 5 ª ed. Rio de Janeiro: Guanabara Koogan; 2001. p.143-185.

Trava-Airoldi VJ, et al. Very adherent CVD diamond film on modified molybdenum surface. Diamond and Related Materials 2002;11(3/6):533-535.

Turner DF, Marfurt CF, Sattelberg C.Demonstration of physiological barrier between pulpal odontoblasts and its perturbation following routine restorative procedures: a horseradish peroxidase tracing study in the rat. J Dent Res. 1989 Aug;68(8):1262-8.

Van Meerbeeck B, Perdigão J, Lambrechts P, Vanherle G. The clinical performance do adhesives. J Dent. 1998;26:1-20.

Van Meerbeek B, Inokoshi S, Braem M, Lambrechts P, Vanherle G. Morphological aspects of the resin-dentin interdiffusion zone with different dentin adhesive systems. J Dent Res. 1992 Aug;71(8):1530-40.

Van Meerbeek B, Mohrbacher H, Celis JP, Roos JR, Braem M, Lambrechts P, Vanherle G. Chemical characterization of the resin-dentin interface by micro-Raman spectroscopy. J Dent Res. 1993 Oct;72(10):1423-8.

Van Meerbeek B, Peumans M, Gladys S, Braem M, Lambrechts P, Vanherle G. Three-year clinical effectiveness of four total-etch dentinal adhesive systems in cervical lesions. Quintessence Int. 1996 Nov;27(11):775-84.

Vanderlei A, Borges A, Cavalcanti VN, Rode SM. Ultrasonic versus high-speed cavity preparation: analysis of increases in pulpal temperature and time to complete preparation. J Prosthet Dent. 2008;100:107-9

Vérez-Fraguela JL, Vives Vallés MA, Ezquerra Calvo LJ. Effects of ultrasonic dental scaling on pulp vitality in dogs: an experimental study. J Vet Dent. 2000 Jun;17(2):75-9.

Vieira D, Vieira D. Pontas de diamante CVD: início do fim da alta rotação? JADA Brasil 2002;5:307-313.

Wang JD, Hume WR. Diffusion of hydrogen ion and hydroxyl ion from various sources through dentine. Int Endod J. 1988 Jan;21(1):17-26.

Wang Y, Spencer P. Effect of acid etching time and technique on interfacial characteristics of the adhesive-dentin bond using differential staining. Eur J Oral Sci. 2004 Jun;112(3):293-9.

Warfvinge J. Morphometric analysis of teeth with inflamed pulp. J Dent Res. 1987 Jan;66(1):78-83.

Wataha JC, Hanks CT, Sun Z. In vitro reaction of macrophages to metal ions from dental biomaterials. Dent Mater. 1995 Jul;11(4):239-45.

Williams AR, Chater BV. Mammalian platelet damage in vitro by an ultrasonic therapeutic device. Arch Oral Biol. 1980;25(3):175-9.

Zach L, Cohen G. Pulp response to externally applied heat. Oral Surgery Oral Medicine Oral Pathology 1965;19:515-530.

Zach L, Cohen G. Thermogenesis in operative techniques. J Prosthet Dent 1962;12(1):977-984.

Zach L, Topal R, Cohen G. Pulpal repair following operative procedures. Radioautographic demonstration with tritiated thymidine. Oral Surg Oral Med Oral Pathol. 1969 Oct;28(4):587-97.

Zach L. Pulp lability and repair; effect of restorative procedures. Oral Surg Oral Med Oral Pathol. 1972 Jan;33(1):111-21.

Anexos

Anexo 1 – Aprovação do Projeto de Pesquisa pelo Comitê de Ética em Pesquisas em Seres Humanos da Faculdade de Odontologia de Bauru da Universidade de São Paulo.

Universidade de São Paulo
Faculdade de Odontologia de Bauru
Al. Dr. Octávio Pinheiro Brisolla, 9-75 – Bauru-SP – CEP 17012-901 – C.P. 73
PABX (0XX14)3235-8000 – FAX (0XX14)3223-4679

Comitê de Ética em Pesquisa (14)3235-8356
mferrari@fob.usp.br

Processo nº 145/2007

Bauru, 13 de dezembro de 2007.

Senhor Professor,

Informamos que após o envio da documentação solicitada referente ao projeto de pesquisa encaminhado a este Comitê de Ética em Pesquisa **"Resposta pulpar a diferentes métodos de instrumentação cavitária"** de autoria de Lourdes Rosa Chiok Ocaña, sob sua orientação, foi novamente analisado e considerado **APROVADO** por este Colegiado, em reunião realizada no dia 28 de novembro de 2007.

Solicitamos que ao término do trabalho, seja enviado a este Comitê um relatório final para parecer do trabalho concluído o qual será utilizado para publicação em revista científica.

Atenciosamente,

Profª Drª Maria Teresa Atta
Coordenadora

Prof. Dr. José Carlos Pereira
Docente do Departamento de Dentística, Endodontia e Materiais Dentários

Anexo 2 – Aprovação de alterações realizadas ao projeto original pelo Comitê de Ética em Pesquisas em Seres Humanos da Faculdade de Odontologia de Bauru da Universidade de São Paulo.

Universidade de São Paulo
Faculdade de Odontologia de Bauru
Al. Dr. Octávio Pinheiro Brisolla, 9-75 – Bauru-SP – Brasil – CEP 17012-901 – C.P. 73
PABX (0XX14)3235-8000 – FAX (0XX14)3223-4679

Comitê de Ética em Pesquisa (3235-8356)
e-mail: mferrari@fob.usp.br

Of.nº CEP/023_ 2008/FOB
Processo nº 145/2007

Bauru, 03 de junho de 2008.

Senhor Professor,

Em atenção a solicitação de Vossa Senhoria para inclusão de um novo grupo experimental no trabalho de pesquisa **"Resposta pulpar a diferentes métodos de instrumentação cavitária"**, de autoria de Lourdes Rosa Chiok Ocaña, sob sua orientação, informamos que o mesmo foi enviado a um relator e APROVADO em reunião deste Colegiado realizada no dia 28 de maio de 2008.

Lembramos que ao final do trabalho, Vossa Senhoria envie a este Comitê de Ética em Pesquisa o relatório final e, juntamente, os Termos de Consentimento Livre e Esclarecido, assinados pelos sujeitos da pesquisa e ainda, a Carta de Doação dos Dentes, para parecer final.

Atenciosamente,

Profª Drª Maria Teresa Atta
Coordenadora

Prof. Dr. José Carlos Pereira
Docente do Departamento de Dentística, Endodontia e Materiais Dentários

Anexo 3 – Termo de consentimento livre e esclarecido

Universidade de São Paulo
Faculdade de Odontologia de Bauru
Al. Dr. Octávio Pinheiro Brisolla, 9-75 – Bauru-SP – CEP 17012-901 – C.P. 73
PABX (0XX14)3235-8000 – FAX (0XX14)3223-4679

TERMO DE CONSENTIMENTO LIVRE E ESCLARECIDO # 1

Projeto de Pesquisa: Resposta pulpar a diferentes métodos de instrumentação cavitária.

O objetivo dessa pesquisa é comparar o efeito de diferentes técnicas de preparação cavitária na resposta da polpa dentária. Você teve indicada a extração dos dentes pré-molares pela ortodontia. Nessa pesquisa, faremos cavidades nesses dentes antes da extração para analisar os efeitos do preparo dessas cavidades sobre a polpa. Para isso, você receberá anestesia local antes da realização do preparo cavitário (uma cavidade no dente), que logo após será restaurado com um cimento temporário. Neste caso a extração do dente será realizada imediatamente após terminada a cavidade. O presente estudo não coloca em risco a saúde do paciente, os possíveis riscos inerentes às cirurgias de extração também não colocam em risco, pois esta técnica é amplamente utilizada e de total domínio do cirurgião-dentista na sua prática clínica. Você será beneficiado pela extração gratuita dos pré-molares que foram indicados pela ortodontia. Você tem toda a liberdade de pedir esclarecimentos sobre a metodologia antes e durante a pesquisa, podendo ou não concordar em participar da mesma.

Se você se recusar a participar ou se você quiser desistir, em qualquer fase da pesquisa, não será penalizado e não haverá prejuízo ao seu tratamento, o qual continuará normalmente.

Apesar dos resultados da pesquisa serem divulgados publicamente para fins acadêmicos e científicos, será preservada a sua privacidade (seu nome não será revelado) quanto aos dados confidenciais que possam ser envolvidos na pesquisa.

A sua participação em qualquer tipo de pesquisa é voluntária. Em caso de dúvida entre em contato com a pesquisadora pelo telefone (14) 8155 5771 e reclamações quanto aos seus direitos, entre em contato com a Sra. Maristela no comitê de Ética em Pesquisa da FOB-USP, AL. DR. Octávio Pinheiro Brisola 9-75 CEP 17043-101 Bauru ou através do telefone 3235 8356.

Pelo presente instrumento que atende às exigências legais, o Sr.(a) ou seu responsável_____
_____,portador da cédula de identidade _____, após leitura minuciosa das informações constantes neste **TERMO DE CONSENTIMENTO LIVRE E ESCLARECIDO**, devidamente explicada pelos profissionais em seus mínimos detalhes, ciente dos serviços e procedimentos

#1.

Universidade de São Paulo
Faculdade de Odontologia de Bauru
Al. Dr. Octávio Pinheiro Brisolla, 9-75 – Bauru-SP – CEP 17012-901 – C.P. 73
PABX (0XX14)3235-8000 – FAX (0XX14)3223-4679

aos quais será submetido, não restando quaisquer dúvidas a respeito do lido e explicado, firma seu **CONSENTIMENTO LIVRE E ESCLARECIDO** concordando em participar da pesquisa proposta.

Fica claro que o sujeito da pesquisa ou seu representante legal, pode a qualquer momento retirar seu **CONSENTIMENTO LIVRE E ESCLARECIDO** e deixar de participar desta pesquisa e ciente de que todas as informações prestadas tornaram-se confidenciais e guardadas por força de sigilo profissional (Art. 9º do Código de Ética Odontológica)

Por estarem de acordo, assinam o presente termo.

Bauru-SP, _____ de _____ de 200_.

_____	_____
Assinatura do Sujeito da Pesquisa e/ou seu responsável	Assinatura da pesquisadora

Anexo 4 – Termo de consentimento livre e esclarecido

Universidade de São Paulo
Faculdade de Odontologia de Bauru
Al. Dr. Octávio Pinheiro Brisolla, 9-75 – Bauru-SP – CEP 17012-901 – C.P. 73
PABX (0XX14)3235-8000 – FAX (0XX14)3223-4679

TERMO DE CONSENTIMENTO LIVRE E ESCLARECIDO # 2

Projeto de Pesquisa: Resposta pulpar a diferentes métodos de instrumentação cavitária.

O objetivo dessa pesquisa é comparar o efeito de diferentes técnicas de preparação cavitária na resposta da polpa dentária. Você teve indicada a extração dos dentes pré-molares pela ortodontia. Nessa pesquisa, faremos cavidades nesses dentes antes da extração para analisar os efeitos do preparo dessas cavidades sobre a polpa. Para isso, você receberá anestesia local antes da realização do preparo cavitário (uma cavidade no dente), que logo após será restaurado com um cimento temporário. Neste caso a extração do dente será realizada 7 dias após o preparo da cavidade. **Caso você senta algum desconforto durante esse período de espera, o dente será imediatamente extraído.** O presente estudo não coloca em risco a saúde do paciente, os possíveis riscos inerentes às cirurgias de extração também não colocam em risco, pois esta técnica é amplamente utilizada e de total domínio do cirurgião-dentista na sua prática clínica. Você será beneficiado pela extração gratuita dos pré-molares que foram indicados pela ortodontia. Você tem toda a liberdade de pedir esclarecimentos sobre a metodologia antes e durante a pesquisa, podendo ou não concordar em participar da mesma.
Se você se recusar a participar ou se você quiser desistir, em qualquer fase da pesquisa, não será penalizado e não haverá prejuízo ao seu tratamento, o qual continuará normalmente.
Apesar dos resultados da pesquisa serem divulgados publicamente para fins acadêmicos e científicos, será preservada a sua privacidade (seu nome não será revelado) quanto aos dados confidenciais que possam ser envolvidos na pesquisa.

A sua participação em qualquer tipo de pesquisa é voluntária. Em caso de dúvida entre em contato com a pesquisadora pelo telefone (14) 8155 5771 e reclamações quanto aos seus direitos, entre em contato com a Sra. Maristela no comitê de Ética em Pesquisa da FOB-USP, AL. DR. Octávio Pinheiro Brisola 9-75 CEP 17043-101 Bauru ou através do telefone 3235 8356.

Pelo presente instrumento que atende às exigências legais, o Sr. (a)
_____,
portador da cédula de identidade _____, após leitura minuciosa das informações constantes neste **TERMO DE CONSENTIMENTO LIVRE E ESCLARECIDO**, devidamente explicada pelos profissionais em seus

#2.

Universidade de São Paulo
Faculdade de Odontologia de Bauru
Al. Dr. Octávio Pinheiro Brisolla, 9-75 – Bauru-SP – CEP 17012-901 – C.P. 73
PABX (0XX14)3235-8000 – FAX (0XX14)3223-4679

mínimos detalhes, ciente dos serviços e procedimentos aos quais será submetido, não restando quaisquer dúvidas a respeito do lido e explicado, firma seu **CONSENTIMENTO LIVRE E ESCLARECIDO** concordando em participar da pesquisa proposta.

Fica claro que o sujeito da pesquisa ou seu representante legal, pode a qualquer momento retirar seu **CONSENTIMENTO LIVRE E ESCLARECIDO** e deixar de participar desta pesquisa e ciente de que todas as informações prestadas tornaram-se confidenciais e guardadas por força de sigilo profissional (Art. 9º do Código de Ética Odontológica)

Por estarem de acordo assinam o presente termo.

Bauru-SP, _____ de _____de 200__.

_____	_____
Assinatura do Sujeito da Pesquisa e/ou seu responsável	Assinatura do Autor

Anexo 5 – Termo de consentimento livre e esclarecido

Universidade de São Paulo
Faculdade de Odontologia de Bauru
Al. Dr. Octávio Pinheiro Brisolla, 9-75 – Bauru-SP – CEP 17012-901 – C.P. 73
PABX (0XX14)3235-8000 – FAX (0XX14)3223-4679

TERMO DE CONSENTIMENTO LIVRE E ESCLARECIDO # 3

Projeto de Pesquisa: Resposta pulpar a diferentes métodos de instrumentação cavitária.

O objetivo dessa pesquisa é comparar o efeito de diferentes técnicas de preparação cavitária na resposta da polpa dentária. Você teve indicada a extração dos dentes pré-molares pela ortodontia. Nessa pesquisa, faremos cavidades nesses dentes antes da extração para analisar os efeitos do preparo dessas cavidades sobre a polpa. Para isso, você receberá anestesia local antes da realização do preparo cavitário (uma cavidade no dente), que logo após será restaurado com um cimento temporário. Neste caso a extração do dente será realizada 30 dias após o preparo da cavidade. **Caso você senta algum desconforto durante esse período de espera, o dente será imediatamente extraído.** O presente estudo não coloca em risco a saúde do paciente, os possíveis riscos inerentes às cirurgias de extração também não colocam em risco, pois esta técnica é amplamente utilizada e de total domínio do cirurgião-dentista na sua prática clínica. Você será beneficiado pela extração gratuita dos pré-molares que foram indicados pela ortodontia. Você tem toda a liberdade de pedir esclarecimentos sobre a metodologia antes e durante a pesquisa, podendo ou não concordar em participar da mesma.
Se você se recusar a participar ou se você quiser desistir, em qualquer fase da pesquisa, não será penalizado e não haverá prejuízo ao seu tratamento, o qual continuará normalmente.
Apesar dos resultados da pesquisa serem divulgados publicamente para fins acadêmicos e científicos, será preservada a sua privacidade (seu nome não será revelado) quanto aos dados confidenciais que possam ser envolvidos na pesquisa.

A sua participação em qualquer tipo de pesquisa é voluntária. Em caso de dúvida entre em contato com a pesquisadora pelo telefone (14) 8155 5771 e reclamações quanto aos seus direitos, entre em contato com a Sra. Maristela no comitê de Ética em Pesquisa da FOB-USP, AL. DR. Octávio Pinheiro Brisola 9-75 CEP 17043-101 Bauru ou através do telefone 3235 8356.

Pelo presente instrumento que atende às exigências legais, o Sr. (a)
_____,
portador da cédula de identidade _____, após leitura minuciosa das informações constantes neste **TERMO DE CONSENTIMENTO LIVRE E ESCLARECIDO**, devidamente explicada pelos profissionais em seus

Universidade de São Paulo
Faculdade de Odontologia de Bauru
Al. Dr. Octávio Pinheiro Brisolla, 9-75 – Bauru-SP – CEP 17012-901 – C.P. 73
PABX (0XX14)3235-8000 – FAX (0XX14)3223-4679

mínimos detalhes, ciente dos serviços e procedimentos aos quais será submetido, não restando quaisquer dúvidas a respeito do lido e explicado, firma seu **CONSENTIMENTO LIVRE E ESCLARECIDO** concordando em participar da pesquisa proposta.

Fica claro que o sujeito da pesquisa ou seu representante legal, pode a qualquer momento retirar seu **CONSENTIMENTO LIVRE E ESCLARECIDO** e deixar de participar desta pesquisa e ciente de que todas as informações prestadas tornaram-se confidenciais e guardadas por força de sigilo profissional (Art. 9º do Código de Ética Odontológica)

Por estarem de acordo assinam o presente termo.

Bauru-SP, _____ de _____de 200____.

_____	_____
Assinatura do Sujeito da Pesquisa e/ou seu responsável	Assinatura do Autor

Anexo 6 – Carta de doação.

Universidade de São Paulo
Faculdade de Odontologia de Bauru
Al. Dr. Octávio Pinheiro Brisolla, 9-75 – Bauru-SP – CEP 17012-901 – C.P. 73
PABX (0XX14)3235-8000 – FAX (0XX14)3223-4679

CARTA DE DOAÇÃO

Identificação do Doador:

Nome:_____

Data de Nascimento:___/___/___ Local de Nascimento:_____UF:__

RG nº_____ CPF nº_____

Endereço (Rua ou Avenida nº e complemento):_____

_____

Cidade:_____ UF:_____ CEP_____

Telefones para contato:_____

E-mail:_____

DECLARAÇÃO

Declaro ter sido esclarecido sobre quais os motivos que levaram a necessidade de remoção do(s) dente (s)_____, e concordo que os mesmos sejam utilizados na pesquisa de título " **Resposta pulpar a diferentes métodos de instrumentação cavitária**", que objetiva comparar o efeito de diferentes técnicas de preparação cavitária na resposta do complexo dentino-pulpar. Fui ainda esclarecido pela pesquisadora que minha identidade não será divulgada por qualquer meio e que o material recolhido será utilizado unicamente para a presente pesquisa.

Bauru,____ de_____ de 200__

Assinatura_____

Anexo 7 – Ficha clínica.

Universidade de São Paulo
Faculdade de Odontologia de Bauru
Al. Dr. Octávio Pinheiro Brisolla, 9-75 – Bauru-SP – CEP 17012-901 – C.P. 73
PABX (0XX14)3235-8000 – FAX (0XX14)3223-4679

FICHA CLÍNICA

Título da pesquisa

"Resposta pulpar a diferentes métodos de instrumentação cavitária"

Autora: Lourdes Chiok

Orientador: Prof. Dr. José Carlos Pereira

Dados pessoais Nº de prontuário_____

Nome:_____

Sexo: _____ Idade:_____ Data de nascimento:_____

Endereço:_____

Telefone(s):_____ Cidade: _____UF___

Alergias:_____ Hemorragias:_____

Aspectos clínicos

Teste térmico

Teste ao frio _____

Percussão vertical:_____

Percussão horizontal:_____

Aspectos radiográficos

Polpa normal:_____

Polpa inflamada:_____

Universidade de São Paulo
Faculdade de Odontologia de Bauru
Al. Dr. Octávio Pinheiro Brisolla, 9-75 – Bauru-SP – CEP 17012-901 – C.P. 73
PABX (0XX14)3235-8000 – FAX (0XX14)3223-4679

Diagnóstico clínico

Polpa normal:_____

Polpa inflamada:_____

Reversível:_____

Irreversível:_____

Condição do dente:

Hígido: ( )

Cariado: ( )

Local e extensão da cárie:_____

Restaurado: ( )

Material:_____

Faces envolvidas:_____

Motivo da Exodontia:_____

Tratamento:_____

_____

Intervalo de tempo para extração:_____

Extração:_____

Amostra: nº:_____ Dente: _____

Data:_____