GABRIELA CAMPOS MAGLIANO

Estudo do efeito deletério do iodo131 nas glândulas salivares de camundongos tratados ou não com a Terapia de Fotobiomodulação

São Paulo

2019

GABRIELA CAMPOS MAGLIANO

Estudo do efeito deletério do iodo131 nas glândulas salivares de camundongos tratados ou não com a Terapia de Fotobiomodulação

Versão Corrigida

Dissertação apresentada à Faculdade de Odontologia da Universidade de São Paulo, pelo Programa de Pós-Graduação em **Odontologia (Biomateriais e Biologia Oral)** para obter o título de Mestre em **Ciências**.

Orientador: Profa. Dra. Alyne Simões Gonçalves

São Paulo

2019

Autorizo a reprodução e divulgação total ou parcial deste trabalho, por qualquer meio convencional ou eletrônico, para fins de estudo e pesquisa, desde que citada a fonte.

Catalogação-na-Publicação

Serviço de Documentação Odontológica

Faculdade de Odontologia da Universidade de São Paulo

Magliano, Gabriela Campos.

Estudo do efeito deletério do iodo131 nas glândulas salivares de camundongos tratados ou não com a Terapia de Fotobiomodulação / Gabriela Campos Magliano ; orientador Alyne Simões Gonçalves. -- São Paulo, 2019.

115 p. : tab., fig., graf. ; 30 cm.

Dissertação (Mestrado) -- Programa de Pós-Graduação em Odontologia. Área de Concentração: Biomateriais e Biologia Oral. -- Faculdade de Odontologia da Universidade de São Paulo.

Versão corrigida

1. Iodoterapia. 2. Hipofunção das glândulas salivares. 3. Laserterapia. 4. Laser de baixa potência. I. Gonçalves, Alyne Simões. II. Título.

Magliano GC. Estudo do efeito deletério do iodo-131 nas glândulas salivares de camundongos tratados ou não com laser de baixa potência. Dissertação apresentada à Faculdade de Odontologia da Universidade de São Paulo para obtenção do título de Mestre em Ciências.

Aprovado em: / /2019

Banca Examinadora

Prof(a). Dr(a)._____

Instituição: _____Julgamento: _____

Prof(a). Dr(a)._____

Instituição: _____Julgamento: _____

Prof(a). Dr(a)._____

Instituição: _____Julgamento: _____

Dedico este trabalho primeiramente a Deus, por ser essencial em minha vida e guia presente nas horas de angústia.

À minha família, meus pais, **Giovanni** e **Maria Teresa**, e meu irmão, **Giovanni Guilherme**, pelo grande exemplo e referência, pelo constante apoio, paciência e torcida incansável. Com muito carinho e dedicação, sem medir esforços, foram essenciais para que cada passo fosse dado e que eu chegasse até essa etapa da minha vida. A vocês, todo o meu amor. Essa vitória é nossa.

Ao meu namorado, **Daniel**, que esteve ao meu lado desde o início da minha graduação, aconselhando, acompanhando e apoiando de perto cada passo dado e cada decisão tomada ao longo dessa trajetória.

Dedico também este trabalho a todas as mulheres na pesquisa científica, que lutaram e lutam, para que hoje nós pudéssemos ter nossos lugares no mundo da pesquisa.

AGRADECIMENTOS

Agradeço especialmente à **Profa Dra Alyne Simões**, minha orientadora, pela confiança desde a minha primeira iniciação científica, que começou em 2012, por ter acreditado no meu potencial, me ajudando a enxergar o mundo da pesquisa de maneira recompensadora, e sempre de forma clara e objetiva, a persistir diante de desafios, se tornando um exemplo de profissional para mim. Agradeço também por todas as oportunidades que me foram dadas ao longo desses anos. Foi uma honra e um imenso prazer ser parte da sua equipe.

Ao **Prof. Dr. Victor Elias Arana-Chavez**, meu co-orientador, agradeço imensamente por todos os ensinamentos e pela atenção com o meu trabalho, por dividir seu conhecimento, pelos conselhos, pelo acolhimento e receptividade, no laboratório de Biologia Oral.

À **Profa Dra Luana de Campos**, que além de minha prima, é uma grande amiga, e referência na vida acadêmica e profissional. Foi a primeira pessoa que me mostrou o laboratório, e então tem me acompanhado desde as minhas iniciações científicas até hoje. Sem você esse trabalho nunca teria acontecido. Obrigada por todos os ensinamentos, pela paciência e pela confiança em me permitir dar continuidade à sua ideia.

Aos outros professores da Disciplina de Biologia Oral, **Prof. Dr. José Nicolau** e **Prof. Dr. Fernando Neves Nogueira**, e aos demais professores do Departamento de Biomateriais e Biologia Oral, **Paulo Francisco Cesar**, **Roberto Braga**, **Carlos Eduardo Francci**, **Igor S. Medeiros**, **Josete B. C. Meira**, **Leonardo Eloy Rodrigues Filho**, **Paulo Eduardo Capel** e **Walter Miranda** por me aceitarem no curso de pós-graduação, por todos os ensinamentos acadêmicos e científicos, pelo exemplo de postura profissional e contribuição para meu aprendizado.

Às minhas grandes amigas e companheiras de graduação, iniciações científicas e agora de pós-graduação, **Marina Chiari** e **Lídia Arashiro**, obrigada por me ouvirem quando tudo parecia estar errado, pelos almoços e jantares, cinemas, risadas e todas as conversas que tornaram tudo mais leve. Assim como ao meu grande amigo e colega, **Filipi Pereira**, que foi minha dupla durante toda a graduação e sempre foi meu companheiro de laboratório nas iniciações científicas, sou muito grata por todo o conhecimento que compartilhamos.

À **Cláudia**, colega de pós-graduação e grande amiga, essencial para a conclusão do meu trabalho, sempre dividindo todo seu conhecimento e experiência! Obrigada por me ensinar quase tudo que eu sei sobre estatística e photoshop.

À **Lorraine**, uma surpresa boa na minha vida, que de colega de bancada se tornou amiga de caronas diárias, de conversas e desabafos. Obrigada pelo bom humor e pela companhia no longo trajeto diário Interlagos-USP-Interlagos.

À **Andressa** por toda a amizade e parceria ao longo deste trabalho e desses anos, alguém com quem pude contar em diversos momentos. Obrigada!

Às colegas do laboratório de Biologia Oral, que se tornaram amigas, **Simone** e **Taís**, sem vocês o dia-a-dia no laboratório não seria o mesmo. Obrigada por todos os cafés (não foram poucos!) e risadas.

Aos técnicos do Laboratório e companheiros do dia a dia, **Douglas** e **Elis**. Obrigada por toda a ajuda e apoio nos experimentos, e pelas risadas e momentos de descontração que foram essenciais para o andamento do projeto.

Aos colegas do programa pós-graduação.

Às secretárias do Departamento de Biomateriais e Biologia Oral **Eli** e **Rosinha**.

A todo o "**LELO - Grupo Mucosite**", Andressa, Juliana, Cláudia, Cintia, Gabriela S., e mais todas os outros colegas que passaram por lá, agradeço imensamente por toda a experiência que adquiri lá nesses últimos 7 anos, que com certeza foram essenciais para que o dia de hoje chegasse. Assim como às secretárias do LELO, **Liliane**, **Leni** e **Ana Maria**, pela ajuda e prestabilidade todos esses anos.

À **CNPq**, pela bolsa de estudos.

À **Faculdade de Odontologia da Universidade de São Paulo**, que faz parte de toda a minha carreira profissional até então, desde 2012.

Aos Professores da banca que disponibilizaram do seu tempo para ler meu trabalho e vir até aqui compartilhar seu conhecimento.

“Cada pessoa deve trabalhar para o seu aperfeiçoamento e, ao mesmo tempo, participar da responsabilidade coletiva por toda a humanidade.”

Marie Currie

RESUMO

Magliano GC. Estudo do efeito deletério do iodo-131 nas glândulas salivares de camundongos tratados ou não com laser de baixa potência. [dissertação]. São Paulo: Universidade de São Paulo, Faculdade de Odontologia; 2019. Versão Original.

O tratamento com o iodo-131, conhecido como iodoterapia, já é bem estabelecido para tumores de tireoide diferenciados, porém, pode ter como importante efeito colateral o desenvolvimento da hipofunção das glândulas salivares. Dados recentes da literatura relatam casos de sialoadenite e xerostomia em pacientes submetidos à iodoterapia, no entanto, poucos estudos analisam o seu efeito na função e morfologia do tecido glandular, o que dificulta o aparecimento de métodos preventivos e curativos para essas complicações. Com isso e baseado em estudos que indicam resultados promissores da terapia fotobiomoduladora, com laser de baixa potência, no tratamento da hipofunção das glândulas salivares; este trabalho teve como objetivo compreender o efeito da iodoterapia sobre as glândulas salivares e analisar se a terapia de fotobiomodulação é capaz de evitar o dano ao tecido. Para isto, foi estabelecido o protocolo de indução da hipofunção das glândulas salivares através da iodoterapia em 70 camundongos BALB/c; os quais foram divididos em três grupos: C, controle (n=30); I, submetidos à iodoterapia (n=20); e IL, submetidos à iodoterapia e terapia fotobiomoduladora para a hipofunção das glândulas salivares (n=20), com um comprimento de onda de 808 nm, espectro infravermelho, potência de 100 mW, energia de 1 J e 10 s por ponto, totalizando uma densidade de energia de 35,7J/cm². Os animais foram avaliados em três tempos experimentais; T1: antes da iodoterapia, T2: 10 dias após a iodoterapia, e T3: 90 dias após a iodoterapia. Logo após a eutanásia, houve a remoção das glândulas salivares parótidas e submandibulares, para análises morfológicas e imuno-histoquímicas, para a determinação quantitativa de células apoptóticas e expressão dos canais de sódio e iodo, cujos resultados mostraram que a iodoterapia com o iodo-131 promoveu, nas glândulas salivares parótida e submandibular, a inibição dos canais de sódio e iodo, aumento de células apoptóticas e alteração do estroma glandular, com diminuição na concentração de colágeno e atrofia das unidades secretoras terminais. Além disso, também foi observado que a TFBM com laser de baixa potência foi eficaz na modulação dos efeitos inflamatórios causados pelo iodo-131, aumentando a

produção de colágeno no tecido glandular, modulando a inflamação nas unidades secretoras terminais, reativando expressão do NIS e controlando a apoptose celular. Com os resultados obtidos no presente estudo, concluímos que que a iodoterapia causa hipofunção das glândulas salivares parótidas e submandibulares e que a terapia de fotobiomodulação se mostrou uma terapia eficaz e promissora para prevenir e atenuar estes efeitos colaterais.

Palavras-chave: Iodoterapia. Hipofunção glândulas salivares. Laserterapia. Laser de Baixa Potência.

ABSTRACT

Magliano GC. Study of Iodine-131 ablation effects in mice salivary glands treated and not treated with low-power laser irradiation. [dissertation]. São Paulo: Universidade de São Paulo, Faculdade de Odontologia; 2019. Versão Original.

Radioiodine treatment (RI), is a usual treatment for thyroid tumours, which may have the salivary gland hypofunction (SGH) as an important side effect. Sialoadenitis and xerostomia were reported in patients submitted to RI, however, only a few studies have analyzed its effect on function and morphology of glandular tissue, which makes it difficult to discover preventive and curative methods for these complications. Based on this and on the positive effects of photobiomodulation therapy (PBMT) in the treatment of HGS, the aim of the present study was to understand the effect of RI on salivary glands and to examine whether the PBMT is capable of preventing tissue damage. Thus, the protocol of induction of SGH by RI was performed in 70 BALB / c mice; which were divided into three groups: C, control (n = 30); I, submitted to RI (n = 20); and IL, submitted to RI and PBMT (n = 20). The animals were analysed in three different experimental times; T1: before RI, T2: 10 days after RI, and T3: 90 days after RI. Shortly after euthanasia, the parotid and submandibular salivary glands, were surgically removed for morphological and immunohistochemical analyzes, for the quantitative determination of apoptotic cells and expression of the sodium and iodine channels. The data showed an inhibition of sodium and iodine channels, increase of apoptotic cells and alteration of the glandular stroma, with destruction of collagen and atrophy of the secretory units in salivary glands, after RI. It was also observed that the PBMT seems to have been effective in modulating the effects of this inflammatory condition, increasing collagen production in the glandular tissue, modulating inflammation in the terminal secretory units, reactivating NIS expression and controlling cellular apoptosis. In conclusion, the RI caused hypofunction of the parotid and submandibular salivary glands and the PBMT was able to prevent and attenuate this side effect.

Keywords: Radioiodine treatment. Salivary Gland Hypofunction. Lasertherapy.

LISTA DE ABREVIATURAS E SIGLAS

5-FU	5-Fluorouracil
A	Área
AIDS	Síndrome da imunodeficiência adquirida
AMPc	Adenosina 3',5'-monofosfato cíclico
ATP	Adenosina trifosfato
ATPase	Adenosinatrifosfatase
Ca^+	Cálcio
cDNA	Ácido desoxirribonucleico complementar
CEUA	Comitê de Ética no Uso de Animais
Cl^-	Cloro
cm	Centímetro
cm^2	Centímetro quadrado
CNEN	Comissão nacional de energia nuclear
COX	Ciclo-oxigenase
DAG	Diacilglicerol
DE	Densidade de Energia
DG	Ducto Granular
DIT	Diiodotirosina
DNA	Ácido desoxirribonucleico
Duox2	Dual oxidase 2
E	Energia
ERO	Espécies Reativas de Oxigênio
F^-	Flúor
FLBP	Fototerapia com laser de baixa potência
FOUSP	Faculdade de Odontologia da Universidade de São Paulo
g	Gramas
GBq	Giga Becquerel
GS	Glândulas Salivares
H_2O_2	Peróxido de Hidrogênio
HCO_3^-	Bicarbonato
HE	Hematoxilina e Eosina
HGS	Hipofunção das glândulas salivares
I^-	Iodo
IARC	International Agency for Research on Cancer
ICP-OES	Inductively Coupled Plasma - Optical Emission Spectrometry
IgA	Imunoglobulina A
IgG	Imunoglobulina G
IgM	Imunoglobulina M
IP_3	Trifosfato de inositol
IT	Iodoterapia
J	Joule
J/cm^2	Joule por centímetro quadrado
K^+	Potássio

kg	Quilograma
Laser	Light Amplification by Stimulated Emission of Radiation
LBO	Laboratório de Biologia Oral
L/d	Litros por dia
M	Molar
mg	Miligrama ml Mililitro
MO	Mucosite oral
mW	Miliwatts
n	Número amostral
MBq	Mega Becquerel
MCi	MilliCurie
mL	Mililitro
Mm	Milímetro
Na	Sódio
nm	Nanômetros
MET	Microscopia eletrônica de transmissão
MIT	Monoiodotirosina
O_2	Oxigênio
OMS	Organização Mundial da Saúde
Na^+	Sódio
NIS	Natrium iodide symporter
NO	Óxido nítrico
Nm	Namômetros
P	Potência
PAAF	Punção aspirativa por agulha fina
PBS	Phosphate Buffered Saline
PCR	Proteína C reativa
PCL	Fosfolipase C
pH	Potencial hidrogeniônico
PIP_2	Fosfotidilinositol 4,5-bifosfato
PKA	Proteína quinase A
PVC	Policloreto de vinila
QT	Quimioterapia
RE	Regeneração epitelial
Redox	Reação oxirredução
RT	Radioterapia
s	Segundo
T	Tempo
TFBM	Terapia de fotobiomodulação
TPO	Tireoperoxidase
TSH	Thyroid-stimulating hormone/ Hormônio estimulante da tireoide
TNF	fator de necrose tumoral
T3	Triiodotironina
T4	Tiroxina
USP	Universidade de São Paulo
VS	Vasos sanguíneos
µL	Microlitro

LISTA DE SÍMBOLOS

^{0}C	Graus Célsius
α	Alfa
β	Beta
Ɣ	Gama
ʎ	Comprimento de onda
µ	Micro

SUMÁRIO

1 INTRODUÇÃO 21
2 REVISÃO DE LITERATURA 23
2.1 Glândula Tireoide 23
2.2 Transporte de iodo 24
2.3 Cânceres de tireoide 26
2.4 Iodo radioativo 29
2.5 Iodoterapia 30
2.6 – Glândulas Salivares e Saliva 33
2.7 Hipofunção das Glândulas Salivares (HGS) 36
2.8 Terapias de Fotobiomodulação (TFBM) 39
2.9 Terapia de Fotobiomodulação (TFBM) e Hipofunção das Glândulas Salivares (HGS) 42
3 PROPOSIÇÃO 47
4 MATERIAL E MÉTODOS 49
4.1 Material 49
4.2 Delineamento Experimental 49
4.2.1 Indução da hipofunção das GS pela Iodoterapia 53
4.2.2 TFBM 53
4.2.3 Eutanásia 55
4.2.4 - Obtenção das amostras 56
4.3 Análises 57
4.3.1 Análises Clínicas 57
4.3.2 Análises Histológicas 58
4.3.3 Análise Estatística 67
5 RESULTADOS 68
5.1 Análises Macroscópicas 68
5.2 Análises histológicas 72
5.2.1 Microscopia de Luz – Hematoxilina e Eosina (HE) 72
5.2.2 Microscopia de Luz – Tricômico de Mallory (TM) 77
5.2.3 – Imuno-histoquímica – Método de TUNEL 82

5.2.4 Imuno-histoquímica – Canais de Sódio e Iodo (NIS) 87
6 DISCUSSÃO 92
7 CONCLUSÃO 99
REFERÊNCIAS[1] 101
ANEXOS 113

1 INTRODUÇÃO

O crescimento da população, atrelado à sua maior expectativa de vida, tem aumentado consideravelmente a ocorrência de cânceres. Com base nas estimativas da GLOBOCAN – IARC (Global Cancer Statistic - International Cancer Research), cerca de 18,1 milhões de novos casos de câncer e 9,6 milhões de mortes ocorreram em 2018, em todo o mundo (1).

O aumento expressivo no diagnóstico de cânceres de tireoide nos últimos anos vem, consequentemente, aumentando o número de pacientes que são submetidos à Iodoterapia (IT). Isso porque o tratamento de eleição para tumores diferenciados de tireoide, que correspondem a 90% dos casos dos tumores na glândula, está fundamentado em uma avaliação que determinará um plano terapêutico cirúrgico, que normalmente é complementado com a IT, para ablação do tecido tireoidiano remanescente (2).

A IT se baseia na administração de iodo-131, que é captado pela glândula tireoide através do *Natrium Iodide Symporther* (NIS), uma glicoproteína de membrana, que é um transportador de sódio e iodo, responsável pela captação de iodo para dentro do folículo tireoidiano. Após sua captação, o iodo vai acumular nos tecidos tireoidianos remanescentes, com o objetivo de eliminá-los, através da radiação β emitida, provocando necrose e fibrose, evitando recidivas desse tumor (3). A ação ideal da IT consiste em ablacionar todas as células tumorais residuais e metástases distantes, sem interagir ou afetar tecidos normais, porém uma das maiores limitações da IT está relacionada à sua ação nos tecidos sadios. Não apenas a glândula tireoide, mas também outros tecidos do nosso corpo são capazes de captar e acumular iodo, e por também possuírem essa glicoproteína de membrana, o NIS, se tornam sensíveis aos efeitos do iodo radioativo. As glândulas lacrimais, mucosa gástrica, glândulas mamárias em lactação e as glândulas salivares são exemplos de órgãos capazes de captar e acumular iodo (4, 5).

As glândulas salivares (GS) são órgãos sensíveis, e diante desse cenário, inevitavelmente, uma significante dose de iodo é absorvida, acumulada e secretada

pelas GS, e com isso, instalam-se algumas complicações. Danos, agudos e tardios, relacionados ao acúmulo de iodo nas GS em pacientes submetidos a IT incluem: edema na região de GS maiores, maior susceptibilidade às infecções orais, desconforto gastrointestinal e xerostomia (sensação de boca seca), com consequente disgeusia (diminuição ou perda de paladar) (6-9). A incidência de sialoadenite, depois de altas doses de iodo131 é cerca de 30%, e alguma alteração de fluxo e/ou de composição salivar é vista em todos os pacientes (10-13).

Ainda existem muitas dúvidas quanto aos efeitos colaterais e a durabilidade desses efeitos (imediatos ou permanentes) causados pela IT nas GS. Mas, de uma maneira ou de outra, tanto a prevenção, quanto o tratamento desses efeitos colaterais, são necessários, uma vez que a saliva é essencial para uma boa qualidade de vida do paciente. Funções orais básicas como falar, mastigar, deglutir, dentre outras, só são possíveis pela presença desse fluido na cavidade oral. A saliva é responsável pela lubrificação – evitando traumas e escoriações de alimentos na mucosa oral, além de auxiliar, por exemplo, na formação do bolo alimentar, na digestão, na proteção imunológica, além de muitas outras funções (14).

O reduzido número de trabalhos sobre o assunto acaba por limitar o entendimento sobre o desenvolvimento e a progressão da hipofunção das glândulas salivares (HGS) induzida por IT, dificultando o desenvolvimento de um método de prevenção e de tratamento eficaz. Atualmente, utilizam-se algumas terapias, muitas delas paliativas, como enxaguatórios e substitutos salivares, que não previnem ou tratam de fato essa complicação.

A terapia de fotobiomodulação (TFBM), com laser de baixa potência, tem se mostrado promissora para a prevenção e tratamento da hipofunção das glândulas salivares, tanto em pacientes oncológicos sob tratamento antineoplásico (15-17), como pacientes não oncológicos (18-20). Sendo assim, com a intenção de buscar respostas científicas para elucidar a ação do iodo nas GS, bem como propor um tratamento para essa debilidade, este trabalho tem como objetivo identificar quais são os potenciais fatores envolvidos no desenvolvimento e progressão da HGS, assim como avaliar o efeito da TFBM, com laser de baixa potência, no tratamento da HGS de animais submetidos à IT.

2 REVISÃO DE LITERATURA

2.1 Glândula Tireoide

A tireoide é uma glândula de secreção endócrina, que localiza-se imediatamente abaixo da laringe e anteriormente à traqueia (21), sendo um dos maiores órgãos endócrinos do corpo, pesando entre 15-25 g em adultos, porém esse peso pode estar alterado diante de desordens sistêmicas e doenças, como hipotireoidismo ou hipertireoidismo (22). É formada por dois lobos laterais, direito e esquerdo, que estão unidos por um istmo. Os lobos individuais, normalmente apresentam um polo superior mais pontiagudo, e um polo inferior pouco definido, que vai se unir ao istmo. Cada um desses lobos tem aproximadamente 2 – 2,5 cm de espessura e largura em seu maior comprimento, e 4 cm de comprimento (23).

Figura 2.1 – Anatomia da glândula tireóide. Fonte: Anatomia Orientada para Clínica– Moore, Dalley, Agur – 6ª Ed

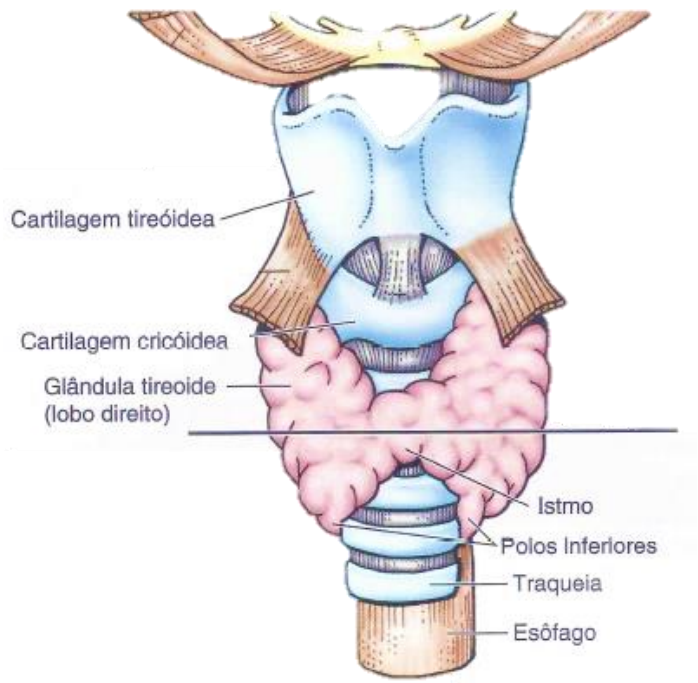

O desenvolvimento da glândula tireoide origina-se de um espessamento do assoalho da faringe, inicia-se na terceira semana de gestação e termina na décima primeira semana. A glândula tireoide possui dois principais tipos celulares; as células foliculares, que são responsáveis por utilizar o iodo do sangue para produzir hormônios tireoidianos que vão auxiliar na regulação do metabolismo; e as células parafoliculares ("células C"), que produzem calcitonina, hormônio responsável pelo uso e regulação de cálcio no corpo (22, 23).

A regulação do metabolismo do sistema endócrino ocorre através do controle e monitoramento da produção e secreção de hormônios pelo hipotálamo, pela hipófise e pela tireoide. O iodeto captado na corrente sanguínea para o colóide do folículo tireoidiano é oxidado pela tireoperoxidase (TPO), para permitir a produção dos hormônios triiodotironina (T3) e tiroxina (T4), que controlam a velocidade e manutenção do metabolismo, são responsáveis pela regulação do desenvolvimento físico, neurológico e manutenção do metabolismo (23).

2.2 Transporte de iodo

O Iodo (I) é um oligoelemento, ou seja, existe em reduzidas quantidades no organismo, mas é indispensável para o bom funcionamento orgânico. É um componente essencial na dieta e na fisiologia do corpo e da glândula tireoide, sendo o principal componente dos hormônios tireoidianos T3 e T4, dois dos principais reguladores da função tireoidiana (24).

Nos seres humanos a quantidade total de iodo é entre 25-50 mg, e 50-70% desse iodo total é não-hormonal, ou seja, concentra-se em tecidos extra tireóideos, onde seu papel biológico ainda não foi completamente elucidado. Em 1985, formulou-se a hipótese de que o iodeto pode ter um papel na função antioxidante nas células (25). Nestas células, o iodeto vai atuar como um doador de elétrons na presença de H_2O_2 e peroxidases, e o restante do átomo vão atuar iodando hormônios tireoidianos e alguns lipídeos específicos, neutralizando seu poder oxidante (25-27).

Foi demonstrado que o iodeto é capaz de eliminar espécies reativas de oxigênio em algas, e também em humanos, e que esse foi um dos primeiros sistemas antioxidantes inorgânicos que foi descrito em um ser vivo (28). E a deficiência de iodo, como um antioxidante, causa mais danos nos embriões em desenvolvimento do que alguns outros antioxidantes mais comuns, como carotenóides e flavonóides. Em mulheres grávidas, a deficiência pode provocar abortos ou desfiguração, especialmente facial, do feto sobrevivente (29).

A tireoide apresenta uma propriedade de concentrar iodo e o tornar disponível para a síntese de hormônios tireoidianos. Levando-se em consideração que a concentração de iodo no plasma é baixa, em torno de 15-20 mg, as células tireoidianas precisam de um mecanismo para concentrar quantidades maiores de iodo para a produção adequada de hormônios, para isso, a captação do iodeto é feita através do NIS – Co-transportador de Sódio e Iodo (*Natrium Iodide Symporther),* uma proteína de membrana transportadora de sódio-iodo (30).

O NIS é uma glicoproteína integral de membrana, inserida na membrana basal do tireócito, que media o transporte ativo de íons iodo da corrente sanguínea para dentro das células foliculares da tireoide, que então, é usado para diversos processos fisiológicos, possuindo uma função majoritária na captação de iodo. A absorção de iodo é o resultado de um mecanismo de transporte ativo, conduzido pelo gradiente eletroquímico de sódio (30, 31).

Nesse processo, dois íons sódio são transportados para o interior do tireócito, mas apenas um íon de iodo é internalizado. Os íons criam um gradiente que favorece o transporte do íon iodo, através da energia provida pela Na^+/K^+ ATPase. O íon captado migra até a membrana apical, de onde é transportado para o lúmen do folículo tireoidiano. Após seu transporte para o interior do lúmen, o I^- é oxidado para iodeto, passando então pelo processo de organificação, em que o iodo é incorporado aos resíduos de tirosina da tireoglobulina, sendo catalisado pelas enzimas Dual Oxidase 2 (Duox2) e Tireoperoxidase (TPO), na presença de peróxido de hidrogênio (H_20_2), formando Monotirosina (MIT) e Diiodotirosina (DIT). A TPO também catalisa o acoplamento de duas moléculas de iodotirosina para formar T3 e T4 (3).

Na presença do hormônio tireóideo estimulante (TSH), que é produzido na hipófise, a meia vida do NIS na membrana dos tirócitos é de 5 dias, aproximadamente, e de 3 dias, na sua ausência. Em situações que ocorrem ausência de TSH, o NIS sofre uma compartimentalização intracelular (32). Desse modo, o TSH é visto como, além do principal regulador da função tireoidiana, um importante regulador da expressão da proteína NIS. O TSH desencadeia sua função nos tirócitos por meio de AMPc intracelular, que vai promover um aumento da expressão de RNAm do NIS (33, 34). Um estudo verificou nos tirócitos de ratos hipofisectomizados (que tiveram a hipófise removida), a redução da expressão do NIS, e essa condição foi imediatamente revertida com a administração de TSH (35).

A concentração de iodo na tireoide é a primeira etapa para a produção dos hormônios tireoidianos, que são responsáveis pelo crescimento, desenvolvimento fisiológico e regulação de inúmeras funções do organismo, como a produção de energia e calor. Já se sabe que o mecanismo de transporte de iodeto é necessário para o normal funcionamento da glândula tireoide, e qualquer falha nesse sistema de transporte pode gerar complicações fisiológicas (36).

Alguns estudos mostram que há uma redução na expressão do NIS em adenomas e carcinomas tireoidianos, o que causa uma diminuição da capacidade dessas células neoplásicas captarem iodo, dificultando tanto a síntese e a secreção de hormônios tireoidianos, como a terapia com radio-iodo para alguns pacientes, principalmente nos tumores de tireoide pouco ou indiferenciados (37).

A habilidade da tireoide de diminuir ou até bloquear suas funções diante de altas concentrações de iodo - através de, por exemplo, uma menor expressão da proteína do NIS – é na verdade, um mecanismo de proteção das células tireoidianas contra o excesso de iodo, que em alguns casos, pode ser tóxico (25, 38).

2.3 Cânceres de tireoide

A ocorrência de câncer está aumentando nos últimos anos devido ao crescimento e envelhecimento da população, bem como a crescente prevalência de fatores de risco estabelecidos, como tabagismo, excesso de peso, sedentarismo e mudanças nos padrões reprodutivos associados à urbanização e ao desenvolvimento econômico (39). Cerca de 18,1 milhões de novos casos de câncer e 9,6 milhões de mortes ocorreram em 2018 em todo o mundo (1).

Figura 2.2 – Gráfico do IARC com as estimativas das incidências de câncer no mundo em 2018, de ambos o sexos e incluindo todas as faixas etárias (1)

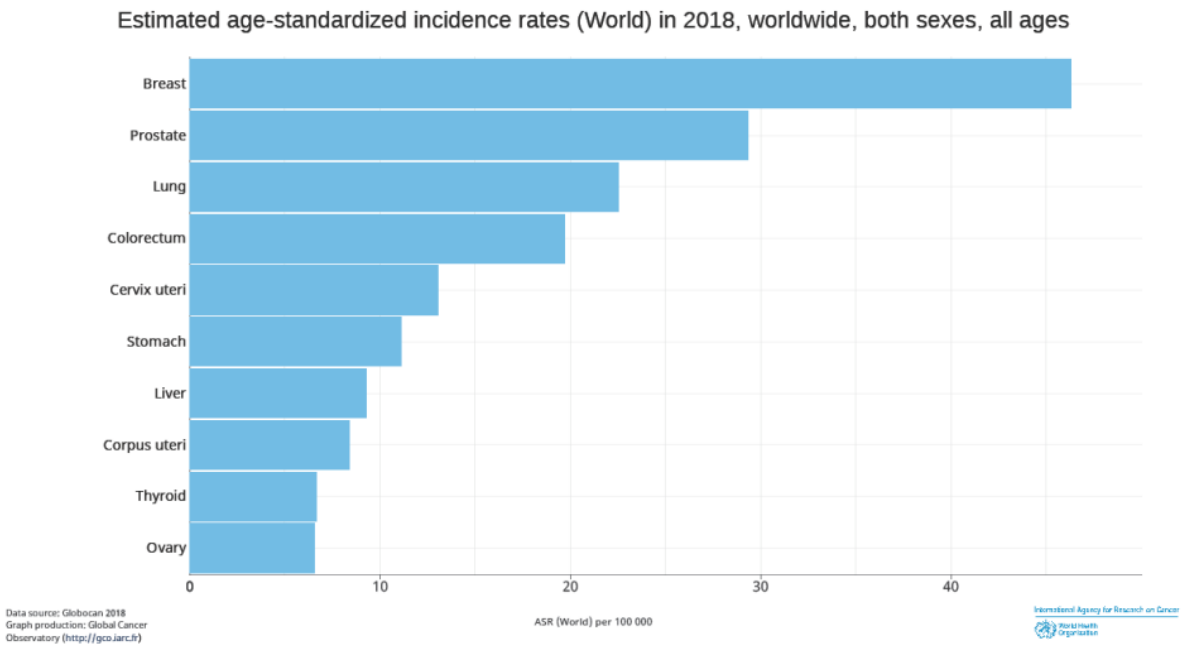

O câncer de tireoide é uma neoplasia endócrina cuja prevalência está aumentando em diversos países, como por exemplo, os Estados Unidos. Estima-se que aproximadamente 57.000 novos casos de câncer de tireoide tenham sido diagnosticados em 2017 (6). O tumor maligno mais comum dentre os tumores endócrinos é o câncer de tireoide, representando 95% dos casos (40, 41). Nas últimas três décadas, observamos o contínuo aumento na incidência do câncer de tireoide no Brasil e no mundo (42-45).

No momento, o grande aumento na incidência do câncer de tireoide está pautado em duas principais explicações. A primeira delas discute uma grande melhora nos exames diagnósticos, havendo atualmente um maior acesso às técnicas mais sofisticadas de diagnóstico (ultrassonografias), e a realização de

biopsias em pequenos nódulos, pela técnica de punção aspirativa por agulha fina (PAAF). Sendo assim, esse aumento no diagnóstico pode ter sido refletido através do aumento da detecção da doença em estágios iniciais/subclínicos (6, 45, 46). A segunda hipótese trata-se de um real aumento na ocorrência da doença, contrapondo que não apenas tumores em estágios iniciais tenham aumentado seu diagnóstico, mas também tumores maiores. Afirmando que o aumento real dessa incidência esteja relacionado com fatores endógenos e exógenos, como problemas hormonais, genéticos, alimentares e relacionados à dieta, exposição às radiações (46-48).

A Organização Mundial da Saúde (OMS) classifica o câncer de tireoide em três diferentes grupos, de acordo com sua origem histológica: Bem diferenciado, pouco diferenciado e indiferenciado (49).

De maneira geral, os tumores de tireoide podem ser diferenciados ou indiferenciados. Aquele que mantém as características do tecido tireoidiano sadio é classificado como diferenciado, o que significa que as suas células tem capacidade de concentrar iodo, assim como as células do tecido tireoidiano normal Já os carcinomas indiferenciados, cujas células perderam todas ou a maior parte das características do tecido de origem, possuem uma desorganização tecidual muito grande (50).

Dentre os diversos carcinomas de tireoide, os quatro mais comuns na população são: carcinoma papilífero de tireoide, carcinoma folicular de tireoide, carcinoma anaplásico de tireoide e carcinoma medular de tireoide (51).

O carcinoma papilífero de tireoide e o carcinoma folicular de tireoide são derivados da célula folicular da tireoide, e são classificados como carcinomas diferenciados de tireoide. O carcinoma papilífero, responsável por 70-80% dos casos, é um tumor pouco agressivo, de evolução lenta. Na maioria das vezes, é diagnosticado num exame de rotina e reage bem ao tratamento. Quando ocorrem metástases, os gânglios linfáticos costumam ser os inicialmente afetados (21, 52).

O carcinoma folicular é o segundo tipo mais frequente, costuma manifestar-se após os 35 anos e oferece um maior risco de recidivas e metástases. Em casos mais

avançados, pulmões e ossos são os órgãos para onde se disseminam as células tumorais primeiramente (21, 52).

O carcinoma anaplásico de tireoide é um câncer pouco diferenciado, que também surge da célula folicular da tireoide. Representa cerca de 2% dos casos de tumores de tireoide, e é de crescimento rápido que em pouco tempo atinge órgãos a distancia como fígado, ossos e pulmão (21, 52).

O carcinoma medular de tireoide, classificado como carcinoma indiferenciado, origina-se das células C parafoliculares, trata-se de um tumor mais agressivo e é responsável por 5% dos casos de tumores de tireoide (21, 52).

O diagnóstico de tumores de tireoide, principalmente dos tumores papilares de tireoide, cresceu de maneira ascendente, com um aumento de cerca de 240% nas últimas três décadas (53).

2.4 Iodo radioativo

Reações e desintegrações nucleares são processos nos quais ocorre um rearranjo da configuração do núcleo. O decaimento radioativo trata-se da desintegração de um núcleo através da emissão de energia na forma de radiação, que podem ser partículas alfa (α), beta (β) ou raios gama (γ). Sendo assim, os elementos radiativos são aqueles que possuem um núcleo instável e que tendem a emitir radiações como um modo de atingir a estabilidade (54, 55).

O termo radiação remete à energia em trânsito, que pode ser dividida em dois tipos: não-ionizante e, a mais importante para a medicina nuclear, ionizante, podendo ser por partículas carregadas ou ondas eletromagnéticas (raios gama) (55).

Os radioisótopos do iodo foram utilizados pela primeira vez em 1915, para indicar a respeito do funcionamento da glândula tireoide (24). E esse elemento vem sendo muito utilizado, há mais de 70 anos, na medicina nuclear. É visto como um método seguro e eficaz para detecção de doenças e tratamentos relacionados à

glândula tireoide (54, 56, 57). As propriedades químicas do radioiodo são idênticas às do iodo estável, o que faz com que as células do nosso organismo não consigam diferenciar os dois tipos, apesar das emissões de radiação provocadas pelo elemento radioativo (54). Dentre os seus isótopos, o iodo 131, com uma meia-vida de aproximadamente 8 dias, obtido através da fissão nuclear do urânio, é um radionuclídeo, de grande interesse científico e público, que emite radiações β e γ. Essas emissões o tornam a partícula ideal para tratamentos (49, 56).

As partículas β são essencialmente elétrons, e são as partículas responsáveis pelo tratamento em si, pois além de atravessarem o tecido apenas alguns milímetros, é a energia carregada por estas partículas, que será localmente depositada e absorvida pelas células tireoidianas remanescentes (58).

A radiação γ possui características semelhantes às dos raios X, e são praticamente indistinguíveis uns dos outros; a principal diferença entre eles está na origem da radiação. Enquanto nos raios X, a radiação é originada pela transição de elétrons nas camadas mais internas dos átomos, nos raios γ, a origem da radiação reside em processos de fissão, fusão e decaimento radioativo. Os raios γ, da mesma forma que os raios X, são radiações de origem eletromagnética, são classificados como radiação ionizante e, por isso, podem interagir com moléculas existentes em células de tecidos vivos. Por possuírem altas frequências e pequenos comprimentos de onda — muito menores que os dos raios X — são bastante energéticas, tendo, por isso, grande poder de penetração. Em condições controladas, os raios γ podem destruir células cancerosas, mas, sem controle, podem provocar o câncer. Além disso, é a radiação γ que vai permitir as análises por imagens, através da cintilografia, uma vez que o isótopo 131 decai por emissão de fótons, permitindo a formação de imagens (48).

2.5 Iodoterapia

Os carcinomas diferenciados de tireóide (papilífero e folicular), que correspondem a grande maioria dos casos, são considerados tumores de bom

prognóstico e evolução lenta. E o tratamento para esses tumores, em sua maioria, envolve a cirurgia de tireoidectomia (total ou parcial) e tratamento complementar com radioiodo, a IT, para ablação do tecido remanescente. (56, 59-61).

O tratamento com iodo radioativo, apesar de já ter sua eficácia comprovada há muitos anos como um tratamento complementar, tanto local quanto das metástases à distância, também é alvo de controvérsias, principalmente quanto à dose ablativa a ser administrada (62, 63).

Por ainda existirem muitos dados conflitantes em relação a melhor dose de iodo-131, trabalhos vêm surgindo nos grandes centros de Oncologia, buscando fatores prognósticos que possam decidir qual a melhor conduta a ser adotada inicialmente (2). Fatores como a idade e o sexo do paciente, o tamanho do tumor no momento do diagnóstico e o exame histopatológico, mostrando o grau de invasão tumoral e consequentemente a sua agressividade, parecem ser fatores decisivos nessa avaliação (64, 65).

A dose ablativa normalmente é administrada entre 1,11 e 5,55 GBq (30 e 150 mCi), apesar de não existir um consenso, podendo aumentar em casos de disseminação do tumor, levando-se em conta a localização, extensão dessas metástases (54).

Alguns centros preconizam doses baixas repetidas, como 1.110 MBq (30 mCi) pela não necessidade, nestes casos, de internação em quarto isolado/especial. Sua eficácia em longo prazo não está comprovada, segundo a maioria dos autores (66, 67). Já outros optam por doses cumulativas muito altas, da ordem de 33,3 GBq (900 mCi), no entanto, nestes casos surge uma dúvida importante em relação às suas complicações futuras, e consequentemente a qualidade de vida desses pacientes, principalmente por se tratar de um tumor de pacientes jovens, podendo acometer inclusive as crianças. Alterações em glândulas salivares, glândulas lacrimais e tratos gastrointestinais são mais comuns e conhecidas, tanto em doses mais baixas, quanto mais altas; já alterações na fertilidade e fibrose pulmonar não parecem, segundo as revisões, ocorrer com frequência, mas elas podem existir nos pacientes submetidos à estas doses cumulativas muito altas, e por isso precisam ser sempre levadas em consideração (68-71).

A IT, indicada na maior parte dos casos, é baseada na administração de Iodo-131, que é amplamente captado pela glândula tireoide, por fazer parte do seu metabolismo (57). Após sua captação, o iodo vai acumular no tecido tireoidiano através do NIS e exercer seus efeitos citotóxicos causados pela radiação β, que possui o propósito de combater as células cancerígenas ainda presentes na glândula tireoide (60, 61). Assim que as partículas β são geradas, atuam sobre as células do parênquima da glândula, provocando necrose e fibrose da tireoide (5, 60, 61).

O objetivo da IT é, então, promover a ablação (por emissão de radiação) de todos os possíveis microfocos de tecido tireoidiano que porventura não tenham sido removidos cirurgicamente e, ainda, simultaneamente, tratar possíveis micro metástases (57, 59). Tal terapia faz com que o iodo radioativo tenha a capacidade de se fixar nos tecidos a serem tratados, produzindo uma irradiação com consequente eliminação do tumor de dentro para fora (57, 59).

Nos últimos anos, após a ressecção total da tireoide, a IT tem tido um papel importante no tratamento e no prognóstico de pacientes com tumor de tireoide bem diferenciado, uma vez que o tratamento previne contra metástases em outras regiões do corpo.

De maneira ideal, a IT deve exercer o seu papel, ablacionando células tumorais residuais, assim como metástases distantes, tudo isso, sem afetar os tecidos normais do corpo. Porém, o maior fator limitante para a IT, assim como para outras terapias citotóxicas, é a tolerância dos tecidos normais (57, 59). Além da glândula tireoide, outros tecidos também possuem a propriedade de acumular iodo, e o fazem através do NIS. Dentre eles, as GS, glândulas lacrimais, mucosa gástrica, glândulas mamárias em lactação, pulmão, placenta, timo e a medula óssea (72, 73). Inevitavelmente, uma dose de iodo significante é absorvida e secretada pelas GS, que são altamente radio sensíveis, e as complicações são simultaneamente instaladas (5, 7-9, 74).

As complicações e queixas mais comuns dos pacientes, resultantes desta terapia incluem inchaço na região de GS, infecções orais e, principalmente, desconforto gastrointestinal e xerostomia, com consequente disgeusia (7, 8, 56, 75,

76). Além disso, também é aumentado o risco de cárie e a necessidade de exodontias (10).

Todos os danos relacionados à IT ocorrem especificamente nesses tecidos porque o NIS, embora menos expresso, também está presente nos mesmos (74). E devido à ação dessa proteína, o Iodo131 pode acumular-se em alguns órgãos, principalmente nas GS (77, 78). A incidência de sialoadenite depois de altas doses de IT é cerca de 30% e algum grau de alteração do fluxo e de composição salivar é vista em todos os pacientes (10).

A captação de iodo através do NIS é importante para as glândulas salivares, uma vez que esse elemento químico é responsável, junto com outros componentes, pela ação bactericida da saliva (4, 7, 27).

2.6 – Glândulas Salivares e Saliva

As GS são órgãos exócrinos importantes para manter a integridade dos tecidos orais, através da síntese e secreção salivar. As glândulas salivares maiores encontram-se aos pares e incluem as glândulas parótidas, submandibulares e sublinguais, sendo as submandibulares responsáveis por cerca de 70% da produção de saliva não estimulada e os outros 30% pelas parótidas, sublinguais e pelas GS menores e acessórias (79, 80). Diferente das GS maiores, as GS menores estão distribuídas por toda a região da submucosa oral, incluindo língua, palato, mucosa jugal e mucosa labial. Juntas, as GS maiores e menores produzem entre 1 e 1,5 L/dia (81).

Figura 2.3 – Glândulas Salivares Maiores (parótida, submandibular e sublingual) e Menores distribuídas na cavidade oral. Fonte: Anatomia Orientada para Clínica – Moore, Dalley, Agur – 6ª Ed

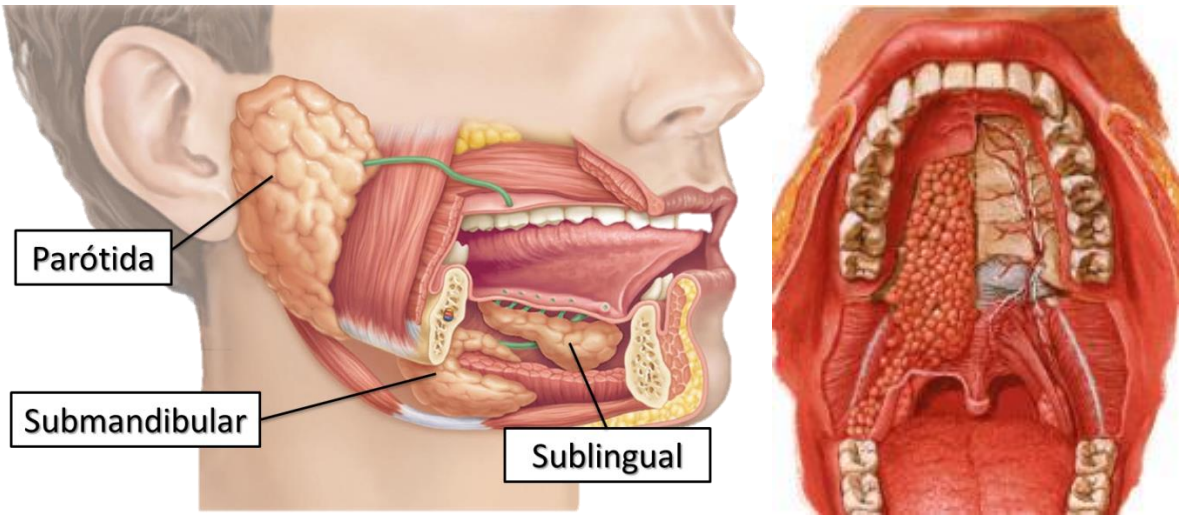

As GS são compostas por unidades morfofuncionais denominadas adenômeros, que por sua vez são constituídos de uma unidade secretora terminal e um sistema de ductos. E elas podem ser classificadas como serosas (parótida), mucosas (menores, com exceção da glândula serosa de Von Ebner) ou seromucosas/mistas (submandibular e sublingual), essa classificação vai depender da estrutura da sua unidade secretora terminal e do tipo de secreção por ela produzida (81).

O parênquima das GS vai ser responsável pelo papel funcional, e seu estroma vai ser responsável pela sua sustentação e suporte, formado por um tecido conjuntivo que forma os septos, responsáveis por dividir a glândula em lobos glandulares. As células da unidade secretora terminal produzem uma saliva primária, isotônica em relação ao plasma. Essa solução isotônica vai sair do lúmen e percorrer o sistema ductal - dividido em ductos intercalar, estriado e excretor - funcionando principalmente como regulador eletrolítico, sendo no ducto estriado a ocorrência das maiores trocas iônicas que modificam esse fluido, dando à saliva uma característica hipotônica em relação ao plasma, além de conduzir essa saliva secundária à cavidade oral, onde será secretada. O tipo da unidade secretora terminal determina as características principais do fluido secretado; as células

mucosas são responsáveis por uma saliva viscosa e rica em glicoproteínas, enquanto as células serosas são responsáveis pela secreção de uma saliva fluida, rica em água (79, 80, 82).

Os seres humanos produzem saliva de maneira espontânea ou estimulada, e isso determina algumas das características da saliva. Os roedores, diferentemente, produzem apenas saliva de maneira estimulada. Além disso, os roedores não possuem em suas glândulas salivares maiores células mucosas secretórias, elas são constituídas apenas por ácinos serosos e apresenta um segmento adicional, que tem origem no ducto estriado, chamado ducto granular, que armazena diversos grânulos de secreção de proteínas, enzimas e fatores de crescimento. Esse segmento adicional ocupa em torno de 50-65% da glândula salivar dos machos. Apesar de algumas dessas diferenças fisiológicas e anatômicas, as glândulas salivares de roedores possuem bastante similaridade com as humanas, principalmente quanto ao mecanismo de secreção de fluidos e proteínas (83).

A secreção de saliva pelas GS é controlada pelo sistema nervoso autônomo, podendo ser liberada por terminações nervosas simpáticas ou parassimpáticas. O principal neurotransmissor do sistema nervoso parassimpático, ativado no nosso dia-a-dia e em momentos de maior relaxamento, é a acetilcolina, que estimula as GS através da sua ligação ao receptor de membrana muscarínico (ativando a via de sinalização Ca^{2+}/calmodulina), cujo complexo vai interagir com a proteína G, ativando a fosfolipase C, promovendo a hidrólise do fosfotidilinositol 4,5-bifosfato (PIP_2) em trifosfato de inositol (IP_3) e diacilglicerol (DAG), que serão, juntos, responsáveis pela secreção de uma saliva rica em água e eletrólitos, e com poucas proteínas (80).

Já o sistema nervoso simpático, ativado em momentos de estresse, tem como principal neurotransmissor a norepinefrina, que vai estimular as GS através da ligação com receptores de membrana β-adrenérgicos, que vão promover uma mudança conformacional na proteína G, a qual vai liberar uma subunidade catalítica que interage com a proteína adenilato ciclase, aumentando a concentração de AMPc, que ativa a proteína quinase A (PKA), resultando na excreção de uma saliva rica em enzimas (proteínas) e muco (80).

A saliva final, então, será formada por água, proteínas e enzimas (mucina, peroxidase, catalase, lisozima, lactoferrina, lactato desidrogenase, lipase, amilase salivar, etc), imunoglobulinas (IgA, IgM e IgG), compostos orgânicos (glicose, moléculas lipídicas, etc) e eletrólitos (K^+, HCO_3^-, Na^+, Cl^-, Ca^{2+}, F^-, HPO^{2-}_4, etc.), entre outros componentes (79, 80, 82). Sendo essencial para a manutenção da saúde bucal, pois além de exercer suas funções mais conhecidas de lubrificação e auxiliar na formação do bolo alimentar, também exerce atividade antimicrobiana, *clearance* salivar, paladar, proteção contra estímulos mecânicos e químicos e remineralização do esmalte (80, 84, 85).

Disfunções relacionadas à redução da quantidade ou qualidade da saliva são relatadas em diversas situações, como distúrbios hormonais (diabetes, disfunções da glândula tireoide), autoimunes (síndrome de *Sjögren*, AIDS), e durante tratamentos antineoplásicos, (quimioterapia e radioterapia de cabeça e pescoço). Também é muito comum em pacientes que fazem uso de algumas medicações, como ansiolíticos, antidepressivos, antimiméticos, etc.. Todas estas alterações sistêmicas que ocasionam a diminuição de saliva mostram a importância da secreção salivar adequada na cavidade oral, uma vez que sua ausência pode ocasionar processos de cárie e desmineralização dental, desconforto durante a fala, mastigação e deglutição, dor, além de facilitar a ocorrência de infecções orais (17, 19, 85, 86).

2.7 Hipofunção das Glândulas Salivares (HGS)

As GS são órgãos facilmente afetados por diversas doenças sistêmicas e terapias medicamentosas. Condições sistêmicas, incluindo desordens auto-imunes,

desordem hormonais, desordens neuronais, depressão, tratamento antineoplásico e inúmeros medicamentos interferem no funcionamento das GS, tendo, como principal efeito colateral a xerostomia (sintoma de boca seca) e a hipossalivação (diminuição objetiva do fluxo salivar) (17, 19, 80, 87-89).

O processo de proliferação e apoptose celular nas GS maiores pode ser alterado diante de quadros de disfunções sistêmicas, como a diabetes mellitus ou tratamentos citotóxicos, como a quimioterapia, resultando numa alteração na quantidades e/ou qualidade da saliva secretada. Condições de estresse metabólico aumentam a presença de mediadores inflamatórios, podendo levar a uma maior taxa apoptótica, através da produção de espécies reativas de oxigênio, ativando vias de sinalização que resultam em morte celular (74, 90, 91).

A apoptose, também chamada de morte celular programada, é responsável pela homeostase dos tecidos, e normalmente está presente em tecidos em evolução ou involução, de maneira fisiológica. Mas também pode estar presente em situações patológicas, quando a lesão causada ao DNA da célula é maior do que a sua capacidade de revertê-la, ativando esse mecanismo de morte celular programada. Ao receber um estímulo, podendo ser um estímulo físico ou químico, proveniente do meio extracelular ou da própria célula, uma série de fenômenos ocorrem, a célula se encolhe e o conteúdo citoplasmático se condensa, os elementos do esqueleto celular colapsam e o envelope nuclear se fragmenta. (92).

A morte precoce das células, principalmente as serosas, como resultado da ruptura da membrana causada por apoptose é uma das hipóteses sugeridas na literatura para a hipofunção aguda das glândulas salivares diante da IT. Embora todas as glândulas salivares estejam envolvidas na absorção de iodo radioativo, as glândulas parótidas são as mais ativas e as células serosas parecem ser mais susceptíveis que as mucosas aos efeitos deletérios da radiação ionizante (7, 11).

Ainda existem muitas dúvidas sobre o efeito da IT nas GS. Discute-se se as alterações nucleares que ocorrem são causadas diretamente pela radiação ou indiretamente por outros mecanismos, incluindo alterações na membrana celular e/ou liberação de enzimas lizossomais (93). Mas sabe-se que essa terapia é capaz de causar danos às GS, pois os trabalhos encontrados na literatura relatam que

mais de 50% dos pacientes submetidos à IT reportam algum grau de xerostomia (6, 10, 11, 94). Especula-se que isso ocorra devido ao acúmulo de iodo naquele tecido, nas células dos ductos glandulares, onde, em doses totais entre 2.775 e 3.700 MBq (75 e 100 mCi), pode, inclusive, ocasionar a obstrução ductal (4, 7, 74, 95). A inflamação do ducto pode levar a esclerose e constrição, com consequente estreitamento da luz do ducto e diminuição do fluxo salivar (7, 13).

Um estudo clínico realizado em 2012, ao avaliar a disfunção das glândulas salivares por cintilografia após tratamento com iodo-131, revelou uma importante redução no volume das glândulas parótidas e submandibulares (96). Dados da literatura apontam que a glândula parótida parece ser a mais afetada pela IT, com redução de aproximadamente 40% do fluxo salivar secretado, redução esta que pode ser intensificada com o passar do tempo (12). Alguns autores sugerem que, por secretar principalmente a saliva estimulada, a glândula parótida permanece impregnada com o iodo radioativo por períodos mais longos, o que poderia justificar a maior inflamação ductal e sintomatologia. Além disso, outro fator a ser considerado é que as células serosas são mais sensíveis ao iodo quando comparadas às células mucosas (7, 12, 13).

O restrito número de estudos e consequente falta de entendimento do desenvolvimento e progressão da HGS, induzida pela IT faz com que ainda não existam métodos de prevenção e tratamento eficazes para essa complicação. Em geral, os profissionais utilizam terapias paliativas, como lubrificantes orais, substituto salivar, enxaguatórios, acupuntura e eletroestimulação, nem sempre muito bem aceitos pelos pacientes (85, 87, 97). Em alguns casos têm sido indicada a sialoendoscopia, que é um tratamento novo, proposto recentemente na literatura, ainda em estudo, que propõe uma cirurgia minimamente invasiva que tem como objetivo desobstruir os ductos das glândulas salivares. Ainda não existem evidências do seu benefício, porém já foram relatados casos em que melhoras clínicas significativas foram observadas (98, 99).

Em casos mais severos e específicos, indicam-se pilocarpina, betanecol, cevemiline, que são medicações parassimpatomiméticas com capacidade de aumentar o fluxo salivar; mas por se tratarem de agonistas muscarínicos, em

pacientes com problemas sistêmicos, possuem indicação limitada devido aos efeitos colaterais (11, 94, 100-102).

Ainda não se sabe se as alterações causadas nas GS devido à IT tratam-se apenas de efeitos colaterais transitórios ou se são permanentes. Porém levando-se em consideração o crescente aumento nos últimos anos do câncer de tireoide, a qualidade de vida dos pacientes durante e após o tratamento com IT, bem como o bom prognóstico desses pacientes, torna-se importante minimizar os efeitos da IT, sendo necessários estudos que protejam e estimulem as GS após a IT, principalmente os pacientes pertencentes a grupos de risco, que levam em consideração a idade do paciente, a dose de iodo131, assim como problemas de saúde pré-existentes.

Atualmente, encontramos um crescente número de trabalhos que avaliam a eficácia da terapia de fotobiomodulação, com lasers de baixa potência, para o tratamento da HGS salivares, os quais possuem resultados promissores (15, 20, 103-106). No entanto, alguns destes trabalhos são relacionados com algum tratamento antineoplásico e nenhum se relaciona com os efeitos do iodo-131 (15, 107). Sendo assim, para o melhor entendimento da patobiologia desta complicação é de fundamental importância direcionar uma forma de tratamento mais específica, não invasiva e eficaz para estes pacientes.

2.8 Terapias de Fotobiomodulação (TFBM)

Light Amplification by Stimulated Emission of Radiation, que possui como acrônimo a palavra LASER, vem sendo muito utilizado desde o seu desenvolvimento, em diversas áreas, incluindo a odontologia. Trata-se de uma radiação eletromagnética estimulada, com características específicas como monocromaticidade (todos os fótons emitidos possuem um mesmo comprimento de onda), coerência (ondas sincronizadas) e colimação. Os lasers são divididos em duas categorias, de acordo com a sua potência, e consequentemente, de acordo

com os efeitos biológicos causados nos tecidos: lasers de alta e de baixa potência (108)

Lasers de alta potência, em sua maioria, são responsáveis por um efeito fototérmico, ou seja, sua ação baseia-se no aumento de temperatura, ocasionando vaporização, ablação, desidratação e coagulação do tecido. Esses equipamentos são majoritariamente utilizados, na odontologia, em procedimentos cirúrgicos e preparos de cavidades (109). Já os lasers de baixa potência, através da terapia de fotobiomodulação (TFBM), vão promover nas células e no tecido um efeito fotobiológico, fotoquímico e fotofísico (109).

Os lasers de baixa potência podem ser subdivididos de acordo com seu comprimento de onda, em vermelho (600 - 700 nm) e infravermelhos (750 – 1000 nm), que são comprimentos de onda capazes de promover uma absorção relevante para a cadeia respiratória (110). O comprimento de onda no espectro de emissão vermelho terá sua luz absorvida pelos cromóforos das mitocôndrias e possuem uma penetração superficial no tecido irradiado (110). O comprimento de onda emitido no espectro de emissão infravermelho, por outro lado, será absorvido, principalmente, pelos cromóforos da membrana celular (111) e possuem maior penetração no tecido (109).

Acredita-se que a resposta celular às irradiações monocromáticas, como é o caso da TFMB, ocorra devido à presença de fotorreceptores no organismo, como é o caso da citocromo c oxidase, presente na cadeira respiratória. A fotoexcitação dessa molécula vai influenciar o estado redox celular (reação de oxirredução de transferência de elétrons) e, consequentemente, o fluxo de elétrons, levando para o seu estado mais oxidado (112, 113).

Dentre as teorias a respeito do mecanismo de ação da TFBM, em uma delas, proposta por Karu, acredita-se que existam pelo menos quatro tipos de alterações/ reações primárias que o laser provoca em nível celular, que explicam, em parte, sua ação (110, 111). Essas alterações estão relacionadas com a mudança do estado redox, que ocorre devido à aceleração da transferência de elétrons na cadeia respiratória; com a liberação de óxido nítrico, que regula a ativação da cadeia respiratória dentro da célula (112, 114, 115); com a produção de radicais livres de

oxigênio que atuam como mensageiros e com um aquecimento local transitório, podendo alterar a estrutura de proteínas e a atividade enzimática, ativando respostas bioquímicas (116).

Esses efeitos biológicos associados à TFBM resultam em respostas secundárias, como uma maior síntese de ATP e ativação do cAMP, e consequentemente aumentam o metabolismo celular, a proliferação e regeneração celular (maior síntese de DNA e RNA) (109, 113).

Os efeitos da TFBM se traduzem, clinicamente, principalmente em efeito reparador, anti-inflamatório e analgésico. O efeito reparador pode ser compreendido devido ao estímulo na proliferação celular de fibroblastos e células epiteliais, como um efeito resultante da somatória de eventos celulares que ocorrem estimulados pela TFBM e que faz com que os tecidos lesionados reestabeleçam seu equilíbrio e, consequentemente, sua função (117). Já em relação ao seu efeito anti-inflamatório, no estudo realizado em 2009 por Gao X et al., concluiu-se que a expressão e secreção das citocinas pró inflamatórias, como a prostaglandina E2 (PGE_2), fator de necrose tumoral (TNF-α), ciclooxigenase 2 (COX-2) e Interleucina 1β (IL-1β), podem ser inibidas com a TFBM (118), além do aumento da microcirculação que também contribui para o efeito anti-inflamatório. E o efeito analgésico ocorre devido a maior liberação de opióides endógenos, e bloqueio de fibras nervosas. A dor surge da ativação das terminações nervosas periféricas de nociceptores, que estão dentro da epiderme e da mucosa, formando uma rede neural complexa (109). O bloqueio desses nervos levaria, portanto, a reduzir a transmissão da sinalização agressiva e, portanto, reduzir a dor (119). O laser induz o bloqueio neural que induz uma cascata de eventos nas terminações nervosas periféricas na pele e na derme que vão ocasionar importantes consequências clínicas, sendo a mais imediata delas o alívio da dor e a redução do uso de analgésicos pelos pacientes (109, 119).

Esses três efeitos são muito bem vindo em diversos procedimentos odontológicos, principalmente procedimentos invasivos, como pré e pós extrações dentárias (120), com o objetivo de reduzir a dor pós operatória do paciente. O laser também é utilizado em casos de hipersensibilidade dentinária (109), disfunções temporomandibulares, úlceras aftosas e mucosites (121).

2.9 Terapia de Fotobiomodulação (TFBM) e Hipofunção das Glândulas Salivares (HGS)

Danos presentes nas glândulas salivares ocasionam diminuição na quantidade e na qualidade da saliva, resultando numa pior qualidade de vida para o paciente, uma vez que ele vai apresentar dificuldade para mastigar, deglutir, falar, além da perda do paladar e maior susceptibilidade para cáries e infecções orais (122).

Os tratamentos mais comuns para HGS e xerostomia são agentes umectantes e substitutos salivares, que de maneira geral possuem um efeito paliativo. Alguns sialogogos sistêmicos também vêm sendo utilizados, porém com alguns efeitos colaterais associados (97, 102).

Resultados promissores, como alterações no fluxo salivar e na composição das glândulas salivares, diante da irradiação com laser de baixa potência, foram previamente demonstrados por nosso grupo, quando as glândulas parótidas e submandibulares de ratos foram irradiadas com laser infravermelho em doses de 4 e 8 J/cm2 (123, 124).

A fototerapia com laser de baixa potência usa a energia da luz na forma de fótons para modular os processos metabólicos das células (105). A TFBM tem sido aplicada clinicamente para o tratamento da hipossalivação (15, 18, 19, 124, 125), obtendo resultados satisfatórios, conforme tabela a seguir (Tabela 2.1), e, além disso, um crescente aumento no número de estudos nessa área, com resultados satisfatórios, pode ser encontrado na literatura (19, 103, 105, 107, 122-124, 126).

Tabela 2.1 - Artigos presentes na literatura que utilizaram a laserterapia de baixa potência para tratar hipofunção de glândulas salivares em humanos.

Autor	Condição Sistêmica	Resultados e efeitos
Cowen et al., 1997 (107)	Transplante Medula Óssea	O laser melhorou a xerostomia e capacidade de deglutir nos pacientes que tiveram a laserterapia como tratamento.
Campos et al., 2009 (122)	Radioterapia de Cabeça e Pescoço	Após a primeira sessão - diminuiu a dor e a xerostomia; Após cinco sessões - melhora significativa; A função oral e consequentes melhorias na qualidade de vida desse paciente oncológico foram observadas com uso da laserterapia.
Simões et al., 2009 (19)	Síndrome de Sjögren	Sintomas de boca seca melhoraram durante a laserterapia e a dor e inchaço das glândulas salivares parótidas não estavam mais presentes.
Simões et al., 2010 (15)	RT Cabeça e Pescoço	Parece ser uma terapia que estimula as GS e atenua os sintomas de xerostomia.
Juras et al., 2010 (18)	Sintomas de Boca Seca	A aplicação de laserterapia estimulou a produção de mais saliva com melhores características antimicrobianas e melhora as dificuldades associadas à boca seca.
Loncar et al., 2011 (127)	Sintomas de Boca Seca	Os resultados indicam que o laser de baixa potência é estimulante e regenerativo.
Palma et al., 2017 (16)	RT Cabeça e Pescoço	Houve aumento no fluxo salivar não estimulado e estimulado, pH e escore de qualidade de vida.

Pacientes com síndrome de Sjögren que apresentam hipossalivação têm mostrado resultados promissores quanto ao uso da TFBM, mostrando que as glândulas salivares foram capazes de reagir ao tratamento (19). Assim como pacientes oncológicos que foram submetidos à quimioterapia e receberam a irradiação com laser na cavidade oral, mostraram melhora na salivação, na deglutição e, consequentemente, na qualidade de vida (107, 122).

Além disso, nosso grupo estudou o efeito da TFBM no sintoma de xerostomia de pacientes oncológicos em tratamento radioterápico de cabeça e pescoço, e os resultados mostraram que a fototerapia, não somente diminui o sintoma de xerostomia destes pacientes, como também pode ser responsável por algumas modificações na composição salivar, o que reflete na melhora da qualidade de vida dos pacientes tratados (15, 107, 123).

Takeda, em 1988, observou que o efeito da irradiação com TFBM GaAs, 904 nm, em GS submandibular de ratos provocou um aumento do número de mitoses, principalmente, nas células epiteliais do ducto granular (103). Em 2003, Plavnik et al, relataram alteração de síntese proteica e da secreção das GS de cobaias através da irradiação com laser de He-Ne, com 11,2 J/cm^2 de densidade de energia aplicada, além de alterar o processo inflamatório após a irradiação (126).

Estudos mais recentes, realizados em animais (Tabela 2.2), indicam a ação benéfica da TFBM diante de diferentes condições sistêmicas, capazes de causar HGS. Em 2013, Campos et al. realizou um trabalho com a hipofunção de glândulas salivares induzidas pelo quimioterápico 5-Fluorouracil (5-FU) em hamsters e analisou o efeito da TFBM para tratar essa hipofunção. Foram realizadas analises histológicas e bioquímicas, analisando morfologia e atividade das enzimas antioxidantes. Foi identificado que o tratamento com TFBM foi capaz de modular os efeitos deletérios do quimioterápico 5-FU nas glândulas salivares de hamsters, diminuindo ou até preservando a total atividade das enzimas envolvidas no sistema antioxidante, controlando a morte celular e preservando a morfologia das glândulas salivares submandibulares e sublinguais dos animais que receberam o 5-FU (128).

Tabela 2.2 - Artigos presentes na literatura que utilizaram a laserterapia de baixa potência para tratar hipofunção de glândulas salivares em animais.

Autor	Condição Sistêmica	λ (nm)	Potência (mW)	DE (J/cm²)	Energia (J) por ponto	Resultados e efeitos
Simões et al., 2009 (88)	Diabetes	660	100	5 J/cm², 10 J/cm² e 20 J/cm²	0,08 J/ponto, 0,17 J/ponto e 0,35 J/ponto	Laserterapia foi capaz de alterar a atividade da enzima catalase.
Ibuki et al., 2013 (129)	Diabetes	660	100	5 J/cm² e 20 J/cm²	0,08 J/ponto e 0,35 J/ponto	A irradiação com laser de baixa potência pode afetar o sistema antioxidante enzimático das glândulas salivares de ratos diabéticos.
Campos et al., 2013 (128)	QT (5-FU)	780	20	5 J/cm²	0,2 J/ponto	Parece ser um mecanismo contra o estresse oxidativo, modulando o efeito da QT nas GS
Fukuoka et al., 2017 (20)	Diabetes	660	70	20 J/cm²	0,56 J/ponto	Inibiu a apoptose nas glândulas SM de ratas diabéticas.

3 PROPOSIÇÃO

Este trabalho tem como objetivo identificar, através de análises histológicas e imuno-histoquímicas, fatores envolvidos no desenvolvimento e progressão da hipofunção das glândulas salivares de animais submetidos a iodoterapia, assim como avaliar o efeito da terapia de fotobiomodulação, com laser de baixa potência, no tratamento dessa hipofunção.

4 MATERIAL E MÉTODOS

Após aprovação pela Comissão de Ética de uso de animais em Pesquisa da Faculdade de Medicina da USP – CEUA/FMUSP (Decreto nº 6.899 – Anexo A) e da Faculdade de Odontologia da USP – CEUA/FOUSP (Protocolo nº019/2018 – Anexo B), todo o experimento com animais foi realizado no Laboratório de Medicina Nuclear – LIM 43, o qual é equipado de acordo com os pré-requisitos exigidos pela Comissão Nacional de Energia Nuclear (CNEN-NN-6.01) para o manuseio de materiais radioativos. E todas as análises posteriores foram realizadas no Laboratório de Biologia Oral da FOUSP (LBO- FOUSP).

4.1 Material

Setenta camundongos BALB/c, machos, com aproximadamente 20 gramas e com cerca de 4 semanas de vida, foram selecionados para que a indução da HGS através da administração do iodo-131. Os animais foram separados em cinco por gaiola, com água e comida *ad libitum* e em condições controladas de iluminação (12hs luz/ 12hs escuro), temperatura 23˚ ± 3˚ C e umidade 55 ± 10%.

4.2 Delineamento Experimental

Os animais, todos com idades e pesos semelhantes, foram divididos aleatoriamente em três grandes grupos, Controle, Iodo e Iodo/Laser, que receberam respectivamente, solução salina, iodoterapia e iodoterapia seguida da TFBM como tratamento (Figura 4.1).

Figura 4.1 - Delineamento experimental dos grupos Controle, Iodo e Iodo/Laser

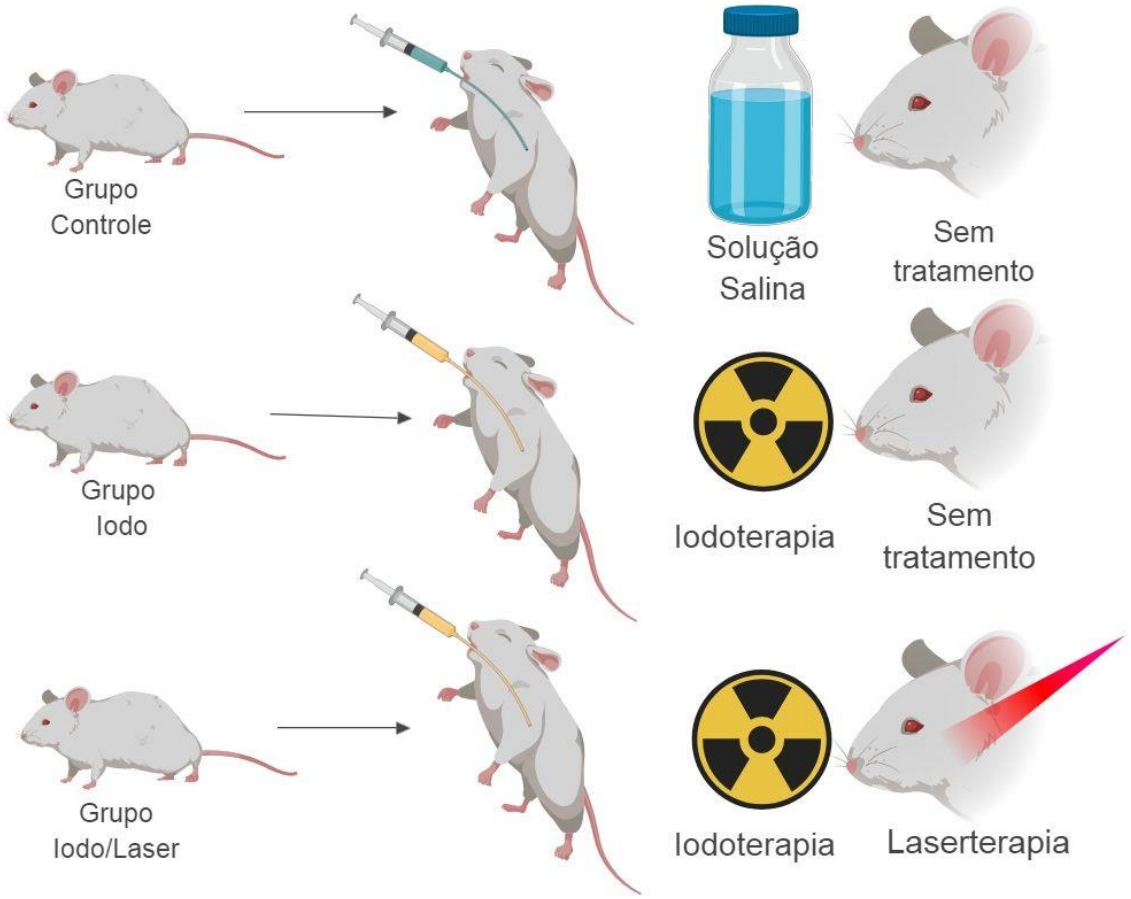

Estes grandes grupos foram subdividos em subgrupos, de acordo com o seu tempo experimental: Três subgrupos Controle (C-T1, C-T2 e C-T3), dois subgrupos Iodo (I-T2 e I-T3) e dois subgrupos Iodo/Laser (IL-T2 e IL-T3), com um total de 10 animais por grupo (Figura 4.2).

Grupo C: grupo controle não submetidos à IT, houve somente administração de solução salina pelo método de gavagem em alguns subgrupos (n=30);

C-T1: Os animais foram eutanasiados no 1º dia do experimento (antes da administração da solução salina).

C-T2: Os animais foram eutanasiados no 10º dia do experimento (10 dias após a administração da solução salina).

C-T3: Os animais foram eutanasiados no 90º dia do experimento (90 dias após a administração da solução salina).

Grupo I: grupo iodo, experimental, submetidos à IT, houve administração de iodo-131, dose única, via oral, na dose de 0,37 MBq (0,01 mCi)/g de animal, pelo método de gavagem (n=20);

I-T2: Os animais foram eutanasiados no 10º dia do experimento (10 dias após a administração de Iodo-131).

I-T3: Os animais foram eutanasiados no 90º dia do experimento (90 dias após a administração de I-131).

Grupo IL: grupo iodo/laser, experimental, submetidos à IT, houve administração de iodo-131, dose única, via oral, na dose de 0,37 MBq (0,01 mCi)/g de animal, pelo método de gavagem e ao tratamento de laserterapia, com laser no comprimento de onda infravermelho (808 nm), nas regiões de GS parótidas e submandibulares (n=20).

IL-T2: Os animais receberam uma única aplicação de laserterapia no 10º dia do experimento, com o comprimento de onda infravermelho (808 nm), 1 J por ponto, potência de 100 mW, tempo de 10 s por ponto nas regiões de GS parótidas e submandibulares e sofreram eutanásia em seguida (10 dias após a administração de Iodo-131).

IL-T3: Os animais receberam aplicações de laserterapia, com o comprimento de onda infravermelho (808 nm), 1 J por ponto, potência de 100 mW, tempo de 10 s por ponto nas regiões de GS parótidas e submandibulares, duas vezes por semana ao longo de 90 dias (totalizando 22 sessões), e sofreram eutanásia no 90º dia do experimento (90 dias após a administração de Iodo-131).

Figura 4.2 - Delineamento experimental dos grupos Controle, Iodo e Iodo/Laser

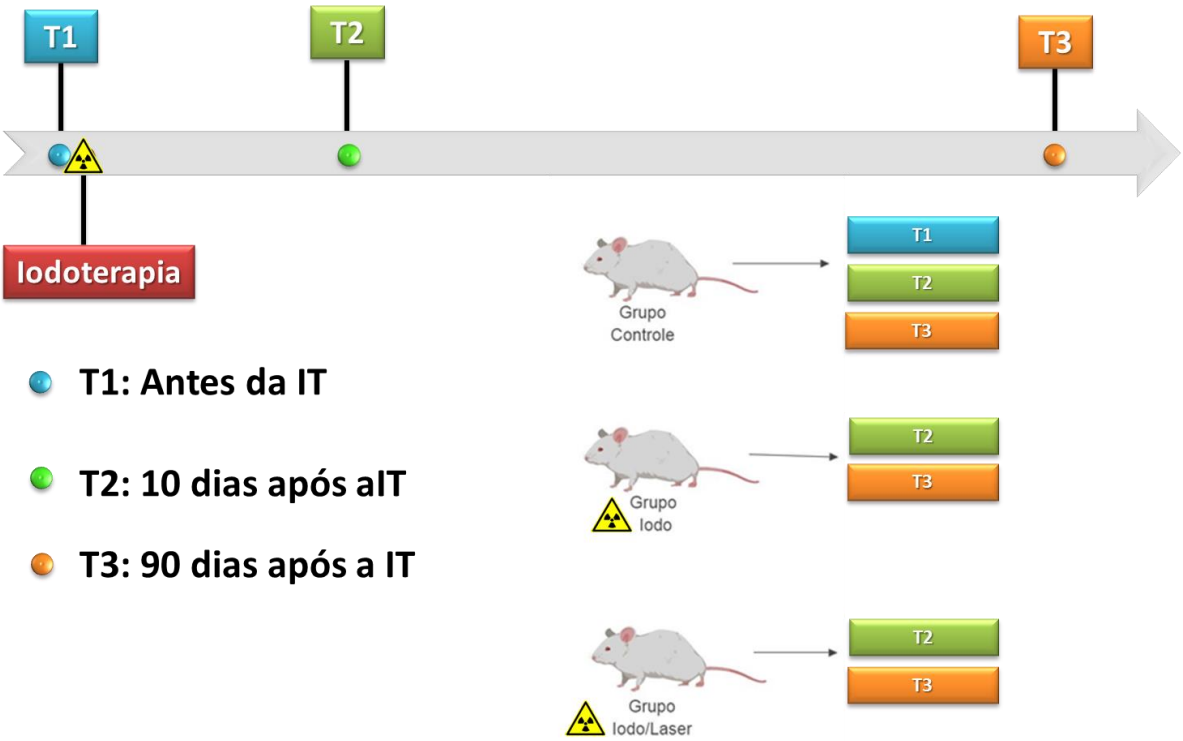

Todos os procedimentos citados anteriormente, realizados em cada dia com os animais, durante todo o experimento estão descritos de maneira resumida na tabela a seguir (Tabela 4.1)

Tabela 4.1 - Cronograma de procedimentos clínicos experimentais para indução e tratamento da hipofunção de glândulas salivares em camundongos, de acordo com Campos et al (128).

DIA	**TRABALHOS REALIZADOS**
1	Administração Iodoterapia - Dose única (Grupos I-T2, I-T3 e IL-T2, IL-T3) Administração Solução Salina (Grupo C-T2 e C-T3) Eutanásia (Grupo C-T1)
2 – 9	Isolamento dos animais, até decaimento do I-131 / sem procedimentos clínicos
10	Anestesia (Grupos IL-T2 e IL-T3) Remoção dos pelos na região das GS maiores (Grupos IL-T2 e IL-T3) TFBM (Grupos IL-T2 e IL-T3) Eutanásia (Grupos C-T2, I-T2 e IL-T2)
11 –89	Fototerapia 2x por semana (Grupo IL-T3)
90	TFBM (Grupo IL-3) Anestesia e Eutanásia (Grupos C-T3, I-T3 e IL-T3)

O grupo C-T1 é comum a todos os grupos, e essa foi uma sugestão do comitê de ética da Faculdade de Medicina, para diminuir o número de animais a serem utilizados, uma vez que esse grupo sofreu eutanásia no primeiro dia do experimento, sem nenhum tipo de indução ou tratamento.

4.2.1 Indução da hipofunção das GS pela Iodoterapia

A indução da HGS pela administração do iodo-131 nos grupos I e IL, foi realizada através de uma dose única, via oral, pelo método de gavagem (Figura 4.2 – A e B), na concentração de 0,37 MBq (0,01 mCi) de I-131 por grama de animal, de acordo com um protocolo já estabelecido na literatura (74) e reproduzido por Campos et al. (128). Já o grupo C, não submetido à IT, recebeu indução de solução salina da mesma maneira que a IT foi administrada, pelo método de gavagem. Após a administração do iodo-131 os animais ficaram isolados até o 10º dia do experimento, sem nenhum tipo de manipulação ou procedimento clínico, para evitar contaminação pela radioatividade do iodo-131. No 10º dia, tiveram região das glândulas parótidas e submandibulares tricotomizadas (remoção dos pelos da região - bilateralmente) e demarcadas com dois retângulos (1 cm^2), para a melhor penetração do laser (Figura 4.3 - C e D).

4.2.2 TFBM

Para os animais do grupo IL, os quais receberam o tratamento com laser para a HGS a partir do décimo dia de experimento, a irradiação foi realizada de maneira pontual, com 3 pontos para cada umas das glândulas parótidas e submandibulares, realizada com a frequência de 2 vezes por semana, totalizando 22 aplicações. A TFBM foi realizada com um laser do tipo InGaAlP (Therapy X, DMC Ltda, São

Carlos, SP, Brasil) com a área do spot de 0,028 cm^2, programado no comprimento de onda infravermelho 808 nm), com 100 mW de potência, energia de 1 J e tempo de 10 segundos por ponto, totalizando uma densidade de energia de 35,7 J/cm^2 (Figura 4.3 - E).

Para a aplicação das sessões de Laserterapia, foram obedecidas as seguintes fórmulas:

$$DE = \frac{P \times T}{A} \quad \text{e} \quad E = DE \times A$$

Nas quais,

DE é a densidade de energia do laser (J/cm^2);

E é a energia do laser (J);

P é a potência (W);

T é o tempo de irradiação (s);

A é a área do spot do laser (cm^2).

Sempre antes do início e após cada sessão o laser foi checado, através do Power meterCoherent®. Todos os princípios de biossegurança foram rigorosamente seguidos, onde o investigador usou os óculos de proteção específicos para o comprimento de onda emitido pelo aparelho, durante todo o tempo em que o laser esteve ligado.

Os procedimentos de controle de infecção também foram seguidos para proteção do investigador, o qual fez uso de luva de látex, peça de mão e ponta do laser devidamente recoberto por filme de policloreto de polivinila (PVC). Após cada utilização, as peças de mão, mangueiras e o corpo do equipamento foram desinfetados com lenços próprios, umedecidos em solução de álcool (70%).

Para os animais que não receberam a aplicação da TFBM, ea contenção dorso-cervical foi realizada pelo operador durante o mesmo tempo da irradiação (2 minutos), apenas para o controle do estresse.

4.2.3 Eutanásia

Como descrito acima, foram eutanasiados e analisados 10 animais de cada grupo, em três tempos experimentais:

T1: antes do tratamento com IT;

T2: 10 dias após a IT;

T3: 90 dias após a IT.

Nos três tempos experimentais pré-determinados, os animais foram devidamente anestesiados com 2-3% isoflurano, em oxigênio, previamente à eutanásia, que foi realizada através da remoção do coração (Figura 4.3 - F).

Figura 4.3 - Sequência dos procedimentos realizados durante o experimento. A) Camundongo prestes a receber a Iodoterapia/ Solução salina pelo método da gavagem; B) Administração da Iodoterapia/ Solução saliva por gavagem em camundongo para indução da hipofunção glandular; C) Tricotomia (remoção dos pelos) da região de glândulas salivares com o auxílio de uma lâmina de barbear; D) Camundongo tricotomizado na região de glândulas salivares; E) Aplicação da TFBM em região de GS de camundongo com laser de baixa potência; F) Eutanásia através da remoção do coração.

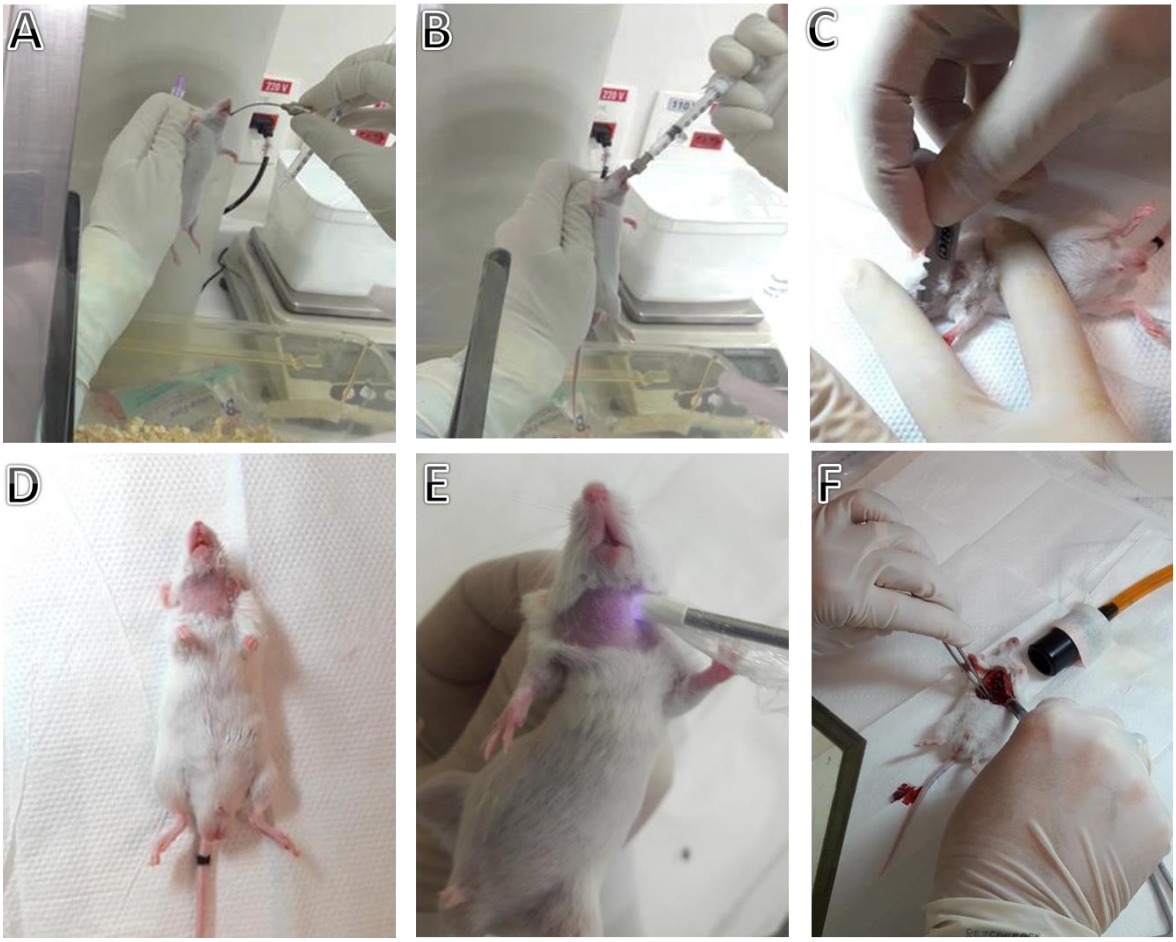

4.2.4 - Obtenção das amostras

Imediatamente após a eutanásia, as amostras das GS parótidas e submandibulares foram removidas com o auxílio de uma tesoura e prontamente imersas em solução fixadora (0,1% glutaraldeído + 4% formaldeído em tampão cacodilato 0,1M – pH 7,4) para inclusão em parafina, seguida das análises histológicas e imuno-histoquímicas (Figura 4.4). A massa corpórea foi mensurada para os animais de todos os grupos no início e no final do experimento.

Figura 4.4 - Esquema ilustrativo da remoção cirúrgica das glândulas salivares de camundongos, colocadas em microtubos, contendo solução fixadora, e sua posterior inclusão em blocos de parafina para análise histológica

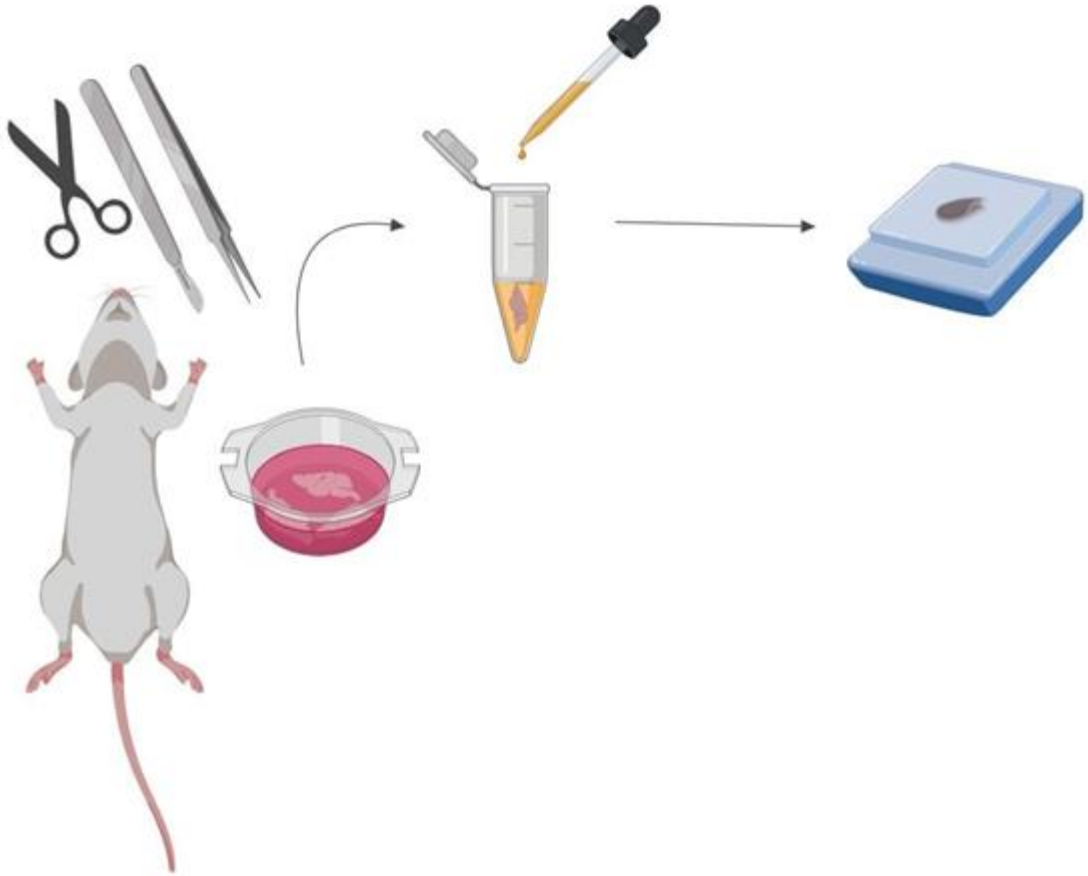

4.3 Análises

4.3.1 Análises Clínicas

Durante todo o período experimental, os animais foram devidamente identificados e separados em cinco por gaiola, com água e comida *ad libitum*. Nos

dias T1, T2 e T3 os animais foram pesados, e esses pesos foram comparados entre si.

4.3.2 Análises Histológicas

Para a realização das análises histológicas (microscopia de luz e imuno-histoquímica), após a eutanásia, as GS parótidas e submandibulares foram removidas e imediatamente imersas em solução fixadora (0,1% glutaraldeído + 4% formaldeído em tampão cacodilato 0,1M – pH 7,4) por 12 horas (*overnight*). Em seguida foram lavadas em tampão cacodilato 0,05 M e submetidos à desidratação em concentrações crescentes de etanol, seguido de xilol, sendo infiltrados e incluídos em parafina para a obtenção dos blocos.

4.3.2.1 *Análise por Microscopia de Luz – Hematoxilina e Eosina (HE)*

Foram analisadas, através da microscopia de luz com coloração HE (130), as glândulas salivares em todos os tempos experimentais. Para isso foram feitos cortes nos blocos de parafina no micrótomo MICROM HM360 de 4 µm, que foram corados com hematoxilina e eosina através de um protocolo pré-estabelecido (Tabela 4.2).

Tabela 4.2 - Protocolo para a coloração pela técnica de HE (Hematoxilina & Eosina)(130)

Reagente	Repetições	Tempo
Desparafinização		
Xilol I	1	5’
Xilol II	1	5’
Hidratação		
Etanol 100%	1	5’
Etanol 95%	1	5’
Etanol 70%	1	5’
Coloração		

Água Corrente	1	5’
Água Destilada	1	5’
Hematoxilina	1	3’
Água Corrente	1	7-10’
Água Destilada	1	Mergulho
Eosina	1	1-2’
Água Destilada	3	Mergulho
Desidratação		
Etanol 95%	1	20’’
Etanol 100%	2	3’
Etanol/ Xilol	1	5’
Xilol Diafanização	1	5’
Xilol Montagem	1	5’

Após desparafinização, hidratação, coloração e desidratação, as lamínulas foram montadas com Entellan (Merck, Germany) e as lâminas foram analisadas e fotografadas em um microscópio de luz Olympus BX 60 (Figura 4.5).

Figura 4.5 - Passo a passo ilustrativo do processo de coloração H&E

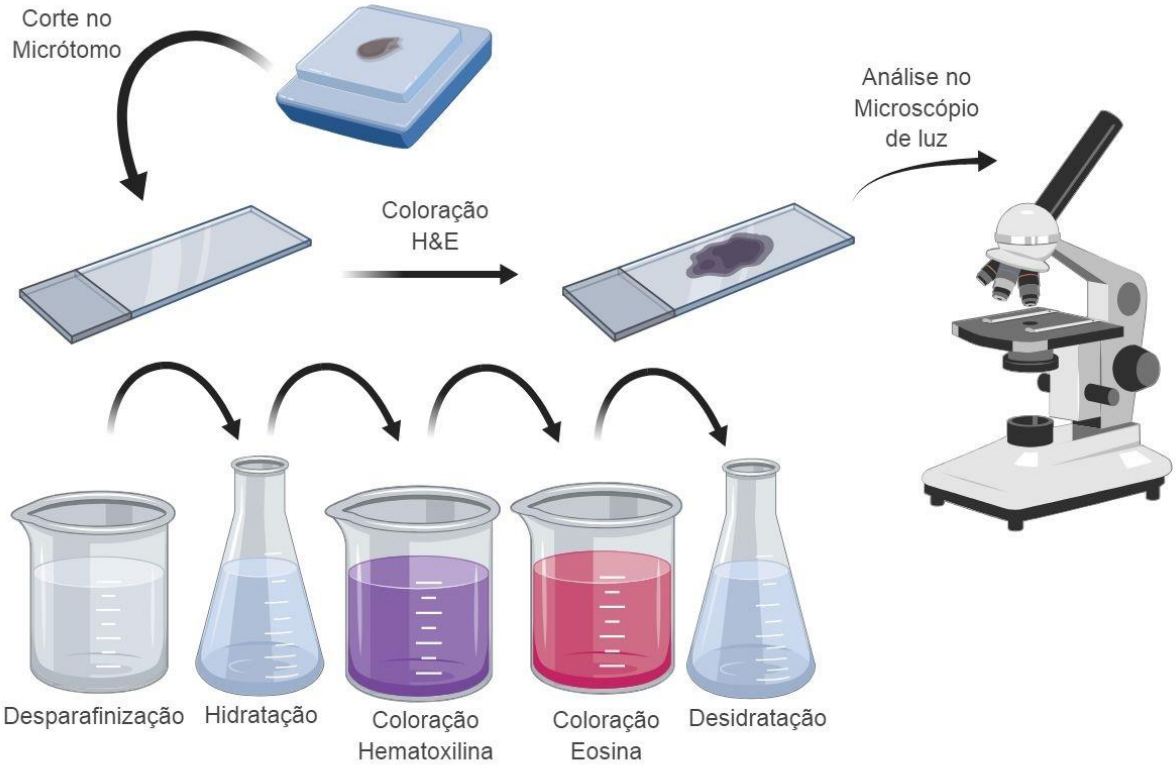

Foi feita, através da análise de Hematoxilina e Eosina por microscopia de luz, uma análise estrutural e morfológica das GS dos diferentes grupos, em diferentes tempos experimentais.

4.3.2.2 *Análise por Microscopia de Luz – Tricrômico de Mallory (TM)*

Foram feitos cortes no micrótomo MICROM HM360 de 3 µm de espessura, que foram corados através da técnica de Tricrômico de Mallory (TM) (131), com fucsina, azul de anilina e OrangeG, através de um protocolo pré-estabelecido (Tabela 4.3).

Tabela 4.3 – Protocolo para a coloração pela técnica de Tricômico de Mallory

Reagente	Repetições	Tempo
Desparafinização		
Estufa 60°C	1	60’
Xilol I	1	10’
Xilol II	1	10’
Hidratação		
Etanol 100%	1	10’
Etanol 95%	1	10’
Etanol 70%	1	10’
Coloração		
Água Destilada	3	3’
Solução A	1	2’
Água Destilada	3	Mergulho
Solução B	1	30’
Desidratação		
Etanol 80%	1	20’’
Etanol 95%	1	20’’
Etanol 100%	3	3’
Etanol/ Xilol	1	10’
Xilol Diafanização	1	10’
Xilol Montagem	1	10’

Após coloração, as lamínulas foram montadas com Entellan (Merck, Germany) e as lâminas foram analisadas e fotografadas em um microscópio de luz Olympus BX 60.

Figura 4.6 - Passo a passo ilustrativo do processo de coloração de Tricrômico de Mallory

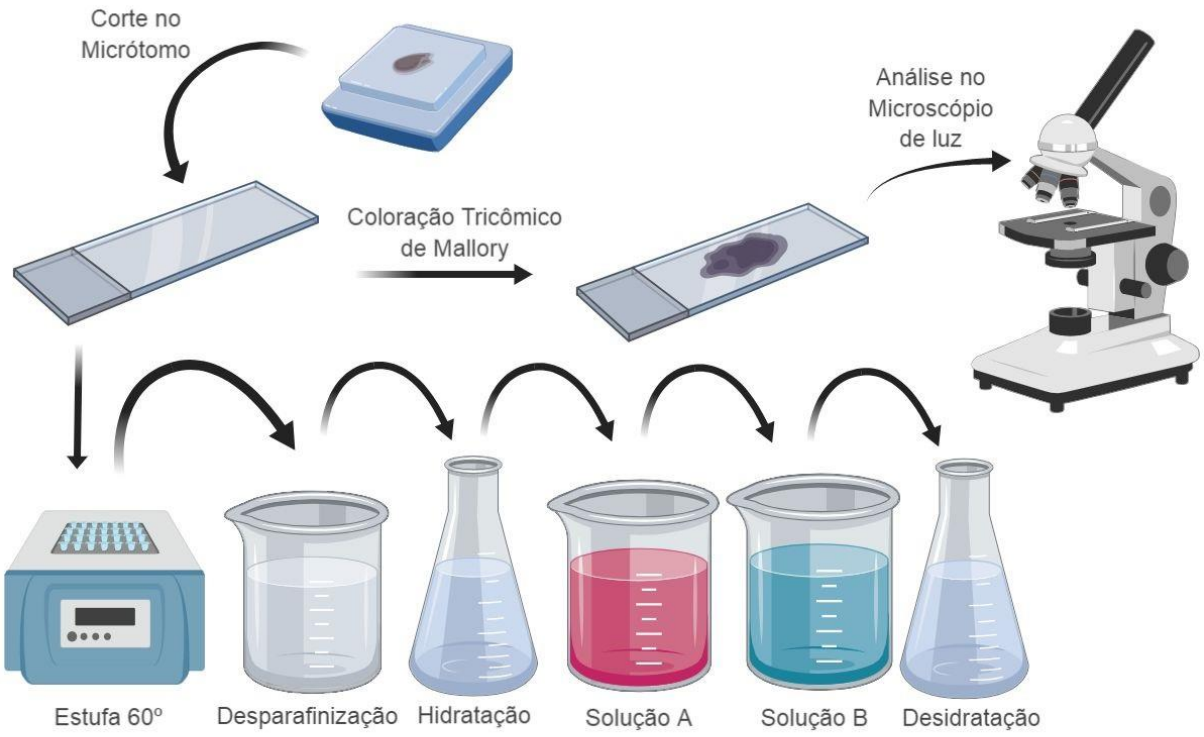

Para a quantificação de colágeno, os cortes foram analisados através de fotografias realizadas com o microscópio de luz Olympus BX 60 (Figura 4.6). Foram tiradas três fotos por animal, e posteriormente essas imagens foram analisadas no programa ImageJ®.

A escala produzida pelo microscópio no momento da fotografia foi transferida e utilizada como escala no programa. A quantidade de colágeno foi mensurada através da área corada em azul na fotografia, que representa o colágeno nessa coloração, sobre a área total da imagem. Na ferramenta "*Threshold*" o que marca em vermelho indica a porcentagem em colágeno (corado em azul na foto original), em um aumento de 20x, revelando o valor percentual que a cor azul está presente em cada fotomicrografia (Figura 4.7).

Figura 4.7 - Programa ImageJ na ferramenta 'Threshold' para quantificação da porcentagem colágeno na coloração Tricrômico de Mallory

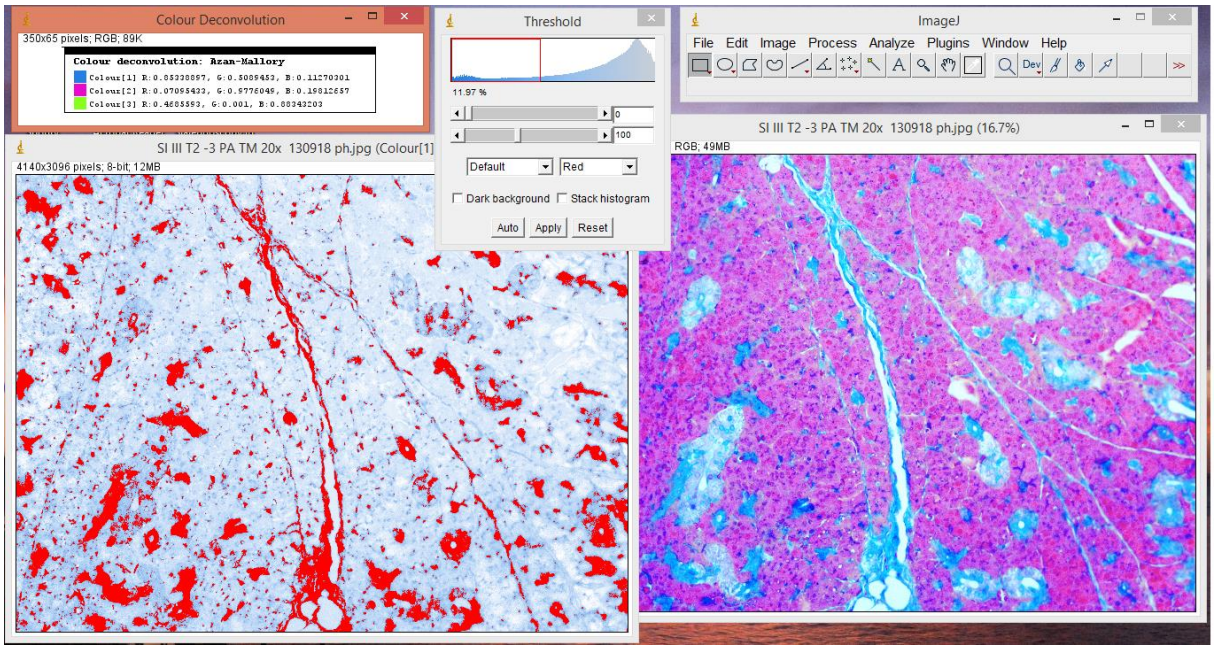

Tanto as fotografias, quanto o processo para mensurar a quantidade de colágeno foi feita de maneira cega pelo examinador. No primeiro momento as fotos foram tiradas no microscópio de maneira cega, sem que o examinador soubesse qual grupo esta sendo fotografado. Depois de passadas para o computador devidamente identificadas, foram para o programa *Right Click Enhancer*®, que permite uma numeração aleatória das imagens. Então foram analisadas quanto à quantidade de colágeno no programa ImageJ® de modo que o operador não soubesse a qual animal aquela fotografia pertencia.

Os dados experimentais formaram um banco de dados para análise, onde cada animal foi identificado por um número. Os dados foram submetidos a teste estatístico, com nível de significância de 5%.

4.3.2.3 *Análise por Imuno-histoquímica – Método de TUNEL*

A análise por imuno-histoquímica pelo método de TUNEL (132), para a determinação quantitativa de células apoptóticas, foi realizada a partir do material

processado, emblocado em parafina e cortado sobre lâminas silanizadas, como descrito acima.

O TUNEL foi realizado através do kit comercialApopTag® Plus Peroxidase (In Situ ApoptosisDetection Kit, Millipore), de acordo com as recomendações do fabricante (132), a partir de cortes de 4 µm de espessura (Figura 4.8).

Figura 4.8 – Imunohistoquímica para TUNEL - Kit comercial ApopTag. No número 1 é possível observar um DNA fragmentado, representando um DNA que passou pelo processo de apoptose celular, neste meio foram adicionados nucleotídeos através do reagente Proteinase K; No número 2, a adição do Equilibration Buffer permite a catalização dos nucleotídeos ali presentes; No número 3 ocorre a adição do anticorpo primário (TdT) que se liga aos nucleotídeos conjugados formando um aligômero; No número 4, o anticorpo secundário (anti-dioxigenina) se liga ao complexo dioxigenina+nucleotídeos, que em seguida, no número 5 é conjugada pela molécula da peroxidase (DAB). No número 6 foi feita a contra-coloração com Hematoxilina de Harris promovendo a marcação das células apoptóticas.

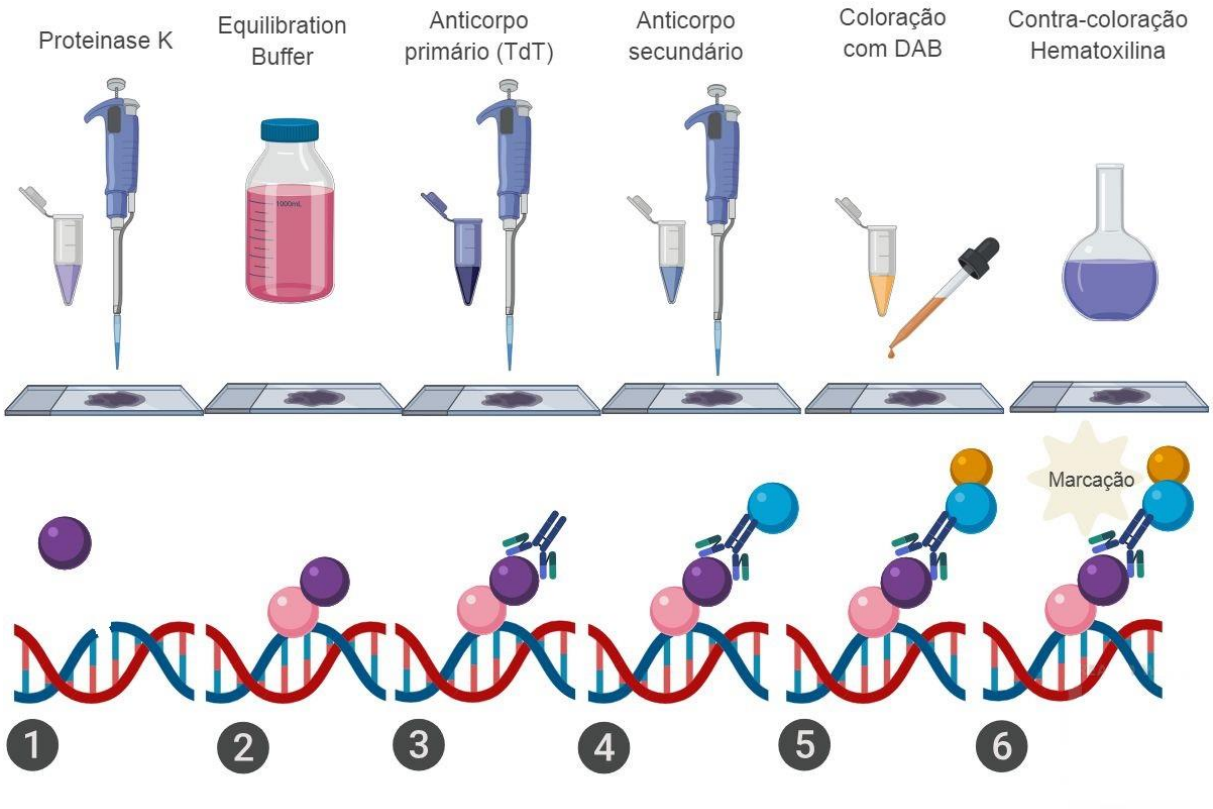

As lâminas contendo cortes de parafina não corados foram submetidas ao processo de desparafinização, em seguida foi colocada uma enzima de digestão proteica (Proteinase K), diluída 1:500 em PBS (tampão fosfato salino), em seguida, os cortes são colocados em peróxido de hidrogênio 3% por 5 minutos. Os cortes foram lavados e submetidas ao processo de incubação com anticorpo primário (TdT) por 60 minutos na câmara úmida a 37ºC. O anticorpo secundário (Anti-Dioxigenin

Conjugate) é encubado por 30 minutos à temperatura ambiente. Após esse processo, os cortes foram contra-corados com Hematoxilina de Harris, previamente filtrada e submetidos à desidratação em concentrações crescentes de etanol e diafanização em xilol, como mostrado na tabela a seguir (132) (Tabela 4.3).

Tabela 4.3 – Protocolo para a reação imunohistoquímica para detecção de células apoptóticas – Kit ApopTag (Tunel) (132)

Reagente	**Repetições**	**Tempo**
Xilol	3	10'
Etanol 100% + Xilol	1	Mergulho
Etanol 100%	2	5'
Etanol 95%	1	3'
Etanol 70%	1	3'
PBS	1	5'
Proteinase K (1:500)	1	15'
PBS	2	2'
Peróxido de Hidrogênio 3%	1	5'
Água MilliQ	1	5'
Equilibration Buffer	1	30'
TdT – câmara úmida a 37°C	1	60'
Wash/Stop Buffer (agitando)	1	15''
Wash/Stop Buffer	1	10'
PBS	3	1'
Anti-dioxigenin conjugate	1	30'
PBS	4	2'
DAB	1	6'
Água MilliQ	3	1'
Água MilliQ	1	5'
Hematoxilina de Harris	1	3'
Água MilliQ (10 mergulhos de 30'')	2	Mergulho
N-Butanol (10 mergulhos de 30'')	3	Mergulho
Xilol	3	5'

As lâminas foram montadas com lamínulas de vidro utilizando-se como meio o *Entellan (Merck, Whitehouse Station, NJ, USA)*. O controle negativo foi realizado através da eliminação do anticorpo primário.

Para a quantificação de células apoptóticas, os cortes foram analisados através de fotografias realizadas com o microscópio de luz Olympus BX 60. Foram tiradas

três fotos por animal, e posteriormente essas imagens foram colocadas no programa ImageJ® para que a contagem fosse realizada por campo. A contagem foi realizada de maneira duplo-cega, tanto no momento da fotografia, quanto no momento da contagem das células, o operador não sabia a qual grupo aquela lâmina pertencia, através do programa *Right Click Enhancer*®, que permite uma numeração aleatória das imagens. E o processo de contagem foi realizado duas vezes para evitar erros de calibração do operador. A imunomarcação de células apoptóticas foi avaliada por um examinador pré-calibrado, em microscópio de luz com aumento 40x.

4.3.2.4 *Análise por Imuno-histoquímica – Canais de Sódio e Iodo (NIS)*

A análise por imuno-histoquímica para a detecção da proteína de membrana NIS, foi realizada a partir do material processado, emblocado em parafina e cortado sobre lâminas silanizadas, como descrito anteriormente. A expressão dos canais de Sódio/Iodo foi determinada pelo *Sodium Iodide Symporter - Polyclonal Antibody* (Proteintech, 24324-1 AP) a partir de cortes com 4 µm de espessura. As lâminas contendo cortes de parafina não corados foram submetidas ao processo de desparafinização, depois foram incubadas em peróxido de hidrogênio 3%, seguido pela adição do anticorpo primário (*Sodium iodide symporter Polyclonal Antibody G-5*) diluído 1:500 por 60 minutos a temperatura ambiente e, por 20 minutos, foi adicionado o anticorpo secundário *Histofine, Nichirei Biosciences inc. (Simple Stain Rat MAX PO (MULTI) Universal Immuno-peroxidase Polymer for rat tissue, Anti-mouse and Rabbit – Código 414191F)* (133), também à temperatura ambiente. Ao final, os cortes foram contra-corados com Hematoxilina de Harris, previamente filtrada e submetidos à desidratação em concentrações crescentes de etanol e diafanização em xilol, como mostrado na tabela a seguir (Tabela 4.4). Finalizada a reação, as lâminas foram montadas com lamínulas de vidro utilizando-se como meio o *Entellan (Merck, Whitehouse Station, NJ, USA)*. O controle negativo foi realizado através da abolição do anticorpo primário.

Tabela 4.4 - Protocolo para a reação imunohistoquímica para detecção dos Canais de Sódio e Iodo (NIS)(133).

Reagente	Repetições	Tempo
Xilol	3	10'
Etanol 100%	1	5'
Etanol 95%	1	5'
Etanol 80%	1	5'
Água destilada	3	3'
TBST	3	3'
Peróxido Hidrogênio 3%	1	10'
Soro Bloqueador	1	60'
Anticorpo primário (1:500)	1	60'
TBST	3	3'
Histofine (anticorpo secundário)	1	30'
TBST	3	3'
DAB	1	10'
Água destilada	1	1'
Hematoxilina de Harris	1	5'
Água destilada	1	1'
HCl (1%) + Etanol (99%)	1	10''
Água destilada	1	mergulho
Etanol 70%	1	5'
Etanol 80%	1	5'
Etanol 95%	1	5'
Etanol 100%	1	5'
Xilol	2	5'

Para a quantificação da marcação da proteína NIS, os cortes foram analisados através de fotografias realizadas de maneira cega com o microscópio de luz Olympus BX 60. Foram tiradas três fotos de cada animal, e posteriormente essas imagens foram colocadas no programa ImageJ® para auxiliar na contagem dos ductos corados pelo HDAB. A contagem foi realizada de maneira duplo-cega, ou seja, tanto no momento da fotografia, quanto no momento da contagem, o operador não sabia a qual grupo aquela lâmina pertencia, e o processo de contagem foi realizado duas vezes para evitar erros de calibração do operador e foram feitas análises descritivas e quantitativas.

Os dados experimentais formaram um banco de dados para análise, onde cada animal foi identificado por um número. Os dados foram submetidos a teste estatístico, com nível de significância de 5%.

4.3.3 Análise Estatística

Com os resultados adquiridos dos experimentos foram feitas as análises estatísticas, que foi realizada com análise de variância (ANOVA), seguida do teste de Tukey, utilizando o *software* MiniTab 16. O nível de significância de 5% foi considerado para todas as comparações.

5 RESULTADOS

Nos subitens a seguir serão descritos os resultados das análises clínicas e histológicas.

5.1 Análises Macroscópicas

A observação macroscópica dos animais nos mostrou alguns dos sinais clássicos do hipotireoidismo nos animais que receberam a iodoterapia, como perda de pelos e fadiga, confirmando a padronização do modelo experimental utilizado.

Com relação à análise da massa corpórea, houve um aumento estatístico de aproximadamente 20%, nos 3 grupos, Controle (n=30), Iodo (n=20) e Iodo-Laser (n=20) ao longo do tempo, sem diferença entre os grupos (Gráfico 5.1).

Gráfico 5.1 - Médias da massa corpórea dos animais dos grupos C, I e IL nos diferentes tempos experimentais. Letras iguais indicam semelhança e letras diferentes indicam diferença estatisticamente significante dos grupos (C, I ou IL), nos diferentes tempos experimentais (T1, T2 e T3) ou entre os grupos (C, I e IL) nos diferentes tempos experimentais (T1, T2 ou T3). Teste ANOVA dois fatores, (tempo e grupo) seguido do teste de Tukey. ($p<0,05$) (n=10)

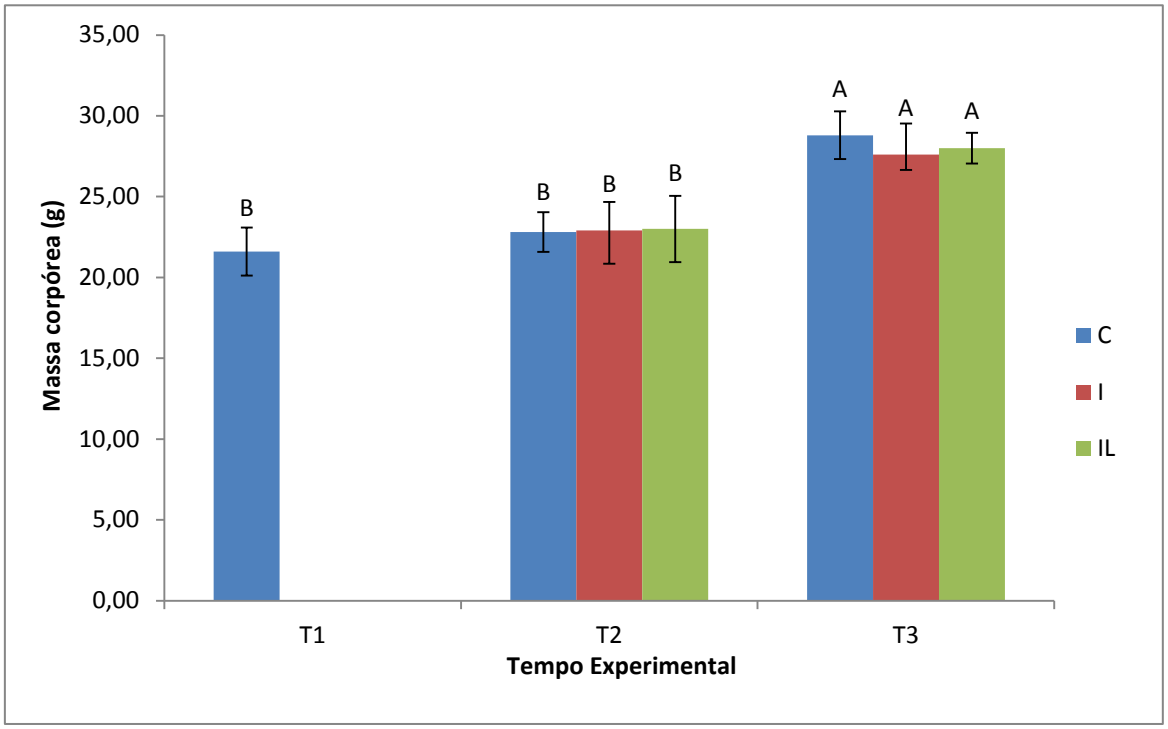

O peso das glândulas salivares parótidas e submandibulares dos animais do experimento também foram analisados. As GS parótidas do grupo controle (C-T1) apresentaram peso com valor médio de 0,047 g. No tempo de 10 dias após o início do experimento, T2, o grupo iodo-laser (IL-T2), com peso médio 0,037 g, foi estatisticamente inferior ao grupo controle (C-T2), com peso médio de 0,053 g. O grupo iodo (I-T2), com peso médio 0,053 g, apresentou valores semelhantes aos dois grupos. No tempo de 90 dias após o início do experimento, T3, foi observada uma média de peso no grupo iodo (I-T3) de 0,037 g, enquanto o grupo controle (C-T3) teve um peso médio de 0,049 g e o grupo iodo-laser (IL-T3) peso médio 0,048 g. (Gráfico 5.2).

Gráfico 5.2 - Médias do peso das glândulas salivares parótidas dos grupos C, I e IL nos diferentes tempos experimentais. Letras iguais indicam semelhança e letras diferentes indicam diferença estatisticamente significante dos grupos (C, I ou IL), nos diferentes tempos experimentais (T1, T2 e T3) ou entre os grupos (C, I e IL) nos diferentes tempos experimentais (T1, T2 ou T3). Teste ANOVA dois fatores, (tempo e grupo) seguido do teste de Tukey. (p<0,05) (n=10)

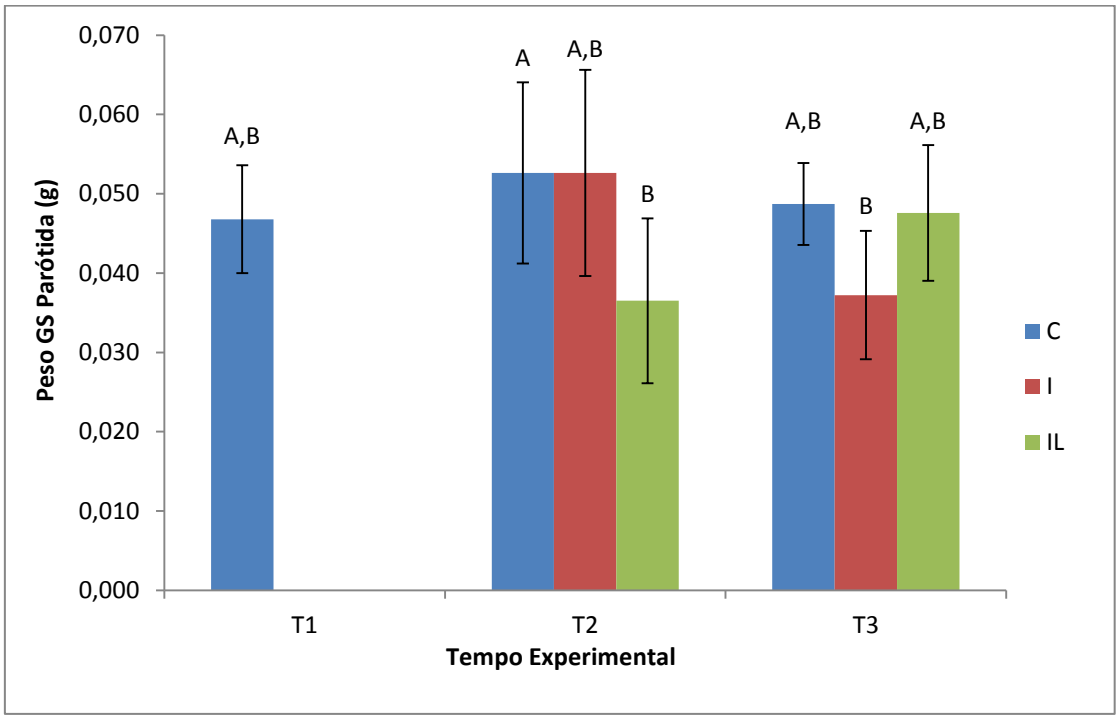

Com relação ao peso das glândulas submandibulares todos os grupos, tratados e não tratados, após 10 e 90 dias do início do experimento (T2 e T3), apresentaram diminuição no tamanho das glândulas salivares submandibulares em relação ao grupo controle no tempo inicial do experimental, que presentou peso médio de 0,107 g (C-T1) (Gráfico 5.3).

Com relação aos grupos 10 dias após do início do experimento, eles não apresentaram nenhuma diferença estatisticamente significante entre si. O que não ocorreu para 90 dias após o início do experimento, onde o grupo Iodo (I-T3) apresentou uma queda de cerca de 20% com relação ao grupo controle T3 e o grupo laser foi o grupo que apresentou uma menor diminuição do peso da glândula, com relação ao grupo controle.

No tempo experimental T2, após 10 dias de experimento, não foi possível observar diferença estatística entre os diferentes grupos experimentais, como foi citado anteriormente, apesar disso, observa-se uma tendência do grupo controle (C-

T2), com valor médio de peso 0,08 g, a mostrar valores médios superiores aos valores dos grupos iodo (I-T2), que apresenta um peso médio 0,059 g e iodo-laser (IL-T2), com um valor médio de peso de 0,062 g.

Em T3, houve essa diminuição de 20% do peso das glândulas salivares submandibulares no grupo Iodo em T3 - após 90 dias (I-T3), que apresentou uma média de peso de 0,068 g, quando comparado ao seu respectivo grupo controle (C-T3), que teve um peso médio de 0,085 g. Nesse mesmo tempo experimental, T3, os animais do grupo IL-T3, que receberam a iodoterapia e a laserterapia como tratamento, apresentaram valores mais próximos ao grupo C-T3, com uma média de peso de 0,076 g.

Gráfico 5.3 - Médias do peso das glândulas salivares submandibulares dos grupos C, I e IL nos diferentes tempos experimentais. Letras iguais indicam semelhança e letras diferentes indicam diferença estatisticamente significante dos grupos (C, I ou IL), nos diferentes tempos experimentais (T1, T2 e T3) ou entre os grupos (C, I e IL) nos diferentes tempos experimentais (T1, T2 ou T3). Teste ANOVA dois fatores, (tempo e grupo) seguido do teste de Tukey. (p<,05) (n= 10)

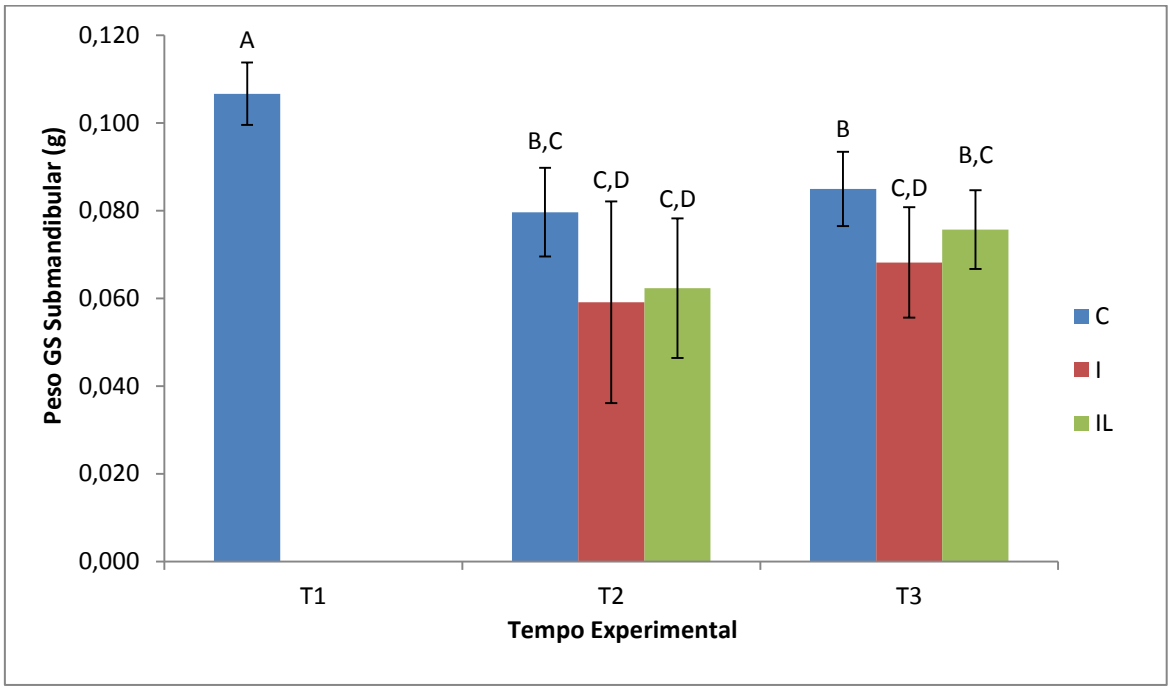

5.2 Análises histológicas

5.2.1 Microscopia de Luz – Hematoxilina e Eosina (HE)

As glândulas parótidas e submandibulares foram coradas com hematoxilina e eosina e analisadas em microscopia de luz para avaliar possíveis alterações morfológicas.

Em relação à glândula parótida, os animais dos grupos controles, tanto para 10 quanto para 90 dias de experimento, apresentaram as características típicas das unidades secretoras terminais e ductos, ou seja, células serosas contendo grânulos de secreção, núcleo esférico e citoplasma basófilo, as quais se apresentaram

íntegras, assim como os ductos intercalar e estriado (Figura 5.1 – A e D). Nos grupos I e IL, em T2, o tamanho das unidades secretoras terminais pareceram diminuídas e os espaços entre as unidades secretoras pareceram aumentados, sugerindo atrofia acinar (Figura 5.1- B e C). No grupo I-T3 (Figura 5.1 – E), mesmo após 90 dias, ainda foi possível observar atrofia acinar e ductos com formatos irregulares, presença de células inflamatórias, além de um aparente espessamento dos septos glandulares. O grupo IL-T3 (Figura 5.1 – F), aparentou características menos severas que o grupo I - T3, quando comparados ao seu respectivo grupo controle, mostrando menor atrofia dos ácinos e ausência de células inflamatórias.

Figura 5.1 - Fotomicrografia das glândulas salivares parótidas. Em (A e D) grupo C nos dias 10 e 90 do experimento, respectivamente, revelando integridade das unidades secretoras terminais e dos ductos. Em (B e C) grupo Iodo e Iodo/Laser no dia 10 do experimento, revelam unidades secretoras alteradas e diminuídas e maiores espaços intercelulares. Em (E)grupo Iodo observa-se atrofia das unidades secretoras e presença de células inflamatórias (seta) e no grupo Iodo/Laser (F) no dia 90 do experimento, respectivamente, é possível observar características menos severas de atrofia acinar e ausência de células inflamatórias DI, Ducto Intercalar; DS, Ducto Estriado; DE, Ducto Excretor; VS, Vaso Sanguíneo. Aumento Original: 20x – Coloração: Hematoxilina & Eosina - Barra com 100 µm.

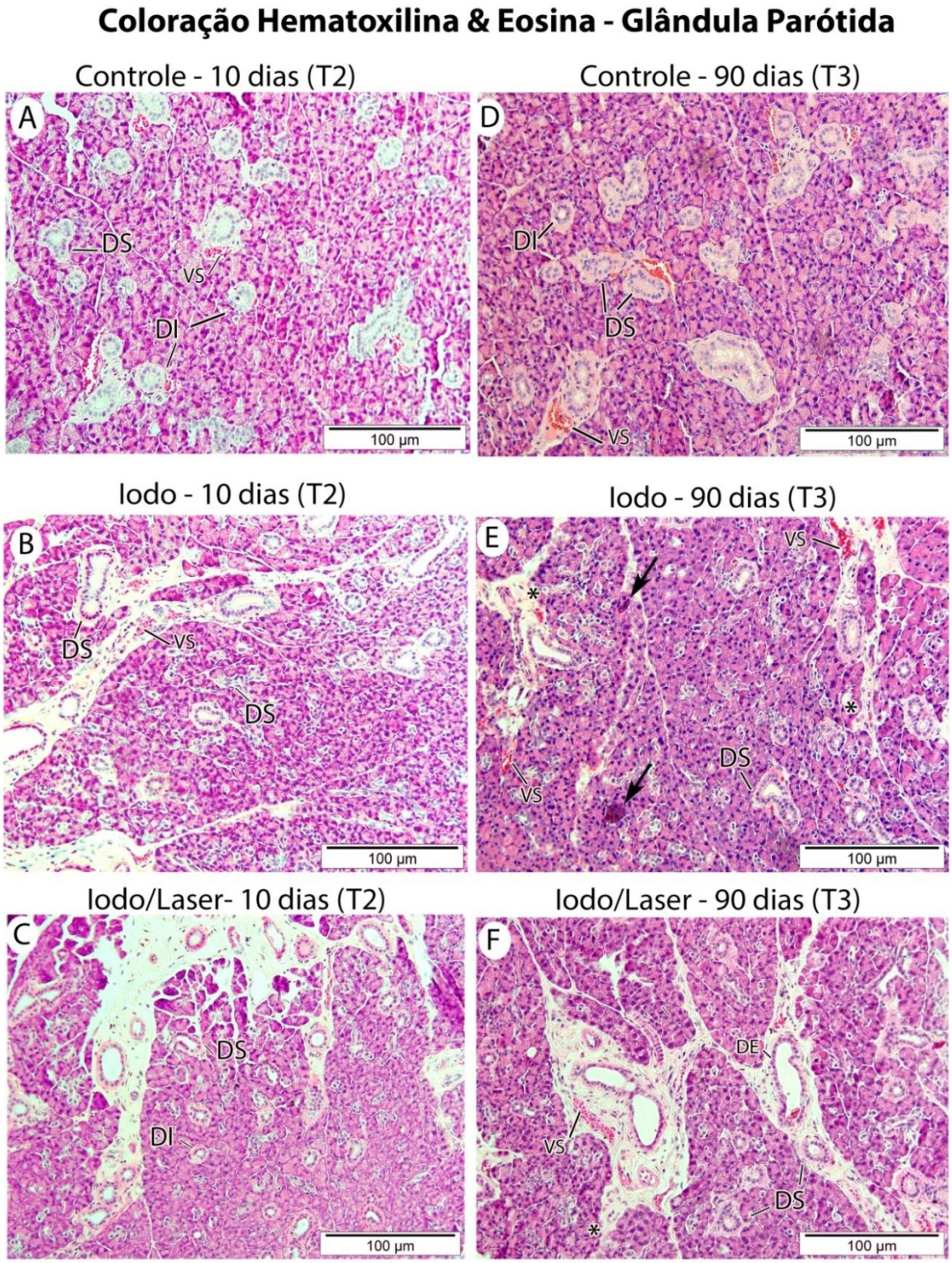

A glândula salivar submandibular, nos grupos controles, (Figura 5.2 – A e D), apresentou características de glândula salivar mista, predominantemente serosa; contendo grânulos de secreção e núcleos esféricos íntegros, assim como os ductos intercalar, granuloso e estriado, e citoplasma basófilo. Nos grupos I-T2 e IL-T2, no tempo 10 dias (Figura 5.2 – B e C), foi possível observar maior concentração de vasos sanguíneos, alteração na morfologia dos ductos granulosos e espaços intercelulares sugestivos de vacuolização. No grupo I–T3 (Figura 5.2 – E), foi possível observar um aparente espessamento nas regiões dos ductos, sugestiva de fibrose. E, no grupo IL–T3 (Figura 5.2 – F), observou-se características semelhantes aos grupos controles, como por exemplo, ausência de espaços entre as unidades secretoras terminais, assim como ductos granulosos íntegros, apesar de também ser possível observar um aparente espessamento na região dos ductos, caracterizando uma possível formação de tecido fibroso.

Figura 5.2 - Fotomicrografia das glândulas salivares submandibulares. Em (A e D) grupo C nos dias 10 e 90 do experimento, respectivamente, revelando integridade das unidades secretoras terminais e dos ductos granulosos. Em (B e C) grupo Iodo e Iodo/Laser no dia 10 do experimento, respectivamente, revelam uma maior presença de vasos sanguíneos e um aparente espaçamento entre as células que aparentam ser uma vacuolização (seta). Em (E e F) grupo Iodo e grupo Iodo/Laser no dia 90 do experimento, respectivamente, é possível observar um aparente espessamento dos septos próximo aos ductos. DG, Ducto Granuloso; DI, Ducto Intercalar; DS, Ducto Estriado; DE, Ducto Excretor; VS, Vaso Sanguíneo. Aumento Original: 20x – Coloração: Hematoxilina & Eosina - Barra com 100 µm.

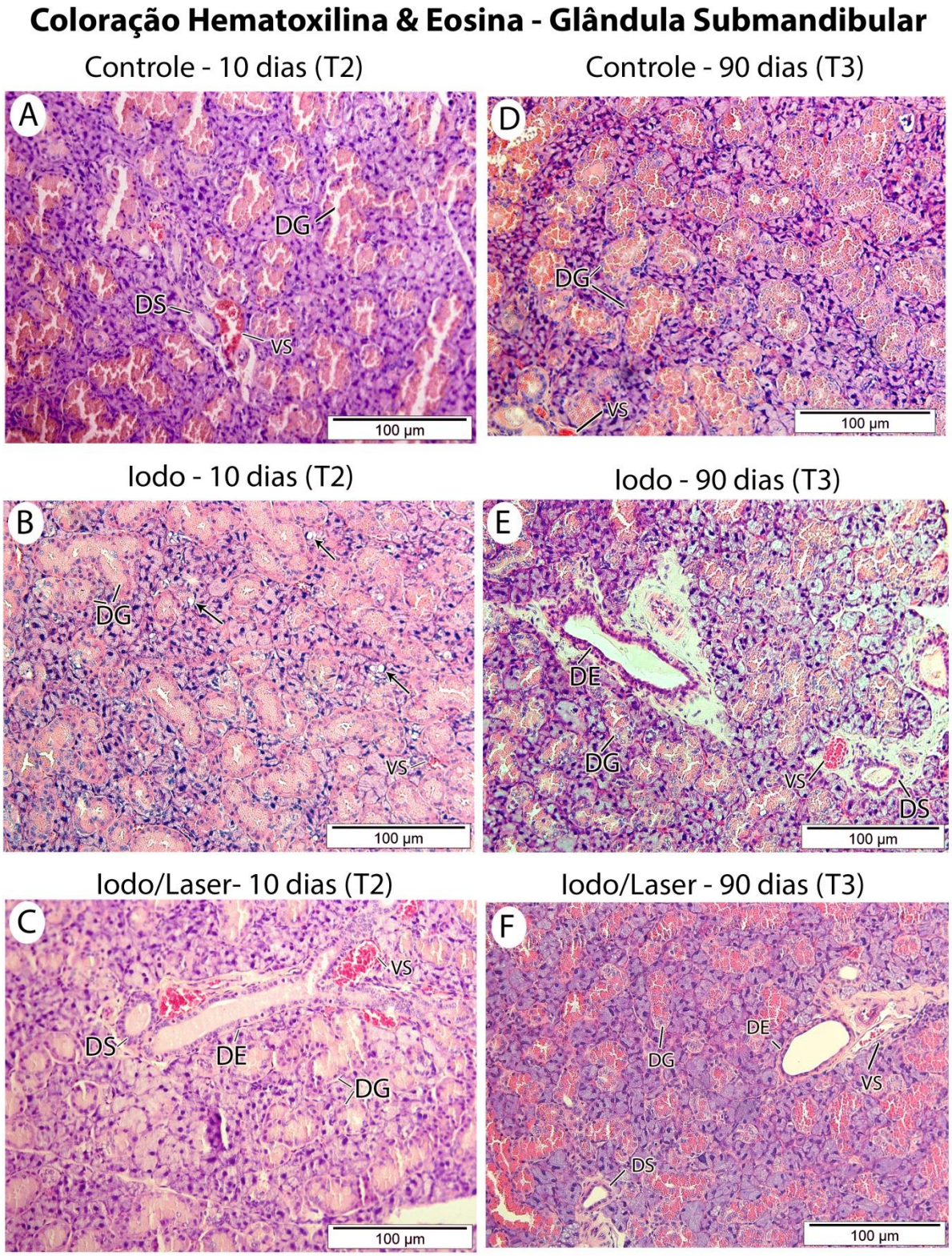

5.2.2 Microscopia de Luz – Tricômico de Mallory (TM)

Nas análises realizadas com a coloração de Tricômico de Mallory, nas GS parótidas e submandibulares, na qual a marcação de colágeno em azul, foi possível observar a quantidade de colágeno presente nas GS dos animais nos diferentes grupos e tempos experimentais.

Nas glândulas salivares parótidas os grupos controles em ambos os tempos experimentais, C-T2 e C-T3 (Figura 5.3 – A e D), apresentaram 15% de colágeno, em média, no tecido glandular. Em T2, após 10 dias de experimento, esse colágeno diminuiu para cerca de 5,5% e 7,5%, respectivamente, nos grupos I-T2 e LI-T2 ($p<0,05$) (Figura 5.3 – B e C). Com relação ao tempo experimental T3, 90 dias após o início do experimento, o grupo I-T3 (Figura 5.3 – E) apresentou uma queda de colágeno para cerca de 8%, e o grupo LI-T3 (Figura 5.3 – F) manteve um valor de aproximadamente 15%. Essa diferença, que foi estatisticamente significante com 10 dias de experimento, não pôde ser observada entre os grupos com 90 dias. No entanto, apesar de não ter sido estatisticamente significante, foi possível observar que o grupo que recebeu a terapia de fotobiomodulação apresentou sua média porcentual de colágeno com um valor similar ao grupo controle (Gráfico 5.4).

Gráfico 5.4 - Médias das quantidades porcentuais de colágeno nas glândulas salivares parótidas, dos grupos C, I e LI, nos diferentes tempos experimentais (T2 ou T3). Teste ANOVA seguido do teste de Tukey. ($p<0,05$) (n=5).

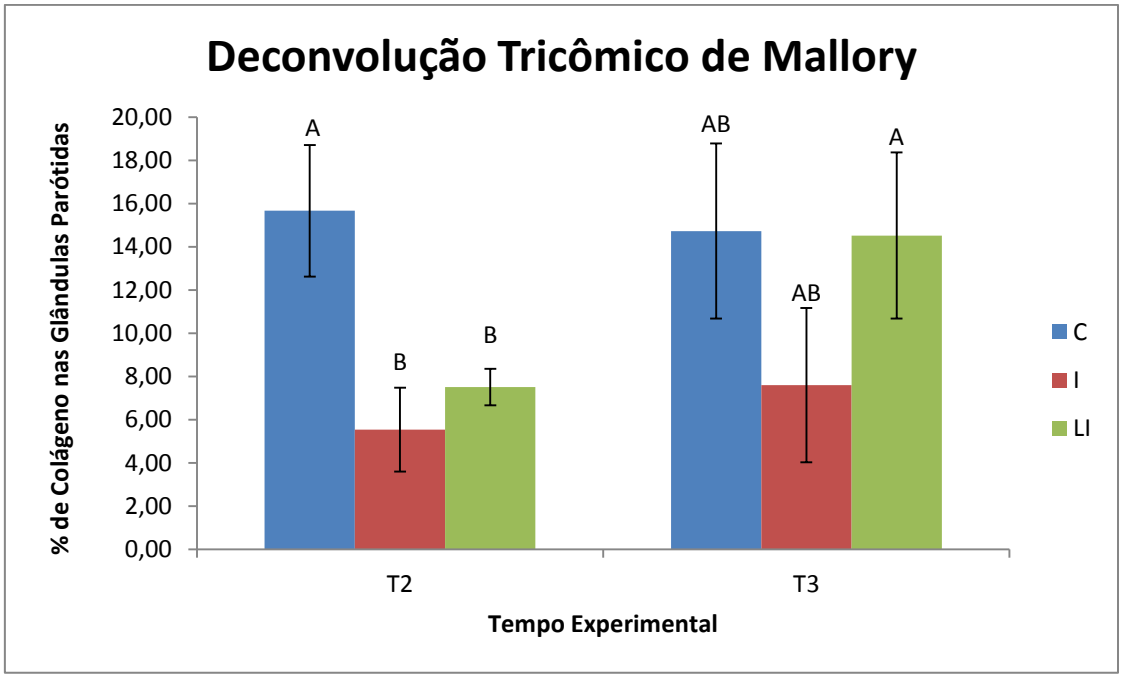

Figura 5.3- Fotomicrografia das glândulas salivares parótidas, coradas com Tricômico de Mallory, para análise da concentração de colágeno. Em A e D, grupo C nos dias 10 e 90 do experimento, respectivamente, revelando quantidades de colágeno normais, corado em azul (seta). Em B e C, grupo Iodo e Iodo/Laser no dia 10 do experimento, respectivamente, revelando quantidade de colágeno inferior, corados em azul (seta), quando comparadas ao grupo controle (A). Em E e F, observa-se a presença de colágeno corado em azul (seta). Aumento original 20x - Barra com 100 µm.

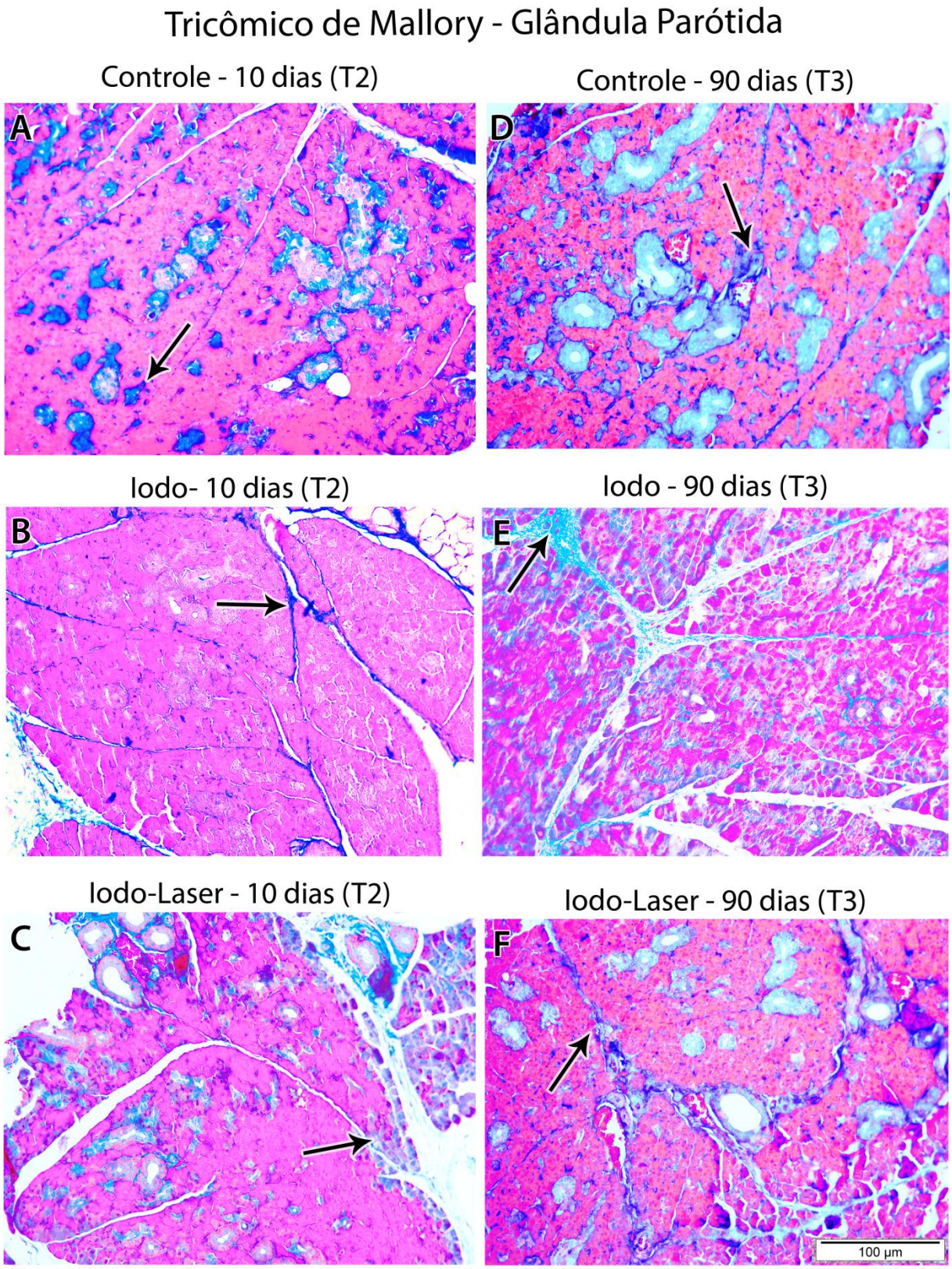

Nas glândulas submandibulares, os animais dos grupos controles, C-T2 e C-T3, apresentaram valores médios porcentuais de concentração de colágeno de 19% e 13%, respectivamente (Figura 5.4 A e D). Nos grupos I-T2 e LI-T2, 10 dias após o início do experimento, foi observada uma menor concentração de colágeno, de, em média, 5% (Figura 5.4 – B e C), e estes valores foram estatisticamente significantes, quando comparados com o grupo C-T2 ($p<0,05$). Após 90 dias, o grupo I-T3 apresentou quantidades porcentuais de colágenos de 6,8%, que foi estatisticamente menor que seu respectivo grupo controle, C-T3 ($p<0,05$) (Figura 5.4 –E). Já o grupo que recebeu o iodo, mas também o tratamento com a terapia de fotobiomodulação, o grupo IL-T3 (Figura 5.4 – F), mostrou quantidades de colágeno estatisticamente semelhante ao grupo controle, C-T3, com uma média de 16,6% ($p>0,05$) (Gráfico 5.5).

Gráfico 5.5 - Médias das quantidades porcentuais de colágeno nas glândulas salivares submandibulares, dos grupos C, I e LI, nos diferentes tempos experimentais (T2 ou T3). Teste ANOVA seguido do teste de Tukey ($p<0,05$) (n=5).

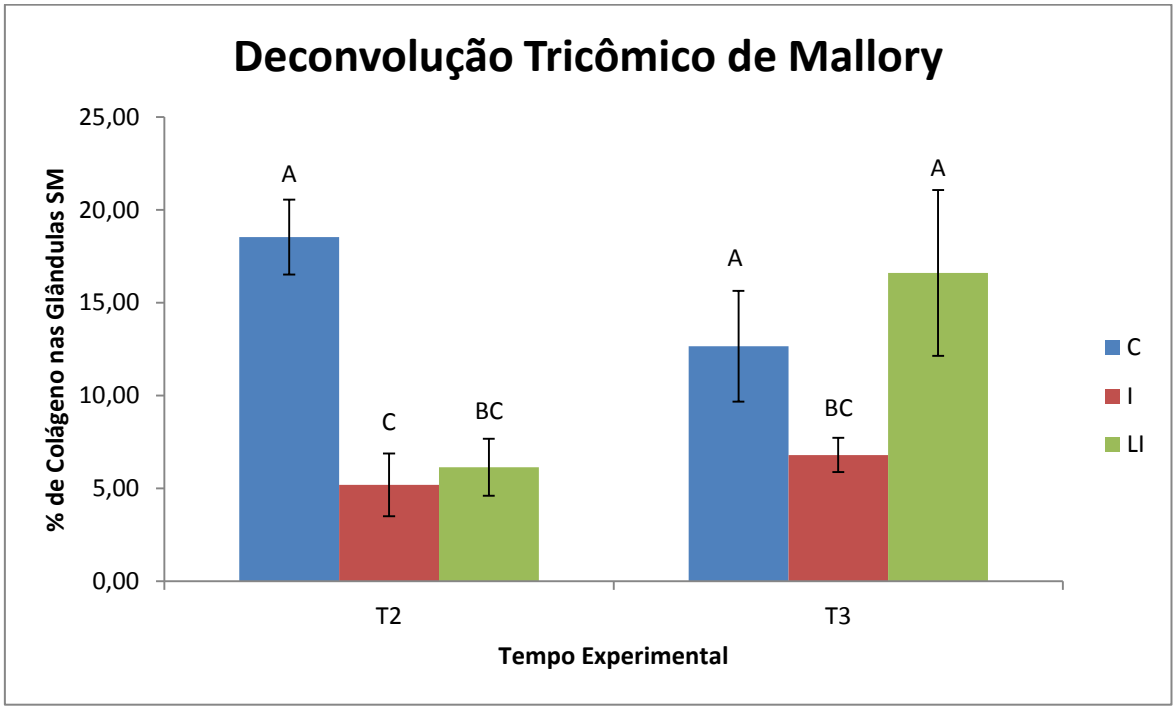

Figura 5.4-- Fotomicrografia das glândulas salivares submandibulares, coradas com Tricômico de Mallory, para análise da concentração de colágeno. Em A e D, grupo C nos dias 10 e 90 do experimento, respectivamente, revelando quantidades de colágeno normais, corado em azul (seta). Em B e C, grupo Iodo e Iodo/Laser no dia 10 do experimento, respectivamente, revelando quantidades de colágeno inferiores, corados em azul (seta), quando comparadas aos grupos controles. Em E e F, grupo I e IL, respectivamente, no dia 90 do experimento, observa-se a presença de colágeno corado em azul (seta), indicando possível região de fibrose. Aumento original 20x - Barra com 100 µm.

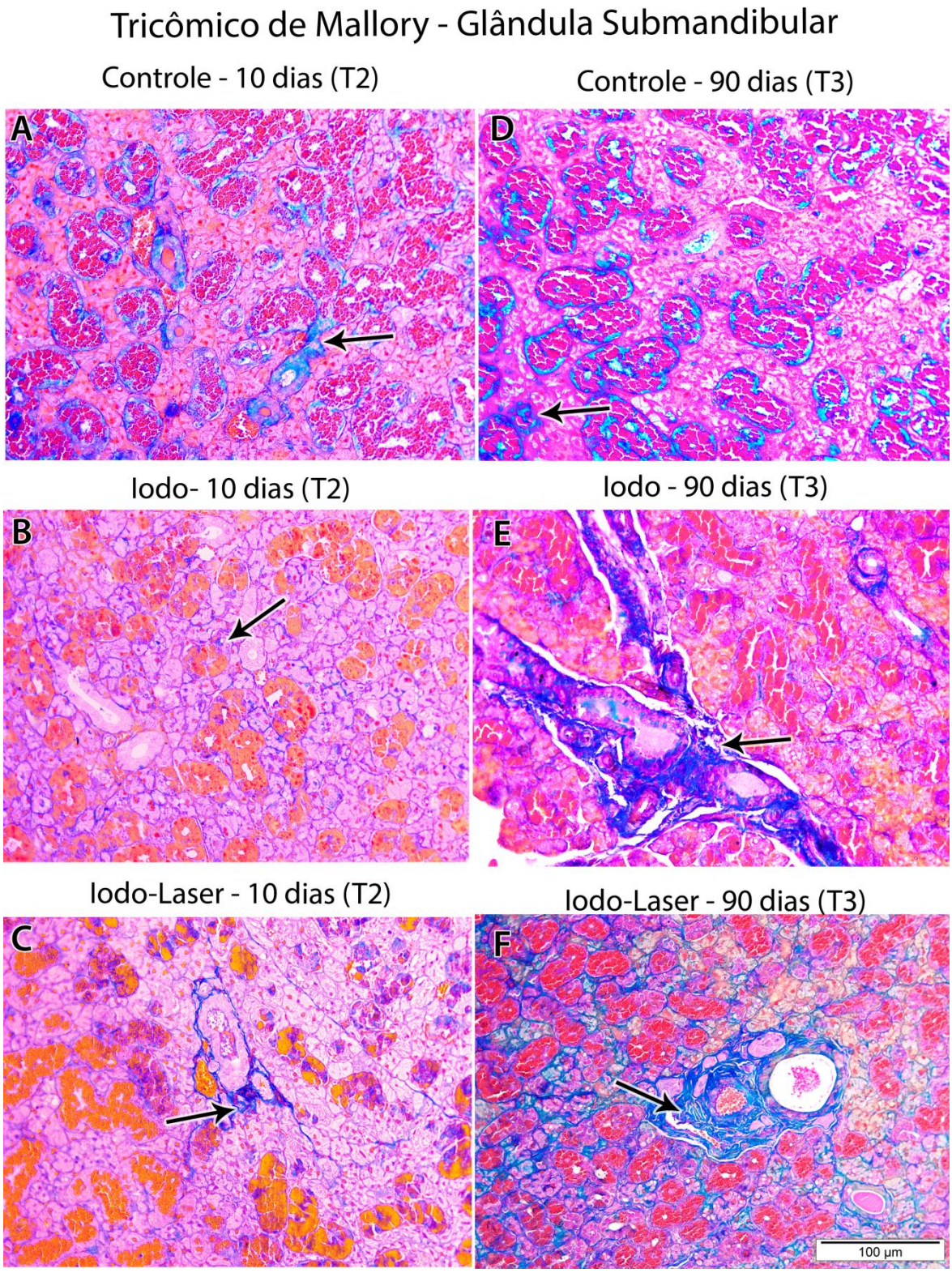

5.2.3 – Imuno-histoquímica – Método de TUNEL

As análises de TUNEL indicam a presença de células apoptóticas nas GS parótida e submandibular dos grupos C, I e IL, nos diferentes tempos experimentais.

Nas GS parótidas, no grupo controle, C-T2 (Figura 5.5 A), a presença de células apoptóticas foi observada de maneira discreta e esporádica, havendo em média 1 célula apoptótica por campo analisado. Foi possível observar a presença de células apoptóticas em grande quantidade, cerca de 40-45 células por campo, em média, nos grupos iodo, I-T2 e iodo-laser, IL-T2 (Gráfico 6 e Figura 5.5 – B e C). Após 90 dias, observa-se apenas um núcleo apoptótico no grupo C-T3 (Figura 5.5 – D), no grupo iodo, I-T3 (Figura 5.5 – E), foi observada a presença de cerca de 20-25 células apoptóticas por campo, nos animais que não receberam laser como tratamento, sendo estatisticamente diferente dos valores apresentados pelos grupos controle, C-T3 e laser-iodo, LI-T3 (Gráfico 5.6). Nos animais do grupo LI-T3 (Figura 5.5 – F), que receberam a iodoterapia e a terapia de fotobiomodulação, observou-se, em média, 3 células apoptóticas por campo analisado (Gráfico 5.6).

Gráfico 1 – Médias das quantidades de células apoptóticas expressas na Glândula Parótida, dos grupos C, I e IL, nos diferentes tempos experimentais (T2 e T3), marcadas através de método de TUNEL com Kit Apoptag, Análises duplo-cegas foram realizadas com triplicata amostral. Teste ANOVA dois fatores, (tempo e grupo) seguido do teste de Tukey ($p<0,05$) ($n=5$).

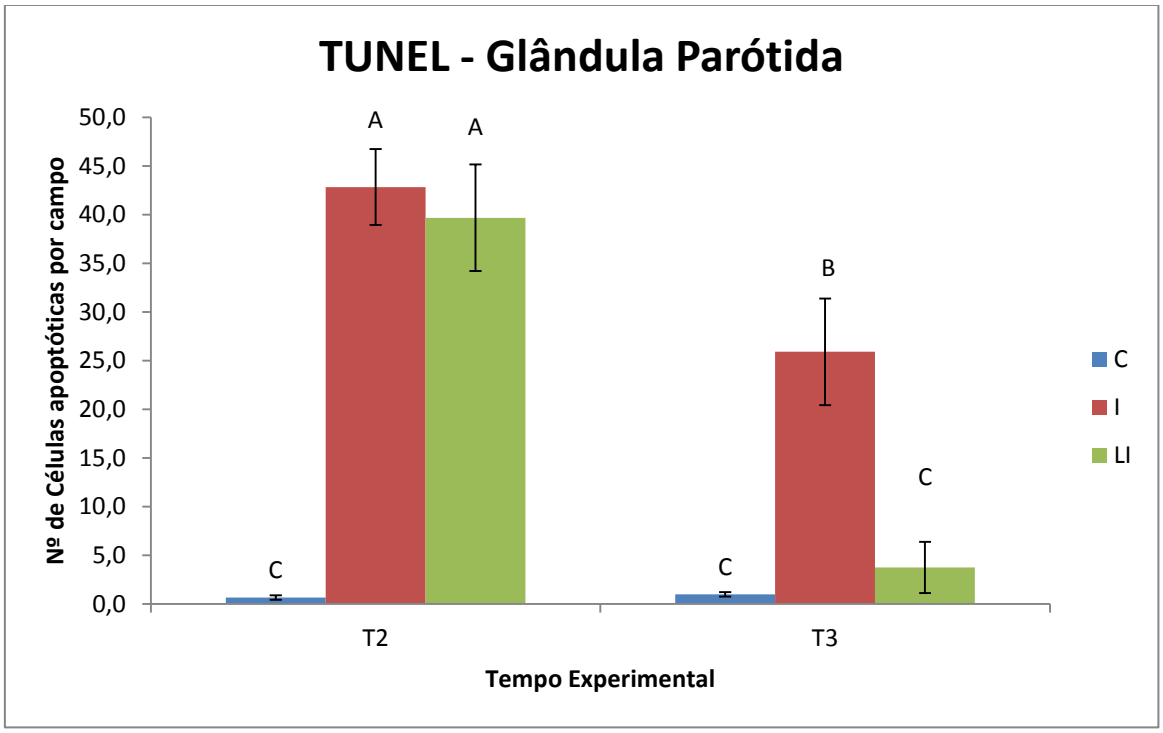

Figura 5.5 – Fotomicrografia das glândulas salivares parótidas na análise imuno-histoquímica de TUNEL, para detecção de células apoptóticas. Em (A) grupo C no dia 10 do experimento, ausência de marcação. Em (D) grupo C no dia 90 do experimento é possível observar a marcação de um núcleo apoptótico (seta) nas unidades secretoras. Em (B e C) grupo Iodo e Iodo/Laser no dia 10 do experimento, respectivamente, é possível observar múltiplos núcleos apoptóticos marcados (seta) tanto nas unidades secretoras terminais quanto nos ductos. Em (E) grupo Iodo no dia 90 do experimento, é possível observar marcação de núcleos apoptóticos em células acinares e ductos (setas). Em (F) grupo Iodo/Laser no dia 90, observa-se uma marcação de núcleos apoptóticos menos intensa. DI, Ducto Intercalar; DS, Ducto Estriado; DE, Ducto Excretor; VS, Vaso Sanguíneo. Aumento Original: 40x – Coloração: Hematoxilina - Barra com 50 µm.

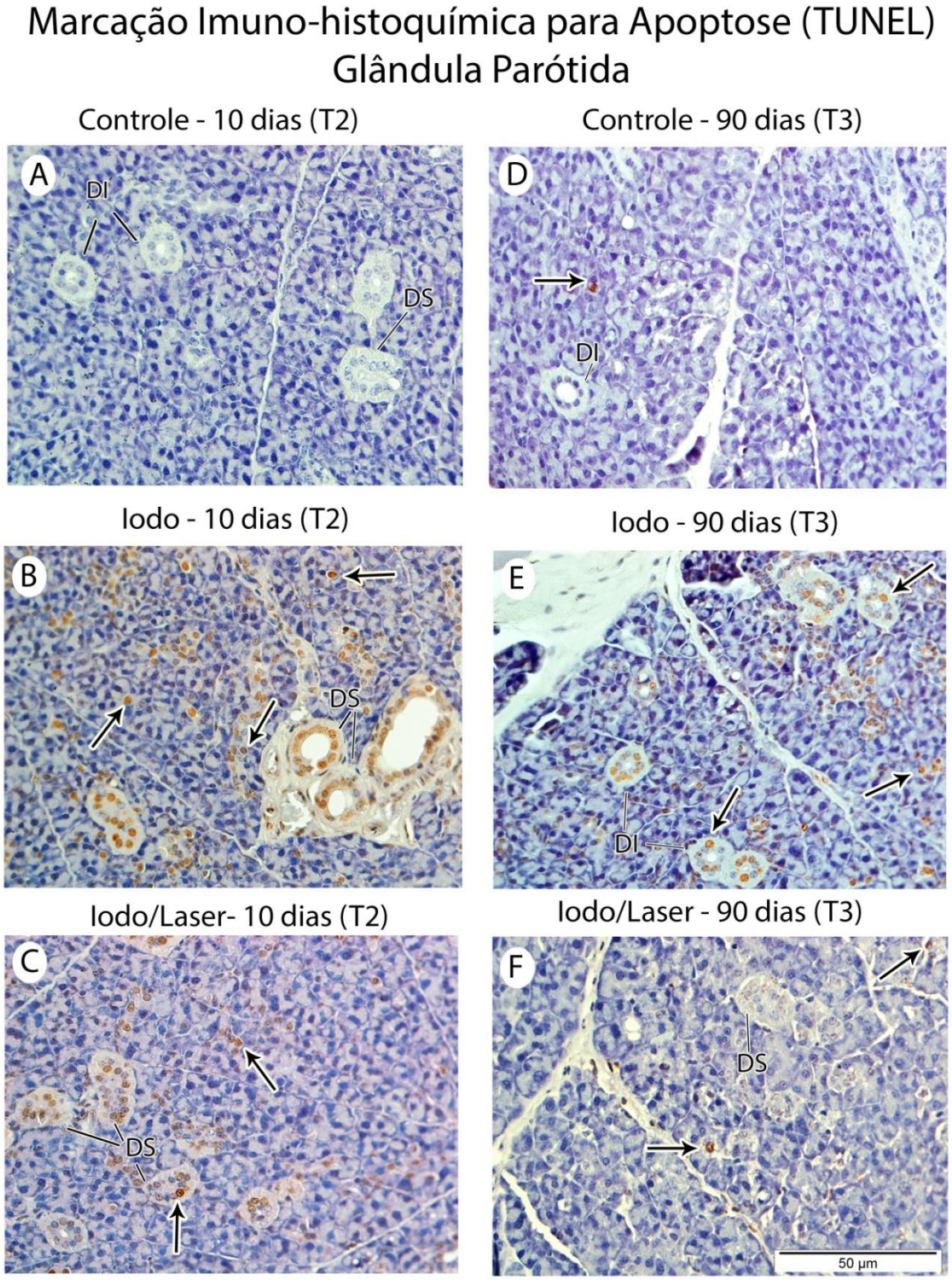

Nas GS submandibulares dos animais do grupo controle, C-T2 (Figura 5.5 – A), foi observada a discreta presença de células apoptóticas, variando em média, em torno de 1-2 células por campo analisado. Nos grupos I-T2 e LI-T2 (Figura 5.5 – B e C) foi observada maior presença de células apoptóticas, entre 30-35, em média, por campo analisado. Em T3, os grupos analisados, C-T3, I-T3 e IL-T3 (Figura 5.5 –D, E e F) apresentaram quantidades inferiores e estatisticamente semelhantes entre si, com cerca de 1-5 células apoptóticas, por campo observado. Apesar disso, foi possível observar uma média discretamente maior no grupo I-T3, enquanto o grupo LI-T3 apresentou valores mais próximos do grupo C-T3 (Gráfico 5.7).

Gráfico 5.7 - Médias das quantidades de células apoptóticas expressas nas glândulas submandibulares, dos grupos C, I e IL, nos diferentes tempos experimentais (T2 e T3), marcadas através de método de TUNEL com Kit Apoptag, Análises duplo-cegas foram realizadas com triplicata amostral. Teste ANOVA dois fatores, (tempo e grupo) seguido do teste de Tukey (p<0,05) (n=5).

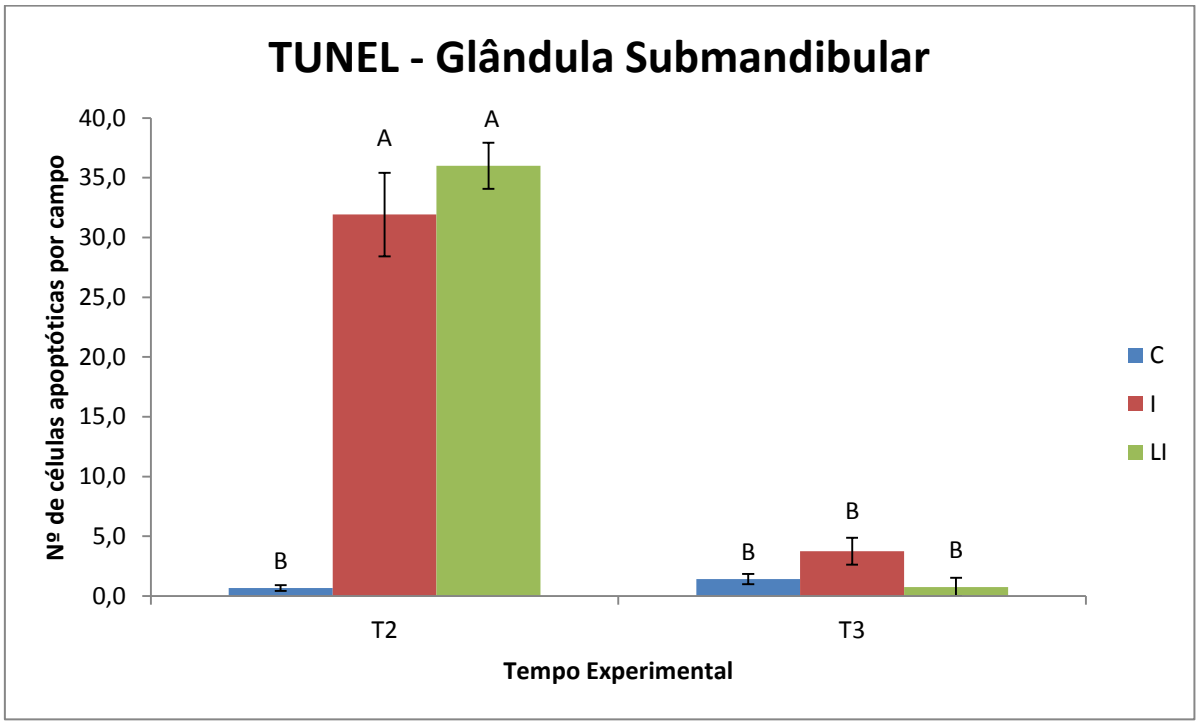

Figura 5.5 Fotomicrografia das glândulas salivares parótidas na análise imuno-histoquímica de TUNEL, para detecção de células apoptóticas Em (A) grupo C no dia 10 do experimento, ausência de marcação. Em (D) grupo C no dia 90 do experimento é possível observar a marcação de um núcleo apoptótico (seta) nas unidades secretoras. Em (B e C) grupo Iodo e Iodo/Laser no dia 10 do experimento, respectivamente, é possível observar múltiplos núcleos apoptóticos marcados (seta) tanto nas unidades secretoras terminais quanto nos ductos. Em (E) grupo Iodo no dia 90 do experimento, é possível observar marcação de núcleos apoptóticos em células acinares e ductos (setas). Em (F) grupo Iodo/Laser no dia 90, observa-se uma marcação de núcleos apoptóticos menos intensa. DG Ducto Granuloso, DI, Ducto Intercalar; DS, Ducto Estriado; DE, Ducto Excretor; VS, Vaso Sanguíneo. Aumento Original: 40x – Coloração: Hematoxilina - Barra com 50 µm.

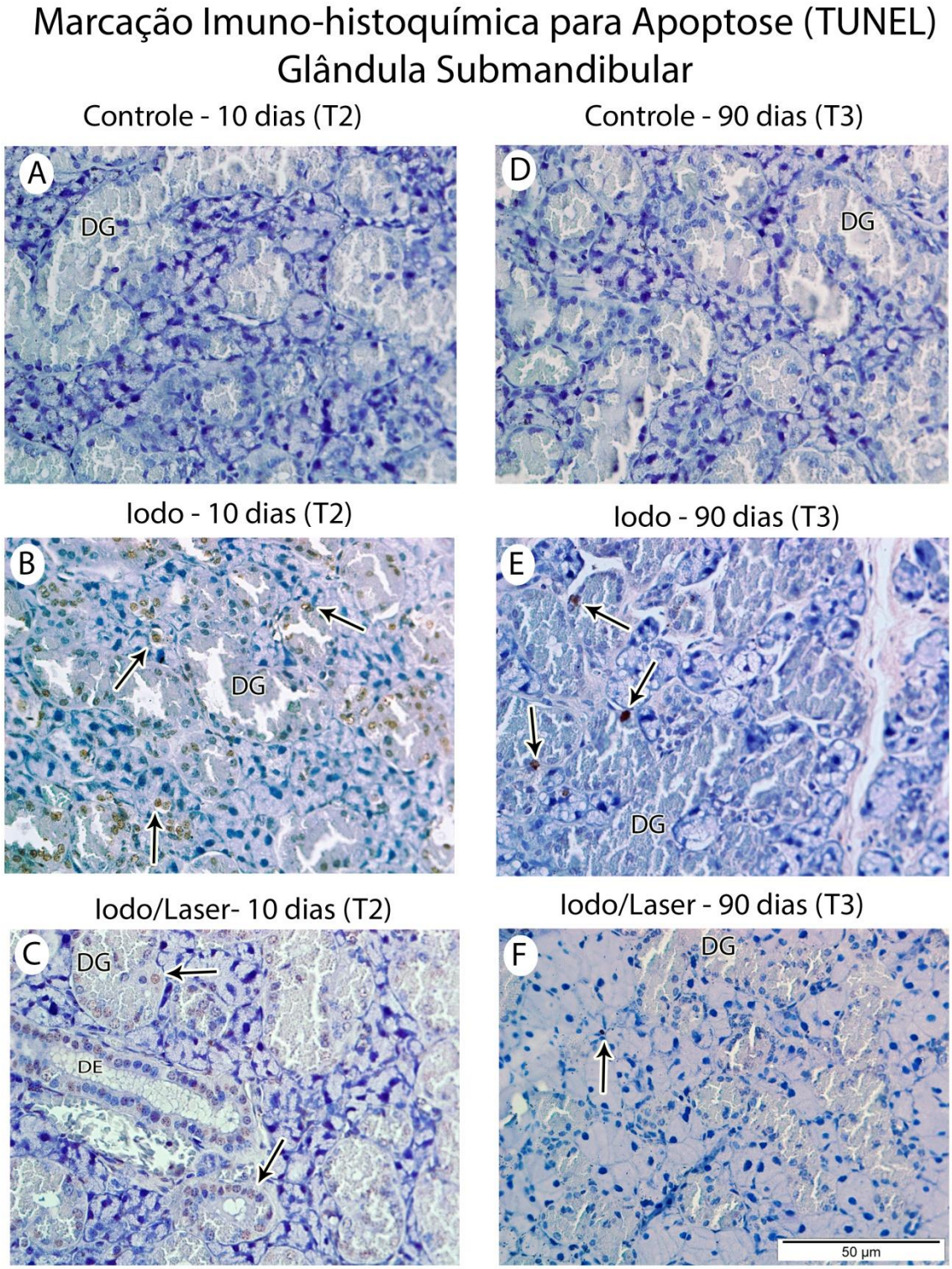

5.2.4 Imuno-histoquímica – Canais de Sódio e Iodo (NIS)

A marcação imuno-histoquímica dos canais de sódio e iodo (NIS) foi realizada para as GS parótida e submandibular, nos diferentes tempos experimentais. Para as glândulas parótidas, o grupo C-T2 (Figura 5.6 – A) apresentou a maior marcação de NIS, com uma média de 2 ductos por campo analisado. Nos grupos I-T2 e IL-T2 (Figura 5.6 – B e C) a marcação foi praticamente inexistente. Após 90 dias de experimento, em T3, o grupo controle, C-T3 (Figura 5.6 - D) apresentou uma média de 1,5 ductos por campo analisado. Nesse mesmo tempo experimental, o grupo I-T3 (Figura 5.6 – E) apresentou valores mais baixos, sendo essa diferença, estatisticamente significante entre esses dois grupos, C-T3 e I-T3 ($p<0,05$). Já no grupo IL-T3, foi observada uma maior expressão de NIS, semelhante aos valores do grupo C-T3 ($p>0,05$) e superiores ao grupo I-T3 ((Figura 5.6 – F) Gráfico 5.8).

Nos grupos em que houve a expressão da proteína NIS, esta estava localizada principalmente nos ductos estriados, e em alguns casos, também nos ductos intercalares (Figura 5.6).

Gráfico 5.8 - Quantificação da expressão relativa das marcações de Canais de Sódio e Iodo (NIS) por imuno-histoquímica na Glândula Parótida, dos grupos C, I e IL, nos diferentes tempos experimentais. Análises duplo-cegas foram realizadas com triplicata amostral. Teste ANOVA dois fatores, (tempo e grupo) seguido do teste de Tukey foi realizado para a análise estatística. Letras iguais indicam semelhança e letras diferentes indicam diferença estatisticamente significante de cada grupo nos diferentes tempos experimentais ou entre os grupos em um mesmo tempo experimental ($p<0.05$) ($n=5$).

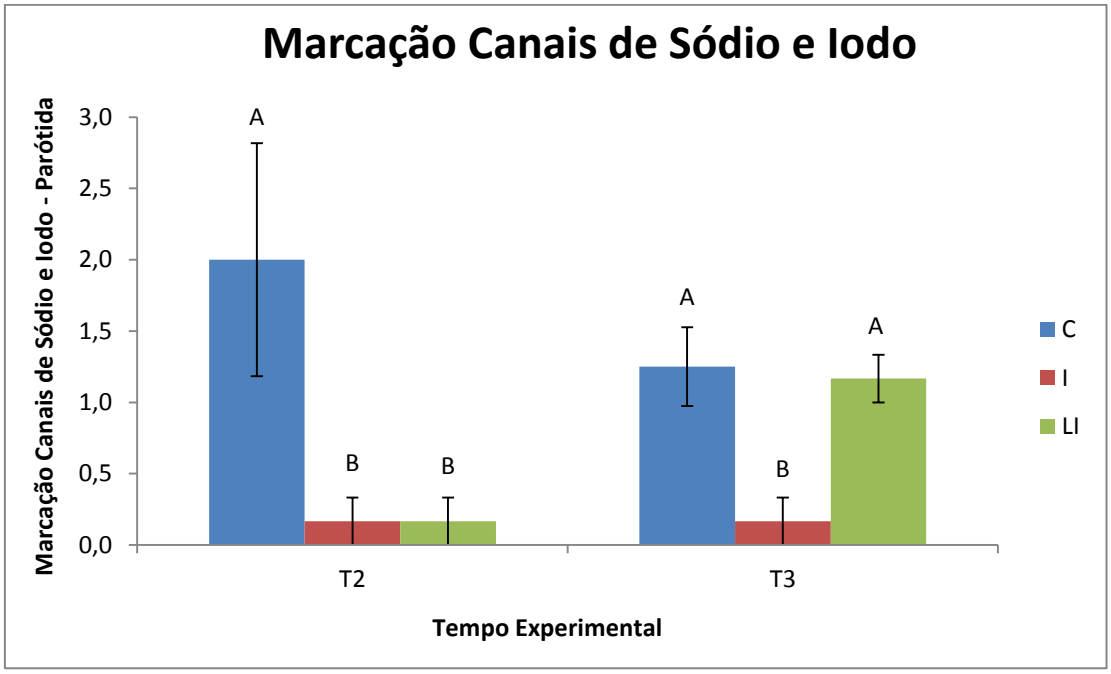

Figura 5.7 – Fotomicrografia das glândulas salivares parótidas na análise imuno-histoquímica de NIS, para detecção da expressão dos Canais de Sódio e Iodo. Em (A e D) grupo C no dia 10 e 90 do experimento, respectivamente, marcação dos canais de sódio e iodo nos ductos intercalares e estriados (seta). Em (B e C) grupo Iodo e Iodo/Laser no dia 10 do experimento, respectivamente, é possível observar ausência de marcação nos ductos. Em (E) grupo Iodo no dia 90 do experimento, é possível observar também ausência de marcação de NIS nos ductos. Em (F) grupo Iodo/Laser no dia 90, observa-se marcação de NIS nos ductos intercalares e estriados. DI, Ducto Intercalar; DS, Ducto Estriado; DE, Ducto Excretor; VS, Vaso Sanguíneo. Aumento Original: 20x – Coloração: Hematoxilina - Barra com 100 µm.

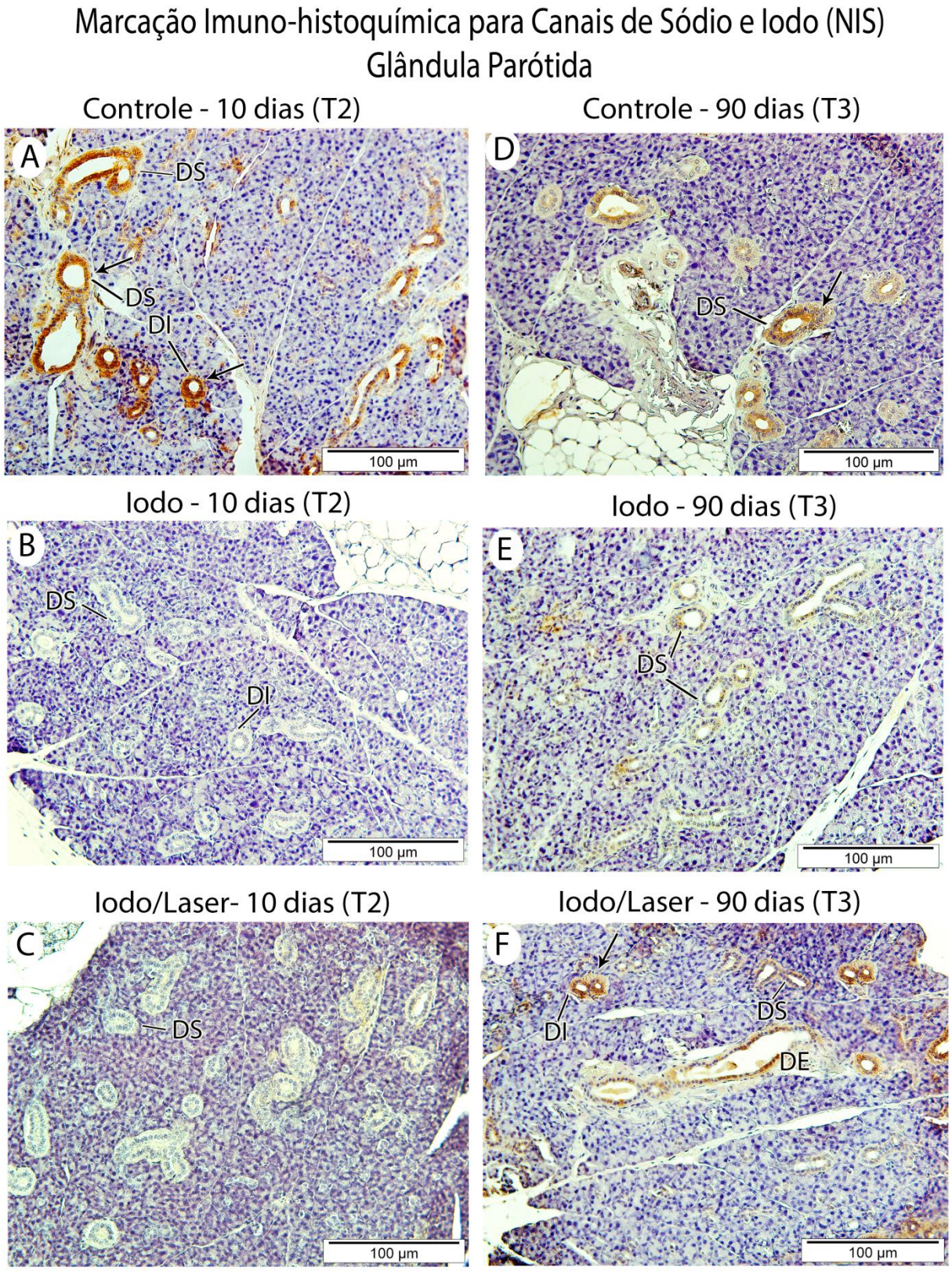

Para as glândulas submandibulares, o grupo C-T2 (Figura 5.8 – A) apresentou a maior taxa de marcação de NIS, com uma média de 2 ductos marcados por campo analisado, e os grupos I-T2 e IL-T2 (Figura 5.8 – B e C) a marcação foi estatisticamente inferior ($p<0,05$). Após 90 dias de experimento, em T3, o grupo controle, C-T3 (Figura 5.8 – D) apresentou também maior taxa de marcação para NIS, com cerca de 2 ductos marcados por campo analisado e o grupo I-T3 (Figura 5.8 – E) continuou apresentando valores inferiores, entre 0,5 e 1,0, e essa diferença entre C-T3 e I-T3 foi estatisticamente significante ($p<0,05$). Por outro lado, o grupo IL-T3 (Figura 5.8 – F) apresentou expressão de NIS mais alta e mais próxima ao grupo C-T3, com uma média entre 1,0 e 1,5 ductos marcados por campo analisado ($p>0,05$) (Gráfico 5.9).

Assim como na GS parótida, a expressão da proteína NIS ocorreu principalmente nos ductos estriados e intercalares.

Gráfico 5.9 - Médias das quantidades de canais de sódio e iodo expressos na Glândula Submandibular, dos grupos C, I e IL, nos diferentes tempos experimentais (T2 e T3), marcadas por análise imuno-histoquímica, Análises duplo-cegas foram realizadas com triplicata amostral. Teste ANOVA dois fatores, (tempo e grupo) seguido do teste de Tukey foi realizado para a análise estatística. Letras iguais indicam semelhança e letras diferentes indicam diferença estatisticamente significante de cada grupo nos diferentes tempos experimentais ou entre os grupos em um mesmo tempo experimental ($p<0.05$) (n=5).

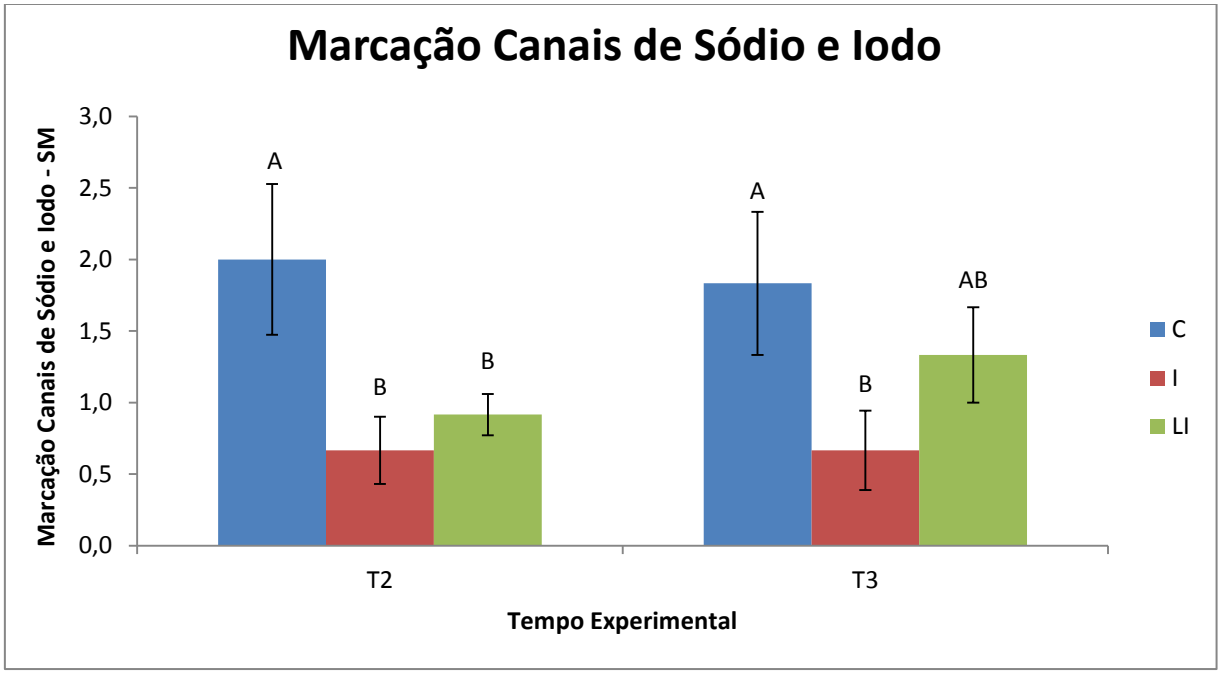

Figura 5.8 – Fotomicrografia das glândulas salivares submandibulares na análise imuno-histoquímica de NIS, para detecção da expressão dos Canais de Sódio e Iodo. . Em (A e D) grupo C no dia 10 e 90 do experimento, respectivamente, marcação dos canais de sódio e iodo nos ductos intercalares e estriados (seta). Em (B e C) grupo Iodo e Iodo/Laser no dia 10 do experimento, respectivamente, é possível observar marcação nos ductos intercalares e estriados. Em (E) grupo Iodo no dia 90 do experimento, é possível observar também ausência de marcação de NIS nos ductos. Em (F) grupo Iodo/Laser no dia 90, observa-se marcação de NIS nos ductos intercalares e estriados. DG, Ducto Granuloso; DI, Ducto Intercalar; DS, Ducto Estriado; DE, Ducto Excretor; VS, Vaso Sanguíneo. Aumento Original: 20x – Coloração: Hematoxilina - Barra com 100 µm.

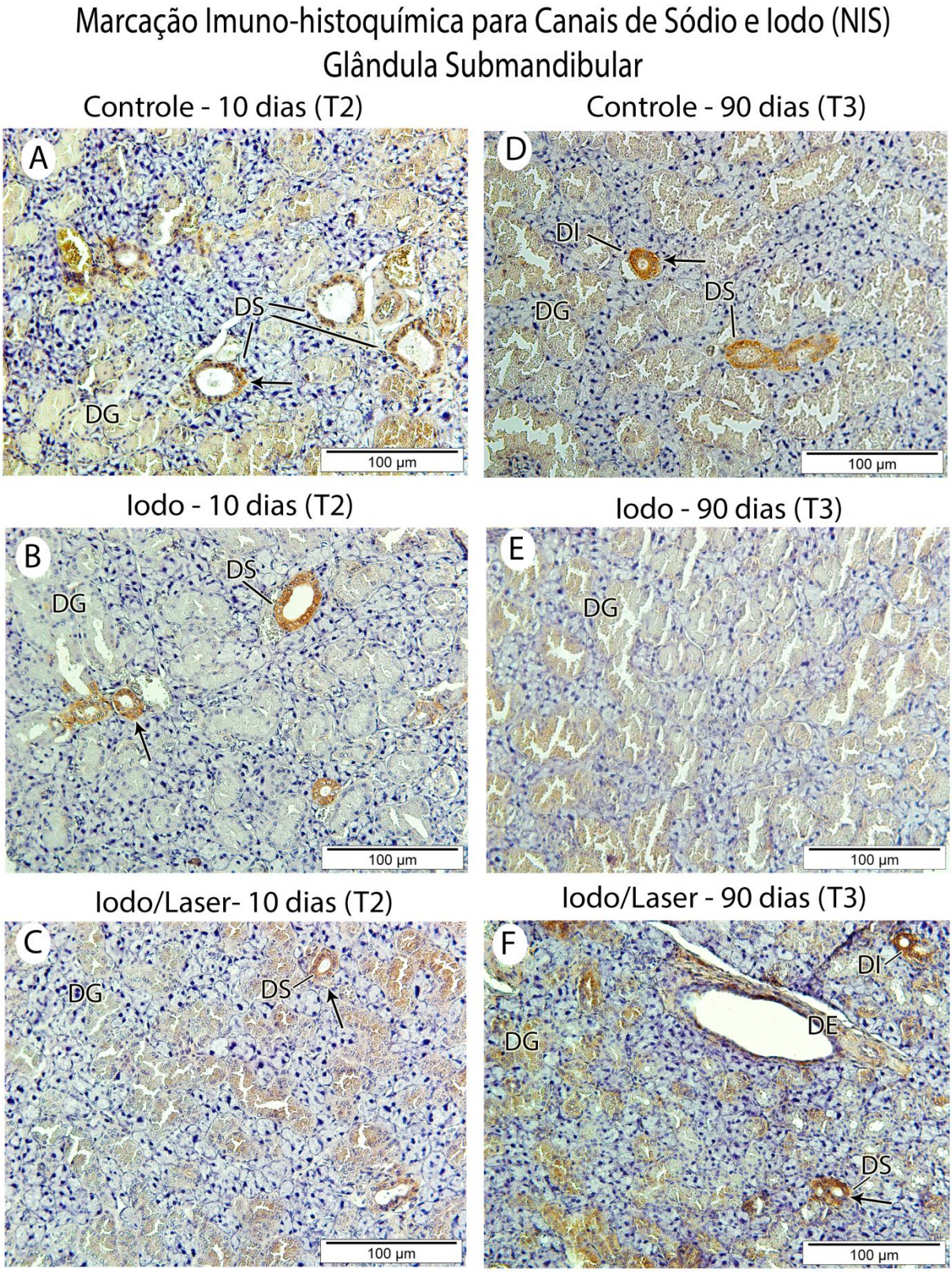

6 DISCUSSÃO

A xerostomia/hipofunção das glândulas salivares tem sido vista como um efeito colateral muito presente nos pacientes que realizaram tratamento anti-neoplásico com iodoterapia, impactando de maneira significativa na qualidade de vida desses pacientes, que em sua maioria, possuem uma sobrevida alta (10, 134). Além de diminuir a qualidade de vida dos pacientes, a hipofunção das glândulas salivares pode ocasionar outras complicações na cavidade oral, justificando a necessidade de mais estudos nessa área e a necessidade de se estabelecerem métodos tanto de prevenção e tratamento desse efeito colateral da iodoterapia.

O objetivo do presente trabalho foi avaliar a hipofunção das glândulas salivares induzidas pela administração de iodo-131 em camundongos, assim como avaliar o tratamento dessa complicação, através da terapia de fotobiomodulação com o laser de baixa potência na faixa do infravermelho. Os resultados deste trabalho indicaram que o iodo-131 é danoso ao parênquima das glândulas salivares, de modo a aumentar as taxas de células apoptóticas, inibir co-transportadores, além de alterar significativamente a quantidade de colágeno presente no tecido. Sendo a glândula parótida, aparentemente, mais afetada que a glândula salivar submandibular. Além disso, a TFBM foi capaz de modular o processo inflamatório nas GS parótidas e submandibulares, aumentar a concentração de colágeno, diminuir a quantidade de células apoptóticas (para as glândulas parótidas), assim como aumentar a marcação para os canais NIS.

Alguns dos sinais clássicos do hipotireoidismo, como a fadiga e a calvície, foram observados nos animais que receberam a iodoterapia e são dois parâmetros capazes de nos mostrar que o modelo de estudo padronizado por Choi et. al (74) e reproduzido por Campos et al (128), aparentemente foi capaz de induzir um estado de hipotireoidismo, e com isso, uma provável hipofunção das glândulas salivares. E essa confirmação, quanto à adequação da dose, se torna importante porque não existe um consenso quanto á dose ideal de iodoterapia, não apenas no âmbito da pesquisa laboratorial em animais, mas também nos centros de radiologia de iodoterapia (67, 135, 136).

Não ter ocorrido um aumento de peso nos animais que receberam a iodoterapia, e que, consequentemente, estavam sob uma menor quantidade de hormônios tireodianos (TSH), foi um fator, a princípio, não esperado, uma vez que o hipotireoidismo está comumente associado ao ganho de peso. No entanto, autores discutem que essa relação entre ganho de peso e hipotireoidismo não é direta, e sim que a diminuição do metabolismo causada pela queda do hormônio TSH, frequentemente associada a uma dieta desequilibrada pode promover um ganho de peso com maior facilidade ao longo prazo, e que quando ocorre, não costuma ser maior que 10% (137). O que não foi o caso dos camundongos em experimento, que mantiveram uma dieta equilibrada com ração durante todo o experimento. Além disso, um estudo feito por Rakov et al., em 2016, no qual o hipotireoidismo é induzido através de LoI/MMI/ClO4 (*low iodine diet /methimazole /perchlorate)*, ou seja, dieta com baixo teor de iodo / metimazol / percloreto, demonstra que o ganho de peso em camundongos não foi um fator observado em seu fenótipo durante esse estado de privação de TSH (138).

Apesar da ideia de que os efeitos colaterais nas GS promovidos pela iodoterapia são, em sua maioria, transitórios (139); os achados deste trabalho revelam que o iodo-131 promove alterações morfológicas importantes, como atrofia das unidades secretoras terminais, apoptose e aumento dos espaços intercelulares. Além disso, o grupo I-T3 apresentou presença de células inflamatórias no estroma glandular.

A diminuição do peso das glândulas salivares, tanto parótida quanto submandibular, apesar de não terem apresentado diferenças de peso estatisticamente significantes após a iodoterapia, no momento da remoção cirúrgica, era possível observar as glândulas dos animais que receberam a iodoterapia mais aderidas e difusas no tecido, e visualmente menores. Uma diminuição macroscópica das glândulas pode ser um indicativo da ocorrência de atrofia, devido aos efeitos deletérios de necrose e fibrose que o iodo radioativo promove nos tecidos glandulares, semelhante aos efeitos que ocorrem na tireoide (27, 136). Essa atrofia macroscópica provavelmente também pode indicar uma alteração da sua função, uma vez que forma e função estão relacionadas quando se trata da fisiologia da glândula salivar.

Um dos motivos que podem ter contribuído para ausência de diferenças estatísticas dos pesos das glândulas é o fato da glândula parótida dos camundongos ser um tecido muito difuso e de difícil remoção cirúrgica, que apesar de ter sido feita por um operador calibrado e experiente, é um tecido que fica aderido por linfonodos e tecido adiposo, o que acaba alterando seu peso final.

Nas análises histológicas com coloração de Hematoxilina & Eosina, visando análise estrutural e morfológica da glândula e Tricômico de Mallory, com o objetivo de analisar a concentração de colágeno presente nas glândulas, nos diferentes tempos experimentais; foi possível observar que, 10 dias após a realização da iodoterapia, a quantidade de colágeno nas glândulas salivares, tanto parótida quanto submandibular, estava estatisticamente diminuída para os grupos iodo e iodo-laser. Esse fato pode estar provavelmente relacionado com o processo inflamatório intenso que ocorre durante os primeiros dias após o tratamento com iodo-131, uma vez que a degradação do colágeno se inicia precocemente e é muito ativa durante o processo inflamatório. Além disso, também foi observada uma maior concentração de vasos sanguíneos e alteração na estrutura das unidades secretoras terminais, principalmente da glândula parótida, que apresentaram morfologia alterada, indicando atrofia.

Essa diminuição na concentração de colágeno das glândulas salivares também foi observada após 90 dias de experimento nos grupos iodo (I-T3) para as GS submandibulares. Nas glândulas salivares parótidas essa diminuição de colágeno não foi estatisticamente significante, apesar de apresentarem valores médios relevantes. A presença do colágeno nas GS parótidas do grupo iodo (I-T3) indica que provavelmente trata-se de um tecido que passou da fase inflamatória, para uma fase de remodelação, onde a produção de colágeno, após 90 dias, já voltou a ocorrer, porém sua distribuição no tecido glandular não ocorre da mesma maneira que o grupo controle. A produção e distribuição desse colágeno imaturo, que costuma ser depositado de maneira desordenada, em alguns casos, pode formar um tecido com fibrose, e a formação dessa fibrose pode ser responsável pelo espessamento dos septos intra-lobulares da glândula, bem como a atrofia das unidades secretoras terminais. O espessamento dos septos intralobulares também

foi descrito por Choi et al.,2013 (74) em glândulas submandibulares de cobaias submetidos à iodoterapia.

O grupo iodo-laser da GS submandibular que receberam a TFBM ao longo dos 90 dias de experimento apresentou suas quantidades de colágeno semelhantes ao seu controle, indicando que o laser foi possivelmente capaz de acelerar a produção de colágeno, passando mais rapidamente da fase inflamatória para a fase de remodelação tecidual.

A GS parótida, apesar de não ter apresentado valores estatisticamente diferentes entre seus grupos, apresenta valores de médias que indicam um processo semelhante ao ocorrido com as GS submandibulares.

A apoptose é um processo de morte celular programada que ocorre de maneira patológica em situações que o dano ao DNA é irreversível e, quando ocorre em grande quantidade, pode acarretar na involução de um órgão; e este é um possível mecanismo que ocorre nas GS afetadas pelo iodo-131. Neste estudo, o teste de TUNEL revelou que, após 10 dias de experimento, uma quantidade maior de células apoptóticas, tanto em unidades secretoras terminais, quanto em ductos, foram encontradas, quando comparadas ao grupo controle. Maiores taxas apoptóticas em glândulas salivares submandibulares de camundongos após iodoterapia também foram observadas por Choi et al.,2013 (74).

Já se sabe que a concentração de iodo radioativo é entre 20 – 100 vezes maior na saliva do que no plasma (7), e isso indica que o iodo, sendo na sua forma radioativa ou não, é absorvido e eliminado em grande quantidade pelas GS. Ainda não se compreende o mecanismo completo de como isso ocorre, mas uma das hipóteses mais bem aceitas é que nas glândulas salivares existe o co-transportador de sódio e iodo nos ductos estriados, o NIS, que é a proteína transportadora responsável pela entrada do iodo nas GS, como foi demonstrado por La Perle et al., (5). Nossos achados, através de análises imuno-histoquímicas, revelaram a presença desse co-transportador nas GS dos animais dos grupos controles, principalmente nos ductos estriados, como descrito na literatura.

A unidade funcional das GS, formada por unidades secretoras terminais e um conjunto de ductos, são responsáveis pela produção e condução da saliva até a cavidade oral. Os ductos estriados são os responsáveis por tornar a saliva hipotônica, em relação ao plasma, através de diversas trocas iônicas. Em uma situação em que os co-transportadores de sais, como, por exemplo, o co-transportador de sódio e iodo, estão alterados ou estão compartimentalizados de modo que não exerçam a sua função, a troca iônica e consequentemente a concentração de sais na saliva pode ficar comprometida, resultando na secreção de uma saliva com muito mais sódio que o ideal, isotônica em relação plasma, e com isso, causando disgeusia, além de alteração em seu pH (80).

Os ductos estriados fortemente marcados para NIS, na imuno-histoquímica, nos grupos controles, não foram encontrados no tempo experimental T2, 10 dias após a iodoterapia. Provavelmente isso ocorreu porque em situações em que ocorre a ausência de TSH, o NIS tem sua meia-vida diminuída, assim como ocorre sua compartimentalização intracelular (32). Um estudo realizado por Levy O et al.,1997, revelou que nas células tireoidianas de ratos hipofisectomizados, observou-se redução da expressão do NIS, e essa condição foi imediatamente revertida com a administração de TSH (35). A habilidade da tireoide de diminuir ou bloquear suas funções diante de altas concentrações de iodo é um mecanismo de proteção para suas células contra o excesso de iodo, que em alguns casos pode ser tóxico (25, 38). Provavelmente esse é o mesmo mecanismo que ocorre nas células das GS, e coerente com os resultados encontrados no nosso estudo, no qual 10 dias após altas concentrações de iodo, na iodoterapia, a marcação dessa proteína estava praticamente inexistente no estroma glandular.

A TFBM atualmente já é indicada como tratamento para disfunção de GS em diferentes condições sistêmicas, como para diabetes mellitus (20, 88, 129), síndrome de Sjögren (19), sintomas de boca seca (18), pacientes que receberam transplante de medula óssea (107) ou que foram submetidos a tratamentos antineoplásicos, como quimioterapia (105) e radioterapia (15, 16, 122). E para estas mais variadas condições, existem relatos a respeito da amenização dos sintomas de boca seca, efeito reparador e de modulação do processo inflamatório, além de efeito antioxidante que a laserterapia foi capaz de proporcionar.

No entanto, nenhum trabalho na literatura relaciona a TFBM como tratamento para os efeitos colaterais da iodoterapia. As terapias propostas, na literatura, para amenizar os efeitos colaterais da iodeterapia nas glândulas salivares, são substitutos salivares, medicações sialogogas (97, 102) e até mesmo procedimentos como a sialoendoscopia (98, 99).

A laserterapia nas GS parece ter sido eficaz para atenuar o processo de atrofia das GS promovida pelos efeitos da iodoterapia, uma vez que a TFBM age modulando o processo inflamatório ali presente. A modulação dessa inflamação permitiu a glândula salivar, em parte, recuperar sua função. E isso pode ser visto com as análises histológicas. Nas micrografias do HE, foi possível observar, nos animais tratados com TFBM após 90 dias, um estroma sem presença de células inflamatórias e com ácinos mais volumosos e menos espaços intercelulares.

Na coloração com Tricômico de Mallory, foi possível observar, que após 80 dias a TFBM foi capaz de modular a inflamação de modo a igualar a concentração de colágeno àquela observada no grupo controle, principalmente nas GS submandibulares. Além de uma maior concentração de colágeno nos grupos que receberam a TFBM, em comparação ao grupo que não recebeu nenhum tipo de tratamento para as glândulas salivares; as análises imuno-histoquímicas, mostraram menores taxas de células apoptóticas nas GS parótidas dos animais do grupo que recebeu a laserterapia.

Diante dos resultados deste trabalho, que revelam maior preservação morfológica e estrutural das GS nos grupos IL que receberam laserterapia como tratamento por 90 dias comparado aos grupos I, pode-se sugerir que a TFBM foi um tratamento eficaz, possivelmente por ser capaz de produzir efeitos opostos aos que ocorrem na iodoterapia. Apesar de não existiram inúmeros estudos que analisem os efeitos da TFBM na hipofunção das glândulas salivares, os resultados presentes até agora na literatura nos mostram um prognóstico muito positivo em relação à esta terapia.

Os benefícios atrelados à TFBM já foram observados em glândulas salivares, diante de outras condições sistêmicas. Como em pacientes submetidos à transplante de medula óssea, em que Cowen et al, em 1997 observou que a TFBM

melhorou a xerostomia dos pacientes, assim como a deglutição (107). Além disso, Simoes et al, em 2010, mostraram que a TFBM é uma terapia capaz de estimular as glândulas salivares e atenuar os sintomas de xerostomia em pacientes oncológicos sob tratamento antineoplásico (15) e Palma et al, em 2017, concluíram que a TFBM foi capaz de aumentar as taxas médias de fluxo salivar não estimulado e estimulado, os valores médios de pH e escore médio do questionário de qualidade de vida, atuando de maneira eficaz para atenuar a hipofunção salivar (16).

A TFBM, no comprimento de onda na faixa do infravermelho, é capaz de promover aumento do número de mitoses em células epiteliais, como foi proposto em 1988, por Takeda et al (103), e isso ocorre pelo laser atuar no transporte de elétrons na mitocôndria e no bombeamento de prótons resultando em maior produção de ATP, proteínas e maior proliferação celular (110). Além de modular o processo inflamatório nas glândulas salivares, através da diminuição de células inflamatórias, no parênquima glandular, como foi sugerido por Plavnik et al., em 2003 (126). Outros estudos também observaram alterações histológicas e bioquímicas em animais submetidos à quimioterapia, nos quais a TFBM foi capaz de modular os efeitos de estresse oxidativo nas GS, proposto por Campos et al. (105).

De maneira geral, a literatura sugere que a laserterapia é um método eficaz para atuar melhorando a quantidade e a qualidade da saliva de pacientes que apresentam disfunção das glândulas salivares, mas ainda são necessários mais estudos para avaliarem esses benefícios em pacientes submetidos aos diferentes tipos de tratamentos oncológicos, como quimioterapia, radioterapia e a iodoterapia.

7 CONCLUSÃO

Com base neste estudo, os resultados obtidos das análises histológicas e imuno-histoquímicas sugerem que o iodo-131 foi capaz de induzir a hipofunção das glândulas salivares parótida e submandibular através da diminuição da concentração de NIS, aumento de células apoptóticas e alteração do estroma glandular, com diminuição da concentração de colágeno e atrofia das unidades secretoras terminais; sendo a glândula parótida aparentemente mais afetada que a submandibular. No entanto, a TFBM parece ser uma terapia promissora na modulação dos efeitos causados pelo iodo-131.

REFERÊNCIAS[1]

1. The L. GLOBOCAN 2018: counting the toll of cancer. Lancet. 2018;392(10152):985.

2. Maenpaa H. [Radioiodine in the treatment of generalized papillary and follicular thyroid carcinoma]. Duodecim. 2014;130(6):573-9.

3. Portulano C, Paroder-Belenitsky M, Carrasco N. The Na+/I- symporter (NIS): mechanism and medical impact. Endocr Rev. 2014;35(1):106-49.

4. Bruno R, Giannasio P, Ronga G, Baudin E, Travagli JP, Russo D, et al. Sodium iodide symporter expression and radioiodine distribution in extrathyroidal tissues. J Endocrinol Invest. 2004;27(11):1010-4.

5. La Perle KM, Kim DC, Hall NC, Bobbey A, Shen DH, Nagy RS, et al. Modulation of sodium/iodide symporter expression in the salivary gland. Thyroid. 2013;23(8):1029-36.

6. Sunavala-Dossabhoy G. Radioactive iodine: An unappreciated threat to salivary gland function. Oral Dis. 2018;24(1-2):198-201.

7. Mandel SJ, Mandel L. Radioactive iodine and the salivary glands. Thyroid. 2003;13(3):265-71.

8. Kitamura T, Okuda M, Nakano S, Kaneko T. [On the use of radioactive iodine in the functional study of the salivary glands]. Rev Laryngol Otol Rhinol (Bord). 1959;80:617-26.

9. Kim DW. Computed tomography features of the major salivary glands after radioactive iodine ablation in patients with papillary thyroid carcinoma. Radiol Med. 2018;123(1):20-7.

10. Walter MA, Turtschi CP, Schindler C, Minnig P, Muller-Brand J, Muller B. The dental safety profile of high-dose radioiodine therapy for thyroid cancer: long-term results of a longitudinal cohort study. J Nucl Med. 2007;48(10):1620-5.

11. Caglar M, Tuncel M, Alpar R. Scintigraphic evaluation of salivary gland dysfunction in patients with thyroid cancer after radioiodine treatment. Clin Nucl Med. 2002;27(11):767-71.

12. Rigler RG, Scanlon PW. Radiation parotitis from radioactive iodine therapy. Proc Staff Meet Mayo Clin. 1955;30(8):149-53.

[1] De acordo com Estilo Vancouver

13. Mandel L. Hyposalivation: the roles of radioactive iodine and stapes surgery. J Oral Maxillofac Surg. 2013;71(2):e76-80.

14. Edgar WM. Saliva: its secretion, composition and functions. Br Dent J. 1992;172(8):305-12.

15. Simoes A, de Campos L, de Souza DN, de Matos JA, Freitas PM, Nicolau J. Laser phototherapy as topical prophylaxis against radiation-induced xerostomia. Photomed Laser Surg. 2010;28(3):357-63.

16. Palma LF, Gonnelli FAS, Marcucci M, Dias RS, Giordani AJ, Segreto RA, et al. Impact of low-level laser therapy on hyposalivation, salivary pH, and quality of life in head and neck cancer patients post-radiotherapy. Lasers in Medical Science. 2017;32(4):827-32.

17. Vissink A, Burlage FR, Spijkervet FK, Veerman EC, Nieuw Amerongen AV. Prevention and treatment of salivary gland hypofunction related to head and neck radiation therapy and chemotherapy. Support Cancer Ther. 2004;1(2):111-8.

18. Vidovic Juras D, Lukac J, Cekic-Arambasin A, Vidovic A, Canjuga I, Sikora M, et al. Effects of low-level laser treatment on mouth dryness. Coll Antropol. 2010;34(3):1039-43.

19. Simoes A, Platero MD, Campos L, Aranha AC, Eduardo Cde P, Nicolau J. Laser as a therapy for dry mouth symptoms in a patient with Sjogren's syndrome: a case report. Spec Care Dentist. 2009;29(3):134-7.

20. Fukuoka CY, Simoes A, Uchiyama T, Arana-Chavez VE, Abiko Y, Kuboyama N, et al. The Effects of Low-Power Laser Irradiation on Inflammation and Apoptosis in Submandibular Glands of Diabetes-Induced Rats. PLoS One. 2017;12(1):e0169443.

21. Shagam JY. Thyroid disease: an overview. Radiol Technol. 2001;73(1):25-40; quiz 2-4, 66.

22. Hoyes AD, Kershaw DR. Anatomy and development of the thyroid gland. Ear Nose Throat J. 1985;64(7):318-33.

23. Melmed S, Polonsky K, Larsen PR, Kronenberg H. Williams Textbook of Endocrinology. 11ª ed2007.

24. De La Vieja A, Dohan O, Levy O, Carrasco N. Molecular analysis of the sodium/iodide symporter: impact on thyroid and extrathyroid pathophysiology. Physiol Rev. 2000;80(3):1083-105.

25. Marani L, Venturi S, Masala R. Role of iodine in delayed immune response. Isr J Med Sci. 1985;21(10):864.

26. Venturi S, Venturi M. Iodide, thyroid and stomach carcinogenesis: evolutionary story of a primitive antioxidant? Eur J Endocrinol. 1999;140(4):371-2.

27. Venturi S, Venturi M. Iodine in evolution of salivary glands and in oral health. Nutr Health. 2009;20(2):119-34.

28. Kupper FC, Carpenter LJ, McFiggans GB, Palmer CJ, Waite TJ, Boneberg EM, et al. Iodide accumulation provides kelp with an inorganic antioxidant impacting atmospheric chemistry. Proc Natl Acad Sci U S A. 2008;105(19):6954-8.

29. Venturi S, Donati FM, Venturi A, Venturi M. Environmental iodine deficiency: A challenge to the evolution of terrestrial life? Thyroid. 2000;10(8):727-9.

30. Levy O, De la Vieja A, Carrasco N. The Na+/I- symporter (NIS): recent advances. J Bioenerg Biomembr. 1998;30(2):195-206.

31. Spitzweg C, Heufelder AE. The sodium iodide symporter: its emerging relevance to clinical thyroidology. Eur J Endocrinol. 1998;138(4):374-5.

32. Vassart G, Dumont JE. The thyrotropin receptor and the regulation of thyrocyte function and growth. Endocr Rev. 1992;13(3):596-611.

33. Laglia G, Zeiger MA, Leipricht A, Caturegli P, Levine MA, Kohn LD, et al. Increased cyclic adenosine 3',5'-monophosphate inhibits G protein-coupled activation of phospholipase C in rat FRTL-5 thyroid cells. Endocrinology. 1996;137(8):3170-6.

34. Weiss SJ, Philp NJ, Ambesi-Impiombato FS, Grollman EF. Thyrotropin-stimulated iodide transport mediated by adenosine 3',5'-monophosphate and dependent on protein synthesis. Endocrinology. 1984;114(4):1099-107.

35. Levy O, Dai G, Riedel C, Ginter CS, Paul EM, Lebowitz AN, et al. Characterization of the thyroid Na+/I- symporter with an anti-COOH terminus antibody. Proc Natl Acad Sci U S A. 1997;94(11):5568-73.

36. Dohan O, De la Vieja A, Paroder V, Riedel C, Artani M, Reed M, et al. The sodium/iodide Symporter (NIS): characterization, regulation, and medical significance. Endocr Rev. 2003;24(1):48-77.

37. Kleiman DA, Buitrago D, Crowley MJ, Beninato T, Veach AJ, Zanzonico PB, et al. Thyroid stimulating hormone increases iodine uptake by thyroid cancer cells during BRAF silencing. J Surg Res. 2013;182(1):85-93.

38. Mc GD. The metabolism of iodine. J Mich State Med Soc. 1947;46(9):1076.

39. Torre LA, Bray F, Siegel RL, Ferlay J, Lortet-Tieulent J, Jemal A. Global cancer statistics, 2012. CA Cancer J Clin. 2015;65(2):87-108.

40. Sipos JA, Mazzaferri EL. Thyroid cancer epidemiology and prognostic variables. Clin Oncol (R Coll Radiol). 2010;22(6):395-404.

41. Klubo-Gwiezdzinska J, Van Nostrand D, Burman KD, Vasko V, Chia S, Deng T, et al. Salivary gland malignancy and radioiodine therapy for thyroid cancer. Thyroid. 2010;20(6):647-51.

42. Horn-Ross PL, Morris JS, Lee M, West DW, Whittemore AS, McDougall IR, et al. Iodine and thyroid cancer risk among women in a multiethnic population: the Bay Area Thyroid Cancer Study. Cancer Epidemiol Biomarkers Prev. 2001;10(9):979-85.

43. Colonna M, Grosclaude P, Remontet L, Schvartz C, Mace-Lesech J, Velten M, et al. Incidence of thyroid cancer in adults recorded by French cancer registries (1978-1997). Eur J Cancer. 2002;38(13):1762-8.

44. Veiga LH, Neta G, Aschebrook-Kilfoy B, Ron E, Devesa SS. Thyroid cancer incidence patterns in Sao Paulo, Brazil, and the U.S. SEER program, 1997-2008. Thyroid. 2013;23(6):748-57.

45. Pellegriti G, Frasca F, Regalbuto C, Squatrito S, Vigneri R. Worldwide increasing incidence of thyroid cancer: update on epidemiology and risk factors. J Cancer Epidemiol. 2013;2013:965212.

46. Nikiforov YE, Nikiforova MN. Molecular genetics and diagnosis of thyroid cancer. Nat Rev Endocrinol. 2011;7(10):569-80.

47. Kent WD, Hall SF, Isotalo PA, Houlden RL, George RL, Groome PA. Increased incidence of differentiated thyroid carcinoma and detection of subclinical disease. Cmaj. 2007;177(11):1357-61.

48. Pacini F, Castagna MG, Brilli L, Jost L. Differentiated thyroid cancer: ESMO clinical recommendations for diagnosis, treatment and follow-up. Ann Oncol. 2008;19 Suppl 2:ii99-101.

49. Lloyd RV, Erickson LA, Casey MB, Lam KY, Lohse CM, Asa SL, et al. Observer variation in the diagnosis of follicular variant of papillary thyroid carcinoma. Am J Surg Pathol. 2004;28(10):1336-40.

50. Borget I, Corone C, Nocaudie M, Allyn M, Iacobelli S, Schlumberger M, et al. Sick leave for follow-up control in thyroid cancer patients: comparison between stimulation with Thyrogen and thyroid hormone withdrawal. Eur J Endocrinol. 2007;156(5):531-8.

51. Lebastchi AH, Callender GG. Thyroid cancer. Curr Probl Cancer. 2014;38(2):48-74.

52. Leidig-Bruckner G. [Endocrine tumors: clinical overview]. Radiologe. 2014;54(10):966-74.

53. Carling T, Udelsman R. Thyroid cancer. Annu Rev Med. 2014;65:125-37.

54. Sapienza MT, Endo IS, Campos Neto GC, Tavares MG, Marone MM. [Radioiodine therapy for differentiated thyroid carcinoma: methods used to increase the radiation absorbed dose]. Arq Bras Endocrinol Metabol. 2005;49(3):341-9.

55. Kharisov BI, Kharissova OV, Berdonosov SS. Radioactive nanoparticles and their main applications: recent advances. Recent Pat Nanotechnol. 2014;8(2):79-96.

56. Remy H, Borget I, Leboulleux S, Guilabert N, Lavielle F, Garsi J, et al. 131I effective half-life and dosimetry in thyroid cancer patients. J Nucl Med. 2008;49(9):1445-50.

57. Fard-Esfahani A, Emami-Ardekani A, Fallahi B, Fard-Esfahani P, Beiki D, Hassanzadeh-Rad A, et al. Adverse effects of radioactive iodine-131 treatment for differentiated thyroid carcinoma. Nucl Med Commun. 2014;35(8):808-17.

58. Endo S, Nitta Y, Ohtaki M, Takada J, Stepanenko V, Komatsu K, et al. Estimation of dose absorbed fraction for 131I-beta rays in rat thyroid. J Radiat Res. 1998;39(3):223-30.

59. Noaparast Z, Hosseinimehr SJ. Radioprotective agents for the prevention of side effects induced by radioiodine-131 therapy. Future Oncol. 2013;9(8):1145-59.

60. Ravichandran R, Supe SS, Jayasree U, Devaru S. Measurement of the radioactive body burden in patients receiving iodine-131 treatment for carcinoma of the thyroid. Eur J Nucl Med. 1997;24(4):464.

61. Whitten J, Diddle AW. Placental localization with radioactive iodine--131: review of isotopic and radiologic methods of localization. J Tenn Med Assoc. 1970;63(9):749-52.

62. Lin JD, Kuo SF, Huang BY, Lin SF, Chen ST. The efficacy of radioactive iodine for the treatment of well-differentiated thyroid cancer with distant metastasis. Nucl Med Commun. 2018.

63. Aghaei A, Ayati N, Shafiei S, Abbasi B, Zakavi SR. Comparison of treatment efficacy 1 and 2 years after thyroid remnant ablation with 1110 versus 5550 MBq of iodine-131 in patients with intermediate-risk differentiated thyroid cancer. Nucl Med Commun. 2017;38(11):927-31.

64. Ain KB. Papillary thyroid carcinoma. Etiology, assessment, and therapy. Endocrinol Metab Clin North Am. 1995;24(4):711-60.

65. Gosain R, Alexander JS, Gill A, Perez C. Radioactive Iodine-Refractory Differentiated Thyroid Cancer in the Elderly. Curr Oncol Rep. 2018;20(10):82.

66. Ben Ghachem T, Yeddes I, Meddeb I, Bahloul A, Mhiri A, Slim I, et al. A comparison of low versus high radioiodine administered activity in patients with low-risk differentiated thyroid cancer. Eur Arch Otorhinolaryngol. 2017;274(2):655-60.

67. Ma C, Feng F, Wang S, Fu H, Wu S, Ye Z, et al. Chinese Data of Efficacy of Low- and High-Dose Iodine-131 for the Ablation of Thyroid Remnant. Thyroid. 2017;27(6):832-7.

68. Ahmed SR, Shalet SM. Gonadal damage due to radioactive iodine (I131) treatment for thyroid carcinoma. Postgrad Med J. 1985;61(714):361-2.

69. Savage MW, Sobel RK, Hoffman HT, Carter KD, Finkelstein MW, Shriver EM. Salivary gland dysfunction and nasolacrimal duct obstruction: stenotic changes following I-131 therapy. Ophthalmic Plast Reconstr Surg. 2015;31(3):e50-2.

70. Ish-Shalom S, Durleshter L, Segal E, Nagler RM. Sialochemical and oxidative analyses in radioactive I131-treated patients with thyroid carcinoma. Eur J Endocrinol. 2008;158(5):677-81.

71. Dottorini ME, Lomuscio G, Mazzucchelli L, Vignati A, Colombo L. Assessment of female fertility and carcinogenesis after iodine-131 therapy for differentiated thyroid carcinoma. J Nucl Med. 1995;36(1):21-7.

72. Spitzweg C, Joba W, Schriever K, Goellner JR, Morris JC, Heufelder AE. Analysis of human sodium iodide symporter immunoreactivity in human exocrine glands. J Clin Endocrinol Metab. 1999;84(11):4178-84.

73. Chung JK. Sodium iodide symporter: its role in nuclear medicine. J Nucl Med. 2002;43(9):1188-200.

74. Choi JS, Park IS, Kim SK, Lim JY, Kim YM. Morphometric and functional changes of salivary gland dysfunction after radioactive iodine ablation in a murine model. Thyroid. 2013;23(11):1445-51.

75. Hara M, Kitabatake T. [Late side effects of radioactive iodine therapy in hyperthyroidism]. Rinsho Hoshasen. 1973;48(8):527-41.

76. da Fonseca FL, Yamanaka PK, Mazoti L, Arakawa-Sugueno L, Kato JM, Matayoshi S. Correlation among ocular surface disease, xerostomia, and nasal symptoms in patients with differentiated thyroid carcinoma subjected to radioiodine therapy: A prospective comparative study. Head Neck. 2017.

77. Baum BJ. Principles of saliva secretion. Ann N Y Acad Sci. 1993;694:17-23.

78. Helman J, Turner RJ, Fox PC, Baum BJ. 99mTc-pertechnetate uptake in parotid acinar cells by the Na+/K+/Cl- co-transport system. J Clin Invest. 1987;79(5):1310-3.

79. Humphrey SP, Williamson RT. A review of saliva: normal composition, flow, and function. J Prosthet Dent. 2001;85(2):162-9.

80. Nicolau J. Fundamentos de Bioquímica Oral. Rio de Janeiro: Guanabara Koogan; 2008.

81. Junqueira LCC, José. Histologia Básica. 13ª ed: Guanabara Koogan; 2017.

82. Tandler B, Gresik EW, Nagato T, Phillips CJ. Secretion by striated ducts of mammalian major salivary glands: review from an ultrastructural, functional, and evolutionary perspective. Anat Rec. 2001;264(2):121-45.

83. Gresik EW. The granular convoluted tubule (GCT) cell of rodent submandibular glands. Microsc Res Tech. 1994;27(1):1-24.

84. Wang SL, Zhao ZT, Li J, Zhu XZ, Dong H, Zhang YG. Investigation of the clinical value of total saliva flow rates. Arch Oral Biol. 1998;43(1):39-43.

85. Diaz-Arnold AM, Marek CA. The impact of saliva on patient care: A literature review. J Prosthet Dent. 2002;88(3):337-43.

86. Romero AC, Bergamaschi CT, de Souza DN, Nogueira FN. Salivary Alterations in Rats with Experimental Chronic Kidney Disease. PLoS One. 2016;11(2):e0148742.

87. Daley TD, Lovas JG. Diseases of the salivary glands: a review. J Can Dent Assoc. 1991;57(5):411-4.

88. Simoes A, de Oliveira E, Campos L, Nicolau J. Ionic and histological studies of salivary glands in rats with diabetes and their glycemic state after laser irradiation. Photomed Laser Surg. 2009;27(6):877-83.

89. Migliorati C, Hewson I, Lalla RV, Antunes HS, Estilo CL, Hodgson B, et al. Systematic review of laser and other light therapy for the management of oral mucositis in cancer patients. Support Care Cancer. 2013;21(1):333-41.

90. Lee SC, Pervaiz S. Apoptosis in the pathophysiology of diabetes mellitus. Int J Biochem Cell Biol. 2007;39(3):497-504.

91. Motegi K, Azuma M, Aota K, Yamashita T, Tamatani T, Harada K, et al. Effect of a mutant form of IkappaB-alpha on 5-fluorouracil-induced apoptosis in transformed human salivary gland cells. Oral Oncol. 2001;37(2):185-92.

92. Elmore S. Apoptosis: a review of programmed cell death. Toxicol Pathol. 2007;35(4):495-516.

93. Jensen SB, Pedersen AM, Reibel J, Nauntofte B. Xerostomia and hypofunction of the salivary glands in cancer therapy. Support Care Cancer. 2003;11(4):207-25.

94. Almeida JP, Kowalski LP. Pilocarpine used to treat xerostomia in patients submitted to radioactive iodine therapy: a pilot study. Braz J Otorhinolaryngol. 2010;76(5):659-62.

95. Mishkin FS. Radionuclide salivary gland imaging. Semin Nucl Med. 1981;11(4):258-65.

96. Nabaa B, Takahashi K, Sasaki T, Okizaki A, Aburano T. Assessment of salivary gland dysfunction after radioiodine therapy for thyroid carcinoma using non-contrast-enhanced CT: the significance of changes in volume and attenuation of the glands. AJNR Am J Neuroradiol. 2012;33(10):1964-70.

97. Cotomacio C, Campos L, Simoes A, Jaguar G, Crosato EM, Abreu-Alves F. Influence of bethanechol on salivary parameters in irradiated patients. Med Oral Patol Oral Cir Bucal. 2017;22(1):e76-e83.

98. Cung TD, Lai W, Svider PF, Hanba C, Samantray J, Folbe AJ, et al. Sialendoscopy in the Management of Radioiodine Induced Sialadenitis: A Systematic Review. Ann Otol Rhinol Laryngol. 2017;126(11):768-73.

99. Plonowska KA, Gurman ZR, Humphrey A, Chang JL, Ryan WR. One-year outcomes of sialendoscopic-assisted salivary duct surgery for sialadenitis without sialolithiasis. Laryngoscope. 2018.

100. Ma C, Xie J, Chen Q, Wang G, Zuo S. Amifostine for salivary glands in high-dose radioactive iodine treated differentiated thyroid cancer. Cochrane Database Syst Rev. 2009(4):Cd007956.

101. Aktoz T, Durmus-Altun G, Usta U, Torun N, Ergulen A, Atakan IH. Radioiodine-induced kidney damage and protective effect of amifostine: An experimental study. Hippokratia. 2012;16(1):40-5.

102. Jaguar GC, Lima EN, Kowalski LP, Pellizzon AC, Carvalho AL, Boccaletti KW, et al. Double blind randomized prospective trial of bethanechol in the prevention of radiation-induced salivary gland dysfunction in head and neck cancer patients. Radiother Oncol. 2015;115(2):253-6.

103. Takeda Y. Irradiation effect of low-energy laser on rat submandibular salivary gland. J Oral Pathol. 1988;17(2):91-4.

104. Simoes A, Nogueira FN, de Paula Eduardo C, Nicolau J. Diode laser decreases the activity of catalase on submandibular glands of diabetic rats. Photomed Laser Surg. 2010;28(1):91-5.

105. Campos L, Nicolau J, Arana-Chavez VE, Simoes A. Effect of laser phototherapy on enzymatic activity of salivary glands of hamsters treated with 5-Fluorouracil. Photochem Photobiol. 2014;90(3):667-72.

106. Fukuoka CY, Torres Schroter G, Nicolau J, Simoes A. Low-power laser irradiation in salivary glands reduces glycemia in streptozotocin-induced diabetic female rats. J Biophotonics. 2016;9(11-12):1246-54.

107. Cowen D, Tardieu C, Schubert M, Peterson D, Resbeut M, Faucher C, et al. Low energy Helium-Neon laser in the prevention of oral mucositis in patients undergoing bone marrow transplant: results of a double blind randomized trial. Int J Radiat Oncol Biol Phys. 1997;38(4):697-703.

108. Simões A. Estudo do efeito da irradiação com laser em baixa intensidade no metabolismo celular das glândulas salivares e na glicemia de ratas diabéticas induzidas por estreptozotocina. São Paulo: Universidade de São Paulo; 2008.

109. Freitas P, Simões A. Lasers in Dentistry: Guide for Clinical Practice2015.

110. Karu TI. [Molecular mechanism of the therapeutic effect of low-intensity laser irradiation]. Dokl Akad Nauk SSSR. 1986;291(5):1245-9.

111. Smith KC. Ignorance of photobiology: a major pitfall in using lasers in medicine. Pain. 47. United States1991. p. 243-5.

112. Brown GC. Nitric oxide and mitochondrial respiration. Biochim Biophys Acta. 1999;1411(2-3):351-69.

113. Karu TI. Mitochondrial signaling in mammalian cells activated by red and near-IR radiation. Photochem Photobiol. 2008;84(5):1091-9.

114. Karu TI, Pyatibrat LV, Kalendo GS. Photobiological modulation of cell attachment via cytochrome c oxidase. Photochem Photobiol Sci. 2004;3(2):211-6.

115. Karu TI, Pyatibrat LV, Afanasyeva NI. A novel mitochondrial signaling pathway activated by visible-to-near infrared radiation. Photochem Photobiol. 2004;80(2):366-72.

116. Karu TI, Tiphlova OA, Matveyets Yu A, Yartsev AP, Letokhov VS. Comparison of the effects of visible femtosecond laser pulses and continuous wave laser radiation of low average intensity on the clonogenicity of Escherichia coli. J Photochem Photobiol B. 1991;10(4):339-44.

117. Karu T. Laser biostimulation: a photobiological phenomenon. J Photochem Photobiol B. 3. Switzerland1989. p. 638-40.

118. Gao X, Xing D. Molecular mechanisms of cell proliferation induced by low power laser irradiation. J Biomed Sci. 2009;16:4.

119. Chow R, Armati P, Laakso EL, Bjordal JM, Baxter GD. Inhibitory effects of laser irradiation on peripheral mammalian nerves and relevance to analgesic effects: a systematic review. Photomed Laser Surg. 2011;29(6):365-81.

120. Markovic AB, Todorovic L. Postoperative analgesia after lower third molar surgery: contribution of the use of long-acting local anesthetics, low-power laser, and diclofenac. Oral Surg Oral Med Oral Pathol Oral Radiol Endod. 2006;102(5):e4-8.

121. Cotomacio CC, Campos L, Nesadal de Souza D, Arana-Chavez VE, Simoes A. Dosimetric study of photobiomodulation therapy in 5-FU-induced oral mucositis in hamsters. J Biomed Opt. 2017;22(1):18003.

122. Campos L, Simoes A, Sa PH, Eduardo Cde P. Improvement in quality of life of an oncological patient by laser phototherapy. Photomed Laser Surg. 2009;27(2):371-4.

123. Simoes A, Siqueira WL, Lamers ML, Santos MF, Eduardo Cde P, Nicolau J. Laser phototherapy effect on protein metabolism parameters of rat salivary glands. Lasers in medical science. 2009;24(2):202-8.

124. Simoes A, Nicolau J, de Souza DN, Ferreira LS, de Paula Eduardo C, Apel C, et al. Effect of defocused infrared diode laser on salivary flow rate and some salivary parameters of rats. Clin Oral Investig. 2008;12(1):25-30.

125. Pavlic V. [The effects of low-level laser therapy on xerostomia (mouth dryness)]. Med Pregl. 2012;65(5-6):247-50.

126. Plavnik LM, De Crosa ME, Malberti AI. Effect of low-power radiation (helium/neon) upon submandibulary glands. J Clin Laser Med Surg. 2003;21(4):219-25.

127. Loncar B, Stipetic MM, Baricevic M, Risovic D. The effect of low-level laser therapy on salivary glands in patients with xerostomia. Photomed Laser Surg. 2011;29(3):171-5.

128. Campos L, Nicolau J, Arana-Chavez VE, Simoes A. Effect of Laser Phototherapy on Enzymatic Activity of Salivary Glands of Hamsters Treated with 5-Fluorouracil. Photochemistry and photobiology. 2013.

129. Ibuki FK, Simoes A, Nicolau J, Nogueira FN. Laser irradiation affects enzymatic antioxidant system of streptozotocin-induced diabetic rats. Lasers Med Sci. 2013;28(3):911-8.

130. Cardiff RD, Miller CH, Munn RJ. Manual hematoxylin and eosin staining of mouse tissue sections. Cold Spring Harb Protoc. 2014;2014(6):655-8.

131. Churg J, Prado A. A rapid Mallory trichrome stain (chromotrope-aniline blue). AMA Arch Pathol. 1956;62(6):505-6.

132. Mohan C, Long K, Mutneja M, Ma J. Detection of end-stage apoptosis by ApopTag(R) TUNEL technique. Methods Mol Biol. 2015;1219:43-56.

133. Kasamatsu T, Kitano Y, Ohbayashi H. [Application of polymer detection systems of Histofine MOUSESTAIN, Mouse MAX-PO and rat MAX-PO for mouse and rat frozen tissue sections]. Rinsho Byori. 2010;58(12):1181-7.

134. Alexander C, Bader JB, Schaefer A, Finke C, Kirsch CM. Intermediate and long-term side effects of high-dose radioiodine therapy for thyroid carcinoma. J Nucl Med. 1998;39(9):1551-4.

135. Song X, Meng Z, Jia Q, Zhang L, Xu K, Tan J, et al. Different Radioiodine Dose for Remnant Thyroid Ablation in Patients With Differentiated Thyroid Cancer: A Meta-analysis. Clin Nucl Med. 2015;40(10):774-9.

136. Schmohl KA, Muller AM, Schwenk N, Knoop K, Rijntjes E, Kohrle J, et al. Establishment of an Effective Radioiodide Thyroid Ablation Protocol in Mice. Eur Thyroid J. 2015;4(Suppl 1):74-80.

137. Sanyal D, Raychaudhuri M. Hypothyroidism and obesity: An intriguing link. Indian J Endocrinol Metab. 2016;20(4):554-7.

138. Rakov H, Engels K, Hones GS, Strucksberg KH, Moeller LC, Kohrle J, et al. Sex-specific phenotypes of hyperthyroidism and hypothyroidism in mice. Biol Sex Differ. 2016;7(1):36.

139. Grewal RK, Larson SM, Pentlow CE, Pentlow KS, Gonen M, Qualey R, et al. Salivary gland side effects commonly develop several weeks after initial radioactive iodine ablation. J Nucl Med. 2009;50(10):1605-10.

ANEXO A Parecer do Comitê de Ética - Decreto nº 6.899

MEDICINA
USP

Faculdade de Medicina da Universidade de São Paulo
Avenida Dr. Arnaldo, 455
Pacaembu – São Paulo – SP

COMISSÃO DE ÉTICA NO USO DE ANIMAIS

Certificamos que o projeto intitulado "**Estudo da hipofunção das glândulas salivares induzida pelo iodo131 radioativo e da laserterapia como seu tratamento: estudo em modelo animal**" protocolo nº **017/16** sob a responsabilidade de **Alyne Simões Gonçalves** e **Luana de Campos**, apresentado pelo Departamento de Radiologia e Oncologia - que envolve a produção, manutenção e/ou utilização de animais pertencentes ao filo Chordata, subfilo Vertebrata (exceto o homem), para fins de pesquisa científica (ou ensino) - encontra-se de acordo com os preceitos da Lei nº 11.794, de 8 de outubro de 2008, do Decreto nº 6.899, de 15 de julho de 2009, e com as normas editadas pelo Conselho Nacional de Controle da Experimentação Animal (CONCEA), e foi aprovado pela COMISSÃO DE ÉTICA NO USO DE ANIMAIS (CEUA) da Faculdade de Medicina da USP em reunião de 09.03.16

Vigência do Projeto	Maio/2016
Espécie/linhagem	Camundongo Balb/C
Nº de animais	70
Peso/Idade	4 semanas
Sexo	macho
Origem	Biotério FMUSP

CEUA-FMUSP, 09 de Março de 2016

Dr. Eduardo Pompeu
Coordenador
Comissão de Ética no Uso de Animais

Comissão de Ética no Uso de Animais da FMUSP
e-mail: ceua.fm@usp.br

ANEXO B Isenção CEUA FOUSP

UNIVERSIDADE DE SÃO PAULO
FACULDADE DE ODONTOLOGIA
Comissão de Ética no Uso de Animais
Tel. (11) 3091 7842
ceuafo@usp.br

Fundada em 1900
"Ex omnibus facit de omnibus"

CERTIFICADO

Certificamos que o Protocolo CEUA/FOUSP **Nº 019/2018** referente ao projeto intitulado: "Estudo da hipofunção das glândulas salivares induzida pelo iodo-131 radioativo e da laserterapia como seu tratamento: Estudo em modelo animal." sob a responsabilidade de execução dos autores Profa. Dra. Alyne Simões Gonçalves e da aluna Gabriela Campos Magliano, foi analisado e considerado isento de análise da CEUA por utilizar material de origem animal: tecidos moles provenientes de outro protocolo.

São Paulo, 10 de agosto de 2018.

Prof. Dr. Victor Elias Arana-Chavez
Coordenador da CEUA/FOUSP

Av. Prof. Lineu Prestes, 2227 – São Paulo, SP – Cep 05508-000
www.fo.usp.br