CAROLINE CARVALHO DOS SANTOS

Análise tomográfica da influência da patência apical sobre o transporte do forame

São Paulo

2018

CAROLINE CARVALHO DOS SANTOS

Análise tomográfica da influência da patência apical sobre o transporte do forame

Versão Corrigida

Dissertação apresentada à Faculdade de Odontologia da Universidade de São Paulo, pelo Programa de Pós-Graduação em **Odontologia (Dentística)** para obter o título de Mestre em **Ciências.**

Área de concentração: Endodontia

Orientador: Prof. Dr. Celso Luiz Caldeira

São Paulo

2018

Autorizo a reprodução e divulgação total ou parcial deste trabalho, por qualquer meio convencional ou eletrônico, para fins de estudo e pesquisa, desde que citada a fonte.

Catalogação-na-Publicação
Serviço de Documentação Odontológica
Faculdade de Odontologia da Universidade de São Paulo

Santos, Caroline Carvalho dos.
Análise tomográfica da influência da patência apical sobre o transporte do forame / Caroline Carvalho dos Santos; orientador Celso Luiz Caldeira. -- São Paulo, 2018.

105 p. : tab., fig. ; 30 cm.

Dissertação (Mestrado) -- Programa de Pós-Graduação em Odontologia. Área de Concentração: Dentística. -- Faculdade de Odontologia da Universidade de São Paulo.

Versão corrigida

1. Transporte apical. 2. Tomografia computadorizada por raios X. 3. Preparo de canal radicular. I. Caldeira, Celso Luiz. II. Título.

Santos CC. Análise tomográfica da influência da patência apical sobre o transporte do forame. Dissertação apresentada à Faculdade de Odontologia da Universidade de São Paulo para obtenção do título de Mestre em Ciências.

Aprovado em: 18 / 03 / 2019

Banca Examinadora

Prof. Dr. GIULIO GAVINI

Instituição: FOUSP_____ Julgamento: APROVADA

Profa. Dra. LAILA GONZALES FREIRE

Instituição: FOUSP_____Julgamento: APROVADA

Prof. Dr. ÉRICO DE MELLO LEMOS

Instituição: UNISANTA_____ _____Julgamento: APROVADA

Dedico este trabalho aos meus pais, José Luiz e Regina Helena. Que me ensinaram que nada é impossível quando há determinação. Obrigada pela força, experiência e acima de tudo, amor. Eu amo muito vocês!

AGRADECIMENTOS

Agradeço primeiramente á Deus, pois a Ele recorri nas horas em que já não havia mais esperança, e Ele me acolheu.

Ao Prof. Dr. Celso Luiz Caldeira pela orientação nesses anos e pela oportunidade concedida desde a especialização. Obrigada por compartilhar tamanha sabedoria e me ouvir pacientemente quando me sentia perdida.

Ao Prof. Dr. Giulio Gavini pela grandiosa ajuda na estatística do presente estudo e por estar sempre de portas abertas quando precisei.

À Prof. Dra. Laila Freire que desde a especialização me ouve e auxilia a clarear as ideias, sempre disposta a ensinar e por ser um grande exemplo para mim.

Ao Prof. Dr. Israel Chilvarquer pela disponibilidade de realizar os exames tomográficos no Indor e análises no software E-VOL. Agradeço igualmente pela tamanha ajuda disposta pelo Prof. Dr. Eduardo Duailib, assim como ao Renan Berbel pela paciência.

Aos professores do departamento de Dentística/Endodontia da FOUSP, em especial à Carla Sipert, Ericka Pinheiro, José Luiz Lage Marques, Manoel Eduardo Machado, Marcelo dos Santos, Igor Prokopowitsch e Mary Caroline Skelton, pelo conhecimento compartilhado nas disciplinas, créditos de graduação e até em conversas pelos corredores do departamento.

À secretaria do departamento de Dentística e de Pós-graduação, em especial à Selma, David, Leandro e Carlos, por estarem dispostos a ajudar em tudo o que precisei. Agradeço igualmente ao senhor Aldo por aturar nossas conversas na salinha e sempre resolver problemas quando estava ao seu alcance.

À Juliana Couto por ser minha amiga desde a especialização, por estar ao meu lado em todas as horas seja na faculdade ou fora dela, pelos áudios desesperados, uma sempre amparando a outra e por ter encarado comigo essa imensa jornada que foi o mestrado!

Ao Hermano Paiva, eu não tenho como agradecer por toda disposição e paciência que você teve em me ajudar. Por ter esse coração maior que o mundo e eu tenho certeza que você ainda vai brilhar muito!

À minha colega de projeto Stephanie Zamalloa, pelos problemas que apenas nós sabemos que ocorreram e conseguimos driblar, pelas coisas que não saíram como queríamos, mas não desanimamos e seguimos. Igualmente agradeço ao Felipe Ferreira, meu professor de especialização e hoje colega de pós-graduação, pelas conversas e por me aguentar em momentos de desespero.

Aos meus queridos amigos de pós-graduação, os forasteiros, não tenho palavras para vocês! Por todas nossas conversas na salinha e churrascos, vocês me ajudaram a crescer muito, seja na vida acadêmica ou pessoal.

Aos meus familiares e amigos, que acreditaram em mim, principalmente à minha tia Fátima, pois melhor e mais gentil que ela não existe. Obrigada por ser minha segunda mãe, eu te amo muito!

Ao meu namorado, Emilio, pelos anos de compreensão, mesmo não entendo muito o porquê do meu desespero, ele me acolheu escutando meus problemas, pelo seu imenso amor e confiança. Agradeço igualmente a sua família, meus sogros Emilio e Christina, minha cunhada Fernanda e seu marido Carlos, que sempre vibraram e rezaram para que tudo desse certo.

Agradeço a minha grande amiga Mariana Branelli Houck por sempre comemorar minhas conquistas e acalentar nas derrotas.

Agradeço à FOUSP, por se tornar minha nova casa, pela oportunidade de ampliar meu conhecimento e de me tornar uma profissional melhor, pela confiança no mérito e ética.

À CAPES pela bolsa de estudos concedida.

“Somos o que pensamos.

Tudo o que somos surge com nossos pensamentos.

Com nossos pensamentos, fazemos o nosso mundo”.

Buda

RESUMO

Santos CC. Análise tomográfica da influência da patência apical sobre o transporte do forame [dissertação]. São Paulo: Universidade de São Paulo, Faculdade de Odontologia; 2018. Versão Corrigida.

As vantagens e desvantagens do uso patência apical no tratamento endodôntico ainda é um assunto muito discutido entre os endodontistas. Em vista disso o presente estudo teve como proposição avaliar por meio de exames de Tomografia Computadorizada de Feixe Cônico qual a interferência da realização ou não da patência apical e o sequente preparo mecânico sobre o transporte apical e na centralização do instrumento no canal radicular. Foram selecionados 60 canais disto-vestibulares de molares superiores extraídos, divididos aleatoriamente em 3 grupos de acordo com o limite de trabalho estabelecido para realizar a patência apical com o instrumento ProDesign Logic #25/.01: na medida do comprimento real do dente, 1 mm além e 1 mm aquém desta medida. A seguir, 6 subgrupos foram formados para o preparo dos canais com o instrumento ProDesign Logic #25/.05 de acordo com diferentes comprimentos de trabalho: no comprimento real do dente e a 1 mm aquém dessa medida. Foram realizadas três tomografias em cada um dos 60 espécimes: tomografia inicial, após a patência e após a instrumentação. Após a reconstrução das imagens resultantes dos escaneamentos, o transporte e a centralização foram medidos e calculados. Os resultados mostraram não haver diferença estatística em relação ao transporte apical após a patência e posterior instrumentação. No grupo em que a patência foi realizada 1 mm além do forame, ocorreu uma maior descentralização do instrumento 2 mm aquém do forame. No grupo em que a patência foi realizada no comprimento real do dente e a instrumentação na mesma medida, o instrumento permaneceu mais centralizado no canal radicular. Pode-se concluir que realizar a patência com o instrumento ProDesign Logic #25/.01 e o posterior preparo com #25/.05 não influenciou no transporte apical porem teve influência sobre a centralização do instrumento no canal radicular.

Palavras-chave: Transporte apical. Tomografia computadorizada. Preparo do canal radicular.

ABSTRACT

Santos CC. Tomographic analysis of the influence of apical patency on the transport of the foramen [dissertation]. São Paulo: Universidade de São Paulo, Faculdade de Odontologia; 2018. Versão Corrigida.

The advantages and disadvantages of apical patency use in endodontic treatment is still a subject much discussed among endodontists. In view of this, the present study had the purpose of evaluating by means of Cone-Beam Computed Tomography examinations, the interference of the apical patency and the subsequent mechanical preparation on the apical transport and the centralization of the instrument in the root canal. A total of 60 distobuccal root canals of maxillary extracted molars were randomly divided into 3 groups according to the work limit established to perform the apical patency with the ProDesign Logic #25/.01 instrument: as measured by the actual tooth length, 1 mm and 1 mm short of this measure. Subsequently, 6 subgroups were formed to prepare the root canals with the ProDesign Logic #25/.05 instrument according to different working lengths: at the actual tooth length and 1 mm below this measurement. Three computed tomography scans were performed in each of the 60 specimens: initial tomography, after patency and after instrumentation. After reconstruction of the images resulting from the scans, transport and centralization were measured and calculated. The results showed no statistical difference in relation to the apical transport after the patency and subsequent instrumentation. In the group of patency was performed 1 mm beyond the foramen, there was a greater decentralization of the instrument 2 mm below the foramen. In the group where the patency was performed on the actual tooth length and the instrumentation to the same extent, the instrument remained more centralized in the root canal. It can be concluded that performing the patency with the ProDesign Logic # 25/.01 instrument and the subsequent preparation with # 25/.05 did not influence the apical transport but had an influence on the centralization of the instrument in the root canal.

Keywords: Apical transport. Computed tomography. Preparation of the root canal.

LISTA DE FIGURAS

Figura 4.1 - Fluxograma da divisão dos grupos 54

Figura 4.2 - Patência apical com o sistema ProDesign Logic #25/.01 55

Figura 4.3 - Preparo com o sistema ProDesign Logic #25/.05 56

Figura 4.4 - Tomógrafo PreXion 3D 58

Figura 4.5 - Posicionamento dos espécimes. A: Suporte de cera utilidade acoplado no tomógrafo; B: Espécimes posicionados no suporte de cera com as raízes vestibulares voltadas para mesma direção 59

Figura 4.6 - Imagens ao nível de 0,5, 1 e 2 mm agrupadas no software de processamento de imagens CDT..... 60

Figura 4.7 - Imagem das medidas no dente 5 do grupo GP nos níveis 0,5, 1 e 2 mm após a patência..... 61

Figura 5.1 - Gráfico representativo do transporte apical após a patência 66

Figura 5.2 - Gráfico representativo da centralização após a patência apical 67

Figura 5.3 - Gráfico representativo do transporte apical após a instrumentação 68

Figura 5.4 - Gráfico representativo da centralização após a instrumentação 69

LISTA DE TABELAS

Tabela 5.1 - Medianas e desvios-padrões das medidas do transporte apical após a patência expressos em mm 65

Tabela 5.2- Medianas e desvios-padrões das medidas da centralização após a patência expressos em mm 66

Tabela 5.3- Medianas e desvios-padrões das medidas do transporte apical após a instrumentação expressos em mm 67

Tabela 5.4- Medianas e desvios-padrões das medidas da centralização após a instrumentação expressos em mm 68

LISTA DE ABREVIATURAS E SIGLAS

#	número
3D	tridimensional
I	instrumentação 1 mm aquém do comprimento real do dente
II	instrumentação no comprimento real do dente
AP	patência apical
CAAE	Certificado de Apresentação para Apreciação Ética
cm	centímetro
CM	*controlled memory*
CRD	comprimento real do dente
CT	comprimento de trabalho
DICOM	Digital Imaging and Communications in Medicine
FOUSP	Faculdade de Odontologia da Universidade de São Paulo
kVp	peak kilovoltage
mA	miliampère
Micro-CT	microtomografia computadorizada
mm	milímetro
NP	sem patência
PQC	preparo químico-cirúrgico
PUI	Irrigação ultrassônica passiva
RDS	radiografia digital de subtração
RPM	rotações por minuto
s	segundos
ZP	patência no comprimento real do dente

LISTA DE SÍMBOLOS

NiTi	Níquel Titânio
NaOCl	Hipoclorito de Sódio

SUMÁRIO

1 INTRODUÇÃO 25
2 REVISÃO DE LITERATURA 29
2.1 PATÊNCIA APICAL 29
2.2 TRATAMENTO TÉRMICO DA LIGA METÁLICA DOS INSTRUMENTOS 32
2.3 METODOLOGIA DE ANÁLISE DO CANAL RADICULAR 37
3 PROPOSIÇÃO 47
4 MATERIAL E MÉTODOS 49
4.1 MATERIAL 49
4.2 MÉTODOS 50
4.2.1 SELEÇÃO DOS DENTES 51
4.2.2 PREPARO DOS DENTES E DIVISÃO DOS GRUPOS EXPERIMENTAIS 52
4.2.3 PREPARO MECÂNICO DOS CANAIS RADICULARES 54
4.2.4 EXAMES TOMOGRÁFICOS 57
4.2.5 ANÁLISE DOS RESULTADOS 59
5 RESULTADOS 65
5.1 TRANSPORTE APICAL APÓS A PATÊNCIA 65
5.2 CENTRALIZAÇÃO APÓS A PATÊNCIA APICAL 66
5.3 TRANSPORTE APICAL APÓS A INSTRUMENTAÇÃO 67
5.4 CENTRALIZAÇÃO APÓS A INSTRUMENTAÇÃO 68
6 DISCUSSÃO 71
7 CONCLUSÕES 79
REFERÊNCIAS 81
APÊNDICES 87
ANEXOS 103

1 INTRODUÇÃO

Um dos objetivos do tratamento endodôntico é a limpeza e descontaminação do sistema de canais radiculares, lograda pela ação mecânica dos instrumentos utilizados no preparo químico-cirúrgico (PQC), aliada a uma ação química obtida pelo emprego de soluções auxiliares de instrumentação. A ampliação e a modelagem dos canais radiculares igualmente compõem os objetivos do tratamento, visando à confecção de um canal com formato cônico de menor diâmetro apical e maior em nível coronário, seguindo a forma do canal anatômico sem alteração do seu trajeto original, mantendo a posição do forame apical e com sua mínima dilatação (Schilder, 1974).

Os instrumentos endodônticos têm a difícil tarefa de proporcionar a permanência da forma e a posição original do canal, sendo expectativa comum à ocorrência de transportes e a descentralização após o seu emprego. Para minimizar a ocorrência de iatrogenias, tais instrumentos passaram por modificações, em relação à liga metálica utilizada para sua confecção, ao seu tratamento térmico ou de superfície, a cinemática realizada e até as técnicas para o seu uso no PQC.

No decorrer da história da endodontia muitas técnicas foram propostas e algumas ainda são comumente utilizadas, como a realização da patência apical. Um assunto ainda discutido entre os profissionais da área é o real conhecimento sobre as vantagens e desvantagens dessa técnica. A controvérsia sobre a necessidade ou não da patência apical tem sido largamente discutida entre diversos autores (Souza, 2006).

A patência é um procedimento em que a porção apical do canal é mantida livre de detritos através da recapitulação, por uma lima de pequeno diâmetro, do forame apical (AAE, 2016).

Quando de sua idealização, o instrumento utilizado foi definido por uma lima K flexível de pequeno diâmetro, que deveria se mover passivamente através da constrição apical, sem ampliá-la (Buchanan, 1989).

Outra definição indica que a patência pode ser obtida com um instrumento de pequeno diâmetro (08 ou 10), apresentando menor massa metálica, que é deslocado passivamente de 0,5 a 1 mm através da constrição apical (Gonzalez Sanchez et al., 2010).

Os profissionais que defendem a não realização da patência apical, alegam que ultrapassar 1 mm da constrição apical para além do forame violaria o princípio de cura, pois o tecido periapical pode ser lesionado ocasionando um corte de um tecido não agredido, invadindo um espaço com células reparadoras e participantes da inflamação na região (Ricucci; Langeland, 1998). Instrumentos de grande diâmetro selecionados para a patência podem destruir uma parada apical, levando a extrusão de uma grande quantidade de detritos infectados para a região periapical, o que poderia aumentar a incidência de dor pós-operatória e até comprometer o resultado do tratamento do canal radicular (Siqueira et al., 2002).

Aqueles que executam a patência enfatizam que o instrumento reduziria os riscos de acidentes processuais, que podem ocorrer devido ao acúmulo de detritos na região apical como a obliteração do canal radicular e consequente perda do limite de trabalho, assim podendo resultar em outros acidentes, como fratura da lima, formação de degrau e perfuração. E que em dentes com necrose, o procedimento aumentaria a limpeza e a desinfecção na total extensão do canal radicular (Siqueira, 2005).

Porém, para que o procedimento ocorra sem prejuízo da morfologia original, é condição ideal que se conheça adequadamente a anatomia e os instrumentos que são utilizados com esta finalidade.

Em 1955, Kuttler relatou que o forame apical geralmente se desvia do centro apical, emergindo lateralmente do ápice. Esse desvio pode induzir o instrumento utilizado na patência a trabalhar com maior frequência em uma parede do forame, especialmente em canais curvos, independente do seu diâmetro ou do movimento aplicado ao cabo do instrumento, podendo causar transporte apical e dano ao forame (Goldberg; Massone, 2002).

Devido ao aço inoxidável demonstrar ser um material com algumas propriedades desfavoráveis como resistência à deformação elástica (rigidez) que,

por exemplo, em canais curvos poderia causar desvios no trajeto original, Walia et al. (1988) tentaram superar as limitações apresentadas introduzindo a liga de Níquel-Titânio (NiTi) na endodontia, que apresentou maior flexibilidade, superior resistência a fratura por fadiga ou torção, superelasticidade, efeito memória de forma entre outras características, durante o preparo do canal radicular.

Com os instrumentos automatizados de NiTi apresentando vantagens como a economia de tempo, a ausência de desvios, a eliminação de detritos pela via coronária, a facilidade de preparo de canais curvos e redução de estresse, os tratamentos da liga metálica continuaram evoluindo na tentativa de minimizar desvantagens, como acidentes e transportes do canal. Com isso surgiram instrumentos automatizados de NiTi com um tratamento térmico de característica CM (*controlled memory*) de memória controlada obtida por modificações térmicas aplicadas na liga durante a sua fabricação, e alguns destes sistemas podem ser utilizados no processo de patência apical de acordo com os fabricantes.

Para a avaliar o resultado da modelagem obtida, um método de estudo que pode ser utilizado para a avaliação do transporte e centralização do preparo é a tomografia computadorizada de feixe cônico (TCFC) (Mamede-Neto et al., 2017), sendo reconhecida como uma ferramenta precisa e não invasiva que permite a avaliação tridimensional quantitativa e qualitativa dos canais radiculares, permitindo imagens axiais sequenciais de canais radiculares da região coronal para a apical, ou vice-versa, sendo útil na determinação da posição exata das estruturas anatômicas, revelando detalhes da anatomia do canal radicular interno (Gambill et al., 1996).

Para prática clínica dos novos sistemas de instrumentos endodônticos de NiTi com tratamento térmico recomendados para a patência, é necessária à investigação sobre seu desempenho na modelagem do canal radicular, pois ainda faltam estudos comparando as metodologias atuais, analisando se as mudanças térmicas sofridas pelos instrumentos interferem no transporte apical e na centralização do instrumento no canal radicular quando realizada a técnica de patência e, se os instrumentos utilizados para o preparo mecânico acompanhariam essas alterações.

2 REVISÃO DA LITERATURA

Com a evolução do tratamento térmico das ligas metálicas dos instrumentos automatizados de NiTi, as investigações sobre o efeito de modelagem estão se tornando mais importantes para entender como o *design*, a cinemática e o tratamento térmico afetam seu desempenho, como na capacidade de se manter centralizado e não causar um desvio da forma original do canal radicular.

Alguns desses instrumentos são indicados para realizar a patência apical, um assunto bastante discutido entre os endodontistas. Essa controvérsia de executar ou não a patência pode ser observada através de estudos que analisaram suas consequências com diferentes métodos de avaliação.

2.1 PATÊNCIA APICAL

Buchanan (1989) relatou que o instrumento para a patência apical deve ser flexível, de pequeno diâmetro, ajustado 1 mm além do comprimento de trabalho (CT), recapitulado após cada instrumento no preparo mecânico para evitar o acúmulo de detritos na parte apical, deve se mover de forma passiva pelo forame, além de poder minimizar o risco de perda do CT e melhorar a irrigação na região apical.

Em 1994, Buchanan referiu que o procedimento de patência apical era ensinado em universidades e executado pelos endodontistas com a intensão de deixar o forame apical patente, evitando a formação de um “plug” de detritos na região, que poderia causar erros no tratamento do canal radicular, como transporte apical e até a perfuração do local.

Estudos de Ricucci e Langeland (1998) sobre os limites de instrumentação do sistema de canais radiculares, enfatizam o motivo dos profissionais que defendem a não realização da patência apical, alegando que ultrapassando 1 mm da constrição apical para além do forame, o tecido periapical pode ser lesionado ocasionando um corte de um tecido não agredido, invadindo um espaço que possui células

reparadoras e participantes da inflamação na região, causando uma ferida maior, violando assim o princípio de cura.

Siqueira et al. (2002) alegaram que ao optar por instrumentos de grande diâmetro para a patência, deve-se estar ciente do risco, pois pode lesionar o tecido periapical, assim como destruir uma parada apical, levando a extrusão de uma grande quantidade de detritos infectados para a região, o que poderia aumentar a incidência de dor pós-operatória e até comprometer o resultado do tratamento do canal radicular.

Tinaz et al. (2005) conferiram a quantidade de extrusão apical mediante a um estudo em *ex vivo*, após ampliar os ápices dos dentes aproximadamente para um diâmetro de 0,2 mm e 0,4 mm, realizaram o preparo mecânico com limas K e o outro com ProFile .04 Taper Series 29. Concluíram que as duas técnicas apresentam uma tendência no aumento da extrusão apical, à medida que o diâmetro da patência apical aumenta, acreditando que os detritos empurrados para a região periapical possam ser responsáveis pela inflamação, pela exacerbação da dor pós-operatória ou até levar a falha da cicatrização apical.

Em 2005 , Siqueira descreveu em um artigo de revisão que o conceito de estabelecer e manter a patência em casos de necrose pulpar é baseado em fatores biológicos e mecânicos. Dentre os fatores mecânicos o instrumento reduziria os riscos de acidentes processuais, que podem ocorrer devido ao acúmulo de detritos na região apical como a obliteração do canal radicular nesta área e consequente perda do limite de trabalho, assim podendo resultar em outros acidentes, como fratura da lima, formação de degrau e perfuração. Esse fator mecânico não só pode ser aplicado em casos de necrose, mas também no tratamento de polpas vitais. Já do ponto de vista biológico, em dentes com necrose, o procedimento aumentaria a limpeza e a desinfecção na total extensão do canal radicular, podendo eliminar microrganismos presentes e impedir o acúmulo de detritos infectados. Tais detritos que quando extruídos para a região periapical podem induzir a dor pós-operatória e causar a persistência de lesões perriradiculares. Mas o fato de que a patência não ter demostrado influência aparente no desenvolvimento de dor pós-operatória sugere que a extrusão apical durante o procedimento pode não ser significante, desde que sejam usados pequenos instrumentos de forma suave e passiva, assim

sendo improvável que os mesmos causarem danos mecânicos relevantes na região periapical. O autor também relata que o alargamento deve ser restrito ao canal radicular sem atingir o seu término, o qual deve ser mantido patente, mas não ampliado além do seu limite.

Em 2006, Souza discutiu sobre a patência apical e a limpeza do forame, devido à polêmica entre os profissionais em relação às vantagens e desvantagens da incorporação dessa técnica durante o tratamento endodôntico. O autor definiu que a patência foi estabelecida com o propósito de deixar o forame apical acessível, sem raspas de dentina, fragmentos de polpa ou outros detritos gerados no decorrer do PQC. Os autores que defendem não realizar esses procedimentos alegam que a limpeza do forame apical é alcançada através da irrigação abundante e da ação da medicação intracanal. Já os autores que executam a patência, relataram que assim é possível eliminar o “plug” de dentina na região apical formado pela instrumentação. Nos casos de lesão periapical, o procedimento é mais aceito pelos pesquisadores, pois a patência minimizaria a ocorrência de um “plug” contaminado, bem como auxiliaria na limpeza da região apical, aumentando o potencial de reparo.

Em 2009, Arias et al. avaliaram se a patência apical influenciaria a incidência, grau ou duração da dor pós-operatória. No grupo de pacientes em que a patência foi mantida, com uma lima K #10 movida passivamente 1m além do CT, entre cada instrumento no PQC. A duração da dor foi maior em dentes com patência realizada nos casos em que os sintomas pré-clínicos já estavam estabelecidos. Enquanto no grupo de dentes com necrose a incidência de dor pós-operatória foi menor e não aumentou em grau ou duração quando a patência foi mantida. Os autores assim concluíram que em certos casos, como diante de necrose pulpar, detritos ou microrganismos aglomerados no ápice podem irritar mais o tecido periapical do que uma pequena lima movida passivamente através do forame explicando que essa técnica poderia não ser tão prejudicial para os tecidos periapicais quanto seus críticos acreditam.

De acordo com Lopes e Siqueira (2015) a patência apical é realizada com um instrumento endodôntico manual de fino calibre (no máximo #25) acionado manualmente por meio do movimento de alargamento parcial à direita ou parcial alternado até o forame apical, assim mantendo o canal cementário desobstruído. O

instrumento deve desobstruir o forame sem ampliá-lo, tendo o canal cementário à forma de um cone truncado com maior diâmetro (0,7 mm) voltado para o forame apical, evitando aumento desnecessário do forame.

Em um estudo controlado randomizado, Yaylali et al. (2018) avaliaram que a manutenção da patência apical em molares com necrose e periodontite apical não aumentou o nível de dor pós-operatória quando comparada aos dentes em que não foi realizada a patência e que houve significativamente menos dor pós-operatória nos primeiros 5 dias, quando a patência apical foi mantida.

Portanto, vistas as condições de sua utilização do ponto de vista anatômico e suas inferências no pós-operatório clínico, cabe também revisar quais os instrumentos e técnicas empregadas, buscando conhecer como minimizar os prejuízos inerentes à patência, principalmente sobre a modelagem e a extrusão de dentina excisada via apical.

2.2 TRATAMENTO TÉRMICO DA LIGA METÁLICA DOS INSTRUMENTOS

O aço inoxidável era a liga metálica de escolha para os instrumentos endodônticos até que o NiTi foi inserido como liga metálica por Walia et al. (1988), devido as suas boas propriedades tais como flexibilidade, elasticidade, resistência à torção, resistência a fratura, biocompatibilidade e memória de forma. Desde então o desenvolvimento dos instrumentos vem ocorrendo, como sua automatização, mudanças na cinemática, tratamento térmico dessa liga metálica e até seu design, buscado um método mais rápido, seguro e eficiente para o preparo e limpeza de canais radiculares.

As propriedades mecânicas e o comportamento da liga de NiTi variam conforme a fabricação do instrumento, dependendo da sua composição química, temperatura de transformação e o tratamento termomecânico utilizado.

Para entender melhor esse comportamento, em 2000, Thompson revisou as características da liga de NiTi, como o seu efeito memória de forma e a superelasticidade, que estão relacionados com uma mudança de fase do estado sólido da liga. Essa mudança é chamada de transformação martensítica, que ocorre devido à aplicação de tensão ou por redução de temperatura. Essa transformação é

uma mudança entre a fase de estrutura cristalina de alta simetria chamada austenita, na qual os átomos se movem por um mecanismo do tipo de cisalhamento e são rearranjados em uma nova estrutura mais estável, sem alterar a sua composição química, mas sofrendo uma alteração na sua forma, assim resultando na memória de forma da liga. É característico da fase austenita ser estável em altas temperaturas e baixos valores de tensão, enquanto a martensita é estável a baixas temperaturas e altos valores de tensão.

Atualmente no mercado odontológico existem mais de 160 sistemas automatizados para a instrumentação do canal radicular, fabricados com diferentes ligas de NiTi, tratados termicamente ou não. Devido a essa gama de opções, Gavini et al. (2018), em uma revisão de literatura discutiram as características das ligas de NiTi que compõem esses instrumentos, a influência das suas propriedades metalúrgicas, mecânicas e a cinemática realizada durante a instrumentação. Os autores dissertaram sobre as mudanças do NiTi nos instrumentos endodônticos, como o tratamento eletroquímico da superfície do instrumento presente no sistema Race, que aumenta a eficiência de corte e reduz os defeitos de fabricação, aumentando a resistência a fadiga. Assim para aumentar a eficiência e segurança dos instrumentos surgiu à liga M-Wire, presente nos sistemas ProTaper Next, Reciproc e WaveOne, mais resistente à fadiga cíclica. Então a Sybron Endo introduziu os sistemas K3XF e Twisted Files, que são submetidos a um tratamento térmico especial após a sua usinagem criando uma mudança de fase adicional, chamada de fase R, na estrutura cristalina da liga, melhorando a flexibilidade e a resistência.

Em meados de 2010 a DS Dental (Johnson City, TN, USA) desenvolveu o tratamento térmico CM-Wire (memória controlada), através do processo de aquecimento e resfriamento da liga NiTi, permitindo que os instrumentos fossem pré-flexionados, conferindo maior resistência à fadiga, flexibilidade e maior capacidade de suportar deformação antes da fratura.

Baseado neste tratamento térmico, a Coltene (Coltene/Whaledent, INC, Cuyahoga Falls, OH) colocou no mercado o sistema HyFlex CM, e posteriormente HyFlex EDM, que possuem o tratamento CM, anunciando ganhos variáveis de 300 a 700% na resistência à fadiga cíclica. Também fabricados com tratamento CM-Wire,

os sistemas ProDesign R e ProDesign Logic possuem seção transversal em forma de S, ponta inativa e ângulos helicoidais variáveis com duas arestas de corte. O sistema ProDesign Logic é usado em movimento rotativo central, que reduz o efeito de rosca. Ele é composto por uma lima única para instrumentação possuindo um instrumento equivalente em diâmetro de ponta para *glide path*, variando para menor apenas a conicidade.

Particularmente quanto aos sistemas ProDesign, de fabricação nacional, alguns estudos têm sido publicados. No estudo de Coelho et al. (2016) foram avaliados os sistemas WaveOne (#25.08), ProDesign Logic (#25.06) e One Shape (#25.06) no preparo de canais radiculares ovais. Utilizaram incisivos inferiores que foram analisados antes e após o preparo com microtomografia computadorizada (micro-CT). Chegaram aos resultados em que o sistema WaveOne proporcionou um maior aumento do volume de canal, mas não influenciou as áreas instrumentadas. O One Shape teve melhor desempenho quando se relaciona o aumento de volume e área instrumentada, enquanto o ProDesign Logic foi o mais rápido para o preparo.

Rodrigues et al. (2016) avaliaram com micro-CT a porcentagem de material obturador remanescente após o retratamento de incisivos laterais superiores com curvatura apical. Os espécimes foram divididos em grupos de acordo com o sistema utilizado para o retratamento e consequente reinstrumentação: remoção do material obturador com Reciproc #25/.08 e a reinstrumentação realizada com o sistema Mtwo #40/.04 e ProDesign Logic #50/.01; ProDesign R #25/.06 seguido pelo sistema ProDesign Logic #40/.05 e ProDesign Logic #50/.01; e brocas Gates-Glidden, instrumentos manuais Hedström e K até o tamanho apical #30, seguidos por limas K #40 e #50 até o CT. Os autores notaram independentemente do grupo analisado, que no nível apical havia uma maior quantidade de material obturador e sugeriram melhores resultados utilizando uma técnica híbrida com a combinação de instrumentos rotatórios e reciprocantes no retratamento de canais curvos. O instrumento ProDesign Logic #50/.01 reduziu significativamente a quantidade de material no terço apical em comparação com instrumentos reciprocantes e aparenta ser adequado para ser utilizado na região apical.

de Menezes et al. (2017) realizaram um estudo com os sistemas ProDesign R, ProDesign Logic e WaveOne Gold em que avaliaram o tempo de instrumentação

em canais artificiais padronizados de resina acrílica e a resistência à fadiga cíclica desses instrumentos em um dispositivo de aço inoxidável que simula um canal, permitindo a rotação livre do instrumento até a sua fratura. Os autores concluíram que o sistema ProDesign Logic levou menor tempo de instrumentação e junto com o ProDesign R apresentou maior resistência à fadiga cíclica que o WaveOne Gold. Explicam que o tratamento térmico CM da liga do instrumento, sua seção transversal e o *glide path* podem ter influenciado esses resultados.

Para comparar os efeitos do uso de Irrigação Ultrassônica Passiva (PUI) e EasyClean na remoção do material obturador residual de canais curvos após o retratamento, Rodrigues et al. (2017) retrataram incisivos laterais superiores extraídos, primeiro utilizando o sistema Reciproc #25/.08 para remoção do material; segundo, a reinstrumentação foi realizada com Mtwo #40/.04; terceiro, com o ProDesign Logic #50/.01. Antes de realizar os procedimentos as raízes foram seccionadas e embutidas em uma mufla de metal com um molde de silicone para permitir que os dentes após o retratamento fossem inseridos na mesma posição para o protocolo de irrigação, assim permitindo usar a microscopia eletrônica de varredura ambiental como método de avaliação. Os resultados mostraram não haver diferença significativa entre os dois métodos de irrigação, embora a PUI tenha possibilitado uma maior área de material removido. A limpeza da curvatura apical do canal neste estudo pode ter ocorrido devido ao aumento apical realizado até um tamanho 50, que foi capaz de ser ampliado com segurança usando o ProDesign Logic, criando um espaço suficiente para a ponta ultrassônica vibrar livremente no irrigante.

Stringheta et al. (2017) avaliaram os defeitos completos e incompletos de dentina através de micro-CT e secção transversal após a instrumentação endodôntica de raízes mesiais de molares inferiores com os sistemas Reciproc (#25/.08), ProTaper Next (#17/.04 e #25/.06), WaveOne Gold (#25/.07) e ProDesign Logic (#25/.01 para patência foraminal e #25/.06 para instrumentação). Para determinar a presença ou ausência de defeitos na dentina ao longo da superfície da raiz as imagens microtomógraficas pré e pós-instrumentação foram avaliadas por 3 especialistas endodônticos pré-calibrados, que também avaliaram as imagens pós-instrumentação por corte transversal. Os resultados apresentaram que nenhum dos sistemas de instrumentação avaliados levou à formação de novos defeitos de

dentina. Mas os defeitos observados apenas na análise de corte transversal e que não estavam presentes nos dois tempos da análise micro-CT, indicaram que aconteceram devido ao procedimento de seccionamento, e não da instrumentação mecanizada.

As propriedades torcionais dos instrumentos ProDesign Logic (#25/.01), ProDesign Logic CM (#25/.01), ProGlider (#16/.02), HyFlex GPF (#15/.01), HyFlex GPF CM (#15/.02 e #20/.02) e Mtwo (#10/.04) foram testadas por Alcalde et al. (2018) em uma máquina de torção. O registro da força de torção e do ângulo de rotação foi monitorado, assim como o torque e ângulo final antes da fratura. Após o teste, quatro instrumentos de cada grupo foram selecionados para que as suas superfícies fraturadas fossem analisadas por microscopia eletrônica de varredura. Os autores encontraram que o instrumento Logic #25/.01 com liga de NiTi convencional, apresentou a maior resistência à torção de os outros instrumentos testados para o *glide path*.

Através de micro-CT o transporte apical e cervical foi observado em canais mesiais de molares inferiores por Pinheiro et al. (2018) após a instrumentação, utilizando diferentes instrumentos mecanizados de NiTi tratado termicamente: ProTaper Gold (#17/.02 para o terço cervical e médio; #19/.35 para abridor de orifício; #20/.04, #20/.07 e #25/.08 no CT), ProDesign S (#30/.10 e #25/.08 para o terço cervical e médio, respectivamente; #25/.01 e #25/.06 no CT), HyFlex CM (#25/.08 para preparo cervical; #20/.04, #25/.04, #20/.06 no CT), HyFlex EDM (#25/.12 para preparo cervical; #10/.05 e #25/.08 no CT) e ProDesign Logic (#25/.01 e #25/.06 no CT). Todos os sistemas testados se comportaram de maneira semelhante; no entanto, HyFlex CM e ProDesign Logic tiveram menores valores de transporte na região cervical, um dos motivos para esses resultados seriam as seções transversais desses instrumentos que consequentemente resultam em seus pequenos núcleos metálicos. Mesmo sem diferença significativa, o Prodesign Logic apresentou o menor valor de transporte apical, esse resultado corrobora com a boa capacidade de instrumentos tratados termicamente de produzirem preparos com baixos valores de transporte ao nível apical.

Com o progresso no tratamento térmico da liga de NiTi uma variedade de pesquisas analisando o comportamento desses novos instrumentos endodônticos no preparo do canal radicular foram realizadas com diferentes métodos de análise.

2.3 METODOLOGIA DE ANÁLISE DO CANAL RADICULAR

Existem vários métodos de análise do preparo mecânico do canal radicular como: a injeção de silicone no interior dos canais (Davis et al., 1972), instrumentação de um canal simulado em bloco de resina (Weine et al., 1975), análise histológica (Walton, 1976), secção da raiz e sua remontagem em uma mufla-molde para avaliar o desgaste das paredes do canal radicular (Skelton-Macedo et al., 1999), radiográfica, proposto por Sydney et al. (1991) para avaliar a ocorrência de desvio apical durante o preparo do canal de uma maneira não invasiva, assim como a micro-CT e a TCFC.

Para avaliar os efeitos dos instrumentos de patência no canal radicular, algumas metodologias foram empregadas. Em 2002, Goldberg e Massone compararam o transporte do forame promovido pela patência com limas manuais do tipo K de aço inoxidável ou de NiTi de diferentes calibres #10, #15, #20 e #25. Cada instrumento foi usado três vezes movendo-se 1 mm através da constrição apical em cada espécime e com uma câmera acoplada a um microscópio, cinco imagens fotográficas do ápice foram tiradas para cada amostra após o uso das limas e uma inicial para o controle. Com as imagens sobrepostas notaram o transporte apical em 60% dos espécimes não havendo diferença entre os grupos, sendo que, em 10 das 30 amostras avaliadas, o transporte começou quando o instrumento #10 foi usado. Os autores também repararam que quando o transporte começou, ele foi aumentado a cada troca de tamanho dos instrumentos, concluindo que se um instrumento de patência for usado, deve-se usar o menor tamanho possível.

Em um estudo realizado por Tsesis et al. (2008), a manutenção da patência mostrou não reduzir o transporte apical ou influenciar a perda do CT em canais radiculares curvo. Os autores utilizaram molares humanos extraídos, nos que verificaram o efeito da patência apical no formato original do canal durante o preparo por duas técnicas diferentes, a de força balanceada com limas K de aço inoxidável e com o sistema LightSpeed de NiTi, estabelecendo a patência com limas K #10 entre cada instrumento. O método de avaliação usado foi com radiografias digitais dos

espécimes sustentados em um prato giratório, em que uma série de radiografias iniciais e pós-preparo com uma lima K no interior do canal foram sobrepostas e as medidas obtidas com um software para indicar o grau de transporte apical a 1, 2 e 4 mm do CT. As sobreposições das imagens digitais permitiu uma avaliação precisa nas alterações da geometria após a patência.

Gonzalez Sanchez et al. (2010) relataram através de um estudo que avaliou o transporte do canal radicular no principal forame após a patência com três diferentes instrumentos cada um passivamente introduzido até a ponta projetar-se 1 mm através do forame, repetindo o movimento 3 vezes depois do uso dos instrumentos destinados para o preparo mecânico. A análise foi feita através de fotografias realizadas com um microscópio em que os espécimes foram posicionados de forma idêntica antes e depois do preparo. O transporte apical aconteceu principalmente em um dos três grupos testados, mas quando usado o instrumento comumente recomendando para o procedimento, K-Flex #08 de aço inoxidável, quase nenhum transporte ocorreu nas amostras.

Vera et al. em 2012 determinaram, em um estudo *in vivo* com canais radiculares amplos instrumentados com o sistema K3 através, divididos em dois grupos, um sem e um com patência 1 mm além do limite de trabalho, avaliados através de imagens digitais e uma solução irrigadora radiopaca utilizada no PQC, perceberam que a manutenção da patência apical com uma lima K-file #10 melhora a distribuição de irrigantes no terço apical.

Devido a boa elasticidade do NiTi e a segurança durante o preparo, Lopreite et al. (2014) decidiram avaliar com um microscópio eletrônico de varredura a deformação do forame causada por limas manuais de aço inoxidável #10 e limas rotatórias do sistema PathFile após utilizadas na patência apical. Para definir o grau de deformação da luz do forame em relação à abertura criada, em percentual com relação ao diâmetro do instrumento empregado para a patência, compararam as imagens inicias com a pós-instrumentação e uma escala foi estabelecida para interpretar os dados coletados. Um software utilizado para a medição que forneceu valores relativos medidos em pixels, calculados comparando-os com a barra padrão da imagem, para calcular as porcentagens avaliadas e a pontuação 1 foi atribuída quando não houve deformação, 2 quando a deformação foi de 1% a 25% do

tamanho do instrumento e 3 quando foi de 26% a 50%. Assim conseguiram observar diferentes graus de deformação, mas não houve diferença entre as técnicas em relação ao transporte.

Os métodos citados anteriormente possuem suas limitações, como perda do espécime ou pela análise ser somente bidimensional. O método de análise ideal seria através de uma visualização em três dimensões da estrutura a ser analisada. A tomografia computadorizada tornou isso possível, no entanto, há algumas décadas, as imagens tomográficas apresentavam baixa resolução, não permitindo mensurações precisas do sistema de canais radiculares. Por isso a micro-CT passou a ser amplamente utilizada em pesquisas, devido a sua fidelidade com as reais dimensões dos canais.

A micro-CT para o uso em pesquisas endodônticas foi avaliada inicialmente por Nielsen et al. em 1995, quando os autores escanearam quatro primeiros molares superiores calcificados extraídos devido à doença periodontal severa. Dois dentes foram instrumentados com o sistema Canal Master tamanho #40 e dois com limas manuais K #40. Um dente de cada grupo foi obturado antes de um novo escaneamento para comparação. Os autores observaram a capacidade do micro-CT representar com precisão a morfologia dental externa e interna, exibir o transporte do canal radicular, avaliar a área e volume comparando a pós instrumentação ou obturação com as imagens iniciais de maneira não destrutiva. Chegando a conclusão de que o método de análise com o micro-CT é uma forma não invasiva de avaliar as mudanças sofridas no sistema de canais radiculares e que possui potencial como um sistema avançado de pesquisa.

Para comparar os efeitos de diferentes técnicas de preparo em relação ao volume do canal e área de superfície utilizando micro-CT, Peters et al. em 2001 analisaram molares superiores extraídos. Os dentes foram escaneados e divididos em quatro grupos para a instrumentação, com limas K de Ni-Ti, LightSpeed, ProFile .04 e GT-Rotary e ao final novamente escaneados. Os resultados mostraram que ao mínimo 35% da área da superfície dos canais permaneceu intocada independente do sistema usado para o preparo e pouca diferença foi encontrada em relação aos tipos de instrumentos. As diferenças no volume de dentina removida, a proporção de área inalterada e o transporte do canal foram calculados usando um software

especialmente desenvolvido. Em relação ao transporte no terço apical não houve um padrão de direção do transporte de canal. Em conclusão, um forte impacto das variações da anatomia do canal foi demonstrado.

Em um estudo *ex vivo* com molares inferiores curvos de dois canais mesiais e forame independente, Freire et al. (2012) compararam a micro-CT e cortes transversais (técnica de Bramante modificada) para análise do transporte apical após instrumentação rotatória com o sistema Twisted File nos canais mesio-vestibulares e EndoSequence nos mesio-linguais. As distâncias pré e pós-operatórias foram medidas a 2,0, 3,5 e 5,0 mm do ápice anatômico, os cortes transversais medidos através de imagens abertas no software ImageJ e as imagens microtomógraficas com o software CTan nas direções mesial e distal em milímetros usando a fórmula [(X1-X2) - (Y1-Y2)], conforme descrito por Gambill (1996). Os autores notaram que os sistemas utilizados para o preparo apresentaram resultados semelhantes com mínimo transporte apical e em relação à análise ambos os métodos reproduzem as dimensões do canal radicular, apesar da precisão do micro-CT ser superior devido à capacidade de preservar os espécimes e fornecer resultados mais aproximados às situações clínicas.

Junaid et al. (2014) compararam o transporte apical após a instrumentação com dois sistemas, Twisted File e WaveOne, ambos utilizados até o diâmetro #25/.08 em canais mesiais de molares inferiores com 20º de curvatura, mantendo a patência com uma lima K #10 ultrapassando 1 mm do CT determinado a 0,5 mm aquém do ápice. O método de análise foi à micro-CT e as imagens pré e pós-instrumentação das seções de 1, 2, 3, 4 e 5 mm foram medidas para avaliar a magnitude e direção do transporte. Os resultados mostraram não existir diferença significativa ($p>0,05$) entre os sistemas avaliados em relação ao transporte apical e que o transporte na direção mesial foi mais amplo que na distal.

Avaliando com micro-CT a capacidade de modelagem, Marceliano-Alves et al. (2015), operando canais mesiais de molares inferiores com instrumentos Reciproc e WaveOne de NiTi M-Wire, Twisted File e HyFlex CM com NiTi tratado termicamente, observaram as mudanças nos parâmetros morfológicos 2D (área, perímetro, fator de forma, arredondamento, diâmetro menor e maior) e 3D (volume, área de superfície, índice de modelo de estrutura), bem como o transporte do canal radicular. Os

resultados mostraram que nenhum dos sistemas preparou todas as paredes dos canais radiculares, as alterações nos parâmetros 3D não foram diferentes entre os grupos, mas no terço apical o Reciproc ocasionou maiores mudanças em vários parâmetros 2D. Twisted File e HyFlex CM conduziram eficiente a manutenção da anatomia original, significantemente (P <0,05) com menor transporte do canal do que Reciproc e WaveOne. Entretanto, estas diferenças não foram susceptíveis de ter significância clínica.

Para avaliar o transporte apical, a centralização e o aumento de volume após a instrumentação, Zanesco et al. (2017) analisaram o preparo dos canais mesio-vestibulares curvos de molares superiores com micro-CT e radiografia digital de subtração (RDS). Os canais foram divididos em grupos e instrumentados com limas K manuais utilizando a técnica *crown-dow*n e *step-back* após o preparo apical, ProTaper Next e Reciproc. A patência foi mantida além do forame apical por instrumentos K #10 e #15. Na micro-CT a fórmula utilizada para calcular o transporte e a centralização foi baseada nos estudos de Gambill et al. (1996) medindo a 1, 4 e 7 mm do ápice, já o volume foi calculado subtraindo-se o volume total do canal instrumentado do volume total do canal não instrumentado (em mm^3). Na RDS foram feitas projeções mesio-distal e vestíbulo-lingual antes e após o preparo com limas K #10 inseridas nos canais, as imagens sobrepostas originou uma nova imagem em que a mudança na localização das pontas dos instrumentos representaram o transporte, medido em milímetros a 1 mm do ápice de acordo com o estudo de Zanette et al. (2014). O resultado do preparo foi semelhante para os instrumentos usados, enquanto a análise do transporte apical foi equivalente entre os dois métodos de avaliação e ocorreu em direção ao lado de fora da curvatura do canal com valores abaixo do limiar considerado clinicamente relevante (0,3 mm). Os autores concluíram que a micro-CT e a RDS foram eficazes para analisar o transporte apical, apesar do micro-CT ser considerado mais preciso.

Para avaliar a capacidade de modelagem por meio de imagens de micro-CT, Venino et al. (2017) escanearam dentes preparados com ProTaper Next e HyFlex EDM. O transporte do canal radicular e a centralização foram qualificados nas direções mesio-distal e vestíbulo-lingual em 5 níveis, também mediram as variações de volume, superfície e forma de secção transversal para os terços apical, médio e coronal. Os resultados comprovaram que os dois sistemas avaliados eram

igualmente eficazes para o preparo, com capacidade de modelagem similar e no que diz respeito ao transporte, ambos os sistemas obtiveram bons efeitos, especialmente no terço apical. O HyFlex EDM apresentou melhor desempenho em termos de transporte na direção vestíbulo-lingual e centralização entre os terços médio e coronal, que quando desgastado em excesso poderia causar um enfraquecimento das paredes dentinárias e até perfurações. Pode-se atribuir o seu bom desempenho a uma maior flexibilidade dos instrumentos com tratamento CM.

Atualmente, com novos aparelhos tomográficos e softwares, a nitidez das imagens da TCFC passou a permitir análises confiáveis do sistema de canais radiculares. Como consequência direta, tornou mais precisa a avaliação tomográfica do transporte do canal e centralização do instrumento.

A análise tomográfica do preparo já havia sido proposta em 1996 por Gambill et al. em um estudo que avaliaram limas manuais de NiTi comparando com as de aço inoxidável usando duas técnicas de instrumentação, através de imagens tomográficas, introduzindo e testando a metodologia proposta. As imagens antes e após a instrumentação foram analisadas e fórmulas foram utilizadas para avaliar extensão e direção do transporte, centralização do preparo e volume de dentina removida. Com os resultados do estudo a tomografia computadorizada mostrou ser um meio reprodutível e não invasivo de avaliar mudanças ocorridas devido à instrumentação no sistema de canais radiculares.

Zanette et al. em 2014 analisaram o transporte apical e espessura de dentina remanescente na região, em canais mesio-vestibulares curvos de primeiros molares superiores após o preparo completo com o sistema ProTaper Universal F3 e F4, com e sem a criação de um *glide path* usando o sistema PathFile, comparando através de RDS e TCFC. Para cada tomada radiográfica os espécimes foram colocados em uma plataforma de madeira para garantir imagens na mesma posição, para cada grupo foram realizadas imagens com instrumentos K, PathFile, F3 e F4 posicionados no CT e os pares de imagens do mesmo dente foram subtraídos para que o transporte fosse calculado com base na diferença (em mm, nas direções vertical/altura e horizontal/largura) entre a ponta do 1º e 2º instrumentos. Para a TCFC foi calculada a espessura (em mm) remanescente da dentina das paredes dos canais em três níveis, a 1, 2 e 3 mm do ápice. Com os dois métodos de análise os

autores conseguiram avaliar entre os resultados que criar um *glide path* com PathFile não apresentou vantagens em relação ao transporte apical, mas resultou em maiores valores de espessura restante da dentina a 2 e 3 mm do ápice radicular.

Agarwal et al. em 2015 realizaram um estudo com canais mesio-vestibulares de molares inferiores com curvatura de 20 a 35º, em que observaram o transporte, a capacidade de centralização e o tempo demandado no preparo mecânico após a instrumentação com os sistemas ProTaper, One Shape e WaveOne, usando TCFC como método de avaliação. Foram utilizadas as imagens tomográficas dos canais radiculares a partir de cortes a 3, 6 e 9 mm do ápice. Os resultados mostraram direções de transporte no nível de 3 mm, ProTaper e WaveOne em direção ao aspecto lateral da curva, enquanto o sistema One Shape permaneceu centralizado, já ao nível de 6 mm todos os grupos apresentaram transporte em direção externa da curva, enquanto a 9 mm mostrou a tendência de transporte dirigido a região de furca. Apesar dos 3 sistemas apresentarem transporte do canal radicular, os de lima única demonstraram capacidade média de transporte e centralização, comparado a ProTaper em canais radiculares curvos, indicando segurança no preparo mecânico.

Simpsy et al. (2016) estudaram a hipótese de que os novos métodos de fabricação e o tipo de movimento dos sistemas WaveOne e HyFlex CM teriam efeito sobre a capacidade de modelagem de canais radiculares moderados ou severamente curvos. Molares mandibulares com curvatura de 20º a 45º foram instrumentados com os sistemas ProTaper em rotação contínua, WaveOne em movimento alternado e HyFlex CM com movimento recíproco, usando TCFC para quantificar o transporte apical a 1, 3 e 5 mm do ápice, através de uma ferramenta com escala de medida de 1 mm para referência. A imagem foi ampliada 1200% e observada em pixels para melhorar a precisão dos valores medidos, esse método foi empregado para eliminar a dificuldade em identificar a margem do canal. Os valores de transporte foram analisados de duas maneiras, grau de transporte com o cálculo de valores absolutos que resultaram de uma fórmula já estabelecida, e a tendência da direção do transporte usando os valores totais obtidos. O grau de endireitamento também foi observado e calculado por outra fórmula. Assim conseguiram concluir comparando os grupos que os novos sistemas com tratamento térmico da liga metálica são instrumentos indicados para o preparo de canais com curvatura

acentuada e os autores sugerem que um estudo com micro-CT poderia fornecer resultados mais precisos.

Moazzami et al. (2016) testaram em um experimento in vitro a quantidade de transporte a níveis de 3, 4 e 5 mm do ápice radicular, induzida por dois sistemas de lima única, Reciproc e Neoniti A1, após o preparo de raízes mesio-vestibulares com curvatura apical de 15 a 30º de molares superiores, usando TCFC. Foi possível registrar as medidas do grau de alteração do canal radicular nas dimensões vestíbulo-lingual e mesio-distal, no qual a Reciproc criou mais transporte comparado ao Neoniti em todas as distâncias avaliadas mantendo o diâmetro de preparo apical semelhante. Para melhorar as vantagens do método de avaliação, com baixa dose de radiação e campo de visão limitado, foi sugerido pelos autores, definir a resolução de 0,1 µm do dispositivo TCFC, tornando-o mais preciso para determinar as menores alterações no sistema de canais radiculares em comparação com os estudos anteriores.

Em 2017, Mamede-Neto et al. avaliaram, por meio TCFC, o transporte e a centralização de diferentes instrumentos rotatórios de NiTi após a instrumentação de pré-molares inferiores com os seguintes sistemas: WaveOne, WaveOne Gold, Reciproc, ProTaper Next, ProTaper Gold, MTwo, BioRaCe e RaCe. Com base na metodologia empregada, apesar de não haver diferenças significativas entre os grupos, todos os instrumentos mostraram um desempenho semelhante em relação ao transporte do canal e à capacidade de centralização.

Na literatura é expressiva a controvérsia sobre executar o procedimento de patência apical, principalmente pelos instrumentos utilizados para a técnica causarem um transporte do ápice radicular. Devido a evolução contínua das ligas de NiTi, a quantidade de estudos comparando instrumentos endodôntico com tratamento térmico é abundante, mostrando que tais mudanças, como a maior flexibilidade e resistência, podem permitir um tratamento com menos deformações e acidentes, visando um preparo com mínimos desvios.

Atualmente para análise do preparo dos canais radiculares o método de escolha bastante utilizado é a micro-CT, mas devido à capacidade de ser executada apenas em estudos in vitro ou em pequenos animais, no presente estudo foi utilizado a TCFC para avaliar o transporte apical e a centralização do instrumento,

devido a evolução dos aparelhos e novos softwares tomográficos que proporcionam imagens mais nítidas e precisas.

A investigação sobre o comportamento dos instrumentos endodônticos com novos tratamentos térmicos é fundamental para realizar procedimentos mais seguros e com êxito; porém, faltam estudos utilizando a TCFC como método de avaliação, em relação ao transporte apical e a centralização do instrumento no canal radicular quando realizada a técnica de patência e posterior preparo mecânico utilizando um sistema com tratamento térmico de memória controlada.

3 PROPOSIÇÃO

A proposição do presente estudo foi avaliar por meio de exames de TCFC qual a interferência da realização ou não da patência apical com um instrumento com tratamento CM sobre o transporte apical e a centralização do instrumento no canal radicular. Ademais, o estudo objetiva analisar a modelagem promovida pelo sequente preparo do canal nas condições de realização de patência.

A hipótese de nulidade é que a realização da patência apical não causa influência sobre o transporte apical e a centralização do instrumento no canal radicular por si só ou pelos instrumentos subsequentes utilizados no preparo.

4 MATERIAL E MÉTODOS

O material e os métodos utilizados na pesquisa estão especificamente descritos abaixo.

4.1 MATERIAL

60 molares superiores humanos extraídos - Banco de dentes permanentes humanos da Faculdade de Odontologia da Universidade de São Paulo (FOUSP);

Agulhas para irrigação NaviTips 30-G (Ultradent, São Paulo/SP);

Álcool 70% (Rioquímica, São José do Rio Preto/SP);

Aparelho de Raios-X (Timex 70 - Gnatus, Ribeirão Preto/SP);

Aparelho de ultrassom Jet Sonic Bp (Gnatus, Ribeirão Preto/SP);

Broca diamantada 1014 HL (KG Sorensen, São Paulo/SP);

Broca Endo-Z (Maillefer, Ballaigues/Swiss);

Caneta de alta rotação (Nsk, Joinville/SC);

Cânulas suctoras do tipo Capillary Tip (Ultradent, São Paulo/SP);

Cera utilidade (Wilson Polidental, São Paulo/SP);

EDTA-T 17% (Farmácia Fórmula e Ação, São Paulo/SP);

Espelho clínico (Golgran, São Paulo/SP);

Explorador de ponta reta (Golgran, São Paulo/SP);

Gaze (Cremer, Brasil);

Hipoclorito de sódio a 1% (Farmácia Fórmula e Ação, São Paulo/SP);

Instrumentos de rotação completa - ProDesign Logic #25/.05 e #25/.01 (Equipamentos Odontológicos Easy, Belo Horizonte/ MG);

Limas manuais tipo K #08 (Dentsply Maillefer, Ballaigues/Suíça);

Máquina fotográfica Canon EOS T3i (Canon, Tóquio/Japão);

Microscópio operatório (Alliance, São Paulo/SP);

Motor eléctrico VDW Silver® (VDW, Munique/Alemanha);

Notebook (HP G42-215BR - Palo Alto, Califórnia/EUA);

Pontas de papéis absorventes estéreis (Dentsply Maillefer, Ballaigues/Suíça);

Programa Graphpad Prism (GraphPad software Inc., La Jolla/USA);

Programa ImageJ (National Institutes of Health, Maryland/USA);

Régua milimetrada endodôntica (Dentsply Maillefer, Ballaigues/Suíça);

Sensor digital Micro Imagem FIT (Acteon Brasil, Indaiatuba/SP);

Seringas plásticas descartáveis de 5ml (Ultradent, South Jordan/UT);

Silicone de Condensação Perfil (Coltene, Altstätten/Suíça);

Software de processamento de imagens CDT (CDT Software, São Paulo/SP);

Software de processamento de imagens E-VOL DX (CDT Software, São Paulo/SP);

Soro fisiológico (LBS Laborasa, São Paulo/SP);

Tomógrafo PreXion 3D (PreXion Inc., Yoshida Dental/Japão).

4.2 MÉTODOS

O preparo dos espécimes para o presente estudo foi realizado no laboratório do Departamento de Dentística da FOUSP e os exames tomográficos no Indor

Imaginologia Odontológica (São Paulo-SP), mediante a prévia aprovação do Comitê de Ética em Pesquisa da FOUSP sob o número CAAE: 95922718.0.0000.0075 (Anexo A).

4.2.1 SELEÇÃO DOS DENTES

Um total de sessenta molares superiores humanos com as raízes disto-vestibulares apresentando um canal independente foram solicitados no Biobanco de Dentes Humanos da FOUSP após a apreciação deste projeto ao Comitê de Ética em Pesquisa da FOUSP.

Para integrar os critérios de inclusão e exclusão, os dentes foram avaliados clinicamente e por meio de tomadas radiográficas. As radiografias foram realizadas com um sensor radiográfico digital (Micro Imagem, Indaiatuba/SP) e a mensuração do ângulo de curvatura do canal disto-vestibular foi revisado utilizando o programa de processamento digital de imagem ImageJ (National Institutes of Health, Maryland/USA), de acordo com o método de Schneider (1971), sendo selecionados apenas dentes com curvatura de até 40º. A média dos ângulos das curvas dos canais foi de 21,7º (APÊNDICE A).

Os dentes selecionados apresentaram ápice completamente formado, câmara pulpar intacta, ausência de tratamento endodôntico prévio, calcificações pulpares, fraturas radiculares, reabsorção interna ou externa e dilacerações na raiz.

Após a cirurgia de acesso, os canais cuja determinação do limite apical não foi possível de ser realizada ou não foi permitida a patência, também foram excluídos do experimento.

Após todos os ensaios os dentes serão restituídos ao Biobanco de Dentes Humanos da FOUSP.

4.2.2 PREPARO DOS DENTES E DIVISÃO DOS GRUPOS EXPERIMENTAIS

Os dentes foram limpos com pontas ultrassônicas (Jet Sonic Bp - Gnatus, Ribeirão Preto/SP) na velocidade nível 10 com irrigação própria do aparelho e mantidos em soro fisiológico (LBS Laborasa, São Paulo/SP) até o início do experimento.

A cirurgia de acesso foi realizada com brocas esféricas diamantadas 1014 HL (KG Sorensen, São Paulo/SP) em alta rotação para a trepanação da câmara pulpar. Em seguida utilizada a broca Endo-Z (Maillefer, Ballaigues/Swiss) para remoção do teto e aplainamento das paredes internas da câmara pulpar.

Em todos os espécimes a exploração inicial foi realizada com um instrumento do tipo K #08 (Dentsply Maillefer, Ballaigues/Suíça) e o limite de trabalho máximo (ou CRD, comprimento real do dente) foi determinado quando a extremidade deste instrumento foi vista coincidente com o forame apical, com o auxilio de um microscópio operatório com aumento de 8 vezes. Este procedimento foi realizado sob extremo cuidado, evitando alterar o diâmetro apical do forame.

Todos os espécimes passaram por três exames tomográficos: inicial, após a patência e após a instrumentação.

Após o escaneamento inicial, os 60 espécimes foram divididos aleatoriamente em 3 grupos (Figura 4.1), de 20 dentes cada, de acordo com o limite de trabalho estabelecido para utilizar o instrumento de patência: coincidente com o CRD (“patência em zero”), 1 mm além do CRD (“patência positiva“) e 1 mm aquém do CRD (sem patência ou “patência negativa”).

Grupo AP (n=20): patência realizada a +1 mm do CRD (“patência positiva”)

Grupo ZP (n=20): patência realizada no CRD (“patência em zero”)

Grupo NP (n=20): instrumento utilizado a -1 mm do CRD (sem patência ou “patência negativa”)

Após utilizar o instrumento para patência apical todos os grupos foram escaneados por um tomógrafo para a segunda varredura, equivalente a pós-

patência. Então a partir desses 3 grupos foram formados 6 subgrupos para a etapa de instrumentação, realizada com um único sistema em todos os espécimes, com 10 dentes cada, de acordo com os diferentes limites de trabalho máximo a serem realizados: 1 mm aquém do CRD (I - “instrumentação negativa”) e no comprimento do CRD (II - “instrumentação em zero”).

A divisão aconteceu de acordo com a realização da patência e o CT pré-determinado para a instrumentação:

Grupo API (n=10): patência positiva e instrumentação negativa

Grupo APII (n=10): patência positiva e instrumentação em zero

Grupo ZPI (n=10): patência em zero e instrumentação negativa

Grupo ZPII (n=10): patência em zero e instrumentação em zero

Grupo NPI (1) (n=10): patência negativa e instrumentação negativa

Grupo NPI (2) (n=10): patência negativa e instrumentação negativa

OBS.: Nota-se que os 20 dentes do grupo NP em que o instrumento de patência permaneceu 1 mm aquém do CRD, quando subdividos o instrumento utilizado para o preparo permaneceu na mesma medida (denominados subgrupos NPI), pois não seria prudente e não simularia a realidade prática se fossem preparados além do limite do CRD, por isso foram apenas subdividos em 1 e 2 para facilitar a análise estatística.

Após o preparo mecânico todos os subgrupos foram escaneados por um tomógrafo para a terceira varredura, equivalente a pós-instrumentação.

Figura 4.1 – Fluxograma da divisão dos grupos

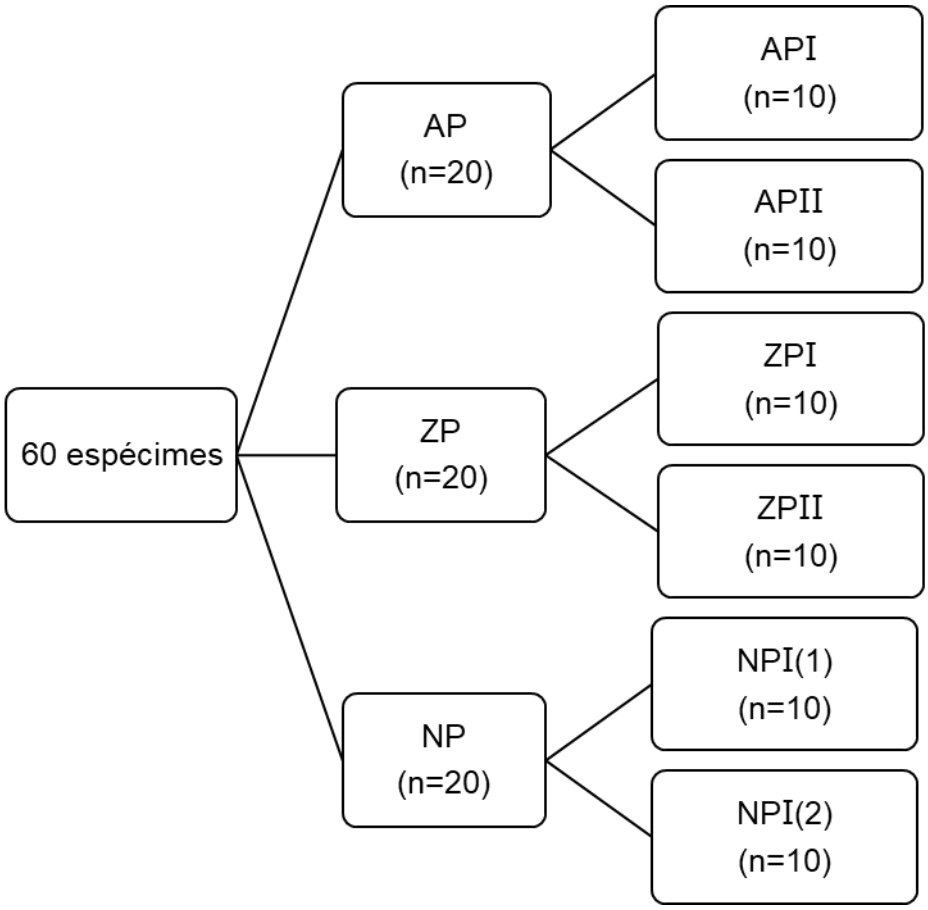

4.2.3 PREPARO MECÂNICO DOS CANAIS RADICULARES

No estudo foi testado um sistema de instrumentos acionados a motor elétrico, indicado para executar a patência do canal radicular: sistema ProDesign Logic (Equipamentos Odontológicos Easy, Belo Horizonte/MG) #25/.01; para a instrumentação: ProDesign Logic #25/.05.

O preparo das amostras foi realizado por um único operador em todos os grupos experimentais.

O canal foi inundado com hipoclorito de sódio (NaOCl) a 1% (Farmácia Fórmula e Ação, São Paulo/SP) colocado em uma seringa descartável de 5 ml (Ultradent, South Jordan/UT) acoplada a uma agulha NaviTip 30G (Ultradent, South

Jordan/UT). Para a patência apical utilizou-se o instrumento ProDesign Logic #25/.01 (Figura 4.2) com um suave movimento de “vaivém” de acordo com o recomendado pelo fabricante, até atingir cuidadosamente o comprimento determinando para a patência em cada grupo. Foi utilizado em cada espécime um volume total de 5 ml de NaOCl para o preparo dessa etapa.

Figura 4.2 – Patência apical com o sistema ProDesign Logic #25/.01

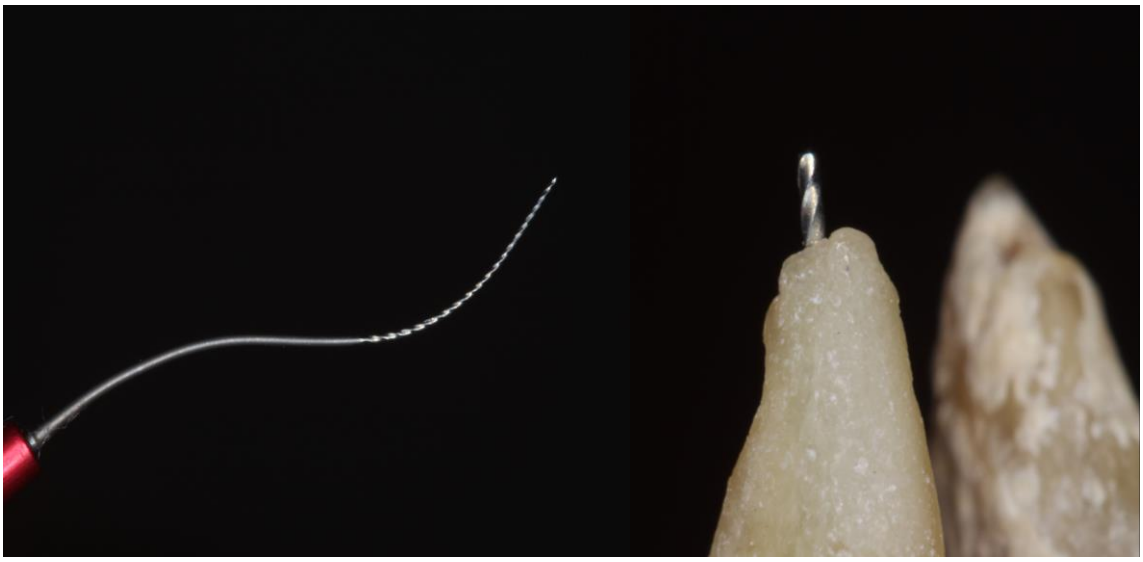

Fonte: A autora

Os instrumentos foram acionados com o motor elétrico VDW Silver® (VDW, Munique/Alemanha) com uma rotação contínua de 350 rpm e um torque de 1 N, de acordo com as instruções do fabricante. Utilizou-se um instrumento novo para cada 2 espécimes, totalizando 30 instrumentos #25/.01.

Ao final dessa etapa, cada canal foi irrigado com 5 mL de NaOCl e seco com pontas de papel estéreis para, assim, serem preparados para o escaneamento tomográfico (grupos AP, ZP e NP) equivalente a pós-patência.

Para a instrumentação, as raízes dos dentes foram cobertas com silicone de condensação (Perfil - Coltene, Altstätten/Suíça), com o objetivo de reter a solução irrigadora intracanal, evitando assim extravasamento pelo forame apical.

Inicialmente o canal foi inundado com NaOCl, a seguir, os preparos realizados com o sistema ProDesign Logic #25/.05 (Figura 4.3) com movimentos suaves em

direção apical, de acordo com as instruções do fabricante, até o limite de trabalho determinado para cada grupo.

Figura 4.3 – Preparo mecânico com o sistema ProDesign Logic #25/.05

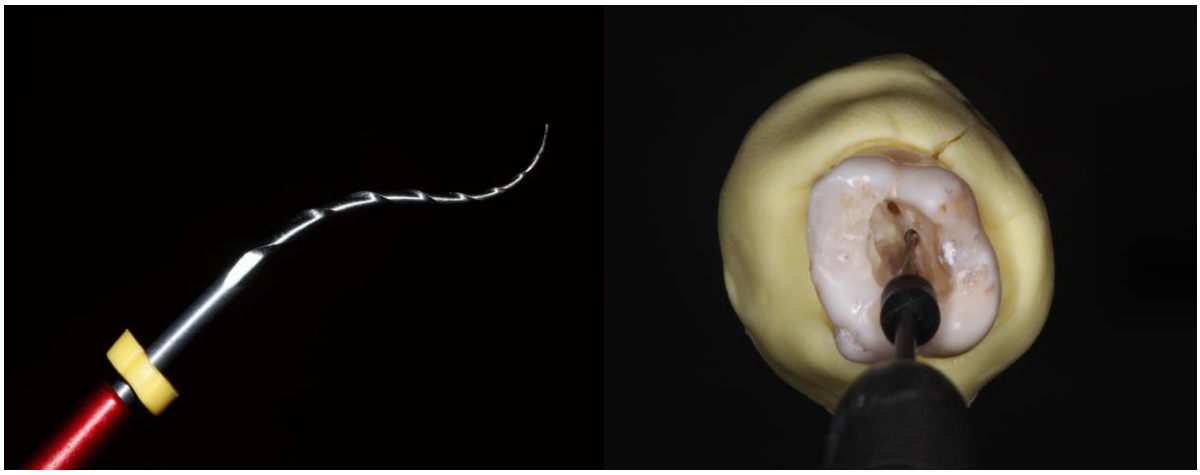

Fonte: A autora

Os instrumentos foram acionados com o motor VDW Silver® com uma rotação contínua de 950 rpm com um torque de 4 N, de acordo com o recomendado pelo fabricante. Utilizou-se um instrumento novo para cada 2 espécimes, totalizando 30 instrumentos #25/.05.

Nessa fase do preparo mecânico, um instrumento #25/.05 de primeiro uso fraturou e um espécime foi substituído por um novo e todas as etapas realizadas novamente.

A cada passo do preparo o instrumento foi limpo com uma gaze e a irrigação realizada com o mesmo conjunto de seringas descartáveis e agulhas utilizados anteriormente, preenchidos com NaOCl, posicionando a agulha apicalmente sem que se prenda nas paredes do canal executando movimentos de “vaivém”. Foi utilizado em cada espécime um total de 5 ml de NaOCl para o preparo dessa etapa.

Após a etapa de instrumentação, irrigou-se o canal com 5 mL de NaOCl e realizou- se uma irrigação final com 5 ml de EDTA-T a 17% (Farmácia Fórmula e Ação, São Paulo/SP), em seguida por uma lavagem com 5 ml novamente de NaOCl. Ao final os canais foram secos com pontas de papel estéreis.

A aspiração concomitante à irrigação foi realizada com a cânula suctora e Capillary Tips (Ultradent, São Paulo/SP) durante todo o procedimento de irrigação, tanto no preparo mecânico dos canais quanto na etapa da patência.

Ao final removeu-se o silicone de condensação para realizar os escaneamentos pós-instrumentação.

4.2.4 EXAMES TOMOGRÁFICOS

As imagens tomográficas foram obtidas utilizando o aparelho PreXion 3D (PreXion Inc., Yoshida Dental/Japão) (Figura 4.4), localizado no Indor Imaginologia Odontológica, com as seguintes configurações: tamanho de voxel 0,1 mm; campo de visão de 5 cm; Hi-res/Hi-density; 90 kVp; 4 mA e 37 s de tempo de exposição. As imagens foram reconstruídas em um conjunto de dados 3D e exportadas no formato DICOM (Digital Imaging and Communications in Medicine), para análise dos resultados por meio do software E-VOL DX (CDT Software, São Paulo/Brasil) a fim de otimizar as imagens.

Figura 4.4 - Tomógrafo PreXion 3D

Fonte: A autora

Todos os 60 espécimes foram submetidos a três escaneamentos: Fase 1 - exame inicial; Fase 2 - exame pós-patência; Fase 3 - exame pós-instrumentação.

Para o escaneamento os espécimes foram montados em suporte de cera utilidade (Wilson Polidental, São Paulo/SP) (Figura 4.5), estabelecendo um padrão da ordem do reposicionamento em todos os exames.

Figura 4.5 – Posicionamento dos espécimes. A: Suporte de cera utilidade acoplado no tomógrafo; B: Espécimes posicionados no suporte de cera com as raízes vestibulares voltadas para mesma direção

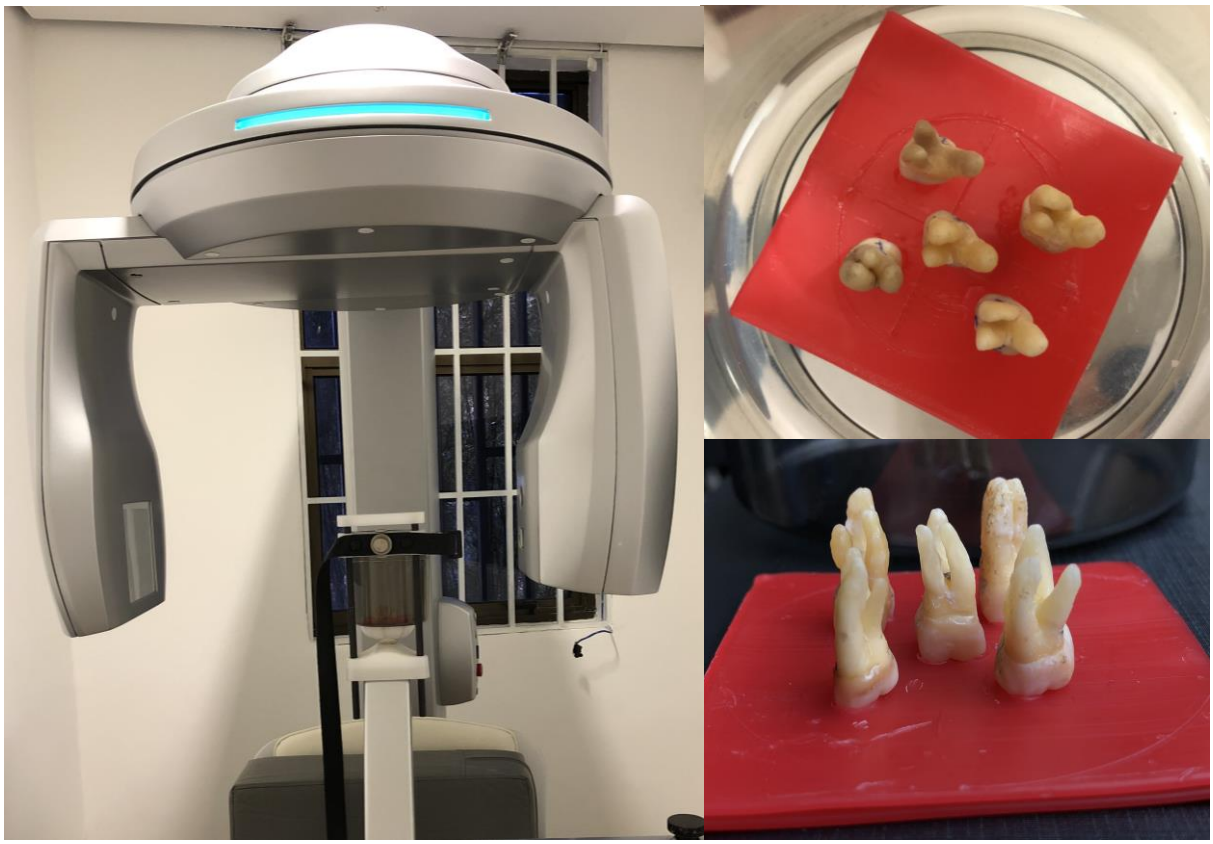

A **B**

Fonte: A autora

4.2.5 ANÁLISE DOS RESULTADOS

Após a reconstrução das imagens resultantes dos escaneamentos realizou-se a etapa de análise e visualização.

O transporte apical do canal radicular e a centralização do instrumento foram medidos antes, depois da patência e do preparo mecânico aos níveis de 0,5, 1 e 2 mm do ápice e após as medidas as imagens foram montadas no software de processamento de imagens CDT (Figura 4.6) para facilitar a documentação das medidas.

Figura 4.6 – Imagens ao nível de 0,5, 1 e 2 mm agrupadas no software de processamento de imagens CDT

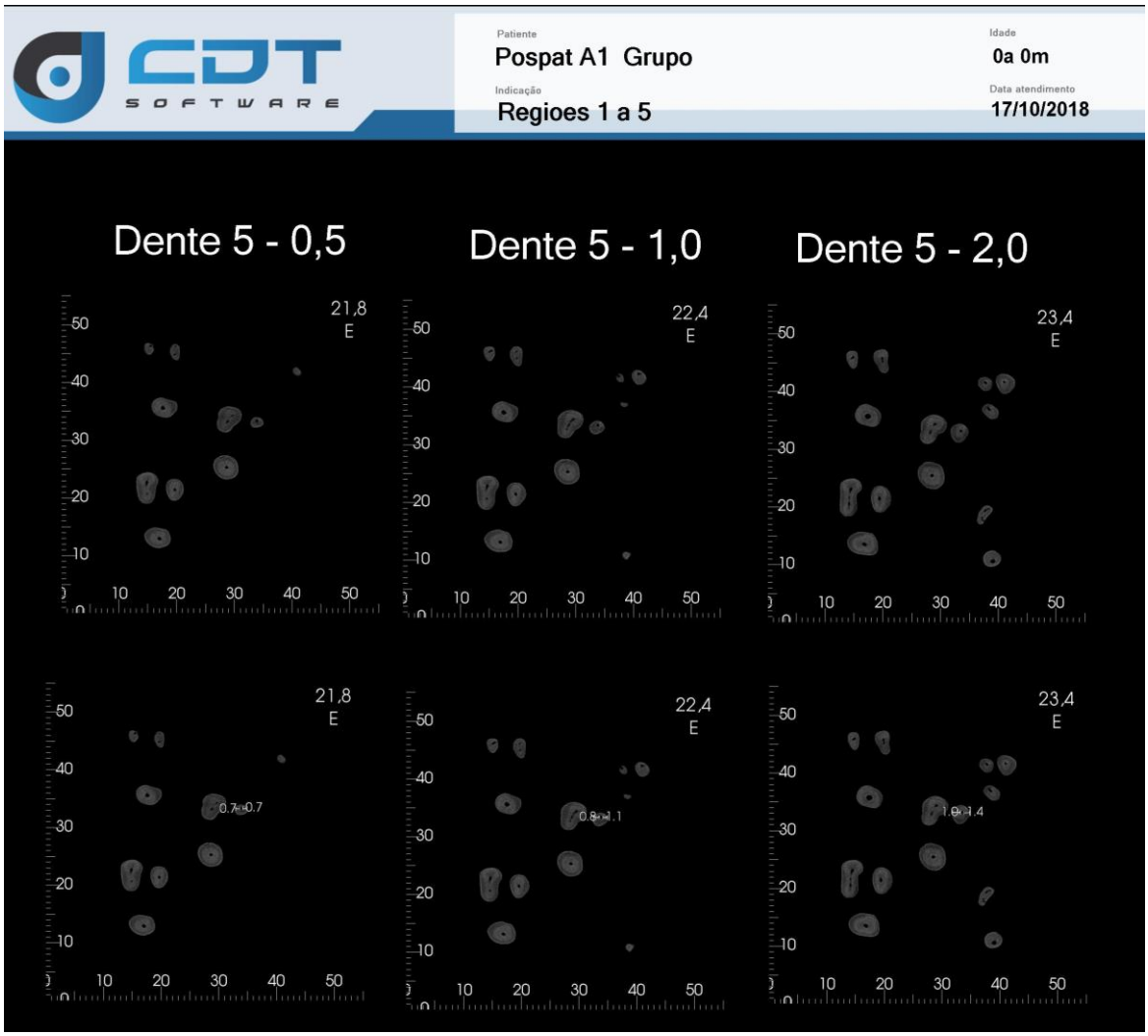

Fonte: A autora

As imagens das raízes foram avaliadas em três diferentes planos (axial, coronal e sagital) a procura da sincronização entre o primeiro (referência) e o segundo (alvo). As inclinações foram feitas para cada espécime e as medidas realizadas com o software de processamento de imagens E-VOL DX. A visualização das imagens foi otimizada usando as ferramentas de ampliação, brilho e ajuste de contraste do software.

A avaliação do transporte apical e da centralização nas imagens tomográficas foi com a técnica desenvolvida por Gambill et al. (1996) através de medidas realizadas nos cortes axiais (Figura 4.7) em que o transporte correspondeu a um desvio do canal após a patência ou após o preparo a partir do seu eixo natural (em

milímetros) através de uma fórmula. A razão média de centralização indicou a capacidade do instrumento em permanecer no eixo central do canal radicular.

Figura 4.7 – Imagem das medidas no dente 5 do grupo AP nos níveis 0,5, 1 e 2 mm após a patência

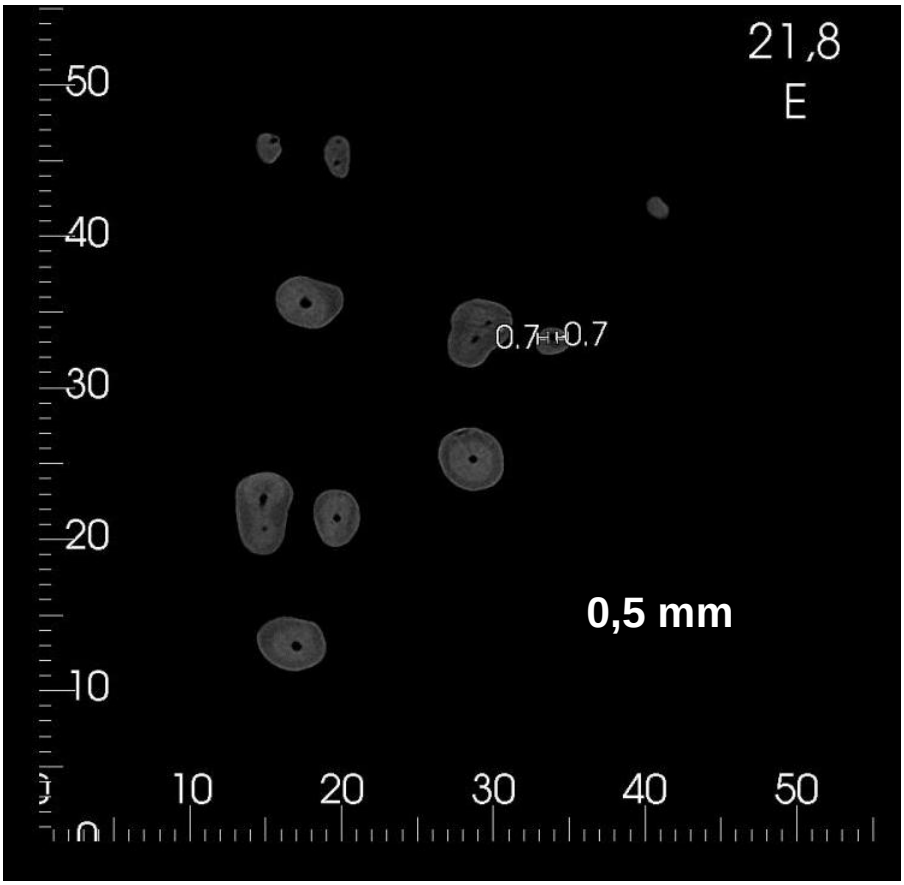

Fonte: A autora

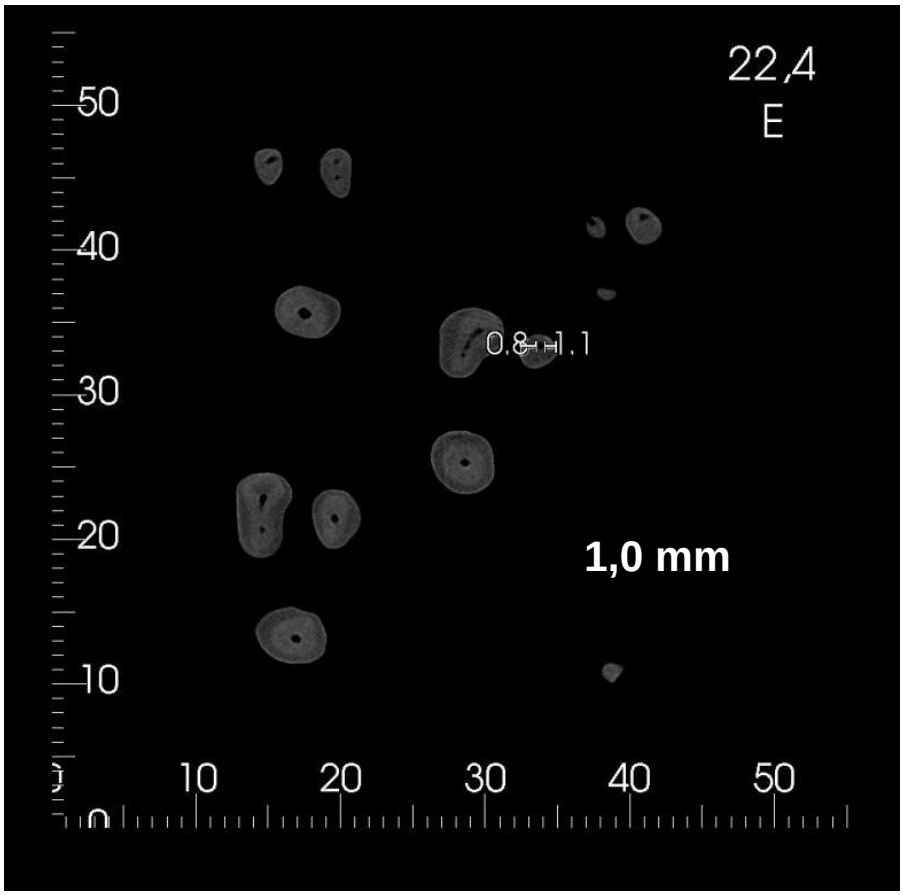

Fonte: A autora

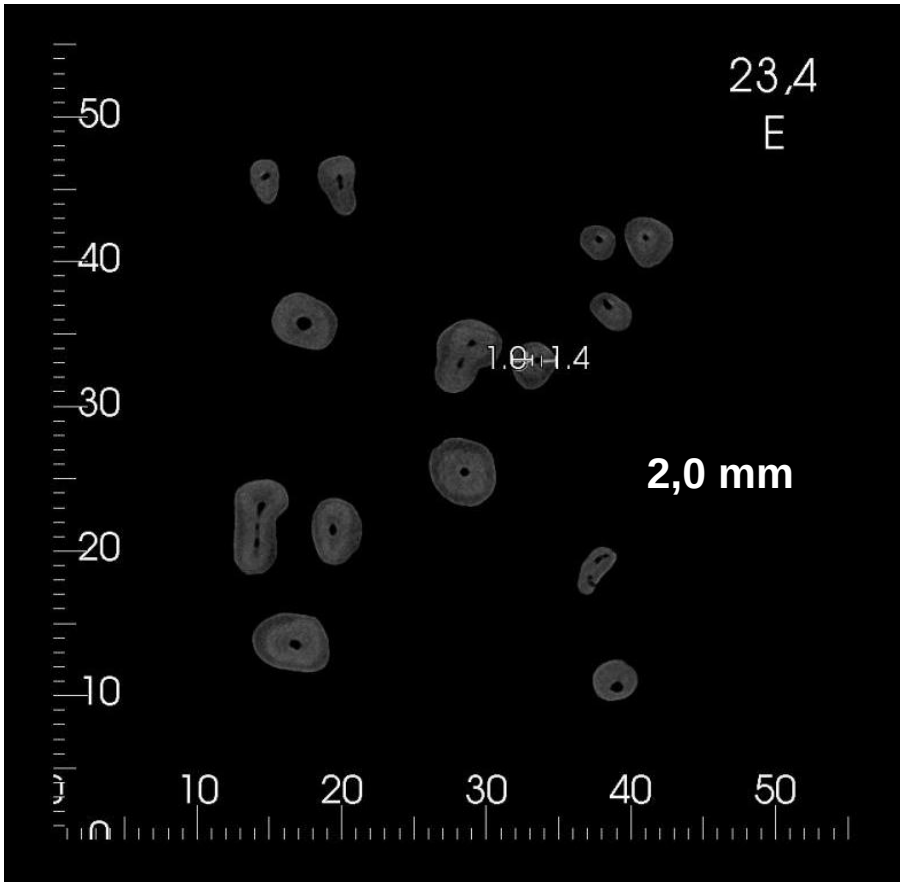

Fonte: A autora

Avaliou-se o transporte apical por este método com a obtenção da distância entre o centro em cada corte das imagens consideradas referencia e alvo nos níveis de interesse, medindo-se a menor distância da periferia do canal até a periferia da raiz. As medidas das imagens de referência e de alvo foram comparadas para avaliar a magnitude e direção do transporte apical usando a seguinte fórmula: (X1 - X2) - (Y1 - Y2), onde X1 representa a menor distância da borda mesial do canal não instrumentado até a borda mesial da raiz, Y1 é a menor distância da borda distal do canal não instrumentado até a borda distal da raiz, X2 é a menor distância da borda mesial do canal instrumentado até a borda mesial da raiz, e Y2 é a menor distância da borda distal do canal instrumentado até a borda distal da raiz. A direção do transporte do canal foi avaliada a partir dos resultados obtidos para cada amostra. Um resultado negativo para a fórmula utilizada indicou o transporte para a porção distal da raiz, enquanto um resultado positivo indicou o transporte para sua porção mesial. Um resultado nulo indicou a ausência de transporte do canal.

Na avaliação da capacidade de centralização, o cálculo para cada seção foi (X1 - X2) para (Y1 - Y2). A ordem poderia mudar, pois a equação foi escolhida de acordo com o valor do numerador, que foi sempre o menor resultado obtido pelas diferenças. Um resultado de 1 indicou uma centralização perfeita; quanto mais próximo o resultado estiver de zero, pior a capacidade do instrumento de permanecer centrado no canal.

Todos os dados foram coletados e tabulados para que fosse possível a análise estatística.

5 RESULTADOS

Os resultados foram avaliados em relação à patência apical e a posterior instrumentação em diferentes níveis para o transporte apical e centralização do instrumento. Todos os valores individuais estão presentes nos apêndices B a M.

5.1 TRANSPORTE APICAL APÓS A PATÊNCIA

Para os resultados encontrados após a patência apical, as medianas e desvios-padrões das medidas do transporte apical estão expressos em mm e foram tabulados separadamente nos níveis 0,5, 1 e 2 mm aquém do forame na tabela 5.1. Os resultados mostram que não houve diferença estatística significante em nenhum dos níveis avaliados ($p<0,05$). A figura 5.1 mostra os gráficos referentes à tabela.

Tabela 5.1 – Medianas e desvios-padrões das medidas do transporte apical após a patência expressos em mm

Nível em relação ao ápice	**AP**	**ZP**	**NP**
0,5 mm	0,05±0,1119	0±0,09234	0±0,06882
1 mm	0±0,08645	0,1±0,09679	0,1±0,0587
2 mm	0,1±0,1152	0,1±0,108	0±0,08127

(Kruskal-Wallis, $p<0,05$)

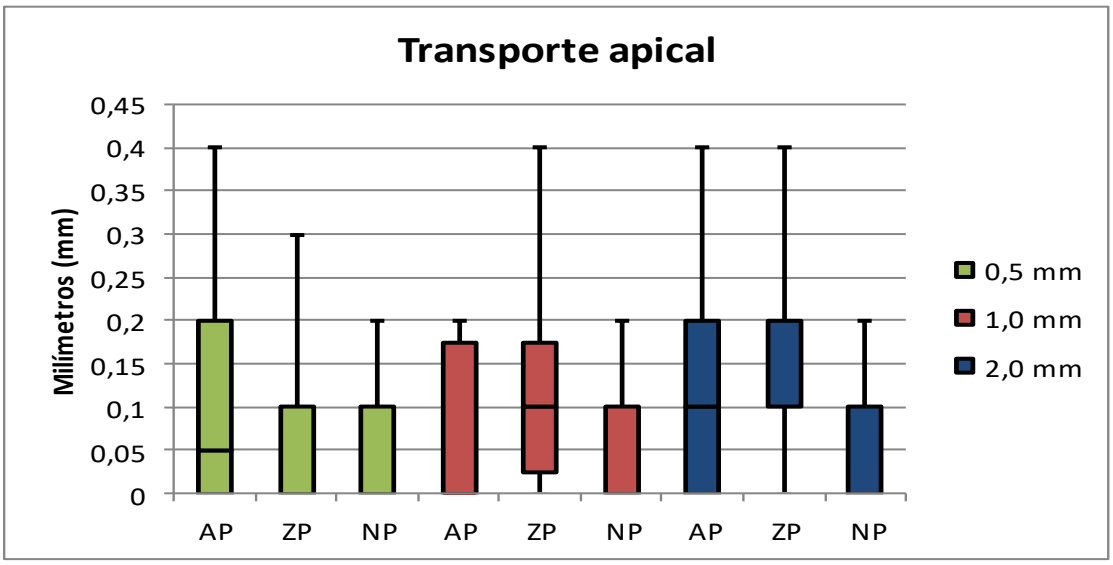

Figura 5.1 – Gráfico representativo do transporte apical após a patência (Kruskal-Wallis, p<0,05)

5.2 CENTRALIZAÇÃO APÓS A PATÊNCIA APICAL

Para os resultados encontrados após a patência apical, as medianas e desvios-padrões das medidas da centralização estão expressos em mm e foram tabulados separadamente nos níveis 0,5, 1 e 2 mm aquém do forame na tabela 5.2. Os resultados mostram que houve diferença estatística significante entre os grupos GP e GN avaliado no nível a 2 mm (p<0,05). A figura 5.2 mostra os gráficos referentes à tabela.

Tabela 5.2 – Medianas e desvios-padrões das medidas da centralização após a patência expressos em mm

Nível em relação ao ápice	AP	ZP	NP
0,5 mm	0±0,2455	0±0,3567	0±0,3078
1 mm	0±0,4128	0±0,3706	0 ±0,3897
2 mm	0±0,06708[A]	0±0,3194[AB]	0±0,4047[B]

Letras maiúsculas diferentes indicam diferença significativa entre os grupos experimentais (Kruskal-Wallis, p<0,05)

Figura 5.2 – Gráfico representativo da centralização após a patência apical

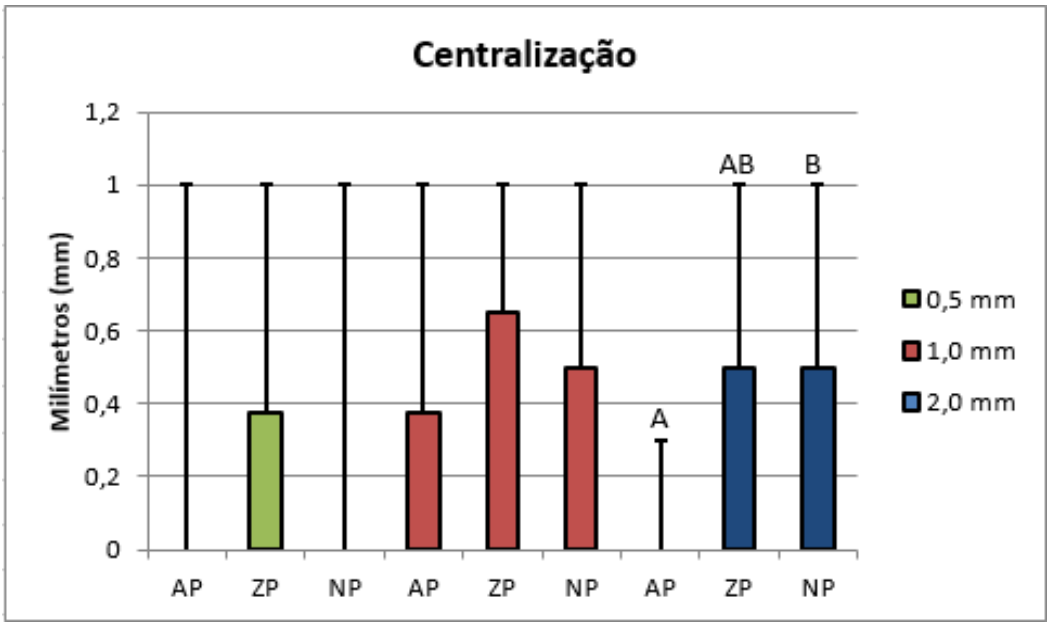

Letras maiúsculas diferentes indicam diferença significativa entre os grupos experimentais (Kruskal-Wallis, p<0,05)

5.3 TRANSPORTE APICAL APÓS A INSTRUMENTAÇÃO

Para os resultados encontrados após a instrumentação, as medianas e desvios-padrões das medidas do transporte apical estão expressos em mm e foram tabulados separadamente nos níveis 0,5, 1 e 2 mm aquém do forame na tabela 5.3. Os resultados mostram que não houve diferença estatística significante em nenhum dos níveis avaliados (p<0,05). A figura 5.3 mostra os gráficos referentes à tabela.

Tabela 5.3 – Medianas e desvios-padrões das medidas do transporte apical após a instrumentação expressos em mm

Nível em relação ao ápice	API	APII	ZPI	ZPII	NPI(1)	NPI(2)
0,5 mm	0,1±0,1174	0±0,05164	0±0,08433	0,25±0,4116	0,25±0,4116	0±0,03162
1 mm	0,1±0,08756	0±0,06992	0,05±0,06992	0,1±0,05164	0,1±0,07379	0,1±0,06749
2 mm	0,2±0,1135	0,1±0,06325	0,1±0,07888	0,1±0,116	0,1±0,06667	0,1±0,09189

(Kruskal-Wallis, p<0,05)

Figura 5.3 – Gráfico representativo do transporte apical após a instrumentação

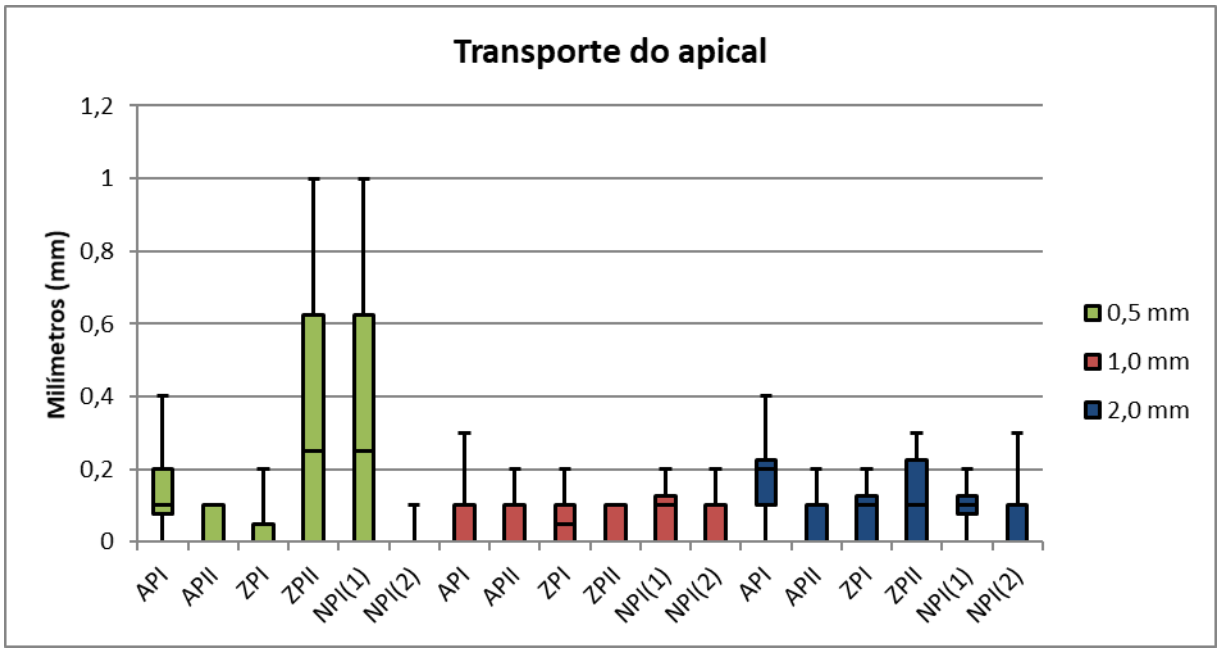

(Kruskal-Wallis, p<0,05)

5.4 CENTRALIZAÇÃO APÓS A INSTRUMENTAÇÃO

Para os resultados encontrados após a instrumentação, as medianas e desvios-padrões das medidas da centralização estão expressos em mm e foram tabulados separadamente nos níveis 0,5, 1 e 2 mm aquém do forame na tabela 5.4. Os resultados mostram que houve diferença estatística significante entre os grupos GPIO e GOIO avaliado no nível a 0,5 mm (p<0,05). A figura 5.4 mostra os gráficos referentes à tabela.

Tabela 5.4 – Medianas e desvios-padrões das medidas da centralização após a instrumentação expressos em mm

Nível em relação ao ápice	API	APII	ZPI	ZPII	NPI(1)	NPI(2)
0,5 mm	0 ± 0^{AB}	0 ± 0^{A}	$0\pm0,3162^{AB}$	$0\pm0,4743^{B}$	0 ± 0^{AB}	0 ± 0^{AB}
1 mm	0±0,3162	0±0,3375	0±0,3653	0,25±0,4116	0±0,4216	0±0,3375
2 mm	0±0,4216	0±0,3375	0±0,253	0,25±0,4116	0±0,4743	0±0,4743

Letras maiúsculas diferentes indicam diferença significativa entre os grupos experimentais (Kruskal-Wallis, p<0,05)

Figura 5.4 – Gráfico representativo da centralização após a instrumentação

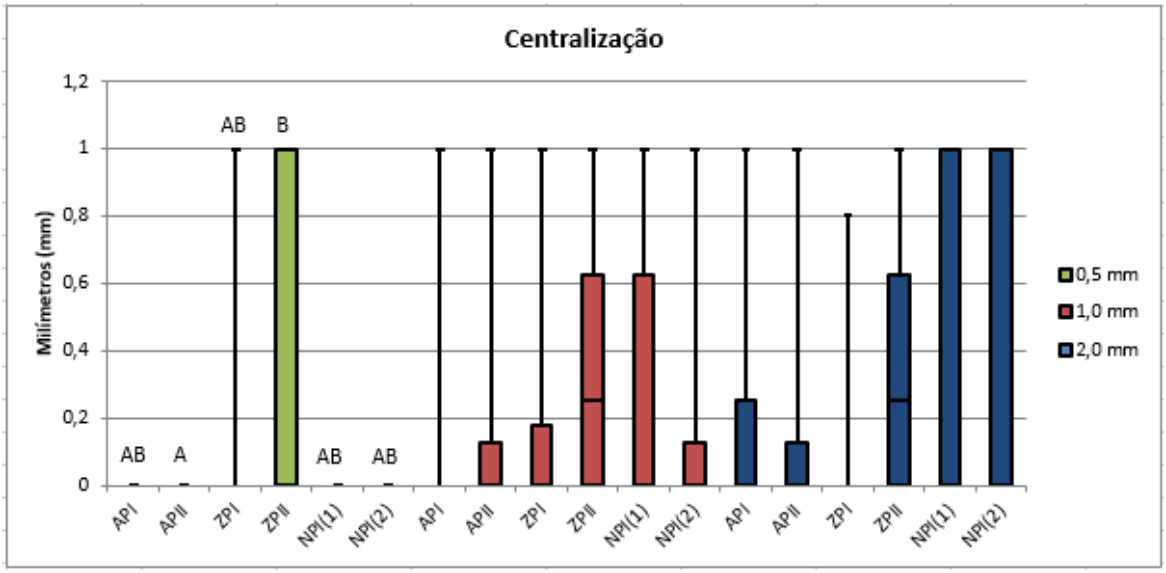

Letras maiúsculas diferentes indicam diferença significativa entre os grupos experimentais (Kruskal-Wallis, $p<0,05$)

6 DISCUSSÃO

O objetivo deste estudo foi avaliar por meio de exames de TCFC se a patência apical influenciaria no transporte do forame e na centralização do canal radicular. Além de analisar e reavaliar a modelagem promovida pelo sequente preparo do canal nas condições de realização de patência. A hipótese nula foi aceita, a patência apical e a posterior instrumentação não apresentaram diferença significativa no transporte do forame. Enquanto para a centralização à hipótese nula foi rejeitada, a patência apical promoveu uma descentralização do canal radicular, o que pode ter causado a tendência da posterior instrumentação acompanhar essa descentralização.

Quanto à metodologia empregada, para o presente estudo foram selecionados os canais disto-vestibulares de molares superiores devido à sua anatomia. A raiz disto-vestibular possui um formato circular, com forame oval ou circular de diâmetros variando de 0,18 a 0,25 mm, normalmente com um único canal e anatomia do tipo I (Wu et al., 2000; Marroquin et al., 2004; Ferreira, 2012).

Em nosso estudo a TCFC foi escolhida como método de análise pois ainda não existem estudos com essa metodologia que avalie os efeitos da patência apical, além de ser uma valiosa ferramenta para analisar a anatomia dental fornecendo imagens tridimensionais de alta qualidade pré e pós-operatórias da secção transversal do canal radicular do nível desejado, permitindo avaliar o transporte e a capacidade de centralização após o preparo do canal radicular (Agarwal et al., 2015; Mamede-Neto et al., 2017).

A TCFC apresenta vantagens, como baixa dose de radiação com um campo de visão limitado, permitindo assim delimitar a área que será investigada. Essa capacidade de limitar o campo de visão acarreta uma melhora da resolução da imagem gerada, possibilitando a visualização com precisão da estrutura desejada (Moazzami et al., 2016).

Outras vantagens da TCFC seriam o fácil acesso com custo diminuído, varredura rápida e não invasiva, permitindo análises quantitativas e qualitativas (Gambill et al., 1996; Michetti et al., 2017). Mesmo a TCFC ter se mostrado uma

ferramenta muito útil, apresenta desvantagens como, por exemplo, a presença de outras estruturas anatômicas poderem gerar ruídos na imagem dificultando a visualização da área requerida (Michetti et al. 2017).

Analisando os métodos de avaliação para investigar o transporte, a centralização e outras mudanças nos canais radiculares, de acordo com Michetti et al. (2017) a micro-CT, até o presente, é considerada o método mais escolhido. Permitindo uma análise diferenciada com uma avaliação quantitativa e qualitativa das alterações que podem ocorrer quando do uso da técnica de patência por meio de uma análise tridimensional, pois suas imagens, ao serem reconstruídas, permitem medições sem destruir as amostras e além de fornecer imagens mais precisas. Os dados de alta resolução obtidos com essa tecnologia, juntamente com a capacidade de combinar e comparar a mesma fatia pré e pós-instrumentação, proporcionaram uma observação altamente concisa para a avaliação do transporte apical, a manutenção ou não do trajeto do canal após a instrumentação, bem como o remanescente de paredes dentinárias (Junaid et al., 2014). Mas suas desvantagens restringem os estudos a amostras pequenas, ainda, o elevado tempo de escaneamento para aquisição da imagem e sua posterior reconstrução, fazem com que seja exclusivo para pesquisas endodônticas *in vitro*.

Para captura das imagens o tomógrafo Prexion 3D foi usado no estudo, pois tem a capacidade de fornecer imagens com tamanho de voxel a 0,1 mm e conforme os estudos de Gambill et al. (1996) e Moazzami et al. (2016) relataram que o tamanho diminuído do voxel melhora a resolução da imagem tornando-a precisa para determinar as menores alterações no sistema de canais radiculares.

Para avaliação do transporte e da centralização as medidas lineares foram realizadas nos cortes axiais (Gambill et al., 1996; Zanette et al., 2014; Agarwal et al., 2015; Moazzami et al., 2016; Simpsy et al., 2016; Mamede-Neto et al., 2017) através do software E-VOL DX. Os softwares tomográficos permitem a reorientação da varredura de acordo com a inclinação de cada dente, além de conseguir melhorar a resolução da imagem obtida, possibilitando modificar os seus parâmetros, assim como no presente estudo, em que o contraste, brilho e a densidade foram ajustados em cada grupo para uma melhor definição das bordas do canal radicular. Além da densidade e do contraste, o software tomográfico usado para o estudo, o E-VOL DX

permite ajustar o *multi-CDT*, *sharpen* e *raio* que são funções responsáveis por diminuir os ruídos da imagem, tornando-a bem definida.

Em relação aos instrumentos que foram avaliados, foi considerado como parâmetro a dificuldade dos instrumentos endodônticos em manter a forma original do canal anatômico e a posição do forame apical com sua mínima dilatação. Esta preocupação levou à investigação dos instrumentos indicados para patência apical, que deve ser realizada preferencialmente com um instrumento flexível, de pequeno diâmetro (Buchanan, 1989).

O transporte do forame causado pelo procedimento de patência com instrumentos do tipo K de aço inoxidável ou de NiTi foi investigado por Goldberg e Massone (2002), os calibres dos instrumentos variavam de #10 até #25, assim notaram que o transporte iniciou com o instrumento #10 e foi aumentado a cada troca de tamanho do instrumento. Por outro lado, Gonzalez Sanchez et al. (2010) também avaliaram o transporte apical e quando usado o instrumento K-Flex #08 de aço inoxidável, quase nenhum transporte ocorreu nas amostras.

Devido à presença de novos sistemas endodônticos indicados para esse procedimento e o fato da escassez de estudo com esses instrumentos, em razão disso surgiu o objetivo deste estudo. Consequentemente foi eleito o sistema ProDesign Logic que por indicação do fabricante possui um primeiro instrumento para patência e seu seguinte instrumento com mesmo diâmetro de ponta, mas com uma conicidade maior para o preparo mecânico. O instrumento selecionado para a patência apical foi o #25/.01 e para a modelagem o #25/.05, uma vez que o fabricante recomenda utilizar instrumentos com diâmetros equivalentes.

As propriedades mecânicas e o comportamento desse instrumento foram estudados por alguns autores. de Menezes et al. (2017) compararam os sistemas ProDesign R, ProDesign Logic e WaveOne Gold em relação ao tempo de instrumentação e a resistência à fadiga cíclica, o resultados apresentaram que os instrumentos composto com o CM-Wire, ProDesign Logic e ProDesign R, apresentaram maior resistência à fadiga cíclica, que poderia ser explicado devido ao seu tratamento térmico, sua seção transversal e o *glide path*. O transporte apical e cervical foi observado por Pinheiro et al. (2018) após a instrumentação com os sistemas ProTaper Gold, ProDesign S, HyFlex CM, HyFlex EDM e ProDesign Logic,

o último, mesmo sem diferença significativa, apresentou o menor valor de transporte apical. Os resultados no nosso estudo corroboram com os anteriores, não houve diferença estatística significante do transporte do canal radicular na região apical quando realizada a patência com o instrumento #25/.01 e o posterior preparo com #25/.05 nos diferentes níveis avaliados. Esses resultados encontrados confirmam a boa capacidade dos instrumentos tratados termicamente, como o ProDesign Logic, de produzirem preparos com baixos valores de transporte ao nível apical e corroboram com outros estudos que demonstrou a capacidade dos instrumentos de NiTi termicamente tratado modelar com baixos valores de transporte ao nível apical (Marceliano-Alves et al., 2015; Venino et al., 2017). A flexibilidade conferida pela liga CM-Wire do instrumento seria capaz de ser um dos motivos para esses baixos valores encontrados para o transporte apical (Simpsy et al., 2016). Concordando com os princípios relatados por Buchanan (1989) em que a flexibilidade da lima, a instrumentação apical passiva e a ausência do bloqueio apical melhoraria a capacidade do instrumento de não alterar a anatomia original de canais curvos.

Siqueira (2005) descreveu em um artigo de revisão que o procedimento de patência apical não causa danos mecânicos relevantes na região periapical desde que sejam usados pequenos instrumentos de forma suave e passiva. Enquanto o nosso estudo mostrou que realizar a patência com um instrumento de diâmetro 25 e conicidade 01 não causou um transporte significativo do forame. Os baixos valores de transporte também podem ser devido ao formato do canal cementário que é de um cone truncado com maior diâmetro (0,7 mm) voltado para o forame apical (Lopes; Siqueira, 2015), assim o instrumento ProDesign Logic #25/.01 cumpriria sua função de desobstruir o forame sem transportá-lo.

Foram selecionados diferentes níveis para a patência nesse estudo, visto que alguns profissionais não utilizam o instrumento além do forame, considerando 1 mm além da constrição apical uma área que não deve ser tocada (Ricucci 1998; Ricucci; Langeland, 1998). Enquanto o fabricante do sistema ProDesign Logic indica realizar a patência apical 1 mm além do forame e a modelagem restringida ao CRD.

Estudos diferem também em relação ao limite do canal radicular para ser realizada patência, dessa maneira foram selecionados três diferentes níveis para patência apical e dois para instrumentação: a patência 1 mm além do forame no

grupo AP e instrumentação 1 mm aquém do forame no grupo API (Gonzalez Sanchez et al., 2010); instrumentação no CRD no grupo APII (de acordo com o fabricante); patência no CRD no grupo ZP e instrumentação 1 mm aquém do forame no grupo ZPI (Tsesis et al., 2008); instrumentação no CRD no grupo NPII e equivalente a não realização da patência os instrumentos foram limitados a 1 mm aquém do forame nos grupos NP, NPI(1) e NPI(2). A escolha dos diferentes limites para a patência apical e a instrumentação teve como objetivo observar a influência no transporte do forame e na centralização do canal radicular.

Como o forame apical geralmente se desvia do centro apical (Kuttler, 1955), a lima de patência pode alterar a anatomia da região, atuando frequentemente em uma parede do forame apical, independente do diâmetro ou do movimento aplicado ao cabo do instrumento (Goldberg; Massone, 2002). Neste experimento o instrumento de patência não causou transporte significativo. Analisando a direção do transporte apical (expresso nos gráficos no apêndice N e O), apesar de ser mínimo, quando realizada a patência a direção do transporte foi, em geral, para mesial enquanto após a instrumentação essa direção foi, em geral, para distal. Não parece haver relação entre o transporte do forame promovido pelo instrumento de patência e o ocorrido após o preparo, visto que nos casos em que ocorreu transporte nem sempre este estava localizado para a mesma direção do promovido anteriormente pela patência.

Além de permitir a análise do transporte apical, foi observado pela TCFC a capacidade de se mensurar a centralização do preparo realizado com sistemas automatizados de NiTi (Oliveira et al., 2009). No presente estudo demonstrou haver uma diferença significativa ($p<0,05$) quando comparado o grupo AP com o NP no nível de 2 mm. Esse resultado significa que realizar a patência apical 1 mm além do forame pode promover uma maior descentralização do que utilizar o instrumento #25/.01 até 1 mm aquém do forame. Essa descentralização pode ter ocorrido por causa da anatomia do canal disto-vestibular a 2 mm, que em média pode variar de diâmetro de 0,25 a 0,33 mm (Wu et al., 2000). O instrumento ProDesign Logic #25/.01 no grupo GP no nível de 2 mm já possui um diâmetro equivalente a 0,28 mm enquanto no grupo NP no mesmo nível teria o diâmetro 0,26 mm, o que poderia justificar a descentralização do grupo AP.

Comparando a centralização após a instrumentação dos espécimes, no nível de 0,5 mm houve diferença significativa ($p<0,05$) entre o grupo ZPII e APII, em que no primeiro grupo o instrumento ficou mais centralizado. A anatomia do canal radicular nesse nível pode ter justificado esses resultados, pois o instrumento ProDesign Logic #25/.05 no grupo ZPII no nível de 0,5 mm teria um diâmetro 0,275 mm e após a patência o instrumento #25/.01 havia tocado aquela área até um diâmetro 0,255 mm. No grupo APII, como o instrumento de patência ultrapassou 1 mm o diâmetro da área tocada pela instrumento seria 0,265 mm e após a instrumentação no nível de 0,5 mm o ProDesign Logic #25/.05 apresentou um diâmetro de 0,275 mm causando assim uma descentralização. O instrumento de patência quando promove uma descentralização, o preparo do canal radicular tende a acompanhar essa descentralização.

No presente estudo, o software EVOL DX proporcionou medidas com apenas uma casa decimal, o que pode justificar resultados mais precisos em estudos que utilizaram softwares que realizam medidas com mais casas decimais.

Outro fator que poderia justificar o transporte apical não ter apresentado desvios significantes poder ser a não sincronização precisa entre uma imagem pré e pós operacional, pois, devido aos ajustes da imagem pelo software, algumas arestas podem ter sido alisadas resultando em bordas regulares dos canais radiculares, tornando diferente das medidas reais, um detalhe também relatado por Gambill et al. (1996). Por isso além de selecionar um tomógrafo de qualidade para a captura das imagens, deve-se escolher um bom software associado com um operador treinado.

O Glossário de Termos Endodônticos define transporte como “a remoção da estrutura da parede do canal na extremidade da curva na metade apical do canal, devido à tendência das limas a se restabelecerem à forma original durante o preparo do canal; pode levar à formação da borda e possível perfuração” (AAE, 2016).

Conforme discutido por Wu et al. (2000) um transporte apical maior que 0,3 mm favoreceria a presença de microrganismos e remanescentes teciduais nas paredes dentinárias, comprometendo a desinfecção, bem como a capacidade de vedação do sistema de canais radiculares, comprometendo a qualidade da obturação, podendo ainda afetar negativamente no futuro prognóstico do tratamento endodôntico. Os valores encontrados no presente experimento demonstram que o

transporte apical causado pelos instrumentos ProDesign Logic não foi significante, mesmo que em pouquíssimos espécimes, possa ter alcançado valores de 0,4 mm.

A relevância clínica deste estudo evidentemente tem que ser constantemente revista para certificar a viabilidade da realização da patência apical com instrumentos de NiTi com memória controlada e seus instrumentos sequentes selecionados no preparo mecânico.

7 CONCLUSÕES

Com base nos resultados obtidos neste estudo por meio de uma análise do canal radicular com TCFC, conclui-se que realizar a patência com o instrumento ProDesign Logic #25/.01 e o posterior preparo com #25/.05 não influenciou no transporte apical porem teve influência sobre a centralização do instrumento no canal radicular.

REFERÊNCIAS[1]

American Association of Endodontists. Glossary of Endodontic Terms. 9 ed. 2016;50.

Agarwal RS, Agarwal J, Jain P, Chandra A. Comparative analysis of canal centering ability of different single file systems using cone beam computed tomography - An in - Vitro study. J Clin Diagnostic Res. 2015;9(5):ZC06-ZC10. doi: 10.7860/JCDR/2015/12097.5863

Alcalde MP, Duarte MAH, Bramante CM, Tanomaru-filho M, Vasconcelos BC, Só MVR, et al. Torsional fatigue resistance of pathfinding instruments manufactured from several nickel-titanium alloys. Int Endod J. 2018 June;51(6):697–704. doi: 10.1111/iej.12879.

Arias A, Azabal M, Hidalgo JJ, de la Macorra JC. Relationship between Postendodontic Pain, Tooth Diagnostic Factors, and Apical Patency. J Endod. 2009 Feb;35(2):189–92. doi: 10.1016/j.joen.2008.11.014.

Buchanan LS. Management of the curved root canal. J Calif Dent Assoc. 1989 Ap;17(4):18–25, 27.

Buchanan LS. The art of endodontics: cleaning and shaping the root canal system. The apical preparation. Part IV of a four-part series on cleaning and shaping root canals. Dent Today. 1994 Jan;13(1):50, 52.

Coelho BS, Amaral ROJF do, Leonardi DP, Marques-da-Silva B, Silva-Sousa YTC, Carvalho FMA de, et al. Performance of Three Single Instrument Systems in the Preparation of Long Oval Canals. Braz Dent J. 2016 Apr;27(2):217–22.

Davis SR, Brayton SM, Goldman M. The morphology of the prepared root canal: a study utilizing injectable silicone. Oral Surg Oral Med Oral Pathol. 1972 Oct;34(4):642–8.

de Menezes SEAC, Batista SM, Lira JOP, de Melo Monteiro GQ. Cyclic Fatigue Resistance of WaveOne Gold, ProDesign R and ProDesign Logic Files in Curved Canals In Vitro. Iran Endod J. 2017;12(4):468–73. doi: 10.22037/iej.v12i4.17494.

Ferreira FP. Estudo da anatomia dental por meio da tomografia computadorizada de feixe-cônico de indivíduos residentes em São Paulo [dissertação]. São Paulo: Universidade de São Paulo, Faculdade de Odontologia; 2012.

Freire LG, Gavini G, Cunha RS, Santos M dos. Assessing apical transportation in curved canals: comparison between cross-sections and micro-computed tomography. Braz Oral Res. 2012;26(3):222–7.

Gambill JM, Alder M, del Rio CE. Comparison of nickel-titanium and stainless steel hand-file instrumentation using computed tomography. J Endod. 1996 Jul;22(7):369–75.

Gavini G, Santos M dos, Caldeira CL, Machado ME de L, Freire LG, Iglecias EF, et al. Nickel–titanium instruments in endodontics: a concise review of the state of the art. Braz Oral Res. 2018 Oct 18;32(suppl 1:e67).

Goldberg F, Massone E. Patency File and Apical Transportation: An In Vitro Study. J Endod. 2002 Jul;28(7):510–1.

Gonzalez Sanchez JA, Duran-Sindreu F, Albuquerque Matos M, Garcia Carabaño T, Mercade Bellido M, Morello Castro S, et al. Apical transportation created using three different patency instruments. Int Endod J. 2010 Apr;43(7):560–4.

Junaid A, Freire LG, da Silveira Bueno CE, Mello I, Cunha RS. Influence of Single-file Endodontics on Apical Transportation in Curved Root Canals: An Ex Vivo Micro–Computed Tomographic Study. J Endod. 2014 May;40(5):717–20. doi: 10.1016/j.joen.2013.09.021.

Kuttler Y. Microscopic investigation of root apexes. J Am Dent Assoc. 1955 May;50(5):544–52.

Lopes H, Siqueira J. Endodontia: Biologia e Técnica. In: 4 ed. Rio de Janeiro: Elsevier Editora Ltda; 2015. p. 1801.

Lopreite G, Basilaki J, Romero M, Hecht P. Evaluation of apical foramen deformation produced by manual and mechanized patency maneuvers. Acta Odontol Latinoam. 2014;27(2):77–81.

Mamede-Neto I, Borges AH, Guedes OA, de Oliveira D, Pedro FLM, Estrela C. Root Canal Transportation and Centering Ability of Nickel-Titanium Rotary Instruments in

Mandibular Premolars Assessed Using Cone-Beam Computed Tomography. Open Dent J. 2017 Feb;11(1):71–8. doi: 10.2174/1874210601711010071.

Marceliano-Alves MFV, Sousa-Neto MD, Fidel SR, Steier L, Robinson JP, Pécora JD, et al. Shaping ability of single-file reciprocating and heat-treated multifile rotary systems: A micro-CT study. Int Endod J. 2015;48(12):1129–36. doi: 10.1111/iej.12412.

Marroquin B, Elsayed M, Willershausenzonnchen B. Morphology of the Physiological Foramen: I. Maxillary and Mandibular Molars. J Endod. 2004 May;30(5):321–8. doi: 10.1111/iej.12412

Michetti J, Basarab A, Diemer F, Kouame D. Comparison of an adaptive local thresholding method on CBCT and mCT endodontic images. Phys Med Biol. 2017 Dec;63(1):015020. doi: 10.1088/1361-6560/aa90ff.

Moazzami F, Khojastepour L, Nabavizadeh M, Seied Habashi M. Cone-Beam Computed Tomography Assessment of Root Canal Transportation by Neoniti and Reciproc Single-File Systems. Iran Endod J. 2016;11(2):96–100. doi: 10.7508/iej.2016.02.004.

Nielsen RB, Alyassin AM, Peters DD, Carnes DL, Lancaster J. Microcomputed tomography: An advanced system for detailed endodontic research. J Endod. 1995 Nov;21(11):561–8.

Oliveira CAP, Meurer MI, Pascoalato C, Silva SRC. Cone-beam computed tomography analysis of the apical third of curved roots after mechanical preparation with different automated systems. Braz Dent J. 2009;20(5):376–81.

Peters OA, Schönenberger K, Laib A. Effects of four Ni-Ti preparation techniques on root canal geometry assessed by micro computed tomography. Int Endod J. 2001 Apr;34(3):221–30.

Pinheiro SR, Alcalde MP, Vivacqua-Gomes N, Bramante CM, Vivan RR, Duarte MAH, et al. Evaluation of apical transportation and centring ability of five thermally treated NiTi rotary systems. Int Endod J. 2018 June;51(6):705–13. doi: 10.1111/iej.12881.

Ricucci D. Apical limit of root canal instrumentation and obturation, part 1. Literature review. Int Endod J. 1998 Nov;31(6):384–93.

Ricucci D, Langeland K. Apical limit of root canal instrumentation and obturation, part 2. A histological study. Int Endod J. 1998 Nov;31(6):394–409.

Rodrigues CT, Duarte MAH, de Almeida MM, de Andrade FB, Bernardineli N. Efficacy of CM-Wire, M-Wire, and Nickel-Titanium Instruments for Removing Filling Material from Curved Root Canals: A Micro–Computed Tomography Study. J Endod. 2016 Nov;42(11):1651–5. doi: 10.1016/j.joen.2016.08.012.

Rodrigues CT, Duarte MAH, Guimarães BM, Vivan RR, Bernardineli N. Comparison of two methods of irrigant agitation in the removal of residual filling material in retreatment. Braz Oral Res. 2017 Dec;31:e113. doi: 10.1590/1807-3107BOR-2017.vol31.0113.

Schilder H. Cleaning and shaping the root canal. Dent Clin North Am. 1974 Apr;18(2):269–96.

Schneider SW. A comparison of canal preparations in straight and curved root canals. Oral Surg Oral Med Oral Pathol. 1971 Aug;32(2):271–5.

Simpsy G, Sajjan G, Mudunuri P, Chittem J, Prasanthi NVD, Balaga P. Shaping ability of reciprocating motion of WaveOne and HyFlex in moderate to severe curved canals: A comparative study with cone beam computed tomography. J Conserv Dent. 2016;19(6):578.

Siqueira JF. Reaction of periradicular tissues to root canal treatment: benefits and drawbacks. Endod Top. 2005 Mar;10(1):123–47.

Siqueira JR J, Rocas I, Favieri A, Machado A, Gahyva S, Oliveira J, et al. Incidence of Postoperative Pain After Intracanal Procedures Based on an Antimicrobial Strategy. J Endod. 2002 June;28(6):457–60.

Skelton-Macedo MC, Cardoso RJA BA. Sistema de corte transversal simplificado para estudo da morfologia do canal radicular e técnicas de preparo. Endod Clin Pract Educ Res. 1999;1(2).

Souza RA. The importance of apical patency and cleaning of the apical foramen on root canal preparation. Braz Dent J. 2006;17(1):6–9.

Stringheta CP, Pelegrine RA, Kato AS, Freire LG, Iglecias EF, Gavini G, et al. Micro–computed Tomography versus the Cross-sectioning Method to Evaluate Dentin Defects Induced by Different Mechanized Instrumentation Techniques. J Endod. 2017 Dec;43(12):2102–7. doi: 10.1016/j.joen.2017.07.015.

Sydney GB, Batista A, de Melo LL. The radiographic platform: A new method to evaluate root canal preparation in vitro. J Endod. 1991 Nov;17(11):570–2.

Thompson SA. An overview of nickel-titanium alloys used in dentistry. Int Endod J. 2000 Jul;33(4):297–310.

Tinaz AC, Alacam T, Uzun O, Maden M, Kayaoglu G. The effect of disruption of apical constriction on periapical extrusion. J Endod. 2005 Jul;31(7):533–5.

Tsesis I, Amdor B, Tamse A, Kfir A. The effect of maintaining apical patency on canal transportation. Int Endod J. 2008 May;41(5):431–5. doi: 10.1111/j.1365-2591.2008.01387.x.

Venino PM, Citterio CL, Pellegatta A, Ciccarelli M, Maddalone M. A Micro–computed Tomography Evaluation of the Shaping Ability of Two Nickel-titanium Instruments, HyFlex EDM and ProTaper Next. J Endod. 2017 Apr;43(4):628–32. doi: 10.1016/j.joen.2016.11.022.

Vera J, Hernández EM, Romero M, Arias A, van der Sluis LWM. Effect of Maintaining Apical Patency on Irrigant Penetration into the Apical Two Millimeters of Large Root Canals: An In Vivo Study. J Endod. 2012 Oct;38(10):1340–3. doi: 10.1016/j.joen.2012.06.005.

Walia HM, Brantley WA, Gerstein H. An initial investigation of the bending and torsional properties of Nitinol root canal files. J Endod. 1988 Jul;14(7):346–51.

Walton R. Histologic evaluation of different methods of enlarging the pulp canal space. J Endod. 1976 Oct;2(10):304–11.

Weine FS, Kelly RF, Lio PJ. The effect of preparation procedures on original canal shape and on apical foramen shape. J Endod. 1975 Aug;1(8):255–62.

Wu MK, R'oris A, Barkis D, Wesselink PR. Prevalence and extent of long oval canals in the apical third. Oral Surg Oral Med Oral Pathol Oral Radiol Endod. 2000 June;89(6):739–43.

Yaylali IE, Kurnaz S, Tunca YM. Maintaining Apical Patency Does Not Increase Postoperative Pain in Molars with Necrotic Pulp and Apical Periodontitis: A Randomized Controlled Trial. J Endod. 2018 Mar;44(3):335–40. doi: 10.1016/j.joen.2017.11.013.

Zanesco C, Só MVR, Schmidt S, Fontanella VRC, Grazziotin-Soares R, Barletta FB. Apical Transportation, Centering Ratio, and Volume Increase after Manual, Rotary, and Reciprocating Instrumentation in Curved Root Canals: Analysis by Micro-computed Tomographic and Digital Subtraction Radiography. J Endod. 2017 Mar;43(3):486–90. doi: 10.1016/j.joen.2016.11.006.

Zanette F, Grazziotin-Soares R, Flores ME, Camargo Fontanella VR, Gavini G, Barletta FB. Apical Root Canal Transportation and Remaining Dentin Thickness Associated with ProTaper Universal with and without PathFile. J Endod. 2014 May;40(5):688–93. doi: 10.1016/j.joen.2016.11.006.

APÊNDICE A – Tabela dos valores e da média dos ângulos dos canais disto-vestibulares

Dente	Ângulo
1	12
2	30
3	26
4	20
5	27
6	16
7	7
8	25
9	9
10	21
11	26
12	14
13	25
14	12
15	15
16	32
17	23
18	19
19	27
20	16
21	19
22	24
23	30
24	29
25	33
26	23
27	13
28	7
29	38

30	23
31	33
32	21
33	21
34	32
35	32
36	14
37	15
38	27
39	30
40	18
41	21
42	12
43	21
44	18
45	27
46	30
47	23
48	17
49	15
50	14
51	23
52	38
53	20
54	18
55	28
56	22
57	28
58	14
59	17
60	12
Média	21,7

APÊNDICE B – Tabela dos valores totais das medidas iniciais em mm utilizadas para o cálculo do transporte e centralização no grupo AP

AP						
	0,5 mm		1,0 mm		2,0 mm	
Dente	X Inicial	Y Inicial	X Inicial	Y Inicial	X Inicial	Y Inicial
1	0,8	0,7	0,9	1,1	1,0	1,4
2	0,3	0,8	0,5	0,8	0,7	0,8
3	0,5	1,2	0,8	1,3	1,1	1,4
4	1,3	0,6	1,2	0,9	1,2	1,7
5	0,7	0,9	1,1	1,0	1,5	1,1
6	0,5	0,9	0,4	1,3	0,8	1,5
7	0,4	0,5	0,7	0,6	0,7	0,9
8	0,9	1,1	1,1	1,1	1,3	1,3
9	0,6	0,8	0,7	1,0	1,0	1,0
10	0,6	0,6	0,8	0,8	1,1	0,9
11	0,5	0,4	0,4	0,5	0,5	0,8
12	0,4	0,5	0,4	0,8	0,6	0,9
13	1,1	0,8	1,3	1,2	1,5	1,4
14	0,7	0,7	0,9	0,9	1,1	1,1
15	0,5	0,4	0,8	0,5	1,0	0,8
16	0,6	0,4	0,7	0,5	0,8	0,6
17	1,2	1,3	1,5	1,6	1,6	1,6
18	0,4	0,5	0,5	0,5	0,6	0,8
19	0,7	0,6	1,1	0,7	1,3	0,9
20	0,3	0,3	0,4	0,4	0,6	0,5

APÊNDICE C – Tabela dos valores totais das medidas iniciais em mm utilizadas para o cálculo do transporte e centralização no grupo ZP

ZP						
	0,5 mm		1,0 mm		2,0 mm	
Dente	X Inicial	Y Inicial	X Inicial	Y Inicial	X Inicial	Y Inicial
1	0,6	0,5	0,6	0,7	0,9	0,8
2	0,6	0,5	0,8	0,8	1,0	0,9
3	0,5	0,7	0,7	0,7	0,8	0,8
4	0,9	0,8	1,0	1,1	0,9	1,5
5	0,4	0,7	0,4	1,1	0,9	1,5
6	0,7	0,9	0,7	1,1	0,9	1,2
7	0,6	0,5	0,7	0,5	0,9	0,8
8	0,4	0,5	0,7	0,7	0,9	1,0
9	0,7	0,5	1,2	0,7	1,4	1,0
10	0,9	0,8	1,2	0,9	1,3	1,2
11	0,6	0,9	0,5	1,2	0,9	1,6
12	0,7	1,0	0,8	1,0	1,0	1,2
13	0,9	0,5	1,1	0,7	1,1	0,9
14	0,3	0,4	0,4	0,4	0,6	0,6
15	0,6	1,1	1,1	1,2	1,3	1,3
16	0,8	0,9	0,8	1,0	0,9	1,0
17	0,6	0,7	0,8	0,6	0,9	0,8
18	0,7	0,4	0,9	0,6	0,9	1,5
19	0,7	0,8	0,7	0,9	0,9	0,9
20	0,9	1,0	0,9	1,3	1,1	1,8

APÊNDICE D – Tabela dos valores totais das medidas iniciais em mm utilizadas para o cálculo do transporte e centralização no grupo NP

NP						
	0,5 mm		1,0 mm		2,0 mm	
Dente	X Inicial	Y Inicial	X Inicial	Y Inicial	X Inicial	Y Inicial
1	0,7	0,6	0,9	0,8	1,2	0,8
2	0,3	0,5	0,4	0,5	0,5	0,6
3	0,5	0,9	0,7	1,0	0,7	1,4
4	0,9	0,9	1,1	1,2	1,3	1,4
5	0,6	0,5	0,8	0,6	0,7	0,8
6	0,4	0,3	0,5	0,4	0,8	0,6
7	0,3	0,4	0,5	0,3	0,6	0,7
8	0,5	0,7	0,7	1,0	1,0	1,0
9	0,6	0,6	0,7	0,7	0,7	0,9
10	0,6	0,4	0,5	0,5	0,7	0,8
11	1,0	0,9	1,3	1,4	1,7	1,6
12	0,4	0,8	0,3	1,0	0,4	1,6
13	0,4	0,5	0,6	0,7	0,7	0,8
14	0,5	0,6	0,8	0,5	0,8	0,8
15	0,3	0,5	0,5	0,6	0,7	0,9
16	0,4	0,7	0,6	0,9	0,8	0,9
17	0,5	0,5	0,7	0,7	0,8	0,8
18	0,6	0,7	0,9	1,1	1,1	1,5
19	0,7	0,7	0,9	0,8	1,2	1,0
20	1,1	1,3	1,2	1,6	1,5	2,0

APÊNDICE E – Tabela dos valores totais das medidas em mm utilizadas para o cálculo do transporte e centralização após a patência apical no grupo AP

AP						
Dente	0,5 mm		1,0 mm		2,0 mm	
	X Pós-Patência	Y Pós-Patência	X Pós-Patência	Y Pós-Patência	X Pós-Patência	Y Pós-Patência
1	0,7	0,7	0,8	1,0	1,0	1,3
2	0,3	0,6	0,5	0,6	0,7	0,7
3	0,5	1,2	0,8	1,3	1,1	1,3
4	0,8	0,5	1,1	0,8	1,0	1,1
5	0,7	0,7	1,1	0,8	1,4	1,0
6	0,4	0,7	0,4	1,1	0,8	1,2
7	0,4	0,5	0,5	0,6	0,7	0,8
8	0,9	0,9	1,1	1,1	1,3	1,1
9	0,4	0,8	0,7	1,0	0,8	1,0
10	0,6	0,5	0,7	0,7	0,8	0,9
11	0,5	0,4	0,4	0,5	0,5	0,8
12	0,4	0,5	0,4	0,6	0,6	0,8
13	1,1	0,8	1,3	1,2	1,4	1,4
14	0,6	0,6	0,8	0,8	0,9	1,1
15	0,5	0,4	0,7	0,5	1,0	0,8
16	0,6	0,4	0,6	0,5	0,8	0,6
17	1,2	1,1	1,3	1,5	1,6	1,6
18	0,4	0,5	0,5	0,5	0,6	0,8
19	0,7	0,6	1,1	0,7	1,2	0,9
20	0,3	0,2	0,4	0,3	0,5	0,5

APÊNDICE F – Tabela dos valores totais das medidas em mm utilizadas para o cálculo do transporte e centralização após a patência apical no grupo ZP

ZP						
Dente	0,5 mm		1,0 mm		2,0 mm	
	X Pós-Patência	Y Pós-Patência	X Pós-Patência	Y Pós-Patência	X Pós-Patência	Y Pós-Patência
1	0,4	0,4	0,4	0,4	0,6	0,6
2	0,6	0,5	0,6	0,5	0,7	0,7
3	0,5	0,6	0,6	0,6	0,7	0,6
4	0,7	0,8	0,6	1,1	0,8	1,4
5	0,4	0,7	0,4	1,0	0,9	1,1
6	0,5	0,8	0,7	0,9	0,9	1,1
7	0,6	0,5	0,7	0,5	0,9	0,7
8	0,4	0,5	0,6	0,7	0,8	1,0
9	0,7	0,5	1,1	0,7	1,4	0,9
10	0,9	0,8	1,2	0,9	1,2	0,8
11	0,4	0,7	0,4	1,0	0,7	1,2
12	0,7	0,8	0,8	0,9	1,0	1,0
13	0,9	0,5	0,9	0,4	0,8	0,9
14	0,3	0,4	0,4	0,4	0,5	0,6
15	0,5	1,0	0,9	1,0	1,3	1,3
16	0,5	0,5	0,7	0,7	0,9	1,0
17	0,6	0,5	0,6	0,6	0,8	0,6
18	0,7	0,4	0,7	0,6	0,9	1,5
19	0,6	0,8	0,7	0,8	0,8	0,9
20	0,6	1,0	0,8	1,3	0,9	1,8

APÊNDICE G – Tabela dos valores totais das medidas em mm utilizadas para o cálculo do transporte e centralização após a patência apical no grupo NP

NP						
Dente	0,5 mm		1,0 mm		2,0 mm	
	X Pós-Patência	Y Pós-Patência	X Pós-Patência	Y Pós-Patência	X Pós-Patência	Y Pós-Patência
1	0,6	0,6	0,8	0,7	1,1	0,7
2	0,3	0,4	0,3	0,5	0,4	0,6
3	0,5	0,9	0,7	1,0	0,7	1,4
4	0,9	0,7	1,0	1,0	1,2	1,1
5	0,6	0,5	0,8	0,5	0,7	0,7
6	0,3	0,3	0,5	0,3	0,6	0,4
7	0,3	0,3	0,4	0,3	0,5	0,5
8	0,3	0,7	0,4	0,8	0,9	0,8
9	0,5	0,5	0,5	0,5	0,6	0,6
10	0,5	0,3	0,5	0,3	0,7	0,6
11	1,0	0,8	1,3	1,3	1,7	1,6
12	0,4	0,8	0,2	1,0	0,4	1,6
13	0,4	0,5	0,6	0,7	0,6	0,7
14	0,5	0,6	0,6	0,4	0,8	0,8
15	0,3	0,5	0,4	0,5	0,6	0,9
16	0,4	0,6	0,6	0,9	0,8	0,9
17	0,5	0,5	0,6	0,7	0,8	0,8
18	0,6	0,7	0,9	1,0	1,0	1,4
19	0,7	0,7	0,9	0,8	1,2	1,0
20	1,1	1,3	1,2	1,6	1,3	2,0

APÊNDICE H – Tabela dos valores totais das medidas em mm utilizadas para o cálculo do transporte e centralização após a instrumentação no grupo API

API						
Dente	**0,5 mm**		**1,0 mm**		**2,0 mm**	
	X Pós-PQC	**Y Pós-PQC**	**X Pós-PQC**	**Y Pós-PQC**	**X Pós-PQC**	**Y Pós-PQC**
1	0,7	0,7	0,7	1,0	0,9	1,3
2	0,3	0,6	0,4	0,6	0,7	0,6
3	0,5	1,2	0,8	1,2	1,1	1,2
4	0,8	0,5	1,0	0,8	0,9	1,0
5	0,7	0,7	0,9	0,8	1,3	1,0
6	0,4	0,7	0,4	1,0	0,8	1,2
7	0,4	0,5	0,5	0,5	0,6	0,7
8	0,9	0,9	1,0	1,0	1,2	1,1
9	0,4	0,8	0,7	0,9	0,8	1,0
10	0,6	0,5	0,7	0,7	0,8	0,8

APÊNDICE I – Tabela dos valores totais das medidas em mm utilizadas para o cálculo do transporte e centralização após a instrumentação no grupo APII

APII						
Dente	0,5 mm		1,0 mm		2,0 mm	
	X Pós-PQC	Y Pós-PQC	X Pós-PQC	Y Pós-PQC	X Pós-PQC	Y Pós-PQC
1	0,5	0,4	0,4	0,5	0,5	0,6
2	0,4	0,5	0,4	0,6	0,5	0,6
3	1,0	0,8	1,2	1,1	1,3	1,4
4	0,5	0,6	0,6	0,7	0,8	1,0
5	0,5	0,4	0,7	0,5	1,0	0,7
6	0,5	0,4	0,6	0,5	0,7	0,6
7	1,2	1,1	1,3	1,3	1,6	1,5
8	0,4	0,4	0,5	0,5	0,6	0,7
9	0,7	0,6	1,0	0,7	1,2	0,9
10	0,3	0,2	0,4	0,3	0,5	0,5

APÊNDICE J – Tabela dos valores totais das medidas em mm utilizadas para o cálculo do transporte e centralização após a instrumentação no grupo ZPI

ZPI						
Dente	0,5 mm		1,0 mm		2,0 mm	
	X Pós-PQC	Y Pós-PQC	X Pós-PQC	Y Pós-PQC	X Pós-PQC	Y Pós-PQC
1	0,4	0,4	0,4	0,4	0,5	0,6
2	0,6	0,5	0,6	0,5	0,7	0,7
3	0,4	0,5	0,6	0,5	0,7	0,6
4	0,5	0,8	0,6	1,0	0,8	1,4
5	0,4	0,7	0,4	1,0	0,9	0,9
6	0,5	0,8	0,5	0,9	0,8	1,1
7	0,6	0,5	0,7	0,5	0,8	0,7
8	0,4	0,5	0,5	0,7	0,8	0,8
9	0,7	0,3	0,8	0,5	1,0	0,6
10	0,9	0,8	1,1	0,8	1,2	0,8

APÊNDICE K – Tabela dos valores totais das medidas em mm utilizadas para o cálculo do transporte e centralização após a instrumentação no grupo ZPII

ZPII						
Dente	**0,5 mm**		**1,0 mm**		**2,0 mm**	
	X Pós-PQC	**Y Pós-PQC**	**X Pós-PQC**	**Y Pós-PQC**	**X Pós-PQC**	**Y Pós-PQC**
1	0,4	0,7	0,4	1,0	0,7	1,2
2	0,6	0,8	0,8	0,8	0,8	0,9
3	0,8	0,4	0,9	0,3	0,8	0,7
4	0,2	0,3	0,3	0,3	0,5	0,4
5	0,5	0,9	0,9	1,0	1,1	1,2
6	0,5	0,5	0,5	0,6	0,6	0,7
7	0,5	0,4	0,5	0,4	0,5	0,6
8	0,5	0,3	0,6	0,6	0,8	1,3
9	0,6	0,6	0,5	0,6	0,6	0,7
10	0,6	0,9	0,7	1,1	0,9	1,5

APÊNDICE L – Tabela dos valores totais das medidas em mm utilizadas para o cálculo do transporte e centralização após a instrumentação no grupo NPI(1)

NPI(1)						
Dente	0,5 mm		1,0 mm		2,0 mm	
	X Pós-PQC	Y Pós-PQC	X Pós-PQC	Y Pós-PQC	X Pós-PQC	Y Pós-PQC
1	0,6	0,6	0,7	0,6	0,9	0,5
2	0,2	0,4	0,2	0,4	0,3	0,5
3	0,5	0,8	0,6	1,0	0,5	1,3
4	0,8	0,7	0,9	0,8	1,1	1,0
5	0,6	0,5	0,6	0,4	0,5	0,7
6	0,3	0,3	0,4	0,3	0,6	0,4
7	0,3	0,3	0,4	0,3	0,5	0,4
8	0,3	0,7	0,4	0,8	0,9	0,8
9	0,5	0,5	0,4	0,5	0,5	0,6
10	0,5	0,3	0,5	0,3	0,4	0,6

APÊNDICE M – Tabela dos valores totais das medidas em mm utilizadas para o cálculo do transporte e centralização após a instrumentação no grupo NPI(2)

NPI(2)						
Dente	**0,5 mm**		**1,0 mm**		**2,0 mm**	
	X Pós-PQC	**Y Pós-PQC**	**X Pós-PQC**	**Y Pós-PQC**	**X Pós-PQC**	**Y Pós-PQC**
1	1,0	0,8	1,2	1,2	1,5	1,5
2	0,3	0,8	0,2	0,9	0,4	1,3
3	0,4	0,5	0,5	0,7	0,6	0,7
4	0,5	0,6	0,6	0,4	0,7	0,7
5	0,3	0,5	0,3	0,5	0,4	0,7
6	0,4	0,6	0,4	0,8	0,8	0,8
7	0,5	0,5	0,6	0,7	0,7	0,7
8	0,6	0,7	0,8	1,0	1,0	1,3
9	0,7	0,7	0,9	0,6	1,2	0,9
10	1,1	1,3	1,2	1,6	1,2	2,0

APÊNDICE N – Gráfico da direção do transporte apical após patência

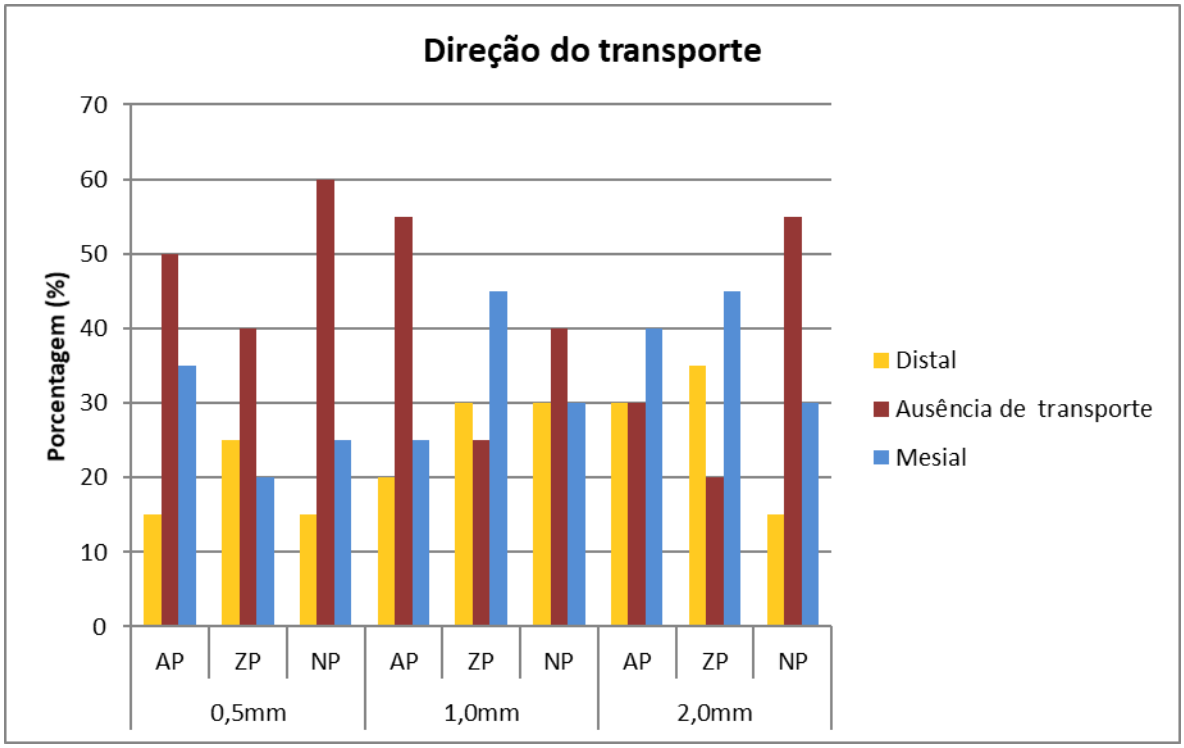

APÊNDICE O – Gráfico da direção do transporte apical após a instrumentação

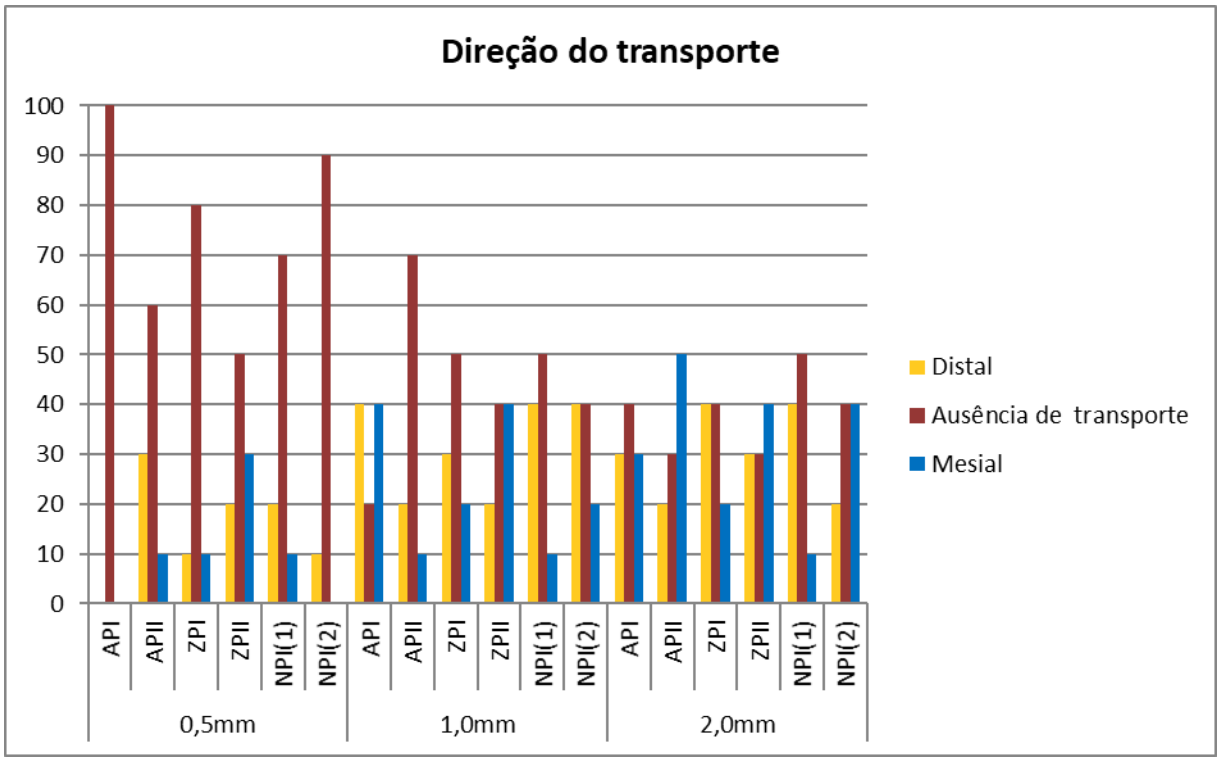

ANEXO A – Parecer do Comitê de Ética em Pesquisa

USP - FACULDADE DE ODONTOLOGIA DA UNIVERSIDADE DE SÃO

PARECER CONSUBSTANCIADO DO CEP

DADOS DO PROJETO DE PESQUISA

Título da Pesquisa: Análise tomográfica da influência da patência apical sobre o transporte do forame e na adaptação do cone principal de obturação

Pesquisador: CELSO LUIZ CALDEIRA

Área Temática:

Versão: 1

CAAE: 95922718.0.0000.0075

Instituição Proponente: Faculdade de Odontologia da Universidade de São Paulo

Patrocinador Principal: Financiamento Próprio

DADOS DO PARECER

Número do Parecer: 2.865.395

Apresentação do Projeto:

A patência apical é ainda um assunto muito discutido entre os endodontistas, em relação às vantagens e desvantagem do uso da técnica no tratamento endodôntico. O presente estudo tem como proposição a avaliação e a comparação através de exames de Tomografia Computadorizada de Feixe Cônico (TCFC) se a patência apical com o instrumento ProDesign Logic (Equipamentos Odontológicos Easy, Belo Horizonte, MG) #25/.01 causará o transporte do forame e se o sequente preparo mecânico com #25/.06 acompanhará esse trajeto e, na hipótese de ocorrer ou não o transporte, como seria a adaptação do cone principal nas regiões avaliadas. Para os grupos experimentais serão selecionados sessenta molares superiores humanos utilizando seus canais distovestibulares,divididos aleatoriamente em 3 grupos de acordo com o limite de trabalho estabelecido para realizar a patência: na medida do comprimento real do dente (CRD), 1 mm além do CRD e 1 mm aquém do CRD (equivalente a não realizar a patência).Posteriormente serão formados 6 subgrupos para o preparo mecânico de acordo com os diferentes comprimentos de trabalho (CT) a serem realizados: a 1mm aquém do CRD e no comprimento do CRD (a zero). Após a etapa de preparo mecânico, será realizada uma etapa de obturação em que será observada a adaptação do cone de guta percha principal, sendo testado por meio de teste visual (travamento no CT de cada grupo) e táctil em todos os grupos com cones de diâmetro e conicidades diferentes: 25/.06, 30/.04, 30/.06 e 35/.04 e o cone com a melhor adaptação será avaliado

Endereço: Av Prof Lineu Prestes 2227
Bairro: Cidade Universitária **CEP:** 05.508-900
UF: SP **Município:** SAO PAULO
Telefone: (11)3091-7960 **Fax:** (11)3091-7814 **E-mail:** cepfo@usp.br

tomograficamente. Um dos subgrupos também será submetido à escaneamentos com um microtomógrafo em todas as etapas para futura análise do método comparando com 3 a TCFC. Após a reconstrução das imagens resultantes dos escaneamentos o transporte e a centralização do instrumento serão medidos, assim como a adaptação do cone principal de guta percha.

Objetivo da Pesquisa:

Objetivo Primário:

avaliar se ocorre transporte apical ao se realizar a patência apical e mensurá-lo

Objetivo Secundário:

avaliar a interferência do transporte apical na adaptação do cone principal de obturação

Avaliação dos Riscos e Benefícios:

Riscos mínimos.

Benefícios, melhoria técnica do tratamento endodôntico, por meio de instrumentos atuais, objetivando otimizar a etapa de preparo do canal e consequentemente a desinfecção.

Comentários e Considerações sobre a Pesquisa:

A investigação sobre o comportamento dos instrumentos endodônticos com novos tratamentos térmicos é fundamental para realizar procedimentos mais seguros e com êxito. Mas ainda faltam estudos comparando as metodologias atuais como a análise com TCFC, em relação ao transporte apical e desvio na região quando realizada a técnica de patência e posterior preparo mecânico.

Considerações sobre os Termos de apresentação obrigatória:

Foram apresentados:

Projeto detalhado; folha de rosto, cronograma, carta do biobanco de dentes da FOUSP.

Recomendações:

Tendo em vista a legislação vigente, devem ser encaminhados ao CEP-FOUSP relatórios parciais anuais referentes ao andamento da pesquisa e relatório final, utilizando-se da opção "Enviar Notificação" (descrita no Manual "Submeter Notificação", disponível na Central de Suporte - canto superior direito do site www.saude.gov.br/plataformabrasil).

Qualquer alteração no projeto original deve ser apresentada "emenda" a este CEP, de forma objetiva e com justificativas para nova apreciação.

Endereço: Av Prof Lineu Prestes 2227
Bairro: Cidade Universitária **CEP:** 05.508-900
UF: SP **Município:** SAO PAULO
Telefone: (11)3091-7960 **Fax:** (11)3091-7814 **E-mail:** cepfo@usp.br

Conclusões ou Pendências e Lista de Inadequações:

Não há pendências.

Considerações Finais a critério do CEP:

Este parecer foi elaborado baseado nos documentos abaixo relacionados:

Tipo Documento	Arquivo	Postagem	Autor	Situação
Informações Básicas do Projeto	PB_INFORMAÇÕES_BÁSICAS_DO_PROJETO_1161893.pdf	13/08/2018 22:31:17		Aceito
Cronograma	Cronograma_2018.pdf	13/08/2018 22:02:25	Caroline Carvalho dos Santos	Aceito
Projeto Detalhado / Brochura Investigador	Projeto_Patencia_2018.pdf	13/08/2018 22:02:14	Caroline Carvalho dos Santos	Aceito
Declaração de Manuseio Material Biológico / Biorepositório / Biobanco	Carta_Biobanco.pdf	08/08/2018 11:31:33	Caroline Carvalho dos Santos	Aceito
Folha de Rosto	Folha_de_rosto_Projeto.pdf	05/07/2018 10:58:36	Caroline Carvalho dos Santos	Aceito

Situação do Parecer:
Aprovado

Necessita Apreciação da CONEP:
Não

SAO PAULO, 31 de Agosto de 2018

Assinado por:
Maria Gabriela Haye Biazevic
(Coordenador)

Endereço: Av Prof Lineu Prestes 2227
Bairro: Cidade Universitária **CEP:** 05.508-900
UF: SP **Município:** SAO PAULO
Telefone: (11)3091-7960 **Fax:** (11)3091-7814 **E-mail:** cepfo@usp.br