MARCOS ANTONIO DE SOUZA ROCHA

Avaliação volumétrica da fenda alveolar por meio de Tomografia Computadorizada por Feixe Cônico (TCFC) em pacientes com fissura labiopalatina

São Paulo

2012

MARCOS ANTONIO DE SOUZA ROCHA

Avaliação volumétrica da fenda alveolar por meio de Tomografia Computadorizada por Feixe Cônico (TCFC) em pacientes com fissura labiopalatina

Versão Corrigida

Dissertação apresentada à Faculdade de Odontologia da Universidade de São Paulo, para obter o título de Mestre, pelo Programa de Pós-Graduação em Ciências Odontológicas.

Área de Concentração: Prótese Buco-Maxilo-Facial

Orientadora: Dra. Marcia André

São Paulo

2012

Rocha MAS. Avaliação volumétrica da fenda alveolar por meio de Tomografia Computadorizada por Feixe Cônico (TCFC) em pacientes com fissura labiopalatina. Dissertação apresentada à Faculdade de Odontologia da Universidade de São Paulo para obtenção do título de Mestre em Ciências Odontológicas.

Aprovado em: / /2012

Banca Examinadora

Prof(a). Dr(a)._____Instituição: _____

Julgamento: _____Assinatura: _____

Prof(a). Dr(a)._____Instituição: _____

Julgamento: _____Assinatura: _____

Prof(a). Dr(a)._____Instituição: _____

Julgamento: _____Assinatura: _____

À minha mãe Maria Iêda Rocha, que nos momentos difíceis da vida soube manter o equilíbrio, educar e prover as necessidades dos filhos, esquecendo muitas vezes dela mesma, o meu muito obrigado.

Ao meu pai Antonio Rocha (in memoriam), que sempre me incentivou, se orgulhou de minha trajetória e, apesar de suas limitações, foi um ser humano com um coração enorme.

À minha esposa Silvia, a quem tive a sorte de conhecer ainda acadêmico e que sempre me apoiou em projetos e sonhos. Minha grande admiração pela sua paciência, compreensão e amor incondicional, não só durante a elaboração deste trabalho, mas em todos os momentos de nossas vidas.

Às minhas amadas filhas, Isabella e Beatriz, que são a luz de meu viver e que por tantas vezes abdicaram de minha presença no convívio familiar.

Ao Prof. Raimundo Durand (in memoriam), que com sua sabedoria e tranquilidade foi um exemplo de homem dedicado aos estudos até o fim de sua vida, mostrando que tudo podemos conseguir com força de vontade, ajudou-me a trilhar o caminho rumo ao conhecimento.

À querida amiga, Prof. Maria Helena Sahb (in memoriam), que foi um exemplo de perseverança e abnegação à educação e que sempre me motivou a correr atrás de meus sonhos, embora eles parecendo distantes e impossíveis demais.

AGRADECIMENTOS

À Deus por me iluminar, proteger e me possibilitar chegar até onde cheguei.

À minha orientadora, Prof. Dra. Márcia André, pela paciência e incansável disponibilidade, tanto nos aspectos do trabalho que desenvolvemos nestes últimos dois anos, como no aspecto pessoal, a qual sempre esteve pronta a me apoiar perante toda e qualquer situação.

Ao Corpo Docente da Disciplina de Prótese Buco Maxilo Facial, por nestes últimos dois anos terem compartilhado seus vastos conhecimentos científicos.

Aos colegas de Pós Graduação em Prótese Buco Maxilo facial, pela convivência harmoniosa.

Aos amigos Dr. Jairo Lessa Crepaldi, Dra. Agda Maria de Moura e Dra. Margareth Torrecillas Lopez pelos laços de amizade criados e pelo estímulo nos momentos mais delicados deste período, especialmente à Dra. Margareth pela sua dedicação científica e colaboração que foram fundamentais na elaboração deste trabalho.

À Dra. Juliana de Oliveira Romanelli Abi Faraj, grande amiga, que foi uma grande incentivadora em meus primeiros passos rumo à esse curso de Pós Graduação.

Aos meus sócios da Papaiz Associados, pelo apoio e compreensão em minhas ausências no dia-a-dia da clínica nestes últimos dois anos e em especial ao Dr. Élio Giacomo Papaiz que foi e sempre será meu grande mestre em Radiologia Odontológica, desde as primeiras aulas de radiologia ainda na graduação e ao Dr. Luiz Roberto Capella pelo seu apoio incondicional à esse projeto de pesquisa.

À Secretária Sra. Belira de Carvalho e Silva, pelo auxílio na parte burocrática do curso de pós-graduação e pelo cuidado conosco em todos os momentos do curso.

Aos Funcionários da Biblioteca, sempre solícitos, e em especial à Sra. Glauci Elaine Damasio, pela orientação e revisão das normas e referências deste trabalho.

Aos pacientes da Disciplina de Prótese Buco Maxilo Facial por iluminarem nossas sextas feiras com seus sorrisos e nos propiciarem a possibilidade de expandir nossos conhecimentos científicos por intermédio de suas vidas.

“Não sou obrigado a vencer mas tenho o dever de ser verdadeiro.
Não sou obrigado a ter sucesso mas tenho o dever de
corresponder à luz que tenho.”
Abraham Lincoln

RESUMO

Rocha MAS. Avaliação volumétrica da fenda alveolar por meio de Tomografia Computadorizada por Feixe Cônico (TCFC) em pacientes com fissura labiopalatina [dissertação]. São Paulo: Universidade de São Paulo, Faculdade de Odontologia; 2012. Versão Corrigida.

A reabilitação dos pacientes com fissura de lábio e palato teve significativa evolução nas últimas décadas, sendo o desenvolvimento do enxerto ósseo alveolar muito importante para este avanço. É um procedimento que requer atenção rigorosa aos detalhes, por esta razão os exames de imagem são de grande auxílio. As Tomografias Computadorizadas enriqueceram os métodos de diagnóstico, despertando o interesse nos estudos desta modalidade de exame dentro da abordagem terapêutica da fissura labiopalatina. Este trabalho tem por objetivo desenvolver uma metodologia para avaliar o volume da fenda alvelar, por meio de Tomografia Computadorizada por Feixe Cônico. Utilizou-se o Software Open Source OsiriX™ DICOM Viewer Apple Inc, Versão 3.7.1 32 bits, um software de domínio público e que pode ser baixado gratuitamente na internet. Este software permite a visualização e manipulação de arquivos de tomografia computadorizada, desde de que os mesmos sejam salvos no formato DICOM, oferecendo possibilidade de mensuração tanto de medidas lineares, como de cálculo de área e de volume, sempre em proporções reais (1:1). A amostra foi constituída pelas imagens tomográficas de 30 pacientes, sendo 24 portadores de fissuras unilaterais e 6 de bilaterais, com idade média de 09 anos e 09 meses, sendo 19 do gênero masculino e 11 do feminino. Após a importação dos arquivos, foram utilizadas ferramentas do software OsiriX™ por 2 examinadores, em tempos distintos, para se proceder à mensuração do volume da fenda alveolar nos cortes axiais, a qual foi delimitada por meio da demarcação de pontos e limites pré-determinados. Foi realizada a análise pelo Teste da Estatística Alfa de Cronbach, que comprovou o elevado grau de reprodutibilidade e confiabilidade do método proposto ($p<0,001$). O volume médio encontrado foi de $0,92 \pm 0,31$ cm^3, sendo que em relação aos tipos de fenda observou-se que as fissuras unilaterais apresentaram maior volume do que as bilaterais ($p=0,019$). Não houve diferenças quanto ao gênero, faixa etária e lado da fissura. Concluiu-se que o software OsiriX™ é eficiente em mensurar o volume da

fenda alveolar; o método proposto pode ser reproduzido e o volume médio da fenda alveolar das fissuras unilaterais é maior que o das bilaterais.

Palavras-chave: Fissura labiopalatina. TC por Feixe Cônico. Avaliação volumétrica. Software OsiriX.

ABSTRACT

Rocha MAS. Volumetric assessement of the alveolar cleft using Cone Beam Computerized Tomography (CBCT) in patients with cleft lip and palate [dissertation]. São Paulo: Universidade de São Paulo, Faculdade de Odontologia; 2012. Versão Corrigida.

Rehabilitation of patients with cleft lip and palate has evolved significantly in recent decades, due to development of the alveolar bone graft procedures. It is a procedure that requires strict attention to detail, and for this reason imaging exams are of great help. Computerized Tomography has enriched the diagnostic methods, arousing interest in studies of this method of examination in the therapeutic treatment of cleft lip and palate. This study aims to develop a methodology to assess the volume of the alveolar cleft, using Cone Beam Computerized Tomography. The 32-bit OsiriX® DICOM Viewer (Apple, Inc., version 3.7.1) open source softtware, a public domain program which can be downloaded for free from the Internet, was used. This software enables the visualization and manipulation of Computerized Tomography files as long as they are saved in the DICOM format, offering possibilities both for making linear measurements and also for calculating area and volume, always in real proportions (1:1). The sample was composed of tomographic images of 30 patients: 24 with unilateral and 6 with bilateral cleft , with average age of 9 years and 9 months, 19 male and 11 female. After importing the files, 2 examiners used tools from the OsiriX™ software, at different times, to measure the volume of the alveolar cleft lip and palate along the axial cuts, which was delimited using demarcation points and predetermined limits. Statistical analysis was performed using Cronbach's Alpha test, which demonstrated the high degree of reproducibility and reliability of the proposed method ($p<0,001$). The mean volume found was 0.92 ± 0.31 cm^3 and, in relation to the type of cleft observed, the unilateral clefts presented larger volume than the bilaterals ($p=0,019$). There were no differences regarding gender, age range, and side of the cleft. It was concluded that the OsiriX™ software is efficient for measuring the volume of alveolar cleft; that the proposed method can be reproduced; and, that the mean volume of the alveolar unilateral cleft is greater than bilateral clefts.

Keywords: Cleft Lip and Palate. Cone Beam CT. Volumetric Assessment. Software OsiriX.

LISTA DE GRÁFICOS

Gráfico 5.1 - Distribuição segundo o gênero, tipo e lateralidade da fenda nos pacientes da amostra 70

Gráfico 5.2 - Volumes (cm^3) das fendas alveolares unilaterais mensurados pelos pesquisadores 72

Gráfico 5.3 - Volumes (cm^3) das fendas alveolares bilaterais mensurados pelos pesquisadores 73

LISTA DE FIGURAS

Figura 4.1 - Paciente posicionado no equipamento de Tomografia i-Cat.....56

Figura 4.2 - Logotipo do Software OsiriX™.....58

Figura 4.3 - Tela Inicial do Software OsiriX™ 59

Figura 4.4 - Exemplo de corte axial.....61

Figura 4.5 - Tela do OsiriX apresentando a localização da Ferramenta 3D Volume Rendering.....61

Figura 4.6 - Exemplo de reconstrução 3D gerada com a ferramenta 3D Volume Rendering 63

Figura 4.7 - Barra de ferramentas do OsiriX com detalhe da Ferramenta "Point" (seta).....62

Figura 4.8 - Exemplo de marcação dos limites superior (1) e inferior (2) na reconstrução 3D.....63

Figura 4.9 - Exemplo de corte axial com a apresentação do ponto marcado reconstrução 3D.....63

Figura 4.10 - Ferramenta "Closed Polygon" do OsiriX™.....64

Figura 4.11 - Exemplo de corte axial com fissura delimitada 65

Figura 4.12 - Ferramenta ROI "*Region of Interest - Compute Volume*".....66

Figura 4.13 - Exemplo do volume tridimensional da fenda gerado com as mensurações da fissura alveolar em suas diversas vistas (1) anterior (2) esquerda e (3) direita.....67

LISTA DE TABELAS

Tabela 5.1 - Perfil da amostra 69

Tabela 5.2 - Consistência Interna -Teste da Estatística Alfa de Cronbach 70

Tabela 5.3 - Reprodutibilidade - Análise da Correlação de Spearman..... 71

Tabela 5.4 - Teste de Mann-Whitney para comparação da média dos volumes entre os tipos de fenda 72

Tabela 5.5 - Teste de Mann-Whitney para comparação da média dos volumes das fissuras unilaterais em relação aos lados direito e esquerdo 74

Tabela 5.6 - Teste de Mann-Whitney para comparação da média dos volumes entre os gêneros em pacientes com fendas unilaterais 74

Tabela 5.7- Teste de Mann-Whitney para comparação da média dos volumes entre faixas etárias em pacientes com fendas unilaterais 74

LISTA DE ABREVIATURAS E SIGLAS

2D	Bi-dimensional
3D	Tri-dimensional
CBCT	Cone Beam Computer Tomography
CT	Computer Tomography
DICOM	Digital Image Medical and Communication in Medicine
FOV	Field of View
MPR/RMP	Reconstrução Multiplanar
PACS	Picture Archiving and Communication System
PET – CT	Tomografia por Emissão de Pósitrons
TC	Tomografia Computadorizada
TCFC	Tomografia Computadorizada por Feixe Cônico

LISTA DE SÍMBOLOS

º	Graus
AVI	Audio Video Interleave
CAD	Computed-assisted design
CAM	Computed-assited manufacturing
cm^2	Centímetros quadrados
cm^3	Centímetros cúbicos
FEM	Finite element methods
GHz	GigaHertz
GB	GigaBit
JPEG	Joint Photographic Experts Group
kVp	Kilovoltagem Pico
mAs	Miliamper/Segundo
MHz	MegaHertz
mm	milímetros
mSv	Milisilvert
Pixel	Picture element
Seg	Segundos
Voxel	Volume rendering

SUMÁRIO

1 INTRODUÇÃO 16
2 REVISÃO DA LITERATURA 19
3 PROPOSIÇÃO 54
4 MATERIAL E MÉTODOS 55
4.1 CASUÍSTICA 55
4.2 MATERIAL 55
4.3 MÉTODOS 57
4.3.1 Seleção da amostra 57
4.3.2 Transferência da imagem 58
4.3.3 Software de eleição 58
4.3.4 Análise da amostra 59
4.3.4.1 Tipo de corte analisado 59
4.3.4.2 Delineamento da região de interesse 60
4.3.4.3 Delimitação dos cortes individualmente 64
4.3.4.4 Obtenção do volume 65
5 RESULTADOS 69
6 DISCUSSÃO 75
7 CONCLUSÃO 81
REFERÊNCIAS 82
APÊNDICES 89
ANEXOS 92

1 INTRODUÇÃO

As fissuras labiopalatinas são malformações presentes ao nascimento, responsáveis por alterações morfológicas que resultam em comprometimento estético e psíquico, constituindo-se na anomalia congênita mais frequente da estrutura craniofacial, caracterizada pela descontinuidade do lábio e/ou palato, abrangendo um largo espectro de variedade em sua manifestação clínica.

As fissuras de lábio, embora sejam patologias distintas das fissuras de palato, em geral se apresentam associadas . A fissura labial completa ou labiopalatina provoca um rompimento ou “solução de continuidade” no rebordo alveolar, sendo difícil pensar em reabilitação sem o preenchimento deste vazio causado pela falta de osso na referida região.

As cirurgias reparadoras que normalmente são realizadas nos primeiros meses de vida, visam a restauração da morfologia dos tecidos moles da área comprometida e são conhecidas como cirurgias primárias. Entretanto, estas intervenções iniciais deixam presente o defeito ósseo, o qual será reparado por meio de enxerto ósseo na região da fenda alveolar.

Os benefícios do enxerto ósseo realizado ao final da dentição mista inclui estabilização do arco maxilar; facilitação da erupção do canino permanente ou do incisivo lateral quando presente; possibilidade de movimentação ortodôntica na região da fissura; suporte ósseo e periodontal para os dentes contíguos à fissura; auxilio no fechamento de fístulas oronasais e suporte da base alar do nariz (Silva Filho et al., 1995; Lilja et al., 2000).

O enxerto ósseo secundário é indicado após uma adequação ortodôntica prévia, para alinhar os segmentos alveolares, expandir a maxila e promover o descruzamento de mordida. O momento cirúrgico deve respeitar o momento eruptivo do dente adjacente à fissura, seja o incisivo lateral permanente ou na sua ausência o canino, e isso é determinado por meio de exame clínico e radiográfico.

O planejamento de enxertia óssea na região alveolar pode ser inadequado, quando realizado somente por técnicas radiográficas convencionais, as quais ainda que permitam o acesso à medidas precisas em 2D, não se mostram eficientes quando se pretende mensurar o volume, a morfologia e a arquitetura óssea da fissura no plano vestíbulo-palatino (Feichtinger et al., 2006).

A tomografia computadorizada (TC) começou a ser desenvolvida na década de 60 com os trabalhos de Hounsfield que lhe proporcionaram o prêmio Nobel em 1979. Essa tecnologia veio oferecer um diagnóstico mais preciso, pois além de altura e largura pôde propiciar a análise do volume total da região a ser estudada sem apresentar distorção, também permitindo ao examinador observar a mesma região por diversas vistas ou ângulos.

Em 1972 foi desenvolvido o primeiro tomógrafo computadorizado pela empresa EMI, desde então diversas gerações de equipamentos de tomografia vem sendo desenvolvidos, com o o intuito de diminuir a dose de exposição à radiação, minimizar os artefatos da imagem causados por objetos metálicos que os pacientes possuam, o tempo de aquisição da imagem e principalmente o custo do exame que ainda é alto (Maki et al., 2003; Cavalcanti, 2008).

A Odontologia foi favorecida com o desenvolvimento de equipamentos de tomografia computadorizada por Feixe Cônico (TCFC) a partir de 1997, porém essa tecnologia começou a ser incorporada à rotina dos cirurgiões de forma gradual. Somente em 2008, com a fabricação de tubos de RX mais baratos, sistemas detectores de alta qualidade e computadores pessoais mais potentes, esse sistema conseguiu se firmar comercialmente. (Arai et al.,1999; Scarfe; Farman, 2006).

Em relação à TC, a TCFC tem como diferencial, reduzir a dose de radiação, a quantidade de artefatos metálicos e o custo financeiro, além de necessitar menor espaço físico, uma vez que os equipamentos possuem dimensões menores.

Os procedimentos cirúrgicos em odontologia, particularmente os implantes e os enxertos ósseos, foram os primeiros a se beneficiar dos recursos da TCFC, devido à obtenção de imagens tridimensionais e em proporções reais (1:1) que essa técnica oferece.

A utilização da TCFC em procedimentos de enxertos ósseos alveolares em pacientes fissurados, resultaram em ganhos de qualidade de imagem quando comparadas às técnicas radiográficas convencionais e à diminuição na dose de radiação e custo, quando comparados a TC, sendo esse exame uma alternativa tanto nos protocolos pré como pós cirúrgicos de enxertos ósseos alveolares secundários (Heiland et al., 2003; Hamada et al., 2005).

A inclusão da enxertia óssea alveolar no protocolo de reabilitação de pacientes com fissura transforame incisivo se configura como uma conduta recente em grande parte dos centros especializados do nosso pais. A utilização de TCFC no

planejamento deste procedimento é ainda um recurso pouco explorado, o que justifica o interesse de aprimorar o seu estudo.

O objetivo deste trabalho é possibilitar desenvolver um protocolo para a mensuração do volume da fenda alveolar, previamente ao enxerto ósseo, por meio de um software open source e gratuito em exames de tomografia computadorizada por Feixe Cônico, com a finalidade de auxiliar a reabilitação ortodôntica e cirúrgica pela equipe multidisciplinar.

2 REVISÃO DA LITERATURA

Neste capítulo serão apresentados os trabalhos publicados na literatura especializada sobre o assunto estudado, de maneira cronológica, com o objetivo de embasar o conhecimento até o presente momento.

Boyne e Sands (1972) foram os primeiros a explorar a capacidade das células osteogênicas de sobreviver em transplantes autógenos. Foi preconizado o tratamento ortodôntico prévio ao procedimento de enxerto ósseo alveolar em pacientes portadores de fissuras de lábio e palato, com o intuito de conseguir uma reabilitação não-protética. Os autores concluíram que o osso transplantado é capaz de responder fisiologicamente provendo uma maior estabilização do arco, um melhor contorno facial, viabilizando a neoformação óssea e também possibilitando a movimentação ortodôntica e a migração dos dentes na área do enxerto.

Boyne e Sands (1976) relataram que as cirurgias de enxerto ósseo primário, normalmente realizadas em pacientes com menos de dois anos e meio mostraram resultados pós-operatórios abaixo do esperado. Já o enxerto secundário precoce, que era realizado em pacientes com idades entre 2 e 5 anos, apesar de apresentar muitos estudos de longo prazo, deixava bastante dúvida quando a sua efetividade, devido a falhas na determinação adequada da idade para a realização do procedimento e também na precisão das técnicas utilizadas. A maioria dos grupos de cirurgia preferia trabalhar com os enxertos ósseos alveolares secundários, realizados durante a fase de dentição mista, pois os mesmos ofereciam mais possibilidade de sucesso. Equipes que utilizavam a técnica de enxerto ósseo alveolar secundário, preferiam utilizar a ortodontia para promover a expansão dos arcos maxilares e para mantê-los na posição expandida pré e pós enxerto ósseo alveolar. Segundo os autores, cirurgiões relutavam em utilizar o enxerto ósseo pós tratamento ortodôntico. Muitos acreditavam que esse enxerto funcionava somente como um estabilizador dos fragmentos da maxila, fundindo os arcos previamente expandidos ortodonticamente e prevenindo o colapso dos segmentos. Os enxertos eram vistos assim como um estabilizador ou suporte e não como uma resposta tecidual agindo como uma parte viva integrante do arco maxilar.

Bergland et al. (1986) analisaram 340 pacientes de 08 a 18 anos com fendas uni e bilaterais de lábio e palato que haviam sido submetidos a enxertos ósseos secundários, para tentar chegar a um timing para esse procedimento. Neste estudo, o tempo de observação após a cirurgia foi de no mínimo 12 meses e foram utilizadas somente radiografias periapicais para avaliar a altura da crista alveolar, porém as mesmas ocasionaram bastante dificuldade na interpretação devido a constante modificação das posições dos dentes. Dada essa dificuldade, esse procedimento reprodutível nestes exames radiográficos convencionais ficou restrito somente a uma parte da amostra. Eles criaram uma classificação com 6 grupos de acordo com a altura da crista óssea alveolar. Os autores concluíram que uma estreita colaboração entre a ortodontia e a equipe de cirurgia é fundamental e que a melhor fase para a realização da enxertia óssea alveolar foi em pacientes com idades entre 09 a 11 anos, quando o canino permanente superior está próximo da fase de erupção.

Segundo Bradrick et al. (1990) o procedimento de cirurgia de enxerto ósseo alveolar é complexa e o volume adequado de osso, se calculado anteriormente, pode prevenir a falta no momento cirúrgico, evitando que o cirurgião tenha que voltar ao campo doador e eventualmente venha a contaminar o mesmo com bactérias do meio bucal. A utilização de tomografias computadorizadas (3D CT) para mensurar o volume, cresce em importância, particularmente em fendas maiores e principalmente em enxertos realizados com crista de ilíaco, onde uma estimativa de volume necessário para o preenchimento da fenda pode evitar, tanto retirada em excesso que vai provocar uma maior morbidade, como também a falta de osso que pode causar um insucesso e a realização de uma nova cirurgia. Os autores concluíram que radiografias convencionais são falhas em mostrar o real déficit anatômico da região da fenda alveolar, o que implica em uma colheita de osso no campo doador baseada na experiência cirúrgica.

Lee et al. (1995) fizeram uma avaliação retrospectiva em 75 fendas alveolares, que foram tratadas com enxerto alveolar de crista de ilíaco em 62 pacientes fissurados, em fase de dentição mista, a fim de determinar a precisão da radiografia dental, a evolução do resultado clinico, o efeito da maturação dental no enxerto ósseo e o efeito das falhas no osso enxertado. A erupção do canino foi

utilizada como parâmetro para determinar a maturidade dental. Todos os pacientes foram submetidos a tratamento ortodôntico prévio com aparelhos fixos, que foram utilizados com o intuito de corrigir o colapso do arco maxilar e manter a estabilidade dos segmentos maxilares durante o período pós-operatório imediato. Um mês após a cirurgia de enxerto ósseo alveolar a radiografia dental (oclusal) falhou em mostrar trabeculado ósseo e o volume, sendo que a tomografia computadorizada (TC) demonstrou melhor a profundidade do enxerto ósseo realizado no mesmo intervalo após a cirurgia. Os autores concluíram que a radiografia dental convencional quando comparada com o diagnóstico clinico superestimou em aproximadamente 17% como bem sucedidos a quantidade de fendas que receberam o enxerto ósseo alveolar.

Long et al. (1995b) reportaram que desde a década de 70 não havia muitas alterações nos procedimentos de enxertia óssea alveolar. Os objetivos dos enxertos ósseos alveolares eram: prover suporte ósseo para os dentes adjacentes à fenda, providenciar matriz óssea para a erupção dos dentes na linha da fissura, propiciar a continuidade do arco maxilar, diminuir a possibilidade de colapso mantendo a largura do arco maxilar, diminuir a assimetria facial do individuo dando também suporte para a asa do nariz e estabelecendo um contorno naso-labial mais harmônico. Observaram que o perfeito sincronismo na expansão do arco maxilar pela equipe de ortodontia pode influenciar no sucesso do enxerto ósseo alveolar. Os autores utilizaram radiografias oclusais e periapicais pela técnica do cone longo um mês antes do enxerto para mensurar a largura e a altura da fenda alveolar . A medida foi comparada com modelos ortodônticos de gesso para se criar um fator de correção, tentando minimizar a distorção eventualmente causada pela técnica periapical. Neste trabalho, os autores propuseram-se a avaliar o resultado do enxerto ósseo alveolar e estimar o volume imediatamente antes da cirurgia e um ano após, para isso foi utilizado um sistema de Tomografia Computadorizada, com um software habilitado para visualização do enxerto ósseo tri-dimensionalmente na workstation.

Tan et al. (1996) realizaram um estudo prospectivo de enxertos ósseos alveolares baseados no protocolo da equipe da Noruega (Oslo) que foi desenvolvido no Hospital de Perth na Austrália em 1982. A proposta deste estudo foi avaliar o resultado dos enxertos ósseos alveolares de 100 pacientes com fendas uni e

bilaterais durante 5 anos, de acordo com parâmetros periodontais e radiográficos. A faixa etária dos pacientes foi de 08 a 20 anos. Foram efetuadas tomadas periapicais pela técnica do cone longo. Os autores reportaram que a condição periodontal da região do enxerto ósseo alveolar pode ser acompanhada por meio de radiografias periapicais, oferecendo possibilidade de avaliar a possível erupção de dentes adjacentes a fenda, bem como o suporte periodontal pós-erupção. O estudo concluiu que o procedimento de enxerto ósseo alveolar propiciou condições favoráveis em termos periodontais para a erupção do incisivo lateral com parâmetros aceitáveis de suporte ósseo.

Long et al. (1996) investigaram a relação entre o sucesso do enxerto ósseo alveolar em pacientes com fissuras de lábio e palato e a posição da cúspide do canino permanente em relação à fenda e ao momento do enxerto. Foram utilizadas radiografias periapicais para avaliar o resultado dos enxertos ósseos alveolares. Sessenta e sete pacientes com fendas alveolares uni e bilaterais foram incluídos no estudo, baseado na qualidade radiográfica de seus exames e em um período mínimo de 6 meses após a cirurgia. As radiografias pré-cirúrgicas foram tomadas 3 meses antes. O estudo concluiu que a posição da cúspide do canino em relação à fenda alveolar na fase pré-cirúrgica do enxerto ósseo alveolar não é um fator decisivo para o sucesso do enxerto, havendo diversos outros fatores a serem considerados, tais como: o tamanho da fenda, sítio doador e a cobertura de tecido mole da região da fenda.

Rosenstein et al. (1997) examinaram 14 pacientes (9 mulheres e 5 homens) com fenda completa de lábio e palato. Todos haviam sido submetidos a CT scan e também a radiografias periapicais e/ou oclusais da região da fenda realizadas no intervalo máximo de 6 meses da aquisição da CT scan. A média de idade destes pacientes foi de 11 anos e 5 meses e todos foram tratados pela mesma equipe e com o mesmo protocolo. As radiografias periapicais e oclusais seriam as mais comumente utilizadas, segundo os autores, no entanto limitaram-se a oferecer medidas lineares de altura e distância mesio-distal, não fornecendo o volume da região da fenda. Neste estudo foram feitos desenhos em acetato sobre as radiografias periapicais dos dentes, estrutura de suporte e da fenda alveolar e os mesmos foram analisados por um mesmo radiologista e comparados com os cortes

tomográficos do CAT scan. O intervalo de reconstrução da tomografia computadorizada (CT) espiral foi de 1,5 mm, o que na opinião dos autores pode ocasionar perda de algum detalhe da região estudada. Foram detectadas diferenças de cerca de 2% no suporte ósseo da raiz quando analisados um grupo de exames de tomografia e radiografia convencional. Em um dos casos, a análise do osso de suporte foi superestimada em 25% nas radiografias convencionais quando comparada à tomografia computadorizada. No método radiográfico convencional houve superestimação do ganho de suporte ósseo acima de 21.4% e subestimação em cerca de 17.7% da perda de suporte ósseo, quando comparado ao CT. O objetivo deste trabalho foi investigar a concordância entre cálculos realizados em exames 3D (CT) e 2D (radiografias convencionais) na avaliação do suporte ósseo para o dente adjacente à fenda alveolar depois do enxerto ósseo alveolar primário. Os autores concluíram que o uso da radiografia convencional pode incorrer em erros de avaliação para mais ou para menos de cerca de 15 a 20% na mensuração de osso enxertado e suas interações com os dentes da região da fenda alveolar e que seria interessante a utilização de tomografia computadorizada para uma avaliação mais detalhada desta região.

Kindelan et al. (1997) realizaram um estudo retrospectivo cego, onde os cirurgiões não conheciam a identidade do paciente, para criar uma escala de 4 pontos para avaliar fielmente o sucesso do enxerto ósseo alveolar, baseados em radiografia convencional com a finalidade de saber se os mesmos poderiam ser utilizados entre operadores. Foram realizadas radiografias oclusais da região da fenda alveolar pré e pós-operatoriamente e tomados cuidados na execução das mesmas a fim de evitar a possibilidade de distorção ou alterações de posicionamento da fenda entre a primeira e a segunda radiografia. Foram examinadas radiografias de 38 pacientes num total de 48 fendas onde todos haviam recebido enxerto ósseo alveolar secundário. Cada radiografia foi avaliada duas vezes por dois membros da equipe com uma semana de intervalo entre cada avaliação. A extensão da fenda alveolar foi analisada na radiografia pré-operatória e a radiografia pós-operatória foi usada para determinar quanto de enxerto ósseo havia na fenda e os autores concluíram que os 4 pontos descritos pelo estudo poderiam ser utilizados para avaliar o sucesso do enxerto ósseo alveolar secundário.

Dado et al. (1997) analisaram as tomografias computadorizadas de 15 pacientes com fenda alveolar unilateral completa, submetidos à cirurgia de enxerto ósseo alveolar precoce. Foram realizados cortes axiais de 1,5 mm vindo do forame infra orbitário até o terço gengival das coroas dos dentes da maxila. O programa dental utilizado na workstation do tomógrafo computadorizado permitiu que fosse avaliado o enxerto ósseo alveolar com detalhes, incluindo a posição, tamanho, relação espacial e o volume do osso que restou no enxerto, bem como a quantidade de suporte ósseo para as raízes dos dentes da região da fissura. Esse método de avaliação por meio de tomografia computadorizada ainda não era muito usual naquele momento. Embora esse fosse um estudo piloto com um número pequeno de pacientes, os pesquisadores conseguiram uma quantidade de informações muito válidas sobre os dentes e estruturas adjacentes à região da fenda, sobre a cobertura óssea das raízes que foram abrangidas pelo enxerto ósseo alveolar e a quantidade de enxerto que não foi reabsorvida.

Semb (1998) fez um estudo cefalométrico com 28 crianças, portadoras de fenda alveolar unilateral, submetidas a enxertos ósseos alveolares antes dos 12 anos de idade e comparou com 30 crianças portadoras de fissuras lábiopalatinas que não haviam sido submetidas a enxerto, com idades variando de 09 a 16 anos. Adicionalmente ele analisou um terceiro grupo de pacientes portadores de fenda alveolar unilateral que haviam recebido enxerto ósseo alveolar entre 08 e 15 anos de idade. Segundo o autor enxertos ósseos alveolares em pacientes fissurados poderiam conferir vantagens no tratamento ortodôntico, propiciando que os dentes da região da fenda erupcionem espontaneamente e que se fizesse a movimentação ortodôntica ativa dos mesmos. Os enxertos possibilitam uma melhor possibilidade de alinhamento do arco maxilar e adicionalmente fístulas oro-nasais são fechadas, assimetria nasal é melhorada e os segmentos maxilares ficam estabilizados. Após todas as análises o autor concluiu que o crescimento anteposterior e vertical não foi afetado pelo enxerto ósseo alveolar realizado em pacientes após os 8 anos de idade, quando comparado com o grupo de pacientes que não recebeu enxerto ósseo alveolar.

Honma et al. (1999) avaliaram por meio de tomografia computadorizada o volume inicial da fenda alveolar e a ponte de osso formada em pacientes que se

submeteram a enxerto ósseo alveolar secundário. Quinze pacientes fissurados foram estudados. Tomografias computadorizadas (CT) foram feitas com cortes de 2mm imediatamente antes da cirurgia, 3 meses após e um ano depois. O volume da fenda alveolar e a ponte óssea formada foram calculados a partir de imagens de arquivo, sendo para isso utilizado um scanner de imagens e um computador pessoal. As imagens dos cortes axiais foram escaneadas e arquivadas em um computador pessoal para posterior comparação. O volume foi calculado multiplicando a área delimitada do defeito ósseo alveolar no corte axial por 2 (espessura do corte). Essa área foi determinada pelas corticais mesiais e distais dos segmentos maxilares e a forma ideal do rebordo foi estimada para providenciar o necessário suporte ósseo para a erupção do canino e tratamento ortodôntico do incisivo central e lateral, tanto por vestibular como por lingual. O estudo encontrou volumes médios de fenda de aproximadamente 1.1 ± 0.3 cm^3. O volume correspondente da ponte óssea formada em 3 meses foi de 1.2 ± 0.6 cm^3 e 1.1 ± 0.5 cm^3. O valor após um ano foi significativamente menor quando comparado ao de 3 meses.

Arai et al. (1999) ressaltaram que a tomografia computadorizada era extensamente usada para obtenção de imagens tridimensionais da região maxilofacial, porém os equipamentos eram muito grandes e proporcionavam uma dose muito elevada de radiação. Naquele momento, avanços na tecnologia médica proporcionaram desenvolver máquinas menores que ofereceriam uma dose mais baixa de radiação para realização de exames tomográficos. Os autores descreveram neste trabalho um equipamento de tomografia por Feixe Cônico, para utilização em odontologia, desenvolvido após 5 anos de pesquisa e que chamaram de Ortho-CT. O tomógrafo computadorizado do tipo Feixe Cônico possuía um sensor bi-dimensional e usava o feixe de raios X em forma de cone (cone beam), diferentemente das tomografias existentes até aquele momento, que utilizavam o feixe em forma de leque (Fan Beam). A região de reconstrução da imagem era um cilindro de 32 mm de altura por 38 de diâmetro e era formada por 240 voxel de altura por 280 voxel de diâmetro, com cada voxel tendo o volume de 0.136 mm^3. A aquisição era realizada com 85 Kvp e 10 mAs e com 1mm de filtro de chumbo. O tempo de aquisição era de 17 seg, comparado com o tempo de rotação de uma panorâmica. Um scan simples era realizado coletando 512 arquivos de projeções de

360º e as imagens eram reconstruídas em um computador pessoal com um processador Pentium® 400 MHz. O tempo necessário para reconstruir a imagem era de cerca de 10 minutos. A dose de radiação na pele, segundo os autores, era quase igual a de uma radiografia panorâmica e cerca de 12 vezes menor que de uma TC Fan Beam dos maxilares, porque como o cone de raios X forma um campo colimado as doses resultantes na área de interesse eram provavelmente mais baixas. Esse equipamento foi desenvolvido para visualizar tecidos duros. Devido ao voxel cúbico era possível obter imagens de alta resolução, diferente do voxel do CT Fan Beam que apresentava forma de paralelepípedo o que resultava em imagens de baixa resolução. Em odontologia a maioria das lesões se apresentam no processo alveolar, por isso alta resolução é necessária para verificação destas lesões e a TC Fan Beam ofereceria um diagnóstico insuficiente. Como o tamanho do campo no Ortho-CT é reduzido era difícil examinar lesões com mais de 30 mm sem ter que repetir a aquisição, mas como as lesões dentais se situavam dentro desta média de tamanho, o equipamento mostrava-se adequado para uso em odontologia. Para lesões mais extensas a TC Fan Beam poderia ser mais indicada. O único inconveniente da TC Feixe Cônico era o fato de ela ser incapaz de mostrar tecido mole por causa de sua resolução de baixo contraste.

De acordo com Silva Filho et al. (2000), o enxerto alveolar secundário tem um papel importante no tratamento de pacientes com fenda alveolar. Os autores apresentaram uma revisão de literatura e um estudo retrospectivo e longitudinal realizado em radiografias panorâmicas, analisando o comportamento do canino permanente após o enxerto ósseo alveolar secundário em 50 pacientes do hospital de reabilitação de anomalias craniofaciais da Universidade de São Paulo. Todos receberam o enxerto antes da erupção do canino e foram observados por um período de 1 a 5 anos. O enxerto ósseo alveolar é chamado secundário quando executado durante a dentição mista, próximo à erupção do canino permanente. Tem como finalidade prover adequado suporte ósseo e periodontal à dentição adjacente a fenda. O acompanhamento radiográfico mostrou uma adaptação muito boa do osso da crista ilíaca enxertado, não podendo nem ao menos distinguir os limites mesial e distal da fenda. Além de os caninos erupcionarem para o plano oclusal, o enxerto ósseo alveolar criou uma excelente condição periodontal para os dentes em

questão. O resultado foi considerado satisfatório em 72% dos casos (36 pacientes), tendo os caninos erupcionado espontaneamente dentro do osso enxertado.

Eppley e Sadove (2000) em seu estudo dizem que o alvo da cirurgia de enxerto ósseo alveolar é prevenir o colapso transversal da maxila e distorções da oclusão entre os arcos superior e inferior. O ideal é promover o mais precocemente a estabilização dos arcos maxilares e, desta forma, diminuir o tempo total de tratamento ortodôntico do paciente portador de fenda alveolar. Adicionalmente, a precoce e total obliteração da fenda alveolar e da fistula oronasal, elimina o escape de líquidos nasais para a cavidade bucal, promovendo uma melhora na higiene oral em pacientes com idade escolar.

Tai et al. (2000) avaliaram radiograficamente a quantidade e a qualidade de enxertos ósseos alveolares com crista de ilíaco em pacientes portadores de fenda alveolar utilizando tomografia computadorizada. Um ano de estudo prospectivo foi realizado com 14 pacientes portadores de fendas uni e bilateral, no total de 17 fendas. Cortes axiais e coronais de TC foram realizados durante o pós operatório imediato e um ano depois. O estudo mostrou que o volume de osso utilizado nos enxertos ósseos alveolares ficou entre 0.9 a 3.6 cm^3, sendo a média 2.10 cm^3. A porcentagem de osso perdido, pode ser atribuída também ao crescimento linear da maxila entre o pós operatório imediato e o acompanhamento após um ano. Se comparada com a mensuração linear, a mensuração volumétrica mostra uma quantidade desproporcional de volume perdido, igual a 43,7% e 42,5% nos cortes coronais e axiais respectivamente. Foi encontrada uma perda média de 43,1% aproximadamente depois de um ano do enxerto. Entretanto, o canino erupcionou dentro do enxerto e isso pode ser o motivo de perdas de até 53,4% de toda a média de volume perdido. Os autores concluíram que a tomografia computadorizada é uma modalidade de exame com bastante valor para avaliar o pós-operatório de enxertos ósseos alveolares em pacientes fissurados e que quando comparada a técnicas radiográficas convencionais, oferece uma melhor exatidão sem sobreposições de estruturas anatômicas, e com ganhos na qualidade da imagem.

Van der Meiji et al. (2001) avaliaram o resultado de enxertos ósseos alveolares em pacientes fissurados com o intuito de verificar a quantidade de osso

necessário para facilitar a erupção, especialmente na direção palatina, do canino permanente. Foram realizadas tomografias computadorizadas no pós operatório imediato de 42 pacientes com fenda unilateral e 8 com fenda bilateral, submetidos à cirurgia antes dos 9 anos de idade (enxerto alveolar secundário precoce) ou 12 anos (enxerto alveolar secundário tardio) e comparados entre si. Três cortes da tomografia computadorizada realizada logo após o enxerto foram selecionados e comparados com os correspondentes depois de um ano da cirurgia. Os autores reportaram que a denominação de precoce e tardio é complicada, pois o tempo correto e a idade ótima para a realização do enxerto vai depender principalmente da fase de erupção que o canino permanente do paciente se encontra e será ditada por ela. A utilização da tomografia computadorizada levanta questões éticas, devido à quantidade de radiação que o paciente é submetido, entretanto as pesquisas com pacientes portadores de fenda alveolar onde foram utilizadas radiografias convencionais, mostraram que o número de fatores limitantes, como a distorção e o número limitado de marcos de segurança e a superposição de estruturas, mostram as óbvias vantagens da tomografia computadorizada. Os autores escolheram utilizar a tomografia computadorizada porque ela ofereceu um alto grau de padronização, pode ser reproduzida em um segundo momento, permite visualizar o enxerto nas três dimensões e mostra a quantidade de osso na direção vestíbulo palatina, o tamanho do defeito e a posição do dente na área a ser analisada com melhor precisão, sendo essa uma vantagem tanto para o cirurgião como para o ortodontista. Finalmente a comparação de resultados de diferentes equipes no tratamento de pacientes com fissuras alveolares pode ser realizada por meio de tomografias computadorizadas. Eles concluíram também que não há diferenças significativas entre o enxerto precoce e o tardio e que na maioria dos casos, tanto nas fendas uni como nas bilaterais a quantidade de osso enxertada foi suficiente para facilitar a erupção do canino.

Williams et al. (2003) fizeram um estudo retrospectivo com a finalidade de avaliar o histórico do tratamento das crianças nascidas com fenda unilateral de lábio e palato que não realizaram enxerto alveolar secundário na idade apropriada ou que tiveram insucesso na cirurgia. Os sujeitos da pesquisa eram pacientes com idades entre 12.0 e 14.7 anos. O sucesso do enxerto ósseo alveolar foi avaliado usando uma modificação do protocolo de Bergland. Os autores relataram que existiam

diversos fatores que contribuiam para o sucesso do enxerto ósseo alveolar, tais como: sítio doador, condições favoráveis no sítio receptor, o procedimento operatório e a experiência da equipe. O estudo foi realizado com radiografias oclusais e concluiu que existe uma relação inversamente proporcional entre o aumento da idade do paciente e o sucesso do enxerto ósseo alveolar e que crianças de classes sociais mais baixas correm mais risco de não receberem o enxerto até os 12 anos no Reino Unido, onde foi realizado o estudo.

Van der Meiji et al. (2003) se propuseram a determinar a relação entre a largura da fenda e a quantidade de osso depois do enxerto ósseo alveolar em 53 pacientes com fenda lábio palatina unilateral. A quantidade de osso alveolar enxertado que de fato estava presente na região do enxerto foi determinada com tomografia computadorizada realizada imediatamente após o procedimento cirúrgico. Os autores relataram que diversos fatores podem interferir direta ou indiretamente no sucesso ou insucesso do enxerto ósseo alveolar, ocasionando sua reabsorção inclusive sendo o principal deles o tamanho da fenda alveolar.

Hogan et al. (2003) fizeram um estudo retrospectivo com dois grupos de pacientes. O grupo 1 composto de fichas clínicas e radiografias periapicais, oclusais e panorâmicas, pré e pós operatórias de 19 pacientes portadores de fissuras labiopalatinas que foram submetidos a cirurgia de enxerto ósseo alveolar e o grupo 2 formado por 15 pacientes escolhidos de forma aleatória entre os pacientes fissurados atendidos como rotina no departamento de dentística, onde somente foram analisadas as condições clínicas. A finalidade foi avaliar o desenvolvimento da raiz e a erupção do canino contíguo à fissura após a cirurgia de enxerto ósseo alveolar, realizado quando o canino ainda não havia erupcionado. O estudo conclui que o canino adjacente as fissuras na maioria dos casos erupciona .

Heiland et al. (2003) relataram que imagens pré-operatórias em procedimentos de cirurgias complexas do esqueleto facial tem sido executadas com tomografias computadorizadas, porém com o advento da tecnologia Cone Beam a mesma vem sendo introduzida na aquisição destas imagens. Na TCFC o alto contraste das estruturas ósseas pode ser visualizado com o mesmo grau que em uma tomografia computadorizada Fan Beam, requerendo uma dose muito menor de

exposição à radiação. Devido a alta dose de radiação da TC, pesquisas tem sido realizadas a fim de buscar a utilização de exames alternativos, como a ressonância magnética e o ultrassom, porém os mesmos não oferecem as mesmas ferramentas de diagnósticos da TC. Radiografias convencionais, como Waters, Axial de Hirtz e Panorâmica também tem sido utilizadas pelos autores como alternativas às TCs. Pela experiência dos autores em relação as estruturas de alto contraste da face média eles consideraram que o equipamento de TCFC é a melhor alternativa à imagem da TC Fan Beam, oferecendo porém com uma diminuição da dose de exposição à radiação a qual os pacientes serão submetidos.

Maki et al. (2003) utilizaram a tecnologia de TCFC para fazer diagnósticos simulados com finalidade ortodôntica em três dimensões. Nesta revisão os autores apresentaram uma tecnologia que possibilitaria simulações de crescimento mandibular, de modelos matemáticos virtuais de osso e células e imagens 3D e modelos sólidos para simular cirurgias. Os sistemas de CAM (Computed-assisted manufacturing) e CAD (Computed-assisted design) e FEM (finite elemento methods) foram criados depois para auxiliar a indústria de produção após a segunda guerra mundial e em medicina essas modalidades digitais começaram a ser utilizadas a partir de 1972, quando a empresa EMI desenvolveu o tomógrafo computadorizado por raios X e em 1980 a simulação assistida por computador foi inventada. O interesse público no desenvolvimento da medicina de alta qualidade tem trazido muitos investimentos nesse segmento. A simulação oferece vantagens em visualizar, repetir, responder e prever resultados. Em odontologia já existem programas que oferecem recursos de simulação utilizando tecnologia CAD/CAM e mais recentemente a tecnologia da TCFC tem possibilitado avaliações 3D de pacientes, o que tem facilitado o diagnóstico e o tratamento em si. Os autores concluíram que a tecnologia da ciência por computador está, nos dias atuais, com seu progresso muito acelerado se comparada com poucos anos atrás e que num futuro próximo, simulações computadorizadas irão proporcionar várias vantagens à ortodontia e à pesquisa de modo geral.

Rosset et al. (2004) discorrem sobre o desenvolvimento de um software criado para mostrar e auxiliar na interpretação de uma grande modalidade de tipos de exames de diagnóstico por imagem, como estudos de PET-TC ou TC e imagens

cardíacas. O software é baseado numa plataforma cruzada e utiliza bibliotecas de código-fonte aberto. Seu nome é OsiriX™. O software foi desenvolvido em linguagem Objetive-C e para a plataforma Macintosh, rodando sobre Mac OS X. O software é extremamente rápido e otimizado para visualização de gráficos 3D, como os usados em jogos de computador, e capaz de utilizar as vantagens do processamento gráfico dos computadores mesmo que nenhum hardware acelerador de vídeo esteja disponível. O OsiriX™ é considerado uma ferramenta multidimensional de alta performance que pode ser utilizada em computadores pessoais e pode ser baixada gratuitamente em um website.

Lascala et al. (2004) reportaram que a técnica da tomografia por Feixe Cônico (TCFC) é uma inovação nos sistemas de aquisição de imagem tomográfica e consequentemente na reconstrução volumétrica para uso em odontologia. Quando comparada com outros métodos de TC, a TCFC é caracterizada pela rápida aquisição do volume e baixa dose de radiação. Segundo os autores a TCFC pode ser usada em diversas áreas da odontologia, entretanto a exatidão de suas informações relativas à medida de distâncias ainda precisava ser comprovada. Neste estudo foram utilizados 8 crânios onde foram fixadas esferas metálicas de 2mm de diâmetro em pontos anatômicos e feitas aquisições com um tomógrafo por Feixe Cônico. Foram feitas mensurações lineares entre os pontos anatômicos com um paquímetro digital de alta precisão diretamente nos crânios e depois nas imagens obtidas no tomógrafo. Como resultado, os pesquisadores obtiveram nos crânios medidas reais maiores que as mensuradas nas imagens da tomografia, porém estas diferenças não se mostraram estatisticamente significativas, consequentemente é um exame que pode ser utilizado para realizar medidas lineares na região de cabeça e pescoço.

Hamada et al. (2005), neste trabalho, procuraram demonstrar a aplicação clínica da tomografia computadorizada por Feixe Cônico (Dental 3D-CT) para avaliar enxerto ósseo em fendas alveolares. Foram estudados 13 pacientes com fenda alveolar com idade média de 18 anos e 11 meses. Foram feitos estudos pré e pós operatórios e realizados cortes transversais e cortes panorâmicos onde foi avaliada a condição da ponte de osso formada pós enxerto, bem como o suporte ósseo presente para instalação de implantes dentais. Segundo os autores, as radiografias

convencionais tem sido usadas classicamente para as mensurações pré e pós cirúrgicas. Radiografias panorâmicas, oclusais e periapicais oferecem visão da região da fenda, mas possuem muitos fatores que podem comprometer uma avaliação mais precisa, tais como ampliação e distorção, sobreposição de estruturas, dificuldade de identificar pontos específicos para essa mensuração e problemas de posicionamento que podem afetar o resultado radiográfico obtido. Os autores concordam que a tomografia computadorizada espiral ou TC, embora sirva ao propósito de mensurar a região de fenda alveolar com precisão, é um exame caro que demanda uma área muito extensa para instalação do equipamento e apresenta uma alta dose de exposição à radiação para o paciente, principalmente os jovens. As limitações das radiografias convencionais podem ser supridas pela tomografia cone beam, ou Feixe Cônico (TCFC). Ela possibilita mensurar o volume da região da fenda alveolar da mesma forma que um tomógrafo espiral e também oferece doses até 15 vezes mais baixas, segundo os autores. As imagens dos cortes transversais obtidos com a TCFC nesse estudo ofereceram informações de grande valor antes da instalação de implantes dentais na região da ponte óssea formada na região enxertada. A largura mesio-distal e a distância vestíbulo-palatina da ponte puderam ser exatamente mensuradas nas imagens com uma régua milimetrada posicionada sobre elas fornecendo o tamanho real da mesma. Na TCFC o voxel é cubico e tem cerca de 0,117 mm, isso contribuiu para a alta resolução em todas as imagens seccionadas, diferente do TC espiral onde o voxel é retangular e muito grande, com uma dimensão mínima de 0,3mm. Os autores concluíram que o exame realizado na TCFC oferece inúmeras vantagens, como alta resolução, baixo custo e uma menor dose de radiação quando comparada com as tomografias espirais.

Trindade et al. (2005) utilizaram radiografias periapicais para avaliar 65 pacientes fissurados que haviam sido submetidos à cirurgia de enxerto ósseo alveolar secundário. A avaliação radiográfica, segundo os autores, é um método de avaliação superior ao exame clínico e objetiva verificar as alterações provocadas na estrutura de suporte dentária, ocasionadas pelo enxerto ósseo na região da fissura, a resposta do osso enxertado à erupção espontânea, à movimentação ortodôntica do canino permanente e a altura do septo interdental formado. Ela também nos fornece informações sobre a distribuição do osso enxertado na região da fenda.

Müssig et al. (2005) analisaram a utilização de TCFC como indicação em ortodontia. Os autores reportam que dentes impactados e distúrbios de erupção demandam em diagnósticos radiográficos e que quando se utilizam apenas radiografias convencionais, são necessárias diversas tomadas com projeções diferentes, para se avaliar corretamente a posição do referido dente. A TCFC é um método para localização de tecidos duros, como osso e dentes em vários planos, que permite formatar imagens tridimensionais destas estruturas. Sob o ponto de vista da ortodontia a TCFC pode detectar dentes impactados como ectópicos e a quantidade de osso presente para se realizar a movimentação ortodôntica. Em pacientes com fendas de lábio e palato a TCFC também pode ser utilizada para avaliar a posição e o estágio de desenvolvimento de vários dentes, pois esses pacientes frequentemente sofrem distúrbios de erupção dentária. Os autores concluíram que a TCFC é um exame que possibilitaria investigar diversas alterações em tecidos duros, como dentes e ossos do complexo maxilofacial com doses de 3 a 5 vezes menores quando comparadas a TC e qualidade de imagem adequada para a investigação .

Rosset et al. (2005) relataram o desenvolvimento de software a fim de propiciar a comunicação e o armazenamento de arquivos de imagem de forma a oferecer ao usuário facilidade e conveniência para lidar com arquivos de imagens de diagnóstico. A plataforma escolhida foi a dos computadores da marca Apple® e foram adotados diversos recursos desta plataforma, como iPods para facilitar e deixar mais rápida a transferência de um número maior de imagens no formato DICOM (Formato digital de comunicação de imagens em medicina), o iChat, uma videoconferência e programa de mensagens instantâneas e o serviço de iDisk, um compartilhador de arquivos baseado em uma tecnologia WebDAV, para enviar arquivos de forma segura entre computadores distantes. Junto com essas três tecnologias foi desenvolvido o programa OsiriX™ que pode ser utilizado para comunicação, armazenamento e manipulação de imagens de múltiplos exames enviadas no formato DICOM. O programa pode ser baixado gratuitamente em um website e faz parte de um projeto de código livre (open-source). O Programa oferece uma excelente alternativa aos PACS (Picture Archiving and Communication System) que são utilizados para a manipulação de imagens de tomografias computadorizadas por exemplo, oferecendo uma alternativa menos restritiva e de

fácil locomoção. A transmissão e visualização das imagens em serviços de radiologia devem oferecer mobilidade principalmente em serviços de emergência. Com a mudança na prática da radiologia aumentou a diversidade de tipos de imagens que estão a disposição do radiologista e da equipe multidisciplinar, o que requer maior mobilidade e agilidade no momento da troca de informações destas imagens. Os autores adotaram o OsiriX™ e as tecnologias listadas acima durante 4 meses e citam que a utilização destas novas tecnologias podem mudar dramaticamente os conceitos básicos de armazenamento e transmissão de imagem na área da saúde. Como essas novas tecnologias são adotadas pelo público consumidor em geral, foram consideradas mais fáceis e mais convenientes do que os tradicionais PACS e aplicações de telerradiologia. Os autores concluíram que essas novas tecnologias podem influenciar o caminho das próximas gerações de arquivamento de transmissão de imagens na área de saúde se forem implantadas.

Feichtinger et al. (2006), neste trabalho, avaliaram o resultado do enxerto ósseo alveolar em 16 pacientes (nove mulheres e sete homens) com fenda completa de lábio e palato e estimaram o volume imediatamente antes da cirurgia e um ano após. Foi utilizado um sistema de TC tri-dimensional, com um software habilitado para visualização do enxerto ósseo tri-dimensionalmente na workstation. No estudo foram realizados cortes tomográficos axiais de 1,5 mm desde a cavidade nasal até o plano oclusal. A dose de radiação no cérebro foi calculada em 7,88 mSv. O volume médio pré-operatório da fenda alveolar observado neste estudo foi de 1.2 $\pm$ 0.34 cm^3 numa escala de 0.7 a 1.7 cm^3 . O volume de osso que se manteve após um ano foi de 0.4 $\pm$ 0.32 cm^3 (de 0.0 a 1.4 cm^3). Volume igual ou superior não foi encontrado no estudo pós-operatório em nenhum caso. Em 12 dos 16 pacientes (75% dos casos) o volume de osso foi menor que 50% do volume da fenda. Somente um paciente mostrou erupção espontânea do canino e do incisivo lateral. O volume neste paciente foi de 1.6 cm^3. O volume ósseo conseguido é muito importante para o tratamento ortodôntico, principalmente se o incisivo lateral e o canino ainda estão ausentes. A avaliação da ponte formada pós-enxerto ósseo alveolar é normalmente realizada com radiografias convencionais, como panorâmica, oclusal e periapical e numerosos estudos têm sido publicados a esse respeito. Recentemente, estudos com tomografia computadorizada vem sendo introduzidos, porém sua alta dose de radiação é um dos fatores limitantes no uso

deste tipo de exame, principalmente em pacientes jovens. O seu custo também é bastante elevado quando comparado ao de radiografias convencionais. Os autores concluíram que os resultados favorecem estudos mais aprofundados do uso do CT em mensurações.

Ludlow et al. (2006) fizeram um estudo comparativo de mensuração de doses efetivas de radiação de três equipamentos comerciais de TCFC, a saber CB Mercuray, NewTom Eg e i-Cat em 24 pontos distribuídos na cabeça e pescoço em um phanton. Os autores mostraram que a TCFC oferece baixa dose de radiação, baixo custo e serve como alternativa para a TC convencional. Ela vem sendo usada com maior frequência na prática da radiologia oral e maxilofacial, nas disciplinas de endodontia, cirurgia oral, peridontia, dentística restauradora e ortodontia. Com o advento de campos de imagem mais largos (FOV – Field of View) com até 12 polegadas, a TCFC vem sendo cogitada para, substituir a radiografia panorâmica e a telerradiografia no planejamento de tratamentos ortodônticos. Embora as doses de radiação em uma TCFC sejam relativamente baixas, havia ainda o interesse em se saber a dose que um paciente receberia em um exame para tratamento dentário realizado com radiografias convencionais. A utilização das TCFCs para substituir as TC Fan Beam são uma medida recomendável pela diminuição da dose de radiação, porém a substituição de radiografias convencionais utilizadas em odontologia, como as utilizadas no planejamento de tratamento ortodôntico, por TCFC, principalmente por pacientes infantis, é preocupante devido ao organismo destes indivíduos serem mais sensíveis por que eles provavelmente irão receber outras doses de radiação durante o restante de suas vidas. Os autores reportaram que utilizando o maior FOV, as doses da TCFC neste estudo foram de 2 a 23% menores que as doses comparadas na TC convencional apresentadas na literatura e a dose de radiação da TCFC quando comparada a de radiografias convencionais foi cerca de 2 a 4 vezes maior. Os autores concluíram que as doses efetivas de radiação na TCFC variaram substancialmente dependendo do tamanho do FOV e fatores técnicos selecionados e que a dose efetiva é de 2 a 4 vezes maior que de uma radiografia panorâmica e muito menor que de uma TC convencional.

Segundo Wörtche et al. (2006), as técnicas de imagens tri-dimensionais estão crescendo em importância quando comparadas às técnicas radiográficas

convencionais, não somente na rotina de diagnósticos da cabeça e pescoço como em outras partes do corpo. Neste estudo os autores utilizaram phantons para mensurar a dose de exposição em um tomógrafo cone beam e compararam com outras modalidades de exames. A dose de radiação no tomógrafo cone beam em uma criança com fissura de lábio e palato foi de 0.342 mSv, sendo maior que a de uma radiografia panorâmica 0.016 mSv porém muito inferior a de uma CT espiral que foi de 2.27 mSv. As vantagens do tomografia volumétrica digital sobre as radiografias convencionais e a tomografia computadorizada espiral são demonstradas em termos das doses de exposição à radiação, entretanto cuidados especiais são requeridos no que diz respeito a higiene das radiações. Os autores comprovaram que as imagens obtidas na TCFC eram superiores às de radiografias convencionais (panorâmica, lateral de face e póstero anterior de face) para tomada de decisão nos tratamentos e se formos levar em consideração as radiografias convencionais em conjunto (nas técnicas combinadas), a dose de exposição seria praticamente igual a de uma TCFC. As técnicas convencionais apresentam como vantagem a baixa dose de radiação, no entanto suas informações são bastante limitadas quando comparadas a TCFC. O presente estudo chegou à conclusão que a dose de radiação entre a TCFC pode ser 1/7 a 1/10 da CT espiral em um protocolo convencional e que a TCFC pode ser integrada a rotina prática de trabalho sem dificuldade e também na rotina com pacientes fissurados, com informações comparadas as de um exame de TC espiral, mas com uma dosagem muito menor de radiação. Mesmo que a dose de radiação seja maior do que nas técnicas convencionais, a TCFC oferece uma qualidade de diagnóstico muito superior as mesmas.

Segundo Rosset et al. (2006), durante a última década houve um incremento muito rápido nas modalidades de imagens tridimensionais (3D), tornando essencial o uso de várias ferramentas de auxílio ao diagnóstico. Com as reformatações tri-dimensionais possibilitadas por exames como Tomografia Computadorizada e Ressonância Magnética, era possível gerar imagens de alta qualidade que mostravam uma visão realista da anatomia do corpo e dos órgãos. Essas imagens tri-dimensionais ofereciam melhor visão do todo do que os cortes axiais, porém ferramentas que possibilitem a criação destas visualizações tem que ser de fácil utilização e estar ao alcance do radiologista em sua prática diária para lhe

possibilitar a geração e manipulação destas imagens com facilidade. Com isso em mente esse grupo de pesquisadores desenvolveu o OsiriX™, um software criado para ser utilizado na plataforma Macintosh, com tecnologia de código aberto (open-source) ou domínio público como também é conhecido, e que pode ser distribuído e modificado livremente de acordo com a GNU (General Public License). Esse programa podia ser rodado em computadores pessoais da Apple com o sistema OS X. Os pesquisadores acreditavam que por ser um software de código aberto e de distribuição livre, o OsiriX™ proporcionava benefícios aos usuários por gerar um compartilhamento de informações e possibilidade de melhorias por diversos desenvolvedores. Os autores concluíram que o OsiriX™ oferece uma nova perspectiva à imaginologia pois fornece as ferramentas necessárias para explorar imagens em 4 dimensões e que esse programa fará parte da nova geração de visualizadores de DICOM e estações de trabalho PACS.

Boyarskly et al. (2006) fizeram um estudo quantitativo, com radiografias periapicais, para comparar a taxa de suporte ósseo do canino em pacientes fissurados que receberam enxertos ósseos alveolares com um grupo controle composto por pacientes não fissurados. Eles assumiram que o suporte ósseo alveolar do canino de pacientes não fissurados representaria a quantidade máxima de osso para pacientes fissurados. Assumindo essa premissa, o nível médio de suporte ósseo em pacientes fissurados foi mensurado em uma tentativa de avaliar o nível de sucesso do enxerto ósseo alveolar. A amostra contou com vinte e sete pacientes fissurados submetidos a enxertos ósseos alveolares com crista de ilíaco, sendo dezoito unilaterais e nove bilaterais em um total de trinta e seis fendas. Para o grupo controle foram selecionados vinte e sete pacientes não fissurados. Foram realizadas radiografias periapicais de todos os caninos permanentes em todos os pacientes (fissurados e não fissurados) para determinar a taxa de suporte ósseo. Depois de tomadas as radiografias, estruturas dentais pertinentes à pesquisa foram identificadas e traçadas em papel acetato por dois examinadores diferentes para determinar a confiabilidade do método As conclusões mais importantes deste estudo é que existem (1) diferenças significativas entre o grupo de pacientes fissurados e não fissurados comparado com estudos anteriores e comparando o nível de suporte ósseo dos dois grupos, (2) não existem diferenças significativas entre o nível médio de suporte ósseo alveolar entre pacientes fissurados uni e bilaterais depois do

enxerto ósseo alveolar, mas será necessária uma amostra maior para confirmar esse resultado.

Bueno et al. (2007) reportaram que a informática foi uma das principais descobertas que impulsionaram a revolução mundial de tecnologia. A utilização da informática permitiu grandes avanços no auxílio ao diagnóstico, na terapêutica e em diversas outras áreas, revolucionando o pensamento. O advento da tomografia computadorizada por Feixe Cônico (TCFC), trouxe inúmeras vantagens para a odontologia. Em 1997, no Japão, foi criado o primeiro protótipo de tomógrafo de feixe cônico direcionado à odontologia. O protótipo desenvolvido constituía-se de um tomógrafo de alta resolução, modificando um aparelho Scanora (Soredex Corporation, Helsinki, Finland), chamado de Ortho-CT. A TCFC permitia visualizar uma imagem tridimensionalmente e se aplicava a quase todas as áreas da odontologia, como cirurgia, ortodontia, implantodontia, periodontia, distúrbios da articulação temporo-mandibular e diagnóstico por imagem. Os autores explicaram que tomografia é um termo genérico para imagem feita de uma secção do corpo humano e que a tomografia computadorizada médica foi desenvolvida na Inglaterra em 1972, sendo essa uma das maiores revoluções científicas da atualidade. A tomografia computadorizada por Feixe Cônico (TCFC), permite uma melhor visualização de estruturas mais delicadas como esmalte, dentina e cavidade pulpar. O processo de aquisição da imagem é feito por meio da movimentação do cabeçote em torno da cabeça do paciente onde são adquiridas de 250 a 600 imagens bidimensionais em um giro de 180 a 360 graus. O tempo total do exame é de cerca de 40 seg, porém como o Rx é pulsátil o tempo de exposição é bem menor. As imagens adquiridas das múltiplas exposições geram um volume cilíndrico e o computador realiza a reconstrução primária e depois é possível realizar reconstruções secundárias ou multiplanares. Os autores reconheceram a grande validade dos exames radiográficos convencionais para a odontologia, porém as imagens destas modalidades de exame apresentam também grandes limitações, como sobreposição de imagens. A conclusão a que chegaram é que a TCFC oferece melhor possibilidade nas avaliações de exames dos tecidos duros da cavidade bucal, por meio da visão tridimensional e que essa tecnologia era capaz de beneficiar pacientes e dentistas a realizarem planos de tratamento mais adequados e com melhores resultados finais.

Feichtinger et al. (2007) analisaram a reabsorção óssea após 3 anos da realização de enxertos ósseos alveolares, em 24 pacientes com fenda labiopalatina unilateral. Cortes axiais foram obtidos por meio de tomografia computadorizada pré-operatoriamente e após um, dois e três anos. Foram criados modelos tridimensionais e as análises volumétricas foram realizadas tanto da defeito ósseo como das pontes formadas pós enxerto usando a tomografia computadorizada tri-dimensional. Um dos ganhos do estudo foi encontrar reabsorção óssea no sentido longitudinal. Isso é importante especialmente em casos de atraso da erupção do canino e nesses casos a informação sobre a reabsorção é fundamental para o planejamento de um novo enxerto. Os autores concluíram que a TC apesar de oferecer muito mais informações sobre o enxerto ósseo alveolar do que as radiografias convencionais, não deve ser aplicada como rotina devido a implicações éticas relacionadas a dose de radiação a que o paciente era submetido.

Ludlow et al. (2007) utilizaram TCFC para analisar a eficácia de mensurações de distância em mandíbulas em vinte e oito crânios. Foram inseridos fios de ortodontia com medidas conhecidas e os mesmos foram medidos no programa da workstation do NewTom em reconstruções panorâmicas (2D) com uma ferramenta de medição própria. Foram realizadas também medidas diretas entre pontos craniométricos bilaterais em reconstruções axiais (3D). As medidas, tanto dos fios como entre os pontos craniométricos bilaterais, foram comparadas com as reais obtidas com um paquímetro e então submetidas a testes estatísticos sendo que os resultados mostraram que não existiam diferenças significantes entre as mesmas. Os autores reportaram que ambas as medidas obtidas no programa do equipamento NewTom™ (2D e 3D) são confiáveis, independente do posicionamento do crânio, diferentemente de medidas obtidas em radiografias convencionais utilizadas para se fazer mensurações, tais como a panorâmica e a telerradiografia, onde um posicionamento equivocado da cabeça do paciente pode provocar alterações significantes. A conclusão do estudo foi que a TCFC é um método eficaz e confiável para realização de medidas, lineares entre pontos craniométricos bilaterais, oferecendo informações como assimetria, monitoramento longitudinal de crescimento e avaliação pós-cirúrgica.

Feichtinger et al. (2008) fizeram um estudo com o intuito de verificar o exato volume de osso enxertado em pacientes fissurados submetidos a enxerto ósseo alveolar secundário com crista de ilíaco dois anos após as cirurgias. Foram examinados com tomografia computadorizada, 20 pacientes com fendas de lábio e palato unilaterais completas que haviam sido tratados com enxerto ósseo alveolar secundário na fase de dentição mista. Segundo os autores, as radiografias convencionais apresentaram desvantagens quando utilizadas como exame pós operatório de enxertos ósseos alveolares, pois as mesmas só mostrariam alterações bidimensionais, como altura e largura, impossibilitando a verificação do volume realmente preenchido, e o estudo da completa morfologia e arquitetura da região da fissura. Os autores usaram um sistema de navegação vendido no mercado para análise de volume. Cada fenda alveolar e ponte óssea formada foi visualizada no monitor da worstation em reformatações multiplanares (RMP) usando o software de processamento de imagem do sistema de navegação. O defeito ósseo alveolar e o osso transplantado foram demarcados com uma linha usando a ferramenta de desenho do sistema e finalmente o software calculou o volume das regiões demarcadas. A fidelidade deste método foi verificada em estudos anteriores. Neste programa as regiões de interesse podem ser mostradas em três dimensões usando ferramentas do próprio programa. Essa técnica possibilitava que o cirurgião avaliasse as pontes ósseas formadas nas três dimensões, a quantidade de osso presente e também o osso que foi reabsorvido na região. O estudo já havia sido realizado com um ano de pós operatório e a perda de osso enxertado em 1 e 2 anos foi de respectivamente 51% e 52%. Em 11 dos 20 pacientes estudados a quantidade de osso que restou foi menor que metade do volume da fenda inicial e em 6 deles o volume da ponte óssea formada foi menor que um quarto da fenda inicial. Em 2 dos 20 pacientes o volume da ponte óssea excedeu o volume do defeito inicial na observação após um ano, porém em ambos o dente adjacente a fenda (canino ou incisivo lateral) estava erupcionando na área da fenda e ocasionou a expansão do osso enxertado. Um das limitações que os autores se depararam neste estudo foi a dose de radiação ao qual o paciente foi exposto durante a aquisição da TC, entretanto eles tentaram limitar ao máximo essa dose, expondo somente a maxila, evitando expor estruturas radiosensíveis como a tireoide e olhos, além de reduzir a corrente do tubo, pois o interesse era somente estruturas ósseas. Os autores se preocuparam em não realizar uma radiografia panorâmica para evitar irradiar o

pacientes duas vezes com o mesmo propósito. Os autores concluíram que as valiosas informações que a TC oferece traz junto aumento dos riscos, logo esse exame não deve ser indicado como rotina na avaliação pós-operatória de enxertos, mas em raros casos onde radiografias convencionais não sejam suficientes para completar a avaliação clinica a TC poderá ser utilizada.

Jalbert e Paoli (2008) estudaram o programa OsiriX™, que foi uma ferramenta desenvolvida para auxílio ao diagnóstico por imagem, ensino e pesquisa que possibilita diversas aplicações em cirurgia oral e maxilo facial. Eles reportaram que existem outros software 3D para uso na especialidade de cirurgia maxilo facial, mas ainda com custo elevado. Esses softwares eram usados principalmente na orientação, simulação e planejamento de cirurgia ortognática 3D ou implantes, mas não permitiam a manipulação de imagens, incluindo a reconstrução ou geração de imagens do volume. Estas ferramentas não pareciam ser completas. Existiam outros softwares livres em uso ou em desenvolvimento na medicina, mas nenhum deles parecia ser tão completo quanto OsiriX™ e sua ampla gama de funcionalidades. Um de seus inconvenientes era ser desenvolvido para a plataforma Macintosh, mas ser um programa livre, poderoso e de fácil acesso, os autores concluíram que o software era uma ferramenta bastante interessante.

Cavalcanti (2008) explica que a palavra tomografia vem do termo genérico que gera uma imagem em corte, sendo a técnica descrita por volta de 1917. Nesta técnica os cortes podem ser orientados para uma melhor visualização da estrutura anatômica que se quer analisar. A tomografia computadorizada (TC) difere da tomografia linear, pois no caso da TC há possibilidade de obtenção volumétrica e imagens 3D, eliminando sobreposição de estruturas. No caso especifico da TC Fan Beam há ainda a possibilidade de se diferenciar tecidos moles (mucosa, pele) e tecidos duros (osso, dente). Na técnica de TC filme e fonte de raios X movem-se de forma sincronizada criando o que se chama de área de foco ou plano focal. Estruturas dentro do plano focal irão aparecer focadas e as demais estruturas, fora do plano focal, borradas. Esta técnica utiliza um feixe de raios X colimado em forma de um fino leque, que gira ao redor do individuo, associado a uma rede de sensores dispostos ao redor do equipamento e o indivíduo é colocado deitado sobre uma mesa, que avança em intervalos ou pitch em direção ao gantry. Os primeiros

equipamentos de tomografia computadorizada surgiram com os estudos de Hounsfield na década de 60 e, desde então inúmeras inovações foram implementadas, gerando quatro gerações de tomógrafos computadorizados que foram chamados de convencionais. Nestes equipamentos, o tubo de Raios X e o sensor eram rigidamente acoplados e rotacionavam sobre o paciente. Nestas primeiras tomografias computadorizadas havia o inconveniente de um tempo muito longo para a aquisição das imagens o que acabava ocasionando movimentação do paciente e gerando artefatos. Esses inconvenientes levaram ao desenvolvimento da próxima geração de TC, os espirais. Os primeiros equipamentos de TC espiral surgiram em 1989. Neles eram utilizados um único anel contínuo, seu tempo de aquisição era de um corte por segundo, porém ainda havia o aparecimento de possíveis artefatos provenientes de restaurações metálicas ou da respiração do paciente. A partir de 1990 foi lançada a primeira geração de TC Fan Beam espiral com movimentos simultâneos entre a mesa, os detectores e a fonte, diminuindo sensivelmente o tempo de aquisição das imagens, além de melhoria na resolução das imagens e das reconstruções. Segundo o autor, no tratamento de pacientes com fissura labiopalatinas a TC tem sido utilizada com fins de planejamento terapêutico em casos de enxertos ósseos alveolares para avaliação pré e pós-operatória. A TC possibilita a avaliação volumétrica da região da fenda, bem como verifica a presença de fistulas oro-nasais.

Draenert et al. (2008) fizeram um estudo retrospectivo para definir a usabilidade da tomografia computadorizada por Feixe Cônico (TCFC) para avaliar as imagens de vários tipos de enxertos ósseos na região do complexo maxilofacial. Vinte e um pacientes foram avaliados de três a seis meses após a cirurgia de enxerto e as imagens que foram adquiridas em um TCFC NewTom™ 9000 QR-DVT (Quantitative Radiology), foram convertidas para o formato de arquivo DICOM e depois analisadas no programa OsiriX™. Os autores realizaram cortes de 0.3 mm em reconstruções primárias, na estação de trabalho do NewTom™ 9000, e as compararam com as mesmas reconstruções no programa OsiriX™. Desta forma atestaram a equivalência de imagens analisadas nos dois programas, o que validou o programa OsiriX™ para a avaliação de imagens transferidas no formato DICOM geradas a partir de TCFC.

Bastos et al. (2008) em estudo conduzido com médicos residentes e estagiários no Setor de doenças craniomaxilofaciais do Serviço de Cirurgia Craniomaxilofacial da Divisão de Cirurgia Plástica do Hospital das Clínicas da Universidade de São Paulo, com o software OsiriX™ , avaliaram que o mesmo ofereceu uma grande facilidade em seu manuseio, pois pode ser utilizado em computadores pessoais da marca Apple e que possuam o sistema operacional Mac OS X. Uma constatação importante é que as imagens resultantes se mostraram de nível semelhante ao que se pode obter com os programas das estações de trabalho (Workstations) dos centros de radiologia. Algumas das vantagens descritas no estudo são: navegação através dos cortes sequenciais por meio de movimento do mouse, reconstruções MIP (maximum intensity projection), reconstruções multi-planares (2D) e volumétricas (3D) e exportação de imagens e vídeos para utilização em apresentações didáticas. Os autores concluíram que o uso do programa OsiriX™ é de fácil aplicação e pode ser de grande valia para fins didáticos e assistenciais em cirurgia craniomaxilofacial.

Segundo Tatar (2008) modelagem e reconstruções tri-dimensionais são as formas mais simples de entender o posição espacial das estruturas. Esses recursos para serem criados necessitam de sistema de processamento e visualização de imagem muito caros. O advento do OsiriX™, programa desenvolvido para ser utilizado na plataforma Macintosh a partir da versão 10, também conhecido como MacOs X. O X no OsiriX™, indica a compatibilidade do programa tanto com o sistema MacOs X como com a plataforma Unix . O desenvolvedor do programa também adotou o paradigma do código aberto e possibilitou que o mesmo pudess ser baixado de forma gratuita através da internet. O autor concluiu que programa OsiriX™ através de arquivos no formato DICOM pode ser usado em todas as áreas de interesse do corpo humano.

Silva et al. (2008) reportaram que pela facilidade de uso da TCFC, ortodontistas tem usado ele rotineiramente para avaliação de pacientes. Neste estudo os autores compararam a dose de radiação de radiografias panorâmicas e teleradiografias com doses de dois diferentes equipamentos de TCFC e um TC Fan Beam na prática de ortodontia. Os autores esclareceram que embora a tomografia

Fan Beam ainda seja usada em odontologia, seu alto custo, baixa resolução e alta dose de radiação são fatores que limitam sua utilização por parte dos dentistas. Já a TCFC propicia imagens em 3D a partir de equipamentos mais compactos em centros de diagnósticos menores. O estudo foi realizado em um phanton especialmente desenvolvido para estudos em radiologia odontológica. Foram utilizados também dosímetros com chips fluorescentes de fluoreto de lítio. Uma das vantagens do material fluorescente à base de fluoreto de lítio é ter propriedade tecido-equivalente. A dose absorvida em locais selecionados corresponde as doses em órgão de interesse. Neste estudo foram utilizados 48 chips com o material fluorescente que estavam armazenados em embalagens de polietileno para prevenir contaminação por sujeira ou umidade. Os dosímetros foram inseridos em locais dentro do phantom e na superfície também. Três dosímetros foram inseridos em cada ponto anatômico para calcular o valor médio de cada local. Antes do estudo todos os dosímetros foram calibrados usando o mesmo tipo de radiação que seria usada durante o experimento. Os autores relataram que a maioria dos pacientes submetidos a tratamento ortodôntico são crianças em fase de crescimento, logo, mais sensíveis aos efeitos da radiação e que imagens radiográficas são normalmente necessárias no planejamento, avaliação do tratamento e acompanhamento dos resultados. Muitas questões do tratamento ortodônticos podem ser resolvidas com radiografias convencionais somente, embora as imagens 3D são frequentemente solicitadas. Os autores encontraram uma alta dose de radiação em TCFC quando comparadas às radiografias convencionais, sendo assim a escolha de TCFC deve ser criteriosa e realizada somente em casos necessários clinicamente. Foram medidas as doses associadas com radiografias convencionais (panorâmica e telerradiografia), mas se forem usadas imagens com tecnologia digital essas doses serão ainda menores. Essas doses foram calculadas para um menino. Os autores concluíram que a TCFC não é recomendada como exame de rotina em tratamentos de ortodontia, por que as radiografias convencionais oferecem baixas doses para os pacientes. Entretanto quando imagens 3D são necessárias na prática ortodôntica, os autores sugerem o uso da TCFC em lugar da TC multi-slice.

Lagravère et al. (2008) estudaram a eficiência da TCFC para prover mensurações tridimensionais. Eles relataram que as primeiras mensurações do complexo craniofacial foram obtidas baseadas em sítios osteológicos (craniometria).

Com a invenção dos equipamentos de Rxs essas medidas começaram a ser realizadas em radiografias cefalométricas que apresentaram erros de magnificação e distorção do esqueleto e de estruturas dentais. As magnificações ocorriam por que os feixes de Rxs eram originados em uma fonte que não é paralela ao objeto a ser examinado. Distorções ocorriam porque havia diferentes magnificações entre os vários planos. Embora a maioria das estruturas utilizadas como pontos cefalométricos estejam localizadas na linha média, alguns pontos e muitas estruturas que são úteis para a descrição craniofacial são afetados pelo distorção por causa de suas posições em campos diferentes de profundidade. O estudo concluiu que as imagens do NewTom™ com FOV de 9 e 12 pol tem proporção de 1:1 tanto em medidas lineares como em angulares.

Oberoi et al. (2009) fizeram estudo com o objetivo de avaliar o resultado de enxertos ósseos alveolares em pacientes fissurados uni e bilaterais utilizando TCFC. O estudo foi conduzido com 21 pacientes consecutivos que entre 8 e 12 anos de idade que foram submetidos a cirurgia de enxerto ósseo alveolar. TCFC pré e pós operatórias foram analisadas utilizando o programa Amira™ 3.1.1. Os pacientes foram submetidos a duas tomografias, a primeira feita depois de concluída a expansão ortodôntica e a segunda realizada um ano depois da cirurgia de enxerto alveolar secundário. O arquivo foi salvo em formato DICOM, transferido para um programa de computador (CB Works 2.01) re-orientado e exportado para o Programa Amira™ 3.1.1, onde foram traçados planos para delimitar a área da fenda, tanto no sentido ântero posterior como no sentido súpero-inferior. O volume em cm3 foi calculado usando a ferramenta “Tissue statistic” do Amira™. O volume do fenda alveolar foi mensurado em uma tomografia pré-operatória e o volume do que restou do defeito foi calculado em uma tomografia pós-operatória. O sucesso radiográfico foi calculado percentualmente utilizando o volume da fenda e o volume do defeito residual após a cirurgia. Os resultados mostraram um sucesso médio de 84,1% em pacientes fissurados unilaterais e 84,8% em bilaterais indicando uma perda ou reabsorção óssea em torno de 16% depois de um ano em ambos os casos. O estudo reportou uma perda óssea bem menor que a encontrada na literatura quando as pesquisas foram realizadas com técnicas radiográficas convencionais e os autores acreditam que o método que eles utilizaram para avaliar o volume é mais preciso e não subestima o defeito ósseo quando comparado a outras pesquisas. Os

autores compararam os resultados relativamente às seguintes variáveis: (1) tipo de fenda (uni ou bilateral) (2) tamanho da fenda (3) presença ou não de incisivo lateral (4) estágio de desenvolvimento da raiz do canino permanente (maior ou menor que 50%) (5) oportunidade cirúrgica (maior que 9 anos) (6) gênero (masculino ou feminino) e (7) quantidade de cirurgias (1 ou 2) e procuraram diferenças estatísticas entre cada uma destas variáveis. O estudo concluiu que a TCFC e o programa Amira são métodos viáveis e podem ser reproduzidos para avaliar o resultado de enxertos alveolares ósseos secundários em pacientes fissurados.

Peter et al. (2009) afirmaram que o OsiriX™ era um programa baseado em código aberto para visualização de imagens médicas que vinha ganhando bastante popularidade em todas as áreas da saúde onde o avanço da visualização e processamento de imagens são necessários. Um crescente número de cirurgiões e principalmente cirurgiões ortopedistas estavam adotando este programa porque o mesmo permite visualizar imagens em diferentes modalidades de exame, como ressonância magnética (MRI), tomografia computadorizada (TC) ou mesmo tomografia com emissões de positrons (PET-CT). A habilidade do programa de gerar facilmente imagens 3D e 4D em tempo real, com a conveniência de uma interface fácil e uma navegação interativa, mesmo para imagens de grandes áreas o que proporciona uma melhor interpretação e diagnóstico e também um melhor plano de tratamento. O autor reportou que mais de 20 mil radiologistas e cirurgiões em áreas acadêmicas e não acadêmicas estão utilizando o programa como sua ferramenta primária de análise e planejamento de tratamento. O feedback dos usuários e a rápida resposta dos desenvolvedores, que continuam melhorando e expandindo o produto tem-no deixado comparado com sistemas tradicionais do mercado de análise de imagens. A indústria de programas de imagens médicas esta evoluindo rapidamente e não há dúvidas que soluções cada vez mais amigáveis e poderosas vão aparecer para o usuário final. O programa OsiriX™ é distribuído gratuitamente e desenvolvido em plataforma de código livre e futuramente deve estar sendo utilizado por uma quantidade cada vez maior de usuários e desenvolvedores ao redor do mundo, possibilitando que ele continue a ser melhorado e expanda sua capacidade.

Farman e Scarfe (2009) reportaram que a TCFC possibilitaria imagens tridimensionais que facilitariam a comparação de inicio de tratamentos ortodônticos e durante a sua fase de execução. Essa tecnologia aumenta a precisão e diminui as doses de radiação e o custo quando comparada a tomografia computadorizada Fan Beam e também proporcionaria uma melhor visão para a ortodontia de dentes e estruturas ósseas adjacentes , sendo um guia para o diagnóstico ortodôntico. A tecnologia Cone Beam, apesar de já existir há 25 anos, somente na última década ela ofereceu a possibilidade de se produzir equipamentos menores e mais baratos que puderam ser utilizados em consultórios de odontologia. A tecnologia e fatores de aplicação especifica auxiliaram para possibilitar essa inclusão por parte dos dentistas, a saber: (1) o desenvolvimento de um Flat Panel detector de custo relativamente baixo que apresenta alta qualidade de imagem; (2) Computadores pessoais com poder de processamento compatível para fazer as reconstruções de imagem; (3) Fabricação de um tubo de rx altamente eficiente, capaz de múltiplas exposições necessárias para a aquisição da imagem da TCFC e com preço mais baixos que os de ampolas utilizadas nos tomógrafos Fan Beam e (4) um limite de escaneamento de volume adequado eliminando a necessidade de uma velocidade de rotação do Gantry secundária.

Sierra-Martinez et al. (2009) utilizaram o programa OsiriX™ baseado em plataforma Mac Os X como ferramenta para visualizar tomografias de fraturas do esqueleto facial. Eles realizaram 124 tomografias computadorizadas de pacientes com fratura na face e gravaram os dados em Cds no formato DICOM, para posterior analise em um computador pessoal Macintosh com o OsiriX™ instalado. Foram realizadas reconstruções multiplanares (RMP) e tridimensionais e se compararam os achados transoperatórios com as imagens. Os autores reportaram que 96,5% das imagens coincidiram com as reconstruções do programa. Somente 3.5% apresentaram algum grau de discordância devido a presença de artefatos de arma de fogo na região e arcos de Erick que ocasionaram distorções na imagem da região. Baseados nos resultados os autores consideraram que o programa OsiriX™ foi uma ferramenta útil para o diagnóstico e planejamento pré-operatório em pacientes com fraturas faciais.

Alonso et al. (2010) e realizaram enxertos ósseos alveolares em 16 pacientes fissurados escolhidos aleatoriamente. No primeiro grupo foi utilizado proteína morfogenética de osso humano recombinada com uma matriz reabsorvível de colágeno com crista de ilíaco e utilizaram o programa OsiriX™ para mensurar o volume das fendas pré e pós-operatoriamente em tomografias computadorizadas. O exame pré-operatório e o acompanhamento clínico imediato revelaram uma união progressiva do osso alveolar. Para delimitar a fissura alveolar pré-operatoriamente foram utilizados os seguintes parâmetros :Superiormente: Abertura piriforme ; Inferiormente: Junção cementoesmalte do dente erupcionado adjacente à fissura (normalmente o incisivo central); Anteriormente: Linha contínua ao rebordo vestibular; Posteriormente: Linha contínua ao rebordo palatino. Os autores concluíram que por meio de TC e do uso de OsiriX™ Dicom Viewer (da Apple Inc.), parâmetros objetivos (tais como altura óssea, volume, morfologia vestíbulo-lingual e arquitetura óssea) puderam ser avaliados de forma precisa e com a qualidade de imagem melhorada, e se os sistemas tradicionais de classificação radiográfica como Bergland não possa ser aplicado no início do período pós-operatório, a avaliação por TC tem demonstrado ser uma ferramenta muito útil para avaliar o sucesso do enxerto ósseo.

Van Der Vorst et al. (2010) utilizaram a ferramenta de cálculo de volume (ROI) do programa OsiriX™ para prever o a ressecção de volume de um tumor de fígado. Foram incluídos neste estudo 25 pacientes com média de idade de 61 anos. Os pacientes foram submetidos a tomografias computadorizadas e dois observadores executaram a marcação do volume total do fígado no Programa OsiriX™ em todos os 25 pacientes. Ambos os observadores eram estudantes do último ano de medicina que foram treinados em anatomia do fígado e para o uso do programa OsiriX. Um terceiro observador , agora radiologista, executou a marcação de volume do fígados dos 25 pacientes em outro programa de uso comercial para analise de imagens (iNtuition™) usado na instituição. O volume total do fígado, do tumor e da ressecção foram mensurados tanto no OsiriX™ como no outro programa. Os observadores participaram do teste cego, ou seja, não tiveram acesso aos dados dos outros observadores. Eles utilizaram as ferramentas do menu superior ROI, “Closed polygon selection” e “repulsor” para otimizar o ROI. Os autores analisaram a eficiência da equipe de pesquisadores que utilizou o OsiriX™ e o tempo que eles

gastaram para executar todas as marcações (volume total do fígado, volume do tumor e da ressecção) foi de aproximadamente 19+/- 3min quando os slices eram de 5 mm. Não foram observadas diferenças significantes nas medidas realizadas pelos 3 observadores em todas os tipos de volumes estudados. Este estudo encontrou uma forte e alta significância entre os volumes obtidos tanto no programa OsiriX™ como no programa da marca comercial iNtuition™ . Os resultados foram submetidos estatisticamente a teste ANOVA e T pareado e a análise estatística não mostrou diferença significativa entre o OsiriX™ e o outro programa e também entre os dois observadores utilizando o OsiriX™. Os autores concluíram que o programa OsiriX™ poderia ser utilizado como ferramenta de mensuração de volume de fígado em tomografia computadorizada.

Yamauchi et al. (2010) avaliaram a praticidade e a confiabilidade do programa OsiriX em cirurgia de coluna. Foram usadas imagens de tomografia computadorizada de 10 pacientes que haviam sido submetidos a cirurgia de coluna entre 2003 e 2007 e as mesmas foram processadas com um laptop MacBook Pro de 2.16 GHz com 2GB de memória RAM (Apple; Cupertino, CA, USA), com o sistema operacional MAC OS X e o programa OsiriX™ instalado. Ele é um programa de código aberto e que pode ser baixado gratuitamente pela internet. O outro programa utilizado no estudo foi o Virtual Place Advanced Plus version 2.03 (AZE, Office Azemoto, Japan), um programa disponível para comercialização na área médica. Foram realizadas comparações em reconstruções volumétricas (3D) e multi-planares (MPR). As reconstruções tridimensionais em ambos os programas, quando comparadas, mostraram bastante consistência. As medições em reconstruções multi-planares mostraram valores similares com diferenças não significativas estatisticamente. Os autores concluíram que o programa OsiriX™, apesar de não ser um programa certificado para uso comercial na área médica, pode ser considerado uma ferramenta confiável em planejamentos pré-operatórios, para mensurações tanto de volume como de medidas lineares, em cirurgia de coluna.

Haney et al. (2010) realizaram um estudo prospectivo e compararam as diferenças no diagnóstico de caninos impactados quando realizados com radiografias convencionais e tomografia volumétrica por Feixe Cônico. Foram feitas radiografias panorâmicas, oclusais e 2 periapicais. Em um segundo momento foram

feitas imagens da dentição em 3D obtidas com TCFC. Os autores reportaram que as TCFCs são mais precisas pois seus feixes de raios x são aproximadamente paralelos um ao outro e o objeto se encontra próximo ao sensor. Isto explicaria o pequeno efeito de projeção e a não magnificação nesta modalidade de exame. Adicionalmente o programa de computador corrige a projeção proporcionando imagens sem distorção, em tamanho real ou 1:1. Em contraste com as imagens de radiografias convencionais, que propiciam alguns erros de projeções por que as regiões anatômicas de interesse tem distâncias variadas do filme. O exemplo citado é o da radiografia panorâmica que apresenta uma distorção considerável devido a angulação do feixe de raios x, que é negativa. Outra vantagem citada pelos autores é que a TCFC possibilita a visão de toda a região da cabeça fornecendo adicionalmente imagens de outras vistas, como telerradiografia, panorâmica, oclusais avaliações de vias aéreas superiores e imagens volumétricas em uma só aquisição. Neste trabalho as imagens de 18 pacientes foram submetidas a 7 avaliadores que completaram um questionário sobre todos os caninos impactados, tanto nas radiografias convencionais como nas vistas 3D. Houve 21% de discordância na percepção da posição da incisal do dente mesio-distalmente e 16% vestíbulo-palatinamente. Na percepção da reabsorção radicular de dentes adjacentes, houve 36% de falta de concordância. Em 37% foi recomendada a remoção como as radiografias convencionais, sendo que o plano de tratamento com imagens de TCFC foi diferente. Os resultados mostraram que os avaliadores produziram diferentes considerações sobre a posição do canino dependendo da modalidade de raio x analisada. Os autores chegaram as seguintes conclusões (1) imagens convencionais e 3D podem produzir diferentes diagnósticos e planos de tratamento para o mesmo paciente, (2) Variações individuais dos dentes podem afetar a determinação da posição vestíbulo-palatina em caninos impactados na maxila e (3) imagens volumétricas tri-dimensionais oferecem uma melhora no diagnóstico e plano de tratamento e resultados finais com mais chances de sucesso para o paciente.

Shirota et al. (2010) utilizaram um programa de simulação utilizado para planejamento de implantes dentários para calcular o volume de osso necessário em cirurgias secundárias de enxertos ósseos alveolares em 13 pacientes fissurados que foram submetidos a TCFC um mês antes da cirurgia. Os autores ressaltaram que

existem diversas possibilidades de sítios doadores para a coleta de osso com a finalidade de enxerto ósseo alveolar na região da fenda, tais como crista de ilíaco, tíbia, mandíbula, costelas e calota craniana. Entre esses sítios a quantidade de osso que poderá ser coletada e o potencial de osteogênese especifico de cada um deve ser levado em consideração para a escolha do melhor sítio doador de acordo com o tamanho da fenda a ser preenchida. Uma avaliação segura e precisa do tamanho e volume da fenda alveolar baseada em raios x convencionais e tomografia computadorizada é difícil devido as diferenças individuais e a estrutura óssea tri-dimensional da região que é complexa. As imagens pré-operatórias obtidas por meio de TCFC das fendas, foram analisadas em cortes seccionais transversais no programa SimPlant Pro ver. 8.1 (Materialize Dental Japan, Funabashi, Japan). Nestes cortes transversais de cada um dos 13 pacientes o mesmo radiologista fez três mensurações de volume estimado utilizando uma ferramenta de mão livre do próprio programa e a sua média foi arquivada até o término das cirurgias. O radiologista não teve contato com a equipe de cirurgia. Durante a cirurgia de enxerto o osso coletado foi inserido em uma seringa antes de ser inserido na fenda e seu volume real medido. O volume de osso estimado por meio do programa SimPlant. e o volume real inserido na fenda no ato cirúrgico apresentou diferenças não significativas quando submetido a testes estatísticos. Os autores concluíram que uma mensuração prévia do volume da fenda alveolar pode ser realizada com o programa em questão e que esse procedimento pode estimar o volume necessário para o reparo da fenda alveolar e ajudar assim na seleção do melhor sitio doador, da melhor técnica de procedimento de extração do correto volume ósseo necessário para o enxerto alveolar.

Vassileva e Stoyanov (2010) apresentaram os resultados de mensurações de controle de dose equipamentos de tomografia computadorizada de Feixe Cônico utilizada em radiologia maxilofacial. Em primeiro lugar eles testaram o tubo de rx e o gerador, onde foram realizadas medidas da precisão e fidelidade da quantidade de kVp. Depois foram realizados testes de performance que são também aplicados a equipamentos de radiografia panorâmica, tais como tamanho do feixe na saída do tubo e alinhamento do feixe em relação ao detector. Outros testes específicos para tomografia foram realizados. O presente estudo demonstrou a aplicabilidade nos equipamentos de TCFC de alguns testes de controle de qualidade que são feitos em

outros tipos de equipamento, como TC Fan Beam, panorâmico e radiografias convencionais, porém concluem que um phantom especifico para o TCFC deve ser criado para uma melhor avaliação do equipamento.

Papaiz et al. (2011) reportam que na TCFC a grande inovação observada é que a obtenção da imagem é volumétrica em forma de cone e não como na Tomografia Fan Beam (CT) cuja aquisição é por meio de planos e o feixe forma um leque, logo na TCFC a dose de radiação ao paciente é bem menor, ficando entre 4 e 15 vezes a dose de uma radiografia panorâmica, dependendo da marca comercial do aparelho e do protocolo utilizado. Entre outras vantagens os autores expõem que o equipamento é compacto, geralmente o paciente é posicionado sentado e o tempo do exame pode variar de 10 a 70 segundos, mas como o feixe de rx é intermitente o tempo de exposição efetiva é bem menor. Na TCFC, o voxel é chamado isométrico, ou seja, apresenta altura, largura e profundidade de iguais dimensões. Por esse motivo as imagens apresentam boa resolução (imagens nítidas). Na TCFC estruturas delicadas como esmalte, dentina, cavidade pulpar, cemento e cortical alveolar, são distinguidas com facilidade e a produção de artefatos metálicos é bem menor, quando comparada às produzidas em TC Fan Beam. Após a aquisição da imagem programas presentes nos próprios equipamentos permitem a reconstrução multiplanar do volume adquirido, também conhecido com MPR ou RMP, além de normas axiais, coronais, sagitais e transaxiais, assim como a reconstrução em tridimensional. Adicionalmente, o programa permite gerar visualizações de imagens bidimensionais, réplicas das radiografias convencionais utilizadas na Odontologia, como a panorâmica e as telerradiografias em norma lateral e frontal.

Albuquerque et al. (2011) em seu estudo compararam a aplicabilidade da TCFC na avaliação de fendas alveolares criadas artificialmente em crânios secos. Todos os defeitos foram criados artificialmente simulando fissuras alveolares unilaterais. Os defeitos foram então modelados com cera para criar a possibilidade de se mensurar volume real da fissura, criando desta maneira um padrão ouro. Os crânios foram submetidos a TC espiral multi-slice (Brilliance CT 6-slice; Phillips Medical System, Andover, MA, USA) e TCFC (iCat Cone Beam 3-D Dental imaging System; Imaging Sciences International, Hatfield, PA, USA), os arquivos salvos em formato DICOM e por meio de programa Vitrea 3.8.1 (Vital Images, Plymont, MN,

USA) foram realizadas as análises dos volumes nos cortes de TC e TCFC. Os volumes dos padrões ouro foram calculados utilizando os princípios de Arquimedes. Foram realizadas análises intra e inter-examinador por dois observadores separadamente, sendo os dois, radiologistas com experiência em interpretação de imagens de tomografia computadorizada. Tanto nas analises de TC multi slice como nas de TCFC foi concluído uma grande reprodutibilidade das análises, sendo inter ou intra observador. A análise intra observador mostrou uma excelente significância com taxa de confiança de 99%. Segundo os autores a mensuração do defeito ósseo em pacientes fissurados serve não somente para o diagnóstico e planejamento como também para estabelecer a melhor área doadora para o enxerto. Os autores concluíram que o método de mensuração do defeito do volume ósseo em pacientes com fissura labiopalatina pode ser realizado tanto por meio de TC multi-slice como por TCFC.

3 PROPOSIÇÃO

O presente estudo se propõe a:

- calcular o volume do defeito ósseo alveolar das fissuras labiopalatinas completas nas imagens de tomografia computadorizada por Feixe Cônico com a utilização do Software OsiriX™.
- verificar a confiabilidade e a reprodutibilidade do método, por meio de concordância intra e inter observadores.
- analisar o volume médio da fenda alveolar em relação ao tipo de fissura, gênero, faixa etária.

4 MATERIAL E MÉTODOS

4.1 CASUÍSTICA

A amostra foi constituída por tomografias computadorizadas pertencentes ao prontuário de 30 pacientes portadores de fissura lábiopalatina completa em atendimento no Ambulatório da Disciplina de Prótese Buco Maxilo Facial do Departamento de Cirurgia Prótese e Traumatologia Maxilo Faciais da Faculdade de Odontologia da Universidade de São Paulo.

Esses pacientes encontravam-se em fase final de preparo ortodôntico pré-enxertia óssea alveolar, com idade média de 09 anos e 9 meses, sendo 19 do gênero masculino e 11 do gênero feminino (Apêndice A).

Essa pesquisa retrospectiva foi aprovada pelo comitê de ética em pesquisa da Faculdade de Odontologia da Universidade de São Paulo, sob o parecer nº FR 358014 e o protocolo 154/2010 (Anexo A).

4.2 MATERIAL

- 30 imagens em formato DICOM obtidas em tomógrafo computadorizado de Feixe Cônico da marca comercial I-cat (Imaging Sciences International, Philadelphia, EUA) (Figura 4.1)
- Computador MacBook Pro com o sistema operacional MAC OS X Versão 10.6.8 com processador 2.4 GHz Intel Core 2 Duo, Memória 4GB 1067 MHz DDR3 da Apple Inc.
- Software Open Source OsiriX™ DICOM Viewer Apple Inc, Versão 3.7.1 32 Bits.
- Software Microsoft Excel® For Mac 2008

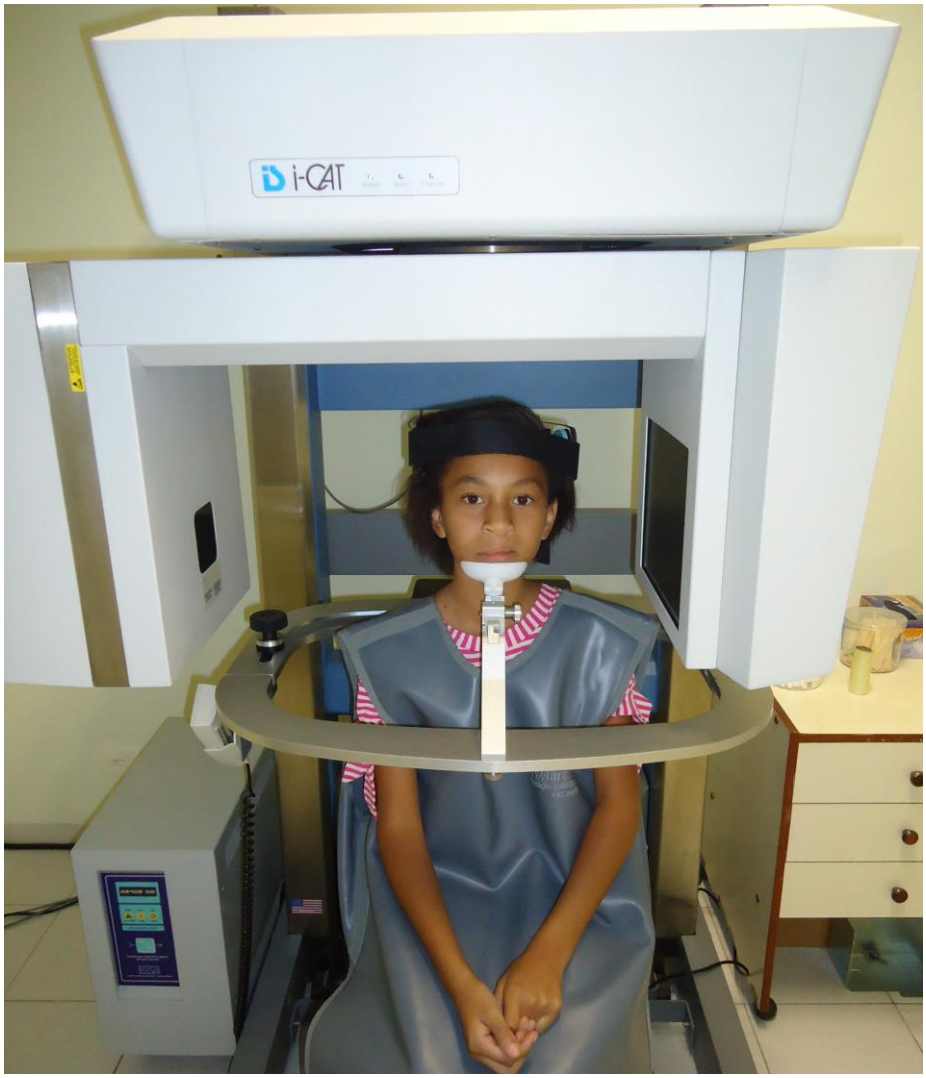

Figura. 4.1 – Paciente posicionada no equipamento de Tomografia i-Cat

4.3 MÉTODOS

4.3.1 Seleção da amostra

Para a determinação da amostra foram revisados os prontuários de pacientes com fissuras labiopalatinas completas, em acompanhamento no Ambulatório da Disciplina de Prótese Buco Maxilo Facial, sendo selecionados os que apresentavam tomografia computadorizada do mesmo serviço de Radiologia Odontológica[1], que haviam sido adquiridas ao final do preparo ortodôntico pré-enxerto ósseo alveolar secundário, que consiste essencialmente na expansão dos segmentos maxilares para correção da relação transversa das arcadas dentárias.

Foram utilizadas somente tomografias com qualidade de imagem adequada, obtidas no mesmo tipo de equipamento e que contemplassem totalmente a região a ser analisada, pois em momento algum foram solicitadas novas tomografias.

Desta forma, obteve-se um total de 30 casos, que preencheram os critérios de seleção estabelecidos, sendo 24 pacientes portadores de fissura unilateral e 6 pacientes apresentando fissura bilateral, perfazendo um total de 36 fissuras, das quais 23 do lado esquerdo e 13 do lado direito (Apêndice A).

Todas as tomografias foram realizadas com a sequência abaixo:

1. uma tomada Scout para o melhor posicionamento do paciente, deixando-o com o seu plano sagital mediano perpendicular ao solo e o plano de Frankfurt paralelo ao solo.
2. Após o Scout foi realizada a sequência de obtenção total da imagem da região de interesse com o seguinte protocolo de aquisição:
    - Voxel: 0,3 mm
    - Espessura do corte: 0,3 mm
    - Tempo : 20 segundos
    - Regime de trabalho: 120 kVp e 18,45 mA
    - Campo de aquisição (FOV): 13 cm

[1] Papaiz Associados – Diagnósticos por imagem

4.3.2 Transferência da Imagem

Os arquivos de todos os pacientes do estudo foram salvos no formato DICOM em um cd-rom e transferidos para o computador do pesquisador onde foi realizada a análise.

4.3.3 Software de eleição

O software escolhido para esse estudo foi o OsiriX™ DICOM Viewer 32 bits (Figuras 4.2 e 4.3). Ele possibilitou uma visualização e manipulação das estruturas ósseas de forma rápida e ofereceu alta capacidade de otimizar imagens em três dimensões. O OsiriX™ é um software Open-source (código aberto) e de domínio público, e pode ser baixado gratuitamente em sua versão 32 bits (utilizada neste estudo) o que possibilitou sua utilização sem custos adicionais.

Figura 4.2 – Logotipo do Software OsiriX™

Fonte: Site OsiriX

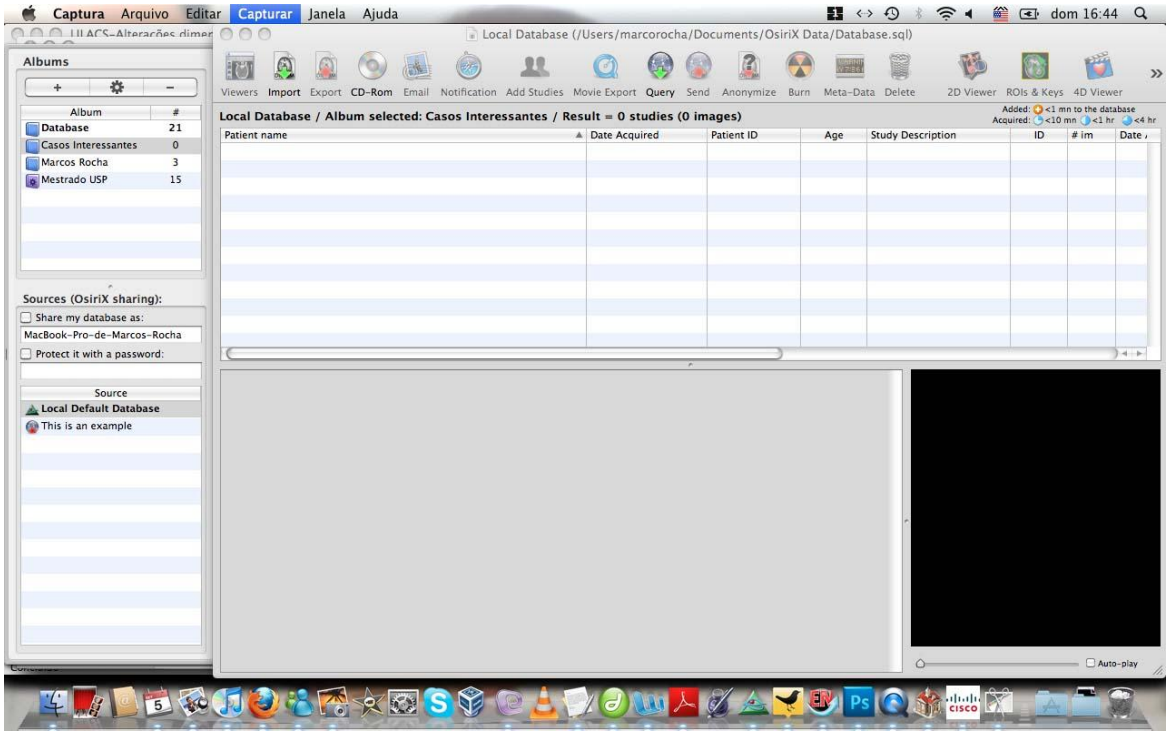

Figura 4.3 - Tela Inicial do Software OsiriX™

4.3.4 Análise da amostra:

Todas as análises foram realizadas sob luz controlada, sem sombras no monitor e em ambiente livre de estímulos externos que pudessem distrair a atenção tanto do pesquisador como do segundo observador.

4.3.4.1 Tipo de corte analisado

- Foram realizadas mensurações nos cortes axiais;
- Para realizar as mensurações optou-se por utilizar uma espessura de corte de 1,5 mm.

4.3.4.2 Delineamento da região de interesse

Foram considerados para efeito de delimitação da fissura alveolar, as seguintes estruturas (Bradrick et al., 1990; Feichtinger et al., 2006; Feichtinger et al., 2008; Alonso et al., 2010; Shirota et al., 2010):

- Limite superior : a projeção do ponto mais inferior da abertura piriforme do lado não afetado em pacientes com fissuras unilaterais. Para as fissuras bilaterais foi utilizado o ponto distal mais inferior da abertura piriforme distal à fenda.
- Limite inferior : o ponto médio da linha amelocementária da face distal do dente erupcionado contíguo à fenda, em geral o incisivo central permanente.
- Limites laterais: foram obtidos traçando as margens ósseas mesial e distal da fenda.
- Limites anterior e posterior: nos pacientes unilaterais podemos acompanhar a morfologia do lado não afetado, usando a técnica do espelho (Bradrick et al., 1990) e nos bilaterais, esses limites foram traçados dando continuidade ao segmento ósseo maxilar vestibular e palatino.

Para a determinação dos pontos superior e inferior de cada fissura alveolar, foi utilizada a seguinte metodologia:

- Abriu-se o arquivo de cada paciente no OsiriX™ e foram visualizados os cortes axiais (Figura 4.4).

Figura 4.4 – Exemplo de corte axial

- Utilizou-se a ferramenta de reconstrução 3D – (3D Volume Rendering) (Figura 4.5).

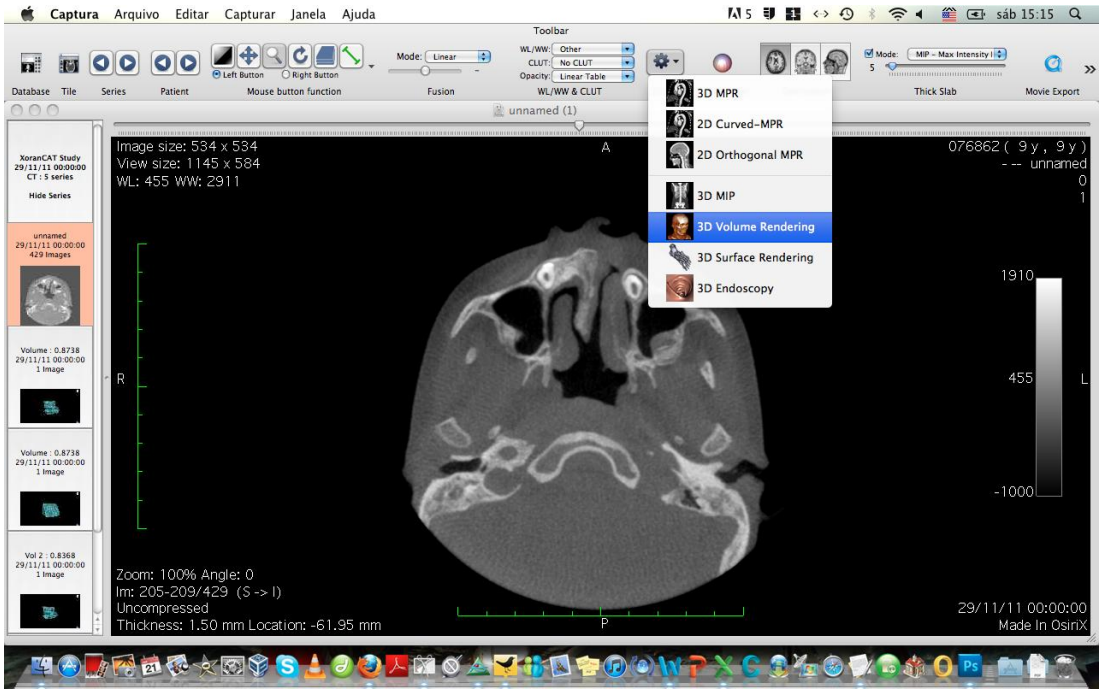

Figura 4.5 - Tela do OsiriX apresentando a localização da Ferramenta 3D Volume Rendering

- Foi gerado uma reconstrução em 3D (Figura. 4.6).

Figura 4.6. – Exemplo de reconstrução 3D gerada com a ferramenta 3D Volume rendering

- Na reconstrução 3D fez-se a marcação do ponto superior e do ponto inferior com a ferramenta “Point” (Figura 4.7).

Figura. 4.7 - Barra de ferramentas do OsiriX com detalhe da Ferramenta “Point” (seta)

- Veja abaixo (Figura 4.8) os pontos superior (1) e inferior (2) já demarcados por meio da ferramenta “Point” na reconstrução 3D.

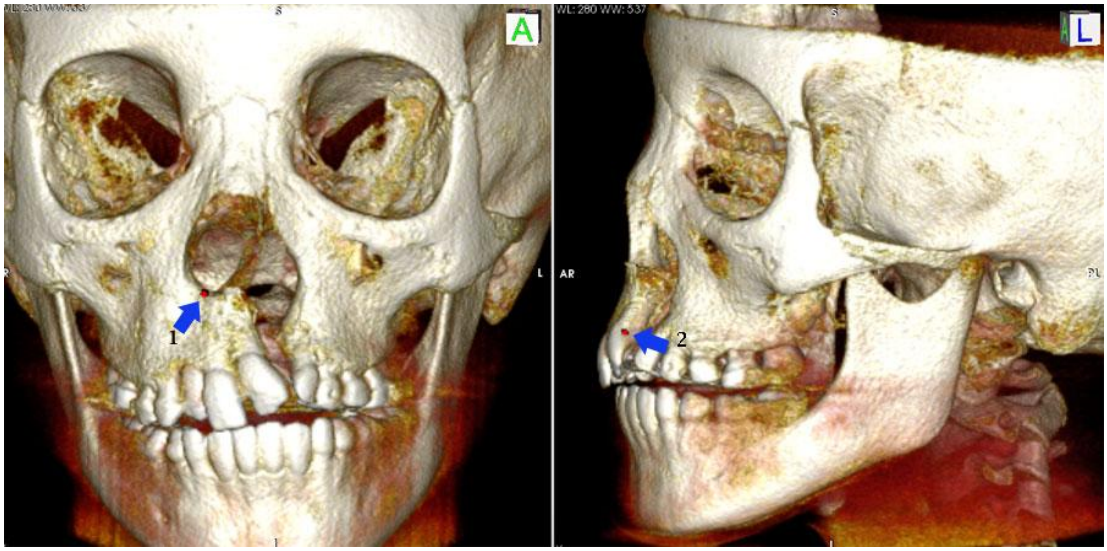

Figura 4.8. Exemplo de marcação de limites superior (1) e inferior (2) na reconstrução 3D

- Volta-se a imagem axial e os pontos tanto superior como inferior, que foram marcados na reconstrução 3D, serão apresentados nos cortes axiais conforme figura 4.9. Os mesmos serviram apenas como limitadores para o inicio e fim da marcação das fissuras nos cortes axiais.

Fig. 4.9. – Exemplo de corte axial com a apresentação do ponto marcado reconstrução 3D

- O número dos cortes onde estão as marcações, superior e inferior, foram anotados na mesma tabela do software Excel e tabulados para análise.

4.3.4.3 Delimitação dos cortes individualmente

Após a determinação dos pontos superior e inferior e marcação em cada série de exames tomográficos, foi utilizada a ferramenta “Closed Polygon” (Figura 4.10) do software OsiriX™ para delimitar a região da fissura alveolar em cada corte axial, fornecendo a área em cm^2 (Figura 4.11). Essa ferramenta é de grande utilidade, possibilitando marcações irregulares, o que nas fissuras alveolares foi de grande valia.

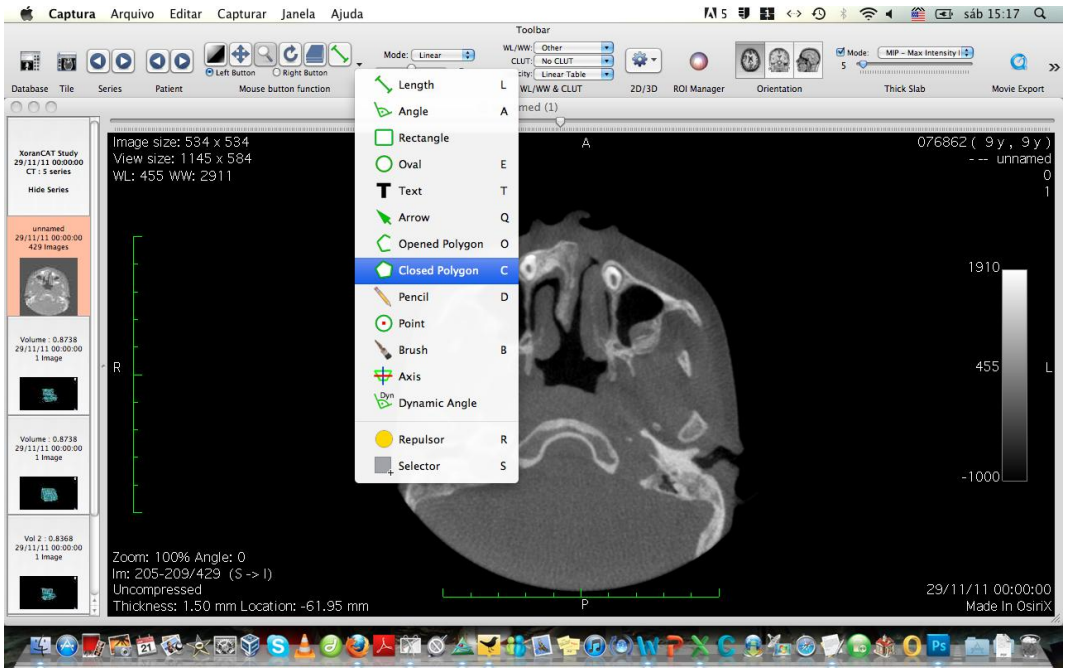

Fig. 4.10 - Ferramenta “Closed Polygon” do OsiriX™

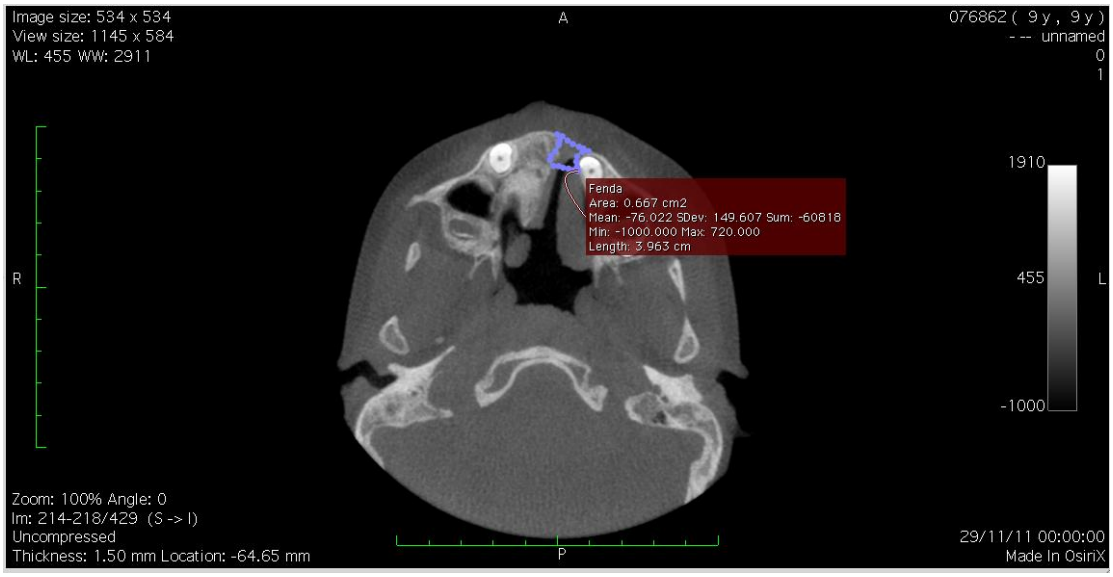

Fig. 4.11 – Exemplo de corte axial com fissura delimitada

4.3.4.4 Obtenção do volume

Após a determinação das áreas em todos os cortes axiais, utilizamos a ferramenta “ROI – *Region of Interest* / compute volume ” que pode ser encontrada no menu superior. Após utilizarmos essa ferramenta conseguimos obter o sendo que o volume total da fissura em cm^3 (Figura 4.12).

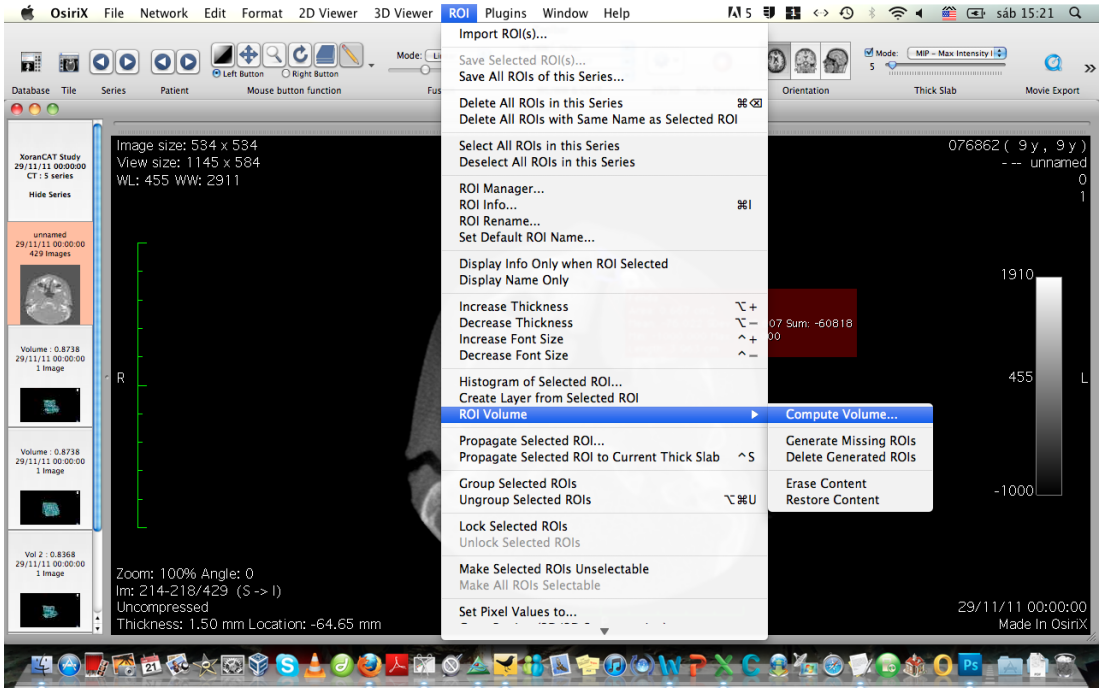

Figura. 4.12 - Ferramenta Region of Interest - Compute Volume

Foi gerada uma reconstrução tridimensional da fissura alveolar e a imagem da mesma foi salva em um arquivo, junto com o arquivo DICOM do paciente no próprio banco de dados do software. No momento da geração deste volume o mesmo pode ser visualizado em diversas posições conforme pode ser verificado no exemplo abaixo (Figura. 4.13). A figura pode ser exportada em formato JPEG, enviada por meio digital e impressa quando necessário.

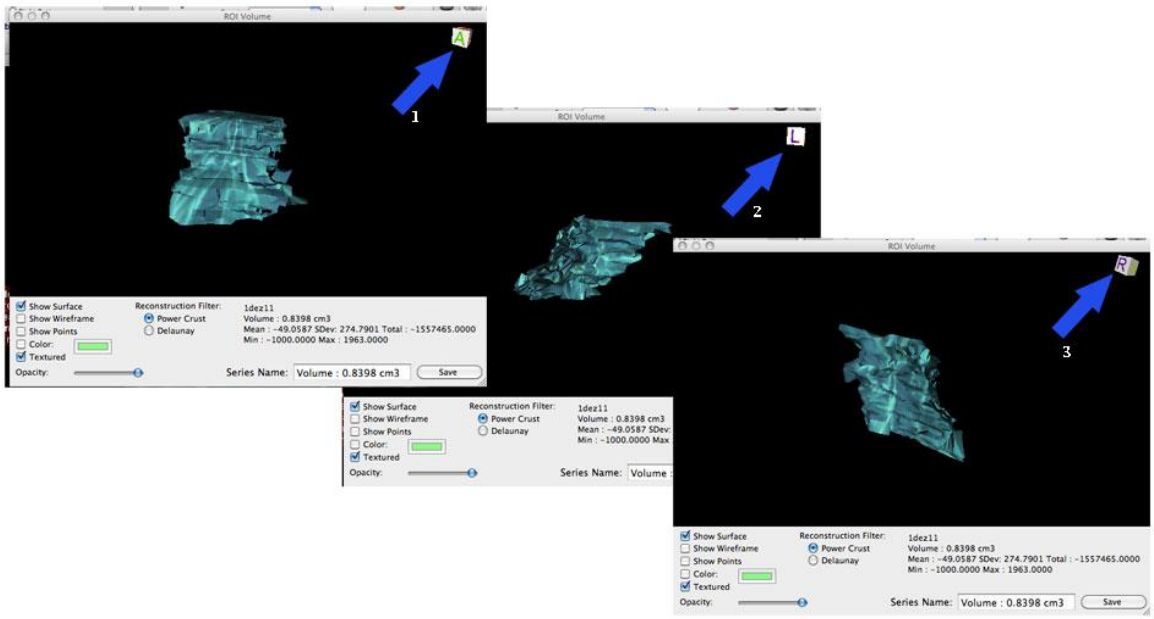

Figura 4.13 - Exemplo do volume tridimensional da fenda gerado com as mensurações da fissura alveolar em suas diversas vistas (1) anterior (2) esquerdo e (3) direito

Para esse estudo, além do pesquisador (A), foi planejado a colaboração de um segundo examinador (B), os quais foram calibrados com imagens de tomografias de 10 pacientes selecionados de forma aleatória quanto à delimitação da fissura alveolar com o software de eleição.

A sistemática de avaliação das imagens tomográficas foi realizada individualmente e em momentos independentes.

Cada tomografia foi analisada duas vezes (T1) e (T2) pelo pesquisador (A), obedecendo um intervalo mínimo de 20 e máximo de 60 dias entre a primeira e a segunda análise.

A totalidade da amostra foi analisada uma única vez pelo segundo examinador (B), com ampla experiência no tratamento de pacientes portadores de fissuras lábio palatinas. Esse examinador seguiu o mesmo protocolo de transferência de imagem por meio de arquivos no formato DICOM, utilizou computador e software idêntico aos empregados pelo pesquisador, evitando desta maneira distorções dos resultados.

Os dados volumétricos de cada fissura alveolar, que já haviam sido salvos dentro do próprio software OsiriX™, foram depois copiados para uma planilha criada no software Excel®.

Após a tabulação dos dados, tanto do pesquisador como do segundo examinador, os mesmos foram enviados para tratamento estatístico, com o objetivo de analisar a reprodutibilidade do método por meio de concordância intra e inter examinadores. A metodologia estatística adotou o nível de significância de 5% (0,050), para a aplicação dos testes estatísticos. Foi utilizado o programa SPSS (Statistical Package for Social Sciences), em sua versão 20.0, para a obtenção dos resultados.

5 RESULTADOS

Neste capítulo são apresentados os resultados das análises estatísticas referentes aos dados registrados segundo a metodologia proposta (Apêndice A).

O perfil da amostra está descrito na tabela 5.1 e gráfico 5.1.

Tabela 5.1 - Perfil da amostra

Gênero	***Idade***	***Tipo de Fenda***			***Total***
		Unilateral		**Bilateral**	
		Direito	**Esquerdo**		
Masculino	**<10**	3 10,00%	4 13,33%	3 10,00%	10 33,33%
	≥10	2 6,67%	4 13,33%	3 10,00%	9 30,00%
Feminino	**<10**	2 6,67%	7 23,33%	0 0,00%	9 30,00%
	≥10	0 0,00%	2 6,67%	0 0,00%	2 6,67%
Total		7 23,33%	17 56,67%	6 20,00%	30 100,00%

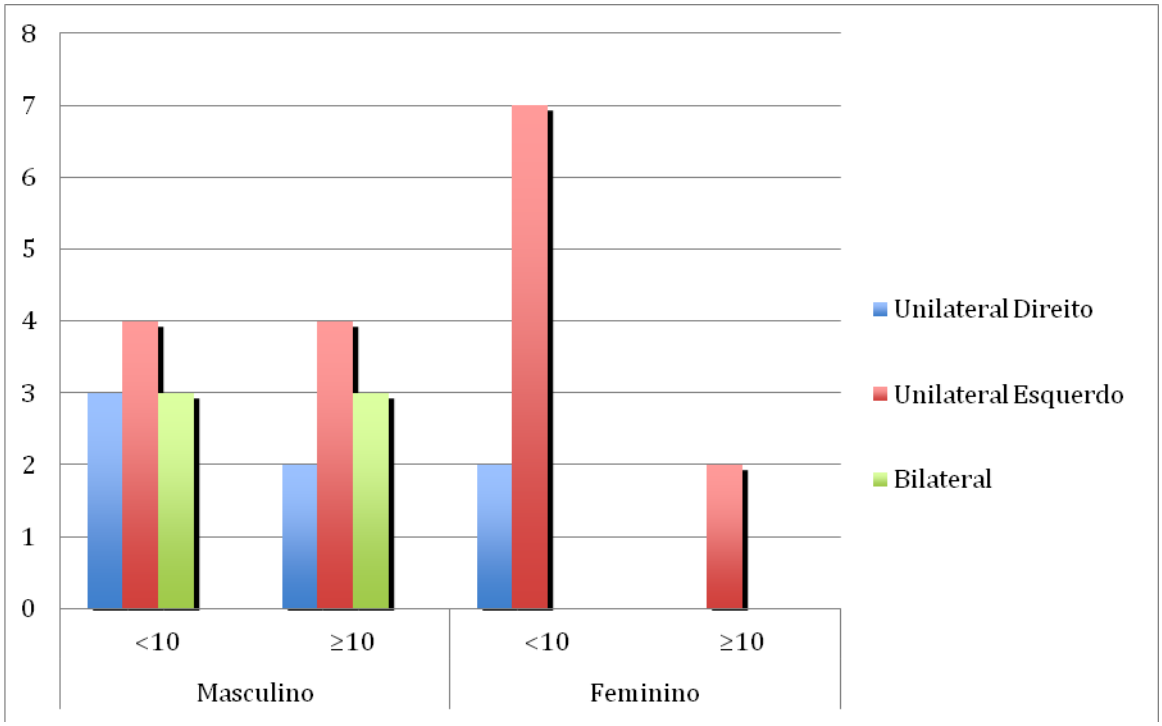

Gráfico 5.1 - Distribuição segundo o gênero, tipo e lateralidade da fenda nos pacientes da amostra

O estudo da confiabilidade dos dados foi realizado com a aplicação do Teste da Estatística Alfa de Cronbach ou como simplificadamente é mais conhecido, Teste de Cronbach, para verificação do nível de confiabilidade em termos da chamada "consistência interna" dos valores observados (Tabela 5.2).

Tabela 5.2 - Consistência Interna -Teste da Estatística Alfa de Cronbach

Aspecto	**n**	**Coeficiente Alfa de Cronbach**	**Significância (p)**
ponto superior (A T1 X B)	36	0,962	< 0,001
ponto inferior (A T1 X B)	36	0,933	< 0,001
volume (A T1 X B)	36	0,925	< 0,001
ponto superior (A T2 X B)	36	0,967	< 0,001
ponto inferior (A T2 X B)	36	0,915	< 0,001
volume (A T2 X B)	36	0,928	< 0,001

A – Pesquisador
B – 2º Examinador
T1 – 1º Análise de A
T2 – 2º Análise de A

Os valores do Teste de Cronbach são estatisticamente elevados (pois, todos os valores de significância calculada estão abaixo de 5% = 0,050); então, podemos inferir, a priori, que os dados apresentam consistência interna.

Os valores do Teste de Cronbach podem variar de 0,000 e 1,000, sendo que, segundo Perrin (1995), tal variação obedece à seguinte regra:

- entre 0,000 e 0,600 (exclusive) — confiabilidade insatisfatória;
- entre 0,600 (inclusive) a 0,700 (exclusive) — confiabilidade satisfatória;
- entre 0,700 (inclusive) a 1,000 — confiabilidade elevada.

Desta forma, com base no que foi calculado e exposto, permite-se considerar a amostra com graus de confiabilidade "elevados", para as variáveis de interesse, o que traduz este estudo como provindo de uma amostra não-viesada.

Com o intuito de identificarmos se as correlações calculadas apresentam comportamentos semelhantes no "teste" e no "reteste", aplicou-se a Análise de Correlação de Spearman (Tabela 5.3).

Tabela 5.3 - Reprodutibilidade - Análise da Correlação de Spearman

Pares de Variáveis	n	Coeficiente de Correlação	Significância (p)
Ponto superior (A T1 X A T2)	36	0,969	< 0,001
Ponto inferior (A T1 X A T2)	36	0,979	< 0,001
Volume (A T1 X A T2)	36	0,966	< 0,001

A – Pesquisador
T1 – 1º Análise de A
T2 – 2º Análise de A

Considerando os resultados observados, podemos concluir que o nível de reprodutibilidade é elevado (3 em 3 resultados, o que equivale a 100,00% de concordância entre as medidas estudadas).

O nível de reprodutibilidade só pode ser 'aceitável' ou 'não-aceitável'; como a concordância é elevada, podemos considerar que a reprodutibilidade também é.

Os resultados apresentados permitem que os dados de ambos avaliadores sejam utilizados, entretanto foi o pesquisador (A) que forneceu os registros para as análises complementares que se seguem.

Para estudar a variável "Volume" em relação ao tipo de fenda, lateralidade, gênero e faixa etária foi aplicado o teste de Mann-Whitney.

A tabela 5.4 mostra que o volume médio das fissuras unilaterais é maior que o das bilaterais, com significância estatística (p=0,019).

Tabela 5.4 -Teste de Mann-Whitney para comparação da média dos volumes entre os tipos de fenda

Variável	Tipo Fenda	n**	Média	Desvio-padrão	Mínimo	Máximo	Percentil 25	Percentil 50 (Mediana)	Percentil 75	Significância (p)
Volume*	Uni	24	1,01	0,25	0,59	1,47	0,82	0,95	1,25	0,019
	Bi	12	0,73	0,36	0,18	1,19	0,53	0,67	1,14	
	Total	36	0,92	0,31	0,18	1,47	0,70	0,91	1,18	

*cm^3

**Número de fendas

Com finalidade ilustrativa, apresentamos abaixo os gráficos 5.2 e 5.3, que mostram os volumes individuais das fendas unilaterais e bilaterais obtidos por ambos pesquisadores.

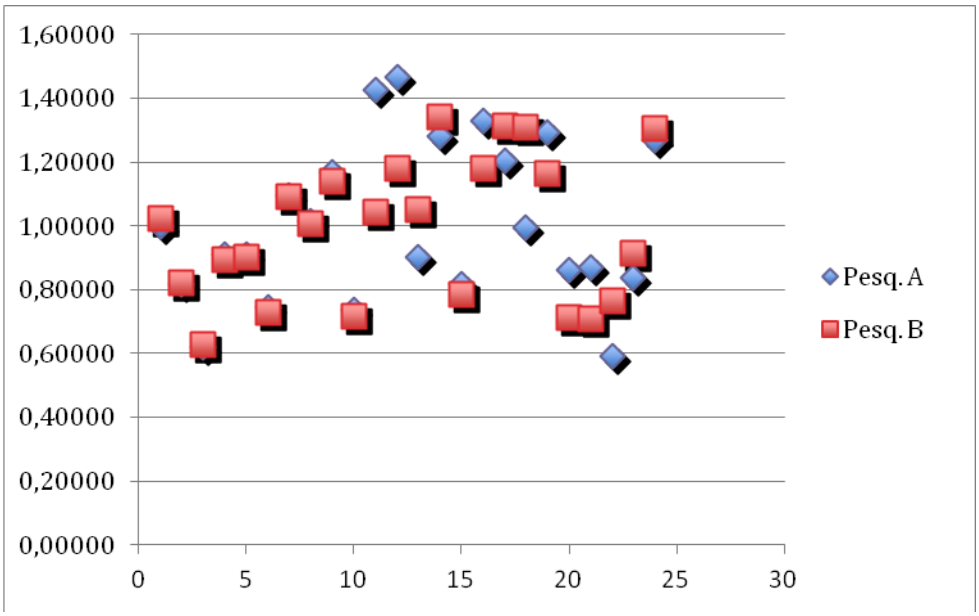

Gráfico 5.2 - Volumes (cm^3) das fendas alveolares unilaterais mensurados pelos pesquisadores

Fonte: Dados da Pesquisa, FOUSP, 2012

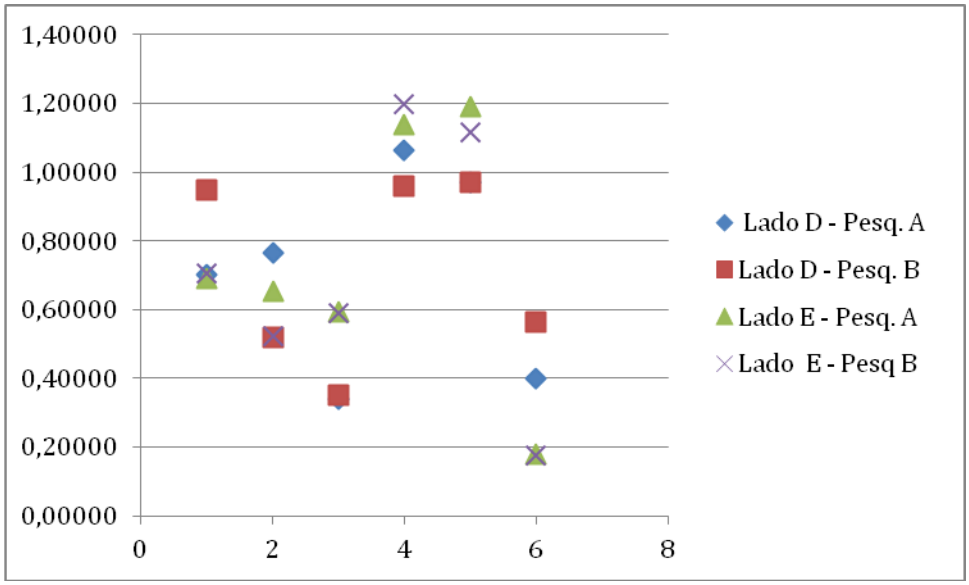

Gráfico 5.3 - Volumes (cm^3) das fendas alveolares bilaterais mensurados pelos pesquisadores

Fonte: Dados da Pesquisa, FOUSP, 2012

O estudo do volume em relação à lateralidade, ao gênero e à faixa etária foi realizado apenas para pacientes com fissuras unilaterais (n=24), uma vez que o número reduzido de pacientes com fissuras bilaterais não justificou a realização dos testes estatísticos (Tabelas 5.5 a 5.7).

Foram realizadas análises em relação ao gênero e faixa etária entre pacientes uni e bilaterais (Apêndices B e C), mostrando não haver diferença estatisticamente significante.

Em relação a analise comparativa da média dos volumes quanto ao gênero e faixa etária nos pacientes com fenda do lado direito (Apêndices D e E) e nos pacientes com fenda do lado esquerdo (Apêndice F e G), não encontramos diferença estatisticamente significativamente.

Tabela 5.5 - Teste de Mann-Whitney para comparação da média dos volumes das fissuras unilaterais em relação aos lados direito e esquerdo

Variável	Lado da Fissura	n**	Média*	Desvio - padrão	Mínimo*	Máximo	Percentil 25*	Percentil 50 (Mediana)*	Percentil 75*	Significância (p)
A T2 Volume*	Direito	7	1,00	0,22	0,82	1,43	0,82	0,90	1,17	0,775
	Esquerdo	17	1,01	0,26	0,59	1,47	0,79	1,00	1,27	
	Total	24	1,01	0,25	0,59	1,47	0,82	0,95	1,25	

*cm^3

**Número de fendas unilaterais

Tabela 5.6 - Teste de Mann-Whitney para comparação da média dos volumes entre os gêneros em pacientes com fendas unilaterais

Variável	Gênero	n	Média	Desvio-padrão	Mínimo	Máximo	Percentil 25	Percentil 50 (Mediana)	Percentil 75	Significância (p)
A T2 volume (cm3)	F	11	1,03	0,23	0,62	1,33	0,84	1,01	1,27	0,622
	M	13	0,99	0,27	0,59	1,47	0,78	0,91	1,19	
	Total	24	1,01	0,25	0,59	1,47	0,82	0,95	1,25	

Tabela 5.7 - Teste de Mann-Whitney para comparação da média dos volumes entre faixas etárias em pacientes com fendas unilaterais

Variável	Faixa Etária	n	Média	Desvio-padrão	Mínimo	Máximo	Percentil 25	Percentil 50 (Mediana)	Percentil 75	Significância (p)
A T2 volume (cm3)	<10	15	1,05	0,27	0,62	1,47	0,82	1,01	1,28	0,456
	>=10	9	0,94	0,21	0,59	1,33	0,8	0,91	1,05	
	Total	24	1,01	0,25	0,59	1,47	0,82	0,95	1,25	

6 DISCUSSÃO

Desde que Boyne e Sands em 1972 iniciaram as primeiras cirurgias de enxerto ósseo alveolar secundário em pacientes fissurados, explorando a capacidade das células osteogênicas de sobreviver em transplantes autógenos, diversas metodologias de auxílio ao diagnóstico e à técnica do procedimento tem sido preconizadas.

Para a realização desses enxertos é importante que o cirurgião conheça todas as características da fenda alveolar, como a sua morfologia, agenesias presença de dentes supra numerários decíduos ou permanentes, altura da crista óssea alveolar e fase de erupção dos dentes permanentes adjacentes à fissura. Por muito tempo, somente as técnicas radiográficas convencionais foram utilizadas para diagnóstico, mesmo sem oferecer uma visualização tridimensional, tanto na fase pré como na fase pós enxertia (Bergland et al., 1986; Lee et al., 1995; Tan et al., 1996; Kindelan et al., 1997). Como existia a possibilidade de distorção nas imagens de radiografias convencionais, particularmente quando a técnica não era elaborada dentro das normas corretas, utilizavam-se modelos de gesso para auxiliar na análise da largura das fendas e também como padrão para verificação da proporcionalidade e fidelidade dessas radiografias (Long et al., 1995a).

Posteriormente, com moderação, começou-se a utilizar a Tomografia Computadorizada Fan Beam, que além de todas as informações proporcionadas pelas técnicas convencionais, também oferecia a possibilidade de uma análise do volume da região da fenda alveolar, no pré e pós cirúrgico, com proporção real (1:1) e em um único exame (Bradrick et al., 1990; Lee et al., 1995; Rosenstein et al., 1997; Honma et al., 1999). Entretanto, a exposição do paciente a uma alta dose de radiação e o seu custo financeiro elevado, característicos da Tomografia Computadorizada Fan Beam, são fatores limitantes (Frederiksen et al., 1995; Feichtinger et al., 2006).

Com o desenvolvimento de equipamentos de Tomografia Computadorizada por Feixe Cônico, a partir de 1997, diversos estudos começaram a considerar a utilização desta nova modalidade de exame, para a avaliação pré e pós cirúrgica em pacientes submetidos a enxertos ósseos (Draenert et al., 2008), ou em enxertos ósseos alveolares para indivíduos fissurados (Oberoi et al., 2009).

A exemplo da Tomografia Computadorizada Fan Beam, a tecnologia de Feixe Cônico possibilita também uma visão tridimensional (3D) do esqueleto facial, dentes e estrutura de suporte com o mínimo de distorção e em tamanho real (1:1), permitindo resoluções sub-milimétricas em imagens de alta qualidade, porém com tempos de aquisição que vão de 10 a 70 segundos e com doses de radiação até 15 vezes menores (Scarfe et al., 2006; Papaiz et al., 2011). A vantagem da Tomografia Computadorizada por Feixe Cônico em oferecer dose reduzida de radiação, sem interferir na qualidade da imagem, se torna ainda mais significante quando consideramos que a faixa etária dos pacientes fissurados submetidos à enxertia óssea alveolar secundária está, em geral, entre 10 e 13 anos (Heiland et al., 2003).

As imagens adquiridas em tomógrafos por Feixe Cônico podem ser salvas em formato DICOM com integridade (Cavalcanti, 2008), o que possibilita sua análise em diversos softwares com versões comerciais e também open source ou livres, tais como o Agnosco DICOM Viewer, IMAGE J, InVesalius 2.0, ITK-SNAP 1.6, MicroDicom e o OsiriX™.

Optou-se neste estudo pela utilização do software OsiriX™, que pode ser baixado gratuitamente em sua versão 32 bits no site do desenvolvedor, pois o mesmo é um software livre e com um código aberto que vem sendo aperfeiçoado a cada nova versão. Esse aperfeiçoamento ocorre justamente por seu código ser aberto, possibilitando que o mesmo seja alterado sem haver quebra de propriedade intelectual, como ocorre, por exemplo, no sistema operacional Linux. Essas características permitem a adesão de milhares de usuários, principalmente na área médica. Importante ressaltar que o programa apresenta grande facilidade de operação em suas diversas ferramentas, chegando a ser comparado com softwares presentes nas workstations, ou estações de trabalho, dos equipamentos de tomografia computadorizada, porém com a comodidade de poder ser usado em computadores pessoais (Rosset et al., 2004). Entre os programas gratuitos é o que apresenta uma ampla gama de funcionalidades e um dos mais completos.

O OsiriX™ somente pode ser rodado na plataforma Macintosh da marca Apple (Jalbert; Paoli, 2008), o que acaba por lhe restringir o número de usuários. Entretanto, a plataforma Macintosh vem ganhando destaque e sua base de usuários cresce a cada ano, sendo que somente no último semestre de 2011 a Apple aumentou cerca de 20% sua participação no mercado de computadores sendo a única empresa com crescimento positivo (Fischmann, 2012) e mesmo considerando

o custo mais elevado de um computador da referida marca, os benefícios oferecidos pelo OsiriX™ justificam sua aquisição.

O software OsiriX™ oferece uma grande variedade de ferramentas de mensuração, marcação, formatação de imagens em 2D e 3D, exportação de imagens em diversos formatos como jpeg e avi e reconstruções multiplanares (MPR). Adicionalmente, o OsiriX™ apresenta ainda como vantagens: possibilidade de importação de arquivos no formato DICOM; o cálculo automático, tanto das áreas como dos volumes delimitados; armazenamento das imagens originais e das análises no próprio banco de dados do programa, sem comprometer a capacidade total do disco rígido (Bastos et al., 2008).

No campo odontológico, a utilização do software OsiriX™ em Tomografia Computadorizada por Feixe Cônico foi atestada em estudo de Draenet et al. (2008), ao avaliarem imagens de vários tipos de enxertos ósseos na região do complexo maxilo-mandibular. As imagens foram analisadas tanto nas estações de trabalho do próprio equipamento de Tomografia computadorizada por Feixe Cônico, como no OsiriX™ depois da transferência dos arquivos por meio do formato DICOM. Após serem feitas as reconstruções multiplanares nos dois programas, os autores atestaram a equivalência das mesmas.

Os volumes aferidos neste trabalho pelos dois examinadores (A e B) e nos dois momentos do pesquisador A (T1 e T2), mostraram que a metodologia aplicada oferece confiabilidade e reprodutibilidade (Tabelas 5.2 e 5.3). Um dos primeiros passos na delimitação da fissura alveolar foi estabelecer os seus limites: superior, inferior, anterior, posterior e laterais. Ainda que o programa OsiriX™ ofereça inúmeras ferramentas (Figuras 4.5 a 4.11), encontramos certa dificuldade na etapa inicial da demarcação da fissura, sendo que não houve problema em relação aos limites laterais, devido à fácil visualização das margens dos segmentos ósseos adjacentes à fenda, porém a determinação dos pontos superior e inferior e dos limites anteriores e posteriores foi mais complexa, mesmo com o auxilio dos estudos de Bradrick et al. (1990), Feichtinger et al. (2006), Feichtinger et al. (2008), Alonso et al. (2010), Shirota et al. (2010). Devemos ressaltar que a não exatidão desses pontos e planos e a falta de descrição mais especifica nos trabalhos citados acima, nos trouxe, a princípio, certo desconforto, mas a análise estatística (Tabela 5.2) nos tranquilizou quanto a confiabilidade da delimitação da fenda alveolar.

Por meio das ferramentas disponíveis no OsiriX™, foi feita a delimitação da fenda alveolar em cada corte axial, gerando a área em centímetros quadrados do respectivo corte e o próprio software realiza automaticamente o cálculo do volume, o que é um recurso muito útil do OsiriX™ . Existe a possibilidade de se calcular o volume através de outras metodologias e softwares como, por exemplo, o *IMAGE J* da área biomédica que importa imagens no formato DICOM e do *ADOBE CS3 EXTENDED*, um programa de editoração eletrônica, que também permite a análise de volume em imagens de tomografias quando salvas no formato JPG. Algumas desvantagens da utilização destes programas ocorrem por que no *IMAGE J* as ferramentas não são tão intuitivas como no OsiriX™, no *ADOBE* existe a necessidade de se transformar todos os cortes em imagens JPG antes de mensurá-los, sendo necessário exportar as medidas das áreas calculadas para uma planilha eletrônica e então proceder o cálculo do volume, o que pode contribuir para resultados incorretos (Kanaji, 2009).

O volume médio da fissura alveolar aferido em nossa amostra correspondeu a 0,92 ± 0,31 cm^3 , variando de 0,18 a 1,47 cm^3. Com relação aos tipos de fenda podemos observar que houve diferença estatisticamente significante entre elas (p=0,019), sendo que os volumes médios são: 1,01 ± 0,25 cm^3 com o mínimo de 0,59 cm^3 e o máximo de 1,47 cm^3 para fissuras unilaterais; 0,73 ± 0,36 cm^3 com o mínimo de 0,18 cm^3 e o máximo de 1,19 cm^3 para as bilaterais (Tabela 5.4).

A literatura especializada mostra poucos trabalhos sobre mensuração de volume das fissuras alveolares, sendo encontrado somente um que relata a utilização do OsiriX™, entretanto com Tomografia Computadorizada e que foi publicado em 2010 por Alonso et al.. Esse estudo apresentou um volume médio de aproximadamente 1,0 cm^3, muito semelhante ao observado em nossa pesquisa. Honma et al. (1999) apresentaram volumes um pouco superiores: 1,1 ± 0,31 cm^3 com o mínimo de 0,6 e o máximo de 1,8 cm^3. Feichtinger et al. em 2007 também encontraram volumes próximos de Honma et al. (1999), ficando suas médias entre 1,17 ± 0,31 cm^3, porém nos dois trabalhos a amostra foi composta somente por pacientes com fissuras unilaterais o que poderia justificar esse pequeno aumento, uma vez que as fissuras unilaterais são mais amplas que as bilaterais. Picolli (2008) encontrou um volume médio de 0,77 ± 0,17 cm^3 com o mínimo de 0,4 e o máximo de 1,17 cm^3, que ficou bem abaixo de nossa média. A maior média encontrada foi a do estudo de Tai et al. (2000) que analisando 14 pacientes, encontrou volumes de

2,07 ± 0,67 cm^3 com médias de 2,10 cm^3, indo de 0,9 a 3,6 cm^3. O que podemos observar, é que nos estudos de Feichtinger et al. (2007) e Tai et al. (2000), foi realizado, a exemplo do nosso, o tratamento ortodôntico prévio, não sendo encontrado relato deste procedimento nos trabalhos de Honma et al. (1999) e Picolli (2008), o que pode ter contribuído para as divergências observadas. Segundo Feichtinger et al. (2007), o tratamento ortodôntico, que consiste no alinhamento dos segmentos ósseos por expansão maxilar, auxilia a enxertia óssea alveolar, porém incorre em um aumento dos volumes do defeito ósseo alveolar.

Quanto ao tipo de fissura, foi encontrado que as fissuras unilaterais apresentam maior volume que as bilaterais(p=0,019), o que não foi observado nos trabalhos de Tai et al. (2000) e Picolli (2008). Essa discordância pode ser justificada por que no nosso trabalho as fissuras bilaterais foram analisadas individualmente enquanto os estudos referidos não especificam como o volume das bilaterais foram computados. Provavelmente realizaram a somatória do volume do lado esquerdo e do direito.

Na nossa amostra o número reduzido de pacientes com fissuras bilaterais inviabilizou as relações com as variáveis gênero, faixa etária e lado, de modo que essas análises foram realizadas somente com o grupo de pacientes com fissura unilateral.

Os indivíduos do gênero feminino apresentaram um volume médio maior (1,03 ± 0,23 cm^3) quando comparados com os do gênero masculino (0,87 ± 0,34 cm^3), mas sem significância estatística. Levando-se em consideração que foi realizada expansão ortodôntica em todo o grupo e que na faixa etária da amostra os pacientes do gênero feminino já se apresentam próximo do pico de crescimento, entendemos que isso pode ter ocasionado o referido aumento no gênero feminino.

Em relação à faixa etária dos pacientes com fissuras unilaterais, foi realizada uma análise entre os menores de 10 anos (1,05 ± 0,27 cm^3) e os com 10 anos ou mais (0,94 ± 0,21 cm^3) quando se observou não haver diferença. Picolli em 2008 relatou diferença estatisticamente significante em relação à idade, sendo que crianças com mais de 10 anos apresentaram volumes maiores. Considerando que em nossa amostra todos os pacientes receberam preparo ortodôntico prévio , com expansão maxilar, enquanto que no trabalho de Picolli esse procedimento não ocorreu, podemos entender que isso, possivelmente, deve ter ocasionado a divergência.

Esses dados carecem de estudos adicionais, pois trabalhamos com uma amostra reduzida. É importante salientar que a literatura especializada apresenta raras publicações sobre mensuração de volume da fenda alveolar, com casuísticas ainda menores do que a nossa, mas isso é justificado pelo fato de que trabalhar com patologias específicas reduz a amostra.

Não obstante a Tomografia Computadorizada por Feixe Cônico ser uma modalidade de exame relativamente recente, estudos já demonstram a sua eficácia na avaliação do volume da fenda alveolar (Oberoi et al., 2009; Albuquerque et al., 2011)

Assim, esse trabalho procura deixar as bases para futuras pesquisas com pacientes submetidos a enxertos ósseos alveolares. Segundo relatos da literatura, existe uma perda efetiva de osso enxertado, logo nos primeiros seis meses, podendo ser melhor notada se realizados exames pós cirúrgicos imediatos e tardios (Tai et al., 2000; Feichtinger et al., 2007; Alonso et al., 2010).

Entretanto, questões éticas ainda necessitam ser discutidas sobre a utilização de exames tomográficos sequenciais para a avaliação pré e pós enxertos ósseos secundários, devido a faixa etária dos pacientes. Cuidados adicionais quanto à higiene das radiações devem ser tomados principalmente na fase de controle pós operatória, a fim de reduzir a exposição do paciente à radiação (Honma et al., 1999).

Para o estudo da fissura labiopalatina a Tomografia Computadorizada é sem dúvida superior às radiografias convencionais, sendo a Tomografia Computadorizada por Feixe Cônico a melhor opção, uma vez que a dose de radiação é reduzida em relação à Tomografia Computadorizada Fan Beam e este trabalho demonstra que o software OsiriX™ pode ser uma ferramenta de grande auxilio ao diagnóstico, planejamento e avaliação do tratamento reabilitador.

7 CONCLUSÃO

Frente aos resultados observados e à interpretação da análise estatística foi possível concluir que:

1. O software OsiriX™ DICOM Viewer Apple Inc, Versão 3.7.1 32 bits, possibilita delimitar a fenda alveolar e mensurar o seu volume em uma imagem de tomografia computadorizada por feixe cônico;
2. A mensuração do volume da fenda alveolar pela metodologia proposta, apresenta um elevado grau de confiabilidade e reprodutibilidade;
3. Em relação ao tipo de fissura, o volume médio das fendas alveolares unilaterais é maior do que o das bilaterais;
4. Não se observa relação entre o volume médio e as variáveis gênero, idade e lado da fissura.

REFERÊNCIAS[2]

Albuquerque MA, Gaia BF, Cavalcanti MGP. Comparasion between multislice and cone-beam computerized tomography in the volumetric assement of cleft palate. Med Oral Pathol Oral Radiolo Endod. 2011;112:249-57.

Alonso N, Tanikawa DYS, Freitas RS, Canan Jr L, Ozawa TO, Rocha DLR. Evaluation of Maxillary Alveolar Reconstruction Using a Resorbable Collagen Sponge with Recombinant Human Bone Morphogenetic Protein-2 in Cleft Lip and Palate Patients. Tissue Engi Part C: Methods. 2010;15(5): 1183-9

Arai Y, Tammisalo E, Iwai K. Development of a compact computed tomographic apparatus for dental use. Dentomaxillofac Radiol. 1999;28(4):245- 8.

Bastos EO, Goldenberg CD, Fonseca A, Kanashiro E, Yoshida M, Alonso N. Osirix: uma estação de trabalho radiológica portátil ao alcance do cirurgião. Rev Soc Bras Cir Craniomaxilofac. 2008;11(1):27-31.

Bergland O, Semb G, Abyholm FE. Elimination of the residual alveolar cleft by secondary bone grafting and subsequent orthodontic treatment. Cleft Palate J. 1986;23(3):175-205

Boyarskly S, Chol HJ, Park K. Evaluation of alveolar bone support of the permanent canine in cleft and noncleft patients. Cleft Palate-Craniofacial J. 2006;43(6) 678-82.

Boyne PJ, Sands NR. Secondary bone grafting of residual alveolar and palatal clefts. J Oral Surg.1972;30:87-92.

Boyne PJ, Sands NR. Secondary bone grafting of residual alveolar and palatal clefts. J Oral Surg.1976;70(1):20-37

Bradrick JP, Smith AS, Ohman JC, IndresanoT. Estimation of maxillary alveolar cleft volume by three-dimensional CT. J Comput Assist Tomogr. 1990; 14(6) 994-6.

[2] De acordo com Estilo Vancouver.

Bueno MR, Estrela C, Azevedo BC, Brugnera A Jr, Azevedo JR. Tomografia Computadorizada Cone Beam: Revolução na Odontologia. Rev Assoc Paul Cirurgi Dent., 2007; 61:325-8

Cavalcanti M. Diagnóstico por Imagem da Face. São Paulo, Santos; 2008. 391 p.

Cavalcanti M. Tomografia Computadorizada por Feixe Cônico ao Alcance do Cirurgião-Dentista. São Paulo, Santos; 2010. 256 p

Dado DV, Rosenstein SW, Alder ME, Kernahan DA. Long-Term assessment of early bone grafts using three-dimensional computer-assisted tomography: A pilot study. Plast Reconstr Surg, 1997;99(7):1840-5.

Draenert FG, Gebhart, F, Neugebauer C, Coppenrath E, Mueller-Lisse U. Imaging of bone transplants in the maxillofacial area by NewTom 9000 cone-beam computed tomography: a quality assessment. Oral Surg Oral Med Oral Pathol Oral Radiol Endod; 2008;106(1):e31-e35.

Eppley BL, Sadove MA. Management of Alveolar Cleft Bone Grafting—State of the Art. Cleft Palate–Craniofac J, 2000;37(3):229-33.

Farman AG, Scarfe WC. The basic of maxilofacial cone beam computed tomography. Semin Orthod. 2009;15(1):2-13.

Feichtinger M., Mossböck R, Kärcher H. Evaluation of bone volume following bone grafting in patients with unilateral clefts of lip, alveolus and palate using a CT-guided three-dimensional navigation system. J Cranio Maxillofac Surg. 2006;34(3):144-9.

Feichtinger M, Mossböck R, Kärcher H. Assessment of bone resorption after secondary alveolar bone grafting using three-dimensional computed tomography: a three-year study. Cleft Palate Craniofac J. 2007;44(2):142-8.

Feichtinger M, Zemann W, Mossböck R, Kärcher H. Three-dimensional evaluation of secondary alveolar bone grafting using a 3D-navigation system based on computed tomography: a two-year follow-up. Br J Oral Maxillofac Surg, 2008;46:278-82.

Fischmann R. Gráfico ajustado sobre o market share da Apple em PCs, se contabilizarmos também vendas de iPads. [Citado em acesso em 08 fevereiro de 2012]. Disponível em http://macmagazine.com.br/2012/01/16/%E2%86%AA-grafico-ajustado-sobre-o-market-share-da-apple-em-pcs-se-contabilizarmos-tambem-vendas-de-ipads/16/01/2012.

Frederiksen NL, Benson BW, Sokolowski TW. Effective dose and risk assessment from computed tomography of maxillofacial complex. Dentomaxillofac Radiol. 1995;24(1):55-8.

Hamada Y, Kondoh T, Noguchi K, Lino M, Isono H, Ishii H, Mischima A, Kobayashi K, Seto K. Application of limited cone beam computed tomography to clinical assessment of alveolar bone grafting: a preliminary report. Cleft Palate Craniofac J. 2005; 42(2):128-37.

Haney E, Gansky SA, Lee JS, Johnson E, Maki K, Miller AJ, Huang JC. Comparative analysis of traditional radiographs and cone-beam computed tomography volumetric images in the diagnosis and treatment planning of maxillary impacted canines. Am J Orthod Dentomaxillofac Orthop. 2010; 137(5):590-7.

Heiland M, Schulze D, Rother U, Schmelzle R. Midfacial imaging using digital volume tomography. Int Congress Series.2003;1256:1230-4.

Hogan L, Shand JM, Heggie AA, Kilpatrick N. Canine eruption into grafted alveolar clefts: A retrospective study. Aust Dent J. 2003;67(6):441-9.

Honma K, Kobayashi T, Nakajima T, Hayashi T. Computed tomographic evalution of bone formation after secondary bone grafting of alveolar clefts. J Oral Maxillofac Surg. 1999;57;1209-13.

Jalbert F, Paoli JR. OsiriX : Logiciel libre dímagerie médicale. Rev Stomatol Maxilofac. 2008;109:53-5.

Kanaji JF. Método de cálculo volumétrico de seios maxilars por meio de topografia computadorizada por Feixe Cônico e software para edição de imagens visando planejamento cirúrgico de elevação do assoalho do seio maxilar [dissertação]. São Paulo: Faculdade de Odontologia da USP; 2009.

Kindelan JD, Nashed RR, Bromige MR. Radiographic assessment of secondary autogerous alveolar bone grafing in cleft lip and palate patients. Cleft Palate Craniofac J.1997;34:195-8

Lagravère MO, Jason C, Toogood RW, Major PW. Three-dimensional accuracy of measurements made with software on cone-beam computed tomography images. J Orthod Dentofacial Orthop. 2008;134:112-6

Lascala CA, Panella J, Marques MM. Analysis of accuracy of linear measurements obtained by cone beam computed tomography (CBCT-NewTom). Dentomaxillofac Radiol. 2004;33:291-4.

Lee, C, Williams HB, Schwartz S. Alveolar bone grafts: Results and imprecisions of the dental radiograph. Plastic Reconstr Surg. 1995; 96(7):1534-8.

Lilja J, Kalaaji A, Friede H, Elander A. Combined bone grafting and delayed closure of th hard palate in patients with unilateral cleft lip and palate: Facilitation of lateral incisor eruption and evaluation of indicators for timing of procedure. Cleft Palate Craniofac J. 2000;37(1):98-105.

Long Jr RE Jr, Spangler BE, Yow M. Cleft width and secondary alveolar cleft bone grafts: results and imprecisions of dental radiograph. Plast Reconstr Surg.1995a; 96:1534-8

Long Jr RE Jr, Spangler BE, Yow M. Cleft width and secondary alveolar bone graft success. Cleft Palate Craniofac J. 1995b;32(5):420-1

Long Jr RE, Paterno M, Vinson B. Effect of cuspid positioning in the cleft at the time of secondary alveolar bone grafting on eventual graft success,1996; Cleft Palate-Craniofac J. 1996;33(3):225-30.

Ludlow JB, Davies-Ludlow LE, Brooks SL, Howerton WB. Dosimetry of 3 CBCT devices for oral and maxillofacial radiology: CB Mercuray, NewTom 3G and iCat. Dentomaxillofacial Radiology. 2006;35:219-26.

Ludlow JB, Laster WS, See M, Bailey LTJ, Hershey HG. Accuracy of measurements of mandibular anatomy in cone-beam computed tomography images. Oral Surg Oral Med Oral Pathol Oral Radiol Endod. 2007;103(4)534-42.

Maki K, Inou N, Takanishi A, Miller AJ. Computer-assisted simulations in orthodontic diagnosis and the application of a new Cone Beam X-ray computed tomography. Orthod Craniofac Res. 2003;6(1):95-101.

Müssig E, Wörtche R, Lux CJ. Indications for digital volume tomography in orthod J. Orofac Orthop. 2005;3:241-9

Oberoi S, Chigurupati R, Gill P, Hoffman WY, Vargervik K. Volumetric Assessment of secondary alveolar bone grafting using cone beam computed tomography. Cleft Palate-Craniofac J. 2009;46(5)503-11.

Osirix Imaging Software versão 3.7.1. 32 Bits. Disponível em: <http://www.osirix-viewer.com/>. Acesso em 01 abr. 2010.

Papaiz EG, Capella LRC, Oliveira RJ. Atlas de Tomografia Computadorizada por Feixe Cônico para o Cirurgião-Dentista. São Paulo: Ed. Santos; 2011. 152 p.

Perrin, E.B. SAC Instrument Review Process. Med Outcomes Trust Bull.1995; 3;1-4.

Peter RE, Rosset A, Heuberger J, Ratib O. Clinical applications of OsiriX for orthopaedic and musculoskeletal imaging. Eur Musculoskeletal Rev. 2009. 90:92

Picolli P. Dimensão volumétrica na região alveolar da fissura labiopalatina obtida pela análise tomográfica computadorizada com software Image J. [dissertação] Porto Alegre:Faculdade de Odontologia, Pontifícia Universidade Católica do Rio Grande do Sul; 2008.

Rosenstein SW, Long RE Jr, Dado DV, Vinson B, Alder ME. Comparasion of 2-D calculations from periapical and occlusal radiographs versus and 3-D calculations from CAT scans in determining bone support for cleft-adjacent teeth following early alveolar bone grafts. Cleft Palate Craniofac J.1997;34:199-205.

Rosset A. , Spadola L., Pysher L, Ratib O. Navigating the Fifth Dimension: Innovative Interface for Multidimensional Multimodality Image Navigation. Inform Radiol. 2006;26(1):299-308.

Rosset A, Spadola L, Ratib O. OsiriX®: a new generation of multidimensional DICOM viewer based on new imaging standards - Int Congress Series. (2004) 1268:1247.

Rosset C, Rosset A, Ratib O. General consumer communication tools for improved image management and communication in medicine. J Digit Imaging. 2005;18(4):270-9.

Scarfe WC, Farman AG, Sukovic Predag. Clinical applications of cone-beam computed tomography in dental practice J Can Dent Assoc. 2006;72(1):75-80.

Semb, G. Effect of alveolar bone grafting on maxillary growth in unilateral cleft lip and palate patients. Cleft Palate J. 1998;25(3)288-95.

Sierra-Martinez E, Cienfuegos-Monroy R, Fernandez-Sobrinho G. OsiriX, Visor DICOM Útil para processar imagines tomográficas de fracturas facials. Cirugia Cirujanos. 2009;77(2):95-9.

Shirota T, Kurabayashi H, Ogura H, Seki K, Maki K , Shintani S. Analysis of bone volume using computer simulation system for secondary bone graft in alveolar cleft. Int J Oral Maxillofac. Surg. 2010;39(9):904-8.

Silva MA, Wolf U, Heinicke F, Bumann A, Visser H, Hirsch E. Cone-beam computed tomography for routine orthodontic treatment planning: a radiation dose evaluation. Am J Orthod Dentofac Orthop. 2008 May;133(5) 640e1-e5.

Silva Filho OG, Ferrari Jr FM, Capelozza Filho L, Albuquerque MVP. Enxerto ósseo alveolar em pacientes fissurados: realidade e perspectiva. Ortodontia.1995;28(1): 34-45.

Silva Filho OG, Teles SG, Ozawa TO, Capelozza Filho L. Secondary bone graft and eruption of the permanent canino in patients with alveolar clefts: Literature review and case report. Angle Orthod. 2000;70(2):174-8.

Tai CE, Sutherland IS, McFadden L. Prospective analysis of secondary alveolar bone grafting using computed tomography. J Oral Maxillofac Surg. 2000;58:1241-9.

Tan AE, Brogan WF, McComb HK, Henry PJ. Secondary Alveolar Bone Grafting: Five-year periodontal and radiographic evaluation in 100 consecutive cases. Cleft Palate Craniofac J. 1996;33:515-8.

Tatar I. OsiriX: Is it really a suitable software for 3D visualization of neuroanatomical structures acquired from DICOM images. Neuroanatomy. 2008;7: 20–1 [Citado em 02 nov. 2011]Disponível em: http://www.neuroanatomy.org/2008/020_021.pdf.

Trindade IK, Mazzottini R, Silva Filho OG, Trindade IEK, Deboni MCZ. Long-term radiographic assessment of secondary alveolar bone grafting outcomes in patients with alveolar clefts. Oral Surg Oral Med Oral Pathol Oral Radiol Endod. 2005;100 (3):271-7.

Van Der Meiji AJW, Baart JA, Prahl-Andersen B, Kostense PJ, Van der Sijp JR, Tuinzing DB. Outcome of bone grafting in relation to cleft width in unilateral clef lip and palate patients. Oral Surg Oral Med Oral Pathol Oral Radiol Endod. 2003;96:19-25.

Van Der Meiji AJW, Baart JA, Prahl-Andersen B, Valk J, Kostense PJ, Van der Sijp JR, Tuinzing DB. Bone volume after secondary bone grafting in unilateral and bilateral clefts determined by computed tomography scans. Oral Surg Oral Med Oral Pathol Oral Radiol Endod. 2001;92(2):136-41.

Van Der Vorst JR, Van Dam RM, Van Stiphout RSA, Van Den Broek M. Virtual liver resection and volumetric analysis of the future liver remmant using open source image processing software. World J Surg. 2010;34:2426-33.

Vassileva J, Stoyanov D. Quality control and patient dosimetry in dental cone beam CT. Radiat Prot Dosimetry. 2010;139(1-3):310-2.

Williams A, Semb G, Bearn D, Shaw W, Sandy J. Prediction of outcomes of secondary alveolar bone grafting in children born with unilateral cleft lip and palate. Eur J orthod. 2003;25:205-11.

Wörtche R, Hassfel S, Lux CJ, Müssig E, Hensley FW, Krempien R, Hofele C. Clinical Application of cone beam digital volume tomography in children with cleft lip and palate. Dentomaxillofac Radiol. 2006;35:88-94.

Yamauchi T, Yamazaki M, Okawa A, Furuya T, Hayashi K, Sakuma T, Takahashi H, Yanagawa N, Koda M. Efficacy and reliability of highly functional open source DICOM software (OsiriX) in spine surgery. J Clin Neurosci. 2010;17(6):756-9.

APÊNDICE A - Classificação do Grupo de estudo em relação ao gênero, idade e tipo de fenda (Unilaterais e Bilaterais) apresentando a medida dos volumes mensurados pelo pesquisador

Pacientes Unilaterais

	Nome	Gênero	Idade	lado	Vol. (cm^3)
1	A.S.J.	M	10a04m	E	0,99893
2	A.F.A.P.	F	09a04m	D	0,81780
3	A.P.N.	F	09a08m	E	0,62146
4	B.S.A.	F	10a04m	E	0,91010
5	B.W.	M	09a02m	E	0,91002
6	B.K.	M	11a09m	E	0,74660
7	E.F.	M	13a08m	E	1,09480
8	E.C.S.	F	09a09m	E	1,01360
9	E.G.S.	F	08a10m	D	1,16857
10	F.A.	M	07a11m	E	0,73860
11	G.A.S.	M	08a10m	D	1,42550
12	I.S.P.	M	07a03m	E	1,46560
13	J.P.G.	M	12a10m	D	0,90350
14	J.R.	F	08a08m	E	1,28080
15	L.G.	M	08a07m	D	0,81730
16	L.G.S.L	F	11a09m	E	1,32860
17	M.A.N.A.	F	07a07m	E	1,20547
18	M.J.N.	M	12a01m	D	0,99560
19	R.A.	M	07a11m	E	1,29450
20	T.S.L.	F	11a02m	E	0,86320
21	V.R.M.	M	08a09m	D	0,86930
22	V.S.C.	M	10a04m	E	0,58980
23	P.V.S.S.	F	09a06 m	E	0,83680
24	L.O.R.	F	09a02m	E	1,26760

Pacientes Bilaterais

	Nome	Gênero	Idade	Vol. dir. (cm^3)	Vol. Esq. (cm^3)
25	R.I.	M	09a11	0,70230	0,69200
26	W.F.L.	M	08a05	0,76610	0,65210
27	W.S.A.	M	11a06m	0,33789	0,59350
28	A.M.	M	10a3m	1,06320	1,14010
29	T.M.	M	12a08	0,97010	1,18940
30	L.R.	M	09a11m	0,40100	0,17998

APÊNDICE B – Teste de Mann-Whitney para comparação da média dos volumes entre os gêneros4

Variável	Sexo	n	Média	Desvio-padrão	Mínimo	Máximo	Percentil 25	Percentil 50 (Mediana)	Percentil 75	Significância (p)
A T2 volume (cm3)	F	11	1,03	0,23	0,62	1,33	0,84	1,01	1,27	0,118
	M	25	0,87	0,34	0,18	1,47	0,62	0,87	1,14	
	Total	36	0,92	0,31	0,18	1,47	0,7	0,91	1,18	

APÊNDICE C - Teste de Mann-Whitney para comparação da média dos volumes entre as faixas etárias

Variável	Faixa Etária	n	Média*	Desvio-padrão*	Mínimo	Máximo	Percentil 25*	Percentil 50 (Mediana)*	Percentil 75*	Significância (p)
A T2 Volume* (cm3)	<10 anos	21	0,89	0,36	0,18	1,47	0,67	0,84	1,24	0,688
	≥10 Anos	15	0,95	0,24	0,59	1,33	0,75	1,00	1,14	
	Total	36	0,92	0,31	0,18	1,47	0,70	0,91	1,18	

APÊNDICE D - Teste de Mann-Whitney para comparação da média dos volumes entre os gêneros de pacientes com fenda do lado direito

Variável	Gênero	n	Média	Desvio-padrão	Mínimo	Máximo	Percentil 25	Percentil 50 (Mediana)	Percentil 75	Significância (p)
A T2 Volume (cm3)	F	2	0,99	0,25	0,82	1,17	0,82	0,99	1,17	0,554
	M	11	0,85	0,35	0,19	1,43	0,66	0,87	1,07	
	Total	13	0,87	0,33	0,19	1,43	0,72	0,87	1,14	

APÊNDICE E - Teste de Mann-Whitney para comparação da média dos volumes entre às faixas etárias de pacientes com fenda do lado direito

Variável	Faixa Etária	n	Média	Desvio-padrão	Mínimo	Máximo	Percentil 25	Percentil 50 (Mediana)	Percentil 75	Significância (p)
A T2 volume (cm3)	<10	8	0,82	0,38	0,19	1,43	0,62	0,82	1,02	0,306
	>=10	5	0,97	0,24	0,6	1,19	0,9	1	1,14	
	Total	13	0,87	0,33	0,19	1,43	0,66	0,87	1,15	

APÊNDICE F - Teste de Mann-Whitney para comparação da média dos volumes entre os gêneros de pacientes com fenda do lado esquerdo

Variável	Sexo	n	Média	Desvio-padrão	Mínimo	Máximo	Percentil 25	Percentil 50 (Mediana)	Percentil 75	Significância (p)
A T2 volume (cm3)	F	9	1,04	0,25	0,62	1,33	0,86	1,01	1,27	0,208
	M	14	0,88	0,34	0,18	1,47	0,65	0,83	1,14	
	Total	23	0,94	0,31	0,18	1,47	0,72	0,91	1,2	

APÊNDICE G - Teste de Mann-Whitney para comparação da média dos volumes entre às faixas etárias de pacientes com fenda do lado esquerdo

Variável	Faixa Etária	n	Média	Desvio-padrão	Mínimo	Máximo	Percentil 25	Percentil 50 (Mediana)	Percentil 75	Significância (p)
A T2 volume (cm3)	<10	13	0,94	0,36	0,18	1,47	0,69	0,91	1,27	0,901
	>=10	10	0,95	0,25	0,59	1,33	0,75	0,95	1,14	
	Total	23	0,94	0,31	0,18	1,47	0,72	0,91	1,2	

ANEXO A – Parecer do Comitê de Ética em Pesquisa

UNIVERSIDADE DE SÃO PAULO
FACULDADE DE ODONTOLOGIA
Comitê de Ética em Pesquisa

PARECER DE APROVAÇÃO
FR – 358014
Protocolo 154/2010

O grupo de trabalho indicado pelo Comitê de Ética em Pesquisa **APROVOU** o protocolo de pesquisa **"Avaliação volumétrica pré-operatória da região da fenda alveolar em pacientes fissurados por meio de tomografia computadorizada por feixe cônico *(TCFC)*",** de responsabilidade do(a) Pesquisador(a) Marcos Antonio de Souza Rocha, sob orientação do(a) Prof.(a) Dr.(a) Márcia André.

Tendo em vista a legislação vigente, devem ser encaminhados a este Comitê relatórios anuais referentes ao andamento da pesquisa e ao término cópia do trabalho em "cd". Qualquer emenda do projeto original deve ser apresentada a este CEP para apreciação, de forma clara e sucinta, identificando a parte do protocolo a ser modificada e suas justificativas.

São Paulo, 18 de agosto de 2010.

Profa. Dra. Marcia Turolla Wanderley
Coordenadora do CEP-FOUSP

Av. Prof.Lineu Prestes, 2227 – Cidade Universitária "Armando de Salles Oliveira" CEP 05508-000
São Paulo – SP - Diretoria Telefax: (011)3091-0062/3091-7817/3091-7860 - Compras (011) 3091-7825
Impresso no S.D.O.