MARGARETH TORRECILLAS LOPEZ

Avaliação da deformidade do terço médio da face em portadores de fissura labiopalatina unilateral por meio de Tomografia Computadorizada por Feixe Cônico (TCFC) utilizando o software OsiriX

São Paulo

2013

MARGARETH TORRECILLAS LOPEZ

Avaliação da deformidade do terço médio da face em portadores de fissura labiopalatina unilateral por meio de Tomografia Computadorizada por Feixe Cônico (TCFC) utilizando o software OsiriX

Versão Original

Tese apresentada à Faculdade de Odontologia da Universidade de São Paulo, para obter o título de Doutor, pelo Programa de Pós-Graduação em Ciências Odontológicas.

Área de Concentração: Prótese Buco-Maxilo-Facial

Orientadora: Prof[a]. Dr[a]. Marcia André

São Paulo

2013

Autorizo a reprodução e divulgação total ou parcial deste trabalho, por qualquer meio convencional ou eletrônico, para fins de estudo e pesquisa, desde que citada a fonte.

Catalogação-na-Publicação
Serviço de Documentação Odontológica
Faculdade de Odontologia da Universidade de São Paulo

Lopez, Margareth Torrecillas.
Avaliação da deformidade do terço médio da face em portadores de fissura labiopalatina unilateral por meio de tomografia computadorizada por feixe cônico (TCFC) e o software OsiriX / Margareth Torrecillas Lopez ; orientadora Márcia André. -- São Paulo, 2013.

149 p. :il. : fig., tab., gráficos; 30 cm.

Tese (Doutorado) -- Programa de Pós-Graduação em Ciências Odontológicas. Área de Concentração: Prótese Buco-Maxilofaciais. -- Faculdade de Odontologia da Universidade de São Paulo.

Versão original.

1. Fissura labiopalatina unilateral. 2. Assimetria facial. 3. Tomografia computadorizada de emissão. 4. Softwares - Avaliação - Odontologia . I. André, Márcia. II. Título.

Lopez MT. Avaliação da deformidade do terço médio da face em portadores de fissura labiopalatina unilateral por meio de Tomografia Computadorizada por Feixe Cônico (TCFC) utilizando o software OsiriX. Tese apresentada à Faculdade de Odontologia da Universidade de São Paulo para obtenção do titulo de Doutor em Ciências Odontológicas.

São Paulo, / /2013

Banca Examinadora

Prof(a). Dr(a)._____

Instituição: _____Julgamento: _____

Prof(a). Dr(a)._____

Instituição: _____Julgamento: _____

Prof(a). Dr(a)._____

Instituição: _____Julgamento: _____

Prof(a). Dr(a)._____

Instituição: _____Julgamento: _____

Prof(a). Dr(a)._____

Instituição: _____Julgamento: _____

Ao meu esposo Jorge, pelo apoio e incentivo incondicionais em todos os momentos, principalmente nos de incerteza, muito comuns para quem tenta trilhar novos caminhos. Sem você nenhuma conquista valeria a pena.

Ao meu pai Juan (in memorian), embora o destino não permitiu que partilhasse deste momento em vida, onde quer que esteja, dedico este trabalho.

À minha mãe Shirley, cuja integridade, caráter e espírito de luta, força e esperança me mostrou a importância da família e o caminho da honestidade e persistência.

Ao meu tio e padrinho Milton, que num momento muito difícil de nossas vidas, me proporcionou a oportunidade de trilhar pelo profundo caminho do saber.

Ao meu tio Dircêo, meu exemplo de seriedade, perseverança e obstinação.

Aos meus filhos Danielli e Felipe, que me apoiaram e souberam entender meus longos períodos de ausência no convívio familiar.

Aos pacientes com os quais tanto aprendo.

AGRADECIMENTOS

À Profa. Dra. Marcia André na qualidade de amiga e orientadora, sou inteiramente grata por essa orientação que ultrapassa a tese, bem como o imenso carinho, disponibilidade e incentivo nos momentos de dificuldades constantes em todas as fases de elaboração desta pesquisa. Agradeço, sobretudo, o privilégio de haver trabalhado com os pacientes fissurados do Ambulatório da FOUSP, que estão sob a sua responsabilidade, em um tema para o qual você tanto vem contribuindo.

Ao Prof. Dr. Jefferson Xavier de Oliveira meus agradecimentos pela disponibilidade em discutir o projeto, bem como por seus questionamentos e sugestões na elaboração desta tese.

Ao amigo e radiologista Marcos Antonio de Souza Rocha pela disponibilidade em ser o segundo avaliador da pesquisa.

Ao amigo Jairo Lessa Crepaldi, me auxiliando no tratamento ortodôntico dos pacientes que compõem a amostra estudada. Um amigo sempre presente.

À amiga Tatiana Borges Saito de Paiva pela disponibilidade na revisão do inglês.

Aos meus amigos Agda Maria de Moura, Jairo Lessa Crepaldi, Marcos Antonio de Souza Rocha, Tatiana Borges Saito de Paiva pelos laços de solidariedade e afeto.

Aos Professores da Disciplina de Prótese Buco Maxilo Facial da Faculdade de Odontologia da Universidade de São Paulo, pela amizade e convivência científica compartilhada.

Aos colegas do Curso de Pós-Graduação em Prótese Buco Maxilo Facial, pela amizade e companheirismo.

À Secretária Srª Belira de Carvalho e Silva que sempre nos auxiliou de forma a que cumpríssemos todas as etapas do Programa de Pós-Graduação.

Aos funcionários da biblioteca, sempre solícitos, pela orientação e revisão das normas e referências deste trabalho.

RESUMO

Lopez MT. Avaliação da deformidade do terço médio da face em portadores de fissura labiopalatina unilateral por meio de Tomografia Computadorizada por Feixe Cônico (TCFC) e o software OsiriX [tese]. São Paulo: Universidade de São Paulo, Faculdade de Odontologia; 2012. Versão original.

A morfologia facial de crianças nascidas com fissura labiopalatina unilateral completa (FLP) apresentam comprometimento dos tecidos duros e moles do complexo nasomaxilar. A proposta desta pesquisa foi avaliar as estruturas ósseas do terço médio da face de pacientes portadores de FLP unilateral completa por meio da tomografia computadorizada por feixe cônico (TCFC) utilizando o software OsiriX™. A amostra foi composta por TCFC de 28 crianças portadoras de fissura labiopalatina unilateral completa sendo 19 do lado esquerdo e 9 do lado direito, com média de idade de 9 anos e 6 meses. Todas TCFC foram obtidas imediatamente antes do enxerto ósseo alveolar secundário após a expansão maxilar. A análise das estruturas do terço médio da face foi realizada com o emprego do software OsiriX™ DICOM Viewer, rodado em um computador pessoal MacBook Pro, sistema operacional MAC OS X Versão 10.6.8 da Apple Inc. As mensurações hemifaciais foram realizadas por meio da demarcação de sete pares de pontos bilaterais (Zf, Zy, Nm, Cn, J, Or e Po) e pela definição dos planos sagital mediano e coronal. A assimetria facial foi verificada tomando-se o lado sem fissura como controle comparando-o com o lado fissurado, calculando-se a distância entre cada ponto aos referidos planos para as dimensões transversais e sagitais, sendo que a vertical foi estimada pela localização de cada ponto no referido corte axial. Os dados foram tabulados e submetidos à analise estatística com o Teste dos Postos Sinalizados de Wilcoxon, com nível de significância $p \leq 0,050$. Os resultados mostraram uma tendência do lado fissurado ser menor que o não fissurado nas avaliações transversais. Quanto a lateralidade da fissura observou-se que as fissuras do lado esquerdo apresentam maior grau de assimetria transversal para as variáveis “Zf”, “Nm”, “Or” e “Zy”. Na avaliação sagital apenas a variável “Cn” apresenta diferença estatisticamente significante entre o lado fissurado e o não fissurado independente da lateralidade da fissura. Ao utilizar mensurações estimadas pelos cortes axiais,

devido à limitação do software OsiriX™, também “Cn” foi a única variável a mostrar significância estatística na avaliação vertical, independente da lateralidade da fissura. Pode-se concluir que o software OsiriX™ apresenta limitações quanto às avaliações verticais. Os pacientes com FLP unilateral completa apresentam assimetrias transversais relacionadas à lateralidade da fissura, com predominância do lado esquerdo. As assimetrias sagitais e verticais se concentram na região nasal, independente da lateralidade da fissura.

Palavras-Chave: Fissura labial. Fissura palatina. Tomografia. Software OsiriX™. Assimetria facial.

ABSTRACT

Lopez MT. Evaluation of deformity midface in patients with unilateral cleft lip and palate through Cone Beam Computed Tomography (CBCT) and software OsiriX [thesis]. São Paulo, Faculdade de Odontologia; 2012. Versão original.

The facial morphology of children born with complete unilateral cleft lip and palate (CLP) have injuries of soft and hard tissues of nasomaxillary complex. The purpose of this research was to evaluate the bony structures of the midface of patients with complete unilateral CLP by cone beam computed tomography (CBCT) using the OsiriX software. The sample consisted of CBCT in 28 children with complete unilateral cleft lip and palate in which 19 on the left side and 9 on the right side, with a mean age of 9 years and 6 months. All CBCT were obtained immediately before the secondary alveolar bone graft after maxillary expansion. The structures analysis of the midface was performed using the OsiriX™ DICOM Viewer software, run on a personal computer MacBook Pro, with the operation system MAC OS X Version 10.6.8 Apple Inc. The hemifacial measurements were performed through the demarcation of seven pairs of bilateral points (Zf, Zy, Nm, Cn, J, Or and Po) and by the definition of the median sagittal and coronal planes. The facial asymmetry was verified becoming th side without cleft like the control side and the side cleft like the study side. The distance between each point was calculated in the referred plans for the sagittal and transverse dimensions, which the vertical was estimated by each point in the axial section. The data were tabulated and submitted to statistical analysis by test the Wilcoxon signed-stations, with a significance level $p \leq 0.050$. The results showed a tendency of the cleft side be smaller than the noncleft for transverse evaluations. About the laterality of the cleft it was verified that the clefts on the left show higher degree of asymmetry transverse to the variables “Zf”, “Nm”, “Or” and “Zy”. In the sagittal assessment, only “Cn” variable shows a statistically significant difference between the cleft side and noncleft, regardless of laterality of the cleft. Using estimated measurements with axial slices, due to the limitation of the software OsiriX™, “Cn” also was the only variable to show statistical significance in the vertical assessment, independent of laterality of the cleft. It can be concluded that the software OsiriX™ has limitations in the assessments vertical. Patients with complete

unilateral CLP had transverse asymmetries related to laterality of the cleft, mainly on the left side. The sagittal and vertical asymmetries were focused in the nasal region, independent of laterality of the cleft.

Keywords: Cleft lip. Cleft palate. Tomography. Software OsiriX™. Facial asymmetry.

LISTA DE GRÁFICOS

Gráfico 5.1 - Comparação entre o lado fissurado e o não fissurado (DTHF) 101

Gráfico 5.2 - Comparação entre o lado fissurado e o não fissurado (DSHF) 102

Gráfico 5.3 - Comparação entre o lado fissurado e o não fissurado (cortes axiais) 104

Gráfico 5.4 - Comparação entre o lado fissurado e o não fissurado (DTHF) para o grupo com fissura direita 105

Gráfico 5.5 - Comparação entre o lado fissurado e o não fissurado (DSHF) para o grupo com fissura direita 107

Gráfico 5.6 - Comparação entre o lado fissurado e o não fissurado (cortes axiais) para o grupo com fissura direita 108

Gráfico 5.7 - Comparação entre o lado fissurado e o não fissurado (DTHF) para o grupo com fissura esquerda 110

Gráfico 5.8 - Comparação entre o lado fissurado e o não fissurado (DSHF) para o grupo com fissura esquerda 112

Gráfico 5.9 - Comparação entre o lado fissurado e o não fissurado (cortes axiais) para o grupo com fissura esquerda 113

LISTA DE FIGURAS

Figura 4.1 - Figura ilustrativa dos pontos anatômicos de referência 79

Figura 4.2 - Seleção do modo de visualização 2D Orthogonal MPR (reconstruções multiplanares) para identificação das estruturas de interesse à pesquisa 80

Figura 4.3 - Demarcação do ponto Cg (crista galli) no corte axial. Modo de visualização 2D Orthogonal MPR (reconstruções multiplanares) 81

Figura 4.4 - Identificação do ponto Cg na imagem axial original. (ROI info...) 82

Figura 4.5 - Propagação do ponto selecionado a todos os cortes axiais originais da tomografia - passo 1 82

Figura 4.6 - Propagação do ponto selecionado a todos os cortes axiais originais da tomografia - passo 2 83

Figura 4.7 - Demarcação dos pontos bilaterais. Exemplo: ponto “J” 84

Figura 4.8 - Alinhamento dos pontos 85

Figura 4.9 - Ferramenta utilizada para determinação do Plano Sagital Mediano 86

Figura 4.10 - Demarcação do Plano Sagital Mediano 86

Figura 4.11 - Demarcação do Plano Coronal 87

Figura 4.12 - Mensuração transversal do ponto J’ e J ao PSM 88

Figura 4.13 - Mensuração sagital do ponto J’ e J ao Plano Coronal 89

LISTA DE TABELAS

Tabela 4.1 - Avaliação transversal - *Teste dos Postos Sinalizados de Wilcoxon*, com o intuito de verificar possíveis diferenças entre os dois momentos de observação para o mesmo examinador (Ex 1-a e Ex 1-b) 90

Tabela 4.2 - Avaliação sagital - *Teste dos Postos Sinalizados de Wilcoxon*, com o intuito de verificar possíveis diferenças entre os dois momentos de observação para o mesmo examinador (Ex 1-a e Ex 1-b) 91

Tabela 4.3 - Número de cortes - *Teste dos Postos Sinalizados de Wilcoxon*, com o intuito de verificar possíveis diferenças entre os dois momentos de observação para o mesmo examinador (Ex 1-a e Ex 1-b) 92

Tabela 4.4 - Avaliação transversal -*Teste dos Postos Sinalizados de Wilcoxon*, com o intuito de verificar possíveis diferenças entre a primeira mensuração do examinador 1 e o examinador 2 (Ex1-a e Ex 2) 93

Tabela 4.5 - Avaliação transversal -*Teste dos Postos Sinalizados de Wilcoxon*, com o intuito de verificar possíveis diferenças entre a segunda mensuração do examinador 1 e o examinador 2 (Ex1-b e Ex 2) 94

Tabela 4.6 - Avaliação sagital - *Teste dos Postos Sinalizados de Wilcoxon*, com o intuito de verificar possíveis diferenças entre a primeira mensuração do examinador 1 e o examinador 2 (Ex1-a e Ex 2) 95

Tabela 4.7 - Avaliação sagital-*Teste dos Postos Sinalizados de Wilcoxon*, com o intuito de verificar possíveis diferenças entre a segunda mensuração do examinador 1 e o examinador 2 (Ex1-b e Ex 2) 96

Tabela 4.8 - Número de cortes -*Teste dos Postos Sinalizados de Wilcoxon*, com o intuito de verificar possíveis diferenças entre a primeira mensuração do examinador 1 e o examinador 2 (Ex1-a e Ex 2) 97

Tabela 4.9 - Número de cortes -*Teste dos Postos Sinalizados de Wilcoxon*, com o intuito de verificar possíveis diferenças entre a segunda mensuração do examinador 1 e o examinador 2 (Ex1-b e Ex 2) 98

Tabela 5.1 - Comparação entre o lado fissurado e o não fissurado (DTHF) 100

Tabela 5.2 - Teste dos Postos Sinalizados de Wilcoxon (DTHF) 101

Tabela 5.3 - Comparação entre o lado fissurado e o não fissurado (DSHF) 102

Tabela 5.4 - Teste dos Postos Sinalizados de Wilcoxon (DSHF) 103

Tabela 5.5 - Comparação entre o lado fissurado e o não fissurado (cortes axiais) 103

Tabela 5.6 - Teste dos Postos Sinalizados de Wilcoxon (cortes axiais) 104

Tabela 5.7 - Comparação entre o lado fissurado e o não fissurado (DTHF) para o grupo com fissura direita 105

Tabela 5.8 - Teste dos Postos Sinalizados de Wilcoxon (DTHF) para o grupo com fissura direita 106

Tabela 5.9 - Comparação entre o lado fissurado e o não fissurado (DSHF) para o grupo com fissura direita 106

Tabela 5.10 -Teste dos Postos Sinalizados de Wilcoxon (DSHF) para o grupo com fissura direita 107

Tabela 5.11 -Comparação entre o lado fissurado e o não fissurado (cortes axiais) para o grupo com fissura direita 108

Tabela 5.12 -Teste dos Postos Sinalizados de Wilcoxon - (cortes axiais) para o grupo com fissura direita 109

Tabela 5.13 -Comparação entre o lado fissurado e o não fissurado (DTHF) 110

Tabela 5.14 - Teste dos Postos Sinalizados de Wilcoxon (DTHF) para o grupo com fissura esquerda 111

Tabela 5.15 - Comparação entre o lado fissurado e o não fissurado (DSHF) para o grupo com fissura esquerda 111

Tabela 5.16 - Teste dos Postos Sinalizados de Wilcoxon (DSHF) para o grupo com fissura esquerda 112

Tabela 5.17 - Comparação entre o lado fissurado e o não fissurado (cortes axiais) para o grupo com fissura esquerda 113

Tabela 5.18 - Teste dos Postos Sinalizados de Wilcoxon - (cortes axiais) para o grupo com fissura esquerda 114

SUMÁRIO

1 INTRODUÇÃO 16
2 REVISÃO DA LITERATURA 19
3 PROPOSIÇÃO 71
4 MATERIAL E MÉTODOS 73
4.1 CASUÍSTICA 74
4.2 MATERIAL 74
4.3 MÉTODOS 75
5 RESULTADOS 99
6 DISCUSSÃO 115
7 CONCLUSÕES 126
REFERÊNCIAS 128
APÊNDICES 139
ANEXOS 148

Introdução

“Querem que vos ensine o modo de chegar à
ciência verdadeira?
Aquilo que se sabe, saber que se sabe; aquilo que
não se sabe, saber que não se sabe;
na verdade é este o saber”.

Confúcio

1 INTRODUÇÃO

A reabilitação de pacientes que apresentam malformações craniofaciais impõe uma abordagem multidisciplinar, na qual cada especialidade apresenta seu papel bem definido neste processo.

A morfologia facial de crianças nascidas com fissura de lábio e palato apresenta sérios comprometimentos dos tecidos duros e moles do complexo naso-maxilar, particularmente na região próxima à fissura alveolar. Estes são resultantes dos vetores de forças musculares que são desestabilizados pela ruptura dos tecidos moles atuando sobre uma maxila já fragilizada pela falta de continuidade do rebordo alveolar. Acrescenta-se ainda, como importante fator extrínseco, a atuação dos tecidos cicatriciais causados pelas cirurgias primárias que impõem dificuldades na elaboração de um plano de tratamento ortodôntico e/ou cirúrgico que visa a restauração do equilíbrio estético e funcional.

Nas fissuras unilaterais de lábio e palato, o desvio do segmento maior maxilar (sem fissura) e do septo nasal para o lado não fissurado e a hipoplasia do segmento menor, são consideradas as alterações que mais contribuem para a deformidade nasal que tanto estigmatiza a face dos indivíduos com fissura unilateral. A margem piriforme na hemiface fissurada fica severamente deprimida, a base alar é significantemente deslocada para baixo, para lateral e para posterior, juntamente com o segmento maxilar menor. Nessas fissuras e mesmo nas microformas que comprometem o lábio sem atingir o rebordo alveolar, existe algum grau de hipoplasia da maxila no lado da fissura, o que leva à deformidade nasal.

As avaliações radiográficas da maxila em fissuras labiopalatinas embora sejam amplamente utilizadas, apresentam limitações, pois não fornecem dados suficientes para avaliar as discrepâncias ântero-posteriores entre o segmento maxilar maior e o menor nas fissuras unilaterais. Recentemente, com o emprego da tomografia computadorizada de feixe cônico (cone beam), novos horizontes se descortinam de forma a nortear as pesquisas sobre questões ainda obscuras com respeito às fissura labiopalatinas.

Este estudo se propõe a utilizar as tomografias computadorizadas de feixe cônico de pacientes fissurados em tratamento na Disciplina de Prótese Buco Maxilo

Facial da FOUSP obtidas imediatamente antes da enxertia óssea alveolar, com o objetivo de criar padrões de avaliação de resultados estéticos e funcionais.

Revisão da Literatura

“Quanto mais aumenta nosso conhecimento, mais evidente fica nossa ignorância”.

John F. Kennedy

2 REVISÃO DA LITERATURA

Harvold (1954) estudou a assimetria do esqueleto facial em um grupo de 67 crianças, com idades entre 3 a 14 anos, sendo que 44 delas estavam entre 7 e 14 anos de idade. Todas apresentavam fissura unilateral completa de lábio e palato. Para avaliar a simetria do esqueleto facial utilizou como referências as suturas zigomático-frontal e a crista galli por considerar que são estruturas relativamente simétricas quando comparadas a outros pontos faciais mais distantes da base do crânio. Das mensurações realizadas não foram observadas assimetrias significantes na área do esqueleto facial superior. A borda medial inferior do osso zigomático junto à sutura zigomático-maxilar também se apresentou simétrica, embora tenha sido verificado um pequeno deslocamento medial na presença de severa contração cicatricial. Na maior parte dos casos estudados, os resultados se aproximaram dos observados na ausência de fissura labiopalatina, exceto no terço médio da face em virtude da localização da deformidade.

Coupe e Subtelny (1960) com o objetivo de estudar a simetria das estruturas cranianas e maxilares e a presença de deficiência ou de deslocamento dos tecidos compararam os registros cefalométricos de 127 crianças com fissura de lábio e/ou palato com os registros radiográficos de 50 crianças não fissuradas. Os resultados desta pesquisa indicaram que houve uma tendência de deficiência de tecido do palato duro em todas as fissuras que envolveram o mesmo. A largura da cavidade nasal se mostrou maior no grupo fissurado, possivelmente como resultado do deslocamento lateral dos ossos maxilares nos casos de fissuras bilaterais, sendo que nas unilaterais houve menor evidência de deslocamento lateral e de deficiência tecidual, mostrando que pode ocorrer uma suave assimetria determinada por um deslocamento medial no lado fissurado. Em todos os tipos de fissura não foram observadas assimetrias nas estruturas da base do crânio. O grupo com fissura unilateral apresentou leve assimetria, resultante do deslocamento medial do segmento fissurado, embora sem significância estatística.

Atherton (1967) descreveu anatomicamente 15 crânios de indivíduos com fissura unilateral completa de palato primário e secundário, com idades variando do

nascimento até a fase adulta. Comparando os ossos do lado fissurado com os do lado não fissurado, observou que o desenvolvimento dos ossos faciais destes crânios era bom, com exceção da região próxima à fissura alveolar. Tanto os ossos da maxila como os do palato estavam equidistantes da linha média, com uma discreta diferença entre os dois lados, ocasionada por uma redução em tamanho e uma retro posição das estruturas ósseas localizadas no lado da fissura.

Letzer e Kronman (1967) investigaram o grau de simetria mandibular e o da base do crânio, a fim de estabelecer a relação entre a oclusão dos dentes e a assimetria destas estruturas. A amostra estudada consistiu de cefalogramas posteroanteriores de 50 indivíduos possuindo oclusão normal e 50 apresentando diferentes maloclusões, exceto a classe III de Angle, com idades variando entre 9 e 11 anos. Sobre os traçados cefalométricos foram demarcados 2 pares de pontos bilaterais e um mediano. A união destes pontos caracterizou triângulos que, por comparação entre os lados, permitiram observar que 20% dos indivíduos do grupo controle apresentaram assimetria na base craniana e na mandíbula, enquanto que 40% dos indivíduos com maloclusão mostraram assimetria da base craniana anterior e 72% apresentaram assimetria mandibular. Em ambos os grupos houve tendência de dominância do lado esquerdo, ou seja, suas mensurações foram maiores do que as do lado direito. A relação entre oclusão dentária e assimetria facial não foi comprovada estatisticamente.

Vig e Hewitt (1974) analisaram faces humanas com o objetivo de investigar assimetrias faciais em relação às partes que a compõe, onde cada estrutura pode variar individualmente entre os lados direito e esquerdo. Traçaram 61 radiografias cefalométricas posteroanteriores de crianças sem assimetria facial evidente. Delinearam 6 pontos bilaterais (orbitário, centro do côndilo, zigomático, molar superior, gônio e limite superior do côndilo) e 4 simples (sela, espinha nasal anterior, ponto incisal e mento). A união dos pontos determinou triângulos em ambos os lados da linha média, representando as regiões mandibulares, as maxilares superior, inferior e média e da base do crânio. Essas áreas quando comparadas às suas equivalentes contralaterais, revelaram assimetrias que na maioria dos casos apresentaram o lado esquerdo como sendo o maior. As regiões da base do crânio, inferior da maxila e mandibular exibiram o lado esquerdo maior. Embora a região

maxilar no todo se mostrou dominante do lado direito, a dento alveolar apresentou o maior grau de simetria. Estes resultados sugeriram uma adaptação compensatória das estruturas dento alveolares durante o crescimento, de modo a efetuar uma integração entre os componentes faciais.

Hewitt (1975) analisou 63 radiografias cefalométricas em norma frontal, de crianças com média de idade de 14 anos, de ambos os gêneros, sem evidência clínica de assimetria facial e com adequada oclusão dentária. Através de 7 pontos bilaterais e 4 pontos simples formaram-se triângulos contralaterais que foram comparados entre si. Os resultados sugeriram uma assimetria facial, com predominância do lado esquerdo sobre o direito, sendo mais significante na base do crânio e na região maxilar lateral.

Ishiguro et al. (1976) avaliaram longitudinalmente radiografias cefalométricas póstero- anteriores de 51 crianças com fissura unilateral completa de lábio e palato, 27 com fissura bilateral completa de lábio e palato e 62 com fissura de palato. Foram avaliadas as mudanças faciais em largura e altura, e a direção de crescimento, através de um sistema retangular de coordenadas, estabelecido por nove pontos pares faciais que permitiram analisar e comparar os resultados. Dos três meses aos seis anos não houve notável diferença entre os diferentes grupos de fissura, tanto na direção de crescimento como na simetria da face superior e da mandíbula. As alterações ocorreram somente na região média da face onde a abertura nasal, a maxila e o arco dentário superior mostraram um deslocamento medial no lado afetado pela fissura unilateral.

Lima (1985) verificou o comportamento de algumas dimensões transversais da face por meio da análise cefalométrica em norma frontal com o objetivo de ampliar os conhecimentos sobre a morfologia facial e suas alterações em indivíduos portadores de fissura de lábio e palato. A amostra consistiu de 100 indivíduos brasileiros, caucasianos, com média de 20 anos de idade, divididos em dois grupos: controle (25 homens e 25 mulheres) sem deformidade facial aparente e um grupo com fissura unilateral de lábio e palato (25 homens e 25 mulheres). Sobre cada telerradiografia localizou cinco pares de pontos bilaterais que permitiram a avaliação das assimetrias das estruturas faciais. A assimetria facial foi um achado comum a

todos os indivíduos, mas mais intensa nos fissurados e, a maioria apresentou o lado esquerdo maior em todas as dimensões analisadas. Os resultados não permitiram correlacionar o lado maior da face com a localização da fissura.

Mølsted e Dahl (1990) através de telerradiografias posteroanteriores avaliaram a assimetria facial num grupo de 31 crianças com fissura completa de lábio e palato e compararam com um grupo controle constituído de 24 crianças apresentando fissura incompleta de lábio sem envolvimento do rebordo alveolar. A média de idade para ambos os grupos foi de 6 anos e 5 meses. Comparadas as mensurações, concluíram que não houve diferença nas larguras craniana e interorbitária entre os dois grupos. A largura basal posterior da maxila foi similar em ambos os grupos, enquanto que ao nível dento alveolar somente a fissura completa apresentou mensuração transversal menor, principalmente próximo à fissura alveolar. Considerando as dimensões verticais, não houve diferença entre os grupos, porém a fissura completa apresentou menor altura da base maxilar quando comparada à fissura incompleta. Confrontando-se as mensurações mandibulares, em relação à largura e à simetria, não encontraram diferenças entre os grupos.

Ross (1990) fez uma revisão crítica do trabalho de Mølsted e Dahl (1990) e observou que do ponto de vista clínico, não existem diferenças entre indivíduos fissurados e não fissurados quanto ao desenvolvimento vertical dos segmentos maxilares posteriores, sugerindo que o septo nasal não participa ativamente do crescimento vertical da maxila. A largura basal posterior da maxila se mostrou similar em ambos os grupos, com e sem fissura de palato, porém houve um colapso do componente dentário posterior da maxila mais evidente no lado da fissura, sendo o segmento menor, com fissura, 1,4 mm mais atrésico que o maior, entretanto considerou que existe pouca assimetria no osso basal e mesmo na região dos dentes mais distantes da fissura alveolar. Concluiu que a assimetria observada nos indivíduos com fissura labiopalatina unilateral parece ser mais pela deformidade das cartilagens alares, por alterações do forame piriforme e dos tecidos moles do lábio superior.

Peck et al. (1991) afirmaram que embora muitas faces se apresentem simétricas e bem equilibradas ao exame clínico, os estudos cefalométricos revelam

vários graus de assimetria craniofacial. Para quantificar a intensidade e a variabilidade morfológica das assimetrias subclínicas, avaliaram cefalogramas posteroanteriores de 52 indivíduos adultos, da raça branca, selecionados por critérios de qualidade de estética facial. A assimetria esquelética foi verificada a partir da demarcação de 3 pares de pontos (látero-superior orbitário, zigoma lateral e gônio) e a mensuração das distâncias deles a uma linha de referência sagital mediana. A diferença das mensurações contralaterais forneceu dados para a avaliação da assimetria. As faces selecionadas por seus padrões de beleza demonstraram que a assimetria absoluta média ao nível látero-superior da órbita foi menor que a zigomático-lateral e a do gônio, com valores de 0,87 mm, 2,25 mm e 3,34 mm respectivamente. Houve tendência de dominância do lado esquerdo, embora não estatisticamente significante.

Tindlund et al. (1993) avaliaram a largura entre os caninos e o efeito sagital da expansão maxilar transversa em pacientes com fissura de lábio e palato, durante a fase de dentição decídua e mista. O estudo compreendeu 112 pacientes (63 unilaterais, 29 bilaterais e 16 só de palato), com média de idade de 6 anos e 10 meses, com FLP apresentando mordida cruzada posterior e tratados com expansão maxilar. Destes, 45 com fissuras unilaterais e 23 com bilaterais, tiveram tomadas radiográficas laterais antes e após a expansão transversal para análise no plano sagital. Utilizaram um quadrihélice soldado a quatro bandas com força de ativação de aproximadamente 200g/lado. As reativações foram realizadas com intervalos de seis semanas. Todas as mordidas cruzadas foram corrigidas ou moderadamente supercorrigidas. O efeito da expansão foi quantificado na largura intercaninos utilizando modelos dentários e cefalogramas laterais antes e após a expansão. Os resultado mostraram que todas as mordidas cruzadas foram corrigidas com sobrecorreção de até 3 mm, indicando mais um efeito ortopédico do quadrihélice. Ocorreu um leve aumento da distância do túber maxilar ao basio, maior para o grupo com fissura unilateral, provavelmente porque a expansão promoveu rotação dos segmentos maxilares e translação posterior da tuberosidade, sem qualquer mudança sagital no contorno anterior da maxila. Concluiram que os pacientes com FLP podem se beneficiar com o tratamento interceptivo precoce para corrigir as mordidas cruzadas anterior e posterior.

Ras et al. (1994a) motivados pelos resultados controversos encontrados na literatura com relação à dominância facial esquerda-direita em indivíduos sem anomalias craniofaciais, conduziram um estudo, para avaliar tridimensionalmente a face de 32 crianças, com média de idade de 7,5 anos, portadoras de fissura unilateral completa de lábio e palato já reparadas cirurgicamente, e comparar com as faces de 80 crianças sem anomalias craniofaciais. Utilizando-se de um sistema tridimensional de coordenadas constituído pela demarcação de 16 pontos faciais bilaterais e 10 pontos mediosagitais, concluíram que no grupo controle a maior dominância foi o lado esquerdo para a dimensão transversa, e direito para a sagital, enquanto que o grupo com fissura apresentou maior dominância facial nas dimensões verticais e sagitais do lado não fissurado, sem dominância transversa para qualquer um dos lados.

Ras et al. (1994b) propuseram-se a estudar e descrever a assimetria facial em três dimensões, analisando 49 indivíduos com fissura unilateral completa de lábio e palato e comparar com 80 indivíduos sem anomalias craniofaciais, sendo que a média de idade dos grupos foi de 7,4 e 9,2 anos respectivamente. Utilizaram um sistema de coordenadas tridimensionais onde foram determinados 16 pontos bilaterais e dez mediosagitais para realizar as mensurações. O estudo demonstrou que os indivíduos mostraram maior assimetria facial na região relacionada à fissura, sendo que a dimensão vertical foi a mais afetada. Em ambos os grupos o gênero masculino apresentou maior grau de assimetria nasal quando comparado com o feminino.

Mølsted et al. (1995) examinaram radiografias cefalométricas em projeções lateral, posteroanterior e axial, obtidas dos registros realizados no período que antecedeu às cirurgias primárias, de 52 crianças com fissura completa de lábio, alvéolo e palato e de 48 crianças com fissura incompleta de lábio. O objetivo do estudo foi verificar as diferenças que existiam, considerando o tipo de fissura, em relação a alguns dados da morfologia craniofacial entre os quais as larguras da base do crânio e da maxila. Os resultados mostraram que houve diferença significativa entre os dois grupos de fissura sendo que, a largura posterior da maxila foi significantemente maior nas crianças com fissuras completas. Este estudo demonstrou que nas fissuras completas a base craniana apresentou dimensões

maiores, e um aumento do ângulo entre as asas maiores do esfenoide e entre a porções petrosas dos temporais direito e esquerdo, exercendo influência direta sobre a morfologia facial. Estes achados sugeriram que as formas combinadas de fissura de lábio e palato podem não ser um fenômeno isolado, mas sim uma manifestação mais generalizada partindo da base do crânio.

Kyrkanides et al. (1995) pesquisaram o grau de assimetria do complexo nasomaxilar, na região nasal, por meio de telerradiografias póstero-anteriores de 36 pacientes com fissura unilateral de lábio e palato após as cirurgias primárias e em 36 indivíduos sem fissura. Os resultados em ambos os grupos evidenciaram um pico de assimetria da cavidade nasal durante a puberdade. Os indivíduos fissurados se mostraram mais assimétricos, sendo que na média, o lado da fissura foi maior que o não fissurado. As diferenças na assimetria da cavidade nasal entre indivíduos com e sem fissura não foram estatisticamente significantes, indicando que a assimetria nos indivíduos do grupo controle ocorre num grau maior que o esperado nesta região.

Ras et al. (1995) com o objetivo de descrever tridimensionalmente mudanças na assimetria facial que ocorrem durante o crescimento, analisaram 33 crianças apresentando fissura de lábio e palato e compararam com 63 crianças sem anomalia craniofacial, ambos os grupos com idades entre 4 e 12 anos. Os resultados mostraram que, durante o crescimento, tanto o grupo com fissura como o grupo controle intensificaram a assimetria facial limitada à região da base alar do nariz, não sendo possível quantificar, para as estruturas faciais, a dominância de um dos lados sobre o outro.

Athanasiou et al. (1996) estudaram a estrutura dento facial transversa em um grupo de 34 indivíduos adultos, do gênero masculino, com média de idade de 21 anos e 7 meses, portadores de fissura unilateral de lábio e palato, por meio de cefalogramas póstero-anteriores. Todos os pacientes foram submetidos aos tratamentos cirúrgico e ortodôntico de acordo com protocolos padronizados. Para avaliar possíveis diferenças, o grupo fissurado foi comparado com um grupo controle constituído de 102 adultos normais e do gênero masculino. A comparação com o grupo controle indicou que pacientes com fissura unilateral que foram influenciados por uma combinação de efeitos morfogenéticos e ambientais não apresentaram

desvios morfológicos significantes em algumas variáveis de proporção das estruturas analisadas, porém as mensurações lineares absolutas tais como, a largura goníaca, a orbitária interna e a interorbitária foram significantemente maiores no grupo com fissura unilateral do que no controle. As larguras da base esquelética maxilar e intermolar superior e inferior foram significantemente menores nos fissurados. A largura da cavidade nasal se mostrou similar em ambos os grupos analisados. Não observaram diferenças nas variáveis cefalométricas entre os lados direito e esquerdo.

Laspos et al. (1997) realizaram um estudo longitudinal para avaliar o grau de assimetria maxilar e mandibular nos planos verticais e transversos, através da análise de 210 telerradiografias póstero-anteriores de 40 pacientes com fissura unilateral completa de lábio e palato, que tiveram acompanhamento ortodôntico dos 6 aos 16 anos de idade. A amostra foi comparada com 150 telerradiografias póstero-anteriores de 142 indivíduos não fissurados, que apresentavam diversas mal-oclusões. Observaram que a assimetria mandibular e a nasomaxilar ocorreram, tanto no plano vertical como transversal com maior intensidade nos indivíduos fissurados quando comparados aos do grupo controle. Concluíram que a mandíbula desenvolve um padrão paralelo com a maxila afetada, sugerindo a necessidade de uma avaliação e de um tratamento precoce sempre que necessário.

Ras et al. (1997) investigaram a posição sagital dos segmentos maxilares, esquerdo e direito, em crianças com fissura de lábio e palato. Com o objetivo de verificar diferenças sagitais entre os lados, utilizaram TC para determinar a posição maxilar em relação à base craniana e à mandíbula. A amostra estudada foi composta de 16 crianças, com fissura operada de lábio e alvéolo, 27 com fissura unilateral de lábio e palato operada e 17 com fissura bilateral de lábio e palato, com média de idade de 9,3 anos. Todos receberam ortopedia precoce no primeiro ano de vida. Tomografias computadorizadas foram obtidas da maxila, em três momentos distintos (pré-enxerto, 3 a 5 dias pós-enxerto e um ano pós-enxerto ósseo alveolar secundário), para determinar a posição sagital dos segmentos maxilares em relação ao ramo mandibular e a base do crânio. Utilizaram os pontos ML e MR (ponto mais profundo na curvatura entre maxila e processo pterigoideo, direito e esquerdo); Rl e RR (ponto posicionado mais posteriormente sobre o ramo mandibular, direito e

esquerdo) e parte basilar do occipital. Mensuraram as distâncias lineares entre os pontos ML e MR e uma linha perpendicular ao segmento de reta conectando os pontos RL e RR, e a distância entre os pontos ML e MR e o ponto B. Calcularam as diferenças entre as mensurações realizadas para verificar possíveis diferenças. As fissuras unilaterais à direita foram consideradas como sendo fissuras à esquerda para o estudo. Os resultados indicaram que crianças com fissuras operadas de lábio e/ou alvéolo e crianças com fissuras operadas de lábio e palato unilateral não mostram diferenças estatisticamente significantes na posição sagital dos segmentos maxilares esquerdo e direito. Não observaram diferenças nas mensurações em relação à base do crânio e ao ramo mandibular. As fissuras bilaterais operadas demostraram uma posição mais retrusiva do segmento maxilar esquerdo em comparação com o direito, o mesmo ocorrendo com o ramo mandibular e a base do crânio. Sugeriram que a morfologia facial é afetada localmente pelos diferentes tipos de fenda oral e que as fissuras de lábio e palato influenciam a morfologia facial somente a nível local.

Semb e Shaw (1998) afirmaram que a assimetria maxilar, a rotação ascendente do segmento menor e a distorção do septo nasal são aspectos inerentes às fissuras unilaterais completas de lábio e palato. A dimensão transversa basal da maxila parece não ser afetada pelos procedimentos cirúrgicos primários, entretanto os processos dento alveolares são altamente afetados, resultando em mordidas cruzadas posteriores ou anteriores. Consideraram também que as técnicas cirúrgicas podem induzir a mal-oclusões em diferentes graus de intensidade, não necessariamente afetando as estruturas ósseas circunvizinhas.

Feragen et al. (1999) considerando estudos prévios realizaram uma pesquisa para tentar correlacionar assimetria facial evidente com a severidade e a lateralidade da fissura. Os resultados da pesquisa mostraram que as assimetrias faciais em indivíduos com fissura unilateral são reais e ligadas à lateralidade da fissura acentuando-se discretamente com a idade. Concluíram que as fissuras unilaterais à direita foram mais desfigurantes, entretanto nas unilaterais à esquerda, a maxila acompanhou o alargamento da face, onde, possivelmente, a experiência do cirurgião beneficiou mais essas fissuras, com resultados mais favoráveis, devido à sua maior prevalência.

Fisher et al. (1999) analisaram a geometria nasal em crianças com fissura labiopalatina aos três meses de idade por meio de tomografia computadorizada espiral. Realizaram mensurações de tecidos moles e ósseos: bi-orbitário, inter-orbitário, inter-cantal e largura nasal, juntamente com a largura da fenda alveolar. O grupo de estudo compreendeu seis pacientes com fissuras estreitas (menor que 10mm) e seis com fissuras amplas (maior que 10mm). Na média, o ponto subnasal estava anterior ao sellion e desviado para o lado não fissurado, a base alar mostrou o lado fissurado mais medial, posterior e inferior e no lado não fissurado, estava mais afastada da linha média. A margem piriforme no lado com fissura estava mais posterior. Concluíram que nas fissuras labiopalatinas unilaterais, a deformidade nasal é caracterizada pela assimetria junto a base nasal que é evidente nos três planos espaciais.

Brussé et al. (1999) avaliaram a simetria do lábio e do nariz de indivíduos apresentando fissura labiopalatina unilateral completa, com e sem correção nasal primária, com o objetivo de verificar se o reparo labial primário junto com a correção nasal, por elevação da columela e mobilização alar combinadas, produziu um nariz mais simétrico do que a cirurgia primária do lábio sem a correção nasal. Analisaram um grupo de 19 indivíduos cuja fissura labial foi corrigida pelo cirurgião A, com a técnica de Millard e sem a correção nasal, e um segundo grupo, formado por nove indivíduos que foram operados pelo cirurgião B, pela técnica de Millard juntamente com a correção nasal. O grupo controle foi formado de 20 crianças sem fissuras ou qualquer outra malformação facial. Utilizaram fotografias padronizadas de todas as crianças aos nove anos de idade, em tomadas com visão inferior e frontal para a obtenção das mensurações utilizadas no estudo. Cada fotografia foi escaneada, transferida para o computador e o programa Adobe Photoshop 3.0 foi utilizado para realizar as mensurações de área e simetria nasal. Os resultados mostraram que não ocorreram diferenças significantes na simetria entre os grupos que tiveram correção cirúrgica do lábio fissurado associada ou não à cirurgia nasal, entretanto, este grupos diferiram significantemente do grupo controle. Concluíram que a correção nasal nas cirurgias primárias não influenciou a área e a simetria angular do nariz.

Haffner et al. (1999) descreveram uma técnica para análise cefalométrica tridimensional como auxiliar na avaliação das alterações no esqueleto craniofacial.

Utilizaram tomografias computadorizadas existentes nos arquivos do Hospital da Universidade do Texas. Todas as tomografias foram adquiridas com o paciente na posição supina e inclinação de cabeça de zero a 15 graus. Somente cortes axiais e coronais com intervalos de 3 mm ou menos de reconstrução foram usados para garantir maior grau de definição. Os dados axiais foram transferidos para uma estação de trabalho Ultrasparc (GE) que gerou um esqueleto facial em 3D. Para obter modelos 3D padronizados propuseram o alinhamento dos três eixos craniofaciais. O eixo 'X' foi alinhado pela união dos pontos orbitários, direito e esquerdo, o eixo 'Y' foi obtido com a centralização de uma linha passando pelo ponto 'A' e o ponto nasio e, para o eixo 'Z' utilizaram uma linha de referência passando pelos pontos sela e nasio. O esqueleto facial foi bi seccionado por uma linha vertical passando pelo centro da face em "N" e "A" e posteriormente foi removido o lado esquerda da imagem. O esqueleto facial recortado foi girado em 90 graus à esquerda de forma a permitir a visualização da sela e do nasio e a demarcação de uma linha com estes pontos. Esta linha foi rodada e alinhada perpendicularmente ao eixo horizontal. Finalmente, a face foi rodada 180 graus numa posição padronizada com o plano sagital corrigido. Isto permitiu que uma linha traçada à partir do nasio e perpendicularmente à sela-nasio pudesse ser útil para avaliação de alterações anteroposteriores. O eixo "sela-nasio" pode ser usado para medir distâncias verticais para um grande numero de pontos do esqueleto facial. Concluíram que a análise cefalométrica em 3D pode ser efetiva para avaliar o esqueleto facial mas que é necessário uma visão padronizada conseguida pela técnica do alinhamento dos três eixos de forma a eliminar variações rotacionais da cabeça do indivíduo.

Kyrkanides et al. (2000) estudaram o desenvolvimento de assimetrias da base do crânio em 30 indivíduos com fissura unilateral de lábio e palato através de radiografias cefalométricas póstero-anteriores. Demarcaram sete pontos bilaterais: látero-orbitário, assoalho nasal, jugal, cúspide vestibular do primeiro molar superior, entalhe mandibular, forame redondo e fossa mandibular. A linha que conecta os pontos látero-orbitários foi usada como referência para as medidas verticais e, uma perpendicular a ela, no ponto médio, foi a referência para as medidas horizontais. Os resultados encontrados permitiram concluir que, as assimetrias horizontais do terço inferior da face desenvolvem uma relação direta com assimetrias verticais da fossa

mandibular e das estruturas do complexo dento alveolar em portadores de fissura unilateral de lábio e palato.

Schendel (2000) fez algumas considerações próprias e de outros autores sobre as técnicas de reparo labial nas fissuras unilaterais e seus efeitos sobre o crescimento e desenvolvimento. A deformidade nasal consiste de um domus no lado da fissura deprimido e frequentemente elevado verticalmente, ao mesmo tempo a rima alar é evertida expondo o forro nasal. O septo é empurrado para o lado não fissurado junto com a pré-maxila pelo desequilíbrio muscular. O dorso nasal é desviado para o lado não fissurado. O osso nasal no lado da fissura é uniformemente posicionado inferiormente no lado não fissurado. A queda da rima nasal fissurada é causada pelo posicionamento inferior da cartilagem lateral inferior e à posição e ação do músculo nasal transverso no lado fissurado.

Zemann et al. (2002) analisaram a assimetria da face média de crianças com fissura labiopalatina aos três meses de idade utilizando o sistema de mensuração 3D-COSMOS. Tomografias de 21 crianças com fissura unilateral completa de lábio e palato (5 localizadas no lado direito e 16 no esquerdo) foram utilizadas para a construção de modelos de poliuretano, sobre os quais estabeleceram pontos anatômicos na região nasal (ponto mais lateral da abertura piriforme e ponta dos ossos nasais) e na maxilar (ENA, ponto A e ambas as tuberosidades). Os modelos 3D foram fixados numa prancha e as mensurações foram realizadas digitalmente com uma caneta eletromagnética. O plano de referência foi definido pelo sistema de coordenadas do ponto sela e nasio. O alinhamento transverso foi paralelo à uma linha passando pelo meato acústico externo direito e esquerdo. Encontraram assimetria significante da face média em todas as crianças. A rima infraorbitária estava posicionada mais para posterior no lado com fissura em 71% dos modelos 3D, em 6% o lado com fissura estava mais para anterior e 4 casos apresentaram simetria. A região nasal apresentou posicionamento posterior da borda lateral da cavidade nasal no lado com fissura em 52% dos modelos, enquanto que o deslocamento anterior do lado fissurado ocorreu em 19%. A assimetria horizontal ocorreu em 80% da amostra. Em todos os casos observaram um deslocamento lateral de aproximadamente 60% (7,3mm) no lado fissurado em relação ao lado não fissurado. Verticalmente, na maioria dos casos houve deslocamento para baixo da

abertura nasal. O segmento maxilar apresentou um deslocamento lateral junto as tuberosidades no lado fissurado resultando numa maxila mais ampla posteriormente do que na criança sem fissura. Concluíram que os indivíduos com fissura unilateral completa de lábio e palato apresentam assimetria facial.

Trpkova et al. (2003) avaliaram assimetria facial em cefalogramas posteroanteriores para verificar as linhas de referência que representem com exatidão as assimetrias transversais e verticais e determinar se as mensurações de assimetria em relação às linhas de referência “best-fit” são mais representativas da verdadeira assimetria do que outras linhas de referência. Utilizaram um crânio seco intacto, com dentição permanente completa até os segundos molares. Identificaram 37 pontos anatômicos de superfície, sendo 13 no crânio superior, 10 na maxila e 14 na mandíbula. Cada ponto foi marcado no crânio por uma concavidade feita com broca carbide n° 2 e, em seguida preenchendo-a com marcadores metálicos. Realizaram um corte semelhante a osteotomia LeFort I no crânio para criar 30 diferentes assimetrias que foram registradas por radiografias posteroanteriores. Linhas de referência horizontais e verticais foram construídas em cada radiografia e as mensurações de assimetrias verticais e horizontais foram registradas. A análise de regressão linear foi usada para comparar as assimetrias reais com as medidas cefalométricas em relação às linhas de referência individuais. Os resultados mostraram concordância excelente para as assimetrias verdadeiras e as mensuradas para 10 linhas horizontais. A linha “best-fit” e todas as linhas construídas perpendicularmente aos pontos médios entre pares de pontos orbitários mostrou excelente validade. As linhas Crista galli-ENA e Nasio-ENA tiveram a menor validade e não deveriam ser usadas em análise cefalométrica de assimetria.

Ferrario et al. (2003) realizaram uma avaliação quantitativa tridimensional das variações anormais dos tecidos moles faciais em pacientes adultos com fissura de lábio e palato e em adultos sem fissura, na tentativa de fornecer uma avaliação dos resultados faciais finais. Utilizaram um sistema de coordenadas tridimensional em pontos faciais dos tecidos moles obtidos por um digitalizador eletromagnético em 18 pacientes adultos com fissura labiopalatina, sendo 11 homens e sete mulheres, com idades entre 18 e 30 anos. O grupo controle foi formado a partir de registros de investigações prévias, incluindo 73 mulheres e 89 homens, sem fissura, do mesmo

grupo étnico e idade. Investigaram 15 dimensões faciais lineares e duas angulares. Os resultados mostraram que as estruturas dos tecidos moles da face de indivíduos adultos com fissura labiopalatina diferiram dos indivíduos do grupo controle. Concluíram que a correção cirúrgica da FLP falhou no restabelecimento de uma face com aparência harmoniosa.

Rosset et al. (2004) apresentaram um software desenvolvido para demostrar e interpretar um grande número de imagens multidimensionais para estudos combinados com PET-TC ou TC cardíacas. O software denominado Osirix foi baseado numa plataforma cruzada e utiliza bibliotecas de código-fonte aberto. Permite que radiologistas e clínicos interpretem convenientemente e eficientemente imagens fornecendo novos paradigmas de visualização e manipulação multidimensional das imagens tornando possível desenvolver uma nova geração de imagens com alta performance para computadores pessoais. O OsiriX pode ser baixado gratuitamente em um website.

Cavalcanti et al. (2004) avaliaram mensurações craniofaciais baseadas em tomografias computadorizadas volumétricas e suas implicações para o uso clínico. O objetivo do estudo foi determinar a precisão e a exatidão de mensurações antropométricas usando a tomografia computadorizada volumétrica e comparar com os pontos craniométricos usando protocolos para tecido ósseo e tecidos moles. Utilizaram 13 cabeças de cadáver que foram examinadas por TC espiral. Dois radiologistas analisaram mensurações cefalométricas tanto em imagens TC-2D como TC-3D, por duas vezes cada examinador, em momentos distintos e também mensurações físicas em tecidos moles com digitalizador eletromagnético. Subsequentemente, os tecidos moles dos cadáveres foram removidos e as mensurações foram repetidas usando o digitalizador. Os resultados mostraram que não ocorreram diferenças estatisticamente significantes entre as mensurações inter e intra examinador nem entre as mensurações nas imagens e as mensurações físicas realizadas com o digitalizador eletromagnético para ambos protocolos, de tecido ósseo e tecido mole. Ocorreu maior variabilidade inter-examinador do que intra-examinador. Não houve diferença estatisticamente significante entre as mensurações baseadas em imagens e as mensurações físicas. Concluíram que as

mensurações antropométricas em TC-3D são exatas e precisas em protocolos ósseo e de tecidos moles, adicionando recursos importantes para análise craniofacial.

Nielsen et al. (2005) analisaram a morfologia da maxila e da sela túrcica em recém nascidos com fissura de lábio e palato. Os objetivos da pesquisa foram examinar campos de desenvolvimento da maxila analisando o tamanho ósseo do complexo maxilar por meio de radiografia em norma axial, e avaliar a morfologia da sela túrcica nas radiografias em norma lateral de uma amostra de 40 recém nascidos, caucasianos, sendo 20 com fissura unilateral de lábio e 20 com fissura unilateral de lábio e palato, divididos igualmente entre os gêneros. Localizaram os pontos látero-orbitário (Lo) e cóclea (Ch) e delimitaram as linhas $Lo_{fissura}$ -Lo_{normal} e Ch $_{fissura}$ -Ch_{normal}. A linha representando o plano sagital mediano foi construída pela projeção do ponto médio do segmento de reta conectando os dois pontos cóclea sobre a linha Lo_f -$Lo_{n.}$ A intersecção do PSM na linha $Lo_{fissura}$-Lo_{normal} determinou o ponto LOL. Para a análise comparativa mensuraram as seguintes variáveis: Lo_f – LOL, Lo_n-LOL, LOL- Ch_f- Ch_n, Lo_f –Lo_n. A análise da maxila demonstrou distâncias entre Lo_f e Lo_n maior no grupo com fissura unilateral de lábio e palato em relação as fissuras de lábio, entretanto as mensurações entre LOL e Ch_n foram significantemente menores em recém nascidos com FLP unilateral. Ocorreu assimetria significante entre Lo_f e LOL e Lo_n e LOL nas fissuras unilaterais completas, enquanto o grupo de fissuras unilaterais de lábio mostrou assimetria insignificante. A sela túrcica apresentou morfologia dentro de variações normais em aproximadamente 50% dos indivíduos. Os autores sugeriram que indivíduos com fissuras unilaterais de lábio e palato apresentam desvios mais severos na morfologia da sela. Concluíram que os recém nascidos com fissura unilateral de lábio e palato são mais assimétricos e as áreas maxilares foram significativamente mais curtas sagitalmente e mais amplas transversalmente. A alta incidência de desvios morfológicos na sela pode indicar que esta área é afetada em indivíduos com fendas.

Maeda et al. (2006) avaliaram assimetria facial em pacientes com deformidades maxilofaciais em tomografias computadorizadas 3D. A proposta do estudo foi caracterizar os aspectos simétricos de 49 pacientes com deformidades faciais (protrusão maxilar, protrusão mandibular, assimetria facial e mordida aberta)

comparando com 16 indivíduos normais para sugerir um sistema de classificação para assimetria facial. A assimetria facial foi avaliada utilizando pontos anatômicos sobre as imagens dos cortes axiais no software Adobe Photoshop e três planos de referência: X-médio sagital (plano contendo os pontos “S”, “N” e “Dent”), Z-axial (plano perpendicular ao plano X incluindo os pontos “S” e “N”), Y- coronal (plano perpendicular aos planos X e Z incluindo também o ponto “S”. Mais que metade dos pacientes mostrou assimetria facial, sendo que 6,1% dos indivíduos mostraram assimetria somente na maxila o que para os autores esta discrepância provavelmente foi devida ao método de avaliação. A TC-3D apresenta maior sensibilidade do que as radiografias posteroanteriores para diagnóstico de assimetria maxilar uma vez que a assimetria sagital é impossível de ser avaliada. A definição do plano de referência também tem um efeito significante sobre a avaliação de simetria, assim como a identificação das estruturas na radiografia se torna difícil pela sobreposição de imagens. Concluiram que a classificação de assimetria facial com o uso da TC-3D permite uma avaliação mais detalhada todavia, deve-se ter cautela no seu uso devido ao aumento de exposição à radiação para o paciente.

Kwon et al. (2006) realizaram uma análise tridimensional com tomografia computadorizada para comparar a morfologia craniofacial de pacientes com e sem assimetria facial. A amostra consistiu de 42 pacientes adultos apresentando deformidade dento-facial que fizeram tomografia computadorizada para avaliação pré-cirúrgica no Hospital da Universidade Nacional Kyungpook, South Korea. Os indivíduos foram classificados de acordo com a severidade de assimetria. O grupo assimetria foi definido quando houve mais de 4 mm de desvio do mento em relação a linha média facial. Quando os desvios foram maiores que 4 mm os pacientes foram considerados como sendo do grupo assimétrico. Para estabelecer a orientação padrão das estruturas craniofaciais, definiram três planos de referência: horizontal (plano passando pelo porio, bilateralmente, e o ponto orbitário inferior esquerdo); sagital mediano (plano perpendicular ao plano horizontal passando pela crista galli) e coronal (plano perpendicular aos planos horizontal e sagital, incluindo o ophistion). Os pontos cranianos não mostraram diferenças significantes entre os lados para ambos os grupos. O porio mostrou a possibilidade de apresentar diferenças em sua posição anteroposterior e látero-lateral. As diferenças ocorreram para a morfologia

da mandíbula sendo que as características da base do crânio poderiam estar associadas com assimetria do côndilo mandibular, entretanto a assimetria da base do crânio não foi fator determinante do grau de assimetria mandibular encontrada. Possivelmente fatores funcionais ou uma assimetria intrínseca do potencial de crescimento que agravaria a ou compensaria a assimetria craniana durante o período de crescimento. Concluíram que a severidade da assimetria craniana não foi o fator determinante de assimetria facial, e que a mesma pode ter ocorrido por crescimento compensatório das estruturas da face e da mandíbula após o estabelecimento da assimetria craniana em idades precoces.

Lopez (2006) avaliou as assimetrias faciais transversas, por meio de radiografias cefalométricas em norma frontal, de 34 indivíduos com fissura labiopalatina unilateral completa. A amostra foi composta de 14 indivíduos do gênero feminino e 20 do masculino, divididos igualmente pela lateralidade da fissura, com média de idade de nove anos e oito meses. Utilizou para a pesquisa cinco pares de pontos: Látero-orbital (Lo), Zigomático (Z), Cavidade nasal (Cn), Maxilar (J) e Mandibular (Ag) e o Plano Sagital Mediano. A assimetria facial foi verificada tomando-se o lado sem fissura como controle e comparando-o com o lado fissurado. Concluiu que houve tendência do lado fissurado ser maior que o não fissurado, particularmente quanto à largura nasal.

Hwang et al. (2006) analisaram imagens maxilofaciais tridimensionais utilizadas para o diagnóstico de assimetria facial. Utilizando imagens 3D de um indivíduo adulto com assimetria de mento os autores descreveram o procedimento da análise tridimensional empregando inicialmente três planos de referência, sagital mediano, horizontal de Frankfort e mandibular, que serviram de base para analisar a assimetria dos ossos do complexo maxilo-mandibular. Avaliaram as diferenças lineares entre os lados direito e esquerdo quanto à altura maxilar, o comprimento e altura do ramo e do corpo mandibular e as mensurações angulares da inclinação frontal do ramo mandibular e a inclinação lateral do ramo mandibular. Posteriormente compararam os resultados com os achados da radiografia cefalométrica póstero-anterior do mesmo indivíduo. Comparando os resultados da análise em 3D com a 2D, verificaram que o comprimento do ramo mandibular foi igual para ambos os lados na radiografia cefalométrica PA, sugerindo que a

diferença na inclinação do ramo mascarou as diferenças nos comprimentos do ramo verificada na 3D. Concluíram que embora a radiografia PA seja um instrumento de diagnóstico de assimetria facial valioso, em algumas situações ela é falha em fornecer informações exatas e completas principalmente na avaliação de desvios de mento, e nestes casos a análise 3D pode se tornar um instrumento inestimável para determinar um plano de tratamento cirúrgico apropriado e individualizado.

Wortche et al. (2006) consideraram a aplicação clínica da tomografia de volume digital cone beam, em crianças com fissura de lábio e palato. Enfatizaram a importância de se limitar a exposição à radiação, especialmente em crianças mais jovens. Empregaram esta tecnologia em dois casos clínicos de indivíduos com FLP e concluíram que a tomografia de volume pode ser utilizada rotineiramente em substituição à tomografia computadorizada convencional com finalidade diagnóstica, pois ela fornece alto contraste, com tempo de exame mais reduzido, baixo custo e baixa exposição à radiação.

Rosset et al. (2006) desenvolveram um programa compatível com o formato DICOM para facilitar a navegação das imagens em tempo real. O software de código aberto chamado OsiriX permite o usuário navegar através de uma série de imagens, enquanto ajusta a fusão das imagens dinâmicas. Salientaram que os radiologistas devem adquirir habilidades específicas para gerenciar e navegar uma série muito ampla de imagens no espaço multidimensional.

Miyamoto et al. (2007) avaliaram a depressão óssea da margem piriforme e a deformidade nasal em indivíduos com fissura de lábio e palato por meio da tomografia computadorizada cone beam. A população estudada compreendeu 52 indivíduos com fissura labiopalatina, divididos em 29 casos com fissura unilateral de lábio, alvéolo e palato, incluindo cinco casos com fissuras incompletas, e 23 casos de fissura unilateral de lábio e alvéolo incluindo cinco casos com fissura incompleta. A média de idade foi 6,6 anos, sendo 23 do gênero masculino e 29 do feminino. Os resultados mostraram, em todos os casos, que a margem piriforme estava deprimida, e este aparente achatamento dava uma aparência retraída, entretanto, a base alar no lado fissurado situou-se mais anteriormente do que a base alar do lado não fissurado em 35 dos 52 indivíduos. Concluíram que, para a melhora da

aparência da base nasal retraída é importante a preservação do triângulo paranasal e a plastia da crista alar.

Devlin et al. (2007) utilizaram um método tridimensional para avaliar a simetria facial em indivíduos com fissura unilateral de lábio e palato após o aumento na base alar com enxerto ósseo. Empregando um recurso tridimensional não invasivo, como a estereofotogrametria (C3D), obtiveram imagens de 17 pacientes antes e após seis meses do enxerto ósseo alveolar secundário que serviram para calcular a assimetria facial e avaliar a eficácia do método cirúrgico na redução da assimetria facial e especificamente a nasal. Os índices de assimetria melhoraram significativamente após o enxerto na região da base alar. Concluíram que a estereofotogrametria é um método não invasivo e exato de avaliar assimetria facial e resultados cirúrgicos.

Draenert et al. (2008) realizaram um estudo retrospectivo para avaliar a definibilidade e usabilidade das imagens de enxerto ósseo autólogo, obtidas por meio de tomografias computadorizadas por feixe cônico, com o aparelho NewTom 9000 para colocação de implantes na região maxilofacial de 21 pacientes, sendo nove do gênero masculino e 13 do feminino. Posteriormente, o programa OsiriX foi utilizado para gerar as reconstruções multiplanares e, as imagens obtidas três e seis meses após as cirurgias de enxerto, foram avaliadas por quatro dentistas em todas as três dimensões. Compararam as imagens do OsiriX com aquelas do *software* original NewTom QR-DVT 9000 versão 3,30/NT para assegurar que não houvesse perda de informação durante a conversão DICOM e que os dados fossem suficientes na escala Hounsfield da janela óssea do programa OsiriX. O sistema de avaliação foi: osso não visível ou não definido (0); osso visível e definido (1). Comparando as imagens do OsiriX com as do software original NewTom QR-DVT 9000, os resultados mostraram não haver diferença na janela óssea. As imagens resultantes mostraram bordas claras com todos os enxertos de cortical óssea. Os enxertos com osso esponjoso não mostraram limites claros entre enxerto e tecido conjuntivo subjacente, i.é, não houve diferença na visualização de tecido conjuntivo e osso esponjoso enxertado nas imagens. Concluíram que o uso de tomografia computadorizada por feixe cônico NewTom 9000 teve valor limitado para a avaliação de enxerto ósseo de tecido esponjoso devido à qualidade ruim da imagem. Os resultados implicam que o uso do NewTom 9000 para o planejamento de implantes

dentários após enxerto de osso esponjoso pode não ser confiável, porém enxertos de cortical óssea são visualizados com suficiente qualidade de imagem.

Suri et al. (2008) avaliaram a face média de 15 indivíduos, com idades de 11,59 ± 1,34 anos, apresentando fissura labiopalatina unilateral completa por meio de tomografia computadorizada com o objetivo de analisar as estruturas dento alveolares da maxila e as estruturas profundas do crânio, verificar a simetria sagital e transversal das estruturas maxilares em relação aos planos de referência da base craniana. O plano sagital mediano foi representado por um segmento de reta cruzando os pontos médios entre os forames bilaterais da base do crânio (forames oval e espinhoso), canais carotídeos, côndilos do occipital, limites laterais do forame magno e pontos centrais que incluem centro da crista galli, eixo mediano da sincondrose esfeno-occipital, basio e opístio. Para a análise sagital, utilizaram a linha inter-forame espinhoso perpendicular ao plano sagital mediano construído. Analisaram a simetria entre os lados com e sem fissura para os pontos: supraorbitário, malar, zigomático, espinha nasal anterior, piriforme, seio maxilar, a largura da câmara nasal e a inclinação do septo nasal. Os resultados mostraram uma deficiência sagital estatisticamente significante para o suporte ósseo da base alar e da proeminência maxilo-alveolar para o lado com fissura. O terço inferior do septo nasal apresentou desvio para o lado da fenda e uma redução significante da largura da câmara nasal no lado fissurado. As regiões mais profundas da face média não apresentaram assimetria significante na análise sagital e na transversa. Concluíram que a tomografia computadorizada é um método excelente para quantificar as estruturas craniofaciais profundas e da superfície. A maioria das assimetrias foram quantificadas na região dento alveolar próximo à fissura e à câmara nasal, e não nas estruturas mais profundas do complexo maxilar.

Stauber et al. (2008) realizaram uma análise tridimensional da simetria facial em indivíduos com fissura de lábio e palato por meio da análise de superfície óptica em 3D. A amostra foi composta de 40 indivíduos portadores de fissura labiopalatina unilateral completa e com dez anos de idade. Após determinarem um plano de simetria, identificaram pontos no lábio superior e na região nasal que serviram de comparação para a análise da assimetria entre o lado fissurado e o não fissurado. Os resultados demonstraram que a assimetria foi evidente na região nasal onde os

pontos nasais, o ângulo da narina e o volume virtual do nariz, mostraram diferenças estatisticamente significantes entre os lados fissurado e não fissurado. Concluíram que, com esta técnica de análise da simetria, o nariz de indivíduos com dez anos de idade, portadores de fissura labiopalatina unilateral completa apresentam um grau de simetria significante quando o lábio superior é simétrico e afirmam que é uma consequência do tratamento interdisciplinar realizado pelo ortodontista e o cirurgião. Acreditam que a avaliação de amostras mais amplas fornecerão conclusões mais consistentes a respeito das técnicas cirúrgicas que apresentam melhores resultados em termos de simetria.

Zhao et al. (2008) pesquisaram as implicações estruturais de uma fissura esquelética facial unilateral utilizando um modelo tridimensional de elementos finitos. Utilizando a tomografia computadorizada de um indivíduo adolescente do gênero masculino, removeram os tecidos moles das imagens e separaram a maxila da mandíbula e do crânio. Um modelo de superfície da maxila foi gerado com elementos triangulares e então aplicado no ABAQUS/CAE (ABAQUS Inc, Pawtucket, RI) para processamento e edição manual, de forma a gerar uma malha volumétrica utilizando elementos tetraédricos que serviu como modelo controle (CM). Um padrão de fissura foi introduzido ao CM pela remoção de elementos volumétricos correspondentes a quatro situações diferentes de fissura: (1) ausência de incisivo lateral direito; (2) defeito da crista alveolar-simulação de fenda de palato primário; (3) fenda de palato unilateral incompleta; (4) fenda de palato unilateral simulando fenda de palato primário e secundário. Três modelos adicionais foram usados para simular fendas completas unilaterais, com larguras diferentes: (1) um elemento dentário ausente; (2) ausentes 1,5 elementos dentários e (3) ausentes duas unidades dentárias. Para todos os modelos, as extremidades ínfero-posteriores da maxila foram fixadas para impedir movimentos, enquanto as cargas fossem aplicadas aos dentes perpendicularmente ao plano oclusal, criando um total de 100N. A pressão e a distribuição das forças foram estudadas numa escala de valores (von Mises) que indica a energia que tem acumulada como resultado de deformação. Para quantificar a pressão assimétrica e a distribuição da força com relação ao plano sagital mediano, a pressão e a tensão nos locais anatômicos específicos foram comparadas entre os lados com fissura e sem fissura. Os resultados revelaram que a tendência geral do índice de assimetria em função da profundidade da fissura foi consistente,

i.é, quanto maior a profundidade da fissura maior o valor do índice de assimetria, independente dos componentes força e tensão. Com o aumento na largura da fissura unilateral completa, a pressão e a tensão na região paranasal permaneceram quase as mesmas sobre o lado não fissurado, mas diminuiu suavemente no lado fissurado. Consequentemente houve aumento discreto nos valores do índice de assimetria. Os resultados sugeriram que o efeito da extensão da fissura é mais significante que a largura sobre o grau de assimetria na pressão e distribuição da tensão sobre a maxila. Concluiram que as fissuras unilaterais completas leva à uma distribuição de pressão e tensão assimétrica e não uniforme no esqueleto da maxila e mediofacial. A extensão maior da fenda leva a uma distribuição de forças mais assimétrica e a largura da fissura tem consideravelmente menos efeito do que a extensão da fenda. O desenvolvimento mediofacial assimétrico de crianças com fissura labiopalatina unilateral em parte é causado por um padrão assimétrico de forças assimétricas sujeitas a cargas funcionais como resultado do defeito estrutural.

Tatar (2008) examinou a compatibilidade do *software* OsiriX com a visualização 3D de estruturas neuroanatômicas adquiridas a partir de imagens DICOM e resumiu suas vantagens e aspectos. O OsiriX apresentou aspectos revolucionários que permitiram ao usuário criar e desenvolver rapidamente interfaces gráficas complexas e obter renderizaçoes 3D e 2D em poucos segundos. Possui ainda, um gerenciamento de arquivos que permite a extração de dados numéricos, de texto e de imagens e ferramentas para acelerar as funções de processamento digital de sinal. Oferece excelente desempenho ao manipular um grande conjunto de dados, como o dados de volume 3D. Estando sob licenciamento de código aberto, permite atualizações frequentes. Concluiu que embora o OsiriX esteja sendo usado principalmente para visualização e processamento de imagens 3D, ele pode ainda arquivar dados para estudos futuros, possui ferramentas para região de interesse (mensurações, rotações, etc) e renderizacão de volume. É um software livre, multidimensional que pode ser usado para visualização 3D em estudos baseados em formato DICOM, com foco na neuroanatomia bem como outras áreas de interesse no corpo.

Jalbert e Paoli (2008) apresentaram o *software* OsiriX como uma ferramenta para diagnóstico por imagem, ensino e pesquisa com muitas aplicações possíveis na

cirurgia maxilofacial e oral. Depois de importar os dados do paciente em formato DICOM, o *software* oferece muitas possibilidades de processamento de imagens, tais como reconstruções volumétricas e de superfície em 3D, projeção multiplanar de intensidade máxima, geração de cortes em todos os planos do espaço em tempo real e reconstrução 2D curvilínea. Permite ainda realizar mensurações bidimensionais (ângulo, distância e superfície) e tridimensionais (volume). Na prática da cirurgia maxilofacial seu uso regular é indicado para planejamento cirúrgico de malformações, traumas, implantodontia, ortognática, para estudo das partes moles, investigação clínica (cálculo de volume, a fusão de imagem PET-Scan oncológico). Embora tenha a desvantagem de ser desenvolvido na plataforma Macintosh, ainda apresenta como vantagens a facilidade de acesso, sendo um programa livre e gratuito. À medida que as técnicas de navegação cirúrgica e de planejamento 3D prosperam dentro da especialidade, a familiarização com este tipo de tecnologia torna-se interessante.

Periago et al. (2008) compararam a precisão e a confiabilidade de 20 mensurações feitas sobre imagens volumétricas derivadas de tomografias computadorizadas por feixe cônico com mensurações diretas realizadas sobre 23 crânios humanos com compasso digital. Utilizaram o programa Dolphin 3D (versão 2.3) para obter mensurações lineares as quais foram realizadas 3 vezes pelo mesmo pesquisador. Encontraram que para dois terços das dimensões, as mensurações em imagens tomográficas foram significantemente menores que as mensurações reais, mas analisando as diferenças absolutas e porcentagens, estas diferenças mesmo sendo significantes, não representaram relevância clínica. Concluíram que embora existam diferenças estatisticamente significantes entre as mensurações obtidas por dois métodos diferentes, elas podem ser consideradas clinicamente exatas para análise craniofacial.

Bastos et al. (2008) avaliaram o software Osirix quanto a sua aplicabilidade como ferramenta de trabalho para o cirurgião craniomaxilofacial. Analisaram os CD-ROM contendo os cortes originais provenientes do tomógrafo em formato DICOM. Os membros da equipe utilizaram as imagens em seus computadores portáteis como auxiliares ao filmes radiográficos no diagnóstico e planejamento das cirurgias de 6 pacientes tratados por doenças craniomaxilofaciais (fraturas, sequelas e outras

não definidas). Os resultados mostraram que no período pré-cirúrgico, já na sala de cirurgia, a visualização e a manipulação das imagens permitiu a integração dos membros da equipe cirúrgica, e de grande utilidade didática para os cirurgiões em treinamento. Concluíram que a manipulação de imagens permite melhorar o nível de compreensão da anatomia dos pacientes tratados e que o programa Osirix é de fácil utilização e muito bom para fins didáticos e assistenciais nos casos de cirurgia craniomaxilofacial.

Kumar et al. (2008) compararam as mensurações obtidas a partir de cefalogramas convencionais e de tomografias computadorizadas por feixe cônico. O grupo de estudo foi formado por trinta e um pacientes (13 do gênero masculino e 18 do feminino) com média de idade de 21,6 ± 7,9 anos, com indicação de cirurgia ortognática, tratados no Programa de Deformidades Dentofaciais, na Faculdade de Odontologia Chapel Hill, NC. Radiografias cefalométricas convencionais foram adquiridas após o posicionamento do paciente no cefalostato, em posição natural da cabeça. As tomografias foram realizadas antes da cirurgia ortognática, com o tomógrafo NewTom 3G (AFP Imaging, Elmsford, NY), com FOV de 12”, com espessura dos cortes axiais de 0,3 mm e voxels isotrópicos. As imagens foram transferidas para o *software* Dolphin 3D versão 1, (Dolphin Imaging & Management Systems, Chatsworth, Calif.). Criaram radiografias ortogonais sem magnificação, e em perspectiva com magnificação simulada de 7,5%, a partir do modelo virtual reorientado nos planos sagital mediano, transporiônico e de Frankfort. Analisaram e compararam 12 mensurações lineares e cinco angulares. As lineares incluíram a altura facial total, a superior e a inferior, a distância dos pontos A, B e Pg à linha vertical verdadeira e a distância do lábio inferior e superior à linha vertical verdadeira e a quantidade de overjet. Os ângulos avaliados foram SNA, SNB, FMA, $\underline{1}$.SN e $\overline{1}$.IMPA. Os resultados do estudo mostraram que as mensurações lineares das três modalidades de imagens não apresentaram diferenças estatisticamente significantes. Nenhuma das mensurações angulares foram estatisticamente significantes exceto para o ângulo FMA. Os autores acreditam que a dificuldade na localização do ponto Po, pela sobreposição de estruturas da fossa temporal e orelha média, bilateralmente, possa influenciar a mensuração do ângulo FMA, assim como o Gônio e o Condílio que se localizam em superfícies curvas e podem apresentar dificuldades para identificação e desta forma, ter influencia na leitura do angulo FMA

nas três análises. Concluíram que as imagens cefalométricas sintetizadas a partir da TCFC podem ser usadas como uma ponte de transição da análise 2D para a 3D. Ambos os tipos de projeções por tomografia são similares às cefalometrias convencionais. Nos casos onde pontos como o porio, que são visualmente ambíguos, há necessidade de usar pontos substitutos como os demarcados sobre as imagens das olivas do cefalostato. Assim, as imagens cefalométricas em 3D podem fornecer identificação de pontos diferente dos cefalogramas convencionais. Em outras situações, a reconstrução 3D pode ser recomendada como uma alternativa ao cefalogramas convencional.

Seidenstricker-Kink et al. (2008) compararam a morfologia óssea com a de tecidos moles seguinte ao reparo da fissura labial. Avaliaram tomografias de 19 crianças chinesas com fissura labiopalatina em dois tempos pré-cirúrgicos, queiloplastia palatoplastia. Os pontos facial, nasal e labial foram classificados como centrais (quando na linha média) ou laterais (quando pareados direito /esquerdo). Um mesmo investigador marcou todos os pontos nas tomografias e a confiabilidade foi alta com um erro médio de menos de 2 mm. A assimetria de tecidos moles melhorou significativamente após a queiloplastia. O maior ganho em simetria foi observado nas regiões circunvizinhas à fissura havendo um ganho igual na simetria de tecidos moles e tecidos ósseos nestas áreas. Concluíram que a correção da simetria óssea parece ser positivamente correlacionada com o grau de proximidade dos tecidos moles reparados na queiloplastia.

Muramatsu et al. (2008) analisaram a reprodutibilidade de pontos anatômicos maxilofaciais de referência em imagens computadorizadas em 3D por meio da utilização da elipse de confiança de 95%, a fim de propor sistemas de coordenadas suficientemente estáveis para mensurações 3D-TC. Um crânio seco humano incluído em acrílico foi digitalizado com um tomógrafo computadorizado (HiSpeed NX/i Pro, GE Yokogawa Medical systems, Tokyo, Japan) e cortes axiais sequenciais foram adquiridos com espessuras de 1mm, 2mm e 3mm. Os arquivos foram transferidos para um notebook em formato DICOM e as imagens convertidas em arquivo formato TIFF a serem utilizadas no software Adobe Photoshop 6.0. Seis dentistas demarcaram 19 pontos, duas vezes para cada espessura de corte axial. Cada ponto foi representado por um círculo de 7 pixels de diâmetro. Um total de 12

representações gráficas foram obtidas para cada ponto de referência para a determinação da elipse de 95% de confiança. Após a demarcação dos pontos, uma imagem 3D foi gerada usando a renderizacão de volume a as áreas das elipses foram calculadas para avaliar a reprodutibilidade dos pontos. Dentre 5 pontos (sela, nasio, basio, orbitário e pório verdadeiro), o basio foi o que mostrou a menor área para os 3 eixos de coordenadas indicando alta reprodutibilidade. O ponto orbitário nos cortes 1mm e 3mm mostrou pequena variabilidade no eixo “Z” podendo ser usado para determinar o plano axial. Na imagem com espessura de 1mm o porio foi estável na direção dos eixos “Y” e “Z” podendo ser utilizado então para determinar o plano axial (XY) e o coronal (ZX) sobre as imagens de 1 mm. Com os resultados obtidos, os autores propuseram um novo sistema de coordenadas utilizando os pontos basio, porio e orbitário. Desta forma, estabeleceram o eixo XY (plano axial) incluindo o basio com origem do eixo das coordenadas e paralelo ao plano que tem como referência o porio bilateralmente e o ponto orbitário esquerdo. O eixo ZX (plano coronal) incluiu o basio e paralelo ao plano que inclui o porio bilateralmente e perpendicular ao plano axial. O eixo YZ (plano sagital) foi construído perpendicular a ambos, XY e ZX, incluindo o ponto basio. Concluíram que utilizando os pontos Ba, Po e Or, que estão situados em estruturas relativamente baixas do esqueleto facial, não existe a necessidade de se digitalizar a região superior onde estão situados os pontos nasio e sela, e isto reduziria significativamente a exposição à radiação para os pacientes.

Moreira et al. (2009) avaliaram mensurações angulares e lineares sobre imagens tridimensionais obtidas por tomografia computadorizada por feixe cônico. O objetivo da pesquisa foi demostrar a precisão e a exatidão de mensurações maxilofaciais realizadas em 15 crânios secos submetidos a TCFC. A demarcação dos pontos anatômicos craniométricos convencionais foram realizadas por dois radiologistas, sendo duas vezes cada, independentemente. Posteriormente as mensurações foram feitas por um terceiro avaliador utilizando um compasso digital e um goniômetro digital. Os resultados demonstraram não haver diferenças estatisticamente significantes na análise inter e intra-investigadores, assim como não ocorreram diferenças significantes entre as mensurações lineares e angulares obtidas fisicamente com as baseadas nas tomografias, para ambos examinadores.

Concluiram que as imagens 3D-TCFC podem ser usadas para obter mensurações lineares e angulares de estruturas da região maxilofacial.

Som et al. (2009) analisaram a pneumatização da crista galli como uma extensão da projeção do seio frontal adjacente. Examinaram imagens axiais e coronais dos seios paranasais em imagens tomográficas de 200 indivíduos adultos para obter a incidência da pneumatização da crista galli e se possível, sua origem para depois comparar com 211 tomografias de crianças de zero a 12 anos de idade. As crianças com idade abaixo de sete anos não apresentaram pneumatização da crista. Para as crianças com idade entre sete e 12 anos somente 5% da amostra apresentaram pneumatização da crista e todas tiveram seio frontal bem desenvolvido.

Moro et al. (2009) realizaram um estudo comparativo entre uma análise tridimensional com tomografia computadorizada com a análise de modelos e a análise bidimensional em casos de assimetria facial. Para avaliar o nível de exatidão na avaliação da inclinação do plano oclusal, investigaram 10 pacientes adultos, afetados por assimetria facial, com indicação cirúrgica, por meio de tomografia computadorizada, modelos montados em articulador e análise cefalométrica bidimensional pelos métodos manual e computadorizado. Um plano de referência foi construído utilizando uma linha horizontal unindo dois pontos bilaterais, no canal semicircular lateral e o nasio para mensurar as distâncias das cúspides mesio-vestibulares dos primeiros molares superiores e a ponta de cúspide dos caninos superiores à esse plano. Nos modelos de estudo, mensuraram as distâncias dos mesmos pontos ao plano de referência no articulador, e nos cefalogramas frontais, mediram as distâncias dos pontos dos primeiros molares e caninos superiores à linha inter-zigomática adotada como plano de referência horizontal para análise cefalométrica manual e computadorizada. A comparação dos diferentes métodos de avaliação mostrou coincidência evidente de resultados entre os métodos tridimensional por TC e os modelos de estudo. As mensurações tridimensionais da TC e as do articulador coincidiram quase perfeitamente, e quando houveram diferenças, estas não excederam 1 mm. As diferenças mais significantes ocorreram na comparação entre as análises tridimensionais TC para a análise 2D manual. Concluíram que a análise 3D é particularmente indicada em casos de malformações

assimétricas mais complexas onde a reprodução mais exata da anatomia do indivíduo pode ser muito útil melhorando resultados cirúrgicos. O modelo virtual 3D tem provado ser exato na reprodução da anatomia de osso e tecidos moles auxiliando no diagnóstico, no planejamento cirúrgico e na simulação de tratamento.

Sierra-Martinez et al. (2009) avaliaram a correlação entre as imagens tomográficas analisadas no programa OsiriX™ e os achados cirúrgicos de 124 pacientes com fraturas faciais operadas no Serviço de Cirurgia e Reconstrução Maxilofacial do Hospital de Traumatologia e Ortopedia Lomas Verdes, na cidade do México, entre janeiro e junho de 2007. Todos os pacientes foram submetidos à tomografia computadorizada e os dados no formato DICOM foram salvos em CD e transferidos para o computador MacBook Pro onde havia sido instalado previamente o programa OsiriX™ versão 2.7.5. Avaliaram os cortes axiais individualmente e as reconstruções multiplanares e tridimensionais em ângulos diferentes para confirmar o diagnóstico e planificar a cirurgia. Durante os procedimentos cirúrgicos, fotografaram cada fratura para posterior comparação quanto ao número de fragmentos, localização e morfologia das imagens obtidas com o programa OsiriX™. A comparação das imagens geradas e dos achados transoperatórios, mostrou que houve coincidência na maioria dos casos, superior a 95%. As dúvidas, ou mesmo a falta de concordância entre os achados, ocorreram por fatores externos ao programa, como a presença de metais que geraram iridescência na zona afetada no momento da tomografia. Concluíram que o programa OsiriX™ é de grande utilidade para o planejamento cirúrgico de traumas faciais, pois com a utilização de um computador pessoal permite que o cirurgião possa revisar todos as reconstruções necessárias sem perda de informações.

Nagasao et al. (2009a) investigaram o efeito da enxertia óssea alveolar sobre as mudanças morfológicas na estrutura óssea do nariz em pacientes com fissura alveolar e palatina. Analisaram 65 pacientes divididos em grupo controle, composto de 21 indivíduos sem anomalia congênita, e o grupo de estudo formado por 44 indivíduos apresentando fissura labiopalatina unilateral completa à esquerda. Indivíduos com fissura unilateral à direita foram excluídos da amostragem. Os pacientes foram subdivididos em dois grupos baseados na presença ou ausência de enxerto ósseo alveolar. Analisaram por meio da tomografia computadorizada, a simetria da estrutura externa do nariz. Os resultados mostraram maior simetria do

osso do nariz, no grupo que recebeu enxerto ósseo alveolar quando comparado com o grupo sem enxerto. Concluíram que o enxerto ósseo alveolar melhora a simetria do osso externo do nariz justificando a sua indicação em indivíduos que apresentam fissura labiopalatina unilateral completa.

Kau et al. (2009) fizeram uma revisão sobre a utilização da tomografia computadorizada por feixe cônico (TCFC) na região maxilofacial. Por meio deste artigo, forneceram um panorama geral sobre a tecnologia TCFC e tentaram esclarecer as questões referentes ao seu uso com finalidade clínica. Enfatizaram que esta tecnologia tem primariamente a finalidade de superar as limitações da tomografia computadorizada convencional, como baixa dose de radiação, equivalente à exposição radiográfica periapical, alta resolução e menor custo. Na região maxilofacial, dentre as várias indicações, destacaram sua utilização em pacientes com fissura labiopalatina justificando que a TCFC fornece mais informações do que as imagens convencionais, permitindo comparar as posições anteroposteriores da margem piriforme e a base alar destes indivíduos.

Schneiderman et al. (2009) realizaram um estudo preliminar utilizando um grupo de 18 mensurações em TCFC pertencentes a seis pacientes com UCLP para compará-las com uma amostra comparável de sete indivíduos adultos jovens sem fissura. Os pacientes com fissura foram tratados pelo mesmo cirurgião e o mesmo ortodontista. Diferenças estatisticamente significantes entre a amostra com fissura e o grupo controle ocorreram na dimensão sagital do palato, na espessura do palato anterior, na altura da pré-maxila e na dimensão sagital da maxila. O corpo da maxila e sua altura foram menos afetados. Sugeriram que a diferença estatisticamente significante encontrada para a dimensão sagital da maxila entre indivíduos fissurados e não fissurados possivelmente não ocorreu por alteração da maxila como um todo, mas sim, por influência do subdesenvolvimento da pré-maxila no grupo com fissura, pois não encontraram evidências no estudo de que a altura posterior da maxila, ou mesmo sua largura transversa, apresentassem deficiências de crescimento. Concluíram que embora tenha sido um estudo transversal, o mesmo pode ser aplicado à estudos longitudinais e pode responder às questões que envolvam técnicas cirúrgicas e ortopédicas e que são necessários para identificar as

técnicas que tenham impacto negativo sobre o crescimento da face média nas terapias do paciente fissurado.

Nagasao et al. (2009b) propuseram-se a avaliar quantitativamente o efeito da pressão do lábio superior sobre a assimetria do esqueleto facial em pacientes com fissuras labiopalatinas unilaterais completas. Utilizaram imagens de tomografias computadorizadas de 16 indivíduos com FLPu completa, sendo que oito receberam enxerto ósseo alveolar secundário e oito não receberam. Produziram modelos 3D de todos os indivíduos e aplicaram cargas uniformes na região anterior da maxila, alvéolo e dentes, de forma a simular a pressão labial. Calcularam o grau de distorção de cada modelo utilizando o método de elementos finitos. O grupo que não recebeu enxerto ósseo apresentou claramente um padrão assimétrico de desvio entre os lados com e sem fissura. No lado fissurado a distorção foi mais intensa para a parede inferior das órbitas, margem inferior do osso nasal, margem piriforme e parede anterior do seio maxilar. No grupo que recebeu enxerto, a assimetria de distorção se limitou a pequenas áreas. Os autores enfatizaram que, embora a pressão do lábio tenho sido aplicada uniformemente em ambos os segmentos, o lado fissurado foi distorcido para uma posição mais posterior que o segmento não fissurado, e provavelmente, esta diferença ocorreu por um comportamento dinâmico à presença/ausência de suporte do septo nasal, onde somente o segmento não fissurado foi suportado pelo septo, tornando o segmento fissurado mais vulnerável à pressão do lábio. Após a realização do enxerto, a conexão que se estabelece entre os segmentos maxilares impede que os mesmos se desloquem. Quando uma é aplicada ao segmento fissurado ela é transmitida ao lado não fissurado e vice-versa. Esta interação dinâmica alivia a distorção dinâmica da face, mas se a pressão do lábio apresentar com maior intensidade no lado fissurado, o grau de distorção vai variar. Concluíram que a pressão labial pode exacerbar uma assimetria facial e seu efeito e minimizado com a enxertia óssea alveolar.

Brown et al. (2009) analisaram a confiabilidade e exatidão de mensurações lineares entre pontos cefalométricos por meio da tomografia computadorizada por feixe cônico derivada de renderizações em 3D, a partir de um número variável de projeções de imagens. Utilizaram 15 pontos anatômicos para estabelecer 16 dimensões lineares, medidas diretamente em 19 crânios humanos. Posteriormente

obtiveram imagens dos crânios em TCFC para formar três grupos distintos: 153, 306 e 612 projeções. Todas as imagens foram importadas em formato DICOM e utilizadas no programa Dolphin 3D (v.10, Dolphin Imaging, Chatsworth, Calif) no mesmo computador. As imagens 3D foram reorientadas de forma que o plano de Frankfort ficasse paralelo à borda inferior da tela em ambas as projeções, sagital e coronal. Localizaram e marcaram os mesmos pontos nas imagens 3D e posteriormente realizaram as mensurações entre os pontos específicos. As imagens 3D produzidas em 153 projeções forneceram exatidão similar quando comparadas com aquelas produzidas usando 612, o que significa uma redução na dose de radiação de mais de 75% para o paciente. Entretanto, os autores enfatizaram que a presença de tecidos moles, artefatos metálicos e movimentação do paciente podem afetar a qualidade das imagens e comprometer a exatidão das mensurações. O mesmo deve ser considerado em relação ao algoritmo da varredura (*scan*), a espessura e o grau de calcificação das estruturas ósseas e a habilidade técnica do operador. Todos os fatores podem, individualmente ou em combinação, resultar em deficiências na renderizacão volumétrica, e erros na identificação dos pontos. Concluíram que as mensurações lineares obtidas em TCFC utilizando análises cefalométricas convencionais tem exatidão variável. A redução do número de projeções de imagens necessárias para construir renderizações 3D não implicam em reduzida exatidão de mensurações em 3D porém, reduz potencialmente a exposição à radiação do paciente.

Peter et al. (2009) apresentaram o programa OsiriX como sendo um *software "open source"* de imagens médicas que tem ganho popularidade em áreas da medicina onde o avanço no processamento e visualização das imagens se faz necessário. Dentre as especialidades, os cirurgiões ortopédicos estão adotando este *software* para melhor avaliação das imagens musculo-esqueléticas independentemente dos centros de radiologia que fornecem representações de imagens realizadas por radiologistas que muitas vezes se mostram inadequadas.

Ludlow et al. (2009) pesquisaram se os pontos localizados nas imagens das reconstruções multiplanares derivadas das TCFC são mais precisos que nas radiografias cefalométricas. Analisaram radiografias cefalométricas e tomografias computadorizadas por feixe cônico de vinte pacientes em preparo ortodôntico pré

cirúrgico. Cinco observadores localizaram 24 pontos, tanto nas reconstruções multiplanares como nas radiografias, em dois tempos distintos. Os resultados mostraram que a identificação de pontos cefalométricos para cada observador foi mais precisa nas projeções multiplanares do que nas radiografias cefalométricas, mesmo quando se utiliza definições já estabelecidas para os exames 2D tradicionais para este pontos. As reconstruções multiplanares se mostraram com resultados mais precisos quando comparadas com cefalogramas laterais convencionais, porque eliminou o problema de sobreposição de imagens bilaterais que ocorre com as radiografias. Encontraram também maior variabilidade em alguns pontos na direção médio-lateral provavelmente por causa da definição inadequada destes pontos na terceira dimensão. Concluíram que novas definições de pontos já consagrados cientificamente nas imagens 2D terão que ser redefinidos para uso nas análises 3D de forma a aumentar a precisão no estudo.

Richtsmeier e DeLeon (2009) pesquisaram a integração morfológica (MI) do crânio nas anomalias faciais (fissura labiopalatina unilateral completa) e neurocranianas (sinostose sagital isolada). Utilizaram imagens de tomografias computadorizadas dos prontuários dos arquivos mantidos no hospital Johns Hopkins (Baltimore) de 22 crianças sem anomalias craniofaciais, com idades entre 13-31 semanas, e oito com idades entre 33-81 semanas que serviram como grupo controle. Para o grupo de estudo, analisaram imagens de tomografias computadorizadas realizadas em dois tempos, pré cirurgia de lábio e pré-cirurgia de palato, obtidas de 28 crianças chinesas com fissura labiopalatina unilateral completa, sendo nove à direita e 19 à esquerda. Localizaram pontos anatômicos na abóbada craniana, na base do crânio e no esqueleto facial para analisar um grupo de 22 distâncias lineares. O grupo controle foi avaliado comparando o grupo de crianças mais novas (12-13 semanas) com o grupo das crianças mais velhas (33-81 semanas) para testar a hipótese de que a MI permanece constante no período de tempo considerado. O grupo com fissura foi avaliado pela comparação dos indivíduos mais jovens não afetados com a amostra de FLPu pré-operatória para testar se o padrão de MI é similar, e a comparação dos padrões de MI entre os casos pré e pós operatório enfocando principalmente a base craniana. Os resultados evidenciaram que no grupo controle a maioria das distâncias faciais mostraram diferenças significantes entre o grupo mais jovem e o mais velho incluindo os pontos

relacionados à orbita, que responde as mudanças decrescimento da base de crânio e da abóbada craniana. Houve uma forte integração da base do crânio em crianças não afetadas e crianças com fissuras não operadas. Nas crianças afetadas houve uma diferença significante na comparação do pré com o pós-operatório e nenhuma diferença em padrões de MI ocorreram dentro da base do crânio. Puderam concluir que a base craniana se ajusta estruturalmente para a integração estrutural e de desenvolvimento da base do crânio com os ossos da abóbada craniana e da face e as cirurgias craniofaciais não tem efeito local sobre os componentes do crânio.

de Notaris et al. (2010) propuseram uma experiência preliminar com um novo modelo tridimensional computadorizado para o estudo e a análise de abordagens na base do crânio. O objetivo do estudo foi desenvolver um modelo geométrico tridimensional com base em imagens digitais pré e pós dissecção e a comunicação de imagens médicas das abordagens de base de crânio, via transcraniana e endonasal. O modelo foi estruturado para ensinar anatomia cirúrgica e avaliar a quantidade de osso a ser removido da superfície da base do crânio por meio da perspectiva em 3D. Utilizaram tomografias computadorizadas obtidas de 25 crânios de cadáveres humanos, em dois momentos, antes a após a dissecação, para criar modelos geométricos em 3 D da mesma abordagem realizada no laboratório de dissecção. Inicialmente empregaram a tomografia pré-operatória e o programa OsiriX para uma exploração preliminar da variabilidade individual da anatomia de cada espécime. Em seguida criaram um modelo 3D, para cada espécime, no programa específico para visualização e manipulação de dados médicos (Amira® Visage Imaging Inc., San Diego) e executaram a dissecação real dos crânios em laboratório e os submeteram a uma nova tomografia. O volume ósseo extraído foi quantificado após a sobreposição das imagens tridimensionais pré e pós dissecção pelo programa Amira e comparado com a mensurações obtidas dos espécimes reais, no laboratório de dissecação. Nenhuma diferença significante foi encontrada utilizando calibrador mecânico e mensurações digitais tomadas em tomografias computadorizadas. Concluíram que a principal vantagem do modelo proposto é o fácil entendimento da relação espacial entre pontos cirúrgicos, a exploração virtual e o estudo das estruturas complexas em 3D. O modelo 3D pode auxiliar os cirurgiões na avaliação da quantidade de osso a ser desgastado nas abordagens cirúrgicas da base do crânio.

Meyer-Marcotty et al. (2010) analisaram o impacto da assimetria facial tridimensional na percepção visual. Utilizaram o método fotográfico das faces de 18 indivíduos adultos com fissura unilateral de lábio e palato comparados com 18 indivíduos adultos com mal oclusão de classe I para avaliar aparência, simetria e expressão facial. Posteriormente, um sensor óptico foi usado para aquisição dos dados das superfícies faciais dos indivíduos. O método utilizado para análise foi a da triangulação. Inicialmente as malhas de polígonos triangulados das faces originais foram espelhadas para possibilitar a sobreposição dos mesmos e a determinação das assimetrias por comparação das distâncias entre a imagem original e sua imagem espelhada. Quanto maior a assimetria da face, maior a distância absoluta média entre um ponto específico de um triangulo da imagem 3D ao seu correspondente na imagem sobreposta. Os resultados evidenciaram diferenças significantes para a face média e a face inferior entre os grupos, sendo que a assimetria da face média e da face inferior foi significantemente maior nos pacientes com fissura unilateral de lábio e palato do que nos controles. As fotografias dos indivíduos com fissura também apresentaram julgamentos mais negativos em termos de aparência, simetria e expressão facial do que nos controles, sendo a assimetria o fator de maior impacto nas avaliações. Concluíram que quanto maior a assimetria facial próxima à linha mediana da face, mais negativa é a avaliação das faces na interação direta face a face.

Yamauchi et al. (2010) avaliaram a eficácia e a confiabilidade do *software* OsiriX em cirurgia de coluna. Empregaram os arquivos DICOM provenientes das tomografias computadorizadas de 10 pacientes que sofreram cirurgia da coluna cervical. As imagens VR (renderização de volume) foram reconstruídas e a reprodutibilidade da informação 3D foi visualmente comparada. Os resultados mostraram que o modo MPR (reconstrução multiplanar 2D) do OsiriX não permitiu manipular o MPR 3D de modo que todos os três planos pudessem ser livremente movidos e inclinados, sendo desta forma difícil extrair exatamente o mesmo plano com o OsiriX e com o software comercial, Virtual Place, utilizado para comparação, onde todos os planos foram facilmente manipulados. Concluíram que o OsiriX pode ser considerado uma ferramenta importante para o planejamento pré-cirúrgico em cirurgias de coluna.

Tziavaras et al. (2010) analisaram a assimetria craniofacial de crianças malaias com fissuras de lábio e palato por meio de tomografia computadorizada. O objetivo do estudo foi comparar a morfologia craniofacial de 29 crianças malaias com fissura de lábio e palato não operadas com um grupo de 12 crianças sem nenhuma anormalidade craniofacial, com idades variando entre 1,1 a 12,2 meses e 0,4 a 11,9 meses respectivamente. Todas as crianças foram submetidas a tomografia computadorizada. Por motivos éticos, as crianças sem fissura, que foram avaliadas, eram pacientes com condições medicas suficientemente significantes para justificar o exame tomográfico (ex. meningite, forma branda de hidrocefalia). Nas imagens tomográficas localizaram 13 pontos ósseos situados no terço médio da face. O plano sagital mediano para o estudo da assimetria foi definido usando os pontos basio, sela e nasio. As variáveis de largura foram estimadas pela mensuração das distâncias e dos ângulos entre pontos ósseos nasais. Os resultados evidenciaram que a largura bi-goníaca e bi-zigomática foram significantemente maiores no grupo dos meninos com fissura, quando comparados ao grupo sem fissura, assim como, para as distâncias zigomático (bilateralmente) e do gônio esquerdo em relação ao plano sagital mediano. As meninas com fissura apresentaram diferenças estatisticamente significantes para os pontos: Eur (euryon esquerdo), Mal (mastoidale esquerdo) e Ztr (zygo-temporale direito) em relação ao PSM, quando comparadas com o grupo sem fissura. A distância entre os pontos mastoideos foi significantemente maior e verificaram acentuado desvio do plano n-na (nasion-nasale). Concluíram que, meninos com fissura tendem a mostrar porção superior mais larga do osso nasal esquerdo e maior largura no lado esquerdo da face média comparado com grupo sem fissura, o que sugere crescimento facial potencialmente dominante à esquerda. Em meninas, as fendas tiveram um efeito diferente sobre a morfologia óssea nasal, que tendeu a ser mais largo superiormente e desviou para a direita com uma forma mais plana e mais alongada, sugerindo um possível efeito da fissura sobre a morfologia da ponte nasal.

Hajiioannou et al. (2010) avaliaram as variações anatômicas da crista galli utilizando tomografias computadorizadas. Com o objetivo de verificar se ocorre pneumatização da crista, sobre os cortes axiais e coronais, analisaram tomografias de 99 indivíduos. Classificaram as variações da crista galli de acordo com sua posição em relação à lâmina cribiforme do etmoide e de seu grau de pneumatização.

Definiram três variações de posição da base da crista: tipo I, com a base ao nível da lâmina cribiforme; tipo II mostrando menos que 50% da altura da crista abaixo da lâmina cribiforme e, tipo III quando há mais que 50% da altura da crista abaixo da lâmina cribiforme. As variações anatômicas da crista galli mais frequentes foram a sua base se estendendo abaixo do soalho do crânio anterior (tipo II e III- 71,7%), sendo que sua pneumatização foi notada em 12,7% destes dois tipos. Concluiram que para o planejamento cirúrgico de doenças que envolvam a crista galli, é importante saber que ocorrem variações em sua morfologia.

Yañez-Vico et al. (2010) conduziram um estudo para avaliar tridimensionalmente a assimetria craniofacial por meio de tomografia computadorizada de 21 indivíduos adultos (11 do gênero feminino e dez do masculino) selecionados no Hospital da Universidade Virgen del Rocio e da Faculdade de Odontologia em Sevilha, Espanha. A amostra foi dividida em dois grupos baseados na presença ou ausência de assimetria facial. Consideraram assimetria quando ocorreu desvio do mento maior que 4 mm em relação à linha média facial. Utilizaram um tomógrafo helicoidal multislice gerando imagens que foram convertidas e armazenadas em formato DICOM e transferidas a dois discos rígidos. As mensurações foram realizadas com o *software* VirSSPA 1,0 (SSPA, Espanha) que se encontrava ainda em fase experimental. Varias estruturas anatômicas de indivíduos assimétricos foram analisadas para identificar desvios assimétricos como fatores que contribuem para assimetria craniofacial. Utilizaram o ponto médio entre o forame espinhoso direito e esquerdo (ELSA), os pontos bilaterais localizados na borda súperolateral do meato auditivo externo (SLEAM) e o ponto médio-dorsal do forame magno (MDFM) para determinar o plano horizontal (SLEAM-ELSA), o plano sagital (perpendicular ao plano horizontal passando em ELSA e MDFM) e o plano coronal (perpendicular aos planos sagital e horizontal incluindo o ponto MDFM). A assimetria foi analisada com os pontos: mento, orbitário, pório, gônio, condílio, sela, espinha nasal anterior, processo coronoide e nasio. As distâncias, em centímetros, entre cada ponto e os três planos foram medidas diretamente no modelo 3D gerado, usando a barra de mensurações fornecida pelo software. Os resultados mostraram diferenças estatisticamente significantes no grau de assimetria para cada ponto avaliado entre os grupos controle e assimétrico. O grupo com assimetria demonstrou que o mento assimétrico foi acompanhado por

assimetria da espinha nasal anterior, favorecendo a aparência facial de simetria, porque ambos desviaram na mesma direção. As estruturas da base do crânio, como a sela e o nasio foram positivamente correlacionados e simétricos. Os resultados mostraram que nas reconstruções tridimensionais o gônio se mostrou como o ponto mais assimétrico em todos os indivíduos. Concluíram que o diagnóstico de assimetrias craniofaciais pode ser realizado por métodos radiográficos convencionais, entretanto, os métodos tridimensionais são necessários para um diagnóstico mais completo.

Leonardi et al. (2011) avaliaram as mudanças pós-tratamento das suturas circum-maxilares em pacientes tratados com expansão rápida da maxila (ERM). Utilizaram expansor palatino Hyrax em oito pacientes em crescimento (dois do gênero masculino e seis do feminino) com mal oclusões de Classe I, mordida cruzada posterior bilateral, deficiência maxilar transversa, abóbada palatina profunda e apinhamento dentário ao início do tratamento ortodôntico. Tomografias computadorizadas multislice foram realizadas antes da expansão rápida da maxila (T_0) e ao final da fase de expansão ativa (T_1) sem remoção do aparelho. As mensurações junto às suturas maxilares foram feitas diretamente no programa OsiriX Imaging. Todas as suturas circum-maxilares apresentaram aumento entre T_0 e T_1 determinado pela abertura da sutura, entretanto, as suturas mais afastadas da maxila mostraram um grau menor de desarticulação. Concluíram que as suturas que articulam mais diretamente com a maxila recebem uma força ortopédica maior proveniente da ERM quando comparadas com as suturas localizadas mais distante.

Moraes et al. (2011) avaliaram a assimetria craniofacial usando imagem cefalométrica 2D e tomografia computadorizada cone-beam, utilizando como padrão ouro as mensurações físicas. Dez crânios secos, intactos e sem nenhuma assimetria ou deformidade aparente das estruturas cranianas e, aparentemente com proporções anatômicas normais, foram obtidos junto ao Departamento de Medicina Oral, da Universidade de Washington, Seattle. Marcadores metálicos com diâmetro de 1,5 mm foram colocados em 17 pontos esqueléticos, representando estruturas médio-sagitais e bilaterais comumente utilizadas nas análises cefalométricas bidimensionais. Vinte mensurações, nos lados direito e esquerdo, tanto nas reconstruções 3D como nas radiografias 2D e diretamente no crânio foram

realizadas três vezes por um único avaliador perfazendo um total de 360 mensurações para cada crânio. As mensurações lineares em ambos os lados foram realizadas com o *software* Photoshop (versão 7.0, Adobe Systems, San José, Calif). As imagens tomográficas foram adquiridas com o CB MercuRay (Hitachi Medical, Tokyo, Japan). As imagens em formato DICOM produziram imagens volumétricas, e os cortes sagital, axial e coronal foram usados para mensuração, as quais foram realizadas nas projeções multiplanares após o alinhamento vertical do plano sagital mediano, da linha transporiônica e do plano de Frankfort horizontalmente. As distâncias físicas entre os pontos foram determinadas por um compasso digital com uma resolução de 0,01 mm (Ultra-cal IV 6”ou 150 mm, Fred V.Fowler, Newton, Mass) para determinar a distância real entre os pontos selecionados (padrão ouro). Dezoito das 20 mensurações, considerando os três métodos, tiveram menos de 1 mm de diferença entre os lados direito e esquerdo, exceto para N-Za e ENA-Za na radiografia frontal e no padrão ouro, e N-Co e A-Lo sobre a tomografia e a mensuração física. As diferenças entre as mensurações realizadas sobre as imagens tomográficas foram mais próximas às diferenças encontradas na mensuração física. Os resultados mostraram que o lado direito foi maior que o esquerdo para a maioria das distâncias avaliadas nos três métodos analisados, porém sem significância clínica. Na comparação entre os métodos, houve pouca concordância entre as imagens digitais 2D e as mensurações físicas e quase perfeita concordância entre as mensurações físicas e das tomografias. Concluíram que a tecnologia 3D tem vantagens sobre a digital 2D e tem o melhor potencial para avaliar quantitativamente a morfologia craniofacial.

Sicurezza et al. (2011) analisaram o volume e a largura orbitária em pacientes tratados com expansão rápida da maxila por meio da tomografia computadorizada. Avaliaram 30 pacientes (12 mulheres e 18 homens) tratados com expansor Hyrax por meio de tomografias realizadas imediatamente antes da expansão e após o período ativo de tratamento. Os arquivos DICOM foram exportados para o *software* OsiriX para a realização das mensurações orbitárias volumétricas e de largura. Os resultados do estudo, comparando mensurações antes e após a expansão rápida da maxila, indicaram aumentos pequenos mas estatisticamente significantes em ambas as dimensões, podendo concluir que a expansão rápida da maxila não

parece produzir alterações significativas na arquitetura normal dos ossos orbitários e é improvável que altere a anatomia normal da face.

Li et al. (2011) propuseram-se a estabelecer um método para avaliação tridimensional da maxila malformada usando tomografia computadorizada espiral em indivíduos adultos com fissura unilateral operada de lábio e palato. Utilizaram para o estudo imagens da maxila de 30 indivíduos com fissura labiopalatina unilateral operadas, sendo 17 homens e 13 mulheres com idades entre 16 e 24 anos, divididos igualmente quanto à lateralidade da fissura e 30 indivíduos sem fissura com distribuição similar de gênero e idade. Para a tomada das tomografias, todos os indivíduos foram mantidos em posição supina, com a linha média facial coincidente com o longo eixo do tomógrafo e o plano horizontal de Frankfort perpendicular ao soalho. As imagens foram tomadas desde a base do crânio até a borda inferior do corpo mandibular. As imagens axiais foram reconstruídas usando o *software* SimPlant versão 11.04 (Materialise). Um total de 35 pontos foram definidos e sua exatidão foi conferida sobre as reformatações multiplanares. O plano horizontal de referência (plano H) foi definido passando pelo ponto sela e paralelo ao plano horizontal de Frankfort construído pelos pontos porio, de ambos os lados, e orbitário esquerdo. O plano sagital mediano foi definido como o plano contendo os pontos sela e nasio e perpendicular ao plano horizontal H. O plano coronal foi construído como o plano contendo o ponto sela e perpendicular ao plano H e sagital mediano. Os três planos representaram o sistema de coordenadas 3D padrão. As distâncias de cada ponto aos planos de coordenadas 3D dos 30 pacientes com fissura foram correspondentes comparados com os dos 30 indivíduos sem fissuras. Os resultados indicaram que os pontos INM (ponto mais inferior da sutura nasomaxilar) bilaterais no perímetro da abertura piriforme foram assimétricos nas três direções; a distância dos pontos LPAC (ponto lateral da abertura piriforme), SPC (ponto médio da crista alveolar vestibular do canino superior) e Zm (ponto mais inferior sobre a sutura zigomático maxilar) foram diferentes dos seus correspondentes; a distância dos pontos SoFe' (ponto médio do forame sub-orbital) e SpR'(ponto médio do incisivo superior junto à crista alveolar labial) ao plano horizontal não foram iguais aos seus correspondentes; a distância do ponto Mx (maxilar) ao PSM foi diferente do seu correspondente, a distância do ponto MT (ponto mais ínfero-posterior da tuberosidade maxilar) aos planos coronal e sagital mediano foi diferente dos seus

correspondentes. Somente o ponto MA (maxilar anterior) foi simétrico ao seu correspondente MA' em todas as três direções. Comparados com indivíduos sem fissura, a maxila de ambos os lados, com e sem fissura, se mostraram hipodesenvolvidas na direção sagital, e a largura do lado operado teve maior amplitude. Os pontos localizados centralmente também se mostraram com desvios para traz e para fora e estavam subdesenvolvidos na direção ântero-posterior, porém a borda infraorbitária foi relativamente estável sem mudanças óbvias. Concluíram que a reconstrução 3D pode mostrar variações da maxila em ambos os lados, com e sem fissura, de indivíduos com fissura labiopalatina unilateral completa operadas quando comparados com indivíduos sem fissura.

Gateno et al. (2011) analisaram o efeito da assimetria facial sobre as mensurações cefalométricas bidimensionais e tridimensionais. Empregaram sete pontos cefalométricos comumente utilizados, formando um modelo básico da face, constituindo o grupo controle. Posteriormente, o modelo básico foi modificado para simular dez diferentes modelos geométricos, seis com assimetria maxilar e quatro com assimetria mandibular, onde foi aplicada a mesma análise que o grupo controle. As assimetrias foram construídas por rotação dos pontos maxilar e mandibular sobre o nasio à semelhança do que ocorre na prática clínica. As sete mensurações cefalométricas selecionadas representaram um grupo de condições geométricas relacionadas a forma, tamanho, posição e orientação, inclinação dos incisivos superiores e inferiores com o plano de Frankfort. Concluíram que na presença de assimetria facial, as mensurações de pontos projetados no PSM são superiores às mensurações diretas, entretanto as mensurações de tamanho realizadas em projeções 3D não se apresentam distorcidas.

Kim et al. (2011) realizaram um estudo para avaliar assimetria facial em tomografia computadorizada utilizando dois planos sagitais medianos diferentes. Um plano sagital mediano da face foi determinado empregando um ponto na crista galli e projetando-o perpendicularmente a uma linha horizontal conectando os pontos bilaterais zigomático frontal. Um segundo plano sagital mediano foi representado por uma linha intersectando a crista galli e o ponto médio entre os forames espinhosos, direito e esquerdo. Um total de 102 mulheres jovens com mal oclusões de classe III foram avaliadas usando TC espiral. O objetivo do estudo foi investigar a discordância

das analises cefalométricas dependendo da determinação do plano sagital mediano de referência utilizado sobre a TC computadorizada. Os planos sagitais craniano e facial foram definidos e a quantidade de desvio da maxila e da mandíbula foi calculada. Os resultados mostraram que os maxilares em relação ao plano sagital mediano craniano foram dez a 17 vezes mais desviados do que em relação ao plano sagital mediano facial (maxila- 17 vezes; mandíbula – 9,8 vezes). Desta forma, puderam concluir que o plano sagital mediano deve ser cuidadosamente determinado na analise cefalométrica 3D. Quando os pontos de referência na base média do crânio e a crista galli foram usados, os pontos médios dos maxilares se apresentaram mais desviados quando comparados com os pontos médios de referência na base craniana anterior e do esqueleto facial. Concluíram que os pontos de referência devem ser escolhidos de acordo com os objetivos do estudo, a estrutura anatômica de interesse e a metodologia do estudo.

Albuquerque et al. (2011) realizaram uma comparação entre TC *multislice* e TC *cone-beam* para determinar sua aplicação na avaliação volumétrica das fissuras orais. Utilizaram nove crânios secos humanos para realizar artificialmente defeitos ósseos na região da crista alveolar e palato duro, simulando fendas unilaterais transforame. Todos os defeitos ósseos foram preenchidos por cera. Os crânios foram submetidos à tomografia *multislice* e *cone-beam*. O volume da cera foi calculado pelo princípio de Archimedes, do deslocamento de água. Os resultados mostraram que tanto as tomografias computadorizadas pela técnica *multislice* quanto as por feixe cônico são técnicas altamente confiáveis na avaliação volumétrica dos defeitos ósseos nas regiões de rebordo alveolar e palato, e que, as duas modalidades de TC são importantes para o diagnóstico e os procedimentos terapêuticos de pacientes com fendas orais.

Tomasi et al. (2011) avaliaram a influência da inclinação de um objeto na confiabilidade e reprodutibilidade de mensurações lineares de mandíbula com o uso da TC por feixe cônico. Adicionalmente analisaram a reprodutibilidade de mensurações realizadas por três examinadores (dois estudantes de odontologia e um dentista) que foram treinados previamente ao estudo. As distâncias entre pontos anatômicos pré-definidos foram determinadas sobre uma mandíbula humana seca pelos três examinadores com um compasso manual com precisão de 0,1mm. Cada

um mediu três vezes e as médias foram consideradas como valores de referência. A mandíbula foi escaneada com o tomógrafo computadorizado de feixe cônico Planmeca Promax 3D (Planmeca Oy, Helsinki, Finland) em duas posições diferentes, com sua base paralela ao solo e em angulo de 45°. As distâncias foram medidas utilizando as ferramentas de mensuração do próprio *software*. As mensurações na mandíbula seca foram tomadas um mês antes das avaliações tomográficas. Estas foram repetidas quatro vezes em dois dias intercalados por três semanas. Um total de 240 mensurações foram registradas. Os resultados não mostraram diferenças significantes entre as mensurações obtidas pela tomografia com duas inclinações diferentes da mandíbula (média de 0,36mm para TCFC horizontal e 0,48mm para a TCFC 45°). O coeficiente de correlação intraclasse entre os examinadores foi 0,992mm, entre as sessões foi 0,990mm e entre as mensurações (tomografia e compasso) foi 0,992mm. Concluíram que ocorreu alta reprodutibilidade nas mensurações repetidas e alta confiabilidade das mensurações realizadas nas tomografias, independente da inclinação do objeto e da experiência do examinador.

AlHadid et al. (2011) compararam dois métodos de avaliação quantitativa de assimetria mandibular usando imagens volumétricas de tomografia computadorizada por feixe cônico. Consideraram assimetria clínica quando da presença de desvio do mento maior que 2,0mm ou na presença de inclinação do plano oclusal no início do tratamento ortodôntico. Tomografias computadorizadas por feixe cônico de 50 pacientes com assimetria mandibular foram obtidas com um escâner de feixe cônico NewTom 3G (Aperio Services,Sarasota, FL) com FOV de 12” produzindo *voxels* isotrópicos de 0,5mm que foram usados para adquirir o volume das imagens. O primeiro método consistiu da definição do plano sagital mediano (PSM), manualmente, por um observador, utilizando os pontos nasio, espinha nasal anterior e basio para cada paciente. O PSM resultante foi usado para criar imagens espelhadas de ambos os lados da mandíbula. O segundo método consistiu do espelhamento do volume total da imagem por rotação dos lados direito e esquerdo assentando a imagem espelhada na base craniana. As distâncias das superfícies entre as hemi-mandíbulas e as imagens espelhadas foram calculadas para nove regiões. Não encontraram diferenças estatisticamente significantes entre as mensurações das distâncias médias de superfície obtidas com os dois métodos e

quando compararam ambas as metades na maioria das áreas. Concluíram que ambas as técnicas de espelhamento de imagens forneceram quantificação similar de assimetria mandibular para a maioria das áreas, mas enfatizaram, que o método de espelhamento usando PSM é difícil para pacientes com condições que interferem com a posição dos pontos da linha média usados para definir o PSM tal como pacientes com fissura palatina, da mesma forma que a base do crânio não pode ser utilizada como referência quando apresenta assimetria.

Sun et al. (2011) analisaram o efeito da espessura óssea sobre as mensurações de altura óssea alveolar a partir de imagens de tomografia por feixe cônico. A proposta do estudo foi verificar a exatidão das mensurações de altura óssea alveolar em imagens tomográficas com diferentes espessuras ósseas e resoluções de imagens. Utilizaram seis mandíbulas de porco com seis meses de idade para medir, com paquímetro, a altura óssea alveolar entre orifícios de referência, realizados na mandíbula, e a crista alveolar, em seis pontos distintos, seguido pela digitalização em um *scanner* i-Cat em tamanho de voxel de 0,4 mm e 0,25 mm. Posteriormente, o osso alveolar vestibular foi desgastado nas regiões demarcadas em cerca de 0,5 a 1,5 mm, seguida por novas digitalizações. As imagens foram reconstruídas pelo *software* fornecido pela sistema i-Cat e exportadas em formato DICOM. As mensurações de altura e espessura ósseas a partir das imagens tomográficas foram realizadas usando o *software* Dolphin 3D (Dolphin Imaging and Management Solutions, Chatworth, Calif). Comparadas com as mensurações diretas, as mensurações pré-desgastes foram maiores, porém a diferença maior foi em relação a resolução 0,4 mm. Comparando as mensurações das imagens com resolução 0,4 e 0,25 mm, as mensurações com voxel de 0,25 mm foram significantemente menos superestimadas. Embora as mensurações a partir da resolução 0,25 tenham se mostrado muito próximas do padrão ouro, elas não foram tão melhores que as da resolução de 0,40mm. Concluíram que as mensurações de altura e espessura óssea obtidas em tomografia por feixe cônico apresentam de boa a excelente reprodutibilidade; quando a espessura óssea alveolar é maior que o tamanho do voxel (0,4 mm), as mensurações em altura do osso alveolar provavelmente serão superestimadas em 0,5 a 1 mm. Diminuindo o tamanho do voxel de 0,4 para 0,25 mm, pode melhorar a acurácia da mensuração óssea linear a partir de imagens tomográficas.

Schlicher et al. (2011) propuseram um estudo para quantificar a consistência e a precisão de pontos anatômicos localizados tridimensionalmente. A consistência e a precisão foram analisadas por nove ortodontistas que identificaram 32 pontos em tomografias computadorizadas por feixe cônico de 19 pacientes e o software Dolphin. Todos os examinadores foram calibrados com respeito às definições dos pontos e sobre o uso do programa e receberam um guia de referência com as definições e amostras das imagens dos pontos. A consistência em localizar os pontos e a precisão não diferiram significantemente entre os nove examinadores. O ponto sela túrcica foi o mais consistente e precisamente identificado. O ponto mais inconsistente foi o pório direito e o mais impreciso foi o orbitário direito. A definição do porio não incluiu sua descrição quanto à localização transversa, levando a uma inconsistência que foi devida à erros em um eixo, sugerindo que para a análise de dimensão transversa ele não deveria ser usado.

Jena et al. (2011) investigaram os efeitos da severidade da hipoplasia sagital da maxila sobre a assimetria mandibular em indivíduos com fissura unilateral de lábio e palato. A amostra foi selecionada entre indivíduos que iriam receber tratamento ortodôntico. Um total de 86 indivíduos com idades entre 15 a 25 anos, sendo 42 indivíduos sem fissura e 44 com fissura lábio palatina unilateral completa em diferentes graus de severidade de hipoplasia maxilar, sem história prévia de tratamento ortodôntico e sem doenças sistêmicas. Em indivíduos normais, chamados Grupo I, o angulo SN.M (centro da pré-maxila) foi $74,56^{o} \pm 3,51$ e a distância entre M a linha nasio-perpendicular foi -7,49 mm ± 2,55. Nos indivíduos com fissura que apresentaram hipoplasia menos severa, aos quais denominaram Grupo II, o angulo SN.M foi $\geq 71^{o}$ e a distância linear ponto M-Na perpendicular foi ≤ -10 mm. O Grupo III, com hipoplasia maxilar severa apresentou angulo SN.M $< 71^{o}$ e distância linear do ponto M ao nasio perpendicular ≥ -10 mm. As mensurações angulares e lineares foram determinadas em telerradiografias laterais de cabeça. Concluíram que o crescimento mandibular foi deficiente na lado da fissura, independente da severidade da hipoplasia de crescimento sagital da maxila. A assimetria mandibular foi significantemente maior entre indivíduos com fissuras unilaterais de lábio e palato nos quais o crescimento sagital da maxila foi próximo do normal, e a mandíbula foi quase simétrica entre indivíduos com fissura labiopalatina unilateral nos quais a hipoplasia de crescimento sagital da maxila foi muito severa.

Kim et al. (2012) avaliaram a precisão e a confiabilidade de mensurações de comprimento, em tomografia computadorizada com o *software* OsiriX, realizadas em joelhos de porcos congelados após confeccionarem cinco túneis trans-ósseos no fêmur. O comprimento entre os orifícios do túnel foram medidos com um compasso digital de alta precisão para estabelecer o padrão ouro, e também com o programa OsiriX no modo de reformatação multiplanar para posterior comparação. Todas as mensurações foram realizadas duas vezes por dois avaliadores. As diferenças médias entre as mensurações reais e as fornecidas pelo *software* foram menores que 0,1 mm para ambos avaliadores, e as diferenças máximas não excederam 0,3 mm. Desta forma, puderam concluir que as mensurações realizadas com o *software* OsiriX podem ser uma alternativa às mensurações reais, com menos que 0,3 mm de precisão e confiabilidade. Com o OsiriX e a tomografia computadorizada, clínicos e pesquisadores podem realizar mensurações anatômicas à distância em seus próprios consultórios.

Liedke et al. (2012) realizaram um estudo comparativo de mensurações cefalométricas obtidas de cefalogramas convencionais com cefalogramas obtidos de TC por feixe cônico de hemicranios (direito/esquerdo) e crânios totais. Utilizaram imagens de 30 pacientes que iniciaram tratamento ortodôntico, sem assimetria facial evidente, sendo nove homens e 21 mulheres, com média de idade de 17,5 anos. Obtiveram cefalogramas convencionais, tomografias totais do crânio e imagens de hemicranios (obtidas pela subtração de um hemicranio da imagem total recortada no plano médio sagital, sendo este determinado pelos pontos sela, espinha nasal anterior, espinha nasal posterior, nasio e mento). As imagens foram ajustadas usando uma escala milimétrica de forma a corrigir defeitos de ampliação dos filmes cefalométricos e assegurar que as proporções de todas as imagens fossem iguais e correspondentes àquelas dos pacientes. Três examinadores foram treinados e calibrados e o melhor deles foi escolhido para conduzir a pesquisa. O estudo mostrou que os cefalogramas dos hemicranios permitem uma representação independente dos lados direito e esquerdo, sem a sobreposição de estruturas bilaterais, possibilitando determinar sua real posição. Este método foi similar aos cefalogramas convencionais e os tomográficos do crânio total, demonstrando que todas imagens oferecem o mesmo desempenho diagnóstico. Concluíram que não existem diferenças entre cefalogramas convencionais e cefalogramas por tomografia

computadorizada por feixe cônico, total ou hemicraniana, considerando a performance diagnóstica e a reprodutibilidade da mensuração em pacientes clinicamente simétricos. Deve-se também considerar a exposição à radiação do paciente e desta forma, para a maioria dos casos, o diagnóstico deveria ser ainda realizado com cefalogramas convencionais.

Park et al. (2012) avaliaram a assimetria facial de uma amostra de 20 indivíduos com oclusão normal e de pacientes assimétricos com tomografia computadorizada cone-beam utilizando uma linha de referência horizontal de fácil uso nas imagens tridimensionais. A proposta do estudo foi comparar diferenças horizontais e verticais de pontos bilaterais em uma amostra de oclusão normal sem assimetria e pacientes Classe III com vários graus de assimetria e desta forma, encontrar um plano de referência transverso confiável, estável e de fácil uso em imagens 3D, que possa ser usado em casos de severa assimetria. Os grupos foram divididos em grupo 1 (oclusão normal), grupos 2, 3 e 4 com maloclusões de Classe III em ordem crescente de severidade da assimetria. As tomografias foram realizadas antes do tratamento ortodôntico com um *scanner* iCAT, FOV 200x400 mm, 120 Kvp, voxel de 0,4 mm. Os dados foram exportados em formato DICOM para o *software* InVivo Dental (Anatomage, San José, Calif) onde foram realizadas reconstruções 3D. Realizaram também, cefalogramas adicionais e radiografias panorâmicas. Todas as medidas foram realizadas pelo mesmo operador, duas vezes e em momentos distintos e intercalados por duas semanas. Todas as imagens TCFC foram reorientadas pela linha média facial, após estabelecer o PSM sobre os cortes axiais. A linha de referência horizontal utilizou o máximo contato das bordas inferiores do soalho orbitário. As diferenças verticais dos pontos bilaterais não foram estatisticamente significantes exceto para a mensuração em Ag (antegonial) mostrando que o grupo 4 (maior assimetria) teve diferença significantemente maior que os grupos 1 e 2. Todos os grupos tiveram diferenças médias similares entre os outros pontos. Quanto às diferenças horizontais, os grupos 1, 2 e 3 se apresentaram com diferenças estatisticamente significantes em relação ao grupo 4, indicando que o mesmo teve diferença horizontal menor que os outros grupos. Concluíram que todos os grupos tiveram padrão similar de assimetria no terço superior da face, enquanto que, no terço inferior, houve diferença estatisticamente significante na posição do ponto Ag entre os grupos. A linha transversa de referência utilizando o

ponto Z (ponto da sutura zigomática) ou Or 3D (orbitário em 3D) pode ser usado mesmo em pacientes com severa assimetria da maxila em fotos clínicas.

Nur et al. (2012) compararam mensurações realizadas em radiografias frontais convencionais com as frontais obtidas de tomografia computadorizada por feixe cônico com o objetivo de verificar se as mensurações obtidas em radiografias convencionais são comparáveis com as obtidas sobre as radiografias construídas. O estudo foi realizado com imagens de 30 pacientes adultos jovens, sendo 16 homens e 14 mulheres, com idades entre 18 e 23 anos. Demarcaram 23 pontos cefalométricos para analisar 21 variáveis cefalométricas, sendo 14 mensurações lineares, quatro angulares e três de proporções. Encontraram diferenças estatisticamente significantes para todas as mensurações exceto para a distância linear entre a crista galli e a espinha nasal anterior. Não ocorreram diferenças estatisticamente significantes entre as mensurações angulares e de proporcionalidade realizadas sobre radiografias frontais convencionais e as construídas na tomografia. Os resultados sugeriram que radiografias cefalométricas por feixe cônico não deveriam ser usadas para pesquisas longitudinais em casos onde somente registros bidimensionais do passado estejam disponíveis.

Baek et al. (2012) realizaram uma análise morfológica facial com o objetivo de classificar a assimetria facial usando tomografia computadorizada tridimensional. Incluíram no estudo 43 pacientes adultos (18 do gênero masculino e 25 do feminino) com assimetria facial e imagens tomográficas realizadas entre 2005 e 2009. Mensurações lineares, ângulos e planos de referencia já utilizados para análises cefalométricas foram utilizados para análise das tomografias, incluindo para a maxila o desvio da linha média superior, a inclinação maxilar e a discrepância da forma do arco. Para a mandíbula, analisaram o desvio do mento e o gônio em relação ao plano sagital mediano, a altura do ramo e a inclinação frontal do ramo. Os planos de referência utilizados foram o plano horizontal de Frankfort, passando pelos pontos orbitário e porio no lado direito; plano sagital mediano, definido como um plano passando pelos pontos: nasio, ponto médio do processo clinóide anterior e o basio; e o plano coronal definido como um plano perpendicular aos planos de Frankfort e sagital mediano passando pelo basio. Utilizaram 25 pontos para analisar assimetria facial. Os pontos médios do processo clinóide anterior, o basio, o nasio, a borda

incisal do incisivo maxilar e o mento foram pontos únicos porque se situaram próximo ou no centro da imagem. O lado mais curto ou desviado foi definido como o lado em que o mento desviou em relação ao plano sagital mediano. A assimetria maxilar vertical foi definida usando a distância dos pontos médios do *slot* do braquete do primeiro molar superior ao plano de Frankfort. Todas as mensurações foram repetidas pelo mesmo investigador com intervalo de uma semana, cujos resultados estatísticos mostraram alta confiabilidade. O grupo 1 incluiu indivíduos cuja assimetria era resultante de um desvio ou lateralização da mandíbula; o grupo 2 apresentou diferença significante entre altura do ramo mandibular direito e esquerdo com o mento desviado para o lado mais curto; o grupo 3 com assimetria atípica, incluindo desvio do mento para o lado mais curto, proeminência do ângulo goníaco no lado maior e inclinação maxilar reversa e o grupo 4 com indivíduos apresentando severa inclinação maxilar, diferença na altura do ramo mandibular e desvio do mento para o lado mais curto. Concluíram que o método diagnóstico de classificação ajudará no planejamento do tratamento de paciente com assimetria facial e pode ser usado para explorar a etiologia destas variantes de assimetria facial.

Damstra et al. (2012) realizaram uma comparação tridimensional entre planos sagitais medianos determinados por dois métodos, ou seja o convencional e um método morfométrico, baseado em aspectos faciais visíveis, para avaliação de assimetria craniofacial. Utilizaram tomografias computadorizadas por feixe cônico de 14 crânios secos, 9 simétricos e 5 assimétricos, com marcadores metálicos introduzidos em pontos anatômicos facilmente identificáveis na região supraorbitária e na ponte nasal. Seis planos sagitais medianos foram determinados, sendo três construídos utilizando pontos medianos do crânio e três construídos perpendicularmente ao plano horizontal de Frankfort intersectando dois pontos medianos. Posteriormente, foram comparados com o método morfométrico de construção do plano sagital mediano. Este consistiu inicialmente no espelhamento da imagem original com os pontos já demarcados. O plano sagital mediano morfométrico foi construído com a sobreposição do ponto mediano e o alinhamento dos pontos originais com os espelhados e uma linha intersectando o ponto mediano e os pontos médios entre cada par de pontos laterais demarcados. Verificaram que o plano sagital mediano construído com estruturas da linha média se assemelha muito ao plano morfométrico no grupo com simetria facial, embora tenham verificado uma

diferença média maior que 1 mm entre eles. Em ambos os grupos, os valores de plano sagital mediano construído utilizando o plano horizontal de Frankfort e pontos medianos (S, N, e ENA) e plano horizontal de Frankfort e o pontos Cg e os dois processos clinóides anteriores, foram clinicamente mais semelhantes aos valores morfométricos com uma diferença de menos que 1 mm. O grupo que utilizou pontos médios entre pontos bilaterais e o plano horizontal de Frankfort e o grupo que utilizou pontos em estruturas cranianas medianas, para construção do plano sagital mediano demonstrou diferenças clinicamente relevantes (>1mm) quando comparados com valores morfométricos, tanto para o grupo simétrico quanto para o assimétrico. Concluíram que existem diferenças clinicamente relevantes entre os diferentes planos sagitais medianos cefalométricos 3D e o verdadeiro plano de simetria baseado em aspectos faciais visíveis. O método morfométrico para determinar o plano sagital mediano dos crânios não afetados pela assimetria pode ser mais indicado para diagnóstico e planejamento das assimetrias craniofaciais.

Fudalej et al. (2012) investigaram a associação entre a assimetria nasolabial e a estética em crianças com fissura unilateral completa de lábio e palato. Utilizaram fotografias frontais e basais de 60 crianças com fissura labiopalatina unilateral completa já operadas e 44 crianças sem fissura para avaliar simetria e estética nasolabial. A assimetria nasolabial foi avaliada por um observador nos dois planos de visão. As fotos foram realizadas por uma câmera manual digital e cada imagem foi transferida para o programa Corel Draw v.11 (Corel Corp, Ottawa, Canadá) e orientada de modo que a linha intercantal tornou-se uma linha de referência horizontal (H1). A linha H2, paralela a H1 e uma vertical denominada “V” foram formadas para criar um sistema de linhas de referência. A linha H1 foi usada somente nas fotos frontais. Utilizaram pontos antropométricos para medir as distâncias em ambos os lados, com e sem fissura. O coeficiente de assimetria (CA) foi calculado para cada variável. Quatro ortodontistas classificaram a aparência do lábio e do nariz de acordo com uma escala de índice de estética variando de um a cinco. Os resultados mostraram que todas as mensurações em crianças com fissura operada mostraram uma diferença estatisticamente significante entre os lados, com e sem fissura, com exceção da distância da comissura labial à linha V. A forma nasal foi relacionada ao posicionamento mais alto do arco de cupido e o desvio do nariz foi associado com a posição vertical da comissura labial. Concluíram que o estudo teve

limitações que podem ter afetado os resultados, tais como: uso de câmera manual, um único observador e os grupos que não foram pareados quanto à idade e gênero.

Rocha (2012) avaliou o volume da fenda alveolar com tomografia computadorizada por feixe cônico em pacientes com fissura labiopalatina e o *software* OsiriX. Imagens de 30 pacientes com fissura labiopalatina (24 com fissuras unilaterais e seis com fissuras bilaterais) com média de idade de 9a 11m. Após a importação dos arquivos em formato DICOM, dois examinadores utilizaram ferramentas do *software* Osirix para mensurar os volumes das fendas alveolares. Houve elevado grau de reprodutibilidade e confiabilidade do método proposto. Concluiu que o *software* OsiriX é eficiente em mensurar o volume da fenda alveolar, o método proposto pode ser reproduzido e o volume médio das fissuras unilaterais é maior que o das bilaterais.

Aizenbud et al. (2012) apresentaram um novo método para expansão diferencial da área pré-maxilar em pacientes com fissura labiopalatina unilateral completa utilizando um quadrihélice reverso. A constrição maxilar, mais severa na região anterior, é uma característica frequente em pacientes fissurados e sua correção é um pré-requisito para o enxerto ósseo alveolar. Um dos aparelhos mais amplamente utilizados e que permite uma expansão diferenciada anterior e posteriormente é o quadrihélice. Em vista disso, os autores propuseram um aparelho quadrihélice modificado que se diferenciou do original pela inversão da localização das molas de ativação, com as bandas nos caninos decíduos e as molas de ativação posicionadas anteriormente aos dentes bandados de forma a exercer maior força expansora na região anterior dos segmentos maxilares. Os resultados mostraram expansão anterior maior que posterior 9,60[T5,24]mm e 5,5[T3,07]mm respectivamente. Os autores assumiram que o efeito ortopédico na região anterior da maxila nos indivíduos com fissura labiopalatina unilateral completa pode ser expresso por um deslocamento em bloco dos segmentos fissurados resultando em uma amplificação da fístula oro nasal e, desta forma, melhora o acesso para o enxerto ósseo na maxila afetada pela fissura. Concluíram que a abertura da fístula oro nasal pode indicar o efeito ortopédico do quadrihélice na região maxilar anterior dos pacientes afetados pela fissura.

Urbanova et al. (2013) estudaram a correlação entre estética nasolabial com simetria do esqueleto craniofacial em crianças com fissura unilateral completa de lábio e palato. O estudo foi realizado com radiografias cefalométricas posteroanteriores de 54 crianças com fissura labiopalatina unilateral completa e 54 crianças que necessitavam tratamento ortodôntico porém sem anomalias congênitas. Quatorze coeficientes de assimetria (CAs) foram calculados e 4 ângulos foram medidos. Quatro avaliadores analisaram a aparência nasolabial em fotografias de frente e de perfil classificando-os de acordo com o índice de Asher-McDade (grau 1 significando o mais estético e o grau 5 com a pior estética). Utilizaram um plano horizontal de referência (Lo-Lo')e um plano vertical partindo do ponto médio da linha horizontal e perpendicular ao mesmo. No grupo com fissura a maioria das variáveis demonstraram assimetria que não excedeu 10%, sendo que Na-V (nasio-linha vertical) e Mo-V (médio orbitário- linha vertical) mostraram assimetria maior que 10%. Os valores angulares indicaram pequena assimetria do ponto septo, ponto nasal anterior e ponto médio incisivo superior. O grupo com fissura e o grupo controle diferiram com respeito a três dimensões angulares e um coeficiente de assimetria (CA). A assimetria craniofacial tanto no grupo fissurado como no grupo controle demonstrou somente algumas diferenças estatisticamente significantes. Os pontos septo, espinha nasal anterior e incisivo superior mediano desviaram 1,7^{o}, 2° e 0,6^{o} a partir da linha média respectivamente para o grupo com fissura, sendo maior quando comparada ao grupo controle, porém estas diferenças foram relativamente pequenas com pouca importância clínica. O esqueleto craniofacial fora da área da fissura mostrou simetria comparável entre os grupos controle e fissurado. O estudo mostrou também boa simetria na região da fissura, o que pode ser resultado do protocolo cirúrgico e/ ou habilidade da equipe de cirurgia. Concluíram que existe fraca correlação entre simetria craniofacial esquelética e estética do nariz e lábio superior em crianças com fissura labiopalatina unilateral completa. Enfatizaram que a aparência nasolabial pode ser afetada mais pelo tamanho, forma e simetria do nariz do que propriamente pelos tecidos ósseos subjacentes.

Proposição

“A mente que se abre a uma nova idéia nunca
mais volta ao seu tamannho.”

Albert Einstein

3 PROPOSIÇÃO

O objetivo desta pesquisa foi avaliar as estruturas ósseas do terço médio da face de pacientes portadores de fissura labiopalatina unilateral completa por meio da tomografia computadorizada de feixe cônico, utilizando um software de código aberto – OsiriX™- DICOM Viewer.

Casuística - Material e Métodos

“A diferença entre o possível e o impossível está na vontade humana”.

Louis Pasteur

4 CASUÍSTICA - MATERIAL E MÉTODOS

4.1 Casuística

A amostra compreendeu 28 tomografias computadorizadas por feixe cônico que fazem parte das documentações ortodônticas de pacientes em atendimento no Ambulatório de Fissura Labiopalatina da Disciplina de Prótese Buco Maxilo Facial do Departamento de Cirurgia Prótese e Traumatologia Maxilo Faciais da Faculdade de Odontologia da Universidade de São Paulo.

Os pacientes se encontravam em fase final de preparo ortodôntico pré-enxerto ósseo alveolar, o qual consistiu de expansão maxilar utilizando um dispositivo ortodôntico até a obtenção de adequada relação transversal inter-arcos dentários. A média de idade dos pacientes foi de nove anos e seis meses, sendo 16 do gênero masculino e 12 do gênero feminino.

Esta pesquisa foi aprovada pelo Comitê de Ética em Pesquisa de Faculdade de Odontologia da Universidade de São Paulo sob o PARECER DE APROVAÇÃO FR 359228, protocolo 158/2010 (Anexo A) em 27 de Outubro de 2010.

4.2 Material

1. Ficha de identificação do paciente.
2. Vinte e oito CD-ROMS contendo arquivos no formato DICOM (Digital Image for Communication of Medicine) com imagens geradas por um tomógrafo computadorizado de feixe cônico da marca comercial I-cat (Imaging Sciences International, Philadelphia, EUA) que faziam parte das documentações ortodônticas dos pacientes do ambulatório da Disciplina de Prótese Buco Maxilo Facial.
3. Computador MacBook Pro com o sistema operacional MAC OS X Versão 10.6.8 com processador 2.4 GHz Intel Core 2 Duo, Memória 4GB 1067 MHz DDR3 da Apple Inc.

4. Software de processamento de imagens OziriX™ – DICOM Viewer Apple Inc, versão 3.7.1, 32 Bits, desenvolvido e mantido por Pixmeo, Genebra, Suíça.[1]

5. Software Microsoft Excel™ for Mac 2008.

4.3 Métodos

4.3.1 Seleção da amostra

Foram revisados os prontuários de pacientes do Ambulatório da Disciplina de Prótese Buco Maxilo Facial e selecionadas as documentações ortodônticas de crianças portadoras de fissuras labiopalatinas unilaterais completas, independente de raça e gênero.

Os critérios para a seleção das tomografias computadorizadas foram:

1. Presença de fissura labiopalatina unilateral completa, independente da lateralidade da fissura.
2. Sem manifestação clínica de características sindrômicas.
3. Fase de dentição mista.
4. Tomografias computadorizadas por feixe cônico realizadas após a expansão maxilar ortodôntica.
5. Tomografias computadorizadas por feixe cônico realizadas por um mesmo serviço radiológico [2].

O preparo ortodôntico foi realizado na Universidade de São Paulo, no ambulatório da Disciplina de Prótese Buco Maxilo Facial, Departamento de Cirurgia, Prótese e Traumatologia Maxilo Faciais. Todos os pacientes utilizaram o dispositivo ortodôntico quadrihélice, que promove a expansão maxilar, de forma a compatibilizar

---

[1] OsiriX TM – DICOM – software gratuito disponível ao público no endereço eletrônico: http://osirix-viewer.com

[2] Papaiz Associados. Diagnósticos por Imagem

as dimensões transversas inter-arcos com sobre-expansão do arco maxilar, o que é um pré-requisito para a enxertia óssea.

Desta forma obteve-se um total de 28 casos, que preencheram os critérios de seleção da amostra, sendo 19 pacientes com fissura do lado esquerdo e 9 com fissuras no lado direito, 16 do gênero masculino e 12 do gênero feminino (APÊNDICE A).

4.3.2 Transferência de arquivos

De posse do CD-ROOM de cada paciente, os arquivos no formato DICOM foram transferidos para o HD do computador Mac OS X versão 10.6.4 processador 2,4 GHz Intel Core 2 Due, com memória de 4 GB 1067 Mhz DDR3, Macintosh, Apple Inc.

4.3.3 Software

O aplicativo OsiriX™ – DICOM Viewer em sua versão 3.7.1. foi utilizado para a avaliação das estruturas ósseas do terço médio da face, o que permitiu uma análise comparativa tridimensional, entre o lado fissurado e o não fissurado.

Para melhor visualização das estruturas ósseas e a determinação mais exata dos pontos anatômicos optou-se por utilizar uma espessura dos cortes axiais de 300,00 µm (0,03cm). Determinou-se um Plano Sagital Mediano (PSM) para avaliação das assimetrias transversas e um Plano Coronal (PC) para o estudo das assimetrias sagitais do terço médio da face. Para avaliação das assimetrias verticais considerou-se como referência o número do corte axial referente a cada ponto anatômico avaliado e, a diferença aritmética entre os números dos cortes axiais de dois pontos homólogos forneceu uma estimativa das diferenças verticais.

Para minimizar erros e evidenciar melhor as estruturas a serem definidas, o estudo foi realizado sob luminosidade ambiente controlada, sem luz direta no monitor, em um ambiente livre de estímulos externos.

4.3.3.1 Pontos anatômicos de referência

A avaliação das estruturas ósseas foi possível após a demarcação de pontos anatômicos e a construção de planos de referência, definidos e baseados na morfologia do terço médio da face e da base do crânio, nos cortes tomográficos relacionados às regiões de interesse ao estudo.

Os pontos anatômicos necessários à esta pesquisa foram selecionados obedecendo os critérios estabelecidos por Sassouni e Forrest (1971), Hwang et al (2006), Kwon et al (2006), Suri et al (2008), Moreira et al (2009), Nagasao et al (2009a), Brown et al (2009), Tziavaras et al (2010), Kim et al (2011), Li et al (2011) e Nur et al (2012) (Figura 4.1).

Pontos ímpares (medianos)

Cg (crista galli)

Ponto médio entre as paredes laterais da base da crista galli em sua região mais constrita.

S (sela túrcica)

Ponto localizado no centro geométrico da sela túrcica.

Ba (basio)

Ponto médio da margem anterior do forame magno.

Pontos pares (bilaterais)

Zf/ Zf' (zigomático frontal)

Ponto situado na intersecção da sutura frontozigomática com o contorno orbitário externo. Zf - lado normal; Zf'- lado da fissura.

Zy / Zy' (zigomático)

Ponto localizado junto à borda lateral externa do centro da raiz do arco zigomático. Zy - lado normal; Zy'- lado da fissura.

Cn / Cn' (cavidade nasal)

Ponto localizado na superfície mais externa da parede lateral da abertura piriforme. Cn - lado normal; Cn' - lado da fissura.

J / J' (jugal)

Ponto localizado na intersecção do contorno externo da tuberosidade maxilar e o contorno inferior do processo zigomático. J - lado normal; J' - lado da fissura.

Or / Or' (Orbitário)

Ponto mais inferior do rebordo inferior da cavidade orbitária. Or - lado normal; Or'- lado da fissura.

Po/ Po' (Porio)

Ponto mais superior e externo do meato acústico externo. Po - lado normal; Po'- lado da fissura.

Nm/ Nm' (nasomaxilar)

Ponto situado no limite inferior da sutura nasomaxilar. Nm - lado normal; Nm'- lado da fissura.

Fe/ Fe' (Forame espinhoso)

Ponto situado no centro do forame espinhoso. Fe – lado normal; Fe'- lado da fissura.

Para a demarcação dos pontos anatômicos e dos planos de referência contemplou-se primeiramente as reconstruções multiplanares e, posteriormente, os cortes axiais iniciais.

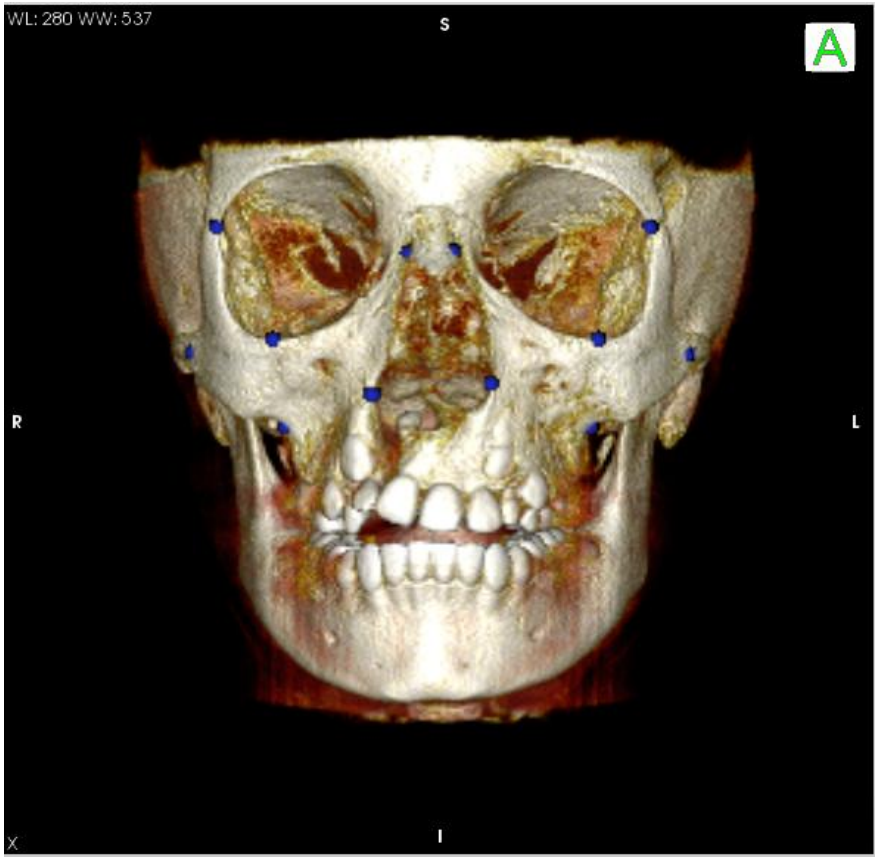

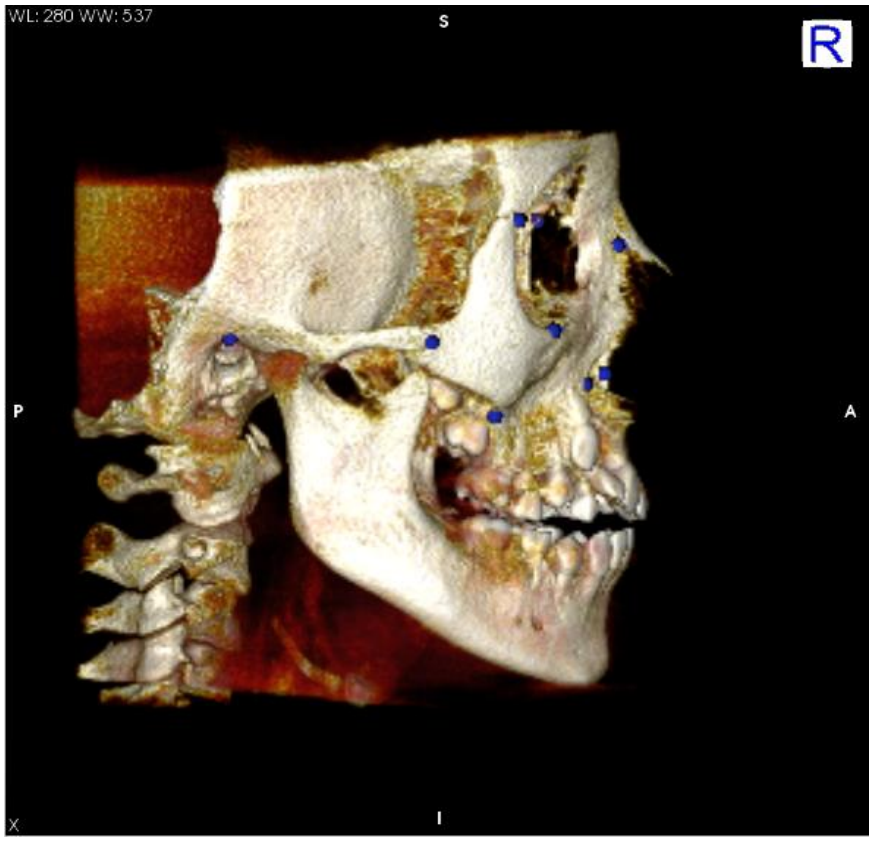

Figura 4.1 – Figura ilustrativa dos pontos anatômicos de referência

4.3.3.2 Demarcação dos pontos anatômicos de referência

Inicialmente os pontos Crista galli (Cg), Sela (S) e Basio (Ba) foram identificados para orientar a construção do Plano Sagital Mediano (PSM). Cada ponto foi demarcado individualmente no corte axial das reconstruções multiplanares (2D-Orthogonal MPR), com o auxílio da visualização simultânea nos planos coronal e sagital por meio do sistema de coordenadas cartesianas do próprio software (figuras 4.2 e 4.3).

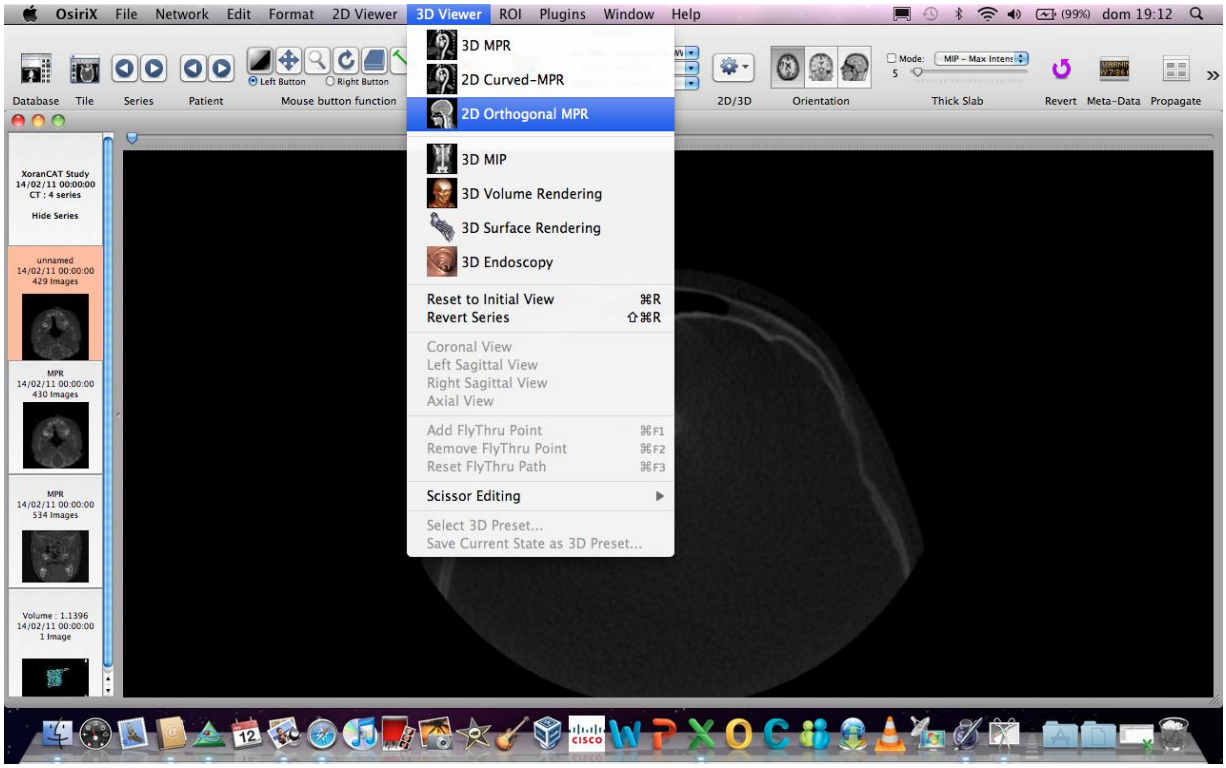

Figura 4.2 - Seleção do modo de visualização 2D Orthogonal MPR (reconstruções multiplanares) para identificação das estruturas de interesse à pesquisa

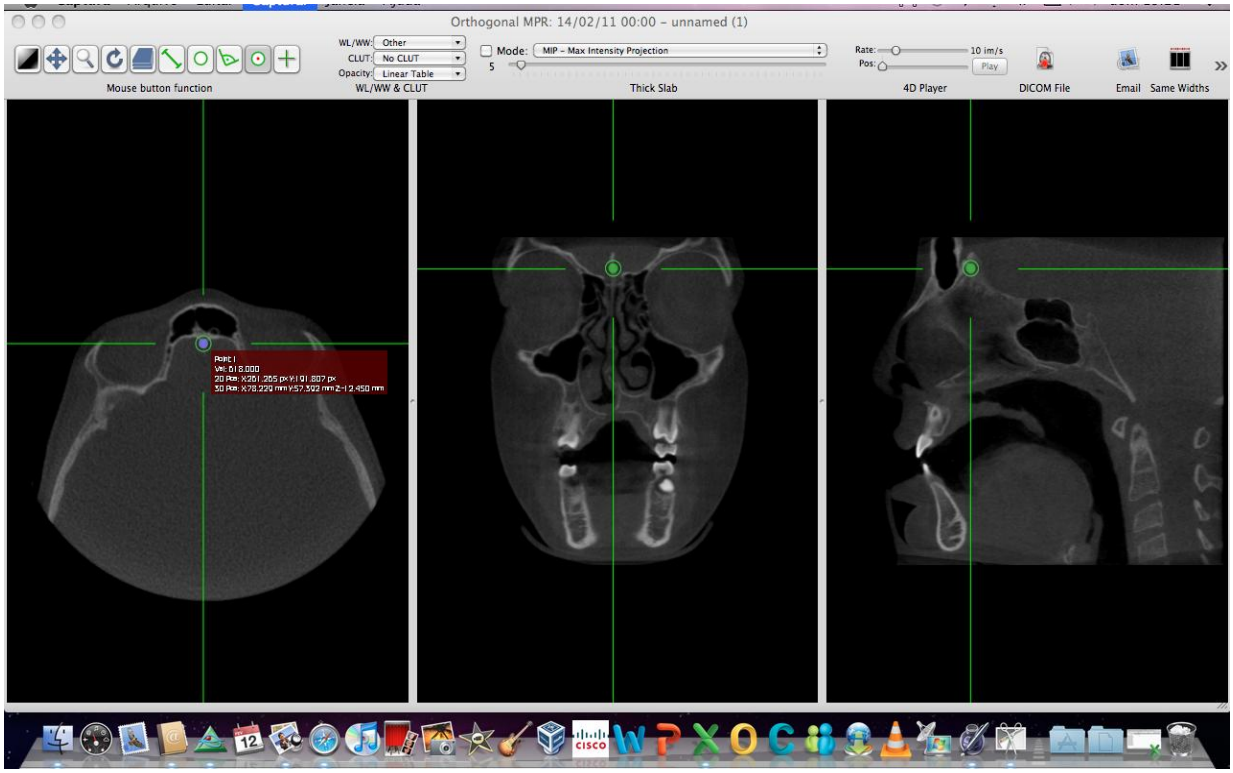

Figura 4.3 - Demarcação do ponto Cg (crista galli) no corte axial. Modo de visualização 2D Orthogonal MPR (reconstruções multiplanares)

Cada ponto demarcado nesta fase (Cg, S e Ba) foi transferido automaticamente para o corte axial inicial da tela do programa, sendo que inicialmente por meio da seleção da ferramenta “ROI” seguida por “ROI info.....” (figura 4.4) foi possível identificar esses pontos e posteriormente com a ferramenta “ROI” seguida de “PROPAGATE SELECTED ROI.....” transportá-los para todos os cortes axiais (figuras 4.5 e 4.6). Desta forma conseguiu-se determinar, posteriormente, o Plano Sagital Mediano.

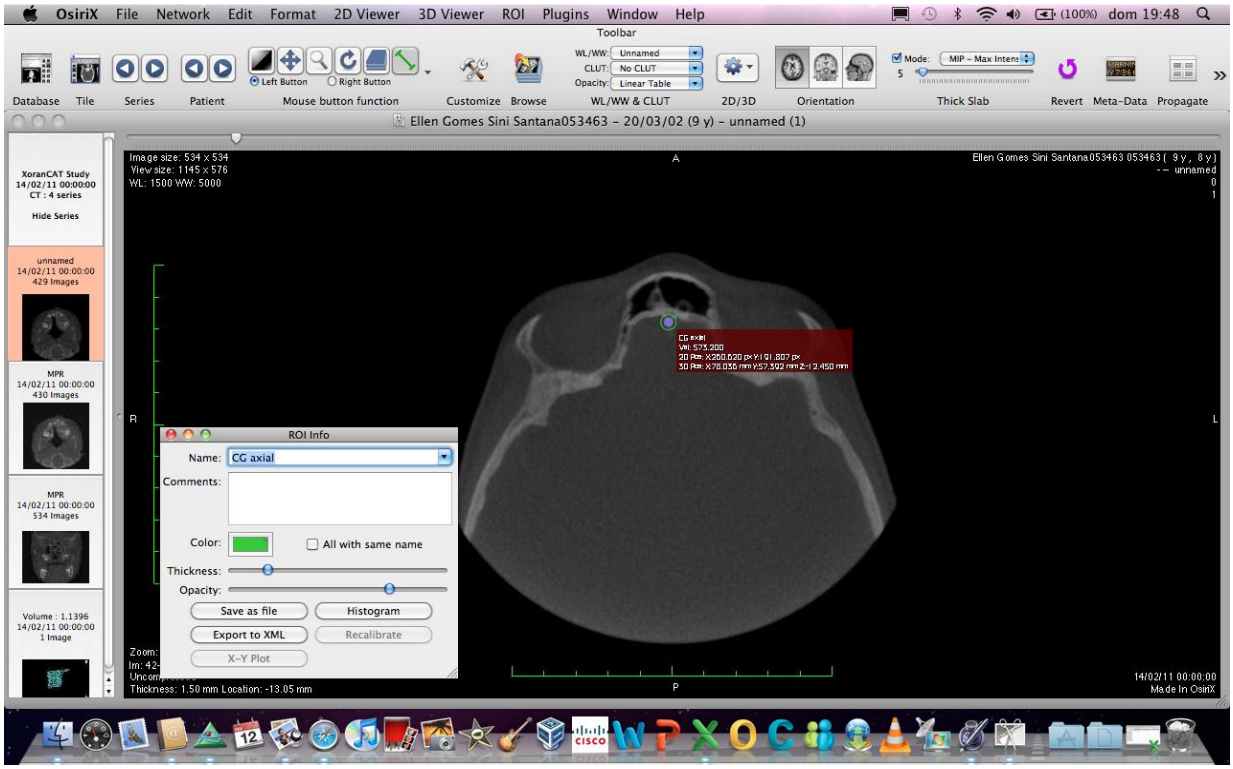

Figura 4.4 - Identificação do ponto Cg na imagem axial original. (ROI info.....)

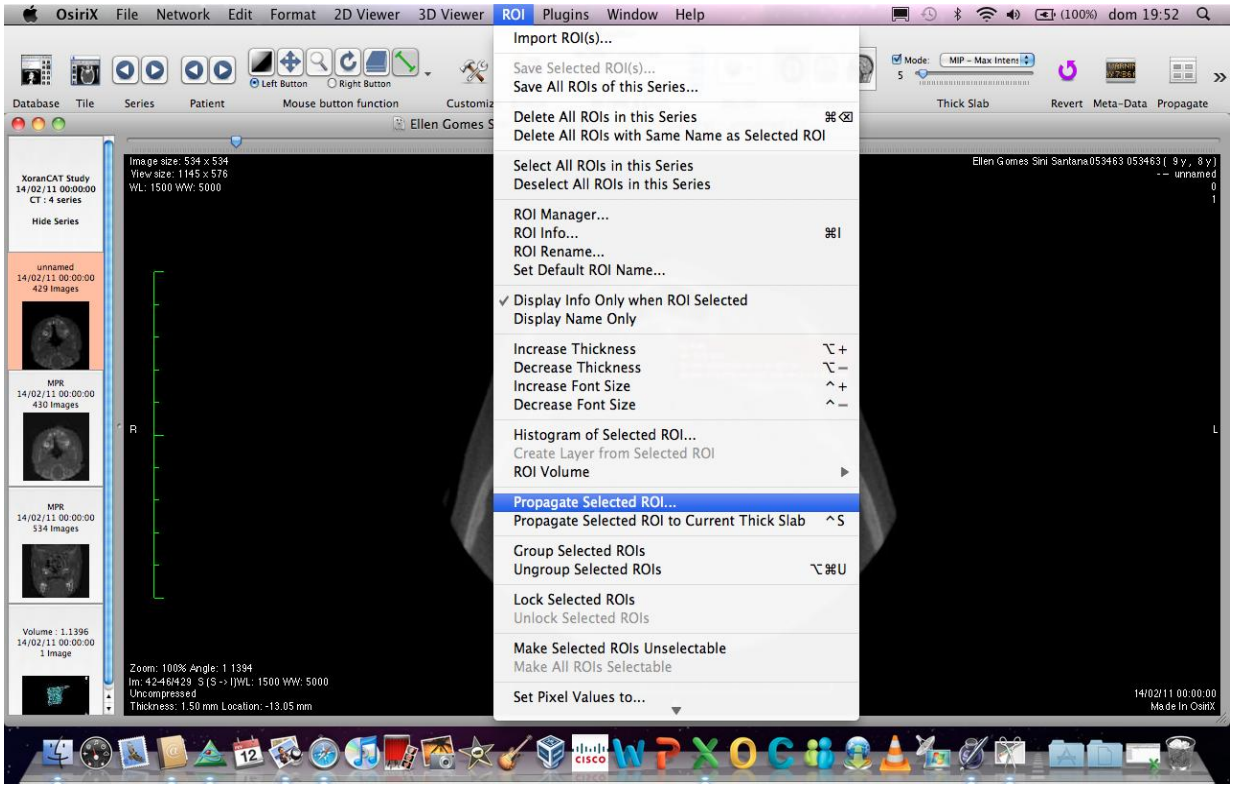

Figura 4.5 - Propagação do ponto selecionado a todos os cortes axiais originais da tomografia - passo 1

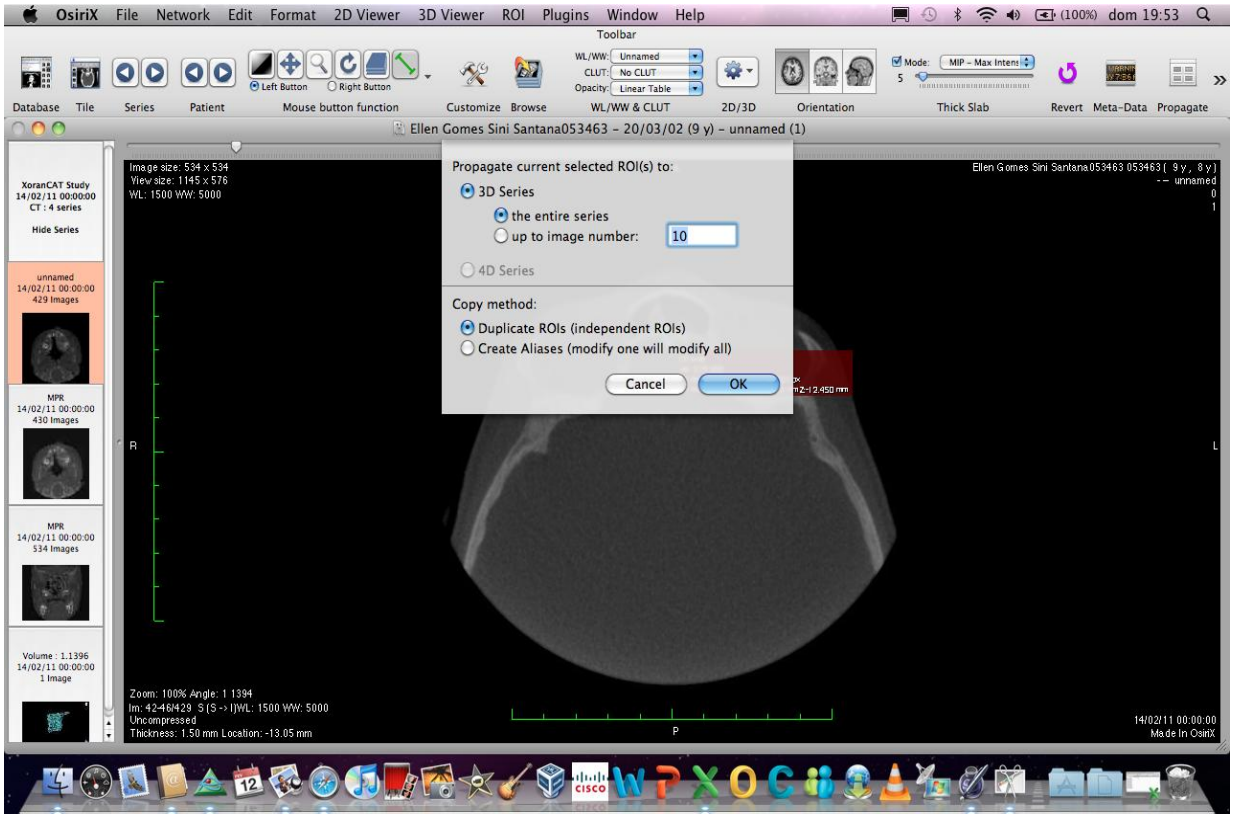

Figura 4.6 - Propagação do ponto selecionado a todos os cortes axiais originais da tomografia - passo 2

Os pontos anatômicos pares (bilaterais) foram demarcados à semelhança dos pontos medianos, entretanto estes não foram transportados para os demais cortes axiais (figura 4.7).

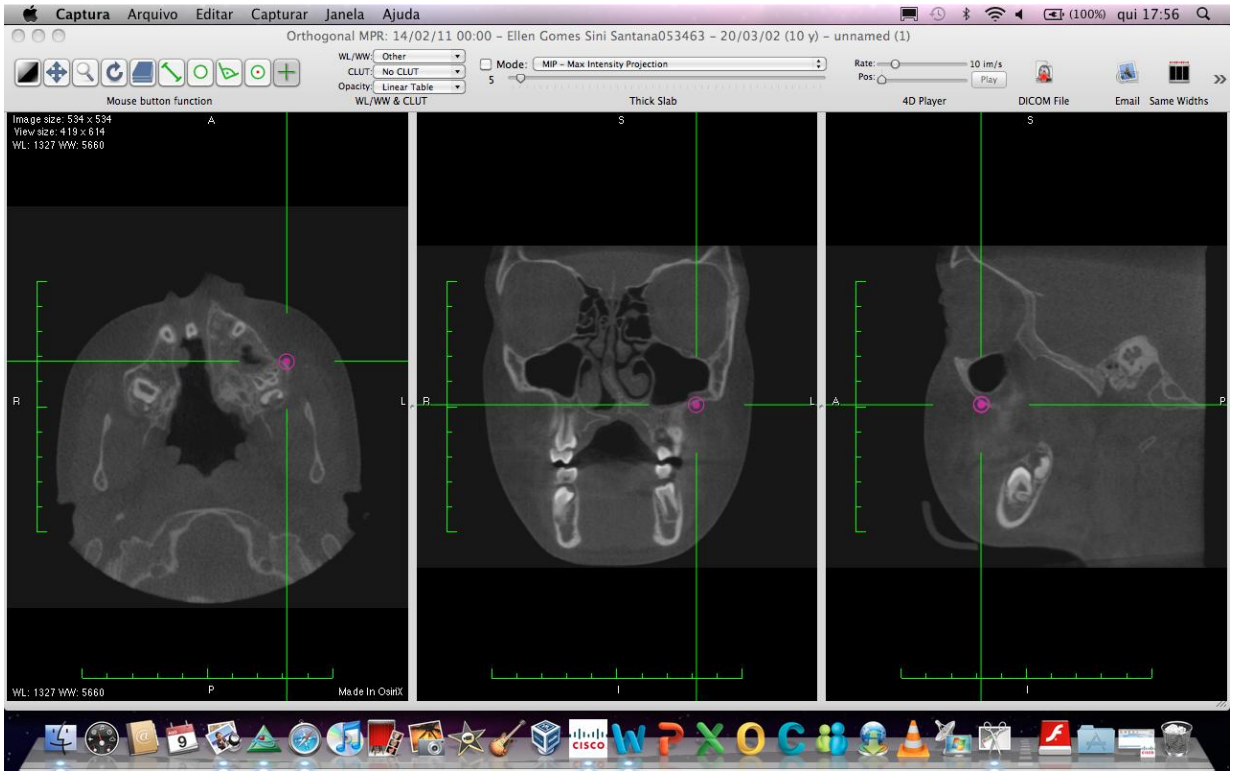

Figura 4.7- Demarcação dos pontos bilaterais. Exemplo: ponto “J”

4.3.3.3 Construção do Plano Sagital Mediano nos cortes axiais

Com os pontos medianos propagados em todos os cortes axiais conseguiu-se um alinhamento dos mesmos para que pudesse representar virtualmente o Plano Sagital Mediano (figura 4.8).

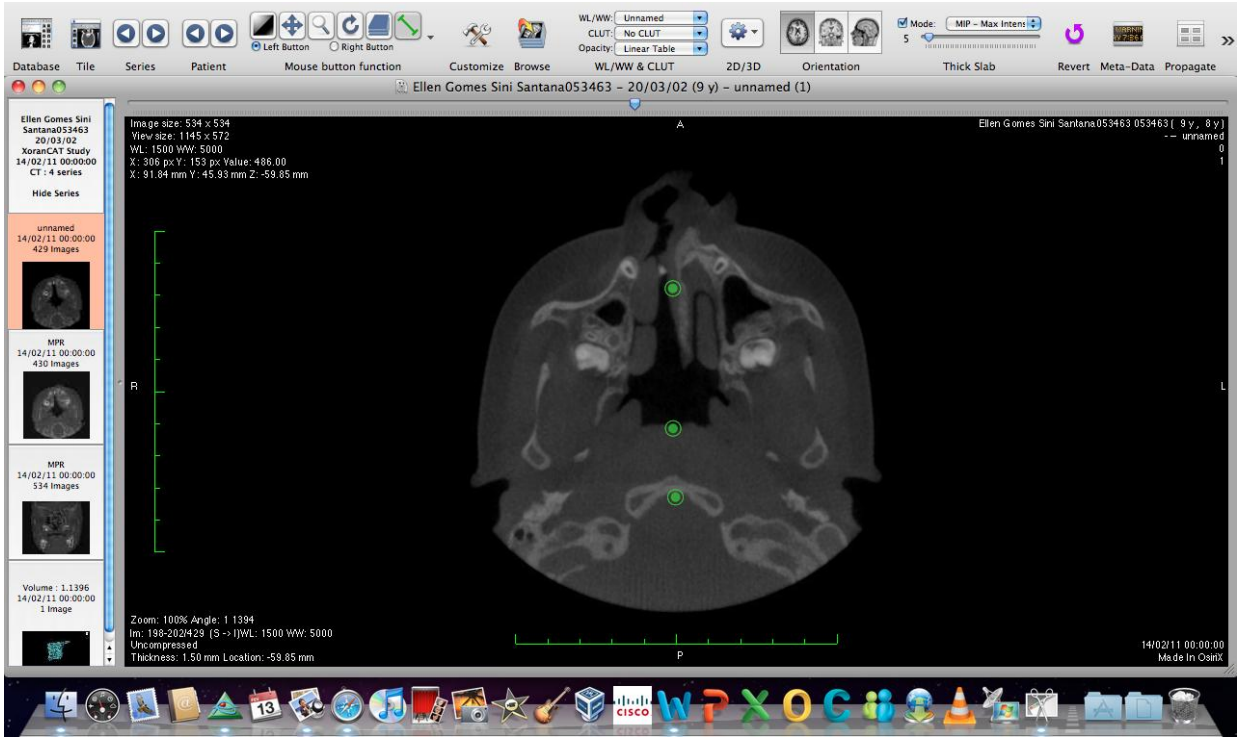

Figura 4.8 - Alinhamento dos pontos

A representação do Plano Sagital Mediano no corte axial, foi realizada pela construção de um segmento de reta empregando-se a ferramenta “Length”, localizada no menu superior, intersectando os três pontos medianos (figuras 4.9 e 4.10). Uma vez desenhada sua representação gráfica, esta foi propagada para todos os cortes axiais.

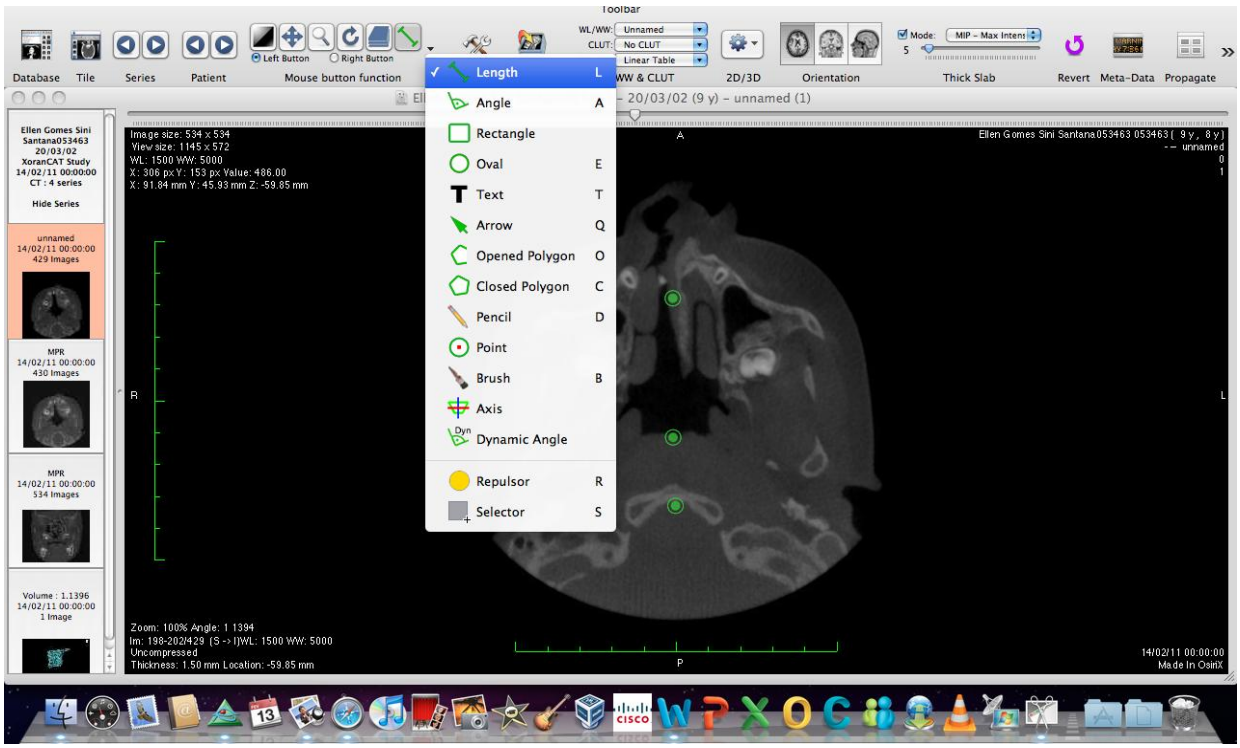

Figura 4.9 - Ferramenta utilizada para determinação do Plano Sagital Mediano

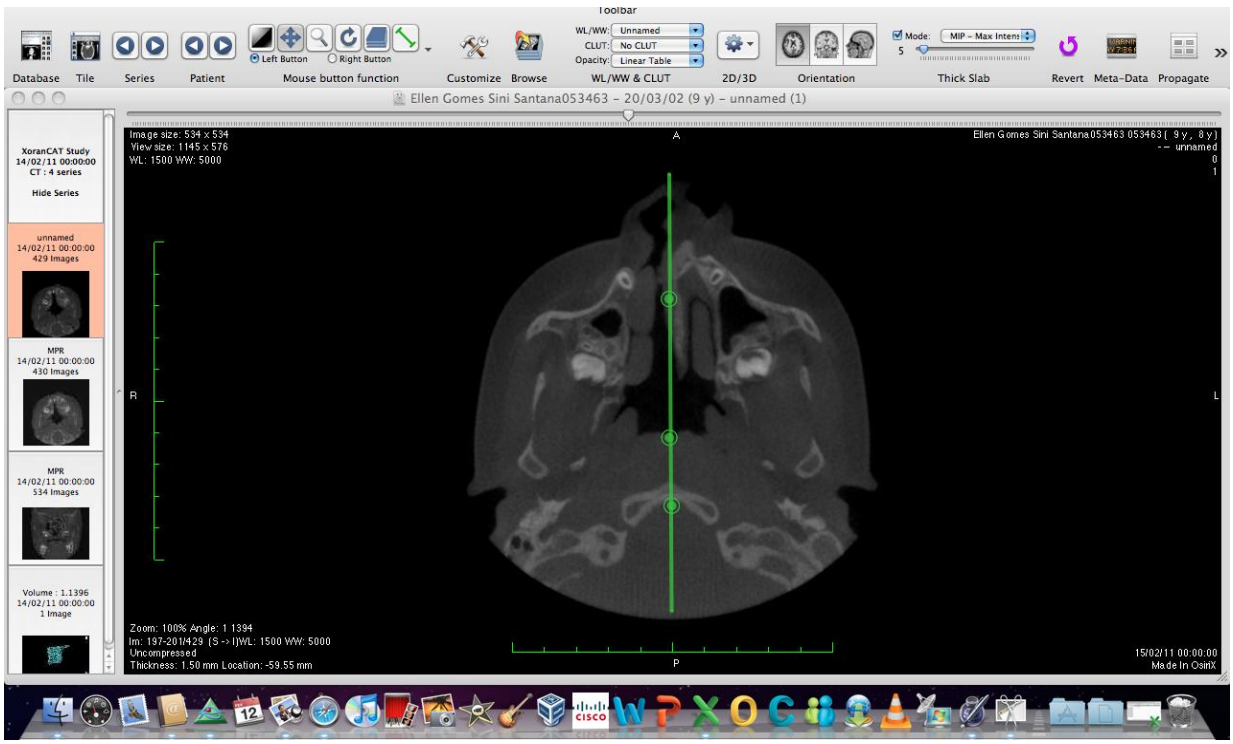

Figura 4.10 – Demarcação do Plano Sagital Mediano

4.3.3.4 Construção do Plano Coronal nos cortes axiais

No corte axial, um segmento de reta intersectando os dois pontos bilaterais, Fe e Fe', e perpendicular ao Plano Sagital Mediano, representou o plano de referência coronal (Figura 4.11).

Na eventualidade de os dois pontos do forame espinhoso, direito e esquerdo, não serem visualizados no mesmo corte coronal, considerou-se como referência o forame espinhoso localizado no lado sem fissura labiopalatina. Quando os pontos se situaram em planos axiais distintos, houve necessidade de propagá-los para todos os cortes axiais.

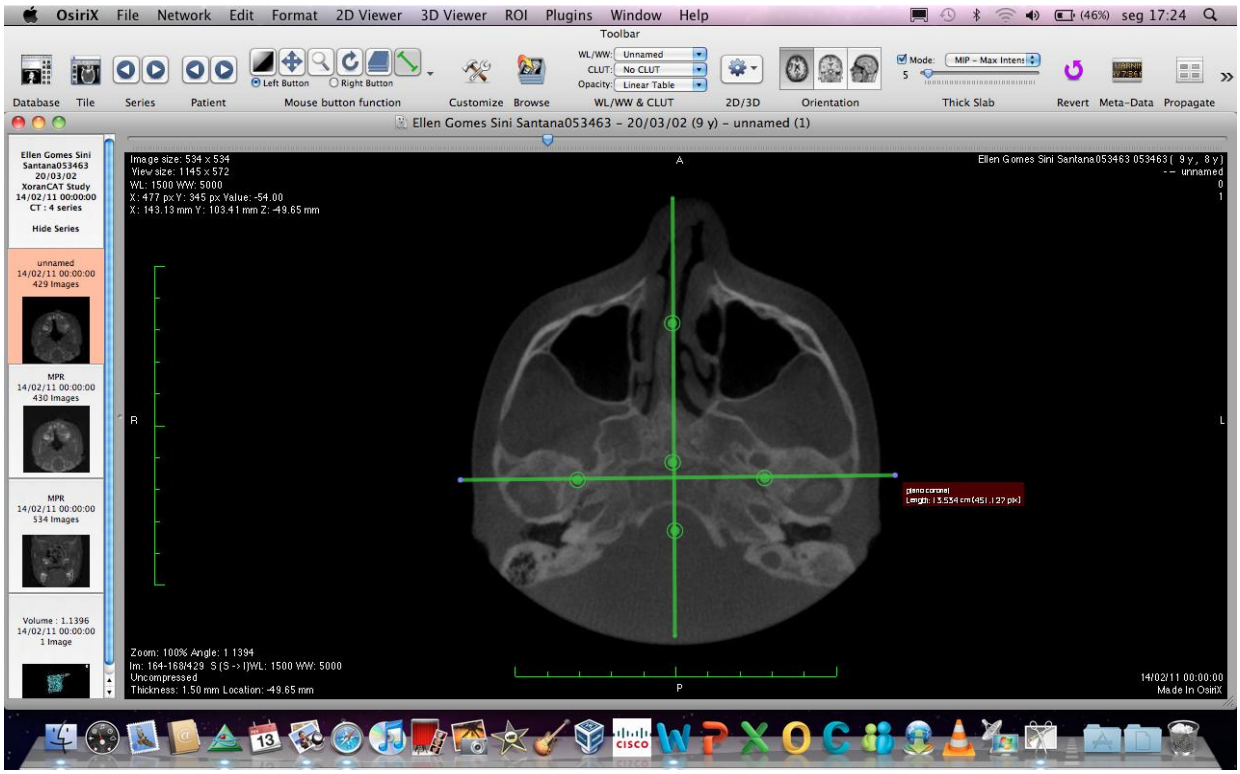

Figura 4.11 - Demarcação do Plano Coronal

4.3.4 Mensurações faciais

4.3.4.1 Mensurações transversas

Sobre os cortes axiais, foram mensuradas as distâncias lineares entre cada ponto lateral e o plano sagital mediano construído, igualmente para a hemi-face fissurada e a hemi-face sem fissura (Figura 4.12).

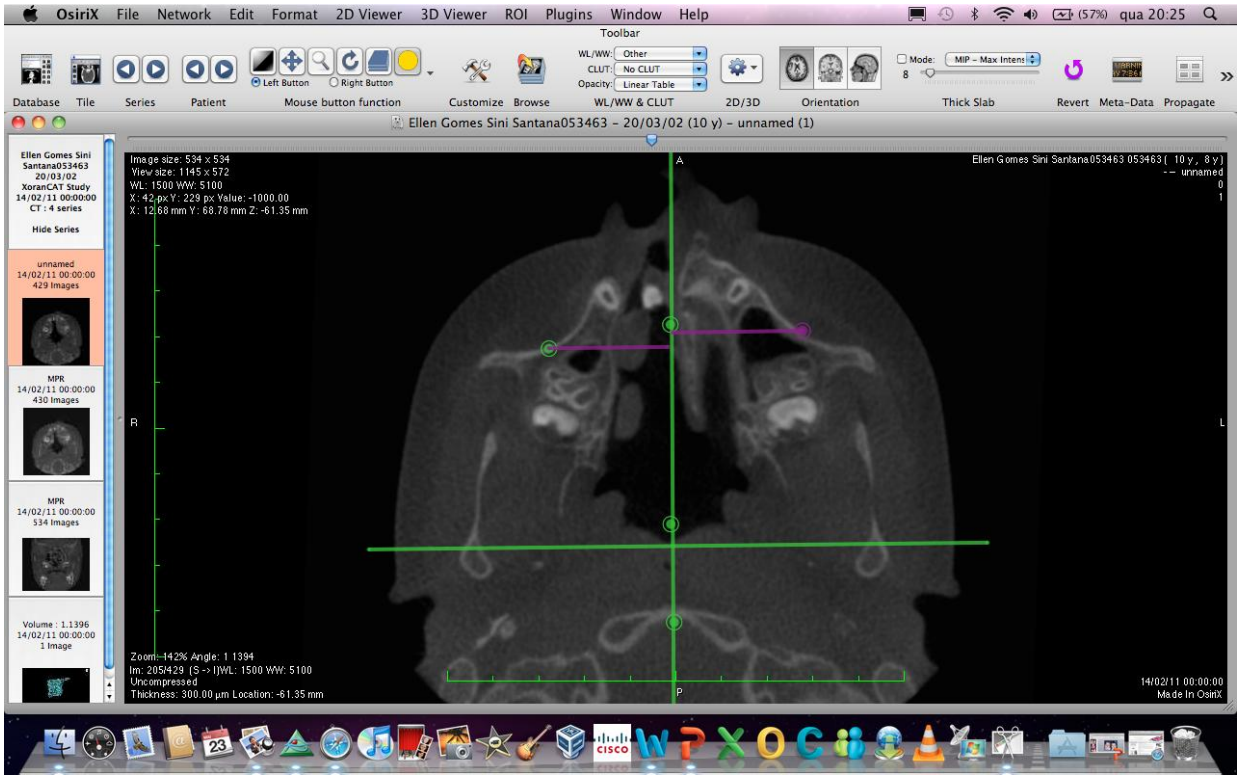

Figura 4.12 - Mensuração transversal do ponto J' e J ao PSM

4.3.4.2 Mensurações sagitais

Sobre os cortes axiais, foram mensuradas as distâncias lineares entre cada ponto lateral e o Plano Coronal construído, igualmente para a hemi-face fissurada e a hemi-face sem fissura (Figura 4.13).

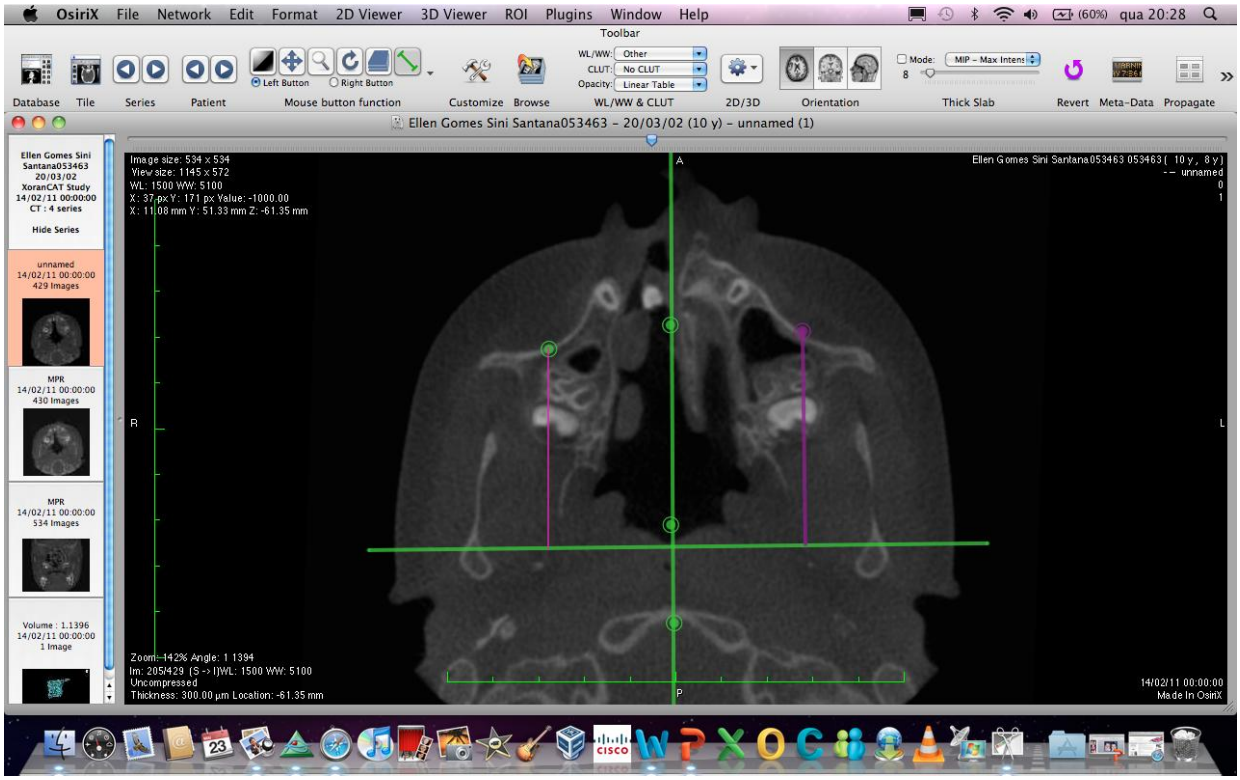

Figura 4.13 - Mensuração sagital do ponto J' e J ao Plano Coronal

4.2.4.3 Mensurações verticais

Sobre os cortes axiais, foram registrados e tabulados o número do corte axial correspondente a cada ponto anatômico localizado, para ambos os lados, com e sem fissura. A subtração dos valores dos cortes para cada par de pontos determinou a diferença vertical entre os pontos baseada somente em número de cortes. Desta forma, a diferença forneceu apenas uma estimativa das diferenças verticais entre as hemifaces, com e sem fissura por restrição do programa utilizado.

4.3.5 Tratamento estatístico

As mensurações, em unidades de centímetros, e os números dos cortes axiais correspondentes a cada ponto, foram registradas em fichas específicas para cada paciente (Apêndice B). Os dados foram transferidos às fichas projetadas no

Software Microsoft Excel® for Mac 2008, para as mensurações transversais, sagitais e verticais quanto ao número de cortes (Apêndices C, D e E).

A confiabilidade intra-examinador foi avaliada tomando-se aleatoriamente 10 tomografias e realizando duas medidas de cada variável estudada, pelo pesquisador (Ex 1), com intervalos de, no mínimo, 1 semana entre as mensurações (Ex 1-a e Ex1-b) e comparando posteriormente pelo Teste dos Postos Sinalizados de Wilcoxon, para as amostras relacionadas (Tabelas 4.1, 4.2 e 4.3).

Tabela 4.1 - Avaliação transversal - *Teste dos Postos Sinalizados de Wilcoxon*, com o intuito de verificar possíveis diferenças entre os dois momentos de observação para o mesmo examinador (Ex 1-a e Ex 1-b)

Par de Variáveis	n	Média	Desvio-padrão	Mínimo	Máximo	Percentil 25	Percentil 50 (Mediana)	Percentil 75	Sig. (p)
Zf-PSM Ex1-a fis	10	4,513	0,172	4,238	4,862	4,395	4,519	4,603	0,327
Zf-PSM Ex1-b fis	10	4,501	0,149	4,265	4,750	4,417	4,499	4,587	
Zf-PSM Ex1-a n-fis	10	4,557	0,171	4,377	4,822	4,390	4,525	4,717	0,263
Zf-PSM Ex1-b n-fis	10	4,589	0,173	4,346	4,867	4,393	4,626	4,711	
Nm-PSM Ex1-a fis	10	0,449	0,146	0,184	0,695	0,360	0,459	0,549	0,400
Nm-PSM Ex1-b fis	10	0,463	0,145	0,236	0,695	0,306	0,484	0,570	
Nm-PSM Ex1-a n-fis	10	0,621	0,147	0,408	0,818	0,478	0,658	0,741	0,327
Nm-PSM Ex1-b n-fis	10	0,642	0,163	0,366	0,859	0,494	0,623	0,789	
Or-PSM Ex1-a fis	10	3,218	0,204	2,874	3,564	3,071	3,225	3,346	0,263
Or-PSM Ex1-b fis	10	3,251	0,219	2,936	3,668	3,071	3,276	3,379	
Or-PSM Ex1-a n-fis	10	3,380	0,263	2,874	3,790	3,167	3,417	3,581	0,575
Or-PSM Ex1-b n-fis	10	3,365	0,259	2,834	3,616	3,156	3,417	3,604	
Po-PSM Ex1-a fis	10	4,732	0,197	4,557	5,162	4,592	4,651	4,862	0,036
Po-PSM Ex1-b fis	10	4,903	0,337	4,533	5,615	4,657	4,807	5,109	
Po-PSM Ex1-a n-fis	10	4,827	0,260	4,343	5,068	4,674	4,925	5,027	0,208
Po-PSM Ex1-b n-fis	10	4,904	0,231	4,609	5,291	4,729	4,850	5,119	
Zy-PSM Ex1-a fis	10	5,163	0,216	4,819	5,625	5,035	5,137	5,237	0,859
Zy-PSM Ex1-b fis	10	5,161	0,229	4,906	5,696	5,019	5,096	5,268	
Zy-PSM Ex1-a n-fis	10	5,247	0,262	4,862	5,720	5,052	5,260	5,393	0,735
Zy-PSM Ex1-b n-fis	10	5,243	0,249	4,862	5,720	5,055	5,248	5,385	
Cn-PSM Ex1-a fis	10	1,185	0,185	0,934	1,571	1,056	1,141	1,291	0,624
Cn-PSM Ex1-b fis	10	1,162	0,178	0,989	1,609	1,033	1,149	1,210	
Cn-PSM Ex1-a n-fis	10	1,256	0,267	0,820	1,650	0,990	1,343	1,415	0,726
Cn-PSM Ex1-b n-fis	10	1,274	0,225	0,868	1,602	1,046	1,362	1,400	
J- PSM Ex1-a fis	10	3,001	0,285	2,654	3,507	2,754	3,000	3,251	0,612
J-PSM Ex1-b fis	10	3,005	0,297	2,634	3,409	2,673	3,048	3,265	
J-PSM Ex1-a n-fis	10	3,081	0,220	2,711	3,336	2,913	3,174	3,219	0,612
J-PSM Ex1-b n-fis	10	3,055	0,202	2,654	3,372	2,946	3,070	3,186	

Tabela 4.2 - Avaliação sagital - *Teste dos Postos Sinalizados de Wilcoxon*, com o intuito de verificar possíveis diferenças entre os dois momentos de observação para o mesmo examinador (Ex 1-a e Ex 1-b)

Par de Variáveis	n	Média	Desvio-padrão	Mínimo	Máximo	Percentil 25	Percentil 50 (Mediana)	Percentil 75	Sig. (p)
Zf-PC Ex1-a fis	10	4,295	0,546	3,473	5,267	3,907	4,289	4,649	0,575
Zf-PC Ex1-b fis	10	4,297	0,519	3,473	4,994	3,854	4,292	4,722	
Zf-PC Ex1-a n-fis	10	4,363	0,340	3,820	4,782	4,041	4,470	4,644	0,069
Zf-PC Ex1-b n-fis	10	4,301	0,299	3,809	4,669	4,007	4,394	4,514	
Nm-PC Ex1-a fis	10	6,471	0,371	5,903	7,108	6,155	6,531	6,700	0,327
Nm-PC Ex1-b fis	10	6,429	0,412	5,853	7,100	6,025	6,503	6,716	
Nm-PC Ex1-a n-fis	10	6,507	0,377	5,884	6,978	6,181	6,593	6,808	0,674
Nm-PC Ex1-b n-fis	10	6,455	0,391	5,953	7,075	6,024	6,527	6,743	
Or-PC Ex1-a fis	10	5,333	0,431	4,720	6,200	4,876	5,423	5,507	0,093
Or-PC Ex1-b fis	10	5,197	0,414	4,604	5,878	4,852	5,141	5,542	
Or-PC Ex1-a n-fis	10	5,361	0,269	5,035	5,883	5,148	5,275	5,538	0,069
Or-PC Ex1-b n-fis	10	5,222	0,296	4,866	5,691	4,992	5,131	5,550	
Po-PC Ex1-a fis	10	1,512	0,369	0,991	2,059	1,225	1,491	1,789	0,889
Po-PC Ex1-b fis	10	1,524	0,390	1,004	2,059	1,134	1,578	1,853	
Po-PC Ex1-a n-fis	10	1,444	0,160	1,171	1,712	1,345	1,441	1,582	0,327
Po-PC Ex1-b n-fis	10	1,498	0,217	1,145	1,821	1,343	1,557	1,621	
Zy-PC Ex1-a fis	10	2,672	0,638	1,989	4,034	2,053	2,573	3,108	0,674
Zy-PC Ex1-b fis	10	2,577	0,561	1,607	3,293	2,196	2,538	3,205	
Zy-PC Ex1-a n-fis	10	2,709	0,339	2,347	3,493	2,453	2,627	2,923	0,263
Zy-PC Ex1-b n-fis	10	2,645	0,281	2,200	3,100	2,453	2,611	2,839	
Cn-PC Ex1-a fis	10	6,044	0,462	5,342	6,575	5,640	6,061	6,505	0,314
Cn-PC Ex1-b fis	10	5,961	0,453	5,370	6,569	5,428	5,992	6,430	
Cn-PC Ex1-a n-fis	10	6,347	0,389	5,694	6,993	6,088	6,348	6,690	0,017
Cn-PC Ex1-b n-fis	10	6,242	0,352	5,696	6,952	6,020	6,216	6,418	
J-PC Ex1-a fis	10	4,546	0,514	3,877	5,176	3,970	4,644	5,017	0,128
J-PC Ex1-b fis	10	4,468	0,476	3,830	5,180	4,005	4,472	4,963	
J-PC Ex1-a n-fis	10	4,569	0,347	3,927	5,056	4,345	4,573	4,825	0,128
J-PC Ex1-b n-fis	10	4,511	0,333	3,940	5,056	4,272	4,454	4,778	

Tabela 4.3 - Número de cortes - *Teste dos Postos Sinalizados de Wilcoxon*, com o intuito de verificar possíveis diferenças entre os dois momentos de observação para o mesmo examinador (Ex 1-a e Ex 1-b)

Par de Variáveis	n	Média	Desvio-padrão	Mínimo	Máximo	Percentil 25	Percentil 50 (Mediana)	Percentil 75	Sig. (p)
Zf-Ex1-a fis	10	61,40	18,08	39,00	103,00	47,25	57,50	70,25	0,498
Zf-Ex1-b fis	10	61,00	19,86	36,00	108,00	47,25	57,50	69,25	
Zf-Ex1-a n-fis	10	61,70	16,47	41,00	96,00	45,75	64,50	68,75	0,729
Zf-Ex1-b n-fis	10	61,80	17,78	38,00	99,00	46,00	64,50	69,75	
Nm-Ex1-a fis	10	88,40	23,48	54,00	133,00	68,25	85,50	106,25	0,588
Nm-Ex1-b fis	10	88,00	21,90	57,00	130,00	68,25	86,50	103,00	
Nm-Ex1-a n-fis	10	87,50	21,45	58,00	130,00	69,50	86,00	102,75	0,679
Nm-Ex1-b n-fis	10	87,20	22,35	55,00	130,00	68,75	86,50	103,50	
Or-Ex1-a fis	10	137,90	17,03	116,00	169,00	121,25	137,00	150,00	0,429
Or-Ex1-b fis	10	138,20	16,76	117,00	168,00	121,25	138,50	151,00	
Or-Ex1-a n-fis	10	135,80	15,07	119,00	165,00	122,00	135,50	146,25	0,564
Or-Ex1-b n-fis	10	135,90	14,98	119,00	164,00	122,00	135,50	147,00	
Po-Ex1-a fis	10	167,10	18,08	135,00	194,00	156,50	164,00	180,50	0,414
Po-Ex1-b fis	10	167,50	18,89	131,00	195,00	157,75	164,00	182,00	
Po-Ex1-a n-fis	10	166,60	17,49	141,00	202,00	155,25	163,50	179,75	0,914
Po-Ex1-b n-fis	10	166,80	17,22	141,00	200,00	154,75	163,50	180,00	
Zy-Ex1-a fis	10	157,20	14,10	131,00	182,00	149,00	156,50	164,75	0,140
Zy-Ex1-b fis	10	158,50	13,28	136,00	183,00	149,00	158,00	165,50	
Zy-Ex1-a n-fis	10	156,40	10,99	138,00	175,00	145,50	158,00	163,25	0,223
Zy-Ex1-b n-fis	10	157,20	11,63	138,00	178,00	146,25	159,50	163,25	
Cn-Ex1-a fis	10	169,00	13,36	148,00	193,00	161,50	167,50	180,75	0,553
Cn-Ex1-b fis	10	169,70	13,87	151,00	198,00	157,25	168,50	177,00	
Cn-Ex1-a n-fis	10	163,20	13,88	148,00	188,00	152,50	159,00	176,75	0,159
Cn-Ex1-b n-fis	10	161,70	12,18	144,00	183,00	152,75	159,50	173,00	
J-Ex1-a fis	10	208,90	11,34	185,00	226,00	202,00	211,00	215,75	0,336
J-Ex1-b fis	10	209,40	11,33	185,00	225,00	201,25	212,00	215,75	
J-Ex1-a n-fis	10	208,30	9,79	195,00	226,00	201,25	206,50	216,50	0,680
J-Ex1-b n-fis	10	208,70	9,83	192,00	223,00	201,25	208,50	216,50	

Para o teste de confiabilidade inter-examinadores, um segundo avaliador (Ex 2) com experiência em radiologia foi recrutado e calibrado para fazer a mesma análise em 10 tomografias e em momento diferente do pesquisador (Apêndices C, D e E) comparando posteriormente com as mensurações obtidas pelo pesquisador pelo Teste dos Postos Sinalizados de Wilcoxon, para as amostras relacionadas.

Os dados foram tabulados no Software Microsoft Excel® for Mac 2008 e submetidos ao tratamento estatístico que utilizou a planilha eletrônica MS-Excel, em sua versão do MS-Office 2010, para a organização dos dados, e o pacote estatístico

SPSS (Statistical Package for Social Sciences), em sua versão 21.0, para a obtenção dos resultados (Tabelas 4.4, 4.5, 4.6, 4.7, 4.8 e 4.9)

Tabela 4.4- Avaliação transversal -*Teste dos Postos Sinalizados de Wilcoxon*, com o intuito de verificar possíveis diferenças entre a primeira mensuração do examinador 1 e o examinador 2 (Ex1-a e Ex 2)

Par de Variáveis	n	Média	Desvio-padrão	Mínimo	Máximo	Percentil 25	Percentil 50 (Mediana)	Percentil 75	Sig. (p)
Zf-PSM Ex1-a fis	10	4,513	0,172	4,238	4,862	4,395	4,519	4,603	0,760
Zf-PSM Ex 2 fis	10	4,497	0,207	4,228	4,868	4,277	4,489	4,657	
Zf-PSM Ex1-a n-fis	10	4,557	0,171	4,377	4,822	4,390	4,525	4,717	0,508
Zf-PSM Ex 2 n-fis	10	4,613	0,165	4,374	4,883	4,456	4,641	4,732	
Nm-PSM Ex1-a fis	10	0,449	0,146	0,184	0,695	0,360	0,459	0,549	0,575
Nm-PSM Ex 2 fis	10	0,463	0,133	0,319	0,746	0,357	0,422	0,535	
Nm-PSM Ex1-a n-fis	10	0,621	0,147	0,408	0,818	0,478	0,658	0,741	0,646
Nm-PSM Ex 2 n-fis	10	0,668	0,202	0,326	0,971	0,501	0,704	0,821	
Or-PSM Ex1-a fis	10	3,218	0,204	2,874	3,564	3,071	3,225	3,346	0,646
Or-PSM Ex 2 fis	10	3,275	0,302	2,855	3,774	3,021	3,241	3,541	
Or-PSM Ex1-a n-fis	10	3,380	0,263	2,874	3,790	3,167	3,417	3,581	0,508
Or-PSM Ex 2 n-fis	10	3,290	0,276	2,799	3,627	3,039	3,385	3,527	
Po-PSM Ex1-a fis	10	4,732	0,197	4,557	5,162	4,592	4,651	4,862	0,575
Po-PSM Ex 2 fis	10	4,645	0,277	4,212	5,139	4,424	4,675	4,822	
Po-PSM Ex1-a n-fis	10	4,827	0,260	4,343	5,068	4,674	4,925	5,027	0,114
Po-PSM Ex 2 n-fis	10	4,566	0,407	3,733	5,194	4,316	4,611	4,845	
Zy-PSM Ex1-a fis	10	5,163	0,216	4,819	5,625	5,035	5,137	5,237	0,022
Zy-PSM Ex 2 fis	10	5,337	0,280	4,850	5,846	5,163	5,288	5,517	
Zy-PSM Ex1-a n-fis	10	5,247	0,262	4,862	5,720	5,052	5,260	5,393	0,093
Zy-PSM Ex 2 n-fis	10	5,389	0,330	4,865	5,779	5,153	5,425	5,699	
Cn-PSM Ex1-a fis	10	1,185	0,185	0,934	1,571	1,056	1,141	1,291	0,508
Cn-PSM Ex 2 fis	10	1,148	0,242	0,769	1,700	1,042	1,129	1,222	
Cn-PSM Ex1-a n-fis	10	1,256	0,267	0,820	1,650	0,990	1,343	1,415	0,959
Cn-PSM Ex 2 n-fis	10	1,260	0,264	0,775	1,566	1,093	1,232	1,525	
J-PSM Ex1-a fis	10	3,001	0,285	2,654	3,507	2,754	3,000	3,251	0,241
J-PSM Ex 2 fis	10	2,924	0,321	2,444	3,445	2,602	2,955	3,220	
J-PSM Ex1-a n-fis	10	3,081	0,220	2,711	3,336	2,913	3,174	3,219	0,646
J-PSM Ex 2 n-fis	10	3,053	0,236	2,616	3,407	2,919	3,078	3,237	

Tabela 4.5 - Avaliação transversal -*Teste dos Postos Sinalizados de Wilcoxon*, com o intuito de verificar possíveis diferenças entre a segunda mensuração do examinador 1 e o examinador 2 (Ex1-b e Ex 2)

Par de Variáveis	n	Média	Desvio-padrão	Mínimo	Máximo	Percentil 25	Percentil 50 (Mediana)	Percentil 75	Sig. (p)
Zf-PSM Ex1-b fis	10	4,501	0,149	4,265	4,750	4,417	4,499	4,587	0,878
Zf-PSM Ex2 fis	10	4,497	0,207	4,228	4,868	4,277	4,489	4,657	
Zf-PSM Ex1-b n-fis	10	4,589	0,173	4,346	4,867	4,393	4,626	4,711	0,721
Zf-PSM Ex2 n-fis	10	4,613	0,165	4,374	4,883	4,456	4,641	4,732	
Nm-PSM Ex1-b fis	10	0,463	0,145	0,236	0,695	0,306	0,484	0,570	0,959
Nm-PSM Ex2 fis	10	0,463	0,133	0,319	0,746	0,357	0,422	0,535	
Nm-PSM Ex1-b n-fis	10	0,642	0,163	0,366	0,859	0,494	0,623	0,789	0,799
Nm-PSM Ex2 n-fis	10	0,668	0,202	0,326	0,971	0,501	0,704	0,821	
Or-PSM Ex1-b fis	10	3,251	0,219	2,936	3,668	3,071	3,276	3,379	0,760
Or-PSM Ex2 fis	10	3,275	0,302	2,855	3,774	3,021	3,241	3,541	
Or-PSM Ex1-b n-fis	10	3,365	0,259	2,834	3,616	3,156	3,417	3,604	0,093
Or-PSM Ex2 n-fis	10	3,290	0,276	2,799	3,627	3,039	3,385	3,527	
Po-PSM Ex1-b fis	10	4,903	0,337	4,533	5,615	4,657	4,807	5,109	0,139
Po-PSM Ex2 fis	10	4,645	0,277	4,212	5,139	4,424	4,675	4,822	
Po-PSM Ex1-b n-fis	10	4,904	0,231	4,609	5,291	4,729	4,850	5,119	0,037
Po-PSM Ex2 n-fis	10	4,566	0,407	3,733	5,194	4,316	4,611	4,845	
Zy-PSM Ex1-b fis	10	5,161	0,229	4,906	5,696	5,019	5,096	5,268	0,022
Zy-PSM Ex2 fis	10	5,337	0,280	4,850	5,846	5,163	5,288	5,517	
Zy-PSM Ex1-b n-fis	10	5,243	0,249	4,862	5,720	5,055	5,248	5,385	0,074
Zy-PSM Ex2 n-fis	10	5,389	0,330	4,865	5,779	5,153	5,425	5,699	
Cn-PSM Ex1-b fis	10	1,162	0,178	0,989	1,609	1,033	1,149	1,210	0,959
Cn-PSM Ex2 fis	10	1,148	0,242	0,769	1,700	1,042	1,129	1,222	
Cn-PSM Ex1-b n-fis	10	1,274	0,225	0,868	1,602	1,046	1,362	1,400	0,959
Cn-PSM Ex2 n-fis	10	1,260	0,264	0,775	1,566	1,093	1,232	1,525	
J-PSM Ex1-b fis	10	3,005	0,297	2,634	3,409	2,673	3,048	3,265	0,386
J-PSM Ex2 fis	10	2,924	0,321	2,444	3,445	2,602	2,955	3,220	
J-PSM Ex1-b n-fis	10	3,055	0,202	2,654	3,372	2,946	3,070	3,186	0,878
J-PSM Ex2 n-fis	10	3,053	0,236	2,616	3,407	2,919	3,078	3,237	

Tabela 4.6 - Avaliação sagital- *Teste dos Postos Sinalizados de Wilcoxon*, com o intuito de verificar possíveis diferenças entre a primeira mensuração do examinador 1 e o examinador 2 (Ex1-a e Ex 2)

Par de Variáveis	n	Média	Desvio-padrão	Mínimo	Máximo	Percentil 25	Percentil 50 (Mediana)	Percentil 75	Sig. (p)
Zf-PC Ex1-a fis	10	4,295	0,546	3,473	5,267	3,907	4,289	4,649	0,721
Zf-PC Ex2 fis	10	4,301	0,399	3,538	4,898	4,028	4,336	4,663	
Zf-PC Ex1-a n-fis	10	4,363	0,340	3,820	4,782	4,041	4,470	4,644	0,953
Zf-PC Ex2 n-fis	10	4,318	0,305	3,776	4,672	4,104	4,342	4,606	
Nm-PC Ex1-a fis	10	6,471	0,371	5,903	7,108	6,155	6,531	6,700	0,445
Nm-PC Ex2 fis	10	6,527	0,426	5,932	7,205	6,121	6,530	6,850	
Nm-PC Ex1-a n-fis	10	6,507	0,377	5,884	6,978	6,181	6,593	6,808	0,441
Nm-PC Ex2 n-fis	10	6,535	0,439	5,910	7,210	6,176	6,594	6,865	
Or-PC Ex1-a fis	10	5,333	0,431	4,720	6,200	4,876	5,423	5,507	0,386
Or-PC Ex2 fis	10	5,366	0,403	4,792	6,011	4,957	5,497	5,644	
Or-PC Ex1-a n-fis	10	5,361	0,269	5,035	5,883	5,148	5,275	5,538	0,721
Or-PC Ex2 n-fis	10	5,390	0,259	4,984	5,704	5,149	5,414	5,679	
Po-PC Ex1-a fis	10	1,512	0,369	0,991	2,059	1,225	1,491	1,789	0,203
Po-PC Ex2 fis	10	1,432	0,323	0,940	2,051	1,259	1,381	1,604	
Po-PC Ex1-a n-fis	10	1,444	0,160	1,171	1,712	1,345	1,441	1,582	0,386
Po-PC Ex2 n-fis	10	1,489	0,142	1,292	1,685	1,382	1,442	1,655	
Zy-PC Ex1-a fis	10	2,672	0,638	1,989	4,034	2,053	2,573	3,108	0,074
Zy-PC Ex2 fis	10	2,330	0,561	1,412	3,172	1,868	2,315	2,742	
Zy-PC Ex1-a n-fis	10	2,709	0,339	2,347	3,493	2,453	2,627	2,923	0,059
Zy-PC Ex2n-fis	10	2,439	0,509	1,517	3,270	2,064	2,509	2,813	
Cn-PC Ex1-a fis	10	6,044	0,462	5,342	6,575	5,640	6,061	6,505	0,575
Cn-PC Ex2 fis	10	6,168	0,775	5,082	7,913	5,644	6,090	6,514	
Cn-PC Ex1-a n-fis	10	6,347	0,389	5,694	6,993	6,088	6,348	6,690	0,678
Cn-PC Ex2 n-fis	10	6,304	0,440	5,724	7,035	5,784	6,384	6,634	
J-PC Ex1-a fis	10	4,546	0,514	3,877	5,176	3,970	4,644	5,017	0,959
J-PC Ex2 fis	10	4,543	0,386	3,982	5,194	4,181	4,534	4,858	
J-PC Ex1-a n-fis	10	4,569	0,347	3,927	5,056	4,345	4,573	4,825	0,799
J-PC Ex2 n-fis	10	4,573	0,312	4,184	5,035	4,265	4,552	4,852	

Tabela 4.7 - Avaliação sagital-*Teste dos Postos Sinalizados de Wilcoxon*, com o intuito de verificar possíveis diferenças entre a segunda mensuração do examinador 1 e o examinador 2 (Ex1-b e Ex 2)

Par de Variáveis	n	Média	Desvio-padrão	Mínimo	Máximo	Percentil 25	Percentil 50 (Mediana)	Percentil 75	Sig. (p)
Zf-PC Ex1-b fis	10	4,297	0,519	3,473	4,994	3,854	4,292	4,722	0,878
Zf-PC Ex2 fis	10	4,301	0,399	3,538	4,898	4,028	4,336	4,663	
Zf-PC Ex1-b n-fis	10	4,301	0,299	3,809	4,669	4,007	4,394	4,514	0,508
Zf-PC Ex2 n-fis	10	4,318	0,305	3,776	4,672	4,104	4,342	4,606	
Nm-PC Ex1-b fis	10	6,429	0,412	5,853	7,100	6,025	6,503	6,716	0,017
Nm-PC Ex2 fis	10	6,527	0,426	5,932	7,205	6,121	6,530	6,850	
Nm-PC Ex1-b n-fis	10	6,455	0,391	5,953	7,075	6,024	6,527	6,743	0,169
Nm-PC Ex2 n-fis	10	6,535	0,439	5,910	7,210	6,176	6,594	6,865	
Or-PC Ex1-b fis	10	5,197	0,414	4,604	5,878	4,852	5,141	5,542	0,009
Or-PC Ex2 fis	10	5,366	0,403	4,792	6,011	4,957	5,497	5,644	
Or-PC Ex1-b n-fis	10	5,222	0,296	4,866	5,691	4,992	5,131	5,550	0,028
Or-PC Ex2 n-fis	10	5,390	0,259	4,984	5,704	5,149	5,414	5,679	
Po-PC Ex1-b fis	10	1,524	0,390	1,004	2,059	1,134	1,578	1,853	0,139
Po-PC Ex2 fis	10	1,432	0,323	0,940	2,051	1,259	1,381	1,604	
Po-PC Ex1-b n-fis	10	1,498	0,217	1,145	1,821	1,343	1,557	1,621	0,878
Po-PC Ex2 n-fis	10	1,489	0,142	1,292	1,685	1,382	1,442	1,655	
Zy-PC Ex1-b fis	10	2,577	0,561	1,607	3,293	2,196	2,538	3,205	0,203
Zy-PC Ex2 fis	10	2,330	0,561	1,412	3,172	1,868	2,315	2,742	
Zy-PC Ex1-b n-fis	10	2,645	0,281	2,200	3,100	2,453	2,611	2,839	0,333
Zy-PC Ex2 n-fis	10	2,439	0,509	1,517	3,270	2,064	2,509	2,813	
Cn-PC Ex1-b fis	10	5,961	0,453	5,370	6,569	5,428	5,992	6,430	0,285
Cn-PC Ex2 fis	10	6,168	0,775	5,082	7,913	5,644	6,090	6,514	
Cn-PC Ex1-b n-fis	10	6,242	0,352	5,696	6,952	6,020	6,216	6,418	0,214
Cn-PC Ex2 n-fis	10	6,304	0,440	5,724	7,035	5,784	6,384	6,634	
J-PC Ex1-b fis	10	4,468	0,476	3,830	5,180	4,005	4,472	4,963	0,333
J-PC Ex2 fis	10	4,543	0,386	3,982	5,194	4,181	4,534	4,858	
J-PC Ex1-b n-fis	10	4,511	0,333	3,940	5,056	4,272	4,454	4,778	0,575
J-PC Ex2 n-fis	10	4,573	0,312	4,184	5,035	4,265	4,552	4,852	

Tabela 4.8 - Número de cortes -*Teste dos Postos Sinalizados de Wilcoxon*, com o intuito de verificar possíveis diferenças entre a primeira mensuração do examinador 1 e o examinador 2 (Ex1-a e Ex 2)

Par de Variáveis	N	Média	Desvio-padrão	Mínimo	Máximo	Percentil 25	Percentil 50 (Mediana)	Percentil 75	Sig. (p)
Zf-Ex1-a fis	10	61,40	18,08	39,00	103,00	47,25	57,50	70,25	0,199
Zf-Ex2 fis	10	62,70	19,91	37,00	108,00	48,50	59,50	72,25	
Zf-Ex1-a n-fis	10	61,70	16,47	41,00	96,00	45,75	64,50	68,75	0,719
Zf-Ex2 n-fis	10	62,60	17,43	40,00	101,00	50,25	64,00	70,50	
Nm-Ex1-a fis	10	88,40	23,48	54,00	133,00	68,25	85,50	106,25	0,407
Nm-Ex2 fis	10	90,60	20,43	57,00	123,00	74,00	89,00	108,50	
Nm-Ex1-a n-fis	10	87,50	21,45	58,00	130,00	69,50	86,00	102,75	0,812
Nm-Ex2 n-fis	10	87,40	21,14	54,00	121,00	67,00	87,50	105,50	
Or-Ex1-a fis	10	137,90	17,03	116,00	169,00	121,25	137,00	150,00	0,763
Or-Ex2 fis	10	137,70	16,69	117,00	168,00	121,75	137,50	150,75	
Or-Ex1-a n-fis	10	135,80	15,07	119,00	165,00	122,00	135,50	146,25	0,414
Or-Ex2 n-fis	10	135,60	14,71	119,00	163,00	122,00	135,50	146,50	
Po-Ex1-a fis	10	167,10	18,08	135,00	194,00	156,50	164,00	180,50	0,292
Po-Ex2 fis	10	166,20	18,65	133,00	194,00	153,75	165,50	180,25	
Po-Ex1-a n-fis	10	166,60	17,49	141,00	202,00	155,25	163,50	179,75	0,337
Po-Ex2 n-fis	10	165,60	16,74	143,00	198,00	153,75	161,50	181,00	
Zy-Ex1-a fis	10	157,20	14,10	131,00	182,00	149,00	156,50	164,75	0,725
Zy-Ex2 fis	10	156,90	14,04	132,00	185,00	147,75	156,50	163,75	
Zy-Ex1-a n-fis	10	156,40	10,99	138,00	175,00	145,50	158,00	163,25	0,553
Zy-Ex2 n-fis	10	157,00	11,46	138,00	180,00	147,75	158,50	162,50	
Cn-Ex1-a fis	10	169,00	13,36	148,00	193,00	161,50	167,50	180,75	0,918
Cn-Ex2 fis	10	168,90	11,73	152,00	189,00	160,00	167,50	176,25	
Cn-Ex1-a n-fis	10	163,20	13,88	148,00	188,00	152,50	159,00	176,75	0,405
Cn-Ex2 n-fis	10	163,70	15,25	147,00	190,00	152,50	157,00	177,25	
J-Ex1-a fis	10	208,90	11,34	185,00	226,00	202,00	211,00	215,75	0,720
J-Ex2 fis	10	208,60	10,53	185,00	222,00	204,25	209,00	215,75	
J-Ex1-a n-fis	10	208,30	9,79	195,00	226,00	201,25	206,50	216,50	0,311
J-Ex2 n-fis	10	207,30	9,08	195,00	223,00	199,25	207,00	213,75	

Tabela 4. 9 - Número de cortes -*Teste dos Postos Sinalizados de Wilcoxon*, com o intuito de verificar possíveis diferenças entre a segunda mensuração do examinador 1 e o examinador 2 (Ex1-b e Ex 2)

Par de Variáveis	N	Média	Desvio-padrão	Mínimo	Máximo	Percentil 25	Percentil 50 (Mediana)	Percentil 75	Sig. (p)
Zf-Ex1-b fis	10	61,00	19,86	36,00	108,00	47,25	57,50	69,25	0,083
Zf-Ex2 fis	10	62,70	19,91	37,00	108,00	48,50	59,50	72,25	
Zf-Ex1-b n-fis	10	61,80	17,78	38,00	99,00	46,00	64,50	69,75	0,573
Zf-Ex2 n-fis	10	62,60	17,43	40,00	101,00	50,25	64,00	70,50	
Nm-Ex1-b fis	10	88,00	21,90	57,00	130,00	68,25	86,50	103,00	0,405
Nm-Ex2 fis	10	90,60	20,43	57,00	123,00	74,00	89,00	108,50	
Nm-Ex1-b n-fis	10	87,20	22,35	55,00	130,00	68,75	86,50	103,50	0,953
Nm-Ex2 n-fis	10	87,40	21,14	54,00	121,00	67,00	87,50	105,50	
Or-Ex1-b fis	10	138,20	16,76	117,00	168,00	121,25	138,50	151,00	0,059
Or-Ex2 fis	10	137,70	16,69	117,00	168,00	121,75	137,50	150,75	
Or-Ex1-b n-fis	10	135,90	14,98	119,00	164,00	122,00	135,50	147,00	0,257
Or-Ex2 n-fis	10	135,60	14,71	119,00	163,00	122,00	135,50	146,50	
Po-Ex1-b fis	10	167,50	18,89	131,00	195,00	157,75	164,00	182,00	0,190
Po-Ex2 fis	10	166,20	18,65	133,00	194,00	153,75	165,50	180,25	
Po-Ex1-b n-fis	10	166,80	17,22	141,00	200,00	154,75	163,50	180,00	0,234
Po-Ex2 n-fis	10	165,60	16,74	143,00	198,00	153,75	161,50	181,00	
Zy-Ex1-b fis	10	158,50	13,28	136,00	183,00	149,00	158,00	165,50	0,106
Zy-Ex2 fis	10	156,90	14,04	132,00	185,00	147,75	156,50	163,75	
Zy-Ex1-b n-fis	10	157,20	11,63	138,00	178,00	146,25	159,50	163,25	0,953
Zy-Ex2 n-fis	10	157,00	11,46	138,00	180,00	147,75	158,50	162,50	
Cn-Ex1-b fis	10	169,70	13,87	151,00	198,00	157,25	168,50	177,00	0,719
Cn-Ex2 fis	10	168,90	11,73	152,00	189,00	160,00	167,50	176,25	
Cn-Ex1-b n-fis	10	161,70	12,18	144,00	183,00	152,75	159,50	173,00	0,095
Cn-Ex2 n-fis	10	163,70	15,25	147,00	190,00	152,50	157,00	177,25	
J-Ex1-b fis	10	209,40	11,33	185,00	225,00	201,25	212,00	215,75	0,511
J-Ex2 fis	10	208,60	10,53	185,00	222,00	204,25	209,00	215,75	
J-Ex1-b n-fis	10	208,70	9,83	192,00	223,00	201,25	208,50	216,50	0,239
J-Ex2 n-fis	10	207,30	9,08	195,00	223,00	199,25	207,00	213,75	

Após a verificação da confiabilidade, as demais tomografias foram mensuradas pelo pesquisador e analisadas para avaliação das assimetrias (Apêndices F,G e H).

Os resultados foram avaliados e comparados com os trabalhos apresentados pela literatura específica.

Resultados

“A normalidade é tão somente uma questão de estatística”.

Aldos Huxley

5 RESULTADOS

Neste capítulo são apresentados os dados, referentes às análises propostas, submetidos ao tratamento estatístico.

Para este estudo aplicaram-se o Aplicação do *Teste dos Postos Sinalizados de Wilcoxon*, com o intuito de se verificar possíveis diferenças entre os dois lados (‘fissura’ e ‘não-fissura’).

Adotou-se o nível de significância de 5% (α = 0,050 — significância adotada), ou seja, quando a significância calculada (p) foi menor do que 5% (0,050), encontrou-se uma diferença estatisticamente significante (marcada em vermelho) isto é encontramos uma efetiva diferença; quando a significância calculada (p) foi igual ou maior do que 5% (0,050), encontrou-se uma diferença estatisticamente não-significante, ou seja, uma semelhança.

Usou-se o programa SPSS (Statistical Package for Social Sciences), em sua versão 13.0, para obtenção dos resultados estatísticos.

5.1 Comparação entre lado fissurado e não fissurado

- **Dimensões transversais hemifaciais (DTHF)**

Inicialmente compararam-se as médias das DTHF entre os lados, com fissura e sem fissura. Para verificar os resultados seguem as tabelas 5.1 e 5.2 e o gráfico 5.1.

Tabela 5.1 - Comparação entre o lado fissurado e o não fissurado (DTHF)

DTHF \ Segmentos	Fissurado	Não fissurado	NF-F
Zf-PSM	4,489	4,569	0,080
Nm-PSM	0,436	0,571	0,135
Or-PSM	3,219	3,339	0,120
Po-PSM	4,817	4,899	0,082
Zy-PSM	5,154	5,275	0,121
Cn-PSM	1,211	1,273	0,062
J-PSM	3,098	3,144	0,046

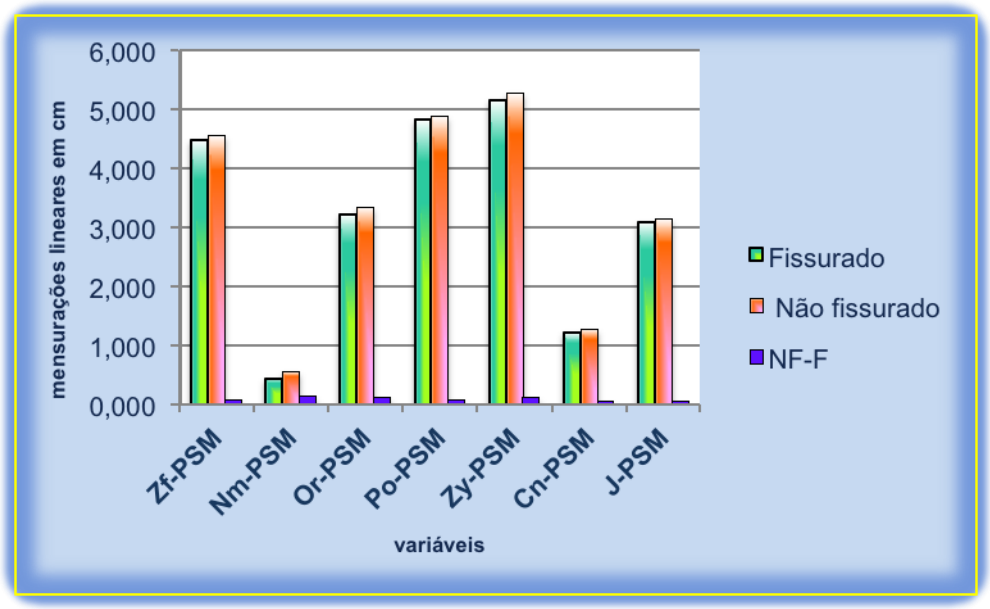

Gráfico 5.1 - Comparação entre o lado fissurado e o não fissurado (DTHF)

Tabela 5.2 - Teste dos Postos Sinalizados de Wilcoxon (DTHF)

Par de Variáveis	n	Média	Desvio-padrão	Mínimo	Máximo	Percentil 25	Percentil 50 (Mediana)	Percentil 75	Sig. (p)
Zf-PSM fis	28	4,489	0,175	4,179	4,877	4,385	4,493	4,585	0,014
Zf-PSM n-fis	28	4,569	0,237	4,111	5,059	4,392	4,525	4,717	
Nm-PSM fis	28	0,436	0,116	0,184	0,695	0,381	0,446	0,505	0,001
Nm-PSM n-fis	28	0,571	0,155	0,272	0,844	0,432	0,564	0,711	
Or-PSM fis	28	3,219	0,212	2,790	3,644	3,097	3,253	3,366	0,004
Or-PSM n-fis	28	3,339	0,207	2,874	3,790	3,179	3,358	3,498	
Po-PSM fis	28	4,817	0,271	4,305	5,499	4,610	4,791	4,972	0,136
Po-PSM n-fis	28	4,899	0,353	4,179	5,593	4,694	4,946	5,097	
Zy-PSM fis	28	5,154	0,215	4,580	5,625	5,042	5,147	5,278	0,002
Zy-PSM n-fis	28	5,275	0,238	4,812	5,958	5,149	5,273	5,361	
Cn-PSM fis	28	1,211	0,179	0,817	1,571	1,076	1,215	1,288	0,225
Cn-PSM n-fis	28	1,273	0,206	0,820	1,650	1,207	1,282	1,420	
J-PSM fis	28	3,098	0,233	2,654	3,555	2,931	3,126	3,248	0,368
J-PSM n-fis	28	3,144	0,169	2,711	3,429	3,042	3,169	3,240	

Os resultados mostraram que, em média, o lado fissurado é menor que o lado não fissurado para todas as variáveis na dimensão transversal, com significância estatística para as variáveis “ZF”, “Nm”, “Or” e “Zy”.

- **Dimensões sagitais hemifaciais (DSHF)**

Compararam-se as médias das DSHF entre os lados, com fissura e sem fissura.

Para verificar os resultados seguem as tabelas 5.3 e 5.4 e o gráfico 5.2.

Tabela 5.3 - Comparação entre o lado fissurado e o não fissurado (DSHF)

DSHF \ Segmentos	Fissurado	Não fissurado	NF-F
Zf-PC	4,362	4,381	0,019
Nm-PC	6,428	6,439	0,011
Or-PC	5,370	5,392	0,022
Po-PC	1,549	1,452	-0,097
Zy-PC	2,757	2,733	-0,024
Cn-PC	6,034	6,325	0,291
J-PC	4,499	4,527	0,028

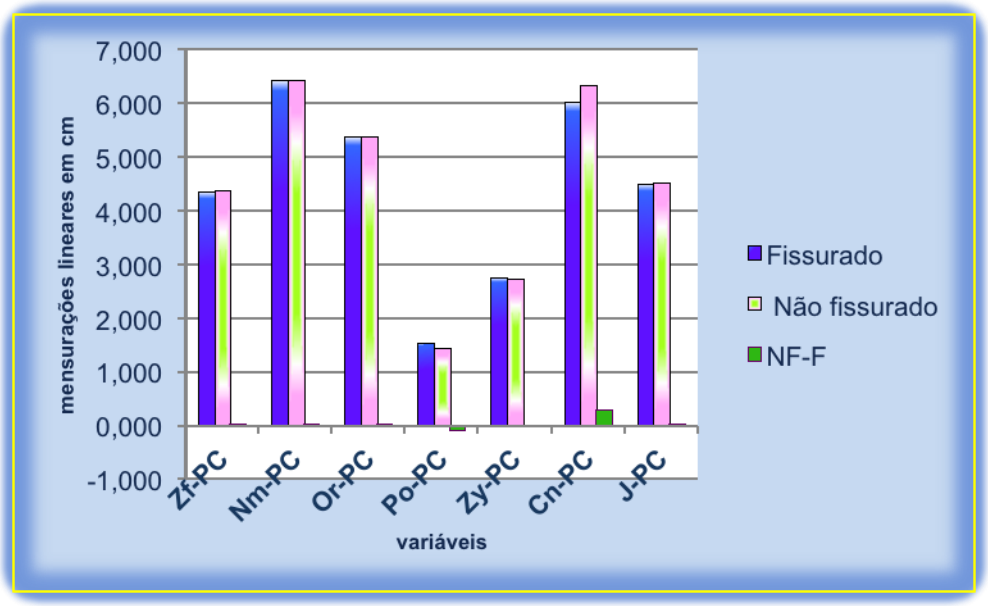

Gráfico 5.2 - Comparação entre o lado fissurado e o não fissurado (DSHF)

Tabela 5.4 - Teste dos Postos Sinalizados de Wilcoxon (DSHF)

Par de Variáveis	n	Média	Desvio-padrão	Mínimo	Máximo	Percentil 25	Percentil 50 (Mediana)	Percentil 75	Sig. (p)
Zf-PC fis	28	4,362	0,399	3,473	5,267	4,218	4,359	4,578	0,476
Zf-PC n-fis	28	4,381	0,345	3,752	5,256	4,180	4,360	4,613	
Nm-PC fis	28	6,428	0,414	5,775	7,364	6,068	6,488	6,684	0,876
Nm-PC n-fis	28	6,439	0,401	5,697	7,392	6,123	6,468	6,727	
Or-PC fis	28	5,370	0,347	4,720	6,200	5,202	5,392	5,493	0,614
Or-PC n-fis	28	5,392	0,294	4,831	6,043	5,163	5,350	5,551	
Po-PC fis	28	1,549	0,307	0,991	2,305	1,340	1,569	1,706	0,077
Po-PC n-fis	28	1,452	0,204	0,898	1,884	1,357	1,449	1,605	
Zy-PC fis	28	2,757	0,423	1,989	4,034	2,542	2,769	2,980	0,683
Zy-PC n-fis	28	2,733	0,274	2,262	3,493	2,484	2,700	2,915	
Cn-PC fis	28	6,034	0,394	5,342	6,700	5,746	6,000	6,330	< 0,001
Cn-PC n-fis	28	6,325	0,351	5,575	6,993	6,120	6,331	6,590	
J-PC fis	28	4,499	0,371	3,877	5,176	4,187	4,466	4,833	0,554
J-PC n-fis	28	4,527	0,310	3,852	5,079	4,341	4,495	4,739	

Os resultados mostraram que os lados ‘fissura’ e ‘não-fissura’ são distintos unicamente para a variável “Cn”, e semelhantes, para as demais variáveis.

- **Cortes axiais**

Compararam-se as médias dos cortes axiais entre os lados, com fissura e sem fissura.

Para verificar os resultados seguem as tabelas 5.5 e 5.6 e o gráfico 5.3.

Tabela 5.5 - Comparação entre o lado fissurado e o não fissurado (cortes axiais)

Segmentos / número de cortes	Fissurado	Não fissurado	NF-F
Zf	59,464	59,143	-0,321
Nm	87,000	86,464	-0,536
Or	136,000	134,357	-1,643
Po	162,179	162,679	0,500
Zy	154,357	153,893	-0,464
Cn	165,143	160,750	-4,393
J	202,464	203,321	0,857

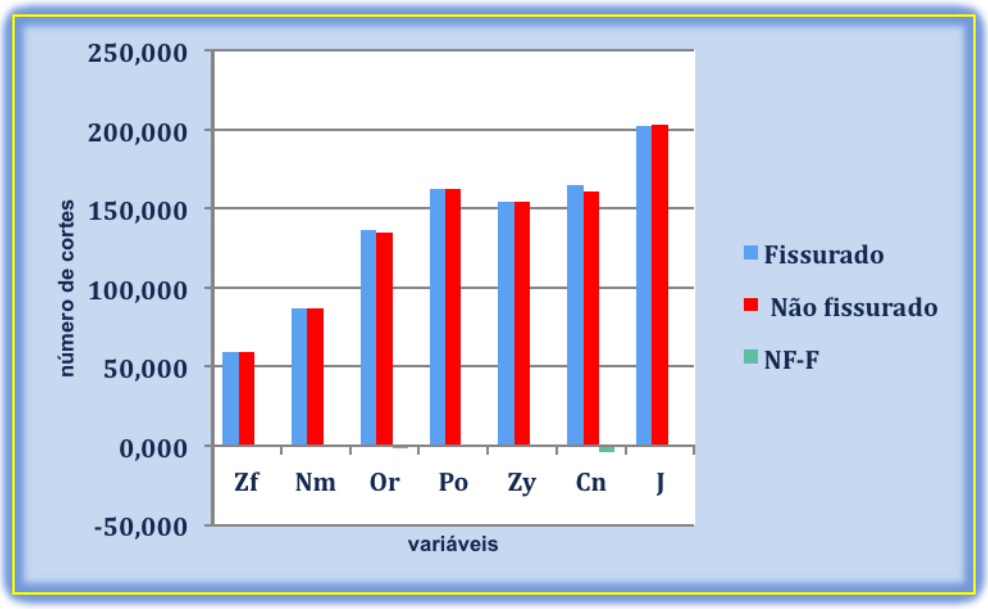

Gráfico 5.3 - Comparação entre o lado fissurado e o não fissurado (cortes axiais)

Tabela 5.6 - Teste dos Postos Sinalizados de Wilcoxon - (cortes axiais)

Par de Variáveis	n	Média	Desvio-padrão	Mínimo	Máximo	Percentil 25	Percentil 50 (Mediana)	Percentil 75	Sig. (p)
Zf fis	28	59,46	18,53	19,00	103,00	45,00	57,50	70,75	0,665
Zf n-fis	28	59,14	18,88	18,00	96,00	45,25	59,50	73,25	
Nm fis	28	87,00	24,62	45,00	133,00	66,50	85,50	103,25	0,518
Nm n-fis	28	86,46	24,92	42,00	130,00	68,50	86,00	104,50	
Or fis	28	136,00	20,52	63,00	169,00	125,75	133,50	149,00	0,289
Of n-fis	28	134,36	20,81	64,00	167,00	122,00	135,00	149,50	
Po fis	28	162,18	26,15	52,00	194,00	156,25	161,50	177,00	0,501
Po n-fis	28	162,68	27,21	54,00	202,00	156,25	167,50	178,50	
Zy fis	28	154,36	22,37	65,00	182,00	146,25	158,50	169,25	0,988
Zy n-fis	28	153,89	23,51	65,00	187,00	146,50	158,50	167,50	
Cn fis	28	165,14	22,20	88,00	205,00	154,25	167,50	179,25	0,004
Cn n-fis	28	160,75	20,81	86,00	192,00	150,25	159,00	176,50	
J fis	28	202,46	24,87	99,00	231,00	194,00	207,50	215,75	0,558
J n-fis	28	203,32	24,71	101,00	229,00	197,50	206,50	218,75	

Apenas a variável “Cn” apresentou diferença estatisticamente significante, entre o lado fissurado e o não-fissurado. As demais variáveis apresentaram diferenças estatisticamente não-significantes entre o lado fissurado e o não-fissurado, ou seja, tais variáveis apresentaram semelhança estatística entre os lados, com fissura e sem fissura.

5.2 Comparação entre lado fissurado e não fissurado para o grupo com fissura direita

- **Dimensões transversais hemifaciais (DTHF/fiss. direita)**

Compararam-se as médias das DTHF entre os lados, com fissura e sem fissura para o grupo com fissura à direita.

Para verificar os resultados seguem as tabelas 5.7 e 5.8 e o gráfico 5.4.

Tabela 5.7 - Comparação entre o lado fissurado e o não fissurado (DTHF) para o grupo com fissura direita

DTHF \ Segmentos	Fissurado	Não fissurado	NF-F
Zf-PSM	4,49	4,51	0,02
Nm-PSM	0,45	0,58	0,13
Or-PSM	3,20	3,27	0,07
Po-PSM	4,80	4,85	0,05
Zy-PSM	5,16	5,19	0,03
Cn-PSM	1,23	1,26	0,03
J-PSM	3,21	3,15	-0,06

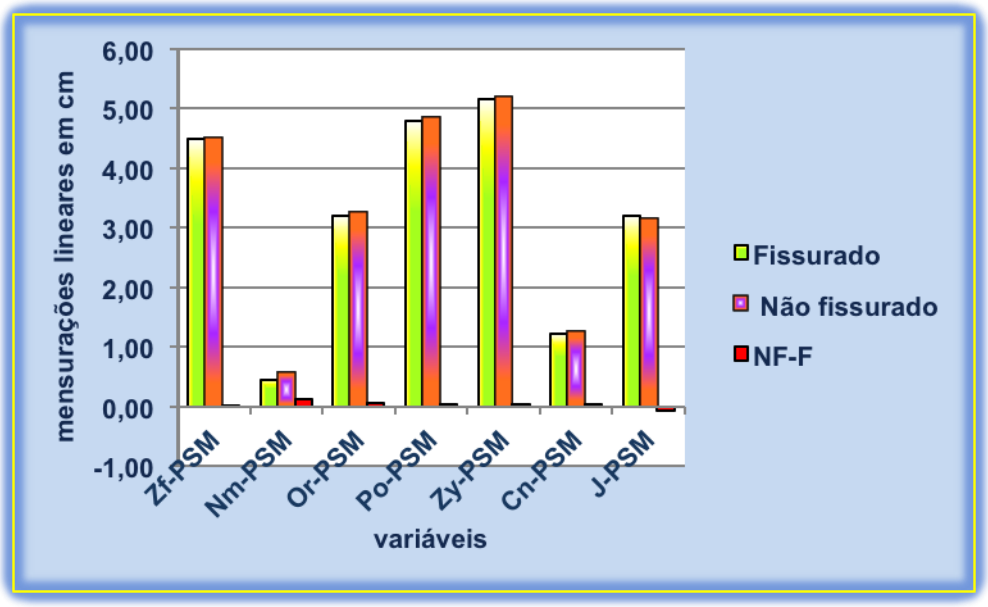

Gráfico 5.4 - Comparação entre o lado fissurado e o não fissurado (DTHF) para o grupo com fissura direita

Tabela 5.8 - Teste dos Postos Sinalizados de Wilcoxon (DTHF) para o grupo com fissura direita

Par de Variáveis	n	Média	Desvio-padrão	Mínimo	Máximo	Percentil 25	Percentil 50 (Mediana)	Percentil 75	Sig. (p)
Zf-PSM fis	9	4,49	0,19	4,18	4,88	4,37	4,50	4,58	0,953
Zf-PSM n-fis	9	4,51	0,26	4,11	5,02	4,38	4,43	4,69	
Nm-PSM fis	9	0,45	0,16	0,18	0,70	0,35	0,38	0,59	0,110
Nm-PSM n-fis	9	0,58	0,17	0,39	0,82	0,42	0,53	0,77	
Or-PSM fis	9	3,20	0,27	2,79	3,64	3,00	3,14	3,38	0,183
Or-PSM n-fis	9	3,27	0,24	2,87	3,59	3,07	3,36	3,44	
Po-PSM fis	9	4,80	0,20	4,56	5,14	4,63	4,71	4,96	0,722
Po-PSM n-fis	9	4,85	0,39	4,34	5,59	4,55	4,79	5,14	
Zy-PSM fis	9	5,16	0,17	4,82	5,44	5,08	5,15	5,27	0,374
Zy-PSM n-fis	9	5,19	0,23	4,86	5,58	5,01	5,17	5,35	
Cn-PSM fis	9	1,23	0,21	0,93	1,53	1,07	1,14	1,44	0,859
Cn-PSM n-fis	9	1,26	0,24	0,87	1,49	0,99	1,39	1,44	
J-PSM fis	9	3,21	0,19	2,92	3,56	3,07	3,25	3,34	0,441
J-PSM n-fis	9	3,15	0,21	2,71	3,39	3,05	3,19	3,32	

Os resultados mostraram que para as dimensões transversais, as variáveis apresentaram diferenças estatisticamente não-significantes entre o lado fissurado e o não-fissurado, ou seja, tais variáveis apresentaram semelhança estatística entre os lados, com fissura e sem fissura, para o grupo com fissura à direita.

- **Dimensões sagitais hemifaciais (DSHF/fiss.direita)**

Compararam-se as médias das DSHF entre os lados, com fissura e sem fissura para o grupo com fissura à direita. Para verificar os resultados seguem as tabelas 5.9 e 5.10 e o gráfico 5.5.

Tabela 5.9 - Comparação entre o lado fissurado e o não fissurado (DSHF) para o grupo com fissura direita

DSHF \ Segmentos	Fissurado	Não fissurado	NF-F
Zf-PC	4,37	4,39	0,02
Nm-PC	6,40	6,31	-0,09
Or-PC	5,44	5,45	0,01
Po-PC	1,55	1,48	-0,07
Zy-PC	2,93	2,72	-0,21
Cn-PC	5,99	6,21	0,22
J-PC	4,39	4,39	0,00

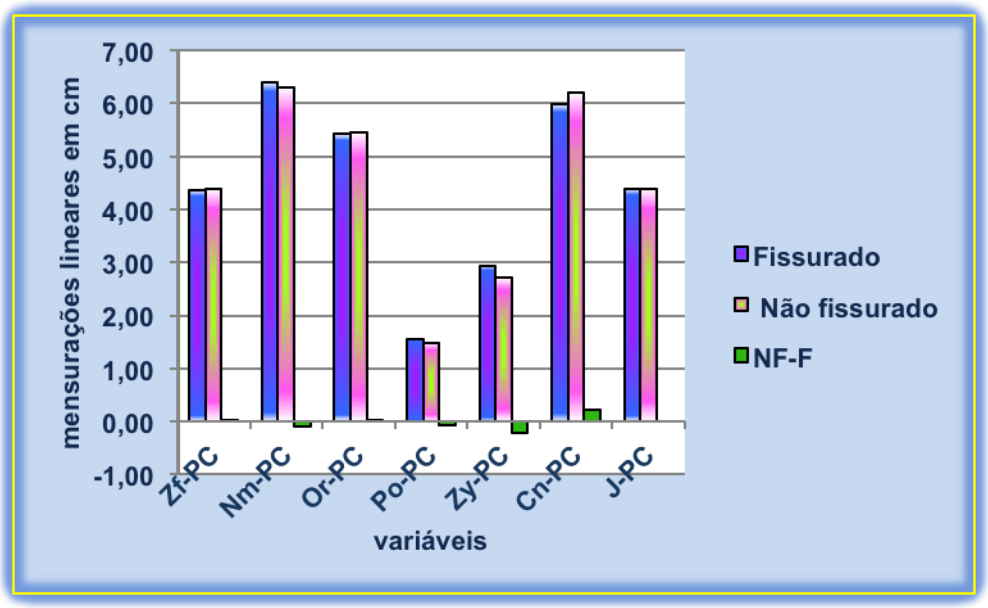

Gráfico 5.5 - Comparação entre o lado fissurado e o não fissurado (DSHF) para o grupo com fissura direita

Tabela 5.10 - Teste dos Postos Sinalizados de Wilcoxon (DSHF) para o grupo com fissura direita

Par de Variáveis	n	Média	Desvio-padrão	Mínimo	Máximo	Percentil 25	Percentil 50 (Mediana)	Percentil 75	Sig. (p)
Zf-PC fis	9	4,37	0,51	3,47	5,27	4,08	4,36	4,69	0,575
Zf-PC n-fis	9	4,39	0,38	3,82	4,99	4,05	4,36	4,73	
Nm-PC fis	9	6,40	0,55	5,78	7,11	5,87	6,53	6,93	0,015
Nm-PC n-fis	9	6,31	0,49	5,70	6,98	5,82	6,47	6,74	
Or-PC fis	9	5,44	0,48	4,86	6,20	5,03	5,31	5,93	0,953
Or-PC n-fis	9	5,45	0,34	5,03	5,92	5,18	5,32	5,82	
Po-PC fis	9	1,55	0,41	0,99	2,06	1,10	1,70	1,94	0,594
Po-PC n-fis	9	1,48	0,19	1,15	1,71	1,33	1,50	1,61	
Zy-PC fis	9	2,73	0,54	2,06	4,03	2,54	2,58	2,83	0,889
Zy-PC n-fis	9	2,72	0,33	2,43	3,49	2,46	2,66	2,82	
Cn-PC fis	9	5,99	0,45	5,37	6,58	5,56	6,00	6,43	0,008
Cn-PC n-fis	9	6,21	0,40	5,58	6,72	5,90	6,21	6,58	
J-PC fis	9	4,39	0,42	3,88	5,03	4,05	4,25	4,84	0,953
J-PC n-fis	9	4,39	0,36	3,85	5,00	4,11	4,43	4,61	

Apenas as variáveis “Nm” e “Cn “apresentaram diferenças estatisticamente significantes, entre o lado fissurado e o não-fissurado para as dimensões sagitais. As demais variáveis apresentaram diferenças estatisticamente não-significantes entre o lado fissurado e o não-fissurado, ou seja, tais variáveis apresentaram semelhança estatística entre os lados, com fissura e sem fissura.

- **Cortes axiais (fiss. direita)**

Compararam-se as médias dos cortes axiais entre os lados, com fissura e sem fissura para o grupo com fissura à direita.

Para verificar os resultados seguem as tabelas 5.11 e 5.12 e o gráfico 5.6.

Tabela 5.11 - Comparação entre o lado fissurado e o não fissurado (cortes axiais) para o grupo com fissura direita

Segmentos / número de cortes	Fissurado	Não fissurado	NF-F
Zf	62,33	62,22	-0,11
Nm	87,78	86,67	-1,11
Or	140,78	139,22	-1,56
Po	162,67	161,78	-0,89
Zy	154,89	154,44	-0,45
Cn	171,33	164,89	-6,44
J	206,00	208,22	2,22

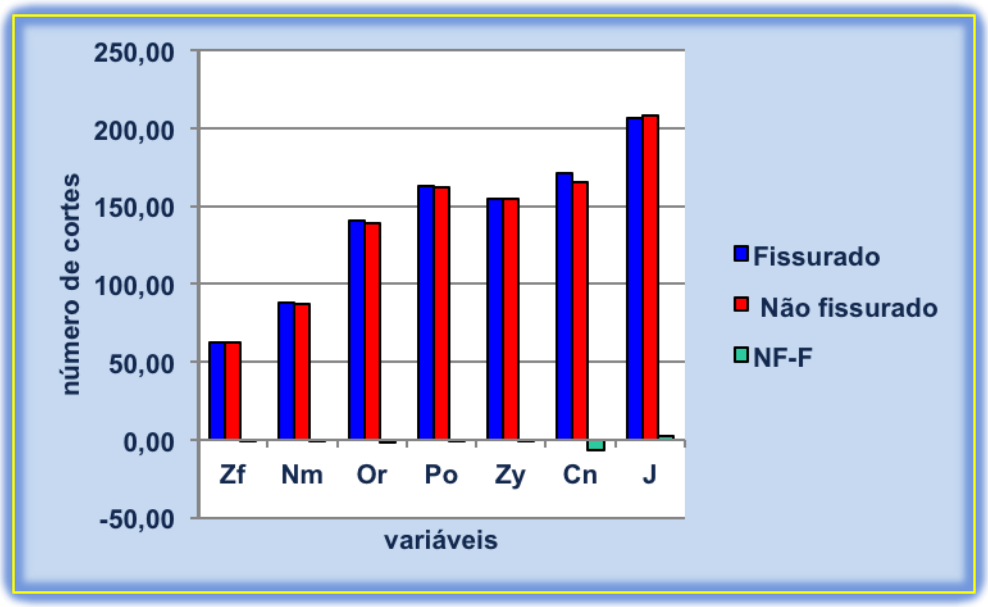

Gráfico 5.6 - Comparação entre o lado fissurado e o não fissurado (cortes axiais) para o grupo com fissura direita

Tabela 5.12 - Teste dos Postos Sinalizados de Wilcoxon - (cortes axiais) para o grupo com fissura direita

Par de Variáveis	n	Média	Desvio-padrão	Mínimo	Máximo	Percentil 25	Percentil 50 (Mediana)	Percentil 75	Sig. (p)
Zf fis	9	62,33	21,12	39,00	103,00	42,00	59,00	76,50	0,725
Zf n-fis	9	62,22	22,97	20,00	96,00	48,50	66,00	78,50	
Nm fis	9	87,78	22,09	62,00	133,00	71,50	85,00	102,00	0,344
Nm n-fis	9	86,67	23,04	55,00	130,00	71,50	85,00	103,50	
Or fis	9	140,78	17,40	119,00	169,00	127,00	133,00	156,50	0,859
Of n-fis	9	139,22	19,63	107,00	167,00	125,50	135,00	157,50	
Po fis	9	162,67	17,85	135,00	191,00	149,50	157,00	177,00	0,953
Po n-fis	9	161,78	22,26	118,00	186,00	147,00	165,00	180,50	
Zy fis	9	154,89	16,74	131,00	182,00	139,00	158,00	167,00	0,799
Zy n-fis	9	154,44	22,19	109,00	187,00	143,00	157,00	168,50	
Cn fis	9	171,33	13,24	153,00	193,00	159,50	170,00	182,00	0,021
Cn n-fis	9	164,89	14,92	141,00	188,00	155,00	162,00	179,50	
J fis	9	206,00	17,75	171,00	226,00	192,50	214,00	217,50	0,269
J n-fis	9	208,22	18,45	169,00	229,00	198,00	209,00	223,50	

Apenas a variável “Cn” apresentou diferença estatisticamente significante, entre o lado fissurado e o não-fissurado, considerando o número de cortes axiais . As demais variáveis apresentaram diferenças estatisticamente não-significantes entre o lado fissurado e o não-fissurado, ou seja, tais variáveis apresentaram semelhança estatística entre os lados, com fissura e sem fissura.

5.3 Comparação entre lado fissurado e não fissurado para o grupo com fissura esquerda

- **Dimensões transversais hemifaciais (DTHF/fiss. esquerda)**

Compararam-se as médias das DTHF entre os lados, com fissura e sem fissura para o grupo com fissura à esquerda.

Para verificar os resultados seguem as tabelas 5.13 e 5.14 e o gráfico 5.7.

Tabela 5.13 - Comparação entre o lado fissurado e o não fissurado (DTHF) para o grupo com fissura esquerda

DTHF \ Segmentos	Fissurado	Não fissurado	NF-F
Zf-PSM	4,49	4,59	0,10
Nm-PSM	0,43	0,57	0,14
Or-PSM	3,23	3,37	0,14
Po-PSM	4,83	4,92	0,09
Zy-PSM	5,15	5,31	0,16
Cn-PSM	1,20	1,28	0,08
J-PSM	3,04	3,14	0,10

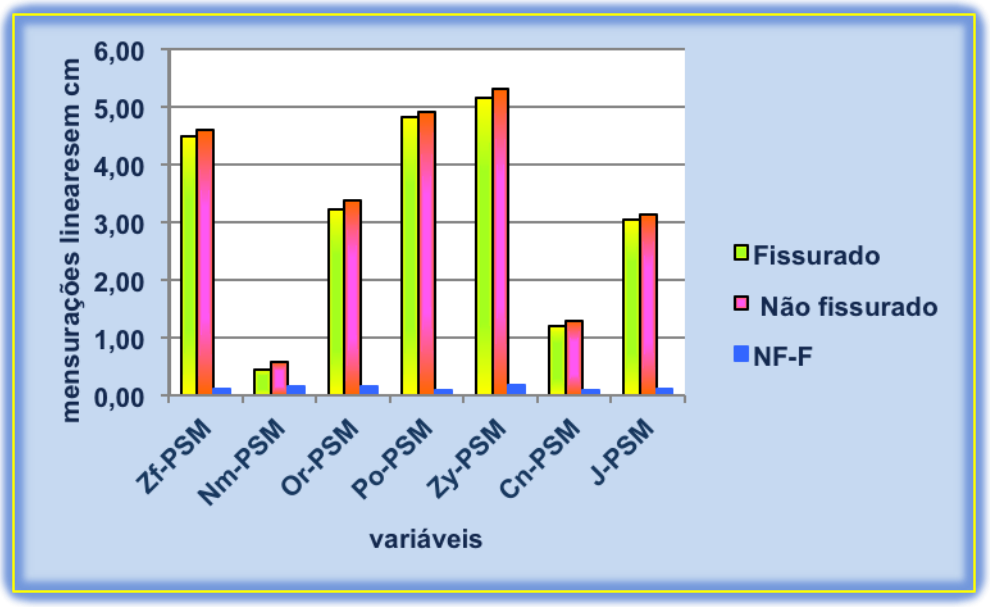

Gráfico 5.7 - Comparação entre o lado fissurado e o não fissurado (DTHF) para o grupo com fissura esquerda

Tabela 5.14 - Teste dos Postos Sinalizados de Wilcoxon (DTHF) para o grupo com fissura esquerda

Par de Variáveis	N	Média	Desvio-padrão	Mínimo	Máximo	Percentil 25	Percentil 50 (Mediana)	Percentil 75	Sig. (p)
Zf-PSM fis	19	4,49	0,17	4,18	4,86	4,38	4,49	4,59	0,009
Zf-PSM n-fis	19	4,59	0,23	4,26	5,06	4,39	4,57	4,77	
Nm-PSM fis	19	0,43	0,09	0,19	0,59	0,38	0,45	0,47	0,001
Nm-PSM n-fis	19	0,57	0,15	0,27	0,84	0,45	0,57	0,68	
Or-PSM fis	19	3,23	0,19	2,83	3,56	3,09	3,27	3,37	0,010
Or-PSM n-fis	19	3,37	0,19	3,08	3,79	3,22	3,35	3,54	
Po-PSM fis	19	4,83	0,30	4,31	5,50	4,59	4,83	5,00	0,107
Po-PSM n-fis	19	4,92	0,34	4,18	5,48	4,73	4,98	5,11	
Zy-PSM fis	19	5,15	0,24	4,58	5,63	5,04	5,13	5,33	0,003
Zy-PSM n-fis	19	5,31	0,24	4,81	5,96	5,21	5,28	5,42	
Cn-PSM fis	19	1,20	0,17	0,82	1,57	1,07	1,23	1,29	0,199
Cn-PSM n-fis	19	1,28	0,20	0,82	1,65	1,21	1,26	1,40	
J-PSM fis	19	3,04	0,24	2,65	3,51	2,81	3,11	3,23	0,081
J-PSM n-fis	19	3,14	0,15	2,72	3,43	3,03	3,17	3,23	

Os resultados mostraram que, em média, o lado fissurado é menor que o lado não fissurado para todas as variáveis na dimensão transversal, com significância estatística para as variáveis “ZF”, “Nm”, “Or” e “Zy”, para o grupo com fissura à esquerda.

- **Dimensões sagitais hemifaciais (DSHF/fiss. esquerda)**

Compararam-se as médias das DSHF entre os lados, com fissura e sem fissura para o grupo com fissura à esquerda.

Para verificar os resultados seguem as tabelas 5.16 e 5.17 e o gráfico 5.8.

Tabela 5.15 - Comparação entre o lado fissurado e o não fissurado (DSHF) para o grupo com fissura esquerda

DSHF \ Segmentos	Fissurado	Não fissurado	NF-F
Zf-PC	4,36	4,38	0,02
Nm-PC	6,44	6,50	0,06
Or-PC	5,34	5,36	0,02
Po-PC	1,55	1,44	-0,11
Zy-PC	2,77	2,74	-0,03
Cn-PC	6,05	6,38	0,33
J-PC	4,55	4,59	0,04

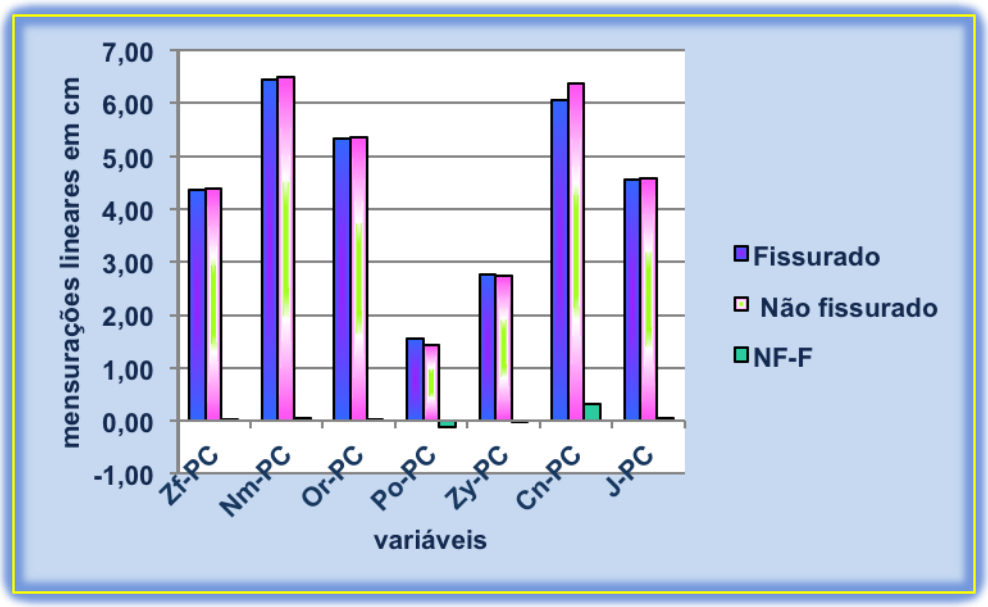

Gráfico 5.8 - Comparação entre o lado fissurado e o não fissurado (DSHF) para o grupo com fissura esquerda

Tabela 5.16 - Teste dos Postos Sinalizados de Wilcoxon (DSHF) para o grupo com fissura esquerda

Par de Variáveis	n	Média	Desvio-padrão	Mínimo	Máximo	Percentil 25	Percentil 50 (Mediana)	Percentil 75	Sig. (p)
Zf-PC fis	19	4,36	0,35	3,57	4,98	4,23	4,36	4,57	0,653
Zf-PC n-fis	19	4,38	0,34	3,75	5,26	4,20	4,36	4,55	
Nm-PC fis	19	6,44	0,35	5,81	7,36	6,24	6,46	6,60	0,133
Nm-PC n-fis	19	6,50	0,35	5,89	7,39	6,26	6,47	6,73	
Or-PC fis	19	5,34	0,28	4,72	5,87	5,22	5,42	5,49	0,327
Or-PC n-fis	19	5,36	0,28	4,83	6,04	5,14	5,38	5,49	
Po-PC fis	19	1,55	0,25	1,22	2,31	1,35	1,54	1,64	0,053
Po-PC n-fis	19	1,44	0,22	0,90	1,88	1,35	1,43	1,61	
Zy-PC fis	19	2,77	0,37	1,99	3,26	2,63	2,81	3,06	0,629
Zy-PC n-fis	19	2,74	0,25	2,26	3,11	2,51	2,76	2,94	
Cn-PC fis	19	6,05	0,38	5,34	6,70	5,77	6,00	6,34	< 0,001
Cn-PC n-fis	19	6,38	0,32	5,78	6,99	6,19	6,39	6,64	
J-PC fis	19	4,55	0,34	3,92	5,18	4,32	4,55	4,85	0,445
J-PC n-fis	19	4,59	0,27	4,16	5,08	4,41	4,56	4,77	

Pode-se afirmar que ‘fis’ e ‘n-fis’ são distintas para a variável “Cn”, e semelhantes, para as demais variáveis, no grupo com fissura à esquerda.

- **Cortes axiais (fiss. esquerda)**

Compararam-se as médias dos cortes axiais entre os lados, com fissura e sem fissura.

Para verificar os resultados seguem as tabelas 5.18 e 5.19 e o gráfico 5.9.

Tabela 5.17 - Comparação entre o lado fissurado e o não fissurado (cortes axiais) para o grupo com fissura esquerda

Segmentos / número de cortes	Fissurado	Não fissurado	NF-F
Zf	58,11	57,68	-0,43
Nm	86,63	86,37	-0,26
Or	133,74	132,05	-1,69
Po	161,95	163,11	1,16
Zy	154,11	153,63	-0,48
Cn	162,21	158,79	-3,42
J	200,79	201,00	0,21

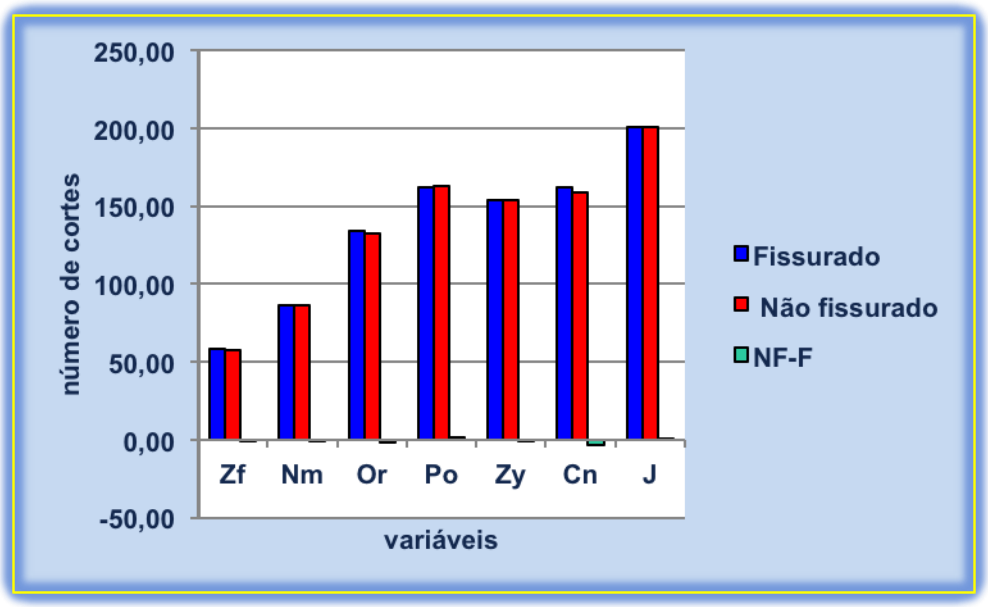

Gráfico 5.9 - Comparação entre o lado fissurado e o não fissurado (cortes axiais) para o grupo com fissura esquerda

Tabela 5.18- Teste dos Postos Sinalizados de Wilcoxon - (cortes axiais) para o grupo com fissura esquerda

Par de Variáveis	n	Média	Desvio-padrão	Mínimo	Máximo	Percentil 25	Percentil 50 (Mediana)	Percentil 75	Sig. (p)
Zf fis	19	58,11	17,63	19,00	90,00	45,00	56,00	70,00	0,747
Zf n-fis	19	57,68	17,12	18,00	85,00	45,00	55,00	74,00	
Nm fis	19	86,63	26,30	45,00	131,00	64,00	98,00	104,00	0,916
Nm n-fis	19	86,37	26,37	42,00	130,00	66,00	96,00	105,00	
Or fis	19	133,74	21,91	63,00	164,00	122,00	134,00	149,00	0,238
Of n-fis	19	132,05	21,46	64,00	160,00	122,00	135,00	148,00	
Po fis	19	161,95	29,73	52,00	194,00	158,00	163,00	177,00	0,469
Po n-fis	19	163,11	29,84	54,00	202,00	159,00	168,00	177,00	
Zy fis	19	154,11	25,02	65,00	181,00	147,00	159,00	170,00	0,877
Zy n-fis	19	153,63	24,70	65,00	184,00	146,00	160,00	168,00	
Cn fis	19	162,21	25,16	88,00	205,00	148,00	164,00	177,00	0,052
Cn n-fis	19	158,79	23,19	86,00	192,00	149,00	158,00	175,00	
J fis	19	200,79	27,90	99,00	231,00	193,00	204,00	215,00	0,909
J n-fis	19	201,00	27,33	101,00	228,00	197,00	204,00	218,00	

As variáveis apresentaram diferenças estatisticamente não-significantes entre o lado fissurado e o não-fissurado, quanto ao número de cortes ou seja, tais variáveis apresentaram semelhança estatística entre os lados, com fissura e sem fissura.

Discussão

“As vezes é preciso parar e olhar para longe,
para podermos enxergar o que está
diante de nós”.

John F. Kennedy

6 DISCUSSÃO

O princípio biológico de simetria bilateral não se manifesta com precisão matemática e, desta forma, invariavelmente ocorrem diferenças em faces consideradas agradáveis por seu padrão de beleza. A simetria raramente ocorre em seres vivos e a atratividade facial é variável nas diferentes culturas, portanto, o que é esteticamente agradável para uns poderá não ser para outros. Assim, a harmonia da face está na correlação das partes que a compõem e não na sua simetria.

O estudo da assimetria facial induz a alguns questionamentos. Qual a linha divisória entre o simétrico e o assimétrico? Na presença de assimetria facial, seria a mesma objetivamente mensurada ou julgada subjetivamente? Qual a relação entre a face simétrica e a face atrativa? Toda assimetria facial tem necessariamente uma assimetria óssea associada? Estas e outras indagações nos instigaram a aprofundar neste tema.

O crescimento facial de uma criança que nasce com uma fissura é regulado por fatores intrínsecos à própria fissura e por fatores funcionais, genéticos e iatrogênicos, que associados ou não, podem contribuir para as assimetrias do esqueleto da face média. A ingerência da própria fissura, seja por sua extensão e/ou geometria, e a resultante da distribuição de cargas funcionais, que podem ou não influenciar o desenvolvimento e a remodelação do esqueleto facial, ainda é objeto de estudo (Zhao et al., 2008). A face do indivíduo fissurado, particularmente com fissuras unilaterais completas, experimenta já desde o nascimento um padrão evidente de assimetria e distúrbios funcionais.

A falta de integridade estrutural da maxila faz com que ocorra uma alteração na transmissão das cargas funcionais, gerando estímulo de crescimento mais intenso no lado não fissurado. O segmento fissurado por receber menor estímulo torna-se hipodesenvolvido justificando a ocorrência das diferenças entre ambos, tanto no volume como na localização espacial (Zhao et al., 2008). Ao nascimento, o segmento maxilar não fissurado sofre uma rotação ascendente e lateral e o segmento maxilar fissurado sofre uma rotação medial. A língua, sem ter apoio e contato adequado com as lâminas palatinas, devido à ruptura causada pela fissura, contribui para acentuar a deformidade óssea.

A queiloplastia, primeira cirurgia reparadora primária, ao restabelecer a continuidade das fibras musculares do lábio superior, tem como objetivo principal restaurar a estética e a função. Os tecidos cicatriciais decorrentes dessa cirurgia alteram o crescimento dos ossos maxilares, com impacto positivo ou negativo na aparência facial. Ainda, a pressão do lábio reparado pode ser diferente sobre os segmentos, fissurado e não fissurado, levando a diferentes graus de distorção (Nagasao et al., 2009 b).

Posteriormente, quando realizada a palatoplastia é gerado um tecido cicatricial na mucosa do palato, que tem uma contribuição negativa no padrão de crescimento ósseo e no desenvolvimento da oclusão dentária. Na dentição mista é comum visualizar uma severa constrição maxilar anterior com largura maxilar posterior normal ou quase normal (Aizenbud et al., 2012). As cirurgias primárias, ainda que necessárias, falham em restabelecer a aparência harmoniosa da face e podem gerar uma assimetria facial como resultado do crescimento prejudicado dos tecidos duros e moles de face (Devlin et al., 2007). Entretanto, algumas pesquisas mostram que o esqueleto craniofacial fora da área da fissura apresenta simetria comparável entre grupos de indivíduos com e sem fissura labiopalatina (Urbanova et al., 2013).

Tradicionalmente a assimetria facial tem sido quantificada utilizando as radiografias póstero-anteriores e fotografias clínicas. As radiografias estão sujeitas a muitas críticas pelas distorções causadas por rotações da cabeça durante a aquisição das imagens e pela sobreposição das estruturas cranianas que a visão 2D oferece, impondo dificuldades e limitações na análise de estruturas tridimensionais (Park et al., 2012). Com os avanços tecnológicos na área da imagenologia, desenvolveu-se a tomografia computadorizada por feixe cônico que apresenta qualidade superior em termos de resolução e contraste, facilitando a identificação de estruturas anatômicas e aumentando a confiabilidade de mensurações (Tomasi et al., 2011).

Existem diversos *softwares* que podem ser utilizados para exame e diagnóstico, sendo que nesta pesquisa foi empregado o OsiriX por ser um *software* de código aberto, que permite ao usuário navegar através de uma série de imagens que podem ser ajustadas quanto à intensidade, contraste e velocidade de exibição. Entretanto, este *software* somente pode ser rodado na plataforma MacOS X da marca Apple, o que restringe o número de usuários (Kim et al., 2012).

Bastos et al. (2008) referiram que o OsiriX é um programa de fácil manipulação, e Jalbert e Paoli (2008) o indicaram como ferramenta de diagnóstico, ensino e pesquisa com muitas aplicações na cirurgia maxilofacial, sendo que Rocha (2012) demonstrou o sucesso da sua utilização para fins de determinação do volume da fenda alveolar. Entretanto, pudemos verificar em nosso estudo que o mesmo não se mostrou um programa de fácil utilização para mensurações lineares.

O *software* OsiriX não nos permitiu mensurar as distâncias lineares verticais de cada par de pontos no plano axial, uma vez que não se conseguiu determinar um plano horizontal de referência nos cortes originais axiais da tomografia. Para que se conseguisse analisar as assimetrias verticais reais, seria necessário criar um novo arquivo DICOM com novas imagens em cortes coronais, porém os pontos anatômicos já demarcados inicialmente não seriam transferidos para o novo arquivo de imagens coronais, uma vez que o programa OsiriX não permitiu a transferência dos pontos já determinados nos cortes axiais originais para as novas imagens coronais. Yamauchi et al. (2010) também encontraram limitações do OsiriX que levaram às mesmas dificuldades vistas na nossa pesquisa.

Uma outra particularidade do *software* que requereu nossa atenção foi quanto à confiabilidade das mensurações lineares obtidas com o programa. Realizamos os testes intra e inter-examinadores e os resultados mostraram que houve semelhança das mensurações para a maioria das variáveis analisadas. É importante enfatizar que todos os pontos de interesse para esta pesquisa foram demarcados sobre os cortes axiais originais e nas reconstruções multiplanares, pois segundo Brown et al. (2009), isto permite melhor exatidão. As diferenças estatisticamente significantes que foram encontradas nas nossas mensurações possivelmente refletiram a dificuldade de localização de certos pontos anatômicos em estruturas tridimensionais, mas como foram de pequena magnitude, não apresentaram significância clínica.

A literatura ainda não dispõe de pontos específicos para TCFC e o que se emprega comumente são os pontos anatômicos utilizados em cefalogramas convencionais. Quando passamos a analisar imagens tridimensionais, percebemos que a tridimensionalidade dificulta a localização exata de um ponto já consagrado para as projeções bidimensionais. Um exemplo citado por Schlicher et al. (2011) é o ponto porio, que classicamente não tem definida sua localização transversa dentro

do meato acústico externo, podendo induzir a erros quando de sua localização nas imagens 3D.

O ponto orbitário também merece atenção porque, por definição clássica, situa-se no ponto mais inferior da rima orbitária vista na telerradiografia lateral, porém, falha quanto à sua localização transversal, e portanto não deveria ser usado para analisar diferenças na posição transversa das órbitas (Schlicher et al., 2011). Muramatsu et al. (2008) consideraram que tanto o ponto pório como o orbitário são aceitáveis para definir planos de referência por estarem em estruturas relativamente baixas do esqueleto facial, o que permite reduzir significantemente a exposição do paciente à radiação pois se restringe ao terço médio da face. A exatidão dos planos de referência também exige maior precisão na seleção dos pontos cefalométricos a serem utilizados.

Em nosso estudo empregamos os pontos centrais, na fossa craniana anterior (ponto crista galli), fossa craniana média (ponto sela) e fossa craniana posterior (ponto basio) por serem pontos localizados em estruturas mais estáveis do crânio.

Um grande número de pesquisadores elegeram o ponto nasio como referência anterior (Periago et al., 2008; Kumar et al., 2008; Muramatsu et al., 2008; Brown et al., 2009; Moro et al., 2009; AlHadid et al., 2011; Baek et al., 2012; Liedke et al., 2012) mas como os pacientes fissurados apresentam desvio do septo nasal e principalmente da espinha nasal anterior (Molsted; Dahl, 1990; Kyrkanides et al., 1995; Suri et al., 2008) optamos por não utilizá-lo como ponto de referência por acreditarmos que o nasio pudesse sofrer alguma interferência destas alterações. Moro et al. (2009) utilizaram o nasio, desprezando os pontos orbitário e porio porque os mesmos podem sofrer modificações por processos malformativos. Kim et al. (2011) utilizaram a crista galli para construção do plano sagital mediano facial e craniano pelo fato dela estar ligada tanto ao esqueleto facial como ao do crânio, e é geralmente aceita como ponto médio do crânio.

Trpkova et al. (2003), Kwon et al (2006), Hwang et al. (2006) e Kim et al. (2011) utilizaram o ponto mais superior da crista galli mas, Som et al. (2009) e Hajiioannou et al. (2010) verificaram que a crista galli apresenta alterações anatômicas decorrentes de pneumatização e de variações da posição da sua base em relação as lâminas cribiformes do etmoide. Portanto, elegemos um ponto central na base da crista galli, ao nível das lâminas cribiformes do etmoide, como preconizou Harvold (1954), Schneiderman et al. (2009) e Nur et al. (2012) e também

por considerarmos que a dimensão da base anterior do crânio é mais estável porque sofre discreta alteração de crescimento após 7-8 anos de idade (Sassouni; Forrest,1971).

Utilizamos o ponto sela, localizado no centro geométrico da sela túrcica, por ser o ponto mais consistente e precisamente identificado em TCFC segundo Schlicher et al. (2011). Nielsen et al. (2005) observaram que crianças portadoras de fissura labiopalatina apresentam desvios da morfologia da sela túrcica, entretanto nós não consideramos que isto pudesse influenciar nossa pesquisa porque utilizamos sempre o centro geométrico, independente de sua morfologia.

Pudemos observar também um consenso entre autores quanto à seleção do ponto basio como ponto de referência na base craniana posterior pela sua alta reprodutibilidade (AlHadid et al., 2011; Baek et al., 2012; Tziavaras et al., 2010).

Kim et al. (2011) fez um estudo demostrando a variabilidade das mensurações obtidas quando se muda os pontos de referência na construção do Plano Sagital Mediano, enfatizando que os mesmos deveriam ser selecionados de acordo com o objetivo do estudo, a estrutura anatômica de interesse e a metodologia utilizada.

Baek et al. (2012) representou o Plano Coronal com um segmento de reta perpendicular ao plano de Frankfort e sagital mediano, intersectando o basio.

Concordando com Suri et al. (2008) sobre a estabilidade dos foramens neurovasculares da base craniana, estabelecemos o plano coronal demarcando os pontos sobre o forame espinhoso, bilateralmente, sendo este, perpendicular ao plano sagital mediano. Preferimos não utilizar o plano de Frankfort pela dificuldade de localização transversal do porio, citado por Schlicher et al. (2011), que poderia interferir no resultado final da pesquisa.

Kwon et al. (2006) analisando indivíduos com e sem assimetria facial verificaram que há um problema inerente em se estabelecer planos de referência porque existem dificuldades em se localizar pontos anatômicos que são afetados pela assimetria craniofacial. Adicionalmente temos que salientar que nas análises cefalométricas 2D a construção do plano sagital mediano se faz sobre estruturas faciais, e considerando que a face é afetada pela fissura, qualquer ponto ou plano facial sofre influência, em diferentes graus de intensidade, da deformidade imposta pela malformação, cirurgias, tempo ou dificuldades na identificação das estruturas de interesse à pesquisa (Moro et al., 2009), e portanto os resultados deveriam ser

avaliados com cautela. Para Park et al. (2012) a falta de exatidão na determinação de pontos e planos nas imagens 3D, leva a erros de interpretação de resultados, e ocorrem principalmente quando o avaliador extrapola as análises 2D para 3D.

Comparando as mensurações transversais hemifaciais entre os lados com fissura e sem fissura para a amostra total, constatamos que embora o lado fissurado tenha apresentado mensurações transversais médias menores que o lado não fissurado, tais diferenças só apresentaram significância estatística para as variáveis “Zf”, “Nm”, “Or”, e “Zy”. Estes resultados se somam a um estudo por nós realizado em 2006, que trabalhando com radiografias posteroanteriores, em uma amostra de 34 crianças fissuradas, registrou que em média, o lado fissurado foi maior que o lado não fissurado, mas apenas com a variável “Cn” apresentando diferença estatisticamente significante. Convém salientar que, em ambas as pesquisas, tais diferenças possivelmente não foram significantes clinicamente.

Quanto à base craniana anterior, Letzer e Kronmam (1967) encontraram simetria enquanto que Coupe e Subtelny (1960) encontraram pequena diferença, com a base do crânio do lado fissurado menor que a do não fissurado, mas sem significância estatística. Nossos resultados mostraram assimetria estatisticamente significante (Zf-PSM) com dominância do lado não fissurado, para as fissuras no lado esquerdo.

Lima (1985) encontrou assimetria facial mais intensa em indivíduos fissurados quando comparados com uma amostra de indivíduos sem fissura e ambos os grupos apresentaram dominância do lado esquerdo sobre o direito. Vig e Hewitt (1974) e Hewitt (1975) também encontraram dominância do lado esquerdo sobre o direito para as mensurações de base de crânio em indivíduos sem fissura. Entretanto, estes autores avaliaram assimetria facial considerando o plano sagital mediano determinado em radiografias posteroanteriores, o que pode explicar as diferenças observadas em relação aos nossos resultados. As projeções radiográficas em norma frontal podem induzir a erros de mensurações em função da rotação da cabeça durante a tomada radiográfica. Trabalhando com tomografias pudemos corrigir tais rotações pelo alinhamento dos eixos dos planos sagital mediano e coronal, eliminando distorções que poderiam ocorrer. Haffner et al., em 1999, propuseram uma análise cefalométrica em 3D para avaliar o esqueleto facial enfatizando a necessidade de obter modelos padronizados pelo alinhamento dos eixos de forma a eliminar variações rotacionais da cabeça do indivíduo o que foi reforçado por Park et

al. (2012) e reiterado por Kumar et al. (2008) para que se evitem diferenças na identificação dos pontos e mensurações realizadas.

Verificando as médias entre as mensurações hemifaciais, para os pontos Zf e Zf', podemos verificar que, embora as diferenças tenham sido estatisticamente significantes, foram de pequena magnitude (0,8mm) e portanto, podemos considerar que possivelmente não apresentam significância clínica.

Analisando o ponto porio, verificamos que apesar da dificuldade de demarca-lo nas imagens 3D, por falta de definição em sua localização transversal, nossos resultados mostraram um alto grau de simetria das hemifaces nos três planos de referência, inferindo que possivelmente a fissura não interfere nas estruturas mais distantes, como o meato acústico externo e, por conseguinte, na base craniana média.

Analisando o grau de assimetria da região zigomática representada pelos pontos Zy e Zy', observamos o mesmo padrão de assimetria do Zf e Zf'. Tziavaras et al. (2010), encontraram diferenças médias estatisticamente significantes entre os lados, com predominância do lado não fissurado sobre o lado fissurado, similar aos nossos resultados em 75% dos casos, com uma diferença média de 1,21 mm entre os lados.

Nos planos sagital e vertical as diferenças foram desprezíveis, com alto grau de simetria.

No plano vertical houve uma diferença média de -0,45 de corte, ou seja, não foi possível quantificar a assimetria vertical entre os lados, mas podemos estimar que as diferenças médias encontradas não foram estatisticamente significantes.

Em relação aos pontos orbitários, a assimetria foi estatisticamente significante só para as dimensões transversais, sendo que 71,4% apresentaram o lado fissurado menor que o não fissurado, com uma diferença média de 1,21 mm. Avaliando a lateralidade, verificamos que o grupo com fissura à esquerda apresentou uma diferença média estatisticamente significante (1,4 mm) possivelmente sem relevância clínica.

A simetria transversa da região basal da maxila, também parece não ser afetada pela presença da fissura. Em ambos os grupos de fissuras, direita e esquerda, as diferenças médias observadas, entre os lados fissurado e não fissurado, foram de pequena magnitude demonstrando um alto grau de simetria da região posterior da maxila nos três planos espaciais. Os resultados mostraram que,

embora a maxila seja o sítio da fissura e dos procedimentos cirúrgicos, estes parecem não influenciar de modo significante no grau de assimetria da região posterior da maxila, o que também foi visto por Mølsted e Dahl (1990). Adicionalmente, em nossa amostra, todos os pacientes foram tratados com expansão maxilar para correção das alterações oclusais, por meio do aparelho fixo tipo quadrihélice. Para Nagasao et al. (2009b) e Aizenbud et al. (2012), as forças ortodônticas provenientes do quadrihélice são aparentemente suficientes para permitir expansão esquelética da maxila e isto pode ter contribuído para os resultados obtidos.

Atherton (1967) e Ross (1990) verificaram que a largura posterior da maxila foi similar para os lados com fissura e sem fissura, com colapso dentário do segmento fissurado, mais intenso quanto mais próximo da fissura. Suri et al. (2008) também relacionaram maior assimetria nas estruturas mais próximas à fissura, como a região dento-alveolar e a câmara nasal e não nas estruturas mais profundas do complexo maxilar.

É importante enfatizar que os procedimentos de expansão maxilar tem como resultante somente alterações ósseas no plano transversal, não atuando sobre as dimensões sagitais e verticais da maxila. Com isto podemos inferir que a região da maxila não foi afetada pela presença da fissura em suas dimensões sagital e vertical e que provavelmente os efeitos iatrogênicos das cirurgias se manifestaram com pouca intensidade no grau de assimetria em nossa amostra.

Zemann et al. (2002) avaliaram crianças no período anterior à queiloplastia e observaram uma assimetria orbitária, maxilar e nasal e atribuíram isto ao deslocamento dos segmentos fissurados potencializado pela força dos movimentos da língua.

Na comparação entre os lados fissurado e não fissurado para Cn e Cn’, os resultados do nosso trabalho demonstraram que a cavidade nasal no ponto mais lateral da abertura piriforme exibiu um grau significante de assimetria, para a avaliação sagital e vertical, independente da lateralidade da fissura. O lado fissurado esteve posicionado mais para baixo em 67,8% da amostra e retrusivo em relação ao lado não fissurado para 96,4% dos casos. Na avaliação transversal, a cavidade nasal mostrou similaridade entre os lados.

Kyrkanides et al. (1995) encontraram assimetria das câmaras nasais, com o lado fissurado maior que o lado não fissurado, porém sem significância estatística.

Em estudo anterior (Lopez, 2006), nossos resultados foram similares ao estudo acima citado mas com diferença estatisticamente significante. Entretanto, isto foi observado com radiografias póstero-anteriores 2D, sendo que uma assimetria sagital poderia potencializar a assimetria transversal.

Ras et al. (1995) verificaram que a assimetria facial foi limitada à região da base alar do nariz, não sendo possível quantificar, para as estruturas faciais, a dominância de um lado sobre o outro. Mølsted e Dahl (1990) e Schendel (2000) observaram que as alterações na cavidade nasal se restringiam a um deslocamento da espinha nasal anterior, com o terço inferior do septo nasal desviando para o lado fissurado reduzindo significantemente a luz da câmara nasal neste lado. Provavelmente estas alterações poderiam ser interpretadas como efeito de um padrão de crescimento adaptativo, devido às falhas de integridade estrutural decorrentes da fissura. Ross (1990) considerou que esta distorção, já presente na fase intra-uterina, ocorre como resultado do desequilíbrio das forças musculares do lábio, das bochechas e da língua.

Zemann et al. (2002) acreditam que a assimetria nasal possa ser o resultado do deslocamento do segmento maxilar fissurado como um todo, uma vez que eles analisaram crianças antes da reconstrução cirúrgica do lábio. Fisher et al. (1999) também verificaram deslocamento posterior da margem piriforme no lado fissurado antes da queiloplastia.

O tratamento ortodôntico, prévio aos exames tomográficos, com expansão maxilar, poderia ter influenciado não somente as dimensões da maxila mas também as dimensões nasais transversas, uma vez que o arco dentário superior foi expandido até compatibilizar suas dimensões transversais com o arco dentário inferior. O aparelho quadrihélice, por permitir uma expansão diferenciada na região anterior do arco maxilar, estaria minimizando as dimensões transversas observadas na abertura piriforme, porém sem efeitos nas dimensões sagitais e verticais da região nasal. Possivelmente a falta de continuidade do rebordo alveolar não ofereceu resistência às forças ortodônticas e o deslocamento transversal das hemi-maxilas tornou-se mais efetiva alargando a câmara nasal no lado fissurado e levando ao padrão de simetria por nós observado.

Quanto à região nasal superior, representada pelo ponto “Nm” bilateralmente, se mostrou com assimetria transversal, estatisticamente significante, nas fissuras à esquerda, estando o lado da fissura deslocado para medial. Schendel (2000) afirmou

que o dorso nasal é desviado para o lado não fissurado o que justificaria nossos resultados.

Foi possível verificar que a cavidade nasal é afetada diferentemente em sua porção superior e inferior. No geral, junto à abertura piriforme, a cavidade nasal é assimétrica sagital e verticalmente, com o lado fissurado retrusivo e inferiorizado, enquanto que na porção superior, junto a “Nm”, a assimetria é mais evidente transversalmente, com o lado fissurado posicionado medialmente. Frente aos resultados obtidos, podemos inferir que provavelmente os procedimentos de expansão maxilar não tiveram efeito sobre as estruturas mais distantes, como o dorso nasal.

É importante enfatizar que, este estudo foi baseado na análise das médias das mensurações apresentadas por uma amostra de 28 indivíduos com fissura labiopalatina unilateral completa e, portanto, é necessário interpretar os resultados com cautela.

Além disso, o método de avaliação tridimensional em TCFC tem sido objeto de muitas pesquisas, em termos de validação de métodos, com indicação nas áreas médicas e odontológicas e muito ainda se tem a investigar. As análises cefalométricas ainda não se mostraram totalmente adequadas à nova realidade 3D, com a necessidade do desenvolvimento de novos paradigmas. O uso da TCFC para estudos transversais pode ser aplicado a estudos longitudinais que possam responder às questões que envolvem técnicas cirúrgicas e ortodônticas, identificando condutas terapêuticas que tenham impacto, negativo ou positivo, sobre o crescimento facial de pacientes fissurados.

Desta forma, um estudo longitudinal e uma casuística mais representativa seriam capazes de fornecer dados mais conclusivos a respeito dos fatores que possam interferir na simetria da face.

Conclusões

“Se apenas houvesse uma única verdade, não poderiam pintar-se cem telas sobre o mesmo tema”.

Pablo Neruda

7 CONCLUSÕES

O estudo das tomografias computadorizadas por feixe cônico de crianças com fissuras labiopalatinas unilaterais completas, utilizando o *software* OsiriX permitiu concluir:

1. As assimetrias transversais das estruturas mais distantes da fissura apresentam relação com a sua lateralidade, mostrando predominância na fissura do lado esquerdo.

2. As assimetrias sagitais se concentram na região nasal, independente da lateralidade da fissura.

3. As assimetrias verticais não mostram relação com a lateralidade da fissura, quando se estima as mensurações pelos cortes axiais.

4. O *software* OsiriX mostrou-se excelente ferramenta de estudo e diagnóstico, porém é de difícil manuseio e apresenta limitação na avaliação vertical.

Referências

“Existe apenas um bem, o saber, e apenas um mal, a ignorância”.

Sócrates

REFERÊNCIAS[3]

Aizenbud D, Ciceu C, Rachmiel A, Hazan-Molina H. Reverse quad helix appliance: differential anterior maxillary expansion of the cleft area before bone grafting. J Craniofac Surg.2012 Sep;23(5):e440-3. doi: 10.1097/SCS. 0b013e318264681a

Albuquerque MA, Gaia BF, Cavalcanti MGP Comparison between multislice and cone-beam computerized tomography in the volumetric assessment of cleft palate. Oral Surg Oral Med Oral Pathol Oral Radiol Endod. 2011 Aug; 112:249-57. doi: 10.1016/j.tripleo.2011.03.006. Epub 2011 Jun 12.

AlHadid A, Cevidanes LHS, Mol A, Ludlow J, Styner M. Comparison of two methods for quantitative assessment of mandibular asymmetry using cone beam computed tomography image volumes. Dentomaxillofac Radiol. 2011 Sep;40(6):351-7. doi: 10.1259/dmfr/13993523.

Athanasiou AE, Hack B, Sindet-Pedersen S. Transverse dentofacial structure of young men who have undergone surgical correction of unilateral cleft lip and palate: A posteroanterior cephalometric study. Int J Adult Orthodon Orthognath Surg 1996;11(1):19-28.

Atherton JD. Morphology of facial bones in skulls with unoperated unilateral cleft palate. Cleft Palate J. 1967;4:18-30.

Baek C, Paeng J-Y, Lee JS, Hong J. Morphologic evaluation and classification of facial asymmetry using 3-dimensional computed tomography. J Oral Maxillofac Surg. 2012 May;70(5):1161-9.doi:10.1016/j.joms.2011.02.135. Epub 2011 Jul 16.

Bastos EO, Goldenberg DC, Fonseca A, Kanashiro E, Yoshida M, Alonso N. Osirix: uma estação de trabalho radiológica portátil ao alcance do cirurgião. Rev Soc Bras Cir Craniomaxilofac. 2008;11(1);27-31.

Brown AA, Scarfe WC, Scheetz JP, Silveira AM, Farman AG. Linear accuracy of cone beam CT derived 3D images. Angle Orthod. 2009 Jan; 79(1):150-7. doi: 10.2319/122407-599.1.

[3]De acordo com Estilo Vancouver

Brussé CA, van der Werff JFA, Stevens HPJD, Vermey-Keers C, Prahl-Andersen B, van der Meulen JC et al. Symmetry and morbidity assessment of unilateral complete cleft lip nose corrected with or without primary nasal correction. Cleft Palate Craniofac J. 1999 July; 36(4):361-6.

Cavalcanti MGP, Rocha SS, Vannier MW. Craniofacial measurements based on 3D-CT volume rendering: implications for clinical applications. Dentomaxillofac Radiol. 2004 May;33(3):170-6. doi: 10.1259/dmfr/13603271

Coupe TB, Subtelny JD. Cleft palate- deficiency or displacement of tissue. Plast Reconstr Surg. 1960;26(6):600-12.

Damstra J, Fourie Z, De Wit M, Ren Y. A three-dimensional comparison of a morphometric and conventional cephalometric midsagittal planes for craniofacial asymmetry. Clin Oral Invest. 2012 Jan;16(1):285-94.
doi: 10.1007/s00784-011-0512-4.

de Notaris M, Prats-Galino A, Cavallo LM, Esposito F, Iaconetta G, Gonzalez JB et al. Preliminary experience with a new three-dimensional computer-based model for the study and the analysis of skull base approaches. Childs Nerv Syst. 2010 May;26(5):621-6. doi:10.1007/s00381-010-1107-0.

Devlin MF, Ray A, Raine P, Bowman A, Ayoub AF. Facial symmetry in unilateral cleft lip and palate following alar base augmentation with bone graft: a three-dimensional assessment. Cleft Palate Craniofac J. 2007 July;44(4):391-5. doi: 10.1597/06-179.1.

Draenert FG, Gebhart F, Neugebauer C, Coppenrath E, Mueller-Lisse U. Imaging of bone transplants in the maxillofacial area by NewTom 9000 cone-beam computed tomography: a quality assessment. Oral Surg Oral Med Oral Pathol Oral Radiol Endod. 2008 July;106(1):e31-e35. doi: 10.1016/j.tripleo.2008.03.006.

Feragen KJB, Semb G, Magnussen S. Asymmetry of left versus right unilateral cleft impairments: an experimental study of face perception. Cleft Palate Craniofac J. 1999 Nov;36(6):527-32.

Ferrario VF, Sforza C, Dellavia C, Tartaglia GM, Sozzi D, Carú A. A quantitative three-dimensional assessment of abnormal variations in facial soft tissues of adult patients with cleft lip and palate. Cleft Palate Craniofac J. 2003 Sep;40(5):544-9.

Fisher DM, Lo LJ, Chen YR, Noordhoff MS. Three-dimensional computed tomographic analysis of the primary nasal deformity in 3-month-old infants with

complete unilateral cleft lip and palate. Plastic Reconstr Surg. 1999 Jun;103(7):1826-34.

Fudalej P, Katsaros C, Hozyasz K, Borstlap WA, Kuijpers - Jagtman AM. Nasolabial symmetry and aesthetics in children with complete unilateral cleft lip and palate. J Oral Maxillofac Surg. 2012; 50:621-5.

Gateno J, Xia JJ, Teichgraeber JF. Effect of facial asymmetry on 2-dimensional and 3-dimensional cephalometric measurements. J Oral Maxillofac Surg. 2011 Mar; 69(3):655-62.

Haffner CL, Pessa JE, Zadoo VP, Garza JR. A technique for three-dimensional cephalometric analysis as an aid in evaluating changes in the craniofacial skeleton. Angle Orthod. 1999 Aug; 69(4):345-8.

Hajiioannou J, Owens D, Whittet HB. Evaluation of anatomical variation of the crista galli using computed tomography. Clin Anatomy. 2010; 23:370-3.

Harvold E. Cleft Lip and Palate. Morphologic studies of the facial skeleton. Am J Orthod. 1954;40:493-506.

Hewitt AB. A radiographic study of facial asymmetry. Br J Orthod. 1975; 2(1):37-40.

Hwang HS, Hwang CH, Lee KH, Kang BC. Maxillofacial 3-dimensional image analysis for the diagnosis of facial asymmetry. Am J Orthod Dentofac Orthop. 2006 Dec;130(6):779-85.

Ishiguro K, Krogman WM, Mazaheri M, Harding RL. A longitudinal study of morphological craniofacial patterns via P-A X-ray headfilms in cleft patients from birth to six years of age. Cleft Palate J. 1976 April;13(2):104-26.

Jalbert F, Paoli JR. Osirix: logiciel libre d’imagerie médicale. Rev Stomatol Chir Maxillofac. 2008 Jan; 109(1):53-5. doi:10.1016/j.stomax.2007.07.007.

Jena AK, Singh SP, Utreja AK. Effects of sagittal maxillary growth hypoplasia severity on mandibular asymmetry in unilateral cleft lip and palate subjects. Angle Orthod. 2011 Sep;81(5):872-7. doi:10.2319/110610-646.1. Epub 2011 Feb 21.

Kau CH, Bozic M, English J, Lee R, Bussa H, Ellis RK. Cone-beam computed tomography of the maxillofacial region- an update. Int J Med Robotics. 2009 Dec; 5(4);366-80. doi: 10.1002/rcs.279.

Kim TY, Baik JS, Chae HS, Huh KH, Choi SC. Determination of midsagittal plane for evaluation of facial asymmetry using three-dimensional computed tomography. Imaging Sci Dent. 2011;41:79-84. doi:10.5624/isd.2011.41.2.79

Kim G, Jung HJ, Lee HJ, Lee JS, Koo S, Chang SH. Accuracy and reliability of length measurements on three-dimensional computed tomography using open-source OsiriX software. J Digit Imaging. 2012. Published on-line: 20 January 2012. doi: 10.1007/s10278-012-9458-6.

Kumar V, Ludlow J, Cevidanes LHS, Mol A. In vivo comparison of conventional and cone beam CT synthesized cephalograms. Angle Orthod. 2008 Sep; 78(5):873-9.doi: 10.2319/082907-399.1

Kwon T-G, Park H-S, Ryoo H-M, Lee S-H. A comparison of craniofacial morphology in patients with and without facial asymmetry- a three-dimensional analysis with computed tomography. Int J Oral Maxillofac Surg. 2006;35:43-8. doi: 10.1016/j.ijom.2005.04.006.

Kyrkanides S, Bellohusen R, Subtelny JD. Skeletal asymmetries of the nasomaxillary complex in noncleft and postsurgical unilateral cleft lip and palate individuals. Cleft Palate Craniofac J. 1995 Sep; 32(5): 428-33.

Kyrkanides S, Klambani M, Subtelny JD. Cranial base and facial skeleton asymmetries in individuals with unilateral cleft and palate. Cleft Palate Craniofac J 2000 Nov;37(6):556-61.

Laspos CP, Kyrkanides S, Tallents RH, Moss ME, Subtelny JD. Mandibular and maxillary asymmetry in individuals with unilateral cleft lip and palate. Cleft Palate Craniofac J 1997; May;34(3):232-9.

Leonardi R, Sicurezza E, Cutrera A, Barbato E. Early post-treatment changes of circumaxillary sutures in young patients treated with rapid maxillary expansion. Angle Orthod. 2011 Jan;81(1):36-41.doi: 10.2319/050910-250.1

Letzer GM, Kronman JH. A posteroanterior cephalometric evaluation of craniofacial asymmetry. Angle Orthod 1967; 37(3):205-11.

Li HG, Yang YS, Chen Y, Wu YL, Zhang Y, Wu DD et al. Three-dimensional reconstruction of maxillae using spiral computed tomography and its application in postoperative adult patients with unilateral complete clef lip and palate. J Oral Maxillofac Surg. 2011 Dec; 69(12): e549-57. doi: 10.1016/j.joms.2011.07.024.

Liedke GS, Delamare EL, Vizzotto MB, da Silveira HLD, Prietsch JR, Dutra V, Silveira HED. Comparative study between conventional and cone beam CT-synthesized half and total skull cephalograms. Dentomaxillofac Radiol. 2012 Feb;41:136-42. doi:10.1259/dmfr/22287302

Lima JRL. Contribuição ao estudo da morfologia facial, de portadores de fissura transforame incisivo unilateral, através de cefalometria radiográfica, em norma frontal [tese]. São Paulo: Universidade de São Paulo, Instituto de Ciências Biomédicas; 1985.

Lopez MT. Avaliação das dimensões faciais transversas por meio de radiografias cefalométricas em norma frontal nos portadores de fissura labiopalatina unilateral completa [dissertação]. São Paulo: Universidade de São Paulo, Faculdade de Odontologia; 2006.

Ludlow JB, Gubler M, Cevidanes L, Mol A. Precision of cephalometric landmark identification: Cone-beam computed tomography vs conventional cephalometric views. Am J Orthod Dentofac Orthop. 2009 Sep; 136(3):312.el-13. doi:10.1016/j.ajodo.2008.12.018.

Maeda M, Katsumata A, Ariji Y, Muramatsu A, Yoshida K, Goto S, Kurita K, Ariji E, Gifu N. 3D-CT evaluation of facial asymmetry in patients with maxilofacial deformities. Oral Surg Oral Med Oral Pathol Oral Radiol Endod. 2006;102:382-90. doi:10.1016/j.tripleo.2005.10.057.

Meyer-Marcotty P, Alpers GW, Gerdes ABM, Stellzig-Eisenhauer A. Impact of facial asymmetry in visual perception: A 3-dimensional data analysis. Am J Orthod Dentofac Orthop. 2010 Fev; 137(2):168.e1-168.e8. Online only. doi:10.1016/j.ajodo.2008.11.023.

Miyamoto J, Nagasao T, Nakajima T, Ogata H. Evaluation of cleft lip bony depression of piriform margin and nasal deformity with cone beam computed tomography: “Retruded-like” appearance and anteroposterior position of the alar base. Plastic Recontr Surg. 2007 Nov; 120(6):1612-20. doi:10.1097/01.prs.0000267421.69284.c7

Mølsted K, Dahl E. Asymmetry of the Maxilla in Children With Complete Unilateral Cleft Lip and Palate. Cleft Palate J 1990;27(2):184-90.

Møsted K, Kjær I Dahl E. Cranial base in newborns with complete cleft lip and palate: Radiographic Study. Cleft Palate Craniofac J. 1995 May; 32(3):199-205.

Moraes MEL, Hollender LG, Chen CSK, Moraes LC, Balducci I. Evaluating craniofacial asymmetry with digital cephalometric images and cone-beam computed tomography. J Orthod Dentofac Orthop. 2011June;139(6):e523-e531. doi: 10.1016/j.ajodo.2010.10.020

Moreira CR, Sales MAO, Lopes PML, Cavalcanti MGP. Assessment of linear and angular measurements on three-dimensional cone-beam computed tomographic images. Oral Surg Oral Med Oral Pathol Oral Radiol Endod. 2009 Sep;108(3):430-6. doi: 10.1016/j.tripleo.2009.01.032. Epub 2009 Apr 22.

Moro A, Correra P, Boniello R, Gasparini G, Pelo S. Three-dimensional analysis in facial asymmetry: comparison with model analysis and conventional two-dimensional analysis. J Craniofac Surg. 2009 March;20(2):417-22.
doi: 10.1097/SCS.0b13e31819b96a5.

Muramatsu A, Nawa H, Kimura M, Yoshida K, Maeda M, Katsumata A, Ariji E, Goto S. Reproducibility of maxillofacial anatomic landmarks on 3-dimensional computed tomographic images determined with the 95% confidence ellipse method. Angle Orthod. 2008 May;78(3):396-402. doi: 10.2319/040207-166.1.

Nagasao T, Miyamoto J, Konno E, Ogata H, Nakajima T, Isshiki Y. Dynamic analysis of the effects of upper lip pressure on the asymmetry of the facial skeleton in patients with unilateral complete cleft lip and palate. Cleft Palate Craniofac J. 2009b March; 46(2):154-60.

Nagasao T, Ogata H, Miyamoto J, Jiang H, Kaneko T, Ishiki Y et al. Alveolar bone graft for patients with unilateral complete alveolar and palatal clefts improves the bony structure of the nose. Cleft Palate Craniofac J. 2009a Jan;46(1):9-18. doi: 10.1597/07-169.1

Nielsen BW, Møsted K, Kjær I. Maxillary and sella turcica morphology in newborns with cleft lip and palate. Cleft palate Craniofac J. 2005 Nov;42(6):610-7. Available from: http://www.cpcjournal.org/doi/pdf/10.1597/04-104R.1.

Nur M, Kayipmaz S, Bayram M, Celikoglu M, Kilkis D, Sezgin OS. Conventional frontal radiographs compared with frontal radiographs obtained from cone beam computed tomography. Angle Orthod. 2012 July;82(4):579-84. doi:10.2319/080311-488-1.

Park JU, Kook YA, Kim Y. Assessment of asymmetry in a normal occlusion sample and asymmetry patients with three-dimensional cone beam computed tomography. A study for a transverse reference plane. Angle Orthod.2012 Sep;82(5):860-7. doi: 10.2319/102911-668.1 Epub 2012 Feb 23.

Peck S, Peck L, Kataja M. Skeletal asymmetry in esthetically pleasing faces. Angle Orthod. 1991;612(1):43-8.

Periago DR, Scarfe WC, Moshiri M, Scheetz JP, Silveira AM, Farman AG. Linear accuracy and reliability of cone beam CT derived 3-dimensional images constructed using an orthodontic volumetric rendering program. Angle Orthod. 2008 May;78(3):387-95. doi: 10.2319/122106-52.1.

Peter RE, Rosset A, Heuberger J, Ratib O. Clinical applications of OsiriX for orthopaedic and musculoskeletal imaging. Eur Musculoskeletal Rev. 2009;4(1):90-2. Publish online: http://www.touchpharma.com/search/node/ratib.

Ras F, Habets LLMH, van Ginkel FC, Prahl-Andersen B. Facial Left-Right Dominance in cleft lip and palate: three dimension evaluation. Cleft Palate Craniofac J 1994a Nov;31(6):461-5.

Ras F, Habets LLMH, van Ginkel FC, Prahl-Andersen B. Three dimensional evaluation of facial asymmetry in cleft lip and palate. Cleft Palate Craniofac J 1994b Mar;31(2):116-21.

Ras F, Habets LLMH, van Ginkel FC, Prahl-Andersen B. Longitudinal study on three-dimensional changes of facial asymmetry in children between 4 to 12 years of age with unilateral cleft lip and palate. Cleft Palate Craniofac J. 1995 Nov;32(6):463-8.

Ras F, van Aalten L, Janse A, Mobers S, Prahl-Andersen B. Sagittal position of the left and right maxillary segment in children with cleft lip and palate. Cleft Palate Craniofac J.1997 Sep;34(5):438-42.

Richtsmeier JT, DeLeon VB. Morphological integration of the skull in craniofacial anomalies. Orthod Craniofac Res. 2009;12:149-58.

Rocha MAS. Avaliação volumétrica da fenda alveolar por meio da tomografia computadorizada por feixe cônico (TCFC) em pacientes com fissura labiopalatina. [Dissertação]. São Paulo: Universidade de São Paulo, Faculdade de Odontologia; 2012.

Ross RB. [Commentary] Mølsted K, Dahl E. Asymmetry of the maxilla in children with complete unilateral cleft lip and palate. Cleft Palate J.1990 April;27(2):190-2.

Rosset A, Spadola L, Ratib O. OsiriX: a new generation of multidimensional DICOM viewer based on new Imaging standards. International Congress Series 1268(2004) 1247. doi: 10.1016/j.ics.2004.03.048.

Rosset A, Spadola L, Pysher L, Ratib O. Navigating the fifth dimension: innovative interface for multidimensional multimodality image navigation. RadioGraphics. 2006 Jan-Feb;26(1):299-308. doi:10.1148/rg.261055066.

Sassouni V, Forrest EJ. Orthodontics in dental practice. Saint Louis: The C.V. Mosby Company; 1971.

Schendel SA. Unilateral cleft lip repair – State of the art. Cleft Palate Craniofac J 2000 July;37(4):335-41.

Schlicher W, Nielsen Ib, Huang JC, Maki K, Hatcher DC, Miller AJ. Consistency and precision of landmark identification in three-dimensional cone beam computed tomography scans. European J Orthodontics, Publish online: March 8, 2011. Available from: ejo.oxfordjournals.org. doi:10.1093/ejo/cjq144.

Schneiderman ED, Xu H, Salyer KE. Characterization of the maxillary complex in unilateral cleft lip and palate using cone beam computed tomography: a preliminary study. J Craniofac Surg. 2009 Sep;20 Suppl 2:1699-710.
doi: 10.1097/SCS.0b013e3181b3eddf

Seidenstricker-Kink LM, Becker DB, Govier DP, De Leon VB, Lo L-J, Kane AA. Comparative osseous and soft tissue morphology following cleft lip repair. Cleft Palate Craniofac J. 2008 Sep;45(5):511-7.

Semb G, Shaw WC. Facial growth after different methods of surgical intervention in patients with cleft lip and palate. Acta Odontol Scand. 1998 Dec;56(6):352-5.

Sicurezza E, Palazzo G, Leonardi R. Three-dimensional computerized tomographic orbital volume and aperture width evaluation: a study in patients treated with rapid maxillary expansion. Oral Surg Oral Med Oral Pathol Oral Radiol Endod. 2011 April; 111(4):503-7. doi: 10.1016/j.tripleo.2010.11.022.

Sierra-Martinez E, Cienfuegos-Monroy R, Fernández-Sobrino G. OsiriX, visor DICOM útil para procesar imágines tomográficas de fracturas faciales. Cir Ciruj. 2009 Marzo-Abril; 77(2):95-9.

Som PM, Park EE, Naidish TP, Lawson W. Crista galli pneumatization is an extension of the adjacente frontal sinuses. Am J Neuroradiol. 2009 Jan;30:31-3.

Stauber I, Vairaktaris E, Holst A, Schuster M, Hirschfelder U, Neukam FW et al. Three-dimensional analysis of facial symmetry in cleft lip and palate patients using optical surface data. J Orofac Orthop. 2008 Jul;69(4): 268-82.
doi: 10.1007/s00056-008-0746-1. Epub 2008 Sep 13.

Sun Z, Smith T, Kortam S, Kim D-G, Tee BC, Fields H. Effect of bone thickness on alveolar bone-height measurements from cone-beam computed tomography images. Am J Orthod Dentofac Orthop. 2011 Feb;139(2):e117-27.
doi: 10.1016/j.ajodo.2010.08.016.

Suri S, Utreja A, Khandelwal N, Mago SK. Craniofacial computerized tomography analysis of the midface of patients with repaired complete unilateral cleft lip and palate. Am J Orthod Dentofac Orthop. 2008 Sep;134(3):418-29.
doi:10.1016/j.ajodo.2006.09.065.

Tatar I. OsiriX: Is it really a suitable software for 3D visualization of neuroanatomical structures acquired from DICOM images? (Technical note). Neuroanatomy. 2008;7:20-1. Published online 11 March, 2008
Available from: http://www.neuroanatomy.org/2008/020_021.pdf

Tindlund RS, Rygh P,Bøe OE. Intercanine widening and sagittal effect of maxillary transverse expansion in patients with cleft lip and palate during the deciduous and mixed dentitions.Cleft Palate Craniofac J.1993 March; 30(2):195-207.

Tomasi C, Bressan E, Corazza B, Mazzoleni S, Stellini E, Lith A. Reliability and reproducibility of linear mandible measurements with the use of a cone-beam computed tomography and two object inclinations. Dentomaxillofac Radiol. 2011 May;40(4):244-50. doi: 10.1259/dmfr/17432330.

Trpkova B, Prasard NG, Lam EWN, Raboud D, Glover KE, Major PW. Assessment of facial asymmetries from posteroanterior cephalograms. Validity of reference lines. Am J Orthod Dentofac Orthop. 2003 May; 123(5):512-20.

Tziavaras N, Mihailidis S, Rajion Z, Yusof A, Anderson PJ, Townsend G. A three-dimensional computed tomography analysis of craniofacial asymmetry in Malaysian infants with cleft lip and palate. Malaysian J Med Sci. 2010 Oct-Dec; 17(4):25-35.

Urbanova W, Brudnicki A, Strydom H, Bronkhorst EM, Katsaros C, Fudalej PS. Nasolabial aesthetics correlates poorly with skeletal symmetry in unilateral cleft lip and palate. J Plast Reconstr Aesth Surg. 2013;66:e1-e7.

Vig P, Hewitt AB. Is craniofacial asymmetry and adaptation for masticatory function an evolutionary process? Nature 1974;248:165.

Wortche R, Hassfeld S, Lux CJ, Mussig E, Hensley FW, Krempien R, Hofele C. Clinical application of cone beam digital volume tomography in children with cleft lip and palate. Dentomaxillofac Radiol. 2006 March; 35(2): 88-94. doi:10.1259/dmfr/27536604.

Yamauchi T, Yamazaki M, Okawa A, Furuya T, HayashiK, Sakuma T, Takahashi H, Yanagawa N, Koda M. Efficacy relability of highly fuctional open source DICOM software (OsiriX) in spine surgery. J Clin Neuroscience. 2010;17:756-9. doi:10.1016/j.jocn.2009.09.037.

Yañez-Vico RM, Iglesias-Linares A, Torres-Lagares D, Gutiérrez-Pérez JL, Solano-Reina E. Three-dimensional evaluation of craniofacial asymmetry: an analysis using computed tomography. Clin Oral Invest. doi:10.1007/s.00784-010-0441-7. Publish online: 15 July 2010.

Zemann W, Santler G, Karcher H. Analysis of midface asymmetry in patients with cleft lip, alveolus and palate at age of 3 months using 3D-COSMOS measuring system. J Cranio Maxillofac Surg. 2002 June; 30(3):148-52. doi: 10.1054/jcms.2002.0284.

Zhao L, Herman JE, Patel PK. The structural implications of a unilateral facial skeletal cleft: a three-dimensional finite element model approach. Cleft Palate-Craniofac J. 2008 March; 45(2):121-30. doi: 10.1597/06-183.1

Apêndices

“Toda a ação é designada em termos do fim que procura atingir”.

Nicolau Maquiavel

APÊNDICE A – Identificação da amostra em relação à idade, ao gênero e à lateralidade da fissura

IDENTIFICAÇÃO DA AMOSTRA				
		idade	**Gênero**	**Fissura**
1	A.F.A.P.	9a5m	Feminino	Direita
2	A.P.N.	9a9m	Feminino	Esquerda
3	A.S.J.	10a5m	Masculino	Esquerda
4	B.S.A.	10a4m	Feminino	Esquerda
5	B.W.B.S.	9a 2m	Masculino	Esquerda
6	E.F.S.	13a 8m	Masculino	Esquerda
7	E.C.S.	9a	Feminino	Esquerda
8	E.G.S.	8a 11m	Feminino	Direita
9	D.R.O.	8a6m	Masculino	Direita
10	F.A.N.L.	8a1m	Masculino	Esquerda
11	G.A.S.	10a10m	Masculino	Direita
12	I.S.P.	7a4m	Masculino	Esquerda
13	J.P.G.	10a8m	Masculino	Direita
14	J.V.A.C.	7a9m	Masculino	Esquerda
15	J.R.S.	8a9m	Feminino	Direita
16	L.O.R.	9a3m	Feminino	Esquerda
17	L.B.G.	8a8m	Masculino	Direita
18	L.G.S.L.	11a3m	Feminino	Esquerda
19	L.A.O.	9a10m	Masculino	Esquerda
20	M.A.N.A.	7a7m	Feminino	Esquerda
21	M.J.N.	11a2m	Masculino	Direita
22	P.V.S.S.	9a6m	Feminino	Esquerda
23	R.A.S.	8a	Masculino	Esquerda
24	T.S.L.	11a3m	Feminino	Esquerda
25	V.R.M.	8a10m	Masculino	Direita
26	V.S.C.	9a9m	Masculino	Esquerda
27	W.D.	9a5m	Masculino	Esquerda
28	Y.C.	9a7m	Feminino	Esquerda

APÊNDICE B – Ficha de coleta de dados

FICHA DE COLETA DE DADOS

Pesquisador:

Avaliação 1a ☐ 2a ☐

Paciente:

Idade: gênero: F ☐ M ☐ Lateralidade da fissura: D ☐ E ☐

Mensurações transversais (cm)

lateralidade	Zf -PSM	corte	Nm -PSM	corte	Or-PSM	corte	Po- PSM	corte	Zy- PSM	corte	Cn- PSM	corte	J-PSM	corte
fissura														
sem fissura														
SF – F	0	0	0	0	0	0	0	0	0	0	0	0	0	0

Mensurações sagitais (cm)

lateralidade	Zf -pl coronal	corte	Nm-pl coronal	corte	Or-pl coronal	corte	Po-pl coronal	corte	Zy-pl coronal	corte	Cn-pl coronal	corte	J-pl coronal	corte
fissura		0		0		0		0		0		0		0
sem fissura		0		0		0		0		0		0		0
SF – F	0	0	0	0	0	0	0	0	0	0	0	0	0	0

Mensurações verticais (cm)

lateralidade	Zf corte	Nm corte	Or corte	Po corte	Zy corte	Cn corte	J corte
fissura (F)	0	0	0	0	0	0	0
sem fissura (SF)	0	0	0	0	0	0	0
SF – F	0	0	0	0	0	0	0

APÊNDICE C – Mensurações transversais obtidas pelos avaliadores (Ex 1-a, Ex 1-b e Ex 2)

examinador	pacientes	ZF - PSM		Nm- PSM		Or - PSM		Po - PSM		Zy - PSM		Cn - PSM		J - PSM	
		fissura (ZF' - PSM)	não fissura (ZF - PSM)	fissura (Nm' - PSM)	não fissura (Nm - PSM)	fissura (Or' - PSM)	não fissura (Or - PSM)	fissura (Po' -PSM)	não fissura (Po - PSM)	fissura (Zy - PSM')	não fissura (Zy- PSM)	fissura (Cn'-PSM)	não fissura (Cn- PSM)	fissura (J'-PSM)	não fissura (J- PSM)
Ex 1-a	A.F.A.P.	4,477	4,506	0,536	0,818	3,329	3,415	4,603	4,343	5,145	5,098	1,374	1,45	3,257	3,186
Ex 1-b		4,476	4,622	0,524	0,814	3,372	3,459	4,738	4,825	4,971	5,058	1,156	1,462	3,314	3,372
Ex 2		4,509	4,551	0,511	0,669	3,287	3,371	4,299	4,615	5,414	5,414	1,201	1,285	2,802	2,781
Ex 1-a	A.P.N.	4,238	4,386	0,464	0,422	3,015	3,79	4,558	4,977	5,128	5,171	1,073	0,822	2,655	2,722
Ex 1-b		4,282	4,393	0,443	0,483	2,936	3,097	4,533	4,922	4,906	5,067	1,046	1,025	2,634	2,654
Ex 2		4,228	4,695	0,359	0,804	2,855	2,938	4,672	4,82	5,134	5,436	0,769	1,126	2,444	2,965
Ex 1-a	A.S.J.	4,862	4,822	0,513	0,684	3,564	3,619	4,631	4,989	5,625	5,72	1,571	1,252	3,507	3,336
Ex 1-b		4,75	4,867	0,565	0,613	3,668	3,527	4,937	5,219	5,696	5,72	1,609	1,249	3,409	3,174
Ex 2		4,868	4,724	0,605	0,489	3,774	3,543	4,919	4,774	5,846	5,703	1,7	1,152	3,445	3,084
Ex 1-a	B.W.B.S.	4,618	4,768	0,3	0,72	3,089	3,568	4,828	5,068	5,187	5,547	1,053	1,649	2,654	3,19
Ex 1-b		4,657	4,785	0,303	0,779	3,131	3,6	4,876	5,086	5,177	5,478	1,08	1,602	2,654	3,19
Ex 2		4,693	4,883	0,423	0,782	3,708	3,627	5,139	5,194	5,468	5,779	1,121	1,566	2,583	3,325
Ex 1-a	E.G.S.	4,598	4,672	0,382	0,531	3,139	3,454	4,714	4,79	5,148	5,296	1,141	1,328	2,917	3,163
Ex 1-b		4,558	4,686	0,307	0,593	3,361	3,616	4,686	4,609	5,119	5,272	0,993	1,375	3,232	3,155
Ex 2		4,469	4,65	0,421	0,505	3,134	3,209	4,711	4,607	5,248	5,248	1,241	1,178	2,986	3,071
Ex 1-a	J.R.S.	4,421	4,7	0,184	0,734	3,138	3,418	4,557	4,408	4,819	4,912	0,934	1,401	3,082	3,306
Ex 1-b		4,473	4,63	0,236	0,859	3,225	3,615	5,046	4,629	5,072	5,046	0,989	1,379	2,991	2,965
Ex 2		4,249	4,631	0,319	0,871	3,271	3,521	4,789	4,382	5,268	4,865	1,083	1,521	3,209	3,208
Ex 1-a	L.G.S.L.	4,521	4,544	0,586	0,632	3,326	3,349	4,638	4,872	5,035	5,223	1,241	1,358	2,787	3,185
Ex 1-b		4,521	4,544	0,586	0,632	3,326	3,349	4,638	4,872	5,036	5,223	1,241	1,358	2,787	3,185
Ex 2		4,45	4,382	0,512	0,971	3,21	3,42	4,466	4,323	4,85	5,269	0,919	1,538	2,608	3,086
Ex 1-a	M.J.N.	4,564	4,391	0,695	0,497	3,398	3,175	4,663	4,762	5,035	4,862	1,141	0,868	3,249	2,977
Ex 1-b		4,564	4,391	0,695	0,497	3,398	3,175	4,663	4,762	5,035	4,862	1,141	0,868	3,249	2,977
Ex 2		4,645	4,481	0,746	0,525	3,485	3,073	4,564	4,918	5,172	4,866	1,216	0,775	3,251	2,986
Ex 1-a	T.S.L.	4,517	4,405	0,454	0,762	3,311	3,142	5,162	5,022	5,387	5,303	1,263	1,403	2,806	3,03
Ex 1-b		4,462	4,629	0,53	0,781	3,095	3,374	5,298	4,828	5,359	5,354	1,199	1,366	2,679	2,984
Ex 2		4,569	4,755	0,352	0,739	2,989	3,398	4,678	3,733	5,663	5,612	1,091	1,47	2,964	3,407
Ex 1-a	V.R.M.	4,318	4,377	0,38	0,408	2,874	2,874	4,962	5,043	5,125	5,341	1,057	1,03	3,091	2,711
Ex 1-b		4,265	4,346	0,439	0,366	2,997	2,834	5,615	5,291	5,237	5,345	1,161	1,053	3,105	2,889
Ex 2		4,286	4,374	0,383	0,326	3,032	2,799	4,212	4,295	5,308	5,698	1,137	0,992	2,945	2,616

APÊNDICE D - Mensurações sagitais obtidas pelos avaliadores (Ex 1-a, Ex 1-b e Ex 2)

examinador	pacientes	ZF - PC		Nm- PC		Or - PC		Po - PC		Zy - PC		Cn - PC		J - PC	
		fissura (ZF' - PC)	não fissura (ZF - PC)	fissura (Nm' - PC)	não fissura (Nm - PC)	fissura (Or' - PC)	não fissura (Or - PC)	fissura (Po' -PC)	não fissura (Po - PC)	fissura (Zy' - PC)	não fissura (Zy- PC)	fissura (Cn'-PC)	não fissura (Cn- PC)	fissura (J'-PC)	não fissura (J- PC)
Ex 1-a	A.F.A.P.	4,139	4,111	6,529	6,466	5,31	5,231	1,109	1,417	2,596	2,596	6,126	6,208	4,673	4,437
Ex 1-b		4,273	4,069	6,424	6,425	5,087	4,942	1,308	1,453	2,616	2,5	5,988	6,083	4,36	4,418
Ex 2		4,319	4,214	6,367	6,28	5,078	5,078	1,159	1,392	1,412	1,517	5,836	5,794	4,846	4,825
Ex 1-a	A.P.N.	4,361	4,635	6,236	6,257	4,719	5,035	1,634	1,171	1,989	2,511	5,342	5,899	3,919	4,41
Ex 1-b		4,31	4,533	6,193	6,233	4,604	4,866	1,526	1,157	2,252	2,735	5,429	5,831	4,021	4,283
Ex 2		4,033	4,137	6,173	6,257	4,792	4,984	1,354	1,353	1,946	1,897	5,703	5,724	4,166	4,215
Ex 1-a	A.S.J.	3,569	3,829	6,642	6,557	5,472	5,471	1,347	1,254	2,033	2,347	6,481	6,678	4,994	4,989
Ex 1-b		3,592	3,809	6,066	6,042	4,82	5,008	1,787	1,575	1,607	2,182	6,027	6,243	4,584	4,749
Ex 2		4,084	4,156	6,45	6,446	5,471	5,423	1,414	1,414	1,635	2,25	6,45	6,633	4,603	5,035
Ex 1-a	B.W.B.S.	4,468	4,318	6,447	6,957	5,487	5,487	1,289	1,47	3,059	2,939	6,575	6,993	5,176	5,056
Ex 1-b		4,575	4,366	6,769	6,809	5,587	5,658	1,174	1,145	3,19	3,018	6,561	6,952	5,176	5,056
Ex 2		4,672	4,588	6,955	6,976	5,606	5,496	1,292	1,292	2,611	2,693	6,554	7,035	5,194	4,837
Ex 1-a	E.G.S.	4,58	4,672	6,704	6,632	5,374	5,319	1,707	1,58	2,684	2,74	5,908	6,301	3,987	3,927
Ex 1-b		4,644	4,669	6,697	6,693	5,195	5,068	1,63	1,579	2,801	2,572	5,857	6,188	3,955	3,94
Ex 2		4,438	4,672	6,794	6,773	5,531	5,68	1,514	1,451	2,653	2,811	6,036	6,373	4,312	4,354
Ex 1-a	J.R.S.	5,267	4,782	7,108	6,978	6,201	5,883	0,991	1,588	4,034	3,493	6,575	6,724	5,006	4,744
Ex 1-b		4,994	4,421	7,1	7,075	5,878	5,514	1,014	1,821	3,251	3,121	6,569	6,491	4,942	4,863
Ex 2		4,66	4,661	7,205	7,205	6,011	5,679	0,94	1,684	3,172	3,27	6,5	6,638	4,464	4,895
Ex 1-a	L.G.S.L.	4,216	4,45	6,698	6,628	5,527	5,691	1,686	1,405	2,459	2,46	5,996	6,394	4,614	4,708
Ex 1-b		4,216	4,45	6,698	6,628	5,527	5,691	1,686	1,405	2,459	2,46	5,996	6,394	4,614	4,708
Ex 2		4,353	3,776	6,815	6,828	5,758	5,704	1,408	1,541	3,008	2,45	6,144	6,394	4,892	4,479
Ex 1-a	M.J.N.	3,473	3,82	5,903	5,953	4,862	5,209	2,059	1,712	2,059	2,431	5,73	6,151	4,167	4,365
Ex 1-b		3,473	3,82	5,903	5,953	4,862	5,209	2,059	1,712	2,059	2,431	5,37	6,151	4,167	4,365
Ex 2		3,538	4,003	5,965	5,913	4,971	5,274	2,051	1,685	2,234	2,817	5,082	6,162	3,982	4,281
Ex 1-a	T.S.L.	4,854	4,489	6,532	6,758	5,5	5,134	1,263	1,375	3,255	2,918	6,341	6,425	5,05	4,77
Ex 1-b		4,955	4,364	6,582	6,721	5,521	5,159	1,004	1,591	3,293	2,649	6,386	6,387	5,024	4,49
Ex 2		4,898	4,501	6,609	6,742	5,522	5,405	1,318	1,645	2,312	2,567	7,913	6,539	4,781	4,625
Ex 1-a	V.R.M.	4,02	4,526	5,911	5,884	4,88	5,152	2,034	1,464	2,549	2,657	5,368	5,694	3,877	4,284
Ex 1-b		3,941	4,508	5,853	5,971	4,886	5,103	2,052	1,539	2,241	2,78	5,426	5,696	3,833	4,238
Ex 2		4,011	4,47	5,932	5,931	4,915	5,173	1,872	1,432	2,317	2,12	5,466	5,752	4,186	4,184

APÊNDICE E – Cortes axiais obtidos pelos pesquisadores (Ex 1-a, Ex 1-b e Ex 2)

Avaliador	pacientes	ZF		Nm		Or		Po		Zy		Cn		J	
		corte fissura	corte não fissura	corte fissura	corte não fissura	corte fissura	corte não fissura	corte fissura	corte não fissura	corte fissura	corte não fisssura	corte fissura	corte não fissura	corte fissura	corte não fissura
Ex 1-a	A.F.A.P.	103	96	133	130	169	165	191	182	182	175	193	188	226	226
Ex 1-b		108	99	130	130	168	164	191	183	183	178	198	183	225	223
Ex 2		108	101	123	121	168	163	190	181	185	180	189	190	222	219
Ex 1-a	A.P.N.	56	63	106	105	140	142	157	157	154	159	180	175	210	208
Ex 1-b		56	63	106	105	142	143	157	157	157	157	175	172	212	213
Ex 2		59	64	113	113	141	141	153	157	154	159	173	174	207	207
Ex 1-a	A.S.J.	48	55	54	58	116	122	194	202	154	163	148	148	203	203
Ex 1-b		48	52	57	55	117	122	195	200	159	163	151	144	202	205
Ex 2		44	53	57	54	117	122	194	198	159	164	152	147	211	210
Ex 1-a	B.W.B.S.	56	41	63	68	134	122	169	169	159	146	168	151	212	205
Ex 1-b		52	38	63	65	135	122	169	168	156	147	169	152	212	205
Ex 2		54	42	76	67	134	122	172	168	157	153	171	154	214	203
Ex 1-a	E.G.S.	67	68	85	85	149	150	157	156	162	162	183	182	218	221
Ex 1-b		67	69	87	86	150	150	158	155	162	163	183	176	218	221
Ex 2		70	66	86	85	150	151	159	155	162	162	186	187	221	223
Ex 1-a	J.R.S.	71	68	107	102	153	145	155	153	161	157	165	160	214	209
Ex 1-b		70	69	102	103	154	146	159	154	163	162	173	162	215	212
Ex 2		73	72	107	103	153	145	156	154	156	158	161	151	207	207
Ex 1-a	L.G.S.L.	45	47	82	74	122	119	159	159	146	144	167	153	199	199
Ex 1-b		45	47	82	74	122	119	159	159	146	144	167	153	199	199
Ex 2		50	54	98	83	123	119	154	153	147	147	165	153	202	200
Ex 1-a	M.J.N.	59	66	86	87	129	133	177	179	150	156	168	164	215	215
Ex 1-b		59	66	86	87	129	133	177	179	150	156	168	164	215	215
Ex 2		60	64	88	90	128	133	177	181	148	148	165	167	212	212
Ex 1-a	T.S.L.	70	71	98	96	148	138	177	168	173	164	164	158	207	202
Ex 1-b		69	72	97	97	146	138	179	172	173	164	158	154	211	202
Ex 2		72	70	90	91	145	138	174	166	169	161	170	156	205	197
Ex 1-a	V.R.M.	39	42	70	70	119	122	135	141	131	138	154	153	185	195
Ex 1-b		36	43	70	70	119	122	131	141	136	138	155	157	185	192
Ex 2		37	40	68	67	118	122	133	143	132	138	157	158	185	195

APÊNDICE F – Dimensões transversais hemifaciais

IDENTIFICAÇÃO DA AMOSTRA					ZF - PSM		Nm- PSM		Or - PSM		Po - PSM		Zy - PSM		Cn - PSM		J - PSM	
		idade	gênero	fissura	fissura (ZF' - PSM)	não fissura (ZF - PSM)	fissura (Nm' - PSM)	não fissura (Nm - PSM)	fissura (Or' - PSM)	não fissura (Or - PSM)	fissura (Po' -PSM)	não fissura (Po - PSM)	fissura (Zy' - PSM)	não fissura (Zy- PSM)	fissura (Cn'-PSM)	não fissura (Cn- PSM)	fissura (J'-PSM)	não fissura (J- PSM)
1	A.F.A.P.	9a5m	F	D	4,477	4,506	0,536	0,818	3,329	3,415	4,603	4,343	5,145	5,098	1,374	1,45	3,257	3,186
2	A.P.N.	9a9m	F	E	4,238	4,386	0,464	0,422	3,015	3,79	4,558	4,977	5,128	5,171	1,073	0,822	2,655	2,722
3	A.S.J.	10a5m	M	E	4,862	4,822	0,513	0,684	3,564	3,619	4,631	4,989	5,625	5,72	1,571	1,252	3,507	3,336
4	B.S.A.	10a4m	F	E	4,286	4,257	0,364	0,673	2,913	3,081	4,593	4,258	4,817	5,209	1,009	1,232	3,026	3,305
5	B.W.B.S.	9a 2m	M	E	4,618	4,768	0,3	0,72	3,089	3,568	4,828	5,068	5,187	5,547	1,053	1,649	2,654	3,19
6	E.F.S.	13a 8m	M	E	4,75	5,059	0,395	0,45	3,373	3,569	5,059	5,481	5,481	5,958	1,293	1,433	3,204	3,429
7	E.C.S.	9a	F	E	4,547	4,568	0,443	0,506	3,224	3,352	4,589	4,932	4,968	5,304	1,025	1,242	3,2	3,178
8	E.G.S.	8a 11m	F	D	4,598	4,672	0,382	0,531	3,139	3,454	4,714	4,79	5,148	5,296	1,141	1,328	2,917	3,163
9	D.R.O.	8a6m	M	D	4,877	5,018	0,645	0,813	3,644	3,588	4,709	5,242	5,438	5,578	1,514	1,486	3,392	3,336
10	F.A.N.L.	8a1m	M	E	4,588	4,679	0,384	0,407	3,299	3,299	4,927	4,884	5,334	5,424	1,288	1,266	3,164	2,983
11	G.A.S.	10a10m	M	D	4,513	4,428	0,383	0,426	3,363	3,364	4,96	4,683	5,258	5,173	1,533	1,426	3,555	3,193
12	I.S.P.	7a4m	M	E	4,179	4,326	0,359	0,501	2,829	3,102	4,305	4,179	4,58	4,812	1,288	1,393	2,974	2,997
13	J.P.G.	10a8m	M	D	4,182	4,111	0,321	0,575	2,79	2,969	4,867	4,791	5,179	5,122	1,084	1,387	3,062	3,391
14	J.V.A.C.	7a9m	M	E	4,489	4,91	0,534	0,844	3,367	3,535	4,882	5,107	5,106	5,415	1,179	1,207	3,283	3,227
15	J.R.S.	8a9m	F	D	4,421	4,7	0,184	0,734	3,138	3,418	4,557	4,408	4,819	4,912	0,934	1,401	3,082	3,306
16	L.O.R.	9a3m	F	E	4,577	4,684	0,452	0,559	3,353	3,513	5,003	5,056	5,163	5,216	1,198	1,543	2,794	3,007
17	L.B.G.	8a8m	M	D	4,497	4,413	0,479	0,393	3,12	3,176	5,143	5,593	5,284	5,368	1,265	0,956	3,288	3,12
18	L.G.S.L.	11a3m	F	E	4,521	4,544	0,586	0,632	3,326	3,349	4,638	4,872	5,035	5,223	1,241	1,358	2,787	3,185
19	L.A.O.	9a10m	M	E	4,603	4,722	0,448	0,628	3,407	3,377	5,499	5,41	5,26	5,141	1,495	1,495	3,019	3,078
20	M.A.N.A.	7a7m	F	E	4,475	4,451	0,45	0,497	3,268	3,22	4,428	4,546	5,091	5,114	1,231	1,208	3,244	3,244
21	M.J.N.	11a2m	M	D	4,564	4,391	0,695	0,497	3,398	3,175	4,663	4,762	5,035	4,862	1,141	0,868	3,249	2,977
22	P.V.S.S.	9a6m	F	E	4,266	4,394	0,566	0,334	3,238	3,187	4,754	4,96	5,114	5,294	1,259	1,08	3,11	3,109
23	R.A.S.	8a	M	E	4,384	4,484	0,421	0,743	3,019	3,292	4,975	4,727	4,975	5,271	0,817	1,262	2,821	3,143
24	T.S.L.	11a3m	F	E	4,517	4,405	0,454	0,762	3,311	3,142	5,162	5,022	5,387	5,303	1,263	1,403	2,806	3,03
25	V.R.M.	8a10m	M	D	4,318	4,377	0,38	0,408	2,874	2,874	4,962	5,043	5,125	5,341	1,057	1,03	3,091	2,711
26	V.S.C.	9a9m	M	E	4,482	4,696	0,187	0,272	3,141	3,385	5,336	5,306	5,336	5,275	1,159	0,945	3,141	3,171
27	W.D.	9a5m	M	E	4,389	4,284	0,428	0,569	3,422	3,296	4,648	4,612	5,228	5,264	1,243	1,229	3,234	3,167
28	Y.C.	9a7m	F	E	4,465	4,864	0,468	0,592	3,167	3,386	4,895	5,124	5,064	5,289	1,169	1,298	3,228	3,155
				médias	4,489	4,569	0,436	0,571	3,219	3,339	4,817	4,899	5,154	5,275	1,211	1,273	3,098	3,144

APÊNDICE G – Dimensões sagitais hemifaciais

IDENTIFICAÇÃO DA AMOSTRA					ZF - Plano coronal		Nm- Plano coronal		Or - Plano coronal		Po - Plano coronal		Zy - Plano coronal		Cn - Plano coronal		J - Plano coronal	
		idade	gênero	fissura	fissura (ZF' - PC)	não fissura (ZF - PC)	fissura (Nm' - PC)	não fissura (Nm - PC)	fissura (Or' - PC)	não fissura (Or - PC)	fissura (Po' -PC)	não fissura (Po - PC)	fissura (Zy' - PC)	não fissura (Zy- PC)	fissura (Cn'-PC)	não fissura (Cn- PC)	fissura (J'-PC)	não fissura (J- PC)
1	A.F.A.P.	9a5m	F	D	4,139	4,111	6,529	6,466	5,31	5,231	1,109	1,417	2,596	2,596	6,126	6,208	4,673	4,437
2	A.P.N.	9a9m	F	E	4,361	4,635	6,236	6,257	4,719	5,035	1,634	1,171	1,989	2,511	5,342	5,899	3,919	4,41
3	A.S.J.	10a5m	M	E	3,569	3,829	6,642	6,557	5,472	5,471	1,347	1,254	2,033	2,347	6,481	6,678	4,994	4,989
4	B.S.A.	10a4m	F	E	4,341	4,173	6,526	6,47	5,49	5,406	1,541	1,457	3,249	2,885	6,218	6,386	4,537	4,425
5	B.W.B.S.	9a 2m	M	E	4,468	4,318	6,447	6,957	5,487	5,487	1,289	1,47	3,059	2,939	6,575	6,993	5,176	5,056
6	E.F.S.	13a 8m	M	E	4,975	5,256	7,364	7,392	5,874	6,043	2,305	1,884	3,092	2,755	6,296	6,858	4,637	4,722
7	E.C.S.	9a	F	E	4,694	4,757	6,567	6,736	5,423	5,551	1,642	1,431	3,115	2,905	6,042	6,42	4,357	4,505
8	E.G.S.	8a 11m	F	D	4,58	4,672	6,704	6,632	5,374	5,319	1,707	1,58	2,684	2,74	5,908	6,301	3,987	3,927
9	D.R.O.	8a6m	M	D	4,457	4,99	6,812	6,756	5,186	5,55	1,85	1,149	2,579	2,719	6,279	6,447	4,121	4,485
10	F.A.N.L.	8a1m	M	E	4,424	4,424	6,879	6,73	5,42	5,419	1,516	1,4	2,804	2,577	6,7	6,637	4,768	4,836
11	G.A.S.	10a10m	M	D	4,237	4,28	5,834	5,748	5,961	5,918	1,704	1,639	2,534	2,469	6,004	6,11	4,364	4,428
12	I.S.P.	7a4m	M	E	4,348	4,294	6,058	6,121	5,197	5,107	1,625	1,351	2,744	2,68	5,825	6,036	4,316	4,227
13	J.P.G.	10a8m	M	D	4,805	3,996	5,775	5,697	5,251	5,028	1,096	1,504	2,54	2,446	5,383	5,575	4,246	3,852
14	J.V.A.C.	7a9m	M	E	4,236	4,545	6,341	6,369	5,471	5,724	1,347	0,898	2,722	3,087	6,452	6,846	4,854	5,079
15	J.R.S.	8a9m	F	D	5,267	4,782	7,108	6,978	6,201	5,883	0,991	1,588	4,034	3,493	6,575	6,724	5,006	4,744
16	L.O.R.	9a3m	F	E	4,311	4,364	6,6	6,6	5,216	5,243	1,597	1,623	2,821	2,954	5,855	6,227	4,604	4,524
17	L.B.G.	8a8m	M	D	4,356	4,356	7,054	6,717	5,902	5,762	1,377	1,237	2,98	2,895	6,577	6,717	5,031	5,003
18	L.G.S.L.	11a3m	F	E	4,216	4,45	6,698	6,628	5,527	5,691	1,686	1,405	2,459	2,46	5,996	6,394	4,614	4,708
19	L.A.O.	9a10m	M	E	4,573	4,663	6,456	6,575	5,35	5,38	1,405	1,373	2,81	3,019	5,739	6,306	4,394	4,603
20	M.A.N.A.	7a7m	F	E	4,025	4,025	5,943	6,014	5,02	5,138	1,61	1,61	2,794	2,676	5,967	6,44	4,167	4,333
21	M.J.N.	11a2m	M	D	3,473	3,82	5,903	5,953	4,862	5,209	2,059	1,712	2,059	2,431	5,73	6,151	4,167	4,365
22	P.V.S.S.	9a6m	F	E	3,623	3,752	5,808	5,885	4,728	4,831	1,748	1,44	2,21	2,262	5,422	5,782	4,06	4,163
23	R.A.S.	8a	M	E	4,682	4,285	6,41	6,435	5,494	5,197	1,337	1,757	2,945	2,475	5,964	6,187	4,554	4,43
24	T.S.L.	11a3m	F	E	4,854	4,489	6,532	6,758	5,5	5,134	1,263	1,375	3,255	2,918	6,341	6,425	5,05	4,77
25	V.R.M.	8a10m	M	D	4,02	4,526	5,911	5,884	4,88	5,152	2,034	1,464	2,549	2,657	5,368	5,694	3,877	4,284
26	V.S.C.	9a9m	M	E	4,482	4,3	6,099	6,129	5,306	5,305	1,464	1,525	2,927	3,11	5,732	6,007	4,33	4,269
27	W.D.	9a5m	M	E	4,225	4,199	6,52	6,448	5,41	5,48	1,22	1,32	2,625	2,895	6,288	6,322	4,296	4,636
28	Y.C.	9a7m	F	E	4,389	4,386	6,238	6,386	5,34	5,29	1,859	1,624	2,98	2,624	5,766	6,34	4,87	4,555
				médias	4,362	4,381	6,428	6,439	5,370	5,392	1,549	1,452	2,757	2,733	6,034	6,325	4,499	126,765

APÊNDICE H – Cortes axiais

IDENTIFICAÇÃO DA AMOSTRA					ZF			Nm			Or			Po			Zy			Cn			J		
		idade	gênero	fissura	corte lado fissurado	corte lado não fissura	NF- F	corte lado fissurado	corte lado não fissura	NF- F	corte lado fissurado	corte lado não fissura	NF- F	corte lado fissurado	corte lado não fissura	NF- F	corte lado fissurado	corte lado não fissura	NF- F	corte lado fissurado	corte lado não fissura	NF- F	corte lado fissurado	corte lado não fissura	NF- F
1	A.F.A.P.	9a5m	F	D	103	96	-7	133	130	-3	169	165	-4	191	182	-9	182	175	-7	193	188	-5	226	226	0
2	A.P.N.	9a9m	F	E	56	63	7	106	105	-1	140	142	2	157	157	0	154	159	5	180	175	-5	210	208	-2
3	A.S.J.	10a5m	M	E	48	55	7	54	58	4	116	122	6	194	202	8	153	163	10	148	148	0	203	203	0
4	B.S.A.	10a4m	F	E	70	51	-19	100	97	-3	144	135	-9	188	173	-15	167	151	-16	176	169	-7	204	200	-4
5	B.W.B.S.	9a 2m	M	E	56	41	-15	63	68	5	134	122	-12	169	169	0	159	146	-13	168	151	-17	212	205	-7
6	E.F.S.	13a 8m	M	E	19	18	-1	45	42	-3	63	64	1	52	54	2	65	65	0	88	86	-2	99	101	2
7	E.C.S.	9a	F	E	68	64	-4	99	103	4	149	148	-1	158	161	3	159	160	1	162	169	7	211	215	4
8	E.G.S.	8a 11m	F	D	67	68	1	85	85	0	149	150	1	157	156	-1	162	162	0	183	182	-1	216	221	5
9	D.R.O.	8a6m	M	D	82	89	7	110	112	2	160	167	7	172	186	14	172	187	15	175	177	2	219	229	10
10	F.A.N.L.	8a1m	M	E	39	44	5	64	64	0	128	128	0	154	155	1	150	150	0	140	144	4	198	204	6
11	G.A.S.	10a10m	M	D	44	55	11	73	73	0	133	135	2	177	176	-1	158	158	0	181	162	-19	208	209	1
12	I.S.P.	7a4m	M	E	78	76	-2	101	101	0	156	158	2	175	171	-4	170	170	0	205	192	-13	225	225	0
13	J.P.G.	10a8m	M	D	40	20	-20	62	55	-7	125	107	-18	144	118	-26	136	109	-27	153	141	-12	171	169	-2
14	J.V.A.C.	7a9m	M	E	62	74	12	68	71	3	130	136	6	159	177	18	150	164	14	140	143	3	197	209	12
15	J.R.S.	8a9m	F	D	71	68	-3	94	95	1	153	145	-8	155	153	-2	161	157	-4	165	160	-5	214	209	-5
16	L.O.R.	9a3m	F	E	51	45	-6	78	70	-8	130	124	-6	147	140	-7	147	139	-8	145	150	5	192	187	-5
17	L.B.G.	8a8m	M	D	56	56	0	77	73	-4	130	129	-1	156	165	9	142	148	6	170	157	-13	200	201	1
18	L.G.S.L.	11a3m	F	E	45	47	2	82	74	-8	122	119	-3	159	159	0	146	144	-2	167	153	-14	199	199	0
19	L.A.O.	9a10m	M	E	63	67	4	99	105	6	149	151	2	169	179	10	163	169	6	177	179	2	215	219	4
20	M.A.N.A.	7a7m	F	E	45	44	-1	66	66	0	122	120	-2	163	169	6	134	136	2	157	149	-8	186	186	0
21	M.J.N.	11a2m	M	D	59	66	7	86	87	1	129	133	4	177	179	2	150	156	6	168	164	-4	215	215	0
22	P.V.S.S.	9a6m	F	E	80	85	5	131	130	-1	156	160	4	189	194	5	179	184	5	195	186	-9	226	228	2
23	R.A.S.	8a	M	E	90	79	-11	115	115	0	164	158	-6	185	179	-6	181	170	-11	185	183	-2	231	225	-6
24	T.S.L.	11a3m	F	E	70	71	1	98	96	-2	148	138	-10	177	168	-9	173	164	-9	164	158	-6	207	202	-5
25	V.R.M.	8a10m	M	D	39	42	3	70	70	0	119	122	3	135	141	6	131	138	7	154	153	-1	185	195	10
26	V.S.C.	9a9m	M	E	39	46	7	45	45	0	119	121	2	159	167	8	143	151	8	158	158	0	193	197	4
27	W.D.	9a5m	M	E	78	77	-1	128	128	0	140	136	-4	163	166	3	163	166	3	155	152	-3	220	218	-2
28	Y.C.	9a7m	F	E	47	49	2	104	103	-1	131	127	1	160	159	-1	172	168	-4	172	172	0	187	188	1
				médias	59,464	59,143	-0,32	87,000	86,464	-0,54	136,000	134,357	-1,46	162,179	162,679	0,50	154,357	153,893	-0,46	165,143	160,750	-4,39	202,464	203,321	0,86

Anexos

“Só se pode alcançar um grande êxito quandonos mantemos fiéis a nós mesmos”.

Nietzsche

ANEXO A – Parecer do Comitê de Ética em Pesquisa

FOUSP 110 anos

UNIVERSIDADE DE SÃO PAULO
FACULDADE DE ODONTOLOGIA
COMITÊ DE ÉTICA EM PESQUISA

PARECER DE APROVAÇÃO
FR 359228
Protocolo 158/2010

O grupo de trabalho indicado pelo Comitê de Ética em Pesquisa **APROVOU** o protocolo de pesquisa "**A utilização da tomografia computadorizada de feixe cônico (TCFC) na avaliação da deformidade do terço da face em portadores de fissura labiopalatina unilateral"**, de responsabilidade do (a) Pesquisador (a) Margareth Torrecillas Lopez sob orientação do(a) Prof.(a.) Dr.(a.) Márcia André.

Tendo em vista a legislação vigente, devem ser encaminhados a este Comitê relatórios anuais referentes ao andamento da pesquisa e ao término cópia do trabalho em "cd". Qualquer emenda do projeto original deve ser apresentada a este CEP para apreciação, de forma clara e sucinta, identificando a parte do a ser modificada e suas justificativas.

São Paulo, 27 de outubro de 2010.

Profa. Dra. Marcia Turolla Wanderley
Coordenadora do CEP-FOUSP

Av. Prof. Lineu Prestes, 2227 - Cidade Universitária "Armando de Salles Oliveira".
São Paulo - SP - CEP 05508-900 –Tel. (0XX11) 3091-7960