DENIS PIMENTA E SOUZA

AVALIAÇÃO CLÍNICO-FUNCIONAL DE PACIENTES SUBMETIDOS A TRATAMENTO COM PRÓTESE TOTAL DE ATM

São Paulo

2009

Denis Pimenta e Souza

Avaliação clínico-funcional de pacientes submetidos a tratamento com prótese total de ATM

Dissertação apresentada à Faculdade de Odontologia da Universidade de São Paulo, para obtenção do título de Mestre, pelo Programa de Pós-Graduação em Ciências Odontológicas.

Área de Concentração: Cirurgia e Traumatologia Buco-Maxilo-Facial

Orientador: Prof. Dr.Elio Hitoshi Shinohara

São Paulo

2009

Souza DP. Avaliação clínico-funcional de pacientes submetidos a tratamento com prótese total de ATM [Dissertação de Mestrado]. São Paulo: Faculdade de Odontologia da USP; 2009.

FOLHA DE APROVAÇÃO

São Paulo, / /2009

Banca Examinadora

1) Prof (a). Dr (a).

Titulação: _____

Julgamento: _____ Assinatura: _____

2) Prof (a). Dr (a).

Titulação: _____

Julgamento: _____ Assinatura: _____

3) Prof (a). Dr (a). _____

Titulação: _____

Julgamento: _____ Assinatura: _____

DEDICATÓRIA

- Aos meus pais, que me ensinaram, educaram, amaram e me mostraram o caminho a seguir.
- A minha esposa, Luciana, pela paciência e amor neste período de estudos.
- A meus filhos, por iluminarem meus pensamentos diariamente.
- Ao meu orientador, Elio Shinohara, que apesar de muitos problemas pessoais vividos, não desistiu.
- Ao meu irmão, Morris, pela ajuda na formatação e inclusão de tabelas ao texto.
- Ao Prof. Luiz Fernando Lobo Leandro, por me abrir as portas da Cirurgia-Buco-Maxilo-Facial.
- À amiga Paula Félix Falchet, pela ajuda e auxílio na obtenção das fichas e interrogatório dos pacientes.
- À amiga Astrid e Kelly, pela ajuda na leitura das fichas, confecção das tabelas, preenchimento e confecção do abstract.
- Aos meus colegas de Mestrado e Doutorado, por dividirem comigo todo este período de estudos.
- Ao Departamento de Cirurgia da Faculdade de Odontologia da USP, pela oportunidade de ensino que me foi dada.
- Aos funcionários do SDO pela ajuda na formatação, finalização e na catalogação do texto.
- **A Deus, por tudo.**

Souza DP. Avaliação clínico-funcional de pacientes submetidos a tratamento com prótese total de ATM [Dissertação de Mestrado]. São Paulo: Faculdade de Odontologia da USP; 2009.

RESUMO

A ATM pode ser afetada por lesões que alteram sua morfologia e comprometem sua função, levando o cirurgião, algumas vezes, a ter a necessidade de ressecá-la e reconstruí-la. A reconstrução dos defeitos ósseos articulares, congênitos ou adquiridos, é um desafio para o Cirurgião Buco-Maxilo-Facial, podendo ser realizado com materiais aloplásticos, que excluem a necessidade de área doadora, minimizando a morbidade. Entre estes destacamos as próteses totais da articulação temporo-mandibular, estudados até sua forma e composição atual e que possibilitou o estabelecimento de protocolos bem definidos para sua utilização. Destacamos a prótese de estoque da W. Lorenz™, com componentes de alta tecnologia e indicações precisas que possibilita grande melhora clínico e funcional. Este estudo avaliou clínico e funcionalmente 15 pacientes tratados no período de oito anos, demonstrando que apesar da melhoria funcional evidente observada, em especial para os casos de anquilose em ATM, ainda muitos estudos e acompanhamento devem ser realizados para se estabelecer, ao longo do tempo, se estas próteses suprem de forma eficiente e duradoura a fisiologia estomatognática ideal.

Palavras-Chave: ATM - Reconstrução, Articulação Temporo-mandibular, Prótese Articular, Implante de Prótese Mandibular

Souza DP. The clinical functional avaliation of the patients treated with TMJ prothesis [Dissertação de Mestrado]. São Paulo: Faculdade de Odontologia da USP; 2009.

ABSTRACT

The TMJ can be affected by injuries that alter its morphology and compromise its normal function, leading the surgeon, sometimes, to have the need to resect it and rebuild it. The reconstruction of the bone articular defects, congenital or acquired, which has been a challenge for the maxillofacial surgeon can be achieved by using aloplastic materials. The use of aloplastics materials precludes the need for a donor area, minimizing the morbidness. Among these, we highlight the temporo-mandibular joint total prosthesis, studied until achieving its current form and composition, and which enabled the establishment of clear protocols for its use. Among these, we highlight the W.Lorenz™ prosthesis with high technology and specific details that enable a large clinical and functional improvement. This study evaluated important clinical and functional aspects observed in 15 patients treated over a period of eight years, showing that despite the clear functional improvement, particularly observed in cases of TMJ ankylosis, many more studies and monitoring should be conducted to establish, especially in the long term, that these prosthesis supply the stomatognathic system with an effective and durable physiology.

Keywords: temporo mandibular joint reconstruction, temporo mandibular joint, articular prothesis, mandible prothesis implant

LISTA DE ABREVIATURAS E SIGLAS

SILASTIC	material constituído por elastômero de silicone, forte e flexível, utilizado em próteses articulares.
VITALLIUM	Liga metálica constituída por 60% de cobalto, 20% de cromo e 5% de molibdênio.
PROPLAST	Forma porosa do Teflon fundido com carbono vítreo (PROPLAST I) ou com óxido de carbono (PROPLAST II)
PTFE	Politetrafluoretileno (teflon)
PMMA	Polimetilmetacrilato
PUAPM	Polietileno de Ultra Alto Peso Molecular
CT-3D	Tomografias Computadorizadas com reconstrução tridimensional
AAOMS	American Association of Oral and Maxillofacial Surgeons
TMJ	Temporo Mandibular Joint
ATM	Articulação Têmporo Mandibular

SUMÁRIO

p.

1 INTRODUÇÃO 10

2 REVISÃO DA LITERATURA..... 13

3 PROPOSIÇÃO 35

4 CASUÍSTICA - E MÉTODOS 36

5 RESULTADOS.....41

6 DISCUSSÃO 46

7 CONCLUSÕES 51

REFERÊNCIAS.....52

ANEXO..... 56

1 INTRODUÇÃO

A articulação temporo-mandibular (ATM) é a responsável pelos movimentos mandibulares sendo composta por ossos, músculos e ligamentos. Está sujeita a vários tipos de patologias, congênitas, adquiridas (traumáticas), locais e sistêmicas, podendo levar a perda severa de sua estrutura, morfologia e função. A preservação da funcionalidade da ATM é essencial a fisiologia do sistema estomatognático, sendo que se for perdida, recomenda-se seu tratamento e, se indicado, a reconstrução articular autógena ou aloplástica, sendo um desafio para o cirurgião Buco-Maxilo-Facial.

Segundo Politis, Fossion e Bossuyt (1987) pode-se utilizar osso autógeno para a reconstrução da ATM e a região doadora preferida seria o arco costal. O enxerto costocondral de arco costal é obtido com uma incisão inframamária, onde se remove parte da 5°, 6° ou 7° costela, com cerca de 3 a 4 cm de tecido ósseo e de 5 mm a 1 cm de cartilagem condral. Porém, esses pacientes podem apresentar algumas complicações como perfuração ou laceração pleural, resultando num pneumotórax, hemotórax, infecções e dor crônica na área doadora. Existe ainda o inconveniente de não haver controle do potencial de crescimento deste tipo de enxerto, ocorrendo crescimento excessivo com desvio mandibular após alguns anos. Segundo Ko, Huang e Chen (1999) as próteses de ATM não apresentam tantas complicações como os enxertos autógenos, o que as qualifica como uma alternativa para a reconstrução articular. Ko, Huang e Chen (1999) e Kieh, DesPrez e Converse (1979) indicam as próteses para pacientes que foram submetidos a múltiplas cirurgias de ATM sem sucesso, infecções, inflamações crônicas ou

reabsorção patológica da ATM, doenças auto-imunes e doenças do colágeno (Artrite Reumatóide, Artrite Psoriática, Síndrome de Sjögren, Lúpus, Espondilite anquilosante), anquiloses, seqüelas de trauma, deformidades congênitas (microssomia hemifacial) e tumores na região de ATM.

Van Loon, DeBont e Boering (1995) relatam que a história da reconstrução aloplástica da ATM foi caracterizada por tentativas da forma ideal e busca dos princípios biomecânicos já documentados na literatura ortopédica, pelo uso de próteses em articulação do quadril e joelho.

Quinn (2000) cita como vantagens para a utilização da Prótese de ATM a redução do tempo cirúrgico (pois não há necessidade de área doadora), menor tempo de hospitalização e função imediata, não havendo necessidade de bloqueio maxilomandibular no pós-operatório. Quanto às desvantagens podemos citar a falta de previsibilidade para uma revisão cirúrgica, o limite de tamanho das próteses, a perda de movimento de translação ocasionando perda de lateralidade e de protrusão devido à desinserção do músculo pterigoideo lateral e o alto custo.

Wolford et al. (2003b) destacam as características ideais que uma prótese deve ter para ser utilizada:

- Biocompatibilidade
- Funcionabilidade
- Leveza
- Adaptabilidade
- Estabilidade
- Resistência à corrosão
- Atóxica

Estas características são ainda hoje alvo de busca incessante por empresas de materiais aloplásticos e pesquisadores, no intuito de reconstruir fisiologicamente a ATM. Muitas são as próteses já utilizadas até hoje, sendo a prótese da empresa W. Lorenz™ uma excelente alternativa. Porém, devido à baixa longevidade clínica deste tipo de prótese faz-se necessário uma avaliação criteriosa, no intuito de se reavaliar as indicações, condições clínicas pré e pós-operatórias e se realmente atendem aos princípios fisiológicos desejados descritos por Wolford et al. (2003b).

2 REVISÃO DA LITERATURA

2.1 Histórico

As cirurgias para reconstrução de ATM iniciaram-se com Risdon em 1933, interpondo folha de ouro na fossa articular na tentativa de prevenir recidivas de anquilose. Eggers, em 1946, posicionou uma folha de tântalo na fossa, sobre a cabeça mandibular, após tratamento de anquilose por artroplastia.

Nos anos subseqüentes, diferentes tipos de materiais e técnicas foram desenvolvidos para reparar a ATM. As primeiras considerações para o uso de materiais aloplásticos foram no tratamento de anquiloses ósseas e fibrosas. Posteriormente também foram usadas na tentativa de tratamento das osteoartrites, degenerações do disco articular e perda de dimensão vertical severa (MORGAN, 1992).

A história das próteses aloplásticas tem sido caracterizada por falhas devido a desenhos inapropriados, a desatenção aos princípios biomecânicos e a ignorância em relação ao já descrito na literatura ortopédica. Devido a ATM ser uma articulação gínglimo-artrodial e sua função estar intimamente associada à oclusão, a prótese de ATM necessita de características não consideradas em uma prótese ortopédica convencional (QUINN, 2000).

Smith e Robinson (1957) descreveram procedimento para tratar a anquilose, criando uma falsa fossa articular de aço puro, adaptado e fixado com parafusos ao osso temporal. Posteriormente, Kent et al. (1972) e Hinds, Homsey e Kent (1973)

produziram um côndilo metálico recoberto com Proplast articulando contra o osso natural da fossa. Esta conduta ocasionava mordida aberta anterior resultante da erosão óssea do teto da fossa articular pelo côndilo de metal (Figura 2.1, WESTERMARK; KOPPEL; LEIGGENER, 2006).

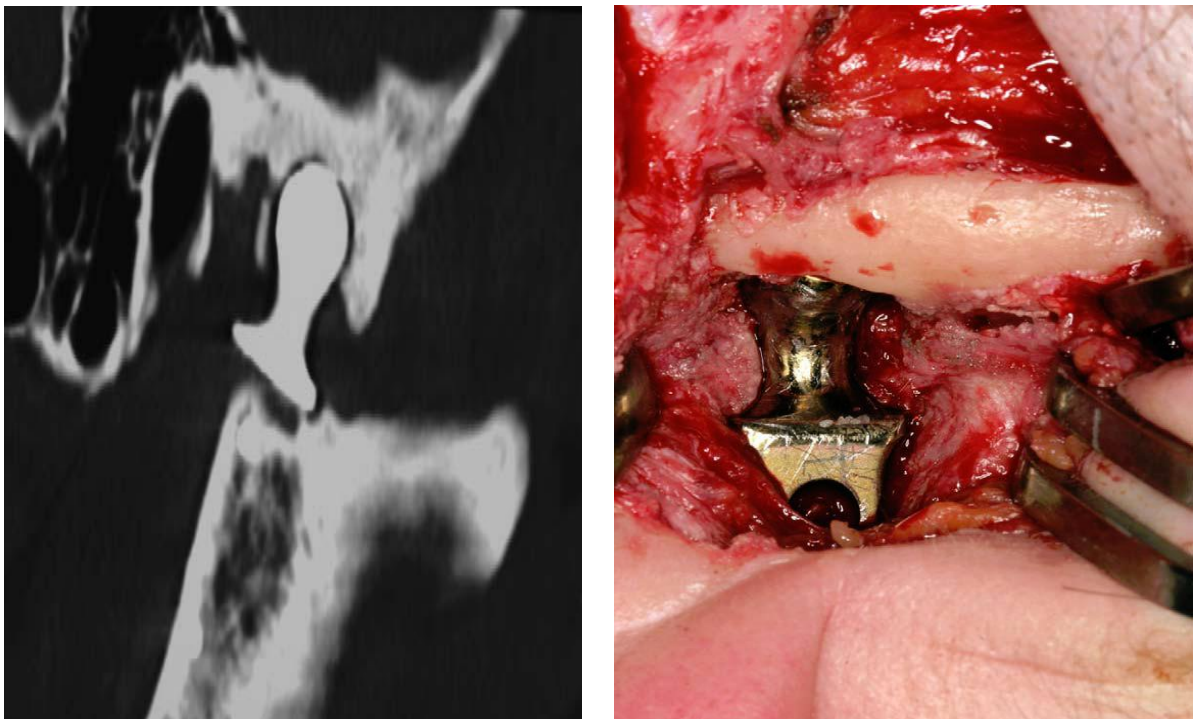

Figura 2.1 - Erosão da fossa mandibular e alteração da densidade óssea na fixação da Prótese no ramo mandibular. Prótese da AO tipo côndilo metálico contra fossa

O primeiro material a ser extensivamente utilizado nos Estados Unidos foi à associação de poliamida reforçada com politetrafluoretileno (PTFE). Nesta prótese não existia o componente mandibular, apenas fossa articular de PTFE sendo denominada Vitek-Kent tipo 1(VK-1) (QUINN, 2000). O PTFE (Teflon) das próteses VK-1 foi substituído devido à reação tecidual de células gigantes provocado pela liberação de partículas em função do desgaste gradual do material, o que fazia com que o componente ficasse frouxo e provocasse a erosão óssea. Por volta da década de 80, o material desta prótese foi substituído por uma liga metálica de cromo-

cobalto que continha em sua face interna superfície de Proplast-hidroxiapatita, passando a ser denomindada Vitek-Kent tipo 2(VK-2). Em 1986, Kent, Block e Homsy, relataram em seus estudos que a prótese VK-1 teve sucesso de 62,2% e a prótese VK-2 de 90%.

A prótese VK-2 começou a ser associada ao componente mandibular em função da reabsorção da cabeça condilar, que ocorria quando se utilizava somente o componente articular. Kieh, DesPrez e Converse (1979), relataram sucesso com essa associação, pois havia diminuição da ocorrência de vários pontos de carga, o que resultava em menor morbidade na prótese de fossa e menor fragmentação do PTFE.

Morgan (1992) relata o tratamento de osteoartrite com colocação bilateral de eminência de *vitallium*, com fossa de silastic. Este tipo de tratamento era comum, já que se pensava apenas em reconstruções parciais interpondo algum tipo de material na ATM, interrompendo processos patológicos e permitindo que o paciente abrisse a boca. Porém ocorria reabsorção progressiva dos côndilos, levando a mordida aberta. Descreveu então a colocação de eminência de *vitallium* com fossa de silastic articulando ao componente mandibular com ramo de *vitallium* e cabeça condilar de acrílico. A fixação ao arco zigomático e ramo mandibular era com parafusos de 5 e 7 mm também de *vitallium*. Foram colocadas cerca 24 próteses deste tipo entre 1976 e 1992, não tendo sido relatada necessidade de reintervenção durante o primeiro ano de adaptação.

Christensen (1971) relatou os primeiros casos de reconstrução aloplástica total da ATM, projetando um componente mandibular para completar a prótese total. A fossa era feita de liga de cromo-cobalto, estava disponível em 20 tamanhos diferentes baseados na variação anatômica de crânios humanos adultos e foi

modificada não só para ser utilizada em cirurgias de discectomia e anquilose, mas também para se evitar a formação de adesão entre a porção superior do disco e a cavidade articular. A reconstrução protética da ATM deveria ser efetuada com a combinação de componente condilar e fossa-eminência, devido possibilidade de erosões da fossa e/ou formações heterotópicas de osso.

A prótese de Christensen sofreu modificação em espessura, nos orifícios dos parafusos e na cabeça da mandíbula, passando esta a ser revestida de polimetilmetacrilato (PMMA). Para Quinn (2000) isto resolveu o problema da fratura do componente mandibular no modelo Christensen tipo 1, porém este material poderia causar reações de corpo estranho, com osteólise na interface osso-implante. Atribuiu-se as fraturas da prótese aos hábitos para-funcionais e a fadiga da liga metálica sugerindo que estas próteses devem ter uma sobrevida de 8 a 11 anos**.**

Com isto, a TMJ-implants™, de acordo com os bons resultados da literatura ortopédica, passou a produzir próteses totais chamadas metal sobre metal, ou seja, ambos os componentes eram constituídos de liga de cromo-cobalto (QUINN, 2000; SAEED et al., 2002). Essas apresentavam alta fricção ao torque, o que resultava em formação de numerosas partículas de cromo-cobalto que pareciam ser mais tóxicas do que o polimetilmetacrilato e apresentavam resultados clínicos pobres necessitando de maior acompanhamento (QUINN, 2000).

Lippincott, Chase e Christensen (1998) e Westermark, Koppel e Leiggener (2006) realizaram testes in-vitro com próteses metal-metal e concluíram que não havia desgaste desfavorável, fratura por fadiga e deformação, apresentando sobrevida de 60 anos. Já Wolford (2006) relata que as próteses metal-metal aumentam a formação de partículas, a carga no componente temporal e a exposição dos pacientes à reação de hipersensibilidade aos metais. A prótese de Christensen

(SAEED et al., 2002) tinha um componente condilar de metal contra uma fossa de metal, o que poderia aumentar o número de partículas soltas nos tecidos por desgaste, criar carga de estresse nos componentes protéticos, metalose, corrosão e aumento da exposição em pacientes com hipersensibilidade ao metal (WOLFORD et al., 2003a) (Figura 2.2 e 2.3).



Figura 2.2- Prótese de Christensen, pré-colocação e prótese removida com fratura de fossa, com produção de metalose e sintomatologia local (WOLFORD, 2006)



Figura 2.3- Fossa da prótese de Christensen (SAEED et al., 2002)

Wolford (1997) relatou que os efeitos locais e sistêmicos do PMMA e outros implantes de polímeros que sofrem fragmentação não são conhecidos. Já Curry e Alexander (2004) relatam que os efeitos são conhecidos, tratando-se de resposta do sistema imunológico não-específica contra partículas plásticas, onde os macrófagos atacam o tecido ósseo adjacente, resultando em perda óssea (osteólise) e mobilidade do implante.

Com a evolução dos materiais surge o polietileno de Ultra Alto Peso Molecular (PUAPM). Seu desgaste foi considerado inferior aos outros polímeros que têm sido usados nas superfícies articulares das próteses (QUINN, 2000). As próteses totais de articulação passaram a ser fabricadas com fossas totalmente em PUAPM com a eminência articular nivelada através de desgastes com brocas diamantadas. Isto proporcionava estabilidade do componente mandibular e assegurava a perfeita adaptação do componente temporal, sendo fixada com parafusos ao arco zigomático.

Mais recentemente, com o advento das Tomografias Computadorizadas com reconstrução tridimensional (CT-3D) e a esterolitografia, foi possível à fabricação de próteses totais de ATM individualizadas. Nesta prótese (Temporomandibular joint (TMJ) concepts™) o componente da fossa é reforçado com uma malha de titânio que se fixa a fossa temporal (WESTERMARK; KOPPEL; LEIGGENER, 2006). O propósito desta malha é permitir ao osso e tecidos moles crescerem para dentro da fossa e maximizar a estabilidade do componente, composto de polietileno de ultra-alto peso molecular (PUAPM) e com superfície funcional plana com *stop* posterior para prover uma posição de relação cêntrica para a cabeça condilar protética. O componente condilar é formado por dois materiais diferentes: o ramo com liga de

titânio (90% de titânio, 6% alumínio e 4% de vanádio) e o côndilo funcional é uma liga de cromo-cobalto-molibdênio (64%, 28%, 6% respectivamente, além de 2% de elementos como níquel, aço, carbono, manganês e nitrogênio (Figura 2.4). A vantagem desta prótese é ter um ajuste individualizado e previsível.

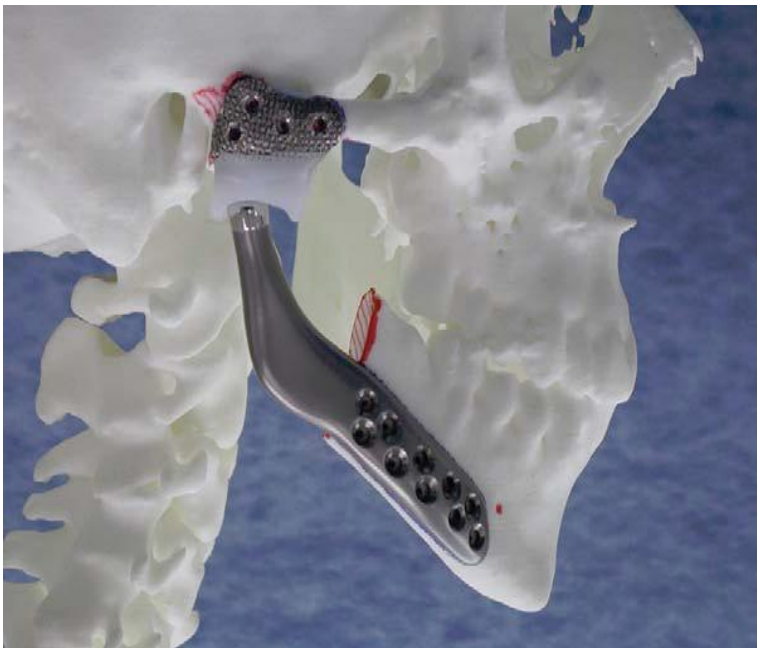

Figura 2.4 - Prótese construída através de modelo 3D obtido após tomografia computadorizada da TMJ concepts; observar "*stop*" posterior (WESTERMARK; KOPPEL; LEIGGENER, 2006).

Van Loon, De Bont e Boering (1995) e Mercuri (1999) relataram que este tipo de prótese apresentava como desvantagem uma cirurgia prévia, nos casos de falhas com próteses metálicas, para remoção das mesmas antes da realização da tomografia (TC-3D), para que não ocorresse a formação de artefatos. Em casos de anquilose a prótese teria que ser adaptada durante a cirurgia, o que representa dificuldade cirúrgica. Apresenta ainda custo muito elevado.

Mercure e Maywood (2006) relatam que até 1970 a reconstrução com prótese aloplástica era limitada a um pequeno número de casos, como anquiloses, perdas severas condilares (como em fraturas cominutivas), anormalidade de

desenvolvimento ou patologias. Evoluindo, passou a ser excelente método para tratamento de pacientes anatomicamente mutilados, com perdas funcionais importantes ou falhas de outras próteses ou enxertos colocados previamente.

2.2 Considerações sobre materiais utilizados em próteses totais

Uma variedade de materiais tem sido utilizada nas reconstruções de ATM. Dentre eles, destacamos:

SILASTIC - A borracha de silicone (silastic ™, Dow Corning Arlington, TX) da família dos polímeros de dióxido de silicone foi um dos primeiros materiais interposicionais utilizados nas reconstruções de ATM já em 1966. Mercuri e Anspach (2003) relatam experimentos que mostram que o silicone era inerte quando utilizado em articulações e substituía o disco articular permanentemente ou temporariamente, devido à capacidade que tinha de formar ao seu redor um tecido conjuntivo fibroso. Posteriormente, Schliephake et al. (1999) mostraram que o silastic ™ na ATM causava complicações em estudos clínicos e em animais. Pequenas partículas de silastic foram encontradas em linfonodos regionais adjacentes a ATM que recebeu o implante. Ocorria reação de corpo estranho, erosões condilares e resultados pobres após implantação de silastic ™ interposiconal em ATM (Figura 2.5).

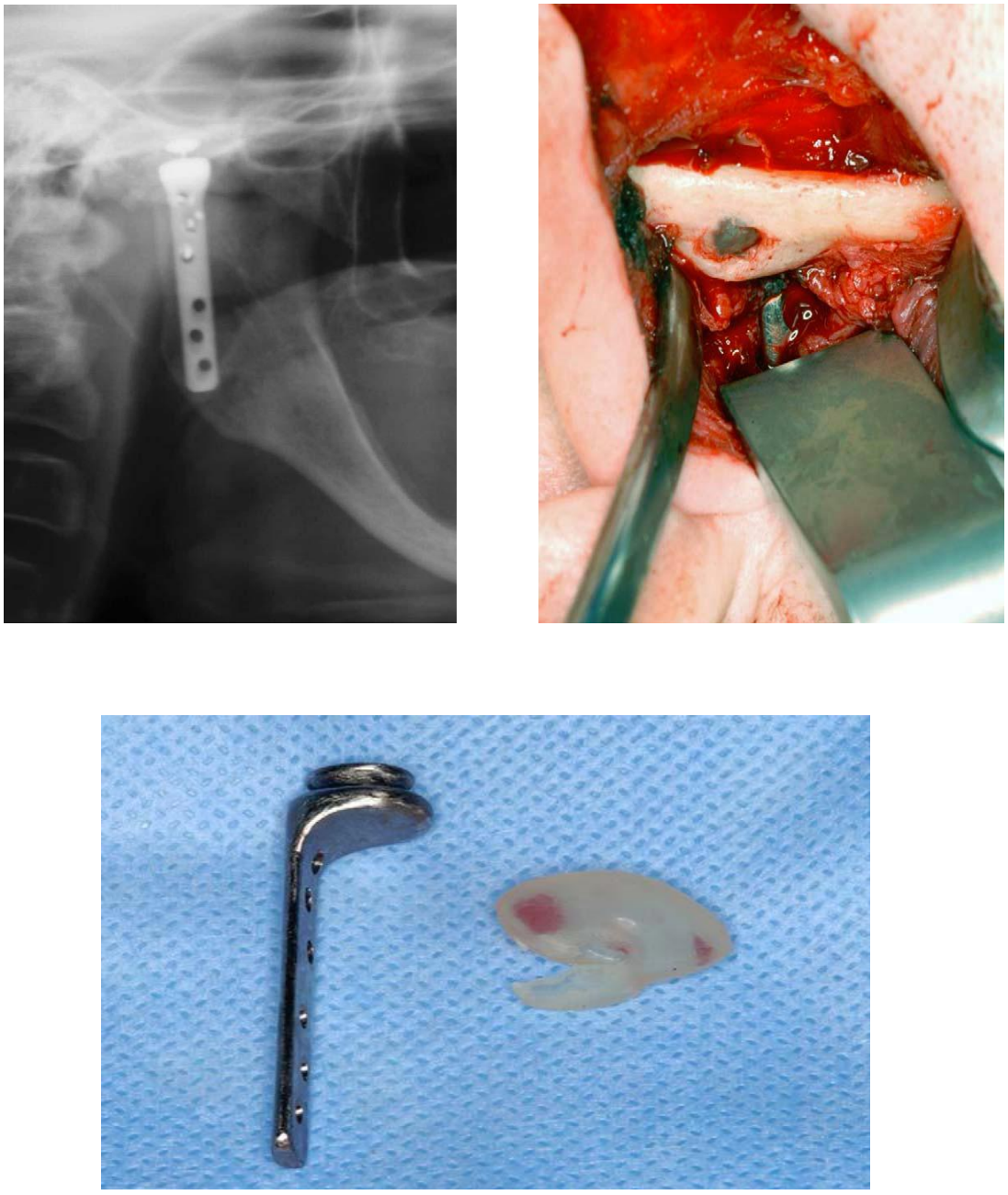

Figura 2.5 - Prótese de ATM e fossa com silicone (*silastic*) - ocorreu perda de fixação com fratura do parafuso e alteração óssea em torno da inserção da fossa de silicone, indicando remoção e troca (WESTERMARK; KOPPEL; LEIGGENER, 2006)

Segundo a American Association of Oral and Maxillofacial Surgeons (AAOMS) o uso de implantes permanentes de silastic deveria ser abolido, exceto quando usado temporariamente para prevenir recorrência de anquilose.

PROPLAST/TEFLON - O proplast é a forma porosa do Teflon (politetrafluoretileno (PTFE)). Para Mercuri e Anspach (2003) o teflon, um material denso, não poroso, foi

utilizado por Charney em 1958 por se pensar ser bom candidato a reconstrução total e parcial de articulação coxofemoral devido às características como baixa fricção e inércia, mas falhou por causa de suas propriedades corrosivas desfavoráveis e reações teciduais inaceitáveis como osteólise resultante de partículas soltas pelo desgaste.

Falhas nas próteses totais de ATM com o proplast-teflon (vitek™, Houston, TX, USA) e o silastic™ (dow corning, Arilington, TX) resultaram em reações de corpo estranho que destruíram a anatomia de muitas ATMs, ocasionando em muitos casos perda da função mandibular e de sua forma, requerendo posteriormente reconstrução total da ATM (RYAN, 1989).

VITALLIUM – o *Vitallium* é uma liga de cromo, cobalto e molibdênio, sendo bem aceito para uso ortopédico em seres humanos como substituto de articulações. Morgan (1988) afirma que uma prótese de eminência articular de *vitallium* e modificações de silastic™ e/ou uma prótese de cabeça mandibular de *vitallium* são os únicos implantes aloplásticos que trariam uma restauração anatômica da ATM biocompatível e funcional.

POLIETILENO DE ULTRA-ALTO PESO MOLECULAR (PUAPM) - O polímero de polietileno de ultra-alto peso molecular pode ser utilizado como componente da fossa articular devido a propriedades como biocompatibilidade, módulo de elasticidade próximo ao osso e baixos coeficientes de atrito e desgaste, sendo um excelente implante ortopédico (FOOK et al., 2007).

A superfície rígida do PUAPM umidificada pelos fluídos fisiológicos é a superfície ideal para haver articulação, principalmente quando atua contra a liga de cromo-cobalto. Estudos de estresse e desgaste com utilização de cargas maiores que as

desenvolvidas pela ATM mostraram que o PUAPM tem liberação de partículas muito limitada (WOLFORD et al., 2003a).

LIGA DE TITÂNIO – esta liga tem crescido e merecido especial atenção como biomaterial desde 1991, devido às suas excelentes propriedades mecânicas, resistência à corrosão e biocompatibilidade (JACOBS et al., 1991).

2.3 Indicações e vantagens no tratamento com próteses totais de ATM

A indicação para a prótese total de ATM permanece ainda limitada. Podem ser submetidos à tratamento com próteses de ATM pacientes vítimas de múltiplas cirurgias, implantes aloplásticos prévios sem sucesso (ex. proplast-teflon e silastic™), patologias inflamatórias ou reabsortivas locais (osteoartroses), doenças auto-imunes (artrite reumatóide, artrite psorítica, espondilite anquilosante, lúpus eritematoso sistêmico, síndrome de Sjogren, esclerodermia), anquilose óssea e fibrosa, deformidade das estruturas anatômicas severas e tumores (QUINN, 2000; SAEED et al., 2002; WOLFORD et al., 2003b). Speculand, Hensher e Powell (2000) acrescentam ainda dores severas e restrição de abertura de boca.

Guven (2004) relata que as próteses de ATM são muito úteis nos casos de anquilose óssea, onde os resultados cirúrgicos podem não ser previsíveis quando se usa outras técnicas com enxertos autógenos, podendo levar a crescimentos ósseos heterotópicos. Existe o comprometimento muscular de pterigóideos e masséter, desinseridos na colocação da prótese, mas não interferindo na funcionalidade da

mesma. Assim, o ganho clínico-funcional após a instalação da prótese e sua previsibilidade de resultado não poderiam ser menosprezados.

As próteses totais de ATM oferecem, diferentemente dos enxertos autógenos, garantia quanto à funcionalidade, simetria e estabilidade oclusal, técnica cirúrgica mais simples e menor morbidade (ADAME, 2005).

Mercuri (2000) cita como principais vantagens o retorno da funcionalidade articular imediatamente após a cirurgia, com reparo anátomo-funcional em um único tempo cirúrgico, sem necessidade de área doadora.

2.4 Contra-indicações e desvantagens no tratamento com próteses totais de ATM

Mercuri (2000) cita como contra-indicações à colocação das próteses de ATM pacientes ainda em crescimento, como crianças e adolescentes, pacientes com alto grau de expectativa quanto à diminuição da dor e melhora completa da atividade funcional articular, doenças sistêmicas como *diabetes-mellitus* não controlado e infecções ativas no sítio de implantação, além de alergia a algum componente da prótese.

Van Loon, DeBont e Boering (1995) relatam como desvantagem da prótese customizada com modelo fabricado sobre esterolitografia o fato de que se o paciente possuir uma prótese de metal prévia, esta precisaria ser removida por cirurgia extra antes do exame tomográfico, a fim de evitar os artefatos produzidos. Cita ainda de

maneira geral que a principal desvantagem das próteses de ATM é a perda do movimento de translação.

Falkenstron (1993) e Van Loon et al. (2002) concordam alegando que existe perda de movimentos de translação após a implantação da prótese. Porém se propôs um novo conceito de prótese pela colocação do ponto de rotação inferior ao centro do côndilo natural, sendo a translação imitada na abertura da boca, mesmo em pacientes incapacitados de realizar movimentos protrusivos naturais. Este conceito ainda melhoraria a função mandibular e preveniria sobrecargas sobre a ATM natural do lado contralateral em próteses unilaterais (Figura 2.6).

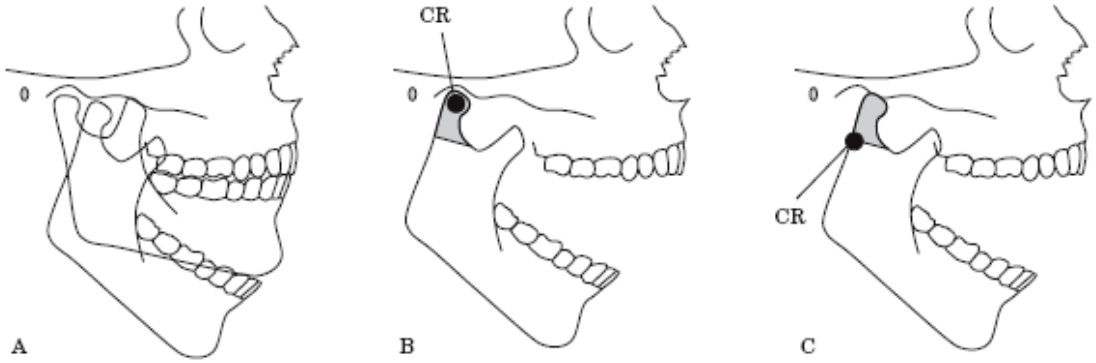

Figura 2.6 - Centro de rotação das modernas próteses de ATM, segundo conceitos de Falkestron (1993).
A- Abertura de boca normal
B-Abertura de boca com centro de rotação localizado na área do côndilo
C-Abertura de boca com centro de rotação localizado 15 mm abaixo do centro condilar, imitando a translação condilar (VAN LOON et al., 2002)

Mercuri (2000) relata que as próteses totais de ATM possuem ainda custo elevado, apesar da diminuição dos custos associados, como menor tempo de internação e recuperação mais rápida do paciente. Destaca ainda que o principal fator discutido atualmente tenha sido a durabilidade das próteses e suas possíveis falhas, pois entre todos os modelos de próteses conhecidos não há nenhuma que dê esta previsibilidade. Ressalta ainda que com o tempo alguns parafusos usados na

fixação podem ser perdidos o que pode levar a perda da função, devido à má adaptação e falta de estabilidade. Outra desvantagem é o limite de utilização em pacientes em crescimento.

Capote et al. (2006) dizem que o tratamento com prótese é um desafio ao cirurgião buco-maxilo-facial no tratamento de artrites reumatóides, anquiloses fibrosas e ósseas, fraturas cominutivas do côndilo e ressecção de tumores e patologias congênitas, porém se consegue uma função articular adequada, com abertura interincisal média de 32 mm e melhora significativa da dor. Ocorre restrição aos movimentos laterais e protrusivos devido à desinserção do músculo pterigóideo lateral na cirurgia, porém não foram observadas infecções ou perda do implante como complicações. Ainda assim, em pacientes jovens, o autor recomenda o uso de enxertos ósseos autógenos.

2.5 Sobre as próteses de ATM

Wolford (2006) afirma que para se obter sucesso na utilização da prótese de ATM, algumas características estruturais e funcionais devem ser observadas, como biocompatibilidade, baixo nível de desgaste dos materiais, baixo escoamento e fadiga do material, adaptabilidade as estruturas anatômicas e suas funções, estabilidade dos componentes e ausência de hipersensibilidade aos materiais.

Para Mercuri et al. (2002) e Adame (2005) o sucesso e a longevidade da reconstrução aloplástica de ATM são diretamente atribuídos a estabilidade da

prótese ao local de implantação, biocompatibilidade, desenho, resistência às cargas durante a função ao longo do tempo e técnica cirúrgica correta e asséptica.

Embora a prótese customizada seja considerada ideal, a precisão da tomografia computadorizada usada para fazer o modelo da ATM é da ordem de 0,5mm, resultando em um ajuste aproximado da prótese. Deve ainda ser considerada a alta dose de radiação durante a realização da tomografia computadorizada, o elevado custo na fabricação do protótipo tridimensional e o ajuste individual deste tipo de prótese que pode consumir mais tempo (VAN LOON; DEBONT; BOERING, 1995). As próteses de estoque necessitam de grande número de formas anatômicas diferentes, devido à variabilidade individual dos formatos das estruturas ósseas, principalmente para o componente da fossa mandibular. Este fato pode dificultar um pouco o ajuste das próteses e a escolha do melhor componente.

Westermark, Koppel e Leiggener (2006) relatam que as próteses da W.Lorenz™ e da TMJ concepts™ possuem conceitos similares, mas designs diferentes. Os materiais utilizados nas duas próteses representam, hoje, o padrão ouro na implantação articular ortopédica no que diz respeito às propriedades de resistência ao desgaste e a estabilidade estrutural, mostrando ser material confiável nas reconstruções protéticas.

Mercuri et al. (2002) relata que uma das maiores dificuldades é saber o melhor momento para se utilizar uma prótese total de ATM, pois a reconstrução com prótese articular deve ser considerada como o estágio cirúrgico final e não serem utilizadas em problemas menores.

Para Gonzalez (2005) os enxertos autógenos têm demonstrado melhores resultados que as próteses aloplásticas nas reconstruções de ATM. Isto não significa que os enxertos e retalhos autólogos estejam isentos de complicações e seqüelas,

porém estes são menos freqüentes e mais recuperáveis que as provocadas pelas próteses. Por outro lado, Wolford et al. (2003b) relatam que os enxertos autógenos (costo-condral, esterno-clavicular, temporal miofascial, cartilagem auricular, derme ou osteotomias verticais de ramo mandibular) são utilizados para reconstrução de ATM em condições semelhantes ao uso das próteses, podendo ocorrer também resposta adversa e possíveis falhas na sua utilização. Existem fatores conhecidos que contribuem para a falha das próteses totais de ATM, como dito anteriormente e o sucesso depende da tentativa de se minimizar esses fatores.

2.5.1 Prótese W.Lorenz™

Segundo o fabricante W.Lorenz™ Surgical (2005) a prótese ou sistema de substituição temporomandibular total é implantado na mandíbula para reconstruir funcionalmente uma articulação doente ou danificada. Apresenta dois componentes, um condilar, composto de liga de cromo-cobalto-molibdenio (Cr-Co-Mo), com revestimento de liga de titânio (Ti-6Al-4V), e um componente da fossa composto de polietileno de ultra-alto-peso molecular (PUAPM) conforme citado por Westermark, Koppel e Leiggener (2006) (Figura 2.7). Apresenta ainda gabaritos de prova, com o côndilo composto de Alumínio e a fossa de plástico Radel™. Ambos os componentes estão disponíveis em vários tamanhos, bem como em desenhos específicos para o lado direito e esquerdo, sendo fixados ao osso por parafusos de titânio.

Figura 2.7 – Prótese de estoque W.Lorenz instalada. Observa-se o componente condilar metálico articulando contra a fossa de PUAPM fixada com parafusos de titânio (WESTERMARK; KOPPEL; LEIGGENER, 2006)

A fossa de PUAPM possui um mínimo de 4 mm de espessura na região central e apresenta uma cavidade com maior tamanho das paredes para proteger o côndilo da invasão de osso heterotópico e para evitar seu deslocamento ou luxação. O colo condilar se apresenta como pescoço de cisne, evitando o problema de obstrução na interface implante-osso inerente aos desenhos em ângulo reto de outras próteses condilares (QUINN, 2000) e baseia-se nas inovações dos desenhos de Falkestrom e Van Loon com ponto de rotação inferior ao das ATMs naturais, levando a uma imitação do movimento de translação quando da abertura de boca, resultando em 15% de ganho de abertura interincisal (ADAME, 2005; WESTERMARK; KOPPEL; LEIGGENER, 2006).

O sistema de substituição total da ATM (prótese) é indicado para a reconstrução da articulação, nos casos de:

- Condições artríticas- osteoartrite, artrite traumática, artrite reumatóide;

- Anquilose, com formação óssea heterotópica excessiva;
- Procedimentos de revisão em que outros tratamentos não tiveram sucesso (ex. reconstrução aloplástica e enxertos autógenos)
- Necrose avascular
- Articulações submetidas a várias cirurgias
- Fraturas
- Deformidades funcionais importantes
- Neoplasias benignas
- Reconstruções pós-excisões tumorais malignas
- Articulações degeneradas ou reabsorvidas com discrepâncias anatômicas graves
- Anomalias de desenvolvimento

São contra-indicações:

- Infecções ativas ou crônicas
- Condições do paciente nas quais inexiste qualidade ou quantidade óssea suficiente para dar suporte aos componentes
- Doenças sistêmicas com aumento de suscetibilidade às infecções

- Pacientes com perfurações extensas na fossa mandibular ou deficiências ósseas na eminência articular ou no arco zigomático que poderiam comprometer seriamente o suporte da fossa artificial.
- Reconstrução apenas parcial da ATM
- Reação alérgica a qualquer material usado na prótese. Dispositivos de Cr-Co-Mo não devem ser usados em pacientes com sensibilidade ao níquel, pois este também é componente do material.
- Pacientes com problemas neurológicos ou mentais que não possam ou recusem a seguir cuidados pós-operatórios ideais
- Pacientes com esqueleto ainda imaturo. Não utilizar em crianças.
- Pacientes com hábitos hiperfuncionais acentuados (ex. apertamento dental)
- Pacientes com reação de corpo estranho causada por implantes anteriores.

O sistema não substitui o osso saudável normal e dor crônica pode continuar existindo mesmo após a colocação da prótese. O sistema pode ainda afrouxar ou quebrar devido ao estresse, atividade ou trauma. A presença de parafusos mandibulares ou no arco zigomático prévio a colocação ou orifícios pré-existentes podem comprometer a fixação. A colocação da prótese unilateral pode resultar em efeitos danosos na articulação contralateral. Deve-se ainda salientar que pode haver alterações oclusais ao longo do tempo após a instalação da prótese.

São citados como efeitos adversos que podem ocorrer após a colocação da prótese:

1- Remoção de componentes, devido a alterações provocadas por excesso de carga ou desgaste, alterações degenerativas nas superfícies das articulações decorrentes de doenças ou implantes anteriores e corrosão ou produção de partículas dos materiais do implante.

2- Afrouxamento ou deslocamento com ou sem remoção do implante

3- Infecção sistêmica ou superficial

4- Reação alérgica ou de corpo estranho a componentes do implante

5- Desgaste da fossa mandibular

6- Edema ou dor facial

7- Disfunção do nervo facial

8- Excisão de tecido

9- Formação óssea heterotópica

10- Formação de neuroma

11- Problemas auriculares

12- Luxação da prótese

O fabricante W.Lorenz™ Surgical (2005) ainda afirma que a abertura inter-incisal máxima varia de 24,9mm no primeiro mês pós-operatório avançando até 33 mm para o segundo ano pós-operatório, na média de pacientes acompanhados.

Ainda de acordo com o fabricante, em 1995, nos Estados Unidos, estudaram-se 119 pacientes submetidos a próteses unilaterais e 105 bilaterais, após insucessos no tratamento clínico adequado ou de um implante anterior, acompanhados pelo período de 28,7 meses em média (variação de 0,4 a 91,7 meses) com 85 pacientes tendo dados de acompanhamento ao término do estudo de três anos. No total 224 casos receberam 329 articulações totais, havendo diminuição da dor, aumento da função, aumento da abertura incisal máxima e satisfação com o resultado. O sistema não foi testado em gestantes ou em crianças assim como sua segurança e eficácia na revisão e substituição por um segundo conjunto de implantes de prótese de ATM não é conhecida.

São preconizados cuidados pós-cirúrgicos e medidas locais (higiene da ferida cirúrgica e fisioterapia), dieta adequada e medicação além de visitas regulares para acompanhamento.

O esquema técnico de colocação das próteses de ATM, segundo o fabricante, pode ser visto em seqüência na Figura 2.8.

Figura 2.8 - Esquema de cirurgia e colocação da prótese da W.Lorenz

3 PROPOSIÇÃO

O objetivo deste trabalho é avaliar os resultados de 15 pacientes tratados com 23 próteses de ATM analisando por meio de questionário com dados objetivos e subjetivos se as próteses de ATM suprem os princípios a que se propõem, comparando-os com a literatura.

4 CASUÍSTICA-MATERIAL E MÉTODOS

Neste estudo foram avaliados 15 pacientes entre 24 a 44 anos, submetidos à colocação de 23 próteses totais de ATM, sendo 8 bilaterais e 7 unilaterais entre os anos de 2000 a 2008, cirurgias realizadas pelo mesmo cirurgião. Estes apresentavam diagnósticos diversos, como seqüelas de trauma, ferimentos por projétil de arma de fogo, anquiloses, artrites e artroses, enquadrando-se nas indicações para este tipo de cirurgia (Pesquisa aprovada pelo Comitê de Ética em pesquisa, protocolo 218/08 – Anexo A).

Para a colocação das próteses seguiu-se protocolo cirúrgico estabelecido previamente, o qual não é o tema deste trabalho, mas descreveremos sucintamente: entubação naso-traqueal direta ou assistida por vídeo; infiltração de anestésico local com vasoconstritor em região pré-auricular; incisão pré-auricular seguida de divulsão dos tecidos por planos; realização de osteotomia para a remoção da cabeça da mandíbula ou massa anquilosada e realização do aplainamento do teto da cavidade articular com brocas cirúrgicas e limas de osso para a adaptação do gabarito temporal. Em seguida este gabarito é fixado à fossa/eminência articular com parafusos de titânio, verificando-se a estabilidade e o paralelismo com o arco zigomático. Em seguida realiza-se incisão submandibular (Risdon) com divulsão dos tecidos por planos comunicando os dois acessos cirúrgicos. Todos os pacientes foram bloqueados utilizando-se parafusos de intercuspidação maxilo-mandibular trans-gengivais no transoperatório para não apresentarem alterações oclusais. O componente condilar foi fixado e o bloqueio maxilomandibular aberto para verificação da mobilidade. Caso o paciente apresentasse restrição no movimento de

abertura realizava-se uma segunda osteotomia, a coronoidectomia, a fim de eliminar a interferência ao movimento. O gabarito temporal era então substituído pelo componente da fossa da prótese. Para todos os pacientes as prótese de ATM pré-fabricadas utilizadas foram do mesmo modelo e fornecedor (W.Lorenz™ surgical) (conforme Figura 2.8). Foram feitas suturas por planos dos dois acessos com fios tipo vicryl e nylon 5.0 e curativos foram mantidos localmente por 48 horas. Todos os pacientes passaram por fisioterapia com exercícios isométricos e reabilitação oclusal, ortodôntica e/ou protética posteriormente.

Para a avaliação dos pacientes submetidos à prótese de ATM, foi elaborado questionário, conforme quadro 4.1. Este foi respondido pelos pacientes e preenchido em sua parte clínica pelo examinador.

Conforme questionário, os critérios para cada item foram:

1-Identificação

2-Histórico de saúde- Abordou o histórico de doenças pregressas, como artrite reumatóide, febre reumática, doenças de colágeno, diabetes mellitus, alterações hormonais, distúrbios do metabolismo de cálcio e osteoporose. Para o quadro etiologia para a prótese foram anotadas aquelas condições que indicaram a cirurgia protética. No quadro cirurgias prévias, foi interrogado sobre cirurgias realizadas anteriormente com repercussão sobre a ATM, como ortognáticas, artroplastias, enxertos e fraturas pregressas, em especial subcondilianas e de mandíbula.

A condição odontológica abordou as características das arcadas dentárias, tanto superior quanto inferior. Foram examinados ausências dentárias, mordidas cruzadas, atresias maxilares, inversão da curvatura de Spee e contatos prematuros

grosseiros. Foram considerados em boas condições os pacientes dentados totais, com oclusão estável, sem alterações dento-esqueletais importantes.

3- Queixas: Foi mensurada com a utilização régua milimetrada a abertura oral, a lateralidade direita e esquerda e a protrusiva, medidas a partir da linha média dos incisivos centrais superiores e inferiores

A condição articular também foi mensurada clinicamente. Foram verificados estalos (direito e esquerdo), crepitação (direito e esquerdo), edema local (região pré-auricular, direito e esquerdo), limitação da excursão (direita e esquerda), assimetrias faciais e desvios de abertura oral.

Alguns sintomas também foram avaliados, como cefaléia (direita e esquerda), cansaço ou fadiga muscular durante a mastigação, dificuldades para mastigar e dor local (direita e esquerda).

4- Exames pré-operatórios: Foram analisados os exames imaginológicos mais comuns para diagnóstico, prognóstico e tratamento das afecções de ATM. Estes foram descritos na ficha clínica de acordo com os laudos realizados e de acordo com a experiência do cirurgião e examinador.

5-Cirurgia: Foram anotados acidentes e complicações ocorridas, aspecto anatômico observado na cabeça condilar e fossa articular durante o procedimento e de qual lado foram colocadas as próteses (direito, esquerdo ou ambos).

6- Condição pós-operatória: foram abordados os mesmos itens sob os mesmos critérios do quadro três (queixas);

7-Intercorrências com a prótese – Avaliou-se as complicações pós-colocação da prótese, como luxações, fraturas, perda de fixação entre prótese e osso, fraturas ósseas indevidas por sobrecargas tensionais prótese-osso e formação de nova anquilose.

8-Controle clínico – Foi avaliado o tempo de uso da prótese.

As fichas foram então analisadas, item a item, de forma a estabelecer análise comparativa e se os dados concordam ou não ao já descrito na literatura para os tratamentos com prótese de ATM.

1-IDENTIFICAÇÃO	
NOME	
IDADE	
NACIONALIDADE	
CUTIS	

2-HISTÓRICO DE SAÚDE	
DOENÇAS PREGRESSAS	
DOENÇAS ATUAIS	
CIRURGIAS PRÉVIAS	
CONDIÇÃO ODONTOLÓGICA	

3-QUEIXAS	**PRÉ-OPERATÓRIO**						
ABERTURA BOCA	mm						
LATERALIDADE	mm						
PROTRUSIVA	mm						
CONDIÇÃO ARTICULAR		ESTALOS		CREPITAÇÃO		EDEMA LOCAL	
		DIREITA	ESQ.	DIREITA	ESQ.	SIM	NÃO
		ASSIMETRIA FACIAL			DESVIO DE ABERTURA		
		DIREITA	ESQUERDA		DIREITO	ESQUERDO	
SINAIS E SINTOMAS		CEFALÉIA		DIFICULDADES PARA MASTIGAR			
		SIM	NÃO	SIM	NÃO		
		DOR LOCAL					
		DIREITA	ESQ				

4- RESULTADOS DOS EXAMES PRÉ-OPERATÓRIOS	
RESSONÂNCIA MAGNÉTICA	
RADIOGRAFIAS	
TOMOGRAFIAS COMPUTADORIZADAS	

5-CIRURGIA				
ACIDENTES E COMPLICAÇÕES				
ASPECTO ANATÔMICO DA ATM NO TRANS-OPERATÓRIO				
PRÓTESE	UNILATERAL	DIREITA	ESQUERDA	
	BILATERAL			

CONDIÇÃO PÓS-OPERATÓRIA							
PÓS-OPERATÓRIO							
ABERTURA BOCA	mm						
LATERALIDADE	mm						
PROTRUSIVA	mm						
CONDIÇÃO ARTICULAR		ESTALOS		CREPITAÇÃO		EDEMA LOCAL	
		DIREITA	ESQ.	DIREITA	ESQ.	SIM	NÃO
		LUXAÇÃO RECORRENTE					
		DIREITA	ESQ.				
SINAIS E SINTOMAS		CEFALÉIA		DIFICULDADES PARA MASTIGAR			
		SIM	NÃO	SIM	NÃO		
		DESVIO ABERTURA DE BOCA			DOR LOCAL		ASSIMETRIA FACIAL
		DIREITO		ESQUERDO	DIREITA	ESQ	DIREITA / ESQUERDA

8-Intercorrências com a prótese					
complicações	luxação	fratura	perda de fixação	fratura óssea indevida	anquilose sobre a protese

9-controle clínico	
TEMPO DE USO DA PRÓTESE(CONTROLE)	
DATA DA COLOCAÇÃO DA PRÓTESE	
DATA DA AVALIAÇÃO	

Quadro 4.1 - Questionário de avaliação clínico-funcional de pacientes

5 RESULTADOS

Os resultados foram mensurados de acordo com os quadros 5.1 a 5.8.

PACIENTE	Idade	Nacionalidade	Cútis	Gênero
1	27	Brasil.	Negro	Masculino
2	35	Brasil.	Branco	Feminino
3	22	Brasil.	Branco	Feminino
4	44	Brasil.	Branco	Feminino
5	42	Brasil.	Branco	Feminino
6	24	Brasil.	Branco	Feminino
7	32	Brasil.	Branco	Masculino
8	35	Brasil.	Branco	Masculino
9	30	Brasil.	Branco	Masculino
10	42	Brasil.	Branco	Feminino
11	28	Brasil.	Branco	Masculino
12	32	Brasil.	Branco	Feminino
13	30	Brasil.	Branco	Masculino
14	34	Brasil.	Branco	Masculino
15	39	Brasil.	Branco	Feminino

Quadro 5.1 - Identificação

PACIENTE	Doenças pregressas		Etiologia para a prótese		Cirurgias prévias		Condição odontológica
1	-		FAF		-		boas
2	-		trauma	mento	-		boas
3	artrite	juvenil	artrite	juvenil	-		overbite
4	-		anquilose	pós ortog.	ortognatica		boas
5	fibromialgia	osteopenia	artrose		artroplastia		boas
6	-		Reab. cond.	idiopática	-		boas
7	-		anquilose		-		desd.parc.
8	-		anquilose		-		desd.parc.
9	FAF		FAF		-		boas
10	-		artrose		FIR fratura	Discopexia	boas
11	-		acidente	Moto	-		desd.parc.
12	-		artrose		discopexia		boas
13	-		artrose		FIR fratura	mandíbula	boas
14	-		anquilose		-		ruim
15	-		osteomielite		-		ruim

Quadro 5.2 – Histórico de saúde. (-) = ausência

PACIENTE	Abertura de boca	lateralidade	protrusiva	Estalos		Crepitação		Edema	
				Direito	Esquerdo	Direito	Esquerdo	Direito	Esquerdo
1	30	6	9	-	-	-	-	-	-
2	13	6	2	-	-	-	-	-	-
3	20	0	0	-	-	-	-	-	-
4	11	0	0	-	-	-	-	+	+
5	10	5	6	+	+	+	+	-	-
6	25	6-E	3	-	-	-	-	-	-
7	29	2	3	-	-	-	-	+	+
8	16	0	0	-	-	-	-	-	-
9	10	0	0	-	-	-	-	-	-
10	18	0	0	-	-	+	+	-	-
11	14	2	3	-	-	-	-	+	+
12	27	6	5	-	-	-	-	-	-
13	13	0	0	-	-	+	+	-	-
14	7	1	0	-	-	-	-	-	-
15	16	3	4	-	-	+	+	-	-

PACIENTE	Limitação de excursão	Assimetria facial	Desvio Abertura		Cefaléia		Dificuldade para mastigar		Dor local	
			Direito	Esquerdo	Direito	Esquerdo	Direito	Esquerdo	Direito	Esquerdo
1	-	-	-	-	-	-	-	-	-	-
2	+	-	-	-	+	+	+	+	+	+
3	+ E	+	-	-	+	+	+	+	-	-
4	+	+	-	-	+	+	-	-	-	-
5	+	-	-	-	+	+	+	+	+	+
6	+ E	+ E	-	-	+	+	-	-	-	+
7	+	+	+	-	+	+	+	+	-	-
8	+	+	-	-	+	+	-	-	-	+
9	+	+	-	-	+	+	-	-	-	+
10	+ E	-	-	-	+	+	+	+	+	+
11	+	+	-	-	+	+	+	+	-	-
12	+	+	-	+	+	+	+	+	+	-
13	+ E	+	+	+	+	+	+	+	-	-
14	+	+	-	-	+	+	+	+	-	-
15	+	+	-	+	+	+	+	+	-	+

Quadro 5.3 – Condições pré-operatórias.

PACIENTE	Ressonância Magnética	Radiografias	Tomografia Computadorizada
1	-	ft.cominuta bicondilar	ft.cominuta bicondilar
2	-	anquilose fibrosa	anquilose fibrosa
3	-	reabsorção condilar E	reabsorção condilar E
4	-	bloco anquilótico	anquilose bilateral
5	fibrose e remodel.	remodel. Bilateral	remodel. bilat.
6	-	Reab.cond. Idiop. E	reab.cond. idiop. E
7	-	ausência condilar	-
8	-	bloco anquilótico	anquilose Esquerda
9	-	frat.cominuta FAF	frat.comi- nuta- FAF
10	-	reabsorção condilar E	-
11	-	reabsorção condilar	neoform. condilar
12	fibrose articular	reabsorção condilar D	deformação côndilo D
13	-	Deform. Condilar	artrose ATM
14	-	Anquilose bilateral	anquilose
15	-	deform. condilar	deform. condilar

Quadro 5.4 – Exames pré-operatórios. (-) = não realizados

PACIENTE	Acidentes	Complicações	Aspecto ATM	transoperatório	Prótese		
					bilateral	unilateral	
						direita	esquerda
1	-	-	destruição	condilar	+		
2	-	-	anquilose	fibrosa	+		
3	-	-	deform.	condilar			+
4	-	-	anquilose		+		
5	-	-	remodelação	severa	+		
6	-	-	ausência	côndilo E			+
7	-	-	fibrose	cicatricial		+	
8	-	-	anquilose	Esquerda			+
9	-	-	fratura	comin.bilat.	+		
10	-	-	deform.	condilar			+
11	-	-	assimetria	condilar	+		
12	-	-	reab. +	fibrose ATM		+	
13	-	-	osteofito	fibrose	+		
14	-	-	anquilose		+		
15	-	-	fibrose	ATM			+

Quadro 5.5 – Cirurgia. (-)= não houveram

PACIENTE	Abertura de boca	lateralidade	protrusiva	Estalos		Crepitação		Edema		Limitação de excursão
				Direito	Esquerdo	Direito	Esquerdo	Direito	Esquerdo	
1	31	6	6	-	-	-	-	-	-	-
2	32	2	2	-	-	-	-	-	-	bilat.
3	33	0	0	-	-	-	-	-	-	bilat.
4	36	0	0	-	-	-	-	-	-	bilat.
5	18	1	1	-	-	-	-	-	-	bilat.
6	38	2	3	-	-	-	-	-	-	Esquerda
7	31	4	2	-	-	-	-	-	-	direita
8	35	6	2	-	-	-	-	-	-	esquerda
9	30	0	0	-	-	-	-	-	-	bilat.
10	25	0	0	-	-	-	-	-	-	bilateral
11	28	3	1	-	-	-	-	-	-	bilateral
12	30	5	3	-	-	-	-	-	-	leve a D
13	36	0	0	-	-	-	-	-	-	bilateral
14	27	2	2	-	-	-	-	-	-	bilateral
15	31	4	4	-	-	-	-	-	-	Esquerda

PACIENTE	Assimetria facial	Desvio Abertura		Cefaléia		Fadiga muscular Dificuldade mastigar		Dor local	
		Direito	Esquerdo	Direito	Esquerdo	Direito	Esquerdo	Direito	Esquerdo
1	-	-	-	-	-	-	-	-	-
2	-	-	-	+	+	+	+	-	-
3	-	-	-	-	-	-	-	-	-
4	eixo Z alt.	-	-	-	-	-	-	-	-
5	-	-	-	+	+	-	-	-	-
6	-	-	+	-	-	-	-	-	-
7	-	+	-	-	-	+	+	-	-
8	-	-	-	-	-	-	-	-	-
9	-	-	-	-	-	-	-	-	-
10	-	-	-	-	-	-	-	-	-
11	-	-	-	-	-	+	+	-	-
12	-	-	-	-	-	-	-	-	-
13	-	-	-	-	-	+	+	-	-
14	-	-	-	-	-	-	-	-	-
15	-	-	-	-	-	-	-	-	-

Quadro 5.6- Pós-Operatório. (-)= não houveram

PACIENTE	luxação	fratura	fratura óssea indevida	perda de fixação	anquilose
1	-	-	-	-	-
2	-	-	-	-	-
3	-	-	-	-	-
4	-	-	-	-	-
5	-	-	-	-	-
6	-	-	-	-	-
7	-	-	-	-	-
8	-	-	-	-	-
9	-	-	-	-	-
10	-	-	-	-	-
11	-	-	-	-	-
12	-	-	-	-	-
13	-	-	-	-	-
14	-	-	-	-	-
15	-	-	-	-	-

Quadro 5.7 – Intercorrências com a prótese. (-)= não ocorreram

PACIENTE	tempo de uso da prótese
F.R.O	7 anos
A .B.	6 anos
J.R.S.	1 ano
M.L.M	1 ano
M.B.A .S.	6 anos
M.S.S.	3 anos
P.C.S.	4 anos
A .J.S.	3 anos
P.C.Q.	18 meses
R.C.S.F.	4 anos
T.F.S.	1 ano
R.C.S.	5 anos
T.J.R.	1 ano
Z.G.	18 meses
J.C.S	3 anos

Quadro 5.8- Controle Clínico

6 DISCUSSÃO

O tratamento com prótese total de ATM é ainda hoje motivo de controvérsia. Nos pacientes desta amostra, evidenciou-se grande variedade de etiologias e diferentes tratamentos poderiam ter sido empregados na reconstrução, com enxertos autógenos e aloplásticos, concordando com os trabalhos de Gonzalez (2005) e a indicação da prótese de ATM foi baseada na experiência do cirurgião e na literatura, conforme descrito por Wolford et al.(2003b) e Quinn (2000)**.**

A prótese de estoque da W.Lorenz™ (2005) apresenta dois componentes, um condilar, de liga de cromo-cobalto-molibdenio, revestida por titânio e uma fossa articular de polietileno de ultra-alto peso molecular (PUAPM). Ela se baseia nas tendências da literatura descritas por Fook et al. (2007) e Westermark, Koppel e Leiggener (2006) e nas novas tecnologias no emprego de biomateriais descritos por Wolford et al., em 2003b. São compostas por materiais inertes, biocompatíveis, extremamente estáveis após fixação ao leito receptor, e não sofrem degradação ou metalose ao longo do tempo ou função, como acontecia nas próteses tipo metal-metal, silastic ou teflon-proplast, descritas por Lippincott, Chase e Christensen (1998), Mercuri et al. (2002) e Adame (2005).

Todos os pacientes interrogados eram brasileiros, com idade variando entre 22 e 44 anos, portanto acima do limite de idade proposto por Mercuri (2000) que contra-indica próteses articulares em crianças e pacientes em crescimento; sete homens e oito mulheres, um negro e quatorze brancos. A grande diferenciação da amostra ocorreu devido a diferentes etiologias e indicações para a prótese de ATM, concordante aos estudos de Quinn (2000), Saeed et al. (2002), Wolford et al.

(2003b) e Speculand, Hensher e Powell (2000). Nestes estudos a cútis não foi fator importante na indicação de próteses articulares. O histórico de doenças pregressas, como seqüelas de trauma, destruições severas por trauma, artrite reumatóide ou juvenil, artroses e remodelações articulares importantes e incapacitantes, além é claro de anquiloses fibrosas ou ósseas encontra suporte nas principais indicações para as próteses de ATM concordando com Capote et al. (2006).

Cirurgias prévias foram tentadas na recuperação de 03 pacientes. Nos demais foi realizada a reconstrução imediata com próteses de ATM. Deve-se ter a ciência de que a prótese de ATM representa o estágio final na reconstrução articular, devendo ser proposta apenas para os casos onde não se evidencia a possibilidade de outras técnicas ou onde estas não sejam possíveis, o que vai de acordo com os conceitos de Mercuri (2000) e Van Loon, DeBont e Boering (1995).

As condições odontológicas foram importantes para o estudo, sabendo que a estabilidade oclusal é preponderante para colocação e longevidade das próteses. Quinn (2000) concorda que alterações severas, como ocorrem em inclinações do eixo Z(inclinação maxilo-mandibular), classes II severas, inversões de curva de *spee*, *overbites* ou *overjets* acentuados e ausências dentárias múltiplas poderiam comprometer a estabilidade do bloqueio no trans-operatório e o equilíbrio funcional pós-operatórios, ocasionando sobrecargas oclusais e na adaptação das próteses, interferindo no correto relacionamento condilo-fossa o que em longo prazo poderia interferir no resultado funcional.

O comprometimento dos movimentos mandibulares foi extremamente variável e dependente da etiologia e condição clínica apresentada. Pacientes com anquiloses apresentaram o maior comprometimento funcional, principalmente devido à restrição funcional severa que estes pacientes apresentavam. Também nestes pacientes,

tanto para próteses colocadas de forma unilateral quanto bilateral, foram conseguidos os melhores ganhos funcionais relativos. Para os casos de pacientes com reabsorções idiopáticas, seqüelas de traumas e artroses de ATM, os ganhos foram mais relacionados à estabilidade de movimentação e diminuição de sintomatologia como cefaléias, fadiga muscular e dor local.

Houve em alguns casos perda da qualidade de movimentação, em especial da translação da cabeça mandibular, esperada para os pacientes em que se instala este tipo de prótese. A desinserção da musculatura pterigóidea lateral e o próprio dano anatômico local, não cabendo reinserção muscular são os responsáveis, apesar das inovações nas próteses modernas descritas por Falkestron (1993) e Van Loon et al. (2002). Além disto, a adaptação e inclinação do componente condilar em relação à fossa protética fazem com que ocorra maior amplitude do movimento de translação, diminuindo a limitação de movimento que ocorria anteriormente. Note que a abertura máxima e também a melhor eficiência deste tipo de prótese pode ser obtida com realização de coronoidectomia, possibilitando a abertura oral sem interferências, conforme descrito por Quinn (2000). Mesmo com as modificações propostas nas próteses mais modernas, ainda existe perda funcional significativa e restrição de movimentação funcional, em especial protrusão e lateralidade, que não puderam ser mensuradas em valores superiores a 6 e 6 mm respectivamente. Nos casos mais antigos, onde as próteses ainda não apresentavam as modificações de eixo de rotação propostas por Van Loon et al. (2002), as condições de lateralidade e protrusão eram ainda mais restritas.

Condições sintomáticas como cefaléias, fadiga muscular, dor local, edema e assimetrias foram muito melhoradas após a colocação das próteses. Porém para todos os casos houve certo grau de limitação de excursão da cabeça mandibular em

comparação a uma ATM normal, o que também foi descrito por Quinn (2000). Note ainda que a movimentação condilo-fossa protética ocorre em toda extensão e superfície das mesmas, portanto existe certa rotação e translação que nos casos dos pacientes anquilóticos, muito foi melhorado após a cirurgia, já que estes não apresentavam movimentação nenhuma ou muito limitada pré-operatória.

A movimentação da prótese ocorre por conta da própria movimentação mandibular, onde estão inseridos os demais grupos musculares, supra-hioideos, elevadores mandibulares contralaterais, temporais, masseteres e pterigóideos mediais (que mantém certo grau funcional mesmo após descolamento para instalação protética). A capacidade de adaptação funcional da mandíbula é fator descrito por Guven (2004) e Quinn (2000) e funciona decisivamente no sistema prótese-mandíbula.

Para todos os casos analisados, não houve complicações com as próteses, embora possam ser descritos por Quinn (2000), Wolford et al. (2003a, 2003b), Wolford (2006) que luxações do componente metálico da fossa de polietileno, perdas de fixação da prótese, fratura do sistema e até neoformação óssea loco-regional poderiam ocorrer**.**

A técnica cirúrgica bem empregada aliada ao adequado pós-operatório com fisioterapia e manutenção funcional, a fixação adequada e angulação favorável fazem com que haja sucesso clínico. As próteses do tipo W.Lorenz™ (2005) possuem uma fossa que possibilita grande adaptação ao osso temporal e se colocadas paralelamente ao arco zigomático dificultam luxações e restrições de movimentos mais severas. Westermark, Koppel e Leiggener (2006) descrevem a espessura do componente como um fator que dificulta formações ósseas exageradas e reanquiloses locais (o período de controle variou de 1 a 7 anos, o que

faz com que não se tenha uma seqüência clínica de longo prazo). Os resultados são extremamente promissores, porém devido às características clínicas diversificadas dos pacientes examinados, principalmente para os casos de prótese unilateral, é necessário um controle maior e novos estudos. O comportamento da ATM contralateral à prótese e o equilíbrio funcional obtidos em curto espaço de tempo são excelentes, mas devem ser reestudadas continuamente, a fim de descartar reabsorções condilares, alterações periodontais e restrições anátomo-funcionais progressivas como descrito por Quinn (2000), Guven (2004), Adame (2005) e Wolford (2006).

7 CONCLUSÕES

De acordo com os resultados obtidos, podemos concluir que:

1- As próteses de ATM possuem o intuito de reconstrução articular, e cumpriram de maneira satisfatória esse papel. Devido à evolução que sofreram ao longo do tempo, atendem aos princípios biomecânicos e de biocompatibilidade, o que as torna confiáveis, com resultados seguros, sendo uma alternativa para a reconstrução da articulação.

2- Existe limitação funcional, principalmente nos movimentos de lateralidade e protrusão, comparativamente a uma ATM normal, em todos os pacientes submetidos a este tipo de tratamento e a abertura oral ficou limitada ao máximo de 36 mm interincisal.. Mesmo assim, o ganho funcional é evidente, principalmente para os casos de anquilose.

3- Estudos de longo prazo devem ser realizados, devido a pouca longevidade clínica dos pacientes da amostra.

REFERÊNCIAS[1]

Adame CG. Reconstruccion de la articulacion temporo-mandibular (ATM): prótesis aloplástica. Rev Esp Cir Oral Maxillofacial 2005;27(1):7-14

Capote A, Rodriguez-Campo FJ, Escorial V, Munoz-Guerra M. Total tempomandibular joint reconstruction with alloplastic prothesis. Review our experience. J Cranio Maxillofac Surg 2006:34:6 Suppl:S1.

Christensen RW. The temporomandibular joint prothesis eleven years later. Oral Implantol 1971;2(2):125-33

Curry JT, Alexander R. Comparison of 2 temporomandibular joint total joint prosthesis systems. J Oral Maxillofac Surg 2004;62(2):261.

Falkestrom CH. Biomechanical design of total temporomandibular joint replacement [thesis]. University of Groningen; 1993.

Fook MVL, Aparecida AH, Marcelino ACB, Medeiros KM, Guastaldi AC. Desenvolvimento de técnica de modificação da superfície do PUAPM para deposição biomimética de apatita. Rev El Materiais e Processos 2007;(2):133-41.

Gonzalez GR. Reconstrucción de la articulacion temporo-mandibular: injertos autólogos . Rev Esp. Cir. Oral Maxillofac 2005;27(1):15-28.

Guven O. Treatment of temporomandibular joint ankylosis by modified fossa prosthesis. J Craniomaxillofac Surg 2004;(32):236-42.

Henry FA, Baldridge OI. Condilectomy for the persistently painful temporomandibular joint. J Oral Surg1957;(15):24.

Hinds EC, Homsey CA, Kent JN. Use of a biocompatible interface for combining tissues and prostheses in oral surgery. Trans Int Conf Oral Surg 1973;(4):210-6.

[1] De acordo com estilo Vancouver. Abreviatura de periódicos segundo base de dados MEDLINE.

Jacobs JJ, Skiper AK, Black J, Urban RM, Galante JO. Release and excretion of metal in patients who have a total hip replacement component made of titanium base alloy. J Bone Joint Surg 1991(73):1475-86.

Kent JN , Homsey CA , Gross BD, Hinds EC Pilot studies of a porous implant in dentistry and oral surgery J Oral Surg 1972;30(8):608-15.

Kent JN, Block MS, Homsy CA. Experience with a polymer glenoid fossa prothesis for partial or total temporomandibular joint reconstruction. J Oral Maxillofac Surg 1986;(44):520-33.

Kieh CL, DesPrez JD, Converse CF. Total prothetic replacement of the temporomandibular joint. Ann Plast Surg 1979;(2):5-15.

Ko EWC, Huang CS, Chen YR. Temporomandibular joint reconstruction in children using costochondral grafts. J Oral Maxillofac Surg 1999;57(7):789-98; discussion 799-800.

Lippincott AL, Chase D, Christensen R. Alternative total TMJ arthroplasty: Metal-on-metal for longevity in implant survivoship and patient satisfaction. Surg Technol Int 1998;(7):1-10.

Mercuri LG. Subjective and objective outcomes in patient reconstructed with a custom-fitted alloplastic temporomandibular joint prothesis. J Oral Maxillofac Surg 1999;(57):1427-30.

Mercuri LG, Use of alloplastic protheses for TMJ reconstruction. J.Oral Maxillofac Surg 2000;(58):70-5.

Mercuri LG, Wolford LM, Sanders B, White RD, Giobbie-Hurder A. Long-term follow-up of the CAD⁄CAM patient fitted total temporomandibular joint reconstruction system. J. Oral Maxillofac Surg 2002;(60):1440-8.

Mercuri LG, Anspach, WE. Principles for the revision of failed TMJ protheses. Int J Oral Maxillofac Surg 2003;(32):353-9.

Mercuri LG, Maywood II. Principles for the revision of failed TMJ protheses. Surgical Clinics AAOMS 2006;122.

Morgan DH. Evaluation of alloplastic TMJ implants. J. Craniomandibular Practice 1988;6(3):224-39.

Morgan DH. Development of alloplastic materials for temporomandibular joint prothesis: a historical perspective with clinical illustration. Cranio 1992;10(3):192-204.

Politis C, Fossion E, Bossuyt M. The use of costochondral grafts in arthroplasty of the temporomandibular joint. J Cranio Maxillofac Surg 1987;15(6):345-54.

Quinn P. Alloplastic reconstruction of the Temporomandibular Joint. IN Fonseca RJ. Oral and Maxillofacial Surgery: Temporomandibular disorders, Philadelphia: WB Saunders Company ; 2000. cap.17, p.316-32.

Ryan DE. The Proplast/Teflon dilemma J Oral Maxillofac Surg. 1989;47(3):222, 319-20.

Saeed NR, Hensher R, McLeod NMH, Kent JN. Reconstruction of the temporomandibular joint autogenous compared with alloplastic. Br J Oral Maxillofac Surg 2002;(40):296-9.

Schliephake H, Schmelzeisen R, Maschek H, Haese M. Long-term results of the use of silicone sheets after diskectomy in the temporomandibular joint: clinical, radiographic and histopathologic findings. Int J Oral Maxillofac Surg 1999;28(5):323-9.

Smith AE, Robinson MA. A new surgical procedure for the creation of a false temporomandibular joint in cases of ankylosis by means of non-electrolytic metal. Am J Surg 1957;94(6):837-45.

Speculand B, Hensher R, Powell D. Total prothetic replacement of the TMJ: experience with two systems 1988-1997. Br J Oral Maxillofac Surg 2000;38:360-9.

Van Loon JP, DeBont LGM, Boering G. Evaluation of Temporomandibular joint prostheses: Review of the literature from 1946 to 1994 and implications for future prothesis designs. J Oral Maxillofac Surg 1995;53:984-96.

Van Loon JP, De Bont LGM, Stegenga B , Spijkervet FKL , Verkerke GJ Groningen Temporomandibular joint prosthesis. Development and first clinical application. Int. J. Oral
Maxillofac Surg. 2002;31:44-52.

Westermark A, Koppel D, Leiggener C. Condylar replacement alone is not sufficient for prosthetic reconstruction of the temporomandibular joint. Int J Oral Maxillofac Surg 2006;35:488-92.

W.Lorenz Surgical. Total TMJ replacement system patient information. Jacksonville: W Lorenz; 2005. Folheto informativo .

W.Lorenz Surgical. Total TMJ replacement system interactive Cd-Rom. Dordrecht: W.Lorenz Surgical; [2005?].

Wolford LM. Temporomandibular joint devices: Treatment factors and outcomes. Oral Surg Oral Med Oral Pathol Oral Radiol Endod 1997;83:143-9.

Wolford LM., Dingwerth DJ, Talwar RM., Pitta MC. Comparison of 2 temporomandibular joint total joint prothesis systems. J Oral Maxillofac Surg 2003a;61:685-90.

Wolford LM, Pitta MC, Reichel-Fischel O, Franco PF. TMJ concepts/Techmedica custom made TMJ total prothesis: 5-year follow-up study. Int J.Oral Maxillofac Surg 2003b;32:268-74.

Wolford LM. Factors to consider in joint prothesis systems. Proc (Bayl Univ Med Cent). 2006;19(3):232-8

ANEXO A – Parecer do Comitê de Ética em Pesquisa

Universidade de São Paulo
Faculdade de Odontologia
Comitê de Ética em Pesquisa

PARECER
Protocolo 218/08

Com base em parecer de relator, o Comitê de Ética em Pesquisa APROVOU o protocolo de pesquisa " **Avaliação clínico funcional de pacientes submetidos a tratamento com prótese total de ATM**", de responsabilidade dos Pesquisadores: Denis Pimenta e Souza, sob orientação do Professor Doutor Elio Hitoshi Shinohara.

Tendo em vista a legislação vigente, devem ser encaminhados a este Comitê relatórios anuais referentes ao andamento da pesquisa e ao término cópia do trabalho em "cd". Qualquer emenda do projeto original deve ser apresentada a este CEP para apreciação, de forma clara e sucinta, identificando a parte do protocolo a ser modificada e suas justificativas.

São Paulo, 13 de abril de 2009.

Prof. Dr. João Gualberto de Cerqueira Luz
Coordenador do CEP-FOUSP

Av. Prof. Lineu Prestes, 2227 - Cidade Universitária "Armando de Salles Oliveira".
São Paulo - SP - CEP 05508-900 –Telef./FAX (0XX11) 3091-7887