GUILHERME HENRIQUE ROSA MARTINS

Avaliação inflamatória da associação da clorexidina com o hipoclorito de sódio em tecido conjuntivo de rato

São Paulo

2013

GUILHERME HENRIQUE ROSA MARTINS

Avaliação inflamatória da associação da clorexidina com o hipoclorito de sódio em tecido conjuntivo de rato

Versão Corrigida

Tese apresentada à Faculdade de Odontologia da Universidade de São Paulo, para obter o título de Doutor, pelo Programa de Pós-Graduação em Ciências Odontológicas.

Área de Concentração: Endodontia

Orientador: Prof. Dr. Manoel E. De L. Machado
Coorientador: Prof. Dr. Fábio Daumas Nunes

São Paulo

2013

Autorizo a reprodução e divulgação total ou parcial deste trabalho, por qualquer meio convencional ou eletrônico, para fins de estudo e pesquisa, desde que citada a fonte.

Catalogação da Publicação
Serviço de Documentação Odontológica
Faculdade de Odontologia da Universidade de São Paulo

Martins, Guilherme Henrique Rosa.
Avaliação inflamatória da associação da clorexidina com o hipoclorito de sódio em tecido conjuntivo de rato / Guilherme Henrique Rosa Martins ; orientador Manoel E. de L. Machado; coorientador Fábio Daumas Nunes. -- São Paulo, 2013.
67 p. : fig., tab., graf. ; 30 cm.

Tese (Doutorado) -- Programa de Pós-Graduação em Ciências Odontológicas. Área de Concentração: Endodontia. -- Faculdade de Odontologia da Universidade de São Paulo.
Versão Corrigida.

1. Irrigantes do canal radicular. 2. Clorexidina. 3. Hipoclorito de sódio. 4. Inflamação. 5. Tecido conjuntivo. 6. Ratos Wistar. I. Machado, Manoel E. de L. II. Nunes, Fábio Daumas. III. Título.

Martins GHR. Avaliação inflamatória da associação da clorexidina com o hipoclorito de sódio em tecido conjuntivo de rato. Tese apresentada à Faculdade de Odontologia da Universidade de São Paulo para obtenção do título de Doutor em Ciências Odontológicas.

Aprovado em: / /2013

Banca Examinadora

Prof(a). Dr(a)._____Instituição: _____
Julgamento: _____Assinatura: _____

Prof(a). Dr(a)._____Instituição: _____
Julgamento: _____Assinatura: _____

Prof(a). Dr(a)._____Instituição: _____
Julgamento: _____Assinatura: _____

Prof(a). Dr(a)._____Instituição: _____
Julgamento: _____Assinatura: _____

Prof(a). Dr(a)._____Instituição: _____
Julgamento: _____Assinatura: _____

Dedico este trabalho a Deus, aos meus pais, irmão, demais familiares e amigos que me deram apoio, incentivo e suporte emocional nos momentos que mais precisei de todos e para finalizar esta tese. Obrigado por tudo e sempre estarei com vocês!

AGRADECIMENTOS

Ao meu orientador Prof. Dr. Manoel Eduardo de Lima Machado, pelos ensinamentos, parceria e amizade durante todos estes anos.

Ao Co-orientador Prof. Dr. Fábio Daumas Nunes, pela paciência, dedicação, atenção e ensinamentos ao longo do curso de doutorado.

Ao Prof. Dr. Victor Arana, responsável pelo LBO, pela permissão para a realização deste experimento em seu laboratório, atenção e ensinamentos. À toda sua equipe de alunas que sempre me ajudaram muito e em especial a secretária Edi.

Ao Prof. Dr. Giulio Gavini, pelos ensinamentos e incentivos para execução deste trabalho.

Ao Departamento de Dentística, aos professores do programa de pós-graduação, aos professores de Endodontia e funcionários.

Aos colegas de pós-graduação, pela convivência e amizade.

Ao Laboratório de Patologia, em especial a Elisa e Juvane pela atenção, amizade, convivência, dedicação e colaboração na realização das análises

Aos alunos de pós-graduação, professores e funcionários da Patologia Bucal.

Às secretárias da pós-graduação, Alessandra e Cátia, pelo que me ajudaram e apoiaram nestes últimos anos.

Às bibliotecárias pela atenção e revisão final desta tese.

Aos amigos, colegas e alunos da ACDBS e ABO, em especial Luciana Blank, Luiz Sapia e Maria Amélia pelo apoio, atenção e por tudo.

À Capes e CNPq pela bolsa de doutorado.

"Deus nos fez perfeitos e não escolhe os capacitados, capacita os escolhidos. Fazer ou não fazer algo, só depende de nossa vontade e perseverança."

Albert Einstein

RESUMO

Martins GHR. Avaliação inflamatória da associação da clorexidina com o hipoclorito de sódio em tecido conjuntivo de rato [tese]. São Paulo: Universidade de São Paulo, Faculdade de Odontologia; 2013. Versão Corrigida.

A associação dos irrigantes endodônticos hipoclorito de sódio e clorexidina forma um precipitado amarronzado e subprodutos que podem ser tóxicos aos tecidos periodontais apicais. O objetivo deste trabalho foi de avaliar qualitativamente e quantitativamente a resposta inflamatória destes irrigantes e suas associações em tecido conjuntivo no dorso do rato. Foram utilizados 24 ratos machos Wistar, 220 gr, cuja região dorsal foram confeccionadas quatro feridas cirúrgicas por punch de 08mm que receberam 20 mL dos irrigantes endodônticos, sendo divididos em: soro fisiológico, solução de digluconato de clorexidina a 2%, hipoclorito de sódio a 1% e a 2,5%, mistura de 10mL de hipoclorito de sódio a 1% mais 10mL de clorexidina a 2% e mistura de 10mL de hipoclorito de sódio a 2,5% mais 10mL de clorexidina a 2%. O experimento foi realizado em triplicata e os animais foram sacrificados nos tempos experimentais de 0 (imediato), 24h, 72h e 168h. Os fragmentos foram fixados e corados com hematoxilina e eosina para análise histomorfológica. Para a quantificação celular, cortes histológicos dos grupos de 24, 72 e 168h foram tratados para serem imunomarcados pelos anticorpos para linfócitos CD4 e CD8, e Anti pan-macrófago para marcação de macrófagos. Foram tomadas três fotografias num aumento de 400x de cada lâmina, para serem quantificadas através do software ImageJ. Os dados foram tabulados e submetidos ao teste estatístico ANOVA (dois critérios), com pós-teste de Bonferroni (α=0,05), comparando os grupos em função dos marcadores, tempos experimentais e grupos testados. Os resultados obtidos na análise microscópica puderam identificar variações significativas entre os grupos estudados e o controle. Enquanto que no controle não foi verificado um grau de inflamação elevado, nos grupos testados foram observados destruição tecidual, aumento de número e tamanho de vasos, infiltrado inflamatório intenso, edema e início de epitelização até 168h. Na análise

quantitativa, foi observado um pico celular em 72h para todos os marcadores ($p<0,001$). Todos os grupos testados apresentaram níveis celulares maiores que o grupo do soro fisiológico ($p<0,001$), exceto para o marcador de macrófagos ($p>0,05$). As associações das substâncias em comparação com as substâncias isoladas não apresentaram diferenças significantes ($p>0,05$), exceto em 72h no marcador CD4 e com hipoclorito de sódio a 2,5% ($p<0,001$). Estes resultados foram similares tanto para os grupos individuais bem como nas associações. Pode-se concluir, do ponto de vista biológico, que a associação entre o hipoclorito de sódio e a clorexidina mostraram resposta inflamatória semelhante as substâncias isoladas e que podem ser empregados na terapia endodôntica.

Palavras-chave: Endodontia. Irrigantes do canal radicular. Hipoclorito de sódio. Clorexidina.Inflamação. Materiais Biocompatíveis. Imunoistoquímica.

ABSTRACT

Martins GHR. Evaluation of inflammatory chlorhexidine with sodium hypochlorite irrigants in rat connective tissue [thesis]. São Paulo: Universidade de São Paulo, Faculdade de Odontologia; 2013. Versão Corrigida.

The association of endodontic irrigants sodium hypochlorite and chlorhexidine results in the formation of a brownish precipitate and its byproducts can be toxic to the periodontal tissue. The aim of this study was to evaluate qualitatively and quantitatively the inflammatory response of these drugs and their associations in the connective tissue on the back of the mouse. Four dorsal surgical wounds made by 08mm punch in twenty four male Wistar rats of 220 gr received 20 mL of each endodontic irrigants and were divided into grupos: saline solution, 2% chlorhexidine digluconate, 1% and 2,5% sodium hypochlorite, mixture of 10 ml of 1% sodium hypochlorite plus 10 ml of 2% chlorhexidine and mixture of 10 ml of 2,5% sodium hypochlorite plus 10 ml of 2% chlorhexidine. The test was performed in triplicate, the animals sacrificed at 0h (immediately), 24h, 72h and 168h and the fragments fixed, stained with hematoxylin and eosin for histomorphological analysis. To quantify cells, histological sections from 24, 72 and 168h groups were treated and immunostained by CD4, CD8 lymphocytes and Anti-pan macrophage antibodies. Three pictures were taken in a 400x magnification of each slide and quantified using the ImageJ software. Data was tabulated and submitted to ANOVA (two-way) with Bonferroni post-test ($\alpha=0.05$) comparing the markers, times and experimental groups. The results obtained in the microscopic analysis identified significant differences among the experimental and control groups. In control group there was not high degree of inflammation; in the experimental groups there were tissue destruction, number and size of vessels increased, intense inflammatory infiltration, edema and early epithelialization at 168h. In the quantitative analysis a peak of all cell markers was observed at 72h ($p<0.001$). All experimental groups showed higher cellular levels than the saline group ($p<0.001$) except for the

macrophages marker groups ($p>0.05$). The associated or isolated use of the substances showed no significant differences ($p> 0.05$) except for 72h CD4 marker and with 2.5% sodium hypochlorite group ($p<0.001$). The results were similar for both individuals and associated groups. In conclusion the association between sodium hypochlorite and chlorhexidine showed inflammatory process similar to isolated substances and therefore it can be utilized in endodontic therapy.

Keywords: Endodontics. Root canal irrigants. Sodium hypochlorite. Chlorhexidine. Inflammation. Biocompatible Materials. Immunohistochemistry.

LISTA DE ABREVIATURAS E SIGLAS

CLX	clorexidina
EDTA	ácido etilenodiaminotetracético
g	gramas
ISO	International Standard Organization
mg/Kg	miligramas por quilogramas
mL	mililitro
MV/s	milivolts por segundo
NaOCl	hipoclorito de sódio
PBS	solução salina tamponada
PCA	para-cloroanilina (4-cloroanilina)
PCU	para-clorofenil uréia
PCGH	para-clorofenilguanidil-1,6-diguanidil-hexano
PCR	reação em cadeia da polimerase
PUI	irrigação ultrassônica passiva
UFC	unidade formadora de colônia
UV	ultravioleta
µL	microlitros

LISTA DE SÍMBOLOS

C	graus Celsius
Ca	cálcio
$Ca(OH)_2$	hidróxido de cálcio
Fe	ferro
Mg	magnésio
pH	potencial hidrogênionico
α	nível de significancia

SUMÁRIO

1 INTRODUÇÃO..... 13
2 REVISÃO DA LITERATURA..... 15
3 PROPOSIÇÃO..... 32
4 MATERIAL E MÉTODOS..... 33
5 RESULTADOS..... 41
6 DISCUSSÃO..... 55
7 CONCLUSÕES..... 59
REFERÊNCIAS..... 60
ANEXOS..... 66

1 INTRODUÇÃO

Na terapia endodôntica, as substâncias químicas quando da fase do preparo do sistema de canais radiculares, tem um papel importante na degradação do tecido colágeno pulpar vital ou necrosado, na eliminação de micro organismos e neutralização de produtos tóxicos, remoção do magma dentinário, aumento da permeabilidade dentinária, e por fim uma ação residual antimicrobiana. Por estas características as soluções irrigadoras se tornam eficientes quanto a limpeza e antissepsia do sistema de canais radiculares, todavia as mesma devem ser possíveis de aplicação em um organismo vivo.

Frente aos recentes avanços tecnológicos relacionados a instrumentação do canal radicular, as substâncias irrigantes tiveram que se tornar mais rápidas e eficientes. Ultimamente, pode ser observada mudanças significativas do preparo mecânico pelo advento das ligas de níquel-titânio e novos instrumentos (com diferentes desenhos morfológicos) associados a novas cinemáticas (movimentos rotatórios, alternados e reciprocantes), consequentemente o preparo foi se tornando mais rápido, uniforme e seguro, tanto no que se refere a modelagem, quanto sua performance frente a antissepsia. Todavia a ação mecânica não é suficiente para concluir esta fase da terapia endodôntica, pois em camadas dentinárias mais profundas, o processo de antissepsia é limitado dependendo assim das substâncias químicas e em determinadas circunstâncias da medicação intracanal para a inativação do biofilme.

Diante mão, os estudos de substâncias químicas com diferentes concentrações devem ser realizados no sentido de potencializar sua ação intracanal. Dentre os fármacos mais comuns encontrados salientamos o hipoclorito de sódio e a clorexidina. O primeiro, que utilizado desde a primeira grande guerra mundial, é empregado como agente antimicrobiano, e a clorexidina que introduzida desde a década de 50 do século passado, foi aplicada dado ao seu grande espectro de ação antimicrobiano. Dentre as diferenças mais significativas destes compostos, o hipoclorito de sódio apresenta excelente capacidade de dissolução tecidual, enquanto que a clorexidina apresenta a propriedade de substantividade, resultando num efeito residual antimicrobiano atuando por mais tempo.

Entretanto esta substâncias devem possuir compatibilidade biológica, e ensaios devem ser executados com base no estudo das propriedades.

Dentre os atuais protocolos, pode ser observado associações, mesmo que em diferentes momentos de componentes, tais como: hipoclorito de sódio (nas diversas concentrações), EDTA a 17%, e o digluconato de clorexidina a 2%, dentre outros. Neste particular, da união residual destas substâncias foi observado a formação de um precipitado e seus subprodutos, que podem obliterar túbulos dentinários prejudicando a permeabilidade da dentina, dificultando desta forma a penetração de fármacos e materiais obturadores. Ademais, quanto aos princípios biológicos, estas associações também podem provocar reações inflamatórias agudas, ter características carcinogênicas e mutagênicas com danos irreversíveis celulares, prejudicial aos tecidos e ao ser humano.

Frente tais fatos, esses desafios tem sido importante para que sejam desenvolvidos novas substâncias e ou associações com propriedades mais eficientes, focando a ação antimicrobiana e agindo de maneira mais profunda na dentina radicular sendo biocompatível ao organismo humano.

2 REVISÃO DA LITERATURA

Neste assunto buscamos respostas e dados frente as questões sobre a resposta inflamatória das substâncias químicas irrigadoras de hipoclorito de sódio, clorexidina e suas associação. Quanto aos aspectos metodológicos foram encontrados estudos histomorfológicos qualitativos e quantitativos das soluções em questão. Para um melhor entendimento, esta revista da literatura foi dividida nos tópicos abaixo:

2.1 Irrigantes Endodônticos

Os irrigantes endodônticos são fundamentais para o processo de desinfecção do sistema de canais radiculares por suas propriedades e por complementarem a ação de desinfecção e limpeza em regiões que os instrumentos não tocam durante o preparo do canal radicular, permitindo dessa maneira o selamento hermético do canal para o processo de reparo periapical e sucesso do tratamento endodôntico.

Sobre as propriedades das soluções irrigadoras endodônticas, podemos encontrar (Machado, 2007):

- Potencial antimicrobiano
- Biocompatibilidade
- Molhabilidade
- Baixa tensão superficial
- Tensoativa
- Ação lubrificante
- Efervescência
- Dissolução tecidual
- Substantividade

Dentre estas, as soluções irrigantes que mais preenchem estas particularidades são o Hipoclorito de sódio (NaOCl) e a Clorexidina (CLX), empregados mundialmente na terapia endodôntica. Dos trabalhos que se

encontram na literatura sobre o assunto, pode-se destacar aqueles referente ao potencial antimicrobiano, dissolução tecidual e substantividade. Sendo assim:

Ringel et al. (1982) compararam a eficácia da irrigação com solução de gluconato de clorexidina a 0,2% e solução de NaOCl a 2,5% durante o tratamento endodôntico de 60 dentes assintomáticos, unirradiculares com polpas necróticas. Os efeitos destes dois irrigantes foram monitorados através de culturas bacteriológicas aeróbias e anaeróbias, que foram obtidos no início e no final de cada encontro. Como um irrigante endodôntico, a solução de NaOCl na concentração de 2,5% foi significativamente mais eficaz como um agente antimicrobiano que a CLX a 0,2%.

Na mesma linha de pesquisa, Jeansonne e White (1994) compararam in vitro a atividade antimicrobiana do gluconato de CLX a 2% e NaOCl a 5,25% em dentes humanos extraídos através da contagem de UFC/mL antes e após o preparo do canal. Ambas as substâncias químicas irrigadoras reduziram a quantidade de micro organismos de dentro do sistema de canal radicular não havendo diferença estatística entre si, somente em relação ao grupo controle.

Já Onçag e col. (2003) compararam as propriedades antibacterianas e de toxicidade do NaOCl a 5,25%, da CLX a 2% e da associação da CLX a 0,2%, mais 0,2% de cetrimida (Cetrexidin), em dentes humanos extraídos infectados por *Enterococcus faecalis*. Os efeitos tóxicos das soluções irrigantes foram realizados através da injeção das substâncias nos tecidos subcutâneos dos ratos. Concluiu-se que o Cetrexidin e a CLX a 2% foram mais eficazes, e tinham mais efeitos antibacterianos residuais e menor toxicidade que o NaOCl a 5,25%.

De outro modo, Rosenthal et al. (2004) pesquisaram in vitro o período de tempo de substantividade da CLX remanescente na dentina após a obturação do canal, através da quantificação de UFC/mL e espectrofotometria UV (ultravioleta). Pela análise dos resultados, os autores concluíram que a quantidade de CLX remanescente na dentina mostrou atividade antibacteriana por até doze semanas.

Em 2004, Okino e col. avaliaram a atividade de dissolução de vários irrigantes endodônticos (NaOCl a 0,5; 1,0 e 2,5%; solução aquosa de diguclonato de CLX a 2%; CLX em gel a 2% - em Natrosol, e água destilada como controle) em tecido pulpar bovino. Fragmentos de tecido pulpar bovino foram pesados e colocados em contacto com 20 mL de cada uma das substâncias testadas numa centrífuga a 150 rpm até a dissolução total. Ambas as preparações de CLX e água destilada não foram capazes de dissolver tecido pulpar bovino. Todas as soluções

de NaOCl foram eficientes na dissolução de tecido pulpar, e a velocidade de dissolução variou com a concentração da solução.

Numa revisão de literatura, Basrani e Lemonie (2005) discutem detalhadamente sobre o emprego do gluconato de CLX na Endodontia. Sobre todos os aspectos, destaca-se que o gluconato de CLX é utilizado por causa da alta solubilidade em água e por sua estabilidade química. Do ponto de vista microbiológico, a CLX é um agente antibacteriano de largo espectro e possui atividade contra bactéria Gram positiva e negativa, aeróbia e anaeróbia, esporos, vírus e fungos. Por este motivo que é utilizada na Endodontia como irrigante durante a fase de preparo do canal e medicação intracanal para eliminar todos os micro organismos presente no sistema de canais radiculares. Apesar de não dissolver o tecido colágeno, a CLX possui uma propriedade particular de substantividade com ação residual antimicrobiana por até 72h e de possuir baixa toxicidade sobre os tecidos periodontais apicais. Deste modo, indica-se sua utilização em até 2% durante o tratamento endodôntico.

Sena et al. (2006) verificaram a atividade antimicrobiana das substâncias irrigantes endodôntica (NaOCl a 2,5 e 5,25%; e da CLX a 2% em forma de gel e líquida) nos biofilmes bacterianos de espécie única (*Enterococcus faecalis, Staphylococcus aureus, Candida albicans, Prevotella intermedia, Porphyromonas gingivalis, Porphyromonas endodontalis e Fusobacterium nucleatum*). Os biofilmes foram imersos nas substâncias testadas por 30s, 5, 10, 15, 30 e 60 min, com e sem agitação mecânica. Os filtros das membranas foram coletados e imersos em 2 mL de caldo de cultura para o plaqueamento e a contagem de UFC. A agitação mecânica melhorou as propriedades antimicrobianas das substâncias químicas testadas empregadas em biofilmes, sendo que os agentes em forma líquida como o NaOCl a 5,25% e a CLX a 2% foram os mais favorecidos.

Ferraz e col. (2007) avaliaram in vitro a atividade antimicrobiana das seguintes substâncias como irrigante endodôntico: digluconato de CLX em gel e líquido nas concentrações de 0,2; 1 e 2%, e do hipoclorito de sódio a 0,5; 1; 2,5 ;4 e 5,25%, em teste de difusão em ágar com 5 espécies de bactérias anaeróbias facultativas e 4 de anaeróbios estritos, Gram negativos e produtores de pigmento negro. Concluíram que a CLX em gel tem um grande potencial antimicrobiano para ser usada como substância química auxiliar com atividade antimicrobiana semelhante a CLX a 2% líquida e NaOCl a 5,25%.

Os autores Mohammadi e Abbott, em 2009, numa revisão de literatura sobre as propriedades e aplicações da clorexidina na Endodontia, salientaram seu mecanismo de ação, papel antimicrobiano, substantividade, interações com medicações intracanal e substâncias químicas, principalmente com o hipoclorito de sódio que resulta na formação de um precipitado e subprodutos. Relataram também, sobre o escurecimento dentinário que pode ocorrer e sobre seu potencial tóxico e biocompatibilidade, citando uma reação inflamatória moderada em 48h quando injetada em tecido subcutâneo de cobaias e que as concentrações em que são empregadas na Endodontia são bem toleráveis aos tecidos periodontais apicais.

Aubut e col. (2010) avaliaram a citotoxicidade, genotoxicidade de uma solução de NaOCl a 2,5% neutralizada de acordo com os padrões ISO 10993 e a sua capacidade de dissolução tecidual com a imersão de mucosa de palato. Os autores concluíram que neutralizar uma solução de NaOCl a 2,5%, aumentou sua citotoxicidade, não induziu qualquer efeito genotóxico, e reduziu sua capacidade de dissolução de tecido.

Em 2012, Baca e col. avaliaram a substantividade antimicrobiana da CLX e cetrimida (CTR) numa unidade de dentina volumétrica expostas por 1 minuto em cultura bacteriana de *Enterococcus faecalis*. Foi concluído que a CLX a 2% utilizada por 1 minuto resulta na maior substantividade seguida por Cetremida a 0,2%, quando aplicados a um modelo de dentina volumétrica com e sem colágeno exposto.

Souza et al. (2012) pesquisaram a substantividade da CLX a 2% em gel e solução dentro de um sistema de canais radiculares por 24 horas, 30 dias e 90 dias, em dentes anteriores humanos extraídos. A quantificação de CLX (em micrômetros) foi medida por meio de fase inversa da cromatografia líquida de alto desempenho. Deste modo, a ação residual das soluções de CLX a 2% em forma de gel e solução permaneceram na dentina radicular por até 90 dias.

Azambuja (2012) estudou os efeitos deletérios da associação da CLX com o NaOCl e seus subprodutos através da citotoxicidade e genotoxicidade em cultura celular em duas linhagens de células fibroblásticas (FMM1) e células-tronco de polpa humana (hDPSCs) da linhagem PDH-3, avaliando a viabilidade celular e a formação de micronúcleos. Foi concluído que a CLX em cultura de células não foi biocompatível em concentrações de diluição acima de 0,5% e não foi genotóxica por não haver aumento na formação de micronúcleos nem com o grupo da CLX, nem

com a fase líquida ou com o precipitado.

Pode-se observar, portanto, que estas são as principais propriedades das substâncias químicas usadas na Endodontia, e que não há uma substância que contenha todas estas características. Por este motivo, que alguns pesquisadores observaram a necessidade de associar o NaOCl (nas concentrações de 0,5 a 5,25%) e a CLX (nas apresentações de gluconato e digluconato, sendo tanto nas concentrações de 0,2% como na de 2%), como irrigante final, obtendo desta forma um regime de irrigação com uma melhor eficácia antimicrobiana.

2.2 Associação das substâncias

Na literatura, a associação do NaOCl seguido da CLX foram ressaltados nas seguintes pesquisas:

Em um estudo clínico em dentes anteriores com pericementite apical crônica empregando os regimes de irrigação com NaOCl a 2,5% e gluconato de CLX a 0,2% sozinhos ou associados, os autores Kuruvilla e Kamath (1998) o realizaram sendo analisado através da contagem de UFC/mL antes e após o preparo do canal. Os pesquisadores observaram que houve uma redução de micro organismos significante quando utilizou a CLX associada e sozinha, em relação ao uso do NaOCl a 2,5% sozinho.

Siqueira et al. (2002) compararam in vitro a redução bacteriana usando duas técnicas de instrumentação e diferentes regimes de irrigação, inclusive com NaOCl a 2,5% seguida de digluconato de CLX a 2%. Todas as técnicas e regimes de irrigação reduziram a quantidade de bactéria após o preparo do canal, exceto para o grupo controle. Os pesquisadores concluíram que é importante o uso de substâncias irrigadoras durante o preparo do sistema de canais radiculares.

Zamany et al. (2003) avaliaram clinicamente se a irrigação final com uma solução de clorexidina a 2% melhoraria o protocolo de tratamento endodôntico convencional quanto à desinfecção do sistema de canais radiculares. Foram selecionados 24 pacientes com dentes unirradiculares portadores de necrose pulpar e lesão periapical crônica, sendo que a metade recebeu irrigação final com solução de clorexidina a 2%. Amostras foram coletadas antes e após a instrumentação do canal, e após a irrigação final em que foram incubadas no meio de cultura e

analisadas por quatro semanas. O grupo testado demonstrou formação de uma cultura das doze amostras testadas, contra sete culturas formadas das doze do grupo controle ($p< 0.05$). Os autores concluíram que os resultados do estudo foram clinicamente importantes, apesar do número pequeno da amostra.

Num artigo de revisão, Zehnder (2006) relatou os requisitos das soluções irrigantes e desinfetantes do sistema de canais radiculares e de que maneira devem ser empregadas, para se obter um bom resultado. As soluções de hipoclorito de sódio são recomendadas como as soluções irrigantes principais, por causa do seu largo espectro de ação antimicrobiano e de sua capacidade de dissolver tecido necrótico remanescente, apesar da discussão em torno de suas propriedades químicas e toxicológicas. Ademais, recomenda o emprego de substâncias quelantes para a remoção do magma dentinário antes da obturação do sistema de canais radiculares. Baseado nestes aspectos, o autor propôs um protocolo de irrigação em que discute alguns aspectos técnicos e das tendências, como o uso de solução de clorexidina a 2% como irrigante final.

Em outra revisão de literatura sobre os irrigantes endodônticos, Haapasalo et al. (2010), basearam-se em resultados de pesquisa e experiência clínica sobre as substâncias empregadas e suas propriedades biológicas, físicas e químicas para o sucesso do tratamento endodôntico. Os autores enfatizam o uso do hipoclorito de sódio como o irrigante principal e que apesar da associação com a clorexidina a 2% resultar na formação de um precipitado sólido (PCA), ela pode potencializar o seu efeito antimicrobiano pela sua substantividade e sem causar erosão dentinária.

Numa análise laboratorial, Alves e col. (2011) avaliaram dois protocolos de irrigação suplementar após o preparo de canais ovais de pré-molares inferiores infectados com *E.faecalis.* Amostras para análise antibacteriana foram coletadas antes, após o preparo, após os protocolos de irrigação suplementar com PUI e agitação contra as paredes do canal com a lima Hedstroem, e após a irrigação final com CLX a 0,2%. O preparo do canal mais a irrigação suplementar promoveu a redução bacteriana ($p<0,001$). Quanto a análise quantitativa e qualitativa dos protocolos isolados não aumentou a redução bacteriana ($p> 0,05$). A irrigação final com CLX também não conseguiu aumentar significativamente a eliminação bacteriana quando comparada com as amostras após PUI. No entanto, os efeitos cumulativos da PUI e da irrigação final com CLX a 0,2% foram eficazes na redução

significativa da contagem de bactérias para níveis inferiores aos obtidos após o preparo do canal (p = 0,03). Esta abordagem PUI / CLX associada também resultou num aumento significativo na incidência de culturas negativas (p = 0,04). Sendo assim, os resultados sugerem que pode haver uma vantagem de usar a PUI para a ativação de hipoclorito de sódio seguido por um irrigação final com CLX como passos complementares no tratamento de canais ovais infectados.

Baca et al. (2011) investigaram a atividade antimicrobiana residual de quatro regimes de irrigação finais (grupo 1- EDTA a 17% seguido de hipoclorito de sódio a 5,25%; grupo 2 - ácido maleico a 7% seguido de NaOCl a 5,25%; grupo 3 - EDTA a 17% seguido de clorexidina a 2% + cetrimida a 0,2%; e grupo 4 – ácido maleico a 7% seguido de CLX a 2% + cetrimida a 0,2%) em canais radiculares contaminados com *Enterococcus faecalis*, cujas amostras foram coletadas antes e após a irrigação para crescimento de cultura bacteriano e observaram também a recolonização bacteriana. Foi concluído que a combinação de CLX a 2% mais cetrimida a 0,2% seria uma alternativa de regime de irrigação final eficaz devido à sua ação antimicrobiana ao longo do tempo.

Já Rôças e Siqueira Jr. (2011) compararam clinicamente o efeito antimicrobiano das soluções irrigantes de NaOCl a 2,5% e digluconato de CLX a 0,12% por quantificação e qualificação de micro organismos pela técnica do PCR, em dente unirradicular portadores de pericementite primária assintomática. Os autores concluíram que ambas as substâncias testadas reduziram significantemente a quantidade de micro organismos e seus níveis de infecção do canal radicular, não havendo diferença entre si.

Beus et al. (2012) realizaram um estudo clínico prospectivo e randomizado para comparar o resultado de um protocolo com irrigação única de 6 mL de NaOCl a 1% e outro protocolo de múltipla irrigação com ultrassom passivo que usou NaOCl a 1%, EDTA a 17% seguido de CLX a 2%. Além disso, verificaram o efeito da segunda instrumentação realizada após o uso de Hidróxido de Cálcio como medicação intracanal, na eliminação de bactérias do canal radicular. Foi concluído que não houve diferença estatística entre os protocolos testados pois a alta frequência de cultura negativa na primeira sessão se deve a profundidade e o volume da irrigação empregados.

Vera et al. (2012) analisaram in vivo o estado microbiológico de raízes mesiais de molares inferiores com periodontite apical primária, que foram

submetidos a dois protocolos de antissepsia: sessão única cujas raízes foram instrumentadas com sistemas rotatórios K3 e ProTaper , irrigadas com NaOCl a 5% mais irrigação final com 5mL de CLX a 2% e dentes obturados; em duas visitas como o protocolo descrito anterior, mais medicação intracanal de hidróxido de cálcio por 7 dias. Os dentes foram extraídos e após análise histobacteriológica, verificou-se o seguinte: protocolo sessão única com todos os dentes apresentando bactérias, com bactérias residuais no canal radicular principal (5 de 6 casos), istmo (5 de 6), ramificações apicais (4 de 6), e os túbulos dentinários (5 de 6). No grupo de duas visitas, dois casos isentos de bactérias, bactérias residuais foram encontrados no canal principal apenas em 2 casos (nenhum deles túbulos dentinários com infecção persistente), no istmo (4 de 7 casos), e 2 de ramificações (7). Os autores concluíram que o protocolo em duas sessões deixam os dentes mais livres de bactérias que os dentes em sessão única.

Paiva e col. (2012) compararam in vivo a capacidade de duas abordagens diferentes para completar os efeitos antimicrobianos do preparo químico-mecânico de canais radiculares infectados através da PCR, utilizando a irrigação ultrassônica passiva (PUI), para ativação do NaOCl ou de uma irrigação final com CLX a 2%. Ambas as técnicas poderam reduzir o número de casos com cultura positiva e muitos casos permaneceram com bactérias detectáveis no canal radicular, deste modo a investigação de métodos e substâncias irrigadoras alternadas ou complementadas devem ser incentivadas.

Navarro-Escobar et al. (2013) avaliaram a influência dos protocolos de irrigação final com clorexidina (grupo 1, sem irrigação final; grupo 2, a irrigação com 10 mL de 2,0% de CLX; Grupo 3, com a aplicação final do EC40 - verniz com CLX; e grupo 4, a irrigação com a combinação 1:1 de CLX a 0,2% + cetrimida a 0,1%), na infiltração do *Enterococcus faecalis* em canais radiculares obturados. Os autores concluíram que o verniz EC40 apresentou maior infiltração coronária tardia de *E. faecalis*, embora sem diferenças significativas entre o grupo de CLX a 2%.

Paiva e colaboradores (2013) avaliaram clinicamente os efeitos antibacterianos dos procedimentos do tratamento endodôntico através da análise microbiológica molecular de dentes portadores de periodontite apical assintomática. Este estudo demonstrou que a irrigação final com CLX a 2% e medicação intracanal com hidróxido de cálcio e CLX ajudou a diminuir a quantidade bacteriana de dentro

do canal radicular em níveis inferiores ao dos procedimentos químicos mecânicos sozinhos.

Desta forma, pode-se obsevar que este regime de irrigação associando o hipoclorito de sódio seguido do digluconato de clorexidina resulta em aspectos vantajosos sob o ponto de vista antimicrobiano. Porém, sob o ponto de vista químico, o resíduo das duas substâncias forma um precipitado e seus subprodutos que podem ser prejudiciais ao tratamento endodôntico como à saúde do paciente.

2.3 Formação do Precipitado

A associação do hipoclorito de sódio mais o digluconato de clorexidina forma um precipitado com subprodutos que são explicados na literatura pelos trabalhos a seguir:

Marchesan et al. (2007) avaliaram os metais presentes na associação do NaOCl com a CLX por espectrofotometria de absorção atômica, e avaliaram as substâncias metanol, hexano, ácido acético puro e vinagre que poderiam dissolver o floculado, permitindo a sua utilização clínica. Foram testadas quatro concentrações de CLX e NaOCl misturados (NaOCl a 2,5% + CLX a 0,2%; CLX a 2% + NaOCl a 0,5%; CLX a 2% + NaOCl a 5%; CLX a 0,2% + NaOCl a 0,5%; CLX a 0,2% + NaOCl a 5%). O floculado foi formado com todas as proporções e concentrações. Análise de espectrofotometria mostrou a presença de íons Ca, Fe e Mg. Quanto a dissolução do floculado, o vinagre e o ácido acético puro dissolveram-no mas a coloração acastanhada permaneceu na solução. Conclui-se que a associação proposta levou à formação de floculado castanho independentemente da concentração e proporção.

Basrani e col. (2007) determinaram a concentração mínima de NaOCl necessária para formar um precipitado com CLX a 2,0%, realizado pela técnica de diluição em série, espectroscopia por fótons de raios-X (XPS) e espectrometria de massa de íons secundários (TOF-SIMS) para qualificar e quantificar o precipitado. Ambas metodologias mostraram a presença de para-cloroanilina por uma quantidade directamente relacionada com a concentração de hipoclorito de sódio utilizado. Os autores concluíram que a formação do precipitado deve ser evitada através da remoção do NaOCl, antes de colocar a CLX a 2% no canal radicular.

No ano seguinte, Bui e col. (2008) avaliaram o efeito da irrigação de canais radiculares com uma combinação de NaOCl e CLX em dentes humanos unirradiculares sendo avaliados pelo microscópio eletrônico de varredura ambiental e por um programa de computador (Photoshop CS2), determinando desta forma a quantidade restante de detritos e número de túbulos abertos. A combinação de NaOCl com a CLX formou um precipitado que tende a obliterar os túbulos dentinários. Finalizando, os autores aconselham que até este precipitado seja mais estudado, o cuidado deve ser exercido quando da irrigação do NaOCl seguido da CLX.

Basrani et al. (2009) confirmaram a presença de uma amina aromática (PCA) no precipitado formado entre a associação do NaOCl com CLX e também na CHX 2,0% a diferentes temperaturas (37 e 45°C) pela técnica de diazotização. Os resultados confirmaram a presença da amina aromática no precipitado e na CLX a 45°C. Segundo os autores, investigações adicionais do precipitado deve ser realizada quanto a biocompatibilidade e citotoxicidade em relação ao tecido periodontal apical, evitando deste modo seu extravasamento para fora do canal radicular.

A fim de comparar o uso das substâncias químicas associadas, NaOCl a 1% mais CLX a 2% com o ácido cítrico a 15% mais CLX a 2% , Akisue e colaboradores (2010) verificaram a permeabilidade da dentina e formação de precipitados através da quantificação da área infiltrada pela Rodamida B a 0,2% e microscopia electronica de varredura. A associação do NaOCl a 1% mais a CLX a 2% resultou na formação de um precipitado floculado que atua como uma camada de smear layer (magma) químico reduzindo a permeabilidade da dentina no terço apical, esta formação não ocorreu com a associação da CLX a 2% mais o ácido cítrico a 15%.

Krishnamurthy e Sudhakaran (2010) avaliaram a espessura máxima da composição química e do precipitado formado entre o NaOCl e CLX, e a eficácia do álcool absoluto para remover o NaOCl residual para evitar a formação do precipitado. Concluíram que a interação entre NaOCl e CLX resultou num sal neutro insolúvel como um precipitado que pode ser evitado usando álcool absoluto e minimizado utilizando água destilada e soro fisiológico como irrigantes intermediários.

Basrani et al. (2010) identificaram mais o precipitado formado pela mistura

do NaOCl e CLX utilizando cromatografia gasosa acoplada a espectrometria de massas. Os resultados mostraram uma ausência de outros derivados de anilina no precipitado, encontrando apenas PCA. Concluíram que novas investigações do precipitado deve abordar a biodisponibilidade do PCA e sua citotoxicidade, e para evitar sua formação não se aconselha o uso do NaOCl seguido de CLX.

Thomas e Sem (2010) verificaram se a mistura do NaOCl com a CLX formava a para-cloroanilina (PCA), através da espectroscopia de ressonância magnética nuclear. Os autores concluíram que a mistura não produz a PCA em quantidade mensurável, quando comparado com a substância pura.

Nowicki e Sem (2011) determinaram a composição química do precipitado formado pela mistura de NaOCl e da CLX, como também o peso molecular relativo dos componentes, utilizando a espectroscopia de ressonância magnética nuclear unidimensional e bidimensional. Baseado em dados da ressonância magnética nuclear e num mecanismo proposto de degradação da CLX, os autores identificaram no precipitado a para-clorofenil uréia (PCU) e para-clorofenilguanidil-1,6-diguanidil-hexano (PCGH). Foi concluído que este precipitado é composto de duas moléculas separadas menores em tamanho que a CLX. O precipitado também apresentou a PCU e a PCGH, não havendo a presença de PCA.

No ano de 2012, Rossi-Fedele e col. numa revisão sistemática sobre interações antagônicas das soluções irrigadoras, relataram que concentrações baixas de NaOCl quando associado a outras substâncias podem perder sua capacidade de dissolução tecidual e poder antimicrobiano. Quando associado a CLX, forma um precipitado e subprodutos da reação ácido-base que possuem potencial tóxico e também diminui as propriedades do NaOCl. Os autores sugerem que mais trabalhos devem ser realizados, a fim de investigar a natureza deste precipitado e subprodutos.

Gasic et al. (2012) determinaram se o NaOCl com 0,2% de gluconato de CLX, resultaria numa mudança de cor e formação de precipitados sendo analisados pela microscopia de luz, e analisaram através da microscopia electrônica de varredura a superfície da dentina após a irrigação com NaOCl a 0,5% e CLX a 0,2%. Os pesquisadores observaram que a mudança de cor foi imediatamente após a fusão e não altera com o passar do tempo. Quanto a irrigação dos canais, a análise estatística mostrou uma diferença significativa na parede dentinária quando

comparados os terços do canal radicular cervical e médio dos grupos controle e experimental negativo. Também foi observada a diferença entre os terços cervical e médio em relação ao terço apical do canal radicular dentro dos grupos. Foi concluído que a interação entre o NaOCl e a CLX, bem como a formação de precipitados, não depende apenas da concentração do NaOCl, mas também da concentração de CLX.

Em 2012, Brum analisou a hipótese da formação de PCA quando da associação do digluconato de clorexidina com o hipoclorito de sódio através da ressonância magnética nuclear, e realizou a separação dos compostos em cromatografia líquida de alta eficiência para a identificar as massas moleculares dos compostos do precipitado em espectrometria de massa. O autor concluiu que o precipitado formado entre a associação das substâncias não apresentou a PCA em sua composição e que formou um número maior de subprodutos, sugerindo a presença dos compostos PCGH (com massa molecular igual a 353), C3 (507), C4 (577), C5 (687), C6 (719) e C7 (817).

Prado et al. (2013) estudaram a caracterização da formação dos subprodutos resultante da associação entre os irrigantes endodônticos (NaOCl a 0,16; 1; 2,5 e 5,25%, CHX a 2% em gel e solução, EDTA a 17%, ácido cítrico a 10%, ácido fosfórico a 37%, soro fisiológico, água destilada e etanol), avaliados pela espectrometria de massa. O precipitado amarronzado observado na associação entre a CLX e o NaOCl ocorreu por causa da presença do NaOCl, pois um agente oxidante causa uma clorinação do nitrogênio guanidino da CLX. O precipitado formado da reação entre a CLX com o EDTA, a solução salina e o etanol foram associados com reações de ácido-base. O NaOCl associados com o EDTA, ácido cítrico e ácido fosfórico resulta principalmente na formação de cloro gasoso. Os autores preconizam irrigações intermediárias com água destilada, parecem ser adequadas para prevenir ou, pelo menos, reduzir a formação de subprodutos no canal radicular.

Após a dissertação sobre a formação do precipitado e seus subprodutos, foi observada a necessidade de estudos biológicos caso este precipitado seja extravasado na região periapical.

2.4 Reação inflamatória dos irrigantes endodônticos

Dentre os trabalhos encontrados para o estudo da reação inflamatória dos irrigantes endodônticos e sobre a PCA, pode-se destacar os trabalhos dos pesquisadores abaixo:

Em 2002, Tanomaru Filho e col. avaliaram a resposta inflamatória das soluções irrigantes (3mL de NaOCl a 0,5%; CLX a 2% e PBS como controle) injetados na cavidade peritoneal de ratos, nos períodos experimentais de 4, 24, 48 e 168h através da contagem total, diferencial de células inflamatórias e de fuga de proteínas. O grupo de NaOCl a 0,5% tiveram maior migração de neutrófilos e células mononucleares para a cavidade peritoneal 48-168h ($p < 0,05$). Quanto ao teste de fuga de proteínas, houve um aumento significativo na fuga de proteínas para a cavidade peritoneal após 4 a 48 horas no grupo de NaOCl a 0,5% em comparação ao grupo controle. Em 7 dias, todos os grupos demonstraram vazamento de proteínas. A solução de CLX a 2,0% e o grupo controle tiveram resultados semelhantes em todos os períodos de tempos experimentais. Concluíram que o NaOCl a 0,5% promoveu uma resposta inflamatória, fato este não ocorrido pela solução de CLX a 2%.

Faria et al. (2007) investigaram a reação inflamatória da CLX, nas concentrações de 0,125; 0,25; 0,5; e 1,0%, caracterizando *in vivo* a lesão induzida por injeções desta substância na pata de camundongos nos períodos de 24, 48h, 7 e 14 dias e, *in vitro*, avaliaram a necrose e a apoptose, através de ensaios de culturas de fibroblastos L929 durante 24 horas, análise da citometria de fluxo da mortalidade de fibroblastos e análise imunofluorescente pela determinação de Hsp 70. A CLX injetada no espaço subplantar da pata traseira de camundongos causaram efeitos tóxicos graves, por alterações necróticas na epiderme, derme e tecido subcutâneo em associação com a resposta inflamatória reativa, especialmente a concentrações mais elevadas de CLX. Quanto a culturas de fibroblastos, a CLX induziu apoptose em concentrações mais baixas e necrose em concentrações mais elevadas, e aumentou expressão da proteína de Hsp 70, um indicador de estresse celular. Os autores concluíram que a CLX pode ter um efeito desfavorável sobre o tratamento da periodontite apical.

Em 2008, Semenoff e col. analisaram as respostas inflamatórias dos tecidos bucais de ratos com a implantação no arco superior de tubo de polietileno

contendo a solução de CLX a 2%, pasta de $Ca(OH)_2$ e da associação de ambos os produtos. Não houve diferença estatisticamente significativa entre os materiais testados, no entanto, todos os materiais apresentaram uma diminuição da inflamação em relação aos intervalos de tempo mais longos.

No mesmo ano, Oliveira avaliou através da microscopia de luz a resposta inflamatória em feridas cirúrgicas no tecido conjuntivo do dorso do rato frente ao uso do hipoclorito de sódio nas concentrações de 0,5; 1; 2,5 e 5,25% e nos valores de pH 7,9 e 11, nos períodos experimentais de 3, 7 e 14 dias. Foi observado que no último período experimental, todos os espécimes apresentaram-se epitelização e com fenômenos inflamatórios no tecido conjuntivo subjacente, exceto com o grupo irrigado com hipoclorito de sódio a 5,25% e pH 11.

Gomes-Filho et al. (2008) observaram a reação inflamatória sob a microscopia de luz dos irrigantes endodônticos (0,1 mL de NaOCl a 2,5 e 5,25%; gel e solução de CLX a 2% e soro fisiológico) injetados no tecido conjuntivo subcutâneo de ratos e analisados nos tempos experimentais de 2h, 48h, 14 e 30 dias. Quanto aos resultados, o grupo controle apresentou poucas ou nenhuma área de reação inflamatória no tecido conjuntivo. Os grupos do soro fisiológico, NaOCl a 2,5% e solução de CLX a 2% mostraram boa biocompatibilidade, com uma reação inflamatória leve aos 14 dias e reparação tecidual em 30 dias. O grupo tratado com o gel de CLX a 2,0% apresentou uma resposta inflamatória moderada a 14 dias, que diminuiu em 30 dias, sendo considerada semelhante aos demais grupos neste período, com excessão do NaOCl a 5,25% que foi o irrigante mais tóxico, com o número de células inflamatórias elevada, em 14 e 30 dias.

Já, Coutinho-Filho et al. (2012) realizaram uma análise histomorfológica da reação inflamatória do tecido conjuntivo no dorso do rato de tubos de polietileno implantado contendo pó de dentina infectada por *Enterococcus faecalis* mais substâncias químicas irrigadoras de NaOCl a 5,25%; gel de CLX a 2% e soro fisiológico, nos períodos experimentais de 24h e 72h. Foi observado que o NaOCl a 5,25% promoveu uma grande resposta inflamatória após 24 e 72h. O grupo do soro fisiológico comparado com o do gel de CLX a 2% , apresentou uma resposta inflamatória moderada em 24h e severa após 72h. Os autores concluíram que o grupo do NaOCl a 5,25% apresentou uma maior reação inflamatória que o grupo do gel de CLX a 2% que apresentou uma menor reação inflamatória.

Oliveira e col. (2013) avaliaram a resposta inflamatória das concentrações e o pH da solução de NaOCl no tecido conjuntivo subcutâneo de ratos através da análise histomorfológica nos períodos de 3, 7 e 14 dias. Foi observado que quanto mais elevada for a concentração e o pH das soluções de NaOCl, maior será seu potencial tóxico.

Após a exposição dos estudos sobre a reação inflamatória dos irrigantes utilizados na Endodontia, pode-se observar que não há trabalhos sobre a associação das substâncias hipoclorito de sódio e clorexidina in vivo.

2.5 Aspectos metodológicos para o estudo da reação inflamatória dos irrigantes endodônticos

Alguns trabalhos relacionados aos aspectos metodológicos para o delineamento de estudo da reação inflamatória dos irrigantes endodônticos, devem ser levados em consideração:

Chhabra et al. (1991) avaliaram a carcinogenicidade da PCA em ratos e camundongos pela ingestão diária de cloridrato de PCA diluído em água deionizada em doses de 2,6 e 18 mg/kg por 5 dias semanalmente durante 103 semanas em ratos e 3,10 e 30 mg/kg em camundongos por gavagem. Os animais foram examinados a cada dois dias que após o período experimental, foram avaliados o sangue, órgãos e análise histomorfológica dos órgãos afetados. A carcinogenicidade da PCA foi comprovada em animais masculinos no baço, medula óssea e adrenal, sistema hematopoiético e fígado; e em fêmeas, no baço e feocromocitoma da medula adrenal.

Whiteland e col. (1995) descreveram um método para a localização imuno-histoquímica de células T CD4 +, células T, as células T CD8 +, células B, linfócitos activados, complexo principal de histocompatibilidade (MHC) de antigénios da classe II, macrófagos, células dendríticas e granulócitos em tecidos de ratos e camundongos fixados em periodato-lisina-paraformaldeído (PLP) e embebidos em parafina a 54°C. Portanto, uma combinação de fixação PLP e baixa temperatura da parafina permite a detecção dos tipos principais de células imunitárias em tecidos de ratos e camundongos, mantendo boa morfologia, particularmente em tecidos patológicos, danificados ou delicado.

Em 2007, Barajas e col. pesquisaram o potencial multipotente das células troncos derivadas da medula óssea para se diferenciar in vitro e in vivo em células endoteliais e de serem recrutadas para áreas de vasos neoformados na terapia genética de hepatocarcinoma. Os autores empregaram dentre as metodologias a marcação de macrófagos com o imunomarcador Anti pan-macrófago a fim de verificar suas localizações. Os autores observaram que estas células podem representar um veículo útil para a entrega de genes terapêuticos em locais de neovascularização tumoral.

Quanto a análise de imagens, Papadopulos et al. (2007) mostraram um método de trabalho alternativo com base no uso de ImageJ que é empregado na resolução de tarefas de análise de imagens microscópicas e ultraestruturais mais comuns. É um software flexível capaz de se adaptar às exigências laboratoriais, bem como as exigências de investigação. Como exemplo, incluem a medição da área em componentes teciduais seletivamente manchados, contagem de células e medições de área a nível celular, imunoistoquímica quantificação do antígeno e contagem de partículas de ouro em microscopia eletrônica.

Com o objetivo de avaliar a resposta inflamatória provocada pela implantação de iodofórmio e hidróxido de cálcio no conjuntivo dorsal dos ratos, Pallotta e col. (2010) fizeram uma análise macro e microscopicamente em relação aos seus aspectos qualitativos e quantitativos. Foi observado que a reação inflamatória para o iodofórmio teve um período de pico de cinco dias após a inserção da droga. Por comparação, o hidróxido de cálcio mostrou uma área muito grande de necrose que podia ser parcialmente eliminada após 11 dias.

Panzarini e col. (2013) analisaram através da histologia e da imunoistoquímica o processo de cicatrização após o reimplante imediato de incisivos de ratos nos períodos imediato, 3, 7, 15, 28 e 60 dias após este procedimento. Pela análise histológica houve ruptura do ligamento periodontal e formação de um coágulo de sangue, que passou a ser substituído por um tecido conjuntivo após 3 dias. Aos 7 dias, o epitélio da mucosa gengival foi reinserido com áreas de reabsorção radicular. Aos 15 dias, o ligamento periodontal foi reparado. Aos 3 dias, o tecido pulpar apresentou uma ausência da camada de odontoblastos, sendo substituído por um tecido conjuntivo que sofreu calcificação gradual, enchendo o canal radicular entre os períodos de 28 e 60 dias. As extremidades radiculares foram fechadas. Na análise imunoistoquímica revelou maior expressão de OP, OPG

(osteoproterina), RANK e proteínas de osteoclastos nos períodos iniciais (imediato e 3 dias), enquanto que a expressão TRAP (fosfatase ácida resistente ao tartarato) predominou em 28 e 60 dias ($P < 0,05$). Os autores concluíram que no reimplante dentário não há grande atividade de formação óssea nos períodos iniciais do processo de reparação, enquanto o predomínio da reabsorção óssea e remodelação é observada nos períodos mais avançados.

Desta forma, podemos verificar na literatura que não há trabalhos sobre a reação inflamatória da associação de hipoclorito de sódio mais o digluconato de clorexidina em monocamada celular in vivo, sendo necessário sua compreensão para a aplicação clínica.

3 PROPOSIÇÃO

Este trabalho teve como objetivo analisar a reação inflamatória decorrente do uso das soluções irrigadoras de digluconato de clorexidina a 2% e do hipoclorito de sódio a 1 e 2,5% e suas associações em tecido conjuntivo de ratos através da análise histológica e imunoistoquímica, nos períodos experimentais de 0, 24, 72 e 168h.

4 MATERIAL E MÉTODO

4.1 Material

Vinte e quatro ratos machos de linhagem Wistar (*rattus norvegicus, albinus Rodentia, Mammalia*) pesando em torno de 180 a 210 g.

Dois frascos de 500 mL de NaOCl a 1% pH11 (Fórmula e Ação, São Paulo, Brasil).

Dois frascos de 500 mL de NaOCl a 2.5% pH11 (Fórmula e Ação, São Paulo, Brasil).

Um frasco de 1000 mL de Cleanform Solução 2% - digluconato de clorexidina a 2% (Fórmula e Ação, São Paulo,Brasil).

Dez frascos de 125 mL de solução fisiológica de Cloreto de Sódio a 0,9% (Laboratório Sanobiol, Pouso Alegre, MG, Brasil).

Dois frascos de solução anestésica Dopalen (Ketamina) 10 mL inj. 100mg (Vetbrands, Laranjal Paulista, SP,Brasil).

Dois frascos de solução do sedativo, analgésico e relaxante muscular Anasedan (Cloridrato de Xilazina) 10 mL inj. (Vetbrands, Laranjal Paulista, SP,Brasil).

Uma caixa de Lâmina de barbear (Bic, São Paulo,Brasil).

Um pacote de compressa de gaze hidrofílica (Cremer, Blumenau, SC, Brasil).

Um frasco de Povidine Anti-Séptico Tópico c/ 100mL (Rioquímica Indústria Farmacêutica Ltda, São José do Rio Preto, SP, Brasil).

Dois punch com 8 mm de diâmetro (ABC Instrumentos Cirúrgicos, São Paulo, Brasil).

Dez lâminas de bisturi n°15 (Wuxi Xinda Medical Device Co. Ltda., Xishan City, China).

Uma tesoura cirúrgica para tecido mole modelo Metzembaum 12 cm reta (ABC Instrumentos Cirúrgicos, São Paulo, Brasil).

Vinte seringas hipodérmicas plásticas descartáveis de 20 mL (BD Plastipak, Curitiba, PR, Brasil).

Dez seringas hipodérmicas plásticas descartáveis de 20 mL (BD Plastipak, Curitiba, PR, Brasil).

Doze torneiras de três vias (Ingex , Ourinhos, SP, Brasil).

Dois litros de Éter Etílico 99,5% PA ACS 1000 mL (Vetec Química Fina Ltds, Xerém, Duque de Caxias, Rio de Janeiro, Brasil).

Cinquenta frascos plásticos de 10 mL para fixação em formol a 10% (Wheaton Industries Inc., Millville, NJ, EUA).

Seis litros de Álcool Etílico Absoluto PA ACS (790g) 99,5% 1000 mL (Synth ®,Diadema, SP, Brasil).

Um pacote de 500 unidades de Cassete Histológico Universal Abertura por trás (Easy Path®, São Paulo, Brasil).

Dois frascos de 1000g de Paraplast X-tra P3808 (Sigma®, St. Louis, MO, EUA).

Uma caixa de navalha descartável perfil baixo mod. 819 c/ 50 unidades Lot No. 110045 (Leica, Nussloch , Alemanha).

Dez caixas de Lâmina 26x76 fosca lapidada c/50 unidades (Precision Glass Line, Brasil).

Três caixas de lamínula 24x50 c/100 unidades (Precision Glass Line, Brasil).

Um frasco com 100 mL de Silano (3-Aminopropyl) Triethoxysilane 98% A3648 (Sigma®,EUA).

Cinco caixas porta lâminas azul 100 lugares (J. Prolab, São José dos Pinhais, PR, Brasil).

Um frasco de solução hematoxilina 50 mL ref. GHS3 (Sigma-Aldrich®, St. Louis, MO, EUA).

Um frasco de eosina amarelada (C.I. 45380) com 25 g (Synth ®,Diadema, SP, Brasil).

Um vidro de 100 mL de Entellan New-Rapi Mounting media for Microscopy Lot 120202 (Eletron Microscopy Patences, PA, EUA).

Um litro de Xilol (Synth ®,Diadema, SP, Brasil).

Um frasco de 550µL de Proteinase K P/N AP015 Lot n° 990158 (Invitrogen, Germany).

Um frasco de Anti-pan Macrophage antibody 50µg. Ref. ab 15637 (Abcam Inc., Cambridge, MA, EUA).

Um frasco de Anti-CD4 antibody [10B5] 100 µL. Ref. ab 125711 (Abcam Inc., Cambridge, MA, EUA).

Um frasco de Anti-CD8 alpha antibody [OX-8] 125 µg. Ref. ab 33786 (Abcam Inc., Cambridge, MA, EUA).

Um kit Dako LSAB + System – HRP. Ref. K0690 (Dako North America, Inc., Carpinteria CA, EUA).

Um kit Dako Liquid DAB + Substrate Chromogen System. Ref. K3468 (Dako North America, Inc., Carpinteria CA, EUA).
Banho Maria histológico Oma (Metalúrgica Oma Ltda., São Paulo, Brasil).
Capela de fluxo laminar (Laboratório LBO).
Forno de Microondas para Laboratório mod.3440 (Pelco, EUA).
Filtron Tissue Rotator (Ted Pella Inc., CA, EUA).
Inclusora de parafina mod. EG1160 (Leica, Nussloch , Alemanha).
Micrótomo Microm HM 360 (Microm, Alemanha).
Microscópio de Luz mod. Primo Star (Carl Zeiss, Gottingen, Alemanha).
Software ImageJ® (http://rsb.info.nih.gov/ij/).
Software estatístico GraphPad Prism Version 5.04 (Califórnia, EUA).

4.2 Método

Após o parecer de aprovação do Comitê de Ética em Pesquisa da FOUSP – FR 296847 Protocolo 149/2009 e da subcomissão de Bioética de Animais da FOUSP Protocolo 25/2009 (ver Anexos A e B), foram selecionados 24 ratos de linhagem Wistar (*rattus norvegicus, albinus Rodentia, Mammalia*) machos, pesando entre 250 e 280 gramas oriundos do Biotério Central do Instituto de Ciências Biomédicas da Universidade de São Paulo.

4.2.1 Preparo dos Animais

Os ratos foram acomodados em gaiolas individuais no Laboratório de Biologia Oral (LBO) da FOUSP, nas quais receberam, durante a fase experimental, ração balanceada apropriada à manutenção de roedores, água ad libitium e assistência veterinária.

Passado o período de 10 dias, foram avaliadas as condições de saúde dos ratos, sendo este procedimento realizado no centro cirúrgico do LBO.

4.2.2 Experimento

Os ratos foram pesados em balança apropriada para determinação da quantidade de solução anestésica a ser adotada para cada um, à razão de 0,1 mL/100 g de peso de Dopalen® associado a 0,05 mL/100g de peso de Anasedam®, via intraperitoneal conforme recomendação veterinária.

Anestesiados, os ratos foram transferidos para uma prancha cirúrgica medindo 30 x 20 cm. Em seguida, tiveram o seu dorso tricotomizado com o auxílio

de uma máquina elétrica para corte de cabelos, dotada de um pente de número 0, complementando-se a depilação com lâmina de barbear. Com a pele totalmente exposta, a área depilada foi limpa e desinfetada pela fricção de uma compressa de gaze, embebida em solução de iodopovidine a 10%.

Foram realizadas em cada rato, quatro feridas com o auxílio de perfuradores (punchs) com 8 mm de diâmetro, apresentando forma, tamanho e profundidade (no tecido conjuntivo antes do alcance do plano muscular) de maneira uniforme. As feridas se localizaram esquematicamente em um quadrante com a seguinte marcação: a ferida A recebeu solução fisiológica, ferida B recebeu NaOCl a 1% (pH 11) ou NaOCl a 2.5% (pH 11), a ferida C recebeu o Digluconato de Clorexidina a 2% (pH 6) e a ferida D recebeu a associação entre o NaOCl a 1% (pH 11) mais a CLX a 2% (pH 6) ou NaOCl a 2.5% (pH 11) mais CLX a 2% (pH 6) (figs. 4.1A e B).

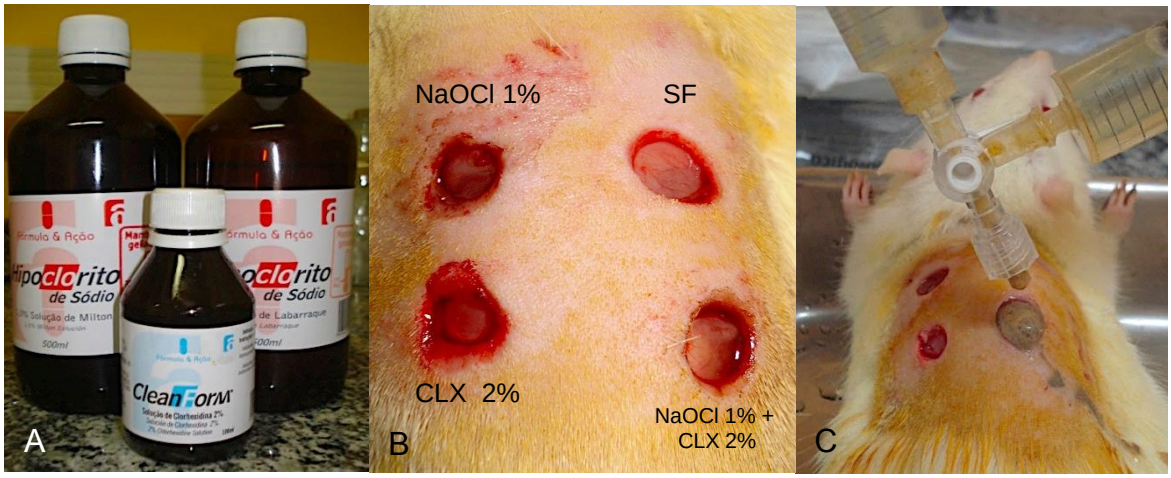

Figura 4.1: A – Substâncias químicas empregadas no estudo; B – feridas cirúrgicas (SF- soro fisiológico; NaOCl 1% - hipoclorito de sódio a 1%; CLX 2% - diguclonato de clorexidina a 2%; NaOCl a 1% + CLX a 2% - mistura das soluções de hipoclorito de sódio a 1% mais clorexidina a 2% para a formação do precipitado e seus subprodutos); C – gotejamento da mistura de NaOCl a 1% + CLX a 2% através da dânula.

Nas feridas A, B e C, as respectivas soluções foram gotejadas sobre cada através de uma seringa plástica descartável de 20 mL sendo liberada uma gota (300µL) a cada 5 seg. Na ferida D, o gotejamento foi realizado por meio de um dispositivo chamado dânula ou torneirinha com saída dupla em que foram acopladas duas seringas plásticas descartáveis de 20 mL, sendo regulado da mesma maneira para associação das duas gotas e formando o precipitado sobre a ferida cirúrgica. Cada gota da ferida D foi renovada a cada 10 seg (fig. 4.1C). Em todos os grupos,

as feridas receberam as soluções por 10 min. Os grupos A, B e C receberam 20 mL de suas respectivas soluções e o grupo D, receberam 10 mL de cada solução ao mesmo tempo, num volume total de 20 mL.

Enquanto que as feridas foram irrigadas, o líquido excedente foi depositado na bandeja cirúrgica e descartado após a irrigação. Em seguida, cada ferida foi lavada com 10 mL de soro fisiológico por meio de uma seringa plástica descartável de 20 mL. Após o retorno da sedação anestésica, os ratos permaneceram em gaiolas individuais recebendo ração balanceada e água ad libitium, sendo examinados diariamente.

Os ratos foram separados em quatro tempos diferentes de observação, a saber: 0 – imediato (após 20 min), 24h , 72h e 168h – três animais cada.

4.2.3 Procedimento Laboratorial para Análise Histomorfológica

Decorridos os tempos experimentais determinados, os ratos foram ortotanasiados com dose letal de anestésicos. Ao se verificar o êxito letal da cobaia, os fragmentos de pele e parte do plano muscular dorsal foram removidos, com aproximadamente 4 cm^2, colocados em frascos plásticos contendo formol tamponado a 10% (pH 7,2) para a fixação dos tecidos e identificados em seis grupos: Soro Fisiológico, NaOCl a 1%, NaOCl a 2,5%, CLX a 2%, NaOCl a 1% mais CLX a 2% e NaOCl a 2,5% mais CLX a 2%.

Após 48 horas, completada a fixação das peças, as mesmas foram tratadas para processamento histológico a seguir: desidratação em série alcoólica crescente, diafanização (clarificação), inclusão em parafina, microtomia (obtendo-se cortes histológicos com espessura de 5 µm), colagem do corte à lâmina, coloração de hematoxilina-eosina e montagem das lâminas. Finda esta etapa, as lâminas foram para análise histomorfológica ao microscópico de luz.

Para a análise morfológica (qualitativa), foram consideradas as seguintes alterações do tecido conjuntivo: epitelização da ferida, presença de infiltrado inflamatório, edema, formação de placas de queratina, quantidade de vasos sanguíneos formados e em formação, e formação de anexos cutâneos nos períodos estabelecidos e para cada uma das soluções pesquisadas. As amostras foram analisadas e fotografadas por meio de um microscópio Zeiss Axiovision 4.7 em aumentos de 12,5X, 100X e 400X, para avaliação qualitativa por um único observador previamente calibrado no laboratório de Patologia Oral da FOUSP.

4.2.4 Procedimento Laboratorial para Análise Imunoistoquímica

Os procedimentos imunoistoquímicos foram realizados no Laboratório de Patologia Clínica (Imunoistoquímica) do Departamento de Estomatologia da FOUSP.

Para esta etapa, foram utilizados os blocos que continham as amostras de Soro Fisiológico, NaOCl a 1%, NaOCl a 2,5%, CLX a 2%, NaOCl a 1% mais CLX a 2% e NaOCl a 2,5% mais CLX a 2% nos tempos experimentais de 24, 72 e 168h.

Após os cortes em 3,5 µm dos espécimes em parafina e colocação em lâminas silanizadas, estes ficaram overnight em estufa a 60°C. Procedeu-se a desparafinização do material incluído em parafina com posterior hidratação dos cortes em banhos de soluções alcoólicas de etanol em concentrações na escala descendente, com posterior imersão em solução de hidróxido de amônia por 10 min e lavagem em água corrente por 10 min e imersão em água destilada.

Seguiu-se a recuperação antigênica mediante incubação das lâminas em solução de Ácido Cítrico pH 6,2 (para as lâminas que foram marcadas por CD4 e CD8) em panela a vapor na Temperatura de 96,4°C por 30 min. Para o marcador Anti Pan-Macrófago, as lâminas foram tratadas com Proteinase K (na diluição de 2 mg/ml em PBS) e incubados em placa térmica aquecida a 37 °C por 10 min, seguido em três banhos de 5 min em PBS.

Após este passo foi realizado o bloqueio da peroxidase endógena com água oxigenada (H_2O_2) a 20 vol diluída v/v em metanol durante 15 min por duas vezes. As lâminas foram lavadas em solução salina tamponada com fosfatos (PBS) 10 mM pH 7.4 por três vezes de 5 minutos e após a remoção do excesso, cada lâmina foi incubada com uma gota de 50µl dos anticorpos primários diluídos conforme prévia padronização que garantisse máximo contraste sinal / fundo (ver Tabela 1) em solução de albumina bovina (BSA) (SIGMA, E.U.A.) a 1,0% e azida sódica NaN3 (Inlab, São Paulo) 0,1% em PBS.

As incubações foram feitas em câmara úmida (60 min. a temperatura ambiente) para os marcadores CD4 e CD8, e em placa aquecida a 37°C por 1h 30 min para o Anti Pan-Macrófago, seguido de três lavagens de PBS por 5 min. Em sequência, a amplificação do sinal foi obtida mediante incubação com o sistema LSAB por 1h em temperatura ambiente.

Após três lavagens com tampão PBS pH 7.4, foi efetuada revelação com solução de substrato cromogênico Dako Liquid DAB mais Substrate Chromogen System (Dako) por 2 min (lâminas coradas por Anti Pan-Macrófago) e por 4 min

(lâminas coradas por CD4 e CD8) em temperatura ambiente. Foi realizada a imersão em água destilada por 10 min, seguida pela contra-coloração com Hematoxilina de Mayers por 10 minutos.

Depois da lavagem em água corrente por 5 min e imersão em água destilada, foi realizada a sequência de hidratação em banhos de soluções alcoólicas de etanol em concentrações ascendente e xilol para o processo de montagem das lâminas.

Todas as lâminas para cada anticorpo foram imunocoradas no mesmo banho e por subgrupos, possibilitando resultados comparáveis.

	Recuperação Antigênica	**Diluição do anticorpo primário**	**Processo de Incubação**	**Anticorpo secundário**	**Revelação**
Anticorpo CD4	Ácido Cítrico pH 6,2	1:100	1h em T ambiente	LSAB por 1h	DAB por 2 min
Anticorpo CD8	Ácido Cítrico pH 6,2	1:200	1h em T ambiente	LSAB por 1h	DAB por 4 min
Anticorpo Anti Pan Macrófago	Proteinase K na [ ] de 2mg/mL	1:40	1h 30 min à 37 °C em placa aquecida	LSAB por 1h	DAB por 2 min

Tabela 1. Protocolo estabelecido para imunocoloração dos anticorpos utilizados.

Para a marcação com o Anticorpo Anti Pan-macrófago, a confirmação foi realizada com resposta positiva em Células de Kupffer (fígado de rato) e histiócitos (tecido conjuntivo de rato), de acordo com o fabricante.

Após a montagem das lâminas, estas foram examinadas microscopicamente a fim de se verificar a imunomarcação e catalogadas para a fase de foto documentação.

Para análise quantitativa, foram tiradas três fotomicrografias por lâmina com medição de campo de 1400µm X 1000µm da região central do tecido colágeno das feridas cirúrgicas, com um aumento de 400X. As imagens foram salvas e codificadas para o processo de quantificação que foi realizada por um único operador calibrado e cegado para quantificar as células imunomarcadas por CD4, CD8 e Anti Pan-Macrófago. A quantificação foi realizada manualmente através da ferramenta de pontos múltiplos do software ImageJ®.

Os dados foram anotados, descodificados, tabulados e submetidos a estatística descritiva e ao teste estatístico ANOVA (dois critérios), com pós-teste de Bonferroni (α=0,05) através do software estatístico GraphPad Version 5.04. Foram comparados todos os grupos e subgrupos entre si, a fim de se averiguar se a associação das substâncias irrigadoras teriam o mesmo potencial inflamatório que as substâncias sozinhas (Hipótese nula) ou se a associação das substâncias irrigadoras alteram para mais ou menos o potencial inflamatório das substâncias irrigadoras sozinhas (Hipótese experimental).

5 RESULTADOS

Os dados obtidos neste trabalho foram divididos em duas partes, de acordo com a metodologia aplicada.

5.1 Análise qualitativa por hematoxilina-eosina

Os resultados morfológicos qualitativo do processo inflamatório representam a observação dos seguintes itens: tecido colágeno normal e destruído, presença de infiltrado inflamatório, quantidade de vasos sanguíneos, presença de edema, anexo cutâneo e epitelização.

Grupo 1 – 0h (imediato)

Soro Fisiológico

O corte histológico mostrou ferida exposta sem epitelização, com presença de poucos vasos sanguíneos, ausência de infiltrado inflamatório, edema e anexo cutâneo (figura 5.1-A).

Hipoclorito de sódio 1%

O corte histológico mostrou na superfície destruição tecidual sem epitelização, com presença moderada (++) de vasos sanguíneos e dilatados, infiltrado inflamatório moderado (++), sem edema e anexo cutâneo (figura 5.1-B).

Hipoclorito de sódio a 2.5%

O corte histológico mostrou na superfície destruição tecidual sem epitelização, com presença intensa (+++) de vasos sanguíneos e dilatados, infiltrado inflamatório moderado (++), sem edema e anexo cutâneo (figura 5.1-C).

Clorexidina a 2%

O corte histológico mostrou na superfície destruição tecidual sem epitelização, com presença moderada (++) de vasos sanguíneos e dilatados, discreto infiltrado inflamatório (+), sem edema e anexo cutâneo (figura 5.1-D).

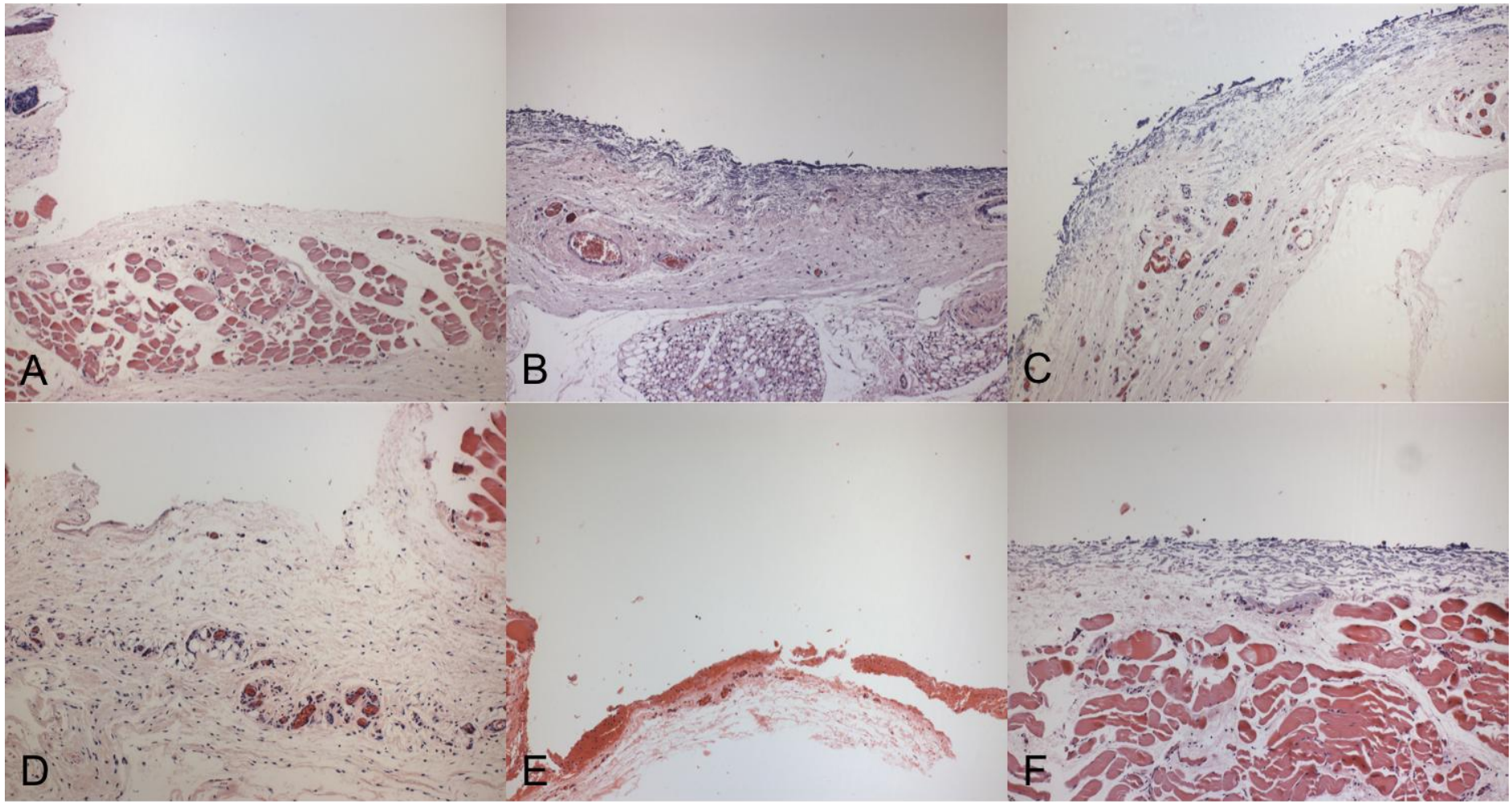

Figura 5.1 – Fotografias dos cortes histológicos corados por hematoxilina e eosina no aumento de 100X para avaliação histomorfológica dos grupos : soro fisiológico (A), NaOCl a 1% (B), NaOCl a 2,5% (C), CLX a 2% (D), NaOCl a 1% mais CLX a 2% (E) e NaOCl a 2,5% mais CLX a 2% (F); no tempo experimental de 0h (imediato).

Associação NaOCl a 1% com CLX a 2%

O corte histológico mostrou na superfície destruição tecidual sem epitelização, com presença moderada (++) de vasos sanguíneos e dilatados, discreto infiltrado inflamatório (+), sem edema e anexo cutâneo (figura 5.1-E).

Associação NaOCl a 2,5% com CLX a 2%

O corte histológico mostrou na superfície destruição tecidual sem epitelização, com presença moderada (++) de vasos sanguíneos e dilatados, discreto infiltrado inflamatório (+), sem edema e anexo cutâneo (figura 5.1-F).

Grupo 2 – 24h (1d)

Soro Fisiológico

O corte histológico mostrou ferida recoberta por fibrina e restos celulares, sem epitelização. Infiltrado inflamatório mononuclear e polimorfonuclear mais próximos da superfície com discreto edema. Vasos sanguíneos em formação. Ausência de anexo cutâneo (figura 5.2-A).

Hipoclorito de sódio 1%

O corte histológico mostrou ferida recoberta por fibrina e restos celulares, sem epitelização. Infiltrado inflamatório mononuclear e polimorfonuclear intenso (+++) mais próximos da superfície com edema. Vasos sanguíneos em formação e dilatados. Ausência de anexo cutâneo (figura 5.2-B).

Hipoclorito de sódio a 2.5%

O corte histológico mostrou ferida recoberta por fibrina e restos celulares, sem epitelização. Infiltrado inflamatório mononuclear e polimorfonuclear intenso (+++) mais próximos da superfície com edema. Vasos sanguíneos em formação e dilatados. Ausência de anexo cutâneo (figura 5.2-C).

Clorexidina a 2%

O corte histológico mostrou ferida recoberta por fibrina e restos celulares, sem epitelização. Infiltrado inflamatório mononuclear e polimorfonuclear intenso

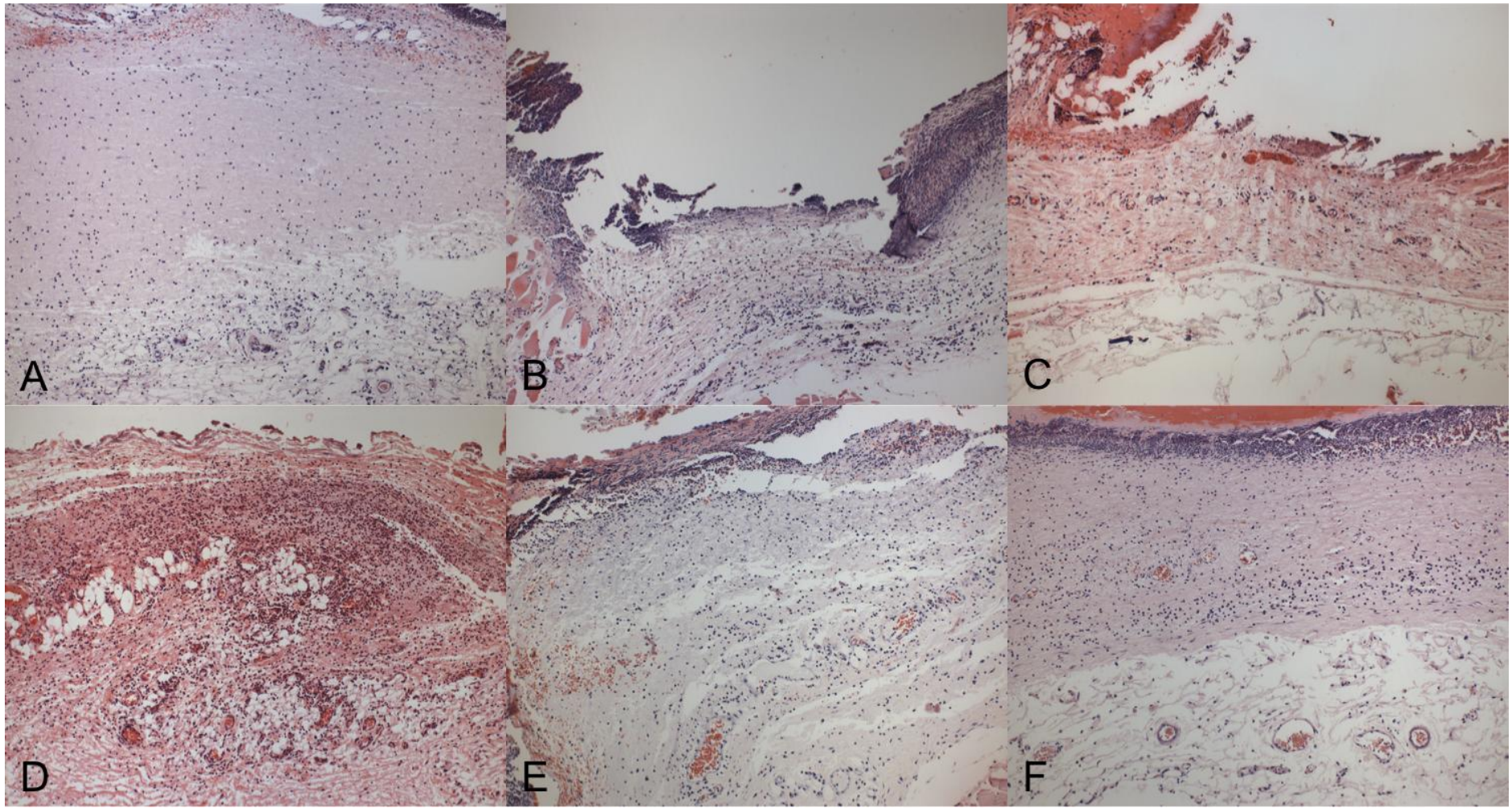

Figura 5.2 – Fotografias dos cortes histológicos corados por hematoxilina e eosina no aumento de 100X para avaliação histomorfológica dos grupos : soro fisiológico (A), NaOCl a 1% (B), NaOCl a 2,5% (C), CLX a 2% (D), NaOCl a 1% mais CLX a 2% (E) e NaOCl a 2,5% mais CLX a 2% (F); no tempo experimental de 24h.

(+++) mais próximos da superfície com edema (++). Vasos sanguíneos em formação e dilatados. Ausência de anexo cutâneo (figura 5.2-D).

Associação NaOCl a 1% com CLX a 2%

O corte histológico mostrou ferida recoberta por fibrina e restos celulares, sem epitelização. Infiltrado inflamatório mononuclear e polimorfonuclear intenso (+++) mais próximos da superfície com edema. Vasos sanguíneos em formação e dilatados. Ausência de anexo cutâneo (figura 5.2-E).

Associação NaOCl a 2,5% com CLX a 2%

O corte histológico mostrou ferida recoberta por fibrina e restos celulares, sem epitelização. Infiltrado inflamatório mononuclear e polimorfonuclear intenso (+++) mais próximos da superfície com edema. Vasos sanguíneos em formação e dilatados. Ausência de anexo cutâneo (figura 5.2-F).

Grupo 3 – 72h (3d)

Soro Fisiológico

O corte histológico mostrou ferida recoberta por fibrina e restos celulares, sem epitelização. Presença de tecido de granulação com intenso infiltrado inflamatório mononuclear e polimorfonuclear mais próximos da superfície com edema intenso (+++). Grande quantidade de vasos sanguíneos em formação e dilatados. Ausência de anexo cutâneo (figura 5.3-A).

Hipoclorito de sódio 1%

O corte histológico mostrou ferida recoberta por fibrina e restos celulares, sem epitelização. Na região dérmica, nota-se a presença de tecido de granulação com intenso infiltrado inflamatório mononuclear e polimorfonuclear mais próximos da superfície com edema intenso (+++) por toda a parte. Grande quantidade de vasos sanguíneos em formação e dilatados. Ausência de anexo cutâneo (figura 5.3 -B).

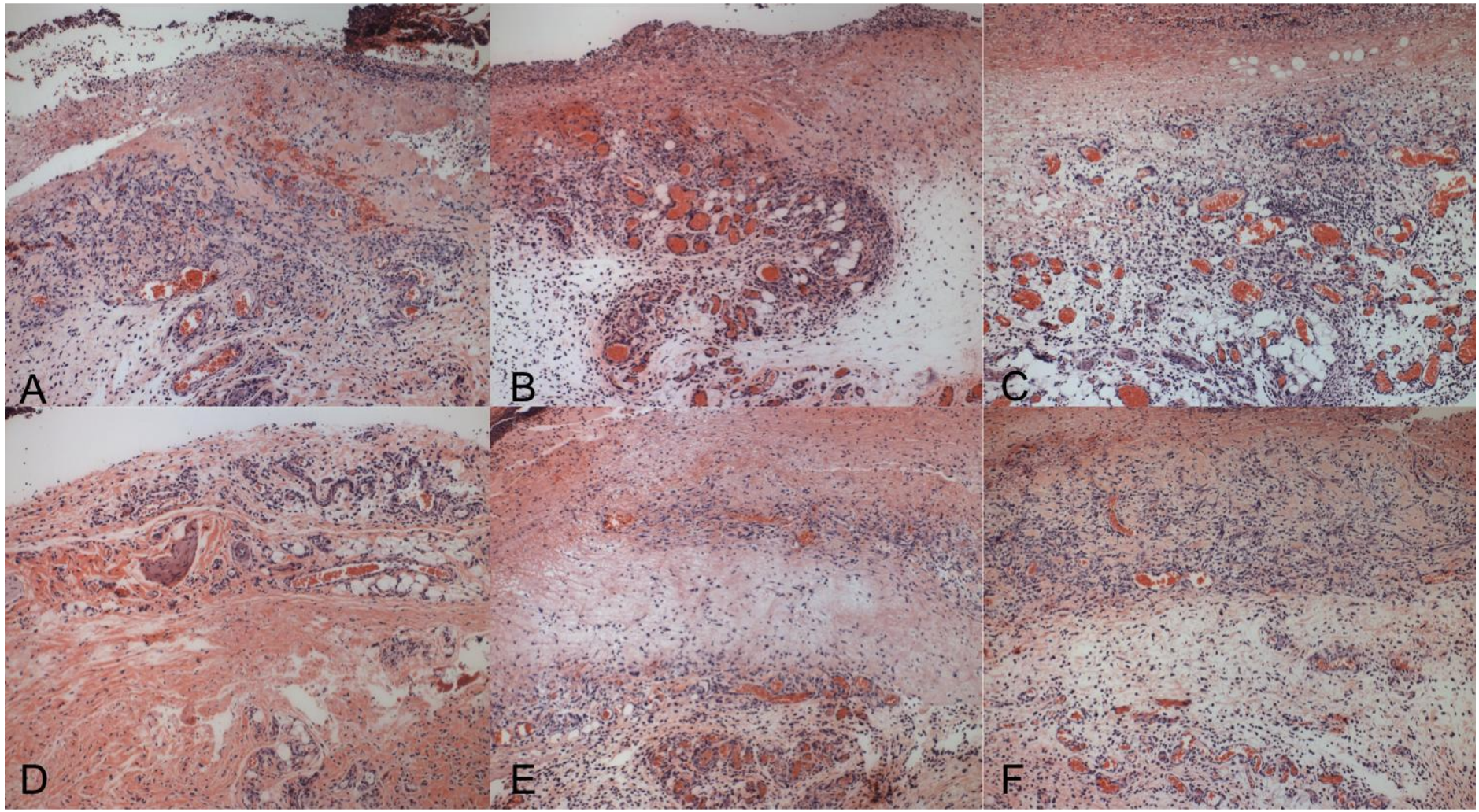

Figura 5.3 – Fotografias dos cortes histológicos corados por hematoxilina e eosina no aumento de 100X para avaliação histomorfológica dos grupos : soro fisiológico (A), NaOCl a 1% (B), NaOCl a 2,5% (C), CLX a 2% (D), NaOCl a 1% mais CLX a 2% (E) e NaOCl a 2,5% mais CLX a 2% (F); no tempo experimental de 72h.

Hipoclorito de sódio a 2.5%

O corte histológico mostrou ferida recoberta por fibrina e restos celulares, sem epitelização. A derme com infiltrado inflamatório mononuclear e polimorfonuclear intenso (+++) mais próximos da superfície. Na maior parte da ferida, edema intenso. Vasos sanguíneos em formação e dilatados. Ausência de anexo cutâneo (figura 5.3-C).

Clorexidina a 2%

O corte histológico mostrou ferida recoberta por fibrina e restos celulares, sem epitelização. Na camada dérmica se observou infiltrado inflamatório mononuclear e polimorfonuclear intenso (+++) mais próximos da superfície. Na maior parte da ferida presença de edema intenso. Vasos sanguíneos em formação e dilatados. Ausência de anexo cutâneo (figura 5.3-D).

Associação NaOCl a 1% com CLX a 2%

O corte histológico mostrou ferida sem epitelização, mas recoberta por fibrina e restos celulares. Na região dérmica, notou-se a presença de tecido de granulação com intenso infiltrado inflamatório mononuclear e polimorfonuclear mais próximos da superfície com edema intenso (+++). Grande quantidade de vasos sanguíneos em formação e dilatados. Ausência de anexo cutâneo (figura 5.3-E).

Associação NaOCl a 2,5% com CLX a 2%

A lâmina histológica mostrou ferida recoberta por fibrina e restos celulares, sem epitelização. Na derme, observou-se a presença de tecido de granulação com intenso infiltrado inflamatório mononuclear e polimorfonuclear mais próximos da superfície com edema intenso (+++). Grande quantidade de vasos sanguíneos em formação e dilatados. Ausência de anexo cutâneo (figura 5.3-F).

Grupo 4 – 168h (7d)

Soro Fisiológico

O corte histológico mostrou ferida epitelizada (migração epitelial). Presença de tecido de granulação com intenso infiltrado inflamatório mononuclear e polimorfonuclear mais próximos da superfície com edema moderado (++). Grande

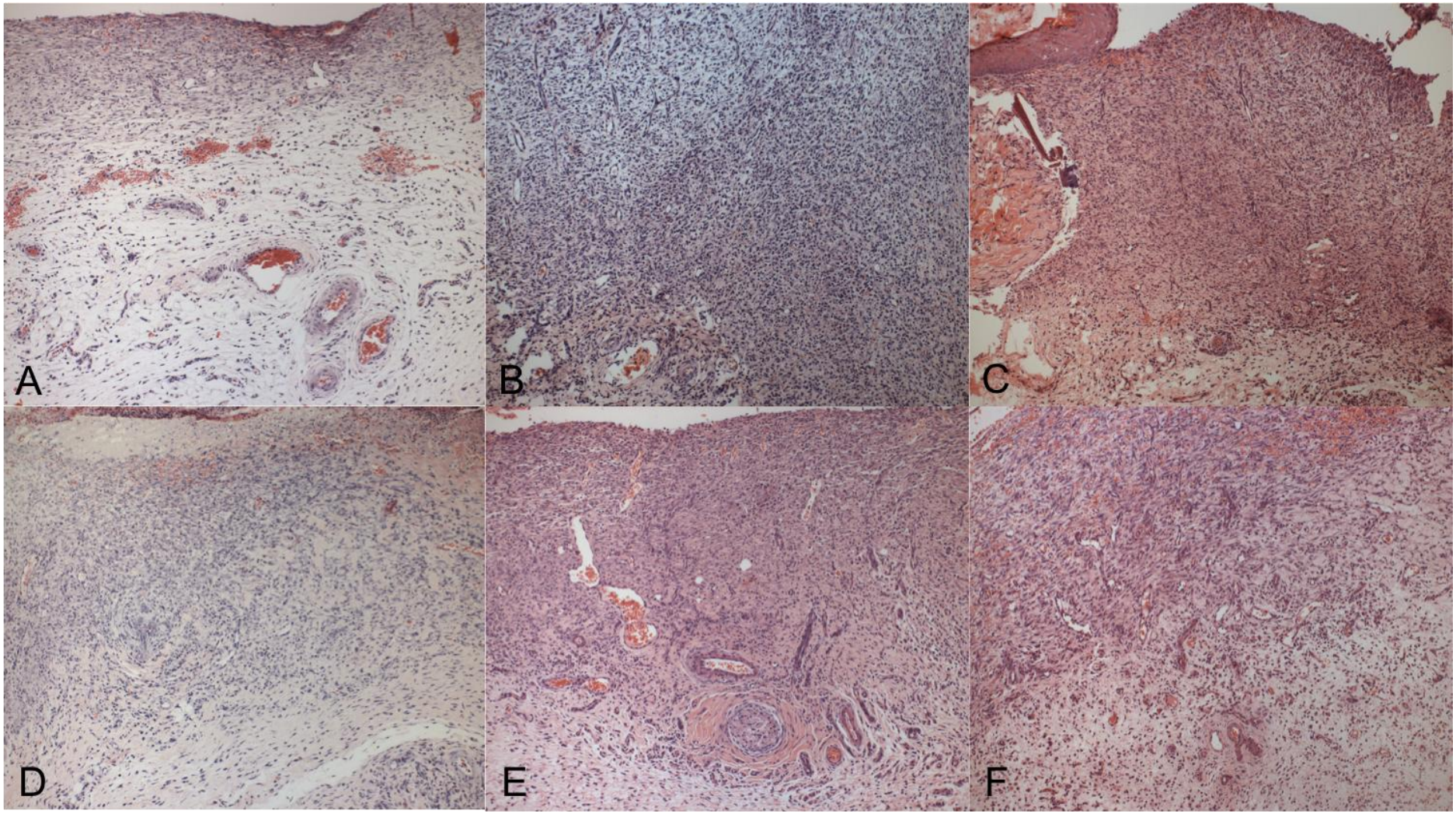

Figura 5.4 – Fotografias dos cortes histológicos corados por hematoxilina e eosina no aumento de 100X para avaliação histomorfológica dos grupos : soro fisiológico (A), NaOCl a 1% (B), NaOCl a 2,5% (C), CLX a 2% (D), NaOCl a 1% mais CLX a 2% (E) e NaOCl a 2,5% mais CLX a 2% (F); no tempo experimental de 168h.

quantidade de vasos sanguíneos formados e dilatados. Ausência de anexo cutâneo (figura 5.4-A).

Hipoclorito de sódio 1%

O corte histológico mostrou ferida recoberta por fibrina e restos celulares, com migração epitelial. Na derme com tecido de granulação com intenso infiltrado inflamatório mononuclear e polimorfonuclear. Edema intenso (+++) mais centralizado. Grande quantidade de vasos sanguíneos em formação e ausência de anexo cutâneo (figura 5.4-B).

Hipoclorito de sódio a 2.5%

O corte histológico mostrou ferida recoberta por fibrina e restos celulares, com migração epitelial. Na parte dérmica com tecido de granulação com intenso infiltrado inflamatório mononuclear e polimorfonuclear. Edema intenso (+++) em única área. Grande quantidade de vasos sanguíneos em formação e formados. Ausência de anexo cutâneo (figura 5.4-C).

Clorexidina a 2%

O corte histológico mostrou ferida recoberta por fibrina e restos celulares, com migração epitelial. Na região dérmica com tecido de granulação com intenso infiltrado inflamatório mononuclear e polimorfonuclear. Edema intenso (+++) em única área. Grande quantidade de vasos sanguíneos em formação e formados. Ausência de anexo cutâneo (figura 5.4-D).

Associação NaOCl a 1% com CLX a 2%

O corte histológico mostrou ferida recoberta por fibrina e restos celulares, com migração epitelial. Na parte dérmica com tecido de granulação com intenso infiltrado inflamatório mononuclear e polimorfonuclear. Edema intenso (+++) em única área. Grande quantidade de vasos sanguíneos em formação e formados. Ausência de anexo cutâneo (figura 5.4-E).

Associação NaOCl a 2,5% com CLX a 2%

O corte histológico mostrou ferida recoberta por fibrina e restos celulares, com migração epitelial. A derme se apresentou com tecido de granulação com

intenso infiltrado inflamatório mononuclear e polimorfonuclear. Edema intenso (+++) em única área. Grande quantidade de vasos sanguíneos em formação e formados. Ausência de anexo cutâneo (figura 5.4-F).

5.2 Análise quantitativa da marcação por imunoistoquímica

A confirmação das marcações pelo método de imunoistoquímica pode ser observada em castanho na Figura 5.5 (A,B,C e D), com imagens marcadas por CD4 (figura 5.5-A), CD8 (figura 5.5-B) e Anti Pan-macrófago (figura 5.5-C) em aumento de 400X. Pode ser confirmado também, o controle positivo para o anticorpo Anti Pan-Macrófago nas células de Kupffer em fígado de rato (figura 5.5-D).

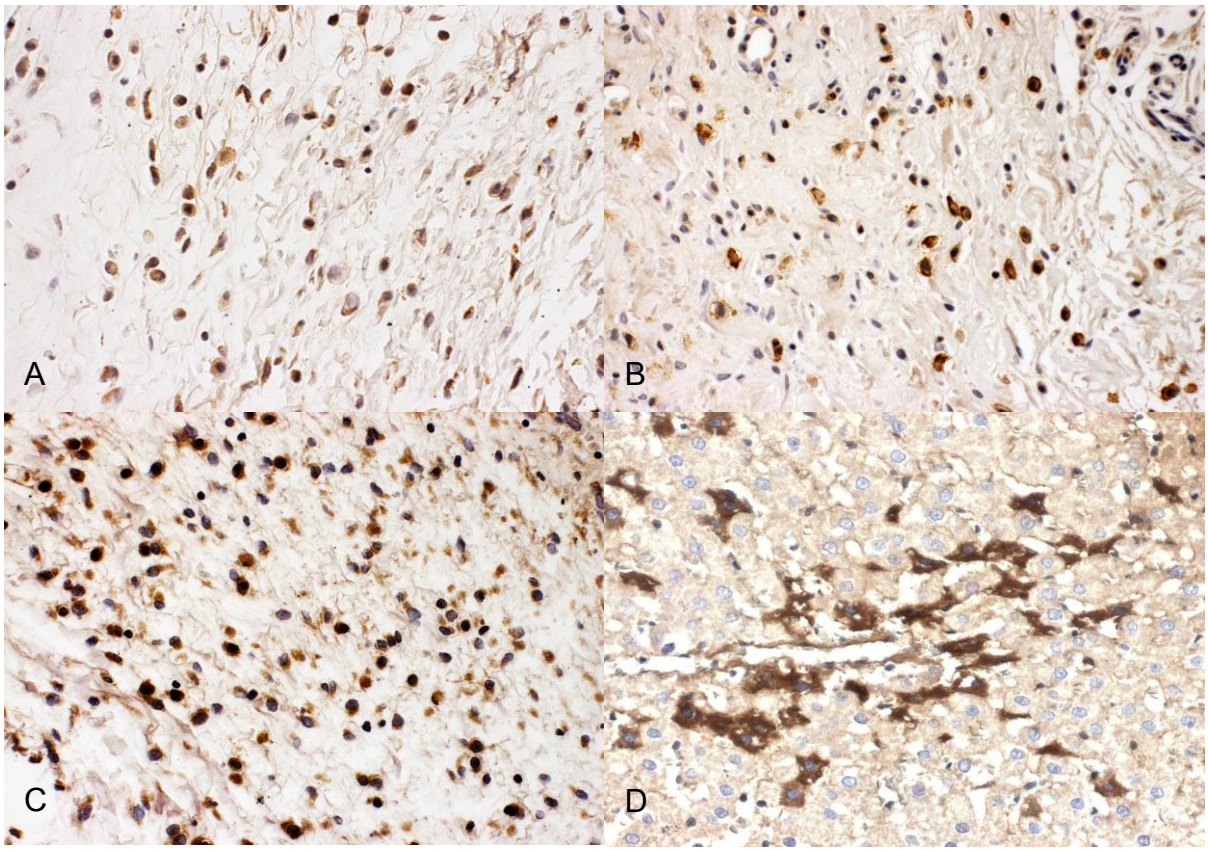

Figura 5.5 - Marcações em castanho pelo método de imunoistoquímica por CD4 (A), CD8 (B), Anti pan-macrófago (C) e confirmação do mesmo anticorpo em fígado de rato controle positivo-célula de Kupffer (D), aumento de 400X

Os resultados da quantificação de linfócitos e macrófagos das amostras tratadas estão representados através das respectivas médias e desvios padrão nos gráficos abaixo:

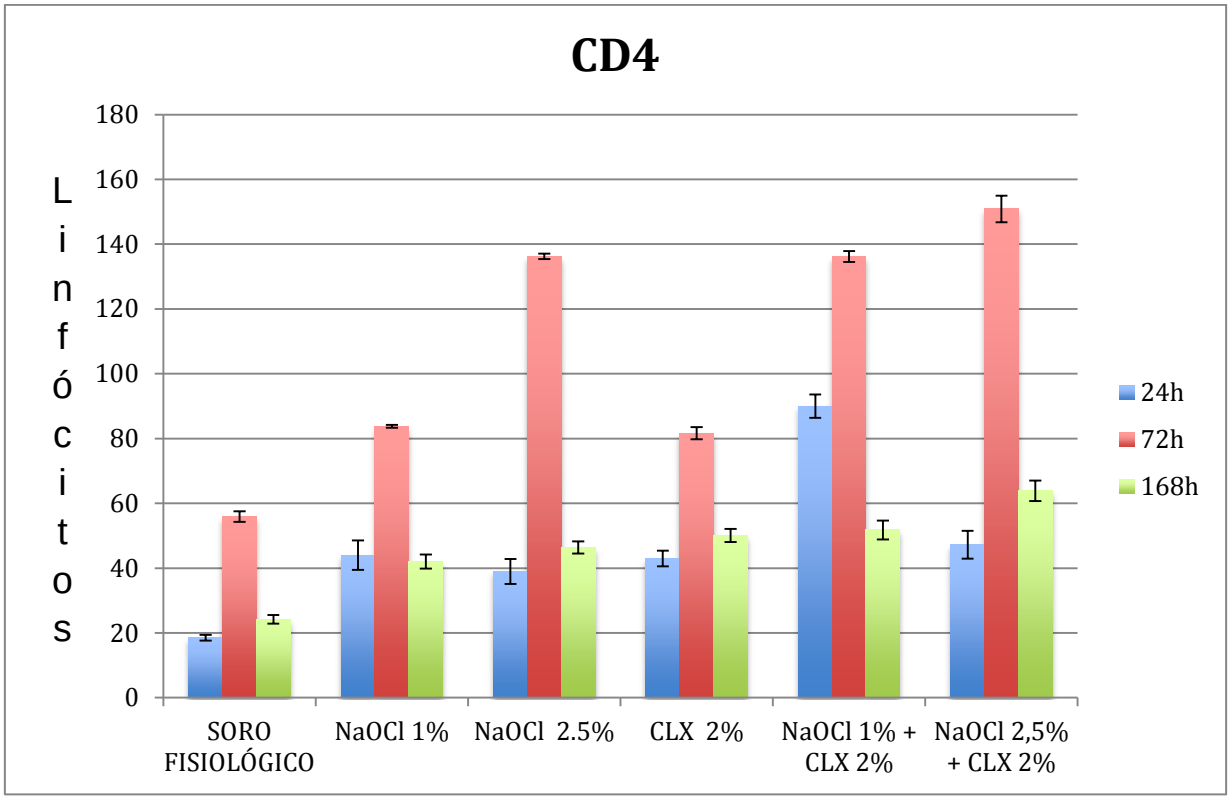

Gráfico 5.1 – Representação gráfica das médias e desvios padrão do grupo com os linfócitos marcados por CD4

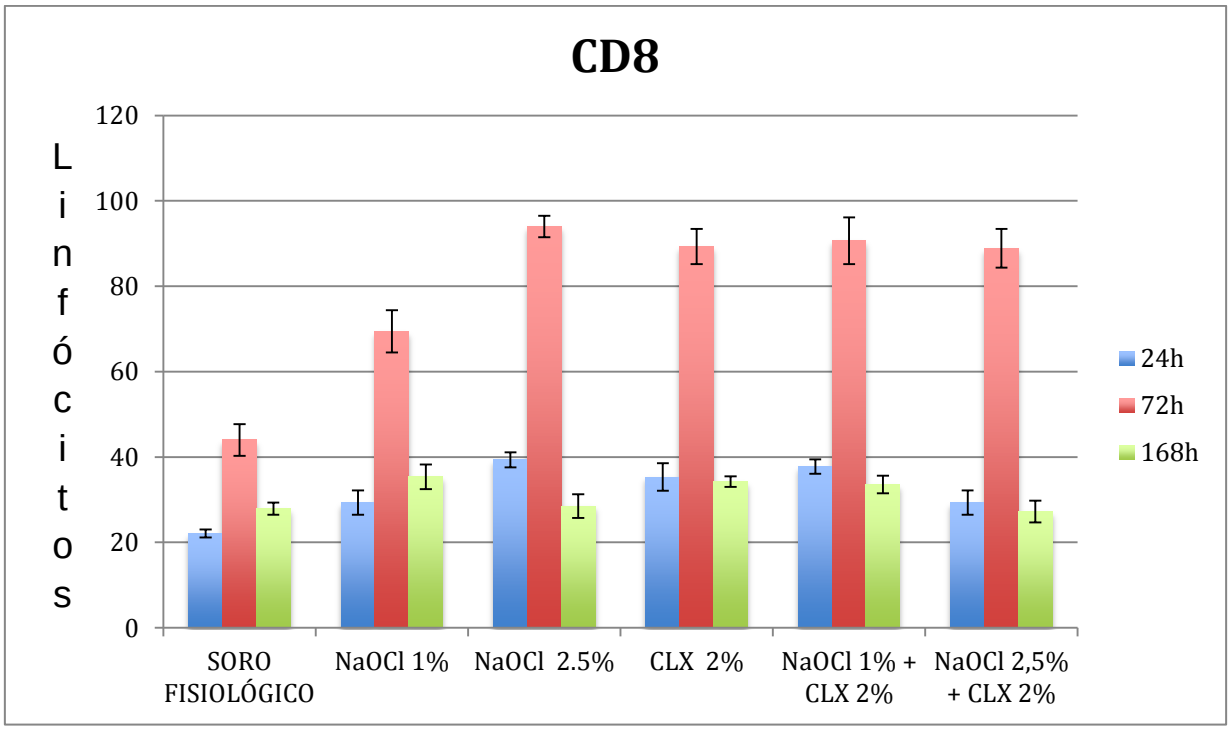

Gráfico 5.2 – Representação gráfica das médias e desvios padrão do grupo com os linfócitos marcados por CD8

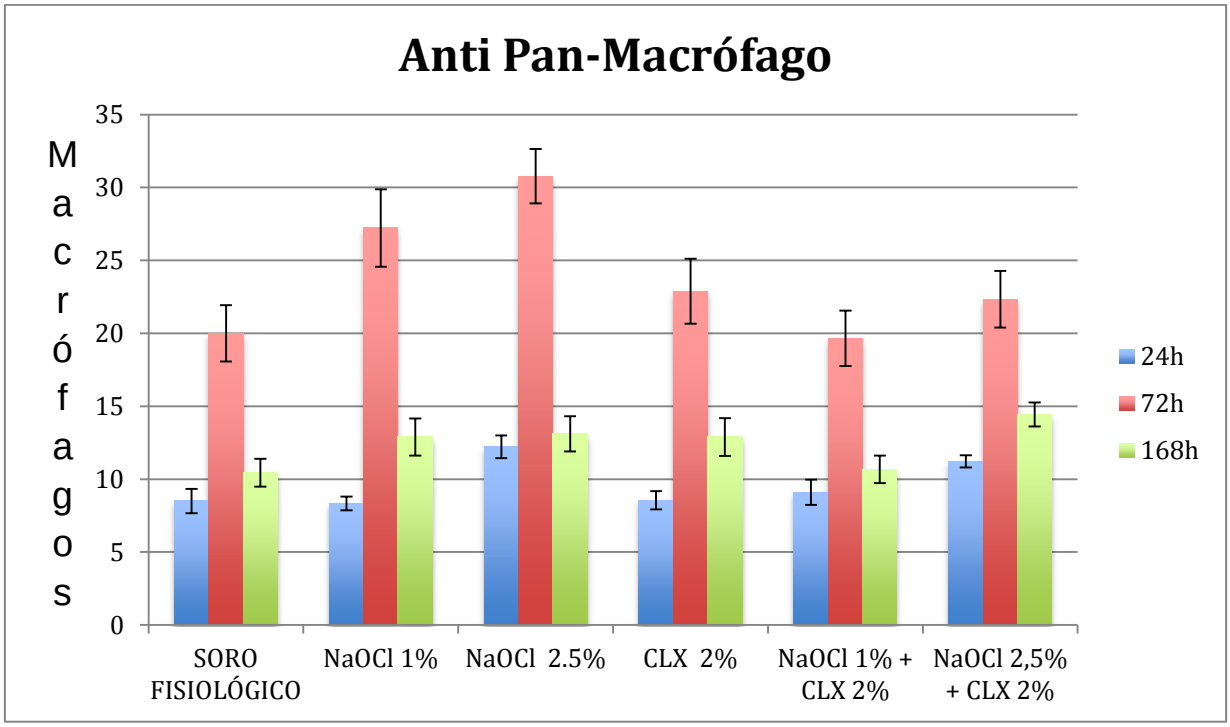

Gráfico 5.3 – Representação gráfica das médias e desvios padrão do grupo com os macrófagos confirmados pelo marcador Anti pan-macrófago

Da análise dos resultados pode ser observado, a maior quantidade de linfócitos marcados pelas expressões de CD4 (gráfico 5.1), CD8 (gráfico 5.2) e macrófagos (gráfico 5.3) no tempo experimental de 72h, sendo assim o número de células aumentam de 24 para 72h ($p<0,001$) com posterior declínio em 168h para todos os grupos ($p<0,001$). Situação normal e esperada dentro do desenvolvimento de um processo inflamatório (Figura 5.6, com exemplo do grupo da associação NaOCl 1% mais CLX a 2% marcado por CD4).

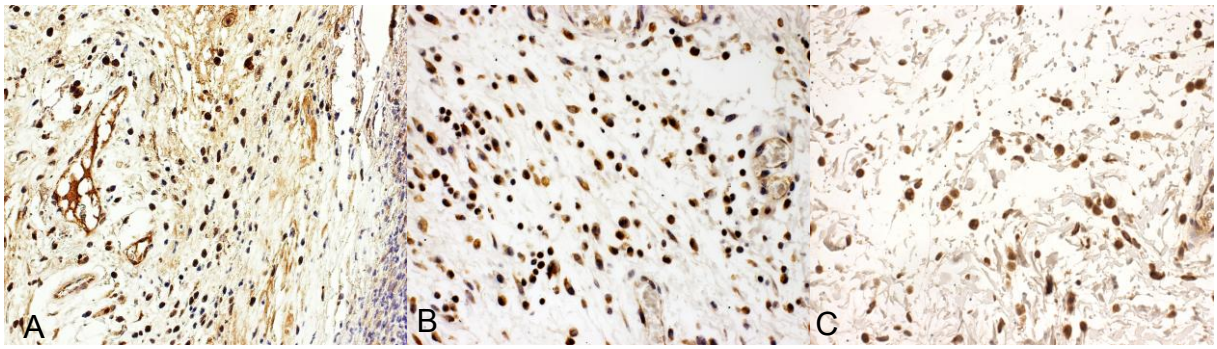

Figura 5.6 - Linfócitos marcados por CD4 no grupo experimental de NaOCl a 1% mais CLX a 2% nos períodos experimentais de 24h (A), 72h (B) e 168h (C), aumento de 400X

A interpretação destes dados é obtida através da análise dos resultados estatísticos. Neste particular, foi observada a alta biocompatibilidade do soro

fisiológico em todos os períodos estudados com diferenças estatísticas significativas quando comparado aos demais grupos ($p<0,001$),Tabela 5.1.

Quando se observa a quantidade de linfócitos presentes no processo inflamatório frente a marcação com CD8, no período de 168 horas ($p>0,05$) e também no mesmo período para o marcador Anti Pan-Macrófago ($p>0,05$), o resultado sugere coerência frente ao estudo de quadros inflamatórios, pois neste período é natural a redução do infiltrado agudo e esta tendência é observada entre todos os grupos comparados. Ademais, tal circunstância também pode determinar uma baixa do potencial toxicológico das substâncias, com exceção ao NaOCl 2,5% que manteve valores significativamente maiores (com $p<0,001$) (Tabela 5.1).

Dentro de mesmo parâmetro de avaliação, em relação as substâncias irrigadoras associadas foram observados as seguintes manifestações de seu comportamento frente as substância puras.

No período experimental de 72h, a associação com hipoclorito de sódio a 2,5% mais clorexidina a 2% atraíram mais células imunomarcadas por CD4 (de150,89 ± 4,09) quando comparado aos demais grupos ($p<0,001$). Já nos períodos de 72 e 168h para o marcador de CD4, e para todos os períodos de CD8 não houve diferença estatística ($p>0,05$). Frente a observação referente ao Anti Pan-Macrófago, também permaneceu uma mesma tendência não sendo detectada diferença estatísticas entre as substâncias puras e associadas ($p>0,05$) (Tabela 5.1).

No estudo comparativo entre os imunomarcadores, que tem como proposta visualizar uma possível especificidade da resposta inflamatória, observou-se que o grupo do CD4 marcou uma maior quantidade celular em relação ao grupo do CD8 ($p<0,001$) e do Anti Pan-Macrófago ($p<0,001$), determinando uma maior quantidade de linfócitos.

Deste modo, pode-se aceitar a hipótese nula (HØ), sendo que a associação das substâncias irrigadoras demonstraram ter o mesmo potencial inflamatório que as substâncias sozinhas.

Tabela 5.1 – Valores médios com seus desvios padrão de todos os grupos. Médias seguidas de diferentes letras são estatisticamente diferentes ($p<0,001$) e letras iguais não são estatisticamente diferentes ($p>0,05$) para os grupos de marcadores e tempos experimentais

	CD4			CD8			Anti Pan-Macrófago		
	24h	72h	168h	24h	72h	168h	24h	72h	168h
Soro fisiológico	18,5±0,87[a]	55,89±1,64[a]	24,2±1,31[a]	22,11±0,95[a]	44±3,71[a]	27,89±1,45[a]	8,5±0,83[a]	20±1,94[a]	10,44±0,95[a]
NaOCl 1%	44±4,53[b]	83,78±0,41[b]	42±2,16[b]	29,33±2,88[b]	69,44±4,92[b]	35,34±2,87[b]	8,33±0,47[a]	27,22±2,66[a]	12,89±1,28[a]
NaOCl 2,5%	39±3,84[b]	136,22±0,83[c]	46,4±1,89[b]	39,33±1,78[b]	94±2,49[c]	28,5±2,79[b]	12,22±0,78[a]	30,78±1,87[b]	13,11±1,2[a]
CHX 2%	43±2,42[b]	81,67±1,9[b]	50,11±2,02[b]	35,33±3,2[b]	89,33±4,13[c]	34,22±1,23[b]	8,56±0,63[a]	22,89±2,23[a]	12,89±1,29[a]
NaOCl 1% + CHX 2%	90±3,57[c]	136,22±1,68[c]	51,78±2,93[b]	37,78±1,7[b]	90,67±5,48[c]	33,56±2,06[b]	9,11±0,87[a]	19,66±1,89[a]	10,67±0,94[a]
NaOCl 2,5% + CHX 2%	47,22±4,3[b]	150,89±4,09[c]	63,89±3,14[b]	29,33±2,84[b]	88,89±4,53[c]	27,22±2,53[b]	11,22±0,41[a]	22,33±1,94[a]	14,44±0,83[a]

6 DISCUSSÃO

Dado a constante necessidade da melhoria da qualidade e performance técnica, é necessário avaliar e contribuir com estas tendências quanto ao emprego das substâncias químicas utilizadas durante a fase de preparo e desinfecção do sistema de canais radiculares. Os novos conceitos mecânicos impõe maior ação e resultados mais rápidos e eficazes quando associado aos novos protocolos (Machado, 2007).

Das substâncias irrigadoras encontradas na literatura, o hipoclorito de sódio e a clorexidina são as que se destacam pelas excelentes propriedades antimicrobianas (Ringel et al.,1982; Jeansonne e White, 1994; Onçag et al., 2003; Zamany et al., 2003; Basrani e Lemonie, 2005; Sena et al., 2006; Zehnder, 2006; Ferraz et al., 2007; Machado, 2007; Mohammadi e Abbott, 2009; Haapasalo et al., 2010).

Frente a capacidade de dissolução tecidual o hipoclorito de sódio apresenta resultados altamente significativos (Okino et al., 2004; Machado, 2007; Haapasalo et al., 2010; Aubut et al., 2012; Rossi-Fedele et al., 2012). Já a clorexidina não apresenta a mesma ação (Okino et al., 2004). Entretanto dentre suas propriedades positivas, esta substância tem a propriedade de substantividade deixando seu efeito residual por até 90 dias (Rosenthal et al., 2004; Basrani e Lemonie, 2005; Mohammadi e Abbott, 2009; Souza et al., 2012; Baca et al., 2012), mesmo com o colágeno dentinário exposto (Baca et al., 2012). Desse modo, podemos ressaltar a importância destas substâncias na terapia endodôntica.

Quanto a concentração destas substâncias, podemos observar excelentes resultados em concentrações mais elevadas, como por exemplo o hipoclorito de sódio a 5,25% e a clorexidina a 2%, na análise antimicrobiana (Ringel et al.,1982; Jeansonne e White, 1994; Onçag et al., 2003; Basrani e Lemonie, 2005; Sena et al., 2006; Ferraz et al., 2007; Mohammadi e Abbott, 2009; Haapasalo et al., 2010).

Entretanto a ação biológica NaOCl a 5,25% é bastante tóxica ao tecido conjuntivo (Onçag et al., 2003; Oliveira, 2008; Haapasalo et al., 2010; Oliveira et al., 2013), embora na concentração de 2,5% com maior exposição, possui os mesmos

efeitos antimicrobianos reduzindo de maneira significativa os danos a estrutura orgânica e os tecidos periodontais apicais (Zehnder, 2006; Haapasalo et al., 2010).

Já a CLX, vem sendo utilizada desde a concentração de 0,2% a 2% e em forma de gel e líquida, apresentando efeitos antimicrobianos de largo espectro na concentração de 2%, em ambas as formas de apresentação, com boa tolerâncial tecidual (Basrani e Lemonie, 2005; Sena et al., 2006; Zehnder, 2006; Ferraz et al., 2007; Mohammadi e Abbott, 2009; Haapasalo et al., 2010).

A justificativa do estudo das substâncias puras e possíveis associações no presente ensaio está vinculada a idéia de estabelecer ação de excelência microbiológica tanto in vitro (Kuruvilla e Kamath, 1998; Siqueira et al., 2002; Zamany et al., 2003; Mohammadi e Abbott, 2009; Haapasalo et al.,2010; Baca et al., 2011; Alves et al., 2011; Navarro-Escobar et al., 2013), como in vivo (Rôças e Siqueira, 2011; Beus et al., 2012; Vera et al., 2012; Paiva et al., 2012; Paiva et al., 2013) e tolerância tecidual (Tanomaru Filho et al, 2002; Faria et al., 2007; Oliveira, 2008; Semenoff et al., 2008; Gomes-Filho et al., 2008; Oliveira et al., 2013).

Dos resíduos resultantes das substâncias químicas quando associadas existe a formação de um precipitado de cor acastanhada. A ação deste precipitado apresenta informações contraditórias. Enquanto que autores como Basrani et al. (2007), Basrani et al. (2009), Basrani et al. (2010) encontraram a PCA (4-cloroanilina) que é uma susbtância com ações: tóxica, mutagênica e carcinogênica confirmadas por trabalhos de Chhabra et al. (1991), quando de outros diferentes ensaios com metodologias experimentais distintas, não foi detectada tal substância (Thomas e Sem, 2010; Nowicki e Sem, 2011; Brum, 2012; Prado et al., 2013). Ademais, outro aspecto relevante e desfavorável no interior do canal é a obliteração dos túbulos dentinários, por um magma denominado químico (Aksue et al., 2010), principalmente em áreas do terço apical (Bui et al., 2008; Aksue et al., 2010; Gasic et al., 2012). Sendo assim, este precipitado e seus subprodutos podem ser prejudiciais aos tecidos vivos resultando em danos as estruturas teciduais e estruturais. Desta forma, esta clara a justificativa do presente ensaio.

Do ponto de vista metodológico, podemos salientar a importância de se realizar estudos in vivo frente as necessidades de compreensão dos mecanismos inflamatórios quando da utilização das substâncias químicas associadas servindo como suporte científico para aplicação clínica. A escolha por realizar o experimento em ratos, tem respaldo científico nos ensaios de Tanomaru-Filho et al. (2002), Faria

et al. (2007), Oliveira (2008), Semenoff et al. (2008), Gomes-Filho et al. (2008) e Oliveira et al. (2013).

Em relação ao tempo experimental pesquisado neste estudo, foi baseado no que diz respeito aos eventos da resposta inflamatória aguda (Faria et al., 2007; Machado, 2007; Oliveira, 2008; Gomes-Filho et al., 2008; Coutinho-Filho et al., 2012; Oliveira et al., 2013).

Já a análise qualitativa, em uma observação geral, permite avaliar a intesidade dos fenômenos inflamatórios ocorridos frente a exposição de produtos testados (Semenoff et al., 2008).

As observações quantitativas são fundamentais para dar um melhor suporte interpretativo (Tanomaru-Filho et al., 2002; Faria et al., 2007; Semenoff et al., 2008; Pallotta et al., 2010), e neste particular para a quantificação celular, o programa ImageJ® (Papadopulos et al., 2007), foi extremamente importante.

Ainda inserido no contexto avaliativo, as marcações com imunoistoquímica possibilitam resultados mais confiáveis, por identificarem e quantificar células (Whiteland et al., 1995; Barajas et al., 2007; Panzarini et al., 2013), sendo que este último ensaio foi base de destaque na atual metodologia.

Dos resultados obtidos, pode-se observar na análise qualitativa que após a irrigação do tecido conjuntivo (grupo de 0h) ocorreu destruição tecidual com sugestiva necrose superficial nos grupos testados com NaOCl a 1 e 2,5%, tal tendencia é seguida nos grupos com as associações. No grupo do soro fisiológico pode ser verificado apenas o traumatismo físico da ferida cirúrgica e na CLX a 2%, a área se apresentou com pouco infiltrado linfomonoplasmocitário (moderado), sendo esta uma reação inflamatória demonimada de reativa (Coutinho-Filho et al., 2012). A análise pressupõe, com exceção do soro fisiológico, que a clorexidina apresenta menos toxidade dentre os grupos avaliados. Os resultados obtidos no período de 24h, detectaram semelhanças entre os quadros inflamatório de moderado a intenso tanto na avalição das substâncias puras como associadas. Em 72h, notou-se edema e infiltrado linfomonoplasmocitário intensos em todos os grupos, semelhantes aos ensaios de (Semenoff et al., 2008; Oliveira, 2008; Coutinho-Filho et al., 2012; Oliveira et al. 2013). No período de 168h, todos os grupos apresentaram um declínio dos eventos inflamatórios com infiltrado e edema mais centralizados e foram observados inícios do processo de epitelização e em concordância com achados de Oliveira (2008) e Oliveira et al. (2013).

As observações referentes à análise quantitativa, demonstraram variações no número de linfócitos e macrófagos para todos os grupos experimentais. Estes resultados se apresentaram em curva, nos diferentes períodos, com um pico máximo em 72h e posterior declínio para 168h. Assim sendo, pode-se interpretar como um aumento e posterior diminuição celular, característica típica de um processo inflamatório, como pode ser observado nos trabalhos de Oliveira (2008), Gomes-Filho et al. (2008), Pallotta et al. (2010) e Oliveira et al. (2013).

Todavia, estas tendências apresentavam variáveis quantitativas. Para as associações de NaOCl a 1% mais CLX a 2%, foi observado uma quantidade maior de linfócitos (CD4) em 24h com diferenças estatísticas significativas ($p<0,001$) quando comparado com as demais soluções. No período de 72h referência CD4, o NaOCl a 2,5% e os grupos associados (independendo das concentrações) possuíam valores maiores de presença celular com diferenças estatísticas significativas ($p<0,001$) quando comparado a CLX 2%. No ultimo tempo experimental de 168h, existe a volta a normalidade, sem alterações dignas de nota.

A título de futuras observações quanto à análise, que está voltada a observação da quantidade de macrófagos presentes, pode ser detectado em todos os diferentes períodos experimentais e se apresentavam em números menores estatístiscamentes signficativos ($p<0,001$) que os linfócitos.

Frente aos resultados das associações neste estudo, pode-se reflexionar ou sugerir que pelo precipitado e subprodutos serem insolúveis e estáveis (Basrani et al., 2007; Krishnamurthy e Sudhakaran, 2010; Brum, 2012; Azambuja, 2012), estes não demonstraram causar danos celulares mais severos.

Sendo assim, observa-se que baseado nos resultados e nas reflexões deste estudo in vivo, a associação das substâncias químicas de NaOCl e CLX podem ser aplicadas de maneira segura na terapia endodôntica, tanto sob o ponto de vista microbiológico como biológico, e que novos trabalhos devem ser realizados quanto aos protocolos de utilização garantindo um sucesso no tratamento endodôntico de polpa necrosada.

7 CONCLUSÕES

Diante da metodologia aplicada e nos resultados apresentados neste estudo, é lícito concluir que:

- Do ponto de vista qualitativo, a associação das substâncias irrigadoras causam a mesma intensidade inflamatória no tecido conjuntivo de rato como as soluções irrigadoras isoladas.
- Em geral, esta associação atraiu células inflamatórias nos mesmos níveis quantitativos que o NaOCl a 2,5% quando empregado de maneira isolado.

REFERÊNCIAS[1]

Akisue E, Tomita VS, Gavini G, Poli de Figueiredo JA. Effect of the combination of sodium hypochlorite and chlorhexidine on dentinal permeability and scanning electron microscopy precipitate observation. J Endod 2010 May;36(5):847-50.

Alves FR, Almeida BM, Neves MA, Moreno JO, Rôças IN, Siqueira JF. Disinfecting oval-shaped root canals: effectiveness of different supplementary approaches. J Endod 2011 Apr;37(4):496-501.

Aubut V, Pommel L, Verhille B, Orsière T, Garcia S, About I, Camps J. Biological properties of a neutralized 2.5% sodium hypochlorite solution. Oral Surg Oral Med Oral Pathol Oral Radiol Endod 2010 Feb;109(2):e120-5.

Azambuja N. Avaliação da citotoxicidade e genotoxicidade da mistura da clorexidina com hipoclorito de sódio sobre diferente linhagens celulares. [tese]. São Paulo: Universidade de São Paulo, Faculdade de Odontologia; 2012.

Baca P, Junco P, Arias-Moliz MT, Castillo F, Rodríguez-Archilla A, Ferrer-Luque CM. Antimicrobial substantivity over time of chlorhexidine and cetrimide. J Endod 2012 Jul;38(7):927-30.

Baca P, Mendoza-Llamas ML, Arias-Moliz MT, González-Rodríguez MP, Ferrer-Luque CM. Residual effectiveness of final irrigation regimens on Enteroccus faecalis-infected root canals. J Endod 2011 Aug;37(8):1121-3.

Barajas M, Franchi F, Clavel C, Aranguren XL, Kramer MG, Abizanda G, Merino J, Moreno C, Gárate L, Guitart A, Narvaiza I, Gutiérrez-Perez M, Riezu-Boj JI, Berasain C, Prieto J, Prósper F. Multipotent Adult Progenitor Cells (MAPC) contribute to hepatocarcinoma neovasculature. Biochem Biophys Res Commun 2007 Dec; 364(1):92-9.

Basrani B, Lemonie C. Chlorhexidine gluconate. Aust Endod J 2005 Aug;31(2):48-52.

Basrani BR, Manek S, Fillery E. Using diazotization to characterize the effect of heat or sodium hypochlorite on 2.0% chlorhexidine. J Endod 2009 Sep;35(9):1296-9.

[1] De acordo com Estilo Vancouver

Basrani BR, Manek S, Mathers D, Fillery E, Sodhi RN. Determination of 4-chloroaniline and its derivatives formed in the interaction of sodium hypochlorite and chlorhexidine by using gas chromatography. J Endod 2010 Feb;36(2):312-4.

Basrani BR, Manek S, Sodhi RN, Fillery E, Manzur A. Interaction between sodium hypochlorite and chlorhexidine gluconate. J Endod 2007 Aug;33(8):966-9.

Beus C, Safavi K, Stratton J, Kaufman B. Comparison of the effect of two endodontic irrigation protocols on the elimination of bacteria from root canal system: a prospective, randomized clinical trial. J Endod 2012 Nov;38(11):1479-83.

Brum TCB. Análise química do precipitado formado na reação entre hipoclorito de sódio e digluconato de clorexidina. [tese]. São Paulo: Universidade de São Paulo, Faculdade de Odontologia; 2012.

Bui TB, Baumgartner JC, Mitchell JC. Evaluation of the interaction between sodium hypochlorite and chlorhexidine gluconate and its effect on root dentin. J Endod 2008 Feb;34(2):181-5.

Chhabra RS, Huff JE, Haseman Jk, Elwell MR. Carcinogenicity of p-chloroaniline in rats and mice. Food Chem Toxicol 1991 Feb;29(2);119-24.

Coutinho-Filho TF, Ferreira CMA, Silva EJNL, Souza-Filho FJ. Behavior of subcutaneous tissue of rats in response to infected dentine associated with different endodontic irrigants. Rev Odonto Cienc 2012;27(3):223-227.

Faria G, Celes MR, De Rossi A, Silva LA, Silva JS, Rossi MA. Evaluation of chlorhexidine toxicity injected in the paw of mice and added to cultured l929 fibroblasts. J Endod 2007 Jun;33(6):715-22.

Ferraz CC, Gomes BP, Zaia AA, Teixeira FB, Souza-Filho FJ. Comparative study of the antimicrobial efficacy of chlorhexidine gel, chlorhexidine solution and sodium hypochlorite as endodontic irrigants. Braz Dent J 2007;18(4):294-8.

Gasic J, Popovic J, Zivkovic S, Petrovic A, Barac R, Nikolic M. Ultrastructural analysis of the root canal walls after simultaneous irrigation of different sodium hypochlorite concentration and 0.2% chlorhexidine gluconate. Microsc Res Tech 2012 Aug;75(8):1099-103.

Gomes-Filho JE, Aurélio KG, Costa MM, Bernabé PF. Comparison of the biocompatibility of different root canal irrigants. J Appl Oral Sci 2008 Mar-Apr;16(2): 137-44.

Haapasalo M, Shen Y, Qian W, Gao Y. Irrigation in endodontics. Dent Clin North Am 2010 Apr;54(2):291-312.

Jeansonne MJ, White RR. A comparation of 2.0% Chlorhexidine Gluconate and 5.25% Sodium Hypochlorite as Antimicrobial Endodontic Irrigants. J Endod 1994 June;20(6);276-8.

Krishnamurthy S; Sudhakaran S. Evaluation and prevention of the precipitate formed on interaction between sodium hypochlorite and chlorhexidine. J Endod 2010 Jul; 36(7):1154-7.

Kuruvilla JR, Kamath MP. Antimicrobial Activity of 2.5% Sodium Hypochlorite and 0,2% Chlorhexidine Gluconate Separately and Combined, as Endodontic Irrigants. J Endod 1998 Jul;24(7);472-6.

Machado MEL e colabs. Endodontia da Biologia à Técnica. 1ª Edição.São Paulo: Livraria Editora Santos; 2007.

Marchesan MA, Pasternak Júnior B, Afonso MM, Sousa-Neto MD, Paschoalato C. Chemical analysis of the flocculate formed by the association of sodium hypochlorite and chlorhexidine. Oral Surg Oral Med Oral Pathol Oral Radiol Endod 2007 May; 103(5):e103-5.

Mohammadi Z, Abbott PV. The properties and applications of chlorhexidine in endodontics. Int Endod J 2009 Mar;42(3):288-302.

Navarro-Escobar E, Baca P, González-Rodríguez MP, Arias-Moliz MT, Ruiz M, Ferrer-Luque CM. Ex vivo microbial leakage after using different final irrigation regimens with chlorhexidine. J Appl Oral Sci 2013 Jan-Feb;21(1):74-9.

Nowicki JB, Sem DS. An in vitro spectroscopic analysis to determine the chemical composition of the precipitate formed by mixing sodium hypochlorite and chlorhexidine. J Endod 2011 Jul;37(7):983-8.

Okino LA, Siqueira EL, Santos M, Bombana AC, Figueiredo JA. Dissolution of pulp tissue by aqueous solution of chlorhexidine digluconate and chlorhexidine digluconate gel. Int Endod J 2004 Jan;37(1):38-41.

Oliveira GG. Avaliação da resposta inflamatória em tecido conjuntivo de ratos frente ao uso de diferentes soluções irrigadoras [Dissertação de Mestrado].São Paulo. Faculdade de Odontologia da USP; 2008.

Oliveira GG; Siqueira EL; Nicoletti MA; Gavini G; Santos M; Nunes FD. Evaluation of the inflammatory response of the subcutaneous conjunctive of mice against some endodontic irrigations solutions. RSBO 2013 Jan-Mar;10(1):63-71.

Onçag O, Hosgör M, Hilmioglu S, Zekioglu O, Eronat C, Burhanoglu D. Comparison of antibacterial and toxic effects of various root canal irrigants. Int Endod J 2003 Jun; 36(6):423-32.

Paiva SS, Siqueira JF, Rôças IN, Carmo FL, Ferreira DC, Curvelo JA, Soares RM, Rosado AS. Supplementing the antimicrobial effects of chemomechanical debridement with either passive ultrasonic irrigation or a final rinse with chlorhexidine: a clinical study. J Endod 2012 Sep;38(9):1202-6.

Paiva SS, Siqueira JF, Rôças IN, Carmo FL, Leite DC, Ferreira DC, Rachid CT, Rosado AS. Clinical antimicrobial efficacy of NiTi rotary instrumentation with NaOCl irrigation, final rinse with chlorhexidine and interappointment medication: a molecular study. Int Endod J 2013 Mar;46(3):225-33.

Pallotta RC, Machado MEL, Reis NS, Martins GHR, Nabeshima CK. Tissue inflammatory response to implantations of calcium hydroxide and iodoform in the back of rats. Rev. odonto ciênc. 2012;25(1):59-64.

Panzarini SR; Okamoto R; Poi WR; Sonoda CK; Pedrini D; da Silva PE; Saito CT; Marão HF; Sedlacek P. Histological and immunohistochemical analyses of the chronology of healing process after immediate tooth replantation in incisor rat teeth. Dent Traumatol 2013 Feb;29(1):15-22.

Papadopulos F, Spinelli M, Valente S, Foroni L, Orrico C, Alviano F, Pasquinelli G. Common tasks in microscopic and ultrastructural image analysis using ImageJ. Ultrastruct Pathol 2007 Nov-Dec;31(6):401-7.

Prado M, Santos Júnior HM, Rezende CM, Pinto AC, Faria RB, Simão RA, Gomes BP. Interactions between Irrigants Commonly Used in Endodontic Practice: A Chemical Analysis. J Endod 2013 Apr;39(4):505-10.

Ringel AM, Patterson SS, Newton CW, Miller CH, Mulhern JM. In vivo evaluation of chlorhexidine gluconate solution and sodium hypochlorite solution as root canal irrigants. J Endod 1982 May;8(5):200-4.

Rôças IN, Siqueira JF. Comparison of the in vivo antimicrobial effectiveness of sodium hypochlorite and chlorhexidine used as root canal irrigants: a molecular microbiology study. J Endod 2011 Feb;37(2):143-50.

Rosenthal S; Spångberg L; Safavi K. Chlorhexidine substantivity in root canal dentin. Oral Surg Oral Med Oral Pathol Oral Radiol Endod 2004 Oct;98(4):488-92.

Rossi-Fedele G, Dogramaci EJ, Guastalli AR, Steier L, de Figueiredo JA. Antagonistic interactions between sodium hypochlorite, chlorhexidine, EDTA, and citric acid. J Endod 2012 Apr;38(4):426-31.

Semenoff TA, Semenoff Segundo A, de Figueiredo JAP. Biocompatibility of different intracanal medications in rat bucal submucosa tissue. J Appl Oral Sci 2008 Jan-Feb; 16(1):12-7.

Sena NT; Gomes BP; Vianna ME; Berber VB; Zaia AA; Ferraz CC; Souza-Filho FJ. In vitro antimicrobial activity of sodium hypochlorite and chlorhexidine against selected single-species biofilms. Int Endod J 2006 Nov;39(11):878-85.

Siqueira JF, Rôças IN, Santos SR, Lima KC, Magalhães FA, de Uzeda M. Efficacy of instrumentation techniques and irrigation regimens in reducing the bacterial population within root canals. J Endod 2002 Mar;28(3):181-4.

Souza M, Cecchin D, Farina AP, Leite CE, Cruz FF, Pereira C da C, Ferraz CC, Figueiredo JAP. Evaluation of chlorhexidine substantivity on human dentin: a chemical analysis. J Endod 2012 Sep;38(9):1249-52.

Tanomaru Filho M, Leonardo MR, Silva LA, Aníbal FF, Faccioli LH. Inflammatory response to different endodontic irrigating solutions. Int Endod J 2002 Sep;35(9): 735-9.

Thomas JE, Sem DS. An in vitro spectroscopic analysis to determine whether para-chloroaniline is produced from mixing sodium hypochlorite and chlorhexidine. J Endod 2010 Feb;36(2):315-7.

Vera J, Siqueira JF, Ricucci D, Loghin S, Fernández N, Flores B, Cruz AG. One-versus two-visit endodontic treatment of teeth with apical periodontitis: a histobacteriologic study. J Endod 2012 Aug;38(8):1040-52.

Whiteland JL, Nicholls SM, Shimeld C, Easty DL, Williams NA, Hill TJ. Immunohistochemical detection of T-cell subsets and other leukocytes in paraffin-embedded rat and mouse tissues with monoclonal antibodies. J Histochem Cytochem 1995 Mar;43(3):313-20.

Zamany A, Safavi K, Spångberg LS. The effect of chlorhexidine as an endodontic disinfectant. Oral Surg Oral Med Oral Pathol Oral Radiol Endod 2003 Nov;96(5):578-81.

Zehnder M. Root canal irrigants. J Endod 2006 May;32(5):389-98.

ANEXO A – Parecer do Comitê de Ética em Pesquisa

Universidade de São Paulo

Faculdade de Odontologia

Comitê de Ética em Pesquisa

PARECER DE APROVAÇÃO
FR 296847
Protocolo 149/2009

O grupo de trabalho indicado pelo Comitê de Ética em Pesquisa **APROVOU** o protocolo de pesquisa **"Análise da reação química, citotoxicidade e resposta inflamatória do tecido conjuntivo do rato frente à associação hipoclorito de sódio e clorexidina**", de responsabilidade dos(a) Pesquisadores Guilherme Henrique Rosa Martins, Marina Beloti Ferreira, Nilton Azambuja Júnior, Thiago Cardoso Bulhões Brum, sob a orientação do(a) Prof.(a) Dr.(a.) Giulio Gavini.

Tendo em vista a legislação vigente, devem ser encaminhados a este Comitê relatórios anuais referentes ao andamento da pesquisa e ao término cópia do trabalho em "cd". Qualquer emenda do projeto original deve ser apresentada a este CEP para apreciação, de forma clara e sucinta, identificando a parte do protocolo a ser modificada e suas justificativas.

São Paulo, 12 de novembro de 2009.

Prof. Dr. João Gualberto de Cerqueira Luz
Coordenador do CEP-FOUSP

Recebido

ANEXO B – Parecer do Comitê de Ética em Pesquisa

Universidade de São Paulo

Faculdade de Odontologia

Comitê de Ética em Pesquisa

PARECER DE APROVAÇÃO
Protocolo 25/2009

Com base em parecer de relator, o Comitê de Ética em Pesquisa-Subcomissão de Bioética de Animais da FOUSP, APROVOU o protocolo de pesquisa: **"Análise da reação química, citoxicidade e resposta inflamatória do tecido conjuntivo do rato frente à associação hipoclorito de sódio e clorexidina",** de responsabilidade do(a) Pesquisador(a): Guilherme Henrique Rosa Martins, Marina Beloti Ferreira, Nilton Azambuja Júnior, Thiago Cardoso Bulhões Brum, sob orientação do Professor(a) Doutor(a) Giulio Gavini.

Cabe ao responsável enviar relatórios referentes ao andamento da pesquisa após 06 (seis) meses e 01 (um) ano desta data, bem como cópia do trabalho em "cd" ou "disquete" ao finalizá-lo, conforme legislação vigente.

São Paulo, 14 de outubro de 2009.

Prof. Dr. CELSO LUIZ CALDEIRA
PRESIDENTE DA SUB-COMISSÃO DE BIOÉTICA DE ANIMAIS DA FOUSP

Av. Prof. Lineu Prestes, 2227 - Cidade Universitária "Armando de Salles Oliveira".
São Paulo - SP - CEP 05508-900 –Telef./FAX (0XX11) 3091-7887