FABIANO GERONASSO SIMÕES

AVALIAÇÃO MACROSCÓPICA E MICROSCÓPICA DO CIMENTO PORTLAND COMUM - CP I E DO CIMENTO PORTLAND BRANCO NÃO ESTRUTURAL - CPB INCLUÍDOS NA CALVÁRIA DE RATOS

São Paulo

2008

Fabiano Geronasso Simões

Avaliação macroscópica e microscópica do Cimento Portland Comum - CP I e do Cimento Portland Branco não estrutural - CPB incluídos na calvária de ratos

Dissertação apresentada à Faculdade de Odontologia da Universidade de São Paulo, para obter o título de Mestre pelo Programa de Pós-Graduação em Ciências Odontológicas.

Área de Concentração: Prótese Buco Maxilo Facial

Orientador: Prof. Dr. José Carlos Mesquita Carvalho

São Paulo

2008

Catalogação-na-Publicação
Serviço de Documentação Odontológica
Faculdade de Odontologia da Universidade de São Paulo

Simões, Fabiano Geronasso
Avaliação macroscópica e microscópica do cimento Portland comum – CP I e do cimento Portland branco não estrutural – CPB incluídos na calvária de ratos / Fabiano Geronasso Simões; orientador José Carlos Mesquita de Carvalho. -- São Paulo, 2008.
68p.: tab., fig.; 30 cm.

Dissertação (Mestrado - Programa de Pós-Graduação em Ciências Odontológicas. Área de Concentração: Prótese Buco Maxilo Facial) -- Faculdade de Odontologia da Universidade de São Paulo.

1. Cimentos dentários – Biocompatibilidade 2. Agregado de Trióxido Mineral 3. Prótese bucomaxilofacial

CDD 617.69028
BLACK D15

AUTORIZO A REPRODUÇÃO E DIVULGAÇÃO TOTAL OU PARCIAL DESTE TRABALHO, POR QUALQUER MEIO CONVENCIONAL OU ELETRÔNICO, PARA FINS DE ESTUDO E PESQUISA, DESDE QUE CITADA A FONTE E COMUNICADA AO AUTOR A REFERÊNCIA DA CITAÇÃO.

São Paulo, ____/____/____

Assinatura:

E-mail:

FOLHA DE APROVAÇÃO

Simões FG. Avaliação macroscópica e microscópica do Cimento Portland Comum – CP I e do Cimento Portland Branco não estrutural – CPB incluídos na calvária de ratos [Dissertação de Mestrado]. São Paulo: Faculdade de Odontologia da USP; 2008.

São Paulo, 21/01/2009

Banca Examinadora

1) Prof.(a). Dr.(a)._____
Titulação: _____
Julgamento: _____ Assinatura: _____

2) Prof.(a). Dr.(a)._____
Titulação: _____
Julgamento: _____ Assinatura: _____

3) Prof.(a). Dr.(a)._____
Titulação: _____
Julgamento:_____Assinatura_____

DEDICATÓRIA

Aos meus pais com carinho. Agradeço a oportunidade de ser filho de vocês. Agradeço a oportunidade de ter recebido a melhor educação que uma criança podia ter. Obrigado por estarem sempre presentes em mais esta etapa de minha vida. Amo vocês.

Aos meus irmãos pela ajuda e compreensão nestes momentos ausentes. Amo vocês.

À Alessandra, minha futura esposa, com amor, admiração e gratidão por sua compreensão, carinho, presença e incansável apoio ao longo do período de elaboração deste mestrado.

AGRADECIMENTOS

A Deus, pelo milagre da vida, por todas as bênçãos a mim concebidas, hoje e sempre.

Ao meu Orientador Prof. Dr. José Carlos Mesquita de Carvalho, cuja orientação foi fundamental para o desenvolvimento deste trabalho.

Ao Prof. Dr. Reinaldo Brito Dias, pela amizade e convivência científica compartilhada.

Aos Professores da Disciplina de Prótese Buco Maxilo Faciais da Faculdade de Odontologia da Universidade de São Paulo, pela amizade e convivência científica compartilhada.

A Belira de Carvalho e Silva um exemplo de pessoa prestativa e amorosa; e aos demais Secretários do Departamento pela amizade e ajuda prestada durante estes anos de convívio.

Aos colegas do Curso de Pós-Graduação em Prótese Buco Maxilo Faciais da Faculdade de Odontologia da Universidade de São Paulo, pela amizade e companheirismo durante estes anos.

Aos Técnicos do Laboratório e Auxiliares da Clínica de Prótese Buco Maxilo Faciais da Faculdade de Odontologia da Universidade de São Paulo, pela amizade e conhecimento técnico compartilhado.

A CAPES pela bolsa de Mestrado.

A todos que, de alguma forma contribuíram para meu êxito diante de mais um desafio.

Simões FG. Avaliação macroscópica e microscópica do Cimento Portland Comum - CP I e do Cimento Portland Branco não estrutural - CPB incluídos na calvária de ratos [Dissertação de Mestrado]. São Paulo: Faculdade de Odontologia da USP; 2008.

RESUMO

Os biomateriais podem ser definidos como substâncias de origem natural ou sintética que são tolerados de forma transitória ou permanente pelos diversos tecidos que constituem os órgãos dos seres vivos. Dentre esses biomateriais podemos citar o Agregado de Trióxido Mineral (ATM), que foi desenvolvido na Universidade de Loma Linda na década de 90. Desde então, não cessaram trabalhos de pesquisa envolvendo esse material e o Cimento Portland (CP); que embora não seja um material de uso odontológico direto, pode-se afirmar que possui basicamente os mesmos componentes químicos do ATM. O objetivo da presente pesquisa foi avaliar a biocompatibilidade do cimento Portland comum (CP-I) e do cimento Portland branco (CPB) não estrutural, incluídos na calvária de ratos. Foram selecionados vinte ratos, dois foram previamente utilizados como grupo piloto; os dezoito restantes foram distribuídos em três grupos de seis ratos que avaliados nos tempos experimentais de 30, 60, 90 dias foram mortos para análise histopatológica. Cada animal recebeu um implante, sendo três de Cimento Portland Comum (CP-I) e três de Cimento Portland Branco (CPB). Os resultados mostraram que não houve conseqüências de uma proliferação microbiológica em nenhum dos cimentos e tempos pesquisados. Observou-se tecido conjuntivo denso, celular e ricamente vascularizado. Também foi visualizado uma matriz óssea recém formada, adjacente aos osteoblastos ativos e que não estava ainda calcificada; apresentava-se menos mineralizada e com ausência de lamelas. Durantes os tempos histológicos de 30, 60 e 90 dias, o infiltrado inflamatório disperso no tecido apresentou-se: intenso, moderado e discreto. Sugerindo a mudança do processo inflamatório de agudo a crônico respectivamente

Palavras-Chave: Cimento Portland (CP); Agregado de Trióxido Mineral (ATM); biocompatibilidade

Simões FG. Macroscopic and microscopic evaluation of Portland Cement Joint - CP I and the Portland Cement White not structural - CPB included in the skull of rats [Dissertação de Mestrado]. São Paulo: Faculdade de Odontologia da USP; 2008.

ABSTRACT

The biomaterials can be defined as substances of natural or synthetic origin that are tolerated on a temporary or permanent by the various tissues that make up the organs of living beings. Among these biomaterials can quote the mineral trioxide aggregate (MTA), which was developed at the University of Loma Linda, in the 90s. Since then, it stopped work on research involving this material and Portland cement (PC), which although not a dental material to use direct, one can say that basically has the same chemical components of the ATM. The purpose of this study was to evaluate the biocompatibility of common Portland cement (PC-I) and the white Portland cement (CPB) no structural, included in the skull of rats. Twenty rats were selected, two were previously used as a pilot group and the eighteen others were divided into three groups of six rats that were killed and evaluated in experimental stroke, 30, 60, and 90 days. Each animal received an implant, three of Common Portland Cement (PC-I) and three of White Portland Cement (CPB). The results show that there were no consequences of a microbial proliferation in any of cement and times searched. There was also the formation of bone tissue with characteristics of immaturity, showing gaps in some areas without osteocytes; presence of moderate and cell tissue, richly vascularized, showing characteristics of biocompatibility, and the potential for bone and cell differentiation.

Keywords: Portland cement (PC); Mineral Trioxide Aggregate (MTA); Biocompatibility

LISTA DE ILUSTRAÇÕES

Figura 4.1- Ratos machos da linhagem Wistar (*Rattus novergicus*). 29

Figura 4.2- Gaiola dos ratos e alimentação..... 29

Figura 4.3- Cimento Portland Comum CP-I e o Cimento Portland Branco não estrutural CPB; esterilizados por oxido de etileno..... 30

Figura 4.4- Anestésicos utilizados na experimentação 32

Figura 4.5- Pesagem dos ratos 33

Figura 4.6- Anestesia Intraperitoneal 33

Figura 4.7- Região da calvária tricotomizada 36

Figura 4.8- Incisão reta de + ou - 3 cm ao longo da sutura sagital 36

Figura 4.9- Descolamento total do retalho 37

Figura 4.10- Broca Trefina em posição para ostectomia, afastamento dos tecidos moles e irrigação abundante..... 37

Figura 4.11- Região da calvária após ostectomia com broca trefina..... 38

Figura 4.12- Descolamento do osso trefinado..... 38

Figura 4.13 Remoção do fragmento ósseo 39

Figura 4.14- Fragmento ósseo de 10mm removido da calvária 39

Figura 4.15- Visualização do tecido cerebral 40

Figura 4.16- Cimento Portland Comum CP-I incluído na calvária 40

Figura 4.17- Cimento Portland Branco não estrutural CPB incluído na calvária.....41

Figura 4.18- Pós-operatório imediato.....41

Figura 4.19- Pós-operatório tardio.....41

Figura 5.1- Grupo I (30 dias) Cimento Portland Branco não estrutural CPB.....45

Figura 5.2- Grupo I (30 dias) Cimento Portland Comum CP.....46

Figura 5.3- Grupo II (60 dias) Cimento Portland Branco não estrutural CP....47

Figura 5.4- Grupo II (60 dias) Cimento Portland Comum CP.....48

Figura 5.5- Grupo III (90 dias) Cimento Portland Branco não estrutural CPB.....49

Figura 5.6- Grupo III (90 dias) Cimento Portland Comum CP-I.....50

Figura 5.7- Grupo III (90 dias) Cimento Portland Branco não estrutural CPB.51

LISTA DE QUADROS

Quadro 4.1- Distribuição e morte dos animais por período de tempo (dias).....34

LISTA DE ABREVIATURA E SIGLAS

Ecorr	potencial de corrosão
ISO	International Standard Organization
Mm	milímetro
et al	e colaboradores
H.E.	Hematoxilina e Eosina
ATM	Agregado trióxido mineral
IRM	Material Restaurador Intermediário
CIV	Cimento de ionômero de vidro
Ltda	Limitada
EUA	Estados Unidos da América
ADA	American Association Dental
ISO	International Organization for Standardization
CEEPA	Comissão de Ética no Ensino e Pesquisa em Animais
FOUSP	Faculdade de Odontologia da Universidade de São Paulo
CP	Cimento Portland
Super EBA	Cimento de óxido de zinco e eugenol
ICP-ES	Espectrometria de emissão atômica com fonte de plasma induzido

LISTA DE SÍMBOLOS

=	Igual
°C	Graus Celsius
ppm	Partes por milhão
CaO	Óxido de cálcio
SiO2	Óxido de Silício
Al2O3	Óxido de alumínio
Fe2O3	Óxido de ferro III
MgO	Òxido de magnésio
CaO	Òxido de cálcio
K2O	Peróxido de potássio
Na2O	Óxido de sódio
PGE2	Prostaciclina
%	Porcentagem
CO2	Dióxido de carbono
RNA	Ácido ribonucleico

SUMÁRIO

p.

1 INTRODUÇÃO 13

2 REVISÃO DA LITERATURA 16

3 PROPOSIÇÃO 27

4 MATERIAL E MÉTODOS..... 28

5 RESULTADOS..... 44

6 DISCUSSÃO 52

7 CONCLUSÕES 61

REFERÊNCIAS..... 62

ANEXOS..... 68

1 INTRODUÇÃO

“Pensar é o trabalho mais pesado que há. Talvez seja essa a razão para tão poucos se dedicarem a isso."

Henry Ford.

Sanan e Haines (1997) afirmam que em épocas passadas o homem já se preocupava em restaurar ou substituir partes danificadas do tecido ósseo humano.

Em meados do século XVII, Fallopius implantou uma placa de ouro para restaurar um defeito craniano e, a partir daí, deu início ao uso dos implantes para a substituição de partes danificadas do sistema ósseo. Numerosos materiais têm sido utilizados com esta finalidade, porém poucos apresentam resultados satisfatórios já que a maioria provoca, em maior ou menor grau, resposta imunológica do organismo receptor.

Santos et al. (1999) relatam que os biomateriais podem ser definidos como substâncias de origem natural ou sintética que são tolerados de forma transitória ou permanente pelos diversos tecidos que constituem os órgãos dos seres vivos.

Arens e Torabinejad (1996), Busato et al. (1999) e Holland et al. (2001) citam dentre esses biomateriais o Agregado de Trióxido Mineral (ATM). Substância que foi desenvolvida na Universidade de Loma Linda na década de 90. Desde então, não cessaram trabalhos de pesquisa envolvendo esse material e o Cimento Portland

(CP), que embora não seja um material de uso odontológico direto, pode-se afirmar que possui basicamente os mesmos componentes químicos do ATM.

Tavares e Luis (1997) definem tecnicamente que cimento é um pó fino com propriedades aglomerantes, aglutinantes ou ligantes que endurece com a ação da água. Ele pertence à classe de materiais chamados aglomerantes hidráulicos. Esta denominação compreende as substâncias que endurecem quando misturadas com água, sendo também resistentes à mesma.

Em 1758, o inglês Smeaton conseguiu um produto de alta resistência por meio da calcinação de calcários moles e argilosos.

Em 1918, o francês Vicat obteve resultados semelhantes aos do Smeaton pela mistura de componentes argilosos e calcários, e por isso é considerado o inventor do cimento artificial.

Em 1824, Joseph Aspdin patenteou um produto denominado cimento Portland (CP), obtido a partir da calcinação da mistura de rochas calcárias e materiais sílico-argilosos. Recebeu este nome por apresentar cor, propriedades de durabilidade e solidez semelhante as das rochas da ilha britânica de Portland, na Inglaterra. O produto calcinado, depois de finamente moído, apresentava propriedades aglomerantes quando misturado com água. A argamassa obtida apresentava maior facilidade de trabalho, capacidade aglomerante e estabilidade. A partir de então, a fabricação e as características físico-químicas do cimento têm evoluído constantemente (TAVARES; LUIZ, 1997).

As similaridades, características químicas e biológicas dos cimentos Portland com o ATM nos intrigam e nos fornecem subsídios para realizar pesquisas com estes materiais como possíveis biomateriais a serem utilizados futuramente na região bucomaxilofacial.

O objetivo da presente pesquisa foi avaliar a biocompatibilidade do cimento Portland comum (CP-I) e do cimento Portland branco (CPB) não estrutural, incluídos na calvária de ratos.

2 REVISÃO DA LITERATURA

"Temos o destino que merecemos. O nosso destino está de acordo com os nossos méritos".

Albert Einstein.

O Agregado Trióxido Mineral (ATM) foi desenvolvido na Universidade de Loma Linda, Califórnia (EUA) para a vedação dos dentes com as superfícies externas. O ATM é um pó que possui como principais componentes o silicato tricálcico, aluminato tricálcico, óxido tricálcico e óxido silicato. Existem ainda, pequenas quantidades de outros óxidos minerais que são responsáveis pelas propriedades físicas e químicas desse agregado, tais como o óxido de bismuto, que foi adicionado para tornar o material radiopaco (TORABINEJAD et al. 1995).

Torabinejad et al. (1994) fizeram uma comparação entre dois tipos de cimentos e demonstraram que o ATM infiltrou significamente menos que o super EBA (cimento de óxido de zinco e eugenol) tanto na presença como na ausência de sangue. Os autores afirmaram ainda que o ATM pode ser usado em meio úmido devido as suas características hidrofílicas.

O Agregado Trióxido Mineral (ATM) é empregado em cirurgias periapicais como material retrobturador e para selamento das comunicações entre o sistema de canais radiculares e o peridonto (TORABINEJAD, WATSON; PITT FORD, 1993; TORABINEJAD et al., 1994; TORABINEJAD et al., 1995; TORABINEJAD et al., 1997; PITT FORD et al., 1995).

Na indústria o processo de fabricação do clínquer Portland consiste na mineração e britagem das matérias-primas, seguindo a preparação adequada da mistura crua com posterior queima por volta de 1.400°C em forno rotativo. O material utilizado para a fabricação deve conter em sua composição química os principais óxidos componentes do clínquer: CaO, SiO_2, Al_2O_3 e Fe_2O_3. O calcário e a argila são as matérias-primas mais comuns como fonte de CaO, SiO_2, Al_2O_3 e Fe_2O_3 sendo o minério de ferro, a principal fonte de Fe_2O_3. No caso da fabricação de cimentos brancos, a presença de Fe_2O_3 é restringida. Os componentes do clínquer Portland podem ser subdivididos em três grupos distintos: os silicatos cálcicos (silicato tricálcico e o silicato dicálcico), a fase intersticial (aluminoferrita tetracálcico, aluminato tricálcico) e os componentes menos freqüentes como MgO, CaO, K_2O e Na_2O. O gesso é o produto de adição final no processo de fabricação do cimento Portland, com a finalidade de regular o tempo de presa por ocasião das reações de hidratação (TAVARES; LUIZ, 1997).

Torabinejad et al. (1998), em estudo comparativo entre materiais de retrobturação endodôntica, constataram a formação de tecido duro na presença de implantes de ATM. Eles observaram microscopicamente a aposição de novo osso

adjacente ao implante de ATM, na fase pastosa, em defeitos ósseos na tíbia de modelo animal.

Nakata, Baes e Baumgartner (1998) avaliaram a capacidade do ATM e do Amálgama de cobre no selamento de perfurações nas bifurcações de molares humanos extraídos, utilizando *Fusobacterium nucleatum*. O grupo 1 foi reparado com ATM e o grupo 2 com amálgama. Os dentes adicionais sem perfurações serviram de controle negativo. Montou-se um modelo de câmara dupla para infiltração de bactérias anaeróbias. Oito das dezoito amostras de amálgama tiveram infiltração, enquanto que nenhumas das dezoito amostras de ATM foram infiltradas. Os autores concluíram então que o ATM foi significamente melhor do que o amálgama de cobre na prevenção da infiltração de *Fusobacterium nucleatum* após o reparo na bifurcação.

A origem e composição do ATM sempre despertaram a curiosidade daqueles que se interessavam pelo material. Esse mistério começou a ser desvendado quando Wucherpfening e Green (1999) publicaram um “abstract” sobre o referido material. Nesse pequeno resumo, os autores afirmaram ter observado que esse material era quase idêntico, macroscopicamente, microscopicamente e pela difração de Raios X, ao cimento Portland (cimento empregado em construções). Os autores acrescentaram que esses dois materiais tiveram comportamento similar em cultura de células e também quando aplicados em polpas de dentes de ratos.

Curiosamente, essas observações não foram ainda publicadas, tendo-se limitado a esse “abstract”.

Schwarz et al. (1999) escreveram que várias pesquisas sugerem que o ATM permite, quando implantado, o crescimento de tecidos similares ao osso, bem como ao cemento.

Souza et al. (1999) afirmam que a inflamação nos tecidos subjacentes, causadas pelas perfurações, tornam duvidosos os prognósticos do dente envolvido. Nessa revisão analisaram alguns materiais, além do Super EBA e o ATM, para o reparo imediato de perfurações iatrogênicas. O uso do ATM mostrou ser o material mais promissor, porém necessitando de novos estudos clínicos para uma melhor avaliação.

Holland et al. (2001) compararam a reposta histológica produzida pelo ATM como a causada pelo hidróxido de cálcio. Para isso, tubos de dentina com 7 mm de comprimento foram preparados e preenchidos com ATM ou com pasta de hidróxido de cálcio (veículo: água destilada) e implantados, na região dorsal, no subcutâneo de quarenta ratos. Em cada rato foi implantado um tubo com ATM e um com hidróxido de cálcio. Metade dos animais foram eutanasiados após 7 dias, e a outra metade trinta dias depois. A análise histológica mostrou que ambos os materiais

estimularam a deposição de tecido duro e causaram respostas inflamatórias leves no tecido conjuntivo, sendo biocompatíveis.

No final do século passado, o Cimento Portland (CP) foi referenciado como um material de composição química e propriedades físicas semelhantes ao ATM, desencadeando reações teciduais similares quando estudado em modelos animais, porém com custo bastante inferior (ESTRELA et al., 2000).

Safavi e Nichols (2000) avaliaram os defeitos do ATM e do cimento Portland na secreção de prostaglandinas PGE_2 (Prostaciclina) pelos monócitos. Utilizaram monócitos provenientes de sangue fracionado e incubados a 37°c na presença de 5% de CO_2 por 2 horas. Fez-se outra incubação, desta vez por 24 horas, agora contendo os materiais a serem testados. Os resultados mostraram diminuição da produção de PGE_2 em contato com os materiais. Os autores concluíram que tanto o CP como o ATM, inibem a formação de prostaglandinas secretadas pelos monócitos, o que seria devido á solubilidade de produtos contidos nestes cimentos.

Levando em consideração de que o ATM é semelhante ao cimento Portland, Holland et al. (2001) estudaram o cimento Portland, ATM e o hidróxido de cálcio quimicamente puro, implantando-os em tecido subcutâneo de ratos. Os resultados foram semelhantes entre o ATM e o cimento Portland, ou seja, foram observadas granulações de calcita em contato com os materiais estudados. Diante dos resultados obtidos os autores sugerem que o mecanismo de ação dos três materiais estudados é similar. Os autores ressaltaram que todos os experimentos

mencionados vão de encontro aos resultados obtidos por Wucherpfennig e Green (1999) e Estrela et al. (2000), que sugerem que o ATM e o cimento Portland são materiais similares.

Figueiredo et al. (2001) propuseram, para avaliar a resposta tecidual causada por diferentes cimentos endodônticos, o implante na submucosa de ratos. Os autores discutem que o implante na área submucosa possui vantagens quando comparado com o realizado na região do dorso dos animais.

Holland et al. (2004) analisaram o comportamento da polpa de dentes de cães após pulpotomia e proteção do tecido remanescente com ATM e CP. Sessenta dias após o tratamento, os animais foram sacrificados e os espécimes removidos e preparados para análise histológica. Para os dois materiais estudados, os resultados obtidos foram semelhantes, sendo observada formação de dentina tubular em quase todas as amostras. Estes autores concluíram, portanto, que quando empregados diretamente sobre a polpa dentária, os dois cimentos possibilitam a obtenção de resultados similares.

Moraes (2002), através de um estudo clínico e radiográfico, avaliou o comportamento do CP quando utilizado para o fechamento das perfurações de assoalho de câmara pulpar em dois pacientes. Foi utilizado o CP (Votoram) associado ao sulfato de bário, sendo o preenchimento da câmara pulpar realizado com cimento de óxido de zinco e eugenol (IRM) em ambos os casos. Através do

controle clínico e radiográfico, realizado após um período 18 meses, foram constatadas ausências de sintomatologia e de alterações radiográficas.

Estudando compostos (Cimentos de Fosfato de Cálcio) em fase sólida, Yokoyama et al. (2002), implantaram corpos de prova sólidos entre o periósteo e o osso parietal de ratos. Após 30 dias, constataram a neoformação óssea oriunda do osso parietal, parcialmente aderida ao cimento. Muitas partes da superfície do material implantado, que estavam aderidas ao osso neoformado, apresentaram estruturas semelhantes a lamelas e formação de osso medular.

Guarnieri e Bovi (2002) utilizaram sulfato de cálcio hemi-hidratado (gesso) em fase sólida para levantamento de seio maxilar e após 8 meses realizaram implantes na região. No mesmo ato cirúrgico da instalação dos implantes, foi realizada coleta de material para avaliação histológica da área receptora do enxerto de sulfato de cálcio hemi-hidratado (gesso). A microscopia mostrou completa reabsorção do sulfato de cálcio hemi-hidratado e o osso apresentou primeiramente uma estrutura lamelar. O material enxertado apresentava reabsorção em direção centrípeta detectável aos 60 dias. Oito meses após a realização do enxerto, o tecido ósseo regenerado mostrou-se de boa consistência (variando entre os dois tipos ósseos I e II). Não ocorreu invaginação de tecidos moles para o interior do osso neoformado. Os implantes foram colocados e apresentaram 100% de osteointegração. Os autores ressaltam que o sulfato de cálcio hemi-hidratado, quando usado como material de enxerto para levantamento de seio maxilar, conduz para uma adequada osteointegração de implantes dentários.

A ação antimicrobiana do ATM, cimento Portland, hidróxido de cálcio, Sealapex e Dycal, e a análise dos elementos químicos presentes no ATM em duas amostras do cimento Portland foram avaliados por Estrela et al. em 2000; por meio de um Espectrômetro de Fluorescência de Raios X. Eles relataram que o cimento Portland contém os mesmos elementos químicos principais do ATM, exceto que este último também contém óxido de bismuto. Foi relatado ainda, que o cimento Portland tem pH à atividade antimicrobiana semelhante ao ATM Outros trabalhos foram realizados comparando o ATM com o cimento Portland, analisando e verificando a similaridade, quando utilizados em tecido subcutâneo de ratos (HOLLAND et al., 2001), pulpotomias em dentes de cães (HOLLAND et al., 2004; MENEZES et al., 2001), obturação de canais radiculares em dentes de cães (HOLLAND et al., 2004), quando implantados em mandíbulas de cobaias (SAIDON et al., 2002) e retrobturações de canais radiculares em dentes de cães (BERNABÉ; HOLLAND, 2004). Estudos também foram realizados com intuito de verificar a biocompatibilidade dos dois materiais, ambos mostraram-se não tóxicos e com potencial para reparo ósseo (SAFAVI; NICHOLS, 2000; ABDULLAH et al., 2002; SAIDON et al., 2003).

Funteas, Wallace e Fochtmam (2003) se propuseram a analisar comparativamente a composição do Cimento Portland (CP) e do Agregado de Trióxido Mineral (ATM). Quinze diferentes elementos presentes na composição química do ATM e do CP serviram como amostra para este estudo. A análise química foi realizada através de um tipo de espectrometria de emissão atômica com fonte de plasma induzido (ICP-ES). As análises comparativas revelaram similaridade significante entre os dois materiais, exceto a impossibilidade de se detectar a presença do bismuto no CP. Resultados significativos foram dados para ambos os

materiais utilizando-se partes por milhão (ppm) e o peso em porcentagem. Os autores concluíram que não houve diferença significativa entre os cimentos estudados para todas as substâncias testadas.

A reação do tecido ósseo ao cimento Portland na fase pastosa foi estudada por Saidon et al. (2003), que classificaram a reação em dois tipos: tipo I, onde ocorreu aposição de um novo tecido em contato direto com o material e tipo II, onde ocorreu formação de um novo osso separado do material por uma fina camada de tecido conjuntivo fibroso. A resposta tipo I após 12 semanas, demonstra osteointegração do material. A análise microscópica demonstrou que o osso neoformado em contato direto com o cimento Portland é sadio. Nesse mesmo estudo, comparou-se a resposta tissular óssea entre o cimento Portland e o ATM, sendo que os resultados foram idênticos.

A respeito da similaridade entre o ATM e o cimento Portland, Funteas, Wallace e Fochtman (2003) também constataram que a diferença entre os dois materiais está apenas no acréscimo de Óxido de Bismuto no ATM. Verificaram ainda que 14 elementos químicos presentes, eram os mesmos para os dois cimentos e que não apresentavam diferenças quanto às quantidades.

Menezes et al. (2001) analisaram histologicamente dentes de cães pulpotomizados e tratados com CP e ATM. A resposta pulpar frente à proteção com ambos os produtos testados foi similarmente favorável.

Rossa et al. (2005) relataram o uso de materiais estranhos ao organismo aparece como citações isoladas desde as mais remotas épocas antes de Cristo. Essa é uma das mais importantes áreas que se destaca dentro da Prótese Buco-Maxilo-Facial, que se preocupa com a reabilitação dos pacientes deformados pelas mais diversas causas, visando sua reintegração à sua atividade social e profissional. As pesquisas sobre biomateriais ocupam-se das transformações de caráter químico, que mais convém às matérias e às energias naturais, para adaptá-las a uma melhor utilização das necessidades humanas.

Cintra et al. (2006) implantaram ATM na fase pastosa em alvéolos de dentes recém extraídos de ratos. Após 30 dias, verificaram a presença de tecido mineralizado em contato direto com o material. O tecido conjuntivo estava bem organizado, mas o osso ainda não apresentava completa cicatrização. Os autores sugerem um período mais longo de observação, para melhor avaliação da mineralização óssea completa.

Islam, Chang e Jin Yap (2006) compararam as propriedades físicas e mecânicas entre o ProRoot ATM, cimento Portland Branco e o cimento Portland cinza (convencional). Os resultados obtidos demonstraram que o ProRoot ATM e o cimento Portland apresentaram propriedades físicas similares. A radiopacidade do cimento Portland é muito menor do que a do ProRoot ATM, a resistência à compressão também é menor no cimento Portland após 28 dias. O principal

constituinte do ProRoot ATM é o cimento Portland cinza. O cimento Portland em estado sólido pode ser facilmente esterilizado tanto por óxido de etileno (gás) como por autoclave, todavia não existem comprovações de que o cimento Portland esteja pronto para ser usado na clínica em seu estado nativo.

Barbosa et al. (2007) realizaram revisão de literatura de artigos científicos publicados em periódicos nacionais e internacionais que se propuseram a avaliar as propriedades físicas, químicas e biológicas do CP e do ATM, bem como sua ação antimicrobiana. Os autores concluíram que foi possível comprovar a similaridade na composição química entre o CP e o ATM, sua efetividade no selamento das vias de comunicação entre o canal radicular e os tecidos periodontais, ação antimicrobiana satisfatória, além de exibir propriedades biológicas favoráveis, estimulando a deposição cementária e sendo indutor de resposta tecidual pulpar reparadora.

Tani-Ishii et al. (2007), em sua pesquisa verificaram que o ATM causou uma alta regulação de colágeno tipo I e osteocalcina na expressão RNA mensageiro depois de 24 horas. Seus resultados mostraram que, na presença do ATM, as células crescem mais rapidamente e produzem mais matriz gênica mineralizada com expressão em osteoblastos.

3 PROPOSIÇÃO

"O verdadeiro significado das coisas se encontra na capacidade de dizer as mesmas coisas com outras palavras."

Charles Chaplin.

A aceitação do uso de um determinado material deve ser calcada em pesquisas experimentais e laboratoriais que comprovem, entre outras propriedades, sua biocompatibilidade. Propomos nesta pesquisa verificar as alterações macro e microscópicas do Cimento Portland Comum – CP-I (cinza) e do Cimento Portland Branco não estrutural – CPB, empregados em fase gel coloidal (pastosa) incluídos na calvária de ratos.

4 MATERIAL E MÉTODOS

4.1 Material

4.1.1 Animais

Para execução da pesquisa foram empregados 20 ratos machos da Cepa *Rattus novergicus*, Albinos Wistar, adultos jovens com peso entre 250 e 370 gramas, provenientes do Biotério do Departamento de Cirurgia, Prótese e Traumatologia Buco Maxilo Faciais da Faculdade de Odontologia da Universidade de São Paulo – FOUSP (Figura 4.1). Os animais foram mantidos em gaiolas plásticas coletivas, higienizadas, colocadas em ambiente arejado e iluminado naturalmente, recebendo água *ad libitum* e alimentação constituída de ração comercial balanceada (Figura 4.2). Previamente ao inicio do experimento, o projeto de pesquisa foi submetido à apreciação do Comitê de Ética em Pesquisa – Sub Comissão de Bioética de Animais da FOUSP (Protocolo n° 07-07), (ANEXO A) sendo aprovado em 09/04/2007.

Figura 4.1 – Ratos machos da linhagem Wistar (Rattus novergicus)

Figura 4. 2 – Gaiola dos ratos e alimentação

4.1.2 Cimentos

O cimento Portland comum (CP-I) é referência para composição, por suas características e propriedades, aos 11 tipos básicos de cimento Portland disponíveis no mercado brasileiro. Foram utilizados nesta pesquisa: O Cimento Portland Comum (CP- I) e o Cimento Portland Branco não estrutural (CPB).

A

B

Figura 4. 3 – Cimento Portland Comum CP- I - **A** o Cimento Portland Branco não estrutura CPB - **B** esterilizados por Óxido de Etileno.

4.1.2.1 cimento portland comum CP I – Cinza - (NBR 5732)

É um tipo de Cimento Portland sem quaisquer adições além do gesso (utilizado como retardador da pega) é muito adequado para o uso em construções de concreto em geral quando não há exposição a sulfatos do solo ou de águas subterrâneas. O Cimento Portland comum é usado em serviços de construção em geral, quando não são exigidas propriedades especiais do cimento. Também é oferecido ao mercado o Cimento Portland Comum com Adições CP I-S, com 5% de material pozolânico em massa (Figura 4.3A).

4.1.2.2 cimento Portland Branco (CPB) – (NBR 12989)

O Cimento Portland Branco se diferencia por coloração, e está classificado em dois subtipos: estrutural e não estrutural. O estrutural é aplicado em concretos brancos para fins arquitetônicos, com classes de resistência 25, 32 e 40, similares as dos demais tipos de cimento. Já o não estrutural não tem indicações de classe e é aplicado, por exemplo, em rejunte de azulejos e em aplicações não estruturais. Pode ser utilizado nas mesmas aplicações do cimento cinza. A cor branca é obtida a partir de matérias-primas com baixos teores de óxido de ferro e manganês, em condições especiais durante a fabricação, tais como resfriamento e moagem do produto e, principalmente, utilizando o caulim no lugar da argila. O índice de brancura deve ser maior que 78%. Adequado aos projetos arquitetônicos mais ousados, o cimento branco oferece a possibilidade de escolha de cores, uma vez que pode ser associado a pigmentos coloridos (Figura 4.3.B).

4.2 Métodos

4.2.1 Anestesia dos animais

Os animais de acordo com o peso foram pré-anestesiados com cloridrato de ketamina, na dose de 25 mg/kg intraperitoneal (Fig. 4.4). Após o período de latência de 2 a 5 minutos, a anestesia foi completada com a associação do cloridrato de ketamina com cloridrato de xilazina, relaxante muscular, analgésico e sedativo, na dose de 25mg/kg para 10mg/kg respectivamente. O tempo de trabalho para cada animal foi de aproximadamente 30 minutos (Figura 4.5 e Figura 4.6).

Figura 4.4 – Pesagem dos ratos

Figura 4.5 – Anestésicos utilizados na experimentação

Figura 4.6 – Anestesia Intraperitoneal

4.2.2 Grupos Experimentais

Dos 20 ratos selecionados, dois foram previamente utilizados como grupo piloto e os dezoito restantes foram distribuídos em 3 grupos de 6 ratos que foram avaliados nos tempos experimentais de 30, 60, e 90 dias e mortos posteriormente para análise histopatológica (Tabela 4.1). Cada animal recebeu um implante, sendo três de Cimento Portland Comum (CP-I) e três de Cimento Portland Branco (CPB), após trefinado de 10 mm de osso da calvária. Os cimentos esterilizados pelo óxido de etileno foram ativados com soro fisiológico e introduzidos no local da remoção óssea da calvária.

Distribuição e Morte dos ratos	Grupo I 30 dias	Grupo II 60 dias	Grupo III 90 dias	Total
Numero de ratos após Inclusão do (CP-I)	3	3	3	9
Numero de ratos após Inclusão do (CPB)	3	3	3	9
Total	6	6	6	18

Quadro 4.1 – Distribuição e morte dos animais por período de tempo (dias)

4.2.3 Protocolo Cirúrgico – Inclusão dos Cimentos

Durante todos os procedimentos cirúrgicos, foram mantidos os critérios de biossegurança. Os profissionais estavam devidamente paramentados com avental cirúrgico, luvas cirúrgicas estéreis, propés, máscara, gorro e óculos de proteção. O instrumental cirúrgico utilizado foi esterilizado em autoclave a 132°C com 1 atm de pressão durante 4min.

a) Tricotomia na região da calvária; Assepsia do campo operatório com PVPI tópico 10% (Figura 4.7);

b) Incisão reta de + ou - 3 cm com lâmina n°15 ao longo da sutura sagital; Descolamento de espessura total do tecido mole da calvária (Figura 4.8 e Figura 4.9);

c) Broca Trefina em posição para ostectomia, afastamento dos tecidos moles e irrigação abundante (Figura 4.10);

d) Região da calvária após ostectomia com broca trefina (Figura 4.11);

e) Descolamento com Descolador de Freer do osso trefinado (Figura 4.12);

f) Remoção do fragmento ósseo com pinça (Figura 4.13);

g) Fragmento ósseo de 10 mm removido da calvária (Figura 4.14);

h) Aspecto clínico do tecido cerebral após remoção do fragmento ósseo (Figura 4.15);

i) Inclusão do Cimento Portland Comum (CP-I) ou do Cimento Portland Branco não estrutural (CPB) na calvária (Figura 4.16 e 4.17);

j) Pós-operatório imediato e tardio (Figura 4.18 e 4.19);

Figura 4.7 – Região da calvária tricotomizada

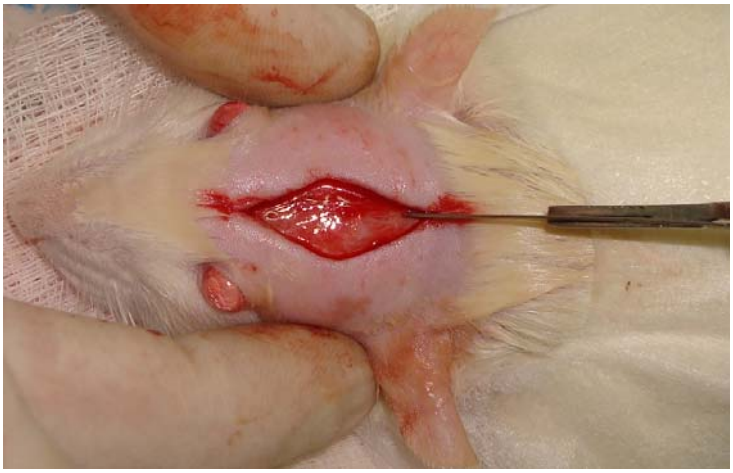

Figura 4.8 – Incisão reta de + ou - 3 cm ao longo da sutura sagital

Figura 4.9 – Descolamento total do retalho

Figura 4.10 – Broca Trefina em posição para ostectomia, afastamento dos tecidos moles e irrigação abundante

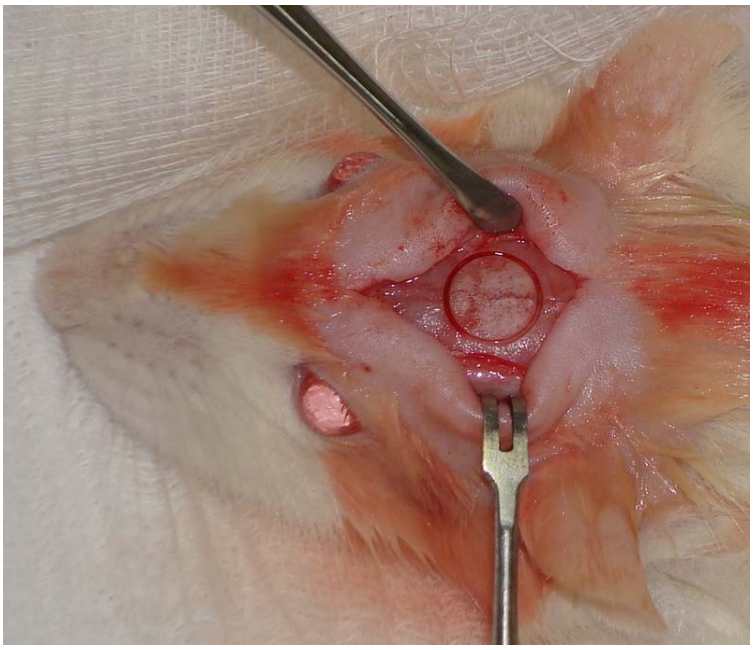

Figura 4.11 – Região da calvária após ostectomia com broca trefina

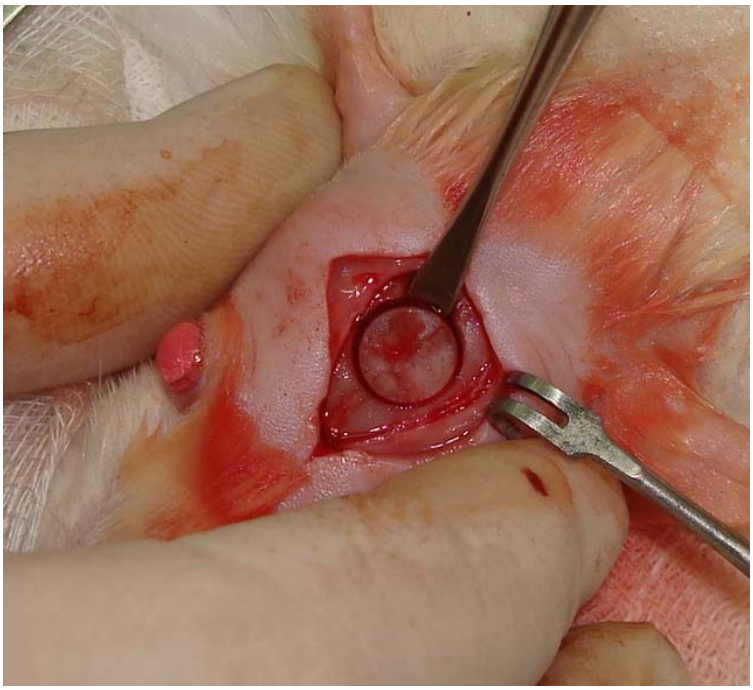

Figura 4.12 – Descolamento do osso trefinado

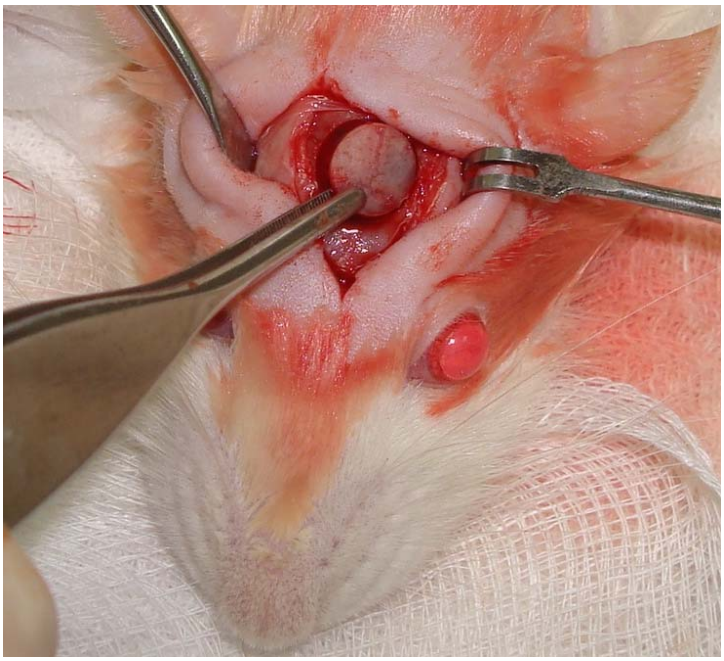

Figura 4.13 – Remoção do fragmento ósseo

Figura 4.14 – Fragmento ósseo de 10mm removido da calvária

Figura 4.15 – Visualização do tecido cerebral

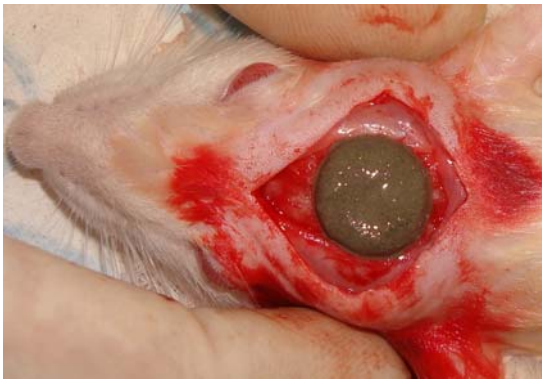

Figura 4.16 - Cimento Portland Comum CP- I incluído na calvária

Figura 4.17 - Cimento Portland Branco não estrutural CPB incluído na calvária

Figura 4.18 – Pós-operatório imediato

Figura 4.19 – Pós-operatório tardio

4.2.3 Morte dos animais e remoção dos cimentos incluídos

Decorridos os períodos experimentais de 30, 60 e 90 dias, os animais foram novamente anestesiados e tricotomizados. A seguir, os mesmos foram mortos com uma dose excessiva e letal de cloridrato de ketamina (anestésico) injetado no coração. A área implantada foi dissecada, o conteúdo foi removido, fixado em solução de formol a 10% e acondicionado em frascos tamponados unitários, com identificação do rato, cimento e grupo.

4.2.4 Avaliação Microscópica (Histológica)

As peças com implantes foram removidas dos frascos com formol a 10%. A seguir as mesmas foram colocadas em água destilada por uma hora, com o propósito de diminuir a concentração de formol e lavagem. O material para estudo histológico foi descalcificado em solução de ácido nítrico a 5% (20 ml), aproximadamente durante oito dias. Foram realizadas avaliações de textura e exame macroscópico para comprovação da descalcificação Para desidratação e diafanização dos tecidos, foi utilizado o histotécnico, um processador automático de

tecidos, para posteriormente, as peças serem incluídas manualmente na parafina. Depois da obtenção dos blocos de parafina, foram realizados novos cortes através de um micrótomo semi-seriado de 5 μm. As lâminas com material montado foram coradas pela técnica de hematoxilina e eosina (HE), fixadas em bálsamo de Canadá e lamínula. A leitura das lâminas foi realizada em microscópio óptico Olympus com objetiva 40 e 100 vezes. Foram utilizados microcâmera e monitor de TV, acoplados ao microscópio óptico, para facilitar a observação e discussão das mesmas.

5 RESULTADOS

"Aprender é a única coisa de que a mente nunca se cansa, nunca tem medo e nunca se arrepende.” (Leonardo da Vinci)

Macroscopicamente:

Durante a manipulação e ativação dos cimentos com soro fisiológico, pudemos avaliar (aspecto visual e tátil) a diferença de tamanho das partículas dos cimentos estudados, pois o Cimento Portland Comum (CP- I) forneceu uma pasta mais espessa que o Cimento Portland Branco não estrutural (CPB). Respeitando a mesma proporção de mistura entre os dois cimentos estudados. Para a manipulação dos mesmos foi utilizada a proporção pó-líquido (soro fisiológico) de 3:1, chegando-se a uma consistência de pasta de vidraceiro.

Durante o acompanhamento pós-operatório dos tempos experimentais, não foi verificado nenhuma morte dos animais estudados.

Microscopicamente:

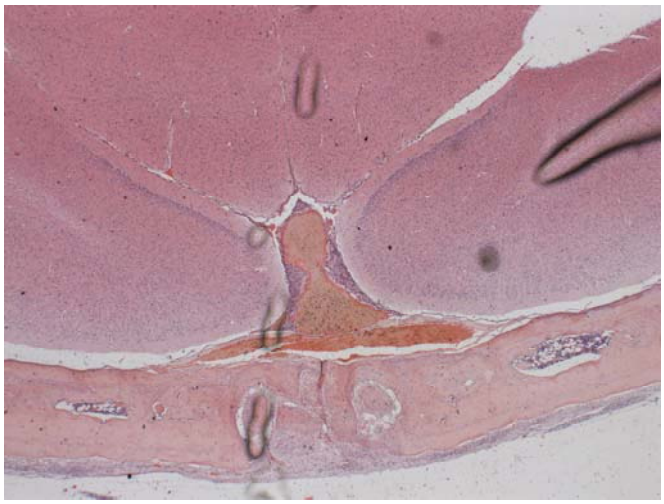

Figura 5.1 - Grupo I (30 dias) Cimento Portland Branco não estrutural CPB (40x)

A lâmina histológica mostra fragmento de tecido ósseo secundário caracterizado pela presença de fibras colágenas organizadas em lamelas paralelas. Lacunas contendo osteócitos e basófilos. Encontrou-se área de solução de continuidade a este fragmento ósseo, onde é visível a presença de tecido conjuntivo moderado, celular e ricamente vascularizado. Permeando este tecido conjuntivo observou-se: infiltrado inflamatório intenso em áreas específicas, tecido fibroso, vasos congestos, neoformação capilar, neutrófilos e macrófagos. Sugerindo um processo inflamatório agudo. Também foi visualizado uma matriz óssea recém formada, adjacente aos osteoblastos ativos e que não está ainda calcificada; menos mineralizada e ausência de lamelas. Por baixo às estruturas descritas observa-se fibras nervosas. Material exógeno não foi visualizado.

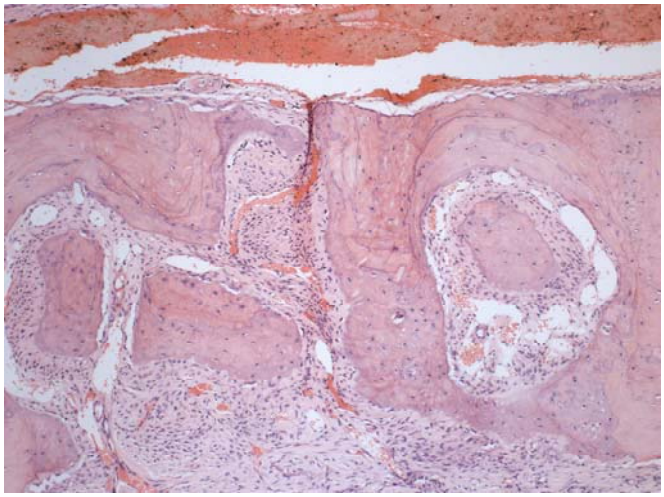

Figura 5.2 - Grupo I (30 dias) Cimento Portland Comum CP-I (100 x)

A lâmina histológica mostra fragmento de tecido ósseo secundário caracterizado pela presença de fibras colágenas organizadas em lamelas paralelas. Lacunas contendo osteócitos e basófilos. Encontrou-se área de solução de continuidade a este fragmento ósseo, onde é visível a presença de tecido conjuntivo moderado, celular e ricamente vascularizado. Permeando este tecido conjuntivo observou-se: infiltrado inflamatório intenso em áreas específicas, tecido fibroso, vasos congestos, neoformação capilar, neutrófilos e macrófagos. Sugerindo um processo inflamatório agudo. Também foi visualizado uma matriz óssea recém formada, adjacente aos osteoblastos ativos e que não está ainda calcificada; menos mineralizada e ausência de lamelas. Por baixo às estruturas descritas observa-se fibras nervosas. Material exógeno não foi visualizado.

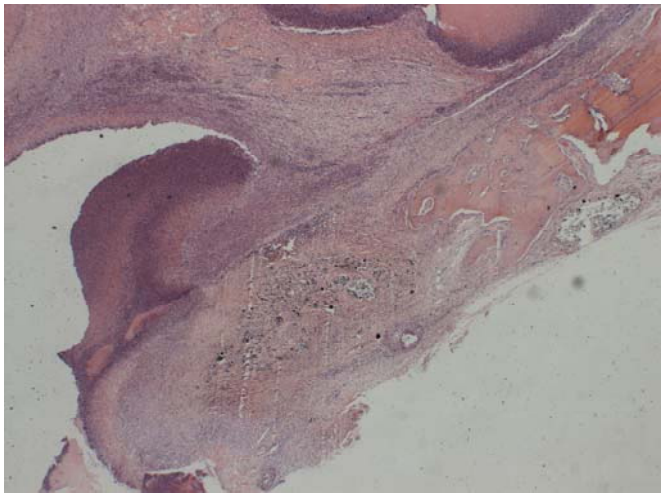

Figura 5.3 - Grupo II (60 dias) Cimento Portland Branco não estrutural CP (40x)

A lâmina histológica mostra fragmento de tecido ósseo secundário caracterizado pela presença de fibras colágenas organizadas em lamelas paralelas. Lacunas contendo osteócitos e basófilos. Encontrou-se área de solução de continuidade a este fragmento ósseo, onde é visível a presença de tecido conjuntivo moderado, celular e ricamente vascularizado. Permeando este tecido conjuntivo observou-se: infiltrado inflamatório moderado, tecido fibroso, vasos congestos e não congestos, neoformação capilar, fibroblastos jovens, neutrófilos e macrófagos. Sugerindo uma transição de um processo inflamatório agudo para crônico. Também foi visualizado uma matriz óssea recém formada, adjacente aos osteoblastos ativos e que não está ainda calcificada; menos mineralizada e ausência de lamelas. Por baixo às estruturas descritas observa-se fibras musculares e nervosas. Material exógeno foi visualizado.

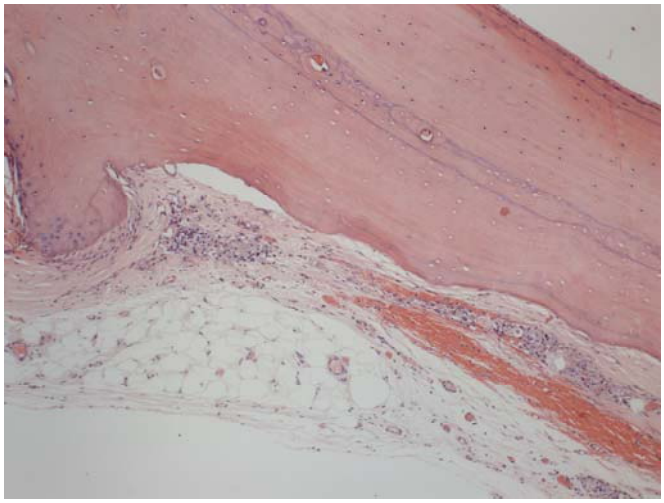

Figura 5.4 - Grupo II (60 dias) Cimento Portland Comum CP-I (100x)

A lâmina histológica mostra fragmento de tecido ósseo secundário caracterizado pela presença de fibras colágenas organizadas em lamelas paralelas. Lacunas contendo osteócitos e basófilos. Encontrou-se área de solução de continuidade a este fragmento ósseo, onde é visível a presença de tecido conjuntivo moderado, celular e ricamente vascularizado. Permeando este tecido conjuntivo observou-se: infiltrado inflamatório moderado, tecido fibroso, vasos congestos e não congestos, neoformação capilar, fibroblastos jovens, neutrófilos e macrófagos. Sugerindo uma transição de um processo inflamatório agudo para crônico. Também foi visualizado uma matriz óssea recém formada, adjacente aos osteoblastos ativos e que não está ainda calcificada; menos mineralizada e ausência de lamelas. Por baixo às estruturas descritas observa-se fibras musculares e nervosas. Material exógeno foi visualizado.

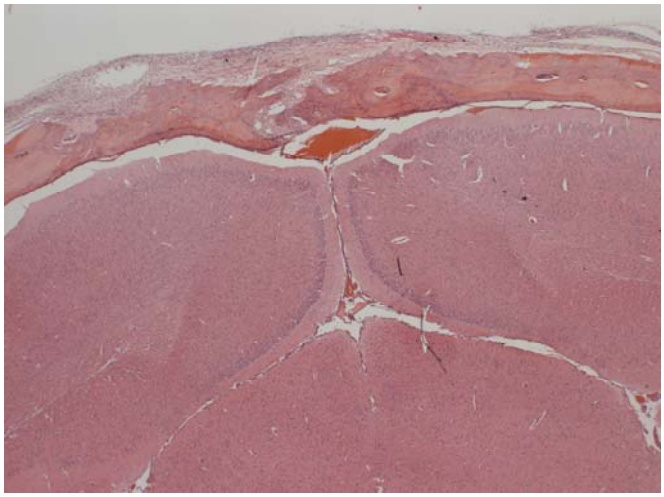

Figura 5.5 - Grupo III (90 dias) Cimento Portland Branco não estrutural CPB (40x)

A lâmina histológica mostra fragmento de tecido ósseo secundário caracterizado pela presença de fibras colágenas organizadas em lamelas paralelas. Lacunas contendo osteócitos e basófilos. Encontrou-se área de solução de continuidade a este fragmento ósseo, onde é visível a presença de tecido conjuntivo denso constituído por feixes de fibras colágenas, celular e ricamente vascularizado. Permeando este tecido conjuntivo observou-se: infiltrado inflamatório discreto apresentando infiltrado inflamatório mononuclear macrofágico disperso no tecido. Sugerindo um processo inflamatório crônico. Também foi visualizado uma matriz óssea recém formada, adjacente aos osteoblastos ativos e que não está ainda calcificada; é menos mineralizada e com ausência de lamelas. Por baixo às estruturas descritas observou-se fibras nervosas. Material exógeno não foi visualizado.

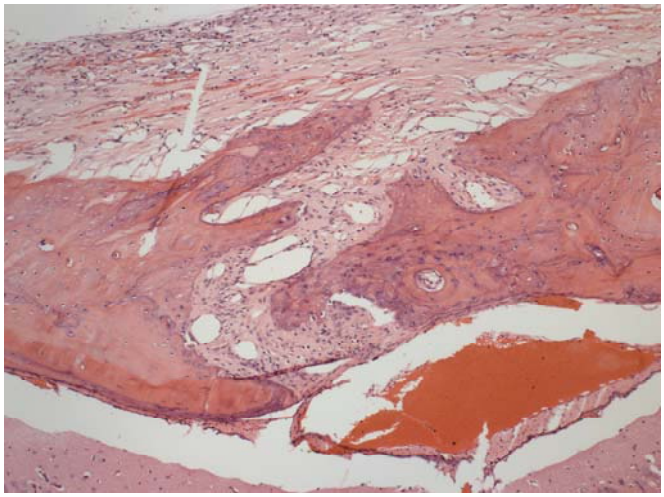

Figura 5.6 - Grupo III (90 dias) Cimento Portland Comum CP-I (100x)

A lâmina histológica mostra fragmento de tecido ósseo secundário caracterizado pela presença de fibras colágenas organizadas em lamelas paralelas. Lacunas contendo osteócitos e basófilos. Encontrou-se área de solução de continuidade a este fragmento ósseo, onde é visível a presença de tecido conjuntivo denso constituído por feixes de fibras colágenas, celular e ricamente vascularizado. Permeando este tecido conjuntivo observou-se: infiltrado inflamatório discreto apresentando infiltrado inflamatório mononuclear macrofágico disperso no tecido. Sugerindo um processo inflamatório crônico. Também foi visualizado uma matriz óssea recém formada, adjacente aos osteoblastos ativos e que não está ainda calcificada; é menos mineralizada e com ausência de lamelas. Por baixo às estruturas descritas observou-se fibras nervosas. Material exógeno não foi visualizado.

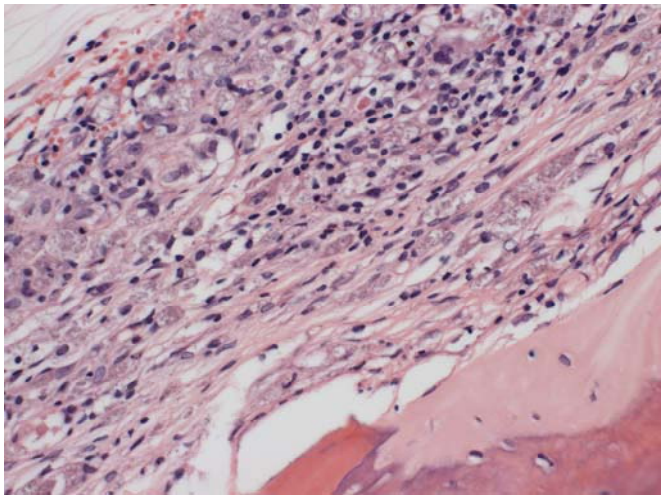

Figura 5.7 - Grupo III (90 dias) Cimento Portland Branco não estrutural CPB (100x)

A lâmina histológica mostra fragmento de tecido ósseo secundário caracterizado pela presença de fibras colágenas organizadas em lamelas paralelas. Lacunas contendo osteócitos e basófilos. Encontrou-se área de solução de continuidade a este fragmento ósseo, onde é visível a presença de tecido conjuntivo denso constituído por feixes de fibras colágenas, celular e ricamente vascularizado. Permeando este tecido conjuntivo observou-se: infiltrado inflamatório discreto apresentando infiltrado inflamatório mononuclear macrofágico disperso no tecido. Sugerindo um processo inflamatório crônico. Também foi visualizado uma matriz óssea recém formada, adjacente aos osteoblastos ativos e que não está ainda calcificada; é menos mineralizada e com ausência de lamelas. Por baixo às estruturas descritas observou-se fibras nervosas. Material exógeno não foi visualizado.

6 DISCUSSÃO

Esta pesquisa foi realizada em roedores, animais experimentais que atendem as exigências básicas necessárias para o estudo proposto. Além disso, houve pela facilidade de acesso aos mesmos, controle da sua dieta e saúde geral, além dos constantes cuidados necessários pós-operatórios. Foram administrados somente analgésicos e não antimicrobianos e antiinflamatórios aos roedores para que não houvesse a influência de fatores externos, que alterassem a reação tecidual frente aos materiais implantados. A amostra, portanto, foi homogênea, favorecendo resultados fidedignos. Ambos os materiais utilizados foram manipulados com soro fisiológico, por se tratar de uma substância também estéril, assim, não haveria influência nos resultados, até se chegar a uma consistência de pasta de vidraceiro, como foi visto nas pesquisas Torabinejad e Chivian (1999) e Kogan et al. (2006).

Os estudos comparativos sobre a composição e comportamento biológico do ATM (Pro root) e do Cimento Portland (CP) iniciaram-se gradativamente quando se verificou a similaridade macroscópica destes materiais. Nos estudos de composição química e particular foram demonstradas grandes semelhanças de acordo com (ESTRELA et al., 2000) e, biologicamente ambos (o ATM e o PC) foram semelhantes, tanto em subcutâneo de rato (HOLLAND et al., 2001) quanto em pulpotomia de cão (HOLLAND et al., 2004). Ainda levando-se em consideração os relatos sobre a semelhança de composição química entre o ATM e o Cimento Portland, foi objetivo de Wucherpfenning e Green (1999) avaliar a biocompatibilidade do CP. Células similares aos odontoblastos (MG-63) foram cultivadas na presença

do Cimento Portland e do ATM. Foi observada a formação de matriz extracelular semelhante para os dois materiais testados. Posteriormente, experimentos in vivo em ratos adultos foram realizados pelos mesmos autores, utilizando-se o CP e o ATM como materiais capeadores diretos após exposição pulpar estéril. A avaliação histológica possibilitou confirmar o efeito similar que os dois materiais testados exerceram sobre as células pulpares; e em alguns casos, foi possível visualizar a aposição de dentina reparadora. Dados que vem de encontro aos nossos resultados macroscópicos de biocompatibilidade, já que em nosso estudo os dois cimentos implantados ficaram em contato com o órgão mais especializado do corpo; o cérebro, e não foi verificado nenhum óbito dos animais utilizados na pesquisa.

Segundo Sarkar et al. (2005), em seu estudo, usando cimentos em fase pastosa, o inicio do processo de osteogênese é explicado pela dissolução, em meio aos fluidos tissulares, dos íons Ca^{++}, fosfato e hidroxila, formando hidroxiapatita. O processo continua não somente na superfície do implante como em seu interior, pois sua natureza porosa permite a penetração e adesão das células indiferenciadas (osteocondução) levando a precipitação de íons Ca^{++}, fosfato e hidroxila com subseqüente precipitação de hidroxiapatita. A formação de tecido ósseo é um processo dinâmico e continuo; a mineralização do tecido ósseo acontece pela mineralização das fibras de colágeno da matriz óssea não mineralizada.

Abdullah et al. (2002) investigaram comparativamente a biocompatibilidade de dois tipos de CP aditivados com o cimento de ionômero de vidro, o ATM e CP não modificado. Os autores observaram os efeitos na expressão de marcadores de remodelação óssea, através da observação da citomorfologia em osteossarcoma (SaOS-2), quando da presença destes materiais. Foi verificado que os cimentos

aditivados não eram tóxicos e podiam apresentar potencial para promover recuperação óssea.

Holland et al. (2001), trabalhando com cimento na fase pastosa, demonstraram que o CaO, do pó do cimento ao ser preparado com H_2O, é convertido em Ca $(OH)_2$ que, em contato com os fluidos tissulares dissocia-se em íons Ca^{++} e $(OH)^-$. Os íons Ca^{++}, reagindo com o CO_2 dos tecidos, originam granulações de $CaCO_3$. Junto a estas granulações, acumula-se fibronectina permitindo a adesão e diferenciação celular. A deposição de fibronectina na superfície e no interior do implante, leva ao fenômeno de adesão celular permitindo assim a diferenciação das células precursoras de osteoblastos e osteoclastos. Tani-Ishii et al. (2007), em sua pesquisa verificaram que o ATM causou uma alta regulação de colágeno tipo I e osteocalcina na expressão RNA mensageiro depois de 24 horas. Seus resultados mostraram que, na presença do ATM, as células crescem mais rápido e produzem mais matriz gênica mineralizada com expressão em osteoblastos. Então, de acordo com os estudos descritos acima; de Holland et al. (2001), Abdullah et al. (2002), Sarkar et al. (2005) e Tani-Ishii et al. (2007) em nosso estudo, pudemos verificar uma matriz óssea recém formada, adjacente aos osteoblastos ativos e que não está ainda calcificada; menos mineralizada e ausência de lamelas.

No estudo feito por Estrela et al. (2000), além dos componentes químicos do Agregado de Trióxido Mineral e do Cimento de Portland, avaliaram-se: ação antimicrobiana do ATM, Cimento de Portland, pasta de hidróxido de cálcio, Sealapex e Dycal. Observaram os autores que tanto o ATM quanto o Cimento de Portland apresentaram os resultados dos testes de atividade antimicrobiana similares,

atribuindo-se a isso o fato desses dois cimentos apresentarem basicamente à mesma composição química, corroborando com os achados de Faraco Júnior e Holland (2004). Em contrapartida, Dammaschke et al. (2005), mencionaram que, em relação às propriedades físico-químicas, o Cimento de Portland apresentou partículas maiores do que as do ATM Pro Root e que o ATM não pode ser substituído por qualquer Cimento de Portland. Ambos os produtos são similares, mas não iguais e exibem diferenças marcantes.

Sipert et al. (2005) estudou *in vitro* a atividade antimicrobiana do Fill canal, Sealapex, ATM, CP e Endorez, nas várias espécies de microrganismos: *Enterococus faecalis* ATCC 29212, *Micrococus luteus* ATCC 9341, *Escherichia coli* ATCC 25922, *Staphilococus aureus* ATCC 25923, *Staphilococus epidermidis* ATCC 12228, *Pseudomonas aeruginosa* ATCC 27853 e *Cândida albicans* ATCC 10231. O método utilizado foi a difusão no Ágar Mueller-Hinton (MH). Os aferidores foram colocados em poços eqüidistantes, imediatamente depois da manipulação, e os microorganismos semeados na placa. Estas placas foram mantidas em 4°C por 2 h para predifusão e incubação, então em 37°C por 24 h. Os resultados mostraram que o Sealapex e o Fill Canal apresentaram ação antimicrobiana; para o ATM e o CP apenas a *E. coli* não foi inibida; e nenhuma atividade antimicrobiana foi detectada para EndoRez.

O ATM (Pro root) é o material que tem demonstrado melhor comportamento biológico, tanto em subcutâneo de rato (HOLLAND et al., 2001) e em pulpotomia em dentes de cães (HOLLAND et al., 2004) quanto em perfurações (HOLLAND et al., 2004), obturações endodônticas (HOLLAND et al, 1999) e em obturações retrógradas (TORABINEJAD et al., 1995, 1997; BERNABÉ; HOLLAND., 1998). A composição do ATM é em torno de 60% de oxido de cálcio, o que lhe confere pH

inicial alto e após 3 horas também (TORABINEJAD et al., 1995). Com relação à ação antimicrobiana em teste de difusão radial, os resultados foram semelhantes (ESTRELA et al. 2000), ambos se difundiram no meio de cultura, porém não inibiram totalmente os microrganismos. Resultado semelhante foi encontrado por Torabinejad et al. (1995), na análise do ATM (Pro root). Entretanto, Duarte et al. (2002), demonstraram que não houve crescimento de microrganismos, demonstrando a não contaminação do ATM (Pro root) e do Cimento Portland. Tal fato pode ser explicado pela preparação do cimento de Portland que ocorre em temperaturas altíssimas, incompatíveis com o crescimento bacteriano. Pelo fato de o cimento de Portland apresentar o óxido de cálcio em sua composição, ele propicia um pH de 12.3, inicialmente, atingindo 12.9 após 3 horas (WEIDMANN; LEWIS; REID, 1994). Esta alcalinidade é incompatível com a maioria dos microrganismos, promovendo uma inibição enzimática (CALDWELL. 1995; ESTRELA et al., 1994, 1995). Os resultados deste trabalho vêm corroborar as observações biológicas do cimento de Portland, uma vez que se houvesse contaminação do mesmo ele apresentaria o comportamento biológico observado em estudos prévios (HOLLAND et al., 2002). Todos estes estudos acima, onde a ação antimicrobiana foi avaliada, vão de encontro aos nossos achados macroscópicos. Pois não houve, durante todos os tempos experimentais, resultados clínicos que indicassem a contaminação ou colonização dos cimentos implantados.

Dammaschke et al. (2005) avaliaram as propriedades químicas e físicas do ATM branco (ProRoot) comparando-o com dois tipos comuns de Cimentos de Portland (CEM 1 e CEM 2). Os componentes principais foram analisados por um espectroscópio fotoeletrônico de raios-X (XPS) e os constituintes menores por espectroscópio ótico (XPS) e as mudanças morfológicas foram examinadas por

microscopia eletrônica de varredura (MEV). Os resultados mostraram que os dois tipos de Cimentos de Portland apresentaram partículas de grande tamanho, enquanto o ATM apresentou partículas menores. Diante de tais resultados, os autores concluíram que, quanto às propriedades físicas e químicas, o ATM não pode ser substituído por qualquer tipo de Cimento de Portland. Ambos os produtos são similares, mas não iguais e exibem diferenças marcantes. Já em nosso experimento, durante a manipulação e ativação dos cimentos com soro fisiológico, pudemos avaliar a diferença de tamanho das partículas dos cimentos estudados, pois o Cimento Portland Comum (CP- I) forneceu uma pasta mais espessa que o Cimento Portland Branco não estrutural (CPB). O que foi verificado também microscopicamente.

Foi citado por Duarte et al. (2005), que a concentração do arsênico é baixa no CP assim como no ATM, não demonstrando nenhuma contra-indicação para o uso destes materiais na prática clínica. Foi utilizado para este estudo parâmetros de absorção atômica de espectrofotometria. Dado positivo e comprovado macroscopicamente em nosso experimento. Sabe-se que o arsênico inogânico trivalente (As^{3+}) interage com grupos sulfidrilas de moléculas orgânicas, assim, se houvesse uma grande concentração deste semi-metal em nossos cimentos, algumas enzimas dos ratos seriam afetadas, ocasionando sérios danos na respiração celular e consequentemente a morte dos mesmos.

Torreira et al. (2004) demonstraram a resposta do tecido ósseo à implantação do ATM e o potencial osteocondutivo do material com um estudo histológico em ratos. A implantação do material na fase pastosa em defeitos ósseos resultou em regeneração óssea após quatro semanas da cirurgia. Entretanto, os autores não consideraram significante a quantidade de novo osso formado, considerando-a

limitada. O que também pudemos observar em nosso estudo histológico no tempo de 90 dias; com a presença de tecido conjuntivo denso constituído por feixes de fibras colágenas, celular e ricamente vascularizado. Também foi visualizado uma matriz óssea recém formada, adjacente aos osteoblastos ativos e que não está ainda calcificada; é menos mineralizada e com a ausência de lamelas Mitchell et al. (1999), sugerindo que, mesmo sendo pequena a solubilidade do cimento sólido, ocorre diluição superficial do material, estimulando assim os osteoblastos a sintetizarem citocinas. Confirma a possibilidade levantada por estes autores de que a microestrutura cristalina do cimento possa fornecer o estímulo para a adesão e crescimento celular. De Deus et al. (2005) avaliaram os efeitos tóxicos de dois tipos de ATM (Pro-Raiz e Ângelus) e do CP em cultura de células endoteliais humanas, as quais foram encubadas a 37°C, em uma atmosfera de 95%, dióxido de carbono de 5% e 100% de umidade por 7 dias. Os efeitos dos materiais foram medidos por análise closimétrica, as quais foram repetidas por três vezes para assegurar a reprodução. Os dois tipos de ATM analisados, assim como o CP, mostraram inicialmente um efeito tóxico similar que diminuiu gradualmente com o tempo e permitiu que a cultura de células se tornasse estabilizada.

Em estudo realizado por Koh et al. (1997), da ação do ATM na produção de citocinas em osteoblastos humanos e na adesão das células a superfície do material, utilizando meio de cultura para osteoblastos (MG-63), observou-se: crescimento celular na superfície do ATM em 6 horas e aumento deste crescimento até 144 horas. Os ensaios de ELISA demonstraram níveis elevados de interleucinas (IL-1α, IL-1β e IL6) na presença do ATM. Os níveis de citocina aumentados demostraram-se favoráveis para a estimulação da atividade de osteoclastos; porém, o ATM apresentou-se como um estimulador de osteoblastos e parece ser a fase de

fosfato de cálcio do ATM a responsável pelo favorecimento da estimulação. Esta fase, enquanto não é representada pela formação de hidroxiapatita, poderia ser responsável pela mudança no comportamento celular que estimula o crescimento celular sobre o ATM.

Camilleri et al. (2005) avaliaram a biocompatibilidade do ATM, e aceleraram o cimento Portland analisando a função e proliferação metabólica celular. Para a avaliação química do Cimento de Portland branco e cinza, do ATM branco e cinza; e do cimento de Portland acelerado. Foram feitas análises dispersivas de energia de difração do raio X. A biocompatibilidade dos materiais foi avaliada usando um método direto do teste, no qual a proliferação celular foi medida quantitativamente por meio de tintura azul de Alamar, e um método indireto em que as células se desenvolvessem em materiais solventes e a proliferação celular fosse analisada usando o metiltetrazolium conforme ISSO 10993. Os resultados mostraram que a constituição química era similar. Os estudos indiretos revelaram um aumento na atividade celular depois de 24 h, comparados com o controle no meio de cultura ($p < 0.001$). Os resultados indicaram que houve biocompatibilidade dos cimentos e que a adição do óxido de bismuto não interferiu na biocompatibilidade. O Cimento de Portland acelerado mostrou resultados similares. Em nossa pesquisa também pudemos constatar microscopicamente a presença de tecido conjuntivo moderado, celularizado, ricamente vascular, confirmando os resultados de Mitchell et al. (1999), De Deus et al. (2005), Koh et al. (1997) e Camilleri et al. (2005) acima descritos.

A análise da biocompatibilidade do CP em polpas humanas, realizada por Barbosa (2004), tornou-se possível graças aos resultados biológicos satisfatórios do produto quando estudados *in vitro* e *in vivo*. E a indução de resposta tecidual pulpar

reparadora foi um dado de extrema relevância observado nos resultados do autor. Ribeiro et al. (2005) verificaram a biocompatibilidade a respeito da toxicidade celular do ATM e do CP regulares e brancos, avaliados *in vitro*, usando análise do gel da célula (cometa) e testes alcalinos da exclusão do azul trypan, respectivamente, em células de lipoma de ratos. Os resultados não demonstraram danos do DNA após o uso do ATM e para CP numa concentração de até 1000 μg/ml, demonstrando que nenhum dos materiais avaliados eram citotóxicos e não induziam a morte celular. O que também pode ser observado macroscopicamente em nosso estudo, com a introdução dos cimentos, em contato direto com o tecido cerebral dos ratos.

Futuras pesquisas experimentais são necessárias, para que seja avaliada a real sugestão de inserção do Cimento Portland Comum (CP- I) e do Cimento Portland Branco não estrutural (CPB) na utilização clínica diária.

7 CONCLUSÕES

Dentro das condições experimentais deste trabalho, pode-se concluir:

1 – Macroscopicamente pode-se observar que não houveram conseqüências de uma proliferação microbiológica em nenhum dos cimentos e tempos pesquisados. Não ocorrendo o óbito dos ratos após a inclusão dos cimentos; mesmo com a não utilização de antimicrobianos; caracterizando a ação dos mesmos; justificado pelo alto pH dos cimentos estudados;

2 – Durante a manipulação dos cimentos estudados pudemos constatar uma diferença no tamanho das partículas de cada material, verificando que o Cimento Portland Comum (CP- I) forneceu uma pasta mais espessa que o Cimento Portland Branco não estrutural (CPB);

3 – Microscopicamente não obtivemos diferenças significativas entre os dois cimentos; em nosso maior tempo histológico (90 dias) observou-se: a presença de tecido conjuntivo denso constituído por feixes de fibras colágenas, celular e ricamente vascularizado. Também foi visualizado uma matriz óssea recém formada, adjacente aos osteoblastos ativos e que não está ainda calcificada; é menos mineralizada e com ausência de lamelas. Durantes os tempos histológicos de 30, 60 e 90 dias, o infiltrado inflamatório disperso no tecido apresentou-se: intenso, moderado e discreto. Sugerindo a mudança do processo inflamatório de agudo a crônico respectivamente.

REFERÊNCIAS[1]

Abdullah D, Pitt Frods TR, Papaioannou S, Nicholson J, MaDonald F. Na evaluation os accelerated Portlans cement as a restorative material. Biomaterials 2002;23: 4001-10.

Arens DE, Torabinejad M. Repair of furcal perforations with mineral trioxide aggregate: Two case reports. Oral surg Oral med Oral pathol Oral Radiol Endod 1996;82;(1):84-8.

Barbosa VH. Análise histológica de polpas humanas após capeamento com cimento Portland. 2004. 65f. [Dissertação de Mestrado]. Pernambuco: Faculdade de Odontologia, Universidade de Pernambuco;2004.

Barbosa, AVH, Cazali C, Nascimento DCAN, Valverde DFS, Valverde RS, Sobral APV. Propriedades do Cimento Portland e sua utilização na Odontologia: Revisão de Literatura. Pesq Bras Odontoped Clin Integr 2007;7(1):89-94.

Bernabé PFE, Holland R. Cirurgia paraendôdontica : como praticá-la com embasamento científico. In: Estrela C. Ciência Endodôntica. São Paulo: Artes Médicas; 2004. cap.16, p.657-797.

Bernabé PFE, Holland R. Cirurgia parendodôntica: quando indicar e como realizá-la. In: Gonçalves EA, Feller, C. Atualização na clinica odontológica: a pratica da clinica geral. São Paulo: Artes Médicas;1998.p.217-54.

Busato ALS, González PAH, Miguens Júnior SAQ, Costa SP, Rossi TR, Vieira MVB. Agregado de trióxido mineral - indicações clínicas de um novo cimento dentário. JBC J Bras Clin Estet Odontol 1999;3(18):32-4.

Caldwell DR. The effects of environmental factors on microbes. In:Microbial physiology and metabolism.Dubuque: W.C. Brown Publishers; 1995.p. 255-64.

---

[1]De acordo com Estilo Vancouver. Abreviatura de periódicos segundo base de dados MEDLINE. Camilleri J, Montesin FE, Di Silvio L, Pitt Ford TR. The chemical constitution and biocompatibility of accelerated Portland cement for endodontic use. Int Endod J 2005;38(11):834-42.

Cintra LTA et al. Evaluation of the tissue response to MTA and MBPC: Microscopic analysis of implants in alveolar boné of rats. J Endod 2006;32:556-9.

Dammaschke T, Gerth HU, Züchner H, Schafer E.Chemical and physical surface and bulk material Characterization of white ProRoot MTA and two Portland cements. Dent Mater 2005;21(8):731-8.

De Deus G, Ximenes R, Gurgel Filho ED, Plotkowski MC, Coutinho Filho T. Cytotoxicity of MTA and Portland cement on human ECV 304 endothelial cells. Int Endod J 2005;38:604-9.

Duarte MAH, Weckwerth PH, Weckwerth ACVB, Kuga MC, Simões JRB. Avaliaçäo da contaminação do MTA Angelus e do cimento de Portland. J Bras Clin Odontol Integr 2002;32:155-7.

Duarte MAH, Demarchi ACCO, Yamashita JC, Kuga MC, Fraga SC. Arsenic release provided by MTA and Portland cement. Oral Surg Oral Méd Oral Pathol Oral Radiol Endod 2005;99:648-50.

Estrela C, Sydney GB, Bammann LL, Fellipe-Jr O. Estudo do efeito biológico do pH na atividade enzimática de bactérias anaeróbias. Rev Odontol Bauru 1994;2(4):31 - 8.

Estrela C, GB Sydney, LL Bammann, O Felippe Jr. Mechanismo action of calcium and hydroxylnions of calcium hydroxide on tissue and bactéria. Braz Dent J 1995;6(2):85-90.

Estrela C, Bammann LL, Estrela CR, Silva RS, Pécora JD. Antimicrobial and chemical study of MTA, Portland cement, calcium hidroxide paste, sealapex and dycal. Braz Dent J 2000;11:3-6.

Faraco Júnior IM, Holland R. Histomorphological response of dogs' dental pulp capped with white mineral trioxide aggregate. Bras Dent J 2004;15(2):104-8.

Figueiredo JA, Pesce HF, Gioso MA, Figueiredo MA. The histological effects of four endodontic sealers implanted in the oral mucosa: sub mucosa injection versus implant in polyethylene tubes. Int Endod J 2001;34(5):377-85.

Funteas UR, Wallace JA, Fochtman FW. A Comparative Analysis of Mineral Trioxide Aggregate and Portland Cement. Aust Endod J2003;29:43-4.

Guarnieri R, Bovi M. Maxillary sinus augmentation using pre hard e ned calcium sulfate: A case report. Int J Per Rest Dent 2002;22:503-8.

Holland R et al. Reaction of rat tissue to implanted dentin tube filled with mineral trioxide aggregate, Portland cemente or calcium hydroxide. Braz Dent J 2001;12:3-8.

Holland R, Souza V, Delgado RJM, Murata SS. Agregado de trióxido mineral (MTA): composição, mecanismo de ação, comportamento biológico e emprego clínico. Rev Ciên Odont 2002;5:7-21.

Holland R, Menezes C, Bramante A, Letra V, Carvalho R, Garcia R. Healing process of dog dental pulp after pulpotomy and pulp covering with mineral trioxide aggregate and regular and white Portland cement as wond dressings. Oral Surg Oral Med Oral Patho 2004;98:376-9.

Islam I, Chang HK, Jin Yap AU. Comparison of the physical and mechanical properties of MTA and Portland cement. J Endod 2006;32:193-7.

Koh ET, Torabinejad M, Pitt Ford TR, Brady K, McDonald F. Mineral trioxide aggregate stimulates a biological response in human osteoblasts. J Biom Mat Res 1997;37:432-9.

Kogan P, He J, Glickman GN, Watanabe I. The effects of various additives on setting properties of MTA. J Endod 2006;32(6):569-72.

Menezes RS, Bramante A, Letra V, Carvalho R, Garcia R. Histologic evaluation pulpotomies in dog using two types of mineral trioxide aggregate or Portland cement. Braz Dent J 2001;12:3-8.

Mitchell PJC, Pitt Ford TR, Torabinejad M, McDonald F. Osteoblast biocompatibility of mineral trioxide aggregate. Biomaterials 1999;20:167-73.

Moraes SH. Aplicação clínica do cimento Portland no tratamento de perfurações de furca. J Bras Clín Odontol 2002;6(6):223-6.

Nakata TT, Bae KS, Baumgartner JC. Perforation repair comparing Mineral Trioxide Aggregate and Amálgam using na anaerobic bacterial leakage model. J Endod 1998; 24;(3):184-6.

Pitt Ford TR, Torabinejad M, McKendry D, Hong C, Kariyawasam S. Use de mineral trioxide aggregate for repair of furcal perforations. Oral Surg Oral Med Oral Patho Oral Radiol Endo 1995;79:756-63.

Ribeiro DA, Duarte MAH, Matsumoto MA, Marques MEA, Salvadori DMF. Biocompatibility in Vitro tests of mineral trioxide aggregate and Portland cements. J Endod 2005; 31:605-7.

Rossa R, Santos JFF, Carvalho JCM, Mattos BSC, Sabóia ACL. RPG Rev Pós Grad 2005;12(3)323-9.

Safavi K, Nichols FC. Secretion of PGE2 from monocytes exposed to MTA or Portland cement. J Endod 2000;26:540:Abstract:18.

Saidon J, He J, Zhu Q, Safavi K, Spangberg LSW. Tissue reaction to implanted mineral trioxide aggregate or Portland cement. J Endod 2002; 28:247:Abstract:52

Saidon J, Jianing He, Qiang Zhu, Safavi K, Spangberg, Larz SW. Cell and tissue reactions to mineral trioxide aggregate and Portland cement. Oral Surg Oral Med Pathol Oral Radiol Endod 2003:95:483-9.

Sanan A, Haines SJ. Repairing holes in the head: a history of cranioplasty. Neurosurgery 1997;40;3:588-603.

Santos LA, Oliveira LC, Rigo EC, Carrodeguas RG, Boschi AO, De Arruda AC. Influence of polymeric assitives on the mechanical properties of a-tricalcium phosphate cement. Bone 1999;25(2):99-102.

Sarkar NK, Caicedo R, Ritwik P, Moiseyeva R, Kawashima I. Phisicochemical basics of the biologic properties of mineral trioxide aggregate. J Endod 2005;31:97-100.

Scharz R, Mauger M, Clement D, Walker W. Mineral trioxide aggregate: a new material for endodontics. J Am Dent Ass 1999;130:967-75.

Sipert CR, Hussne RP, Nishiyama CK, Torres SA. In vitro antimicrobial activity of Fill Canal, Sealapex, Mineral Trioxide Aggregate, Portland cement and EndoRez. Int Endod 2005;38(8):539-43.

Souza LC, Romani NF, Romani RC, Vera FP. Perfurações iatrogênicas: Super EBA e MTA: uma revisão de novos cimentos. Odontol USF 1999;17:99-105.

Tani-Ishii N, Hamad N, Watanabe K, Tujimoto Y, Teranaka T, Umemoto T. Expression of Bone Extracellular Matrix Proteins on Osteoblast Cells in the Presence of Mineral Trioxide. JOE 2007;33(7):836-9.

Tavares A, Luis N. Cimento Portland Composto e Cimento Portland Pozolânco – Propriedades físicomecânicas e de durabilidade. Rev Agroindustrial 1997;4.

Torabinejad M, Watson TF, Pitt Ford TR. Sealing ability of a mineral trioxide aggregate when used as a root end filling material. J Endod 1993;19:591-5.

Torabinejad M, Higa RK, McKendry DJ, Pitt FTR. Dye leakage of four root end filling materials: effects of blood contamination. J Endod 1994;20:159-63.

Torabinejad M, Hong CU, McDonald F, Pitt Ford TR. Physical and chemical properties of a new root-end filling material. J Endod 1995;21:349-53.

Torabinejad M, Pitt Ford T , McKendry D , Abedi H , Miller D , Kariyawasam S Histologic assessment of mineral trioxide aggregate as a root-end-filling in monkeys. J Endod 1997;23:225-8.

Torabinejad M, Pitt Ford TR, Abedi HR, Kariyawasam OS, Tang HM. Tissue reaction to implanted root-end-filling materials in the tíbia and mandible of guinea pigs. J Endod 1998;24:468-71.

Torabinejad M, Chivian N. Clinical applications of mineral trioxide aggregate. J Endod 1999;25:197-205.

Torreira MG, dos Santos AA, Rodriguez Cobos MA, Fuentes Boquete I, Crespo Abelleira A. The osteoinductive potencial of MTA (Mineral trioxide aggregate): a histologic study in rabbits. Eur J Anat 2004;8:101-5.

Weidmann G, Lewis R, Reid N. Stmctural materiais. Oxford: Butteworth Heinemann; 1994.

Wucherpfennig AL, Green DB. Mineral trioxide vs. Portland cement: two biocompatible filling materials. J Endod 1999;25:308:Abstract:40.

Yokoyama A, Yamamoto S, Kawasaki T, Kohgo T, Nakasu M. Development of calcium phosphate cement using chitosan and citric acid for boné substitute materials. Biomaterials 2002;23:1091-101.

ANEXO A – Parecer do Comitê de Ética em Pesquisa

UNIVERSIDADE DE SÃO PAULO
FACULDADE DE ODONTOLOGIA

PARECER DE APROVAÇÃO

PROTOCOLO nº 07/07

Com base em parecer de relator, o Comitê de Ética em Pesquisa – Subcomissão de Bioética de Animais da FOUSP, **APROVOU** o protocolo de pesquisa "**Avaliação morfológica da osseointegração entre o cimento Portland Comum CP-I e cimento Portland Branco não estrutural CPB na calvária de ratos**", de responsabilidade do(a) pesquisador(a) Fabiano Geronasso Simões, sob orientação da Professor(a) Doutor(a) José Carlos Mesquita Carvalho.

Cabe ao responsável enviar relatórios referentes ao andamento da pesquisa após 06 (seis) meses e 01(um) ano desta data, bem como cópia do trabalho em "cd" ou "disquete" ao finalizá-lo, conforme legislação vigente.

São Paulo, 09 de abril de 2007

Prof. Dr. CELSO LUIZ CALDEIRA
PRESIDENTE DA SUBCOMISSÃO DE BIOÉTICA DE ANIMAIS DA FOUSP