VALTUIR BARBOSA FELIX

Prevalência de disfunção temporomandibular em pacientes com síndrome de Moebius: Aspectos clínicos e imaginológicos

São Paulo

2010

VALTUIR BARBOSA FELIX

Prevalência de disfunção temporomandibular em pacientes com síndrome de Moebius: Aspectos clínicos e imaginológicos

Tese apresentada à Faculdade de Odontologia da Universidade de São Paulo, para obter o título de Doutor pelo Programa de Pós-Graduação em Odontologia.

Área de Concentração: Patologia Bucal

Orientador: Profª. Drª. Marina G. Magalhães

São Paulo

2010

FOLHA DE APROVAÇÃO

Felix VB. Prevalência de disfunção temporomandibular em pacientes com síndrome de Moebius: Aspectos clínicos e imaginológicos [tese]. São Paulo: Universidade de São Paulo; 2010.

Aprovado em: ____/____/____

Banca Examinadora

1) Prof(a). Dr(a)._____ Instituição: _____
Julgamento: _____ Assinatura: _____

2) Prof(a). Dr(a)._____ Instituição: _____
Julgamento: _____ Assinatura: _____

3) Prof(a). Dr(a)._____ Instituição: _____
Julgamento: _____ Assinatura: _____

4) Prof(a). Dr(a)._____ Instituição: _____
Julgamento: _____ Assinatura: _____

5) Prof(a). Dr(a)._____ Instituição: _____
Julgamento: _____ Assinatura: _____

DEDICATÓRIA

A AMOB (Associação Moebius do Brasil), nosso respeito e admiração pelo belo trabalho e compromisso tão grandemente levados a sério.

Aos pais de crianças com Moebius por não medirem sacrifícios na busca por uma melhor qualidade de vida dessas crianças.

A todos os profissionais que dedicam seu tempo com dias e noites de estudo e trabalho árduo no entendimento e na busca de conhecimentos a respeito da síndrome de Moebius por todo o mundo, em especial a Dra. Marina Magalhães pelo seu incansável empenho científico sem perder o carinho, respeito e cuidado no trato da família e crianças com síndrome de Moebius.

AGRADECIMENTOS

À Deus (Jesus Cristo), único senhor e salvador da minha vida.

A Faculdade de Odontologia da Universidade de São Paulo (FOUSP), também hoje posso considerar extensão da minha casa (“Uma vez aluno, sempre aluno”).

À minha orientadora, Profª. Dra. Marina G. Magalhães, por ser um modelo ideal de orientadora pela sua dedicação, força de vontade e competência.

A AMOB (Associação Moebius do Brasil) por sempre ter me recebido de portas abertas nas pessoas da D. Marli T. Possamai e do sr. Reinaldo Boneto.

A todos os pesquisadores que participaram do I Estudo brasileiro multidisciplinar e colaborativo para SM do Brasil, uma vez que muitos dos pacientes deste evento foram convidados a participarem desta pesquisa no CAPE da FOUSP.

Aos professores da Disciplina de Patologia Bucal por me darem a oportunidade de cursar a pós-graduação, e pelo apoio sempre disponível diante das minhas necessidades e dúvidas.

Aos colegas da pós-graduação e do CAPE pela amizade e companheirismo, além da oportunidade de realizarmos alguns trabalhos juntos.

A minha família, escolhida a dedo por Deus, que é sempre presente e fundamental a minha vida.

Às secretárias Zilda e Néia, por sempre me ajudarem com as questões burocráticas da pós-graduação.

RESUMO

Felix VB. Prevalência de disfunção temporomandibular em pacientes com síndrome de Moebius: Aspectos clínicos e imaginológicos [tese]. São Paulo: Universidade de São Paulo; 2010.

A síndrome de Moebius (SM) é pouco freqüente e caracterizada por paralisia total ou parcial de certos pares cranianos, obrigatoriamente VI e VII, podendo associar-se a outras anormalidades. Clinicamente ocorre falta de expressão facial, hipoplasia da língua, micrognatia, lábio curto e maloclusão. Disfunção temporomandibular (DTM) não tem sido estudada em pacientes com SM. O objetivo deste estudo é conhecer a prevalência de DTM em pacientes com SM e comparar a incidência e tipo de DTM com um grupo controle. Para tanto, foi realizado um estudo clínico caso controle observacional randomizado, no Centro de Atendimento a Pacientes Especiais (CAPE) da Faculdade de Odontologia da Universidade de São Paulo (FOUSP), entre julho de 2007 e dezembro de 2009, que avaliou 101 pacientes divididos em dois grupos: Grupo de estudo (GE) composto por 36 pacientes com SM, sendo 16 do gênero masculino e 20 do gênero feminino, com idade média de 10,2 anos, variando de 3 a 18 anos de idade; e grupo controle (GC) composto por 65 pacientes sem SM e sem nenhuma deformidade crânio facial, sendo 36 do gênero masculino e 29 do gênero feminino, com idade média de 10,7 anos, variando entre 3 e 18 anos. Nossos resultados mostraram que dos 36 pacientes do GE, 20 tinham DTM ou sinal de DTM (bruxismo). Desses 20 pacientes com DTM, 15 realizaram tomografias computadorizadas de ATM (TCs). Dos 65 pacientes do GC, 8 tinham DTM ou sinal de DTM (bruxismo) e 6 concordaram em realizar as TCs. Foram obtidas imagens volumétricas multiplanares e 3D. As alterações morfológicas indicando processo degenerativo encontrado nos exames de imagem encontradas nos dois grupos foram semelhantes. Concluimos que DTM é mais freqüente em pacientes com SM e que o diagnóstico em idade tenra pode representar uma oportunidade de prevenção e tratamento precoce da doença evitando seqüelas futuras. Por esta razão a avaliação da ATM deve ser incluída no exame clínico odontológico rotineiro de pacientes com a SM.

Palavras-chave: Síndrome de Mobius. Disfunção Temporomandibular. Articulação Temporomandibular.

ABSTRACT

Felix VB. Prevalence of temporomandibular disorders in patients with Moebius syndrome: Clinical and imaging [thesis]. São Paulo: Universidade de São Paulo; 2010.

Moebius syndrome (MS) is rare and characterized by partial or total paralysis of some cranial nerves, unavoidably VI and VII, and may be associated with other abnormalities. The clinical aspects include lack of facial expression, hypoplasia of the tongue, micrognathia, short lip and malocclusion. Temporomandibular Joint disorders (TMJ) has not been studied in patients with MS. The aim of this study is to assess the prevalence of TJD in patients with MS and to compare the incidence and type of TMJ with a control group. We conducted a case-control randomized observational clinical study at the Special Care Dentistry Center, Dental School, University of São Paulo, between July 2007 and December 2009, which evaluated 101 patients divided into two groups: Study group (SG), composed of 36 patients with MS, 16 males and 20 females, mean age 10.2 years, ranging from 3 to18 years of age, and the control group (CG) composed of 65 patients without MS and with no craniofacial deformity, 36 male and 29 female, mean age 10.7 years, ranging between 3 and 18 years. Among 36 patients of the SG, 20 had TMJ. Among them, 15 were submitted to computed tomography (CT). Of the 65 CG patients, 8 had TMJ and 6 were submitted to CTs. Volumetric multiplanar and 3D images were obtained. The morphological changes of the TMJ demonstrating the pattern of the degenerative process found in patients with SM was similar to that found in people from control group. We concluded that the prevalence of TMJ in patients with MS is higher in SM patients and the diagnosis at an early age may represent an opportunity for prevention and early treatment of disease by avoiding future sequels. For this reason the evaluation of the TMJ should be included in routine clinical dental examination of patients with MS.

Keywords: Mobius Syndrome. Temporomandibular Joint Disorders. Temporomandibular Join.

LISTA DE ABREVIATURAS E SIGLAS

3D	Tridimensional
ATM	Articulação Temporomandibular
CAPE	Centro de Atendimento a Pacientes Especiais
CEP	Comitê de Ética em Pesquisa
DTM	Disfunção Temporomandibular
EVA	Escala Visual Analógica
FDA	Food and Drug Administration
FOUSP	Faculdade de Odontologia da Universidade de São Paulo
GC	Grupo Controle
GE	Grupo de Estudo
MIC	Máxima Intercuspidação
RDC/TMD	Research Diagnostic Criteria for Temporomandibular Disorders
SM	Síndrome de Moebius
SPSS	Statistical Package for Social Sciences
TC	Tomografia Computadorizada
Mm	Milímetros
DDcR	Deslocamento de disco com redução

SUMÁRIO

1 INTRODUÇÃO 10
2 REVISÃO DA LITERATURA 12
3 PROPOSIÇÃO 27
4 CASUÍSTICA E MÉTODOS 28
4.1 CASUÍSTICA 28
4.1.1 Critérios de inclusão do GE 28
4.1.2 Critérios de inclusão do GC 28
4.1.3 Critérios de exclusão 29
4.2 MÉTODO 29
4.2.1 Delineamento 29
4.2.2 Exame Clinico 31
4.2.3 Análise imaginológica 33
4.2.4 Análise estatística 34
5 RESULTADOS 35
6 DISCUSSÃO 44
7 CONCLUSÕES 48
REFERÊNCIAS 49
ANEXOS 56

1 INTRODUÇÃO

A síndrome de Moebius (SM) é uma condição congênita rara caracterizada por paralisia total ou parcial, de certos nervos cranianos, obrigatoriamente do VI (abducente) e VII (facial) pares, condição *sine qua non* para o diagnóstico da síndrome, podendo estar associada a outras anormalidades, especialmente dos membros. Os primeiros casos foram descritos por Von Graefe em 1880. Anos mais tarde (1888, 1892) Moebius descreveu 43 pacientes com paralisia dos nervos cranianos, destes 6 com paralisia do VI e VII pares e a partir daí a condição passou a levar seu epônimo (Reed; Grant, 1957).

Acredita-se que a prevalência da SM seja de 0.0002–0.002% entre os nascidos vivos. Nos EUA existem cerca de 1000 casos notificados, enquanto no Brasil cerca de 600 (http://www.moebius.org.br).

A etiologia da SM ainda não está totalmente esclarecida, sendo provavelmente multifatorial e relacionada a fatores genéticos e eventos isquêmicos vasculares na fase intra uterina. Esses eventos podem ser desencadeados por infecção viral (rubéola), hipertermia, hipoxia generalizada e uso de determinados fármacos e drogas. A utilização de benzodiazepínicos, cocaína, talidomida, metaqualone e misoprostol no primeiro trimestre de gravidez, além de diabetes gestacional têm sido relacionados com a SM (Rizos et al.; 1998).

A principal característica clínica da SM é a falta de atividade dos músculos envolvidos na mímica facial. Dentre as alterações bucais, a literatura aponta como principais ocorrências, a micrognatia, hipodontia da dentição permanente, mordida profunda, hipomineralização dos dentes, apinhamento dental, palato ogival e alterações morfológicas na língua (Stromland et al., 2002). Ainda foram descritos por Verzijl et al. (2003) a paralisia do V par (n. trigêmio) levando a dificuldades mastigatórias, mordida ineficiente e ausência de rotação da mandíbula.

Analisando a literatura compilada ao nosso alcance, a anquilose da articulação temporomandibular (ATM) e trismo neonatal foram mencionados apenas duas vezes: A primeira vez por Campistol et al., em 1980, através da descrição de um caso clínico. Mais tarde, Andrew et al. (1999) descreveram hiperplasia do processo coronóide da mandíbula acompanhado de trismo em outros 2 pacientes com a SM.

As DTMs são de causa multifatorial e complexa e seus sinais e sintomas são bastante comuns na população adulta, entre 20 e 40 anos de idade. Segundo a literatura, no grupo pediátrico, cerca de 7% das crianças exibem DTM (List et al., 1999). O diagnóstico é clínico e os exames imaginológicos tais como tomografia computadorizada (TC) e ressonância nuclear magnética são exames complementares.

Uma vez que a SM, embora rara, acometa número expressivo e crescente de crianças no Brasil e sabendo que os indivíduos acometidos podem exibir um desequilíbrio neuromuscular na face, é nosso interesse conhecer as implicações desta síndrome sobre a ATM a fim de prevermos e controlarmos as conseqüências deste envolvimento na fase adulta.

2 REVISÃO DA LITERATURA

A SM é uma condição pouco freqüente, caracterizada por paralisia de certos pares de nervos cranianos podendo estar associada a outras anormalidades, especialmente dos membros. Os primeiros casos foram descritos por Von Graefe em 1880, Harlan em 1881 e Crisolm em 1882. Subseqüentemente nos anos de 1888 e 1892, Moebius estudou 43 casos de paralisia dos nervos cranianos identificando nessa amostra um grupo de 6 pacientes que apresentavam paralisia dos nervos cranianos abducente (VI) e facial (VII). Desde então o nome de Moebius tem sido associado a esta condição (Reed; Grant, 1957). Os trabalhos realizados por Henderson (1939) envolvendo 61 pacientes com a síndrome, permitiram o conhecimento ampliado das anormalidades sistêmicas associadas à SM.

A etiologia da SM não está totalmente elucidada, mas certamente, é influenciada por fatores genéticos e ambientais, sendo a isquemia fetal transitória, a teoria mais aceita para explicar a sua etiofisiopatologia (Dotti et al., 1989; Volpe, 1995; Magalhães et al., 2006; Scarpelli et al., 2008).

Alguns estudos em animais sugerem a participação de eventos hipóxicos ou isquêmicos cerebrais na etiologia da SM (Ghabrial et al., 1998). Fármacos como misoprostol, ergotamina e biópsia de vilosidades coriônicas no primeiro trimestre gestacional são fatores que predispõem à hipoxia no feto (Boudoux et al., 2000).

Outras teorias postulam a hipótese de um defeito congênito ectodérmico envolvendo primariamente os núcleos de pares cranianos, o tronco cerebral e os nervos periféricos, sendo a displasia muscular, secundária a esta lesão (Araújo et al., 1999).

Em outros estudos, aborda-se a SM como resultante de agressão ao feto entre a quarta e quinta semanas de gestação (Reed; Grant, 1957). Em alguns casos, porém, parece haver clara evidência de herança autossômica dominante (Taylor; Gregson, 1996).

O misoprostol, um análogo sintético da prostaglandina E1, foi aprovado pelo FDA em 1988 para tratamento de úlcera gástrica. Como efeito colateral, causa contração uterina e por essa razão tem sido usado como abortificiente. Quando do insucesso do aborto pode levar a distúrbios no desenvolvimento do feto como defeitos no tubo neural e a SM. No Brasil, onde o aborto é proibido, o misoprostol é comercializado no mercado negro. Um grupo de pesquisadores brasileiros reportaram a relação entre o uso do misoprostol durante a gestação e o nascimento de crianças com SM (Gonzalez et al., 1998).

O diagnóstico de SM é estabelecido em bases clínicas e inclui no mínimo o acometimento do VI e VII pares, desde o nascimento. Além da diplegia facial, anormalidades das extremidades e do tronco também podem estar presentes (Richards, 1953; Baraitser, 1977). Entre as alterações faciais, pode-se encontrar micrognatia, microftalmia, hipoplasia auricular e fendas palatinas (Abramson et al., 1998).

O envolvimento dos pares cranianos VI e VII na SM, ocorre quase sempre bilateralmente o que produz estrabismo convergente e uma aparência facial pouco expressiva. Esta paralisia facial resulta em uma face classicamente descrita como face em máscara com um posicionamento centralizado das pupilas (Federman; Stoopack, 1975). A mímica facial do paciente está comprometida, a boca geralmente entreaberta e as pálpebras podem manter-se levantadas, a semelhança do que ocorre na paralisia de Bell, podendo resultar em conjuntivite e/ou úlcera de córnea. A fala e a mastigação estão muitas vezes prejudicadas. Freqüentemente há comprometimento de outros pares cranianos, uni ou bilateralmente, determinando ptose palpebral, estrabismo divergente, surdez, distúrbios de sensibilidade nos territórios inervados pelo trigêmio, disfagia e disfonia (Dotti et al., 1989; Volpe, 1995; Serpa Pinto et al., 2002).

Essas características de paralisia facial, comprometimento de abertura bucal e anomalias congênitas ortopédicas, podem causar problemas de ordem emocional e no convívio social do paciente. Muitas vezes esses pacientes são erroneamente considerados deficientes mentais (Prieto Díaz; Souza Dias, 1986).

As figuras 2.1, 2.2, 2.3, 2.4, 2.5 e 2.6 expressam algumas características clínicas encontradas em pacientes com SM.

Figura 2.1- Estrabismo convergente e centralização das pupilas

Figura 2.2 - Lagoftalmo

Figura 2.3 – Comissura labial “caída” na tentativa de sorrir

Figura 2.4 - Malformações da língua

Figura 2.5 – Micrognatia e maloclusão Classe II

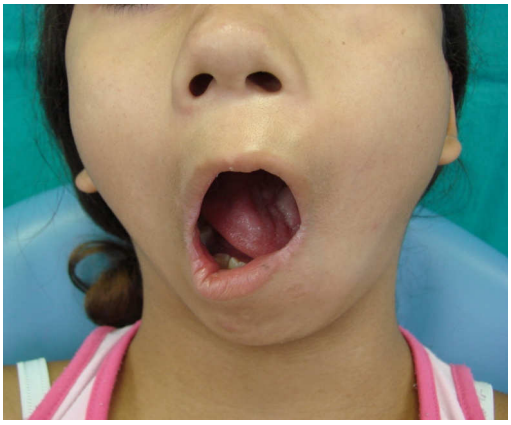

Figura 2.6 - Paralisia facial unilateral

Em um estudo com 25 pacientes com SM, Stromland et al avaliaram a presença de diferentes malformações e distúrbios funcionais relacionados com a síndrome. Um dos enfoques deste estudo foi avaliar a condição psiquiátrica dos pacientes e compreender melhor sua evolução. Assim, os autores identificaram o espectro de doenças com disfunções autistas e estimaram o nível de funcionamento intelectual funcional de 21 pacientes com SM. Do total, em 06 pacientes foi identificado o comportamento autismo. Neste estudo os pacientes com retardo mental grave apresentavam severos sintomas de autismo. Os autores concluíram que existe uma associação entre o autismo e a SM (Stromland et al., 2002)

Bandim et al., (2003) realizaram um estudo com 28 crianças com SM e um dos seus objetivos foi identificar a associação entre o autismo e a SM, bem como o uso ou não do misoprostol durante a gravidez. Cinco crianças foram diagnosticadas como autistas e 02 mostravam compatibilidade com os sintomas do autismo. Destas 07 crianças 04 haviam sido expostas ao misoprostol no 1º trimestre de gravidez. Os autores mencionaram que recentes estudos estimam que a prevalência de autismo em pacientes com SM é 100 vezes maior que a encontrada na população geral e seus resultados concordam com esta estimativa sugerindo uma forte associação entre as duas patologias.

A SM é freqüentemente associada à síndrome de Poland. Esta associação foi relatada pela primeira vez por Sugarman e Stark (1973). A combinação da SM e da síndrome de Poland é bem descrita na literatura e acomete além das anomalias encontradas na SM, ausência unilateral ou hipoplasia do músculo peitoral associado a um grau variável de anomalia dos dedos e das mãos ipsilateralmente (Kiratli; Erdener, 2000; Verzijl et al., 2003; Cetin et al., 2005). Puvabanditsin et al. (2005), estimaram a prevalência da combinação Poland-Moebius em 1:500.000.

As síndromes de Poland e de Moebius já foram descritas em uma mesma família, na qual a mãe era portadora da síndrome de Poland e a criança nasceu com as características da SM (Rojas-Martinez et al., 1991).

Ochoa-Urdangarin et al. (2002) relataram o caso de uma criança de 05 anos de idade que apresentava Síndrome de Poland-Moebius, acompanhado de agenesia do músculo peitoral maior direito. A paciente apresentava envolvimento do II, III, IV, V, VI e VII pares de nervos cranianos. Os autores concluíram que esta síndrome se caracteriza por um complexo transtorno neurológico caracterizado por paralisia facial congênita, associado à paralisias de músculos retos internos e externo dos olhos, devido a lesões no tronco encefálico durante o desenvolvimento embrionário.

Cetin et al., em 2005, descreveram um homem de 26 anos de idade com síndrome de Poland-Moebius, nascido de casamento não-consanguíneo, sem história de anomalias congênitas nas famílias, gravidez não complicada, sem uso de drogas ou medicamentos, que apresentava SM e ausência do músculo peitoral maior sem ausência ou hipoplasia do mamilo, braquidactilia billateral das mãos, hipoplasia dos segundos dedos, hipoplasia das unhas, sindactilia parcial entre o primeiro e segundo dedos da mão esquerda, simbraquidactilia e ausência do quinto dedo do pé direito associados.

O hipogonadismo foi citado por Criado e Aytés (1999), que descreveram 2 irmãos que nasceram de um casamento consangüíneo e pais saudáveis, apresentavam face em máscara, hipogenitalismo, anomalias esqueléticas e retardo mental profundo. O caso 1 nasceu de uma gravidez complicada por metrorragia durante o segundo mês e parto normal. O caso 2 nasceu de gravidez e parto normais. Ambos apresentavam paralisia dos VI e VII pares cranianos bilateralmente, pavilhão auricular aumentado, micrognatia, língua fina, lábio superior curto e arqueado, campilodactilia das mãos, pé torto congênito, retardo mental profundo, hérnia umbilical, pênis pequeno, escroto hipoplásico e criptorquia. Essas crianças não falavam, não controlavam esfíncteres, não mastigavam, tinham dificuldade para engolir e não sentavam sem ajuda.

A falência respiratória é uma complicação incomum na SM, entretanto, Igarash et al. (1997), descreveram 2 pacientes com SM e falência respiratória associada e revisaram a literatura da disfunção respiratória central associada à SM em 13 casos. Nos casos apresentados pelos autores o paciente 1, nasceu de uma gravidez não-complicada, sem exposição materna a drogas ou medicamentos e

parto normal. Ao nascimento a criança necessitou ventilação e foi colocada no respirador mecânico. A criança apresentava pé torto congênito bilateral severo, hipotonia muscular e movimentação dos membros reduzida. Foram encontradas pequenas calcificações no tegumento do tronco cerebral na tomografia computadorizada e um pequeno defeito atrial com patência dos ductos arteriais no ecocardiograma. Essa criança foi submetida a traqueostomia, gastrostomia e ainda necessitou de um ventilador em casa após 5 meses de hospitalização. O óbito ocorreu aos 18 meses de vida. A criança 2 nasceu de uma gravidez complicada por severos episódios de perda de consciência por hipoglicemia materna, diabética insulino-dependente. Houve redução dos movimentos fetais durante o último trimestre. A criança apresentava tônus muscular adequado e pé torto bilateralmente. Após o nascimento a criança apresentou episódios de apnéia recorrente, bradicardia e necessitou de ventilação mecânica. Na revisão da literatura realizada pelos autores, dos 13 casos documentados de disfunção respiratória central associada à SM, 5 desses pacientes foram intubados ao nascimento por falência respiratória central e o período de duração no ventilador foi entre 65 horas e 18 meses. Apenas dois pacientes permaneceram taquipnéicos aos 4 e 5 anos de idade. Nenhum se tornou um respirador independente, tendo um prognóstico pobre, resultando em morte nos casos de apnéia central recorrente.

Apesar da escassez de descrições encontradas na literatura mundial, a SM também pode estar relacionada com artrogripose múltipla congênita, condição definida como um grupo heterogêneo de alterações congênitas de etiologia desconhecida, provavelmente múltipla, caracterizada por extrema rigidez e contratura das articulações (geralmente em flexão), associada à hipoplasia ou ausência de desenvolvimento muscular e de tecidos moles. Embora muitas vezes ocorra isoladamente, a artrogripose pode ser parte de um conjunto complexo de anomalias congênitas multissistêmicas (Banker, 1986). São descritas anomalias músculo esqueléticas, que inclusive podem atingir a ATM, anomalias genitourinárias, cardiovasculares e gastrintestinais também têm sido relatadas (Paez et al., 1982).

Moreira et al. (2001), descreveram o caso de um menino de 03 anos de idade com SM associada a artrogripose múltipla congênita e que apresentava estrabismo convergente, oftalmoplegia, paralisia do VII par de nervo craniano e disgenesia da

musculatura lingual. Em associação as alterações oculares os autores encontraram alterações músculo esqueléticas compatíveis com a artrogripose.

Araújo (2005), descreveu o acometimento de 09 pacientes portadores da SM associada a sequência de Pierre Robin, que é caracterizada pela tríade clássica: micrognatia, fenda palatina posterior em U e glossoptose.

Em um estudo foi descrito a associação da SM e Pierre Robin em 04 pacientes que apresentavam combinação de fenda palatina e micrognatia (Stromland et al., 2002).

As manifestações craniomaxilofaciais são marcantes na SM. Além do comprometimento do VI e VII pares, também podem ocorrer paralisias do III, IV, V, IX, X e XII pares de nervos cranianos, micrognatia, microstomia, hipoplasia e ou má formação da língua, ausência de movimentação da musculatura do palato, úvula bífida, fissura palatina, fissuras palpebrais, má formação de orelhas e pregas do epicanto, hipertelorismo, limitação do movimento de abdução dos olhos com estrabismo convergente, paralisia faringeal e laringeal (Campistol et al., 1980; Kumar, 1990, Voirin et al., 1991; Emmanouil-Nikoloussi; Kerameos-Foroglou, 1992). Gorlin et al. (1990) Também relataram alterações na posição e anomalia dentais.

Magalhães et al. em 2006, realizaram um estudo envolvendo 29 pacientes com SM para estabelecer um tratamento precoce adequado com relação as manifestações orofaciais em crianças entre 0 e 4 anos de idade. Todos os pacientes (100%) apresentavam micrognatia, ausência de selamento labial, palato ogival, insuficiência palatina, paralisia e algum grau de hipoplasia lingual. Alguns casos apresentavam lobulações na língua e 4 pacientes apresentavam fenda palatina. Os autores preconizaram o uso de placas palatinas com prolongamento velar para levantar o palato mole e dificultar a glossoptose.

A anquilose da articulação temporomandibular (ATM) e trismo neonatal foram mencionados pela primeira vez por Campistol et al., em 1980, os autores descreveram uma criança com 03 meses de idade com SM, na qual observaram micrognatia, anquilose da articulação temporomandibular com grande dificuldade

para abrir a boca, hipoplasia da língua sem movimentação do palato, face em máscara, estrabismo convergente e limitação dos movimentos de abdução dos olhos. A micrognatia foi confirmada através da radiografia de perfil craniofacial.

Andrew et al. (1999) descreveram a hiperplasia do processo coronóide da mandíbula acompanhada de trismo neonatal em outros 2 pacientes com a SM.

Não existem, até o momento (maio/2010) estudos científicos que abordem as disfunções temporomandibulares (DTMs) em pacientes com a SM.

O termo disfunção temporomandibular (DTM) representa uma variedade de problemas clínicos que envolvem a musculatura mastigatória e a ATM, incluindo suas estruturas anexas. As DTMs são de causa multifatorial e complexa, existindo inúmeros fatores envolvidos na sua etiopatogênese (Mcneill, 1997).

Estudos epidemiológicos relatam que aproximadamente 75% da população norte-americana apresentam pelo menos um sinal de DTM (ruído articular, desvio em abertura, episódios de travamento), enquanto que aproximadamente 33% relatam ao menos um sintoma desta disfunção (dor em face, dor articular). Sinais e sintomas de DTM são bastante comuns na população adulta, entre 20 e 40 anos de idade. Estima-se que 6% da população buscam tratamento para a DTM, sendo que destes, 80% são do gênero feminino (Mcneill, 1997).

No grupo pediátrico, cerca de 7% das crianças exibem DTM (List et al., 1999). O diagnóstico é clínico, incluindo questionários, exame físico loco regional e auscultação dos ruídos articulares. Deve-se avaliar a fonação, respiração, deglutição, mastigação, oclusão dentária, dinâmica mandibular, incluindo grau de abertura, dimensão vertical de oclusão, trespasse vertical e horizontal e desvio da linha média (Okeson, 2000).

Os exames imaginológicos, tais como tomografia computadorizada (TC) e ressonância nuclear magnética complementam os achados clínicos. Os sinais e sintomas geralmente aumentam em freqüência e severidade da segunda a quarta década de vida (Mcneilll, 1983).

Alguns fatores etiológicos das DTMs têm sido descritos, podendo ser divididos em predisponentes, desencadeantes e perpetuantes. Contudo, é importante ter em mente que esta é uma condição multifatorial na população adulta (Mcneill, 1983) e na pediátrica (Vanderas; Papagiannoulis, 2002).

Os fatores predisponentes incluem as alterações estruturais, metabólicas e/ou psicológicas que possam vir a afetar o sistema mastigatório. Apesar de haver controvérsias quanto ao papel da oclusão, existem indícios que levam a crer que as seguintes condições aumentam o risco de desenvolvimento de DTMs: mordida aberta anterior; overjet maior que 6-7mm; discrepância entre relação cêntrica e máxima intercuspidação habitual superior a 2mm; ausência de cinco ou mais dentes posteriores e mordida cruzada posterior unilateral (Mcnamara, 1997).

Os fatores desencadeantes que levam ao início dos sintomas estão primariamente relacionados a trauma ou cargas adversas no sistema estomatognático. Os tipos mais comuns de trauma que podem vir a desencadear uma DTM são: impacto; lesões do tipo flexão–extensão (wiplash) e traumas durante a mastigação; bocejo ou abertura bucal prolongada. Já as cargas adversas são oriundas principalmente de hábitos parafuncionais.

Os fatores perpetuantes podem estar relacionados com qualquer um dos fatores predisponentes ou desencadeantes, sendo responsáveis pela manutenção da disfunção apresentada pelo paciente, tornando o seu tratamento mais complicado (Seligman; Pullinger, 1991).

Em estudos para avaliar a DTM e distúrbios no desenvolvimento do crescimento craniofacial em crianças até 14 anos de idade, Schellhas et al. (1993) observaram que dentre 60 pacientes retrognatas, 56 apresentaram DTM. Os autores concluíram que a DTM pode contribuir para o desenvolvimento de retrognatia, podendo ou não apresentar assimetria facial, em muitos casos.

Paesani et al (1999) estudaram em crianças e lactentes na faixa etária de dois meses a cinco anos (idade média de três anos) a prevalência de deslocamento de disco da ATM através de ressonância nuclear magnética em 30 crianças. Não foi

encontrado nenhum caso de deslocamento de disco. Seus resultados contradisseram as sugestões anteriores de que o deslocamento de disco da ATM pode representar uma variante normal congênita anatômica.

Em 1992 um grupo de pesquisadores, dentre eles Dworkin e LeResche, desenvolveram um sistema de avaliação denominado Research Diagnostic Criteria for Temporomandibular Disorders (RDC/TMD). O RDC/TMD é um instrumento que usa um sistema de dois eixos para o diagnóstico das DTMs. No eixo I é investigado o diagnóstico físico das disfunções dos músculos mastigatórios e das ATMs. O eixo II busca a avaliação dos fatores comportamentais, psicológicos e psicossociais importantes ao tratamento de pacientes com DTM. No eixo II emprega-se uma escala graduada de dor crônica, sendo também medidas de sintomas físicos não específicos, a depressão e diminuição da habilidade de movimentação mandibular. De acordo com o RDC/TMD, devido a pouca concordância nos métodos de confiabilidade e validade de identificação foram excluídas no emprego deste instrumento as disfunções menos freqüentes como anquiloses, hipertrofia, contratura, neoplasia, etc.

O RDC/TMD tem como foco principal a pesquisa e se baseia na análise descritiva dos achados vistos em populações fechadas e se preocupa menos com fatores etiológicos. Assim, se consegue uma padronização e sistematização na avaliação dos dados mais relevantes permitindo comparações entre investigadores distintos.

O RDC/TMD é constituído por 1- questionário histórico, 2– exame clínico, 3- especificações para o exame clínico dando instruções verbais ao paciente no exame físico e 4- protocolo de algorítimo para a classificação dos eixos I e II.

O sistema de diagnóstico do RDC/TMD não é hierárquico, logo, permite a possibilidade de múltiplos diagnósticos que são divididos em 3 grupos:

I. Disfunção musculares
I.a Dor miofascial
I.b Dor miofascial com limitação de abertura bucal

II. Deslocamento de disco
II.a Deslocamento de disco com redução
II.b Deslocamento de disco com redução, com limitação de abertura bucal
II.c Deslocamento de disco sem redução, sem limitação de abertura bucal

III. Outras condições articulares
III.a Artralgia
III.b Osteoartrite
III.c Osteoartrose

Diante de processos degenerativos que alteram a estrutura óssea da ATM, a tomografia computadorizada (TC) substitui as radiográficas convencionais e constitui padrão ouro no estudo da estrutura óssea (Hansson et al., 1996).

O princípio básico da TC é que a estrutura interna de um objeto pode ser reconstruída através de projeções múltiplas do objeto. Um corte transaxial do objeto é registrado a partir de múltiplos ângulos por meio de um feixe divergente. A espessura do corte é determinada pela espessura do feixe. A radiação transmitida é registrada por um grande número de detectores. Os valores medidos são inseridos em um computador para análise, através de um algoritmo matemático, e reconstruídos como uma imagem tomográfica refletindo as variações de atenuação do objeto. As imagens de TC fornecem uma informação única e valiosa sobre a anatomia e alterações patológicas, principalmente no exame das regiões anatomicamente complexas, como a ATM (Christiansen et al., 1985; Horowitz et al., 1988).

A TC também pode ser utilizada para se determinar o tamanho de um objeto (Louis et al., 1995). Os ajustes da janela, principalmente o nível da janela, têm uma influência significativa no tamanho reproduzido das estruturas (Magnusson, 1987). As limitações na resolução espacial e os efeitos do volume parcial também causam

efeitos de distorção, que provocam uma reprodução incorreta, principalmente na avaliação de pequenos detalhes (Chakeres,1984; Ball et al., 1986). O efeito do volume parcial acentua esses efeitos quando os objetos estão inclinados em relação ao plano da imagem, e tais detalhes podem ser reproduzidos de forma significativamente maiores que a sua espessura real. Conseqüentemente, isto pode levar a uma considerável superestimativa da espessura das paredes ósseas finas, que separam a articulação dos órgãos vitais adjacentes, como o cérebro e o ouvido médio (Ahlqvist; Isberg, 1998).

As imagens de TC da ATM são geralmente obtidas nas projeções axial, sagital e coronal. Essas projeções permitem uma representação simultânea de ambas as articulações. A projeção axial é considerada como a mais útil para demonstrações de anomalias ósseas (Larheim, Kolbenstvedt, 1984). Esta projeção também é a mais simples de se conseguir, considerando-se a estrutura do aparelho de TC. Os exames realizados em projeção coronal podem acrescentar informação, ainda que sejam difíceis de serem realizados em alguns aparelhos em pacientes com rigidez no pescoço.

A capacidade de diferenciação dos tecidos moles nas imagens de TC foi avaliada em vários estudos do disco da ATM (Christiansen et al., 1986). A projeção sagital corrigida tem sido utilizada a fim de melhorar a geometria de projeção nos exames de TC (Hüls et al., 1985). No entanto, os achados relacionados à posição do disco não são, em geral, conclusivos.

As imagens sagitais também podem ser obtidas a partir de reconstruções das imagens axiais ou coronais. Estas reconstruções podem ser complementos valiosos para as imagens axiais durante a avaliação de alterações ósseas maiores, como os osteófitos. Entretanto, a qualidade da imagem não é suficiente para diagnosticar pequenos detalhes. Baseando-se na informação de uma série de camadas de corte, as reconstruções 3D também podem ser realizadas, possibilitando uma avaliação tridimensional de todo o objeto.

O tratamento cirúrgico a céu aberto da DTM deve ser realizado quando todas as possibilidades de tratamento conservador falharem. O tratamento conservador é

baseado desde a reeducação quanto a hábitos parafuncionais, terapia oclusal (ortodontia, placas de mordida, desgastes seletivos), fisioterapia e medicamentoso. Abaixo discorreremos sobre os principais métodos conservadores no tratamento das DTMs.

A terapia oclusal pode ser dividida em terapia por dispositivos interoclusais e terapia por ajustes oclusais. Estas terapias são frequentemente utilizadas em sequência, utilizando-se inicialmente os dispositivos interoclusais e realizando-se posteriormente os ajustes oclusais. Os objetivos deste tratamento incluem o relaxamento muscular e melhora do bruxismo (Zeitler, 1995).

Os dispositivos interoclusais têm sido utilizados com sucesso desde o início do século XX. Este tipo de tratamento apresenta sucesso na redução de 70 a 90% dos sintomas de DTMs (Okeson, 2000). Estes dispositivos são considerados tratamentos reversíveis, ou seja, quando a placa oclusal está em uso, ela altera temporariamente a condição oclusal ou posição articular, mas quando removida o paciente retorna à condição original. Porém, se associadas a terapias irreversíveis, como os ajustes oclusais através dos desgastes seletivos ou restaurações, tratamentos ortodônticos ou mesmo reabilitações protéticas, podem modificar definitivamente a condição oclusal existente (Katzberg et al.,1996).

Capp (1999) descreveu as placas estabilizadoras como aparelhos que cobrem toda a superfície oclusal de um dos arcos e podem reproduzir a oclusão como guias anteriores e estabilidade posterior. Elas impedem um fechamento patológico habitual separando os dentes e removendo o efeito guia da inclinação cuspídea. Segundo o autor, isto causa um imediato e pronunciado relaxamento dos músculos mastigatórios, o qual vem eventualmente resultar no reposicionamento da mandíbula na posição de fechamento. Isto se consegue com ajustes freqüentes da placa para o controle dos pontos de oclusão. Este ajuste é feito com o auxílio de carbonos finos em posição de máxima intercuspidação seguida dos movimentos de lateralidade e protrusão. O uso contínuo (dia e noite) da placa mostrou melhores resultados quando comparado ao uso apenas durante a noite e tem como indicação a prevenção de atrição dental provocada pelo bruxismo, tratamento de DTM por

reduzir a dor e equilibrando a oclusão, criar condições para conduzir a mandíbula a uma posição mais confortável e sem interferência.

Mohl e Ohrbach (1992), contra-indicaram o ajuste oclusal referindo que não deve ser utilizado no tratamento das DTMs, pois se trata de um procedimento irreversível e invasivo, esta contra-indicação pelos autores é suportada na falta de evidência do papel da oclusão na etilogia das DTMs e na alta probabilidade de remissão espontânea da DTM. O ajuste oclusal é uma terapia efetiva para tratar pacientes que apresentam sintomatologia dolorosa residual após a realização do tratamento conservador, como o ortodôntico (Magnusson; Carlsson, 1983). Não deve ser realizado rotineiramente como parte do tratamento das DTMs, estando indicado somente naqueles casos em que interferências oclusais forem bastante claras (Okeson, 2000). O equilíbrio oclusal favorecido pelo nivelamento, alinhamento e intercuspidação dentais diminui os riscos de DTM (Mcnamara, 1997).

O tratamento em crianças com diagnóstico de DTM deve iniciar-se o mais precocemente possível e varia de acordo com a faixa etária pela diferença de zonas de crescimento, assim há crescimento mandibular e condilar de 1 aos 5 anos de idade e dos 10 aos 15 anos diminui gradativamente o crescimento condilar e permanece o crescimento mandibular graças as inserções musculares. O paciente deve ser acompanhado com tratamento multidisciplinar conservador nestas fases, sendo observada necessidade de fisioterapia, fonoaudiologia, ortodontia e ortopedia funcional (Bodner; Miller 1998).

Nas crianças os sinais e sintomas têm uma freqüência variada podendo com o avançar da idade se sobrepor a dor e perda de função culminando com o desenvolvimento da doença a provocar alterações emocionais (Mohlin et al., 2004).

O princípio da fisioterapia como tratamento da DTM consiste na redução da inflamação, da dor e espasmos musculares na região da ATM e no segmento superior do tronco, depois restaurar a biomecânica articular normal e harmonizar as relações entre os tecidos moles da região (Passero et al., 1985). O objetivo do tratamento é ativar a circulação sanguínea, eliminar toxinas, acelerar os processos reparadores dos tecidos, aliviar a dor e promover o relaxamento muscular. Os

recursos utilizados são: calor superficial (seco), crioterapia, calor profundo, estimulação neuronal transcutânea (TENS) e exercícios (Rocabado (1989).

O laser de baixa intensidade tem sido utilizado basicamente para tratar disfunções musculoesqueletais, sendo que seus efeitos baseiam-se na absorção de luz, levando a algumas ativações metabólicas, estimulação da cadeia respiratória e aumento da vascularização e proliferação fibroblástica (Hanssen; Thoroe, 1990).

3 PROPOSIÇÃO

O objetivo deste estudo é conhecer a prevalência de DTM em pacientes com SM e comparar a incidência e tipo de DTM encontrada com um grupo controle, sem SM, através de exame clínico e imaginológico.

4 CASUÍSTICA E MÉTODOS

4.1 CASUÍSTICA

Foi realizado um estudo clínico caso controle observacional randomizado, no Centro de Atendimento a Pacientes Especiais (CAPE) da Faculdade de Odontologia da Universidade de São Paulo (FOUSP), entre julho de 2007 e dezembro de 2009, que avaliou 101 pacientes divididos em dois grupos: Grupo de estudo (GE) composto por 36 pacientes com SM, sendo 16 do gênero masculino e 20 do gênero feminino, com idade média de 10,2 anos, variando de 3 a 18 anos de idade; e grupo controle (GC) composto por 65 pacientes sem a síndrome, sem nenhuma deformidade crânio facial, sendo 36 do gênero masculino e 29 do gênero feminino, com idade média de 10,7 anos, variando entre 3 e 18 anos.

Este estudo foi aprovado pelo Comitê de Ética em Pesquisa (CEP) da Faculdade de Odontologia da Universidade de São Paulo (Anexo A).

4.1.1 Critérios de inclusão do GE

Os pacientes do GE foram crianças com idade variando entre 3 e 18 anos, com diagnóstico de SM com capacidade cognitiva que permitisse e cooperasse com o exame clínico, imaginológico e preenchimento da ficha padrão utilizada.

4.1.2 Critérios de inclusão do GC

Os integrantes do GC foram crianças, com idade variando entre 3 e 18 anos normorreativas, escolhidas aleatoriamente na clínica odontológica da Faculdade de

Odontologia da USP, com capacidade cognitiva que permitisse e cooperasse com o exame clínico, imaginológico e preenchimento da ficha padrão utilizada.

4.1.3 Critérios de exclusão

Pacientes que não cooperaram com o exame clínico, imaginológico ou com a coleta de dados da ficha padrão, bem como pacientes com deficiência cognitiva e com comportamento autista.

4.2 MÉTODO

4.2.1 Delineamento

A figura 4.1 ilustra o diagrama do protocolo de pesquisa executado neste estudo, o qual consiste de um estudo Caso-Controle entre pacientes com SM e indivíduos sem SM. Todos foram examinados segundo o RDC/TMD -Eixo I, (Critério de Diagnóstico - Dworkin e LeReche (1992), pelo mesmo examinador.

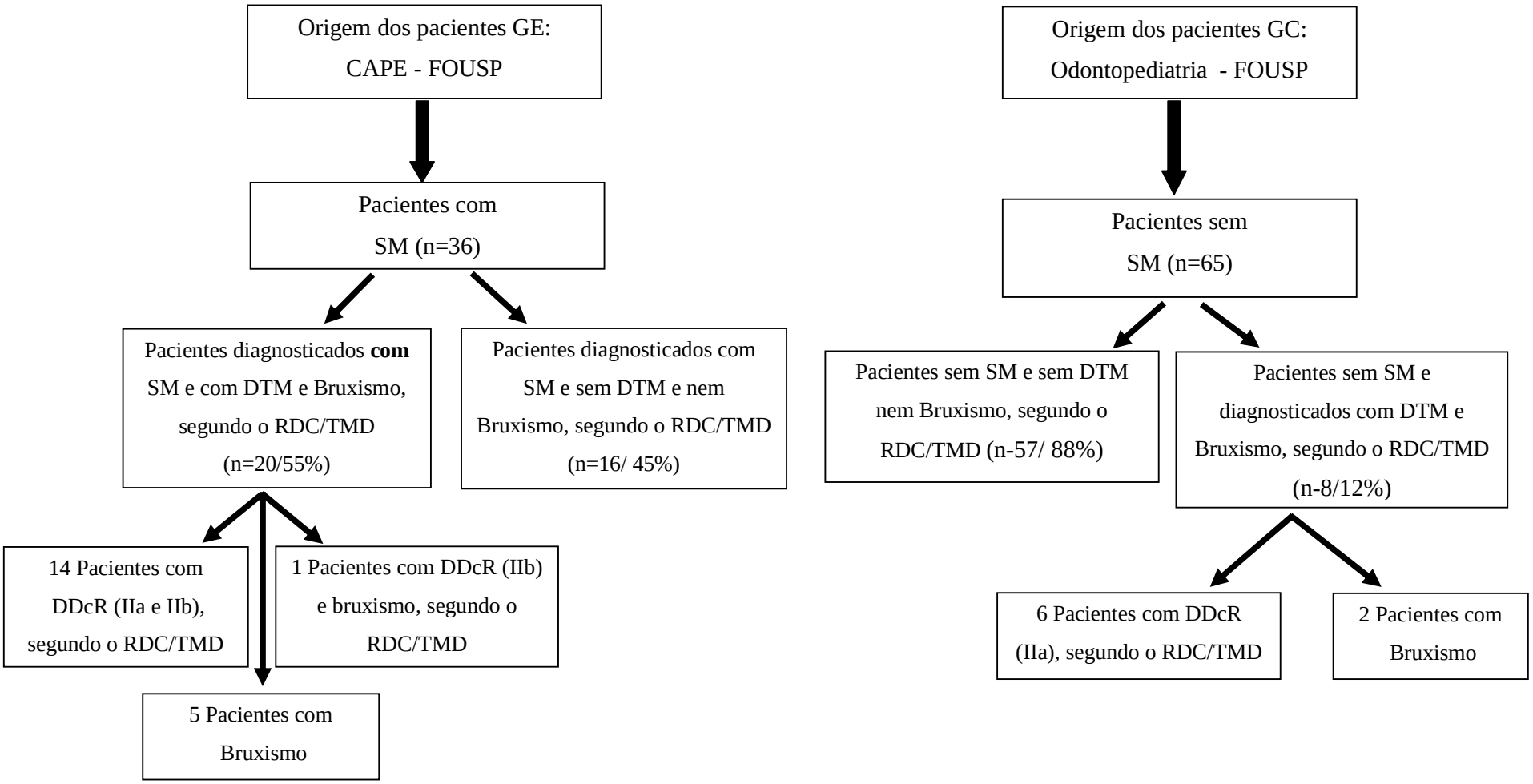

Figura 4.1 - Diagrama do protocolo de pesquisa

Todos os participantes foram voluntários e os exames realizados foram os mesmos para ambos os grupos estudados, definidos segundo os critérios do RDC/TMD eixo I (Dworkin, Leresche, 1992), que busca o diagnóstico clínico das disfunções dos músculos mastigatórios e das articulações temporomandibulares.

Os responsáveis pelos pacientes assinaram o termo de consentimento livre e esclarecido desenvolvido para este estudo (Apêndice B).

4.2.2 Exame clínico

Os pacientes foram examinados sempre pelo mesmo cirurgião dentista. Este examinador sofreu uma calibração intra-examinador para a padronização interna. A calibração do examinador seguiu a orientação proposta no site HTTP://www.rdc-tmdinternational.org/ que oferece um vídeo que demonstra o treinamento prévio para o exame.

Foi preenchida uma ficha padrão (Protocolo de disfunção temporomandibular), incluindo a coleta relacionada à critérios subjetivos (sintomas) e objetivos (sinais) de DTM, além da observação da escala visual analógica de dor (EVA) (Apêndice C) .

O exame clínico incluiu análise da oclusão, medidas da abertura bucal, protrusão e lateralidade que serão detalhados a seguir.

Na análise da oclusão foram observadas o tipo oclusal dentário segundo Angle (Classe I, II e III) e o tipo de mordida (aberta, cruzada, sobremordida, trespasse horizontal).

Foram aferidas as medidas de abertura bucal, utilizando um instrumento de precisão, o paquímetro digital (marca Mitutoyo®, modelo Absolute - Digimatic). A figura 4.2 mostra o uso deste instrumento durante a pesquisa.

Figura 4.2 - Medida de abertura bucal utilizando paquímetro digital.

Em seguida foi realizada a ausculta com estetoscópio Littmann Classic II do fabricante 3M e inspeção da ATM na função.

A palpação muscular e articular da ATM seguiu os critérios propostos pelo RDC-DTM e será descrita a seguir:

A palpação dos músculos e das articulações em relação á sensibilidade requer o pressionamento de locais específicos, usando a ponta ou o aspecto ventral da ponta do dedo indicador ou deste dedo junto com o médio, com uma pressão padronizada de acordo com os seguintes critérios (Dworkin, LeResche, 1992):

A palpação foi realizada com aproximadamente 900 gramas de pressão para os músculos extra-bucais e 450 gramas de pressão para as ATMs e músculos intra-bucais. Os músculos de cada lado da face foram palpados separadamente, usando a mão oposta para estabilizar a cabeça. A mandíbula do paciente ficou em uma posição de repouso, sem que os dentes estivessem se tocando e os músculos em um estado passivo. Quando necessário, para verificar e identificar o local correto de palpação, pediu-se para o paciente contrair levemente a musculatura, apertando ligeiramente os seus dentes e relaxando posteriormente para a execução da palpação. Devido ao fato de que os locais da sensibilidade variam entre os pacientes, até mesmo dentro do mesmo músculo, a área inteira do músculo foi palpada, quando necessário, afim de não fracassar na detecção de áreas sensíveis que pudessem estar presentes. Durante o exame pediu-se ao paciente, quando

necessário, determinar se este sentiu dor ou somente pressão. A figura 4.3 mostra manobra de palpação durante exame da paciente.

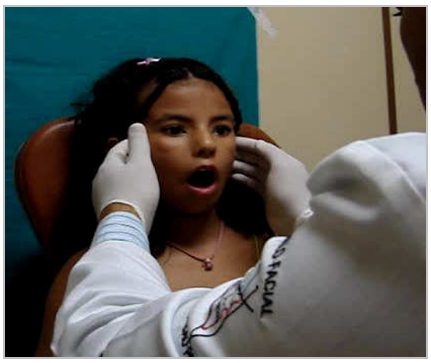

Figura 4.3 - Palpação da ATM.

4.2.3 Análise imaginológica

A realização de tomografia foi feita nos pacientes de ambos os grupos diagnosticados clinicamente como portadores de DTM. Dos 36 pacientes do GE, 20 tinham DTM ou sinal de DTM (bruxismo). Dos 20, em 15 foram realizadas TCs. Dos 65 pacientes do GC, 8 pacientes tinham DTM ou sinal de DTM (bruxismo) e 6 concordaram em realizar as TCs.

Nestes 21 pacientes foram obtidas imagens volumétricas multiplanares e 3D, para investigação da presença de alterações morfológicas da ATM. As TCs foram obtidas no tomógrafo computadorizado de feixe cônico *I-Cat®* (*Imaging Sciences,* Pensylvania, USA). Os parâmetros técnicos do aparelho para o estudo foram 120 kVp, 5 mA, voxel de 0.25 e 40 seg. de aquisição. O campo de visualização empregado (FOV - *field of view*) foi de 6 cm. As imagens foram obtidas em dois momentos diferentes: boca fechada em máxima intercuspidação (MIC) e boca aberta, com a máxima abertura, sem esforço.

Uma vez adquiridas, as imagens foram transferidas para uma estação de trabalho, onde foram efetuadas as reconstruções volumétricas multiplanares e 3D. Os dados brutos (*raw data*) foram salvos e reconstruídos através do programa Xoran Cat, do próprio tomógrafo, para gerar as imagens 3D. Na estação de trabalho, as

imagens foram exportadas em formato DICOM (Digital imaging and communication in Medicine) para posteriormente serem reconstruídas e manipuladas em software específico Dental Slice (Bioparts).

A interpretação das imagens foi efetuada por um único examinador cirurgião-dentista especializado em radiologia. Os dados obtidos foram transcritos para um formulário especialmente desenvolvido para este estudo e depois transferidos para um banco de dados, a fim de serem tabulados e analisados estatisticamente.

4.2.4 Análise estatística

As análises estatísticas foram realizadas utilizando o pacote estatístico SPSS – Statistical Package for Social Sciences (v16.0).

Os achados clínicos e imaginológicos dos dois grupos estudados foram descritos e depois comparados quantitativa e qualitativamente através das seguintes análises:

- Para comparação de variáveis qualitativas, ou seja, freqüências e proporções,foi utilizado o Teste de Qui-Quadrado.

- Para comparação de dados quantitativos foi utilizado o teste *Mann-Whitney,* para dados não paramétricos.

- O valor de significância estatística foi estabelecido em 5%, ou $p<0,05$.

5 RESULTADOS

Dentre os 36 pacientes do GE, 20 (55,5%) pacientes apresentaram disfunção ou algum sinal ou sintoma de DTM. Nenhum destes pacientes havia procurado orientação médica em relação ao problema até o momento do diagnóstico. Dos 20 pacientes, 14 (70%, 14/20) apresentaram deslocamento de disco com redução (DDcR) (grupo IIa e IIb – RDC/TMD), sendo 6 (42,8%) do gênero masculino e 8 (57,1%) do feminino; 5 (25%, 5/20) pacientes apresentaram bruxismo, sendo 2 (40%) do gênero masculino e 3 (60%) do gênero feminino; e 1 (5%, 1/20) paciente do gênero masculino apresentou DDcR (IIb – RDC-TMD) e bruxismo concomitantemente. Ainda dentre os 20 pacientes com DTM, 4 (11,1%) referiram dor espontânea na ATM, sendo que 2 pacientes referiram dor recorrente e 2, dor esporádica. A escala visual analógica (EVA) variou de 2 a 5 nesses pacientes. Nenhum paciente do GE referiu algum tipo de travamento mandibular nem limitação na função mastigatória, mas 15 (75%) pacientes apresentavam estalido na ATM durante a abertura e fechamento da boca e na lateralidade (Figura 4.1 - Diagrama do protocolo de pesquisa).

A abertura bucal dos 36 pacientes do GE variou de 28 milímetros (mm) a 54 mm com uma média de abertura de 38,5±6,7 mm. A média de protrusão mandibular foi de 5,5±2,2 mm com a menor protrusão medida de 2mm e a maior de 10mm. A lateralidade direita da mandíbula teve média de 5,8±2,4 mm, sendo a menor 2mm e a maior 11,5mm. Na análise da lateralidade esquerda a média foi de 5,6±2,3mm variando de 2mm a 12,5mm (Tabela 5.1).

Em relação à dor na palpação da musculatura mastigatória do GE, 6 pacientes (16,6%, 6/36) referiram dor que envolveram os músculos temporal e masseter.

A análise da oclusão segundo Angle foi realizada em 25 pacientes do GE. Um (4%, 1/25) paciente apresentou classe III de Angle, e 24 (96%, 24/25) apresentaram

padrão classe II. Destes, todos com mordida profunda anterior e 3 pacientes apresentaram além da mordida profunda anterior, mordida cruzada posterior.

No GC, dentre os 65 pacientes examinados, 8 (12,3%) pacientes apresentaram DTM ou sinal e sintoma de DTM. Destes, 6 (9%) apresentaram DDcR (grupo IIa – RDC/TMD) e 2 (3%) pacientes apresentaram bruxismo, sendo todos do gênero do feminino (Figura 4.1 - Diagrama do protocolo de pesquisa).

Nenhum paciente do GC referiu dor espontânea na ATM e nenhum apresentou travamento mandibular nem limitação na função mastigatória. Dos 8 pacientes acometidos, 6 apresentaram estalido na ATM durante a abertura e fechamento da boca e na lateralidade.

A abertura bucal dos 65 pacientes do GC mostrou uma média de 52,7±6,5 mm, sendo a menor 37mm e a maior de 72,7mm. A média de protrusão foi de 6,9±1,4 mm com a menor protrusão medida de 3,37mm e a maior de 10,68mm. A lateralidade direita teve média de 7,8±1,5 mm, sendo a menor 3,43mm e a maior 10,67mm. Na análise da lateralidade esquerda a média foi de 7,4±1,2 mm com a menor medida de 3,6mm e a maior de 10,2mm. A tabela 5.1 abaixo correlaciona as variáveis quantitativas nos GE e GC, sendo os valores da média, desvio padrão, mediana, mínimo e máximo medidos em milímetros.

Tabela 5.1- Análise descritiva das variáveis quantitativas, e respectivos valores de p e do teste de Mann Whitney (U). Existe uma diferença estatística entre a média das variáveis: Protrusão, Lateralidade Direita, Lateralidade Esquerda e Abertura Média no GE versus GC (p<0,05) – Resultado a partir do teste de Mann-Whitney

		N	Média	Desvio Padrão	Mediana	Mínimo	Máximo	U	Fisher Exact Test (p)
IDADE	Grupo Controle	65	10,09	3,71	10,00	3,00	18,00	1156,50	0,92
	Grupo de Estudo	36	9,97	4,44	10,00	3,00	18,00		
PROTRUSÃO	Grupo Controle	65	6,90	1,43	7,00	3,37	10,68	732,00	0,002
	Grupo de Estudo	36	5,55	2,28	5,73	2,00	10,00		
LAT DIREITA	Grupo Controle	65	7,81	1,52	7,72	3,43	10,67	594,00	<0,001
	Grupo de Estudo	36	5,80	2,44	6,07	2,00	11,51		
LAT ESQUERDA	Grupo Controle	65	7,41	1,20	7,51	3,60	10,25	555,50	<0,001
	Grupo de Estudo	36	5,60	2,32	5,95	2,00	12,54		
ABERTURA MÉDIA	Grupo Controle	65	52,71	6,58	51,98	37,02	72.79	158,50	<0,001
	Grupo de Estudo	36	38,58	6,71	38,05	25,88	54,00		

Nenhum paciente do GC referiu dor na palpação dos músculos da mastigação. Na avaliação da oclusão, dentre 57 pacientes avaliados, 46 (80,7%) pacientes apresentaram classe I de Angle, 8 (14%) apresentaram classe II e 3 (5,26%) apresentaram padrão classe III. A tabela 5.2 abaixo correlaciona as variáveis qualitativas (achados clínicos) no GE e GC.

Tabela 5.2 - Análise descritiva das variáveis qualitativas e o valor de p correspondente para comparação entre os grupos, através do Teste Exato de Fisher. Foi observada diferença estatística entre Grupo Controle e Grupo de Estudo nas variáveis: Estalido na ATM, Presença de DTM e DDcR (p<0,05)

		SEXO			
		Masculino	Feminino	Total	P
Grupo Controle	N	36	29	65	0,31
	%	55%	45%	100%	
Grupo de Estudo	N	16	20	36	
	%	44%	56%	100%	
		ESTALIDO NA ATM			
		Sim	Não	Total	P
Grupo Controle	N	6	59	65	<0,001
	%	9%	91%	100%	
Grupo de Estudo	N	15	21	36	
	%	42%	58%	100%	
		DOR ESPONTÂNEA			
		Sim	Não	Total	P
Grupo Controle	N	4	61	65	1,00
	%	6%	94%	100%	
Grupo de Estudo	N	2	34	36	
	%	6%	94%	100%	
		PRESENÇA DE DTM			
		Sim	Não	Total	P
Grupo Controle	N	8	57	65	<0.001
	%	12%	88%	100%	
Grupo de Estudo	N	20	16	36	
	%	56%	44%	100%	
		DDcR			
		Sim	Não	Total	P
Grupo Controle	N	6	59	65	0,001
	%	9%	91%	100%	
Grupo de Estudo	N	14	22	36	
	%	39%	61%	100%	
		BRUXISMO			
		Sim	Não	Total	P
Grupo Controle	N	2	63	65	0,09
	%	3%	97%	100%	
Grupo de Estudo	N	5	31	36	
	%	14%	86%	100%	
		DDcR + BRUXISMO			
		Masculino	Feminino	Total	P
Grupo Controle	N	0	65	65	0,36
	%	0%	100%	100%	
Grupo de Estudo	N	1	35	36	
	%	3%	97%	100%	

Os achados tomográficos dos pacientes do GE revelaram graus de degeneração articular que variaram de incipientes a moderados e na maioria dos casos envolvendo ambas as ATMs dos pacientes. Também hipomobilidade ou hipermobilidade parafuncional dos côndilos mandibulares foram observadas.

O achados tomográficos no GC revelaram degeneração articular que variaram de incipiente a moderado bilateralmente em todos os pacientes, 3 pacientes também apresentaram hipermobilidade e um paciente hipomobilidade. As tabelas 5.3 (GE) e 5.4 (GC), abaixo mostram as alterações ósseas e estruturais encontradas nas tomografias dos pacientes.

Tabela 5.3 – Achados tomográficos no GE demonstrando alterações ósseas e estruturais

			PACIENTES GE – N = 15							
			N	**Achados (TCs)**	**N**	**Achados (TCs)**	**N**	**Achados (TCs)**	**N**	**Achados (TCs)**
MIC	**LADO DIREITO (D)**	**CÔNDILOS**	3	Deslocado p/ pólo anterior	12	Normal				
		SUPERFICIES ARTICULARES	15	Aplainamento						
		CORTIFICAÇÃO OSSEA	15	Normal						
		EIXO TERMINAL DE ROTAÇÃO	4	Mesializado	2	Distalizado	9	Centralizado		
		ESPAÇO ARTICULAR ANTERIOR	3	Diminuição	2	Aumentado	10	Normal		
	LADO ESQUERDO (E)	**CÔNDILOS**	5	Deslocado p/ pólo anterior	9	Normal				
		SUPERFICIES ARTICULARES	2	Normal	13	Aplainamento				
		CORTIFICAÇÃO OSSEA	15	Normal						
		EIXO TERMINAL DE ROTAÇÃO	10	Mensializado	2	Centralizado	03	Distalizado		
		ESPAÇO ARTICULAR ANTERIOR	10	Diminuição	2	Normal	3	Aumentado		
ABERTURA MÁXIMA	**LADO) DIREITO (D)**	**CÔNDILOS NO VÉRTEX DA EMINÊNCIA ARTICULAR**	11	Sim	4	Não				
	LADO ESQUERDO (E)	**CÔNDILOS NO VÉRTEX DA EMINÊNCIA ARTICULAR**	03	Sim (Maior ranslação)	1	Ultrapassa	4	Não	7	Sim

Tabela 5.4 - Achados tomográficos no GC demonstrando alterações ósseas e estruturais.

			PACIENTES GC – N = 6							
			N	**Achados (TCs)**	**N**	**Achados (TCs)**	**N**	**Achados (TCs)**	**N**	**Achados (TCs)**
MIC	**LADO DIREITO (D)**	**CÔNDILOS**	4	Deslocado p/ pólo anterior	2	Normal				
		SUPERFICIES ARTICULARES	5	Aplainamento	1	Normal				
		CORTIFICAÇÃO OSSEA	6	Normal						
		EIXO TERMINAL DE ROTAÇÃO	2	Mesializado	1	Distalizado	3	Centralizado		
		ESPAÇO ARTICULAR ANTERIOR	2	Diminuição	3	Aumentado	1	Normal		
	LADO ESQUERDO (E)	**CÔNDILOS**	2	Deslocado p/ pólo anterior	4	Normal				
		SUPERFICIES ARTICULARES	4	Normal	2	Aplainamento				
		CORTIFICAÇÃO OSSEA	6	Normal						
		EIXO TERMINAL DE ROTAÇÃO	1	Mensializado	4	Centralizado	1	Distalizado		
		ESPAÇO ARTICULAR ANTERIOR	2	Diminuição	2	Normal	1	Aumentado		
ABERTURA MÁXIMA	**LADO DIREITO (D)**	**CÔNDILOS NO VÉRTEX DA EMINÊNCIA ARTICULAR**	4	Sim	2	Sim (Maior Translação)				
	LADO ESQUERDO (E)	**CÔNDILOS NO VÉRTEX DA EMINÊNCIA ARTICULAR**	2	Sim (Maior Translação)	1	Ultrapassa	1	Não	2	Sim

As figuras 5.1, 5.2, 5.3, 5.4, 5.5, 5.6 e 5.7 mostram as alterações ósseas e estruturais vistas na TC das ATMs dos pacientes do GE e GC.

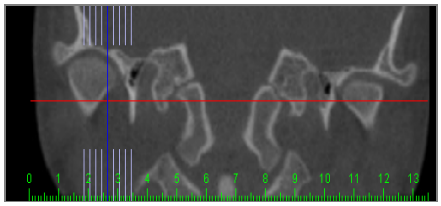

Figura 5.1 - Aplainamento das superfícies articulares do côndilo e assimetria côndilo fossa e cortificação óssea normal.

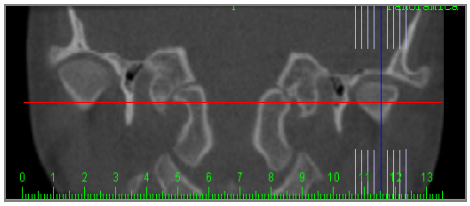

Figura 5.2 - Aplainamento das superfícies articulares do côndilo e assimetria côndilo fossa e cortificação óssea normal.

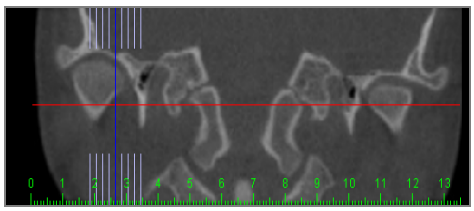

Figura 5.3 - Aplainamento das superfícies articulares do côndilo e assimetria côndilo fossa e cortificação óssea normal.

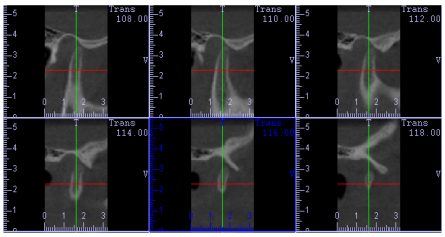

Figura 5.4 – Hipomobilidade condilar na Máxima abertura.

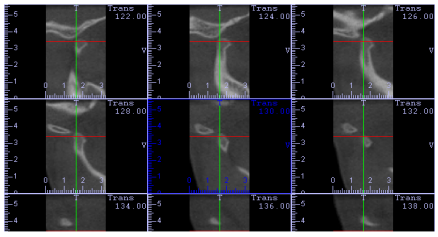

Figura 5.5 – Hipermobilidade condilar na Máxima abertura.

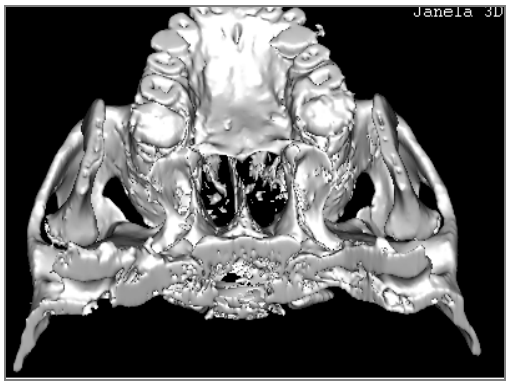

Figura 5.6 – Relação côndilo-fossa e assimetria condilar.

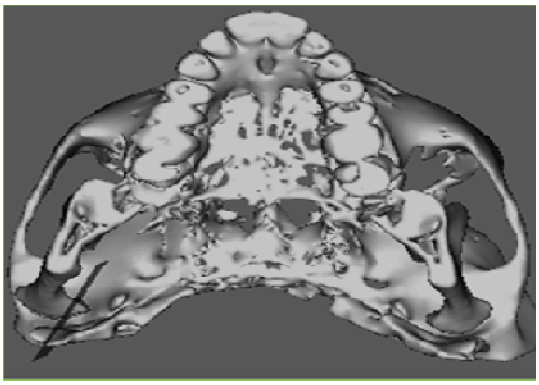

Figura 5.7 – Relação côndilo-fossa e assimetria condilar.

6 DISCUSSÃO

A DTM em crianças é mais rara que em adultos e seu diagnóstico é um desafio ao cirurgião dentista. Em populações pediátricas com síndromes de mal-formações esse desafio pode ser ainda maior, uma vez que sinais e sintomas podem se sobrepor. Nosso estudo foi pioneiro em analisar a DTM em uma casuística representada por pacientes com SM. O grande número de pacientes com SM referidos ao nosso serviço e nosso engajamento em estudos odontológicos e multidisciplinares nos motiva a gerar conhecimentos que tenham impacto na prevenção e tratamento destes pacientes.

O sinais e sintomas da DTM na população pediátrica são na maioria das vezes amenos, mas uma pequena, porém, desafiadora parcela de crianças poderão cursar, com o avançar da idade, com dor, perda de função e até problemas emocionais decorrentes desta doença (MOHLIN et al., 2004).

Nossos resultados mostraram maior incidência de DTM em crianças com SM em relação ao grupo controle, 56% e 12%, respectivamente ($P<0,05$). É bem estabelecido que dentre os fatores etiológicos das DTMs estão incluídas as alterações estruturais, metabólicas e/ou psicológicas que possam vir a afetar o aparelho mastigatório. O papel da maloclusão na etiologia da DTM é controverso, mas alguns autores postulam que a mordida aberta anterior, a discrepância entre relação cêntrica e máxima intercuspidação habitual superior a 2mm, a ausência dentária e a mordida cruzada podem aumentar o risco de desenvolvimento de DTM (McNEILL, 1983). Em nosso estudo, a maioria dos pacientes com SM tinha maloclusão, apresentando microtraumas oclusais com cargas adversas no aparelho estomatognático e discrepância entre a maxila e mandíbula, caracterizada na grande maioria por retrognatia.

Em relação às alterações ósseas e estruturais obtidas a partir da análise das TCs, ambos os grupos demonstraram um padrão de processo degenerativo semelhante na maioria dos dados observados.

Quando analisados os lados direito em MIC nos GE e GC respectivamente, dos 5 quesitos observados (posição do côndilo, superfícies articulares, grau de cortificação óssea, eixo terminal de rotação e espaço articular anterior), vimos que somente nos quesitos posição condilar e espaço articular anterior houve divergência dos resultados, pois enquanto a maioria dos pacientes no GE apresentaram posição normal do côndilo mandibular (12/15) e espaço articular normal (10/15), no GC também a maioria dos pacientes (4/6) apresentaram côndilos com o pólo anterior deslocado para anterior e 3 pacientes com espaço articular aumentado (Tabelas 5.3 e 5.4).

Quando analisado os lados esquerdo em MIC as divergências ocorreram apenas nos quesitos superfícies articulares e eixo de rotação terminal do côndilo mandibular. No GE 13 de 15 pacientes apresentaram aplainamento das superfícies articulares e 10 de 15 com eixo de rotação condilar mesializado, contra 2 de 6 pacientes no GC com superfície articular aplainada e 4 de 6 com eixo de rotação condilar centralizado (Tabelas 5.3 e 5.4).

Na análise tomográfica em abertura bucal máxima, constatamos alterações semelhantes em ambos os grupos estudados, pois na maioria dos pacientes tanto do GE quanto do GC, na avaliação de ambos os lados das ATMs, os côndilos estavam no vértex da iminência articular, em outros casos o côndilo ultrapassava a vertente da eminência anterior levando a hipermobilidades (Tabelas 5.3 e 5.4).

Dos 15 pacientes do GE que tinham DDcR e que foram submetidos à TC, todos exibiram alterações degenerativas na ATM que variaram de discretas à moderadas, semelhantes às alterações encontradas nos 6 pacientes do GC que também realizaram TC. Isto nos sugere que o padrão do processo degenerativo encontrado em pacientes com SM não é diferente do encontrado na população sem a síndrome.

Acreditamos que a retrognatia, desequilíbrio e atrofia da musculatura da mímica facial tenha contribuído para o aumento de ocorrência de DTM nos pacientes com SM. Este desequilíbrio é provocado pela paralisia do VII par, condição básica da síndrome, e do V que leva a enfraquecimento dos músculos da mastigação.

Como conseqüência ocorre limitação da abertura bucal, fato constatado na maioria dos pacientes do GE (média 38,5mm). No GC a média de abertura bucal observada nos pacientes foi bem maior (média 52,7mm).

Segundo Verzijl et al. (2003), além do prejuízo na abertura bucal, o acometimento do V par pode levar ao enfraquecimento dos músculos mastigatórios e consequentemente ao hipo desenvolvimento da mandíbula. Em 25 pacientes do GE encontramos 24 com retrognatia e oclusão classe II de Angle. Segundo Schellhas et al. (1993) crianças retrognatas, apresentam desarranjo interno da ATM mais frequentemente que crianças não retrognatas, na maioria das vezes em estágios avançados da doença.

Dentre todos os pacientes analisados neste estudo, os pacientes do GE apresentaram mais frequentemente os fatores predisponentes e perpetuantes para DTM, dentre estes o tipo de oclusão, trespasse vertical e horizontal de oclusão, limitação excursiva dos movimentos durante a função e discrepância na relação entre a maxila e a mandíbula.

Atualmente é bem aceito que as DTMs sejam condições adquiridas e não congênitas. A fim de comprovar essa hipótese, Paesani et al. (1999) realizaram ressonância nuclear magnética em 30 crianças de 2 meses a 5 anos de idade normorreativas. Os autores não encontraram nenhum caso de deslocamento de disco e concluíram que esta condição, mesmo quando encontrada em crianças, seria adquirida e não congênita. Em nosso estudo o DDcR foi encontrado em 41,6% (15 de 36) pacientes do grupo de estudo, contra apenas 9,2% (6 de 65) dos pacientes do GC. Nossos resultados nos mostraram que não houve diferença no padrão de desgaste articular em ambas as populações acometidas por DTM. Como nosso estudo não foi longitudinal, não podemos afirmar o curso da DTM nos dois grupos de pacientes.

Nenhum trabalho na literatura até então mencionou o risco aumentado de desenvolvimento de DTM em pacientes com SM. A detecção deste risco é de fundamental importância na prevenção e na intervenção precoce da doença. Embora a paralisia facial, com acometimento variável dos músculos mastigatórios,

seja irreversível nos pacientes com a síndrome, muitas das condições que contribuem para o aparecimento da DTM podem ser minorizadas. Por exemplo, o hipodesenvolvimento mandibular pode ser minorizado por meio de ortopedia funcional dos maxilares, em fases de surto de crescimento esquelético e também por técnicas de distração osteogênica. Além disso, conforme preconizaram McNamara (1997), Bodner e Miller (1998) a própria terapia ortodôntica poderá minimizar as possibilidades de desenvolvimento de DTM quando obtém-se equilíbrio oclusal a partir do alinhamento, nivelamento e intercuspidações dentais.

Para diminuir sua morbidade, a DTM precisa ser diagnosticada precocemente, logo após sua instalação. Bodner e Miller (1998) preconizaram dois períodos: de 1 a 5 anos onde há crescimento mandibular associado a crescimento condilar e de 10 a 15 anos em que é preponderante o crescimento mandibular, quando a função muscular tem papel mais importante que o centro de crescimento. Nestas etapas da infância o tratamento é conservador e inclui fisioterapia, terapia oclusal e splints oclusais. O tratamento cirúrgico deve ficar restrito aos casos de anquilose, luxação recidivante do côndilo mandibular e hiperplasia de côndilo. Atualmente os pacientes de nossa amostra com DTM estão sob tratamento conservador, ortodôntico.

7 CONCLUSÕES

- A prevalência de DTM em pacientes com SM é alta, maior que em pacientes sem a síndrome, e o diagnóstico em idade tenra pode representar uma oportunidade de prevenção e tratamento precoce da doença evitando seqüelas futuras. Por esta razão a avaliação da ATM deve ser incluída no exame clínico odontológico rotineiro de pacientes com a SM.

- Pacientes com SM apresentam risco aumentado para desenvolver DTM pois a maioria dos pacientes apresenta características crânio maxilo faciais que podem ser consideradas como fatores predisponentes e perpetuantes para DTM.

- O padrão do processo degenerativo encontrado em pacientes com a SM é semelhante ao encontrado na população sem a síndrome na mesma faixa etária, no entanto esta metodologia não nos permite prever se a DTM cursará da mesma forma nos dois grupos de pacientes com o avançar da idade.

REFERENCIAS[1]

Abramson DL, Cohen MM Jr, Mulliken JB. Mobius syndrome: classification and grading system. Plast Reconstr Surg 1998;102(4):961-7.

Ahlqvist J, Isberg A. Bone demarcation of the temporomandibular joint. Validity of clinical assessment of bone thickness by means of CT. Acta Radiol 1998;39:649-55.

Andrew ET, Joseph GM, Larry SN, Charles HMT. Moebius syndrome: The new finding of hipertrophy of the coronoid Process. J Craniofac Surg. 1999;10(1): 93-6.

Araújo LCA. Estudo das manifestações crânio faciais de pacientes portadores da síndrome de Moebius – Aspectos clínico e terapêuticos [tese]. São Paulo: Universidade de São Paulo, 2005.

Araujo MP, Araujo MP, Araujo AJ. Síndrome de Moebius-Poland: relato de caso. Ver Méd. (São Paulo) 1999mar-abr;78(3):371-7,

Associação Moebius do Brasil. Disponível em http://www.moebius.org.br, acesso em 08 ago. 2009.

Ball, Jr JB, Miller GW, Hepfner ST. Computed tomography of single-channel cochear implants. Am J Neuroradiol. 1986;7:41-7.

Bandim JM, Ventura LO, Miller MT, Almeida HC, Costa AES. Autism and Möbius sequence. An exploratory study of children in northeastern. Arq Neuro-Psiquiatr. 2003;61(2A):181-5.

Banker BQ. Arthrogryposis multiplex congenital: spectrum of pathologic changes. Hum Pathol 1986;17:656-72.

Baraitser M. Genetics of Mobius syndrome. J Med Genet. 1977;14(6):415-7.

Bodner L, MillerVJ. Temporomandibular joint dysfunction in children: evaluation of treatment. In. J Pediatr Otorhinolaryngol. 1998. 44:133-137

[1] De acordo com Estilo Vancouver. Abreviatura de periódicos segundo base de dados MEDLINE.

Boudoux DD, Matos MAG, Gonçalves ED, Rocha M, Ventura LO, Hinrichsen SL. Síndrome de Moebius relacionada à ameaça de abortamento. Rev Bras Oftalmol. 2000 mar; 59(3):173-7.

Campistol J, Molina V, Gonzalez A, Rissech M, Baraibar R, Krauel J. Hypoglosia-hypodactylia. Apropos of a case associated with Moebius'syndrome and temporomandibular ankylosis. Pediatrie. 1980;35(3):257-60.

Capp NJ. Occlusion and splint therapy. Br Dent J. 1999;186:217-22.

Cetin II, Aktas D, tuncbilek E. Ipsilateral foot and contralateral hand anomalies in a patient with Poland-Moebius syndrome. Eur J Med Genet. 2005;48(20):183-7.

Chakeres DW. Clinical significance of partial volume averaging of the temporal bone. Am J Neuroradiol. 1984;5:297-302.

Christiansen EL, Thompson JR, Hasso AN, Hindshaw DB. Correlative thin section temporomandibular joint anatomy and computed tomography. Radiographics. 1986;6:703-23.

Christiansen EL, Thompson JR, Kopp SFO, Hasso AN, Hindshaw DB. Radiographic signs of temporomandibular joint disease: An investigation itilizing x-ray computed tomography. Dentomaxillofac Radiol. 1985;14:83-92.

Criado GR, Aytés AP. Mobius sequence, hypogenitalism, cerebral, and skeletal malformations in two brothers. Am J Med Genet. 1999;86(5):492-6.

Dotti MT, Federic Ao, Palmeri S, Guazzi GC. Congenital oculo-facial paralysis (Moebius syndrome): evidence of dominant inheritance in two families. Acta Neurol. 1989;11:434-8.

Dworkin SF, LeResche L. Research diagnostic criteria for temporomandibular disorders: Review, criteria, examinations and Specifications, critique. J Craniomandib Disord Facial Oral Pain. 1992;6(4):301-55,

Emmanouil-Nikoloussi EN, Kerameos-Foroglou C. Developmental malformations of human tongue and associated syndromes (Review). Bull Group Int Rech Sci Stomatol Odontol. 1992;35(11):5-12.

Federman R, Stoopack JC. Moebius syndrome. J Oral Surg. 1975;33(9):676-8.

Ghabrial R, Versace P, Kourt G, Lipson A, Martin F. Möbius Syndrome: features and etiology. J Pediatr Opththalmol Strabismus. 1998;35:304-11.

Gonzalez CH, Marques-Dias MJ, Kim CA, Sugayama SMM, Da Paz JA, Huson SM, et al. Congenital abnormalities in Brazilian children associated with misoprostol misuse in first trimester of pregnancy. Lancet. 1998; 351:1624-27.

Gorlin RJ, Cohen MM Jr, Lefin LS. Syndromes of the head and neck. 3rd ed. New York: Oxford University Press; 1990. p. 666-74.

Hanssen HJ, Thoroe U. Low power laser biostimulation of chronic orofacial pain. A double blind placebo controlled cross-over study in 40 patients. Pain. 1990;43:169-79.

Hansson L-G, Westesson P-L, Eriksson L. Comparison of tomography and midfield magnetic resonance imaging for osseous changes of the temporomandibular joint. Oral Surg Oral Med Oral Pathol Oral Radiol Endod. 1996;82:698-703.

Henderson JL. The congenital facial diplegia Syndrome: clinical features, pathology and aetiology. A review of sixty-one cases. Brain. 1939;62:381-403.

Horowitz I, Abrahami E, Mintz SS. Demonstration of condylar fractures of the mandible by computed tomography. Oral Surg Oral Med Oral Pathol. 1988;54:263-8.

Hüls A, Walter E, Süb C, Kalender WA, Luckenbach A, Schulte. High-resolution computed tomography of the temporomandibular joint. Electromedia. 1985;53:143-53.

Igarash M, Rose DF, Storgion SA. Moebius syndrome and central respiratory dysfunction. Pediatr Neurol. 1997;16(3):237-40.

International Consortium for RDC/TMD-based research. Disponível em: http://www.rdc-tmdinternational.org.[cited 2009 july 18].

Katzberg RW, Westesson PL, Tallents RH, Drake CM. Anatomic disorders of the TMJ disc in assymptomatic subjects. J.. Oral Maxillofac Surg. 1996;54:147-53.

Kiratli H, Erdener U. Poland-Mobius syndrome: a case report. Jpn J Ophthalmol. 2000;44(6):679-82.

Kumar D. Moebius syndrome. J Med Genet. 1990;27(2):122-6.

Larheim TA, Kolbenstvedt A. High-resolution computed tomography of the osseous temporomandibular joint. Some normal and abnormal appearances. Acta Radiol 1984;25:465-9.

List T, Wahlund K, Wenneberg B, Dworkin SF. TMD in children and adolescents: prevalence of pain, gender differences, and perceived treatment need. J Orofac Pain. 1999;13:9-20.

Louis O, Willnecker J, Soykens S, Vanden Winkel P, Ostaux M. Cortical thickness assessed by peripheral quantitative computed tomography: Accuracy evaluated on radius specimens. Osteoporosis Int. 1995;5:446-9.

Magalhães MHCG, Araújo LCA, Chiaradia CC, Fraige A, Zamunaro MT, Mantesso, A. Early dental management of patients with Mobius syndrome. Oral Diseases. 2006; (12):533-36.

Magnusson A. Object size determination at computed tomography. Ups J Med Sci 1987;92:277-86.

Magnusson T, Carlsson GE. Occlusal adjustments in patients with residual or recurrent signs of mandibular dysfunction. J Prosthet Dent. 1983;49:706-10.

McNamara JA Jr.Orthodontic treatment and temporomandibular disorders. Oral Surg Oral Med Oral Pathol Oral Radiol Endod. 1997;83:107-17.

McNeill C. Craniomandibular disorders: The state of the art. Part II: accepted diagnostic and treatment modalities. J Prosthet Dent. 1983;49:393-97.

McNeill C. History and evolution of TMD concepts. Oral Surg Oral Med Oral Pathol Oral Radiol Endod. 1997;83:51-60.

Mohl ND, Ohrbach R. The dilemma of scientific knowledge versus clinical management of Temporomandibular disorders. J Prosthet Dent. 1992;67:113-20

Mohlin BO, Derweduwen K, Pilley R, Kingdon A, Shaw WC, Kenealy P. Malocclusion and temporomandibular disorder: a comparison of adolescents with moderate to severe dysfunction with those without signs and symptoms of temporomandibular disorder and their further development to 30 years of age, Angle Orthod. 2004;74(3):310-27.

Moreira ATR, Teixeira S, Ruthes HI, Miranda AB, Guerra DR. Síndrome de Moebius associada a artrogripose: relato de caso e revisão da literatura. Arq Bras Oftalmol. 2001;64:576-9.

Ochoa-Urdangarín LA, O-Ramos R, Garrido-Pérez R, Rodríguez-Castellanos N, Triana-Pérez L, González-González M, Morillas-Pérez A, Ochoa-Varela SM. Síndrome de Möbius-Poland. Rev Neurol. 2002;34(10):999-1000.

Okeson JP. – Tratamento das desordens temporomandibulares e oclusão. 4ª ed.São Paulo, Artes Médicas, 2000. 500p.

Paesani D, Salas E, Martinez A, Isberg A. Prevalence of temporomandibular joint disk displacement in infants and young children.Oral Surg Oral Med Oral Pathol Oral Radiol Endod. 1999;87(1):15-9.

Paez JH, Tuulonen A. R, Yarom R, Arad I, Zelikovitch A, Bebezra D. Ocular findings in arthrogryposis multiplex congenita. J Pediatr Ophthalmol Strabismus 1982;19:75-9.

Passero PL, Wyman BS, Bell JW, Hirschey AS, Schlosser WS. Temporomandibular joint dysfunction syndrome: a clinical report. Phys Ther. 1985;65:34-8.

Prieto Díaz J, Souza Dias C. Estrabismo. Síndromes Oculomotoras Especiais. 2a ed. São Paulo: Roca. 1986;371-7.

Puvabanditsin S, Garrow E, Augustin G, Titapiwatanakul R, Kuniyoshi KM. Poland-Mobius syndrome and cocaine abuse: a relook at vascular etiology. Pediatr Neurol. 2005;32(4):285-7.

Reed H, Grant W. Möbius Syndrome. Br J Ophthalmol. 1957;41:731-40.

Richards RN. The Mobius syndrome. J Bone Joint Surg Am. 1953;35-A(2):437-44.

Rizos M, Negrón RJ, Serman N. Möbius syndrome with dental involvement: a case report and literature review. Cleft Palate Craniofac J. 1998;35(3):262-8.

Rocabado SM. Physical therapy for the postsurgical TMJ patient. J. craniomandib. Disod. 1989;3:75-82.

Rojas-Martinez A, Garcia-Cruz D, Rodriguez Garcia A, Sanchez-Corona J, Rivas F. Poland-Moebius syndrome in a boy and Poland syndrome in his mother. Clin Genet. 1991;40(3):225-8.

Scarpelli AC,Vertchenko TB, Resende VL, Castilho LS, Paiva SM, Pordeus IA, Mobius syndrome: a case witth oral involvement. Cleft Palate Craniofac J. 2008;45(3):319-24.

Schellhas PK, Pollei SR, Wilkes CH. Pediatric internal derangements of the temporomandibular joint: Effect on facial development. Am J Orthod Dentofac Orthop, 1993;104:51-9.

Seligman DA, Pullinger AG. – The role of functional occlusal relationships in temporomandibular disorders: a review. J Orafac Pain. 1991;5:96-106.

Serpa Pinto MVX, Magalhães MHCG, Nunes FD. Moebius syndrome with oral involvement. Int J Paediatr Dent. 2002; (12):446-49.

Strömland K, Sjögreen L, Miller M, Gillberg C, Wentz E, Johansson et al. Möbius sequence – a Swedish multidiscipline study. Eur J of Paed Neurol. 2002;6:35-45.

Sugarman GI, Stark HH. Mobius syndrome with Poland`s anomaly. J Med Genet. 1973;10:192-6.

Taylor D, Gregson R. Möbius syndrome. In: Good W, Hoyt C, editors. Strabismus management. Massachutess: Butterworth-Heinemann; 1996. p. 77-83.

Vanderas AP, Papagiannoulis L. Multifactorial analysis of the aetiology of craniomandibular dysfunction in children. Int J Pediatr Dent. 2002;12(5):336-46.

Verzijl HT, van der Zwaag B, Cruysberg JR, Padberg GW. Mobius syndrome redefined: a syndrome of rhombencephalic maldevelopment. Neurology. 2003;61:327–33.

Voirin J, Laloum D, Bonté J-B, Eckart P, Quedru-Aboane J, Valdazo A. Syndrome de Moebius avec pharyngo-laryngée chez une premature. Difficultés du diagnostic et de la prise en charge néonatale. Arch Fr Pediatr. 1991;48:35-7.

Volpe J. Neurology of the newborn. 3.ed. Philadelphia: Saunders. 1995. p. 43-92.

Zeitler D. Nonsurgical and conservative surgical treatment of temporomandibular disorders. Selected readings in oral and maxillofacial surgery. 1995;3:1-16.

ANEXO A – Parecer do Comitê Ética em Pesquisa.

Universidade de São Paulo
Faculdade de Odontologia
Comitê de Ética em Pesquisa

PARECER DE APROVAÇÃO
FR - 226784
205/2008

Com base em parecer de relator, o Comitê de Ética em Pesquisa APROVOU o protocolo de pesquisa "**Estudo investigativo de disfunções temporomandibulares (DTMs) em pacientes com síndrome de Moebius – análise clínica, imaginológica e eletromiográfica**", de responsabilidade do(a) Pesquisador(a) Valtuir Barbosa Felix, sob orientação do(a) Prof(a). Dr(a). Marina Helena Cury G. Magalhães.

Tendo em vista a legislação vigente, devem ser encaminhados a este Comitê relatórios anuais referentes ao andamento da pesquisa e ao término cópia do trabalho em "cd". Qualquer emenda do projeto original deve ser apresentada a este CEP para apreciação, de forma clara e sucinta, identificando a parte do protocolo a ser modificada e suas justificativas.

São Paulo, 11 de dezembro de 2008.

Prof. Dr. João Gualberto de Carvalho Luz
Coordenador do CEP-FOUSP

Av. Prof. Lineu Prestes, 2227 - Cidade Universitária "Armando de Salles Oliveira"
São Paulo - SP - CEP 05508-900 –Telef./FAX (0XX11) 3091-7887

APÊNDICE B – Termo de Consentimento Livre e Esclarecido

TERMO DE CONSENTIMENTO LIVRE E ESCLARECIDO

Você está sendo convidado a participar de uma pesquisa intitulada **"**Estudo Investigativo de Disfunções Temporomandibulares (DTMs) em Pacientes Portadores da Síndrome de Moebius – Aspectos Clínicos e Imagenológicos."

A disfunção temporomandibular é um problema que acomete a articulação temporomandibular (ATM). Esta articulação está na região próximo do ouvido e permite a abertura da boca. Os problemas nesta articulação podem causar dores durante a mastigação, na fala e inclusive durante o sono.

Alguns poucos trabalhos tem mostrado que pacientes com síndrome de Moébius apresentam problemas na ATM. Mas não existem pesquisas extensas sobre este assunto.

A principal forma de diagnosticar as disfunções de ATM é o exame clínico, e os exames de imagem. Dentre os exames de imagem podem ser usadas as radiografias convencionais, a tomografia computadorizada e a ressonância nuclear magnética. Nessa pesquisa usaremos como exames de imagem a tomografia computadorizada (TC) e a ressonância nuclear magnética (RNM). O uso de radiografias convencionais exigiria várias tomadas radiográficas o que acabaria por expor o participante desta pesquisa (sujeito) a uma quantidade de radiação bem maior quando comparada com a tomografia computadorizada. Já a RNM não possui radiação e nem traz nenhum problema ao organismo humano. Os exames de imagem serão realizados em clínicas de radiologia no Hospital Tatuapé (Dr.) de São Paulo, por radiologistas médicos.

O paciente que participar da pesquisa (sujeito da pesquisa) terá acesso a informações sobre os riscos e benefícios da pesquisa sempre que quiser e quando diagnosticada a disfunção na articulação terá na estrutura do CAPE (Centro de Atendimento à Pacientes Especiais da USP) o tratamento e acompanhamento independente do diagnóstico apresentado. Também terá liberdade de retirar seu consentimento e sair da pesquisa, sem nenhum prejuízo para a continuidade de sua assistência, sigilo e privacidade.

Os pesquisadores deste projeto são Valtuir Barbosa Felix, Cirurgião Dentista, CROSP 60723, pós-graduando da Disciplina de Patologia da Faculdade de Odontologia da Universidade de São Paulo e Marina H. C. G. Magalhães (orientadora), Profa da Disc de Patologia Bucal da FOUSP e coordenadora do CAPE. Os telefones para contato são (11) 96006349, (11) 3091-7234, (11) 3091-7859.

Eu,_____ RG_____,

Declaro que fui bem esclarecido e entendi o que me foi explicado pelo pesquisador, e concordo em participar da pesquisa.

São Paulo,_____ de _____ de 200_

_____ _____

Valtuir Barbosa Felix Assinatura do Paciente

APÊNDICE C – Ficha Padrão (Protocolo de Disfunção Temporomandibular)

PROTOCOLO DISFUNÇÃO DE ATM

1. NOME:_____IDADE:_____
2. ENDEREÇO:_____CEP:_____
BAIRRO:_____CIDADE:_____UF:____
3. SEXO: ( ) M ( ) F
4. DATA DE NASCIMENTO____/____/_____
5. REGISTRO NO CAPE Nº:_____
6. DATA:_____
7. QUEIXA E DURAÇÃO:_____
_____
_____

8. HISTÓRIA DA DOENÇA ATUAL:_____
_____
_____

CARACTERIZAÇÃO DA DOR (SE PRESENTE) E FUNÇÃO ARTICULAR

1. SUA DOR É:
( ) SEM DOR (0)
( ) PERSISTENTE (1)
( ) RECORRENTE (2)
( ) SOMENTE OCORREU UMA VEZ (3)

2. VOCÊ JÁ PROCUROU ALGUM PROFISSIONAL DA SAÚDE, DENTISTA, MÉDICO, FISIOTERAPÊUTA OU FONOAUDIÓLOGO POR CAUSA DA SUA DOR?

( ) NÃO (0)
( ) SIM, NOS ÚLTIMOS 06 MESES (1)
( ) SIM, HÁ MAIS DE 06 MESES (2)

3. QUAL A NOTA QUE VOCÊ ATRIBUI A SUA DOR FACIAL NUMA ESCALA DE 0 A 10 NO MOMENTO PRESENTE?

ESCALA VISUAL ANALÓGICA DE DOR

0 1 2 3 4 5 6 7 8 9 10

( ) SEM DOR (ESCALA 0) (0)
( ) DOR LEVE (ESCALA DE 1 – 3) (1)
( ) DOR MODERADA (ESCALA DE 4 – 5) (2)
( ) DOR INTENSA (ESCALA DE 6 – 8) (3)
( ) DOR INSUPORTÁVEL (ESCALA DE 9 – 10) (4)

4. ALGUMA VEZ SUA MANDÍBULA TRAVOU E FICOU RÍGIDA, IMPEDIDA DE ABRIR OU FECHAR TOTALMENTE A BOCA?

( ) SIM (1) ( ) NÃO (0)

5. ESTA LIMITAÇÃO DE ABERTURA DE BOCA INTERFERIU COM A SUA CAPACIDADE DE COMER?

( ) SIM (1) ( ) NÃO (0)

6. A SUA MANDÍBULA ESTALA QUANDO VOCÊ ABRE OU FECHA A BOCA DURANTE A FALA OU MASTIGAÇÃO?

( ) SIM (1) ( ) NÃO (0)

7. ALGUÉM LHE FALOU OU VOCÊ SABE QUE RANGE OS DENTES OU APERTA A MANDÍBULA (DENTES) ENQUANTO DORME A NOITE ?

( ) SIM (1) ( ) NÃO (0)

8. DURANTE O DIA VOCÊ RANGE OS DENTES OU APERTA A MANDÍBULA (DENTES)?

( ) SIM (1) ( ) NÃO (0)

9. QUANDO VOCÊ ACORDA DE MANHÃ, A SUA MANDÍBULA DOI OU PARECE ESTAR RÍGIDA?

( ) SIM (1) ( ) NÃO (0)

10. VOCÊ TEM ZUMBIDO OU ESCUTA ZUMBIDO NOS OUVIDOS?

( ) SIM (1) ( ) NÃO (0)

11. VOCÊ TEM ARTRITE REUMATÓIDE, LUPOS OU OUTRA DOENÇA ARTICULAR SISTÊMICA DIAGNOSTICADA?

( ) SIM (1) ( ) NÃO (0)
QUAL?_____

12. VOCÊ SABE DE ALGUÉM EM SUA FAMÍLIA QUE TEVE ALGUMA DESSAS DOENÇAS?

( ) SIM (1) ( ) NÃO (0)
QUAL DOENÇA E QUEM NA FAMILIA?_____

13. VOCÊ TEM OU TEVE OUTRA ARTICULAÇÃO INCHADA OU DOLORIDA?

( ) SIM (1) ( ) NÃO (0)

14. VOCÊ TEVE UMA LESÃO (TRAUMA) RECENTE NA SUA FACE OU MANDÍBULA?

( ) SIM (1) ( ) NÃO (0)

15. VOCÊ TINHA DOR NA MESMA REGIÃO ANTES DA LESÃO?

( ) SIM (1) ( ) NÃO (0)

16. DOR MUSCULAR COM PALPAÇÃO EXTRA-ORAL?

A. TEMPORAL FEIXE POSTERIOR	( ) SIM (1)	( ) NÃO (0)
B. TEMPORAL FEIXE MÉDIO	( ) SIM (1)	( ) NÃO (0)
C. TEMPORAL FEIXE ANTERIOR	( ) SIM (1)	( ) NÃO (0)
D. MASSÉTER ORIGEM	( ) SIM (1)	( ) NÃO (0)
E. MASSÉTER CORPO	( ) SIM (1)	( ) NÃO (0)
F. MASSÉTER INSERÇÃO	( ) SIM (1)	( ) NÃO (0)
G. REGIÃO MANDIBULAR POSTERIOR	( ) SIM (1)	( ) NÃO (0)
H. REGIÃO SUBMANDIBULAR	( ) SIM (1)	( ) NÃO (0)

17. SITUAÇÃO DENTÁRIA?

TIPO DE OCLUSÃO
CLASSE **I** ( ) ( ) SIM (1) ( ) NÃO (0)
CLASSE **II** ( ) ( ) SIM (1) ( ) NÃO (0)
CLASSE **III** ( ) ( ) SIM (1) ( ) NÃO (0)

18. INTERFERÊNCIAS OCLUSAIS:
BALANCEIO ( ) SIM (1) ( ) NÃO (0)
PROTRUSÃO ( ) SIM (1) ( ) NÃO (0)

19. EXAME CLÍNICO PARA RUIDOS, MOVIMENTAÇÃO E DOR DA ATM (MEDIDAS EM MILÍMETROS):

MOVIMENTOS MANDIBULARES (mm).

VALORES DE REFERÊNCIA EM PARENTESES.

	VALOR	REFERÊNCIA
ABERTURA MÁXIMA (INCISIVO A INCISIVO)	( )	(40-60mm)
DESVIO LATERAL EM ABERTURA MÁXIMA	( )	(≤ 2mm)
PROTRUSÃO	( )	(≥ 7mm)
LATERALIDADE DIREITA	( )	(≥ 7mm)
LATERALIDADE ESQUERDA	( )	(≥ 7mm)

RESTRIÇÃO DE ABERTURA BUCAL ( ) SIM (1) ( ) NÃO (0)
DOR DURANTE ABERTURA ( ) SIM (1) ( ) NÃO (0)
DOR A PROTRUSÃO ( ) SIM (1) ( ) NÃO (0)
DOR A LATERALIDADE DIREITA ( ) SIM (1) ( ) NÃO (0)
DOR A LATERALIDADE ESQUERDA ( ) SIM (1) ( ) NÃO (0)

TRAVAMENTO EM ABERTURA BUCAL DIREITA OU ESQUERDA:
( ) SIM (1) ( ) NÃO (0)

TRAVAMENTO EM FECHAMENTO S/ TRANSLAÇÃO DO CÔNDILO:
( ) SIM (1) ( ) NÃO (0)

RIGIDEZ À MANIPULAÇÃO DA MANDÍBULA ( ) SIM (1) ( ) NÃO (0)

22.RUÍDOS DA ATM (RA) – VERIFICAR NÃO MAIS DO QUE DUAS VEZES CADA LADO.

CLIQUE RECÍPROCO ( ) SIM (1) ( ) NÃO (0)

CLIQUE REPRODUZÍVEL EM ABERTURA ( ) SIM (1) ( ) NÃO (0)

CLIQUE REPRODUZÍVEL SOMENTE EM LATERALIDADE: ( ) SIM (1) ( ) NÃO (0)

CLIQUE REPRODUZÍVEL EM FECHAMENTO: ( ) SIM (1) ( ) NÃO (0)

20. PALPAÇÃO DA ATM

DOR LATERALMENTE A CÁPSULA ( ) SIM (1) ( ) NÃO (0)
DOR POSTERIORMENTE A CÁPSULA ( ) SIM (1) ( ) NÃO (0)
DOR SUPERIORMENTE A CÁPSULA ( ) SIM (1) ( ) NÃO (0)

21. EXAME COMPLEMENTAR:

TOMOGRAFIA COMPUTADORIZADA (TC)

LAUDOTC:_____
_____
_____
_____
_____
_____

22. DIAGNÓSTICO:

A. CONTUSÃO ( ) SIM (1) ( ) NÃO (0)

B. DOR MIOFASCIAL ( ) SIM (1) ( ) NÃO (0)

C. DESLOCAMENTO DO DISCO ARTICULAR:

COM REDUÇÃO ( ) SIM (1) ( ) NÃO (0)
SEM REDUÇÃO ( ) SIM (1) ( ) NÃO (0)

D. OUTRAS CONDIÇÕES ARTICULARES:

ARTRALGIA ( ) SIM (1) ( ) NÃO (0)
OSTEOARTRITE ( ) SIM (1) ( ) NÃO (0)
OSTEOARTROSE ( ) SIM (1) ( ) NÃO (0)
BRUXISMO ( ) SIM (1) ( ) NÃO (0)