BRUNO TAVARES SEDASSARI

Expressão de fatores de transcrição relacionados à pluripotência de células-tronco na progressão do carcinoma ex-adenoma pleomórfico

São Paulo

2016

BRUNO TAVARES SEDASSARI

Expressão de fatores de transcrição relacionados à pluripotência de células-tronco na progressão do carcinoma ex-adenoma pleomórfico

Versão Corrigida

Tese apresentada à Faculdade de Odontologia da Universidade de São Paulo para obter o título de Doutor pelo Programa de Pós-Graduação em Odontologia.

Área de Concentração: Patologia e Estomatologia Básica e Aplicada

Orientador: Profa. Dra. Suzana Cantanhede Orsini Machado de Sousa

São Paulo

2016

Autorizo a reprodução e divulgação total ou parcial deste trabalho, por qualquer meio convencional ou eletrônico, para fins de estudo e pesquisa, desde que citada a fonte.

Catalogação da Publicação
Serviço de Documentação Odontológica
Faculdade de Odontologia da Universidade de São Paulo

Sedassari, Bruno Tavares.
Expressão de fatores de transcrição relacionados à pluripotência de células-tronco na progressão do carcinoma ex-adenoma pleomórfico / Bruno Tavares Sedassari ; orientador Suzana Cantanhede Orsini Machado de Sousa. -- São Paulo, 2016.

72 p. : fig., tab.; 30 cm.

Tese (Doutorado) -- Programa de Pós-Graduação em Odontologia. -- Faculdade de Odontologia da Universidade de São Paulo.

Versão corrigida.

1. Adenoma pleomórfico. 2. Carcinoma. 3. Células-tronco. 4. Imunohistoquímica. I. Sousa, Suzana Cantanhede Orsini Machado de. II. Título.

Sedassari BT. Expressão de fatores de transcrição relacionados à pluripotência de células-tronco na progressão do carcinoma ex-adenoma pleomórfico. Tese apresentada à Faculdade de Odontologia da Universidade de São Paulo para obtenção do título de Doutor em Odontologia.

Aprovado em: / /2016

Banca Examinadora

Prof(a). Dr(a)._____

Instituição: _____Julgamento: _____

Prof(a). Dr(a)._____

Instituição: _____Julgamento: _____

Prof(a). Dr(a)._____

Instituição: _____Julgamento: _____

Prof(a). Dr(a)._____

Instituição: _____Julgamento: _____

Prof(a). Dr(a)._____

Instituição: _____Julgamento: _____

Dedico este trabalho à minha mãe **Regina**, aos meus irmãos **Maurício** e **Renato**, à **Pitty** e aos familiares e amigos. O apoio incondicional de todos vocês foi imprescindível para que eu chegasse até aqui. É muito bom saber que não caminhei (e não caminho) sozinho.

AGRADECIMENTO ESPECIAL

À minha orientadora, **Profa. Dra. Suzana Cantanhede Orsini Machado de Sousa**. Agredeço por ter me acolhido quando decidi seguir pelo caminho da carreira acadêmica, me dando a grande oportunidade de fazer o doutorado sob sua orientação. Obrigado pela confiança em mim depositada e por compartilhar sempre com muita humildade seu enorme conhecimento. Sem dúvidas trabalhar com você fez com que tudo fosse muito mais fácil do que realmente é. Você é com certeza fonte de inspiração profissional e pessoal para todos aqueles que têm a oportunidade de desfrutar de sua convivência. Palavra alguma é capaz de expressar o quanto sou agradecido.

AGRADECIMENTOS

Agradeço,

Ao **prof. Dr. Decio dos Santos Pinto Junior**, por me mostrar que tranquilidade, bom humor e competência podem (e devem) andar juntos para que o sucesso profissional seja alcançado. Todas as vezes que sentamos juntos ao microscópio foi um momento de grande aprendizado;

À **profa. Dra. Marina Helena Cury Gallottini**, que é para mim um grande exemplo de dedicação, liderança e competência. A paixão com que conduz suas atividades é motivadora;

Ao **prof. Dr. Fábio Daumas Nunes**, um exemplo de pesquisador que teve papel determinante na concepção deste trabalho. Obrigado pelos conhecimentos transmitidos e pela grande oportunidade de trabalhar com você;

À **profa. Dra. Marilia Trierveiler Martins**, um exemplo de professora que quero seguir, cuja postura e didática em sala de aula são admiráveis;

À **profa. Dra. Karem Lopez Ortega**, sempre muito bem-humorada e disposta a compartilhar o muito que sabe;

À **profa. Dra. Andrea Mantesso**, com quem a convivência sempre foi muito agradável;

À **profa. Dra. Albina Altemani**, responsável pelo setor de Patologia Cirúrgica de Cabeça e Pescoço e Otorrinolaringológica do Hospital de Clínicas da UNICAMP, com quem tive a enorme oportunidade de fazer estágio. Aprender Patologia com a senhora é um grande privilégio. Obrigado pelos conhecimentos compartilhados, pelas colaborações (inclusive no presente trabalho) e por ser sempre muito solícita. Espero que possamos continuar trabalhando juntos;

Ao **prof. Dr. Venâncio Avancini Ferreira Alves**, Diretor da Divisão de Anatomia Patológica do Insituto Central do Hospital das Clínicas da Faculdade de Medicina da USP e do Instituto do Câncer do Estado de São Paulo. Obrigado por ter sido sempre muito atencioso e disposto em colaborar com o presente trabalho;

Às ex-funcionárias da secretaria **Zilda**, **Néia** e **Nair**. Também aos atuais secretários **Vinicius** e **Fátima** e aos funcionários do laboratório **Juvani**, **Elisa** e **Adriana**. Muito obrigado pela disposição em ajudar, esclarecer e resolver qualquer questão;

À **Maria Fernanda Setúbal Destro Rodrigues**. Você participou ativamente de todas as etapas deste trabalho, que só existe graças à sua colaboração. Obrigado por sempre me ajudar, mesmo com seu pouco tempo, e pela parceria de trabalho, sempre muito produtiva. Não existem paravras que expressem o tamanho da minha gratidão;

À minha grande amiga **Nelise Lascane**, ou simplesmente "Ne". A sua amizade foi um dos grandes presentes que a Patologia me deu. Obrigado por compartilhar comigo momentos bons e ruins sempre com uma palavra de apoio e por me incentivar. Você me entende como poucos: sabe quando gosto e quando não gosto de alguma coisa (o bom é que nosso índice de concordância é bastante alto!). Além disso, me respeita muito. Alías, acredito que nossa amizade tenha sido consolidada com base no respeito. É muito bom ter você como amiga dentro e fora do Departamento;

À minha querida amiga **Fernanda Pigatti** (Fer). Durante a pós-graduação passamos por muitos momentos bons e inesquecíveis. Rimos, rimos muito! Nos aproximamos na adversidade e talvez isso tenha contrubído para o tamanho que nossa amizade tem. Obrigado por tudo;

À minha amiga **Carolina Mussi** (Carol). Obrigado pelas risadas, pelas trocas de experiências e por ensinar a todos como é possível compreender e saber conviver com as diferenças. Você deixa todos confortáveis para ser o que são, sem julgamentos;

À minha amiga **Priscila Tobouti** (Pri). Você foi a primeira pessoa que tive contato quando ingressei na pós-graduação e, desde o primeiro momento, me ensinou que o Doutorado vai muito além da tese;

Às queridas **Fabiana Mesquita** (Fabi), **Stephanie Viveiros** (Ste) e **Letícia Drumond** (Lê). Meninas, vocês foram verdadeiros alicerces quando houve a "diáspora" e todos aqueles

que eram mais próximos de mim defenderam e voltaram para suas respectivas cidades. Obrigado por me ouvirem e aconselharem, pelo companherismo e apoio incondicional. Vocês foram grandes incentivadoras para que eu chegasse até aqui;

Aos demais colegas da Pós-Graduação pela convivência e troca de experiências;

À **Gabriela König Gzvitauski** e **Joice Oliveira**, que estão comigo desde a faculdade. Vocês sempre torceram muito por mim e todas as vezes que estamos juntos é como na época da graduação: apenas momentos felizes e nem parece que seguimos caminhos tão distintos. Obrigado pelo apoio e cumplicidade;

Às irmãs que a vida me deu: **Clara Maria**, **Giulia Tomaselli**, **Haila Lucena** e **Maíra Martins**, que acompanharam minha jornada na Patologia desde o começo. Temos incontáveis histórias juntos: rimos (muito), choramos e enfrentamos a distância que em alguns momentos a vida nos impôs. Apesar de termos seguido caminhos diferentes, nossa amizade sobrevive e sempre fica mais forte. Nos entendemos apenas com o olhar... ou com beliscões e cutucadas discretas! Obrigado pelo apoio, por participarem diariamente e ativamente da minha vida e por dividirem comigo os momentos bons e ruins. Vocês são verdadeiros presentes!

“Feliz aquele que transfere o que sabe e aprende o que ensina.”

Cora Coralina

RESUMO

Sedassari BT. Expressão de fatores de transcrição relacionados à pluripotência de células-tronco na progressão do carcinoma ex-adenoma pleomórfico [tese]. São Paulo: Universidade de São Paulo, Faculdade de Odontologia; 2016. Versão Corrigida.

O adenoma pleomórfico (AP) é a neoplasia mais frequente das glândulas salivares e a sua transformação maligna em um carcinoma ex-adenoma pleomórfico (CXAP) é um evento incomum que ocorre em menos de 10% dos casos. O CXAP é tipicamente uma neoplasia infiltrativa, de alto grau e associada com metástase linfonodal no momento do diagnóstico. Acredita-se que a patogênese do CXAP tenha como base o acúmulo de alterações genéticas em APs de longa duração. Evidências recentes têm demonstrado que neoplasias podem conter subpopulações de células raras, com capacidade de auto-renovação e potencial proliferativo indefinido, as chamadas células-tronco neoplásicas (CTN). As CTN parecem estar envolvidas nos processos de iniciação e progressão neoplásicas, assim como metástases e resistência terapêutica. O objetivo deste trabalho foi avaliar a expressão imuno-histoquímica, tanto nas áreas benignas quanto nas malignas, dos fatores de transcrição relacionados à pluripotência de células-tronco Bmi-1, SOX2 e Nanog em CXAPs em fases precoces (7 intracapsulares e 3 minimamente invasivos) e avançada (14 francamente invasivos) de progressão histológica. A análise dos resultados de imuno-histoquímica foi realizada de maneira semi-quantitativa de acordo com o escore 0 (ausência de células positivas), 1 (<30% de células positivas), 2 (30-60% de células positivas e 3 (>60% de células positivas). Correlacionou-se, ainda, esses resultados com parâmetros anatomopatológicos de agressividade neoplásica através do teste Exato de Fisher. A parótida foi a glândula mais acometida em ambos os grupos (62,5%), e homens e mulheres foram igualmente acometidos. A média de idade foi 61,1 anos. No grupo de CXAPs precoces, Bmi-1 foi expresso no componente carcinomatoso de todos os casos e em escassas células das áreas benignas de 1 caso. O fator SOX2 foi expresso pelas células carcinomatosas em 90% desses casos e em escassas células do AP residual de 1 caso. Já Nanog foi expresso apenas no componente maligno de 60% dos casos. Por outro lado, Bmi-1 foi expresso nas áreas malignas de 71,4% dos CXAPs avançados e em ocasionais células da área benigna de 1 caso. O AP residual de nenhum caso desse grupo foi positivo para SOX2 e Nanog, que foram expressos pelas áreas malignas em 92,8% e 35,7% dos casos, respectivamente. Assim, notou-se queda na expressão de Bmi-1 e Nanog na progressão do

CXAP. Ainda, a expressão de SOX2 parece correlacionar-se com necrose neoplásica (p=0,06) e metástase linfonodal ao diagnóstico (p=0,08), entretanto a amostra estudada parece pequena para evidenciar esse dado estatístico. Concluiu-se que Bmi-1, SOX2 e Nanog são superexpressos na transformação maligna do AP. Entretanto, Bmi-1 e Nanog aparentemente não exercem função determinante no processo de progressão neoplásica, ao passo que SOX2 parece contribuir com o processo de metástase em CXAP.

Palavras-chave: Adenoma pleomórfico. Carcinoma ex-adenoma pleomórfico. Células-tronco. Imuno-histoquímica. Bmi-1. SOX2. Nanog.

ABSTRACT

Sedassari BT. Expression of stem cell-related pluripotency transcription factors in carcinoma ex pleomorphic adenoma progression [thesis] São Paulo: Universidade de São Paulo, Faculdade de Odontologia; 2016. Versão Corrigida.

Pleomorphic adenoma (PA) is the most common salivary gland tumor and its malignant transformation into a carcinoma ex pleomorphic adenoma (CXPA) is an unusual event occuring in less than 10% of the cases. The CXPA is typically an infiltrative and high-grade neoplasm at diagnosis associated with lymph node metastases. It is believed that the pathogenesis of CXPA is based on the accumulation of genetic changes in long-standing PAs. Recent evidences have shown that tumors may contain subpopulations of rare cells, capable of self-renewal, and with indefinite proliferative potential, the so-called neoplastic stem cells (NSC). The NSC appears to be involved in neoplastic initiation and progression, as well as metastasis and treatment resistance. The objective of this study was to evaluate the immunohistochemical expression of stem cell-related pluripotency transcription factors Bmi-1, SOX2, and Nanog in benign and malignant areas of CXPA at early (7 intracapsular and 3 minimally invasive) and advanced (14 frankly invasive) stages of histological progression. Immunohistochemical analysis was performed semiquantitatively according to the scores 0 (no positive cell), 1 (<30% positive cells), 2 (30-60% of cells positive, and 3 (>60% positive cells). These results were also correlated with pathological parameters of neoplastic aggressiveness using the Fisher's Exact test. The parotid gland was the most affected site in both groups (62.5%), and men and women were equally affected. The mean age was 61.1 years. In the early CXPA group, Bmi-1 was expressed in carcinomatous component of all cases and in occasional cells of benign areas of 1 case. The SOX2 factor was expressed by the carcinomatous cells in 90% of cases and scant cells in residual PA of 1 case. Nanog was expressed in 60% of cases, only in the malignant component. On the other hand, Bmi-1 was expressed in malignant areas of 71.4% of advanced CXPAs and in occasional cells of benign area of 1 case. The residual PA of none of the cases in this group was positive to SOX2 and Nanog, which were expressed by carcinomatous areas in 92.8% and 35.7% of cases, respectively. Thus, it was noted that Bmi-1 and Nanog expression decreases in CXPA

progression. Yet, SOX2 expression seems to be correlated with neoplastic necrosis (p= 0.06) and lymph node metastasis at diagnosis (p=0.08), but the current sample seems to be small to evidence this statistic data. It was concluded that Bmi-1, Nanog, and SOX2 are overexpressed in malignant transformation of PA. However, Bmi-1 and Nanog apparently do not exert a decisive role in the process of neoplastic progression, while SOX2 seems to contribute to the process of metastasis in CXPA.

Keywords: Pleomorphic adenoma. Carcinoma ex pleomorphic adenoma. Stem cells. Immunohistochemistry. Bmi-1. SOX2. Nanog.

LISTA DE ABREVIATURAS E SIGLAS

AP	Adenoma pleomórfico
CEP-FOUSP	Comitê de Ética em Pesquisa da Faculdade de Odontologia da Universidade de São Paulo
Bmi-1	B cell-specific Moloney leukemia virus integration site 1
CTN	Células-tronco neoplásicas
CXAP	Carcinoma ex-adenoma pleomórfico
DNA	Ácido desoxirribonucléico
HMG	High mobility group
mm	Milímetro
mM	Milimolar
µM	Micrômetro
Oct4	Octamer-binding transcription factor 4
OMS	Organização Mundial de Saúde
p	Nível de significância
pH	Potencial de hidrogênio
SOX2	Sex-determining region Y HMG-box 2

LISTA DE SÍMBOLOS

%	Porcentagem
°C	graus Celcius
>	Maior
<	Menor

SUMÁRIO

1 INTRODUÇÃO 18
2 REVISÃO DA LITERATURA 20
2.1 Neoplasias de glândulas salivares 20
2.2 Adenoma pleomórfico 20
2.3 Carcinoma ex-adenoma pleomórfico 23
2.4 Células-tronco neoplásicas e fatores de transcrição relacionados à pluripotência 26
3 PROPOSIÇÃO 31
4 MATERIAL E MÉTODOS 32
4.1 Casos e amostras teciduais 32
4.2 Análise histopatológica 32
4.3 Estudo imuno-histoquímico 34
4.3.1 Análise dos resultados de imuno-histoquímica 35
4.4 Análise estatística 36
5 RESULTADOS 37
5.1 Características clínicas gerais 37
5.2 Grupo carcinomas ex-adenoma pleomórfico em fases precoces de progressão histológica 39
5.2.1 Aspectos histopatológicos 39
5.2.2 Expressão de Bmi-1, SOX2 e Nanog em carcinomas ex-adenoma pleomórfico em fases precoces de progressão histológica 42
5.3 Grupo carcinomas ex-adenoma pleomórfico em fase avançada de progressão histológica 46
5.3.1 Aspectos histopatológicos 46
5.3.2 Expressão de Bmi-1, SOX2 e Nanog em carcinomas ex-adenoma pleomórfico em fase avançada de progressão histológica 49
6 DISCUSSÃO 53
7 CONCLUSÕES 61
REFERÊNCIAS 62
ANEXO 69

1 INTRODUÇÃO

O adenoma pleomórfico (AP) é a neoplasia epitelial benigna mais comum que acomete as glândulas salivares e sua transformação maligna em um carcinoma ex-adenoma pleomórfico (CXAP) é um evento raro que ocorre em menos de 10% dos casos (1, 2). A patogênese do CXAP ainda é pouco compreendida, entretanto acredita-se ter como base o acúmulo de alterações genéticas em APs de longa duração (1, 2). Tipicamente o CXAP é uma malignidade invasiva e de alto grau histológico no momento do diagnóstico, frequentemente associada à metástase e óbito (1-3). Entretanto, se o carcinoma está confinado à cápsula do AP (CXAP intracapsular) o prognóstico é excelente, semelhante ao do AP sem transformação maligna (1-4).

Estudos recentes têm demonstrado que neoplasias podem conter subpopulações de células descritas como raras, mas com potencial proliferativo indefinido e capacidade de auto-renovação, as chamadas células-tronco neoplásicas (CTN). Existem, ainda, evidências de que essas células estejam envolvidas nos processos de iniciação e progressão neoplásicas, bem como resistência terapêutica (5). Dessa maneira, as CTN parecem compor um alvo terapêutico interessante e promissor (6).

A identificação das CTN em neoplasias sólidas tem sido possível através da expressão de marcadores relacionados com características fenotípicas associadas às células-tronco, entre os quais se destacam Bmi-1, SOX2 e Nanog (7). Além disso, a expressão aberrante desses marcadores é associada com tumorigênese, bem como perda de diferenciação pelas células neoplásicas, invasão, metástase e mau prognóstico em diversas neoplasias, incluindo carcinoma epidermoide de cabeça e pescoço e neoplasias de glândula salivar (8). Todavia, ainda há muito a ser investigado sobre o papel das CTN em neoplasias de glândulas salivares.

A transformação do AP em CXAP representa um interessante modelo de carcinogênese, entretanto são poucos os estudos disponíveis na literatura atual focados na compreensão dos complexos mecanismos envolvidos na progressão do AP para a malignidade. Além disso, a compreensão desse processo é crucial para o desenvolvimento de técnicas diagnósticas mais precisas e de novas estratégias terapêuticas. Assim, propusemo-nos no presente trabalho avaliar a expressão imuno-histoquímica dos fatores de transcrição relacionados à pluripotência de células-tronco Bmi1, SOX2 e Nanog em uma série de 24

casos de CXAP em fases precoces (casos intracapsulares e minimamente invasivos) e avançada (casos francamente invasivos) de progressão histológica, correlacionando os achados imuno-histoquímicos com parâmetros anatomopatológicos de agressividade neoplásica.

2 REVISÃO DA LITERATURA

2.1 Neoplasias de glândulas salivares

As neoplasias que acometem as glândulas salivares compreendem cerca de 2 a 6,5% dos tumores da região de cabeça e pescoço (1, 2). Apesar de consideradas raras e apresentarem aspectos clínicos pouco variados, essas neoplasias exibem marcada diversidade histopatológica entre os diferentes tipos de tumores ou mesmo dentro de uma mesma massa neoplásica, o que pode complicar e confundir a interpretação microscópica. Entre elas o adenoma pleomórfico (AP) é a mais comum, seguido pelo adenoma de células basais e cistadenoma papilífero linfomatoso (tumor de Warthin). Quanto às malignidades, o carcinoma mucoepidermoide é apontado como a mais frequente ao lado do carcinoma de células acinares, carcinoma adenoide cístico e adenocarcinoma polimorfo de baixo grau (1, 9, 10).

Com aspectos etiológicos ainda muito pouco conhecidos, as glândulas salivares maiores, principalmente a parótida, são as mais frequentemente acometidas por neoplasias. Já as glândulas salivares menores localizadas no palato são reconhecidas como o segundo sítio anatômico mais comum para a ocorrência dessas lesões. No momento do diagnóstico, a maioria dos pacientes está entre a 4ª e 7ª décadas de vida e há predileção por mulheres (1, 2, 9). Neoplasias análogas às que ocorrem nas glândulas salivares também podem ser encontradas nas glândulas seromucosas do trato respiratório superior e nas glândulas lacrimais (1).

2.2 Adenoma pleomórfico

O AP é uma neoplasia epitelial benigna de diferenciação glandular que representa aproximadamente 60% das neoplasias que acometem as glândulas salivares. A glândula parótida é de longe a mais acometida com cerca de 80% dos casos, seguida pelas glândulas salivares menores e pela glândula submandibular (aproximadamente 10% para cada) (1). Em

relação às glândulas salivares menores intraorais, o palato é a localização anatômica mais comum, seguido pela mucosa jugal e lábio superior. A maioria dos pacientes é diagnosticada por volta da 4ª década de vida e existe uma discreta predileção por mulheres (1, 2, 9-11).

O aspecto clínico típico do AP é o de uma massa solitária de aspecto nodular, firme, assintomática e de crescimento lento que estica a pele ou mucosa de revestimento (1, 2, 9). Raros casos sincrônicos ou metacrônicos já foram descritos (1). Apesar de rara, ulceração da mucosa secundária a trauma pode ser identificada em casos que afetam as glândulas salivares menores da boca. Os casos que acometem as glândulas parótidas geralmente ocorrem no pólo inferior e lateral da glândula. Se presente no lobo profundo da parótida, a massa neoplásica pode expandir para o espaço parafaríngeo e produzir um aumento de volume na região da fossa tonsilar ou mesmo no palato mole e parede lateral da faringe (1, 2).

Ao exame macroscópico, o AP tipicamente é caracterizado por uma massa bem delimitada de tecido mole de formato redondo ou oval, com consistência que varia de amolecida a fibrosa. Alguns casos podem evidenciar um aspecto multilobular. Em glândulas salivares maiores, uma cápsula separando a neoplasia do parênquima adjacente é quase sempre evidente. Por outro lado, os casos que ocorrem nas glândulas salivares menores raramente demonstram evidências macroscópicas da presença de cápsula, mas geralmente são facilmente destacados dos tecidos adjacentes durante o ato cirúrgico e têm limites precisos. Não é incomum a fragmentação neoplásica transoperatória, dificultando o estabelecimento das margens cirúrgicas. Ao corte, a superfície do tecido neoplásico geralmente é homogênea, de cor branca e brilhante. Ocasionalmente áreas translúcidas são identificadas, bem como zonas de hemorragia e necrose em tumores previamente manipulados em procedimentos diagnósticos como biópsia ou punção aspirativa por agulha fina. Lesões recorrentes frequentemente apresentam-se como múltiplos nódulos distribuídos ao logo do parênquima salivar remanescente e tecidos conjuntivo e adiposo associados (1, 2, 12).

Histopatologicamente o AP é reconhecido pela marcada diversidade arquitetural e citológica. Cada tumor tem a peculiar característica diagnóstica de ser composto por uma complexa mistura de componentes epiteliais e elementos semelhantes ao mesênquima em proporções variáveis. A interface entre o tecido neoplásico e o parênquima salivar ou tecidos adjacentes é determinada por uma cápsula de tecido conjuntivo denso que é geralmente bem definida em APs que ocorrem em glândulas salivares maiores, mas que pode ser incompleta ou ausente nos casos que acometem as glândulas menores. As células neoplásicas possuem

duas diferenciações distintas: em células mioepiteliais modificadas e células luminais. As células de diferenciação mioepitelial geralmente são as mais numerosas e possuem morfologia bastante variável. Podem ser eosinofílicas, claras ou oncocitoides e ter formato cuboidal, basaloide, plasmocitoide ou mesmo fusiforme. Diferenciação epidermoide, ou menos frequentemente mucosa e sebácea pode estar presente. Distribuem-se sob a forma de blocos celulares, lençol, trabéculas ou fascículos. Já as células de diferenciação luminal possuem menor variação morfológica. São geralmente cuboidais com citoplasma eosinofílico e núcleo basofílico, uniforme e nucléolos inconspícuos. Estas células arranjam-se em estruturas ductiformes que são sempre revestidas externamente por uma camada de células mioepiteliais modificadas, configurando assim um padrão de ductos de dupla camada. No interior dessas estruturas ductiformes pode-se observar a presença de material homogêneo eosinofílico secretado. À semelhança do componente celular, o estroma neoplásico também é variável e geralmente composto por tecido conjuntivo denso associado à estruturas semelhantes ao mesênquima, prototipicamente representadas por áreas de aspecto mixoide, condroide, ou mesmo ósseo ou lipomatoso. Áreas de hialinização do estroma também podem estar presentes. Penetração capsular pelo tecido neoplásico pode ser um achado microscópico e não deve ser interpretada como um indício de malignidade. Figuras de mitose, necrose e atipias celulares não são achados frequentes no AP, exceto em tumores previamente submetidos à biópsia ou punção aspirativa por agulha fina (1, 2, 4, 12, 13).

Independentemente da localização anatômica afetada, o tratamento de escolha para o AP é a excisão cirúrgica com margens livres de tecido neoplásico. A enucleação simples de APs parotídeos é associada a altas taxas de recorrências pela permeação transoperatória de tecido neoplásico no campo cirúrgico (1, 2, 14, 15). Assim, a parotidectomia superficial é indicada para casos que afetam o lobo superficial da glândula, assim como a parotidectomia total é preconizada para casos localizados no lobo profundo (1, 2, 15). Recorrências podem ser bastante frequentes em casos que afetam a glândula parótida, mas são incomuns em glândulas salivares menores (2).

2.3 Carcinoma ex-adenoma pleomórfico

O desenvolvimento de malignidade em associação com AP é um fenômeno bem reconhecido e extremamente complexo. Além dos casos com características óbvias de malignidade, existem APs que demonstram apenas aspectos morfológicos atípicos e curso clínico indolente (12, 13). Há, ainda, outros raros casos que exibem histologia benigna, mas comportam-se como neoplasias malignas, conhecidos como APs metastatizantes (1, 2). Nesse contexto, considera-se sob a rubrica de carcinoma ex-adenoma pleomórfico (CXAP) qualquer carcinoma que possua evidências clinicopatológicas de ter se desenvolvido em ou a partir de um AP (1-3). Ao contrário dos carcinossarcomas, apenas o componente epitelial é maligno. (1, 2). O diagnóstico de CXAP depende da identificação de áreas de AP associadas com o carcinoma ou, excepcionalmente, apenas o carcinoma, mas com documentação clinicopatológica que este tenha se desenvolvido como tumor recorrente no local prévio de um AP (1-3).

O CXAP é incomum e ocorre em menos de 10% dos casos de AP, representando cerca de 3,6% de todos os tumores de glândulas salivares e 6% dos carcinomas que ocorrem nesses órgãos (2). À semelhança do AP, o CXAP acomete mais mulheres que homens e os pacientes são diagnosticados aproximadamente uma década mais velhos que aqueles com tumores benignos, em média entre a 6ª e a 8ª décadas de vida (1-3, 16). A glândula parótida é a mais frequentemente acometida, seguida pela glândula submandibular e pelas glândulas salivares menores da boca, particularmente as localizadas no palato. Todavia, o CXAP pode ser diagnosticado em qualquer localização anatômica em que o AP ocorra (1-3, 16, 17).

A patogênese do CXAP é obscura, porém acredita-se ter como base o acúmulo de múltiplas alterações genéticas em APs de longa duração. O risco de transformação maligna aumenta de 1,6% em APs com 5 anos ou menos de duração para 9,5% em casos com mais de 5 anos (1). Ao lado do fator longevidade, recorrências também parecem aumentar o risco de transformação maligna do AP. Em cerca de 20% dos casos diagnosticados como CXAP os pacientes acometidos possuem histórico de uma ou mais cirurgias anteriores para remoção de AP (1, 18).

A história clínica classicamente descrita para os pacientes com CXAP é a de uma massa de longa duração que progrediu rapidamente nos poucos meses ou dias que

antecederam o diagnóstico. Entretanto, o achado clínico mais frequente é o de uma neoplasia de crescimento lento, assintomático, com tamanho variável e longa duração. Ocasionalmente a massa neoplásica é móvel, mas em cerca de metade dos casos existem evidências clínicas de infiltração de estruturas como pele, nervos e tecido ósseo. Ulceração da mucosa de revestimento pode ser observada em tumores que acometem as glândulas salivares menores ou da pele em casos que ocorram na glândula parótida (1-3).

A aparência macroscópica varia de caso para caso e depende da proporção entre os componentes benigno e maligno. Tipicamente o CXAP caracteriza-se por uma massa de limites pouco definidos que infiltra o parênquima salivar e estruturas adjacentes. Ocasionalmente o tumor é circunscrito ou, raramente, encapsulado. A superfície de corte das áreas malignas pode revelar focos de necrose e hemorragia. Quando presentes e proeminentes, as áreas residuais de AP têm as colorações branca ou translúcida classicamente descritas, mas esse é um achado raro (1-3, 18-20).

O diagnóstico histopatológico de CXAP requer a identificação de um componente epitelial maligno em associação com remanescentes de AP, e a proporção desses dois componentes pode variar drasticamente (1). Áreas mixoides, condroides ou estruturas ductiformes revestidas por duas camadas de células e blocos celulares sem atipias citológicas associados a um estroma hialino geralmente compõem as áreas de AP (1-3). Entretanto, o componente carcinomatoso do CXAP pode substituir completamente o AP dificultando a classificação correta da neoplasia ou fazer com que o AP residual resuma-se a pequenas áreas hialinizadas de aspecto cicatricial com alterações degenerativas como calcificação distrófica, necrose e hemorragia (1-3, 16, 20, 21, 22, 23). Em alguns casos, o componente benigno é bem demarcado do carcinoma, mas frequentemente ambos estão misturados. Zonas de transição entre o adenoma e o carcinoma podem ser identificadas. Em tais áreas, as células malignas do carcinoma proliferam dentro das estruturas ductifomes do AP expandindo-as e substituindo a camada de células luminais sem, contudo, romper a camada de células mioepiteliais, conferindo um aspecto de carcinoma *in situ* (2, 16, 21-23).

Em contraste com o AP, as áreas carcinomatosas são frequentemente compostas por células marcadamente pleomórficas com núcleos grandes, hipercromáticos e nucléolos proeminentes. Figuras de mitose podem ser facilmente identificadas. Estruturas ductiformes revestidas por células atípicas, blocos celulares sólidos ou mesmo células individuais violam a cápsula do AP e dissecam o parênquima salivar e estruturas adjacentes embebidos em um

estroma que geralmente é desmoplásico ou exibe marcada hialinização. Não são incomuns áreas de invasão perineural e a presença de êmbolos carcinomatosos angiolinfáticos. Áreas de necrose coagulativa podem ser evidentes em tumores de alto grau. Focos de reação com infiltrado inflamatório mononuclear geralmente estão presentes nas áreas de interface entre a neoplasia e os tecidos adjacentes (1-3, 16, 18-23).

No AP, tanto as células luminais quanto as mioepiteliais podem sofrer transformação maligna, contudo, evidências morfológicas sugerem que o carcinoma parece originar-se das primeiras na maioria dos casos (22). Após a transformação maligna, diversos fenótipos carcinomatosos podem ocorrer, e o adenocarcinoma sem outra especificação e o carcinoma do ducto salivar são os tipos mais frequentes de CXPA (1, 2). Outros tipos de carcinomas originados em AP já descritos incluem carcinoma indiferenciado, carcinoma de células claras, carcinoma adenoide cístico, carcinoma mioepitelial, carcinoma epitelial-mioepitelial, carcinoma epidermoide, carcinoma mucoepidermoide, carcinoma de células acinares, carcinoma oncocítico, carcinoma de células basais e carcinoma sarcomatoide (1-3, 16, 20, 18, 20, 22-26). Muitas vezes, o crescimento infiltrativo é a única evidência de malignidade do CXAP, particularmente se o componente maligno é representado por um carcinoma de baixo grau com pouco contraste morfológico em relação às áreas de AP, como em casos de carcinoma mioepitelial ou carcinoma epitelial-mioepitelial (1, 2, 16, 25, 26).

Na história natural do CXAP, o carcinoma desenvolve-se dentro dos limites da área do AP e invade através da cápsula com o tempo. O conceito de invasão capsular foi primeiramente introduzido por LiVolsi e Perzin (18) e constitui atualmente um fator histopatológico muito importante para predizer o prognóstico do CXAP (1-4, 16-18, 20, 23, 24). De acordo com as diretrizes preconizadas pela Organização Mundial da Saúde (OMS), o CXAP é subclassificado como intracapsular se o componente maligno está confinado aos limites da cápsula do AP que o alberga. Se o carcinoma invade os tecidos extracapsulares em uma distância de até 1,5 mm, é então subclassificado como minimamente invasivo e os carcinomas que invadem além dessa distância são considerados francamente invasivos (1). Enquanto os casos de CXAP intracapsulares possuem um curso clínico indolente e bom prognóstico, semelhante ao AP sem transformação maligna, os tumores francamente invasivos são geralmente associados a recidivas, doença metastática e óbito (1-4, 16-18, 20-24). Cabe ressaltar que ainda não há consenso para uma distância mínima “segura” de infiltração capsular que se correlaciona com o prognóstico em CXAP. Tortoledo et al. consideraram CXAP minimamente invasivos e de bom prognóstico aqueles com até 8 mm de

invasão além da cápsula (24). Contudo, Brandwein et al. (4) demonstraram que os casos com até 1,5 mm de invasão tiveram um bom comportamento clínico, o mesmo acontecendo com os tumores com até 5 mm de invasão da série de Lewis et al. (21). Recentemente, Griffth et al. (27) relataram comportamento clínico agressivo em casos de carcinomas do ducto salivar originados em AP com invasão menor que 2 mm. Já Rito e Fonseca (28) constataram que pacientes com CXAP que exibem invasão extracapsular de até 1,5 mm possuem bom prognóstico, mas que metástases nodais ocorrem nesses casos, sugerindo que outros fatores como o tipo e grau histológicos do componente carcinomatoso podem ser mais importantes que a extensão de invasão capsular no estabelecimento do prognóstico.

A principal modalidade de tratamento para o CXAP é a remoção cirúrgica com margens livres de neoplasia. Os casos intracapsulares ou minimamente invasivos são tratados exclusivamente por cirurgia, ao passo que os francamente invasivos com evidências clínicas e de imagem da presença de metástases cervicais requerem cirurgia radical com esvaziamento cervical (21, 29, 30). Radioterapia adjuvante é preconizada em tumores de alto grau histológico com detecção de invasão perineural e angiolinfática, e também para casos com margens cirúrgicas comprometidas (30). A combinação de radioterapia e quimioterapia é indicada para pacientes com doença disseminada (21, 30).

Recorrências locais e regionais podem ser observadas em cerca de 20% dos pacientes com CXAP e estão intimamente relacionadas ao prognóstico. Quando ocorrem, resultam em uma sobrevida média de menos de um ano (1-3, 20). As taxas de sobrevida em 5 anos variam entre 25 e 75% (20, 29, 30-32). Essas variações podem ser parcialmente explicadas pelas diferentes prevalências de tipos e graus histológicos, bem como níveis variados de invasão capsular.

2.4 Células-tronco neoplásicas e fatores de transcrição relacionados à pluripotência

Acredita-se atualmente que a heterogeneidade celular observada em diferentes tipos de câncer possa ser explicada basicamente de duas maneiras. Segundo o modelo probabilístico estocástico, o desenvolvimento neoplásico é iniciado pelo acúmulo de mutações genéticas em uma única célula que se multiplica e, subsequentemente, eventos genéticos múltiplos e

distintos ocorrem nas diferentes populações celulares originadas a partir dessa célula precursora (33). A segunda hipótese é baseada na teoria das células-tronco neoplásicas (CTN), que propõe que as diferentes neoplasias possuam subpopulações celulares pequenas e biologicamente distintas com capacidade de auto-renovação e potencial de diferenciação em múltiplas linhagens (33, 34). Embora ambas as teorias expliquem a heterogeneidade celular observada em diferentes neoplasias humanas, nenhuma parece ser completamente verdadeira e, até certo ponto, sobrepõem-se em alguns aspectos. Contudo, o modelo das CTN pode ajudar a compreender fenômenos muito pouco compreendidos relacionados à biologia do câncer como recorrência, metástase e resistência terapêutica (5, 6, 33). As CTN foram primeiramente descritas na leucemia mieloide aguda nos anos 1990 e mais tarde em neoplasias sólidas nos anos 2000 (34).

As CTN podem derivar a partir de mutações que ocorrem nas células-tronco normais presentes em nichos distribuídos pelos diversos tecidos que compõem o organismo ou de células progenitoras diferenciadas que se tornam tumorigênicas (24, 35, 36). Seja qual for o mecanismo de gênese, as CTN são caracterizadas pelas capacidades de auto-renovação, proliferação ilimitada, diferenciação em populações celulares sem capacidade de auto-renovação (divisão assimétrica) e potencial para propagação neoplásica (34). Em função de todas essas características, acredita-se que as CTN possam iniciar o processo carcinogênico e, de fato, mais de uma subpopulação de CTN parece participar deste processo (35). Ainda de acordo com a teoria das CTN, somente uma subpopulação específica de células neoplásicas teria a capacidade de sustentar o crescimento tumoral. Dessa maneira, no interior de uma mesma neoplasia existem células com diferentes capacidades de proliferação e diferenciação que constituem uma população neoplásica heterogênea como resultado não somente da aberrante diferenciação das CTN, mas também de alterações genéticas e epigenéticas influenciadas pelo microambiente tumoral (37). A presença de subclones com diversos fenótipos dentro da neoplasia ilustra os diferentes estágios da transformação neoplásica. Assim, populações celulares específicas capazes de auto-renovação e de gerar uma variedade de células neoplásicas diferenciadas dentro de uma neoplasia têm sido identificadas e isoladas em uma diversidade de neoplasias malignas, incluindo meduloblastoma, glioblastoma, carcinoma epidermoide de cabeça e pescoço, carcinomas de cólon, próstata, pulmão, pâncreas, ovários e fígado (37-46).

A detecção do perfil de expressão global de CTN das neoplasias parece ser importante por se correlacionar com o prognóstico do paciente (47). Na perspectiva de que o percentual

de CTN em uma dada neoplasia possa indicar seu subtipo ou estágio de progressão, quanto maior a identificação de CTN por meio do seu perfil de expressão gênica e proteica, pior o prognóstico do paciente. Assim, a quantidade de CTN pode indicar maior taxa de proliferação tumoral e, consequentemente, maior instabilidade genética e vantagem seletiva de sobrevivência a determinadas condições, como em caso de terapias antineoplásicas (35). Além disso, neoplasias histologicamente menos diferenciadas parecem ter maiores quantidades de CTN quando comparadas com neoplasias bem diferenciados (48).

Diversas teorias apontam que alvos funcionais de agentes carcinogênicos seriam as células-tronco epiteliais. De forma semelhante às células-tronco normais, as CTN de neoplasias epiteliais expressam moléculas que estão relacionadas à manutenção de células-tronco e divisão assimétrica, tais como Oct-4 e Bmi-1 (49, 50). As CTN também compartilham outras propriedades de células-tronco normais, tais como pequeno tamanho, maior adesividade e determinados padrões de expressão gênica (51). Entretanto, as CTN neoplásicas epiteliais apresentam diferenciação aberrante, instabilidade genômica, alterações nos mecanismos de reparo do DNA e aumento da expressão de proteínas relacionadas com o transporte de drogas, conferindo então resistência ao tratamento quimioterápico (52). Dessa maneira, as CTN parecem compor um alvo necessário e interessante para o tratamento (53).

Subpopulações específicas de CTN têm sido identificadas em neoplasias sólidas por meio da expressão fenotípica de diversos marcadores, incluindo aqueles descritos genericamente como “fatores de transcrição relacionados à pluripotência”, assim denominados por estarem envolvidos em um complexo mecanismo de reprogramação de células somáticas para um estado semelhante ao de células-tronco embrionárias, entre os quais se destacam Bmi-1, SOX2 e Nanog (54).

O fator Bmi-1, sigla do inglês *B cell-specific Moloney murine leukemia virus integration site 1,* é codificado pelo gene homônimo localizado no cromossomo 10 (localização 10p11.23) e um dos membros integrantes do grupo de proteínas *polycomb* que atua no silenciamento genético por regular a estrutura da cromatina através da histona 2A (55). É indispensável para os processos de auto-renovação e diferenciação em células-tronco normais e neoplásicas (55, 56). O Bmi-1 pode, ainda, atuar como um oncogene através da ativação de múltiplas vias de sinalização que atuam inibindo a diferenciação celular, senescência, apoptose e promovendo proliferação celular (57). A superexpressão de Bmi-1 e sua atividade oncogenética promovendo a carcinogênese já foram descritas em neoplasias de

próstata, pulmão, ovário, vias urinárias, órgãos linfoides, cabeça e pescoço, sistema nervoso central, pele e mama (57). Além disso, as propriedades associadas à expressão aberrante de Bmi-1 foram associadas com invasão, metástase e mau prognóstico através da indução do fenômeno de transição epitélio-mesênquima (58).

A família SOX é constituída por 20 genes que codificam fatores de transcrição caracterizados pela conservação do domínio protéico HMG (sigla do inglês *high mobility group*), envolvido no processo de ligação de sequências específicas de DNA (59). Particularmente o gene *SOX2* (*sex-determining region Y HMG-box 2*), localizado no cromossomo 3q26.33 e que codifica proteína de mesmo nome, atua constitutivamente no período de pré-implantação embrionária por estar envolvido no desenvolvimento do ectoderma, mesoderma e endoderma, bem como em diversos processos do desenvolvimento do embrião durante a gestação, como por exemplo na determinação sexual (59). Nos tecidos pós-natais, SOX2 atua na homeostase e reparação teciduais, sendo descrito como de suma importância para a manutenção do estado das células-tronco normais (59-63). Além disso, evidências sugerem que tecidos que necessitam de SOX2 durante o desenvolvimento continuam a expressar esse fator em células-tronco normais adultas que derivam desses tecidos (59, 60). Apesar de seu papel ainda pouco explorado na biologia das neoplasias, SOX2 parece atuar como oncogene em alguns tipos de neoplasias epiteliais. Amplificação do gene *SOX2* e a superexpressão protéica foram descritas em neoplasias pulmonares e esofágicas (64, 65). A expressão de SOX2 foi considerada como crítica para a proliferação e diferenciação celulares em osteossarcomas humanos, bem como a superexpressão de *SOX2* parece contribuir com a invasão em neoplasias neurais e derivadas da crista neural como glioma, melanoma e carcinoma de células de Merkel (59, 66, 67). Assim, SOX2 parece atuar em diversos níveis do processo de carcinogênese de maneira análoga àquela de suas funções fisiológicas no desenvolvimento e diferenciação.

O fator de transcrição homeobox Nanog, codificado pelo gene de mesmo nome localizado no cromossomo 12 (localização 12p13.31), juntamente com SOX2 e Oct4 forma uma rede que determina e controla auto-renovação e diferenciação de células-tronco embrionárias (68-70). Existem 11 pseudogenes *NANOG* que são resultado da retrotransposição de mRNA e que são enumerados de *NANOGP2* a *NANOGP11*, assim como suas respectivas proteínas transcritas (71). Nanog é exclusivamente expresso em células-tronco embrionárias e células germinativas, com exceção de fibroblastos de recém-nascidos (68, 70-72). Apesar de específica em tecidos normais, a expressão aberrante tanto do gene

NANOG quanto da proteína foi descrita em diversas neoplasias, incluindo carcinomas de mama, colo uterino, cavidade oral, rim e ovário (72-77). Além disso, dentre os 11 pseudogenes *NANOG*, o *NANOGP1* é transcrito em células leucêmicas e admite-se a hipótese que essa ativação transcricional represente um ganho de função semelhante ao das células-tronco (78). Nanog parece ainda conferir às células neoplásicas capacidade metastática através da promoção do fenômeno de transição epitélio-mesênquima pela via Twist/Bmi-1 (72).

Tendo em vista a complexidade dos mecanismos envolvidos na progressão AP-CXAP e que a elucidação de pelo menos parte desses processos pode auxiliar no desenvolvimento de técnicas diagnósticas acuradas e abordagens terapêuticas mais conservadoras e salutares, nossa hipótese é a de que existem alterações na expressão protéica dos fatores relacionados à pluripotência de células-tronco Bmi-1, SOX2 e Nanog na transformação maligna do AP em CXAP e que essa expressão correlaciona-se com parâmetros anatomopatológicos de agressividade neoplásica.

3 PROPOSIÇÃO

A proposta deste trabalho foi verificar a expressão imuno-histoquímica dos fatores de transcrição relacionados à pluripotência de células-tronco Bmi-1, SOX2 e Nanog em uma série de 24 casos de CXAP em fases precoces (casos intracapsulares e minimamente invasivos) e avançada (casos francamente invasivos) de progressão histológica.

O objetivo específico foi comparar a expressão de cada marcador separadamente entre as zonas de AP residual e as áreas carcinomatosas em uma série de CXAP dividida em dois grupos de acordo com o prognóstico, avaliando as diferenças de expressão e discutindo o possível papel desses marcadores no processo de transformação maligna do AP, bem como avaliar a possível associação entre os fatores investigados e parâmetros anatomopatológicos associados à agressividade neoplásica em CXAP.

4 MATERIAL E MÉTODOS

4.1 Casos e amostras teciduais

Antes do seu início, o desenvolvimento deste trabalho foi aprovado pelo Comitê de Ética em Pesquisa da Faculdade de Odontologia da Universidade de São Paulo, sob protocolo CEP-FOUSP 1.167.936 (Anexo A).

Para este estudo foram selecionados, nos arquivos do Serviço de Anatomia Patológica da Disciplina de Patologia Oral e Maxilofacial da Faculdade de Odontologia da Universidade de São Paulo, do Departamento de Anatomia Patológica do Hospital das Clínicas da Faculdade de Medicina da Universidade de São Paulo e do Departamento de Anatomia Patológica do Hospital de Clínicas da Faculdade de Ciências Médicas da Universidade Estadual de Campinas, casos com o diagnóstico de CXAP da região de cabeça e pescoço. Casos com material insuficiente nos blocos de parafina para confirmação de diagnóstico ou para realização das reações imuno-histoquímicas foram excluídos da amostra. No total, foram obtidos blocos de 24 pacientes com diagnóstico de CXAP.

Dados clínicos e demográficos referentes a sexo, idade e localização anatômica afetada foram coletados do prontuário de cada paciente.

4.2 Análise histopatológica

A análise histopatológica dos casos de CXAP foi realizada através da observação, em microscópio de luz, de cortes de 5 µm estendidos sobre lâminas de vidro e corados pelo método da hematoxilina e eosina. Foram avaliados os seguintes critérios morfológicos:

- Presença e características de áreas de AP residual;

- Presença de áreas de carcinoma intraductal: caracterizadas por zonas nas quais uma rima de células mioepiteliais benignas remanescentes do AP foi identificada contornando células ductais malignas (22);
- Diferenciação celular do componente carcinomatoso: as áreas malignas dos CXAPs foram classificadas de acordo com o tipo celular proliferado em luminal, mioepitelial ou ambos;
- Presença de atipias citológicas e determinação do grau histológico do componente maligno, de acordo com os critérios definidos pela OMS (2): graduado em baixo grau (células com pouca variação de cor, tamanho e formato dos núcleos; nucléolos pequenos), alto grau (células com núcleos marcadamente pleomórficos, grandes e hipercromáticos com nucléolos evidentes) e intermediário (células com feições intermediárias). Este parâmetro foi avaliado nas áreas benignas e malignas dos casos de CXAP;
- Presença de marcada atividade mitótica;
- Áreas de necrose;
- Invasão perineural;
- Invasão angiolinfática.

Na ausência de invasão através da cápsula do AP pelo componente maligno, o caso foi categorizado como intracapsular. Quando áreas de penetração extracapsular foram identificadas, a extensão da invasão foi mensurada de acordo com o método preconizado por Tortoledo et al. (24). Em uma objetiva de 2x, uma régua métrica clara foi colocada diretamente sobre a lâmina. O ponto “zero” considerado foi a cápsula do AP ou a área de estroma hialino condensado na periferia da área benigna. A mensuração (em milímetros) foi realizada perpendicular ao AP residual em relação ao ponto mais distante da fronte de invasão do carcinoma. Assim, seguindo as diretrizes preconizadas pela OMS (2), casos cujas áreas invasivas do carcinoma não ultrapassaram 1,5 mm além da cápsula do AP foram subclassificados como minimamente invasivos. Já os casos com componente invasor do carcinoma estendendo-se além de 1,5 mm da cápsula do AP foram considerados francamente invasivos. Os casos foram ainda subdivididos em dois grupos: CXAPs em fases precoces (casos intracapsulares e minimamente invasivos) e CXAPs avançada (casos francamente invasivos) de progressão histológica.

Casos em que o paciente foi submetido a esvaziamento cervical, cortes histológicos dos linfonodos ressecados foram avaliados para identificar a presença de focos metastáticos.

4.3 Estudo imuno-histoquímico

Para o estudo imuno-histoquímico, foi utilizado o método polimérico livre de biotina e os cortes submetidos aos anticorpos anti-Bmi-1 (clone D20B7, diluição 1:300, Cell Signaling), anti-SOX2 (clone AB5603, diluição 1:300, Millipore) e anti-Nanog (clone 7F7.1, diluição 1:100, Sigma Aldrich).

Um bloco de parafina representativo contendo tecido previamente fixado em formol contemplando as áreas benignas e malignas de cada caso de CXAP foi selecionado. A partir desse material, foram feitos novos cortes de 3 µm de espessura que foram estendidos sobre lâminas de vidro previamente tratadas com organosilano (3-aminopropyltriethoxysilane, Sigma St. Lous, MO, USA), para aumentar a adesividade dos cortes.

A reação teve início com a desparafinização dos cortes em dois banhos de xilol, sendo o primeiro por 30 minutos e o segundo por 20, ambos em temperatura ambiente. Seguiu-se a reidratação dos cortes, por meio de banhos consecutivos de 5 minutos cada, em cadeia descendente de etanóis (de absoluto a 85%) e um banho de hidróxido de amônio a 10% em solução de etanol para remoção do pigmento formólico, que é de cor castanha.

As lâminas foram então lavadas com água destilada por 5 minutos e realizou-se o bloqueio da peroxidase endógena tecidual, em solução v/v de peróxido de hidrogênio a 6% e metanol, pela incubação em dois banhos de 15 minutos cada sem lavagens entre eles. A seguir, realizou-se o tratamento de recuperação antigênica. Para todos os anticorpos, o tratamento foi feito pela imersão dos cortes em banho aquecido a 95°C por 30 minutos em ácido cítrico pH 6,0. Após o final desse tratamento, as lâminas foram resfriadas em temperatura ambiente e incubadas em solução salina de Tris (Tris 50 mM, NaCl 150mM), pH 7,6, solução tampão da reação, em três banhos de 5 minutos cada. Todas as etapas na sequência foram precedidas por lavagens em solução tampão de Tris pH 7,6.

A etapa seguinte foi a incubação do anticorpo primário. Todos os anticorpos foram diluídos em solução diluente para anticorpo (DAKO). Os cortes foram incubados com os anticorpos por 16 horas a 4°C em câmara úmida.

Seguiu-se, então, para a incubação com o polímero (EnVision® Dual Link System-HRP, DAKO, Carpinteria, CA, USA) por 30 minutos em temperatura ambiente.

O cromógeno selecionado para a revelação da reação foi a diaminobenzidina (DAB, 3,3- diaminobenzidina, DAKO), de cor castanha, que foi incubado por 10 minutos. Após a lavagem, os cortes foram contracorados com hematoxilina de Mayer, desidratados em cadeia ascendente de etanol, diafanizados em xilol e protegidos por lamínulas de vidro montadas em sistema automatizado (Tissue-Tek® Film® Coverslipper).

Como controle positivo das reações, foram utilizados cortes de carcinoma epidermoide intraoral sabidamente positivos para os anticorpos estudados. Como controle negativo, utilizou-se a supressão do anticorpo primário e incubação com Tris-albumina bovina.

4.3.1 Análise dos resultados de imuno-histoquímica

As três proteínas selecionadas para este estudo de imuno-histoquímica são de ocorrência nuclear. A análise, realizada em microscópio de luz, foi feita de maneira semi-quantitativa considerando as áreas benignas e malignas de cada caso de CXAP conforme o sistema de escores preconizado por Chang et al. (79), que segue:

- Escore 0: ausência de células positivas;
- Escore 1: <30% de células positivas;
- Escore 2: 30-60% de células positivas; e
- Escore 3: >60% de células positivas.

4.4 Análise estatística

Os dados clínicos quanto à idade, sexo e sítio anatômico acometido foram descritos através de suas respectivas frequências relativas e absolutas. A idade também foi apresentada na forma de média.

Os dados histopatológicos também foram expressos através de suas respectivas frequências relativas e absolutas. Foram, ainda, correlacionados com os resultados das reações imuno-histoquímicas em cada grupo de CXAP estudado (precoces e avançados) através do teste Exato de Fisher com nível de significância de 5%, onde $p<0,05$ foi utilizado para indicar significância estatística. Os dados foram processados e os resultados obtidos com auxilio do software GraphPad Prisma 5.0.

5 RESULTADOS

5.1 Características clínicas gerais

O grupo estudado consistiu de 24 pacientes diagnosticados com CXAP, dos quais 12 eram homens e 12 mulheres, com idade média de 61,1 anos (variando de 41 a 83 anos). Apesar da presente casuística não evidenciar diferença de distribuição entre os sexos, pacientes do sexo feminino foram diagnosticadas em média mais de uma década mais velhas (média 67 anos) que os pacientes do sexo masculino (média 55,2 anos).

Quando os casos foram subdivididos de acordo com a extensão da invasão capsular, pôde-se observar um aumento na idade média dos pacientes à medida que a neoplasia progride. Os pacientes com CXAP intracapsulares possuíram idade média de 55,5 anos (variando de 48 a 66 anos), ao passo que os com carcinomas minimamente invasivos tinham média de idade de 59 anos (variando de 41 a 74) e os com neoplasias francamente invasivas exibiram idade média de 64,4 anos (variando de 49 a 83 anos).

Em relação à localização anatômica, a glândula parótida foi a localização mais frequente e estava envolvida em 15 casos (62,5%), seguida pelas glândulas salivares menores da boca localizadas em palato, mucosa jugal e trígono retromolar, que foram acometidas em 7 casos (29,1%). Dois casos tiveram como sítio de origem as glândulas lacrimais (8,4%). Nenhum caso foi diagnosticado nas glândulas submandibulares ou sublinguais.

Os dados clinicopatológicos gerais dos pacientes estudados estão compilados na Tabela 5.1. Os resultados das análises histopatológica e imuno-histoquímica serão apresentados separadamente para os grupos de CXAPs em fases precoces e avançadas de progressão histológica.

Tabela 5.1 – Dados clinicopatológicos dos pacientes com carcinoma ex-adenoma pleomórfico estudados. AP: adenoma pleomórfico; SOE: sem outra especificação

Caso	**Sexo**	**Idade**	**Localização**	**Histórico da neoplasia**	**Presença de AP residual**	**Áreas de carcinoma intraductal**	**Subtipo histológico**	**Grau histológico**	**Classificação (invasão)**	**Atividade mitótica**	**Necrose**	**Invasão perineural**	**Invasão angiolinfática**	**Metástase nodal**
#1	Masculino	60	Palato	Primária	Sim	Sim	Carcinoma do ducto salivar	Alto	Intracapsular	Sim	Sim	Não	Não	Não
#2	Feminino	53	Parótida	Primária	Sim	Sim	Adenocarcinoma SOE	Baixo	Intracapsular	Não	Não	Não	Não	Não
#3	Feminino	48	Parótida	Primária	Sim	Sim	Carcinoma do ducto salivar	Alto	Intracapsular	Sim	Sim	Não	Não	Não
#4	Feminino	49	Mucosa jugal	Primária	Sim	Não	Carcinoma mioepitelial	Baixo	Intracapsular	Não	Sim	Não	Não	Não
#5	Masculino	54	Parótida	Primária	Sim	Sim	Carcinoma do ducto salivar	Alto	Intracapsular	Não	Sim	Não	Não	Não
#6	Feminino	59	Parótida	Primária	Sim	Sim	Carcinoma do ducto salivar	Alto	Intracapsular	Sim	Sim	Não	Não	Não
#7	Feminino	66	Palato	Primária	Sim	Sim	Carcinoma do ducto salivar	Alto	Intracapsular	Não	Não	Não	Não	Não
#8	Feminino	62	Palato	Primária	Sim	Sim	Adenocarcinoma SOE	Baixo	Minimamente invasivo	Não	Não	Não	Não	Não
#9	Masculino	41	Parótida	Primária	Sim	Não	Adenocarcinoma SOE	Baixo	Minimamente invasivo	Não	Não	Não	Não	Não
#10	Feminino	74	Glândula lacrimal	AP recorrente	Sim	Não	Carcinoma mioepitelial	Baixo	Minimamente invasivo	Não	Não	Não	Não	Não
#11	Masculino	52	Parótida	Primária	Sim	Sim	Carcinoma do ducto salivar	Alto	Francamente invasivo	Sim	Sim	Sim	Sim	Sim
#12	Feminino	74	Palato	AP recorrente	Sim	Não	Carcinoma do ducto salivar	Alto	Francamente invasivo	Sim	Sim	Sim	Sim	Sim
#13	Masculino	62	Trígono retromolar	Primária	Sim	Sim	Adenocarcinoma SOE	Baixo	Francamente invasivo	Não	Não	Sim	Não	Não
#14	Masculino	51	Parótida	Primária	Sim	Sim	Carcinoma do ducto salivar	Alto	Francamente invasivo	Não	Sim	Sim	Sim	Sim
#15	Feminino	77	Parótida	AP recorrente	Sim	Sim	Carcinoma do ducto salivar	Alto	Francamente invasivo	Sim	Sim	Não	Sim	Sim
#16	Masculino	52	Parótida	Primária	Sim	Sim	Adenocarcinoma SOE	Alto	Francamente invasivo	Sim	Sim	Sim	Sim	Sim
#17	Masculino	73	Parótida	AP recorrente	Sim	Não	Carcinoma do ducto salivar	Alto	Francamente invasivo	Sim	Sim	Sim	Sim	Sim
#18	Feminino	83	Parótida	AP recorrente	Sim	Não	Carcinoma indiferenciado de grandes células	Alto	Francamente invasivo	Sim	Não	Sim	Sim	Sim
#19	Feminino	82	Parótida	Primária	Sim	Não	Carcinoma sarcomatoide	Alto	Francamente invasivo	Não	Não	Não	Não	Não
#20	Masculino	54	Parótida	Primária	Sim	Sim	Adenocarcinoma SOE	Alto	Francamente invasivo	Não	Não	Não	Não	Não
#21	Masculino	49	Glândula lacrimal	Primária	Sim	Não	Adenocarcinoma SOE	Alto	Francamente invasivo	Sim	Sim	Não	Sim	Sim
#22	Feminino	78	Parótida	Primária	Sim	Não	Carcinoma mioepitelial	Baixo	Francamente invasivo	Não	Não	Não	Sim	Não
#23	Masculino	43	Palato	Primária	Sim	Sim	Carcinoma epitelial-mioepitelial	Baixo	Francamente invasivo	Não	Não	Não	Não	Não
#24	Masculino	72	Parótida	AP recorrente	Sim	Não	Carcinoma mioepitelial	Baixo	Francamente invasivo	Não	Não	Não	Sim	Não

5.2 Grupo carcinomas ex-adenoma pleomórfico em fases precoces de progressão histológica

Neste grupo composto por 10 pacientes, dos quais 6 mulheres (60%) e 4 homens (40%), a glândula parótida foi a mais frequentemente acometida (5 casos), seguida pelo palato (3 casos), mucosa jugal (1 caso) e glândula lacrimal (1 caso). Em sete casos o carcinoma estava confinado aos limites da cápsula do AP (intracapsulares) e em 3 o carcinoma penetrou os tecidos extracapsulares em menos de 1,5 mm de distância (minimamente invasivos). Em apenas 1 caso o carcinoma originou-se em AP recorrente.

5.2.1 Aspectos histopatológicos

Áreas reconhecíveis de AP foram identificadas em todos os casos e eram representadas por estruturas ductiformes revestidas por duas camadas de células, blocos e cordões celulares associados a um estroma de aspecto mixocondroide ou hialino. Nessas regiões não foram observadas atipias celulares. Em um caso, zonas completamente hialinizadas representavam o componente benigno residual, inviabilizando a avaliação morfológica e imuno-histoquímica. Focos de carcinoma intraductal, caracterizados por estruturas ductais expandidas por células morfologicamente malignas encarceradas por uma rima de células mioepiteliais benignas remanescentes das estruturas ductiformes do AP foram identificadas em 7 casos (70%), todos de diferenciação luminal.

Em 8 casos, o componente carcinomatoso exibia apenas diferenciação luminal e foi subclassificado como carcinoma do ducto salivar em 5 casos, todos intracapsulares e de alto grau histológico. O adenocarcinoma sem outra especificação de baixo grau foi o subtipo histológico em 3 casos, 1 intracapsular e 2 minimamente invasivos.

Nos outros 2 casos desse grupo, 1 intracapsular e 1 minimamente invasivo, o componente maligno exibia apenas diferenciação mioepitelial (carcinoma mioepitelial) e de baixo grau histológico com ausência de atipia e atividade mitótica identificável. Apesar do pouco contraste morfológico, o diagnóstico de carcinoma mioepitelial intracapsular ex-adenoma pleomórfico foi possível porque as áreas interpretadas como malignas penetravam o

tecido conjuntivo capsular sob a forma de blocos celulares sólidos associados à zona de reação inflamatória e hemorragia. Além disso, tais áreas eram separadas do AP remanescente por um foco extenso de necrose coagulativa. O caso não havia sido previamente manipulado em procedimentos diagnósticos, o que poderia justificar tais alterações, e o exame de cortes histológicos seriados não evidenciou áreas de penetração além da cápsula.

Necrose e atividade mitótica marcada foram identificadas em 50% e 30% dos casos, respectivamente. Em nenhum caso pôde-se evidenciar invasão perineural ou êmbolos carcinomatosos angiolinfáticos. Ainda, nenhum paciente exibiu evidências clínicas e de imagem da presença metástase nodal no momento do diagnóstico. Os aspectos histopatológicos dos CXAPs precoces podem ser apreciados na figura 5.1.

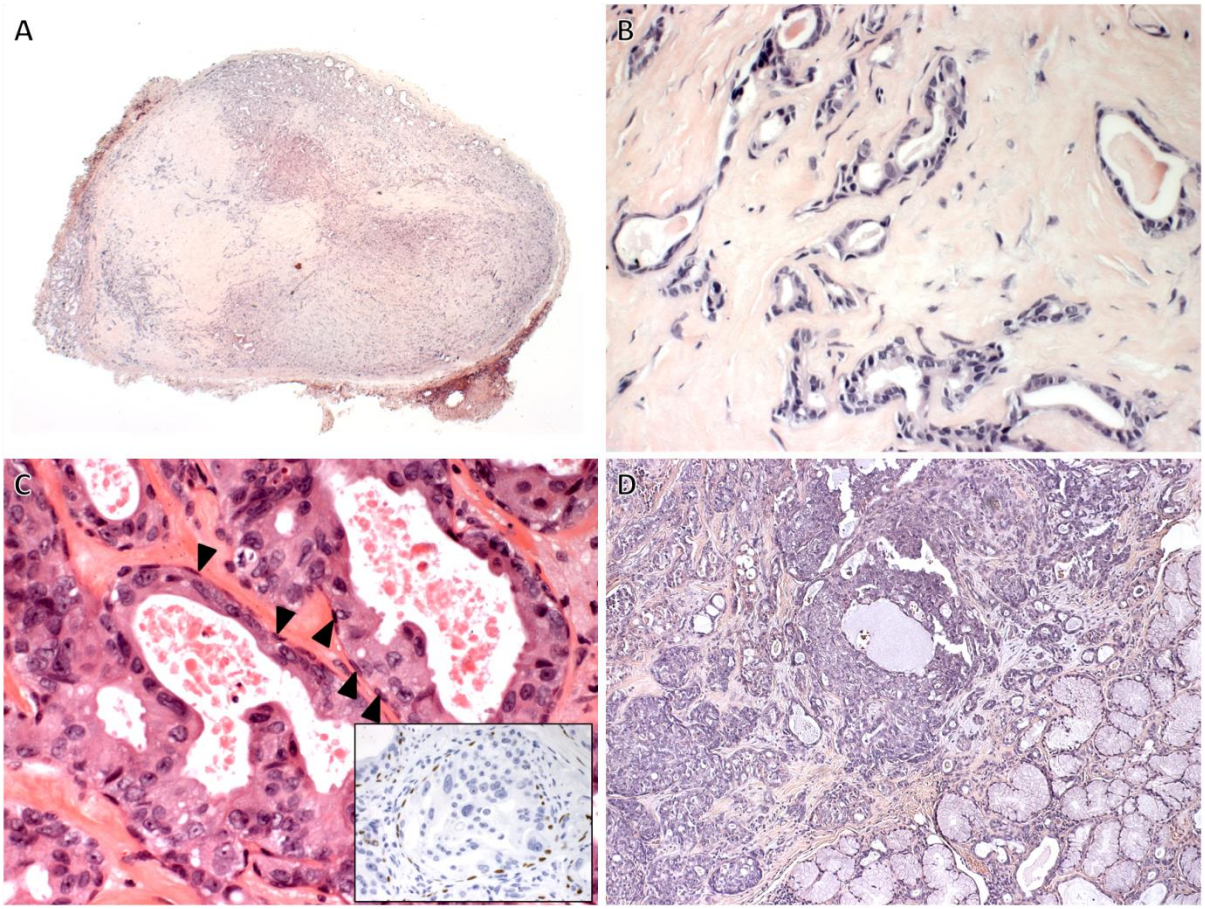

Figura 5.1- Aspectos histopatológicos observados nos casos de carcinoma ex-adenoma pleomórfico (CXAP) em fases precoces de progressão histológica. A, CXAP intracapsular. O adenoma pleomórfico (AP) residual é representado pela área hipocelular à esquerda. Note que as áreas carcinomatosas (hipercelulares) estão confinadas aos limites da cápsula. B, área de AP residual. C, área de carcinoma intraductal. Células eosinofílicas de aspecto apócrino e exibindo marcado pleomorfismo, aspectos morfológicos compatíveis com carcinoma do ducto salivar, confinadas por uma rima de células mioepiteliais remanescentes dos ductos do adenoma pleomórfico pregresso (cabeças de seta). A camada de células mioepiteliais evidenciada pela imuno-histoquímica para proteína p63 (detalhe). D, CXAP minimamente invasivo cujo componente maligno é representado adenocarcinoma sem outra especificação de baixo grau que penetra focalmente o parênquima da glândula salivar.

5.2.2 Expressão de Bmi-1, SOX2 e Nanog em carcinomas ex-adenoma pleomórfico em fases precoces de progressão histológica

Todos os casos de CXAP deste grupo foram positivos para os fatores estudados (Tabela 5.2 e Figura 5.2). Em apenas 1 caso a avaliação da expressão dos marcadores na área de AP residual foi impossibilitada pela extensa hialinização e ausência de componente celular suficiente. A expressão de todos os marcadores foi semelhante tanto nas áreas de carcinoma intraductal quanto extraductal. Dessa maneira, essas regiões foram avaliadas em conjunto.

Em todos os casos de CXAPs precoces (100%) pôde-se observar expressão nuclear da proteína Bmi-1 em quantidades variáveis nas áreas malignas. Cinco casos exibiram marcação difusa e foram classificados como escore 3, 4 casos foram classificados como escore 2 e 1 caso recebeu escore 1 para seu perfil de marcação. Em apenas um caso foi observada marcação em escassas células no AP residual.

Positividade nuclear para a proteína SOX2 foi observada no componente carcinomatoso em 9 casos (90%) desse grupo, dos quais 6 foram classificados como escore 3 de marcação (4 luminais e 2 mioepiteliais) e 3 como escore 1 (todos luminais). A área benigna de apenas 1 caso foi positiva para SOX2 e classificada como escore 1.

A proteína Nanog foi expressa no núcleo e citoplasma das células carcinomatosas em 6 dos 10 casos de CXAP deste grupo (60%), todos de diferenciação luminal. Em 4 casos as áreas positivas foram classificadas como escore 3 e como escore 2 em 2 casos. As áreas de AP residuais avaliáveis de todos os casos foram negativas para esse marcador.

Tabela 5.2 – Expressão dos fatores relacionados à pluripotência de células-tronco Bmi-1, SOX2 e Nanog nas áreas benignas e malignas nos 10 casos do grupo de carcinomas ex-adenoma pleomórfico em fases precoces de progressão histológica de acordo com a avaliação imuno-histoquímica

	Bmi-1		**SOX2**		**Nanog**	
	AB	**AM**	**AB**	**AM**	**AB**	**AM**
% de células positivas						
Negativo (escore 0)	9	0	9	1	10	4
<30% (escore 1)	1	1	1	3	0	0
30-60% (escore 2)	0	4	0	0	0	2
>60% (escore 3)	0	5	0	6	0	4

AB: área benigna; AM: área maligna

Não houve correlação estatisticamente significativa entre a expressão de Bmi-1, SOX2 e Nanog e os aspectos histopatológicos associados ao componente maligno dos casos de CXAPs em fases precoces de progressão histológica estudados. Além disso, a expressão dos marcadores estudados foi semelhante em carcinomas originados em APs primários e no caso associado a AP recorrente (Tabela 5.3).

Tabela 5.3 – Correlação entre a expressão de Bmi-1, SOX2 e Nanog e parâmetros histopatológicos observados nas áreas malignas dos casos de carcinomas ex-adenoma pleomórfico em fases precoces de progressão histológica

	Expressão de Bmi-1		***p*-**	**Expressão de SOX2**		***p*-**	**Expressão de Nanog**		***p*-**
	0/1	**2/3**		**0/1**	**2/3**		**0/1**	**2/3**	
Histórico da neoplasia									
CXAP em AP primário	1	8	1,00	4	5	1.00	3	6	0,70
CXAP em AP recorrente	0	1		0	1		1	0	
Grau histológico do componente carcinomatoso									
Alto	1	4	1,00	2	3	1,00	2	3	1,00
Baixo	0	5		2	3		2	3	
Atividade mitótica									
Presente	1	2	0,30	2	1	0,50	2	1	0,50
Ausente	0	7		2	5		2	5	
Necrose									
Presente	1	4	1,00	3	2	0,52	3	2	0,52
Ausente	0	5		1	4		1	4	
Invasão perineural									
Presente	0	0	ND	0	0	ND	0	0	ND
Ausente	1	9		4	6		4	6	
Invasão angiolinfática									
Presente	0	0	ND	0	0	ND	0	0	ND
Ausente	1	9		4	6		4	6	
Metástase nodal									
Presente	0	0	ND	0	0	ND	0	0	ND
Ausente	1	9		4	6		4	6	

AP: adenoma pleomórfico; CXAP: carcinoma ex-adenoma pleomórfico; ND: parâmetro não detectado na amostra

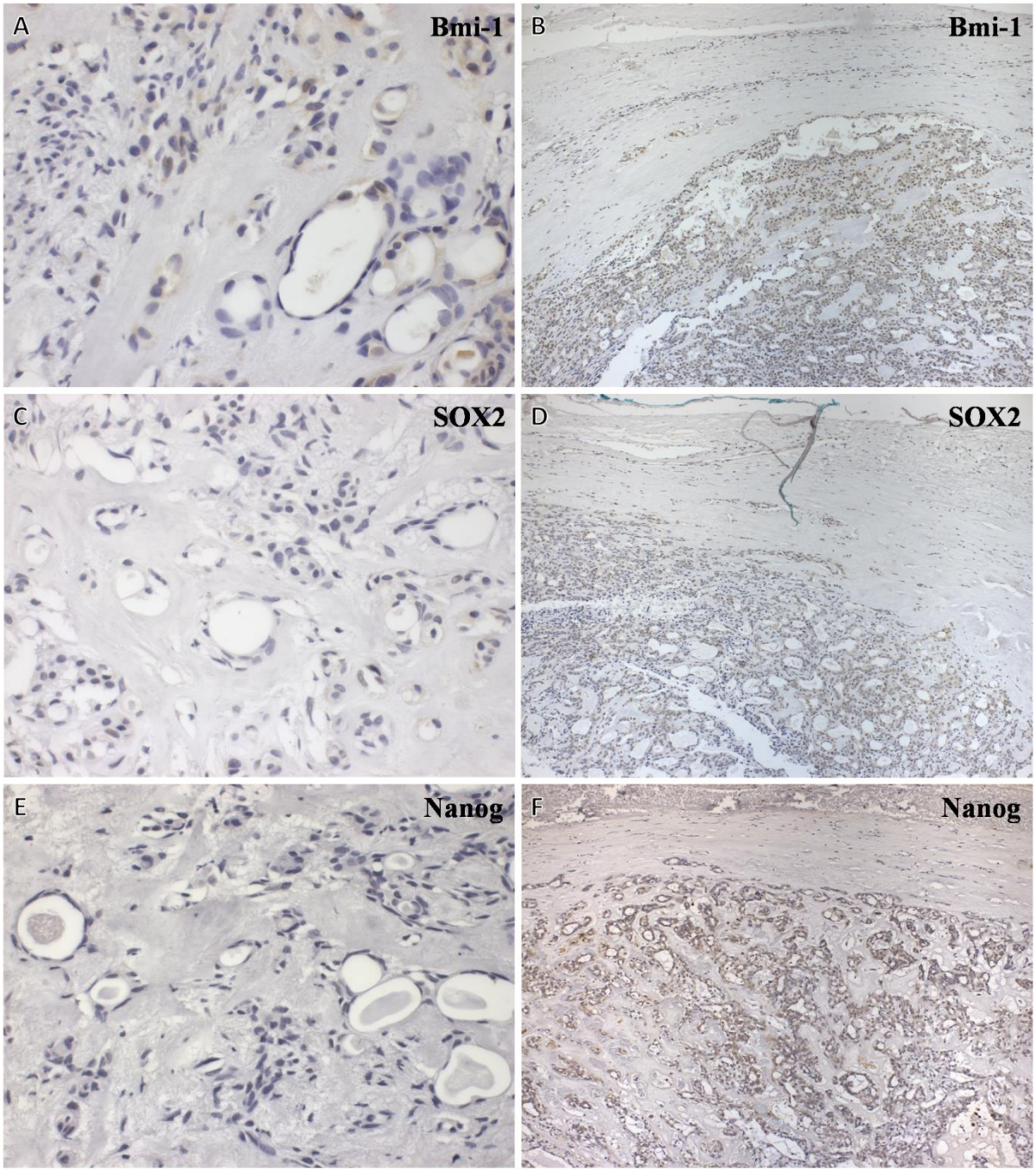

Figura 5.2- Expressão dos fatores de transcrição associados à pluripotência de células-tronco Bmi-1, SOX2 e Nanog no adenoma pleomórfico residual (A, C e E) e no carcinoma ex-adenoma pleomórfico em fase precoce de progressão histológica (B, D e F).

5.3 Grupo carcinomas ex-adenoma pleomórfico em fase avançada de progressão histológica

Nove homens (64,2%) e 5 mulheres (35,8%) compuseram este grupo. A glândula parótida foi a mais frequentemente acometida (10 casos), seguida pelo palato (2 casos), trígono retromolar (1 caso) e glândula lacrimal (1 caso).

5.3.1 Aspectos histopatológicos

Áreas reconhecíveis de AP estavam presentes em todos os casos deste grupo. Entretanto, o AP residual de 2 casos era completamente hialinizado e hipocelular, o que impossibilitou a análise de critérios morfológicos e imuno-histoquímicos. Nos casos em que o corpo celular do AP residual era identificável, não foram observadas atipias celulares. Focos de carcinoma intraductal puderam ser observados em 7 casos, todos de diferenciação luminal. Em 5 casos o carcinoma teve origem em APs recorrentes.

Dentro deste grupo de CXAPs, foi encontrada maior diversidade de tipos celulares envolvidos e subtipos histológicos associados ao componente carcinomatoso. Onze casos apresentavam apenas componente luminal proliferado nas áreas malignas e foram classificados como carcinoma do ducto salivar (5 casos), adenocarcinoma sem outra especificação (4 casos), carcinoma indiferenciado de grandes células (1 caso) e carcinoma sarcomatoide (1 caso). Os 5 casos de carcinoma do ducto salivar, 3 casos de adenocarcinoma sem outra especificação e o carcinoma indiferenciado de grandes células exibiam marcada atipia celular e foram considerados como neoplasias de alto grau histológico. Um caso de adenocarcinoma sem outra especificação e o carcinoma sarcomatoide apresentavam pouco pleomorfismo celular, sendo então considerados como malignidades de baixo grau. Atividade mitótica pronunciada pôde ser observada em 7 casos de CXAP com diferenciação luminal, todos de alto grau histológico.

Os outros 3 casos desse grupo exibiram componente maligno com diferenciação mioepitelial. As células mioepiteliais carcinomatosas foram observadas isoladas ou em associação com células luminais. Dessa maneira, 2 casos foram classificados como

carcinomas mioepiteliais e 1 caso como carcinoma epitelial-mioepitelial. Nenhum dos casos apresentou atipias citológicas importantes ou atividade mitótica (neoplasias de baixo grau) e a infiltração extracapsular foi determinante para o estabelecimento do diagnóstico de malignidade.

Extensa invasão dos tecidos peritumorais, incluindo parênquima glandular, pele, osso, mucosas oral e sinonasal, foi observada em todos os casos independentemente da diferenciação celular. Assim, êmbolos carcinomatosos angiolinfáticos e invasão perineural foram observados em 71,4% e 50% dos casos deste grupo, respectivamente. Sete casos (50%), todos de fenótipo luminal, exibiram zonas de necrose associadas às áreas malignas. Oito pacientes (57%) apresentavam metástases nodais no momento do diagnóstico. Todos os casos metastáticos exibiam diferenciação luminal, alto grau histológico e estavam associados à invasão angiolinfática. Os aspectos histopatológicos encontrados nos CXAPs em fase avançada de progressão histológica podem ser vistos na figura 5.3.

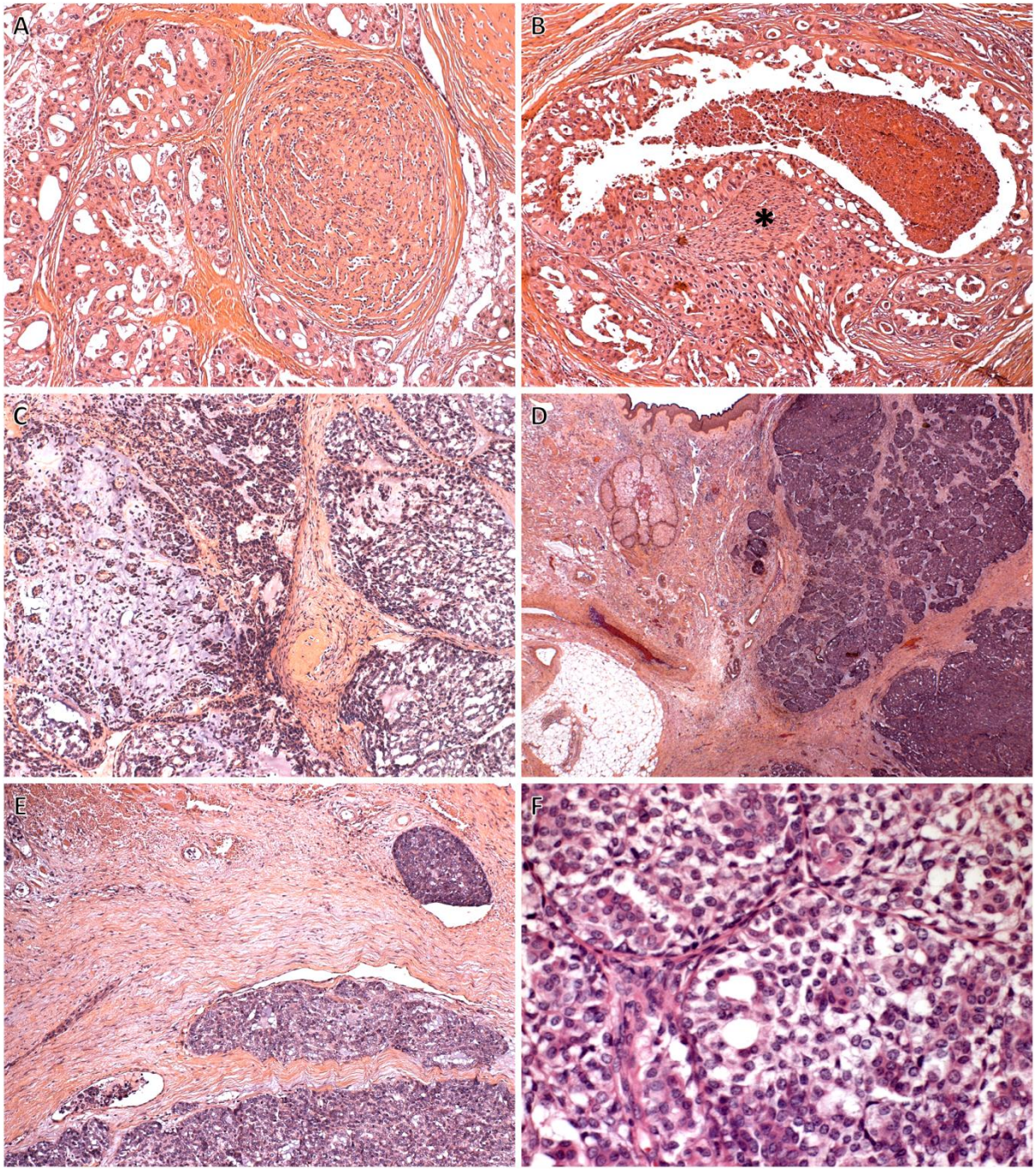

Figura 5.3- Aspectos histopatológicos observados nos casos de carcinoma ex-adenoma pleomórfico (CXAP) em fase avançada de progressão histológica. A, Adenoma pleomórfico (AP) caracterizado por zona circunscrita e hialinizada B, CXAP do tipo luminal (carcinoma do ducto salivar) com área de necrose e invasão perineural (*). C, CXAP do tipo mioepitelial justaposto ao AP residual, à esquerda. D, infiltração da pele. E, êmbolos carcinomatosos angiolinfáticos. F, CXAP com diferenciação do componente maligno em células luminais e mioepiteliais (carcinoma epitelial-mioepitelial).

5.3.2 Expressão de Bmi-1, SOX2 e Nanog em carcinomas ex-adenoma pleomórfico em fase avançada de progressão histológica

De maneira similar ao grupo de CXAPs precoces, todos os casos em estágio avançado de progressão neoplásica exibiram positividade para os fatores estudados (Tabela 5.4 e Figura 5.4). Em 2 casos a avaliação das áreas de AP residual foi impossibilitada em função da extensa hialinização e escasso componente celular. Uma vez que a expressão dos marcadores foi semelhante nas áreas de carcinoma intraductal e extraductal em cada caso positivo, essas regiões foram avaliadas conjuntamente.

Positividade nuclear para a proteína Bmi-1 em variados graus foi observada no componente maligno de 10 casos (71,4%) de CXAP avançados. Quatro foram classificados como escore 3 (3 luminais e 1 mioepitelial), 2 como escore 2 (ambos luminais) e 4 casos como escore 1 (2 luminais e 2 mioepiteliais). Em apenas 1 caso ocasionais células do AP residual foram positivas.

O fator SOX2 foi expresso no núcleo das células carcinomatosas em 13 casos de CXAP avançados (92,8%). Em 6 casos (4 luminais e 2 mioepiteliais) a marcação foi classificada como escore 3, 4 casos (3 luminais e 1 mioepitelial) obtiveram escore 2 e 3 casos (todos luminais) escore 1. Em nenhuma área de AP residual avaliável deste grupo pôde-se observar células neoplásicas positivas.

À semelhança do observado para a proteína SOX2, as áreas benignas de nenhum caso deste grupo foram positivas para Nanog. Em cinco casos (35,7%), todos de fenótipo luminal, Nanog foi positivo nas células carcinomatosas, no núcleo e citoplasma. Em 3 casos a marcação foi classificada como escore 3 e como escore 2 em 2 casos.

Tabela 5.4 – Expressão dos fatores relacionados à pluripotência de células-tronco Bmi-1, SOX2 e Nanog nas áreas benignas e malignas nos 14 casos do grupo de carcinomas ex-adenoma pleomórfico em fase avançada de invasão de acordo com a avaliação imuno-histoquímica

	Bmi-1		**SOX2**		**Nanog**	
	AB	**AM**	**AB**	**AM**	**AB**	**AM**
% de células positivas						
Negativo (escore 0)	11	4	12	1	12	9
<30% (escore 1)	1	4	0	3	0	0
30-60% (escore 2)	0	2	0	4	0	2
>60% (escore 3)	0	4	0	6	0	3

AB: área benigna; AM: área maligna

As expressões de Bmi-1, SOX2 e Nanog foram semelhantes tanto em carcinomas associados à APs primários quanto em carcinomas que se originaram em AP recorrentes. Além disso, não houve associação entre a positividade para Bmi-1 e Nanog e os aspectos histopatológicos grau histológico, presença de atividade mitótica proeminente, necrose, invasão perineural, presença de êmbolos angiolinfáticos e metástases linfonodais. Entretanto, os valores de *p* para a correlação entre a expressão de SOX2 e necrose associada ao componente carcinomatoso e metástase linfonodal foram p=0,06 e p=0,08, respectivamente (Tabela 5.5). Uma vez que o valor *p* indica a probabilidade de se observar uma diferença tão grande ou maior do que a que foi observada sob a hipótese nula, consideramos que esses valores possam indicar significância estatística, mas que a amostra presente provavelmente seja pequena para estabelecer precisamente esse dado estatístico.

Tabela 5.5 – Correlação entre a expressão de Bmi-1, SOX2 e Nanog e parâmetros histopatológicos observados nas áreas malignas dos casos de carcinomas ex-adenoma pleomórfico em fase avançada de progressão histológica

	Expressão de Bmi-1		***p*-**	**Expressão de SOX2**		***p*-**	**Expressão de Nanog**		***p*-**
	0/1	**2/3**		**0/1**	**2/3**		**0/1**	**2/3**	
Histórico da neoplasia									
CXAP em AP primário	5	4	1,0	2	7	0,58	6	3	1,0
CXAP em AP recorrente	3	2		2	3		3	2	
Grau histológico do componente carcinomatoso									
Alto	4	5	0,30	4	5	0,23	5	4	0,58
Baixo	4	1		0	5		4	1	
Atividade mitótica									
Presente	3	4	0,59	3	4	0,55	3	4	0,27
Ausente	5	2		1	6		6	1	
Necrose									
Presente	3	4	0,59	4	3	**0,06**	4	3	1,0
Ausente	5	2		0	7		5	2	
Invasão perineural									
Presente	4	3	1,0	2	5	1,0	3	4	1,0
Ausente	4	3		2	5		6	1	
Invasão angiolinfática									
Presente	5	5	0,58	4	6	0,25	6	4	1,0
Ausente	3	1		0	4		3	1	
Metástase nodal									
Presente	4	4	0,62	4	4	**0,08**	4	4	0,30
Ausente	4	2		0	6		5	1	

AP: adenoma pleomórfico; CXAP: carcinoma ex-adenoma pleomórfico.

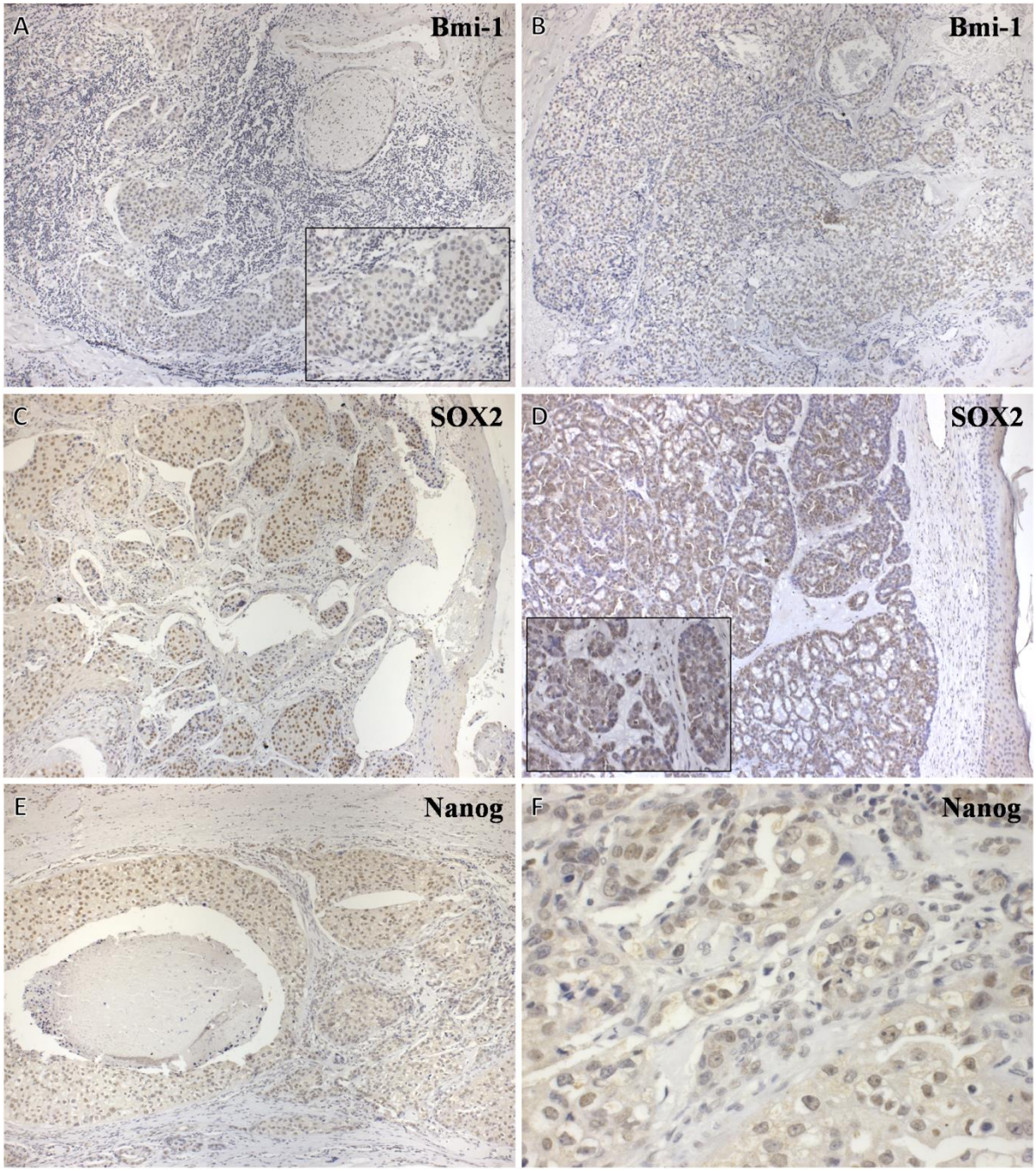

Figura 5.4- Expressão dos fatores de transcrição relacionados à pluripotência de células-tronco no carcinoma ex-adenoma pleomórfico (CXAP) em fase avançada de progressão histológica. Expressão de Bmi-1 em CXAP de fenótipo luminal (detalhe no inserto) (A) e mioepitelial (B). Expressão de SOX2 em CXAP de fenótipo luminal (C) e mioepitelial (D). Detalhe no inserto. Em E e F, expressão de Nanog em CXAP de diferenciação luminal.

6 DISCUSSÃO

No presente trabalho, avaliamos ineditamente a expressão dos fatores de transcrição relacionados à pluripotência de células-tronco Bmi-1, SOX2 e Nanog em uma série de 24 casos de CXAP em diferentes fases de progressão histológica através da técnica de imuno-histoquímica. Correlacionamos, ainda, os achados imuno-histoquímicos com aspectos histopatológicos comumente associados à agressividade em neoplasias. O CXAP é um tumor infrequente que já foi chamado ao longo dos anos de tumor misto maligno, carcinoma ex-tumor misto, carcinoma ex-adenoma e carcinoma ex-adenoma pleomórfico benigno (1). Em sua última classificação para as neoplasias de cabeça e pescoço, a OMS propôs o termo "carcinoma ex-adenoma pleomórfico" para definir qualquer malignidade de diferenciação epitelial que se origine em um AP, e esse termo tem sido amplamente utilizado desde então (2).

Pela possibilidade de avaliar na mesma lesão áreas benignas e malignas justapostas, o CXAP constitui um modelo muito interessante de carcinogênese para estudar a progressão do adenoma para o carcinoma. No passado, sugeriu-se que essas neoplasias fossem malignidades sem antecedentes em neoplasia benigna prévia e que apenas exibiam áreas morfologicamente semelhantes ao AP (80). Esse conceito foi contestado por LiVolsi e Perzin (18) que descreveram áreas benignas de AP em todos os casos de sua série. Identificaram, ainda, zonas de transição entre as áreas benignas e malignas em muitos casos. Em outras séries, a transformação maligna do AP em CXAP foi também histologicamente fundamentada pela presença de zonas de transição entre o AP e o CXAP (1, 3, 4, 20-23). Áreas de carcinoma intraductal foram observadas em 14 de nossos 24 casos, todos de diferenciação luminal. Assim, os CXAPs do presente estudo também possuem claros indícios morfológicos que suportam a teoria de que o AP possa, ainda que raramente, sofrer transformação maligna e que as células precursoras do carcinoma são, na maioria dos casos, as de diferenciação luminal presentes nas estruturas ductiformes do AP. Além disso, em todos os casos em que áreas de carcinoma intraductal foram detectadas o componente maligno era de diferenciação luminal, o que sugere que as células transformadas tendem a manter uma linha de diferenciação ao longo da progressão histológica do CXAP.

Os dados clinicopatológicos dos casos de CXAP aqui estudados compartilham parcialmente com os achados na literatura. O CXAP é descrito como uma malignidade que

acomete pacientes entre a 6ª e a 8ª décadas de vida, com discreta predileção por pacientes mulheres (1-3). De maneira geral, a média de idade dos nossos pacientes é parecida com a descrita nas maiores casuísticas de CXAP disponíveis (2-4, 18-24, 27, 28, 31, 80, 81), mas igual distribuição entre os sexos foi encontrada. Essa observação também foi feita por Mariano et al. (81) em sua série de 38 casos de CXAPs que acometeram pacientes brasileiros, e diferenças geográficas podem explicar essa divergência da literatura. Outro dado interessante é que, de maneira geral, pacientes mulheres foram diagnosticadas em média mais de uma década mais velhas (média 67 anos) que os homens (média 55,2 anos). Todavia, quando consideramos apenas os CXAPs precoces, 60% dos pacientes de nossa série são mulheres. Por outro lado, pacientes homens compuseram 64,2% dos indivíduos com CXAPs em fase avançada de progressão histológica. Apesar de a literatura carecer de dados epidemiológicos específicos acerca do atraso no diagnóstico de pacientes com neoplasias malignas de glândulas salivares, a prática clínica indica que por questões sócioculturais os homens costumam demorar mais que as mulheres para procurar tratamento, o que justificaria esse dado (82).

De maneira semelhante a outras séries, a glândula parótida foi a localização mais comum para a ocorrência do CXAP (2-4, 18-24, 27, 28, 31, 80, 81). As glândulas salivares menores da boca foram o segundo sítio anatômico mais comum, particularmente o palato, mas nenhum caso foi observado nas glândulas submandibulares, que são apontadas como a segunda localização anatômica mais comum para a ocorrência dessa neoplasia (1-3). Essa diferença pode ser parcialmente explicada pelo fato de uma das instituições que contribuiu com a presente casuística, a disciplina de Patologia Oral e Maxilofacial da Faculdade de Odontologia da Universidade de São Paulo, constituir um Serviço de anatomia patológica especializado em doenças da cavidade oral e estruturas anexas, com poucos casos registrados de neoplasias localizadas em glândulas salivares maiores. Além dos casos situados em glândulas salivares maiores e menores, incluímos em nossos experimentos 2 casos de CXAPs que acometeram as glândulas lacrimais. Apesar de as glândulas lacrimais exibirem grandes peculiaridades fisiológicas, as neoplasias do tipo glândula salivar que as acometem, particularmente o AP e CXAP, possuem marcada semelhança morfológica, imuno-histoquímica e genética com suas contrapartes salivares, o que nos motivou considerar esses casos (83).

O acúmulo de alterações genéticas múltiplas que ocorrem ao longo do tempo parece constituir o cerne do processo de transformação do AP em CXAP. O risco de transformação

maligna aumenta de 1,6% em APs com 5 anos ou menos de duração para 9,5% em casos com mais de 5 anos (1). Dessa maneira, é possível entender porque a faixa etária dos pacientes com malignidade associada ao AP aumenta quando se comparam as idades dos pacientes com AP, cuja média de idade descrita na literatura gira em torno da 4ª década de vida (1, 2, 9-11), com aquelas de pacientes com CXAPs intracapsulares, minimamente invasivos e francamente invasivos, respectivamente 55,5, 59 e 64,4 anos em nossa casuística. Além da longevidade, recorrências múltiplas também parecem aumentar o risco de transformação maligna do AP (1, 2, 18). Seis CXAPs dos 24 estudados no presente trabalho (25% do total) foram originados em APs recorrentes.

O termo "carcinoma ex-adenoma pleomórfico" contempla em partes a grande diversidade morfológica que essa neoplasia pode apresentar. Virtualmente qualquer neoplasia maligna epitelial pode compor as áreas carcinomatosas do CXAP e diversos subtipos histológicos estão descritos na literatura, com o carcinoma do ducto salivar e o adenocarcinoma sem outra especificação considerados como os mais comuns (1-3, 16, 21, 22, 81). Os casos da presente série reproduziram essa heterogeneidade morfológica e diversos tipos histológicos foram identificados. Igualmente, o carcinoma de ducto salivar e o adenocarcinoma sem outra especificação foram os tipos mais frequentes, além do carcinoma indiferenciado de grandes células, carcinoma sarcomatoide, carcinoma epitelial-mioepitelial e carcinoma mioepitelial, que também compuseram o amplo espectro morfológico dos presentes casos.

Particularmente em relação aos carcinomas com diferenciação luminal, as diferenças histopatológicas entre as áreas malignas e benignas eram evidentes, com as primeiras frequentemente exibindo pleomorfismo celular, atividade mitótica pronunciada e focos de necrose, independentemente da presença de invasão capsular, o que facilitou o processo diagnóstico. Por outro lado, os CXAPs com diferenciação mioepitelial possuíram morfologia celular branda, baixa atividade mitótica e pouco contraste morfológico com o as áreas de AP, à exceção do único caso de CXAP intracapsular do tipo mioepitelial descrito, que exibia áreas de necrose. Assim, a identificação de áreas infiltrativas foi necessária para a conclusão diagnóstica. O desafio para identificar precocemente a transformação maligna do AP em um carcinoma de baixo grau como, por exemplo, o carcinoma mioepitelial ou o carcinoma epitelial-mioepitelial, é uma realidade na prática de patologistas dedicados ao diagnóstico de lesões da região de cabeça e pescoço (22, 23, 25, 26). Consequentemente, tais carcinomas são frequentemente diagnosticados quando invadem além dos limites da cápsula do AP (22).

Em sua história natural de progressão histológica, o CXAP se desenvolve dentro dos limites do AP “materno” e, se não tratado, invade através da cápsula com o tempo. Assim, o CXAP pode ser diagnosticado em diferentes fases de invasão capsular. Se as áreas malignas estão confinadas aos limites do AP, o carcinoma é então denominado intracapsular e o prognóstico é excelente (1-4, 18, 19, 21-23, 27, 28). Apenas um caso de CXAP intracapsular com metástase linfonodal foi relatado, porém os autores não especificam o quanto a cápsula da massa neoplásica primária foi explorada para excluir a possibilidade de áreas invasivas, mesmo que focais (84). Por outro lado, em alguns casos de CXAP com focos de invasão extracapsular (CXAPs minimamente invasivos) o comportamento clínico é bastante favorável (1, 2). Apesar de não existir ainda consenso sobre uma distância máxima segura de invasão para o CXAP, consideramos a distância de até 1,5 mm para classificar mínima invasão, como recomendado pela OMS (2). Então, os casos subclassificados como intracapsulares e minimamente invasivos foram estudados conjuntamente em um grupo denominado CXAPs em fases precoces de progressão histológica. Em nenhum caso desse grupo ocorreram invasão perineural, angiolinfática ou mesmo metástases linfonodais. Assim, pudemos reafirmar o comportamento clínico indolente de CXAPs intracapsulares ou que invadem até 1,5 mm além da cápsula do AP (1-4). No entanto, vale ressaltar que o componente carcinomatoso dos 3 casos de CXAPs minimamente invasivos aqui estudados eram de baixo grau histológico (2 adenocarcinomas sem outra especificação e 1 carcinoma mioepitelial). Esse aspecto sugere que tanto o subtipo como grau histológicos possam influenciar o comportamento biológico do CXAP, como previamente proposto por Griffth et al. e por Rito e Fonseca (27, 28).

Os CXAPs com franca invasão dos tecidos extracapsulares (CXAPs em fase avançada de progressão histológica) representaram um total de 58,3% de todos os nossos casos. Êmbolos carcinomatosos angiolinfáticos e infiltração perineural foram identificados em 71,4% e 50% desses casos, respectivamente. Além disso, 57% dos pacientes com CXAPs francamente invasivos apresentaram metástases linfonodais no momento do diagnóstico. Ainda que a real incidência de metástases linfonodais em CXAP varie de estudo para estudo, essa alta frequência de neoplasias invasivas e com metástases ao diagnóstico parece representar um perfil associado ao o CXAP (1-3, 21-23, 27, 28, 81). Uma vez que no CXAP o carcinoma se origine em AP de longa duração, provavelmente os pacientes acometidos demorem a manifestar qualquer sinal ou sintoma de alarme para malignidade, o que favoreceria o diagnóstico da doença em fases mais tardias.

Na literatura, são incomuns os trabalhos que estudam o processo de malignização do AP avaliando as áreas benignas e malignas na mesma massa neoplásica, e mais raros ainda são aqueles que possuam diversos casos de CXAP em momentos variados de invasão (4, 85, 86). Em nossa série de 24 CXAPs em diferentes estágios de invasão capsular, pudemos avaliar a expressão dos marcadores estudados no componente carcinomatoso de todos os casos e nas áreas de AP residual em 21 casos, o que possibilitou demonstrar o perfil de marcação de Bmi-1, SOX2 e Nanog na sequência adenoma-carcinoma.

Os maiores desafios para o tratamento de neoplasias malignas que acometem as glândulas salivares, à semelhança do que ocorre em outras neoplasias sólidas, consistem na resistência das células neoplásicas à quimioterapia e na falta de opções de terapias alvo seguras e efetivas disponíveis. Embora cirurgia com margens livres de tecido neoplásico e radioterapia curem uma parcela dos pacientes com essas lesões, em alguns casos o controle local da doença é impossibilitado por recorrências e o desenvolvimento de metástases leva a grande morbidade (1, 2, 87). As CTN compõem uma subpopulação de células neoplásicas raras com potencial proliferativo indefinido e capacidade de auto-renovação (6, 7). Essa população de células com características específicas já foi implicada nos processos de iniciação e progressão neoplásicas, bem como resistência terapêutica ao tratamento e metástases (5-8, 33, 36-50, 52, 54, 64-67, 73, 77, 79, 88). Assim, as CTN parecem compor um alvo terapêutico promissor. No presente estudo, demonstramos a superexpressão dos fatores relacionados à pluripotência de células-tronco Bmi-1, SOX2 e Nanog na progressão histológica do CXAP. Ainda, a expressão de SOX2 foi correlacionada com necrose e metástases linfonodais associadas à neoplasia em CXAPs francamente invasivos.

A hipótese das CTN e o impacto prognóstico da expressão dos fatores a elas associados ainda precisam ser amplamente explorados em neoplasias de glândulas salivares benignas e malignas, e os trabalhos disponíveis na literatura sobre esse assunto são extremamente escassos. Entretanto, já existem evidências sobre a presença de CTN em neoplasias malignas glandulares. Em um modelo xenográfico, células derivadas de carcinoma adenoide cístico com alta expressão de ALDH (aldeído desidrogenase), um marcador associado ao fenótipo de células-tronco, foram capazes de gerar doença neoplásica e metástases em ratos, ao passo que células com baixa expressão desse marcador não demonstraram essa habilidade. Além disso, demonstrou-se *in vitro* que tais células formavam esferas, exibiam pouca aderência e maior capacidade de invasão (89). Zhou et al. (2013) avaliaram a expressão imuno-histoquímica de ALDH em casos de carcinoma adenoide

cístico, mas não houve correlação com parâmetros clinicopatológicos como tamanho da neoplasia, invasão perineural ou sobrevida (90). Recentemente, Adams et al. (2015) isolaram células de carcinoma mucoepidermoide com alta expressão de CD44 e ALDH. Essas células demonstraram alto potencial tumorigênico *in vivo* quando comparadas com suas contrapartes que exibiam baixas expressões desses marcadores (91). Em trabalho recentemente publicado por nosso grupo, avaliamos a expressão imuno-histoquímica dos marcadores associados às células-tronco CD44, Bmi-1, Oct4 e Nanog em 28 casos de carcinoma mucoepidermoide e em tecido de glândula salivar não neoplásico. De acordo com nossos resultados, a expressão de Oct4 a Nanog foi correlacionada com invasão perineural e desmoplasia estromal. Ainda, observamos um padrão dissociativo de invasão neoplásica nos casos em que Oct4 foi superexpresso (92).

A expressão aberrante de diversos fatores associados às células-tronco, incluindo Bmi-1, SOX2 e Nanog, tem sido associada com mecanismos de carcinogênese, assim como perda de diferenciação, capacidade de invasão e metástase pelas células neoplásicas, além de mau prognóstico (5, 6, 8, 34, 38, 42, 45, 51-53, 77, 88). Nossos resultados mostraram que Bmi-1 e SOX2 foram ocasionalmente expressos em escassas células das áreas residuais de AP nos casos de CXAP avaliados, e o Nanog é negativo em tais áreas. Por outro lado, as áreas malignas de todos os casos foram positivas para os fatores estudados. A expressão desses marcadores em células das áreas benignas pode ser parcialmente explicada pelo fato de a morfologia ser um produto final da associação de múltiplos eventos genéticos e ambientais, e essas células histologicamente benignas poderem apresentar um genótipo intrínseco associado à malignidade que, naquele momento, ainda não estava traduzido em um fenótipo carcinomatoso. Assim, o aspecto morfológico pode não traduzir completamente a instabilidade genética da célula. Além disso, a identificação de células positivas nas áreas de carcinoma intraductal sugere que a aquisição da expressão desses fatores seja um evento precoce na transformação maligna do AP.

O fator Bmi-1 foi expresso no componente carcinomatoso de todos os casos de CXAP em fases precoces de progressão histológica e em 71,4% dos casos francamente invasivos. Dessa maneira, observamos um decréscimo na expressão conforme a neoplasia progride histologicamente, o que indica que esse fator seja importante no processo de carcinogênese, mas talvez não tenha um papel determinante na proliferação e invasão das células neoplásicas. Esse achado foi semelhante ao de Bachmann et al. (93) que associaram a perda de expressão de Bmi-1 com a progressão clínica e queda nas taxas de sobrevida em melanomas cutâneos.

Apesar de não termos encontrado correlação entre a expressão de Bmi-1 e os parâmetros anatomopatológicos avaliados, Chang et al. (79) associaram a desregulação de Bmi-1 com o aumento na migração, invasão e prognóstico pobre em casos de carcinoma adenoide cístico. Além disso, a expressão de Bmi-1 é associada com o desenvolvimento de metástase, apesar de não termos evidenciado essa relação em nossos resultados (58, 88).

Observamos, à semelhança do descrito com Bmi-1, uma queda na expressão de Nanog nas áreas malignas quando comparamos CXAPs em fases precoces e avançada de progressão histológica (60% de casos precoces positivos contra 35,7% de avançados), sugerindo-nos que esse fator também seja importante no processo de malignização das células neoplásicas, mas não na invasão e progressão neoplásicas. Também não houve correlação estatística entre a expressão de Nanog e os parâmetros anatomopatológicos avaliados, entretanto esse marcador já foi implicado em recorrência neoplásica, sobrevida livre de doença curta e alto risco para o desenvolvimento de metástase (94).

O fator SOX2 foi expresso nas áreas carcinomatosas de 90% dos CXAPs em fases precoces de progressão neoplásica e em 92,8% dos casos em fase avançada de invasão. Esse aumento de expressão, apesar de discreto, é oposto ao que se pôde observar para o Bmi-1 e Nanog. Além disso, a expressão de SOX2 parece estar correlacionada com necrose neoplásica (p=0,06). O parâmetro necrose está associado com grau histológico e prognóstico reservado em carcinomas de glândulas salivares (95). Assim, a expressão de SOX2 nos sugere que essa proteína possa contribuir nos processos de proliferação celular e invasão pelas células neoplásicas em CXAP.

A presença de metástase linfonodal constitui um importante fator adverso em neoplasias epiteliais malignas que podem acometer os diversos órgãos que compões os sistemas orgânicos, incluindo aqueles presentes na região de cabeça e pescoço (96). Metástases em linfonodos cervicais foram identificadas em 57% dos pacientes com CXAPs francamente invasivos de nossa série. Em todos esses casos o CXAP possuía diferenciação luminal no componente carcinomatoso, que era de alto grau histológico e com áreas de invasão linfática. O desenvolvimento de metástase é um processo extremamente complexo que envolve numerosas interações que ocorrem no microambiente neoplásico, incluindo a invasão de vasos linfáticos e sanguíneos pelas células neoplásicas como um mecanismo de locomoção para sítios distantes (97). Em seu estudo sobre angiogênese e linfangiogênese em CXAPs, Soares et al. (98) demonstraram que vasos linfáticos intratumorais são extremamente

raros em CXAPs em fases precoces de invasão. Por outro lado, CXAPs invasivos estão associados a uma trama linfática complexa, composta predominantemente por vasos linfáticos pré-existentes dos tecidos não neoplásicos, e tanto os vasos linfáticos intratumorais quanto peritumorais em CXAP são condutores de êmbolos neoplásicos. Ainda, apontaram que CXAPs com diferenciação mioepitelial possuem menor capacidade de invadir vasos linfáticos e, assim, de produzir metástases. Esses dados justificam nossos achados no que diz respeito aos casos com metástases linfonodais. Além disso, a expressão do fator SOX2 também parece estar correlacionada com a presença de metástase linfonodal ao diagnóstico (p=0,08). Semelhante ao que observamos, a expressão de SOX2 foi associada com a presença de metástases linfonodais em carcinoma colônico, laríngeo, mamário, oral e prostático (99-104). Em carcinomas de glândulas salivares, metástase e prognóstico pobre foram relacionadas com superexpressão de SOX2 em casos de carcinoma adenoide cístico (105). Por outro lado, altos índices de expressão de SOX2 foram associados a baixas taxas ou mesmo ausência de metástase linfonodal em carcinoma de esôfago e estômago (106, 107). Essas diferenças refletem a complexidade tanto da carcinogênese quanto dos processos de invasão neoplásica e metástase. Assim, ainda há muito a ser explorado sobre o papel de Bmi-1, SOX2 e Nanog na biologia dos mais variados tipos de neoplasias.

7 CONCLUSÕES

As evidências encontradas no presente estudo permitem as seguintes conclusões:

- O CXAP engloba um amplo espectro de neoplasias malignas epiteliais com diferentes morfologias, tipos de diferenciação e comportamento biológico variado, mas com a característica comum de se originarem a partir do AP
- Os fatores de transcrição relacionados à pluripotência de células-tronco Bmi-1, SOX2 e Nanog são superexpressos na transformação maligna do AP em CXAP
- A positividade para Bmi-1, SOX2 e Nanog em áreas de carcinoma intraductal sugere que a aquisição da expressão desses fatores seja um evento precoce na transformação maligna do AP
- Há perda de expressão de Bmi-1 e Nanog na progressão histológica do CXAP. Dessa maneira, esses fatores parecem contribuir com o processo de transformação maligna do AP, mas talvez não tenham papel determinante na invasão e progressão neoplásicas
- A superexpressão do fator SOX2 parece correlacionar-se com necrose neoplásica e metástase linfonodal em CXAPs francamente invasivos, sugerindo que esse fator possa contribuir no processo de metástase

REFERÊNCIAS[1]

1- Ellis GL, Auclair PL. Tumors of the Salivary Glands. 4th ed. Washington DC: ART Press; 2008. 524 p.
2- Eveson J, Auclair P, Gnepp D, El-Naggar A. Tumours of the Salivary Glands. In: Barnes L, Eveson JW, Reichart P, Sidransky D, editors. World Health Organization – Classification of Tumours – Pathology & Genetics – Head and Neck Tumours. Lyon: IARC Press; 2005. p. 209-82.
3- Antony J, Gopalan V, Smith RA, Lam AKY. Carcinoma ex pleomorphic adenoma: a comprehensive review of clinical, pathological and molecular data. Head Neck Pathol. 2012 Mar;6(1):1-9.
4- Brandwein M, Huvos AG, Dardick I, Thomas MJ, Theise ND. Noninvasive and minimally invasive carcinoma ex mixed tumor: a clinicopathologic and ploidy study of 12 patients with major salivary tumors of low (or no?) malignant potential. Oral Surg Oral Med Oral Pathol Oral Radiol Endod. 1996 Jun;81(6):655-64.
5- Zhang M, Rosen JM. Stem cells in the etiology and treatment of cancer. Curr Opin Genet Dev. 2006 Feb;16(1):60-4.
6- Costea DE, Gammon L, Kitajima K, Harper L, Mackenzie IC. Epithelial stem cells and malignancy. J Anat. 2008 Jul;213(1):45-51.
7- Cabrera MC, Hollingsworth RE, Hurt EM. Cancer stem cell plasticity and tumor hierarchy. World J Stem Cells. 2015 Jan 26;7(1):27-36.
8- April Adams, Kristy Warner, Jacques E. Nör. Salivary gland cancer stem cells. Oral Oncol. 2013 Sep; 49(9): 845–53.
9- Loyola AM, de Araújo VC, de Sousa SO, de Araújo NS. Minor salivary gland tumours. A retrospective study of 164 cases in a brazilian population. Eur J Cancer B Oral Oncol. 1995;31B(3):197-201.
10- Ito FA, Ito K, Vargas PA, de Almeida OP, Lopes MA. Salivary gland tumors in a brazilian population: a retrospective study of 496 cases. Int J Oral Maxillofac Surg. 2005;34(5):533-6.
11- de Oliveira FA, Duarte ECB, Taveira CT, Máximo AA, de Aquino EC, Alencar RC, Vencio EF. Salivary Gland Tumor: A Review of 599 Cases in a Brazilian Population. Head Neck Pathol. 2009 Dec; 3(4): 271–5.
12- Skálová A, Andrle P, Hostička L, Michal M. Pleomorphic adenoma of salivary glands: diagnostic pitfalls and mimickers of malignancy. Cesk Patol. 2012 Oct;48(4):179-83.
13- Skalova A, Altemani A, Di Palma S, Simpson RH, Hosticka L, Andrle P et al. Pleomorphic adenoma of the salivary glands with intravascular tumor deposits: a diagnostic pitfall. Am J Surg Pathol. 2012; 36: 1674-82.
14- Myssiorek D, Ruah CB, Hybels RL. Recurrent pleomorphic adenomas of the parotid gland. Head Neck. 1990 Jul-Aug;12(4):332-6.
15- Henriksson G, Westrin KM, Carlsoo B, Silfversward C. Recurrent primary pleomorphic adenomas of salivary gland origin: intrasurgical rupture, histopathologic features, and pseudopodia. Cancer. 1998 Feb 15;82(4):617-20.
16- Gnepp DR, Brandwein MS, Henley JD. Salivary and lacrimal glands. In: Gnepp DR ed. Diagnostic Surgical Pathology of the Head and Neck. Philadelphia: W.B. Saunders Company;2000. p. 325-430.
17- Seethala RR. Histologic grading and prognostic biomarkers in salivary gland carcinomas. Adv Anat Pathol. 2011; 18(1): 29-45.

[1] De acordo com Estilo Vancouver.

18- LiVolsi VA, Perzin KH. Malignant mixed tumors arising in salivary glands. Carcinomas arising in benign mixed tumors: a clinicopathologic study. Cancer. 1977; 39(5): 2209-30.
19- Spiro RH, Huvos AG, Strong EW. Malignant mixed tumor of salivary origin: a clinicopathologic study of 146 cases. Cancer 1977: 39: 388-96.
20- Olsen KD, Lewis JE. Carcinoma ex pleomorphic adenoma: a clinicopathologic review. Head Neck. 2001; 23(9): 705-12.
21- Lewis JE, Olsen KD, Sebo TJ. Carcinoma ex pleomorphic adenoma: pathology analysis of 73 cases. Hum Pathol. 2001 Jun;32(6):596-604.
22- Altemani A, Martins MT, Freitas L, Soares F, Araújo NS, Araújo VC. Carcinoma ex pleomorphic adenoma (CXPA): immunoprofile of cells involved in carcinomatous progression. Histopathology. 2005: Jun;46(6): 635-41.
23- Di Palma S. Carcinoma ex pleomorphic adenoma, with particular emphasis on early lesions. Head Neck Pathol. 2013 Jul;7 Suppl 1:S68-76.
24- Tortoledo ME, Luna MA, Batsakis JG. Carcinoma ex pleomorphic adenoma and malignant mixed tumors. Histomorphologic indexes. Arch Otolaryngol. 1984; 110(3): 172–6.
25- Di Palma S, Guzzo M. Malignant myoepithelioma of salivary glands: clinicopathological features of ten cases. Virchows Arch A Pathol Anat Histopathol. 1993;423(5):389-96.
26- Sedassari BT, Dos Santos HT, Mariano FV, da Silva Lascane NA, Altemani A, Sousa S. Carcinoma ex pleomorphic adenoma of minor salivary glands with major epithelial-myoepithelial component: clinicopathologic and immunohistochemical study of 3 cases. Ann Diagn Pathol. 2015 Jun;19(3):164-8.
27- Grifft CC, Thompson LDR, Assaad A, Purgina BM, Lai C, Bauman JE et al. Salivary duct carcinoma and the concept of early carcinoma ex pleomorphic adenoma. Histopathology. 2014 Dec;65(6):854-60.
28- Rito M, Fonseca I. Carcinoma ex-pleomorphic adenoma of the salivary glands has a high risk of progression when the tumor invades more than 2.5 mm beyond the capsule of the residual pleomorphic adenoma. Virchows Arch. 2016 Mar;468(3):297-303.
29- Nouraei SA, Hope KL, Kelly CG, McLean NR, Soames JV. Carcinoma ex benign pleomorphic adenoma of the parotid gland. Plast Reconstr Surg. 2005; 116(5): 1206–13.
30- Luers JC, Wittekindt C, Streppel M. Carcinoma ex pleomorphic adenoma of the parotid gland. Study and implications for diagnostics and therapy. Acta Oncol. 2009; 48(1): 132–6.
31- Gnepp DR. Malignant mixed tumours of the salivary glands: a review. Pathol Annu. 1993;28 Pt 1:279-328.
32- Zbären P, Zbären S, Caversaccio MD, Stauffer E. Carcinoma ex pleomorphic adenoma: diagnostic difficulty and outcome. Otolaryngol Head Neck Surg. 2008 May;138(5):601-5.
33- Nagayama Y, Shimamura M, Mitsutake M. Cancer stem cells in the thyroid. Front Endocrinol (Lausanne). 2016 Feb 29;7:20.
34- Kreso A, Dick JE. Evolution of the cancer stem cell model. Cell Stem Cell (2014) 14(3):275–91.
35- Marotta LL, Polyak K. Cancer stem cells: a model in the making. Curr Opin Genet Dev. 2009 Feb;19(1):44-50.
36- Succony L, Janes SM. Airway stem cells and lung cancer. QJM. 2014;107(8):607‑12.

37- Prince ME, Sivanandan R, Kaczorowski A, Wolf GT, Kaplan MJ, Dalerba P, et al. Identification of a subpopulation of cells with cancer stem cell properties in head and neck squamous cell carcinoma. Proc Natl Acad Sci U S A. 2007 Jan 16;104(3):973-8.
38- Singh SK, Hawkins C, Clarke ID, Squire JA, Bayani J, Hide T, et al. Identification of human brain tumour initiating cells. Nature. 2004 Nov 18;432(7015):396-401.
39- O'Brien CA, Pollett A, Gallinger S, Dick JE. A human colon cancer cell capable of initiating tumour growth in immunodeficient mice. Nature. 2007 Jan 4;445(7123):106-10.
40- Collins AT, Berry PA, Hyde C, Stower MJ, Maitland NJ. Prospective identification of tumorigenic prostate cancer stem cells. Cancer Res. 2005 Dec 1;65(23):10946-51.
41- Li C, Heidt DG, Dalerba P, Burant CF, Zhang L, Adsay V, et al. Identification of pancreatic câncer stem cells. Cancer Res. 2007 Feb 1;67(3):1030-7.
42- Hermann PC, Huber SL, Herrler T, Aicher A, Ellwart JW, Guba M, et al. Distinct populations of cancer stem cells determine tumor growth and metastatic activity in human pancreatic cancer. Cell Stem Cell. 2007 Sep 13;1(3):313-23.
43- Szotek PP, Pieretti-Vanmarcke R, Masiakos PT, Dinulescu DM, Connolly D, Foster R, et al. Ovarian cancer side population defines cells with stem cell-like characteristics and Mullerian Inhibiting Substance responsiveness. Proc Natl Acad Sci U S A. 2006 Jul 25;103(30):11154-9.
44- Suetsugu A, Nagaki M, Aoki H, Motohashi T, Kunisada T, Moriwaki H. Characterizationof CD133+ hepatocellular carcinoma cells as cancer stem/progenitor cells. Biochem Biophys Res Commun. 2006 Dec 29;351(4):820-4.
45- Yin S, Li J, Hu C, Chen X, Yao M, Yan M, et al. CD133 positive hepatocellular carcinoma cells possess high capacity for tumorigenicity. Int J Cancer. 2007 Apr 1;120(7):1444-50.
46- Eramo A, Lotti F, Sette G, Pilozzi E, Biffoni M, Di Virgilio A, et al. Identification and expansion of the tumorigenic lung cancer stem cell population. Cell Death Differ. 2008 Mar;15(3):504-14.
47- Shipitsin M, Campbell LL, Argani P, Weremowicz S, Bloushtain-Qimron N, Yao J, et al. Molecular definition of breast tumor heterogeneity. Cancer Cell. 2007 Mar;11(3):259-73.
48- Pece S, Tosoni D, Confalonieri S, Mazzarol G, Vecchi M, Ronzoni S, et al. Biological and molecular heterogeneity of breast cancers correlates with their cancer stem cell content. Cell. 2010;140(1):62–73.
49- .Ponti D, Costa A, Zaffaroni N, Pratesi G, Petrangolini G, Coradini D, et al. Isolation and in vitro propagation of tumorigenic breast cancer cells with stem/progenitor cell properties. Cancer Res. 2005 Jul 1;65(13):5506-11.
50- Patrawala L, Calhoun T, Schneider-Broussard R, Zhou J, Claypool K, Tang DG. Side population is enriched in tumorigenic, stem-like cancer cells, whereas ABCG2+ and ABCG2- cancer cells are similarly tumorigenic. Cancer Res. 2005 Jul 15;65(14):6207-19.
51- Mackenzie IC. Cancer stem cells. Ann Oncol. 2008 Jul;19 Suppl 5:v40-3.
52- Richard V, Pillai MR. The stem cell code in oral epithelial tumorigenesis: The cancer stem cell shift hypothesis. BiochBiophys Acta 2010; 1806:146-62.
53- Costea DE, Gammon L, Kitajima K, Harper L, Mackenzie IC. Epithelial stem cells and malignancy. J Anat. 2008 Jul;213(1):45-51.
54- Sławek S, Szmyt K, Fularz M, Dziudzia J, Boruczkowski M, Sikora J. Pluripotency transcription factors in lung cancer—a review. Tumour Biol. 2015 Nov 18. [Epub ahead of print].

55- Jiang L, Li J, Song L. Bmi-1, stem cells and cancer. Acta Biochim Biophys Sin (Shanghai). 2009;41(7):527–34.
56- Bhattacharya R, Mustafi SB, Street M, Dey A, Dwivedi SKD. Bmi-1: at the crossroads of physiological and pathological biology. Genes Dis. 2015 Sep; 2(3): 225–39.
57- Glinsky GV, Berezovska O, Glinskii AB. Microarray analysis identifies a death-from-cancer signature predicting therapy failure in patients with multiple types of cancer. J Clin Invest. 2005;115(6): 1503–21.
58- Dimri GP, Martinez JL, Jacobs JJ, et al. The Bmi-1 oncogene induces telomerase activity and immortalizes human mammary epithelial cells. Cancer research. 2002; 62(16):4736–45.
59- Sarkar A, Hochedlinger K. The sox family of transcription factors: versatile regulators of stem and progenitor cell fate. Cell Stem Cell. 2013;12(1):15–30.
60- Ellis P, Fagan B, Magness S, Hutton S, Taranova O, Hayashi S, et al. SOX2, a persistent marker for multipotential neural stem cells derived from embryonic stem cells, the embryo or the adult. Dev Neurosci. 2004 Mar-Aug;26(2-4):148-65.
61- Taranova O, Magness S, Fagan B, Wu Y, Surzenko N, Hutton S, et al. SOX2 is a dose-dependent regulator of retinal neural progenitor competence. Genes Dev. 2006 May 1;20(9):1187-202.
62- Que J, Luo X, Schwartz R, Hogan B. Multiple roles for Sox2 in the developing and adult mouse trachea. Development. 2009 Jun;136(11):1899-907.
63- Arnold K, Sarkar A, Yram M, Polo J, Bronson R, Sengupta S, et al. Sox2(+) adult stem and progenitor cells are important for tissue regeneration and survival of mice. Cell Stem Cell. 2011 Oct 4;9(4):317-29.
64- Bass A, Watanabe H, Mermel C, Yu S, Perner S, Verhaak R et al. SOX2 is an amplified lineage-survival oncogene in lung and esophageal squamous cell carcinomas. Nat Genet. 2009 Nov;41(11):1238-42.
65- Rudin C, Durinck S, Stawiski E, Poirier J, Modrusan Z, Shames De et al. Comprehensive genomic analysis identifies SOX2 as a frequently amplified gene in small-cell lung cancer. Nat Genet. 2012 Oct;44(10):1111-6.
66- Ikushima H, Todo T, Ino Y, Takahashi M, Miyazawa K, Miyazono K. Autocrine TGF-beta signaling maintains tumorigenicity of glioma-initiating cells through Sry-related HMG-box factors. Cell Stem Cell. 2009 Nov 6;5(5):504-14.
67- Laga A, Lai C-Y, Zhan Q, Huang S, Velazquez E, Yang Q, Hsu M-Y, Murphy G. Expression of the embryonic stem cell transcription factor SOX2 in human skin: relevance to melanocyte and merkel cell biology. Am J Pathol. 2010 Feb;176(2):903-13.
68- Liu A, Yu X, Liu S. Pluripotency transcription factors and cancer stem cells: small genes make a big difference. Chin J Cancer. 2013;32(9):483–7.
69- Chambers I, Colby D, Robertson M, Nichols J, Lee S, Tweedie S, et al. Functional expression cloning of Nanog, a pluripotency sustaining factor in embryonic stem cells. Cell. 2003 May 30;113(5):643-55.
70- Boyer LA, Lee TI, Cole MF, Johnstone SE, Levine SS, Zucker JP, et al. Core transcriptional regulatory circuitry in human embryonic stem cells. Cell. 2005 Sep 23;122(6):947-56.
71- Gawlik-Rzemieniewska N, Bednarek I. The role of NANOG transcriptional factor in the development of malignant phenotype of cancer cells. Cancer Biol Ther. 2016 Jan 2;17(1):1-10.

72- Ambady S, Malcuit C, Kashpur O, Kole D, Holmes WF, Hedblom E, et al. Expression of NANOG and NANOGP8 in a variety of undifferentiated and differentiated human cells. Int J Dev Biol. 2010;54(11–12):1743–54.
73- Ezeh UI, Turek PJ, Reijo RA, Clark AT. Human embryonic stem cell genes OCT4, NANOG, STELLAR, and GDF3 are expressed in both seminoma and breast carcinoma. Cancer. 2005 Nov 15;104(10):2255-65.
74- Ye F, Zhou C, Cheng Q, Shen J, Chen H. Stem cell protein Nanog, nucleostemin and Musashi1 are highly expressed in malignant cervical epithelial cells. BMC Cancer. 2008 Apr 18;8:108.
75- Bussolati B, Bruno S, Grange C, Ferrando U, Camussi G. Identification of a tumor-initiating stem cell population in human renal carcinomas. FASEB J. 2008 Oct;22(10):3696-705.
76- Zhang S, Balch C, Chan MW, Lai HC, Matei D, Schilder JM, et al. Identification and characterization of ovarian cancer-initiating cells from primary human tumors. Cancer Res. 2008 Jun 1;68(11):4311-20.
77- Fu TY, Hsieh IC, Cheng JT, Tsai MH, Hou YY, Lee JH, et al. Association of OCT4, SOX2, and NANOG expression with oral squamous cell carcinoma progression. J Oral Pathol Med. 2016 Feb;45(2):89-95.
78- Eberle I, Pless B, Braun M, Dingermann T, Marschalek R. Transcriptional properties of human NANOG1 and NANOG2 in acute leukemic cells. Nucleic Acids Res. 2010 Sep;38(16):5384-95.
79- Chang B, Li S, He Q, Liu Z, Zhao L, Zhao T, et al. Deregulation of Bmi-1 is associated with enhanced migration, invasion and poor prognosis in salivary adenoid cystic carcinoma. Biochim Biophys Acta. 2014 Dec;1840(12):3285-91.
80- Gerughty RM, Scofield HH, Brown FM, Hennigar GR. Malignant mixed tumors of salivary gland origin. Cancer 1969: 24: 471-86.
81- Mariano FV, Noronha AL, Gondak RO, Altemani AM, de Almeida OP, Kowalski LP. Carcinoma ex pleomorphic adenoma in a Brazilian population: clinico-pathological analysis of 38 cases. Int J Oral Maxillofac Surg. 2013 Jun;42(6):685-92.
82- Akbulut N, Oztas B, Kursun S, Evirgen S.. Delayed diagnosis of oral squamous cell carcinoma: a case series. J Med Case Rep. 2011 Jul 6;5:291.
83- von Holstein SL, Fehr A, Persson M, Nickelsen M, Therkildsen MH, Prause JU, et al. Lacrimal gland pleomorphic adenoma and carcinoma ex pleomorphic adenoma: genomic profiles, gene fusions, and clinical characteristics. Ophthalmology. 2014 May;121(5):1125-33.
84- Felix A, Rosa-Santos J, Mendonça ME, Torrinha F, Soares J. Intracapsular carcinoma ex pleomorphic adenoma. Report of a case with unsual metastatic behaviour. Oral Oncol. 2002 Jan;38(1):107-10.
85- Di Palma S, Skalová A, Vanìèek T, Simpson RH, Stárek I, Leivo I. Non-invasive (intracapsular) carcinoma ex pleomorphic adenoma: recognition of focal carcinoma by HER-2/neu and MIB1 immunohistochemistry. Histopathology. 2005 Feb;46(2):144-52.
86- Freitas LL, Araújo VC, Martins MT, Chone C, Crespo A, Altemani A. Biomarker analyis in carcinoma ex pleomorphic adenoma at an early phase of carcinomatous transformation. Int J Surg Pathol. 2005 Oct;13(4):337-42.
87- Lewis AG, Tong T, Maghami E. Diagnosis and management of malignant salivary gland tumors of the parotid gland. Otolaryngol Clin North Am. 2016 Apr;49(2):343-80.

88- Wang H, Pan K, Zhang HK, Weng DS, Zhou J, Li JJ, et al. Increased polycomb-group oncogene Bmi-1 expression correlates with poor prognosis in hepatocellular carcinoma. J Cancer Res Clin Oncol. 2008 May;134(5):535-41.
89- Sun S, Wang Z. ALDH high adenoid cystic carcinoma cells display cancer stem cell properties and are responsible for mediating metastasis. Biochem Biophys Res Commun 2010;396(4):843–8.
90- Zhou JH, Hanna EY, Roberts D, Weber RS, Bell D. ALDH1 immunohistochemical expression and its significance in salivary adenoid cystic carcinoma. Head Neck 2013;35(4):575–8.
91- Adams A, Warner K, Pearson AT, Zhang Z, Kim HS, Mochizuki D, et al. ALDH/CD44 identifies uniquely tumorigenic cancer stem cells in salivary gland mucoepidermoid carcinomas. Oncotarget. 2015 Sep 29;6(29):26633-50.
92- Destro Rodrigues MF, Sedassari BT, Esteves CM, de Andrade NP, Altemani A, de Sousa SC, et al. Embryonic stem cell markers Oct4 and Nanog correlate with perineural invasion in human salivary gland mucoepidermoid carcinoma. J Oral Pathol Med. 2016 May 1. doi: 10.1111/jop.12449. [Epub ahead of print]
93- Bachmann IM, Puntervoll HE, Otte AP, Akslen LA. Loss of BMI-1 expression is associated with clinical progress of malignant melanoma. Mod Pathol. 2008 May;21(5):583-90.
94- Yin X, Li YW, Zhang BH, Ren ZG, Qiu SJ, Yi Y, et al. Coexpression of stemness factors Oct4 and Nanog predict liver resection. Ann Surg Oncol. 2012 Sep;19(9):2877-87.
95- Seethala RR. Histologic grading and prognostic biomarkers in salivary gland carcinomas. Adv Anat Pathol. 2011 Jan;18(1):29-45.
96- Takes RP, Rinaldo A, Silver CE, Piccirillo JF, Haigentz M Jr, Suárez C, et al. Future of the TNM classification and staging system in head and neck cancer. Head Neck. 2010 Dec;32(12):1693-711.
97- Stacker SA, Achen MG, Jussila L, Baldwin ME, Alitalo K. Lymphangiogenesis and cancer metastasis. Nat Rev Cancer. 2002 Aug;2(8):573-83.
98- Soares AB, Ponchio L, Juliano PB, de Araújo VC, Altemani A. Lymphatic vascular density and lymphangiogenesis during tumour progression of carcinoma ex pleomorphic adenoma. J Clin Pathol. 2007 Sep;60(9):995-1000.
99- Neumann J, Bahr F, Horst D, Kriegl L, Engel J, Luque RM, et al. SOX2 expression correlates with lymph-node metástases and distant spread in right-sided colon cancer. BMC Cancer. 2011 Dec 14;11:518.
100- Tang XB, Shen XH, Li L, Zhang YF, Chen GQ. SOX2 overexpression correlates with poor prognosis in laryngeal squamous cell carcinoma. Auris Nasus Larynx. 2013 Oct;40(5):481-6.
101- Huang YH, Luo MH, Ni YB, Tsang JY, Chan SK, Lui PC, et al. Increased SOX2 expression in less differentiated breast carcinomas and their lymph node metastasis. Histopathology. 2014 Mar;64(4):494-503.
102- Huang CF, Xu XR, Wu TF, Sun ZJ, Zhang WF. Correlation of ALDH1, CD44, OCT4 and SOX2 in tongue squamous cell carcinoma and their association with disease progression and prognosis. J Oral Pathol Med. 2014 Aug;43(7):492-8.
103- Russo MV, Esposito S, Tupone MG, Manzoli L, Airoldi I, Pompa P, et al. SOX2 boosts major tumor progression genes in prostate cancer and is a functional biomarker of lymph node metastasis. Oncotarget. 2015 Oct 27. doi: 10.18632/oncotarget.6029. [Epub ahead of print]

104- Yoshihama R, Yamaguchi K, Imajyo I, Mine M, Hiyake N, Akimoto N, et al. Expression levels of SOX2, KLF4 and brachyury transcription factors are associated with metastasis and poor prognosis in oral squamous cell carcinoma. Oncol Lett. 2016 Feb;11(2):1435-46.
105- Dai W, Tan X, Sun C, Zhou Q. High expression of SOX2 is associated with poor prognosis in patients with salivary gland adenoid cystic carcinoma. Int J Mol Sci. 2014 May 13;15(5):8393-406.
106- Chuang WY, Chang YS, Chao YK, Yeh CJ, Liu YH, Tseng CK, et al. High sex determining region Y-box 2 (SOX2) expression correlates with absence of nodal metastasis in esophageal squamous cell carcinoma. Int J Clin Exp Pathol. 2015 Aug 1;8(8):9248-55.
107- Chen Y, Huang Y, Zhu L, Chen M, Huang Y, Zhang J, et al. SOX2 inhibits metastasis in gastric cancer. J Cancer Res Clin Oncol. 2016 Mar 9. [Epub ahead of print].

ANEXO A – Parecer do Comitê de Ética em Pesquisa

FACULDADE DE ODONTOLOGIA DA UNIVERSIDADE DE SÃO

Plataforma Brasil

PARECER CONSUBSTANCIADO DO CEP

DADOS DO PROJETO DE PESQUISA

Título da Pesquisa: Estudo das alterações anatomopatológicas, imunofenotípicas e genéticas ocorridas na transformação maligna do adenoma pleomórfico em carcinoma ex-adenoma pleomórfico.

Pesquisador: Suzana Cantanhede Orsini Machado de Sousa

Área Temática:

Versão: 1

CAAE: 47404215.6.0000.0075

Instituição Proponente: Universidade de Sao Paulo

Patrocinador Principal: Financiamento Próprio

DADOS DO PARECER

Número do Parecer: 1.167.936

Data da Relatoria: 03/08/2015

Apresentação do Projeto:

Estudo das alterações anatomopatológicas, imunofenotípicas e genéticas ocorridas na transformação maligna do adenoma pleomórfico em carcinoma ex-adenoma pleomórfico.

Serão selecionados dos arquivos do Serviço de Anatomia Patológica da Faculdade de Odontologia da Universidade de São Paulo 20 casos diagnosticados como CXAP e 20 casos de AP sem malignização. Dados relativos ao sexo, idade, localização do tumor primário, tratamento e informações sobre o acompanhamento serão coletados dos prontuários dos pacientes.Cortes de 5m serão realizados a partir do material emblocado em parafina e as lâminas coradas em hematoxilina e eosina serão avaliadas por dois pesquisadores deste estudo. Cada caso de CXAP será classificado de acordo com o subtipo e grau histológicos do componente carcinomatoso, grau de invasão através da cápsula, invasão perineural, êmbolos angiolinfáticos, necrose tumoral, status da margem de ressecção cirúrgica e presença de metástases linfonodais ao diagnóstico.Para a realização das reações imuno-histoquímicas será utilizado o método polimérico livre de biotina e os cortes submetidos aos RAS, p53, pRb, Jab-1, ciclina D1, Bmi-1, Nanog, Oct-4 de acordo com as instruções do fabricante. Brevemente, cortes de 3 serão obtidos dos tumores emblocados em parafina que serão hidratados e desparafinizados em cadeias de alcoois e xilol. Em seguida, será realizado bloqueio da peroxidase endógena através da incubação dos cortes em solução de

Endereço: Av Prof Lineu Prestes 2227
Bairro: Cidade Universitária **CEP:** 05.508-900
UF: SP **Município:** SAO PAULO
Telefone: (11)3091-7960 **Fax:** (11)3091-7814 **E-mail:** cepfo@usp.br

peróxido de hidrogênio a 10%. De acordo com cada anticorpo utilizado, a recuperação antigênica será realizada em citrato ou EDTA a 95°C em banho-maria por 30 minutos. Após o resfriamento, os cortes serão encubados com os anticorpos primários a 4°C pelo tempo preconizado pelo fabricante e, em seguida, com o polímero EnVision por uma hora em temperatura ambiente.
Subsequentemente as secções serão coradas por 5 minutos utilizando-se a solução cromogênica (DAB) e então contracoradas com hematoxilina de Mayer.As reações imuno-histoquímicas serão analisadas semiquantitativamente, recebendo cada corte uma graduação final. As células serão consideradas positivas ou negativas para os marcadores, sendo obedecida uma graduação para a análise da quantidade das células marcadas
como 0: sem positividade;Grau 1: até 5% de células positivas;Grau 2: de 5 a 50% de células positivas;Grau 3: mais de 50% de células positivas. Para avaliação da expressão gênica, o RNA será extraído dos casos estudados através da obtenção de cortes seriados de 5m a partir dos blocos selecionados e utilizando-se o kit IRNeasy para material conservado em formalina e emblocado em parafina seguindo as recomendações do
fabricante. O RNA será ressuspenso e a concentração determinada por espectofotômetro. A pureza e integridade do RNA isolado serão determinadas por um gel deagarose 1%.O DNA complementar será sintetizado a partir de 500ng de RNA total, por meio de uma reação de
transcrição reversa utilizando-se a enzima Multiscribetranscriptase reversa e nucleotídeos randômicos para um volume final de 21L. A mistura com todos os reagentes necessários para a reação será preparada em fluxo laminar e os tubos serão incubados em termociclador. O cDNA obtido será testado através da técnica de PCR em tempo real para avaliar a expressão de 3 genes constitutivos.As reações de qPCR para análise dos níveis de
expressão de múltiplos genes serão realizadas utilizando-se o termociclador 7500 termociclador, fluoróforo SYBR® Green I para o gene constitutivo HPRT e através de uma placa pré-fabricada para PCR array que possibilita a avaliação a expressão de múltiplos genes em uma mesma reação. As condições das reações serão padronizadas posteriormente de acordo com as recomendações do fabricante e, após a amplificação, as amostras serão submetidas à análise da curva de dissociação.

Objetivo da Pesquisa:
Os objetivos do presente estudo baseiam-se no estudo das alterações anatomopatológicas, imunofenotípicas e genéticas ocorridas no processo de malignização do adenoma pleomórfico.
Objetivo Primário:
- Estabelecer o perfil clínico e anatomopatológico de uma população de pacientes brasileiros

acometidos por CXAP; - Correlacionar variaveis clinicas e anatomopatológicas com a expressão de proteinas relacionadas às mais variadas funções celulares a fim de compreender mecanismos envolvidos na transformação maligna doAP; - Avaliar a expressão de múltiplos genes na progressão adenoma-carcinoma e correlacionar os achados com caracteristicas clinicas e anatomopatológcas.

Objetivo Secundario:

- Fornecer dados que auxiliem na compreensão dos mecanismos fisiopatológicos envolvidos na transformação maligna do AP.

Avaliação dos Riscos e Beneficios:

Riscos:

Não ha riscos para o sujeito de pesquisa ja que este corresponde a materiais conservados em formol 10% e embebidos em parafina que ja fazem
parte dos arquivos do serviço de Anatomia Patológica da Faculdade de Odontologia da Universidade de São Paulo e la estão para essa finalidade.

Para a realização dos ensaios experimentais desta pesquisa serão utilizados materiais adequadamente esterilizados. Os reagentes utilizados nas
técnicas histológicas, de imuno-histoquimica e moleculares serão manipulados com medidas de biossegurança cabiveis, como o uso de luvas,
mascara, óculos, touca e avental.

Beneficios:

A compreensão dos fenômenos clinicos, anatomopatológicos, imunofenotipicos e principalmente genéticos associados ao processo de malignização
do AP podem favorecer a identificação precoce de pacientes com candidatos a esse evento, bem como a estratificação de pacientes com CXAP em
grupos de prognóstico favoravel e de prognóstico desfavoravel, possibilitando condutas terapêuticas individualizadas.

Comentarios e Considerações sobre a Pesquisa:

O projeto foi realizado de forma correta.

Considerações sobre os Termos de apresentação obrigatória:

Foram apresentados todos os termos obrigatórios:

- Folha de rosto
- Autorização para uso do laboratório de Patologia clinica, material e uso das fichas de solicitação

FACULDADE DE ODONTOLOGIA DA UNIVERSIDADE DE SÃO

Continuação do Parecer: 1.167.936

dos exames.
- Cronograma correto

- TCLE foi dispensado porque O presente projeto de pesquisa irá utilizar amostras conservadas em formol 10% e embebidas em parafina já pertencentes e devidamente
autorizadas para uso neste projeto pertencentes aos arquivos do Serviço de Anatomia Patológica da Faculdade de Odontologia da Universidade de São Paulo por meio de técnicas laboratoriais.

Recomendações:

Tendo em vista a legislação vigente, devem ser encaminhados ao CEP-FOUSP relatórios parciais anuais referentes ao andamento da pesquisa e relatório final, utilizando-se da opção "Enviar Notificação" (descrita no Manual "Submeter Notificação", disponível na Central de Suporte - canto superior direito do site www.saude.gov.br/plataformabrasil).
Qualquer alteração no projeto original deve ser apresentada "emenda" a este CEP, de forma objetiva e com justificativas para nova apreciação.

Conclusões ou Pendências e Lista de Inadequações:

Projeto Aprovado.

Situação do Parecer:

Aprovado

Necessita Apreciação da CONEP:

Não

Considerações Finais a critério do CEP:

SAO PAULO, 03 de Agosto de 2015

Assinado por:
Maria Gabriela Haye Biazevic
(Coordenador)

Endereço: Av Prof Lineu Prestes 2227
Bairro: Cidade Universitária **CEP:** 05.508-900
UF: SP **Município:** SAO PAULO
Telefone: (11)3091-7960 **Fax:** (11)3091-7814 **E-mail:** cepfo@usp.br