ÉRIKA DE PAULA DA CRUZ

Estudo clínico, bioquímico e histológico do efeito da terapia fotodinâmica na mucosite oral induzida por 5-Fluorouracil em hamsters

São Paulo

2014

ÉRIKA DE PAULA DA CRUZ

Estudo clínico, bioquímico e histológico do efeito da terapia fotodinâmica na mucosite oral induzida por 5-Fluorouracil em hamsters

Versão Corrigida

Dissertação apresentada à Faculdade de Odontologia da Universidade de São Paulo, para obter o título de Mestre pelo Programa de Pós-Graduação em Odontologia.

Área de Concentração: Biomateriais e Biologia Oral.

Orientadora: Profª Drª Alyne Simões Gonçalves

São Paulo

2014

Autorizo a reprodução e divulgação total ou parcial deste trabalho, por qualquer meio convencional ou eletrônico, para fins de estudo e pesquisa, desde que citada a fonte.

Catalogação-na-Publicação
Serviço de Documentação Odontológica
Faculdade de Odontologia da Universidade de São Paulo

Cruz, Érika de Paula da.
Estudo clínico, bioquímico e histológico do efeito da terapia fotodinâmica na mucosite oral induzida por 5-Fluorouracil em hamsters / Érika de Paula da Cruz; orientadora Alyne Simões Gonçalves. -- São Paulo, 2014.
90p. : fig., tab., graf.; 30 cm.

Dissertação (Mestrado) -- Programa de Pós-Graduação em Odontologia. Área de Concentração: Biomateriais e Biologia Oral. -- Faculdade de Odontologia da Universidade de São Paulo.
Versão corrigida.

1. Terapia fotodinâmica. 2. Mucosa oral - lesões. 3. Hamsters. I. Gonçalves, Alyne Simões. II. Título.

Cruz E. Estudo clínico, bioquímico e histológico do efeito da Terapia Fotodinâmica na mucosite oral induzida por 5-Fluorouracil em hamsters. Dissertação apresentada à Faculdade de Odontologia da Universidade de São Paulo para obtenção do título de Mestre pelo Programa de Pós-Graduação em Odontologia.

Aprovado em: / /2014

Banca Examinadora

Prof(a). Dr(a). _____ Instituição:_____

Julgamento: _____ Assinatura _____

Prof(a). Dr(a). _____ Instituição:_____

Julgamento: _____ Assinatura _____

Prof(a). Dr(a). _____ Instituição:_____

Julgamento: _____ Assinatura _____

Dedico esse trabalho a Deus e a Nossa Senhora que guiaram os meus passos pelo caminho que me trouxe até aqui. Que me deram força nos momentos difíceis que passei, que iluminaram a minha trajetória e colocaram perto de mim pessoas incríveis dispostas a sempre me estender a mão. Agradeço por terem permitido que a paz se estabelecesse no meu coração.

Aos meus pais, Adaise e Rogério, e às minhas irmãs, Aline e Larissa, que são o meu porto seguro.

AGRADECIMENTOS

À minha mãe pelo exemplo de força e determinação, pelas palavras e pelas orações. Pessoa simples que me ensinou a valorizar e a respeitar quem está ao meu lado. Que sempre esteve por perto (do outro lado do telefone e em orações) enviando anjos para cuidar de mim. Obrigada pelo ânimo, pelo carinho, por todo seu amor e por sempre apoiar minhas idéias de “girico”.

Ao meu pai por ser um exemplo de que devemos buscar por vários caminhos o que nos fará feliz. Que sempre torceu muito pelas minhas conquistas. Agradeço pelos cafés, pelas conversas, pelos conselhos, mas principalmente pelo amor dedicado a mim.

Às minhas irmãs que são de longe as maiores e melhores amigas que Deus colocou no meu caminho. Agradeço por cuidarem de mim sempre e por deixarem que eu cuide de vocês, mesmo eu sendo tão metódica e exigente. Pelos abraços, pelas lágrimas, pelos sorrisos, pelas brigas e pelas gargalhadas. Obrigada por me escolherem sempre. Amo muito vocês.

À Preta minha companheira fofa, que foi colocada no meu caminho pelo Papai do Céu em um momento de grande necessidade de carinho. Obrigada por me fazer sentir tão essencial, por me ensinar a cuidar de quem depende de mim e por me deixar te apertar tanto. Você é a minha menininha linda.

À minha orientadora, Profa. Dra. Alyne Simões Gonçalves, pela oportunidade de realizar esse sonho. Sei que muitas vezes o caminho foi difícil, mas os obstáculos serviram para me fazer amadurecer e aprender a lidar com o inesperado. Obrigada por toda ajuda e por dividir comigo o seu conhecimento. Fico muito feliz por termos concluído mais essa etapa com sucesso.

À FAPESP (Processo 2011/14013-1), à CNPq e à PROAP pelo apoio financeiro que permitiu a realização deste estudo.

Aos animais que cederam suas vidas para que esse trabalho pudesse ser realizado. Sempre os vi com muito respeito e com uma certa dose de apego, minhas menininhas fofas e escandalosas. Agradeço ao Centro de Bioterismo da FMUSP e da FOBUSP pelo fornecimento dos animais, sem os quais não poderia ter concluído essa pesquisa.

Aos meus cunhados, Gustavo Luis Rodela e Tiago Diniz de Oliveira, pela amizade, pelo apoio e pela torcida. Obrigada pelas ajudas com o computador e pelo ombro emprestado nos momentos difíceis pelos quais passei. Vocês foram muito importantes nessa minha trajetória.

Aos meus familiares, avós, tios e primos, amigos desde sempre e para sempre.

À amiga irmã Jéssica Schneider que eu vou levar da graduação para a vida toda. Agradeço o carinho, o apoio, a atenção e os conselhos. Teria sido muito mais difícil sem nossas conversas, sem a sua ajuda. Obrigada por estar sempre presente, por me ouvir e me incentivar.

Ao amigo Bruno Lopes que se preocupou em me tranquilizar tantas vezes quanto foram numerosas as minhas dificuldades. Por fazer o espectrofotômetro ler as minhas amostras mesmo depois de um dia inteiro de muito trabalho. Que me acompanhou na viagem mais longa e monótona para buscar animal em Bauru. Que me fez companhia até tarde no laboratório. Que ficou finais de semana e feriados ao meu lado escrevendo e resolvendo todos os meus dramas com o computador. Mas, principalmente, obrigada por ser a pessoa com o dom de sempre me estampar um grande sorriso no rosto.

Ao Prof. Dr. Fernando Neves Nogueira, ao Prof. Dr. Rafael Yague Ballester e ao Prof. Dr. Victor Elias Arana-Chavez que me ajudaram a realizar partes importantes desse trabalho. Obrigada pela disponibilidade e por dividirem comigo o conhecimento de vocês.

Aos técnicos Douglas Nesadal de Souza e Elisângela Chinen (Elis) por toda ajuda e pela infinita paciência. Obrigada pelas risadas, pelos almoços e por tornarem menos difícil esse momento.

Às secretárias do departamento, Rosa Cristina Nogueira (Rosinha) e Elidamar Bastos Clemente Guimarães (Eli), e do LBO, Edeleine Aparecida Mario (Edi), por toda ajuda e orientação, pelo carinho e amizade.

Aos meus auxiliares Bernar Benites, Filipi Pereira, Gabriela Magliano e Luana Campos que tanto me ajudaram com as inacabáveis classificações (que sempre ocorreram em datas oportunas como fins de semana e feriados). Obrigada pela companhia, pelas conversas e por dividirem comigo os momentos de cansaço “atendendo” meus animais por horas sem fim.

Às colegas da Bioquímica Ana Carolina Romero, Cintia Fukuoka e Juliana Castro por toda ajuda, conversas, risadas, almoços e pelas muitas horas dividindo a bancada e o centro cirúrgico.

Às colegas do LBO Eloiza Rezende, Giovanna de Castro Lorraine Braga Natasha Marques, Tatiane Donato e Vivian Bradaschia pela companhia e por toda ajuda.

À Mariana Moreira por ter me amparado nos muitos momentos de dificuldade, por ter me incentivado a ser forte e por não criticar as muitas lágrimas que derramei. Obrigada pela sua amizade.

À Flávia Ibuki e à Tathy Xavier por terem me salvado tantas vezes com os experimentos na bioquímica e com as inúmeras dificuldades com o computador. Obrigada pela calma e pela paciência que vocês tiveram para me ensinar.

Por fim, agradeço a quem partiu e fez com que eu descobrisse a força, a determinação e a coragem dentro de mim para continuar caminhando e realizar os meus sonhos. Que mesmo com todo o esforço para apagar o meu sorriso acabou por permitir que ele fosse estampado no meu rosto por pessoas muito especiais. Vá com Deus e que ele te guie por bons caminhos.

Paciência

"Mesmo quando tudo pede um pouco mais de calma
Até quando o corpo pede um pouco mais de alma
A vida não para

Enquanto o tempo acelera e pede pressa
Eu me recuso faço hora vou na valsa
A vida é tão rara

Enquanto todo mundo espera a cura do mal
E a loucura finge que isso tudo é normal
Eu finjo ter paciência
E o mundo vai girando cada vez mais veloz
A gente espera do mundo e o mundo espera de nós
Um pouco mais de paciência

Será que é tempo que lhe falta pra perceber
Será que temos esse tempo pra perder
E quem quer saber
A vida é tão rara (Tão rara)..."

Composição: Lenine e Dudu Falcão

RESUMO

Cruz E. Estudo clínico, bioquímico e histológico do efeito da terapia fotodinâmica na mucosite oral induzida por 5-Fluorouracil em hamsters. São Paulo: Faculdade de Odontologia da USP; 2014. Versão Corrigida.

A mucosite oral (MO) é uma consequência debilitante do tratamento quimioterápico, que pode ser aliviada com o uso de fototerapias. A terapia fotodinâmica (Photodynamic Therapy - PDT), pode ser usada para o tratamento da MO, quando esta se encontra infectada por microrganismos. No entanto, não há estudos que demonstrem se a PDT, quando aplicada sobre lesões em mucosa oral, pode interferir na reparação tecidual. Assim, este trabalho tem o objetivo de induzir a MO, em hamsters, através da confecção de ranhuras em animais que receberam o quimioterápico 5-Fluorouracil (5-FU), e avaliar, através de análises clínicas, bioquímicas e histológica, o efeito da PDT no reparo destas lesões. Os animais foram divididos em dois grupos, controle e experimental. O grupo controle é formado pelo grupo CN, o qual recebeu o veículo da quimioterapia e anestesia. O grupo experimental é formado pelos grupos CQ, o qual recebeu quimioterapia (QT), anestesia e indução da MO; CQC, o qual recebeu QT, anestesia, indução da MO e aplicação do corante azul de metileno (AM) 0,01%; CQL, o qual recebeu QT, anestesia, indução da MO e irradiação com laser de baixa potência (LBP - 660nm, 120J/cm2, 40mW, 4,4J por ponto); e PDT, o qual recebeu QT, anestesia, indução da MO, aplicação do AM 0,01% e irradiação com LBP (mesmo protocolo do grupo CQL). O 5-FU foi aplicado através de injeções intraperitoneais ao que se seguiu a indução da MO pela confecção de ranhuras com o auxílio de uma agulha de ponta fina. O experimento teve duração total de 10 dias sendo que a avaliação da severidade da MO foi realizada diariamente através da utilização das escalas propostas pela Organização Mundial de Saúde (OMS) e por W-Smith modificadas para animais. Os animais foram sacrificados após 5, 7 e 10 dias de experimento e suas mucosas jugais (direita e esquerda) foram removidas para a realização das análises bioquímicas (através da determinação da concentração total de proteína e da avaliação de parâmetros do sistema antioxidante, como a atividade enzimática da Superóxido Dismutase - SOD e da Catalase) e histológica (por microscopia de luz).

Após análises estatísticas, os resultados clínicos, bioquímicos e histológico mostraram que a PDT diminuiu a severidade da MO no décimo dia do experimento ($p<0,05$) e mostrou maior queratinização do epitélio com deposição de fibras colágenas organizadas na lâmina própria. Com base no protocolo experimental desenvolvido neste estudo e nos resultados obtidos podemos concluir que a PDT pode ser utilizada de maneira segura em lesões infectadas de MO, pois a mesma não interferirá na reparação destas lesões.

Palavras-Chave: Terapia Fotodinâmica. Mucosa Oral. Quimioterapia. Reparação Tecidual. LASER de Baixa Potência. Sistema antioxidante.

ABSTRACT

Cruz E. Clinical, biochemical and histolólico study about the effect of photodynamic therapy in oral mucositis induced by 5-fluorouracil in hamsters. [Thesis]. São Paulo: Faculdade de Odontologia da USP; 2014. Versão Corrigida.

Oral mucositis (OM) is a debilitating side effect of chemotherapy, which can be relieved with the use of phototherapy. Photodynamic therapy (PDT) may be used for the treatment of OM, when infection is present. However, there are no studies that demonstrate PDT's interference on tissue repair processes when applied on lesions of the oral mucosa. In this sense, this work aims to induce OM in hamsters, by grooving the oral mucosa of animals receiving 5-fluorouracil (5-FU) chemotherapy, and evaluate through clinical, biochemical and histological parameters the effect of PDT in repairing these lesions. The animals were divided into two groups, experimental and control. The control group is formed by the C group, which received the vehicle of chemotherapy and anesthesia. The experimental group is formed by the Ch group, which received chemotherapy, anesthesia and induction of OM; ChP, which received chemotherapy, anesthesia, induction of OM and application of methylene blue (MB) 0.01%; ChL, which received chemotherapy, anesthesia, induction of OM and irradiation with low-power laser (LPL - 660nm, 120J/cm^2, 40 mW, 4.4 J per point); and PDT, which received chemotherapy, anesthesia, induction of OM, application of MB 0.01% and LPL irradiation (same protocol as ChL group). 5-FU was administered by intraperitoneal injection, which was followed by the induction of OM by making mucosal grooves. The experimental period was of 10 days and the assessment of the severity of OM was performed on a daily basis using the scales proposed by the World Health Organization (WHO) and by W-Smith modified for animals. The animals were sacrificed after 5, 7 and 10 days of the experiment and their cheek pouch mucosa (left and right) were removed for carrying out the biochemical (by measuring the total protein concentration and by evaluating the antioxidant system parameters, such as enzymatic activity of Superoxide Dismutase - SOD and catalase) and histological (by light optical microscopy) analyzes. After statistical analysis, the clinical, biochemical and histological results showed that PDT reduced the severity of OM on the tenth day of the experiment, when compared to

the initial mucositis score ($p<0.05$) and showed greater keratinization with organized collagen deposition in the lamina propria. Based on the experimental protocol developed in this study and the results obtained we can conclude that PDT can be used safely in infected OM injuries because it does not interfere with the repair of these lesions.

Keywords: Photodynamic Therapy. Oral mucosa. Chemoterapy. Tissue Repair. Low Power LASER. Antioxidant system.

LISTA DE ABREVIATURA E SIGLAS

5-FU	5-Fluorouracil
A	Área
cm	Centímetro
CN	Controle Negativo
CQ	Controle Químio
CQC	Controle Químio Corante
CQL	Controle Químio LASER
DE	Densidade de Energia
DNA	Ácido Desoxirribonucleico
E	Energia
FOUSP	Faculdade de Odontologia da Universidade de São Paulo
g	Gramas
g	Gravidade
H_2O_2	Peróxido de Hidrogênio
INCA	Instituto Nacional do Câncer
INF	Infiltrado Inflamatório
J	Joules
Kg	Kilogramas
LASER	Light Amplification by Stimulated Emission of Radiation
M	Fibra Muscular Esquelética
mg	Miligrama
min	Minutos
MO	Mucosite Oral
mW	Miliwatts
nm	Nanometro
OMS	Organização Mundial de Saúde
O_2	Oxigênio
P	Potência
Prot	Proteína
Ps	Pseudomembrana

PDT	Photodynamic Therapy (Terapia Fotodinâmica)
pH	Potencial Hidrogeniônico
PVC	Polyvinyl Chloride (Policloreto de Vinila)
RNA	Ácido Ribonucleico
ROS	Reactive Oxygen Species
s	Segundos
SOD	Superóxido Dismutase
T	Tempo
TNF-α	Tumor Necrosis Factor α
U	Unidade
VS	Vaso Sanguíneo
WHO	World Health Organization
µL	Microlitros

SUMÁRIO

1 INTRODUÇÃO 17
2 REVISÃO DE LITERATURA 19
2.1 CÂNCER E O TRATAMENTO ONCOLÓGICO 19
2.2 MUCOSITE ORAL 20
2.3 SISTEMA ANTIOXIDANTE 22
2.4 FOTOTERAPIAS COM LASER 23
2.5 FOTOTERAPIAS E MUCOSITE ORAL 25
2.6 TERAPIA FOTODINÂMICA (PHOTODYNAMIC THERAPY - PDT) 29
2.7 PDT E REPARAÇÃO TECIDUAL 32
3 PROPOSIÇÃO 34
3.1 OBJETIVO GERAL 34
3.2 OBJETIVOS ESPECÍFICOS 34
3.2.1 Análises referentes ao estado de saúde geral dos animais 34
3.2.2 Análises referentes à cicatrização da mucosa oral 34
4 MATERIAIS E MÉTODOS 35
4.1 COMITÊ DE ÉTICA 35
4.2 ANIMAIS 35
4.3 GRUPOS 35
4.4 PROTOCOLO EXPERIMENTAL 36
4.5 INDUÇÃO DA MUCOSITE ORAL 40
4.6 LASERTERAPIA E TERAPIA FOTODINÂMICA 40
4.7 ANÁLISES DIÁRIAS 43
4.8 ANÁLISE BIOQUÍMICA 44
4.8.1 Atividade enzimática da superóxido desmutase ..... **Erro! Indicador não definido.**
4.8.2 Concentração total de proteína 44
4.8.3 Atividade enzimática da catalase 45
4.9 ANÁLISE HISTOLÓGICA 46
4.9.1 Microscopia de luz 46
4.10 ANÁLISE ESTATÍSTICA 46

5 RESULTADOS 47
5.1 ANÁLISES REFERENTES AO ESTADO DE SAÚDE GERAL DOS ANIMAIS ... 47
5.1.1 Variação da massa corporal 47
5.1.2 Consumo de água e de ração 48
5.1.3 Sobrevivência 49
5.2 ANÁLISES REFERENTES À CICATRIZAÇÃO DA MUCOSA ORAL 50
5.2.1 Avaliação do grau de mucosite oral (MO) 50
5.2.1.1 Persistência da mucosite oral 62
5.2.2 Análises bioquímicas 63
5.2.2.1 Atividade da enzima SOD 63
5.2.2.2 Concentração total de proteína 64
5.2.2.3 Atividade da enzima catalase 65
5.2.3 Análise morfológica 66
5.2.3.1 Grupo controle negativo (CN) 66
5.2.3.2 Grupo controle químio (CQ) 67
5.2.3.3 Grupo controle químio corante (CQC) 68
5.2.3.4 Grupo controle químio LASER (CQL) 69
5.2.3.5 Grupo terapia fotodinâmica (PDT) 70
6 DISCUSSÃO 73
7 CONCLUSÃO 80
REFERÊNCIAS 81
ANEXO A 90

1 INTRODUÇÃO

O câncer é uma doença que, atualmente, apresenta grande aumento no número de novos casos sendo, assim, de grande importância para a saúde pública em todo o mundo. Dados recentes, apresentados pelo Instituto Nacional do Câncer (INCA), mostram que cerca de 300 mil pacientes foram diagnosticados com a doença no ano de 2012 aqui no Brasil. Dentre os tipos de tumores mais comuns na população brasileira destaca-se os de cavidade oral, sendo que essa localização é a quarta mais frequente entre os homens e a nona entre as mulheres na região Sudeste do país. Para este ano de 2014 é estimado que aproximadamente 15 mil novos casos de tumores em cavidade oral sejam diagnosticados no Brasil. O INCA também traz dados internacionais que chamam a atenção por estimar que até 2030 cerca de 75 milhões de pessoas sejam portadoras de algum tipo de câncer e que aproximadamente 23% desses casos evoluirão a óbito (INCA, 2014).

O tratamento convencional usado hoje contra o câncer baseia-se em uma interação multidisciplinar que analisa cada caso em particular e determina qual a melhor terapêutica a ser implementada. Essa pode ser curativa, quando ocorre a cura da doença; ou paliativa, com o objetivo de dar ao paciente qualidade de vida, quando a doença já não pode ser totalmente curada. Dentre os tratamentos mais comuns podemos citar a ressecção cirúrgica, a radioterapia e a quimioterapia, tendo em vista um melhor prognóstico para o paciente e a preservação dos tecidos sadios que circundam a região da lesão (Galletta, 2006; França et al., 2009).

Parte significativa dos pacientes, aproximadamente um terço, consegue curar-se com a realização de tratamentos de medidas locais (cirurgia ou radioterapia), que são eficazes quando o tumor ainda não metastatisou. Todavia, nos demais casos, quando há o desenvolvimento de metástases, é necessária uma abordagem sistêmica que, em aproximadamente 60 a 70% dos casos, pode ser efetuada com o uso da quimioterapia (Almeida et al., 2005).

A quimioterapia baseia-se na inibição do ciclo celular, tendo como resultado desejado o bloqueio da síntese do DNA agindo nas diferentes fases da mitose. Contudo, seus efeitos não se limitam apenas às células neoplásicas e acabam também atingindo os tecidos normais que apresentam alta taxa de renovação celular, tais como a mucosa oral, o trato gastrointestinal e a medula óssea. Como

consequência dessa ação ocorre o comprometimento das barreiras mucosas, aumentando os riscos de morbidade do paciente (Murad, Katz, 1996; Almeida et al., 2005).

Dentre os diferentes efeitos colaterais, aos quais o tratamento antineoplásico está associado, destaca-se o aparecimento de lesões de mucosite oral (MO). Essas lesões se caracterizam por uma inflamação da mucosa bucal induzida pela quimioterapia e pela radioterapia, situação que pode se tornar bastante debilitante para o paciente além de, muitas vezes, estar relacionada à suspensão ou interrupção do tratamento oncológico. Com o intuito de prevenir o aparecimento dessas lesões e de induzir a sua reparação vem-se utilizando as fototerapias com LASER em baixa intensidade.

Porém, muitas vezes essas lesões de MO estão associadas a infecções oportunistas, as quais afetam o processo de reparação tecidual, mesmo quando da utilização de fototerapias. Assim, se faz importante promover a sua desinfecção de modo a permitir uma boa cicatrização. Dentre os tratamentos com irradiação LASER, a Terapia Fotodinâmica (*Photodynamic Therapy, PDT*), descrita pela aplicação de um corante, como o Azul de Metileno 0,01% (100 µg/mL), associado a uma luz, como o LASER de baixa potência, vem sendo utilizada com o objetivo de promover uma desinfecção e, assim, favorecer a reparação tecidual. Contudo, não há trabalhos laboratoriais que mostrem a relação do uso da PDT com o processo de reparação das lesões de MO.

Portanto, este estudo se justifica devido à importância de verificar se a utilização da PDT, na prática clínica, com a finalidade de ter efeito antimicrobiano, interfere no processo cicatricial destas lesões.

2 REVISÃO DE LITERATURA

2.1 CÂNCER E O TRATAMENTO ONCOLÓGICO

O câncer pode ser descrito como o resultado de um distúrbio do crescimento e do comportamento celular. Essa doença acomete os diferentes tecidos do corpo humano e pode ser bastante agressiva causando sérias implicações ao cotidiano do indivíduo e até mesmo levando-o ao óbito (Robbins; Cotran, 2005).

A doença pode apresentar-se localizada em um foco determinado ou já encontrar-se disseminada. Tal informação é de grande importância para a escolha do tratamento mais adequado para cada caso. Esses tratamentos podem ser curativos e incluir diferentes técnicas cirúrgicas, diferentes esquemas de quimioterapia (QT) e de radioterapia (RT), ou ser paliativos de maneira a oferecer ao paciente dignidade e qualidade de vida (Clínica Cirúrgica, 2008).

Os casos de tumores malignos em região de cabeça e pescoço são muito frequentes na população brasileira (INCA, 2014) e é habitual que esses indivíduos recebam uma associação dos diferentes tratamentos oncológicos, sendo comum a realização da cirurgia, da QT e da RT, ou uma associação desses, para os casos de pacientes acometidos por esses tipos de tumores.

A QT visa combater as células tumorais preservando o tecido sadio, mas grande parte dos quimioterápicos não é específico para células neoplásicas levando à morte outras células que também possuem alto potencial proliferativo (Murad, Katz, 1996; Salmon; Sartorelli, 1998), como os tecidos da mucosa do trato gastrointestinal e do sistema imunológico (Almeida et al., 2005). Em geral, os agentes antineoplásicos interagem com o DNA inibindo a finalização da divisão celular em uma de suas diferentes fases, controlando a multiplicação das células tumorais que apresentam alto potencial proliferativo (Almeida et al., 2005). Devido a essa não especificidade dos quimioterápicos esse tratamento está associado ao aparecimento de lesões inflamatórias/ulceradas nas regiões de mucosa pela diminuição da atividade proliferativa também nos tecidos sadios (Murad, Katz, 1996; Salmon; Sartorelli, 1998).

Chabner e Calabresi (1995) estabeleceram um critério bastante utilizado para classificar os agentes antineoplásicos baseando-se em seu mecanismo de ação e em como eles interferem sobre as diferentes etapas da síntese do DNA, da transcrição e da transdução. Sendo assim, os quimioterápicos foram classificados da seguinte forma: antimetabólitos, antagonistas purínicos, dactominicina, hidroxiuréia PALA, agentes alquilantes, enzimas e alcalóides vegetais e taxóis (Chabner, Calabresi, 1995; Almeida et al., 2005).

Os agentes antimetabólitos, um dos grupos de quimioterápicos mais usados na prática clínica, exercem seus efeitos farmacológicos através do bloqueio bioquímico da síntese do DNA por promoverem a inibição do ciclo celular nas suas diferentes fases, com destaque para as fases S (síntese) e M (mitose) (Almeida et al., 2005; Abolmaali et al., 2009). Um exemplo de antimetabólito bastante utilizado no tratamento do câncer é o 5-Fluorouracil (5-FU), medicamento que promove a inibição irreversível da ação da enzima timidilato sintase de modo a bloquear a metilação de componentes essenciais do DNA e do RNA fazendo com que nucleotídeos sejam incorporados erroneamente em suas fitas (Abolmaali et al., 2009). Em especial, o 5-FU promove severas alterações hematológicas, como leucopenia, trombocitopenia e trombose, e alterações no sistema gastrointestinal, no qual se inclui danos importantes à cavidade oral (Machado; Sawada, 2008; Abolmaali et al., 2009), como hemorragia, alteração do paladar, disfagia, dor, hipofunção das glândulas salivares, aumento da susceptibilidade às infecções orais e mucosite.

2.2 MUCOSITE ORAL

O termo Mucosite Oral (MO) surgiu em 1980 para descrever a inflamação da mucosa bucal induzida pela QT e RT, de modo a diferenciá-la das demais lesões orais, chamadas genericamente de estomatites (Peterson, 1999).

Atualmente, a patogênese desta enfermidade está melhor esclarecida e é descrita em 5 fases. Na primeira fase, de iniciação, a QT/RT causam danos ao material genético por iniciarem a quebra de fitas de DNA e a produção de espécies

reativas de oxigênio (EROs), atuando nas células da camada basal e da lâmina própria. A fase de resposta ao dano primário, segunda fase deste processo, consiste na ativação de fatores de transcrição e produção de citocinas pró-inflamatórias (TNF-α e IL-6), por produtos da fase anterior, que promovem redução da conectividade das células epiteliais, diminuição da oxigenação e morte da camada basal. A fase seguinte, de amplificação de sinal, promove um *feedback* positivo das citocinas inflamatórias e amplificam o dano iniciado pelo agente quimioterápico. Segue então a fase de ulceração, quando há perda da integridade da mucosa. O aumento dos danos celulares observados se deve à expressão de genes pro-apoptóticos e à presença de células inflamatórias na base da lesão liberando enzimas que prejudicam a integridade tecidual. Estas lesões formadas são extremamente dolorosas tornando-se de grande importância, pois funcionam como porta de entrada para microrganismos oportunistas, principalmente em pacientes com diminuição da ação do sistema imune. Finalmente, a fase de cura corresponde à migração, proliferação e diferenciação de células epiteliais, caracterizando a resolução das lesões na mucosa bucal (Parulekar et al., 1998; Sonis et al., 2000; Sonis, 2004; Galletta, 2006).

A presença do processo inflamatório, em geral, está associada ao relato de sintomatologia dolorosa. Quando decorrente do aparecimento de lesões de MO ulcerativa essa sensibilidade interfere substancialmente na qualidade de vida e na nutrição do paciente e está intimamente ligada ao comprometimento das funções orais normais como fala, mastigação, gustação, deglutição e fonação (Vissink et al., 2003; Naidu et al., 2004). Esses pacientes podem apresentar perda significativa de peso tornando necessária a utilização de sonda nasoenteral ou a realização de gastrotomia para que a alimentação seja feita por via enteral. Isso também pode interferir no próprio tratamento oncológico tornando, muitas vezes, necessária a interrupção do mesmo de forma temporária ou definitiva (Shih et al., 2002; Vissink et al., 2003; Mazzeo et al., 2009).

Os tratamentos atualmente realizados para MO são apenas paliativos (Bensadoun, 2012). Dentre eles temos, o uso de citoprotetores, de fatores de crescimento, de vitamina E, de suplementos metabólicos, de antibióticos, de antimicrobianos, de agentes lubrificantes, de anti-inflamatórios, da terapia gênica e, mais recentemente, o uso da fototerapia com LASER em baixa intensidade (Sonis, 1998; Galletta, 2006; França et al., 2009; Simões et al., 2009a).

2.3 SISTEMA ANTIOXIDANTE

O desenvolvimento de lesões de MO está diretamente relacionado à presença e à intensificação de um processo inflamatório agudo no tecido conjuntivo subjacente à área danificada. Esse processo inflamatório pode ser caracterizado por uma maior densidade de células inflamatórias (Di Rosa, 1972) e por uma maior concentração de mediadores da inflamação tais como prostaglandinas (PGE2), leucotrienos (LTD4), interleucinas (IL-1 e IL-6), oxido nítrico (NO) e espécies reativas de oxigênio (EROs), que estão intimamente ligados à continuidade desse processo (Guay et al., 2004). A presença prolongada desses mediadores e células inflamatórias podem estimular a ocorrência de tal processo (Guay et al., 2004) e, assim, dificultar a recuperação tecidual. As EROs são consideradas um exemplo importante desses mediadores por serem um tipo de radical livre capaz de inativar proteínas fundamentais para o metabolismo das células e dos tecidos. A geração de EROs também é uma característica do tratamento quimioterápico (Sonis et al., 2002), também promovendo aumento da quantidade de radicais livres presentes no tecido.

Sabe-se que a proliferação e o crescimento celular podem ser diretamente influenciados pela presença prolongada de EROs no tecido, isso devido à inibição da expressão de fatores de crescimento e de outras citocinas importantes para o metabolismo, ocasionada por essa presença prolongada (Forbes et al., 2003). Assim, a reparação tecidual fica claramente prejudicada. A presença de inflamação aguda e a realização do tratamento quimioterápico podem promover uma maior solicitação do sistema antioxidante, por aumentarem a geração de EROs, em pacientes que estão em tratamento oncológico e desenvolveram lesões de MO.

Esse sistema antioxidante é um mecanismo natural de defesa que o nosso organismo possui para combater os radicais livres, como as EROs, e proteger os tecidos do seu efeito altamente tóxico. Esse sistema é composto por alguns componentes de ação enzimática como a superóxido dismutase (SOD), a catalase, a glutationa peroxidase, a glutationa redutase, as peroxirredoxinas, as tiorredoxinas e enzimas de reparo; e outros de ação não enzimática como a vitamina E, o β-caroteno, a coenzima Q, o α-tocoferol, o ácido úrico, o ácido ascórbico, os flavonoides, dentre outros (Halliwell, Gutteridge, 1999).

Por ser esse um sistema fortemente relacionado ao aparecimento de lesões e à reparação tecidual, a determinação da sua atividade se faz importante para avaliar a resposta do organismo a tais agressões. A enzima SOD tem sua expressão aumentada quando há aumento da quantidade de EROs em um tecido, o que é maior devido ao tratamento quimioterápico e à presença de inflamação aguda, agindo como uma primeira linha de defesa humoral contra essas substâncias. Sua ação gera como subprodutos peróxido de hidrogênio (H_2O_2) e oxigênio (O_2), sendo que o H_2O_2 apresenta alta toxicidade para os tecidos do organismo. Assim, se faz necessária a ação de outras substâncias capazes de neutralizar esse efeito nocivo (Halliwell; Gutteridge, 1999).

Dentre as enzimas que compõem o sistema antioxidante a catalase pode ser destacada por agir decompondo o H_2O_2, gerado pela reação de dismutação dos superóxidos, em água (H_2O) e O_2. Assim, essa enzima protege o tecido contra os danos que o aumento da expressão de EROs pode causar, sendo caracterizada como uma segunda linha de defesa natural (Halliwell; Gutteridge, 1999).

2.4 FOTOTERAPIAS COM LASER

Desde o desenvolvimento do primeiro LASER por Maiman em 1960, a utilização desse equipamento na medicina e na odontologia vem crescendo a cada dia. Algumas especialidades como a oftalmologia, a dermatologia, a periodontia, a semiologia e a dentística utilizam esta tecnologia.

Nas células e no tecido, o efeito do LASER pode ser observado através de processos bioquímicos e fotofísicos pela conversão dessa luz em energia útil para as células (Karu, 1986). Seu mecanismo de ação está relacionado, por exemplo, à absorção da luz LASER por cromóforos presentes na mitocôndria ocasionando um aumento na produção de ATP (Adenosina trifosfato) pela célula através da cadeia respiratória, permitindo um aumento da síntese proteica e consequente proliferação celular (Karu, 1986, 1989b).

Estudos destacam que seus efeitos anti-inflamatório, analgésico e biomodulador (Midda; Renton-Harper, 1991; Ribeiro, 2000), são de grande importância quando a utilização do LASER é feita visando-se a reparação tecidual.

Uma vez que esses efeitos são particularmente mais evidentes se a célula em questão tiver a sua função debilitada (Karu, 1989b; Ribeiro, 2000) o uso desses dispositivos em pacientes com MO se torna bastante atrativo.

Os LASERs são divididos na literatura em duas classes, de acordo com o seu efeito junto aos tecidos biológicos, podendo ser classificados em LASER de alta e baixa potência. Os primeiros agem por aumento de temperatura sendo mais usados na prática clínica em casos cirúrgicos, como frenectomia, gengivectomia e remoção de hiperplasias, devido sua ação de vaporização, hemostasia e por não requerer sutura em grande parte dos casos (Tunér; Hode, 2007). Seu emprego também se dá para o alívio da sensibilidade dolorosa e para melhorar a cicatrização em casos de MO, quando utilizado desfocado (Simões et al., 2009a; Campos, 2013).

Os LASERs de baixa potência (LBP) também são amplamente utilizados na clínica podendo abranger diferentes procedimentos. Eles são classificados em infra vermelho (λ 750-100 nm) e vermelho (λ 625-740nm) (Vladimirov et al., 2004) e são selecionados de acordo com o resultado que se deseja obter, tendo em vista seus efeitos principais de biomodulação, analgesia e anti-inflamatório. Em geral, a luz infra vermelha é utilizada quando o objetivo é alcançar estruturas mais profundas, como nervo, vasos sanguíneos e osso, sendo bastante usada para casos de lesões em que a sensibilidade dolorosa é exacerbada (Webb; Dyson, 2003; Chow et al., 2007). Já a emissão da luz vermelha é mais utilizada quando as estruturas a serem alcançadas são mais superficiais, como epitélio e lâmina própria de tecido conjuntivo. Essa luz é bastante empregada para casos em que o objetivo principal é a reparação tecidual (Kreisler et al., 2001; Simões et al., 2009b), como herpes simples (Simões et al., 2009b; Ferreira et al., 2011; MuñozSanchez et al., 2012) e ulcerações em geral (de Melo Rambo et al., 2014; Kilík et al., 2014).

Vem-se utilizando também o diodo emissor de luz (Light emitting diode - LED) como alternativa ao LASER já que estudos demonstram que ambos podem ter um efeito semelhante na reparação de feridas em pele e em mucosa (Lang-Bicudo et al., 2008; Campos, 2013; Freitas et al., 2014). No comprimento de onda na faixa do visível, o LED pode estimular o metabolismo oxidativo mitocondrial, assim como o LASER, acelerando os processos de reparação celular e tecidual permitindo a proliferação das células como também a produção de colágeno, fatores importantes para o processo de cicatrização (Corti et al., 2006; Sacono et al., 2008).

2.5 FOTOTERAPIAS E MUCOSITE ORAL

As fototerapias estão sendo bastante utilizadas para a prevenção e o tratamento de lesões de MO. Diversos estudos vem sendo realizados para estudar suas diferentes aplicações e avaliar seus benefícios (Bensadoun; Nair, 2012; Migliorati et al., 2013). A eficácia da utilização do LBP para a prevenção e o tratamento da MO em pacientes submetidos a tratamento QT/RT foi demonstrada em diferentes trabalhos clínicos (Bensadoun et al., 1999; Nes; Posso, 2005; Campos et al., 2009; Eduardo et al., 2009; Simões et al., 2009a,b; Gautam et al., 2012) e em modelos animais (França et al., 2009; Lopez et al., 2013; Sacono et al., 2008; Campos, 2013). Além disso, outras fototerapias também vêm sendo utilizadas, tais como o LASER de alta potência desfocado (Simões et al., 2009a; Campos, 2013), o LED (Lang-Bicudo et al., 2008; Campos, 2013; Freitas et al., 2014) e a Terapia Fotodinâmica (Photodynamic Therapy - PDT)[1].

Alguns trabalhos, onde a fototerapia com LASER em baixa intensidade foi aplicada em doses menores, de 0,75 – 6J/cm², para o tratamento e prevenção de MO em pacientes em tratamento de QT e RT, mostraram menor tempo de reparação das lesões e menor quantidade de medicação analgésica requerida por consequência do seu efeito analgésico (Ciais et al., 1992; Cowen et al., 1997; Bensadoun et al., 1999; Schubert et al., 2007; Eduardo et al., 2009; Simões et al., 2009a; Silva et al., 2011).

Através da realização de um estudo randomizado com pacientes que receberam altas doses de quimioterápicos e que desenvolveram MO, Gautam et al. (2012) avaliaram o uso do LASER de He-Ne (632,8 nm, 24mW/cm^2, 3J por ponto). Os autores observaram que os pacientes que foram irradiados desenvolveram grau menos severo de MO necessitando de um menor suporte de medicação analgésica e de nutrição parenteral.

Em um outro estudo randomizado avaliando 30 pacientes em tratamento radioterápico, realizado em três diferentes centros de RT (nas cidades de Reims, Nice e Marseilles), para tumor de cabeça e pescoço Bensadoun et al. (1999) avaliaram o uso diário do LASER de He-Ne (632,8nm, 60mW em Nice e Marseilles com 33s por ponto, 25mW em Reims com 80s por ponto, 2J/cm2) para prevenir o

[1] Dados ainda não publicados.

aparecimento de lesões agudas de estomatites induzidas por RT. Os autores concluíram que houve alívio da dor e que o uso da irradiação permitiu uma diminuição da severidade e da duração das lesões de MO.

Nes e Posso (2005) avaliaram a sensibilidade dolorosa em cavidade oral de pacientes em tratamento oncológico que estavam sendo tratados com LBP (830nm, 250mW, 35J/cm^2) para MO e puderam observar que o efeito analgésico da fototerapia sobre as lesões de MO foi imediato.

Por meio de um outro estudo clínico, no qual se verificou a incidência e a severidade da MO em pacientes que receberam transplante de células hematopoiéticas e foram irradiados diariamente com LBP (660nm, 40mW, 0,08J por ponto), Eduardo et al. (2009) concluíram que a fototerapia foi benéfica por conseguir manter graus menos severos de MO.

Com o intuito de investigar os efeitos da fototerapia com LBP (660nm, 30mW, 1,2J/cm2, 40s por ponto) como uma terapia de prevenção e tratamento para lesões de MO induzidas por quimioterápicos, França et al. (2009) realizaram um estudo, em hamsters, através do qual concluíram que o uso dessa fototerapia apresentou um efeito bastante positivo no tratamento dessas lesões permitindo a redução de sua severidade. Em um trabalho semelhante, Lopez et al. (2013) também avaliaram a eficácia da fototerapia com LBP (660nm, 40mW, 6,6J/cm2, 0,24J por ponto, 6s por ponto) na prevenção e no tratamento da MO induzida pela QT em hamsters. Esses autores concluíram que somente os animais do grupo terapêutico, que foram irradiados após o desenvolvimento das lesões, apresentaram efeito positivo com relação ao reparo das mesmas, quando comparados ao grupo que não foi irradiado e ao grupo que recebeu irradiação preventiva.

Com o objetivo de comparar o efeito sobre a reparação e a analgesia, *in vivo*, da fototerapia com LASER em baixa intensidade, incluindo as fototerapias com LASERs de baixa (660nm, 40mW, 6J/cm^2, 0,24J por ponto) e alta (808nm, 1W) potências, em lesões de MO, Simões et al. (2009a) irradiaram pacientes submetidos à RT de cabeça e pescoço. Os resultados revelaram que os diferentes protocolos avaliados conseguiram manter estável o grau de MO até o fim da RT. No entanto, a maior frequência de aplicação e a associação com o LASER de alta potência (LAP) influenciaram positivamente promovendo melhor efeito analgésico.

Com relação ao uso do LED, poucos estudos foram realizados com o objetivo de avaliar seu efeito na prevenção e no tratamento da MO. Lang-Bicudo et al. (2008)

ao realizarem um estudo com pacientes em tratamento quimioterápico puderam observar que o uso do LED (880nm, 3,6J/cm^2, 74mW) durante 5 dias consecutivos mostrou-se uma terapia segura e eficaz para a prevenção de MO. De maneira semelhante, contudo em um modelo animal, Sacono et al. (2008) realizaram um estudo onde lesões de MO foram induzidas em animais que receberam o quimioterápico 5-FU e concluíram que o uso do LED foi eficaz para diminuir a severidade da MO, o que não aconteceu com o grupo controle.

Freitas et al. (2014) compararam o uso do LED (630nm, 80mW, 0,08W/cm^2, 0,24J por ponto, 3s por ponto) com o LBP (660nm, 40mW, 6,6J/cm^2, 0,24J e 6s por ponto) para o tratamento de lesões de MO em pacientes que receberam QT. As irradiações foram feitas durante 10 dias consecutivos, excluindo-se finais de semana. Os autores observaram que ambos os grupos levaram o mesmo tempo para atingir grau zero de MO e alívio da dor, porém, os pacientes do grupo LED apresentaram médias estatisticamente menores para os dois parâmetros. Assim, eles concluíram que a terapia com o LED foi mais eficiente que o uso do LBP para o tratamento da MO induzida por QT.

Em sua tese de doutorado Campos (2013) comparou em modelo animal o uso do LBP (660nm, 40mW, 6J/cm^2, 1,2J, 0,24J por ponto, 5 pontos), do LAP desfocado (808nm, 1W, por varredura durante 5s no sentido vertical e 5s no horizontal) e do LED (635nm, 120mW, 1J/cm^2, 1,2J, ponto único central) para alcançar a reparação tecidual em lesões de MO induzidas pelo 5-FU em hamsters. A autora observou que as fototerapias com o LBP e com o LED foram mais eficazes para promover e diminuição da severidade da MO e aceleraram a sua reparação tecidual, quando comparadas ao uso do LAP.

Migliorati et al. (2013) publicaram uma revisão sistemática relacionando o uso das fototerapias com a prevenção e o tratamento da MO em pacientes com câncer visando estabelecer diretrizes clínicas para essas utilizações. Como conclusão, os autores recomendam o uso do LBP para prevenção da MO em pacientes transplantados de medula óssea e para pacientes que estão em RT. Todavia, eles afirmam que outros estudos são necessários para avaliar a eficácia e estabelecer os melhores protocolos das fototerapias para os demais tratamentos oncológicos.

Essas lesões de MO podem se apresentar infectadas, por exemplo, por *Candida albicans* (Donnelly et al., 2003; Mima et al., 2010; Calzavara-Pinton et al., 2012) fazendo com que, mesmo com o intermédio das fototerapias, muitas vezes

seja necessária a utilização de terapias antimicrobianas para melhorar a sua cicatrização. Como a PDT pode ser aplicada visando-se um efeito antimicrobiano, o uso dessa terapia vem aumentando na pratica clínica. Contudo, não há na literatura, dentro do nosso conhecimento, nenhum trabalho científico que analise o efeito da PDT na MO.

Não há, pré-estabelecido na literatura, uma diretriz que estabeleça qual terapia é a mais indicada para controlar a infecção em lesões de MO em pacientes oncológicos. Uma revisão de literatura publicada por Donnelly et al. (2003) reuniu trabalhos que estudaram o efeito do uso de diferentes medicações para combater a infecção dessas lesões. Dentre as mais utilizadas estão a Clorexidina de ação tópica, cujo uso mostrou-se bastante controverso não permitindo garantir sua eficácia, e diferentes antibióticos de ação sistêmica com variados espectros de ação, como a Polimixina, a Anfotericina B, o Fluconazol, a Clindamicina dentre outros, que também não se mostraram específicos. Os autores concluíram que existem poucas evidências que dão suporte para o uso de agentes antimicrobianos com o objetivo de melhorar a reparação da MO afirmando que há a necessidade de definir uma terapia que seja melhor candidata para essa finalidade. Esta terapia deve permitir que as lesões de MO infectadas cicatrizem mais rápido, o que melhoraria os relatos de manifestações clínicas consideradas onerosas pelos pacientes, como dor em cavidade oral e dificuldade para se alimentar.

Tendo isso por base, cabe aqui apresentar o uso da PDT com a finalidade antimicrobiana. O uso dessa terapia já vem sendo muito comum na prática clínica, todavia, de maneira geral a PDT em pacientes oncológicos é pouco estudada, sendo que na literatura, há apenas dois relatos que demonstram o sucesso da sua utilização nesses pacientes. Porém, esses trabalhos descrevem sua eficácia em casos de gengivite e herpes intra oral (Campos et al., 2009; Simões et al. 2009b). No entanto, esta é uma técnica promissora para utilização em tais pacientes uma vez que é não invasiva.

2.6 TERAPIA FOTODINÂMICA (PHOTODYNAMIC THERAPY - PDT)

A PDT é uma técnica que vem sendo usada para o tratamento de lesões em pele e em mucosa. Essa técnica emprega o uso associado de um corante fotossensibilizador com uma fonte de luz, no caso, um comprimento de onda específico do LASER. Ocorre, então, a pigmentação das células alvo que sofrerão lise em consequência da geração e liberação de radicais livres de oxigênio devido à ativação do corante pelo LASER. Como resultado desse processo ocorre a promoção de diversos danos celulares, a inativação de proteínas e a lise da membrana (Teichert et al., 2002; Mima et al., 2010). As células destruídas por esse mecanismo podem ser tumorais ou microrganismos dependendo do corante e do comprimento de onda do LASER utilizados (Donnelly et al., 2003; Shomina et al., 2005; Mima et al., 2010; Calzavara-Pinton et al., 2012; Zeitouni et al., 2013; Javed et al., 2014).

Essa técnica tem sido usada no campo da oncologia, especialmente nos caso de câncer de pele do tipo não melanoma (Zeitouni et al., 2013) e para a erradicação de microrganismos como bactérias, vírus e fungos, incluindo a C. albicans (Shomina et al., 2005; Mima et al., 2010).

Na medicina a PDT vem sendo realizada com relativo sucesso, principalmente em procedimentos dermatológicos, com a finalidade antitumoral (Nauta et al., 1996; Uehara et al., 1996; Zeitouni et al., 2013). Essa técnica é realizada pela associação da aplicação tópica do ácido δ-aminolevulínico (δ-aminolevulinic acid - ALA) com o LBP para o tratamento de pacientes com câncer de pele do tipo não melanoma (Zeitouni et al., 2013) e pela sua administração sistêmica em casos de lesões cancerosas orais como a leucoplasia, método que apresentou melhores resultados que a utilização tópica de outros corantes segundo Kvaal e Warloe (2007). Esse procedimento é realizado com o objetivo de combater células alvo tumorais promovendo uma redução no tamanho das lesões cancerosas e um alívio na sensibilidade dolorosa observada durante seu tratamento (Nauta et al., 1996; Kvaal; Warloe, 2007; Zeitouni et al., 2013).

Como podemos ver na revisão retrospectiva realizada por Zeitouni et al. (2013) a técnica da ALA-PDT foi utilizada para o tratamento de pacientes portadores de lesões de câncer de pele do tipo não melanoma. O corante ALA foi aplicado

sobre as lesões por aproximadamente 4 horas, em seguida, essas lesões foram irradiadas com LBP (630nm, 40mW/cm2 inicial até alcançar 20J/cm2, 150mW/cm2 posteriormente até completar 200J/cm2). O grupo observou que esse protocolo de irradiação em duas etapas foi eficiente para minimizar a dor, mostrou excelentes resultados clínicos em lesões superficiais e diminuiu o tempo do tratamento desses pacientes.

A PDT pode também ser usada com um objetivo bastante diferente, o antimicrobiano, já que muitas vezes as lesões a serem tratadas estão infectadas por diferentes microrganismos. Nessa técnica, diferentes corantes podem ser aplicados, como as Hematoporfirinas, os Fotofrins, as Fenotiazinas, dentre outros, sendo também associados a uma fonte de luz. A irradiação aqui pode ser feita através de diferentes fontes luminosas, como o LED e o LBP (Kvaal; Warloe, 2007; Peng, 2006).

Calzavara-Pinton et al. (2012) publicaram uma revisão com o objetivo de elucidar a importância da PDT como alternativa às terapias antifúngicas. Os autores destacam o crescimento da resistência desses microrganismos contra as terapias medicamentosas tradicionais tornando importante o desenvolvimento de alternativas a esses tratamentos. O grupo observou que a utilização da PDT além de eficiente para essa finalidade também apresentou outros benefícios. Primeiramente, os fotossensibilizadores utilizados (fenotiazinas, porfirinas, Phtalocianinas e ALA) mostram-se bastante seletivos para as células fúngicas, de modo que o fungo pôde ser eliminado com menores associações de doses de medicação e irradiação que o necessário para se obter o mesmo efeito sobre os queratinócitos. Os fotossensibilizadores investigados não apresentaram atividade genotóxica, nem mutagênica. E, por fim, a seleção de cepas fúngicas resistentes aos medicamentos tem sido raramente relatada quando da aplicação da PDT.

Outra revisão publicada recentemente por Javed et al. (2014) com o objetivo de avaliar a eficiência da PDT antimicrobiana para o tratamento de infecções orais fúngicas observou que esse procedimento é bastante eficaz para essa finalidade. Eles relatam que os corantes mais utilizados em trabalhos sobre o tema são o Azul de Metileno (AM), o Azul de Toluidina e os derivados de Porfirina. Já os parâmetros dos equipamentos utilizados para a fotoativação variam muito, com comprimento de onda entre 455nm e 660nm, com potência de 30mW a 400mW, com energia de 26 a 245 J/cm2 e duração da irradiação entre 10s e 26 min. Porém, os autores chegaram

à conclusão de que para ratificar a eficácia clínica do uso antimicrobiano da PDT como uma alternativa terapêutica potente contra infecções orais fúngicas ainda são necessários novos estudos.

Em um estudo realizado em modelo animal, Mima et al. (2010) utilizaram a PDT para o tratamento de candidíase oral. Foi feita a inoculação da Candida albicans na cavidade oral dos animais sendo aplicada a PDT após 4 dias. O grupo utilizou a associação da Porfirina com o LED (azul com 455nm ou vermelho com 630nm, 305J/cm2, 20 min) e concluiu que a sua utilização promoveu uma redução importante na viabilidade do biofilme formado pela C. albicans sem prejudicar o tecido da língua.

Porém, a quantidade de unidade formadora de colônia (colony-forming unit – CFU) observada nesse estudo foi maior que a observada no trabalho realizado por Teichert et al. (2002), que conseguiram erradicar a C. albicans da cavidade oral do seu modelo animal. Estes pesquisadores utilizaram o AM associado ao LBP (664nm, 400mW, 687,5s) para a realização da PDT. Os autores desse trabalho observaram que o efeito do AM é dose dependente e é melhor quanto maior a sua concentração. Assim, concluíram que a PDT mediada pelo AM pode ser usada para o tratamento da candidíase oral.

O AM é um corante do tipo Fenotiazina bastante utilizado para a aplicação da PDT. Esse fotossensibilizador apresenta grande absorção de luz em comprimentos de onda em torno de 620 nm, sendo assim bastante associado ao LBP e ao LED vermelho (Teichert et al., 2002).

Esse corante é usado na medicina em casos de metahemoglobinemia, urolitíase, envenenamento por cianeto, dentre outros (Teichert et al., 2002) e pode ser administrado em altas doses por via oral ou endovenosa sem causar toxicidade (American Regent Laboratories, Inc, Shirley, NY). Quando fotoativado promove a liberação de EROs que penetram na célula causando danos em estruturas importantes, promovendo a apoptose das células coradas (Teichert et al., 2002). Viu-se também que ele requer um curto tempo de ativação (<60s) tendo pouco efeito sobre os tecidos subjacentes (Wilson, 2004). Assim sendo, seu uso é ideal para avaliar o potencial de destruição dos microrganismos (Teichert et al., 2002).

2.7 PDT E REPARAÇÃO TECIDUAL

É sabido que as fototerapias com LASER em baixa intensidade contribuem para a reparação tecidual, entretanto, os efeitos da utilização da PDT sobre o processo cicatricial e de cura ainda foram pouco aprofundados (Silva et al., 2011). Seu efeito na reparação tecidual de diferentes lesões tem sido estudado (Donnelly et al., 2003), porém, há bastante controversa quanto a sua interferência nesse processo.

Alguns estudos demonstram que o uso da PDT pode provocar atraso na cicatrização de feridas. Um exemplo é o trabalho realizado por Kübler et al. (1996) que utilizaram essa técnica, com LASER de Argônio (630nm, 75mW/cm^2, 25-50-75J/cm^2) associado ao Fotofrin (injeção intra peritoneal com 48h de antecedência), para avaliar o reparo tecidual em retalhos cirúrgicos realizados em ventre de rato. Os autores observaram que o retalho confeccionado no grupo que recebeu a PDT apresentou efusão serosa, necrose epidérmica e menor resistência à tração. Assim, eles concluíram que a realização da PDT, imediatamente antes do reposicionamento do retalho, levou ao atraso da cicatrização da ferida.

Já outros trabalhos sugerem a utilização da PDT associada a processos de reparação tecidual. Silva et al. (2011) analisaram o efeito da irradiação com LBP (685nm, 35mW, 2,5J/cm^2, 4 pontos) associado a um derivado de Phtalocianina, como fotoativador, sobre o processo de cicatrização em feridas no dorso de ratos. A equipe observou que os animais que receberam tratamento com o corante e/ou o LASER apresentaram maior conteúdo de colágeno e melhor reepitelização das feridas quando comparados ao grupo controle, e que a remodelação do tecido conjuntivo foi mais evidente nos grupos que foram irradiados. Assim, os autores concluíram que a PDT não promoveu danos ao tecido nem causou inibição do processo de cicatrização.

Sperandio et al. (2010) realizaram um trabalho que analisou a utilização da PDT para o tratamento de feridas em dorso de ratos e concluíram que a PDT (LASER 660nm, 100mW, 117,85J/cm^2, um ponto) mediada pelo AM não prejudicou a cicatrização dessas lesões e não atrasou sua reparação tecidual quando comparado ao grupo controle. Os autores também observaram que o efeito

antimicrobiano da PDT se relacionou de maneira importante com a prevenção de infecções durante o processo de cicatrização.

Por fim, Peplow et al. (2012) publicaram uma revisão de literatura com o objetivo de avaliar a eficácia da PDT. Para tal, avaliaram estudos realizados tanto em pacientes quanto em modelo animal que abordaram o uso da PDT para a reparação tecidual. Os autores observaram que a sua utilização permitiu uma melhora na cicatrização das feridas, em muitos dos modelos animais avaliados, porém, a sua eficácia em pacientes foi inconclusiva.

Como visto nos trabalhos previamente descritos, o uso da PDT para a reparação tecidual vem sendo estudado através de modelos que confeccionam feridas em pele. No entanto, não há na literatura estudos que analisem a aplicação da PDT em mucosa avaliando a sua interferência na reparação tecidual.

Por apresentar baixa destruição das células do tecido sadio, a PDT pode ser considerada uma alternativa nos casos de tratamento oncológico. Sabe-se que a sua ação muda conforme o corante selecionado, de modo que o uso do AM permite uma eficiente ação antimicrobiana sem, aparentemente, prejudicar a reparação de tecidos lesados que estão em recuperação (Teichert et al., 2002). O emprego dessa técnica, uma vez que pode ser usada antes, durante ou após o tratamento convencional, e que aparentemente não está relacionada a um número limite de repetições, pode ser considerado como uma opção de tratamento paliativo (Kvaal; Warloe, 2007). Assim, fica sugerido que a PDT apresenta-se como uma alternativa pertinente para o uso em casos de lesões orais como a MO, sendo também passível de ser usada como uma alternativa às terapias antibióticas recentemente associadas a esse tratamento.

3 PROPOSIÇÃO

3.1 OBJETIVO GERAL

Com este trabalho, visamos analisar clínica, bioquímica e histologicamente, se a PDT altera a reparação tecidual da mucosite oral induzida por 5-Fluorouracil em hamsters.

3.2 OBJETIVOS ESPECÍFICOS

3.2.1 Análises referentes ao estado de saúde geral dos animais

- ✓ Pela avaliação do consumo de ração e ingestão de água;
- ✓ Pela avaliação da variação de massa corporal;
- ✓ Pela avaliação da sobrevivência.

3.2.2 Análises referentes à cicatrização da mucosa oral

- ✓ Pela avaliação do grau de mucosite oral nos hamsters utilizando as classificações da OMS e de W-Smith modificadas para animais;
- ✓ Pela avaliação da persistência da mucosite oral;
- ✓ Pela avaliação do sistema antioxidante através da determinação da atividade da superóxido dismutase (SOD) e da atividade enzimática da catalase;
- ✓ Pela determinação da concentração total de proteínas;
- ✓ Por análise morfológica através de microscopia de luz.

4 MATERIAIS E MÉTODOS

Para melhor entendimento, a descrição de materiais e métodos foi subdividida.

4.1 COMITÊ DE ÉTICA

O protocolo utilizado neste estudo foi aprovado pela Comissão de Ética no Uso de Animais (CEUA) da Universidade de São Paulo (ICB-USP) e está de acordo com os Princípios Éticos de Experimentação Animal adotado pela Sociedade Brasileira de Ciência de Animais de Laboratório (SBCAL) (Anexo A).

4.2 ANIMAIS

Foram utilizados, considerando os casos de óbito, 245 hamsters sírios dourados, fêmeas, com 8 a 12 semanas de vida e massa corpórea superior a 150g. Os animais foram fornecidos pelo Centro de Bioterismo da Faculdade de Medicina da USP e foram mantidos no biotério do Laboratório de Biologia Oral da Faculdade de Odontologia da USP (LBO/FOUSP). Eles foram separados em 1 por gaiola, com livre acesso a água e a comida e acompanhados durante todos os dias do experimento.

4.3 GRUPOS

Os animais foram aleatoriamente separados em dois grandes grupos, controle e experimental. Esses foram subdivididos em cinco grupos, um controle

(Negativo, CN) e quatro experimentais (Químio, CQ; Corante, CQC; Laser, CQL; e Terapia Fotodinâmica, PDT), que foram tratados como se segue (considerando os casos de óbito):

Grupo CN: grupo controle negativo, o qual recebeu somente injeção do veículo do quimioterápico (hidróxido de amônia diluído, 5%) e anestesia (n=36);

Grupo CQ: grupo controle químio (submetido ao quimioterápico 5-FU), anestesia e indução da mucosite oral (n=52);

Grupo CQC: grupo controle químio corante, animais submetidos ao quimioterápico, anestesia, indução da mucosite oral e aplicação do corante azul de metileno 0,01%, por três minutos (n=48);

Grupo CQL: grupo controle químio LASER, animais submetidos ao quimioterápico, anestesia, indução da mucosite oral e à fototerapia com LASER de baixa potência, λ660 nm, 120 J/cm², 40mW, 4,4 J; por dois minutos em um único ponto (n=55);

Grupo PDT: grupo terapia fotodinâmica, animais submetidos ao quimioterápico, anestesia, indução da mucosite oral, aplicação do corante azul de metileno 0,01% por três minutos e à fototerapia com LASER de baixa potência, λ660 nm, 120J/cm²,40mW, 4,4 J; por dois minutos em um único ponto (n=54).

Todos os animais foram diariamente anestesiados com uma associação de Cloridrato de Xilazina 0,53ml/kg e Cloridrato de Ketamina 0,86ml/kg, para posterior realização dos procedimentos experimentais.

4.4 PROTOCOLO EXPERIMENTAL

O experimento com os animais teve a duração de até 10 dias, de acordo com as etapas descritas na Figura 4.1e na Tabela 4.1, sendo todos os procedimentos realizados no Laboratório de Biologia Oral (LBO) da FOUSP.

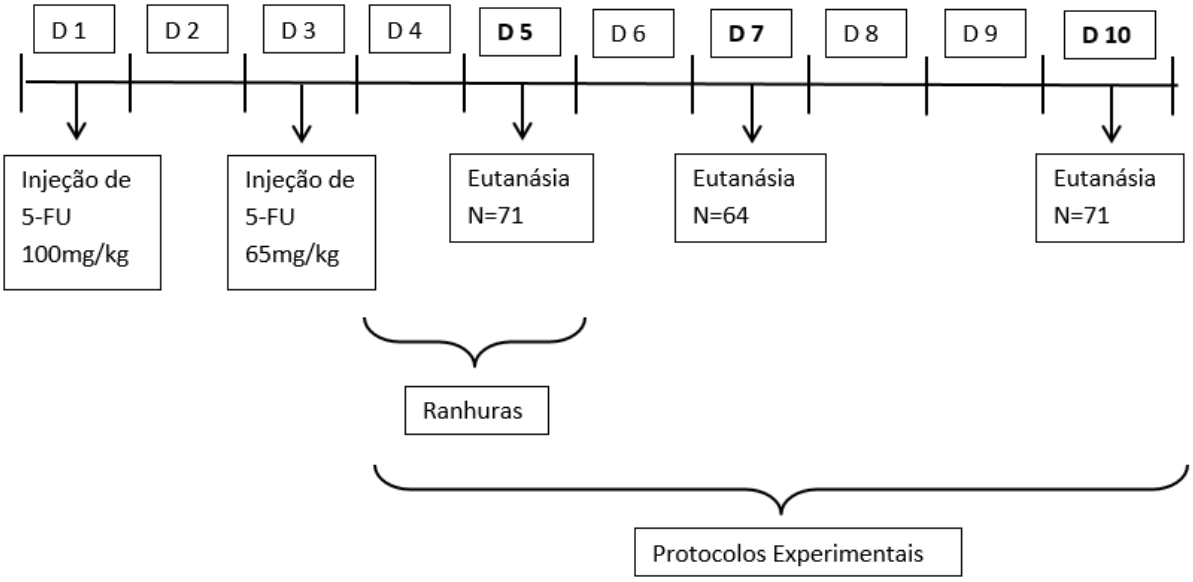

Figura 4.1 - Cronograma Experimental

Os animais receberam uma injeção intraperitoneal do quimioterápico ou do seu veículo, de acordo com o grupo, nos dias 1 e 3. A seguir, nos dias 4 e 5, foram realizadas as ranhuras nas mucosas orais da bolsa jugal direita e esquerda de cada animal e, no mesmo dia, iniciou-se o protocolo experimental para todos os grupo. Nos dias 5, 7 e 10, dez animais de cada grupo foram eutanasiados.

Tabela 4.1 - Cronograma detalhado dos procedimentos realizados com os animais para cada grupo nos 10 dias de experimento

DIA	PROCEDIMENTOS REALIZADOS
1	• Injeção do veículo do quimioterápico para o grupo CN • Dose inicial da quimioterapia (100mg/kg) para os grupos CQ, CQC, CQL e PDT
2	• Acompanhamento dos animais, sem procedimentos experimentais
3	• Injeção do veículo do quimioterápico para o grupo CN • Dose complementar da quimioterapia (65mg/Kg) para os grupos CQ, CQC, CQL e PDT

DIA	PROCEDIMENTOS REALIZADOS
4	• Anestesia para o grupo CN • Anestesia e ranhura em mucosa oral das bolsas jugais direita e esquerda (grupos CQ, CQC, CQL e PDT) • Classificação do grau de mucosite oral (grupos CQ, CQC, CQL e PDT) • Aplicação do corante azul de metileno 0,01%, por três minutos (grupos CQC e PDT) • Fototerapias (grupos CQL e PDT)
5	• Anestesia para o grupo CN • Anestesia e ranhura em mucosa oral das bolsas jugais direita e esquerda (grupos CQ, CQC, CQL e PDT) • Classificação do grau de mucosite oral (grupos CQ, CQC, CQL e PDT) • Aplicação do corante azul de metileno 0,01%, por três minutos (grupos CQC e PDT) • Fototerapias (grupos CQL e PDT) • Registro fotográfico (grupos CQ, CQC, CQL e PDT) • Controle do consumo de ração e água • Sacrifício de animais de todos os grupos (n=71)
6	• Anestesia para os grupos CN e CQ • Anestesia e aplicação do corante azul de metileno 0,01%, por três minutos (grupos CQC e PDT) • Anestesia e fototerapias (grupos CQL e PDT) • Classificação do grau de mucosite oral (grupos CQ, CQC, CQL e PDT)
7	• Anestesia para os grupos CN e CQ • Anestesia e aplicação do corante azul de metileno 0,01%, por três minutos (grupos CQC e PDT) • Anestesia e fototerapias (grupos CQL e PDT) • Classificação do grau de mucosite oral (grupos CQ, CQC, CQL e PDT)

DIA	PROCEDIMENTOS REALIZADOS
	• Registro fotográfico (grupos CQ, CQC, CQL e PDT) • Controle do consumo de ração e água • Sacrifício de animais de todos os grupos (n=64)
8	• Anestesia para os grupos CN e CQ • Anestesia e aplicação do corante azul de metileno 0,01%, por três minutos (grupos CQC e PDT) • Anestesia e fototerapias (grupos CQL e PDT) • Classificação do grau de mucosite oral (grupos CQ, CQC, CQL e PDT)
9	• Anestesia para os grupos CN e CQ • Anestesia e aplicação do corante azul de metileno 0,01%, por três minutos (grupos CQC e PDT) • Anestesia e fototerapias (grupos CQL e PDT) • Classificação do grau de mucosite oral (grupos CQ, CQC, CQL e PDT)
10	• Anestesia para os grupos CN e CQ • Anestesia e aplicação do corante azul de metileno 0,01%, por três minutos (grupos CQC e PDT) • Anestesia e fototerapias (grupos CQL e PDT) • Classificação do grau de mucosite oral (grupos CQ, CQC, CQL e PDT) • Registro fotográfico (grupos CQ, CQC, CQL e PDT) • Controle do consumo de ração e água • Sacrifício de animais de todos os grupos (n=71)

Nos dias em que foi realizado o protocolo experimental todos os animais foram anestesiados e suas mucosas orais da bolsa jugal foram expostas e fotografadas para análise da evolução das lesões durante o período experimental.

Nos dias de sacrifício, a área tratada da mucosa oral (1cm²) de todos os animais foi removida cirurgicamente para realização das análises bioquímicas e

histológica. Em seguida, os animais foram eutanasiados por destroncamento medular.

4.5 INDUÇÃO DA MUCOSITE ORAL

De acordo com o protocolo proposto por Sonis et al. (1990,1995) e modificado por França et al. (2009), nos dias 1 e 3 do experimento, foi injetado o quimioterápico 5-Fluorouracil (Sigma-Aldrich®, St. Louis, MO, EUA), diluído em hidróxido de amônia 1M a 5% (veículo), via intraperitoneal nos animais de quatro grupos (CQ, CQC, CQL e PDT). A primeira dose aplicada foi de 100 mg da droga por kg peso do animal e a segunda dose foi de 65 mg/kg. As mucosas orais das bolsas jugais direita (usada para realização das análises bioquímicas) e esquerda (usada para realização da análise histológica) foram superficialmente arranhadas com a ponta de uma agulha de 30 G (0,30 mm) nos dias 4 e 5. Um mesmo operador confeccionou dez cortes horizontas e dez verticais na área demarcada de $1cm^2$. As ranhuras seguiram o mesmo padrão para todos os grupos, de forma a sempre ocupar toda a área ($1cm^2$) que foi demarcada com o auxílio de uma moldura padronizada (confeccionada com plástico autoadesivo transparente do tipo contact).

Os procedimentos adequados de biossegurança para o manuseio e processamento de fármacos e medicamentos antineoplásicos foram realizados, de acordo com as instruções contidas na bula do 5-FU (Sigma-Aldrich®, St. Louis, MO, EUA).

4.6 LASERTERAPIA E TERAPIA FOTODINÂMICA

A PDT foi aplicada para o tratamento da mucosite oral. Para os grupos CQC e PDT utilizou-se como fotoativador 20 µL do corante AM 0,01% (100 µg/mL; Chimiolux, MDC®, São Carlos, Brasil), que foi aplicado com uma micropipeta automática e espalhado por toda a área tratada ($1cm^2$) agindo por 3 minutos. Em seguida o excesso foi removido com um papel absorvente.

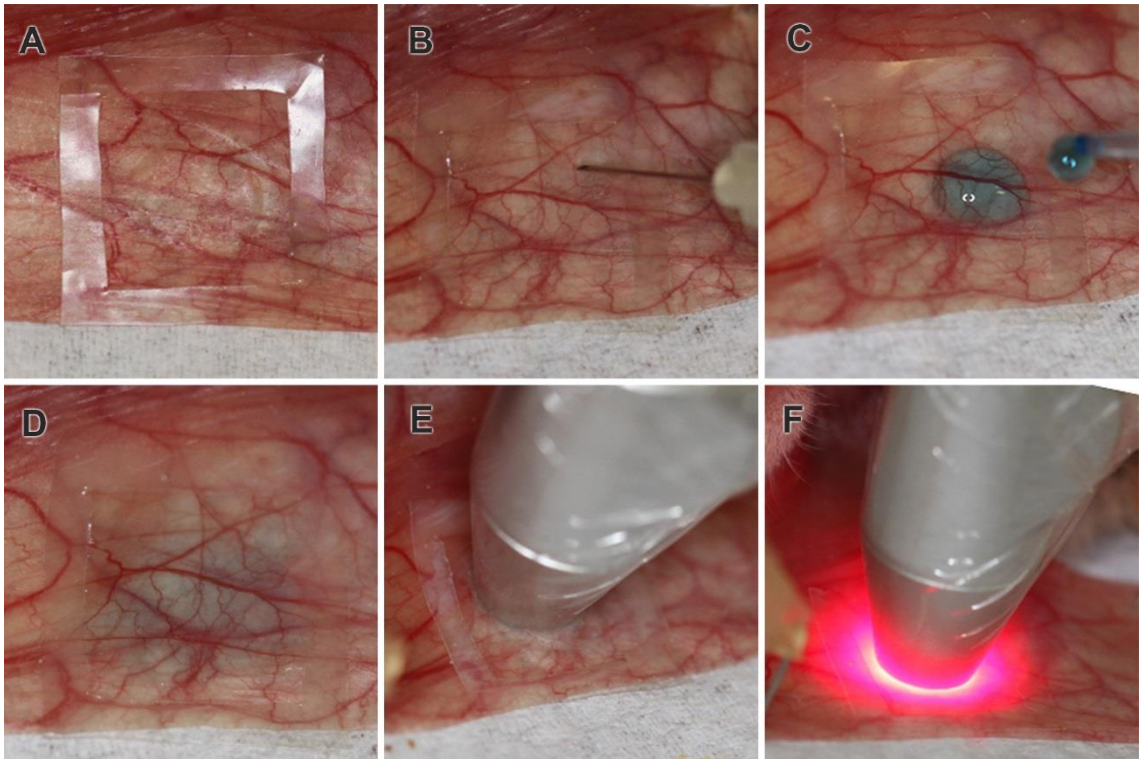

Figura 4.2 - Protocolo experimental da PDT. (A) demarcação da área tratada; (B) confecção das ranhuras; (C) aplicação de 20 µL do corante Azul de Metileno 0,01%; (D) ação do corante por 3 min; (E) remoção do excesso de AM e posicionamento do LBP; (F) irradiação com LBP 660nm, 40mW, 120J/cm2, 4,8J, 2min em um único ponto

Para a realização da fototerapia foi utilizado um LASER do tipo InGaAlP da MMOptics Ltda (Twin flex laser, São Carlos, SP, Brasil) com ponteiras de diodo e área total do spot de aproximadamente 0,037 cm^2. Para os grupos CQL e PDT o aparelho foi programado no comprimento de onda vermelho (660 nm), com 40 mW de potência, 120 J/cm^2, 4,4J (Quadro 4.1) e a aplicação se deu em um único ponto central na área de 1cm^2, previamente selecionada na mucosa oral dos animais, por 2 minutos (Figura 4.2). O LASER foi checado, antes e após cada sessão, com o auxílio de um *power meter (Coherent®)*.

Parâmetros do LASER	
λ	660 nm
DE	120J/cm^2
P	40mW
E	4,4J

Quadro 4.1 - Parâmetros do aparelho LASER do tipo InGaAlP da MMOptics Ltda (Twin flex laser, São Carlos, SP, Brasil)

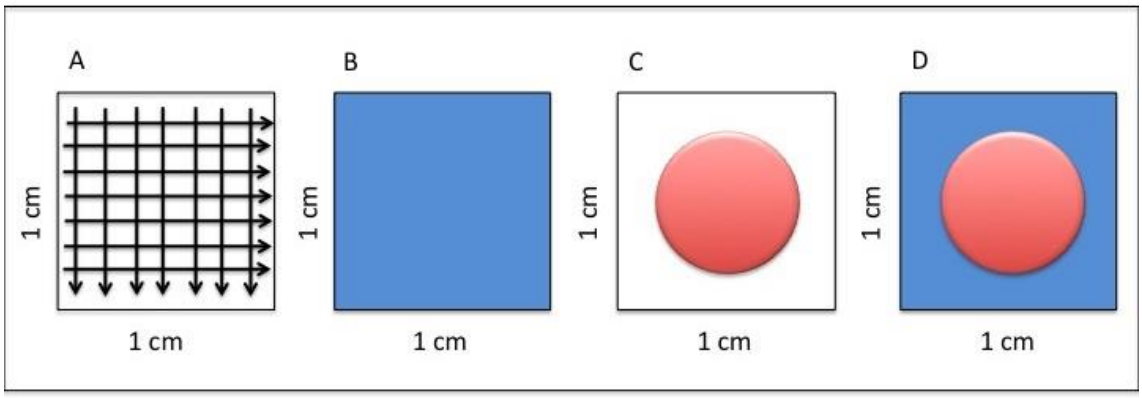

Figura 4.3 - Mostra a área da mucosa oral (1cm²) e a forma de aplicação da fototerapia com LASER. Em (A), representação das ranhuras. Em (B), aplicação de 20 µL do corante azul de metileno 0,01%. Em (C), aplicação do LB em um ponto central para o CQL. Em (D), aplicação da PDT

As fórmulas 1 e 2 foram obedecidas para calcular a dosimetria do LASER. Onde: DE é a dose de energia do LASER [J/cm²] e E representa a energia do LASER (J); P é a potência [W], T é o tempo de irradiação [s] e A é a área do spot do LASER [cm²]):

$$\mathrm{DE} = \frac{\mathrm{P} \times \mathrm{T}}{\mathrm{A}} \quad (1)$$

$$\mathrm{E} = \mathrm{DE} \times \mathrm{A} \quad (2)$$

Os procedimentos de controle de contaminação pessoal e cruzada com os animais foram devidamente seguidos. Foram utilizadas luvas de látex e avental, a

peça de mão e a ponta do LASER estiveram sempre apropriadamente recobertos por filme de PVC e após cada utilização todo o aparelho foi desinfetado com álcool (70%). O operador fez uso do óculos de proteção, específicos para o comprimento de onda emitido pelo aparelho (660 nm), durante todo o período de trabalho com o LASER.

4.7 ANÁLISES DIÁRIAS

Toda a comida e a bebida não ingeridas foram pesadas diariamente, assim como a massa corpórea de cada animal. Em todos os dias, a mucosa oral das bolsas jugais foram evertidas para que fosse feita a classificação do grau de mucosite oral. Essas lesões foram classificadas sem que o avaliador soubesse o grupo ao qual o animal pertencia. Ao fim do procedimento, nos dias de análise (dias 5, 7 e 10), as mucosas foram fotografadas.

Foram seguidas duas escalas para o estabelecimento dos critérios para a avaliação do grau de mucosite dos animais:

A) Escala do Instituto Nacional do Câncer ou OMS modificada para animais (Murphy et al., 2008):

0. Inexistência de alterações da mucosa;
1. Discreto ou severo eritema e vasodilatação e ausência de úlceras;
2. Severo eritema e vasodilatação, com erosão da camada superficial da mucosa;
3. Severo eritema e vasodilatação, incluindo a formação de úlceras em ¼ da área de ranhura, podendo apresentar pseudomembrana;
4. Severo eritema e vasodilatação com formação de úlceras confluentes em ½ da área de ranhura, com diminuição da elasticidade da mucosa;
5. Toda área de ranhura ulcerada e sem elasticidade tecidual.

B) Escala para avaliação de mucosite oral modificada para hamsters, de acordo com a área de ulceração e a severidade do eritema, observada no Quadro 4.2:

		Severidade do eritema		
Área ulcerada		**Nada**	**Não severo**	**Severo**
		0	**1**	**2**
Nada	**0**	**0**	**1**	**2**
< 4mm²	**1**	1	2	3
4 – 9mm²	**2**	2	3	4
>9mm²	**3**	3	4	5

Quadro 4.2 - Escala proposta por W-Smith para avaliação da severidade da MO modificada para animais (Sonis et al., 1990; Wilder-Smith et al., 2007)

4.8 ANÁLISE BIOQUÍMICA

Após o sacrifício dos animais, fragmentos de 1cm^2 (referentes à área tratada) das mucosas orais da bolsa jugal foram removidos cirurgicamente com o auxílio de uma tesoura e mantidos em gelo seco. As amostras foram armazenadas em freezer a –80ºC até o momento da sua utilização.

4.8.1 Atividade enzimática da superóxido dismutase

Para tal determinação utilizou-se o Kit RANSOD (Randox UK). Os fragmentos das mucosas orais foram homogeneizados (IKA® ULTRA-TURRAX® dispenser T-8 Basic) a 10% em tampão fosfato (PBS) 0,01 M pH 7,2. Os homogenados foram

centrifugados a 550g (por 10 minutos a 4ºC), sonicados (3 vezes de 10 segundos) e centrifugados novamente a 20.200g (por 10 minutos a 4ºC) para separação do sobrenadante. Foram utilizadas xantina e xantina oxidase para gerar radicais superóxido que reagiram com o reagente INT (2-[4-iodophenyl]-3-[4-nitrophenol]-5-phenyltetrazolium chloride) produzindo uma coloração rósea avermelhada que pode ser lida a 505 nm com o auxílio de um espectrofotômetro.

4.8.2 Concentração total de proteína

Sua determinação foi realizada seguindo-se o método de Lowry et al. (1951), através do padrão de albumina de soro bovino. Neste método, ocorre a reação entre as proteínas presentes na amostra e o cobre presente na mistura reativa, em meio alcalino, formando um complexo que reduz o reativo de folin-ciocalteu. O resultado observado é a mudança de coloração da solução para um tom azulado, que é lida pelo espectrofotômetro a 660 nm.

4.8.3 Atividade enzimática da catalase

Seguindo o método de Aebi (1984), que se baseia no acompanhamento da decomposição do H_2O_2, foi possível determinar a atividade enzimática da catalase com o uso de um espectrofotômetro a 240nm. Para a realização desse experimento os fragmentos de mucosa oral foram homogeneizados (IKA® ULTRA-TURRAX® dispenser T-8 Basic) a 10% em tampão fosfato 50 mM pH 7,4, centrifugados a 2.400g (por 10 minutos a 4ºC), e o sobrenadante foi usado no ensaio.

4.8 ANÁLISE HISTOLÓGICA

Após o sacrifício dos animais, amostras da mucosa oral da bolsa jugal esquerda também foram obtidas cirurgicamente nos dias 5, 7 e 10 do experimento, com o auxílio de uma tesoura. Imediatamente após, essas amostras foram fixadas em 0,1% glutaraldeído + 4% formaldeído em tampão cacodilato 0,1M (pH 7,4).

4.9.1 Microscopia de luz

Esses espécimes foram processados para inclusão em historesina JB-4 (Electron Microscopy Sciences, PA, USA). Para tal, eles foram lavados em tampão cacodilato 0,05 M e submetidos à desidratação em diluições crescentes de etanol, seguido de acetona absoluta, infiltração e inclusão em blocos da resina. Foram obtidos cortes de 1 µm através do uso de um micrótomo MICROM HM360 (Alemanha). Esses foram corados com fucsina ácida e hematoxilina, as lamínulas foram montadas com Entellan (Merck, Germany) e, por fim, as lâminas foram analisadas e fotografadas em um microscópio de luz Olympus BX 60.

Foi feita a análise descritiva para cada um dos grupos. Foi observada a presença e a intensidade do infiltrado inflamatório e de vasos sanguíneos, a deposição de fibras colágenas na lâmina própria e o espessamento da camada córnea do epitélio na região onde foram confeccionadas as ranhuras.

4.10 ANÁLISE ESTATÍSTICA

Foram realizados os testes estatísticos de Kruskal-Wallis, de Anáilse de Variância (ANOVA), de Kaplan-Meier e de contraste de Tukey para análise dos resultados clínicos. Já para a análise dos resultados bioquímicos foram realizados os testes estatísticos ANOVA e de contraste de Tukey. Foram considerados para o estudo os valores com significância $p<0,05$.

5 RESULTADOS

Para melhor entendimento, os resultados foram subdivididos em análises referentes ao estado de saúde geral dos animais e análises referentes à cicatrização da mucosa oral.

5.1 ANÁLISES REFERENTES AO ESTADO DE SAÚDE GERAL DOS ANIMAIS

5.1.1 Variação da massa corporal

Os grupos não apresentam diferença entre si quando comparados no dia 5 e no dia 7, porém, no dia 10 os grupos experimentais (CQ, CQC, CQL e PDT) apresentaram diferença estatisticamente significante quando comparados ao CN ($p<0,05$). Em números gerais, a perda de massa corporal foi mais expressiva para os animais que receberam o quimioterápico, ou seja, o grupo CN perdeu em média 5g durante os 10 dias de experimento, enquanto que para os animais dos grupos experimentais esse valor foi superior a 30g. ($p<0,05$) (Tabela 5.1).

Tabela 5.1 - Médias da variação de massa corporal (g)

Grupos	Dias		
	5	7	10
CN	-3(±4,4) A	-11(±14,9) A B C	-5(±5,4) A B
CQ	-16(±7,1) A B C	-21(±10,5) B C D	-33(±18,0) D E F
CQC	-15(±6,3) A B C	-23(±9,1) C D E	-37(±19,8) D E F
CQL	-14(±6,7) A B C	-27(±5,5) C D E F	-40(±9,5) F
PDT	-13(±5,3) A B C	-25(±8,7) C D E F	-38(±15,7) E F

* Letras iguais significa que não há diferença estatisticamente significante entre os grupos ($p<0,05$).

5.1.2 Consumo de água e de ração

O consumo de água foi semelhante em todos os grupos quando observados nos diferentes tempos experimentais, apresentando diferença somente no dia 10 entre o CN e os grupos CQ, CQL e PDT (p<0,05). Pode-se observar que houve um aumento progressivo do consumo de água em todos os grupos, porém, com destaque para o grupo CN (não recebeu a QT) que apresentou um maior consumo e o grupo PDT que não apresentou diferença estatística quando comparado nos diferentes tempos experimentais (Tabela 5.2).

Tabela 5.2 - Médias do consumo de água (mL)

Grupos	Dias		
	5	7	10
CN	72(±32,6) A B	83(±30,1) A B C	166(±42,2) D
CQ	55(±21,5) A	85(±32,5) A B C	107(±39,6) B C
CQC	58(±16,5) A	85(±26,1) A B C	122(±54,0) C D
CQL	52(±11,5) A	82(±46,3) A B C	107(±30,7) B C
PDT	62(±18,3) A B	81(±21,4) A B C	108(±59,1) B C

* Letras iguais significa que não há diferença estatisticamente significante entre os grupos (p<0,05)

De forma semelhante, o consumo de ração também não apresentou diferença significante entre os grupos (CN, CQ, CQC, CQL e PDT) no dia 5 e no dia 7 (p>0,05). Já no décimo dia do experimento o consumo de ração foi estatisticamente maior para os animais que não receberam o quimioterápico (CN) (p<0,05), sendo esse valor, em números gerais, aproximadamente duas vezes o valor apresentado pelos demais grupos. Somente o grupo CQL não apresentou diferença de consumo entre os tempos experimentais (p>0,05) (Tabela 5.3).

Tabela 5.3 - Médias do consumo de ração (g)

Grupos	Dias		
	5	7	10
CN	33(±5,8) A B C	36(±14,8) A B C	81(±11,6) D
CQ	22(±5,3) A	37(±7,7) A B C	46(±12,9) C
CQC	23(±6,8) A B	34(±13,8) A B C	45(±18,8) C
CQL	26(±6,3) A B	24(±8,7) A B	39(±10,6) B C
PDT	27(±7,3) A B	29(±8,3) A B C	44(±22,8) C

* Letras iguais significa que não há diferença estatisticamente significante entre os grupos (p<0,05).

5.1.3 Sobrevivência

Notamos que alguns animais morreram antes do dia do sacrifício, a partir do dia 8 do experimento, e que o número de óbitos por grupo começou a apresentar alguma diferença no dia 10. A sobrevivência para o grupo PDT foi de aproximadamente 74% no dia 10 distanciando-se dos grupos CQL e CQ que apresentaram sobrevivência de aproximadamente 55% até o último dia do experimento. No entanto, essa observação não apresentou significância estatística (p=0,44840) (Gráfico 5.1).

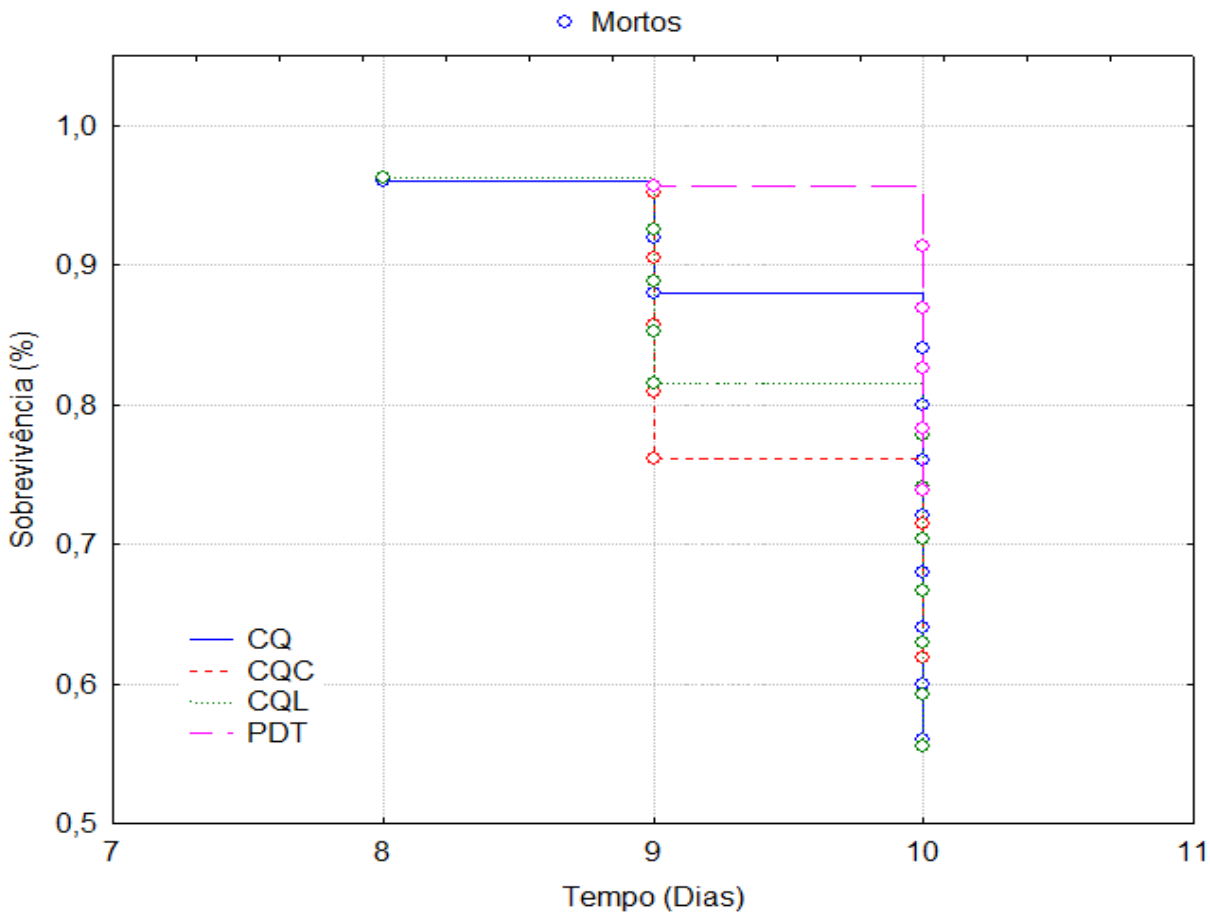

Gráfico 5.1 - Comparação da sobrevivência dos animais nos diferentes grupos experimentais (CQ, CQC, CQL e PDT) durante o todo o experimento. Kaplan-Meier (p=0,44840)

5.2 ANÁLISES REFERENTES À CICATRIZAÇÃO DA MUCOSA ORAL

5.2.1 Avaliação do grau de mucosite oral (MO)

Ao avaliar clinicamente a evolução das lesões de MO, segundo as escalas propostas pela OMS e por W-Smith para classificação dessas lesões, observamos resultados semelhantes. Pela primeira escala, todos os grupos nos quais foram realizadas as ranhuras (CQ, CQC, CQL e PDT) iniciaram o experimento (dia 5) com grau de MO similares (p>0,05). Quando comparamos todos os grupos em cada tempo experimental vemos que há diferença entre o CN e todos os demais grupos (CQ, CQC, CQL e PDT) no dia 5 e no dia 7, sem que seja observada diferença entre os grupos experimentais. Já no dia 10, os grupos CQ, CQL e PDT apresentam

semelhança significativa com o grupo CN, que é estatisticamente diferente do grupo CQC ($p<0,05$). Há diferença somente quando cada grupo foi observado separadamente nos diferentes tempos experimentais. O grupo CQ mostrou diminuição significativa do dia inicial para o dia 7 e para o dia 10. Os Grupos CQC, CQL e PDT apresentam melhora ao compararmos as classificações do início com as do final do experimento, porém, sem que seja observada melhora entre os dias consecutivos. (Tabela 5.4).

Similarmente, a avaliação feita através da escala proposta por W-Smith, mostrou que no início do experimento todos os grupos nos quais foi induzida a MO apresentavam valores estatisticamente semelhantes para a sua severidade ($p>0,05$). Aqui os grupos experimentais (CQ, CQC, CQL e PDT) também mostraram diferença ao serem comparados ao grupo CN tanto no dia 5 quanto no dia 7, sem que houvesse diferença entre os grupos experimentais. Sendo que, da mesma forma, no dia 10 os grupos CQ, CQL e PDT apresentaram semelhança significativa com o grupo CN, e esse foi estatisticamente diferente do grupo CQC. Ao observamos cada grupo separadamente nos diferentes tempos experimentais podemos ver que os grupos CQ e CQL apresentam redução dos scores quando comparadas as suas classificações do início e do final do experimento, todavia, não foi observada melhora entre os dias consecutivos de análise. O grupo PDT apresentou diminuição significante nos scores ao comparar o dia 5 com o dia 10 e o dia 7 com o dia 10. Já o grupo CQC não manifestou diminuição estatisticamente significante entre os tempos experimentais ($p>0,05$) (Tabela 5.4).

Tabela 5.4 - Médias do grau de MO, segundo as escalas da OMS e de W-Smith modificadas para animais, para cada grupo (CN, CQ, CQC, CQL e PDT) nos diferentes dias de análise do experimento (5, 7 e 10 dias). Contrates pelo teste de Kruskal-Wallis, sem relação entre as escalas

Grupo	**Escala OMS**											
	Dias											
	5				**7**				**10**			
CN	0(±0)	A		α	0(±0)	A		α	0(±0)	A		α
CQ	4(±0)		B	α	3(±0,7)		B	β	1,3(±1,5)	A	B	β
CQC	4(±0)		B	α	3,4(±0,8)		B	α β	2,3(±2,0)		B	β
CQL	3,9(±0,3)		B	α	2,6(±1,2)		B	α β	1,2(±1,5)	A	B	β
PDT	3,9(±0,3)		B	α	3,3(±0,9)		B	α β	1,2(±1,4)	A	B	β
	Escala W-Smith											
CN	0(±0)	A		α	0(±0)	A		α	0(±0)	A		α
CQ	3,6(±0,5)		B	α	2,5(±1,1)		B	α β	1,1(±1,5)	A	B	β
CQC	3,5(±0,5)		B	α	2,8(±1,0)		B	α	2,1(±2,1)		B	α
CQL	3,6(±0,5)		B	α	2,2(±1,3)		B	α β	1,1(±1,5)	A	B	β
PDT	3,4(±0,5)		B	α	2,6(±1,2)		B	α	0,8(±1,4)	A	B	β

* Letras iguais significa que não há diferença estatisticamente significante entre os grupos. Alfabeto romano para o mesmo tempo (5, 7 ou 10 – Colunas); alfabeto grego para o mesmo grupo (CN, CQ, CQC, CQL ou PDT - Linhas)

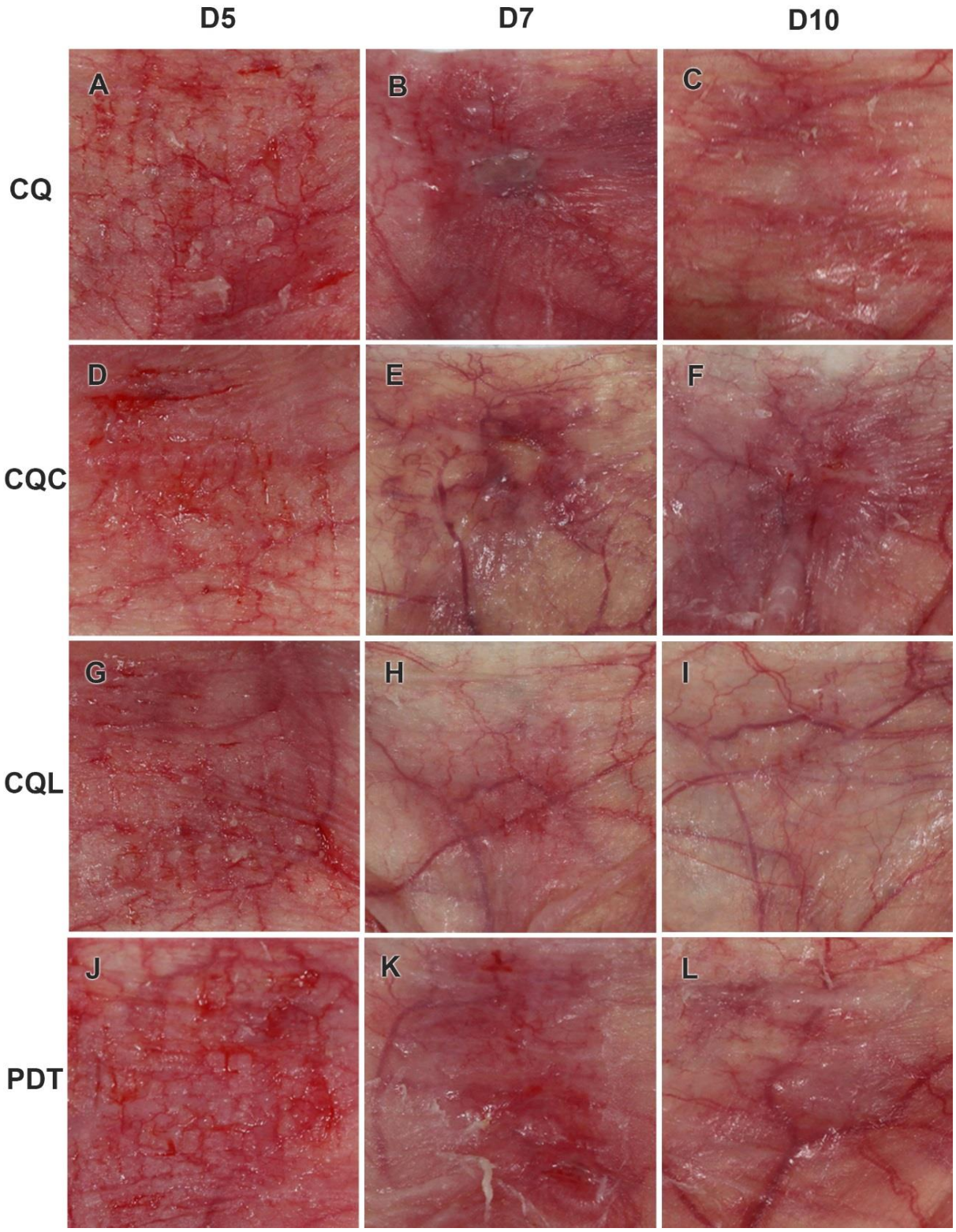

Figura 5.1 - Aspecto clínico das lesões de MO para os grupos CQ (A, B, C), CQC (D, E, F), CQL (G, H, I) e PDT (J, K, L) nos diferentes tempos experimentais (5, 7 e 10 dias)

As observações descritas previamente podem ser ilustradas pelas imagens da Figura 5.1 onde vê-se que no dia 5 toda a área de $1cm^2$ (demarcada com o auxílio do molde) está ulcerada de forma semelhante para todos os grupos. Há a presença de discreto sangramento, sem ou com leve edema e pouco eritema da mucosa, pois as ranhuras foram feitas logo antes do registro fotográfico. Já no dia 7 vê-se imagens de lesões de MO. Nesse momento todos os grupos apresentaram ulceração com edema e eritema do tecido avaliado. O grupo CQL apresentou menor severidade das lesões, porém, com presença de discreto eritema e de pouco edema local. O grupo PDT apresenta erosão da mucosa e pequenas ulcerações, com discreto eritema. Para os grupos CQ e CQC pode-se observar a presença de uma lesão maior, centralizada na região demarcada, com lesões menores ao redor, sendo que o grupo CQ apresenta edema e eritema mais evidenciados. No dia 10, as imagens mostram as mucosas dos grupos CQ, CQL e PDT já cicatrizadas, mas com erosão da superfície e discreto eritema (com exceção do grupo CQL). O grupo CQC ainda apresentava a mucosa oral ulcerada.

No dia 5 do experimento os animais que receberam a indução da MO apresentaram grau semelhante da severidade dessas lesões tanto quando avaliadas pela escala proposta pela OMS quanto pela proposta por W-Smith, com valores variando do 3 ao 4, diferenciando-se do grupo CN, que apresentou valor igual a zero. Na primeira escala pode-se observar que, apesar dos valores estarem concentrados no score 4, alguns animais dos grupos CQL e PDT apresentaram lesões classificadas com valores menores. Já pela escala de W-Smith nota-se que as classificações apresentam scores igualmente distribuídos entre os valores mínimos e máximos observados (Gráfico 5.2).

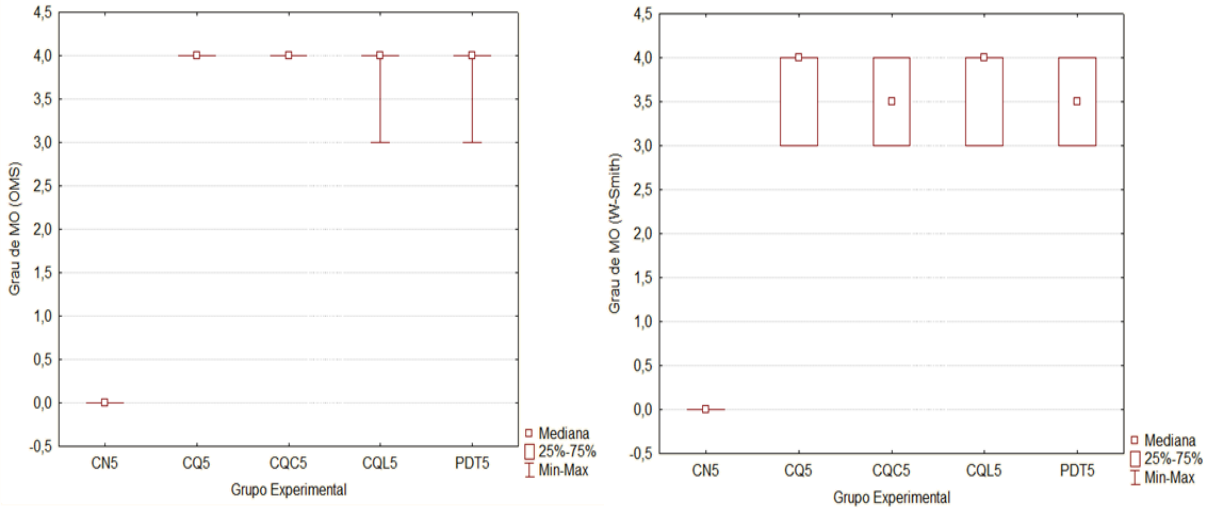

Gráfico 5.2 - Distribuição dos diferentes valores de classificação da MO, considerando os valores mínimos e máximos, a concentração dos valores intermediários e a posição da mediana para cada grupo (CN, CQ, CQC, CQL e PDT), no dia 5 do experimento, segundo as escalas de classificação propostas pela OMS e por W-Smith

No dia 7, pela escala proposta pela OMS, a mediana dos scores apresentados pelos animais dos grupos experimentais encontram-se localizadas em posições equivalentes no gráfico e os valores mínimos e máximos observados em cada grupo são bastante similares elucidando semelhança entre os grupos, que continuam diferentes do grupo CN (score zero). Contudo, os scores observados no grupo CQL estão concentrados em valores mais baixos que nos demais grupos. Já para os grupos CQC e PDT esses scores estão concentrados em valores mais altos e com distribuição semelhante entre si. Quando a avaliação é feita pela escala proposta por W-Smith nota-se, diferentemente, que as classificações apresentam-se com scores mais distribuídos dentro da gradação de valores da escala para todos os grupos, no entanto, com o grupo CQL destacando-se por apresentar a concentração dos seus scores em valores também mais baixos que nos demais grupos (Gráfico 5.3).

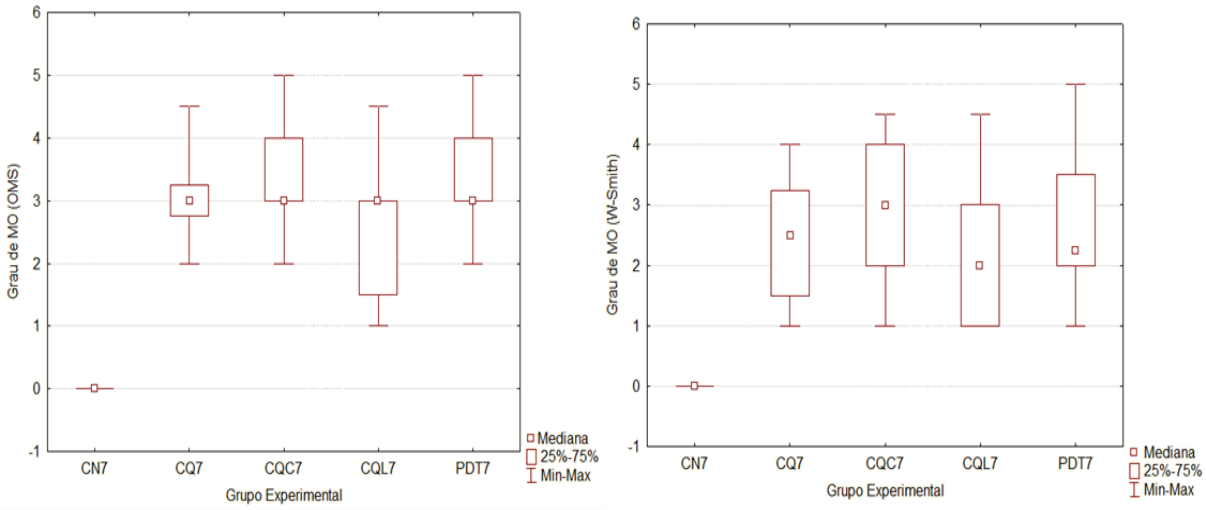

Gráfico 5.3 - Distribuição dos diferentes valores de classificação da MO, considerando os valores mínimos e máximos, a concentração dos valores intermediários e a posição da mediana para cada grupo (CN, CQ, CQC, CQL e PDT), no dia 7 do experimento, segundo as escalas de classificação propostas pela OMS e por W-Smith

No dia 10, o que se observa em ambas as escalas é bastante similar. Todos os grupos experimentais apresentam animais que já cicatrizaram completamente a MO, sendo que os grupos CQ, CQL e PDT têm uma maior concentração de scores próximos ao zero tornando-se semelhantes ao grupo CN. Ao contrário, o grupo CQC, apesar de ter suas notas mais distribuídas, apresenta seus scores pouco concentrados e com valores mais altos que os demais grupos. Ao analisar a avaliação feita pela escala proposta por W-Smith vê-se, diferente, apenas que o valor da mediana está deslocado para mais próximo do score zero em todos os grupos (Gráfico 5.4).

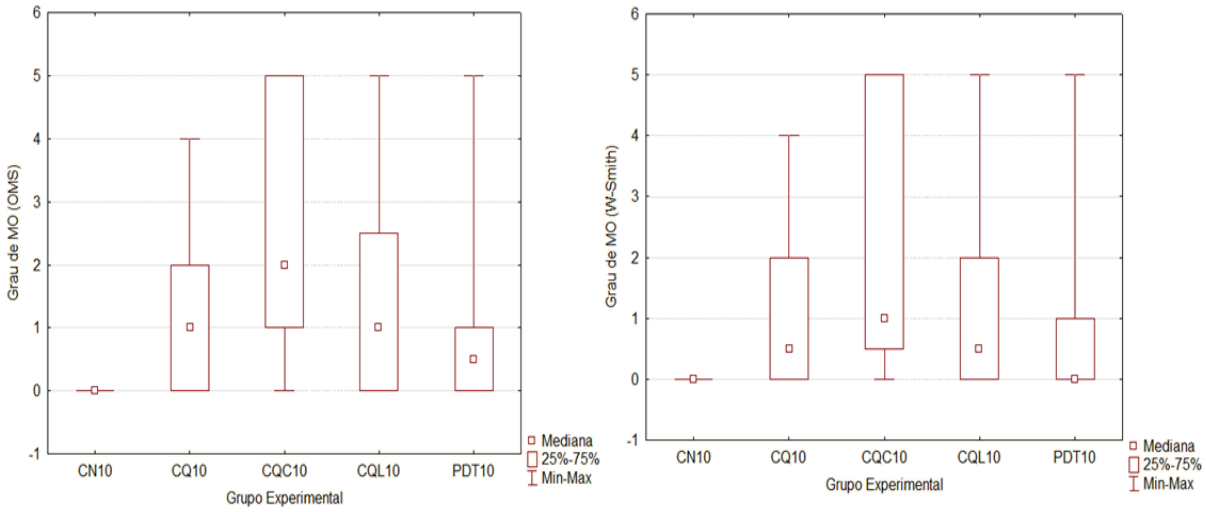

Gráfico 5.4 - Distribuição dos diferentes valores de classificação da MO, considerando os valores mínimos e máximos, a concentração dos valores intermediários e a posição da mediana para cada grupo (CN, CQ, CQC, CQL e PDT), no dia 10 do experimento, segundo as escalas de classificação propostas pela OMS e por W-Smith

Quando se analisa a frequência de cada score dentro dos diferentes grupos nota-se que no dia 5 há uma maior prevalência de valores mais altos, porém distribuídos de maneira não equivalente nas diferentes escalas. Os grupos CQL e PDT apresentam animais com scores inferiores quando observada a escala da OMS. Já quando é utilizada a escala de W-Smith vê-se uma desconcentração dos valores em todos grupos, porém, aqui o grupo PDT apresenta maior número de animais com scores de MO inferiores ao grau 4 (67% do seu total) diferente do que se observa nos demais grupos, de acordo com as informações contidas no Gráfico 5.5.

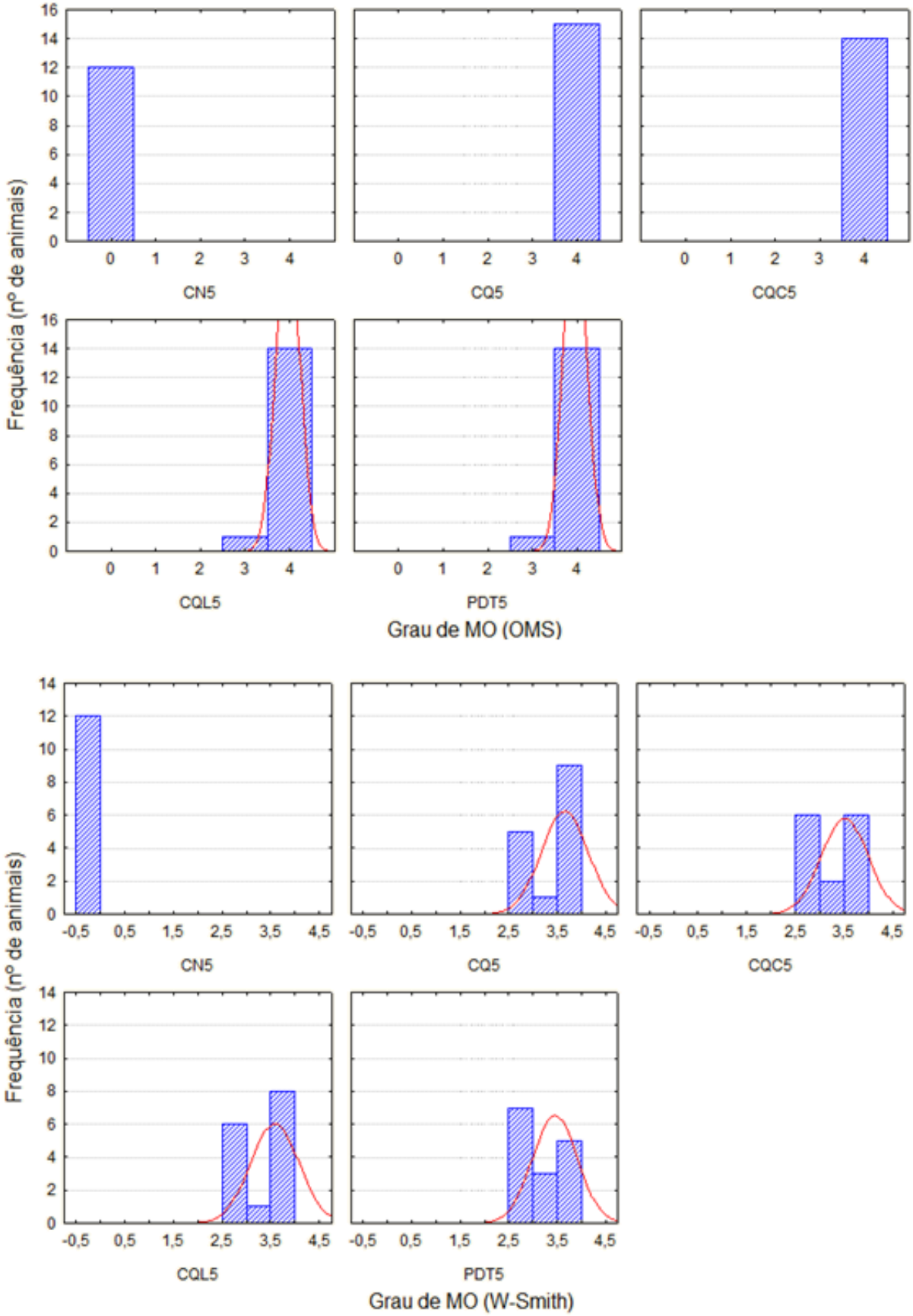

Gráfico 5.5 - Frequência dos diferentes valores de classificação da MO para cada grupo (CN, CQ, CQC, CQL e PDT) no dia 5 do experimento, segundo as escalas de classificação propostas pela OMS e por W-Smith

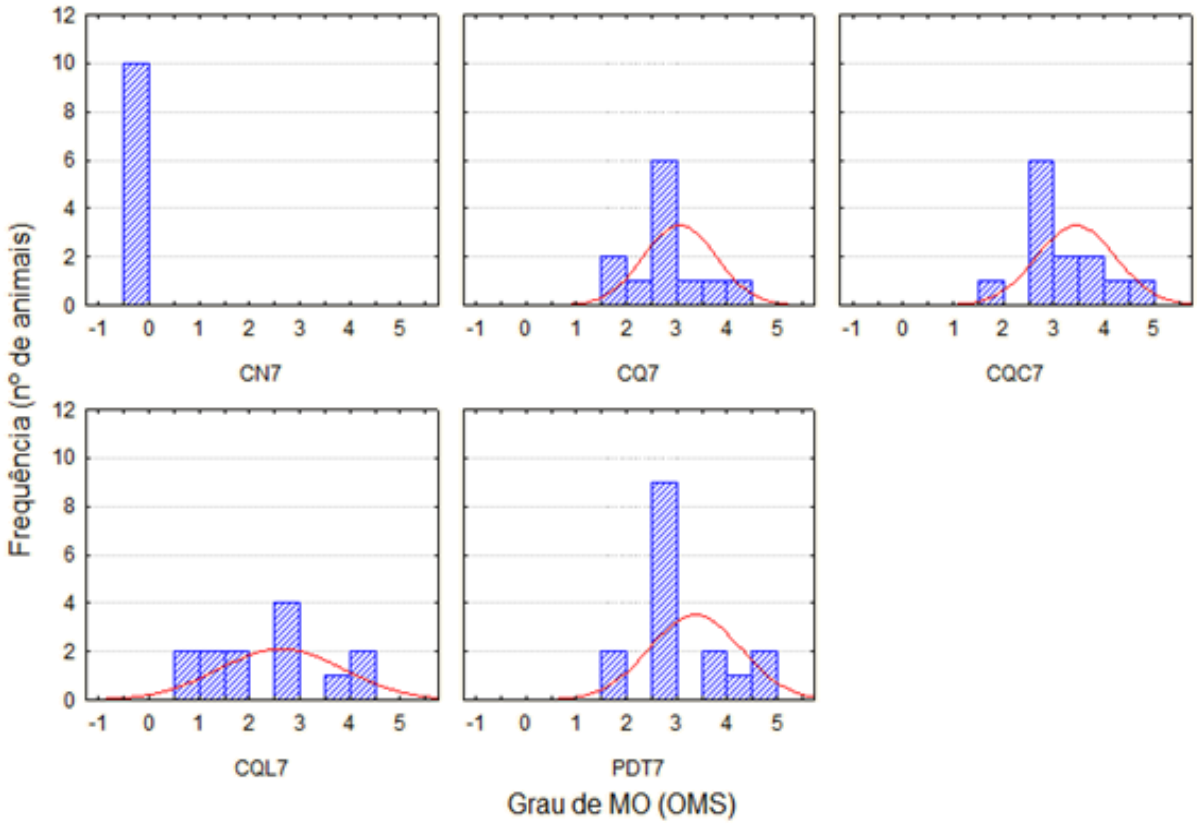

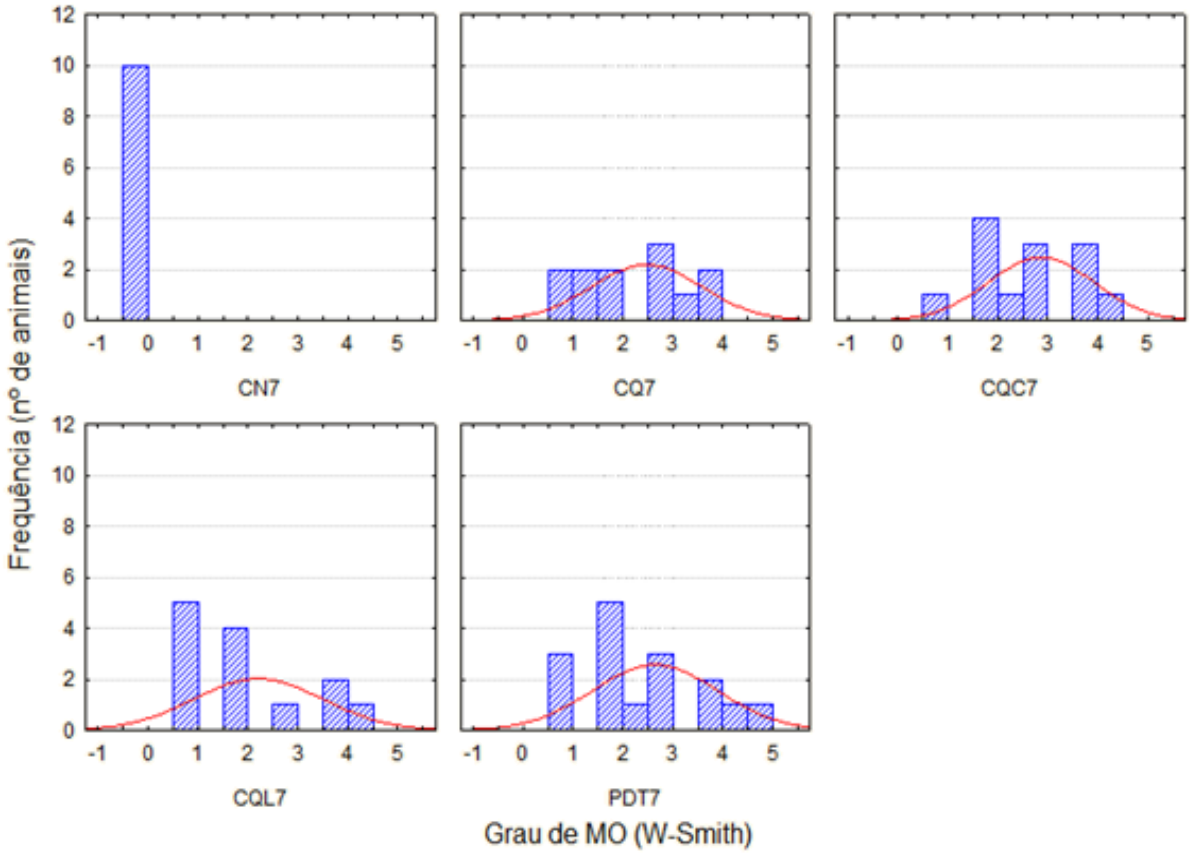

Gráfico 5.6 - Frequência dos diferentes valores de classificação da MO para cada grupo (CN, CQ, CQC, CQL e PDT) no dia 7 do experimento, segundo as escalas de classificação propostas pela OMS e por W-Smith

No dia 7, ao utilizar a escala proposta pela OMS, nota-se um maior número de animais portando lesões classificadas com grau 3 em todos os grupos, contudo o grupo CQL já mostra nesse tempo experimental maior quantidade de animais com scores próximos ao grau zero, aproximadamente 46% do seu total. Já na escala proposta por W-Smith pode novamente ser vista uma desconcentração dos valores em cada grupo. Para essa escala vê-se que aproximadamente 70% dos animais do grupo CQL já apresentam valores inferiores ao grau 3 de MO, sendo que nos demais grupos experimentais somente cerca de 50% dos animais já são classificados com valores inferiores ao grau 3, de acordo com as informações contidas no Gráfico 5.6.

Já no dia 10, tanto para a escala proposta pela OMS quanto pela proposta por W-Smith, nota-se um maior número de animais classificados com scores que excluem a presença de ulcerações em sua mucosa oral. O grupo PDT foi o que apresentou o maior número de animais com lesões cicatrizadas (cerca de 76%). Esse grupo foi seguido de perto pelo grupo CQL, que apresentou cerca de 67% dos seus animais com lesões de MO já cicatrizadas. Diferentemente, o grupo CQC ainda possuía cerca de 50% dos seus animais manifestando lesões ulceradas em mucosa oral. Apenas o grupo CQ revelou divergência quando avaliado pelas duas escalas, apresentando apenas 57% dos seus animais classificados com scores que excluíam a presença de ulcerações em sua mucosa oral pela escala da OMS, contrapondo-se aos 71% assim classificados pela escala de W-Smith, de acordo com as informações contidas no Gráfico 5.7.

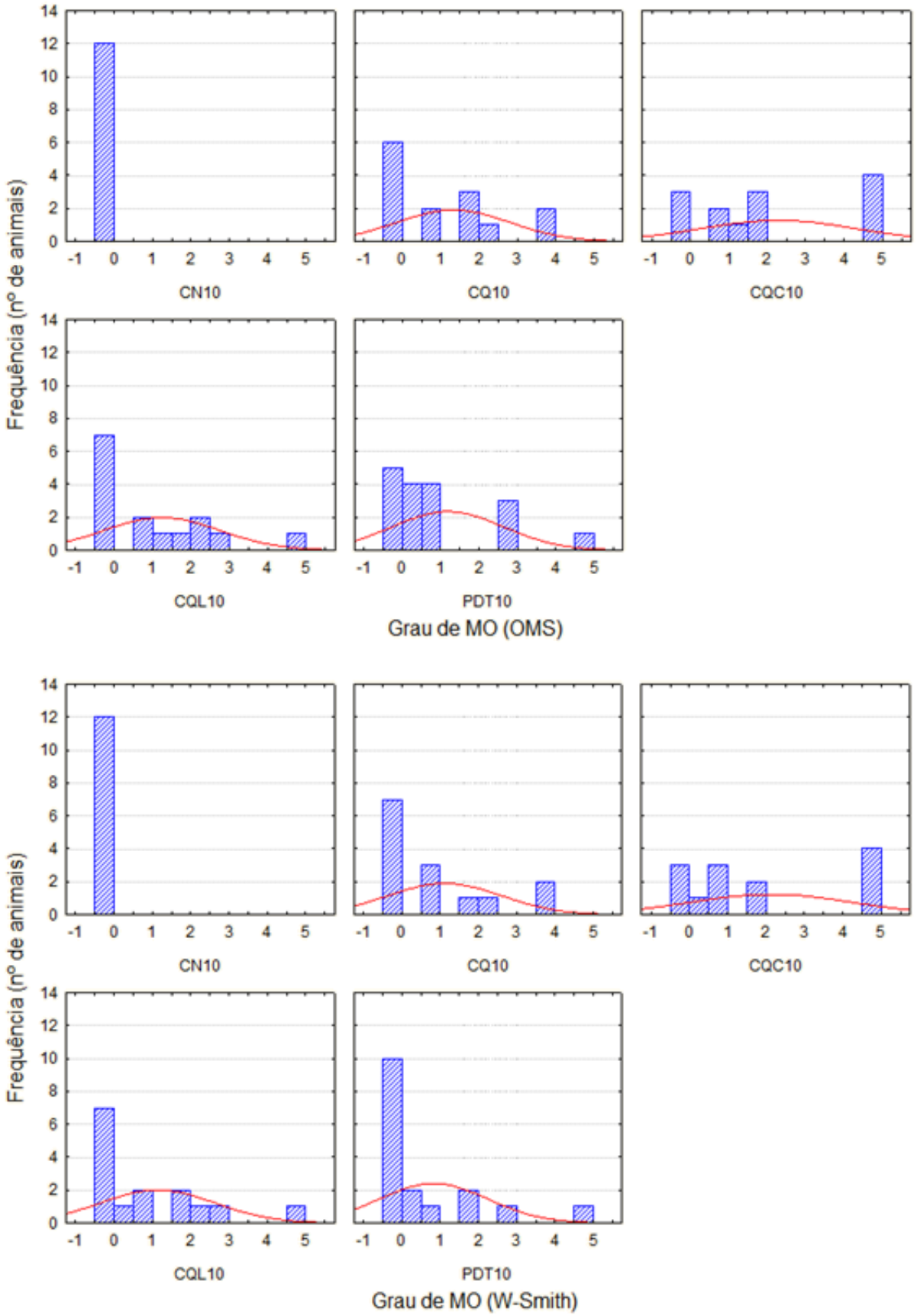

Gráfico 5.7 – Frequência dos diferentes valores de classificação da MO para cada grupo (CN, CQ, CQC, CQL e PDT) no dia 10 do experimento, segundo as escalas de classificação propostas pela OMS e por W-Smith

5.2.1.1 Persistência da mucosite oral

Ao avaliar a severidade da MO pode-se observar que os animais começaram a não apresentar ulceração da mucosa oral a partir do dia 7 do experimento e que esse número começou a apresentar alguma diferença entre os grupos no dia 10. Para o grupo PDT a persistência da MO foi de aproximadamente 39% no último dia do experimento e para o grupo CQC esse valor foi de 66%, representando os grupos com menor e maior persistência da MO, respectivamente. Já para os grupos CQ e CQL esse valor foi de 56% e 51%, respectivamente. Entretanto, essa observação não apresentou significância estatística (p=0,67172), (Gráfico 5.8).

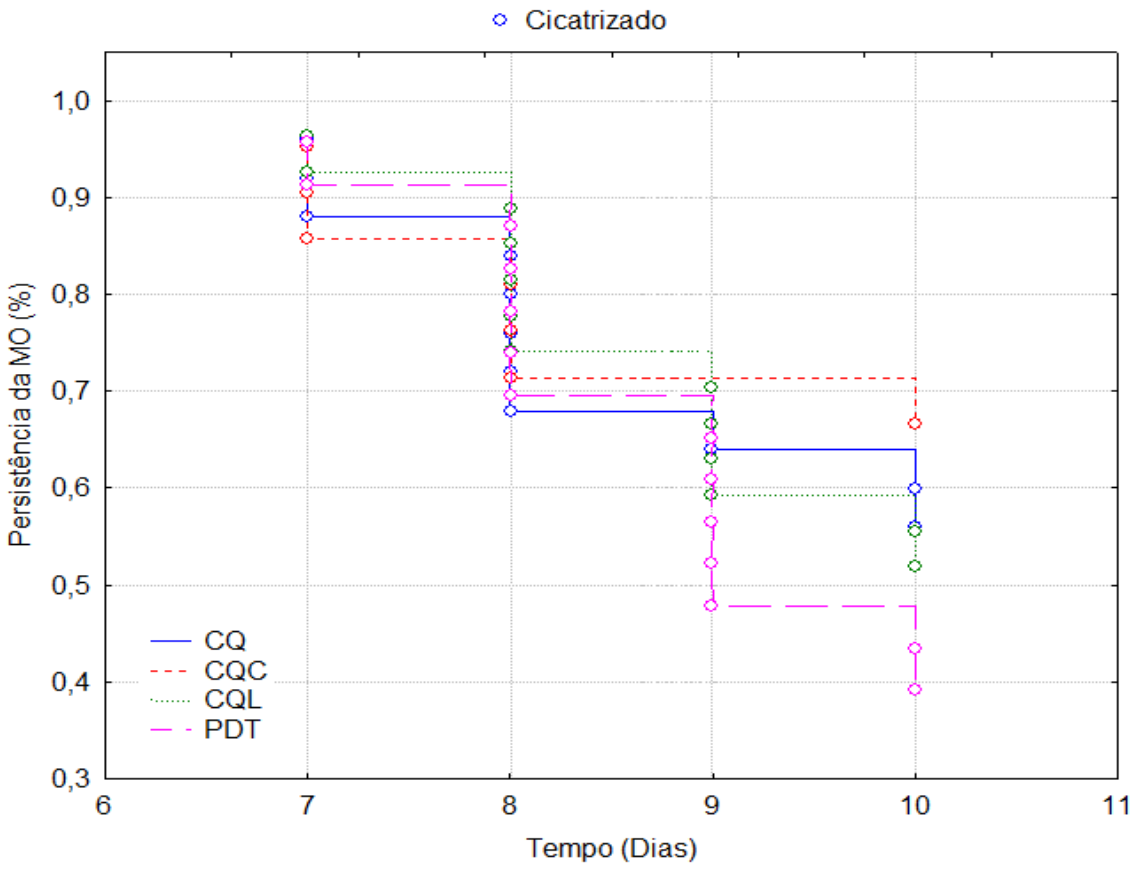

Gráfico 5.8 – Comparação da persistência da mucosite oral entre os diferentes grupos experimentais (CQ, CQC, CQL e PDT) durante o todo o experimento. Kaplan-Meier (p=0,67172)

5.2.2 Análises bioquímicas

As análises bioquímicas foram realizadas para todos os grupos (CN, CQ, CQC, CQL e PDT) a partir de fragmentos da mucosa oral da bolsa jugal dos animais nos diferentes tempos experimentais (5, 7 e 10 dias).

5.2.2.1 Atividade da enzima SOD

Com relação à atividade enzimática da SOD pode ser observado que os grupos CQL e PDT apresentavam valores menores quando comparados ao grupo CN no dia 5 ($p<0,05$), o que não ocorreu nos outros tempos experimentais, de modo que, todos os grupos, são estatisticamente semelhantes no dia 7 e no dia 10 ($p>0,05$). Nota-se também que, quando analisado o mesmo grupo nos diferentes tempos experimentais, o grupo CQL apresentou aumento estatisticamente significante no dia 7 e diminuição no dia 10 ($p<0,05$), retornando a valores semelhantes ao observado no dia 5 (Gráfico 5.9).

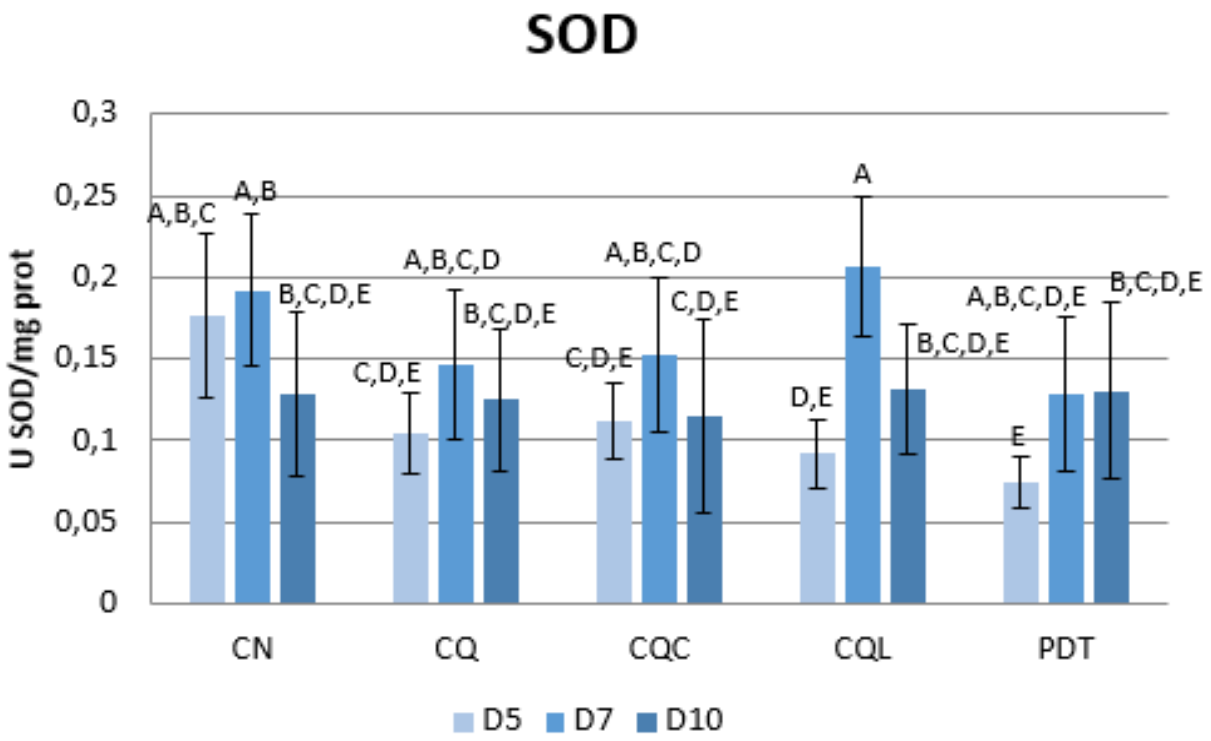

Gráfico 5.9 - Determinação da atividade específica da enzima SOD (U/mg prot) na mucosa oral, para cada grupo (CN, CQ, CQC, CQL e PDT) nos diferentes dias de análise do experimento (5, 7 e 10 dias). Letras diferentes demonstram diferença estatisticamente significante entre os grupos e entre os dias ($p<0,05$). ($6 \leq n \leq 11$)

5.2.2.2 Concentração total de proteína

Com relação à concentração total de proteína não foi observada diferença estatística entre os grupos nem entre os dias. Somente o grupo PDT apresentou aumento significativo no dia 7 e diminuição no dia 10 ($p<0,005$), retornando a valores semelhantes ao encontrado no dia 5 (Gráfico 5.10).

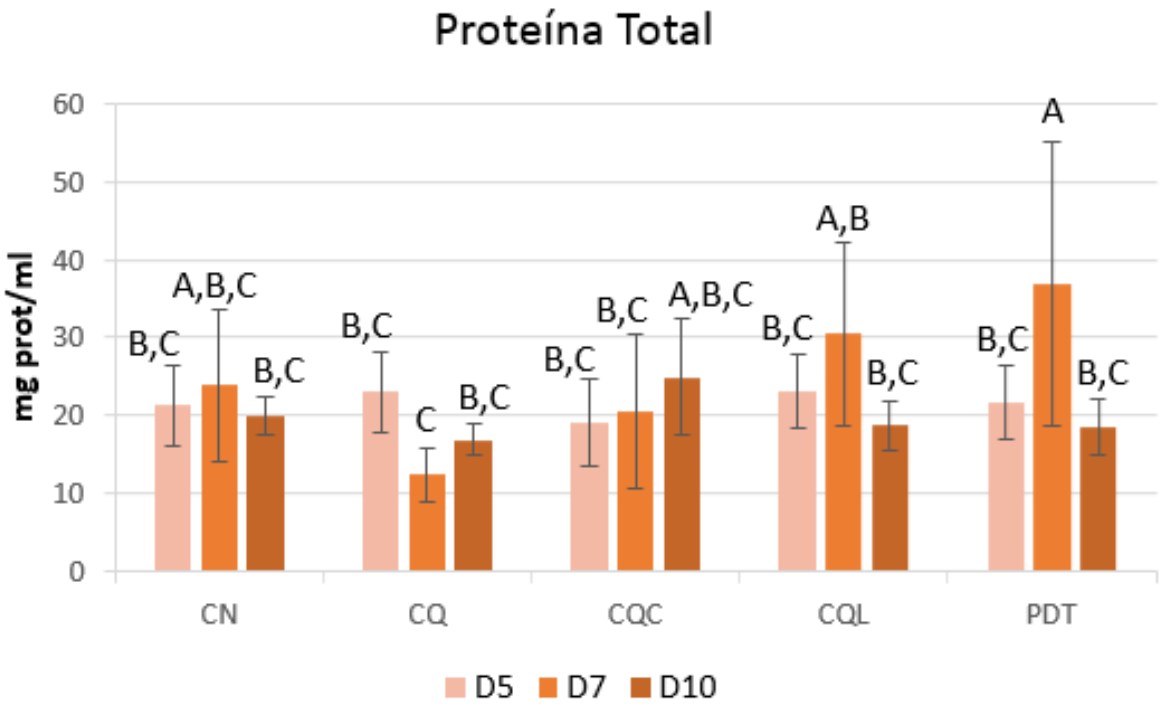

Gráfico 5.10 – Determinação da concentração total de Proteína (mg prot/ml) na mucosa oral, para cada grupo (CN, CQ, CQC, CQL e PDT) nos diferentes dias de análise do experimento (5, 7 e 10 dias). Letras diferentes demonstram diferença estatisticamente significante para os grupos e tempos experimentais ($p<0,05$). ($4 \leq n \leq 10$)

5.2.2.3 Atividade da enzima catalase

Com relação à atividade enzimática da catalase observa-se que todos os grupos apresentavam valores semelhantes, quando o mesmo dia experimental foi comparado ($p>0,05$). Entretanto, quando o mesmo grupo, nos diferentes tempos experimentais, foi analisado, os grupos CQC e CQL mostraram aumento estatisticamente significante no dia 7 e diminuição no dia 10 ($p<0,05$), retornando a níveis semelhantes ao observado no dia 5, e o grupo CQC apresentou aumento significante no dia 7 ($p<0,05$) (Gráfico 5.11).

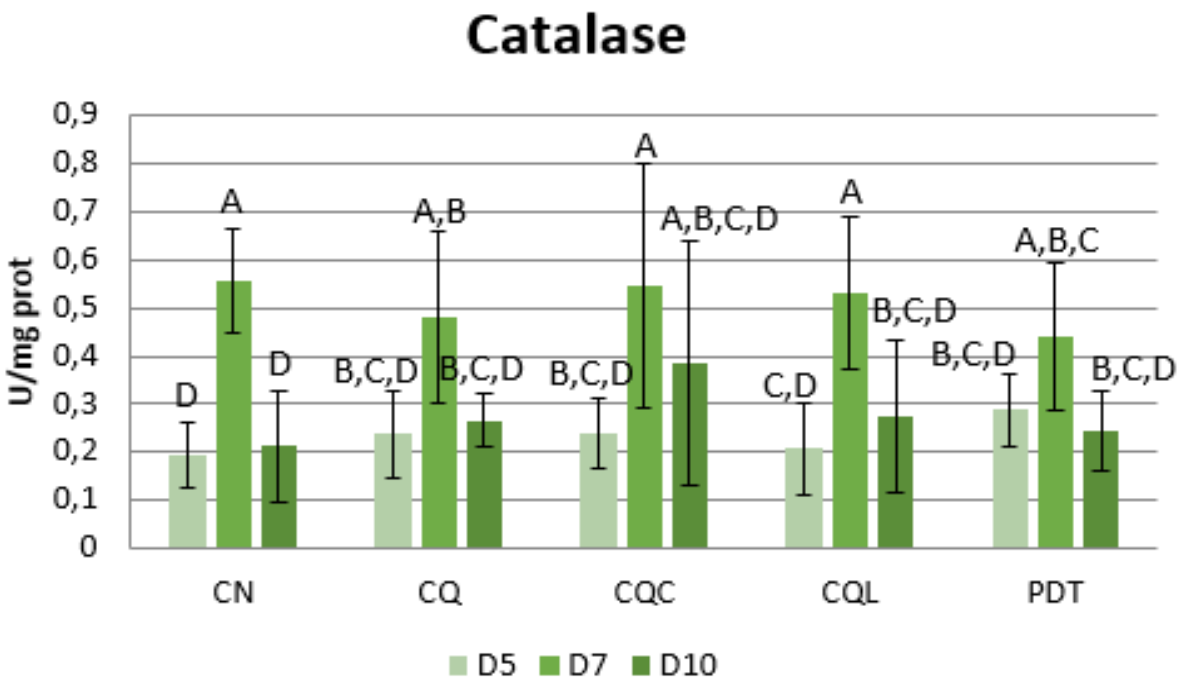

Gráfico 5.11 - Determinação da atividade específica da enzima Catalase (U/mg prot) na mucosa oral, para cada grupo (CN, CQ, CQC, CQL e PDT) nos diferentes dias de análise do experimento (5, 7 e 10 dias). Letras diferentes demonstram diferença estatisticamente significante para os grupos e tempos experimentais ($p<0,05$). ($5 \leq n \leq 9$)

5.2.3 Análise morfológica

Essas análises foram realizadas para cada grupo separadamente.

5.2.3.1 Grupo controle negativo (CN)

Os cortes histológicos realizados para todos os grupos (CN, CQ, CQC, CQL e PDT) foram feitos a partir de fragmentos da mucosa oral da bolsa jugal dos animais nos diferentes tempos experimentais (5, 7 e 10 dias).

O tecido do grupo CN caracterizou-se pela presença de epitélio pavimentoso estratificado, com poucas camadas de células e marcado pela presença do estrato córneo completamente queratinizado. Sua junção com a lâmina própria de tecido conjuntivo pode ser definida como plana, sendo este tecido bastante celularizado e alternando-se entre denso e frouxo. Pode também ser observada a presença de

vasos sanguíneos e de feixes de fibras musculares esqueléticas. Nesses cortes não foi constatada a presença de infiltrado inflamatório (Figura 5.2).

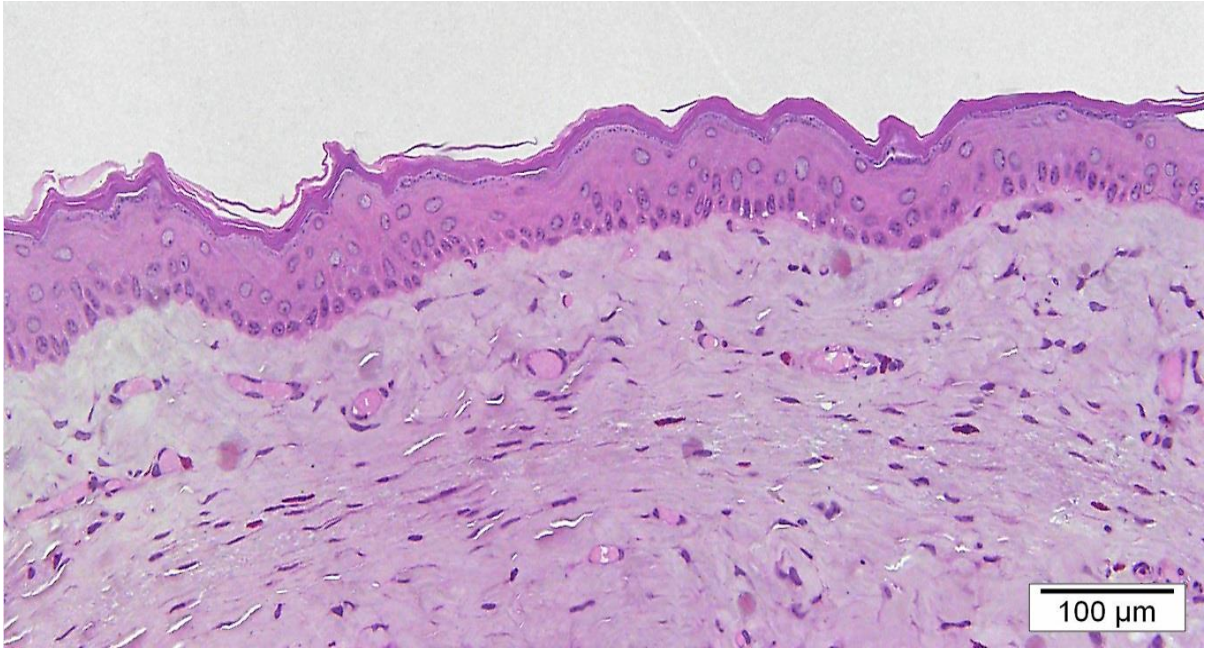

Figura 5.2 - Fotomicrografia de mucosa oral do grupo CN. Aumento original: 20x. Coloração com Hematoxilina & Fucsina ácida

5.2.3.2 Grupo controle químio (CQ)

No dia 5 do experimento, os cortes histológicos obtidos mostraram um tecido revestido por epitélio pavimentoso estratificado completamente queratinizado com regiões de solução de continuidade e exposição do tecido conjuntivo da lâmina própria, sendo que seu estrato basal mostrou aumento da quantidade de camadas celulares. Constatou-se também expressão mais significante de tecido conjuntivo denso na lâmina própria com presença de infiltrado inflamatório de moderada a intensa podendo apresentar extravasamento sanguíneo (Figura 5.3 A).

No dia 7, as imagens mostraram fragmentos de mucosa revestidos por epitélio pavimentoso estratificado completamente queratinizado com solução de continuidade e exposição do tecido conjuntivo da lâmina própria podendo ou não incluir a presença de pseudomembrana de tecido fibrinoso. Foi observada a predominância de tecido conjuntivo denso na lâmina própria, com infiltrado

inflamatório intenso e presença de vasos sanguíneos mais numerosos e calibrosos (Figura 5.3 B).

No dia 10, os cortes se caracterizaram pela presença de tecido revestido por epitélio pavimentoso estratificado queratinizado. Tanto o epitélio quanto a lâmina própria apresentaram-se reorganizados e, em geral, sem solução de continuidade. O tecido conjuntivo subjacente apresentou calibrosos vasos sanguíneos e mostrou-se constituído por uma camada de tecido conjuntivo denso sobreposta a uma camada de tecido conjuntivo frouxo, ambas formadas por fibras colágenas desorganizadas, (Figura 5.3 C).

5.2.3.3 Grupo controle químio corante (CQC)

No dia 5 do experimento, os cortes histológicos obtidos mostraram um tecido revestido por epitélio pavimentoso estratificado completamente queratinizado, estrato basal com maior quantidade de camadas celulares, regiões de solução de continuidade e exposição do tecido conjuntivo da lâmina própria. Notou-se maior expressão de tecido conjuntivo denso na lâmina própria com presença de infiltrado inflamatório de moderado a intenso podendo apresentar extravasamento sanguíneo. Pôde também ser observada a presença de mastócitos em pequenas quantidades (Figura 5.3 D).

No dia 7, os cortes mostraram fragmentos de mucosa revestidos por epitélio pavimentoso estratificado completamente queratinizado com solução de continuidade expondo o tecido conjuntivo da lâmina própria podendo ou não incluir a presença de pseudomembrana de tecido fibrinoso. A lâmina própria apresentou-se predominantemente formada por tecido conjuntivo denso, com infiltrado inflamatório intenso e presença de vasos sanguíneos mais numerosos e com calibres variados. A presença de mastócitos mostrou-se mais expressiva (Figura 5.3 E).

No dia 10, as imagens podem ser descritas pela presença de tecido revestido por epitélio pavimentoso estratificado queratinizado em incipiente reestruturação podendo apresentar solução de continuidade ou estar recoberto por tecido fibrinoso. O tecido conjuntivo subjacente ou exposto apresentou numerosos vasos sanguíneos com calibres variados e mostrou-se constituído por uma camada de tecido

conjuntivo denso sobreposta a uma camada de tecido conjuntivo frouxo, ambas formadas por fibras colágenas desorganizadas, bastante celularizado e com leve extravasamento sanguíneo Ainda pôde-se observar a presença de mastócitos em pequena quantidade (Figura 5.3 F).

5.2.3.4 Grupo controle químio LASER (CQL)

No dia 5 do experimento, os cortes histológicos obtidos mostraram um tecido revestido por epitélio pavimentoso estratificado completamente queratinizado, com regiões de solução de continuidade e exposição do tecido conjuntivo da lâmina própria mantendo seu estrato basal preservado. Foi observada expressão mais significante de tecido conjuntivo denso na lâmina própria com discreta presença de infiltrado inflamatório (Figura 5.3 G).

No dia 7, as imagens mostraram fragmentos de mucosa revestidos por epitélio pavimentoso estratificado completamente queratinizado com solução de continuidade e exposição do tecido conjuntivo. Notou-se a predominância de tecido conjuntivo denso na lâmina própria, com infiltrado inflamatório do moderado a intenso e presença de numerosos vasos sanguíneos de diferentes calibres (Figura 5.3 H).

No dia 10, os cortes se caracterizaram pela presença de tecido revestido por epitélio pavimentoso estratificado queratinizado. O epitélio e a lâmina própria apresentaram-se reestruturados e sem solução de continuidade. O tecido conjuntivo subjacente apresentou muitos vasos sanguíneos de diferentes calibres e mostrou-se constituído por uma camada de tecido conjuntivo denso sobreposta a uma camada de tecido conjuntivo frouxo, ambas formadas por fibras colágenas organizadas, muito celularizado e com discreto infiltrado inflamatório (Figura 5.3 I).

5.2.3.5 Grupo terapia fotodinâmica (PDT)

No dia 5 do experimento, os cortes histológicos obtidos mostraram um tecido revestido por epitélio pavimentoso estratificado completamente queratinizado com regiões de solução de continuidade e exposição do tecido conjuntivo da lâmina própria, sendo que seu estrato basal manteve-se preservado. Foi constatada também maior expressão de tecido conjuntivo denso na lâmina própria com presença de discreto infiltrado inflamatório podendo apresentar extravasamento sanguíneo (Figura 5.3 J).

No dia 7, os cortes mostraram fragmentos de mucosa revestidos por epitélio pavimentoso estratificado completamente queratinizado com solução de continuidade e exposição do tecido conjuntivo da lâmina própria. Foi observada a predominância de tecido conjuntivo denso na lâmina própria, bastante celularizado, com infiltrado inflamatório do moderado ao intenso e presença de numerosos vasos sanguíneos de diferentes calibres. Notou-se também a presença de mastócitos em pequena quantidade (Figura 5.3 K).

No dia 10, as imagens se caracterizaram pela presença de tecido revestido por epitélio pavimentoso estratificado queratinizado. O epitélio e a lâmina própria apresentaram-se reestruturados e sem solução de continuidade. O tecido conjuntivo subjacente apresentou muitos vasos sanguíneos de pequeno calibre e com discreto infiltrado inflamatório. Esse tecido também mostrou-se constituído por uma camada de tecido conjuntivo denso sobreposta a uma camada de tecido conjuntivo frouxo, ambas formadas por fibras colágenas organizadas, bastante celularizado e com discreta presença de mastócitos (Figura 5.3 L).

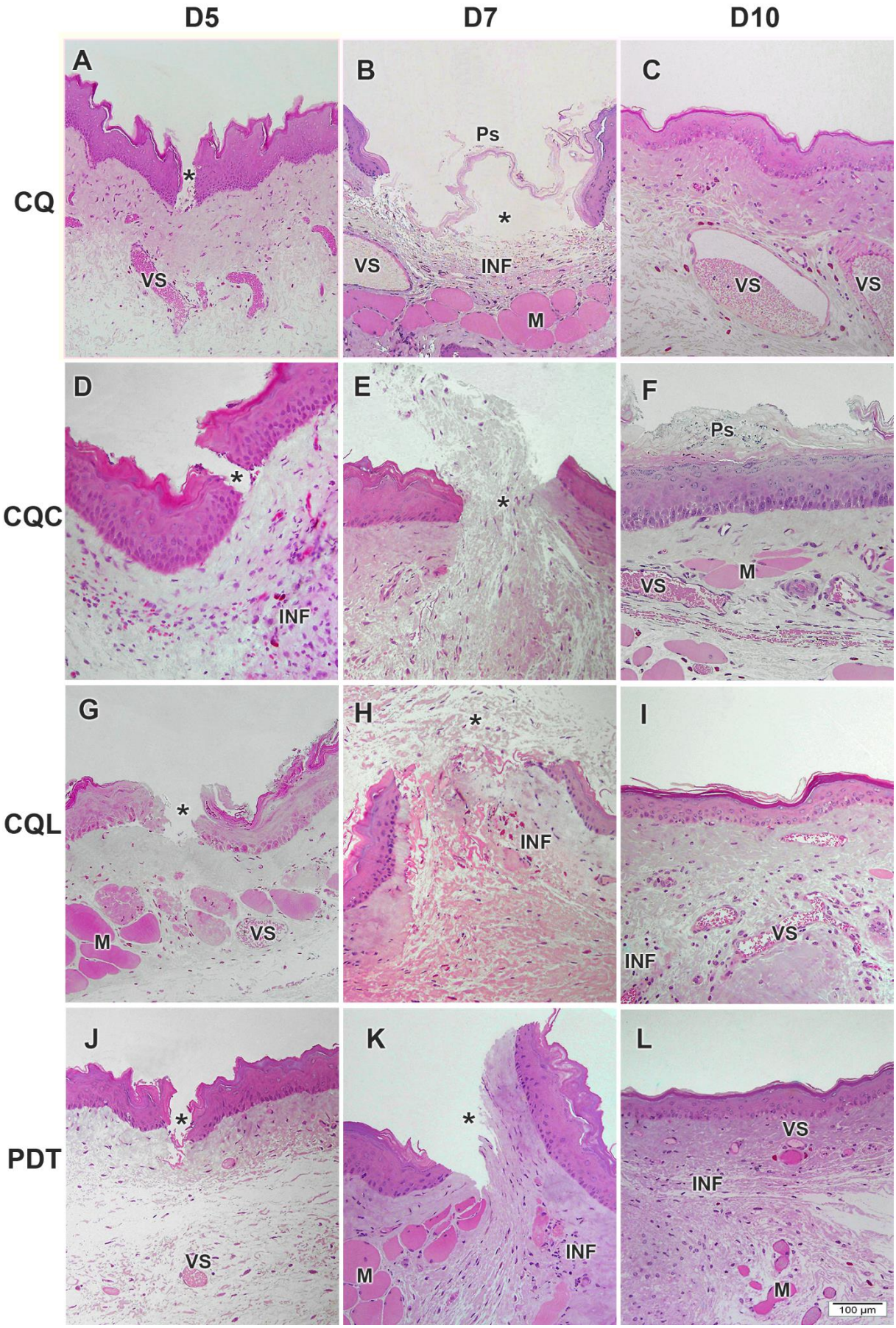
D5
D7
D10
CQ
CQC
CQL
PDT
A
B
C
D
E
F
G
H
I
J
K
L
Ps
VS
INF
M
100 µm

Figura 5.3 - Fotomicrografias da mucosa oral dos diferentes grupos experimentais que receberam indução de MO. Na primeira linha está elucidado o grupo CQ mostrando em (A) o dia 5 onde vê-se fragmento de mucosa oral revestido por epitélio pavimentoso estratificado queratinizado, solução de continuidade (*), exposição do tecido conjuntivo e hiperplasia do estrato basal, na lâmina própria observa-se espessamento da camada de tecido conjuntivo denso bastante celularizado e vasos sanguíneos (VS) de diferentes calibres; em (B) o dia 7 onde vê-se fragmento de mucosa oral revestido por epitélio pavimentoso estratificado queratinizado, solução de continuidade (*), exposição do tecido conjuntivo com formação de pseudomembrana (Ps) e estrato basal preservado, na lâmina própria observa-se vaso sanguíneo (VS) bastante calibroso, fibras musculares esqueléticas (M), infiltrado inflamatório (INF) moderado; em (C) o dia 10 onde vê-se fragmento de mucosa oral revestido por epitélio pavimentoso estratificado queratinizado, lâmina própria de tecido conjuntivo formado por fibras desorganizadas, vasos sanguíneos (VS) de maior calibre. Na segunda linha está elucidado o grupo CQC mostrando em (D) o dia 5 onde vê-se fragmento de mucosa oral revestido por epitélio pavimentoso estratificado queratinizado, solução de continuidade (*), exposição do tecido conjuntivo e hiperplasia do estrato basal, na lâmina própria observa-se tecido conjuntivo denso bastante celularizado, extravasamento sanguíneo e infiltrado inflamatório (INF) moderado; em (E) o dia 7 onde vê-se fragmento de mucosa oral revestido por epitélio pavimentoso estratificado queratinizado, solução de continuidade (*), exposição e extravasamento do tecido conjuntivo, na lâmina própria observa-se tecido conjuntivo denso muito celularizado; em (F) o dia 10 onde vê-se fragmento de mucosa oral revestido por epitélio pavimentoso estratificado queratinizado, espessamento do estrato granuloso e formação de pseudomembrana (Ps), lâmina própria de tecido conjuntivo, extravasamento sanguíneo, vasos sanguíneos (VS) de diferentes calibres e fibras musculares (M). Na terceira linha está elucidado o grupo CQL mostrando em (G) o dia 5 onde vê-se fragmento de mucosa oral revestido por epitélio pavimentoso estratificado queratinizado, solução de continuidade (*), exposição do tecido conjuntivo e estrato basal preservado, na lâmina própria observa-se camada de tecido conjuntivo denso pouco celularizado, vaso sanguíneo (VS), fibras musculares (M); em (H) o dia 7 onde vê-se fragmento de mucosa oral revestido por epitélio pavimentoso estratificado queratinizado, solução de continuidade (*), exposição e extravasamento do tecido conjuntivo e estrato basal preservado, na lâmina própria observa-se tecido conjuntivo pouco celularizado, com fibras desorganizadas e discreto infiltrado inflamatório (INF); em (I) o dia 10 onde vê-se fragmento de mucosa oral revestido por epitélio pavimentoso estratificado queratinizado, lâmina própria de tecido conjuntivo celularizado, vasos sanguíneos (VS) de diferentes calibres e discreto infiltrado inflamatório (INF). Na quarta linha está elucidado o grupo PDT mostrando em (J) o dia 5 onde vê-se fragmento de mucosa oral revestido por epitélio pavimentoso estratificado queratinizado, solução de continuidade (*), exposição do tecido conjuntivo e estrato basal preservado, na lâmina própria observa-se camada de tecido conjuntivo pouco celularizado e vasos sanguíneos (VS) de pequeno calibre; em (K) o dia 7 onde vê-se fragmento de mucosa oral revestido por epitélio pavimentoso estratificado queratinizado, solução de continuidade (*), exposição do tecido conjuntivo e estrato basal preservado, na lâmina própria observa-se camada de tecido conjuntivo denso pouco celularizado, fibras musculares esqueléticas (M) e discreto infiltrado inflamatório (INF); em (L) o dia 10 onde vê-se fragmento de mucosa oral revestido por epitélio pavimentoso estratificado queratinizado, lâmina própria de tecido conjuntivo bastante celularizado, vasos sanguíneos (VS) de pequeno calibre, fibras musculares esqueléticas (M) e discreto infiltrado inflamatório (INF) difuso. Aumento original: 20x. Coloração com Hematoxilina & Fucsina ácida

6 DISCUSSÃO

A mucosite oral (MO) é caracterizada pelo aparecimento espontâneo de um processo inflamatório bastante intenso, muitas vezes associado a ulcerações, em tecidos mucosos da cavidade oral de pacientes submetidos à quimioterapia (QT) e à radioterapia de cabeça e pescoço e que, por demorar para cicatrizar, interfere negativamente em seu estado geral de saúde (Sonis, 1998; Vissink et al., 2003). No presente estudo, os animais que receberam o 5-Fluorouracil (5-FU) e a indução da MO apresentaram-se fisicamente mais debilitados que os animais do grupo controle negativo (CN) ao final do experimento, porém, essa condição mais frágil não impediu a cicatrização da MO. Com o objetivo de favorecer a cicatrização dessas lesões, visto que muitas vezes elas se encontram infectadas por microrganismos como a *C. albicans*, a terapia fotodinâmica (PDT) pode ser utilizada devido à sua ação antimicrobiana. Entretanto, seu uso em casos de MO ainda não foi estudado, de modo que pouco se sabe a respeito de sua interferência sobre a cicatrização dessas lesões. No presente trabalho foi observada uma melhora da severidade da MO do grupo PDT, semelhante aos outros grupos experimentais, o que sugere que esta terapia pode ser usada em lesões infectadas de MO, sem prejudicar o tempo e a qualidade da reparação tecidual.

Ao avaliar a perda de massa corporal e o consumo de água e ração pode-se caracterizar o estado de saúde geral dos animais. Os animais que receberam quimioterapia, com o passar dos dias e após a injeção do 5-FU,ofereceram menos resistência à manipulação e apresentaram clara dificuldade para se levantar e alcançar o alimento disponível na parte superior da gaiola. Portanto, tanto uma maior perda de massa corporal quanto um menor consumo de água e ração, com significância estatística, foram observados para esses animais (CQ, CQC, CQL e PDT) quando comparados ao grupo CN (não recebeu QT). Na literatura existem outros trabalhos (Sonis et al., 1990, 1995; França et al., 2009; Campos, 2013) que relatam um aumento da perda de massa corporal dos animais que receberam a QT, porém, esses autores relacionam tal fenômeno à ocorrência da MO dificultando a alimentação dos animais. Entretanto, no presente estudo observou-se que mesmo com a melhora da severidade da MO os animais dos grupos experimentais continuaram a perder massa corporal e não apresentaram melhora da alimentação,

assim, supõem-se que esses acontecimentos se devem aos efeitos danosos que a presença da droga pode gerar no organismo.

Notamos que a debilidade inicial proporcionada pela QT e pela presença da MO fez com que esses animais não conseguissem se alimentar adequadamente fazendo com que seu quadro geral piorasse progressivamente até o final do experimento. Essa debilidade foi agravada pela inanição, de modo que o organismo do animal buscasse em suas reservas o necessário para dar continuidade ao processo de cicatrização em andamento na região das suas mucosas orais. Assim, percebemos uma maior dificuldade para esses animais retornarem a um estado de saúde geral considerado saudável, o que pode ser elucidado pelo considerável número de óbitos observados para os grupos experimentais em contraposição ao índice de sobrevivência de 100% no grupo CN. Vimos que animais que tiveram suas lesões de MO cicatrizadas, independente do grupo experimental ao qual pertenciam, também evoluíram a óbito. Mesmo sem ferida em boca, o que lhes permitiria voltar a se alimentar normalmente, os animais não conseguiram restabelecer-se, de modo que a evolução dessas lesões possa ter contribuído no início para a perda de massa corporal, mas que o agravamento do quadro físico do animal tenha sido de maior importância para o seu definhamento.

Apesar disso, os animais tratados neste estudo apresentaram evolução positiva das lesões de MO aproximando-se da sua completa cicatrização no fim do experimento. Na literatura vemos que lesões de MO induzidas em animais tratados com 5-FU tendem a regredir espontaneamente (Sonis et al., 1990, 1995; França et al., 2009; Lopez et al., 2013; Campos, 2013), contudo quando esses animais são irradiados com LASER de baixa potência (LBP) esse processo é acelerado (França et al., 2009; Lopez et al., 2013; Campos, 2013). Na revisão de literatura que determinou a recomendação do uso do LBP para o tratamento e prevenção da MO pelo MASCC/ISOO, Migliorati et al. (2013) recomendaram a utilização de baixas doses de energia (aproximadamente $2J/cm^2$) para obtenção de melhores resultados na reparação da MO. Esse efeito benéfico das baixas doses de energia para a cicatrização pode ser exemplificado por vários trabalhos (França et al., 2009; Simões et al., 2009a,b; Lopez et al., 2013; Campos, 2013; Freitas et al., 2014). Similarmente, há na literatura outros trabalhos que relatam o uso de altas doses de energia com esta finalidade, entretanto tal utilização tem melhores efeitos na promoção de analgesia (Kudoh et al., 1990; Simões et al., 2009a), já no que diz respeito à

reparação tecidual o uso de altas doses de energia está relacionado a um aparente atraso do processo (Mester et al., 1985; Schindl et al., 2000; Corazza et al., 2007; Lopes et al., 2009).

No presente estudo o grupo CQL apresentou cicatrização final semelhante ao grupo CQ. Entretanto era esperado que o primeiro grupo apresentasse melhores resultados, assim como o que se observa na literatura (França et al., 2009; Simões et al., 2009a; Lopez et al., 2013). Contudo, apesar da maior frequência de irradiações, o que favorece a cicatrização (Simões et al., 2009a), esse grupo também recebeu diariamente altas doses de energia/área (120J/cm^2). Assim, podemos relacionar a reparação tecidual semelhante entre os grupos CQL e CQ com o que se relata na literatura sobre a irradiação com altas doses de energia (Mester et al., 1985; Schindl et al., 2000; Corazza et al., 2007; Lopes et al., 2009).

Além, do benefício da biomodulação a utilização da fototerapia com LBP, com menores doses de energia, também está relacionada à observação de menor resposta inflamatória local, favorecendo a reparação tecidual (Corazza et al., 2007; Sperandio et al., 2010) e diminuindo a severidade clínica das lesões de MO (Lopes et al., 2009; Campos, 2013). Na literatura há relatos de que a fototerapia promove um aumento da proliferação de fibroblastos e quantidade de vasos sanguíneos e uma maior deposição e maturação de fibras colágenas (Corazza et al., 2007; França et al., 2009; Sperandio et al., 2010; Campos, 2013). Analisando as imagens obtidas nos cortes histológicos do presente estudo, vimos que os grupos PDT e CQL apresentaram infiltrado inflamatório com menor intensidade desde o início do experimento. No dia 10, todos os grupos analisados já apresentavam reepitelização e neoformação vascular, porém somente os grupos PDT e CQL apresentaram deposição de fibras colágenas organizadas na lâmina própria. Outra observação curiosa é o fato de os grupos CQC e PDT apresentarem mastócitos em diferentes quantidades permeando sua lâmina própria subjacente à região da lesão. Essas células inflamatórias estão muito associadas à percepção de antígenos pelo sistema imune que promove a degranulação dos mastócitos gerando uma reação de hipersensibilidade semelhante à observada em processos alérgicos. Vimos que o grupo CQC apresentou atraso em sua cicatrização quando comparado aos demais grupos experimentais, inclusive o CQ (sem fototerapia), e isso pode estar relacionado à uma irritação local ocasionada pela presença do azul de metileno (AM) gerando atraso no reparo tecidual do grupo.

A presença de discreto infiltrado inflamatório para os grupos PDT e CQL no decorrer do experimento é condizente ao observado na literatura (Sperandio et al., 2010). Essa menor presença de resposta inflamatória local pode ser relacionada a uma redução da severidade da MO (Lopes et al., 2009). O uso do LBP com menores doses de energia pode ajudar a controlar o pico de inflamação no tecido devido à inibição de algumas enzimas importantes que modulam a resposta inflamatória, como por exemplo a COX-2 responsável por desencadear o processo inflamatório e a dor associada (Wallace, 2006). Como no início dos experimentos do presente estudo os grupos CQL e PDT ainda haviam recebido pouca energia, devido ao menor número de irradiações até esse momento, nota-se um melhor controle do processo inflamatório local para esses animais, assim como observado na literatura (Rabelo et al., 2006; Lopes et al., 2009). Isso pode estar relacionado à melhor evolução das lesões para o grupo CQL nesse período notado pela observação, em números gerais, de grau menos severo nas avaliações da MO quando comparado aos demais grupos até o dia 7, apesar de não haver diferença estatística. No entanto, o grupo PDT só foi apresentar melhora na severidade de sua MO no dia 10, o que pode estar relacionado à existência de uma irritação local ocasionada pela utilização do AM, fato que pode relacionar-se à manutenção do processo inflamatório nessa região levando a uma menor progressão da cicatrização.

Essa presença do processo inflamatório agudo no tecido conjuntivo pode ser caracterizada pela observação de uma maior densidade de células inflamatórias (Di Rosa, 1972) e pelo aumento de diferentes mediadores da inflamação tais como prostaglandinas (PGE2), leucotrienos (LTD4), interleucinas (IL-1 e IL-6), oxido nítrico (NO) e espécies reativas de oxigênio (ROS), que têm potencial para continuar estimulando a ocorrência desse processo (Guay et al., 2004) dificultando a recuperação tecidual. Dentre esses mediadores inflamatórios, as ROS podem ser destacadas por serem um tipo de radical livre capaz de inativar proteínas importantes para as células e para o tecido. A geração de ROS também é uma característica do tratamento quimioterápico (Sonis et al., 2002), o que também promove um aumento de radicais livres no tecido. Sabemos que a presença prolongada de ROS no tecido pode inibir a expressão de fatores de crescimento e outras citocinas alterando a proliferação e o crescimento celular (Forbes et al., 2003) de modo que a reparação tecidual fique prejudicada. Tanto o tratamento

quimioterápico quanto a presença da inflamação aguda, por aumentarem a geração de ROS, podem levar a uma maior solicitação do sistema antioxidante.

Nosso organismo possui um sistema específico para combater os radicais livres, como as ROS, e proteger os tecidos do seu efeito nocivo, o sistema antioxidante. Esse sistema é formado por componentes enzimáticos e não enzimáticos, com destaque para a ação das enzimas SOD e catalase. Essas enzimas fazem parte do sistema antioxidante enzimático, sendo que a SOD age como uma primeira linha de defesa contra a presença de ROS gerando peróxido de hidrogênio (H_2O_2) como subproduto da sua dismutação, e a catalase age decompondo o H_2O_2 em água e oxigênio (Halliwell, Gutteridge, 1999). Uma vez que o mecanismo de ação da QT e a presença do processo inflamatório agudo se relacionam com o aumento da ação do sistema antioxidante no tecido é esperado que suas enzimas apresentem maior atividade para os grupos que receberam a QT e a indução da MO.

Entretanto, no presente estudo, vimos que o fenômeno observado com relação à atividade da SOD e da catalase foi o mesmo para todos os grupos. Houve um aumento da atividade enzimática no dia 7 com subsequente diminuição no dia 10, com o pico de atividade coincidindo com o pico de inflamação. Somente o grupo CQL apresentou significância estatística para a ação dessas enzimas. No dia 7 já era esperada uma maior presença de radicais livres associados ao processo inflamatório agudo exigindo maior ação do sistema antioxidante, como observado para todos os grupos, mas a irradiação com alta dose de energia pode ter aumentado significativamente a atividade dessas enzimas para o grupo CQL. Essa intensificação da atividade enzimática é condizente com relatos da literatura que mostram uma maior atividade da SOD (Ibuki et al., 2013) e da catalase quando da irradiadas com laser (Simões et al., 2009c; Ibuki et al., 2013).

Com a atenuação do processo inflamatório até o fim do experimento, era esperada uma diminuição da atividade enzimática no dia 10 para todos os grupos. No entanto, somente para o grupo CQL esse fenômeno foi estatístico podendo ser justificado, através da literatura, por trabalhos que afirmam que o uso das fototerapias com LASER em baixa intensidade em tecidos que foram traumatizados ou lesionados promove um bloqueio do efeito das ROS diminuindo a resposta inflamatória local e o recrutamento de células inflamatórias (Rabelo et al., 2006; Rizzi et al., 2006). Como a aplicação da PDT também está relacionada à geração de

radicais livres (Dougherty, 2002) através da ativação do corante pelo LBP, era esperado que o grupo PDT apresentasse atividade mais expressiva do sistema antioxidante, porém, isso não foi observado.

Na literatura a PDT é apresentada como uma estratégia terapêutica moderna e eficaz para o tratamento de infecções orais fúngicas (Javed et al., 2014). Como a MO muitas vezes está associada à candidíase oral (Donnelly et al., 2003) a PDT pode ser aplicada para promover a sua desinfecção e assim permitir a subsequente cicatrização dessas lesões. Alguns trabalhos estudam o papel da PDT na reparação tecidual (Kübler et al., 1996; Sperandio et al., 2010; Silva et al. 2011), mas há bastante controversa a respeito da sua interferência nesse processo. Entretanto, nenhum estudo relata a sua utilização em casos de MO em pacientes oncológicos com o objetivo de melhorar a cicatrização.

Muitos protocolos são relatados na literatura para a realização dessa terapia (Kavaal; Warloe, 2007), que é definida como a interação entre uma fonte de luz com comprimento de onda específico e um fotossensibilizador na presença de oxigênio (Dougherty, 2002), podendo-se utilizar diferentes fontes de luz e fotossensibilizadores. O emprego do AM como fotossensibilizador se justifica por ele ser bastante eficaz para a obtenção do efeito antimicrobiano e por precisar de um menor tempo de irradiação para ser ativado (Wilson, 2004). O AM apresenta maior absorção quando associado a comprimentos de onda maiores que 620nm, para o qual há melhor penetração da luz nos tecidos (Teichert et al., 2002), justificando o uso do LBP (660nm). A escolha do protocolo da PDT para o presente estudo teve por base essas informações e, para que a comparação entre os grupos pudesse ser feita, optou-se por seguir os mesmos parâmetros para os grupos CQC (AM por 3min) e CQL (660nm, 120J/cm^2, 40mW, um único ponto central).

Ao analisarmos a evolução da MO em nosso experimento, vimos que para o grupo CQ as lesões cicatrizaram espontaneamente de maneira que ao final do experimento grande parte dos animais já não apresentavam mais ulcerações em mucosa oral. O grupo CQC não apresentou diminuição estatística da severidade da MO, o que pode estar relacionado à presença do AM não ativado causando leve irritação ao tecido. Foi observado que as lesões do grupo CQL cicatrizaram de maneira eficiente, sendo que quase metade desses animais apresentavam scores de MO próximos ao zero já no dia 7, e que houve para esse grupo uma maior concentração de valores mais baixos durante todo o experimento. Já o grupo PDT

apresentou diminuição da severidade da MO somente no dia 10, porém, igualando-se aos resultados obtidos nos grupos CQL e CQ.

Uma vez que o grau de MO observado para o grupo PDT não apresenta diferença estatística quando comparado ao grupo CQ vemos que a realização da PDT como tratamento para MO não prejudicou sua reparação tecidual, assim como relatado na literatura para feridas em dorso de rato (Sperandio et al., 2010; Silva et al. 2004). Com isso, a sua aplicação em casos de MO infectadas pode ser realizada, pois permitirá que as lesões regridam, pelo seu efeito antimicrobiano, tendo como benefício para esses pacientes uma melhora da sua qualidade de vida.

7 CONCLUSÃO

Com base no protocolo experimental desenvolvido neste estudo e nos resultados obtidos podemos concluir que a terapia fotodinâmica pode ser utilizada, de maneira segura, em lesões infectadas de mucosite oral, pois a mesma não interferirá na reparação destas lesões.

REFERÊNCIAS[1]

Abolmaali K, Balakrishnan A, Stearns AT, Rounds J, Rhoads DB, Ashley SW, Tavakkolizadeh A. Circadian variation in intestinal dihydropyrimidine dehydrogenase (DPD) expression: a potential mechanism for benefits of 5FU chrono-chemotherapy. Surgery. 2009;146(2):269-73.

Aebi H. Catalase in vitro. Methods Enzymol. 1984;105:121-6.

AHFS Drug Information 2014/ American Regent Laboratories, Inc, Shirley, NY.

Almeida VL LA, Reina LCB, Montanari CA, Donnici CL. Câncer e agentes antineoplásicos ciclo-celular específicos e ciclo-celular não específicos que interagem com o DNA: uma introdução. Quim Nova. 2005;28(1):118-29.

Bensadoun RJ, Franquin JC, Ciais G, Darcourt V, Schubert MM, Viot M, et al. Low-energy He/Ne laser in the prevention of radiation-induced mucositis. A multicenter phase III randomized study in patients with head and neck cancer. Support Care Cancer. 1999;7(4):244-52.

Bensadoun RJ, Nair RG. Low-level laser therapy in the prevention and treatment of cancer therapy-induced mucositis: 2012 state of the art based on literature review and meta-analysis. Curr Opin Oncol. 2012;24(4):363-70.

Calzavara-Pinton P, Rossi MT, Sala R, Venturini M. Photodynamic antifungal chemotherapy. Photochem Photobiol. 2012;88(3):512-22.

Campos L. Estudo clínico, bioquímico e histológico comparativo do efeito das fototerapias LED, laser de baixa e alta potencia na mucosite oral e do efeito do laser na hipofunção das glândulas salivares em hamsters tratados dom 5-Fluorouracil [Tese]. Universidade de São Paulo; 2013.

Campos L, Simoes A, Sa PH, Eduardo Cde P. Improvement in quality of life of an oncological patient by laser phototherapy. Photomed Laser Surg. 2009;27(2):371-4.

Chabner, BA; Calabresi, P. As Bases farmacológicas da terapêutica. Rio de Janeiro: Mc Graw Hill, 1995.

[1] De acordo com o Estilo Vancouver.

Chow RT, David MA, Armati PJ. 830 nm laser irradiation induces varicosity formation, reduces mitochondrial membrane potential and blocks fast axonal flow in small and medium diameter rat dorsal root ganglion neurons: implications for the analgesic effects of 830 nm laser. J Peripher Nerv Syst. 2007;12(1):28-39.

Ciais G, Namer M, Schneider M, Demard F, Pourreau-Schneider N, Martin PM, et al. [Laser therapy in the prevention and treatment of mucositis caused by anticancer chemotherapy]. Bull Cancer. 1992;79(2):183-91.

Clinica Cirurgica / editores Joaquim José Gama-Rodrigues, Marcel Cerqueira Cesar Machado, Samir Rasslan. Barueri. SP: Manole; 2008. v.1.

Corazza AV, Jorge J, Kurachi C, Bagnato VS. Photobiomodulation on the angiogenesis of skin wounds in rats using different light sources. Photomed Laser Surg. 2007;25(2):102-6.

Corti L, Chiarion-Sileni V, Aversa S, Ponzoni A, D'Arcais R, Pagnutti S, et al. Treatment of chemotherapy-induced oral mucositis with light-emitting diode. Photomed Laser Surg. 2006;24(2):207-13.

Cowen D, Tardieu C, Schubert M, Peterson D, Resbeut M, Faucher C, et al. Low energy Helium-Neon laser in the prevention of oral mucositis in patients undergoing bone marrow transplant: results of a double blind randomized trial. Int J Radiat Oncol Biol Phys. 1997;38(4):697-703.

de Melo Rambo CS, Silva Jr JA, Serra AJ, Ligeiro AP, de Paula Vieira R, Albertini R, et al. Comparative analysis of low-level laser therapy (660 nm) on inflammatory biomarker expression during the skin wound-repair process in young and aged rats. Lasers Med Sci. 2014 May 7.

Di Rosa M. Biological properties of carrageenan. J Pharm Pharmacol. 1972;24(2):89-102.

Donnelly JP, Bellm LA, Epstein JB, Sonis ST, Symonds RP. Antimicrobial therapy to prevent or treat oral mucositis. Lancet Infect Dis. 2003;3(7):405-12.

Dougherty TJ. An update on photodynamic therapy applications. J Clin Laser Med Surg. 2002;20(1):3-7.

Eduardo FP, Bezinelli L, Luiz AC, Correa L, Vogel C, Eduardo CP. Severity of oral mucositis in patients undergoing hematopoietic cell transplantation and an oral laser phototherapy protocol: a survey of 30 patients. Photomed Laser Surg. 2009;27(1):137-44.

Ferreira DC, Reis HL, Cavalcante FS, Santos KR, Passos MR. Recurrent herpes simplex infections: laser therapy as a potential tool for long-term successful treatment. Rev Soc Bras Med Trop. 2011;44(3):397-9.

Forbes JM, Cooper ME, Oldfield MD, Thomas MC. Role of advanced glycation end products in diabetic nephropathy. J Am Soc Nephrol. 2003;14(8 Suppl 3):S254-8.

Franca CM, Franca CM, Nunez SC, Prates RA, Noborikawa E, Faria MR, et al. Low-intensity red laser on the prevention and treatment of induced-oral mucositis in hamsters. J Photochem Photobiol B. 2009;94(1):25-31.

Freitas AC, Campos L, Brandao TB, Cristofaro M, Eduardo Fde P, Luiz AC, et al. Chemotherapy-induced oral mucositis: effect of LED and laser phototherapy treatment protocols. Photomed Laser Surg. 2014;32(2):81-7.

Galletta V. Desenvolvimento de modelo de indução de mucosite oral por radiação em hamsters prevenção e tratamento por laser de baixa potência [Dissertação]. Universidade de São Paulo, Faculdade de Odontologia; 2006.

Gautam AP, Fernandes DJ, Vidyasagar MS, Maiya AG, Vadhiraja BM. Low level laser therapy for concurrent chemoradiotherapy induced oral mucositis in head and neck cancer patients - a triple blinded randomized controlled trial. Radiother Oncol. 2012;104(3):349-54.

Guay J, Bateman K, Gordon R, Mancini J, Riendeau D. Carrageenan-induced paw edema in rat elicits a predominant prostaglandin E2 (PGE2) response in the central nervous system associated with the induction of microsomal PGE2 synthase-1. J Biol Chem. 2004;279(23):24866-72.

Halliwell B, Gutteridge JMC. Free Radicals in Biology and Medicine. 4a ed. New York: Oxford University Press, 1999.

Ibuki FK, Simoes A, Nicolau J, Nogueira FN. Laser irradiation affects enzymatic antioxidant system of streptozotocin-induced diabetic rats. Lasers Med Sci. 2013;28(3):911-8.

INCA; 2014. [Citado 28 maio 2014]. Disponível em: <http://www.inca.gov.br/estimativa/2014/index.asp?ID=2 >.

Javed F, Samaranayake LP, Romanos GE. Treatment of oral fungal infections using antimicrobial photodynamic therapy: a systematic review of currently available evidence. Photochem Photobiol Sci. 2014;13(5):726-34.

Karu T. Laser biostimulation: a photobiological phenomenon. J Photochem Photobiol B. 1989a;3(4):638-40.

Karu T. Photobiology of low-power laser effects. Health Phys. 1989b;56(5):691-704.

Karu TI. [Molecular mechanism of the therapeutic effect of low-intensity laser irradiation]. Dokl Akad Nauk SSSR. 1986;291(5):1245-9.

Kilík R, Lakyova L, Sabo J, Kruzliak P, Lacjakova K, Vasilenko T, et al. Effect of equal daily doses achieved by different power densities of low-level laser therapy at 635 nm on open skin wound healing in normal and diabetic rats. Biomed Res Int. 2014;2014:269253.

Kreisler M, Daublander M, Willershausen-Zonnchen B, d'Hoedt B. Effect of diode laser irradiation on the survival rate of gingival fibroblast cell cultures. Lasers Surg Med. 2001;28(5):445-50.

Kübler A, Finley RK, 3rd, Born IA, Mang TS. Effect of photodynamic therapy on the healing of a rat skin flap and its implication for head and neck reconstructive surgery. Lasers Surg Med. 1996;18(4):397-405.

Kudoh C, Inomata K, Okajima K, Ohshiro T. Low-level laser therapy pain attenuation mechanisms. Laser Ther. 1990;2:3-6.

Kvaal SI, Warloe T. Photodynamic treatment of oral lesions. J Environ Pathol Toxicol Oncol. 2007;26(2):127-33.

Lang-Bicudo L, Eduardo Fde P, Eduardo Cde P, Zezell DM. LED phototherapy to prevent mucositis: a case report. Photomed Laser Surg. 2008;26(6):609-13.

Lopes NN, Plapler H, Chavantes MC, Lalla RV, Yoshimura EM, Alves MT. Cyclooxygenase-2 and vascular endothelial growth factor expression in 5-fluorouracil-induced oral mucositis in hamsters: evaluation of two low-intensity laser protocols. Support Care Cancer. 2009;17(11):1409-15.

Lopez TC, Martins MD, Pavesi VC, Ferreira LS, Bussadori SK, Moreira MS, et al. Effect of laser phototherapy in the prevention and treatment of chemo-induced mucositis in hamsters. Braz Oral Res. 2013;27(4):342-8.

Lowry OH, Rosebrough NJ, Farr AL, Randall RJ. Protein measurement with the Folin phenol reagent. J Biol Chem. 1951;193(1):265-75.

Machado SM, Sawada NO. Avaliação da qualidade de vida de pacientes oncológicos em tratamento quimioterápico adjuvante. Texto Contexto Enfermagem. 2008;17(4):750-7.

Mazzeo MA, Linares JA, Campos ML, Busamia BE, Dubersarsky C, Lavarda M, et al. Oral signs of intravenous chemotherapy with 5-Fluorouracil and Leucovorin calcium in colon cancer treatment. Med Oral Patol Oral Cir Bucal. 2009;14(3):E108-13.

Mester E, Mester AF, Mester A. The biomedical effects of laser application. Lasers Surg Med. 1985;5(1):31-9.

Midda M, Renton-Harper P. Lasers in dentistry. Br Dent J. 1991;170(9):343-6.

Migliorati C, Hewson I, Lalla RV, Antunes HS, Estilo CL, Hodgson B, et al. Systematic review of laser and other light therapy for the management of oral mucositis in cancer patients. Support Care Cancer. 2013;21(1):333-41.

Mima EG, Pavarina AC, Dovigo LN, Vergani CE, Costa CA, Kurachi C, et al. Susceptibility of Candida albicans to photodynamic therapy in a murine model of oral candidosis. Oral Surg Oral Med Oral Pathol Oral Radiol Endod. 2010;109(3):392-401.

Muñoz Sanchez PJ, Capote Femenias JL, Diaz Tejeda A, Tuner J. The effect of 670-nm low laser therapy on herpes simplex type 1. Photomed Laser Surg. 2012;30(1):37-40.

Murad AM, Katz A. Oncologia: bases clínicas do tratamento. Rio de Janeiro: Guanabara Koogan; 1996.

Murphy CK, Fey EG, Watkins BA, Wong V, Rothstein D, Sonis ST. Efficacy of superoxide dismutase mimetic M40403 in attenuating radiation-induced oral mucositis in hamsters. Clin Cancer Res. 2008;14(13):4292-7.

Naidu MU, Ramana GV, Rani PU, Mohan IK, Suman A, Roy P. Chemotherapy-induced and/or radiation therapy-induced oral mucositis-complicating the treatment of cancer. Neoplasia. 2004;6(5):423-31.

Nauta JM, van Leengoed HL, Star WM, Roodenburg JL, Witjes MJ, Vermey A. Photodynamic therapy of oral cancer. A review of basic mechanisms and clinical applications. Eur J Oral Sci. 1996;104(2):69-81.

Nes AG, Posso MB. Patients with moderate chemotherapy-induced mucositis: pain therapy using low intensity lasers. Int Nurs Rev. 2005;52(1):68-72.

Parulekar W, Mackenzie R, Bjarnason G, Jordan RC. Scoring oral mucositis. Oral Oncol. 1998;34(1):63-71.

Peng Q. Editorial: photodynamic therapy and detection. J Environ Pathol Toxicol Oncol. 2006;25(1-2):1-5.

Peplow PV, Chung TY, Baxter GD. Photodynamic modulation of wound healing: a review of human and animal studies. Photomed Laser Surg. 2012;30(3):118-48.

Peterson DE. Research advances in oral mucositis. Curr Opin Oncol. 1999;11(4):261-6.

Rabelo SB, Villaverde AB, Nicolau R, Salgado MC, Melo Mda S, Pacheco MT. Comparison between wound healing in induced diabetic and nondiabetic rats after low-level laser therapy. Photomed Laser Surg. 2006;24(4):474-9.

Ribeiro M. Interação da radiação laser linearmente polarizada de baixa intensidade com tecidos vivos: efeitos na aceleração de cicatrização tissular em lesões de pele [Tese]. Universidade de São Paulo, Faculdade de Odontologia; 2000.

Rizzi CF, Mauriz JL, Freitas Correa DS, Moreira AJ, Zettler CG, Filippin LI, et al. Effects of low-level laser therapy (LLLT) on the nuclear factor (NF)-kappaB signaling pathway in traumatized muscle. Lasers Surg Med. 2006;38(7):704-13.

Robbins e Cotran. Patologia: Bases Patológicas das Doenças / editores Kumar, Abbas, Fausto. 7ª edição. Rio de Janeiro: Elsevier, 2005. 1592p.

Sacono NT, Costa CA, Bagnato VS, Abreu-e-Lima FC. Light-emitting diode therapy in chemotherapy-induced mucositis. Lasers Surg Med. 2008;40(9):625-33.

Salmon SE, Sartorelli AC. Quimioterapia do Câncer. In: Katzung BG. 6a ed. Farmacologia básica e clínica. Rio de Janeiro: Guanabara Koogan SA; 1998.

Schindl A, Schindl M, Pernerstorfer-Schon H, Schindl L. Low-intensity laser therapy: a review. J Investig Med. 2000;48(5):312-26.

Schubert MM, Eduardo FP, Guthrie KA, Franquin JC, Bensadoun RJ, Migliorati CA, et al. A phase III randomized double-blind placebo-controlled clinical trial to determine the efficacy of low level laser therapy for the prevention of oral mucositis in patients undergoing hematopoietic cell transplantation. Support Care Cancer. 2007;15(10):1145-54.

Shih A, Miaskowski C, Dodd MJ, Stotts NA, MacPhail L. A research review of the current treatments for radiation-induced oral mucositis in patients with head and neck cancer. Oncol Nurs Forum. 2002;29(7):1063-80.

Shomina SA, Bogatov VV, Chervinets VM. [Clinical-microbiological evaluation of the efficacy of combined use of chitosan, low intensity laser radiation and photosensitizer in treatment of patients with acute suppurative maxillofacial periostitis]. Stomatologiia (Mosk). 2005;84(3):23-6.

Silva GB, Mendonca EF, Bariani C, Antunes HS, Silva MA. The prevention of induced oral mucositis with low-level laser therapy in bone marrow transplantation patients: a randomized clinical trial. Photomed Laser Surg. 2011;29(1):27-31.

Silva JC, Lacava ZG, Kuckelhaus S, Silva LP, Neto LF, Sauro EE, et al. Evaluation of the use of low level laser and photosensitizer drugs in healing. Lasers Surg Med. 2004;34(5):451-7.

Simoes A, Eduardo FP, Luiz AC, Campos L, Sa PH, Cristofaro M, et al. Laser phototherapy as topical prophylaxis against head and neck cancer radiotherapy-induced oral mucositis: comparison between low and high/low power lasers. Lasers Surg Med. 2009a;41(4):264-70.

Simoes A, Ganzerla E, Yamaguti PM, de Paula Eduardo C, Nicolau J. Effect of diode laser on enzymatic activity of parotid glands of diabetic rats. Lasers Med Sci. 2009c;24(4):591-6.

Simoes A, Campos L, Freitas PM, Eduardo CP, Nicolau J Laser as a therapy for oral complications induced by chemotherapy and radiotherapy. J Bras Laser. 2009b;2(10):18-23.

Sonis ST. Mucositis as a biological process: a new hypothesis for the development of chemotherapy-induced stomatotoxicity. Oral Oncol. 1998;34(1):39-43.

Sonis ST. The pathobiology of mucositis. Nat Rev Cancer. 2004;4(4):277-84.

Sonis ST, Peterson RL, Edwards LJ, Lucey CA, Wang L, Mason L, et al. Defining mechanisms of action of interleukin-11 on the progression of radiation-induced oral mucositis in hamsters. Oral Oncol. 2000;36(4):373-81.

Sonis ST, Scherer J, Phelan S, Lucey CA, Barron JE, O'Donnell KE, et al. The gene expression sequence of radiated mucosa in an animal mucositis model. Cell Prolif. 2002;35 Suppl 1:93-102.

Sonis ST, Tracey C, Shklar G, Jenson J, Florine D. An animal model for mucositis induced by cancer chemotherapy. Oral Surg Oral Med Oral Pathol. 1990;69(4):437-43.

Sonis ST, Costello KA. A database for mucositis induced by cancer chemotherapy. Eur J Cancer B Oral Oncol. 1995 Jul;31B(4):258-60.

Sperandio FF, Simoes A, Aranha AC, Correa L, Orsini Machado de Sousa SC. Photodynamic therapy mediated by methylene blue dye in wound healing. Photomed Laser Surg. 2010;28(5):581-7.

Teichert MC, Jones JW, Usacheva MN, Biel MA. Treatment of oral candidiasis with methylene blue-mediated photodynamic therapy in an immunodeficient murine model. Oral Surg Oral Med Oral Pathol Oral Radiol Endod. 2002;93(2):155-60.

Tunér J, Hode L. The Laser Therapy Handbook. 1a ed. Grängesberg: Prima Books AB; 2007. 27-40 p.

Uehara M, Inokuchi T, Sano K. Experimental study of combined hyperthermic and photodynamic therapy on carcinoma in the mouse. J Oral Maxillofac Surg. 1996;54(6):729-36; discussion 36-7.

Vissink A, Burlage FR, Spijkervet FK, Jansma J, Coppes RP. Prevention and treatment of the consequences of head and neck radiotherapy. Crit Rev Oral Biol Med. 2003;14(3):213-25.

Vladimirov Iu A, Klebanov GI, Borisenko GG, Osipov AN. [Molecular and cellular mechanisms of the low intensity laser radiation effect]. Biofizika. 2004;49(2):339-50.

Wallace JL. COX-2: a pivotal enzyme in mucosal protection and resolution of inflammation. TheScientificWorldJournal. 2006;6:577-88.

Webb C, Dyson M. The effect of 880 nm low level laser energy on human fibroblast cell numbers: a possible role in hypertrophic wound healing. J Photochem Photobiol B. 2003;70(1):39-44.

Wilder-Smith P, Hammer-Wilson MJ, Zhang J, Wang Q, Osann K, Chen Z, et al. In vivo imaging of oral mucositis in an animal model using optical coherence tomography and optical Doppler tomography. Clin Cancer Res. 2007;13(8):2449-54.

Wilson M. Lethal photosensitisation of oral bacteria and its potential application in the photodynamic therapy of oral infections. Photochem Photobiol Sci. 2004;3(5):412-8.

Zeitouni NC, Paquette AD, Housel JP, Shi Y, Wilding GE, Foster TH, et al. A retrospective review of pain control by a two-step irradiance schedule during topical ALA-photodynamic therapy of non-melanoma skin cancer. Lasers Surg Med. 2013;45(2):89-94.

ANEXO A – Parecer da Comissão de Ética no Uso de Animais (Ceua)

UNIVERSIDADE DE SÃO PAULO
INSTITUTO DE CIÊNCIAS BIOMÉDICAS

Cidade Universitária "Armando de Salles Oliveira"
Av. Prof. Lineu Prestes, 2415 – CEP. 05508-000 São Paulo, SP Brasil
Telefone :(55) (011) 3091.7733 – e-mail: cep@icb.usp.br

CERTIFICADO

Certificamos que o protocolo registrado sob nº **173** nas fls. **114** do livro **02** para uso de animais em experimentação, sob a responsabilidade do Prof(a) Dr(a)) **Alyne Simões Gonçalves**, Coordenador (a) da Linha de pesquisa *"Efeito da terapia fotodinâmica na mucosite oral induzida por 5-Fluorouracil em hamsters"* do qual participam o(s) aluno(s) **Érika de Paula da Cruz, Luana de Campos** e o pesquisador **Victor Elias Arana Chavez,** está de acordo com os Princípios Éticos de Experimentação Animal adotado pela Sociedade Brasileira de Ciência de Animais de Laboratório (SBCAL) e foi aprovado pela *COMISSÃO DE ÉTICA NO USO DE ANIMAIS* (CEUA) em **15.12.2011, com validade de 4 anos.**

São Paulo, 20 de dezembro de 2011.

Prof.Dr.WOTHAN TAVARES DE LIMA
Coordenador
CEUA - ICB/USP

Prof. Dr. ARIEL MARIANO SILBER
Secretário
CEUA – ICB/USP