EDUARDO FELIPPE DUAILIBI NETO

Utilização de imagens tridimensionais da cavidade sinusal frontal provenientes de tomografia computadorizada de feixe cônico para a identificação forense

São Paulo

2016

EDUARDO FELIPPE DUAILIBI NETO

Utilização de imagens tridimensionais da cavidade sinusal frontal provenientes de tomografia computadorizada de feixe cônico para a identificação forense

Versão Corrigida

Tese apresentada à Faculdade de Odontologia da Universidade de São Paulo, pelo Programa de Pós-Graduação em Odontologia área de concentração Diagnóstico Bucal, para obter o título de Doutor em Ciências.

Orientador: Prof. Dr. Israel Chilvarquer

São Paulo

2016

Autorizo a reprodução e divulgação total ou parcial deste trabalho, por qualquer meio convencional ou eletrônico, para fins de estudo e pesquisa, desde que citada a fonte.

Catalogação da Publicação
Serviço de Documentação Odontológica
Faculdade de Odontologia da Universidade de São Paulo

Duailibi Neto, Eduardo Felippe.
Utilização de imagens tridimensionais da cavidade sinusal frontal provenientes de tomografia computadorizada de feixe cônico para a identificação forense / Eduardo Felippe Duailibi Neto; orientador Israel Chilvarquer -- São Paulo, 2016.

82 p. : fig., tab.; 30 cm.

Tese (Doutorado) -- Programa de Pós-Graduação em Odontologia. Área de Concentração: Diagnóstico Bucal. -- Faculdade de Odontologia da Universidade de São Paulo.

Versão corrigida.

1. Antropologia Forense - odontologia. 2. Tomografia computadorizada de feixe cônico. 3. Radiologia odontológica. I. Chilvarquer, Israel. II. Título.

Duailibi Neto EF. Utilização de imagens tridimensionais da cavidade sinusal frontal provenientes de tomografia computadorizada de feixe cônico para a identificação forense. Projeto de pesquisa apresentado à Faculdade de Odontologia da Universidade de São Paulo para o exame de qualificação para a obtenção do título de Doutor em Diagnóstico Bucal.

Aprovado em:07/07/2016

Banca Examinadora

Prof. Dr. Israel Chilvarquer

Instituição: FOUSP Julgamento: Aprovado

Profa. Dra. Marlene Fenyo Soares de Matos Pereira

Instituição: FOUSP Julgamento: Aprovado

Prof. Dr. Luiz Eugênio Nigro Mazzilli

Instituição: FOUSP Julgamento: Aprovado

Prof. Dr. Jorge Vicente Lopes da Silva

Instituição: CTI – Renato Archer Julgamento: Aprovado

Prof. Dr. Jorge Elie Hayek

Instituição: INDOR Julgamento: Aprovado

DEDICATÓRIA

Dedico este estudo aos meus pais Mônica e Silvio, ao meu irmão Michel, às minhas avós Isis e Maria pelo exemplo de amor incondicional, caráter e integridade que me deram. Obrigado pela paciência nos momentos difíceis por que passei. Sem vocês nada disto seria possível.

Dedico este trabalho à minha namorada, Maria Cecília, por toda a paciência, companheirismo e carinho dados a mim nos momentos difíceis. Obrigado por compartilhar comigo sua história e permitir que eu compartilhe este importante momento com você.

Amo muito todos vocês. Muito obrigado.

AGRADECIMENTOS

Agradeço ao meu orientador, mentor, meu amigo e meu pai de profissão Prof. Dr. Israel Chilvarquer por todos os ensinamentos, por todos os conhecimentos compartilhados, por todo o carinho, por toda a paciência e pela confiança depositada em minha pessoa. Por tudo isso, minha eterna gratidão.

Agradeço à Profa. Dra. Tit. Marlene Fenyo Soeiro de Matos Pereira, ao Prof. Dr. Cláudio Froés de Freitas e a todos os professores da Disciplina de Radiologia pelos ensinamentos, pelo carinho e oportunidades a mim fornecidas. Meus sinceros agradecimentos.

Agradeço à Sra. Maria Aparecida Pinto por sua amizade e sua colaboração ao longo de minha trajetória acadêmica na Disciplina de Radiologia da FOUSP. Meu reconhecimento e minha amizade.

Agradeço aos professores Dra. Lilian Waitman Chilvarquer, Dr. Jorge Elie Hayek, Dr. Michel Lipiec, Dra. Fátima de Angelis, Dra. Alessandra Coutinho di Matteo, à Sra. Daniela Moreira e aos demais amigos e funcionários do INDOR por todos os ensinamentos e oportunidades a mim fornecidos. A todos, meus sinceros agradecimentos.

Agradeço aos meus colaboradores Dra. Isabela Goulart Gil Choi, Dr. Renan Berbel e Dra. Débora Santarelli pela paciência, persistência e aprendizados depositados neste estudo.

Agradeço aos funcionários da FOUSP por todo o esforço em prol desta abençoada casa que forma e atende diariamente centenas de pessoas.

Meus sinceros agradecimentos ao meu amigo e colega de estudos Prof. Dr. Thiago Leite Beaini pela amizade e parcerias ao longo deste trabalho.

“Alguns homens veem as coisas como são e dizem ‘Por quê?’ Eu sonho com as coisas que nunca foram e digo ‘Por que não?’”

George Bernard Shaw

RESUMO

Duailibi Neto EF. Utilização de imagens tridimensionais da cavidade sinusal frontal provenientes de tomografia computadorizada de feixe cônico para a identificação forense. [Tese] São Paulo: Universidade de São Paulo. Faculdade de Odontologia; 2016. Versão Corrigida

A unicidade da cavidade sinusal frontal é um importante fator para a identidade humana. O uso de registros de imagens dessa cavidade para a identificação forense é amplamente difundido, sendo uma metodologia secundária segundo a INTERPOL. Recentes avanços nas tecnologias de imagem permitiram o registro de imagens tridimensionais dessa cavidade. Nosso objetivo foi validar a metodologia proposta por Beaini et al. (2015), padronizando critérios para a obtenção de imagens tridimensionais da cavidade sinusal frontal com tomografia computadorizada de feixe cônico e avaliando a capacidade desses dados para a identificação humana. Para tanto, utilizamos um banco de imagens tomográficas de 200 pacientes randomizados e analisados por três observadores. As imagens foram exportadas em formato DICOM e submetidas a dois processos de segmentação distintos e sobreposição tridimensional. Realizou-se a metodologia descrita para estabelecer a identificação entre pacientes randomizados. Os resultados mostraram que há uma diferença significativa entre os processos de segmentação, sendo mais indicada a técnica de segmentação manual. A metodologia proposta por Beaini et al. (2015) foi validada e um total de 166 pacientes foram identificados. O volume da cavidade sinusal possui um elevado potencial de identificação com uma probabilidade aproximada de 85% para determinar o gênero dos indivíduos.

Palavras-chave: Identificação Humana. Odontologia Forense. Tomografia Computadorizada de Feixe Cônico. Cavidade Sinusal Frontal. Radiologia Odontológica.

ABSTRACT

Duailibi Neto EF. Usage of tridimensional cone beam computed tomography imaging of the frontal sinus for human identifications in Forensic Scienses. [thesis] São Paulo: Universidade de São Paulo. Faculdade de Odontologia; 2016. Versão Corrigida

The uniqueness of the frontal sinus cavity is an important factor for establishing human identity. The usage of imaging records of this cavity for human identity is a secondary methodology according to the INTERPOL protocols. Recent advances in imaging technologies have enabled the three-dimensional imaging records of this cavity. Our goal was to validate the methodology proposed by Beaini et al. (2015), by developing standardized criteria for the use of cone beam computed tomography three-dimensional images of the front sinus and evaluating the ability of these data for human identification. The aim of this study was to investigate a total of 200 imaging records from randomized patients that were analyzed by three observers. Images were exported in DICOM format and underwent two distinct segmentation processes and a three-dimensional overlap. The Beaini et al. (2015) technique was applied to establish identification of the randomized patients. My results showed a significant difference between both segmentation processes, with manual segmentation showing the best results. Beaini et al. (2015) technique was validated and a total of 166 patients were identified. The volume of the sinus cavity has a high identification probability with a rough probability of 85% to determine the sex of individuals.

Keywords: Human Identity. Forensic Odontology. Cone Beam Computed Tomography. Frontal Sinus Cavity. Oral Radiology.

LISTA DE FIGURAS

Figura 4.1 - ICat modelo Classic (Imaging Sciences international, Hatfield, PA). 40

Figura 4.2 - Tela de trabalho do programa computacional InVesalius, técnica de segmentação pela delimitação manual da cavidade sinusal frontal 43

Figura 4.3 - Tela de trabalho do programa computacional MIMICS, técnica de segmentação pela delimitação automática dos limites da cavidade sinusal frontal.....44

Figura 4.4 - Comparação visual das técnicas de reconstrução da cavidade sinusal frontal: em azul, observamos a técnica manual e, em vermelho, a técnica automática. A: norma frontal; B: norma superior 45

Figura 4.5 - Quantificação visual das diferenças de superfície entre as técnicas de segmentação da cavidade sinusal frontal. A: Quantificação, indicando uma sutil diferença entre as superfícies; B: Quantificação, indicando concordância entre as superfícies.....46

Figura 4.6 - Alinhamento das superfícies com o programa computacional MeshLab. A: Reconstrução Observador 1; B: Reconstrução Observador 2; C: Reconstruções dos 3 observadores devidamente alinhadas e posicionadas geometricamente no espaço virtual.....47

Figura 4.7 - Diferença entre superfícies de STLs do Observador 1 com o Observador 3. A: Vista Frontal; B: Vista Oblíqua Frontal; C: Vista Posterior; D: Vista Oblíqua Posterior; E: Representação das diferenças pela escala cromática de distâncias.....48

Figura 5.1 - Imagem da subtração das superfícies da cavidade sinusal frontal. A: Identidade estabelecida; perceba distribuição homogênea das diferenças aferidas; B: Identidade indeterminada; note a distribuição aleatória das diferenças aferidas.....53

LISTA DE TABELAS

Tabela 4.1 - Função de cada colaborador no estudo 39

Tabela 5.1- Valores aferidos entre os dois protocolos de reconstruções 51

Tabela 5.2- Teste t de student para as diferenças de volume aferidas pelas duas técnicas de segmentação 51

Tabela 5.3- Exames excluídos da amostra 52

Tabela 5.4- Descrição dos casos incluídos no estudo 54

Tabela 5.5- Comparação entre a avaliação volumétrica segundo gênero. 55

Tabela 5.6- Áreas sob a curva para o volume medido pelos observadores.....56

Tabela 5.7- Coeficiente de correlação intraclasse (CCI) na avaliação volumétrica entre os três observadores 57

LISTA DE ABREVIATURAS E SIGLAS

AM	*Antemortem*
PM	*Postmortem*
DICOM	Digital Imaging Communication in Medicine
TCFC	Tomografia Computadorizada de Feixe Cônico
STL	Sterolithography
FRZZ	Congelamento
RAW	Arquivo bruto de imagem
ROC	Receiving Operating Curve
INTERPOL	International Police Organization
CCI	Coeficiente de Correlação Intraclasse
mm	milímetro
cm	centímetro
cm^3	centímetro cúbico
DP	Desvio Padrão
kVp	Quilovoltagem pico
mAs	Miliamperagem por segundo
TCMD	Tomografia computadorizada por multidetectores
LCD	Visor de Cristal Líquido
Pixel	*Picture Element*
Bits	*Menor Unidade de Informação*
Voxel	*Volume Element*
CEP	Comitê de Ética em Pesquisa

.

SUMÁRIO

1 **INTRODUÇÃO** 13
2 **REVISÃO DE LITERATURA** 17
3 **PROPOSIÇÃO** 36
4 **MATERIAL E MÉTODOS** 37
5 **RESULTADOS** 51
6 **DISCUSSÃO** 58
7 **CONCLUSÕES** 64
REFERÊNCIAS 65
ANEXOS 70

1 INTRODUÇÃO

Os termos reconhecimento e identificação são sinônimos. No entanto, na linguagem científica, são conceitos amplamente distintos. Cientificamente, reconhecimento é uma maneira empírica de se atribuir identidade a indivíduos utilizando-se características peculiares de cada sujeito (Silva, 2011). Por outro lado, a identificação é um conceito científico pelo qual, com a utilização da razão, se afirma a identidade de indivíduos. Esses conceitos são muito importantes. Buscar métodos para estabelecer a correta identidade de indivíduos é crucial para a sociedade e é amplamente debatida na literatura científica. Ao longo dos anos, desenvolveram-se diversas técnicas antropológicas capazes de reconhecer os indivíduos (Pretty e Sweet, 2001).

A identificação humana pode ser realizada de diversas formas; entre elas, podemos citar a papiloscopia e a análise de perfil de DNA como métodos ideais de estabelecimento da identidade (Kvaal, 2006). No entanto, há casos em que o estado de decomposição do corpo não permite tais análises, sendo, então, consideradas fundamentais as técnicas de identificação antropométricas e de odontologia legal. Nesse sentido, as documentações médicas/odontológicas, tais como as imagens radiográficas, são imprescindíveis para o estabelecimento da identificação individual (Sweet, 2010).

A cavidade sinusal frontal, ausente por ocasião do nascimento do ser humano, completa seu desenvolvimento no final da puberdade. Trabalhos científicos demonstraram, por meio de imagens, que a idade de dezoito anos é considerada o término da formação da referida cavidade (Yoshino et al., 1987). Estudos relataram também que a variação anatômica é vasta e que esse reparo anatômico não se repete mesmo em indivíduos da mesma família (Yoshino et al., 1987). Assim sendo, verificamos que a cavidade sinusal frontal é um reparo anatômico único, com uma imensa variabilidade de formas. Essa anatomia pode determinar a identidade de indivíduos. Por conta desse fato, encontramos diversas metodologias na literatura que elucidam essa unicidade anatômica (Yoshino et al., 1987 e Christensen et al., 2005).

Diversos métodos fazem uso da comparação de imagens radiográficas bidimensionais *post mortem* (PM) e *ante mortem* (AM) para analisar a anatomia da cavidade sinusal frontal (Cameriere et al., 2008). A técnica é amplamente utilizada como método de identificação na Europa, na América Latina e na Ásia. Porém, em alguns países, como os EUA e Canadá, essa metodologia de identificação ainda não é aplicada. Atribui-se tal fato à dificuldade de padronização e de quantificação de fatores de reconhecimento (Besana e Rogers, 2010). Há a necessidade da criação de um método quantitativo e qualitativo, que seja reprodutível e padronizado, para ser utilizado em casos de identificação forense (Tatlisumak et al., 2007).

Embora estudos indiquem que a análise da anatomia do seio frontal seja válida para a identificação de seres humanos (Quaterromme et al., 1996), a sua utilização para determinar dimorfismo de gênero ainda suscita dúvidas (Tang et al., 2009). Assim, vários métodos desenvolvidos utilizam medidas de distância lineares (Christensen, 2005), análise de contornos anatômicos (Cox et al., 2009) e análise dos formatos dos seios frontais (Smith et al., 2010). Os resultados desses estudos indicaram a capacidade de identificação de indivíduos; no entanto, a alta variabilidade anatômica impossibilitou a identificação de um padrão que pudesse ser quantificado e proposto para subsidiar uma proposta de utilização universal da técnica (Sweet, 2010).

Com o desenvolvimento de técnicas de imagem por meio da tomografia computadorizada de multidetectores (TCMD), criaram-se novos conceitos associados a métodos padronizados a fim de se atribuir a identidade a indivíduos. Pfaeffli et al. (2007) sugeriram o uso dessa tecnologia para a obtenção de imagens semelhantes às técnicas radiográficas bidimensionais. Dessa forma, seria possível segmentar e simular as projeções da cavidade sinusal frontal em diversas incidências e posicionamentos semelhantes aos registros AM.

Imagens provenientes de tomografia, segundo Ulthman et al. (2010) e Tatlisumak et al. (2007), demonstraram ser úteis para a diferenciação de indivíduos aplicando-se médias lineares.

Kim et al. (2013) sugeriram a utilização do volume total para a avaliação da forma da cavidade sinusal frontal, indicando imagens tridimensionais como as melhores imagens para o estabelecimento da identidade; porém, há a necessidade de equipamentos caros e uma equipe de legistas altamente qualificada. As pesquisas atuais ainda não determinaram a possibilidade ou não de se realizar a diferenciação de gêneros por meio da análise volumétrica da cavidade sinusal frontal (Goyal et. al., 2013).

No início da década de 90, o surgimento da tecnologia da tomografia computadorizada de feixe cônico (TCFC) possibilitou a aquisição de imagens tridimensionais. Essa metodologia possui um custo reduzido, com uma baixa dose de radiação quando comparada com a TCMD (Arai et al., 1999).

A evolução dessa tecnologia possibilitou sua aplicação em diversos campos de estudos, sendo frequentemente utilizada na clínica odontológica (Scarfe e Farman et al., 2008). Desse modo, essas imagens podem ser utilizadas como registros AM em odontologia legal.

Uma das possibilidades pouco exploradas dessa tecnologia é a sua aplicação para a identificação de indivíduos por meio de comparações volumétricas. Os novos programas computacionais para a avaliação volumétrica de arquivos tridimensionais associados ao uso de tomógrafos computadorizados de custo reduzido podem representar uma alternativa promissora para promover a precisão da identificação de indivíduos.

Beaini et al. (2015) descreveram uma metodologia na qual reconstruções tridimensionais da cavidade sinusal frontal foram utilizadas para atribuir identidade aos indivíduos. Essa técnica proposta fez uso de imagens provenientes da TCFC, possibilitando a quantificação da superfície da cavidade sinusal e gerando um processo padronizado, suficiente para quantificar as diferenças entre os modelos tridimensionais AM e PM. Dessa forma, atribui-se a identidade com base na quantificação matemática da distribuição das diferenças entre as superfícies.

Diante desse contexto, este estudo pretende criar um protocolo padronizado para quantificar e qualificar as diferenças entre padrões anatômicos da cavidade sinusal frontal, utilizando uma análise precisa e inovadora dos arquivos de TCFC.

2 REVISÃO DA LITERATURA

Yoshino et al. (1987) analisaram imagens radiográficas da cavidade sinusal frontal oriundas de 35 crânios japoneses. Os autores utilizaram a técnica da teleradiografia na norma frontal com o objetivo de criar um sistema de classificação padronizado para a identificação de indivíduos. O sistema de classificação de seios frontais proposto utilizava o tamanho da área, a assimetria bilateral, a superioridade de lado, o contorno dos cornos superiores, a presença de trabiques ósseos no interior da cavidade e a presença células etmoidais. O padrão do seio frontal de um determinado indivíduo foi formulado com um código numérico previamente determinado. Esses números foram organizados em uma ordem, de forma a considerar cada unidade numérica como um critério anatômico observado. A compilação dos dados do conjunto desses códigos possibilitou à identidade do indivíduo. Com a metodologia proposta, foi possível criar 20.000 permutações de padrões anatômicos e esse sistema de classificação anatômica permitiu, pela primeira vez, caracterizar a cavidade sinusal frontal para fins de identificação humana.

Quaterhomme et al. (1996) apresentaram à comunidade científica um relato de duas perícias criminais nas quais a comparação de teleradiografias na norma frontal permitisse a correta identificação das vítimas. Em uma rápida revisão de literatura, os autores levantaram as principais dificuldades na aplicação da técnica de comparação entre as radiografias. Entre essas dificuldades, ressaltaram a necessidade de radiografias AM e PM em um posicionamento com ângulos de incidência muito similares ao que, muitas vezes, poderia dificultar a correta aplicação da técnica. A técnica descrita pelos autores consistia em uma combinação de diversos fatores: o contorno, a forma e a distância do contorno em relação a uma referência atribuída pela sutura fronto-nasal. Embora os autores tenham relatado e discutido a dificuldade em estabelecer uma metodologia adequada para essa avaliação, concluíram que a cavidade sinusal frontal é única para cada indivíduo. No entanto, algumas alterações patológicas, como infecções e traumas, poderiam reduzir a precisão da técnica; a idade dos indivíduos poderia, também, influenciar nos resultados. Indivíduos com idade até 18 anos poderiam apresentar variação de forma em imagens dessa cavidade devido às constantes alterações fisiológicas do desenvolvimento. Do mesmo

modo, indivíduos com idade superior a 81 anos poderiam apresentar as mesmas variações devido a processos de esclerose óssea que podem ocorrer nessa faixa etária.

Yoshino et al. (1997) descreveram uma nova metodologia de comparação digital. Utilizaram o mesmo modelo de estudo virtual que delimitava o contorno ósseo de crânios de indivíduos observados por meio de vídeos. Em um segundo momento, essas imagens foram sobrepostas a um vídeo de um crânio simulando a possível vítima a ser identificada. Um programa computacional com recursos gráficos compilava os dados e, por meio de cálculo matemático, organizava em polígonos as distâncias dessas superfícies, apresentando o resultado na forma gráfica. Os autores concluíram que a metodologia de sobreposição digital associada à sobreposição de imagens era um método sensível para aplicação na identificação de indivíduos.

Nambiar et al. (1999) realizaram a identificação de uma vítima de um acidente de múltiplas fatalidades com uma sequência de imagens radiográficas. Esse conjunto de imagens continha: uma teleradiografia na norma lateral, uma radiografia póstero-anterior na norma frontal e uma radiografia póstero anterior na incidência de Waters. Os autores verificaram o potencial da cavidade sinusal frontal como um importante recurso para a identificação de indivíduos. Consideraram a alta variabilidade de formas e a ampla distribuição dos contornos anatômicos dessa cavidade. Em uma breve revisão de literatura, os autores justificaram todas as observações realizadas por Yoshino et al. (1987) e Quaterhomme et al. (1996) e destacaram a variabilidade de forma da cavidade em indivíduos gêmeos e em indivíduos aparentados, demonstrando que dois indivíduos não possuem o mesmo contorno anatômico e a mesma forma da cavidade. Assim, ao concluírem o estudo, os autores determinaram que a cavidade sinusal frontal possuía características únicas que podiam ser determinantes na identificação de indivíduos.

Arai et al. (1999) descreveram um aparato que possibilitava a obtenção de imagens tridimensionais de tecidos duros com baixa dose de radiação quando comparada com a TCMD. Os autores propuseram uma modificação na técnica radiográfica panorâmica na qual o sensor colimado era substituído por um intensificador de imagem sem colimação. Durante a cinemática do equipamento ao

redor do objeto a ser analisado, uma sequência de imagens era adquirida. Essas imagens foram denominadas de arquivos RAW e possibilitavam a reconstrução tridimensional dos objetos com algoritmos básicos da TCMD. Segundo os autores, as imagens adquiridas pelo equipamento denominado ORTHO-CT possibilitavam a reformatação de cortes tomográficos axiais, coronais e frontais. Essa técnica permitia, além da redução da dose de exposição à radiação, a redução do custo quando comparado com a TCMD.

Kahhana e Hiss (1999), após uma extensa revisão de literatura, selecionaram diversos artigos de relato de perícia que utilizaram imagens radiográficas para chegar à sua conclusão. Segundo os autores, os avanços em imagens médicas otimizaram o papel dessas para a antropologia forense, revelando-se como uma importante ferramenta para o legista. Os autores ressaltaram, ainda, como de fundamental importância, a consulta a um especialista em radiologia pelo legista devido à constante evolução nos métodos de diagnóstico por imagem.

Valenzuela et al. (2000) discutiram os métodos que utilizam a técnica de análise dentária para identificar 28 indivíduos que faleceram queimados em um acidente de múltiplas fatalidades. Diversos métodos de identificação forense foram utilizados para atribuir a identidade das vítimas cuja condição dos remanescentes corporais assim o permitisse: exame físico visual, exame fotográfico, exames radiológicos e método de análise de perfil de DNA. A técnica odontológica de identificação foi responsável pela identificação de 57% das vítimas dessa fatalidade. A identificação de vítimas com idade inferior a 20 anos foi estabelecida com um sucesso de 67% com a utilização de métodos odontológicos de identificação. Estes métodos atribuíram uma estimativa da idade cronológica a essas vítimas, facilitando o trabalho de identificação. Os autores concluíram que a metodologia odontológica de identificação deve ser utilizada na identificação das vítimas. A associação às imagens radiográficas potencializava o papel da técnica de identificação odontológica, sendo que esta deveria ser sempre utilizada em caso de acidentes com grande número de vítimas.

Chesne et al. (2000) descreveram a técnica da ortopantomografia e como esta poderia ser utilizada para auxiliar na identificação PM. Segundo os autores, a principal

dificuldade na utilização dessa técnica consistia na dificuldade de reprodução do correto posicionamento durante a execução da técnica PM. Os autores descreveram um aparato a fim de mimetizar o posicionamento da radiografia AM. Dessa forma, ao comparar a radiografia AM com a PM, a identificação era mais precisa devido à maior similaridade entre as imagens. Embora essa técnica possuísse uma capacidade de mimetização de posicionamento, os autores destacaram, ainda, que essas comparações de imagens eram um grande desafio a ser superado. Muitas vezes, alterações na curva de contraste dos equipamentos de ortopantomagrafia eram resultados de alterações de tecidos mole.

Ripiert et al. (2001) descreveram um modelo de estudo, comparando as imagens de diferentes técnicas radiográficas que pudessem ser utilizadas como um fator na identificação. Para tanto, os autores utilizaram imagens provenientes de TCMD de 30 crânios. Utilizaram, ainda, um programa computacional que realiza a reformatação de imagens tridimensionais em imagens bidimensionais, simulando diferentes ângulos de incidência em diferentes normas anatômicas. Ao analisarem as imagens da cavidade sinusal frontal para a utilização na identificação forense, os autores concluíram que essa cavidade possuía uma elevada variabilidade de forma, sendo altamente sensível às variações de ângulos de exposição, dificultando a criação de uma metodologia padronizada. Apesar desse resultado, os autores concluíram que imagens provenientes de tomografias computadorizadas poderiam ser reformatadas em imagens bidimensionais, podendo apresentar um elevado potencial de utilização positiva na identificação forense.

Pretty e Sweet (2001) destacaram a necessidade da união entre radiologia odontológica e perícias legais para identificação humana. A correta identificação de remanescentes humanos, segundo os autores, é necessária devido a seis razões principais: criminal, matrimonial, financeira, social, familiar e de inumação. Registros e imagens odontológicas permitem a caracterização de determinados reparos anatômicos e restaurações dentárias e podem ser utilizados como critérios de identificação PM em perícias, mesmo que remanescentes humanos apresentem elevado grau de decomposição impedindo sua identificação.

Natsis et al. (2004) descreveram o modo como alterações anatômicas da cavidade sinusal frontal poderiam influenciar outras estruturas anatômicas relacionadas a esse reparo. Em seus estudos, 18 cadáveres foram dissecados pela órbita com o objetivo de realizar o estudo observacional da cavidade sinusal frontal. Os autores observaram uma extensão desse reparo anatômico para a parede antero-lateral da cavidade orbital em dois casos e uma aplasia dessa cavidade em apenas um caso. Os autores concluíram que essas variações apresentavam uma importante relação com as demais estruturas anatômicas e, em casos de infecções, tais estruturas poderiam estar comprometidas.

Christensen (2005) estudou a individualidade da cavidade sinusal frontal. O autor observou um total de 946 teleradiografias na norma frontal de crânios doados. As teleradiografias foram realizadas por um sistema padronizado apresentando os mesmos padrões de angulações e de fatores de exposição. Entre as 946 teleradiografias, 584 imagens foram únicas e 362 imagens, duplicadas, com o objetivo de avaliar a distância da base da cavidade sinusal frontal do contorno superior da cavidade. Com a utilização do método da análise elíptica de Fourier, os autores conseguiram quantificar as distâncias referidas. Os resultados mostraram que as distâncias aferidas eram muito discrepantes entre as radiografias únicas. Quanto às radiografias duplicadas, a distância mensurada foi menor, demonstrando que as distâncias do contorno anatômico com o limite inferior da cavidade sinusal anterior era uma medida quantitativa e qualitativa para a identificação e diferenciação de indivíduos.

Cameriere et al. (2005) substituíram dois fatores anatômicos da técnica de Yoshino, proposta em 1987. O principal objetivo era otimizar a técnica a fim de promover a identificação por meio da cavidade sinusal frontal. O primeiro fator proposto consistia no tamanho e na área da cavidade. O segundo fator proposto consistia na proporcionalidade entre os lados desse reparo anatômico por uma análise de regressão logística. Os resultados obtidos indicaram que há uma probabilidade de 5% de erro na identificação humana com a metodologia proposta.

Zhang et al. (2006) propuseram uma metodologia de identificação da cavidade sinusal frontal utilizando imagens de teleradiografias na norma frontal. Os autores

apresentaram uma sequência de índices classificatórios dessa cavidade, correlacionando mensurações de altura e largura com padrões anatômicos. Os autores revelaram uma técnica de classificação de oito fatores com base na relação entre a largura dessa cavidade sinusal e a largura da órbita, na assimetria bilateral, na proporção entre os lados da cavidade, no número de arcos das bordas superiores (esquerda e direita), nos septos e trabiques ósseos (esquerdos e direitos) e na localização dos septos ósseos. Os autores concluíram não haver diferença estatisticamente significativa entre esses fatores para atribuir a identidade de gênero.

Kvaal (2006) ressaltou a importância da odontologia forense para identificar vítimas. Segundo o autor, tal importância reside na necessidade de criação de unidades especializadas em identificação de vítimas de desastres. As equipes seriam responsáveis pelo registro rápido de informações de arcadas dentárias por meio de radiografias odontológicas a fim de estabelecer um banco de dados de informações das vítimas. Dessa forma, a identificação das vítimas de desastres em larga escala poderia ser acelerada, aumentando a eficiência dos trabalhos e confortando os familiares dessas vítimas. O autor sugeriu, também, o uso de outra técnica de imagem, a TCMD como uma alternativa para aumentar a eficiência das equipes de identificação humana.

Tatlisumak et al. (2007) realizaram um estudo retrospectivo de imagens da cavidade sinusal frontal provenientes de TCMD para a identificação humana. O objetivo do estudo foi criar uma metodologia de identificação humana simples com a utilização dessas imagens. Os autores selecionaram um total de 100 imagens de TCMD - 38 de pacientes do gênero masculino e 62 de pacientes do gênero feminino, adotando, como fator de exclusão, a presença de alterações patológicas. O sistema de análise continha alguns fatores simples de classificação, tais como: a presença e ausência da cavidade, presença e ausência de septos e trabiques ósseos, quantidade de cornos da cavidade e um sistema de nomenclatura baseado em medidas lineares de profundidade e altura da cavidade. Os resultados mostraram uma taxa de 98% de acerto na determinação da identificação do indivíduo. Os autores relataram, ainda, a dificuldade no modelo proposto devido à ausência de mais observadores, sendo que esse fato poderia influenciar no resultado, afetando o sucesso da técnica. O estudo

concluiu que o método classificatório reprodutível poderia ser desenvolvido com o intuito de atribuir critérios da cavidade sinusal frontal para a identificação humana.

Campobasso et al. (2007) relataram dois casos de identificação de corpos queimados pela técnica de comparação de radiografias AM e PM. Em ambos os casos citados, as vítimas tiveram seus corpos completamente queimados e seus elementos dentários extraídos, dificultando a atribuição de identidade aos corpos encontrados. Os autores utilizaram radiografias póstero-anteriores pela projeção de Waters. Essa técnica radiográfica permitiu o reconhecimento de determinados padrões anatômicos presentes nas cavidades analisadas, tanto na radiografia AM como nas radiografias PM. Os autores relataram a importância de registros AM e também das radiografias póstero-anterior nos casos em que a identificação fosse necessária e o estado de conservação dos corpos não permitisse aplicar técnicas como a papiloscopia, análise de perfil de DNA e análises odontológicas de identificação.

Pfaeffli et al. (2007) descreveram um novo método de comparação anatômica, alterando o paradigma da identificação por comparação entre radiografias. Os autores relataram a técnica da tomografia computadorizada como uma importante ferramenta para a realização de perícias. Ressaltaram, ainda, a capacidade de programas computacionais de criar imagens via reconstruções volumétricas e, por meio de filtros de imagem, mimetizar imagens bidimensionais, dentre elas, a técnica radiográfica póstero-anterior. Segundo os avaliadores, essa tecnologia permitiria a reconstrução de imagens radiográficas em várias angulações diferentes, podendo assim simular a radiografia AM de modo mais preciso, melhorando os padrões de identificação.

Silva et al. (2008) relataram outro caso de identificação de vítimas, utilizando a anatomia da cavidade sinusal frontal. Os autores suspeitavam que a vítima pudesse ser do sexo feminino, com idade de aproximadamente 30 anos. A possível vítima havia sofrido um traumatismo craniano aos 8 anos de idade e possuía acompanhamento radiográfico até aos 25 anos de idade. Para o reestabelecimento da sua identidade, essa documentação foi entregue aos peritos que aplicaram, no remanescente ósseo, uma técnica de teleradiografia na norma frontal para subsidiar o contorno antropométrico da cavidade, confirmando a identidade da vítima. O estudo concluiu que os autores indicaram a radiografia póstero-anterior do crânio como um importante instrumento, não somente pela capacidade de diagnóstico de patologias e fraturas,

mas também pela possibilidade de observação da morfologia dos seios frontais, subsidiando casos de identificação humana.

Cameriere et al. (2008) tinham por objetivo avaliar se os seios frontais poderiam identificar indivíduos pelo método de Yoshino et al. (1987) e se a modificação proposta em 2005 por Cameriere et al., avaliando também a possibilidade de determinar o grau de parentesco entre possíveis vítimas, poderia gerar resultados positivos falsos. Os avaliadores compararam a proporção de identificações falso-positivas em uma amostra de imagens provenientes de 99 indivíduos de 20 famílias distintas, com uma amostra controle de 99 indivíduos sem nenhum grau de parentesco. Essas imagens foram analisadas segundo as propostas de Yoshino e Cameriere e os investigadores observaram que os valores aferidos pela técnica eram similares em indivíduos da mesma genealogia. Os resultados indicaram que ambas as técnicas de Yoshino e Cameriere conseguiam estabelecer a diferenciação de indivíduos com uma pequena probabilidade de resultados falso-positivos, mesmo em casos de indivíduos com parentes em comum. Os autores mostraram que o estudo antropológico subsidiado na necessidade de identificação segundo esta metodologia eram métodos confiáveis, rápidos e baratos para a identificação humana.

Scarfe e Farman (2008) relataram, após extensa revisão de literatura, os benefícios da tomografia de feixe cônico bem como seus mecanismos de funcionamento. Inicialmente, os autores descrevem o mecanismo de captura de imagens bidimensionais, com os sensores associados ao complexo sistema de algoritmos responsável pela segmentação das imagens. Depois, elucidam os fatores de aquisição das imagens, dividindo-as em três etapas: protocolo de aquisição, detecção das imagens e visualização das imagens. Além disso, os autores demonstram as limitações dessa tecnologia, entre elas a dificuldade de reprodução de tecidos moles devido ao processamento das imagens, a ausência de colimação e limitação dos fatores de exposição como kVp e mAs fixos nos equipamentos que utilizavam essa tecnologia. Finalmente, os autores ressaltam a redução da quantidade de radiação quando comparada a técnicas tomográficas comuns.

Tang et al. (2009) avaliaram as variações anatômicas dos seios frontais na identificação de indivíduos na população chinesa. Os autores utilizaram um total de 165 teleradiografias na norma frontal e aferiram 12 parâmetros seguindo os critérios

de Yoshino et al. (1987). Os autores identificaram três amostras com as mesmas características anatômicas. As radiografias que apresentavam a cavidade sinusal frontal com padrão unilateral e pequeno tamanho não puderam ser classificadas segundo Yoshino et al. (1987). Os autores concluíram que esse reparo anatômico poderia ser usado para a identificação humana, com exceção para as cavidades de pequenas proporções.

Latiff (2009) contestou uma informação publicada no estudo conduzido por Cameriere et al. (2008), citado no periódico Journal of Forensic Sciences, sobre o desenvolvimento da cavidade sinusal frontal. Segundo o estudo, a cavidade sinusal frontal possuía um desenvolvimento baseado na genética dos indivíduos. O autor relatou que o desenvolvimento dessa cavidade não dependia apenas da genética, mas também das condições ambientais e dos hábitos pessoais de cada indivíduo. Desta forma, diversos estudos indicavam uma moderada variabilidade anatômica da cavidade sinusal frontal em indivíduos, incluindo gêmeos univitelinos.

Silva et al. (2009) compararam radiografias AM e PM utilizando como referência a cavidade sinusal frontal. Uma vítima de um acidente automobilístico, do gênero masculino, permanecia sem identificação. Os autores indicaram, em seu estudo, a revisão da técnica de identificação, discutindo sua confiabilidade e ressaltando a anatomia da cavidade sinusal frontal como uma forma de identificação entre seres humanos. Sugeriram, ainda, uma metodologia de análise que utilizava apenas o contorno supraorbitário da cavidade frontal. Apesar de a técnica ter sido aplicada com sucesso no caso proposto, os autores consideraram as dificuldades dessas análises, principalmente nas imagens bidimensionais.

Cox et al. (2009) ressaltaram a necessidade de criação de um sistema de comparação de anatomia dos seios frontais. Os autores utilizaram 138 radiografias póstero-anteriores de crânios. As radiografias foram digitalizadas e submetidas à técnica no programa computacional Adobe Photoshop CS2. A partir desse recurso computacional, um único avaliador determinou o contorno do limite da marcação da anatomia do seio frontal tendo como base um limite horizontal supraorbital que determinasse o início do seio frontal. Medidas lineares de distâncias foram obtidas a

partir dessas linhas. Os resultados indicaram uma intensa correlação positiva na utilização dessas medidas para identificação de indivíduos.

Saxena e David (2010) estudaram a utilização de imagens da cavidade sinusal frontal e do septo nasal para identificar padrões anatômicos com o objetivo de auxiliar a identificação humana. Em seu estudo, os autores utilizaram 50 teleradiografias (25 de pacientes do gênero masculino e 25 de pacientes do gênero feminino) na norma frontal e observaram padrões anatômicos da cavidade sinusal frontal e do septo nasal. Os resultados indicaram que 58% dos pacientes possuíam uma simetria, 32% possuíam uma assimetria, 4% apresentavam ausência da cavidade sinusal e 6%, uma ausência unilateral da cavidade sinusal frontal. Ao analisarem o septo nasal, os autores detectaram que 22% da amostra possuía um septo reto, 42% um septo deslocado para o lado direito, 30% um septo deslocado para o lado esquerdo e 6%, um padrão de septo sigmoide. Ao concluírem o estudo, os autores identificaram uma extensa variação anatômica da cavidade sinusal frontal e do septo nasal, indicando que este reparo anatômico poderia ser aplicado para a identificação humana.

Uthman et al. (2010) apresentaram um estudo para testar um sistema simples de identificação de corpos desconhecidos, utilizando imagens de TCMD da cavidade sinusal frontal associando outras medidas do crânio. Os pesquisadores utilizaram 90 imagens de TCMD de pacientes, analisando 14 fatores: presença e ausência da cavidade sinusal (direita e esquerda), cavidade sinusal direita septada, cavidade sinusal esquerda septada, presença de septo médio, altura da cavidade sinusal direita, altura da cavidade sinusal esquerda, comprimento da cavidade sinusal esquerda, comprimento da cavidade sinusal direita, altura máxima da cavidade sinusal, largura máxima da cavidade sinusal, profundidade da cavidade sinusal, quantidade de cornos da cavidade sinusal esquerda, quantidade de cornos da cavidade sinusal direita e altura máxima ântero-posterior. Os resultados intra-observador indicaram que a técnica possuía o total de 95% de probabilidade de determinar a identidade de vítimas pela análise anatômica da cavidade sinusal frontal. Os resultados interobservadores determinaram uma probabilidade de 90% na identificação das vítimas por meio da anatomia sinusal frontal. As medidas realizadas também detectaram o gênero do suspeito em 85,9% dos casos. Os autores concluíram que as imagens tomográficas poderiam identificar indivíduos.

Besana e Rogers (2010) estudaram um protocolo para padronizar o método de identificação de indivíduos por comparação da anatomia radiográfica da cavidade sinusal frontal. Segundo os autores, alguns países não reconhecem a análise da anatomia da cavidade sinusal frontal para determinar identidade devido à falta de uma metodologia padronizada universalmente aceita. Portanto, os autores descreveram uma padronização de mensurações da cavidade sinusal frontal para sua aplicabilidade universal como método de identificação. Os pesquisadores utilizaram a análise de 116 exames e, inicialmente, determinaram duas linhas de referência. A linha basal, uma linha horizontal, que tangenciava o limite superior das órbitas e a linha denominada *septum*, uma linha vertical, traçada de modo perpendicular equidistante da porção medial das órbitas. No total, 29 medidas de altura e comprimento de diversas regiões da cavidade sinusal frontal foram analisadas. Os autores identificaram padrões anatômicos segundo a combinação de todas as 29 medidas, determinando a probabilidade de ocorrência de cada um dos fatores e identificaram 507 possíveis combinações. Apesar de não terem estabelecido uma metodologia padronizada, os autores verificaram que a cavidade sinusal frontal possuía um potencial de identificação de indivíduos.

Sweet (2010) descreveu as melhores metodologias padronizadas realizadas pelos laboratórios forenses da INTERPOL (Organização Internacional de Polícia Criminal) em casos de identificação de vítimas em desastres de múltiplas fatalidades. O protocolo de identificação aplicado pela INTERPOL consiste em uma análise primária de amostras de DNA, papiloscopia e a análise odontológica de identificação, utilizadas em casos onde não é possível o reconhecimento visual das vítimas. Quando essas técnicas não logram êxito em estabelecer a identidade, métodos secundários de reconhecimento são adotados, conforme a legislação de cada país.

Smith et al. (2010) estudaram a confiabilidade da comparação visual dos seios frontais de pequeno tamanho. Segundo os autores, a metodologia foi capaz de realizar a identificação por meio de imagens radiográficas bidimensionais digitais da cavidade sinusal frontal com êxito de 96%. Os erros de identificação foram atribuídos a casos que possuíam ausência do reparo anatômico, pequeno volume da cavidade e baixa variação de fatores analisados, tais como lóbulos e septos. O objetivo do

estudo foi comprovar a capacidade dos examinadores na identificação, com uma melhor precisão que os métodos automáticos. Os autores solicitaram a 65 peritos a associação de identidade de 60 pares de radiografias AM e PM. Em todas as imagens analisadas, a cavidade sinusal frontal possuía pequenas dimensões. Os indivíduos foram classificados segundo o grau de experiência e os resultados indicaram a correta associação dos pares em 98% da amostra, independente do grau de experiência dos avaliadores.

Alonso et al. (2010) descreveram uma perícia realizada com o objetivo de estabelecer a identidade de duas vítimas. Em ambos os casos não havia nenhuma referência a não ser o crânio; os elementos dentários das vítimas foram extraídos. Os peritos possuíam apenas duas radiografias AM de cada uma das vítimas; uma imagem obtida pela técnica teleradiográfica na norma lateral e outra imagem obtida pela técnica radiográfica póstero-anterior com a incidência de Waters. Os autores realizaram a imagem da técnica radiográfica PM com incidências e angulações semelhantes às imagens AM. Essa metodologia possibilitou o reconhecimento dos padrões radiográficos anatômicos das imagens AM na radiografia PM permitindo, assim, a identificação das vítimas. Os autores relataram que, devido à falta de uma metodologia padronizada e reprodutível, o estudo utilizou a comparação anatômica visual da cavidade sinusal frontal exclusivamente em sua análise.

Tatlisumak et al. (2011) observaram, em uma revisão de literatura, a importância do possível uso de imagens de tomografia computadorizada para a identificação individual utilizando para isso a análise da cavidade sinusal frontal. Segundo os autores, a utilização da comparação de imagens radiográficas AM e PM apresentava uma importante ferramenta para a identificação forense. No entanto, com o uso cada vez mais frequente de novas tecnologias de imagens, tais como a tomografia computadorizada e a ressonância magnética, a ciência forense sofreu algumas modificações de técnicas. A cavidade sinusal frontal era uma cavidade com uma vasta variabilidade anatômica e a utilização de imagens provenientes de tomografias computadorizadas permitia novos métodos de identificação, potencializando a importância dessa cavidade nas ciências forenses.

Silva (2011) descreveu as diferenças entre reconhecimento e identificação em uma revisão de literatura. Segundo o autor, o reconhecimento é um método válido de

identificação corpórea que está sujeito a diversos tipos de erros que podem comprometer a técnica, levando a complicações jurídicas. Os métodos de identificação necessitam ser confiáveis e respaldados na literatura para fundamentar as técnicas forenses. Essas técnicas podem ser reconstrutivas, buscando traços da possível identidade da vítima, e técnicas comparativas, utilizando de modo único ou em associação com os demais protocolos. A técnica descrita consistia na comparação de radiografias póstero-anteriores na norma frontal de vítimas com a análise anatômica da cavidade sinusal frontal. O autor concluiu que era uma técnica confiável, apesar das muitas dificuldades de análise, entre elas a reprodução radiográfica PM com incidências e posicionamentos similares à radiografia AM. Esse fato está muito associado à experiência do perito, assim como a não aplicação de método de identificação único em indivíduos.

Patil et al. (2012) estudaram padrões de imagens da cavidade sinusal frontal em projeções radiográficas póstero-anteriores com a técnica de Waters. Os autores utilizaram um total de 100 crânios. Cada crânio foi posicionado seguindo a técnica de Waters com uma estativa. Após a aquisição da primeira imagem duas outras radiografias foram obtidas com uma sutil alteração da angulação e desta forma simulava uma discreta variação da imagem do crânio. Nove aspectos da cavidade sinusal frontal foram avaliados: presença de septos, diâmetro da cavidade em relação aos pontos mais laterais, distância das alturas dos pontos mais altos da cavidade, uma proporção entre a maior largura e a maior altura da cavidade, comprimento da linha de delimitação superior da cavidade, distância entre o limite supraorbitário da cavidade e o ponto mais alto da cavidade, distância entre a linha supraorbitária e o ponto mais inferior da cavidade, o comprimento da porção esquerda da cavidade e o comprimento da porção direita da cavidade. Os resultados indicaram uma alteração de forma em todos os casos do estudo, indicando um elevado potencial de identificação mediante a pluralidade anatômica da cavidade sinusal frontal. Neste estudo, os autores sugeriram a criação de metodologia a fim de padronizar a análise da cavidade, considerando que nas medições houve moderadas variações dos valores estudados.

Arora et al. (2012) comentaram o estudo de Cox et al. (2009) publicado pelo editor do Journal of Forensic Sciences. O estudo refere-se à utilização da

sobreposição radiográfica do programa computacional Adobe Photoshop em duas radiografias ântero-posterior do crânio; 61 medidas lineares foram realizadas para a identificação dos indivíduos. As radiografias haviam sido adquiridas em um banco de dados que dispunha de imagens em diversos momentos das amostras. Segundo os autores, o estudo deveria ter sido delineado utilizando inicialmente a comparação das mesmas radiografias com dois observadores diferentes. Os autores também observaram a necessidade de criar um método simples autônomo e veloz a fim de promover a identificação dos indivíduos.

Kim et al. (2013) defenderam o uso de imagens tridimensionais do seio frontal para a identificação. Nesse estudo, os autores utilizaram 119 imagens tomográficas computadorizadas de cadáveres coreanos. A partir dessas imagens, realizaram a reconstrução tridimensional do reparo anatômico estudado e aferiram 15 fatores. Desses 15 fatores, 3 eram não numéricos (forma, contorno e lóbulos). Os fatores métricos avaliados foram: o volume total, lado direito e lado esquerdo, somente o direito ou somente o esquerdo, comprimento fusionado, lado direito, lado esquerdo, distância, altura do lado direito e do lado esquerdo e profundidade do lado direito e do lado esquerdo. Os resultados mostraram que algumas características não métricas e assimetria bilateral indicavam o dimorfismo de gênero. A análise dos fatores permitiu a identificação de 98 % dos indivíduos, obtendo melhor acurácia de identificação que outras técnicas de análise.

Goyal et al. (2013), baseados na variação do esqueleto associado à análise dos crânios, definiram o gênero de vítimas. Os autores apontaram o osso frontal para definir o dimorfismo de gênero, utilizando o total de 100 radiografias póstero-anteriores. Dessas, 50 radiografias pertenciam a pacientes do gênero masculino e outras 50 pertenciam a pacientes do gênero feminino. Esse estudo avaliou a anatomia da cavidade sinusal frontal, seguindo os critérios de Yoshino et al. 1987 e Tang et al. 2009. Os resultados obtidos pelo teste de Mann-Whitney não indicaram diferença estatisticamente significativa entre o dimorfismo sexual e a anatomia do seio frontal. A análise por regressão logística permitiu a diferenciação de gênero em somente 60% dos casos. Os autores atribuíram esse fato à complexa anatomia associada à vasta variação anatômica da cavidade sinusal entre indivíduos. O estudo concluiu que a

utilização desse reparo anatômico como predecessor da identificação de gênero entre indivíduos foi controversa.

Shahin et al. (2013) revisaram a literatura com o objetivo de investigar as várias tendências tecnológicas em odontologia forense, principalmente quanto ao uso de imagens radiográficas. Segundo os autores, as imagens radiográficas representam uma metodologia rápida, fácil, simples, econômica e não destrutiva para a obtenção de informações sobre idade, sexo, etnia da vítima, sendo uma ferramenta indispensável na identificação. A identificação forense por meio de imagens radiográficas consistiu na comparação de dados AM e PM. O uso de radiografias para a identificação foi utilizado em casos em que os métodos tradicionais, tais como análise de perfil de DNA e papiloscopia não poderiam ser aplicados. Neste estudo, os autores demonstraram que a utilização de dados de tomografia computadorizada ocasionava uma melhora na acurácia das perícias. Os autores destacaram, ainda, o surgimento de novas tecnologias para melhorar técnicas de estimativas etárias, de gênero, de etnia e de altura.

Silva et al. (2013) indicaram a aplicação de uma técnica forense combinada para identificar uma ossada encontrada em zona de mata, na região central do Brasil. Utilizaram a comparação de radiografias AM e PM associada a técnicas antropológicas como as de estimativa etária realizadas a partir dos ossos longos. Em seguida, as radiografias periapicais PM foram realizadas para a estimativa etária dentária associada à análise de outros ossos para o estabelecimento da diferenciação do gênero da vítima. Deste modo, adquiriram o perfil da vítima PM para que a busca pelos registros AM fosse facilitada. Com base nesses registros, os autores utilizaram a comparação de imagens radiográficas obtidas pela técnica póstero-anterior em norma frontal. A comparação de imagens AM e PM na identificação da vítima por meio do contorno, lóbulos e septos da cavidade sinusal frontal mostrou ser confiável para o objetivo desse estudo.

Belaldavar et al. (2014) realizaram um estudo com o objetivo de determinar o dimorfismo de gênero por meio de padrões anatômicos da cavidade sinusal frontal com as imagens de teleradiografias póstero-anterior. Segundo esses autores, a identificação individual é um fator de grande relevância para a ciência forense.

Imagens da cavidade sinusal poderiam identificar indivíduos; entretanto, quando analisavam um crânio, outras informações eram necessárias para auxiliar esse método. Dentre essas informações, a determinação da identidade de gênero era fundamental, sendo assim, os autores fizeram uso de medidas tais como da área da cavidade sinusal esquerda e direita, altura máxima e comprimento máximo da cavidade. Foram utilizadas 300 teleradiografias na norma frontal. Por meio de análise de regressão logística, esses dados foram cruzados com os dados do gênero de cada uma das amostras. Os resultados indicaram um modelo de 64,6% de probabilidade de a cavidade sinusal frontal determinar a identidade de gênero. Além disso, os autores relataram que os resultados mostravam uma variabilidade de formas anatômicas da cavidade sinusal frontal.

Wang et al. (2014) estudaram as características tridimensionais (3D) de tomografia computadorizada da região do osso frontal com reconstrução tridimensional. As imagens reais dessas estruturas foram obtidas para a realização de procedimentos cirúrgicos da região dos seios paranasais. Cinco pacientes foram submetidos a TCMD de 16 canais. Após a reconstrução tridimensional, foi obtido o modelo, muito próximo do verdadeiro estado da cavidade nasal, permitindo a visualização de diversas estruturas anatômicas, tais como células etmoidais, cavidades sinusais frontais, cavidades sinusais maxilares, células mastóideas e cavidade sinusal esfenoidal. Os autores sugeriram a padronização de técnicas e medições de reconstruções tridimensionais da cavidade sinusal frontal.

Flach et al. (2014) revisaram a literatura científica na área das ciências forenses selecionando estudos que indicavam uma nova subespecialidade, a radiologia forense. Segundo os autores, a técnica de tomografia computadorizada PM e a angiografia são metodologias estabelecidas na ciência forense. Com o tempo, essas tecnologias substituirão as técnicas de imagens bidimensionais que, frequentemente, eram utilizadas em necrotérios. Os autores identificaram uma carência de padronização metodológica quanto à utilização de imagens tomográficas em perícias. Além disso, os autores propuseram um protocolo de aquisição de imagens tomográficas de forma que possam ser equiparadas às imagens clínicas.

Nikam et al. (2015) estudaram os padrões anatômicos de imagens da cavidade sinusal frontal a fim de realizar a identificação individual. Cento e nove teleradiografias na norma frontal foram analisadas por observadores. A técnica proposta delimitava uma linha basal fictícia estabelecida acima da linha supraorbitária e todas as aferições da cavidade sinusal foram realizadas seguindo a margem superior dessa linha. Um sistema de utilização de três algarismos foi adotado com o objetivo de padronizar a análise dos dados. O primeiro algarismo consistiu no conjunto de informações tais como a quantidade de septos, a altura máxima, o comprimento máximo e a quantidade de cornos da cavidade. O segundo e terceiro algarismos consistiam em obter as mesmas informações analisadas anteriormente, porém, atribuídas respectivamente aos lados direito e esquerdo. Os resultados apontaram a presença de uma extensa variabilidade anatômica. Os autores adotaram um sistema de classificação numérico na avaliação dessa cavidade muito similar à utilizada na papiloscopia com o objetivo de estabelecer uma análise padronizada.

Verma et al. (2015) estudaram padrões anatômicos da cavidade sinusal frontal e do septo nasal a fim de verificar a associação dos dois reparos anatômicos para o estabelecimento da identificação de indivíduos. Os autores selecionaram 149 pacientes, sendo 75 do gênero masculino e 74 do gênero feminino que iriam realizar tratamento ortodôntico. Cada paciente realizou uma teleradiografia na norma frontal para o tratamento ortodôntico e um radiologista observou os padrões anatômicos da cavidade sinusal frontal e do septo nasal. Os padrões anatômicos da cavidade sinusal frontal observados foram: simetria, deslocamento da simetria para a esquerda, deslocamento da simetria para a direita, aplasia unilateral e aplasia bilateral. Os padrões anatômicos do septo nasal observados foram: septo reto, septo deslocado para a direita, septo deslocado para a esquerda, septo em forma sigmoide e septo em formato sigmoide reverso. Os resultados mostraram uma forte correlação entre as formas anatômicas, tanto da cavidade sinusal frontal quanto do septo nasal. Os resultados foram inespecíficos na determinação do dimorfismo de gênero nos indivíduos, mas a combinação entre padrões da cavidade sinusal frontal e do septo nasal possuíam um elevado potencial para a determinação da identidade.

Michel et al. (2015) realizaram reconstruções tridimensionais da cavidade sinusal frontal a fim de determinar o dimorfismo de gênero de indivíduos. A amostra

do estudo foi anonimatizada, resguardando apenas as informações sobre o gênero dos indivíduos. Os dados tomográficos foram importados para o programa computacional Mimics, o qual permitiu a segmentação automática da região de interesse do estudo, aferindo o volume da cavidade sinusal frontal. A utilização do modelo estatístico na associação da curva ROC permitiu aferir a probabilidade de 75% da relação entre o volume com a identidade do gênero dos indivíduos. Os autores concluíram que a utilização de modelos virtuais tridimensionais para a comparação de dados PM e AM foi uma metodologia válida para a análise da cavidade sinusal frontal. No entanto, estudos mais detalhados foram também realizados a fim de estabelecer a correlação e a obtenção de resultados mais precisos.

Brough et al. (2015) realizaram uma revisão de literatura com a finalidade de correlacionar a tomografia computadorizada PM com a identificação de vítimas. Segundo os autores, não há um protocolo estabelecido pela INTERPOL na utilização de técnicas tomográficas computadorizadas e sua aplicação na identificação forense devido à recente elaboração da técnica. Assim sendo, os autores descreveram sua utilização técnica como uma possível alternativa em relação às técnicas radiográficas convencionais utilizadas em perícias. A comparação de dados PM e AM foi realizada de acordo com os procedimentos descritos e estabelecidos na literatura consultada. A utilização de tomografia computadorizada possibilitou elaborar novas técnicas de identificação. A técnica descrita permitiu a análise de uma grande quantidade de dados, variando desde a realização de uma autópsia virtual até à execução de perícia odontológica. Com o crescente uso clínico da técnica, ocorreu a substituição de dados AM e os profissionais necessitarão estar capacitados a utilizar essa nova tecnologia.

Beaini et al. (2015) propuseram uma nova metodologia de identificação individual utilizando imagens e modelos tridimensionais da cavidade sinusal frontal. Os autores utilizaram imagens provenientes de TCFC. Vinte imagens de pacientes provenientes de banco de imagens foram aleatoriamente selecionadas. Essas imagens foram importadas no programa computacional Invesalius e, por meio de uma ferramenta de seleção de região de interesse, o espaço da cavidade sinusal frontal foi segmentado. Esse espaço foi renderizado em um modelo matemático virtual tridimensional e exportado em formato STL. Esse formato permitiu a visualização da superfície tridimensional da cavidade sinusal frontal com seus detalhes anatômicos.

Posteriormente, esses modelos foram importados em outros programas os quais permitiram o alinhamento das superfícies e o cálculo das diferenças dessas superfícies. Os autores demonstraram que esta metodologia é uma técnica válida na determinação da individualidade dos indivíduos. O presente estudo mostrou que a técnica é reprodutível, com a quantificação de dados e representação da individualidade da cavidade em uma forma gráfica com operador independente.

Cossellu et al. (2015) estudaram a variabilidade da TCFC para gerar imagens da cavidade sinusal frontal a fim de auxiliar a identificação de indivíduos. Foram analisadas 150 imagens de TCFC, sendo 91 do gênero feminino e 59 do gênero masculino. Os autores analisaram reconstruções tridimensionais da cavidade sinusal frontal utilizando o software Mimics. O volume total das cavidades foi analisado bem como a área de superfícies das imagens, a presença e a ausência das cavidades e a presença de septos ósseos intracavitários. O teste estatístico de correlação indicou uma forte correlação entre o volume total da cavidade sinusal e a identificação dos indivíduos. Os autores sugeriram que mais estudos abordando essa tecnologia são necessários para o desenvolvimento de metodologias de interesse na identificação forense.

3 PROPOSIÇÃO

Em virtude dos expostos, objetivo do presente estudo foi avaliar a capacidade de imagens tridimensionais da cavidade sinusal frontal, oriundas de tomógrafos de feixe cônico, em determinar a identidade de indivíduos com a metodologia proposta por Beaini et al. (2015).

Determinando assim, uma metodologia padronizada e respaldada cientificamente do uso de imagens de TCFC para a segmentação tridimensional de imagens da Cavidade Sinusal Frontal. Validando-as como uma metodologia própria para a identificação forense .

4 MATERIAL E MÉTODOS

Este estudo é retrospectivo, analítico e realizado em centro único. Foi aprovado pelo comitê de ética e pesquisa da Faculdade de Odontologia da Universidade de São Paulo (CEP) sob número 736.003 e utilizou amostras provenientes de um banco de imagens. O estudo pretende validar a metodologia adotada por Beaini et al. (2015) para a identificação forense.

O modelo proposto consiste em uma randomização da amostra com a criação de três listas randomizadas simulando uma coleta de dados AM e PM. Três observadores participaram do estudo. O observador 1 recebeu uma lista randomizada na qual renomeou os exames de acordo com a orientação proposta. Esses dados foram considerados dados AM. As listas geradas para os observadores 2 e 3 foram denominadas como dados PM. Nenhum dos observadores tinha conhecimento da lista do seu colega. No modelo proposto, determinamos como sucesso a correta associação dos STLs formados, utilizando a metodologia proposta por Beaini et al. (2015).

Simultaneamente, durante a execução dos STLs, os examinadores avaliaram o volume da cavidade sinusal frontal com o objetivo de detectar padrões anatômicos.

Para facilitar a compreensão e detalhar toda a metodologia, dividimos este capítulo em partes.

4.1 Amostra

O presente projeto de pesquisa foi previamente autorizado pelo CEP da Faculdade de Odontologia da Universidade de São Paulo sob parecer 736.003 no dia primeiro de agosto de 2013. O parecer consubstanciado do CEP está em anexo (Anexo A)

A amostra do estudo foi composta por exames de imagens provenientes do banco de dados do Instituto de Documentação Ortodôntica e Radiodiagnóstico localizado da Av. Brigadeiro Luiz Antônio, número 4778, São Paulo, Brasil. O

documento do diretor técnico, autorizando o uso das imagens para o projeto de pesquisa está em anexo (Anexo B). Os dados de identificação dos pacientes selecionados foram excluídos dos exames (recurso chamado de anonimitização), atribuindo-se um número a cada exame tomográfico. Assim sendo, não houve possibilidade de os avaliadores, ao analisarem as imagens tomográficas, obterem qualquer informação que associasse a imagem tomográfica à identidade do paciente, garantindo desta forma, sigilo e privacidade para que não se expusessem os pacientes aos colaboradores do estudo.

Foram selecionados exames de imagens tomográficas provenientes de 200 pacientes, sendo 100 do gênero masculino e 100 do gênero feminino.

Como critério de inclusão dos pacientes no estudo, consideramos aqueles com idade superior a 18 anos. Como critérios de exclusão dos pacientes, consideramos aqueles cujo histórico relatava traumas visíveis ao exame de imagem na região frontal do crânio, incluindo cirurgias, acidentes e a presença de patologias na região analisada. Foram excluídos, também, exames com artefatos de técnica, tais como artefatos de movimento ou presença de artefatos provenientes de metais, devido ao fato de dificultar o processo de segmentação.

4.2 Avaliadores

Foram selecionados quatro colaboradores e divididos aleatoriamente. Cada um participou da pesquisa voluntariamente. Nenhum colaborador recebeu ajuda financeira ou outro benefício para participar da pesquisa. Todos os colaboradores eram radiologistas experientes, com conhecimento da técnica de TCFC e com experiência em reconstruções tridimensionais.

Os três observadores foram previamente treinados e orientados a realizar o processo de segmentação e a análise do estudo. Todos os observadores realizaram os experimentos utilizando um modelo de computador semelhante com um monitor de LCD (display líquido acrônimo) de resolução 1920 x 1080 pixels com profundidade de pixels de 32 Bits. A função de cada colaborador foi descrita na Tabela 4.1.

Tabela 4.1 - Função de cada colaborador no estudo.

Colaborador	Função
Observador 1	Realizar a reconstrução, análise da amostra e associar as três listas randomizadas;
Observador 2	Realizar a reconstrução e análise da amostra;
Observador 3	Realizar a reconstrução e análise da amostra;
Avaliador	Realizar a randomização das Amostras, distribuir as listas aleatorizadas mantendo sigilo entre os observadores e averiguar a associação das listas realizadas pelo Observador 1

4.3 Imagens Selecionadas

As imagens selecionadas do banco de dados tiveram como origem o tomógrafo de feixe cônico ICat modelo Classic (Imaging Sciences international, Hatfield, PA) (Figura 4.1).

Figura 4.1- ICat modelo Classic (Imaging Sciences international, Hatfield, PA).

Nas imagens selecionadas, o paciente foi posicionado no equipamento com o plano sagital mediano perpendicular ao plano horizontal e com o plano de Frankfurt paralelo ao plano horizontal. O protocolo de aquisição consiste em 2 capturas com um campo de visão de 20 cm de altura, 16 cm de comprimento e 16 cm largura com um voxel de reconstrução de 0,4 mm. Virtualmente, após a aquisição das imagens tomográficas, o programa computacional ICAT Workstation (Imaging Sciences International, Hatfield, PA) combina as duas capturas em um procedimento denominado de *stitching*. Esse procedimento sobrepõe as imagens tomográficas, permitindo a visualização da região submandibular até o vértex do crânio. Os fatores de exposição das imagens realizadas foram: 120 kVp; 36,9mAs e um tempo de exposição de 20 segundos, totalizando um tempo total de exame de 40 segundos.

A anonimização dos exames foi realizada com o programa computacional ICAT Workstation. A cada exame selecionado foi atribuído um código alfanumérico composto por uma numeração crescente, uma letra correspondente ao gênero do indivíduo e uma outra numeração correspondente à idade do indivíduo da amostra.

Esses dados foram tabulados em uma planilha digitalizada no programa computacional Excel (Microsoft Corporation, Redmond, Washington, Estados Unidos da América), gerando a primeira lista de dados. Após a tabulação dos dados e do processo de anonimização, os exames foram convertidos para o formato DICOM (diagnostic imaging communication in medicine) sem compreensão de resolução. Esses arquivos DICOM devidamente nomeados foram armazenados em pastas virtuais.

Cada observador recebeu um arquivo virtual contendo toda a amostra com a nomeação descrita feita no estudo.

Os códigos gerados pelo processo de anonimização foram copiados ao sítio de rede Random.org (http://www.random.org) pelo avaliador, gerando uma lista primária. O sítio de rede reclassificou a lista primária em três listas distintas e aleatorizadas. Respectivamente, cada uma das listas randomizadas geradas foi distribuída a cada um dos três observadores. Cada observador renomeou as amostras, dentro do arquivo virtual, seguindo a determinação da lista randomizada recebida. Nenhum

observador teve acesso à lista randomizada de outro observador. O avaliador foi o responsável pelo sigilo das listas, guardando-as e apenas as utilizou na verificação feita pelo observador 1.

4.4 Reconstruções Tridimensionais

Para determinar a melhor metodologia de segmentação, comparamos dois protocolos distintos de segmentação da cavidade sinusal frontal. Essa etapa foi conduzida pelo Observador 1.

Para tanto, selecionamos de modo aleatório 14 exames da amostra. Esses exames foram submetidos a dois processos distintos de segmentação. Os protocolos utilizados foram: o protocolo 1 InVesalius (Divisão de Tecnologia 3D-Centro de Tecnologia da Informação Renato Archer, Campinas, São Paulo, Brasil); e o protocolo 2 MIMICS (Materialise, Genebra, Suiça).). Foram aferidas a capacidade de cada protocolo em determinar a correta anatomia da cavidade sinusal frontal, a facilidade da técnica e a disponibilidade do programa.

O protocolo 1 fez uso do programa InVesalius. Foi aplicada uma técnica de segmentação na qual o observador 1 realizaria as reconstruções da cavidade sinusal frontal manualmente, a partir da sutura fronto nasal. Assim sendo, após o processo de importação, o operador fez uso da ferramenta limiar e, manualmente, selecionou um intervalo de tons de cinza correspondente aos tons de cinza do interior da cavidade sinusal frontal, segundo sua própria acuidade visual. Manualmente, corte após corte e a partir da sutura fronto nasal, o observador 1 delimitou todo o interior da cavidade sinusal frontal conforme indicado pela figura 4.2. Finalizando esta etapa, a reconstrução tridimensional foi armazenada em arquivo binário sterolithography (.stl) e o valor do volume aferido em cm^3 foi registrado.

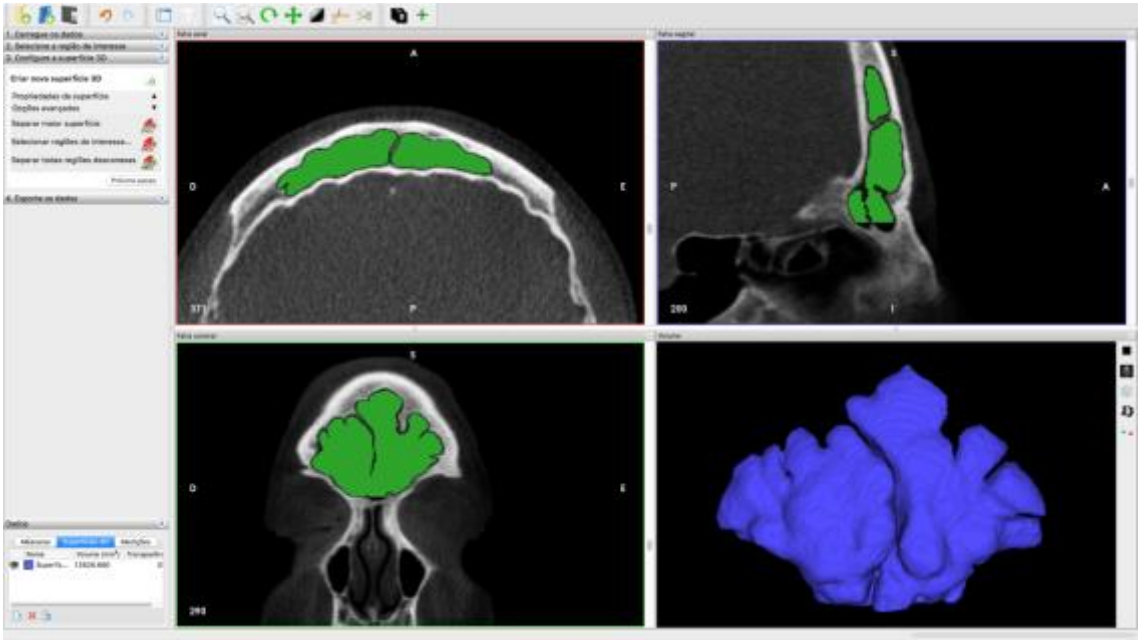

Figura 4.2 -Tela de trabalho do programa computacional InVesalius, técnica de segmentação pela delimitação manual da cavidade sinusal frontal

O protocolo 2 fez uso do programa computacional MIMICS 10.01 (Materialise, Genebra, Suiça). Foi aplicada uma técnica automática de segmentação, delimitando o início da segmentação a partir da sutura fronto nasal. Após a importação dos dados, selecionamos um intervalo de tons de cinza para todo o exame. Esse intervalo corresponde à delimitação de toda a via aérea superior. O observador 1 fez uso da ferramenta "delimitação de região de interesse" a qual permitiu isolar as demais regiões que não interessavam ao estudo, delimitando, assim, uma área virtual da cavidade sinusal. A ferramenta do programa denominada "*Glow 3D region*" permitiu a segmentação apenas da região de interesse da cavidade sinusal frontal, conforme indicado pela figura 4.3. Terminada esta etapa, a reconstrução foi armazenada em formato binário sterolithography (.stl) idêntico ao protocolo 1 com a computação do volume total do objeto aferido.

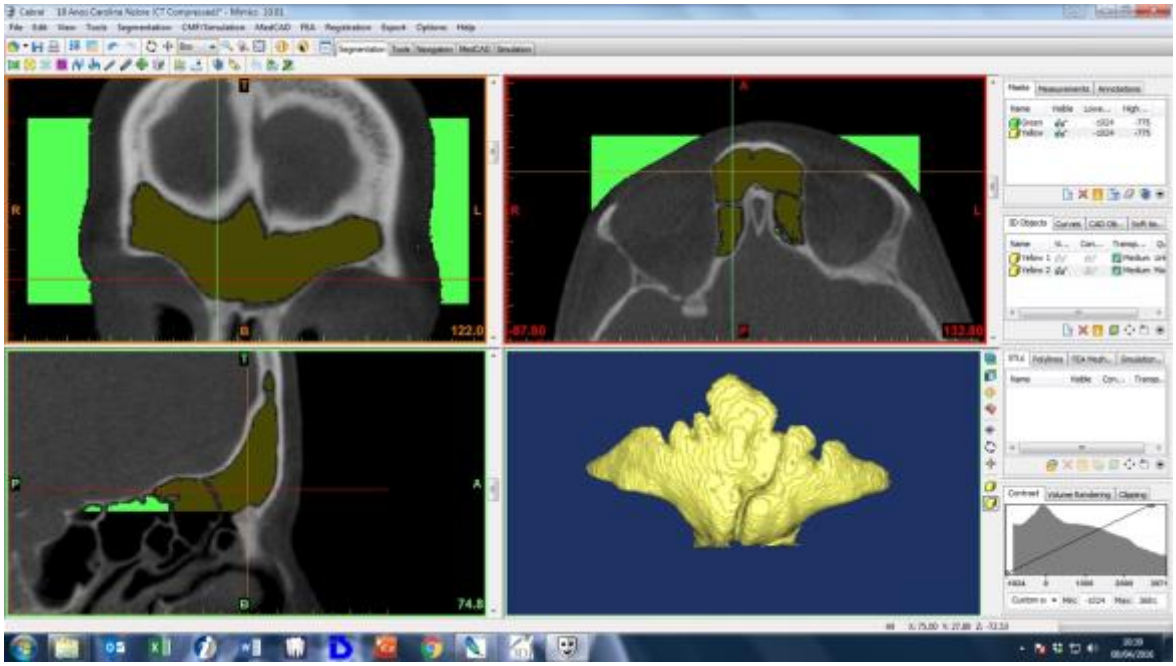

Figura 4.3 -Tela de trabalho do programa computacional MIMIC; técnica de segmentação pela delimitação automática dos limites da cavidade sinusal frontal

Após a formação dos arquivos .stl, realizamos a comparação visual das duas reconstruções através do programa computacional MeshLab (Istituto di Scienza e Tecnologie Dell'Informazione "A. Faedo" Pisa, Itália). Esse programa permitiu a comparação visual das duas reconstruções simultaneamente e, ao mesmo tempo, permitiu o alinhamento e ajuste espacial geométrico das duas reconstruções. Este

posicionamento foi salvo nos arquivos .stl. Esses arquivos foram importados no programa computacional CloudCompare (TSI Laboratory, École Nationale Supérieure de Télécommunications, Paris, França). Essa ferramenta permitiu quantificar a diferença das superfícies, mostrando-as de forma visual e gráfica. Os dados foram tabulados no programa computacional Excel (Microsoft Corporation, Redmond, Washington, Estados Unidos da América).

A figura 4.4 compara os dois protocolos de segmentação da cavidade sinusal frontal. Por meio da observação visual, podemos observar sutil granulação nas reconstruções realizadas pelo protocolo 2 de segmentação.

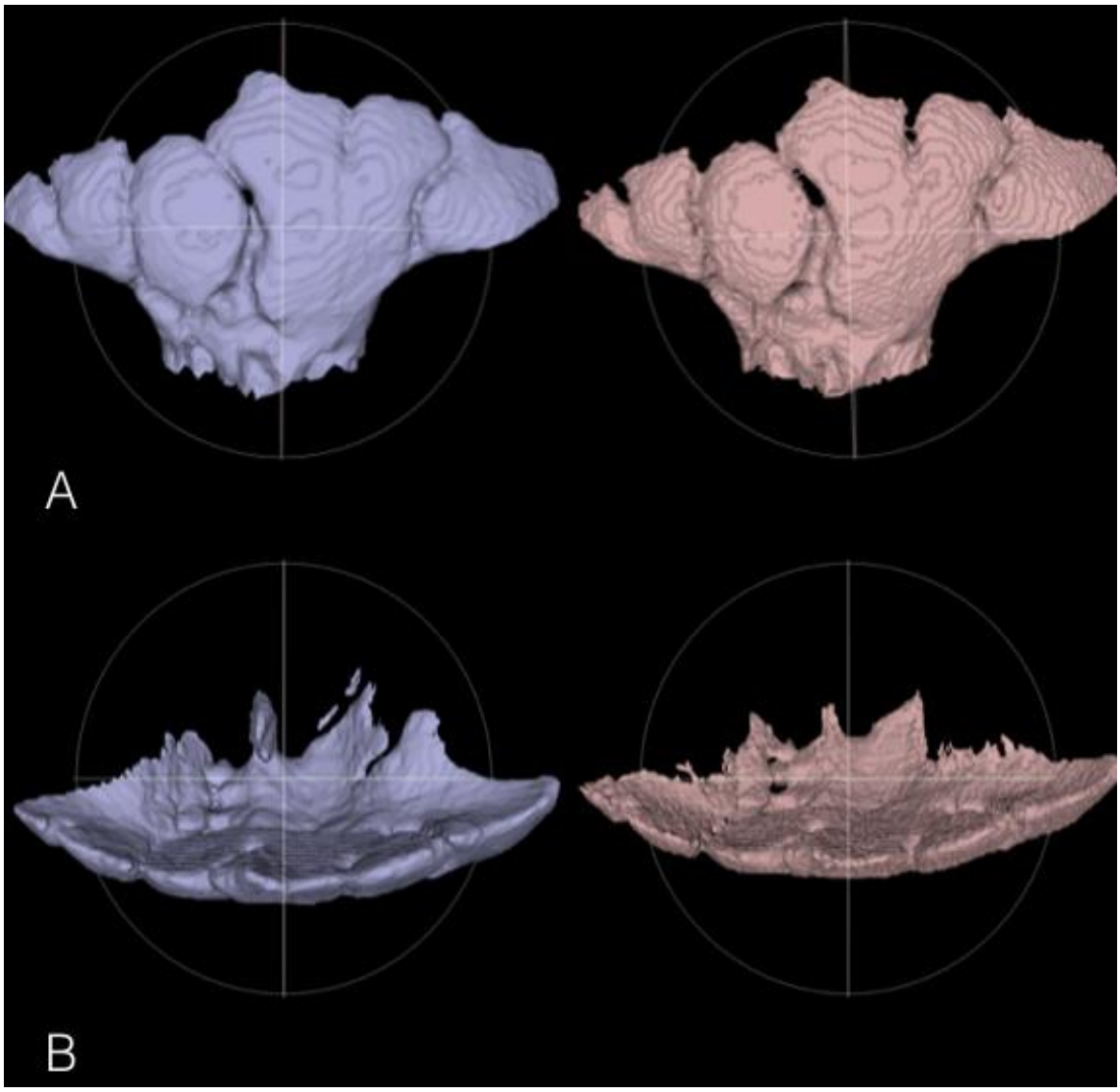

Figura 4.4 -Comparação visual das técnicas de reconstrução da cavidade sinusal frontal: em azul observamos a técnica manual e, em vermelho, a técnica automática. A: norma frontal; B: norma superior

A figura 4.5 mostra a comparação visual quantitativa das duas técnicas de reconstrução tridimensional. Observamos, no primeiro caso, a quantificação das diferenças entre as superfícies dos modelos gerados e, no segundo caso, não foi observada nenhuma diferença. Os dados foram computados e o mesmo protocolo de determinação da identidade, com o programa computacional CloudCompare previamente descrito, foi utilizado para quantificar as diferenças das superfícies.

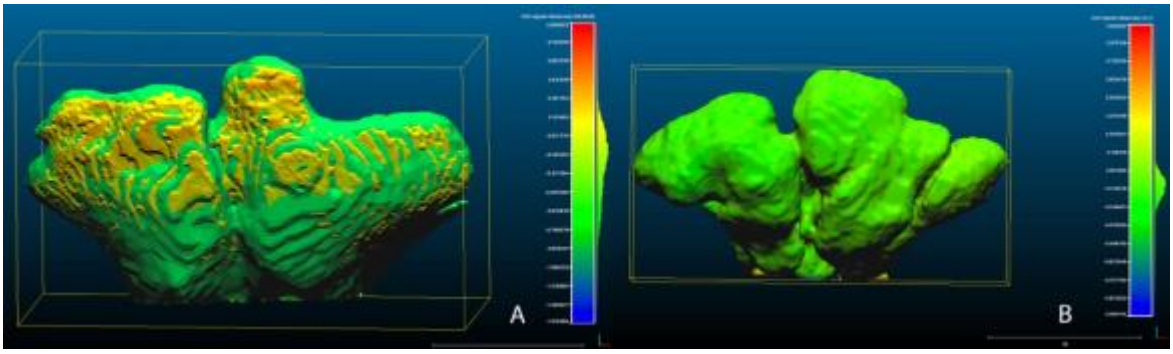

Figura 4.5 -Quantificação visual das diferenças de superfície entre as técnicas de segmentação da cavidade sinusal frontal. A: quantificação, indicando uma sutil diferença entre as superfícies; B: quantificação, indicando concordância entre as superfícies.

Após a análise desses dados, foi determinado o melhor protocolo de segmentação. Os observadores foram instruídos e treinados a realizar as reconstruções tridimensionais de todas as cavidades sinusais frontais da amostra, seguindo a melhor metodologia de segmentação. O contorno de cada cavidade foi determinado segundo a acuidade visual de cada observador. Cada arquivo virtual de reconstrução stl gerado foi catalogado seguindo a lista randomizada de cada observador.

4.5 Protocolo de Identificação

Terminado o processo de segmentação e reconstrução das amostras pelos observadores, os modelos virtuais gerados foram entregues, em formato digital, para o Observador 1, que realizou o processo de identificação. Os arquivos foram organizados em pastas e cada pasta continha a reconstrução de seu respectivo observador. Esse processo foi realizado utilizando-se como base o observador 1 e comparando com apenas um observador de cada vez.

Após a reconstrução, os arquivos foram abertos no programa computacional MeshLab (Istituto di Scienza e Tecnologie Dell'Informazione "A. Faedo" Pisa, Itália). Esse programa computacional foi o responsável pela realização da sobreposição dos volumes gerados. Ao suspeitar da identidade dos indivíduos da amostra, pela comparação visual, o observador 1 realizou a identificação de pontos em comum entre os modelos virtuais. Esse processo permitiu a redistribuição espacial dessas reconstruções bem como a delimitação do início de cada cavidade para os três observadores, conforme indicado pela figura 4.6. Após esse processo, as reconstruções foram exportadas individualmente e guardadas em uma mesma pasta virtual com o mesmo número da lista randomizada juntamente com a denominação frzz, indicando que essas amostras estavam reposicionadas espacialmente.

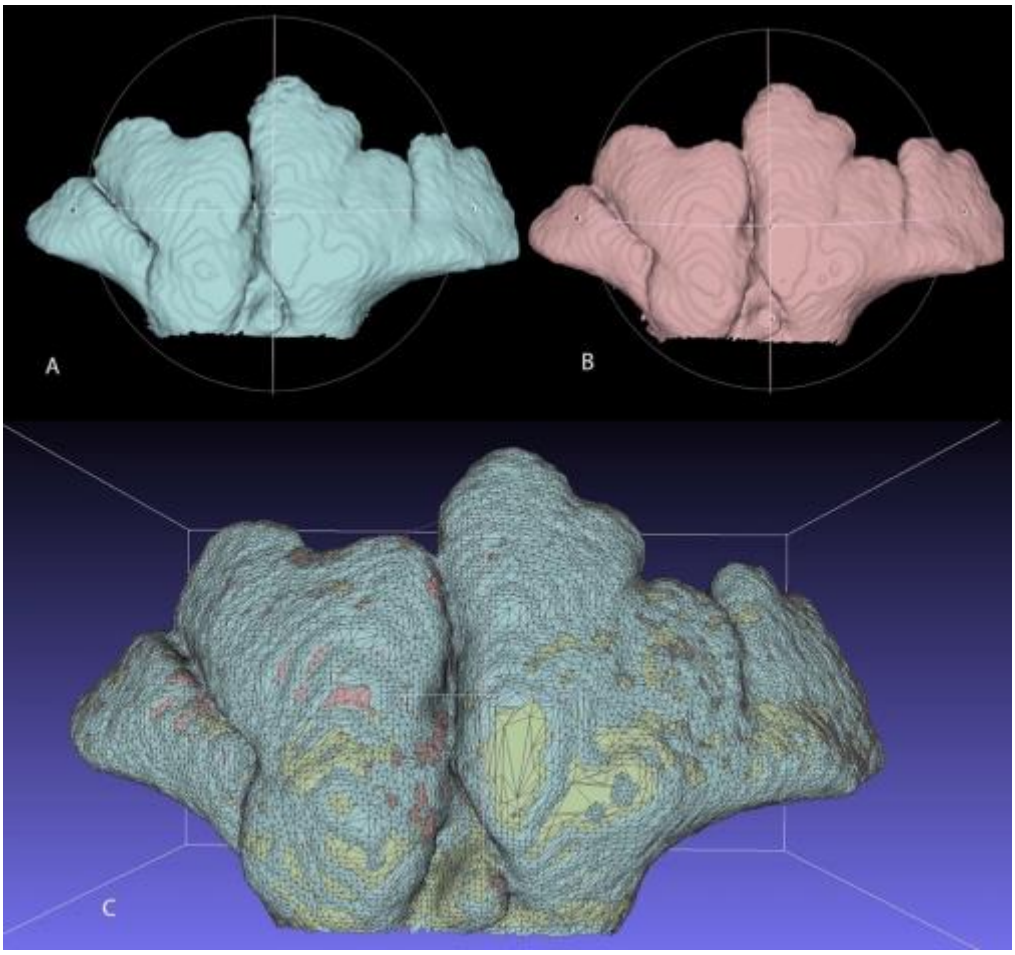

Figura 4.6 -Alinhamento das superfícies com o programa computacional MeshLab. A: Reconstrução Observador 1; B: Reconstrução Observador 2; C: Reconstruções dos 3 observadores devidamente alinhadas e posicionadas geometricamente no espaço virtual

Posteriormente, os arquivos redimensionados foram importados no programa computacional CloudCompare (TSI Laboratory, École Nationale Supérieure des Télécommunications, Paris, França). Esse programa computacional foi o responsável pela comparação das distâncias das superfícies dos modelos das cavidades sinusais frontais geradas. O programa estabeleceu uma diferença nas superfícies dos modelos gerados. Essa diferença foi aferida em unidade virtual de espaço e foi contabilizada na forma de gráfico e representada de modo escalar com diferenciação de cor (Figura 4.7).

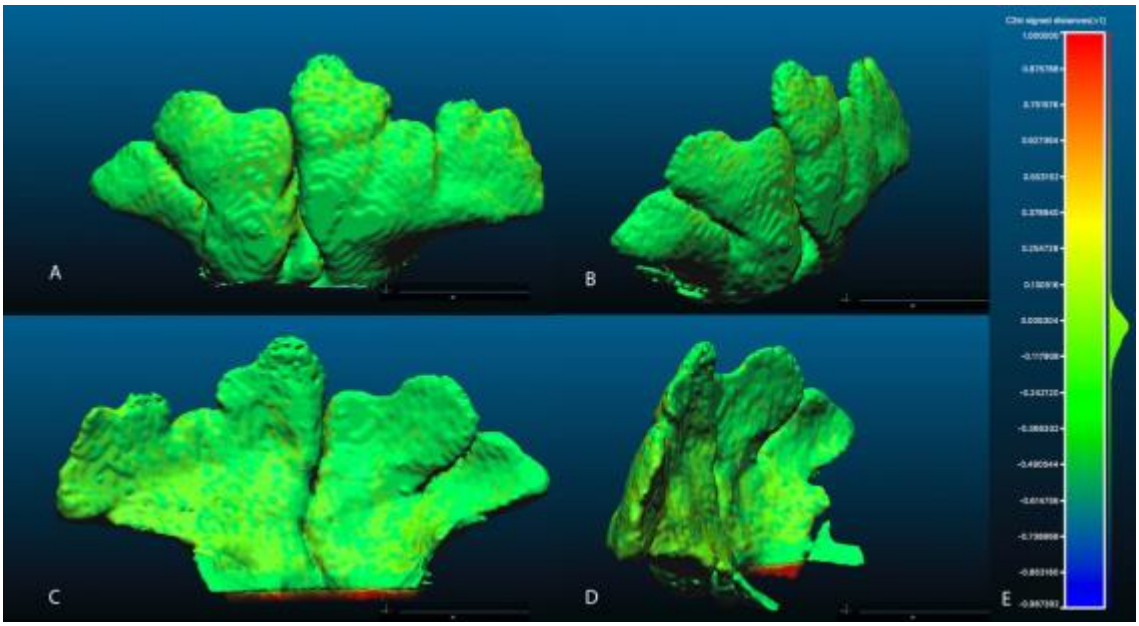

Figura 4.7 -Diferença entre superfícies de STLs do Observador 1 com o Observador 3. A: Vista Frontal; B: Vista Oblíqua Frontal; C: Vista Posterior; D: Vista Oblíqua Posterior; E: Representação das diferenças pela escala cromática de distâncias.

O reconhecimento da identidade foi observado quando as amostras dos observadores possuíssem uma distribuição das diferenças de superfícies de modo semelhante a uma curva de Gauss conforme o gráfico 1. O observador 1 registrou as associações estabelecidas segundo o protocolo acima. Após o termino desta etapa, a lista formada foi averiguada pelo avaliador que possuía a correta combinação entre as três listas previamente geradas (Gráfico 4.1).

Gráfico 4.1 - Distribuição das Distâncias Padrão Normal

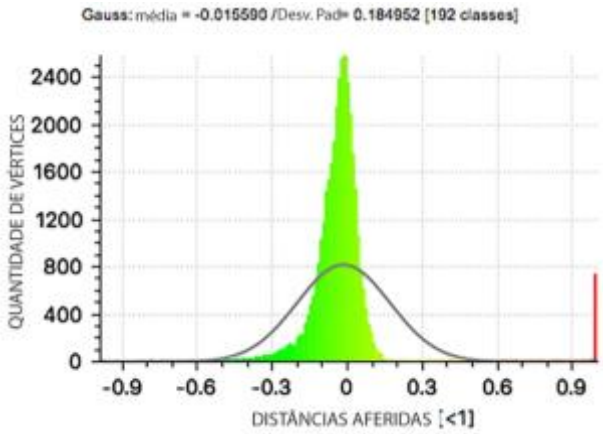

4.6 Dados e Reparos Anatômicos

Concomitante ao processo de segmentação da cavidade sinusal frontal, os observadores registraram o volume aferido do reparo anatômico em cm^3. Os dados foram alinhados em uma planilha virtual no programa computacional Excel (Microsoft Corporation, Redmond, Washington, Estados Unidos da América). Após a contabilização dos mesmos, foram pareados no mesmo programa, seguindo a correta associação de identidade determinada pelo observador 1 e corrigida pelo avaliador.

4.7 Análise Estatística

Considerando como categoria de referência o gênero, desenhou-se a curva ROC (*Receiver Operating Curve*) com o intuito de determinar a área sob a curva, com seus respectivos intervalos de confiança de 95%, dos três avaliadores e sua capacidade discriminatória para determinar o gênero dos casos. A comparação entre

as curvas foi avaliada pelo teste qui-quadrado. Cálculos de sensibilidade e especificidade foram realizados para cada um dos avaliadores utilizando-se a regressão logística.

A comparação entre as variáveis quantitativas entre as categorias de gênero foi realizada pelo teste t de Student. Foi considerado um nível de significância de 5% para todos os testes. As análises foram realizadas no software estatístico *SPSS for Windows* v.18 (eWave, Curitiba, Brasil).

5 RESULTADOS

A Tabela 5.1 indica os valores de volume aferidos em cm^3 e a diferença quantificada pelo programa CloudCompare dos protocolos de segmentação InVesalius e MIMICS.

Tabela 5.1 - Valores aferidos entre os dois protocolos de reconstruções

Exame Selecionado	Volume aferido em cm^3		Diferença Quantificada
	InVesalius	MIMICS	
1	7,72	6,4	Diferença
2	13,57	11,57	Diferença
3	7,45	6,22	Não Acusou
4	7,03	7,53	Não Acusou
5	3,9	3,4	Não Acusou
6	10,14	9,5	Não Acusou
7	5,4	5,6	Não Acusou
8	12,13	11,36	Não Acusou
9	16,2	15,32	Não Acusou
10	5,21	4,59	Não Acusou
11	23,59	21,75	Não Acusou
12	5,38	4,26	Diferença
13	6,25	5,01	Diferença
14	9,18	7,95	Diferença

A Tabela 5.2 indica a comparação das diferenças de volume dos dois protocolos estabelecidos, aferidas pelo teste t de student. Os dados expostos indicam que há diferença estatisticamente significativa entre os volumes aferidos.

Tabela 5.2 - Teste t de student para as diferenças de volume aferidos pelas duas técnicas de segmentação

Número de Exames	Diferença de Volume		P
	Média	Desvio Padrão	
14	0.9064	0.6875	<0.0001

Os resultados expostos na tabela 5.2 determinaram o protocolo 1 do programa InVesalius como o melhor protocolo de segmentação para a obtenção de imagens tridimensionais da cavidade sinusal frontal. Assim, todos os observadores realizaram as reconstruções com a técnica de segmentação manual do programa InVesalius conforme descrito.

Os dados correspondem à avaliação de duzentos indivíduos de ambos os gêneros, utilizando imagens tridimensionais de TCFC da cavidade sinusal frontal. Os três observadores realizaram as medições do volume. Devido ao grande tamanho da amostra, os dados aferidos de cada exame por cada observador estão representados em quadros anexos ao estudo (Anexo C).

Após a análise de cada arquivo, constatamos a presença de alguns artefatos de imagem que pertencem aos fatores de exclusão descritos no estudo. Dos 200 exames pré-selecionados inicialmente, 11 apresentaram artefato de movimento, 22 apresentaram discreto velamento na cavidade sinusal frontal, um indivíduo apresentou presença de placa e parafusos de fixação no osso frontal e um indivíduo apresentou ausência da cavidade sinusal frontal. Esses dados são observados na tabela 5.3.

Tabela 5.3 - Exames excluídos da amostra

	Exames Eliminados				Exames Utilizados	Total
	Movimento	Velamento	Metal	Ausência		
Total(%)	10 (5%)	14 (7%)	1 (0.5%)	1 (0.5%)	174 (87%)	200
	26 (13%)					

Ao todo, foram 174 exames da lista randomizada que permitiram realizar a técnica de identificação. Após realizado o protocolo InVesalius de segmentação por todos os observadores, os arquivos foram enviados em formato digital para o observador 1 que realizou a técnica de sobreposição tridimensional conforme descrito no capítulo de materiais e método. Assim que se realizou a suposta associação das cavidades sinusais entre os três observadores, os registros dos exames associados

foram transcritos para uma planilha virtual e essa foi encaminhada ao avaliador. O avaliador auditou as associações realizadas.

A figura 5.1 exemplifica duas imagens de subtração da cavidade sinusal frontal. A primeira indica o formato gráfico de como a associação das imagens foram capazes de determinar a identidade. A segunda indica o padrão de distribuição das diferenças de superfície de quando não foi possível a correta identificação.

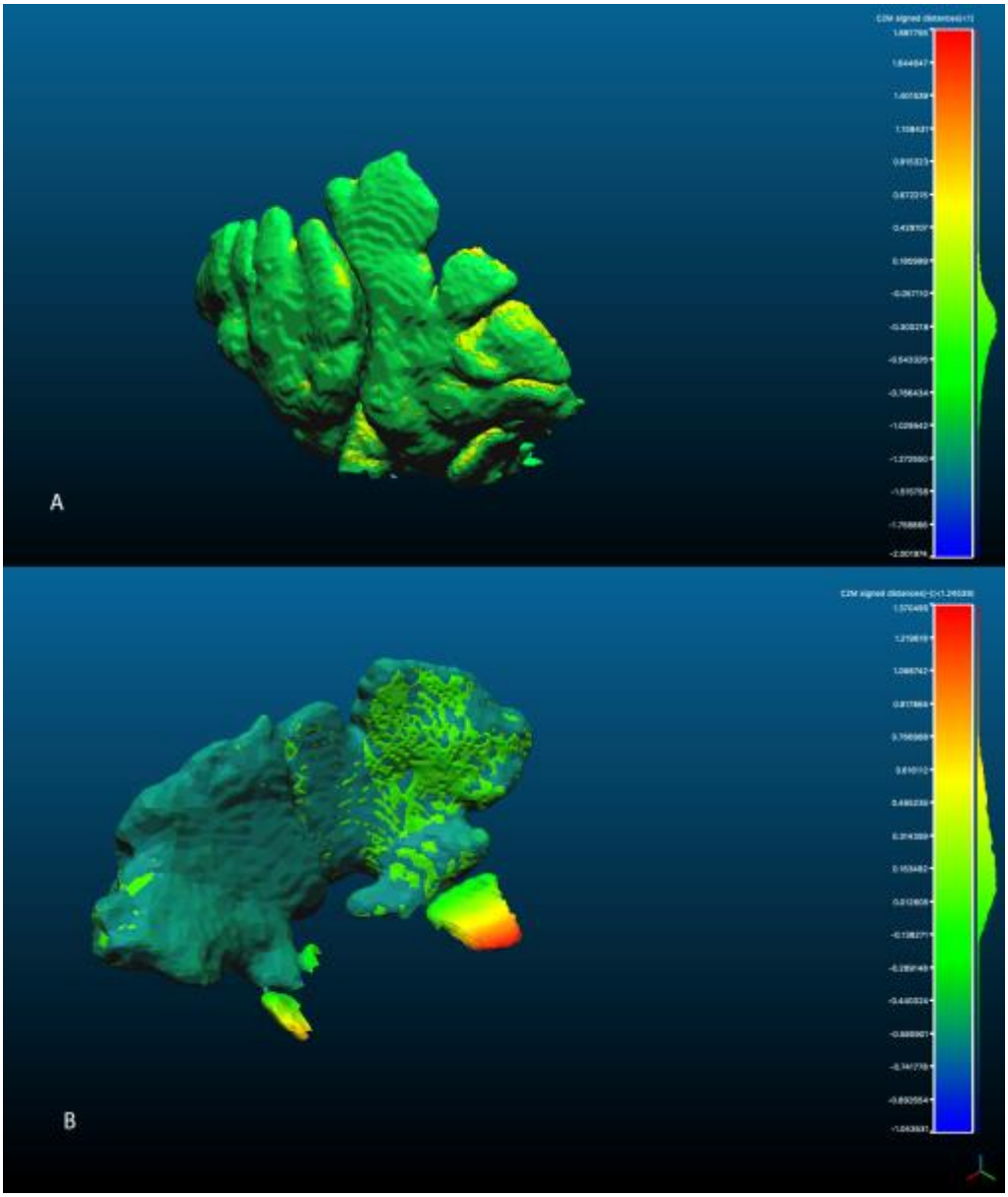

Figura 5.1 - Imagem da subtração das superfícies da cavidade sinusal frontal. A: Identidade estabelecida - perceba a distribuição homogênea das diferenças aferidas; B: Identidade indeterminada - note a distribuição aleatória das diferenças aferidas.

A técnica permitiu a correta associação dos 174 exames utilizados e a constatação de repetição da amostra em oito casos dentro da amostra. Identificamos essas repetições durante a fase de avaliação de associação pela subtração de imagens tridimensionais feitas pelo observador 1. Esses casos ocorreram devido ao processo de anonimização da amostra. Esses pacientes realizaram exames no Instituto de Documentação Ortodôntica e Radiodiagnóstico em tempos diferentes. Deste modo, a metodologia utilizada conseguiu identificar essas repetições e esses casos foram excluídos da amostra.

Assim, a comparação de superfícies permitiu a quantificação das distâncias entre as superfícies calculadas pelos três observadores e foi estabelecida a identidade em 83% dos casos estudados. A amostra final do estudo consistiu em 166 exames. A Tabela 5.4 apresenta as características dos casos estudados. Aproximadamente 58% dos casos eram do sexo feminino e 42% do sexo masculino. A média da idade foi de 34 anos, sendo que 50% dos casos tinha uma idade de 32 anos e meio ou mais.

Tabela 5.4 - Descrição dos casos incluídos no estudo.

Característica			**n (%)**
Gênero		Feminino	96 (57,8)
		Masculino	70 (42,2)
Idade (em anos)	Geral	Média (DP)	34,4 (12,0)
		Mediana (mín-máx)	32,5 (18-72)
	Feminino	Média (DP)	34,6 (12,1)
		Mediana (mín-máx)	34 (18-65)
	Masculino	Média (DP)	34,1 (12,0)
		Mediana (mín-máx)	30,5 (18-72)

DP: desvio padrão; mín: valor mínimo; máx: valor máximo.

Para determinar as associações do volume das cavidades sinusais frontais analisadas com a identidade de gênero, definimos o Observador 1 como padrão ouro. Diferenças significativas foram observadas entre as medidas volumétricas entre homens e mulheres (p=0,001) (Tabela 5.5).

Tabela 5.5 Comparação entre a avaliação volumétrica segundo o gênero.

Característica	**Gênero**		**Valor de p[1]**
	Masculino	Feminino	
	n=70	n=96	
Volume cm³			0,001
Média (DP)	9,86 (6,07)	6,93 (4,68)	
Mediana (mín-máx)	9,53 (0,53-24,74)	6,08 (0,20-26,15)	

DP: desvio padrão; mín: valor mínimo; máx: valor máximo. [1] Teste t de Student.

Com o objetivo de analisar se as medidas volumétricas de cada um dos observadores poderiam estar discriminando os casos segundo o gênero, foi utilizada a curva ROC (*Receiver Operating Curve*), sendo calculada a área sob a curva para cada um dos observadores.

O gráfico 5.1 apresenta as três curvas dos observadores para o volume medido dos casos. O Observador 1 apresentou melhor área sob a curva comparada com os outros observadores; no entanto, não se observaram diferenças estatisticamente significativas entre as áreas dos três observadores (p=0,1649) (Tabela5.6). Os pontos de corte (*cut-off*) estão representados na tabela 5.6.

Considerando as medidas de sensibilidade e especificidade, as evidências amostrais permitiram inferir que o uso da avaliação volumétrica nos três observadores apresentou valores próximos de sensibilidade e especificidade. No entanto, a medida volumétrica apresentou melhor especificidade do que sensibilidade, indicando que foi um bom método para detectar identidade de gênero.

Gráfico 5.1 - Curva ROC para avaliação volumétrica dos três observadores.

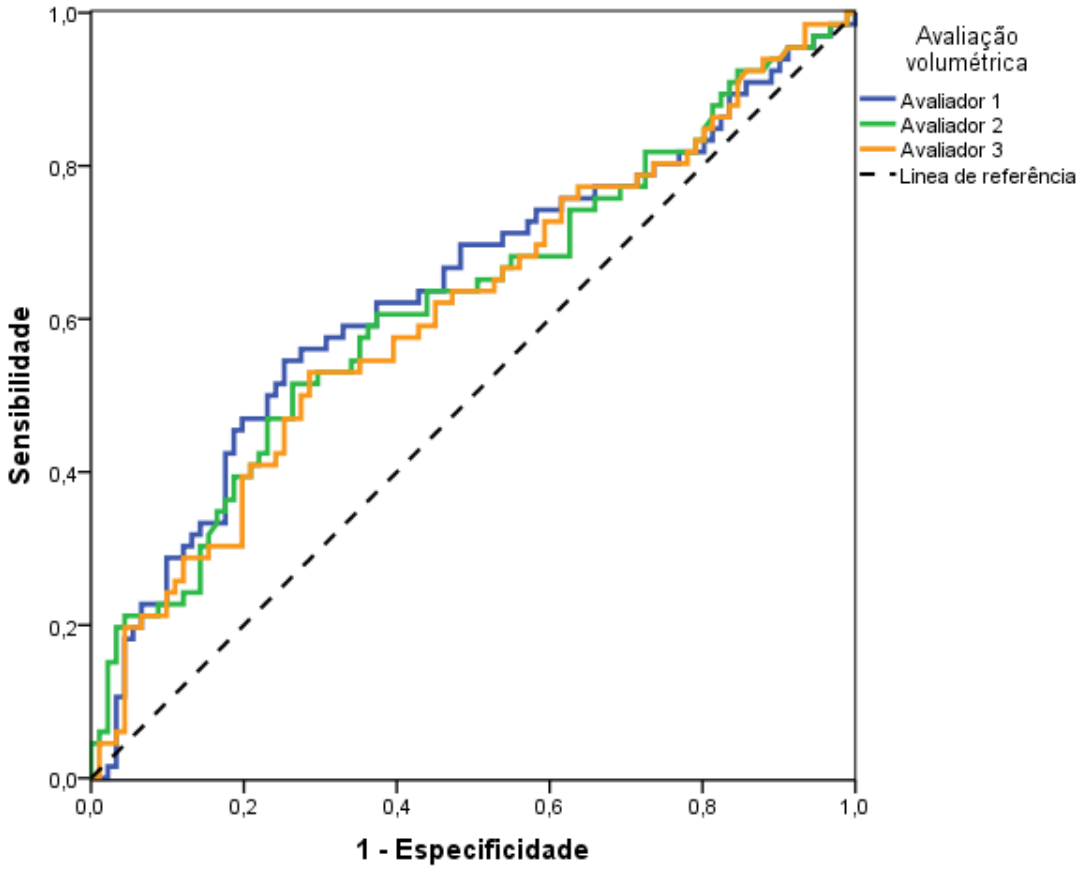

Tabela 5.6 - Áreas sob a curva para o volume medido pelos observadores.

Observador	Sensibilidade (Especificidade)	Cut-off (volume cm^3)	Área sob a curva (EP)	Intervalo de confiança de 95%	Teste qui-quadrado	Valor de p
Observador 1	34,85% (83,52%)	11,31	0,647 (0,046)	0,558-0,737	3,60	0,1649
Observador 2	34,85% (82,42%)	11,82	0,621 (0,046)	0,531-0,712		
Observador 3	28,79% (85,71%)	12,14	0,612 (0,046)	0,521-0,702		

EP: erro padrão.

A concordância entre as medidas de volume realizadas pelos três observadores foi avaliada pelo coeficiente de correlação intraclasse (CCI), e é apresentada na tabela 5.7.

O valor do CCI mais próximo de 1 indica uma melhor concordância entre as medidas. Considerando todos os casos, encontramos um CCI de 0,914. Similares CCIs foram encontrados quando estratificados os casos por gênero, indicando que as medidas de volume dos três observadores foram muito próximas.

Tabela 5.7 -Coeficiente de correlação intraclasse (CCI) na avaliação volumétrica entre os três observadores.

Observador	**Média (DP)**	**Mediana (min-máx)**	**Coeficiente de correlação intraclasse (IC95%)**
Geral			0,914 (0,890-0,934)
Observador 1	8,16 (5,49)	7,04 (0,20-26,15)	
Observador 2	8,30 (5,21)	7,30 (0,08-23,32)	
Observador 3	7,99 (5,27)	6,82 (0,05-26,69)	
Homens			0,919 (0,882-0,947)
Observador 1	9,86 (6,07)	9,53 (0,53-24,74)	
Observador 2	9,76 (5,85)	9,70 (0,68-23,32)	
Observador 3	9,23 (5,65)	8,83 (0,73-22,91)	
Mulheres			0,901 (0,863-0,930)
Observador 1	6,93 (4,68)	6,08 (0,20-26,15)	
Observador 2	7,24 (4,43)	6,42 (0,08-21,52)	
Observador 3	7,09 (4,82)	6,10 (0,05-26,69)	

DP: desvio padrão; mín: valor mínimo; máx: valor máximo. IC95%: intervalo de confiança de 95%.

6 DISCUSSÃO

Reconhecimento e identificação são propostas muito distintas. Conforme discutido e debatido na literatura, o reconhecimento é um modo empírico de se atribuir a individualidade. Uma determinada característica pode ser utilizada como, por exemplo, uma pinta na mão esquerda, a cor do cabelo, dentre outras. No entanto, de acordo com Pretty e Sweet (2001), Sweet (2010) e Silva (2011), identificar é um conceito científico que significa realizar medições com o objetivo de estabelecer a individualidade.

Baseando-se nesse conceito, a INTERPOL possui um protocolo de identificação de pessoas. Esse protocolo é dividido em duas metodologias: a metodologia primária e a metodologia secundária. A metodologia primária consiste em métodos de identificação para quantificar e indicar a individualidade com reprodutibilidade. São eles: a papiloscopia, a análise de perfil de DNA e o método odontológico (Valenzuela et al., 2000). Os métodos secundários consistem em uma metodologia de atribuição científica, mas de reprodutibilidade limitada, que indicam, mas não conseguem quantificar a individualidade (Kvaal, 2006).

Esses métodos são empregados em situações nas quais as análises primárias não podem mais ser utilizadas. São eles: a reconstrução facial, a comparação anatômica da cavidade frontal e a análise da rugosidade palatina. Atualmente, a análise anatômica da cavidade sinusal frontal é bastante discutida na literatura. A cavidade sinusal frontal possui uma pluralidade de formas, sendo considerada uma característica individual utilizada em diversas perícias (Quaterhomme et al., 1996; Nambiar et al., 1999; Compobasso et al., 2007, Silva et al., 2008;Latiff et al., 2009; Silva et al., 2009; Besana e Rogers et al., 2010; Alonso et al., 2010).

Apesar da ampla utilização da cavidade sinusal frontal em perícias de identificação, existe uma grande dificuldade em se estabelecer uma metodologia padronizada capaz de quantificar as diferenças entre registros de imagens AM e PM. Vários estudos se propuseram a criar uma metodologia padronizada para o estabelecimento da identidade de um indivíduo (Yoshino et al., 1987; Natsis et al.,

2004; Christensen, 2005; Cameriere et al., 2005; Zhang et al., 2006; Cameriere et al., 2008; Tang et al., 2009; Cox et al., 2009; Saxena e David, 2010; Smith et al., 2010; Patil et al., 2012; Goyal et al., 2013; Nikam et al., 2015; Verma et al., 2015).

A criação de um protocolo de identificação universal da cavidade sinusal frontal é fundamental para a sua ampla utilização. Os estudos já indicaram uma unicidade da cavidade sinusal (Yoshino et al., 1987; Natsis et al., 2004; Christensen, 2005; Cameriere et al., 2005; Zhang et al., 2006; Cameriere et al., 2008; Tang et al., 2009; Cox et al., 2009; Saxena e David, 2010; Smith et al., 2010; Patil et al., 2012; Arora et al., 2012; Goyal et al., 2013; Nikam et al., 2015; Verma et al., 2015. No entanto, detectamos uma pluralidade de estudos em que todos utilizaram metodologias distintas e diversos modelos de investigação. Alguns estudos fizeram uso de imagens radiográficas de crânios, outros utilizaram comparações de imagens radiográficas de pacientes. Ao analisarem essas imagens, os estudos indicavam padrões anatômicos, e, baseados nesses critérios, determinavam a individualidade da cavidade sinusal frontal.

O modelo de estudo adotado no presente trabalho consiste em um ensaio experimental *in vitro*. Neste estudo, utilizamos imagens provenientes de um banco de imagens de TCFC e realizamos a confecção de listas aleatorizadas. A utilização dessas listas permitiu a criação de uma situação hipotética, simulando uma análise de imagens AM e PM. Como a correta associação entre as listas permaneceu em sigilo durante todo o experimento, mimetizamos uma situação hipotética de identificação e, desta forma, validamos a metodologia proposta.

A utilização de registros AM em perícias cuja identificação se faz necessária não é novidade. Diversos estudos indicaram a comparação de registros de imagens PM com registros AM (Chesne et al., 2000; Silva et al., 2013). No entanto, há um paradigma a ser modificado. Imagens tridimensionais são cada vez mais utilizadas na rotina odontológica e estas podem inclusive alterar o modo atual de realizar perícias (Kahhana e Hiss, 1999; Ripiert et al., 2001; Pfaeffli et al., 2007; Flach et al., 2014).

Especula-se, desta forma, o modo como as imagens tridimensionais da cavidade sinusal frontal podem modificar os atuais conceitos de identificação (Kvaal

et al., 2006; Shahin et al., 2013; Wang et al., 2014). Diversos estudos buscaram elucidar o modo como as imagens tridimensionais provenientes de TCMD poderiam modificar esta situação atual (Tatlisumak et al., 2007; Uthman et al., 2010; Tatlisumak et al., ,2011; Brough et al., 2015).

Com a criação e desenvolvimento da tecnologia da TCFC, a utilização de imagens tridimensionais na odontologia foi amplamente adotada (Arai et al., 1999). Devido ao seu custo reduzido e baixa dose de radiação, diversas especialidades odontológicas começaram a fazer uso dessa tecnologia, gerando imagens, inclusive da cavidade sinusal frontal (Scarfe e Farman, 2008). Esse fato permitiu concluir que, em um futuro próximo, essas imagens poderão ser aplicadas em perícias de identificação, assim como qualquer técnica radiográfica odontológica consolidada na literatura especializada (Michel et al., 2015; Beaini et al., 2015; Cossellu et al., 2015).

A utilização de protocolos forenses que fazem uso de imagens tridimensionais da cavidade sinusal frontal provenientes de TCFC se faz necessária em um futuro não muito distante. Beaini et al. (2015) descreveram uma metodologia de identificação utilizando imagens e modelos tridimensionais da cavidade sinusal frontal. O trabalho indicou que é possível quantificar virtualmente essa cavidade, podendo ser reproduzida entre vários observadores. Um dos objetivos deste estudo foi validar esta metodologia.

Inicialmente, a criação de um protocolo de segmentação de imagens provenientes de TCFC foi proposto. A literatura descreveu duas metodologias distintas de segmentação de imagens. Estudos publicados por Michel et al., 2015 e Cossellu et al. (2015) fizeram uso do programa computacional MIMICS, com uma técnica de segmentação automatizada da cavidade sinusal frontal. Já o estudo publicado por Beaini et al. (2015) fez uso do programa computacional InVesalius com uma técnica de segmentação manual da cavidade sinusal frontal.

Os resultados encontrados indicaram que a técnica manual de segmentação possui uma elevada capacidade de reprodução dos detalhes anatômicos da cavidade sinusal frontal. A Figura 4.4 mostra visualmente este fato, juntamente com a sobreposição das imagens tomográficas. A Figura 4.5, onde a quantificação desses

dados é apresentada, e a Tabela 5.1 permitem inferir a superioridade da técnica de segmentação manual, apresentando uma diferença significativa entre o volume das cavidades aferidas $p<0,05$ (Tabela 5.2). No caso em questão, há uma diferença média de 0,9064 cm^3. Nossos resultados sugeriram a adoção do programa computacional InVesalius para a segmentação da cavidade sinusal frontal. Esse é um programa computacional de domínio livre e pode ser utilizado em diversos estudos sem gerar despesas adicionais aos pesquisadores (Beaini et al., 2015).

A amostra final do estudo sofreu uma redução de 13% conforme indicado na Tabela 5.3. Apenas 87% dos exames avaliados puderam ser submetidos à comparação de superfícies e puderam ser identificados. Esse dado é muito relevante. Em uma possível aplicação de uma perícia tridimensional, os dados AM necessitam apresentar determinadas condições para serem submetidos a qualquer tipo de comparação. Ou seja, exames que possuem artefatos de movimento, presença de patologias e artefatos metálicos não poderão ser utilizados. A razão para tal fato é que, assim, evitamos alterações que poderiam comprometer as reconstruções e reformatações, modificando os resultados desta análise.

A comparação de distâncias de superfícies para o estabelecimento de identidade não é uma metodologia recente. Yoshino et al. (1997), de modo rudimentar, utilizaram essa técnica em um estudo piloto, com relativo êxito. No entanto, a metodologia proposta por Beaini et al. (2015) para a comparação de superfícies AM e PM foi de grande relevância. De modo automatizado, a diferença entre as superfícies tridimensionais é estabelecida. Assim sendo, reduziu-se a probabilidade de ocorrerem erros de análise, aumentando a reprodutibilidade da técnica.

Nossos resultados indicam que esta técnica permite a correta correlação entre todas as superfícies (arquivo.stl) geradas no estudo, corroborando os resultados do estudo publicado por Beaini et al. (2015). Permite, também, a correta associação entre as listas randomizadas, identificando 87% da amostra do estudo. Esses resultados indicam um potencial de identificação do volume de reconstruções tridimensionais da cavidade sinusal frontal para identificar indivíduos, corroborando os resultados do estudo de Cossellu et al. (2015).

Esta metodologia permitiu a identificação de oito casos repetidos dentro de toda a amostra. Essas repetições ocorreram acidentalmente, devido ao processo de anonimização dos exames no qual as informações de nomes foram subtraídas. Essas repetições pertenciam a oito pessoas que possuíam exames realizados em diferentes intervalos de tempo. Tal fato reforça a propriedade de identificação de indivíduos da cavidade sinusal frontal conforme indicado por Cossellu et al. (2015). Se não tivessem sido identificados, esses casos influenciariam nos resultados. Esses oito casos foram excluídos da amostra, resultando uma amostra final de 166 exames.

A amostra final foi dividida em 57,8% de indivíduos do gênero feminino e 42,2% indivíduos do gênero masculino com idade média de 34,6 anos e 34,1 anos respectivamente, conforme indicado na Tabela 5.4. A comparação do volume com o dimorfismo de gênero pelo teste t de student indicou uma diferença significativa entre os gêneros Masculino e Feminino (Tabela 5.5). Esses resultados corroboram os da literatura em que imagens da cavidade sinusal frontal também podem ser utilizadas como um fator para determinar a identidade de gênero (Kim et al., 2013; Goyal et al., 2013; Belaldavar et al., 2014; Michel et al., 2015).

A distribuição dos volumes aferidos pelos três observadores foi medida pelo gráfico de ROC (*Receiver Operating Curve*), gráfico 2, que também avaliou a associação do volume com o gênero dos indivíduos da amostra. Os resultados indicaram que o volume da cavidade sinusal apresentava uma probabilidade de 85% de indicar o gênero feminino dos indivíduos quando o valor do volume aferido fosse menor que 11,31 cm^3 (Tabela 5.6). Esse resultado contrasta com o resultado do trabalho realizado por Michel et al. (2015) que indicou que o volume da cavidade sinusal frontal apresentava uma probabilidade de 75% de identificar o gênero de indivíduos. Com esses resultados obtidos, sugerimos a necessidade de um novo estudo para avaliar a determinação do dimorfismo sexual pela análise volumétrica da cavidade sinusal frontal. Acreditamos que a diferença entre as probabilidades aferidas são consequência do processo de segmentação realizado neste estudo. No estudo realizado por Michel et al. (2015), os autores utilizaram um protocolo de segmentação automatizada, obtido pelo programa computacional MIMICS. Os resultados encontrados indicaram uma variação do volume aferido e das superfícies das

reconstruções observadas justificando a baixa probabilidade descrita por Michel et al. (2015).

Não foram encontradas diferenças entre as curvas ROC dos três observadores conforme indicado na Tabela 5.6; $p>0,05$ e os valores do coeficiente de correlação interclasses apresentaram valores muito próximos de 1 (Tabela 5.7). Esses resultados indicam que há uma variação do valor do volume aferido pelos observadores; no entanto, essa variação não é uma diferença significante. O volume mensurado pelos três observadores é similar, apresentando uma concordância significativa entre eles.

Esse dado é muito relevante, indicando que há uma elevada capacidade da análise volumétrica da cavidade sinusal frontal a ser utilizada para a identificação humana. Além disso, a metodologia proposta possui uma reprodutibilidade entre vários observadores. Esse dado está de acordo com a literatura (Brough et al., 2015; Beaini et al., 2015).

7 CONCLUSÕES

Diante dos resultados obtidos nesta pesquisa e na sua comparação com a literatura, concluímos que imagens tridimensionais da cavidade sinusal frontal provenientes de TCFC permitem a identificação humana.

A metodologia proposta por Beaini et al. (2015) foi validada para determinar a identidade de indivíduos. Um novo protocolo - de segmentação volumétrica - foi determinado com a utilização de uma técnica manual de delimitação virtual anatômica a partir da sutura fronto nasal, segmentando a cavidade sinusal frontal com o uso do programa computacional InVesalius.

As imagens volumétricas da cavidade sinusal frontal possuem um elevado potencial de identificar indivíduos. Validamos um percentual de 85% de probabilidade de o volume da cavidade identificar homens com um valor de volume maior que 11 cm^3 , e de identificar mulheres com um valor inferior a 11 cm^3.

Mais estudos serão necessários para determinar um protocolo padrão de imagens volumétricas da cavidade sinusal para determinar a identidade de gênero de humanos (dimorfismo gênero).

REFERÊNCIAS[1]

Alonso SC, Roca VC, García JC, Castillo OM, Berrecosa AR, Dieguez MPC, et al. MEDICINA LEGAL. Revista Española de Medicina Legal. Elsevier Masson SAS; 2010 Dec 8;36(1):35–40.

Arai Y, Tammisalo E, Iwai K, Hashimoto K, Shinoda K. Development of a compact computed tomographic apparatus for dental use. Dentomaxillofac Radiol. 1999 Jul;28(4):245–8.

Arora V, Birmani Gaunkar R, Fareed WM, Nath DK, Gupta NK, Gupta S. Commentary on: Cox M, Malcolm M. Fairgrieve SI. A new digital method for the objective comparison of frontal sinuses for identification. J Forensic Sci2009;54(4):761-72. J Forensic Sci. 2012 Oct 29;57(6):1679–9.

Beaini TL, Duailibi-Neto EF, Chilvarquer I, Melani RFH. Human identification through frontal sinus 3D superimposition: Pilot study with Cone Beam Computer Tomography. Journal of Forensic and Legal Medicine. 2015 Nov;36:63–9.

Belaldavar C, Kotrashetti VS, Hallikerimath SR, Kale AD. Assessment of frontal sinus dimensions to determine sexual dimorphism among Indian adults. J Forensic Dent Sci. 2014 Jan;6(1):25–30.

Besana JL, Rogers TL. Personal Identification Using the Frontal Sinus. J Forensic Sci. 2010 May;55(3):584–9.

Brough AL, Morgan B, Rutty GN. Postmortem computed tomography (PMCT) and disaster victim identification. Radiol Med. Springer Milan; 2015 Sep;120(9):866–73. 77.

Cameriere R, Ferrante L, Mirtella D, Rollo FU, Cingolani M. Frontal sinuses for identification: quality of classifications, possible error and potential corrections. J Forensic Sci. 2005 Jul;50(4):770–3.

Cameriere R, Ferrante L, Molleson T, Brown B. Frontal Sinus Accuracy in Identification as Measured by False Positives in Kin Groups. J Forensic Sci. 2008 Aug.

[1] De acordo com Estilo Vancouver.

Campobasso CP, Dell Erba AS, Belviso M, Di Vella G. Craniofacial Identification by Comparison of Antemortem and Postmortem Radiographs. The American Journal of Forensic Medicine and Pathology. 2007 Jun;28(2):182–6.

Chesne Du A, Benthaus S, Teige K, Brinkmann B. Post-mortem orthopantomography--an aid in screening for identification purposes. Int J Legal Med. 2000;113(2):63–9.

Christensen AM. Assessing the variation in individual frontal sinus outlines. Am J Phys Anthropol. 2005;127(3):291–5.

Cossellu G, De Luca S, Biagi R, Farronato G, Cingolani M, Ferrante L, et al. Reliability of frontal sinus by cone beam-computed tomography (CBCT) for individual identification. Radiol Med; 2015 Dec;120(12):1130–6.

Cox M, Malcolm M, Fairgrieve SI. A New Digital Method for the Objective Comparison of Frontal Sinuses for Identification. J Forensic Sci. 2009 Jul;54(4):761–72.

Flach PM, Gascho D, Schweitzer W, Ruder TD, Berger N, Ross SG, et al. Imaging in forensic radiology: an illustrated guide for postmortem computed tomography technique and protocols. Forensic Sci Med Pathol; 2014 Dec;10(4):583–606.

Goyal M, Acharya AB, Sattur Ap, Naikmsur VG. Are Frontal Sinus a useful indicator of sex?. Journal of Forensic and Legal Medicine. Journal of Forensic and Legal Medicine. 2013 Feb 1;20(2):91–4.

Kahhana T, Hiss J. Forensic Radiology. The British Journal of Radiology. 1999 72(4) 129-133.

Kim D-I, Lee U-Y, Park S-O, Kwak D-S, Han S-H. Identification Using Frontal Sinus by Three-Dimensional Reconstruction from Computed Tomography. J Forensic Sci. 2013 Jan 4;58(1):5–12.

Kvaal SI. Collection of PM data: DVI protocols and quality assurance. Forensic Sci Int. 2006 May 15;159 Suppl 1:S12–4.

Latiff AA, Das S, Othman FB. Commentary on: Cameriere R, Ferrante L, Molleson T, Brown B. Frontal sinus accuracy in identification as measured by false positives in kin groups. J Forensic Sci 2008;53(6):1280-2. J Forensic Sci. 2009 Mar;54(2):506–6.

Michel J, Paganelli A, Varoquaux A, Piercecchi-Marti M-D, Adalian P, Leonetti G, et al. Determination of sex: interest of frontal sinus 3D reconstructions. J Forensic Sci. 2015 Mar;60(2):269–73.

Nambiar P, Naidu MD, Subramaniam K. Anatomical variability of the frontal sinuses and their application in forensic identification. Clin Anat. 1999;12(1):16–9.

Natsis K, Karabatakis V, Tsikaras P, Chatzibalis T, Stangos A, Stangos N. Frontal sinus anatomical variations with potential consequences for the orbit. Study on cadavers. Morphologie. 2004 Apr;88(280):35–8.

Nikam SS, Gadgil RM, Bhoosreddy AR, Shah KR, Shirsekar VU. Personal Identification in Forensic Science Using Uniqueness of Radiographic Image of Frontal Sinus. J Forensic Odontostomatol. 2015;1(33):1–7.

Patil N, Karjodkar FR, Sontakke S, Sansare K, Salvi R. Uniqueness of radiographic patterns of the frontal sinus for personal identification. Imaging Sci Dent. 2012;42(4):213.

Pfaeffli M, Vock P, Dirnhofer R, Braun M, Bolliger SA, Thali MJ. Post-mortem radiological CT identification based on classical ante-mortem X-ray examinations. Forensic Sci Int. 2007 Sep;171(2-3):111–7.

Pretty IA, Sweet D. A look at forensic dentistry —Part 1: The role of teeth in the determination of human identity. British Dental Journal. 2001 Apr 11;190(7):359–66.

Quatrehomme G, Fronty P, Sapanet M, Grévin G, Bailet P, Ollier A. Identification by frontal sinus pattern in forensic anthropology. Forensic Sci Int. 1996 Dec 2;83(2):147–53.

Riepert T, Ulmcke D, Schweden F, Nafe B. Identification of unknown dead bodies by X-ray image comparison of the skull using the X-ray simulation program FoXSIS. Forensic Sci Int. Elsevier; 2001 Mar;117(1-2):89–98.

Saxena R, David M. Use of frontal sinus and nasal septum patterns as an aid in personal identification: A digital radiographic pilot study. J Forensic Dent Sci. 2010;2(2):77.

Scarfe WC, Farman AG. What is Cone Beam CT and How Does it Work?. The Dental Clinics of North America 2008(52): 707-730.

Shahin KA, Chatra L, Shenai P. Journal of Forensic Radiology and Imaging. Journal of Forensic Radiology and Imaging. Elsevier; 2013 Apr 1;1(2):56–62.

Silva RF, Franco A, Dias PEM, Gonçalves AS, Paranhos LR. Interrelationship between forensic radiology and forensic odontology - A case report of identified skeletal remains. Journal of Forensic Radiology and Imaging, 2013 Oct 1;1(4):201–6.

Silva RF, Prado FB, Caputo IGC, Devito KL, de Luscena Botelho T, Júnior ED. The forensic importance of frontal sinus radiographs. Journal of Forensic and Legal Medicine. Elsevier Ltd and Faculty of Forensic and Legal Medicine; 2009 Jan 1;16(1):18–23.

Silva RF. Letter to the editor. Journal of Forensic and Legal Medicine; 2011 Jan 1;18(1):43.

Silva RFD, Pinto RN, Ferreira GM, Daruge Júnior E. Importância das radiografias de seio frontal para a identificação humana. Rev Bras Otorrinolaringol. 2008;74(5):798–8.

Smith VA, Christensen AM, Myers SW. The Reliability of Visually Comparing Small Frontal Sinuses*. J Forensic Sci. 2010 Nov 2;55(6):1413–5.

Sweet D. INTERPOL DVI best-practice standards--An overview. Forensic Sci Int. Elsevier; 2010 Sep 10;201(1-3):18–21.

Tang J-P, Hu D-Y, Jiang F-H, Yu X-J. Assessing forensic applications of the frontal sinus in a Chinese Han population. Forensic Sci Int. 2009 Jan;183(1-3):104.e1–104.e3.

Tatlisumak E, Asirdizer M, Sunay M. Usability of CT Images of Frontal Sinus in Forensic Personal Identification. In: Theory and Applications of CT Imaging and Analysis. InTech; 2011.

Tatlisumak E, Yilmaz Ovali G, Aslan A, Asirdizer M, Zeyfeoglu Y, Tarhan S. Identification of unknown bodies by using CT images of frontal sinus. Forensic Sci Int. 2007 Feb;166(1):42–8.

Uthman AT, AL-Rawi NH, Al-Naaimi AS, Tawfeeq AS, Suhail EH. Evaluation of frontal sinus and skull measurements using spiral CT scanning: An aid in unknown person identification. Forensic Science International. 2010 Apr 15;197(1-3):124–4.

Valenzuela A, Martin-de las Heras S, Marques T, Exposito N, Bohoyo JM. The application of dental methods of identification to human burn victims in a mass disaster. Int J Legal Med. 2000;113(4):236–9.

Verma S, Mahima VG, Patil K. Radiomorphometric analysis of frontal sinus for sex determination. J Forensic Dent Sci. 2015 Sep;6(3):177–82.

Wang P, Zhang Y, Han X, Yang G, Lan J, Zhao H, et al. [3D computed tomographic analysis of frontal recess region]. Lin Chung Er Bi Yan Hou Tou Jing Wai Ke Za Zhi. 2014 Mar;28(5):311–3–317.

Yoshino M, Matsuda H, Kubota S, Imaizumi K, Miyasaka S, Seta S. Computer-assisted skull identification system using video superimposition. Forensic Sci Int. 1997 Dec 1;90(3):231–44.

Yoshino M, Miyasaka S, Sato H, Seta S. Classification system of frontal sinus patterns by radiography; its application for identification of unknown skeletal remains. Forensic Sci Int. 1987 Aug;34(4):289–99.

Zhang H-X, Deng Z-H, Yu J-Q, Xie N, Zhou X-R, Chang Y-F, et al. [Study on identification using frontal sinus computer radiographic films of Han population in Sichuan province]. Fa Yi Xue Za Zhi. 2006 Feb;22(1):28–31.

ANEXO A – Parecer Consubstanciado do CEP

FACULDADE DE ODONTOLOGIA DA UNIVERSIDADE DE SÃO

PARECER CONSUBSTANCIADO DO CEP

DADOS DO PROJETO DE PESQUISA

Título da Pesquisa: Utilização de imagens tridimensionais da cavidade sinusal frontal provenientes de tomografia computadorizada de feixe cônico para a identificação forense

Pesquisador: Israel Chilvarquer

Área Temática:

Versão: 1

CAAE: 32513114.1.0000.0075

Instituição Proponente: FUNDACAO PARA O DESENVOLVIMENTO CIENT E TEC ODONTOLOGIA

Patrocinador Principal: Financiamento Próprio

DADOS DO PARECER

Número do Parecer: 736.003

Data da Relatoria: 01/08/2014

Apresentação do Projeto:

A unicidade da cavidade sinusal frontal já foi comprovada tanto pelo uso de radiografias quanto pelo uso topografias multi-slice. No entanto, carece
em uma metodologia capaz de quantificar a unicidade deste reparo anatômico. A tecnologia da tomografia computadorizada de feixe cônico
apresenta uma alternativa a equipes forenses do mundo pois fornece imagens em três dimensões à baixo custo. Estas podem ser utilizadas para a
identificação de indivíduos se for comprovada a unicidade da cavidade sinusal em imagens de tomografia computadorizada de feixe cônico. Para
tanto utilizaremos imagens provenientes de um acervo. Serão utilizadas 200 imagens de tomografia computadorizada de feixe cônico. Estas
imagens serão anonimizadas. Elas serão exportadas em formato DICOM e serão realizadas a renderização volumétrica deste reparo anatômico.
Após a renderização volumétrica deste reparo anatômico serão avaliados os critérios de Kim et. al. 2013 bem como a sobreposição tridimensional
afim de determinar a unicidade da Cavidade Sinusal Frontal.

Endereço: Av Prof Lineu Prestes 2227
Bairro: Cidade Universitária **CEP:** 05.508-900
UF: SP **Município:** SAO PAULO
Telefone: (11)3091-7960 **Fax:** (11)3091-7814 **E-mail:** cepfo@usp.br

Objetivo da Pesquisa:

O objetivo do presente estudo é avaliar a capacidade de imagens tridimensionais da cavidade sinusal frontal, oriundas de tomógrafos de feixe cônico, em determinar a identidade de indivíduos pela análise volumétrica. Verificar e validar a distribuição dos critérios de Kim et al.(2013) na população brasileira avaliando a possibilidade da analise do volume da cavidade sinusal frontal para atribuir dimorfismo sexual entre os indivíduos.

Avaliação dos Riscos e Benefícios:

Como será utilizado um banco de imagens já capturadas anteriormente, não haverá exposição de nenhum paciente a radiação-X. Também não haverá a exposição de nenhum fator de identificação que seja capaz de associar o exame à identidade do paciente mantendo a identidade do exame em sigilo aos avaliadores Os benefícios gerais deste trabalho será o conhecimento acadêmico para futuros estudos e desenvolvimento de novas técnicas identificação utilizando a cavidade sinusal frontal como elemento de unicidade

Comentários e Considerações sobre a Pesquisa:

A pesquisa busca novas formas de identificação de indivíduos.Dispensa do TCLE. As imagens utilizadas serão de acervo já existente. Não haverá exposição de nenhum indivíduo para a execução dos experimentos nem de sua identidade.

Considerações sobre os Termos de apresentação obrigatória:

Estão adequados.

Recomendações:

Tendo em vista a legislação vigente, devem ser encaminhados ao CEP-FOUSP relatórios parciais semestrais referentes ao andamento da pesquisa e relatório final ao término do trabalho. Qualquer modificação do projeto original deve ser apresentada a este CEP, de forma objetiva e com justificativas, para nova apreciação.

Conclusões ou Pendências e Lista de Inadequações:

Aprovado.

Situação do Parecer:

Aprovado

Necessita Apreciação da CONEP:

Não

Endereço: Av Prof Lineu Prestes 2227
Bairro: Cidade Universitária **CEP:** 05.508-900
UF: SP **Município:** SAO PAULO
Telefone: (11)3091-7960 **Fax:** (11)3091-7814 **E-mail:** cepfo@usp.br

FACULDADE DE
ODONTOLOGIA DA
UNIVERSIDADE DE SÃO

Continuação do Parecer: 736.003

Considerações Finais a critério do CEP:

SAO PAULO, 01 de Agosto de 2014

Assinado por:
Maria Gabriela Haye Biazevic
(Coordenador)

Endereço: Av Prof Lineu Prestes 2227
Bairro: Cidade Universitária **CEP:** 05.508-900
UF: SP **Município:** SAO PAULO
Telefone: (11)3091-7960 **Fax:** (11)3091-7814 **E-mail:** cepfo@usp.br

ANEXO B – Autorização para a utilização do banco de imagens

INDOR

INSTITUTO DE DOCUMENTAÇÃO ORTODÔNTICA E RADIODIAGNÓSTICO LTDA
Fones: (11) 3862-3222 | (11) 3862-8606 | (11) 3864-7508
Homepage: http://www.indor.com.br | E-mail: indor@indor.com.br

UNIDADE PACAEMBU
Rua Cardoso de Almeida, 2121
CEP 01251-001 | Pacaembu | São Paulo | SP

UNIDADE JARDINS
Av. Brigadeiro Luiz Antônio, 4778
CEP 01402-002 | Jd Paulistano | São Paulo | SP

Diretores Clínicos: Prof. Israel Chilvarquer - CROSP 18744 | Prof. Jorge Elie Hayek - CROSP 44017
Profa. Lilian Waitman Chilvarquer - CROSP 27371

DECLARAÇÃO

Eu, Jorge Elie Hayek, portador do RG 16.647.483 e CRO-SP 44017, diretor da clínica de radiologia INDOR – Instituto de Documentação Ortodôntica e Radiodiagnóstico, CNPJ 61.405.197-0003/03, situada a Av. Brigadeiro Luiz Antônio nº 4778, Jardim Paulistano, São Paulo - SP, declaro que, a partir da presente data, fica disponibilizada e autorizada a utilização de nosso banco de imagens de Tomografia Computadorizada Volumétrica conforme indicado na metodologia do trabalho, para a realização da pesquisa intitulada **Utilização de imagens tridimensionais da cavidade sinusal frontal provenientes de tomografia computadorizada de feixe cônico para a identificação forense**, realizada pela aluno Eduardo Felippe Duailibi Neto, portador do RG 43538192-1, matriculada sob o nº 5651207 no Curso de Pós-graduação em Odontologia, Área de Concentração Diagnóstico Bucal, da Faculdade de Odontologia da Universidade de São Paulo.

São Paulo, 13 de Junho de 2014.

INDOR Inst. de Documentação Ortodôntica e Radiodiagnóstico

Prof. Jorge Elie Hayek
Radiologista
CROSP: 44017

Dr. Jorge Elie Hayek

Diretor do Indor – Instituto de Documentação Ortodôntica e Radiodiagnóstico

ANEXO C – Quadro de dados utilizados na pesquisa

Quadro de dados

idnum	obs1	obs2	obs3	validate	gênero	idade	volume_1	volume_2	volume_3
1	1	184	33	1	0	34	10,1684740	10,8442880	9,9642590
2	2	194	20	1	1	49	5,3787800	5,6201450	5,1430430
3	3	18	78	1	1	42	8,0058900	8,7330860	7,4257400
4	4			0	99	999	99,0000000	99,0000000	99,0000000
5	5	111	117	1	1	30	13,4627600	12,2554220	12,2754320
6	6	39	160	1	1	26	2,2489400	2,8614850	2,2943000
7	7	200	149	1	0	36	7,6488710	8,6488710	7,6493400
8	8			0	99	999	99,0000000	99,0000000	99,0000000
9	9	185	57	1	1	44	22,1157040	22,5082990	22,0557120
10	10	189	110	1	0	39	6,4679140	7,4032640	7,0891010
11	11			0	99	999	99,0000000	99,0000000	99,0000000
12	12	46	121	1	0	52	7,6000524	9,0572570	8,1062870
13	13	125	102	1	0	46	3,4184540	3,3115180	2,9799390
14	14	15 / 14	157	1	0	37	7,1396246	8,4236660	7,7230490
15	15	186	105	1	0	37	5,3283780	6,1181160	5,1570800
16	16			0	99	999	99,0000000	99,0000000	99,0000000
17	17	47	195	1	1	45	5,5944660	6,0642320	5,5950180
18	18	101/112	10/150	1	1	33	6,6332383	10,8292340	7,3763230
19	19			0	99	999	99,0000000	99,0000000	99,0000000
20	20	157	29	1	0	22	1,8403465	2,0607380	2,2085330
21	21	15950	152/47	1	0	25	6,1609600	5,6283640	6,1874650
22	22	164/118	189/104	1	0	22	3,6455420	3,9510080	3,8647560
23	23	35	83	1	0	27	11,6557710	12,9742270	12,1028870
25	25	178	65	1	1	28	3,8407370	4,0694070	3,9890720
26	26	3	36	1	1	62	2,8837180	3,5407910	3,1283717
27	27	188	27	1	0	46	4,5087900	3,1499200	3,0704740
28	28	85	17	1	0	28	6,0816510	6,5385750	5,9469310
29	29	108	124	1	0	41	1,7678525	1,9367060	1,7811590
30	30	31	119	1	0	37	10,0952200	11,9001250	11,2428780
31	31			0	99	999	99,0000000	99,0000000	99,0000000
32	32	171	39	1	0	62	0,1968111	0,0849470	0,0506310
33	33	123	197	1	1	28	14,4128900	15,7798900	16,2693840
34	34	49	80	1	0	45	5,6583620	7,0119200	6,1735650
35	35	103/24	63/86	1	0	18	8,1416580	8,5339190	7,8401430
36	36	81	115	1	1	44	1,8219640	3,9676610	1,9910610
37	37			0	99	999	99,0000000	99,0000000	99,0000000
38	38			0	99	999	99,0000000	99,0000000	99,0000000
39	39			0	99	999	99,0000000	99,0000000	99,0000000
40	40	21	175	1	1	27	4,9759400	5,5461240	4,9482890

idnum	obs1	obs2	obs3	validate	gênero	idade	volume_1	volume_2	volume_3
41	41	100	42	1	1	42	11,2309410	12,2919760	11,9978250
42	42	161	153	1	1	22	3,0363421	3,2894850	3,2613380
43	43	114	8	1	1	31	6,2717676	6,0825700	5,8742380
44	44			0	99	999	99,0000000	99,0000000	99,0000000
45	45	134	87	1	0	42	5,4973390	5,8125770	5,4973390
46	46	61	164	1	1	19	9,5139430	9,6050980	9,1978260
47	47	121	60	1	0	45	7,0404640	7,4977050	7,5830180
48	48	2	158	1	1	39	5,8127300	5,2693680	5,4891650
49	49	143	139	1	1	32	8,3193290	8,2754520	8,1805660
50	50			0	99	999	99,0000000	99,0000000	99,0000000
51	51	60	26	1	0	20	5,1176160	5,4561560	4,9988070
52	52	41	162	1	0	47	3,9116900	3,9014800	3,2530580
53	53	96	169	1	0	56	5,2963750	5,6315500	5,8519600
54	54	135	54	1	0	56	5,6014580	5,9235910	5,8009560
55	55	126	125	1	0	43	7,7282720	7,3004540	6,8099120
56	56	88	99	1	0	44	1,1273800	1,1889600	1,1889600
57	57	157	29	1	1	35	1,9643126	2,0607380	2,2085330
58	58	115	40	1	0	20	3,1626150	5,7727020	4,4005050
59	59	87	44	1	0	20	8,8404920	8,0666460	7,7184960
60	60	187	41	1	0	18	16,3115540	15,2073030	14,9860420
61	61			0	99	999	99,0000000	99,0000000	99,0000000
62	62			1	0	22	99,0000000	99,0000000	99,0000000
63	63	146	101	1	1	22	11,3890230	12,0078230	10,8712610
64	64	17	85	1	0	25	4,9930800	5,3345250	4,6703830
65	65	19	89	1	1	55	14,4658730	16,4011600	14,0720240
66	66			1	0	35	99,0000000	99,0000000	99,0000000
67	67	97	132	1	0	48	5,3579464	6,4152390	5,7438170
68	68	139	95	1	1	23	6,2520700	6,2998490	6,1911920
69	69	84	62	1	1	34	11,0029660	11,4535100	10,9126970
70	70	22	165	1	0	25	5,9828540	3,8977200	3,9314950
71	71	39	107	1	1	43	10,9549990	12,8614850	11,0965220
72	72	77	171	1	0	51	4,1166196	4,4594540	4,5006020
73	73	44	191	1	0	25	5,6140037	5,9140034	4,4524980
74	74			1	0	34	99,0000000	99,0000000	99,0000000
75	75	136	59	1	0	48	2,4263995	2,9270120	1,1121066
76	76	137	148	1	1	47	0,5252800	0,6827390	0,7251880
78	78			0	99	999	99,0000000	99,0000000	99,0000000
79	79	69	7	1	1	24	17,8314100	17,4863830	16,8314100
80	80	173	173	1	0	22	23,5936500	21,5193420	20,5766740

idnum	obs1	obs2	obs3	validate	gênero	idade	volume_1	volume_2	volume_3
81	81	174	172	1	0	24	1,8687990	2,2123380	20,8855100
82	82	80	184	1	0	37	18,7955840	19,7476000	18,0398460
83	83			1	1	28	99,0000000	99,0000000	99,0000000
84	84	42	91	1	1	24	9,2237500	7,6559410	5,8197520
85	85	7	35	1	0	20	11,8242650	12,1524120	12,1774240
86	86	153	77	1	0	28	12,4732480	12,7250660	11,8908500
87	87	66	194	1	1	28	14,8569540	15,8635750	15,3239780
88	88			0	99	999	99,0000000	99,0000000	99,0000000
89	89	67	118	1	1	28	7,2567850	6,9161770	6,7693470
90	90	74	75	1	0	34	4,5873600	4,6083130	4,4244220
91	91			0	99	999	99,0000000	99,0000000	99,0000000
92	92			0	99	999	99,0000000	99,0000000	99,0000000
93	93	8	28	1	1	28	12,5928180	12,4672950	12,4672950
94	94	124	190	1	0	28	7,2114330	8,1363970	7,4905570
95	95	55	100	1	0	29	7,9895100	8,9382570	8,1279970
96	96	130	159	1	0	41	6,9342970	6,6681340	6,8196240
97	97	117	46	1	1	22	10,2718820	10,3469210	9,8976630
98	98	95	176	1	0	19	6,2473000	6,0762880	5,4781670
99	99	132	186	1	1	26	7,6687750	8,2097680	7,6719950
100	100	1	126	1	1	48	19,2562050	19,0442430	19,1660480
101	101	27	108	1	0	65	7,1691920	10,6044380	7,6543200
102	102	59	146	1	0	29	2,1340780	2,2045970	2,0691380
103	103	25/128	96/79	1	0	23	4,8366730	6,1676000	5,0022120
104	104	127	16	1	0	38	5,8938000	6,1969680	5,8850660
105	105			1	0	59	99,0000000	99,0000000	99,0000000
106	106	38	49	1	1	29	4,1207720	3,9723010	4,2065600
107	107	177	56	1	0	35	3,4568000	3,9537290	3,6092990
108	108	150	66	1	0	47	13,5770000	13,2729010	13,4292360
109	109	183	13	1	1	28	22,0872700	23,3173710	22,4435650
110	110	34	170	1	1	21	17,8526170	18,1013050	15,8182130
111	111			0	99	999	99,0000000	99,0000000	99,0000000
112	112			0	99	999	99,0000000	99,0000000	99,0000000
113	113	65	94	1	0	18	13,7021550	14,9639560	12,4562860
115	115	56	182	1	0	58	2,2616070	2,5400160	2,3827150
116	116	131	24	1	0	32	10,6356380	11,6436350	11,4899610
117	117	82	181	1	0	36	4,4088950	4,8558400	4,2637160
118	118	195	97	1	0	22	1,9932814	2,2977840	2,1493240
119	119	33	155	1	0	38	4,1068680	3,9108960	4,0276150
120	120	4	67	1	0	47	0,8260944	0,9418160	0,9617720

idnum	obs1	obs2	obs3	validate	gênero	idade	volume_1	volume_2	volume_3
121	121	172	145	1	0	49	9,1842900	11,2564610	10,6210600
122	122	50		1	0	31	3,3595417	4,5179310	3,3595417
123	123	151	52	1	0	52	8,1730960	9,4914290	9,8570750
124	124	142	98	1	1	23	2,4455940	3,1255940	2,6652400
125	125	129	70	1	0	23	1,7643555	1,6014570	1,5211520
126	126	163	178	1	0	20	4,1445584	3,8748880	3,9642560
127	127	138	58	1	1	37	6,5287750	6,9658660	6,9389500
128	128			0	99	999	99,0000000	99,0000000	99,0000000
129	129	102	3	1	1	32	12,7266600	13,7902440	12,4518510
130	130	198	147	1	1	44	10,1456100	9,8183560	9,5773010
131	131			0	99	999	99,0000000	99,0000000	99,0000000
132	132	99	174	1	0	26	6,8292100	7,4233960	6,5965050
133	133	162	198	1	0	19	7,4467200	7,4186570	7,0159560
134	134	45	112	1	1	40	10,4092455	10,7122730	9,8084000
135	135			0	99	999	99,0000000	99,0000000	99,0000000
136	136			0	99	999	99,0000000	99,0000000	99,0000000
137	137			0	99	999	99,0000000	99,0000000	99,0000000
139	139	116/181	137/188	1	0	21	0,7498250	0,7947220	0,7829810
140	140	106	127	1	1	26	16,5782900	17,3173620	15,6834110
141	141	20	129	1	0	36	14,5601400	12,8176380	13,2615200
142	142	164/118	113	1	0	26	9,5408360	10,0273910	9,4124520
143	143			0	99	999	99,0000000	99,0000000	99,0000000
144	144	167	144	1	1	44	20,9857100	2,3098710	2,2263980
145	145	158	68	1	0	39	12,5045700	12,8896420	12,1891040
146	146	63	61	1	0	40	12,2950560	14,3554200	13,3438210
147	147	165	133	1	1	25	1,2267398	1,1485930	1,4325730
148	148			0	99	999	99,0000000	99,0000000	99,0000000
149	149	89	128	1	1	24	17,8048400	16,8210890	17,8048400
150	150	94	12	1	0	28	8,2970700	8,6963730	8,6963730
151	151			0	99	999	99,0000000	99,0000000	99,0000000
152	152	149	92	1	0	21	5,2074700	5,1338510	4,8896660
153	153	26	196	1	1	34	9,2074790	10,2394750	9,2496820
154	154	71	142	1	1	65	4,5003166	4,7224870	5,4464780
155	155	36	59	1	1	19	10,6422700	11,6344540	11,1210660
156	156	28	120	1	0	18	1,3225210	1,7831310	1,7614300
157	157	152	123	1	1	33	9,5540170	9,7963330	9,7551680
158	158	105	163	1	1	63	9,6713790	12,0256990	10,1504450
	159	98	69	1	0	30	11,5015760	12,0256990	11,2255400
160	160	23	88	1	0	54	4,7137700	4,8264200	4,0720240

idnum	obs1	obs2	obs3	validate	gênero	idade	volume_1	volume_2	volume_3
161	161	21	90	1	1	23	11,9917540	5,5461240	5,0888970
162	162	58	187	1	0	22	9,3258770	10,1222520	9,5517000
163	163			0	99	999	99,0000000	99,0000000	99,0000000
164	164	133	166	1	1	37	11,7072200	11,7356730	11,1166660
165	165	196	151	1	0	54	11,4007500	14,9242100	12,3978940
166	166	14	130	1	1	19	18,9122200	19,1083500	17,7589070
167	167	48	37	1	1	30	22,6861740	23,2585010	22,9093760
168	168	40	51	1	1	50	12,3381480	12,5259590	12,4706470
169	169	159	74	1	0	43	6,4158160	6,8789240	6,3807200
170	170	73	154	1	0	39	2,9982305	3,4927200	3,2700130
171	171	190	84	1	1	37	1,8588390	1,9292280	1,7479490
172	172			0	99	999	99,0000000	99,0000000	99,0000000
174	174	86	72	1	0	33	14,1139370	16,4639030	15,0685670
175	175	113	140	1	0	20	7,6664730	8,2337440	7,6980640
176	176	52/64	73/109	1	0	37	4,8972440	5,6703070	5,5552240
177	177	169	93	1	0	45	6,8665100	6,5221250	6,0980470
178	178			1	1	30	99,0000000	99,0000000	99,0000000
179	179	93	135	1	0	21	5,1835628	5,4590700	5,1835628
180	180	72	48	1	0	55	1,7062540	1,2137610	1,1404630
181	181	180/191	177/45	1	1	38	6,9948410	8,0822370	6,7647470
182	182	147	161	1	1	27	12,7632610	12,1366450	12,2174180
183	183	68	43	1	1	39	1,4011000	1,3512590	1,2589870
184	184	13	134	1	0	26	9,9779730	9,9375450	9,9964200
185	185	104	6	1	0	32	7,1587270	6,7621420	7,3550030
186	186	29	116	1	1	19	24,7390000	15,1769920	15,6441080
187	187			1	0	22	99,0000000	99,0000000	99,0000000
188	188	75	32	1	0	27	1,3775310	1,5158980	1,4926330
190	190	175	183	1	1	72	5,2477840	5,4728590	5,3327620
191	191	125	200	1	1	25	3,3889678	3,3115180	3,2971960
192	192			1	1	26	99,0000000	99,0000000	99,0000000
193	193	190	84	1	0	39	2,0098100	1,9292280	1,7479490
194	194	53	30	1	1	42	7,4362300	8,1453800	8,4590420
195	195	120	111	1	0	32	9,6807910	10,8018260	10,1397850
196	196	182	138	1	1	43	17,5572970	20,4259700	17,5032600
197	197			1	1	18	99,0000000	99,0000000	99,0000000
198	198	196	53	1	0	36	26,1542950	14,9242100	26,6861900
199	199	156	4	1	1	46	3,2657800	3,3240670	3,3626040
200	200	5	106	1	1	22	11,1975630	10,5376220	11,1609830

Dicionário de dados

id	Variável	Descrição	Valores
1	idnum	Identificação	
2	obs1	Identificação observador 1	
3	obs2	Identificação observador 2	
4	obs3	Identificação observador 3	
5	validate	Validate	0=não válido; 1=válido
6	gênero	Gênero	0=feminino; 1=masculino; 99=missing
7	idade	Idade (em anos)	999=missing
8	volume_1	Volume observador 1	99=missing
9	volume_2	Volume observador 2	99=missing
10	volume_3	Volume observador 3	99=missing