LÍGIA GONZAGA FERNANDES

Caracterização clínico-histopatológica e avaliação terapêutica de fotoprotetor nas queilites actínicas

São Paulo

2013

LÍGIA GONZAGA FERNANDES

Caracterização clínico-histopatológica e avaliação terapêutica de fotoprotetor nas queilites actínicas

Versão Original

Dissertação apresentada à Faculdade de Odontologia da Universidade de São Paulo, para obter o título de Mestre, pelo Programa de Pós-Graduação em Odontologia.

Área de Concentração: Diagnóstico Bucal - Estomatologia

Orientador: Prof. Dr. Norberto Nobuo Sugaya

São Paulo

2013

Autorizo a reprodução e divulgação total ou parcial deste trabalho, por qualquer meio convencional ou eletrônico, para fins de estudo e pesquisa, desde que citada a fonte.

Catalogação da Publicação
Serviço de Documentação Odontológica
Faculdade de Odontologia da Universidade de São Paulo

Fernandes, Lígia Gonzaga.
Caracterização clínico-histopatológica e avaliação terapêutica de fotoprotetor nas queilites actínicas / Lígia Gonzaga Fernandes; orientador Norberto Nobuo Sugaya. -- São Paulo, 2013.
79 p.: il.: figs.; 30 cm.

Dissertação (Mestrado) -- Programa de Pós-Graduação em Odontologia. Área de Concentração: Diagnóstico Bucal - Estomatologia -- Faculdade de Odontologia da Universidade de São Paulo.
Versão original.

1. Queilite. 2. Lesões cancerizáveis. 3. Neoplasias bucais. I. Sugaya, Norberto Nobuo. II. Título.

Fernandes LG. Caracterização clínico-histopatológica e avaliação terapêutica de fotoprotetor nas queilites actínicas. Dissertação apresentada à Faculdade de Odontologia da Universidade de São Paulo para obtenção do título de Mestre em Odontologia.

Aprovado em: / /2014

Banca Examinadora

Prof(a). Dr(a)._____

Instituição: _____Julgamento: _____

Prof(a). Dr(a)._____

Instituição: _____Julgamento: _____

Prof(a). Dr(a)._____

Instituição: _____Julgamento: _____

*Aos meus amados pais **Mirta** e **João** que sempre nos colocaram em primeiro plano e se esforçaram ao máximo, abrindo mão de suas próprias vidas para nos dar boa educação, o que resultou nas três filhas estudando na Universidade de São Paulo. Vocês são para mim o exemplo de que através de muita dedicação e trabalho tudo é possível, sem o apoio de vocês eu jamais teria chegado até aqui.*

*Às minhas amadas irmãs **Thaís** e **Esther** com quem sempre posso contar, por me apoiarem e me compreenderem, principalmente nos momentos angustiantes e estressantes. Amo vocês!*

*Ao meu amor **Gracio** por sempre estar ao meu lado, mesmo que distante, me apoiando, incentivando, acalmando, sem nunca reclamar de nada e ainda achar o máximo tudo o que faço. Tudo fica mais leve com você, obrigada por me amar tanto!*

AGRADECIMENTOS

Ao meu orientador Prof. Dr. Norberto Nobuo Sugaya que me acolheu e guiou desde a graduação ainda na iniciação científica, e sempre foi aberto a estudar o que eu me interessasse, independente de fazer ou não parte de suas linhas de pesquisa. Obrigada por me ajudar a conduzir este e outros estudos, além de me apoiar em projetos que nem eu mesma achei que fosse capaz de realizar. Agradeço pelos ensinamentos científicos e da vida, além da paciência, sinceridade, generosidade e compreensão nos momentos mais complicados. É realmente uma honra tê-lo como orientador.

À todos os outros professores da Disciplina de Estomatologia por me proporcionarem tanto conhecimento.

À Profa. Dra. Marília Trierveiler Martins pela paciência e dedicação em analisar tantas vezes tantas lâminas com toda sua experiência, além de me ensinar muito direta ou indiretamente através de seus trabalhos científicos. Sua participação foi fundamental nesta pesquisa, muito obrigada.

Aos pacientes que confiaram em mim e estiveram sob meus cuidados aprimorando meus conhecimentos, mesmo quando a angústia e o medo estavam presentes.

À secretária do departamento de Estomatologia, Nina, por toda ajuda, apoio e compreensão durante esses anos. Sempre foi muito querida e cuidou muito de mim durante esses anos como uma mãe, obrigada pelo carinho.

Às minhas amigas e amigos de pós-graduação, agradeço o convívio, a ajuda, a compreensão, os momentos de desabafo e todos os ótimos momentos que passamos juntos, seja no departamento ou em nossas viagens pelos congressos mundo à fora.

Aos meus amigos de dentro ou fora do mundo acadêmico, que cada um à sua maneira, contribuiu para que este trabalho fosse concluído, em forma de apoio, compreensão, carinho, paciência e companheirismo. Perdoem-me a ausência e obrigada por tudo.

À Faculdade de Odontologia da USP por ter me formado cirurgiã-dentista e agora completando ainda mais a minha formação através do título de mestre.

“A educação é a arma mais poderosa que você pode usar para mudar o mundo.”

Nelson Mandela

RESUMO

Fernandes LG. Caracterização clínico-histopatológica e avaliação terapêutica de fotoprotetor nas queilites actínicas [dissertação]. São Paulo: Universidade de São Paulo, Faculdade de Odontologia; 2013. Versão Original.

A queilite actínica (QA) é uma doença que afeta a semimucosa labial, principalmente inferior, causada pela exposição crônica à radiação solar ultravioleta (UV). É uma lesão potencialmente maligna extremamente frequente e considerada precursora da grande maioria dos cânceres de lábio, em pacientes não fumantes. A etiologia da QA permite medidas preventivas de fotoproteção solar, porém grande parte da população não as utiliza em função do desconhecimento do risco potencial e falta de informação. De outro lado se acredita que o dano causado ao lábio é irreversível e que a adoção de medidas fotoprotetoras apenas limita o dano e que quadros de displasia intensa deveriam ser tratados de forma cirúrgica radical. O objetivo principal deste estudo foi avaliar o efeito do uso de fotoprotetor labial, na forma de bastão, sobre parâmetros clínicos de severidade e grau de displasia histológica por meio de acompanhamento clínico e investigações microscópicas sucessivas. Foram selecionados pacientes que procuraram a Clínica de Diagnóstico Oral da FOUSP e apresentavam sinais clínicos sugestivos de QA. Os pacientes foram orientados quanto às condições de participação no trabalho de pesquisa e assinaram termo de consentimento livre e esclarecido. Após a confirmação de QA, em sequência ao procedimento de biópsia e análise histopatológica, os pacientes foram efetivamente incluídos no grupo de pesquisa. O local da biópsia incisional foi escolhido a partir do exame clínico e teste do azul de toluidina. Os pacientes foram orientados quanto ao uso do fotoprotetor e de barreiras físicas, sendo acompanhados a cada três meses para reavaliação clínica e reforço das medidas de fotoproteção. Após pelo menos seis meses de uso do fotoprotetor uma nova biópsia incisional foi realizada para avaliação histopatológica do quadro. Os espécimes de biópsia dos dois momentos foram analisados inicialmente por diversos patologistas (via rotina clínica-laboratório) e posteriormente por uma única patologista, mais especializada nessa área, cega em relação aos resultados anteriores. Vinte pacientes compuseram a casuística do trabalho, 12 homens e 8 mulheres, com idade média de 63 anos. De acordo com a

análise histopatológica realizada via rotina do laboratório de patologia cirúrgica, dos 20 pacientes, dez apresentaram melhora das displasias e do quadro clínico; quatro permaneceram com as mesmas displasias, porém com melhora do quadro clínico; seis apresentaram piora do quadro histológico, porém houve melhora do quadro clínico em quatro deles. A análise realizada pela única patologista produziu resultados bastante diversos, registrando piora dos graus de displasia do primeiro para o segundo momento. Concluímos que a utilização do fotoprotetor produz melhora dos sinais clínicos exibidos pelos pacientes com QA e que os parâmetros clínicos não correspondem aos sinais de displasia histopatológica. Trata-se de doença ainda pouco reconhecida e valorizada tanto pela população quanto pelos profissionais da área de saúde com responsabilidade sobre essa área anatômica e estudos adicionais são requeridos para melhor compreensão da doença, normalização dos critérios de displasia microscópica e estabelecimento de características preditivas em relação à evolução carcinomatosa da doença.

Palavras-chave: Queilite actínica. Fotoproteção. Displasia epitelial. Tratamento da queilite actínica. Radiação ultravioleta.

ABSTRACT

Fernandes LG. Clinical histopathological features and therapeutic evaluation of lip sunscreen on actinic cheilitis [dissertation]. São Paulo: Universidade de São Paulo, Faculdade de Odontologia; 2013. Original Version.

Actinic cheilitis (AC) is an injury that mainly affects the lower lip vermilion, and it is caused by chronic exposure to ultraviolet light. It is a very frequent potentially malignant disorder and it is considered the precursor of most lip cancers, in non-smoker patients. The AC etiology provides preventive measures of sun light protection, but most people do not use it because are unaware of the potential risks and lacking knowledge. On the other hand it is believed that the damaged caused to the lip is irreversible and the introduction of photoprotective measures just contain the damage and cases of severe dysplasia should be treated with radical surgery. The main purpose of this study was to evaluate the use of sunscreen lip balm in stick form, under clinical parameters of severity and degree of histological dysplasia by clinical follow-up and sequential microscopic researches. Patients selected were those who sought Clínica de Diagnóstico Oral in FOUSP and presented suggested signs of AC were selected. They were informed about the research terms of participation as well as signed a free and informed consent term. After confirm the diagnosis of AC with biopsy procedure and histopathological analysis, patients were included in the research group. The incisional biopsy site was selected by clinical exam and toluidine blue test. Patients were instructed about the use of sunscreen lip balm and physical protection, all of them had follow up appointments every three months to clinical evaluation and reinforcement of the use the use of lip sunscreen. After at least six months of lip sunscreen use, a new incisional biopsy was performed for histopathological evaluation. The biopsy specimens of the two procedures were initially analyzed by several pathologists (via laboratory routine) and later by a single blinded pathologist, more specialized in this field. Twenty patients were included in the sample of the study, 12 men and 8 women with a mean age of 63 years. According to histopathological analysis by laboratory routine, ten out of the twenty

patients showed improvement in dysplasia and clinical signs; four remained with the same dysplasias, but with improvement of clinical signs; six had worsening results in histopathological analysis, however four of them presented improvement of clinical signs. The analysis conducted by the single pathologist produced very different results, registering worsening degrees of dysplasia from the first to the second procedure. In conclusion the use of sunscreen lip balm produces improvement of clinical signs on the patients with AC as well as the clinical parameters do not match with the signs of histopathological dysplasia. It is a poorly recognized and undervalued disease by both population and healthy professionals with responsibility for this anatomic area. Additional studies are required for better understanding of the disease, standardization of the criteria of microscopic dysplasia and establishment of predictive features to the progression of carcinoma.

Keywords: Actinic cheilitis. Photoprotection. Epithelial dysplasia. Treatment of actinic cheilitis. Ultraviolet radiation.

LISTA DE ILUSTRAÇÕES

Gráfico 5.1 - Distribuição da lesão por sexo e década de vida.....40

Gráfico 5.2 - Distribuição dos graus de displasia nos espécimes das biópsias iniciais segundo o número de pacientes e hábito de fumar.....44

Gráfico 5.3 - Distribuição dos graus de displasia nos espécimes da segunda biópsia segundo o número de pacientes e hábito de fumar.....44

Gráfico 5.4 - Número de pacientes categorizados por grau de displasia segundo o laboratório de patologia cirúrgica.....48

Gráfico 5.5 - Número de pacientes categorizados por grau de displasia segundo o critério de uma única patologista especializada.....49

Gráfico 5.6 - Correlação entre idade, tempo de exposição solar e grau de displasia da amostra.....50

Figura 5.1 - Paciente diagnosticado com displasia epitelial leve 50

Figura 5.2 - Paciente diagnosticado com displasia epitelial moderada 51

Figura 5.3 - Paciente diagnosticado com displasia epitelial intensa 51

LISTA DE TABELAS

Tabela 5.1 - Características gerais da amostra 39

Tabela 5.2- Diagnóstico histopatológico dos espécimes da primeira biópsia segundo análise de diferentes patologistas 41

Tabela 5.3 - Diagnóstico histopatológico dos espécimes da segunda biópsia segunda análise de diferentes patologistas 41

Tabela 5.4 - Diagnóstico histopatológico dos espécimes da primeira biópsia segunda análise de um único patologista (19 pacientes) 42

Tabela 5.5- Diagnóstico histopatológico dos espécimes da segunda biópsia segundo análise de um único patologista (16 pacientes). 43

Tabela 5.6- Características clínicas da casuística e grau de displasia avaliado segundo a classificação de patologistas variados por ocasião da primeira biópsia. 45

Tabela 5.7 - Características clínicas da casuística e grau de displasia avaliado segundo a classificação de patologistas variados por ocasião da segunda biópsia 46

Tabela 5.8 - Aspectos clínicos das lesões de cada paciente junto ao grau de displasia das biópsias, sexo e idade 47

LISTA DE ABREVIATURAS E SIGLAS

5-ALA	ácido 5-aminolevulínico
AINE	anti-inflamatório não-esteroidal
CEC	carcinoma espinocelular
CO2	dióxido de carbono
COX	cicloxigenase
DNA	ácido desoxirribonucleico
FOUSP	Faculdade de Odontologia da Universidade de São Paulo
FU	fluourouracil
INCA	Instituto Nacional de Câncer
MAL	metilaminolevulinato
PDT	terapia fotodinâmica
QA	queilite actínica
UV	radiação ultravioleta
UV-A	espectro A da radiação ultravioleta
UV-B	espectro B da radiação ultravioleta
UV-C	espectro C da radiação ultravioleta

LISTA DE SÍMBOLOS

%	símbolo de porcentagem
nm	nanômetro
kg	quilograma
g	grama

SUMÁRIO

1 INTRODUÇÃO 17
2 REVISÃO DA LITERATURA 19
2.1 Conceitos 19
2.2 Radiação ultravioleta 20
2.3 Clínica e epidemiologia 22
2.4 Características histológicas 24
2.5 Manejo e controle 26
2.5.1 Fotoproteção 26
2.5.2 Modalidades terapêuticas 28
3 PROPOSIÇÃO 33
4 CASUÍSTICA-MATERIAL E METODOLOGIA 34
4.1 MATERIAL 34
4.2 CASUÍSTICA 34
4.3 METODOLOGIA 35
5 RESULTADOS 38
6 DISCUSSÃO 52
7 CONCLUSÕES 61
REFERÊNCIAS 62
ANEXOS 69

1 INTRODUÇÃO

A queilite actínica é uma doença que afeta a semimucosa labial, principalmente inferior, causada pela exposição crônica à radiação solar ultravioleta (UV). O interesse em seu estudo reside no fato de se tratar de lesão potencialmente maligna bastante frequente, cujo tratamento e diagnóstico carecem ainda de consenso.

O câncer de lábio é o de maior prevalência mundial e se considera que a grande maioria deles, em pacientes não fumantes, decorre da evolução maligna de queilites actínicas. Por outro lado não há epidemiologia confiável, especialmente em nosso país, acerca da prevalência da condição ou parâmetros estabelecidos que permitam prever com algum grau de certeza quais casos tem maior probabilidade de evoluir para carcinoma.

Apesar do câncer de lábio inferior exibir localização favorável ao tratamento, sua instalação envolve todos os sentimentos e problemas terapêuticos comuns ao diagnóstico de lesões malignas. O tratamento clássico é o cirúrgico, que causa mutilação em graus variados, com os consequentes prejuízos estéticos, funcionais (fonação, alimentação), psicológicos e sociais.

A queilite actínica tende a tornar-se ainda mais frequente devido aos danos constantes à camada de ozônio. A rarefação da camada de ozônio terrestre permite que uma maior quantidade de radiação UV penetre a atmosfera, de forma que o extenso agravamento deste problema prevê consequências catastróficas para o planeta. Há, em função desse quadro, uma intensa movimentação política mundial no sentido da redução na emissão de poluentes na atmosfera, representados, de forma mais efetiva, pelos protocolos de Montreal e Kyoto.

A etiologia das queilites actínicas permite a utilização de comportamentos preventivos (proteção solar) acessíveis que podem ser desenvolvidos na população por meio de informação e campanhas educativas. Apesar desses aspectos há elevada frequência e pouca informação pública acerca da condição. Além disso, há desconhecimento (ou pouca valorização) também por parte dos profissionais de saúde que militam nessa área topográfica do corpo. No aspecto do manejo das queilites actínicas há problemas de consenso quanto aos aspectos de diagnóstico

precoce, efetividade de medidas preventivas, coerência das análises histopatológicas e formas de intervenção terapêutica.

O reconhecimento clínico da condição normalmente está associado a quadros avançados da queilite actínica, ou mesmo quando já se encontra instalada lesão carcinomatosa. Os graus de displasia observados histopatologicamente servem de guia para o manejo terapêutico, no entanto, também não há evidência estabelecida de que essa gradação histológica apresente grau elevado de previsibilidade quanto à transformação maligna.

Nos casos em que a doença é diagnosticada em estágios ainda iniciais as medidas terapêuticas resumem-se à indicação de medidas fotoprotetoras físicas e cosméticas, cuja ação visa impedir a progressão do quadro, considerando-se que o dano causado pela exposição crônica aos raios UV solares são cumulativos e irreversíveis. Entretanto, faltam estudos científicos prospectivos que possam suportar tais premissas ou contribuir para uma maior efetividade dos processos de diagnóstico e manejo dos pacientes portadores da queilite actínica. Dessa forma nos interessamos por acompanhar pacientes portadores da doença buscando responder algumas das questões abertas em relação às queilites actínicas ou, ao menos, contribuir para um melhor conhecimento dessa desordem potencialmente maligna que é certamente subdiagnosticada em nosso país.

2 REVISÃO DA LITERATURA

2.1 Conceito

A QA é uma condição patológica potencialmente maligna (1) que afeta principalmente o lábio inferior de indivíduos leucodermas e é causada por exposição à radiação solar crônica e excessiva (2). O lábio inferior é mais afetado que o superior devido à sua localização anatômica naturalmente mais exposta, recebendo diretamente os raios UV(3-6). Quando ambos os lábios são proeminentes (protrusão bimaxilar) o lábio superior também pode ser afetado por estar mais vulnerável à radiação (7). Afeta mais homens que mulheres, provavelmente devido à aplicação de batons que acabam por proteger os lábios dos raios UV (6).

A palavra *queilite* refere-se a uma inflamação dos lábios que pode relacionar-se a muitas causas, mas, no caso da QA, a inflamação não está presente necessariamente em todas as análises histológicas. A palavra *actínica* indica uma propriedade da energia radiante, especialmente entre a luz visível e os raios UV para produzir alterações químicas. Alguns termos não adequados são utilizados para descrever ou caracterizar as QA, como *queratose actínica* ou *queratose solar,* que são nomenclaturas utilizadas em lesões de pele. Não são adequados, pois *queratose* é o espessamento da camada de queratina do epitélio, que também nem sempre está presente nos fragmentos de biópsia. Recomenda-se utilizar o termo queilite actínica (QA) para lesões em lábio com alterações clínicas e histológicas no epitélio causadas pela radiação UV podendo levar a transformações malignas (8, 9).

A etiologia da QA está diretamente relacionada à exposição crônica aos raios UV sem barreiras protetoras, em indivíduos leucodermas do sexo masculino acima de 45 anos (10). Os lábios são mais suscetíveis à radiação devido à espessura epitelial ser muito fina, não disporem da proteção de queratina que a pele apresenta, contar com menos melanina e quase nenhuma secreção de proteção por parte das glândulas sebáceas e sudoríparas, diferente do que ocorre na pele (8, 9). Indivíduos brancos apresentam melanócitos com atividade reduzida, pequenos melanossomas e pouca melanina, o que resulta em maior absorção da radiação pela pele. Sendo assim, indivíduos de pele clara são mais propensos a desenvolver QA (11).

Quando o indivíduo sofre exposição solar intensa, por um curto período de tempo, pode-se manifestar um quadro denominado queilite actínica aguda. Os sinais são inchaço do lábio, ressecamento, às vezes com presença de bolhas que regridem espontaneamente após alguns dias. Histologicamente é apenas caracterizada por inflamação aguda superficial, sem alterações displásicas no epitélio (11).

2.2 Radiação ultravioleta

O espectro da radiação eletromagnética é dividido em radiação gama, raios x, radiação ultravioleta (UV), luz visível, radiação infravermelha, micro-ondas e rádio. O comprimento de onda da luz visível varia entre 400 a 780nm, já o comprimento de onda da radiação UV está entre 100 a 400nm, sendo que ela chega à superfície da Terra com comprimentos de onda entre 280 a 380nm (12).

A radiação ultravioleta (UV) é considerada uma radiação não ionizante e é classificada em UV-A (315 a 400nm), UV-B (280 e 315nm) e UV-C (100 a 280nm). A radiação UV-C é praticamente toda absorvida pela camada de ozônio (7).

A atmosfera da Terra é constituída por cinco camadas: troposfera, estratosfera, mesosfera, termosfera e exosfera. A porção mais baixa da atmosfera é a troposfera, que apresenta condições compatíveis com a vida humana e tem a espessura de aproximadamente 12 km podendo estender-se nos trópicos. Em seguida está a estratosfera, onde se localiza a camada de ozônio que absorve a radiação UV, principalmente UV-B e UV-C (especialmente UV-C). A radiação UV-A penetra profundamente na pele, sendo responsável pelo fotoenvelhecimento, já a radiação UV-B é a principal responsável pelas queimaduras na pele e alterações do DNA (7, 12, 13).

A radiação UV-B é apenas parcialmente absorvida pela atmosfera, possui mais energia devido ao seu comprimento de onda, e apresenta maior poder de penetração, sendo mais prejudicial que a UV-A, com comprimento de onda maior e menor energia (14). A radiação UV-A é a utilizada nas camas de bronzeamento artificial.

A penetração do UV-B pode provocar alterações mutagênicas, como por exemplo, a mutação do gene supressor de tumor p53 através da formação de

ligações covalentes aberrantes entre as bases de citosina vizinhas no DNA do queratinócito, resultando nos dímeros de pirimidina ciclobutano e pirimidina pirimidona. Sendo assim, as próximas duplicações darão origem a clones celulares mutantes (7). Esses, entre muitos outros danos genéticos, podem acarretar na transformação maligna dos epitélios. Sabe-se que a radiação UV pode alterar definitivamente genes responsáveis pela iniciação, promoção e progressão neoplásica. (15).

Estudos sugerem que a mutação do gene p53 está diretamente ligada à carcinogênese precoce de pele e lábio e pode ser detectada através de imunohistoquímica (16), porém outros estudos observaram a presença do p53 em todas as QAs, além de não conseguir relacionar os graus de displasia epitelial com o aumento na probabilidade de malignização da lesão, mostrando que para QA a p53 não seria um marcador para tal (17). Já outros mostraram a presença do p53 em lábios normais, o que sugere que a expressão do gene está relacionada à exposição do lábio como um todo à radiação UV (18).

A exposição contínua à radiação solar acumula e agrava os danos moleculares, dependendo das variáveis de tempo, dose, frequência da exposição, além da sensibilidade das células expostas e da capacidade de reparo do DNA, que tem importância vital para a manutenção da integridade genética das células (19).

Por outro lado, a radiação solar é indispensável para a vida na superfície terrestre, sem ela provavelmente não seria possível a habitação do planeta. Além disso, a radiação UV é responsável pela absorção de vitamina D que tem como principal função manter a homeostase do cálcio em nosso organismo, essencial para a saúde de nosso esqueleto (13).

A QA é resultado da expansão clonal de queratinócitos transformados induzidos pela radiação UV-B com alterações que podem causar instabilidade genômica (7). Essa radiação causa danos às fibras elásticas e produz a degeneração do colágeno, o que resulta na formação de fissuras verticais no vermelhão, resultando em edema, espessamento e menor maleabilidade do tecido (6).

2.3 Clínica e epidemiologia

A QA em geral manifesta-se em toda a extensão do lábio inferior e pode apresentar sinais diversos como atrofia, perda de elasticidade, edema, manchas, placas brancas e/ou eritematosas, úlceras, erosões, crostas, fissuras, ressecamento, sangramento, descamação, eversão do sulco sublabial e perda do limite de transição entre vermelhão e pele (2, 5). Alguns pacientes podem apresentar manchas acinzentadas e/ou acastanhadas (3). O aspecto do lábio não é, em geral, uniforme, podendo apresentar alguns dos sinais citados em diferentes partes do mesmo.

O exame visual deve ser sempre complementado pela palpação, para que seja verificado algum tipo de infiltração, principalmente quando da presença de úlceras ou crostas. A perda de elasticidade do lábio é comum em pacientes que já apresentam a perda do limite vermelhão-pele.

O quadro inicial pode ser muito sutil e assintomático. O paciente não percebe como doença ou relaciona com o processo normal do envelhecimento (20). As alterações, mesmo que discretas acabam por ter períodos de melhora e piora, mas nunca há regressão total (4). A atrofia é mencionada em quase todos os casos, sendo ela mais leve ou mais agressiva; alguns autores relacionam esse sinal clínico com a hiperqueratose no exame histopatológico (9).

A atrofia é o aspecto de adelgaçamento da semimucosa do vermelhão, deixando a superfície do lábio lisa e brilhante. O ressecamento está presente em quase todos os quadros e as manchas eritematosas são produzidas por vasodilatação. As placas quando presentes não são removíveis mecanicamente e são discretamente elevadas.

Quando há a presença de úlcera, o desenvolvimento do CEC pode ser considerado, principalmente se há endurecimento nas bordas e infiltração à palpação (5, 8).

Pode ser eventualmente sintomática, mas a imensa maioria dos casos é completamente assintomática. Quando presente, os sintomas manifestam-se sob a forma de ardor, choque, queimação, ou dor (5). Nem sempre todos os sinais citados se fazem presentes, mas a biópsia incisional é mandatória para a confirmação do diagnóstico e a gradação da displasia epitelial, além de constituir a única forma de excluir totalmente a possibilidade de carcinoma. Ainda há discrepâncias entre o

diagnóstico clínico e histopatológico da queilite actínica, pois muitas vezes o que clinicamente sugere uma lesão avançada, ao exame histopatológico a displasia é dada como leve, assim como acontece a situação inversa (21-23).

Sua prevenção é fundamental para evitar o desenvolvimento do carcinoma espinocelular (CEC), o tumor mais comum da cavidade oral (2, 4). Sua incidência varia muito entre as localidades do planeta e as populações (24). Grande parte dos carcinomas de lábio, quando diagnosticados apresentam sinais de QA associados, sugerindo assim uma evolução da lesão potencialmente maligna para a neoplasia propriamente. Ainda não é possível determinar a exata transição de uma lesão para outra (2). Alguns autores afirmam que o risco dessa evolução é de 2,5%(4), outros mencionam 5% a 17% (2, 25). Essa taxa pode variar de acordo com o tempo de exposição, idade, predisposição genética, latitude geográfica, ocupação, atividades recreativas e uso de agentes protetores (9).

No Brasil os dados do câncer de lábio fazem parte da estatística de câncer de boca do INCA (Instituto Nacional de Câncer). A estimativa para o ano de 2012 era que 14.170 novos casos surgissem atingindo 9.990 homens e 4.180 mulheres, mas ainda não há divulgação dos dados definitivos (26). O carcinoma que mais atinge o vermelhão do lábio inferior é o CEC e assim como a QA, afeta mais homens de pele clara acima dos 40 anos de idade. Há trabalhos que relatam que metástases podem ocorrer em 5 a 20% dos casos (3, 5).

As maiores incidências de câncer de lábio no mundo são encontradas nas populações do Canadá e Austrália. Mais de 50% das lesões de câncer oral estão localizadas no lábio na população australiana. A Espanha também apresenta índices bastante significativos, principalmente quando comparados ao resto da União Europeia (24).

A prevalência da QA é maior em trabalhadores rurais e pescadores(3) ou em pacientes cuja profissão exija exposição solar intensa, como motoristas, pedreiros, pintores, topógrafos, engenheiros etc; acima dos 40 anos de idade (5, 27). Por constituir na grande maioria dos casos uma doença assintomática, os pacientes geralmente procuram tratamento em estágio avançado, quando se manifesta dor, geralmente associada à ulceração, o que muitas vezes já é indicativo da presença do CEC.

Apesar de constituir uma lesão predominantemente masculina, vem crescendo a incidência em mulheres de forma global, tanto da QA quanto do CEC de

lábio. Isso se deve ao fato de mulheres estarem trabalhando mais ao ar livre, em ocupações anteriormente exercidas apenas por homens. Também pode haver influência do bronzeamento que muitas mulheres procuram por vontade própria, em função do tipo de beleza que se encaixa nos padrões estéticos atuais de vários países (9).

A porcentagem de casos de QA em que se desenvolve lesão carcinomatosa e o tempo decorrido até essa transformação varia muito nas descrições dos autores; 2,5% (4), 11% (14, 28), ou 16,9% (29), mas ainda não existem estatísticas confiáveis para estimar a probabilidade de malignização de uma determinada queilite actínica (20, 30). Alguns autores mencionam que a probabilidade de malignização pode ser maior se forem associados outros fatores carcinogênicos, como o tabaco em suas mais variadas formas de consumo (10, 31).

O diagnóstico precoce da lesão permite a adoção de estratégias individuais para prevenir sua progressão, considerando-se a ocupação do paciente, seu regime de exposição solar e características individuais de susceptibilidade à QA (grau de melanina cutânea e nível de bronzeamento à exposição solar). As medidas de proteção exigem normalmente mudanças de comportamento por parte do paciente, com o uso diário de fotoprotetores, adoção de barreiras físicas e alterações na rotina de atividades no sentido de evitar a exposição solar nos horários mais prejudiciais (23, 32).

2.4 Características histológicas

Histologicamente a QA pode apresentar epitélio escamoso estratificado com áreas de acantose e outras de atrofia. Apresenta aumento variado da camada de queratina, degeneração basofílica amorfa das fibras elásticas e colágenas (elastose solar). A elastose solar é o traço mais marcante que acomete o tecido conjuntivo próximo ao epitélio, induzido pela luz ultravioleta. Os tipos mais afetados pela degradação são os colágenos I e III (5, 8, 10). Considerando que apenas 5 a 10% da radiação UV é refletida pela pele e mais de 70% é absorvida, a elastose solar talvez promova algum tipo de proteção para os tecidos mais profundos (32).

Em geral nota-se a presença de discreto infiltrado inflamatório adjacente ao epitélio, esse infiltrado é composto principalmente por linfócitos, eventualmente exibindo plasmócitos. Vasos sanguíneos dilatados também são bastante frequentes (10).

Essas cinco características histopatológicas presentes nos quadros de QA (acantose, degeneração basofílica do tecido conjuntivo, inflamação no tecido conjuntivo, inflamação perivascular, espessura da camada de queratina) mostram associação significante com severidade de transformações no epitélio. À medida que a severidade desses fatores histopatológicos aumenta a severidade da transformação epitelial também muda. A acantose e o espessamento da camada de queratina epitelial podem representar que a radiação UV causou dano inicial à camada de células basais e esse fenômeno seguiu sendo agravado pela continuidade da irradiação nociva (8).

Ainda se fazem presentes as alterações mais importantes denominadas displasias epiteliais, com alterações arquiteturais e citológicas importantes. Essas displasias foram classificadas pela OMS em displasias leve, moderada e intensa. O critério sugerido para classificação de uma displasia discreta é alteração arquitetural restrita ao terço inferior do epitélio acompanhada por atipia citológica. Para displasia moderada é preciso que haja alterações arquiteturais estendendo-se ao terço médio do epitélio. Para displasias intensas os critérios são alterações arquiteturais em mais de dois terços do epitélio associadas à atipias citológicas (33).

São consideradas alterações arquiteturais: estratificação epitelial irregular, perda da polaridade das células da camada basal, projeções epiteliais em forma de gota, aumento do número de figuras de mitose, mitoses anormalmente superficiais (mitoses altas), queratinização prematura em células isoladas (disqueratose), pérolas de queratina em projeções epiteliais (22).

As alterações citológicas são: variação anormal de tamanho do núcleo (anisonucleose), variação anormal da forma do núcleo (pleomorfismo nuclear), variação anormal de tamanho da célula (anisocitose), variação anormal da forma da célula (pleomorfismo celular), proporção núcleo/citoplasma aumentada, aumento do tamanho do núcleo, figuras de mitoses atípicas, número e tamanho de nucléolos aumentados, hipercromatismo (22).

Na QA os queratinócitos passam por uma transformação molecular e genética induzida pelos raios UV e tornam-se queratinócitos neoplásicos; a QA é na

verdade o resultado da expansão clonal dos queratinócitos transformados (7, 27). Estudos sugerem que a expressão alterada da β-catenina pode representar a transformação maligna do queratinócito (34).

Estudos de amostras de QA tem mostrado alta expressão do gene p53 e da proteína MDM-2 o que indica alto potencial mutagênico do gene por indução dos raios UV. Outras mutações genômicas são ligadas à QA como a do receptor de fator de crescimento de fibroblasto do tipo 3 (FGFR3) (35). Todos esses fatores indicam um desequilíbrio dos fatores apoptóticos versus proliferativos, que pode ter papel importante na evolução da QA para um CEC invasivo (14).

Há estudos a respeito da densidade de mastócitos que seria aumentada em QA e CEC quando comparada ao lábio normal, pois a degranulação do mastócito ocorre predominantemente durante a inflamação. Essas células podem ter um papel importante na regulação da resposta inflamatória, pois contém potentes mediadores que contribuem no processo da inflamação, angiogênese e degradação da matriz, o que pode alterar o microambiente ao redor do epitélio e contribuir para a progressão da lesão (36-38).

Apesar de ser praticamente um consenso o fato de se basear no diagnóstico histopatológico com a graduação da displasia epitelial para realizar o tratamento da QA, alguns estudos sugerem que a evolução do carcinoma não está associada com nenhum tipo particular de displasia (16, 17, 39). Mais estudos são necessários, principalmente em nível molecular, para determinar a exata relação entre displasia e progressão da lesão, bem como o tipo de tratamento a ser realizado (40).

2.5 Manejo e controle

2.5.1 Fotoproteção

A fotoproteção química efetiva através dos protetores solares em loção data da década de 60, porém sua adoção para o uso comum paradoxalmente fez aumentar consideravelmente os índices de lesões solares em pele. Na época a proposta era que, com o fotoprotetor, as pessoas podiam se expor ao sol por

períodos muito maiores comparados aos que se expunham antes, pois o produto retardaria a queimadura da pele, tornando possível uma exposição muito maior (13).

A eficácia dos fotoprotetores é avaliada pelo fator de proteção solar (FPS), que quantifica a proteção principalmente contra a radiação UV-B, porém é de extrema importância que também tenha proteção contra a UV-A. A radiação UV-A tem várias características únicas: constitui cerca de 5% da do perfil de luz solar terrestre, enquanto a UV-B apenas 0,5%; não é filtrada por janelas de vidro e penetra profundamente na pele (41, 42). A radiação UV-A também está reconhecidamente envolvida na formação da elastose solar (43).

O fotoprotetor labial ideal deve ter propriedades de aderência suficientes para resistir à constante fricção e à saliva ao umedecer os lábios com a língua (44). As pessoas devem ficar atentas ao FPS para fazer a escolha dos fotoprotetores, pois muitas não sabem que o valor indicado na embalagem do produto significa ser o máximo de proteção que se poderá obter, devendo sempre considerar a quantidade de produto aplicada para obter esse resultado (45). Ele deve ser aplicado trinta minutos antes da exposição solar e reaplicado a cada uma ou duas horas enquanto o paciente estiver sob exposição solar (42, 46).

Estudos sobre queratose actínica (em pele) mostram que o fotoprotetor reduz a mutação do gene p53 induzida pela radiação UV e diminui os efeitos imunossupressores causados por ela. Seu uso diário está relacionado ao menor desenvolvimento de novas lesões e aumento do índice de remissão de lesões já existentes (42), segundo estudo realizado na Austrália com 431 pacientes com grupo placebo (47).

Para se atingir a proteção em que o FPS é baseado, seria necessária a aplicação de $2mg/cm^2$ do fotoprotetor na pele. Em uma pessoa de 70kg isso significaria 25g de produto aplicado em toda a superfície da pele do indivíduo, em situações reais a quantidade de aplicação varia entre 0,5 e $1,0mg/cm^2$. Portanto considerando que a aplicação está relacionada ao FPS indicado nas embalagens, a proteção efetiva do fotoprotetor em situação real é provavelmente menor do que o esperado (42).

2.5.2 Modalidades terapêuticas

A escolha do tratamento da QA normalmente é baseada no resultado do exame histopatológico com a referência do grau de displasia epitelial em que se encontra a lesão. Em geral, para lesões em que não há displasia ou a displasia é discreta, e alguns autores relatam também para displasia moderada (31), a conduta é orientação do paciente com relação ao uso do fotoprotetor labial, a fim de evitar danos adicionais e acompanhamento clínico por longo período (10). Não existe maneira confiável de determinar clinicamente o grau de alteração epitelial histológico, portanto não se deve tratar as lesões de QA apenas com base em seu aspecto clínico, sendo mandatória a biópsia incisional para o correto diagnóstico (8).

Para as lesões diagnosticadas com displasias epiteliais moderadas ou intensas há uma série de tratamentos propostos na literatura, alguns já consagrados por sua eficácia, porém bastante invasivos e dolorosos e outros ainda em avaliação quanto à sua eficácia e conforto para o paciente. O tratamento da QA visa a prevenção do desenvolvimento do carcinoma (4). Desde que não existem provas laboratoriais ou procedimentos clínicos que permitam o discernimento acerca de quais lesões têm maior ou menor possibilidade de evolução maligna, o manejo dos casos de QA ainda apresenta falta de consenso no meio científico (48).

Os tratamentos disponíveis incluem métodos cirúrgicos e não cirúrgicos, porém todos consideravelmente invasivos e dolorosos, pois resumem-se em remoção ou destruição do epitélio afetado (49). É possível citar como tratamentos já testados: vermelhonectomia, aplicação tópica de fluorouracil (FU), imiquimod, ablação à laser (CO2 e Er:YAG), terapia fotodinâmica, criocirurgia, peeling químico com ácido tricloracético, eletrocirurgia, diclofenaco (2, 3, 49). Há outros tratamentos pouquíssimo relatados da literatura como ácido retinóico, laser thulium fracionado a 1,927nm e dermabrasão (50-52).

A vermelhonectomia é um procedimento relativamente simples se realizado por um cirurgião experiente. Normalmente se executa com anestesia infiltrativa local, consistindo na excisão cirúrgica de todo o vermelhão do lábio. O músculo orbicular do lábio e glândulas salivares podem ser ou não envolvidos e a sutura é feita de forma contínua aproximando o tecido da mucosa labial com a pele (3, 4). Há relatos de efeitos colaterais relevantes como, por exemplo, parestesia, prurido, dificuldade

para sorrir ou abrir a boca devido ao tensionamento do reparo cicatricial, desconforto e dor na região da cicatriz, disestesia, deiscência, hematoma, além da sensação de que o lábio superior está sendo “espetado” quando em contato com o inferior devido à presença de pelos na região operada (3, 49). Apesar de agressivo e desconfortável, ainda é o único método que permite a análise histológica de todo o tecido e é considerado o “padrão ouro” em termos de eficácia quando comparado aos outros recursos (14). É indicada em casos de lesões difusas com displasia intensa (53).

O FU tópico é usado no tratamento de lesões cancerizáveis de pele e inibe a enzima timidilato sintetase agindo como um antimetabólico na biossíntese de ácido desoxirribonucleico (3, 4, 14). A absorção seletiva da substância se dá através das células de alta atividade metabólica da lesão que são mais suscetíveis aos efeitos inibidores, levando assim à apoptose celular (4, 54). O tratamento dura em torno de 15 dias e está disponível em solução de propilenoglicol a 1%, 2% ou 5% ou em base cremosa a 1% ou 5%. O efeito colateral está no desconforto devido à erosão e ulceração provocada pela substância até a completa cicatrização da região que ocorre em 2 a 3 semanas após o término do tratamento. Muitos pacientes não conseguem suportar toda a terapia e há índices consideráveis de recorrências entre 10% e 60% segundo alguns autores (3, 4, 49), havendo recomendações na literatura para que seja utilizado apenas em casos iniciais e displasias moderadas (2, 53).

O imiquimod funciona como um modulador imunológico ajudando a promover atividade antitumoral, induzindo a apoptose de células anormais. Alguns estudos sugerem que as citocinas produzidas pela ação do imiquimod promovem a restauração do padrão celular genético normal, invertendo a base genética na qual o ciclo celular anormal é organizado. É utilizado em tumores cutâneos (55, 56) e aplicado em base cremosa a 5% durante várias semanas (3 a 16). Os efeitos colaterais são os mesmos do FU (57) e há relatos de pacientes que apresentam úlceras aftosas próximas à região de aplicação do medicamento (58). É indicado para casos iniciais e displasias moderadas (53). Não existem estudos suficientes que comprovem sua eficácia, aparentemente os altos índices de recidiva após alguns meses também são semelhantes aos observados com o FU (14).

O laser de dióxido de carbono (CO2) age vaporizando todo o vermelhão do lábio através da elevação da temperatura da água intracelular, o que acaba por romper as células, separando epiderme e derme (4, 14). Há dois tipos de protocolos:

a aplicação de maneira contínua ou pulsada. Há autores que defendem um protocolo mais radical utilizando um feixe concentrado, porém outros autores defendem protocolos menos invasivos e mais conservadores evitando cicatrizes visíveis e minimizando outros efeitos colaterais (14, 49). Na maioria dos casos não há parestesia, embora possa ocorrer dor e edema pós-operatório; a cicatrização é bastante satisfatória e o contorno normal do lábio é preservado (3, 59). Há um número crescente de relatos destacando vantagens desse método, com menor tempo para recuperação do epitélio e menos cicatrizes visíveis (49). As recorrências variam de 0% a 14,28% em no mínimo 11 meses de acompanhamento (2, 49). Alguns autores consideram este o método de maior sucesso sob os aspectos terapêutico e cosmético, além de apresentar menor número de complicações (2). Uma grande desvantagem dessa modalidade de tratamento é a impossibilidade de realizar a análise histológica dos tecidos. Na maioria dos trabalhos, a biópsia incisional só é feita meses após o procedimento para avaliar as recorrências, o que pode dar margem à subdiagnósticos de carcinoma, além de não permitir a avaliação do nível de displasia epitelial do tecido de forma detalhada e topográfica antes de se executar o procedimento. Há estudos que avaliam apenas clinicamente antes e após o procedimento, sem a confirmação histológica, o que também dificulta a avaliação científica da eficácia do método (14). É indicado para displasias moderadas e intensas (53).

O laser Er:YAG ainda não foi muito estudado. Propõe-se a ser tão eficaz quanto o laser de CO2, porém com menores efeitos colaterais e melhores resultados cosméticos para o paciente, desde que é absorvido pela água (o que potencialmente causa menores danos aos tecidos adjacentes). A desvantagem é a de um maior sangramento no transoperatório. A profundidade da ablação pode ser controlada conforme seja necessário (28). É indicado como alternativa ao laser de CO2 e também tem indicação para displasias moderadas e intensas (53). Faltam estudos com maior número de pacientes, maior tempo de follow up e com biópsias realizadas neste período avaliação histológica e adequada valorização do método (60).

A terapia fotodinâmica (PDT) tem sido uma das formas de tratamento de QA mais estudadas recentemente. É um método relativamente novo que começou sendo utilizado para tratar outras doenças dermatológicas (61-64). Envolve o uso de um agente fotossensibilizante e uma fonte de luz ativadora entre 400nm e 700nm (65) para induzir a produção focal de radicais de oxigênio, que afetam a membrana

celular e suas organelas resultando em morte celular por necrose ou apoptose (61, 66). O agente fotossensibilizante mais utilizado é o ácido 5-aminolevulínico (5-ALA) e seu metil ester (metilaminolevulinato – MAL) (62) que é convertido a fotoporfirina IX dentro das células-alvo, o que permite a absorção seletiva de luz. Diversos estudos tem sido realizados para verificar a eficácia do método e estabelecer um protocolo também efetivo no que diz respeito ao comprimento de onda mais adequado, variações do agente fotossensibilizante 5-ALA para que ele seja cada vez mais seletivo (MAL) e maneiras de se obter menos efeitos colaterais (14, 29, 65-67). Há muitas falhas no follow up dos pacientes, com poucos estudos baseando seus resultados na análise histológica após o tratamento (68). A maior parte dos trabalhos publicados nesse assunto utilizou apenas a observação clínica (25, 63); ainda assim os estudos mostram recidivas que variam de 10% a 50% entre os pacientes submetidos ao procedimento (14, 49, 62, 65).

A crioterapia é mais utilizada em pele do que em lábio (69) e consiste na aplicação tópica de substância congelante, sendo mais usado o nitrogênio líquido. As células atingidas são cristalizadas e se rompem, causando separação entre derme e epiderme (14). Não necessita de anestesia local, é mais utilizada em pequenas áreas com lesões focais, pois seu uso em toda a extensão do lábio causa pós-operatório muito dolorido e não há um protocolo definido para o tempo de aplicação ou equipamento específico para essa utilização (4, 53).

O peeling químico é feito com ácido tricloracético, normalmente à 50%, sendo aplicado no lábio do paciente até que se observe uma camada esbranquiçada. Ele age descamando as células da epiderme e eventualmente algumas superficiais da derme, entretanto não há ação seletiva entre células normais e anormais (14). A cicatrização se dá em 7 a 10 dias. Não ocorrem muitos efeitos colaterais graves, mas o índice de recidivas bastante alto, próximo aos 70% (4), e praticamente não é mais utilizado com essa finalidade (2).

Na eletrocirurgia a dissecação destrói o epitélio do vermelhão, retardando o reparo do tecido e formando cicatriz aparente. Assim como a crioterapia, é realizada em regiões específicas do lábio, porém necessita de anestesia local (53). Não há estudos suficientes para comprovar sua eficácia (4, 14).

O diclofenaco é um anti-inflamatório não-esteroidal (AINE) utilizado em gel a 3% que pode ser veiculado ao ácido hialurônico a 2,5%, pois o mesmo prolonga a meia-vida do diclofenaco quando em contato com a pele (70). Seu mecanismo de

ação ainda não está completamente claro. Estudos sugerem que ele age na apoptose celular através da inibição das cicloxigenases (COX) 1 e 2 (especialmente COX2), bloqueando os passos iniciais da produção de prostaglandinas (14, 30), o que envolve o metabolismo do ácido araquidônico que é superexpresso em vários tumores epiteliais (70). Os efeitos colaterais são muito menores quando comparados ao FU, o custo do tratamento é baixo, porém ainda não há estudos suficientes para comprovar sua eficácia (14, 70).

3 PROPOSIÇÃO

PRINCIPAL:

Avaliar o efeito do uso de fotoprotetor labial, na forma de bastão, sobre parâmetros clínicos de severidade e grau de displasia histológica por meio de acompanhamento clínico e investigações microscópicas sucessivas.

SECUNDÁRIA:

Avaliar o grau de conhecimento da população portadora e qualidade dos cuidados adotados em relação à prevenção e tratamento da queilite actínica.

Observar o grau de aderência ao tratamento e mudança de comportamento, em relação aos cuidados com a doença, da população portadora, após as informações sobre a doença transferidas pelos pesquisadores.

Observar a influência de fatores colaterais sobre a severidade de expressão da queilite actínica, tais como: hábitos de consumo de fumo e álcool; além do histórico do regime de exposição solar.

4 CASUÍSTICA-MATERIAL E MÉTODOS

4.1 MATERIAL

- Material necessário à aplicação do teste do azul de toluidina (soluções aquosas de azul de toluidina 1%, ácido acético 1%).
- Material cirúrgico necessário a procedimento de biópsia incisional.
- Máquina para fotografia digital
- Ficha de coleta de dados do protocolo de pesquisa
- Termo de Consentimento Livre e Esclarecido

4.2 CASUÍSTICA

O desenvolvimento do trabalho foi aprovado pelo Comitê de Ética em Pesquisa da FOUSP, sob parecer 87593 (Anexo A).

Foram selecionados pacientes que procuraram a Clínica de Diagnóstico Oral da FOUSP para consulta, tanto com queixa primária de queilite quanto pacientes que desconheciam o problema, mas apresentaram sinais clínicos sugestivos.

Diante da suspeita de queilite actínica, os pacientes receberam orientações e esclarecimento relativos à etiologia e tratamento do problema e foram convidados a participar do protocolo de pesquisa por meio de anuência aos termos de consentimento livre e esclarecido (Anexo B).

Todos os pacientes receberam informações gerais acerca da doença, considerando-se os seguintes aspectos:

- esclarecimento geral sobre a condição, ressaltando-se a característica de desordem potencialmente maligna.
- instruções acerca das estratégias voltadas à proteção solar de acordo com o perfil individual de exposição ao sol, representadas por barreiras físicas (chapéus, bonés, camisas com mangas compridas e guarda-sóis) e químicas (fotoprotetor labial em bastão FPS mínimo 30).

- necessidade de biópsia para diagnóstico e adequada gradação de displasia histológica.

Os pacientes que não concordaram em serem submetidos à biópsia, ou se declararam impossibilitados de comparecer às consultas de controle periódico, não foram incluídos no estudo, mas receberam orientação e aconselhamento quanto à necessidade de acompanhamento profissional para o adequado controle da condição.

4.3 METODOLOGIA

Os pacientes incluídos no estudo submeteram-se a uma coleta de dados específica, buscando detalhamento da sintomatologia e história de exposição solar associada à condição (Anexo C).

A suspeita do diagnóstico de queilite actínica baseou-se na etnia caucasiana do paciente e histórico de exposição frequente ao sol durante parte significativa da existência; associada a aspectos clínicos locais de atrofia, descamação, instalação de manchas, formação de placas, crostas ou ulcerações crônicas em semimucosa labial, além do apagamento do limite semimucosa/pele, enrijecimento ou espessamento dessa região, e eversão do sulco sublabial inferior.

Para a confirmação do diagnóstico clínico foi eleita uma área de mucosa para realização da biópsia incisional. Tal área foi selecionada de acordo com critérios clínicos de atrofia e outros sinais mencionados anteriormente como parâmetros de diagnóstico clínico da QA.

Utilizou-se do teste com o corante azul de toluidina 1% para confirmação da seleção clínica da área de biópsia, quando havia sinais clínicos distintivos de seleção, ou orientação quando o aspecto clínico mostrou-se homogêneo.

A técnica do azul de toluidina foi realizada da seguinte forma:

- remoção de eventuais cosméticos presentes;
- limpeza dos lábios do paciente com gaze umedecida em água;

- foi preparada uma gaze e colocada no fundo de sulco vestibular inferior para proteger a cavidade oral e promover a eversão do lábio para melhor visualização e aplicação do corante;

- aplicação do corante azul de toluidina 1% com o auxílio de roletes de algodão;

- rolete de algodão com água para retirar o excesso de corante;

- aplicação de solução de ácido acético 1% para remoção do corante não fixado;

- limpeza com água.

No caso de retenção do corante em área diversa daquela selecionada clinicamente, o paciente foi reavaliado quanto à confiabilidade do resultado da coloração, assim como da impressão clínica registrada anteriormente.

Os pacientes foram fotografados antes das biópsias incisionais e posteriormente a cada consulta de acompanhamento para registro das alterações clínicas e localização precisa das áreas submetidas à biópsia incisional.

Em cada procedimento cirúrgico foram utilizados campos e materiais estéreis e descartáveis. As biópsias incisionais foram realizadas com anestesia local infiltrativa com mepivacaína 2% com adrenalina (meio tubete foi suficiente). As suturas foram realizadas com fio de seda 4.0 Ethicon®, e foi prescrito analgésico para o caso de dor pós-operatória. As suturas foram removidas sete dias após o procedimento cirúrgico.

As peças cirúrgicas foram enviadas ao Laboratório de Patologia Oral da FOUSP para serem analisadas dentro da rotina de lâminas por múltiplos patologistas e posteriormente foram avaliadas novamente por um único patologista cego aos resultados anteriores. Na consulta para entrega dos laudos, os pacientes foram orientados quanto aos resultados e novamente reforçou-se a necessidade do uso do protetor labial e sua forma de utilização.

Os pacientes foram instruídos e terem o protetor sempre por perto, na bolsa ou no bolso, e o reaplicarem a cada 2 horas sempre que expostos à luz do dia, com ou sem a visualização do sol.

A partir da entrega do laudo, as consultas de controle foram feitas a cada 3 meses, realizando exame clínico e fotografias de controle. A cada consulta foi reforçada a importância do uso do protetor solar labial. A partir de 6 meses da data

da primeira biópsia e uso contínuo do fotoprotetor labial, os pacientes foram submetidos a outro procedimento cirúrgico para avaliação da progressão histopatológica da lesão.

A segunda biópsia foi realizada seguindo os mesmos padrões e protocolos do primeiro procedimento. Os pacientes seguem sendo acompanhados periodicamente na Clínica do Centro de Diagnóstico Oral da FOUSP, mantida pela Disciplina de Estomatologia Clínica do Departamento de Estomatologia de nossa escola.

5 RESULTADOS

No período dedicado à composição da casuística desta investigação clínica, 40 pacientes com diagnóstico clínico de QA foram convidados a compor o grupo de pesquisa. Destes, três foram diagnosticados com carcinoma epidermóide após biópsia incisional e foram devidamente encaminhados à Oncologia, 14 abandonaram os acompanhamentos, dois recusaram-se a submeterem-se à biópsia incisional e um não teve diagnóstico histopatológico confirmado de QA. Dos 20 pacientes que seguiram neste estudo, 12 pacientes eram homens e 8 mulheres, com média de idade de 63 anos (48-85).

Apenas quatro pacientes apresentaram sintomatologia e, destes, somente dois procuraram ajuda profissional para tratamento devido a esses sintomas; todos os outros foram encaminhados de outras disciplinas da Faculdade, cirurgiões-dentistas externos, ou chegaram à instituição em busca de tratamento dentário (dentística, endodontia, periodontia, cirurgia, próteses), sendo encaminhados à disciplina de Estomatologia a partir da triagem inicial. Todos os casos ocorreram em lábio inferior e todos os pacientes eram leucodermas com alguma história de exposição solar crônica em algum momento da vida, sempre sem o uso de fotoprotetor. A tabela 5.1 mostra as características gerais da amostra, levando em consideração sexo, idade e hábitos nocivos, sendo a exposição solar sempre sem o uso de fotoprotetor. A maioria deles (19 pacientes) tiveram exposição por conta da profissão e apenas um paciente relatou exposição crônica apenas por motivos recreativos. Grande parte dos pacientes atendidos tem origem de cidades interioranas do sudeste, norte e nordeste e relatam ter passado a infância inteira nesses locais ou começaram a trabalhar na agricultura para ajudar a família desde muito cedo.

Tabela 5.1 – Características gerais da amostra

	Homens	*Mulheres*	*Total*
N	12	8	20
Idade média (range)	64 (48-85)	61,5 (49-71)	63 (48-85)
Fumantes	1	1	2
Não fumantes	7	6	13
Ex-fumantes	4	1	5
Etilistas	0	1	1
Não etilistas	10	7	17
Ex-etilistas	2	0	2
Exposição solar laboral	9	4	13
Exposição solar recreativa	0	1	1
Exposição solar mista	3	3	6

O gráfico 5.1 mostra a distribuição dos pacientes da amostra segundo década de vida e gênero. Homens são mais afetados que mulheres a partir dos 40 anos. Nesta amostra observou-se picos da doença na 6ª e 8ª décadas de vida.

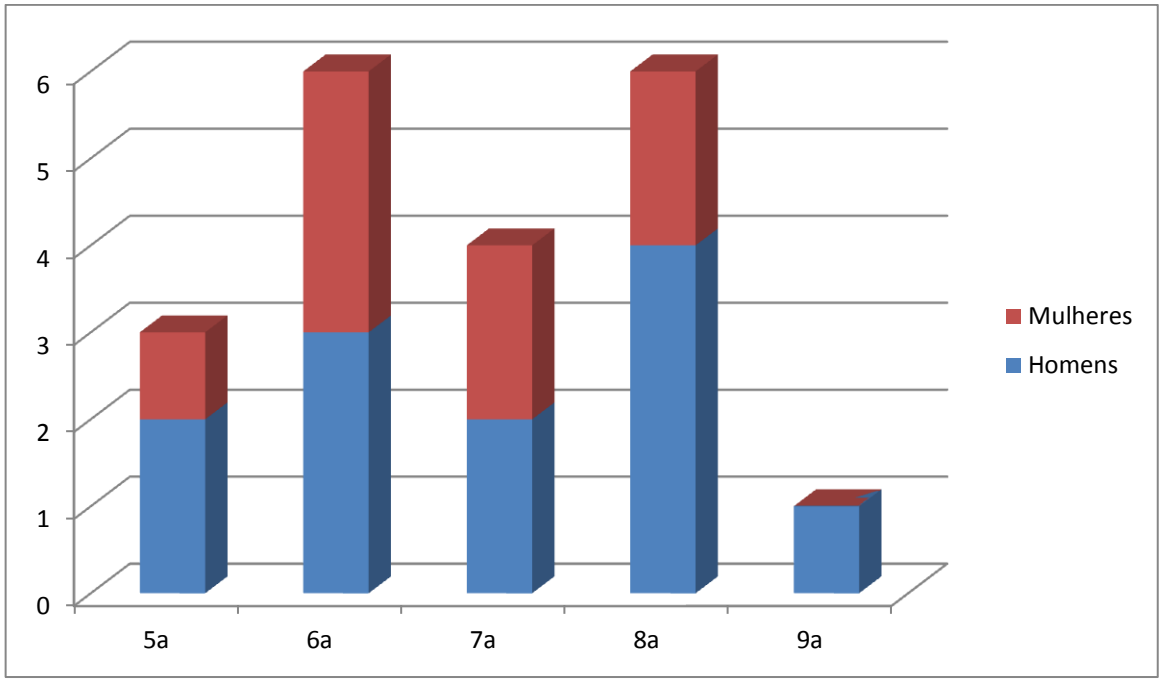

Gráfico 5.1 – Distribuição da lesão por sexo e década de vida.

As biópsias incisionais foram realizadas para confirmação do diagnóstico clínico da QA e posteriormente para verificar sua evolução. O tempo entre a primeira e a segunda biópsia variou entre 6 meses e 2 anos e 11 meses. Todos os espécimes foram enviados ao Serviço de Patologia Oral da FOUSP e cada lâmina foi avaliada duplamente, primeiro dentro da rotina de lâminas do laboratório com análises do patologista responsável pela rotina do dia e posteriormente foram avaliadas novamente por um único patologista com maior experiência na análise desses casos.

As tabelas a seguir 5.2 e 5.3 mostram respectivamente os resultados das classificações das displasias da primeira e segunda biópsia analisadas por múltiplos patologistas, correlacionando as mesmas com sexo e hábitos nocivos. Não houve melhora significativa entre homens e mulheres, dois pacientes foram classificados sem QA no segundo resultado. Não fumantes obtiveram pouca melhora de um procedimento para o outro, comparado aos fumantes e ex-fumantes, assim como não etilistas comparados com etilistas e ex-etilistas.

Tabela 5.2 - Diagnóstico histopatológico dos espécimes da primeira biópsia segundo análise de diferentes patologistas

	Sem displasias	*Displasia discreta*	*Displasia moderada*	*Displasia intensa*
Homens	2 (16,7%)	3 (25%)	6 (50%)	1 (8,3%)
Mulheres	0 (0%)	5 (62,5%)	2 (25%)	1 (12,5%)
Total H+M	2 (10%)	8 (40%)	8 (40%)	2 (10%)
Fumantes e ex	2 (28,6%)	1 (14,3%)	3 (42,8%)	1 (14,3%)
Não fumantes	0 (0%)	7 (53,8%)	5 (38,5%)	1 (7,7%)
Etilistas e ex	1 (33,3%)	1 (33,3%)	0 (0%)	1 (33,3%)
Não etilistas	1 (5,8%)	7 (41,2%)	8 (47%)	1 (5,8%)

Tabela 5.3 - Diagnóstico histopatológico dos espécimes da segunda biópsia segundo análise de diferentes patologistas.

	Sem displasias	*Displasia discreta*	*Displasia moderada*	*Displasia intensa*	*Sem QA*
Homens	1 (8,3%)	2 (16,7%)	6 (50%)	1 (8,3%)	2 (16,7%)
Mulheres	1 (12,5%)	5 (62,5%)	1 (12,5%)	1 (12,5%)	0 (0%)
Total H+M	2 (10%)	7 (35%)	7 (35%)	2 (10%)	2 (10%)
Fumantes e ex	0 (0%)	4 (57,1%)	2 (28,6%)	1 (14,3%)	0 (0%)
Não fumantes	2 (15,4%)	3 (23,1%)	5 (38,5)	1 (7,7%)	2 (15,4%)
Etilistas e ex	0 (0%)	1 (33,3%)	1 (33,3%)	1 (33,3%)	0 (0%)
Não etilistas	2 (11,8%)	6 (35,3%)	6 (35,3%)	1 (5,8%)	2 (11,8%)

As tabelas 5.4 e 5.5 mostram os resultados das classificações das displasias da primeira e segunda biópsia, porém sob a análise do patologista selecionado, também correlacionando com sexo e hábitos nocivos. Houve piora do quadro de toda a amostra, predominantemente no primeiro procedimento havia mais pacientes com displasia discreta do que moderada, porém no segundo procedimento estes números se inverteram indicando piora significativa. Houve melhora apenas no quadro de displasia intensa.

Tabela 5.4 - Diagnóstico histopatológico dos espécimes da primeira biópsia segundo análise de um único patologista (15 pacientes)

	Displasia discreta	*Displasia moderada*	*Displasia intensa*
Homens	6 (85,7%)	0 (0%)	1 (14,3%)
Mulheres	4 (50%)	3 (37,5%)	1 (12,5%)
Total H+M	10 (66,7%)	3 (20%)	2 (13,3%)
Fumantes e ex	2 (50%)	1 (25%)	1 (25%)
Não fumantes	8 (72,7%)	2 (18,2%)	1 (9,1%)
Etilistas e ex	1 (50%)	0 (0%)	1 (50%)
Não etilistas	9 (69,2%)	3 (23,1%)	1 (7,7%)

Obs: Cinco lâminas foram excluídas por motivos diversos.

Tabela 5.5 - Diagnóstico histopatológico dos espécimes da segunda biópsia segundo análise de um único patologista (15 pacientes).

	Displasia discreta	*Displasia moderada*	*Displasia intensa*
Homens	2 (28,6%)	4 (57,1)	1 (14,3%)
Mulheres	2 (25%)	6 (75%)	0 (0%)
Total H+M	4 (26,6%)	10 (66,7%)	1 (6,7%)
Fumantes e ex	2 (50%)	2 (50%)	0 (0%)
Não fumantes	2 (18,2%)	8 (72,7%)	1 (9,1%)
Etilistas e ex	1 (50%)	1 (50%)	0 (0%)
Não etilistas	3 (23,1%)	9 (69,2%)	1 (7,7%)

Obs: Cinco lâminas foram excluídas por motivos diversos.

Os gráficos 5.2 e 5.3 mostram os resultados dos graus de displasias obtidas na primeira e segunda biópsias respectivamente, correlacionadas aos grupos fumantes, não fumantes e ex-fumantes por número de pacientes, sob a análise de múltiplos patologistas.

A análise dos dois conjuntos de dados permite a conclusão de que, segundo os critérios utilizados pelos patologistas do laboratório para emitir os diagnósticos e as displasias, houve alguma melhora do quadro clínico e histopatológico da amostra com o uso do fotoprotetor por pelo menos seis meses. A melhora foi um pouco mais significativa em displasias discretas em não fumantes, e em displasias moderadas em ex-fumantes.

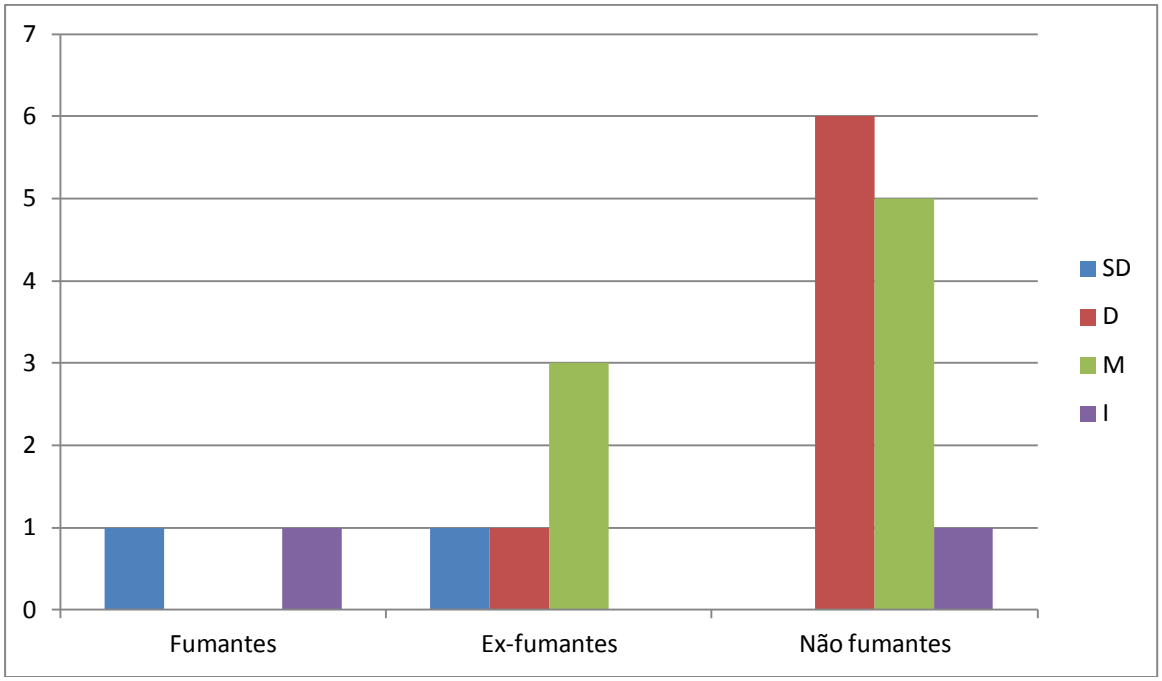

Gráfico 5.2 – Distribuição dos graus de displasia nos espécimes das biópsias iniciais segundo o número de pacientes e hábito de fumar. Legenda: SD – sem displasia; D – displasia discreta; M – displasia moderada; I – displasia intensa.

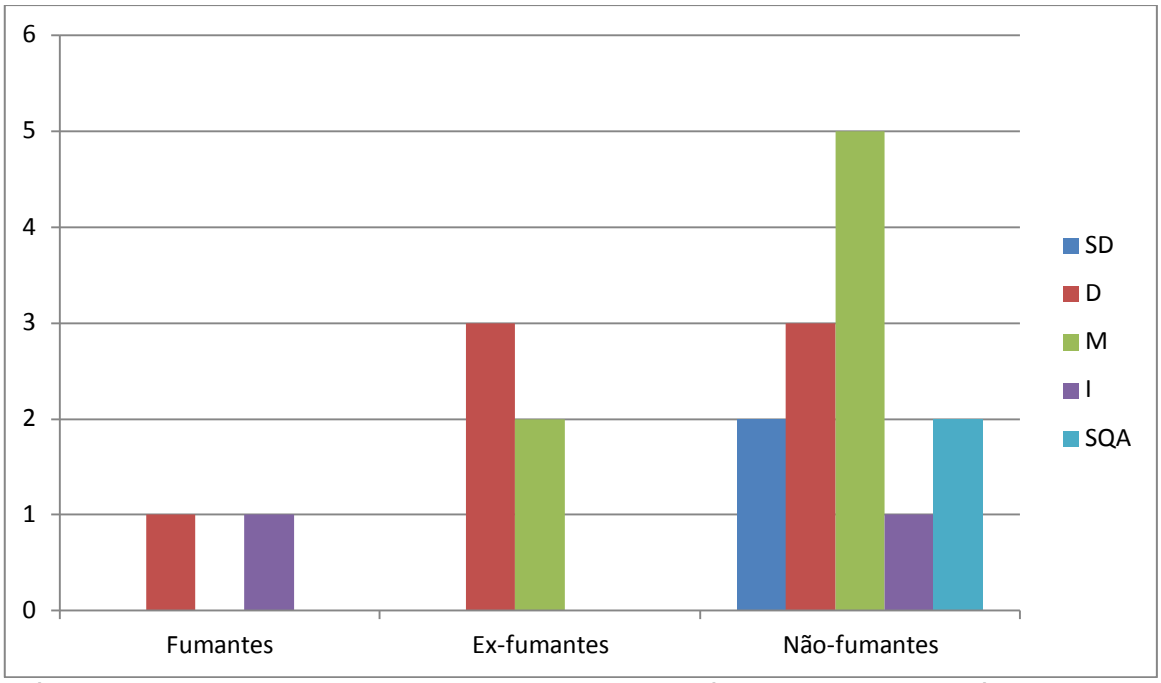

Gráfico 5.3 - Distribuição dos graus de displasia nos espécimes da segunda biópsia segundo o número de pacientes e hábito de fumar. Legenda: SD – sem displasias; D – displasia discreta; M – displasia moderada; I – displasia intensa; SQA – sem QA.

Todos os pacientes apresentaram dois ou mais sinais da lesão mencionados nas tabelas 5.6 e 5.7. Quando havia presença de ulceração, crostas ou placas as biópsias foram realizadas nestes locais, considerados clinicamente mais importantes por constituírem os mesmos sinais iniciais de carcinomas. As tabelas correlacionam os sinais clínicos com os graus de displasia classificados nos espécimes da primeira e segunda biópsia, respectivamente, por número de pacientes.

Considerou-se que após o uso do protetor solar labial todos os pacientes tiveram melhora no aspecto clínico, textura do lábio mais macia à palpação e, os que apresentavam sintomatologia tornaram-se assintomáticos.

Estes sinais foram avaliados no momento anterior a cada biópsia incisional e foram documentados através de fotografias tomadas durante todas as consultas de acompanhamento.

De uma tabela para outra é possível notar que algumas características continuaram presentes na mesma quantidade de pacientes como atrofia, perda do limite vermelhão-pele e sulco sublabial alterado. Características como crosta e sintomatologia não foram mais encontradas no momento da segunda biópsia. A ulceração foi encontrada em um paciente com displasia intensa. As outras características placa, manchas brancas e eritematosas continuaram a ser encontradas praticamente ainda nos mesmos perfis, tendo alguma diferença na evolução individual dos pacientes, como será mostrado a seguir.

Tabela 5.6 - Características clínicas da casuística e grau de displasia avaliado segundo a classificação de patologistas variados por ocasião da primeira biópsia.

	Sem displasia	*Displasia discreta*	*Displasia Moderada*	*Displasia intensa*
Atrofia	2	8	8	2
Perda limite V-P	2	8	8	2
Ulceração				
Crosta	1		4	
Placas	2	3	6	1
Manchas brancas	2	7	4	2
Manchas eritematosas	2	8	7	2
Sintomáticos		2	2	
Assintomáticos	2	6	6	2
Sulco sublabial normal		1	1	1
Sulco sublabial alterado	2	7	7	1

Tabela 5.7 - Características clínicas da casuística e grau de displasia avaliado segundo a classificação de patologistas variados por ocasião da segunda biópsia.

	Sem QA	*Sem displasia*	*Displasia discreta*	*Displasia moderada*	*Displasia intensa*
Atrofia	2	2	7	7	2
Perda limite V-P	2	2	7	7	2
Ulceração					1
Crosta					
Placas	1	1	2	3	2
Manchas brancas	2		5	5	2
Manchas eritematosas	2	1	6	7	2
Sintomáticos					
Assintomáticos	2	2	7	7	2
Sulco sublabial normal	1	1	1		
Sulco sublabial alterado	1	1	6	7	2

A tabela 5.8 a seguir mostra todos os aspectos clínicos encontrados nos lábios de cada paciente antes das duas biópsias e o grau de displasia encontrado nas duas situações, relacionados ao sexo, idade, tempo de exposição solar e tempo de acompanhamento.

Quatro pacientes não tiveram evolução da displasia, sendo que desses, dois apresentaram ausência de dois sinais clínicos observados no primeiro diagnóstico (mancha branca e placa, respectivamente) e dois mantiveram todos os sinais clínicos. Seis pacientes apresentaram evolução ruim da displasia, apesar de três pacientes terem apresentado ausência de quatro sinais clínicos observados no primeiro momento (mancha branca e sintomatologia, mancha branca, crosta, respectivamente); dois terem mantido os sinais clínicos nos dois momentos; um paciente teve melhora na sintomatologia, porém evoluiu com uma úlcera. Dez pacientes da amostra tiveram boa evolução da displasia, sendo que em seis deles houve melhora dos sinais clínicos crosta, mancha branca, sintomatologia, placa e mancha eritematosa; os outros quatro mantiveram todos os sinais clínicos observados no primeiro momento.

Tabela 5.8 – Aspectos clínicos das lesões de cada paciente junto ao grau de displasia das biópsias, ao sexo e idade

					Aspectos clínicos 1ª biópsia											Displasias 1ª biópsia					Aspectos clínicos 2ª biópsia											Displasias 2ª biópsia				
	Idade	Sexo	Tempo de exposição em anos	Tempo de acompanhamento em meses	Atrofia	Perda limite V-P	Ulceração	Crosta	Placa	Manchas brancas	Manchas eritematosas	Sintomático	Assintomático	Sulco sublabial normal	Sulco sublabial evertido	Sem QA	Sem displasia	Displasia discreta	Displasia moderada	Displasia intensa	Atrofia	Perda limite V-P	Ulceração	Crosta	Placa	Manchas brancas	Manchas eritematosas	Sintomático	Assintomático	Sulco sublabial normal	Sulco sublabial evertido	Sem QA	Sem displasia	Displasia discreta	Displasia moderada	Displasia intensa
1	55	M	30	49	x	x		x	x	x	x		x		x				x		X	X			x	x	X		x		x			X		
2	48	M	10	47	x	x			x		x	x			x			X			X	X			x		X		x		x				X	
3	56	F	15	47	x	x				x	x		x		x			X			X	X					X		x		x			X		
4	71	F	13	47	x	x				x	x		x		x			X			X	X				x	X		x		x			X		
5	49	M	11	46	x	x		x	x		x		x						x		X	X				x	X		x	x		X				
6	68	F	30	44	x	x			x		x	x			x				x		X	X							x		x			X		
7	72	M	25	44	x	x		x	x				x		x				x		X	X			x				x		x		X			
8	70	F	30	44	x	x			x	x	x	x			x			X			X	X	x		x	x	X		x		x					X
9	85	M	12	40	x	x			x		x		x		x				x		X	X				x	X		x		x				X	
10	72	M	40	39	x	x				x	x		x		x				x		X	X				x	X		x		x				X	
11	68	M	40	40	x	x			x	x	x		x		x		x				X	X			x	x	X		x		x				X	
12	59	F	30	38	x	x				x	x	x			x				x		X	X				x	X		x		x			X		
13	57	M	40	35	x	x		x	x	x	x		x		x		x				X	X			x	x	X		x		x					X
14	57	F	5	29	x	x				x	x		x		x			X			X	X				x	X		x		x				X	
15	77	M	5	30	x	x			x	x	x		x		x					x	X	X			x	x	X		x		x				X	
16	62	F	5	27	x	x					x		x	x				X			X	X					X		x	x			X			
17	49	F	30	20	x	x				x	x		x	x						x	X	X				x	X		x	x				X		
18	64	M	5	12	x	x		x	x	x	x		x		x				x		X	X			x	x	X		x		x			X		
19	50	M	30	12	x	x				x	x		x		x			x			X	x					X		x		x				X	
20	71	M	30	18	x	x			x	x	x		x		x			x			X	x			x	x	x		x		x	X				

Os gráficos a seguir correlacionam o número de pacientes e o grau de displasia após o diagnóstico das duas biópsias, sendo o gráfico 5.4 representa o diagnóstico do laboratório de patologia cirúrgica (diversos patologistas) e o subsequente, 5.5, o diagnóstico da patologista selecionada.

Nota-se no gráfico 5.4 que houve pouca melhora entre as biópsias 1 e 2 sob análise de diversos patologistas. No gráfico 5.5 é possível observar a inversão de resultados de uma biópsia para outra, revelando piora sob análise da patologista selecionada.

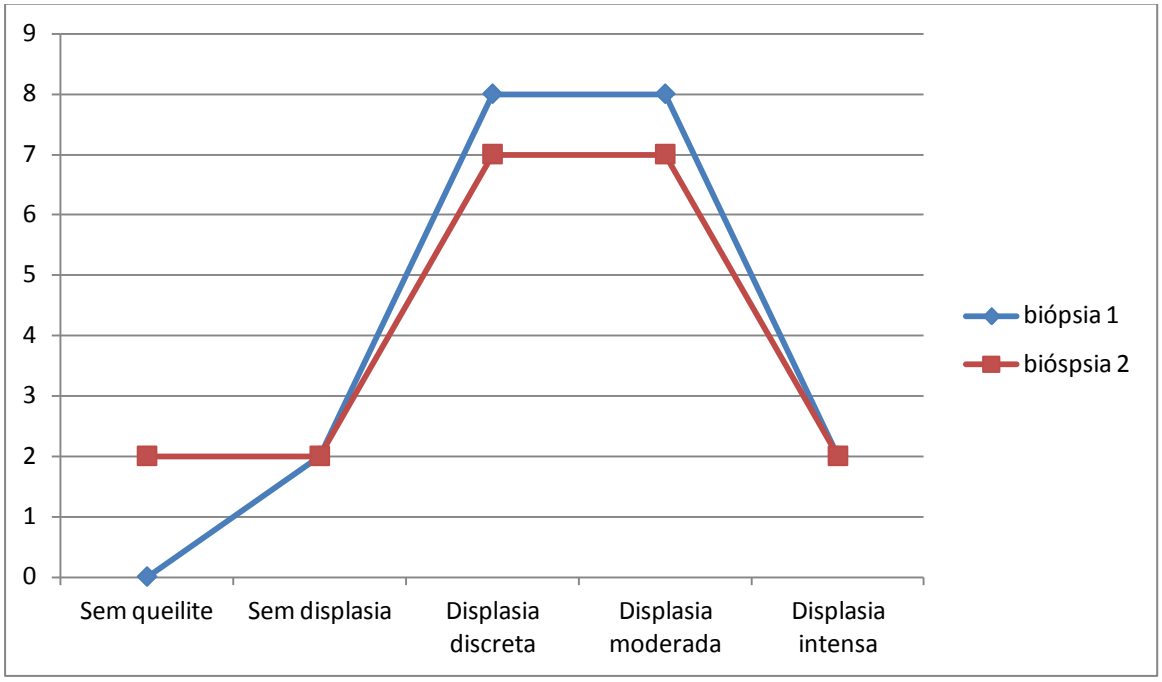

Gráfico 5.4 - Número de pacientes categorizados por grau de displasia segundo o laboratório de patologia cirúrgica.

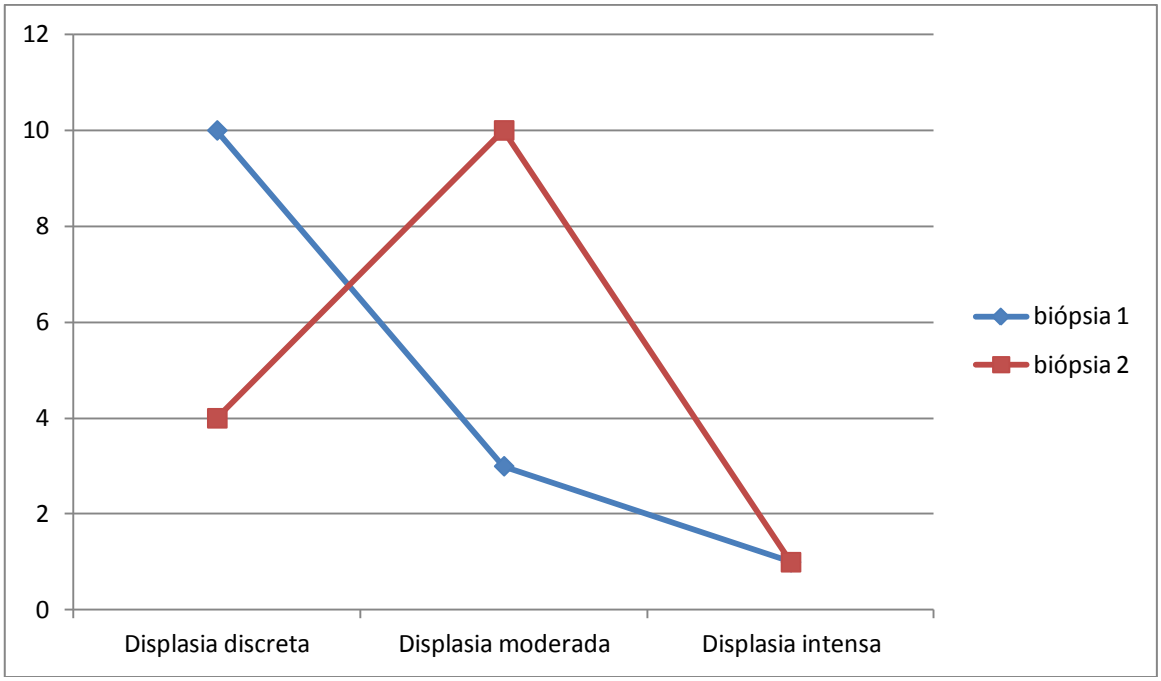

Gráfico 5.5 - Número de pacientes categorizados por grau de displasia segundo o critério de uma única patologista especializada.

O gráfico 5.6 correlaciona no primeiro grupo os pacientes abaixo da idade média da amostra com os graus de displasia encontrados e no segundo grupo os pacientes acima da idade média da amostra com os graus de displasia. No terceiro e quarto grupos a correlação com as displasias é feita abaixo e acima do tempo médio de exposição solar respectivamente.

É possível observar que abaixo dos 66 anos de idade a ocorrência de displasia discreta é maior que as outras displasias e maior que acima dos 66 anos de idade. A displasia moderada está presente na amostra nas duas faixas etárias igualmente, porém no grupo de pacientes acima de 66 anos o índice é maior que das outras displasias. Em relação ao tempo de exposição solar, o grupo com exposição menor que 22 anos desenvolveu mais displasias discretas do que outras displasias, porém este dado se inverte completamente ao analisar o grupo com exposição solar maior que 22 anos, onde se encontra maior proporção de displasia moderada.

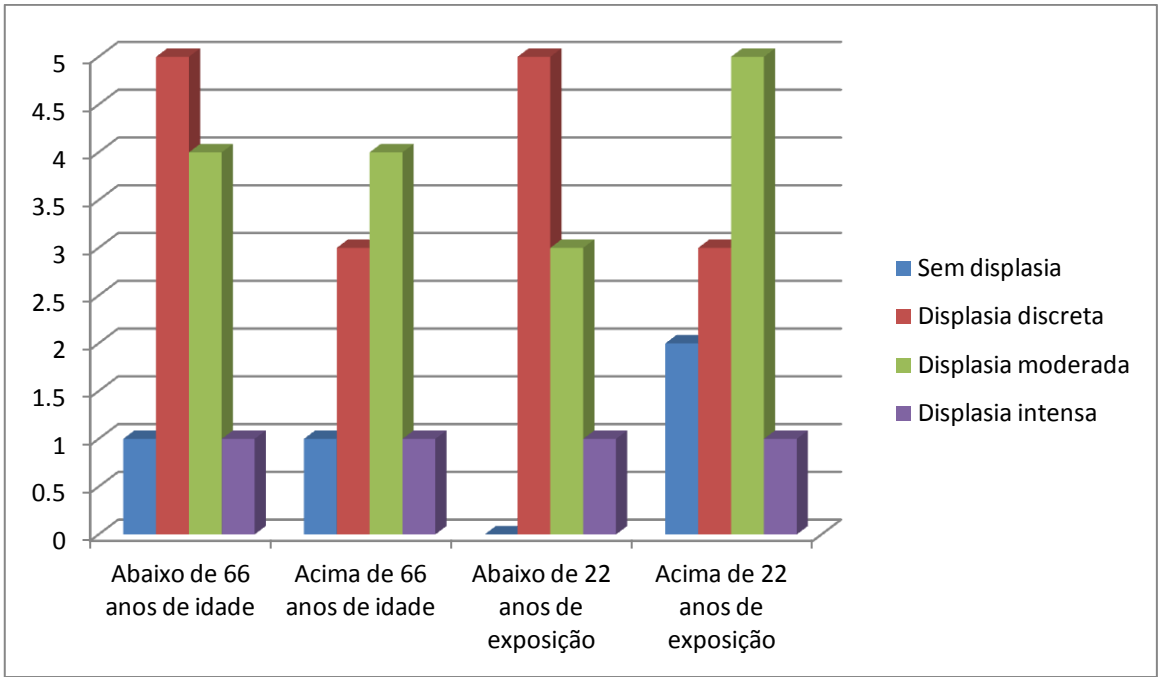

Gráfico 5.6 – Correlação entre idade, tempo de exposição solar e grau de displasia da amostra.

As figuras abaixo são de alguns pacientes da amostra que caracterizam as displasias diagnosticadas na primeira biópsia.

Figura 5.1 – Paciente do sexo feminino, leucoderma, 56 anos, diagnosticada com displasia discreta. Observar atrofia, perda do limite vermelhão-pele, manchas brancas e eritematosas e eversão do sulco sublabial.

Figura 5.2 – Paciente do sexo masculino, leucoderma, 49 anos, diagnosticado com displasia moderada. Observar atrofia, perda do limite vermelhão-pele, crosta, placas brancas, manchas eritematosas e início da eversão do sulco sublabial.

Figura 5.3 – Paciente sexo masculino, leucoderma, 77 anos, diagnosticado com displasia epitelial intensa. Observar atrofia, perda do limite vermelhão-pele, placas, manchas brancas e eritematosas e eversão do sulco sublabial.

6 DISCUSSÃO

A queilite actínica é uma lesão bastante importante do ponto de vista clínico e social, em virtude de sua frequência e potencial de transformação maligna (1). Sua etiologia está relacionada à exposição crônica aos raios UV, afetando principalmente os lábios inferiores de homens leucodermas, acima dos 40 anos (2-11). Todos os cirurgiões-dentistas têm a obrigação de realizar exame clínico completo em seus pacientes, o que inclui a superfície cutânea visível, glândulas, cadeias linfáticas regionais, lábios e orofaringe, além de ensinar os pacientes a fazer o autoexame; não apenas observar os dentes como faz a maioria. É papel de qualquer profissional de saúde com atuação nessa área anatômica fazer o diagnóstico precoce da lesão e alertar os pacientes, ou ao menos identificar áreas que fogem do aspecto de normalidade para o devido encaminhamento, entretanto muitos profissionais também não estão preparados para tal reconhecimento. A etiologia da QA permite facilmente sua prevenção, porém falta orientação da população quanto a existência e implicações da lesão. Isso poderia ser feito através de campanhas educativas, como é feito com o cigarro, não beber ao dirigir, vacinação etc (23, 31, 32). Nem mesmo pessoas com maior nível de instrução sabem que devem também proteger os lábios dos raios solares, e não somente a pele. Por ser uma lesão na maior parte das vezes assintomática, bem como sua evolução maligna, muita pacientes associam ao processo normal do envelhecimento, outros nem notam as alterações (20). Quando sintomática, alguns pacientes procuram ajuda profissional, outros convivem com as manifestações do sintomas.

Já é sabido que a radiação UV-B é parcialmente absorvida pela atmosfera é a principal responsável por queimaduras na pele e alterações do DNA, porém a radiação UV-A quase não é absorvida pela atmosfera devido ao seu comprimento de onda, tem penetração profunda na pele e é responsável pelo fotoenvelhecimento e também tem sua parte no processo de elastose solar (12-14, 43). Além disso, contribuindo negativamente para que a radiação tenha cada vez maior penetração na superfície terrestre, há a destruição progressiva da camada de ozônio. Apesar de o mundo já ter se dado conta da importância da preservação dela e muitos tenham diminuído consideravelmente a emissão de gases poluentes, ainda há muito o que ser feito neste aspecto, pois a temperatura global continua subindo a cada ano e a

radiação UV penetra com mais intensidade na superfície terrestre, trazendo consequências nocivas aos seres vivos e tornando o uso de protetores solares indispensável.

A radiação UV pode alterar definitivamente genes responsáveis pela iniciação, promoção e progressão neoplásica. Uma das mutações mais estudadas é a do p53 que é supressor de tumor e sofre mutação pela radiação (15-18). Os danos moleculares provocados pela exposição solar tendem a ser cumulativos e podem ser agravados dependendo do tempo, frequência e dose de exposição solar, sensibilidade das células expostas e capacidade de reparo do DNA (19).

Os índices de câncer de boca no país aumentam a cada ano (26), sendo o CEC o tumor mais comum da cavidade oral (2, 4), e é de extrema importância que se faça o diagnóstico precoce e quando houver, diagnosticar também a lesão que o precede, melhorando assim o prognóstico do paciente. No caso de lesões potencialmente malignas o objetivo, quando possível, é sempre instituir o tratamento já na intenção de prevenir a sua evolução, ou quando não for possível o tratamento, fazer um acompanhamento clínico rigoroso para que caso a evolução ocorra, seja diagnosticada precocemente. Ainda não é possível determinar quais lesões evoluirão, existem apenas estimativas na literatura, que podem variar de 2,5% a 17% (2, 4, 25, 28-30). As maiores incidências de câncer de lábio no mundo estão no Canadá e Austrália, na Europa a Espanha se destaca como o país com o maior número de lesões (24). No Brasil ainda não é possível obter essa informação pois as lesões em lábio são documentadas junto às de cavidade oral.

Um outro problema é que a grande maioria da população brasileira, principalmente em locais mais afastados de grandes capitais do país, onde encontra-se maior índice de pacientes propensos a desenvolver a lesão devido à ocupação profissional (27), não vão ao dentista periodicamente ou simplesmente não tem acesso ao profissional, tornando mais difícil ainda o diagnóstico precoce e tratamento da lesão. Este fato também nos faz ser mais críticos à respeito das estatísticas do câncer no país, que na realidade devem ser muito maiores que as apresentadas.

A proposta deste trabalho foi avaliar o efeito do fotoprotetor labial de acordo com parâmetros clínicos e histológicos por meio de acompanhamento clínico e biópsias. Ainda não há um consenso na literatura quanto ao manejo dos pacientes com a lesão, sabe-se que há a indicação de tratamento como forma de prevenção

da evolução da doença (4, 10, 31, 48). Todos os tratamentos hoje disponíveis e já testados clinicamente buscam simplesmente a eliminação da camada epitelial do vermelhão do lábio, desde que, obviamente, representa o sítio de geração do carcinoma do lábio (49) , Há métodos cirúrgicos e outros métodos menos invasivos, porém ainda não há estudos suficientes em termos de quantidade de pacientes e metodologias bem estabelecidas, que inclui biópsias para diagnóstico da lesão e controle do tratamento, além de longo follow up que possam comprovar a eficácia dos mesmos. Como métodos cirúrgicos há na literatura a vermelhonectomia (3, 4, 14, 49, 53), a vaporização com laser de CO2 ou Er:YAG (2, 4, 14, 28, 49, 53, 59, 60), a criocirurgia (4, 14, 53, 69) e a eletrocirurgia (4, 14, 53). Dentre os tratamentos não cirúrgicos testados na literatura é possível citar FU tópico (2-4, 14, 49, 53, 54), o imiquimod (14, 55-58), a terapia fotodinâmica (PDT) (14, 29, 61-68), o peeling químico (2, 4, 14) e o diclofenaco (14, 30, 70). Há ainda outros tratamentos pouquíssimo relatados da literatura como ácido retinóico, laser thulium fracionado a 1,927nm e dermabrasão (50-52).

Há discussões quanto à necessidade da presença de displasias epiteliais para confirmação do diagnóstico de QA e não apenas da elastose solar. Entretanto, Os trabalhos que testaram métodos não invasivos; reportam um elevado número de recidivas; provavelmente porquê é muito pouco preciso o controle da aplicação das terapias. Se a camada basal do epitélio não é atingida é pouco provável a resolução do quadro, enquanto o envolvimento profundo de camadas do conjuntivo certamente promoverá pós-operatório problemático com sequelas cicatriciais, sensitivas e eventualmente motoras.

O fotoprotetor foi escolhido para ser a terapia neste estudo devido à sua indicação neste tipo de lesão (10, 31), e principalmente por não haver estudos com ele acompanhando os pacientes por longos períodos. Em queratose actínica (pele) alguns estudos observaram o menor desenvolvimento de lesões e remissão de lesões já existentes (42, 47). A eficácia dos fotoprotetores se dá pelo FPS, porém este valor corresponde apenas a proteção à radiação UV-B, sendo que não se sabe qual o nível de proteção contra os raios UV-A quando a formulação está presente no produto (41). Ainda assim só se consegue a proteção máxima quando a aplicação é feita na quantidade ideal, que é muito superior à quantidade que realmente é aplicada (44-46).

A casuística acompanhada nesta pesquisa clínica foi bastante pequena e o tempo de controle desenvolvido também bastante curto para um desenho de pesquisa prospectivo. Entretanto, a escassez de trabalhos com tal propósito é grande o suficiente para justificar a sua divulgação. Cabe lembrar que os pacientes aqui avaliados seguem sob controle na Clínica de Diagnóstico Oral da FOUSP e que novos pacientes vem sendo progressivamente incorporados. A distribuição por gênero e faixa etária foi compatível com o que reza a literatura mundial apesar da diferença entre o número de homens e o de mulheres não ter sido tão favorável ao sexo masculino, o que pode ser justificado pela amostra pequena e o fato de os pacientes estarem sediados em um centro urbano (2-11). O gráfico 5.1 mostra esses números. Homens são mais afetados que mulheres e a manifestação ocorre a partir da quinta década de vida, com picos em sexta e oitava décadas de vida. Todos os pacientes desse estudo eram leucodermas.

O perfil dos pacientes com relação a ocupação profissional também foi compatível com a literatura. A maioria deles (19 pacientes) tiveram exposição solar crônica devido à profissão (3, 5, 27). Apenas um paciente relatou apenas exposição recreativa como mostra a tabela 5.1. Muitos desses pacientes são naturais de cidades do interior e mesmo que atualmente residam num grande centro urbano com ocupações que não exijam mais exposição solar, trabalharam na agricultura desde muito cedo e por períodos consideráveis.

A seleção da área de biópsia, em qualquer dos tempos, sempre se baseou nos sinais clínicos presentes. A metodologia previa a orientação do teste do azul de toluidina como uma alternativa, sendo até discutido previamente à execução do trabalho a possibilidade de se realizarem biópsias em áreas diferentes do lábio, na mesma consulta, caso o teste de coloração marcasse área diferente daquela selecionada com base nos critérios clínicos. Entretanto o teste do azul de toluidina se mostrou negativo para todos os casos tratados. Quando houve alguma fixação do corante (ulcerações e descamações significativas) o corante ou se fixou em área previamente selecionada em base nos critérios clínicos ou foi interpretada como retenção mecânica. Dessa forma é possível recomendar que a utilização do teste do azul de toluidina para os casos de queilite actínica é totalmente dispensável.

A informação transferida aos pacientes acerca da natureza da doença e a possibilidade de haver evolução para carcinoma provocou, em geral, grande surpresa nos pacientes, mas também um elevado grau de aderência ao tratamento

proposto. Às consultas de controle, invariavelmente os pacientes portavam em local de fácil acesso (bolsos e bolsas) seu respectivo bastão contendo o fotoprotetor. Eventualmente não utilizavam o produto conforme a recomendação (reaplicação a cada duas horas sempre que exposto à luz do dia), mas todos informavam aplicação diária e, às vezes, até mesmo noturna em função do conforto que o produto proporcionava.

Apesar de as tabelas 5.2 e 5.3 não mostrarem melhora significativa no quadro histopatológico sob a análise dos diferentes patologistas, 18 pacientes apresentaram melhora do quadro clínico como será discutido a seguir. A amostra não teve os mesmos resultados da literatura com relação aos fumantes, que normalmente possuem lesões mais avançadas que não fumantes (2, 5, 8, 9). Provavelmente também se deve ao fato de a amostra ser pequena.

Nas tabelas 5.4 e 5.5 que mostra os diagnósticos sob análise do único patologista, é possível observar que houve piora de praticamente toda a amostra, principalmente entre displasias discretas e moderadas em que houve inversão do quadro de uma biópsia para outra. No primeiro procedimento 66,7% dos pacientes apresentaram displasia discreta, 20% moderada e 13,3% intensa. Já no segundo apenas 26,6% apresentaram displasia discreta, 66,7% moderada e 6,7% intensa. Houve pequena melhora apenas no quadro de displasia intensa.

Uma vez que não houve consenso entre os patologistas quanto à gradação histológica das displasias presentes nos espécimes analisados em nossa amostra, e também não houve correlação clara entre os graus de displasia e os aspectos clínicos dos quadros avaliados; além do fato que ainda inexiste um marcador bioquímico ou molecular preditivo do risco de degeneração maligna nesses casos de QA, consideramos ser inútil a classificação das displasias conforme os moldes atuais da OMS no sentido da orientação do manejo terapêutico desses pacientes (22, 33-38, 40). Alguns autores sugerem que a evolução do carcinoma não está diretamente relacionada ao grau de displasia epitelial (16, 17, 39) e outros mostram discrepâncias entre o diagnóstico clínico e histopatológico, pois muitas vezes o que clinicamente parece uma lesão avançada, ao exame histopatológico a displasia é dada como leve e o inverso também ocorre (21-23). Adicione-se a isto o fato de que não tivemos qualquer caso de degeneração maligna nos casos acompanhados (evidentemente o tempo de controle foi bastante curto) apesar dos graus variados de displasia histológica apresentados pelo grupo pesquisado.

A utilização apenas de fotoprotetores no controle das QA neste estudo buscou evidenciar ou contrapor a tese de que uma vez estabelecido o dano genético à camada basal do epitélio, provocado pela radiação UV, não há mais possibilidade do epitélio labial retornar ou regredir ao seu estado de normalidade, residindo apenas na questão tempo (tempo de vida do indivíduo especialmente) a degeneração maligna do quadro. Os resultados parecem confirmar esse aspecto, uma vez que em todos os espécimes da segunda biópsia confirmou-se o resultado de QA, apenas com variação na gradação da displasia epitelial, que segue padecendo de grande variabilidade conceitual, tanto inter-observadores quanto intra-observador.

A análise dos conjuntos de dados dos gráficos 5.2 e 5.3 permite a conclusão de que, segundo os critérios utilizados pelos patologistas do laboratório para emitir os diagnósticos e as displasias, houve pouca melhora do quadro clínico e histopatológico da amostra com o uso do fotoprotetor por pelo menos seis meses. A melhora foi um pouco mais significativa em displasias discretas em não fumantes, e em displasias moderadas em ex-fumantes.

Quanto às características clínicas no momento da primeira biópsia é possível observar na tabela 5.6 que todos os pacientes da amostra apresentaram atrofia e perda do limite vermelhão-pele, é claro que em graus variados, mas todos apresentaram a característica. Nenhum paciente apresentou ulceração. Cinco pacientes apresentaram crosta, sendo que um foi diagnosticado com displasia discreta e os outros quatro com displasia moderada. Doze pacientes apresentaram placa, mais encontrada em pacientes com displasia moderada. Quinze pacientes apresentaram manchas brancas e dezenove apresentaram manchas eritematosas, ambas encontradas em todas as displasias. Quatro pacientes eram sintomáticos (dois com displasia discreta e dois com displasia moderada) e dezessete apresentaram sulco sublabial alterado, também presente em todas as displasias.

Das características clínicas no momento da segunda biópsia, de acordo com a tabela 5.7 pode-se destacar que todos os pacientes mantiveram as características e atrofia e perda do limite vermelhão-pele presentes, após o uso do fotoprotetor houve melhora na atrofia, mas ela nunca desapareceu por completo. Um paciente apresentou ulceração em displasia intensa e nenhum apresentou crosta. Nove pacientes apresentaram placa, novamente mais encontrada nas displasias moderadas. Quatorze pacientes apresentaram manchas brancas e dezoito

apresentaram manchas eritematosas. Nenhum paciente continuou sintomático e dezessete continuaram apresentando sulco sublabial alterado.

Na tabela 5.8 foi feita a análise individual da evolução dos pacientes, e também pode ser observado de maneira geral através do gráfico 5.4. Com exceção de dois pacientes que tiveram evolução ruim em todos os outros foi possível observar melhora do quadro clínico, mesmo quando os mesmos sinais estavam presentes nos dois momentos. O aspecto dos lábios melhorou, não apresentavam mais o mesmo ressecamento da primeira consulta ou nenhum ressecamento; sinais como atrofia e manchas também puderam ter sua melhora observada, mesmo que ainda presentes. A única úlcera presente foi de um paciente com displasia intensa. À palpação a maioria deles estava mais macia e todos os pacientes relataram maior conforto com o uso do fotoprotetor. Alguns pacientes precisaram de adaptações quanto às marcas utilizadas devido a diferença de textura, cor e sabor entre elas, mas todos conseguiram encontrar soluções e hoje tem suas marcas de preferência. Nas figuras 5.1, 5.2 e 5.3 é possível observar algumas das características clínicas apresentadas por três pacientes da amostra e suas respectivas classificações de displasias.

No gráfico 5.4 que representa o diagnóstico do laboratório de patologia cirúrgica (diversos patologistas) é possível observar pouca melhora entre as biópsias 1 e 2, conforme já relatado anteriormente. No gráfico 5.5 com os diagnósticos sob análise da patologista selecionada, é possível visualizar a piora significativa de uma biópsia para outra.

A análise do gráfico 5.6 mostra que os resultados dessa amostra são compatíveis com a literatura no que diz respeito ao tempo de exposição solar (5). É possível observar que abaixo dos 66 anos de idade a ocorrência de displasia discreta é maior que as outras displasias. A displasia moderada está presente na amostra nas duas faixas etárias igualmente, porém no grupo de pacientes acima de 66 anos o índice é maior que das outras displasias. Em relação ao tempo de exposição solar, o grupo com exposição menor que 22 anos desenvolveu mais displasias discretas do que outras displasias, porém este dado se inverte completamente ao analisar o grupo com exposição solar maior que 22 anos, onde se encontra maior proporção de displasia moderada.

Como a amostra é pequena e de uma metrópole onde as profissões ao ar livre são mais incomuns que em outras regiões, não houve muitos casos de displasia

intensa, porém há relatos na literatura de que quanto mais cedo a exposição solar se inicia, pior é o prognóstico (5).

Os dados apresentados com a melhora do ponto de vista clínico de 18 pacientes demonstram que o fotoprotetor traz benefícios palpáveis em relação à sintomatologia, conforto e melhora dos sinais clínicos de atrofia, descamação, crostas e ulcerações. Considerando-se que a classificação histopatológica de displasia não apresenta consenso e se mostrou altamente variável entre os patologistas não parece saudável utilizar essa gradação como decisória na escolha de uma alternativa terapêutica mais agressiva.

Nesse aspecto do tratamento também inexiste uma alternativa completamente confiável e satisfatória. A única alternativa aparentemente efetiva é a cirurgia radical por vermelhonectomia, que traz a possibilidade de várias sequelas e quase invariavelmente grande prejuízo estético, com as consequências sociais. Cabe refletir se há justificativa para uma abordagem desse tipo diante de um carcinoma que apesar de frequente, é sabidamente pouco agressivo e com alto índice de resolução terapêutica completa. As taxas de degeneração maligna das QA são variáveis e, ao que parece, bastante imprecisas, o que também reveste a decisão de uma intervenção mais radical de problemas éticos e de responsabilidade profissional. Embora nossa formação cause uma certa apreensão quando se recebe um laudo histopatológico classificando o quadro como displasia intensa e se decide manter o paciente sob controle clínico, o conhecimento atual de certa forma suporta tal conduta em relação aos pacientes QA.

A conscientização dos pacientes no sentido da manutenção de controle periódico é de extrema importância não apenas para o aspecto da evolução da QA presente, como também para a prevenção de problemas relativos tanto à saúde bucal quanto da geral.

Outro aspecto que não pode deixar de ser ressaltado é a impossibilidade de se comparar biópsias de áreas diferentes, mesmo de um mesmo indivíduo, uma vez que a alteração produzida pela radiação UV sobre o epitélio labial não é homogênea. De um ponto de vista grosseiro esse fato é facilmente visualizável se nos lembrarmos da manifestação do câncer de lábio (e praticamente de qualquer lesão carcinomatosa no organismo), que sempre se inicia por uma área específica, na forma de ulceração circunscrita ou nodulação irregular. Apesar do conceito de cancerização de campo que nem sempre é fácil de entender em certas regiões do

organismo, no caso da irradiação UV sobre o lábio inferior é bastante lógico entender que o efeito mutagênico é generalizado e deve afetar de forma diversa diferentes clones celulares.

7 CONCLUSÕES

A partir dos resultados encontrados neste estudo, pode-se concluir que:

- O fotoprotetor labial mostrou-se eficiente do ponto de vista clínico em pelo menos 70% dos casos da amostra (14 pacientes), considerando a estabilização do quadro também um fator de sucesso.
- Nenhum paciente da amostra tinha conhecimento sobre a QA e nunca utilizavam fotoproteção nos lábios.
- Após tomar conhecimento da doença todos os pacientes começaram a tomar mais cuidado com a exposição solar, mesmo que não tenham feito uso do fotoprotetor da maneira como foram instruídos.
- Os resultados da amostra mostraram que hábitos de consumo de fumo e álcool e quanto maior a exposição solar crônica, piores são os quadros clínicos e histológicos, assim como consta na literatura.

REFERÊNCIAS

1 Warnakulasuriya S, Johnson NW, van der Waal I. Nomenclature and classification of potentially malignant disorders of the oral mucosa. J Oral Pathol Med. 2007 Nov;36(10):575-80.

2 Castineiras I, Del Pozo J, Mazaira M, Rodriguez-Lojo R, Fonseca E. Actinic cheilitis: evolution to squamous cell carcinoma after carbon dioxide laser vaporization. A study of 43 cases. J Dermatolog Treat. 2010 Jan;21(1):49-53.

3 Picascia DD, Robinson JK. Actinic cheilitis: a review of the etiology, differential diagnosis, and treatment. J Am Acad Dermatol.1987 Aug;17(2 Pt 1):255-64.

4 Dufresne RG, Jr., Curlin MU. Actinic cheilitis. A treatment review. Dermatol Surg. 1997 Jan;23(1):15-21.

5 Markopoulos A, Albanidou-Farmaki E, Kayavis I. Actinic cheilitis: clinical and pathologic characteristics in 65 cases. Oral Dis. 2004 Jul;10(4):212-6.

6 Melrose RJ. Premalignant oral mucosal diseases. J Calif Dent Assoc. 2001 Aug;29(8):593-600.

7 Wood NH, Khammissa R, Meyerov R, Lemmer J, Feller L. Actinic cheilitis: a case report and a review of the literature. Eur J Dent. 2011 Jan;5(1):101-6.

8 Kaugars GE, Pillion T, Svirsky JA, Page DG, Burns JC, Abbey LM. Actinic cheilitis: a review of 152 cases. Oral Surg Oral Med Oral Pathol Oral Radiol Endod. 1999 Aug;88(2):181-6.

9 Jadotte YT, Schwartz RA. Solar cheilosis: an ominous precursor: part I. Diagnostic insights. J Am Acad Dermatol. 2012 Feb;66(2):173-84; quiz 85-6.

10 Neville BDD, D.D.; Allen, C.M.; Bouquot, J.E. Patologia Oral e Maxilofacial. Segunda edição ed: Guanabara Koogan; 2004.

11 de Souza Lucena EE, Costa DC, da Silveira EJ, Lima KC. Prevalence and factors associated to actinic cheilitis in beach workers. Oral Dis. 2012 Sep;18(6):575-9.

12 Okuno EV. Radiação ultravioleta: características e efeitos. São Paulo: Editora Livraria da Física; 2005.

13 Gallagher RP, Lee TK. Adverse effects of ultraviolet radiation: a brief review. Prog Biophys Mol Biol. 2006 Sep;92(1):119-31.

14 Shah AY, Doherty SD, Rosen T. Actinic cheilitis: a treatment review. Int J Dermatol. 2010 Nov;49(11):1225-34.

15 Hussein MR. Ultraviolet radiation and skin cancer: molecular mechanisms. J Cutan Pathol. 2005 Mar;32(3):191-205.

16 Neto Pimentel DR, Michalany N, Alchorne M, Abreu M, Borra RC, Weckx L. Actinic cheilitis: histopathology and p53. J Cutan Pathol. 2006 Aug;33(8):539-44.

17 Crosthwaite N, Teale D, Franklin C, Foster GA, Stringer BM. p53 protein expression in malignant, pre-malignant and non-malignant lesions of the lip. J Clin Pathol. Research Support, Non-U.S. Gov't]. 1996 Aug;49(8):648-53.

18 Martinez A, Brethauer U, Borlando J, Spencer ML, Rojas IG. Epithelial expression of p53, mdm-2 and p21 in normal lip and actinic cheilitis. Oral Oncol. 2008 Sep;44(9):878-83.

19 Boothman DA, Meyers M, Odegaard E, Wang M. Altered G1 checkpoint control determines adaptive survival responses to ionizing radiation. Mutat Res. 1996 Nov 4;358(2):143-53.

20 Main JH, Pavone M. Actinic cheilitis and carcinoma of the lip. J Can Dent Assoc. 1994 Feb;60(2):113-6.

21 Onofre MA, Sposto MR, Navarro CM, Motta ME, Turatti E, Almeida RT. Potentially malignant epithelial oral lesions: discrepancies between clinical and histological diagnosis. Oral Dis. 1997 Sep;3(3):148-52.

22 Menta Simonsen Nico M, Rivitti EA, Lourenco SV. Actinic cheilitis: histologic study of the entire vermilion and comparison with previous biopsy. J Cutan Pathol. 2007 Apr;34(4):309-14.

23 Huber MA. White oral lesions, actinic cheilitis, and leukoplakia: confusions in terminology and definition: facts and controversies. Clin Dermatol. 2010 May-Jun;28(3):262-8.

24 Warnakulasuriya S. Global epidemiology of oral and oropharyngeal cancer. Oral Oncol. 2009 Apr-May;45(4-5):309-16.

25 Zaiac M, Clement A. Treatment of actinic cheilitis by photodynamic therapy with 5-aminolevulinic acid and blue light activation. J Drugs Dermatol. 2011 Nov;10(11):1240-5.

26 Câncer INCA. Estimativa 2012: incidência de câncer no Brasil. 2013.

27 Cavalcante AS, Anbinder AL, Carvalho YR. Actinic cheilitis: clinical and histological features. J Oral Maxillofac Surg. 2008 Mar;66(3):498-503.

28 Orenstein A, Goldan O, Weissman O, Winkler E, Haik J. A new modality in the treatment of actinic cheilitis using the Er:YAG laser. J Cosmet Laser Ther. 2007 Mar;9(1):23-5.

29 Levi A, Wulf HC, Enk CD. Two cases of actinic cheilitis responsive to daylight-activated photodynamic therapy (DA-PDT). Photodermatol Photoimmunol Photomed. 2013 Oct;29(5):268-71.

30 Ulrich C, Forschner T, Ulrich M, Stockfleth E, Sterry W, Termeer C. Management of actinic cheilitis using diclofenac 3% gel: a report of six cases. Br J Dermatol. 2007 May;156 Suppl 3:43-6.

31 Martins-Filho PR, Da Silva LC, Piva MR. The prevalence of actinic cheilitis in farmers in a semi-arid northeastern region of Brazil. Int J Dermatol. 2011 Sep;50(9):1109-14.

32 Savage NW, McKay C, Faulkner C. Actinic cheilitis in dental practice. Aust Dent J. 2010 Jun;55 Suppl 1:78-84.

33 Speight PM, Morgan PR. The natural history and pathology of oral cancer and precancer. Community Dent Health. 1993 Jun;10 Suppl 1:31-41.

34 Schussel JL, Pinto Ddos S, Jr., Martins MT. Altered beta-catenin expression related to cancer progression on actinic cheilitis and squamous cell carcinoma of the lip. Ann Diagn Pathol. 2011 Feb;15(1):1-5.

35 Chou A, Dekker N, Jordan RC. Identification of novel fibroblast growth factor receptor 3 gene mutations in actinic cheilitis and squamous cell carcinoma of the lip. Oral Surg Oral Med Oral Pathol Oral Radiol Endod. 2009 Apr;107(4):535-41.

36 Gomes AP, Johann JE, Lovato GG, Ferreira AM. Comparative analysis of the mast cell density in normal oral mucosa, actinic cheilitis and lip squamous cell carcinoma. Braz Dent J.2008;19(3):186-9.

37 Costa NL, Oton-Leite AF, Cheim-Junior AP, Alencar Rde C, Bittar GO, Silva TA, et al. Density and migration of mast cells in lip squamous cell carcinoma and actinic cheilitis. Histol Histopathol. 2009 Apr;24(4):457-65.

38 Souza LR, Fonseca-Silva T, Santos CC, Oliveira MV, Correa-Oliveira R, Guimaraes AL, et al. Association of mast cell, eosinophil leucocyte and microvessel densities in actinic cheilitis and lip squamous cell carcinoma. Histopathology. 2010 Dec;57(6):796-805.

39 Warnakulasuriya S. Histological grading of oral epithelial dysplasia: revisited. J Pathol. 2001 Jul;194(3):294-7.

40 Brennan M, Migliorati CA, Lockhart PB, Wray D, Al-Hashimi I, Axell T, et al. Management of oral epithelial dysplasia: a review. Oral Surg Oral Med Oral Pathol Oral Radiol Endod. 2007 Mar;103 Suppl:S19 e1-2.

41 Lim HW, Naylor M, Honigsmann H, Gilchrest BA, Cooper K, Morison W, et al. American Academy of Dermatology Consensus Conference on UVA protection of sunscreens: summary and recommendations. Washington, DC, Feb 4, 2000. J Am Acad Dermatol. 2001 Mar;44(3):505-8.

42 Scherschun L, Lim HW. Photoprotection by sunscreens. Am J Clin Dermatol. 2001;2(3):131-4.

43 Bissonnette R, Allas S, Moyal D, Provost N. Comparison of UVA protection afforded by high sun protection factor sunscreens. J Am Acad Dermatol. 2000 Dec;43(6):1036-8.

44 Engasser PG. Lip cosmetics. Dermatol Clin. 2000 Oct;18(4):641-9, ix.

45 Gabard B, Ademola J. Lip sun protection factor of a lipstick sunscreen. Dermatology. 2001;203(3):244-7.

46 Lundeen RC, Langlais RP, Terezhalmy GT. Sunscreen protection for lip mucosa: a review and update. J Am Dent Assoc. 1985 Oct;111(4):617-21.

47 Holmes C, Foley P, Freeman M, Chong AH. Solar keratosis: epidemiology, pathogenesis, presentation and treatment. Australas J Dermatol. 2007 May;48(2):67-74; quiz 5-6.

48 Zide MF. Actinic keratosis: from the skin to the lip. J Oral Maxillofac Surg. 2008 Jun;66(6):1162-76.

49 de Godoy Peres FF, Aigotti Haberbeck Brandao A, Rodarte Carvalho Y, Doria Filho U, Plapler H. A study of actinic cheilitis treatment by two low-morbidity CO2 laser vaporization one-pass protocols. Lasers Med Sci. 2009 May;24(3):375-85.

50 Ghasri P, Admani S, Petelin A, Zachary CB. Treatment of actinic cheilitis using a 1,927-nm thulium fractional laser. Dermatol Surg. 2012 Mar;38(3):504-7.

51 Kligman A. Topical tretinoin: indications, safety, and effectiveness. Cutis. 1987 Jun;39(6):486-8.

52 Dufresne RG, Jr., Cruz AP, Zeikus P, Perlis C, Jellinek NJ. Dermabrasion for actinic cheilitis. Dermatol Surg. 2008 Jun;34(6):848-50.

53 Jadotte YT, Schwartz RA. Solar cheilosis: an ominous precursor part II. Therapeutic perspectives. J Am Acad Dermatol. 2012 Feb;66(2):187-98; quiz 99-200.

54 Bagatin E. 5-fluorouracil for actinic keratoses. Expert Review of Dermatology. 2010;April:131-48.

55 Burns CA, Brown MD. Imiquimod for the treatment of skin cancer. Dermatol Clin. 2005 Jan;23(1):151-64, vii.

56 Smith KJ, Germain M, Yeager J, Skelton H. Topical 5% imiquimod for the therapy of actinic cheilitis. J Am Acad Dermatol. 2002 Oct;47(4):497-501.

57 McDonald C, Laverick S, Fleming CJ, White SJ. Treatment of actinic cheilitis with imiquimod 5% and a retractor on the lower lip: clinical and histological outcomes in 5 patients. Br J Oral Maxillofac Surg. 2010 Sep;48(6):473-6.

58 Chakrabarty AK, Mraz S, Geisse JK, Anderson NJ. Aphthous ulcers associated with imiquimod and the treatment of actinic cheilitis. J Am Acad Dermatol. 2005 Feb;52(2 Suppl 1):35-7.

59 Zelickson BD, Roenigk RK. Actinic cheilitis. Treatment with the carbon dioxide laser. Cancer. 1990 Mar 15;65(6):1307-11.

60 Armenores P, James CL, Walker PC, Huilgol SC. Treatment of actinic cheilitis with the Er:YAG laser. J Am Acad Dermatol. 2010 Oct;63(4):642-6.

61 Babilas P, Landthaler M, Szeimies RM. Photodynamic therapy in dermatology. Eur J Dermatol. 2006 Jul-Aug;16(4):340-8.

62 Calzavara-Pinton PG, Rossi MT, Sala R. A retrospective analysis of real-life practice of off-label photodynamic therapy using methyl aminolevulinate (MAL-PDT) in 20 Italian dermatology departments. Part 2: oncologic and infectious indications. Photochem Photobiol Sci. 2013 Jan;12(1):158-65.

63 Stender IM, Wulf HC. Photodynamic therapy with 5-aminolevulinic acid in the treatment of actinic cheilitis. Br J Dermatol. 1996 Sep;135(3):454-6.

64 Poljaèki MJ, M.; Matoviæ, L.; Lugonja, B.; Gajiæ, B.; Ros, T. Topical photodynamic therapy. Archives of oncology. 2006 June 10, 2006;14(1-2):39-44.

65 Berking C, Herzinger T, Flaig MJ, Brenner M, Borelli C, Degitz K. The efficacy of photodynamic therapy in actinic cheilitis of the lower lip: a prospective study of 15 patients. Dermatol Surg. 2007 Jul;33(7):825-30.

66 Alexiades-Armenakas M. Aminolevulinic acid photodynamic therapy for actinic keratoses/actinic cheilitis/acne: vascular lasers. Dermatol Clin. 2007 Jan;25(1):25-33.

67 Rossi R, Assad GB, Buggiani G, Lotti T. Photodynamic therapy: treatment of choice for actinic cheilitis? Dermatol Ther. 2008 Sep-Oct;21(5):412-5.

68 Kodama M, Watanabe D, Akita Y, Tamada Y, Matsumoto Y. Photodynamic therapy for the treatment of actinic cheilitis. Photodermatol Photoimmunol Photomed. 2007 Oct;23(5):209-10.

69 Dachow-Siwiec E. Treatment of cryosurgery in the premalignant and benign lesions of the skin. Clin Dermatol. 1990 Jan-Mar;8(1):69-79.

70 Lima Gda S, Silva GF, Gomes AP, de Araujo LM, Salum FG. Diclofenac in hyaluronic acid gel: an alternative treatment for actinic cheilitis. J Appl Oral Sci. 2010 Sep-Oct;18(5):533-7.

ANEXO A – Parecer do Comitê de Ética em Pesquisa

FACULDADE DE
ODONTOLOGIA DA
UNIVERSIDADE DE SÃO PAULO

PROJETO DE PESQUISA

Título: Caracterização clínico-histopatológica e avaliação terapêutica do fotoprotetor nas queilites actínicas

Área Temática:

Versão: 2

CAAE: 03735512.9.0000.0075

Pesquisador: NORBERTO NOBUO SUGAYA

Instituição: Faculdade de Odontologia da Universidade de São Paulo

PARECER CONSUBSTANCIADO DO CEP

Número do Parecer: 87593

Data da Relatoria: 31/08/2012

Apresentação do Projeto:

Este projeto tem por objetivo avaliar o efeito do uso de fotoprotetor labial, na forma de bastão, sobre parâmetros clínicos de severidade e grau de atipia histológica por meio de acompanhamento clínico e investigações microscópicas sucessivas. Avaliar o grau de conhecimento da população portadora e qualidade dos cuidados adotados em relação à prevenção e tratamento da queilite actínica. Observar o grau de aderência ao tratamento e mudança de comportamento em relação aos cuidados com a doença, da população portadora, após as informações sobre a doença transferidas pelos pesquisadores. Observar a influência de fatorescolaterais sobre a severidade de expressão da queilite actínica.

Objetivo da Pesquisa:

Avaliar o efeito do uso de fotoprotetor labial por meio de acompanhamento clínico e investigações microscópicas sucessivas.
Avaliar o grau de conhecimento da população portadora e qualidade dos cuidados adotados em relação à prevenção e tratamento da queilite.
actínica.Observar o grau de aderência ao tratamento e mudança de comportamento em relação aos cuidados com a doença.após as informações sobre a doença transferidas pelos pesquisadores.

Avaliação dos Riscos e Benefícios:

O possível desconforto associado a esta pesquisa resume-se ao procedimento cirúrgico da biópsia necessária para determinar o diagnóstico, que pode provocar pequeno inchaço e alguma sensibilidade local durante alguns dias. Esse procedimento é necessário e rotineiro, não se tratando de medida experimental.
Esta pesquisa pretende contribuir para aumentar o conhecimento sobre a doença - queilite actínica - e estabelecer protocolo de manejo cientificamente embasado, trazendo benefícios a toda população que sofre dessa condição. Os pacientes que normalmente são apenas orientados e acompanhados em longos intervalos de tempo, serão acompanhados de maneira mais cuidadosa, de acordo com cada caso.

Comentários e Considerações sobre a Pesquisa:

O projeto de pesquisa encontra-se dentro das normas estabelecidas, os riscos são mínimos e inerentes ao diagnóstico da patologia e os benefícios caracterizam-se pelo estabelecimento de um protocolo de tratamento que irá beneficiar toda a população.

Endereço: Av Prof Lineu Prestes 2227
Bairro: Cidade Universitária **CEP:** 05.508-900
UF: SP **Município:** SAO PAULO
Telefone: (11)3091-7960 **Fax:** (11)3091-7814 **E-mail:** cepfo@usp.br

FACULDADE DE
ODONTOLOGIA DA
UNIVERSIDADE DE SÃO PAULO

Considerações sobre os Termos de apresentação obrigatória:

Todos os termos de apresentação obrigatória encontram-se adequados.

Recomendações:

Neste momento não existem recomendações relativas a este projeto de pesquisa.Tendo em vista a legislação vigente, devem ser encaminhados ao CEP-FOUSP relatórios parciais anuais referentes ao andamento da pesquisa e relatório final ao término do trabalho. Qualquer modificação do projeto original deve ser apresentada a este CEP, de forma objetiva e com justificativas, para nova apreciação.

Conclusões ou Pendências e Lista de Inadequações:

As inadequações anteriormente apontadas, relativas ao TCLE e Cronograma de execução foram sanadas.

Situação do Parecer:

Aprovado

Necessita Apreciação da CONEP:

Não

Considerações Finais a critério do CEP:

Aprovado.

SAO PAULO, 31 de Agosto de 2012

Assinado por:
Marcia Turolla Wanderley

Endereço: Av Prof Lineu Prestes 2227
Bairro: Cidade Universitária **CEP:** 05.508-900
UF: SP **Município:** SAO PAULO
Telefone: (11)3091-7960 **Fax:** (11)3091-7814 **E-mail:** cepfo@usp.br

ANEXO B – Termo de Consentimento Livre e Esclarecido

Universidade de São Paulo - Faculdade de Odontologia

TERMO DE CONSENTIMENTO LIVRE E ESCLARECIDO (TCLE)

Título do estudo: Caracterização clínico-histopatológica e avaliação terapêutica de fotoprotetor nas queilites actínicas.
Pesquisadores responsáveis: Dra. Lígia Gonzaga Fernandes / Prof. Dr. Norberto Nobuo Sugaya.
Instituição/Departamento: Faculdade de Odontologia da USP / Departamento de Estomatologia. Telefone para contato: (11) 3091-7901
Local da coleta de dados: Centro de Diagnóstico Oral da Faculdade de Odontologia da USP

Prezado (a) Senhor (a):

- Estamos convidando-o (a) a participar de uma pesquisa clínica de forma **voluntária**.
- Antes de concordar em participar desta pesquisa é muito importante que o Sr (a) compreenda as informações e instruções contidas neste documento.
- Os pesquisadores estão aptos a esclarecer às suas dúvidas a qualquer tempo.
- O Sr (a) tem o direito de **desistir** da participação nesta pesquisa a qualquer momento, sem nenhuma penalidade ou perda de benefícios aos quais tenha direito na Faculdade de Odontologia da USP.

Objetivo do estudo: O(A) Sr(a) está sendo convidado a participar de um projeto de pesquisa que tem como objetivo caracterizar detalhadamente os quadros clínicos e microscópico de queilite actínica e investigar os possíveis efeitos benéficos promovidos pelo tratamento com pastas protetoras contra os efeitos da radiação solar em seus portadores, quadro que o Sr(a) apresenta. Trata-se de uma estratégia de tratamento normalmente utilizada, mas que ainda não foi adequadamente estudada do ponto de vista científico.

Procedimentos: Será realizada uma entrevista onde o (a) Sr (a) responderá a perguntas sobre a sua saúde, seguida de exame clínico bucal completo. Havendo condições adequadas,o (a) Sr(a) será submetido(a) a procedimento de biópsia para confirmação do diagnóstico e caracterização microscópica do seu caso. A escolha da área a ser operada leva em conta alterações clínicas evidentes, fixação de um corante (azul de toluidina) e teste com fonte de luz especial (Velscope). Diante da confirmação do diagnóstico o Sr(a) receberá instruções para utilização do protetor solar labial e, dependendo dos resultados dos exames o Sr(a) deverá retornar periodicamente para controle e acompanhamento em períodos regulares de 2 a 6 meses e, eventualmente, submeter-se a novo procedimento de biópsia para controle da evolução do seu quadro clínico.

Riscos e desconfortos: É esperado pequeno desconforto associado ao procedimento cirúrgico da biópsia necessária para determinar o diagnóstico, que pode provocar pequeno inchaço e alguma sensibilidade local durante alguns dias. Voltamos a salientar que esse procedimento é necessário e rotineiro. Todas as medidas para a sua segurança serão tomadas e qualquer dúvida adicional o (a) Sr (a) poderá ligar para o tel (11) 3091-7883, contatando os pesquisadores responsáveis.

Tempo: Uma vez estabelecido o diagnóstico, que deve consumir cerca de três consultas, o(a) Sr(a) deverá permanecer em controles periódicos regulares, de 2, 4 ou 6 meses, de acordo com as características clínicas e microscópicas de seu quadro.

Benefícios. Esta pesquisa pretende contribuir para aumentar o conhecimento sobre a doença - queilite actínica - e estabelecer protocolo de manejo cientificamente

embasado, trazendo benefícios a toda população que sofre dessa condição. O Sr(a) terá o benefício de conhecer detalhadamente as características de seu quadro clínico e receberá instruções individualizadas de tratamento e controle.

Sigilo: As informações fornecidas pelo Sr (a) serão confidenciais e de conhecimento apenas dos pesquisadores responsáveis.
Desistência: O(A) Sr(a) tem o direito de desistir de participar da pesquisa a qualquer momento, sem nenhuma penalidade ou prejuízo de seu atendimento na Instituição.

Se houver dúvidas sobre a ética da pesquisa entre em contato com o Comitê de Ética em Pesquisa da Faculdade de Odontologia (Av. Lineu Prestes, 2227, 05508-000 São Paulo ou pelo e-mail cepfo@usp.br).

Declaro que li e compreendi todas as informações fornecidas, e concordo em participar de forma voluntária desta pesquisa clínica, intitulada “Caracterização clínico-histopatológica e avaliação terapêutica de fotoprotetor nas queilites actínicas”.

Nome: _____

São Paulo, de de
.

_____
Assinatura
RG:

ANEXO C – Protocolo

UNIVERSIDADE DE SÃO PAULO
FACULDADE DE ODONTOLOGIA

PROTOCOLO PARA ESTUDO DE QUEILITE ACTÍNICA

DATA: _____
RG Fousp: _____ Fotos dia: _____
Nome:_____Idade:_____
Endereço:_____
Bairro:_____CEP:_____Cidade:_____
UF:_____Telefone:_____Celular:_____
Naturalidade:_____Nacionalidade:_____
Data de nascimento:___/___/_____ Sexo:F ( ) M ( ) Estado civil:_____
Profissão atual:_____Ocupações anteriores e respectivos períodos_____
_____
Já trabalhou em área rural? Sim ( ) Não ( )
Reside em: zona rural ( ) zona urbana ( )
Já residiu em área rural? Sim ( ) Não ( ) Por quanto tempo?_____
Cor da pele: leucoderma( ) melanoderma( ) xantoderma( )
Cor dos olhos: azuis/verdes ( ) castanhos claros ( ) castanhos escuros ( ) negros ( )
Cor dos cabelos: castanhos ( ) loiros ( ) negros ( ) ruivos ( )
Nível de escolaridade: analfabeto ( ) ensino fundamental incompleto ( ) ensino fundamental completo ( ) ensino médio incompleto ( ) ensino médio completo ( ) ensino superior incompleto ( ) ensino superior completo ( ) pós graduação ( )

Anamnese

Status saúde bucal:
Próteses Removíveis ( ) Não ( ) Sim Tipo, Arco, Tempo _____

Dentes presentes : 8 7 6 5 4 3 2 1 1 2 3 4 5 6 7 8
8 7 6 5 4 3 2 1 1 2 3 4 5 6 7 8

Queixa: Sim ( ) Não ( )
Indicação da consulta: procura autônoma ( ) CD ( ) MD ( ) Outros_____
Tempo de duração: desconhecido ( ) percebido há _____
Identificado por terceiro em _____
Paciente notou alguma alteração nos lábios: Sim ( ) Não ( ) Tempo:_____
Qual:_____

Quanto está desconfortável seu lábio? ( ) não está ( ) VAS _____

Sintomatologia: dor ( ) ardência ( ) queimação ( ) assintomático ( ) sangramento ( )
Períodos de melhora e piora: Sim ( ) Não ( )

História da doença:

- Durante sua infância ou adolescência você ficou exposto ao sol por longos períodos?

( ) não
( ) não me recordo
( ) sim, mas nunca utilizei medidas protetoras
( ) sim, mas sempre utilizei medidas protetoras

- Na vida adulta você se expõe ao sol de forma prolongada e frequente ou toma banho de sol?

( ) Não
( ) na sua casa
( ) no trabalho
( ) na praia/clube
( ) no sítio/fazenda
( ) não me exponho

- Quando você se expõe ao sol:

( ) ás vezes se queima, sempre se bronzeia
( ) nunca se queima, sempre se bronzeia
( ) sempre se queima, eventualmente se bronzeia
( ) sempre se queima, nunca se bronzeia

- Quanto tempo você se expõe ao sol diariamente?

( ) menos de 1 hora
( ) De 1 hora a 3 horas
( ) De 3 hora a 6 horas
( ) Mais de 6 horas
Há quantos anos:_____

- Você toma banho de sol ( ) ou se bronzeia artificialmente ( )?

( ) nunca
( ) poucas vezes (1 ou 2 vezes/ano)
( ) às vezes (3 a 5 vezes/ano)
( ) regularmente (6 vezes/ano)
( ) sempre

- Você já teve queimaduras devido à exposição solar?

( ) nunca tive
( ) só uma vez
( ) até 3 vezes
( ) mais de 3 vezes
Há quanto tempo? _____

- Você já teve outros problemas devido à exposição solar?

( ) não
( ) sim, câncer de pele
( ) sim, manchas na pele
( ) sim, outros _____

- Você utiliza protetores solares em loção ( ) e/ou labial ( ) ou barreira física ( )? Há quanto tempo?____

( ) em qualquer época do ano
( ) nunca uso
( ) somente no verão
( ) quando tomo banho de sol
( ) Raramente
( ) Uma ou duas vezes ao dia
( ) Semanalmente
( ) Mais que duas vezes ao dia

- Qual o fator de proteção solar (FPS)?

( ) não uso
( ) menor que 4
( ) de 4 a 8
( ) de 8 a 15
( ) de 15 a 30
( ) maior que 30

Procurou ajuda profissional? Sim ( ) Não ( ) Qual: _____
Tratamentos anteriores? Sim ( ) Não ( ) Quais: _____

Hábitos

Fumo: Sim ( ) Não ( ) Tempo:_____ Quantidade:_____
Tipo:_____ Parou há _____

Álcool: Sim ( ) Não ( ) Tempo:_____ Quantidade:_____
Tipo:_____ Parou há _____

Outras drogas: Sim ( ) Não ( ) Tempo:_____ Quantidade:_____
Tipo:_____ Parou há _____

História Médica

Diabetes: Sim ( ) Não ( ) Tempo de diagnóstico:_____
- Tratamento:_____
- Controle: _____

Hipertensão: Sim ( ) Não ( ) Tempo de diagnóstico:_____
- Tratamento:_____
- Controle: _____

Outras Doenças: Sim ( ) Não ( )
- Quais:_____
_____
_____

Medicamentos em uso (dose/ tempo de uso):
_____
_____
_____

Características da lesão

**Superfície*:
( ) Normal
( ) Atrofia Leve- perda parcial rugosidade
( ) Atrofia Moderada/Severa aspecto papiráceo, superfície totalmente lisa
( ) Pigmentação perilabial
( ) Ulcerações
( ) Sangramento
( ) Edema ( ) Descamação ( ) Fissuras ( ) Crostas

Limite vermelhão/pele: bem demarcado ( ) difuso ( ) indefinido ( )

Áreas esbranquiçadas ( ) local _____
Áreas eritroplásicas ( ) local _____

Sulco sublabial: normal ( ) apagado ( ) invertido ( )
Sensibilidade à manipulação: Sim ( ) Não ( )
Ardência ( ) Dor ( ) Choque ( ) Queimação ( )

Aspecto das glândulas labiais menores
( ) não palpáveis ( ) palpáveis – tamanho, sensibilidade: _____
_____
Método: seleção da área de biópsia – azul de toluidina e Velscope
Realizada biópsia em: _____
Fotos em: _____

Diagnóstico

Diagnóstico laboratorial:_____ No. AP _____
Gradação da displasia:_____
Conduta:_____
_____
Protetor solar medicamentoso:_____
Proteção solar física:_____
Regime de controle:_____

Controle: (Data/SOAP)_____
_____
_____

Controle: (Data/SOAP)_____
_____
_____

Controle: (Data/SOAP)_____
_____
_____

Controle: (Data/SOAP)_____

Repetição da biópsia: Sim ( ) Não ( )
Data:_____

Resultado _____

Controle: (Data/SOAP)_____

Controle: (Data/SOAP)_____

Controle: (Data/SOAP)_____

Controle: (Data/SOAP)_____

Repetição da biópsia: Sim ( ) Não ( )
Data:_____

Resultado _____

Controle: (Data/SOAP)_____

Controle: (Data/SOAP)_____

Controle: (Data/SOAP)_____

Controle: (Data/SOAP)_____

Controle: (Data/SOAP)_____

Controle: (Data/SOAP)_____

Controle: (Data/SOAP)_____

Controle: (Data/SOAP)_____

Controle: (Data/SOAP)_____

Controle: (Data/SOAP)_____

Controle: (Data/SOAP)_____

Controle: (Data/SOAP)_____

Controle: (Data/SOAP)_____

Controle: (Data/SOAP)_____

Controle: (Data/SOAP)_____

Controle: (Data/SOAP)_____