ALEXANDRE PEREZ MARQUES

COMPARAÇÃO ENTRE A TOMOGRAFIA COMPUTADORIZADA *MULTISLICE* E A TOMOGRAFIA COMPUTADORIZADA POR FEIXE CÔNICO PARA IDENTIFICAÇÃO DE LESÕES OSTEOLÍTICAS SIMULADAS NA CABEÇA DA MANDÍBULA

São Paulo

2009

Alexandre Perez Marques

Comparação entre a tomografia computadorizada *multislice* e a tomografia computadorizada por feixe cônico para identificação de lesões osteolíticas simuladas na cabeça da mandíbula

Tese apresentada à Faculdade de Odontologia da Universidade de São Paulo, para obter o título de Doutor pelo Programa de Pós-Graduação em Odontologia.

Área de concentração: Diagnóstico Bucal

Orientador: Prof. Dr. Marcelo de Gusmão Paraíso Cavalcanti

São Paulo

2009

Catalogação-na-Publicação
Serviço de Documentação Odontológica
Faculdade de Odontologia da Universidade de São Paulo

Marques, Alexandre Perez
Comparação entre a tomografia computadorizada *multislice* e a tomografia computadorizada por feixe cônico para identificação de lesões osteolíticas simuladas na cabeça da mandíbula / Alexandre Perez Marques; orientador Marcelo de Gusmão Paraíso Cavalcanti. -- São Paulo, 2009.
95p. : fig., tab.; 30 cm.

Tese (Doutorado - Programa de Pós-Graduação em Odontologia. Área de Concentração: Diagnóstico Bucal) -- Faculdade de Odontologia da Universidade de São Paulo.

1. Tomografia computadorizada – Diagnóstico bucal – Comparação 2. Diagnóstico bucal – Lesões osteolíticas

CDD 616.07572
BLACK D622

AUTORIZO A REPRODUÇÃO E DIVULGAÇÃO TOTAL OU PARCIAL DESTE TRABALHO, POR QUALQUER MEIO CONVENCIONAL OU ELETRÔNICO, PARA FINS DE ESTUDO E PESQUISA, DESDE QUE CITADA A FONTE E COMUNICADA AO AUTOR A REFERÊNCIA DA CITAÇÃO.

São Paulo, ____/____/____

Assinatura:

E-mail:

FOLHA DE APROVAÇÃO

Marques AP. Comparação entre a tomografia computadorizada *multislice* e a tomografia computadorizada por feixe cônico para identificação de lesões osteolíticas simuladas na cabeça da mandíbula [Tese de Doutorado]. São Paulo: Faculdade de Odontologia da USP; 2009.

São Paulo: ___/___/____

Banca Examinadora

1) Prof(a).Dr(a)._____

Titulação: _____

Julgamento: _____Assinatura: _____

2) Prof(a).Dr(a)._____

Titulação: _____

Julgamento: _____Assinatura: _____

3) Prof(a). Dr(a)._____

Titulação: _____

Julgamento: _____Assinatura: _____

4) Prof(a). Dr(a)._____

Titulação: _____

Julgamento: _____Assinatura: _____

5) Prof(a). Dr(a)._____

Titulação: _____

Julgamento: _____Assinatura: _____

DEDICATÓRIA

Dedico este trabalho,

aos meus pais, José e Nóra, por todo empenho que empreenderam na minha formação, além do incentivo, apoio e suporte para vencer todos os obstáculos da vida;

à minha esposa Fernanda, com todo o meu amor, pelo seu carinho, companheirismo e compreensão em todos os momentos da vida e elaboração deste trabalho.

AGRADECIMENTOS ESPECIAIS AO ORIENTADOR

Ao meu orientador, Professor Livre-Docente Marcelo de Gusmão Paraíso Cavalcanti,

agradeço pela oportunidade que me concedeu em compartilhar de todo o seu conhecimento e experiência, os quais me lembrarei por toda minha vida;

agradeço pela dedicada orientação, demonstração de profissionalismo e amizade, na elaboração deste trabalho;

agradeço também pela confiança em mim depositada para fazer parte desta equipe vitoriosa, que é o Labi 3D - FOUSP (Laboratório de imagem em terceira dimensão).

AGRADECIMENTOS

A Deus, por me dar saúde, discernimento e perseverança em toda minha vida, e durante o curso.

À Profa. Dra. Marlene Fenyo Soeiro de Matos Pereira, Professora Titular da Disciplina de Radiologia da FOUSP, pelo apoio dado durante o programa de pós-graduação.

A todos os professores da Disciplina de Radiologia do Departamento de Estomatologia da Faculdade de Odontologia da Universidade de São Paulo, pelo aprendizado e convivência. Em especial ao Prof. Dr. Jefferson Xavier de Oliveira, pela sua presteza em todos os momentos e pela experiência transmitida, e à Profa. Dra. Emiko Saito Arita, pela sua atenção e gentileza de sempre.

Aos meus professores de Radiologia Odontológica em todos os níveis (graduação, especialização e mestrado), responsáveis pela minha formação acadêmica na especialidade, exemplos de dedicação e compromisso com a carreira docente.

Ao Prof. Dr. Benedito A. de Toledo, Professor Titular do Departamento de Anatomia da Escola Médica do Rio de Janeiro da Universidade Gama Filho, pelas peças anatômicas emprestadas para a realização deste trabalho, e pelo incentivo em todos os momentos.

Ao Diretor do Departamento de Imagem do Instituto do Coração da Faculdade de Medicina da Universidade de São Paulo (InCor-FMUSP), pela sua gentileza na disponibilização do aparelho de tomografia computadorizada espiral *multislice*.

Ao Dr. Reinaldo Rosa e à Clínica Radiológica Odonto X, pela sua gentileza na disponibilização do aparelho de tomografia computadorizada por feixe cônico.

A todos os amigos e colegas que passaram pelo Labi 3D - FOUSP, pela convivência, momentos de descontração e troca de experiências, com a certeza do enriquecimento pessoal e profissional. Em especial à colega Andréia Perrella, por sua ajuda nas análises desta tese e em diversos momentos do curso.

À secretária Cecilia Muniz, da Disciplina de Radiologia, pela atenção, dedicação e gentileza em todo o curso.

À bibliotecária Glauci Elaine Fidelis, não apenas pela correção da tese, mas pela presteza no apoio dispensado.

A todos aqueles que direta ou indiretamente colaboraram para que este trabalho se concretizasse.

"Comece fazendo o que é necessário, depois o que é possível, e de repente você estará fazendo o impossível"

São Francisco de Assis

Marques AP. Comparação entre a tomografia computadorizada *multislice* e a tomografia computadorizada por feixe cônico para identificação de lesões osteolíticas simuladas na cabeça da mandíbula [Tese de Doutorado]. São Paulo: Faculdade de Odontologia da USP; 2009.

RESUMO

A articulação temporomandibular (ATM) apresenta diversas limitações quando se obtém imagens pela radiologia convencional. A tomografia computadorizada é o exame mais indicado, pela alta especificidade e sensibilidade, para o diagnóstico, planejamento cirúrgico e tratamento das suas lesões ósseas. O objetivo deste trabalho consiste na comparação entre a tomografia computadorizada (TC) *multislice* e a tomografia computadorizada por feixe cônico (TCFC) para avaliação de lesões ósseas simuladas na cabeça da mandíbula. Foram utilizadas 30 cabeças de mandíbulas maceradas onde foram criadas lesões esféricas, com o auxílio de brocas cirúrgicas esféricas de uso odontológico com tamanhos variados (nº 1, 3, 6), em suas cinco porções (anterior, lateral, posterior, medial, superior). As lesões foram submetidas a TC *multislice* (64 canais) e a TCFC, sendo avaliadas em dois programas de pós-processamento por dois observadores independentemente, sendo um deles em duas ocasiões distintas. Foram utilizados também dois protocolos de análise para exame das imagens quanto à presença ou não de perfuração: reconstrução multiplanar (axial, coronal, sagital) e cortes sagitais e coronais ao longo eixo da cabeça mandibular. Posteriormente, os resultados brutos foram comparados com as lesões presentes na mandíbula macerada (Padrão-Ouro) avaliando a proporção de acertos de cada observador, o

grau de especificidade e sensibilidade dos diferentes métodos da TC e da TCFC, e a comparação intra-observador e inter-observadores. O teste z foi utilizado como método estatístico. Os resultados demonstraram não haver diferenças estatisticamente significantes entre os métodos em relação às porcentagens de concordância e que todos estes são validados. Os protocolos para visibilização da região de cabeça da mandíbula foram estabelecidos no intuito de melhorar a identificação da presença de alterações de cada porção da cabeça da mandíbula. Houve maior dificuldade na avaliação de lesões simuladas de pequena dimensão (broca 1).

Palavras-Chave: tomografia computadorizada, radiologia, lesões ósseas, articulação temporomandibular

Marques AP. Comparison between multislice computed tomography and cone beam computed tomography for assessment of simulated mandibular condyle lesions [Tese de Doutorado]. São Paulo: Faculdade de Odontologia da USP; 2009.

ABSTRACT

There are many limitations for image acquisition using conventional radiography of the temporomandibular joint (TMJ) region. Computerized tomography (CT) scan is a better option due to its higher specificity and sensitivity for diagnosis, surgical planning and treatment of bone injuries. The purpose of this study is to compare multislice CT and cone beam computed tomography for evaluation of simulated mandibular condyle lesions. Spherical lesions were created in 30 dry mandibular condiyle with dentist drills (sizes 1, 3, and 6). Condyles were submitted by multislice (64 bits) CT and cone beam computed tomography (CBCT) using two independent software by 2 observants alone, one of them in 2 different occasions, using 2 protocols: axial, coronal and sagittal, and sagittal plus coronal slices for the mandibular condyle visualization. The raw data were compared with the dry mandible (gold standard) regarding the presence of injuries, evaluating the proportion of agreement, degree of specificity and sensitivity of the CT and CBCT and observant analysis. The z test were used as statistical methods. The results showed there are no statistically significant differences between the methods, and the whole methods are validity. It was observed the advantage of the association of axial, coronal and sagittal slices and sagittal plus coronal slices for detection of lesions in mandibular condyles. For some lesions localized in regions, protocols did not show statistically significant differences regarding the proportion of agreement. Protocols were created

to improve the visualization of lesions in each region of the mandibular condyle. There was more difficult for assessment small size simulated lesions (# 1).

Keywords: computed tomography, radiology, bone diseases, temporomandibular joint

LISTA DE ILUSTRAÇÕES

Figura 4.1 - Localização das porções da cabeça da mandíbula de 1-5, onde foram feitas as perfurações 45

Figura 4.2 - Caneta de alta rotação e três tamanhos de ponta ativa das brocas *carbide* utilizadas nas perfurações das cabeças mandibulares 45

Figura 4.3 - Perfurações em diferentes porções da cabeça da mandíbula 46

Figura 4.4 - Recipiente plástico contendo água, simulando tecidos moles, e fita adesiva fixando a mandíbula 48

Figura 4.5 - Aparelho de tomografia computadorizada espiral *multislice* 64 canais/0,4 segundo Aquilion® 49

Figura 4.6 - Colocação do recipiente simulando o posicionamento do paciente no tomógrafo computadorizado *multislice* 50

Figura 4.7 - Aparelho de tomografia computadorizada por feixe cônico i-CAT Classic® 52

Figura 4.8 - Colocação do recipiente simulando o posicionamento do paciente no tomógrafo computadorizado por feixe cônico 52

Figura 4.9 - Tela inicial do programa Imaging Studio® utilizado para as imagens adquiridas de TCFC e TC *multislice* 54

Figura 4.10 - Tela inicial do programa i-Cat Vision® utilizado para as imagens adquiridas em TCFC 54

Figura 4.11 - Reconstruções multiplanares (axial, coronal e sagital) das cabeças da mandíbula originadas de TCFC pelo programa i-Cat Vision® 55

Figura 4.12 - Na figura superior, corte axial da cabeça da mandíbula com linha azul paralela ao seu longo eixo 56

Figura 4.13 - Na figura superior, corte axial da cabeça da mandíbula com linha azul perpendicular ao seu longo eixo 57

Figura 4.14 - Reconstruções multiplanares (axial, coronal e sagital) das cabeças da mandíbula originadas de TCFC pelo programa Imaging Studio® 58

Figura 4.15 - Corte axial da cabeça da mandíbula esquerda com linhas verdes acompanhando a curvatura do seu longo eixo 59

Figura 4.16 - Corte axial da cabeça da mandíbula esquerda com linhas verdes perpendiculares ao seu longo eixo 60

LISTA DE TABELAS

Tabela 4.1 - Padrão-Ouro - 1, 3 e 6 correspondem ao tamanho da broca utilizada na perfuração; - ausência de perfuração 47

Tabela 4.2 - Fonte de aquisição: TC *multislice*; Programa: Imaging Studio; Protocolo: Reconstruções multiplanares; Observador: 1; X - Presença de perfuração 62

Tabela 5.1 - Tabela padrão-ouro. Número de perfurações realizadas por região da cabeça da mandíbula 65

Tabela 5.2 - Exame de TCFC pelo programa i-CAT Vision® com avaliação de reconstruções multiplanares pelo observador 1 65

Tabela 5.3 - Exame de TCFC pelo programa i-CAT Vision® com avaliação de cortes sagitais/coronais pelo observador 1 66

Tabela 5.4 - Exame de TCFC pelo programa Imaging Studio® com avaliação de reconstruções multiplanares pelo observador 1 66

Tabela 5.5 - Exame de TCFC pelo programa Imaging Studio® com avaliação de cortes sagitais/coronais pelo observador 1 66

Tabela 5.6 - Exame de TC *multislice* pelo programa Imaging Studio® com avaliação de reconstruções multiplanares pelo observador 1 66

Tabela 5.7 - Exame de TC *multislice* pelo programa Imaging Studio® com avaliação de cortes sagitais/coronais pelo observador 1 67

Tabela 5.8 - Exame de TCFC pelo programa i-CAT Vision® com avaliação de reconstruções multiplanares pelo observador 1' 67

Tabela 5.9 - Exame de TCFC pelo programa i-CAT Vision® com avaliação de cortes sagitais/coronais pelo observador 1' 67

Tabela 5.10 - Exame de TCFC pelo programa Imaging Studio® com avaliação de reconstruções multiplanares pelo observador 1' 67

Tabela 5.11 - Exame de TCFC pelo programa Imaging Studio® com avaliação de cortes sagitais/coronais pelo observador 1' 68

Tabela 5.12 - Exame de TC *multislice* pelo programa Imaging Studio® com avaliação de reconstruções multiplanares pelo observador 1' 68

Tabela 5.13 - Exame de TC *multislice* pelo programa Imaging Studio® com avaliação de cortes sagitais/coronais pelo observador 1' 68

Tabela 5.14 - Exame de TCFC pelo programa i-CAT Vision® com avaliação de reconstruções multiplanares pelo observador 2 68

Tabela 5.15 - Exame de TCFC pelo programa i-CAT Vision® com avaliação de cortes sagitais/coronais pelo observador 2 69

Tabela 5.16 - Exame de TCFC pelo programa Imaging Studio® com avaliação de reconstruções multiplanares pelo observador 2 69

Tabela 5.17 - Exame de TCFC pelo programa Imaging Studio® com avaliação de cortes sagitais/coronais pelo observador 2 69

Tabela 5.18 - Exame de TC *multislice* pelo programa Imaging Studio® com avaliação de reconstruções multiplanares pelo observador 2 69

Tabela 5.19 - Exame de TC *multislice* pelo programa Imaging Studio® com avaliação de cortes sagitais/coronais pelo observador 2 70

Tabela 5.20 - Proporções médias de acertos em relação ao padrão-ouro, considerando todas as porções das cabeças das mandíbulas observadas ..71

Tabela 5.21 - Comparações intra e inter-observadores para cada técnica empregada utilizando o teste z 72

Tabela 5.22 - Sensibilidade das técnicas ensaiadas para cada porção examinada pelo observador 1 74

Tabela 5.23 - Especificidade das técnicas ensaiadas para cada porção examinada pelo observador 1 75

Tabela 5.24 - Proporção de acertos em relação ao padrão-ouro no exame de TCFC com o programa i-CAT Vision® comparando a avaliação de reconstruções multiplanares vs. cortes sagitais/coronais pelo teste z.76

Tabela 5.25 - Proporção de acertos em relação ao padrão-ouro no exame de TCFC comparando os programas i-CAT Vision® vs. Imaging Studio® pela avaliação de reconstruções multiplanares empregando o teste z 76

Tabela 5.26 - Proporção de acertos em relação ao padrão-ouro no exame de TCFC comparando os programas i-CAT Vision® vs. Imaging Studio® pela avaliação de cortes sagitais/coronais empregando o teste z 77

Tabela 5.27 - Proporção de acertos em relação ao padrão-ouro no exame de TCFC com o programa Imaging Studio® comparando a avaliação de reconstruções multiplanares vs. cortes sagitais/coronais pelo teste z 77

Tabela 5.28 - Proporção de acertos em relação ao padrão-ouro no exame de TC *multislice* com o programa Imaging Studio® comparando a avaliação de reconstruções multiplanares vs. cortes sagitais/coronais pelo teste z.....78

Tabela 5.29 - Proporção de acertos em relação ao padrão-ouro comparando o exame de TCFC vs. TC *multislice* com o programa Imaging Studio® pela avaliação de reconstruções multiplanares pelo teste z 78

Tabela 5.30 - Proporção de acertos em relação ao padrão-ouro comparando o exame de TCFC vs. TC *multislice* com o programa Imaging Studio® pela avaliação de cortes sagitais/coronais pelo teste z 78

SUMÁRIO

p.

1 INTRODUÇÃO 18

2 REVISÃO DA LITERATURA 21

3 PROPOSIÇÃO 43

4 MATERIAL E MÉTODOS 44

5 RESULTADOS 64

6 DISCUSSÃO 80

7 CONCLUSÕES 88

REFERÊNCIAS 89

ANEXO 95

1 INTRODUÇÃO

A articulação temporomandibular (ATM) é uma das muitas articulações, também conhecidas como junturas, existentes no corpo humano, sendo considerada, por muitos, a mais complexa de todas. É formada, basicamente, pela relação funcional do osso temporal com a cabeça da mandíbula. Interpondo-se entre estes dois ossos existe um componente fibrocartilaginoso de relativa resistência, chamado disco articular. Sua função é a de evitar a articulação direta entre estes ossos, evitando-se assim degenerações, desgastes e alterações. Tão complexa articulação entre o crânio e a mandíbula tem os dentes como ponto de fechamento rígido, fazendo com que diversos autores refiram-se a ela como Complexo Craniomandibular (CATE, 2000; CHRISTIANSEN ; THOMPSON, 1990; MACIEL, 2003; SAEED; MCLEAD; HENSHER, 2001).

Diversas ocorrências, como doenças inflamatórias e degenerativas, desordens posturais, ausência de elementos dentários, traumatismos e outras alterações comprometem o equilíbrio dos componentes deste sistema, resultando em desordens ou disfunções temporomandibulares (CATE, 2000; MACIEL, 2003; SAEED; MCLEAD; HENSHER, 2001;). Os termos desordens e disfunções articulares são utilizados para se referir às alterações que envolvam a musculatura mastigatória, a articulação temporomandibular e as estruturas anatômicas a ela associadas. A doença articular degenerativa afeta predominantemente as cartilagens das superfícies dos tecidos moles, causando erosão e deformação, além de espessar e remodelar o osso subjacente. O exame radiográfico complementar é um importante instrumento para diagnosticar e avaliar o grau das doenças que

afetam a articulação temporomandibular. Os sinais radiográficos que mais caracterizam a presença da doença degenerativa nas articulações são erosões do contorno cortical e redução do espaço biológico articular (AKERMAN et al., 1991; CHRISTIANSEN; THOMPSON, 1990).

A ATM é uma das regiões corpóreas de maior dificuldade na obtenção de imagens por ser, ao menos parcialmente, encoberta pelas densas estruturas ósseas do crânio, destacando-se o rochedo petroso do osso temporal, o que gera sobreposição de imagens (ALQUIVIST; ISBERG, 1999; LARHEIN; JOHANNSSEN, 1985). Ainda assim, muito do conhecimento sobre anormalidades da ATM tem sido adquirido por meio dos avanços tecnológicos dos exames por imagem (CARA et al., 2007; CAVALCANTI, 2008; HINTZE; WIESE; WENZEL, 2007; PERRELLA et al., 2007). A Tomografia Computadorizada (TC) é um exame indicado por apresentar alta especificidade e sensibilidade, fundamental no diagnóstico, planejamento e tratamento das lesões ósseas da ATM (PERRELLA, 2006). Por meio da TC é possível analisar-se o contorno da cabeça da mandíbula, sua posição na fossa mandibular e o comprometimento das corticais ósseas relacionadas às lesões ósseas (CAVALCANTI et al., 2000; CHRISTIANSEN et al., 1987a; UTUMI et al., 2008). Determinadas alterações ósseas que ocorrem na ATM são difíceis de serem detectadas em radiografias convencionais, como é o caso das erosões e osteófitos na cabeça da mandíbula, necessitando-se de exames de maior sensibilidade como a TC (HUSSAIN et al., 2008).

De acordo com Cara et al. (2007), em estudo comparando a validade de diferentes protocolos de imagens para TC *singleslice* e TC *multislice* na análise de lesões simuladas na cabeça mandibular, foi demonstrado que os protocolos de reconstrução multiplanar com axial são acurados para estes tipos de lesões. O

emprego da TC tem sido muito utilizado no diagnóstico das diversas anormalidades ósseas que acometem a ATM, desde tumores até osteófitos (HUSSAIN et al., 2008;; LARHEIN et al., 1992; LUDLOW; DAVIES; TYNDALL, 1995; WESTESSON et al., 1987). Segundo Marques (2001), a erosão na cabeça da mandíbula apresenta uma prevalência de 7,9% do total de alterações da ATM.

Muito se avançou na análise das estruturas temporomandibulares com a introdução de programas computacionais que proporcionam a manipulação dos dados originais, adquiridos durante a realização do exame de TC, obtendo-se então reconstruções multiplanares e parassagitais (GRESS; ANDERS, 2005; HERNANDEZ, 1999; SALES; OLIVEIRA; CAVALCANTI, 2007).

Na última década foi introduzida na odontologia, uma nova tecnologia de TC conhecida como tomografia computadorizada por feixe cônico (TCFC), que utiliza para aquisição das imagens, uma exposição dos raios X em forma de cone ao invés de cortes como na TC espiral. Esta tecnologia de tomografia é mais acurada, requer menos dose de exposição e menor custo para o paciente que a TC espiral, além de capturar imagens da maxila e mandíbula em uma única rotação da fonte de raios X (TSIKLAKIS; SYRIOPOULOS; STAMATAKIS, 2004; WINTER et al., 2005).

Este trabalho surgiu com a idéia de comparar estes dois tipos de aquisição de imagem em tomografia computadorizada, avaliando-se também programas computacionais de pós-processamento e protocolos de análise para o estudo da ATM. Visto que a literatura mostra inúmeros estudos a respeito deste tema, muitos deles controversos justificam-se mais contribuições científicas na área, sendo esta uma delas.

2 REVISÃO DA LITERATURA

Foi feito atualizado levantamento bibliográfico relacionado às aplicações da tomografia computadorizada para a ATM e seus diversos protocolos, existentes na literatura científica. Para facilitar a compreensão e leitura, este capítulo foi subdividido.

2.1 Articulação temporomandibular (ATM) e doença articular degenerativa

O primeiro autor a estudar esta complexa articulação, conhecida como articulação temporomandibular (ATM), foi Vesalius, em 1543. Desta época até nossos dias, muitos autores também se dedicaram a estudá-la, porém deve-se destacar Costen, que iniciou seus estudos em 1934, publicando inúmeros trabalhos a respeito de disfunções desta articulação (CATE, 2000; CHRISTIANSEN; THOMPSON, 1990; MACIEL, 2003).

A articulação temporomandibular é uma articulação bilateral que se movimenta simultaneamente. É altamente especializada e distingui-se das demais articulações porque as superfícies articulares não são recobertas por cartilagem hialina, mas sim por tecido fibroso avascular chamado de fibrocartilagem. As superfícies articulares da ATM são representadas pela cabeça da mandíbula, eminência articular e fossa mandibular. Notamos nesta eminência articular, dois planos inclinados, conhecidos por vertentes: a vertente anterior, e a vertente

posterior, que se continua com a fossa mandibular e que na articulação está relacionada com a porção anterior da cabeça da mandíbula. A fossa mandibular é uma cavidade elipsóide limitada pela eminência articular anteriormente e pela porção timpânica do osso temporal posteriormente (CATE, 2000; MACIEL, 2003; VASCONCELOS et al., 2005).

A cabeça da mandíbula tem conformação cilíndrica irregular, e costuma-se dividi-la didaticamente em cinco porções: medial, lateral, anterior, posterior e superior. Sua porção superior é côncavo-convexa para se adaptar à forma da fossa mandibular e à eminência articular. Sua porção anterior, em contato com a eminência articular, é côncava. Sua parte central é sempre mais delgada que a periférica, com 1mm de espessura (CATE, 2000; SAEED; MCLEAD; HENSHER, 2001; MACIEL, 2003; VASCONCELOS et al., 2005).

O disco articular é uma lâmina fibrocartilaginosa de forma elíptica situada entre a cabeça da mandíbula e a fossa mandibular do osso temporal, dividindo a cavidade articular em dois compartimentos. A cápsula articular tem uma membrana fibrosa que circunda a articulação. Sua função é secretar um líquido lubrificante que impede o atrito entre as superfícies articulares, o liquido sinovial (CATE, 2000; MACIEL, 2003).

Esta complexa engrenagem, a ATM, assim como outras articulações do esqueleto humano, está sujeita a diferentes alterações em seus elementos anatomofuncionais, destacando-se a doença articular degenerativa. Esta doença afeta basicamente a estrutura das cartilagens dos tecidos moles, e, por conseguinte, causando alterações ou mesmo destruição no osso adjacente. Provavelmente a mais comum e importante doença inflamatória sistêmica é a artrite reumatóide, que além de afetar diversos órgãos e articulações do corpo humano, exerce grande

influência sobre a ATM (LARHEIM et al., 1992; MACIEL, 2003; SAEED; MCLEAD; HENSHER, 2001).

O exame radiográfico complementar é um meio importantíssimo para diagnosticar e avaliar o envolvimento desta doença na ATM. Uma das principais características radiográficas da presença da doença degenerativa na ATM são as erosões do contorno cortical. A erosão na ATM pode ser correlacionada à severidade da condição articular e à duração da doença geral. Estas erosões têm a capacidade de afetar principalmente a cabeça da mandíbula, em qualquer uma de suas porções. Por serem de diminutas proporções, as erosões necessitam de exames de alta resolução, como a tomografia computadorizada, para serem observadas com precisão. É primordial o reconhecimento de erosões, principalmente na cabeça mandibular, por ser esta a região da ATM mais prevalente, e pela possibilidade de erro devido à semelhança com outras ocorrências, como pseudocistos e cistos subcondrais. Sendo assim, reforça-se a importância do diagnóstico precoce de alterações na ATM que podem ser as primeiras a serem percebidas num contexto sistêmico (SAEED; MCLEAD; HENSHER, 2001; VASCONCELOS et al., 2005; WESTESSON, 1996).

2.2 Tomografia computadorizada

As radiografias convencionais, sendo elas as radiografias laterais (transcraniana e infracraniana) e antero-posteriores (transorbital), embora utilizadas por muito tempo, são de valor limitado no diagnóstico das alterações ósseas da ATM

(CHRISTIANSEN; THOMPSON, 1990; LARHEIN; JOHANNESSEN, 1985). Quando realizados esses exames, ocorrem sobreposições de imagens de outras estruturas sobre a ATM, por se tratar de uma estrutura anatômica tridimensional projetada em um só plano (filme), dificultando sobremaneira a análise de sua imagem (LUDLOW et al., 1995).

A tomografia computadorizada (TC) desenvolvida por Godfrey Hounsfield, em 1972, foi idealizada para possibilitar a observação seccionada das estruturas anatômicas do corpo humano. Segundo Cavalcanti (2008), o primeiro tomógrafo computadorizado para o corpo todo foi instalado, em 1974, na Universidade de Georgetown, e as maiores vantagens desta técnica foram mudanças na obtenção de informações de dados analógicos para dados digitais, a eliminação da sobreposição de estruturas anatômicas, aumentando a capacidade de diferenciar tecidos moles e estruturas ósseas. A TC espiral foi inicialmente introduzida em 1990, com o objetivo de desfazer diversas limitações da TC convencional, como o grande tempo de aquisição e processamento de imagens, da exposição à radiação ao paciente e diminuição da quantidade de contraste endovenoso administrado nos exames (ABRAHAMS, 2001; CAVANCANTI, 2008).

Pelas reconstruções de imagem em três dimensões (3D-TC) é possível obter-se informações adicionais às imagens em segunda dimensão (2D-TC), possibilitando observar de forma complementar as patologias na cabeça da mandíbula, auxiliando no seu tratamento (CAVALCANTI; VANNIER, 1998; MOADDAB et al., 2000). As reconstruções parassagitais, utilizando programas computacionais de pós-processamento, foram validadas para o planejamento de implante dentário por uma metodologia muito utilizada para este propósito, podendo ser aplicadas para a ATM (PERRELLA et al., 2007). Em estudo comparando a

validade de diferentes protocolos de imagens para TC *singleslice* utilizando cortes axiais e reconstruções multiplanares, para análise de lesões simuladas na cabeça da mandíbula, foi demonstrado que os protocolos utilizados são considerados acurados (CARA et al., 2007).

O desenvolvimento tecnológico resultou no aparecimento de um tomógrafo com múltiplos anéis detectores pareados (*multislice*), que permite o escaneamento rápido e uma reconstrução de imagem de alta resolução, facilitando sobremaneira a interpretação radiográfica. A TC *multislice* é o que existe de mais moderno em se tratando de tomografia computadorizada espiral. Ela foi introduzida no final do ano de 1998, e pode utilizar múltiplos detectores que variam entre 4, 8, 16, 64 e atualmente até 320, permitindo cortes de 0,5mm com intervalo de reconstrução de 0,25mm em apenas 0,4segundo. Além de possibilitar imagens com estes parâmetros de aquisição, o desenvolvimento de *hardwares* cada vez mais rápidos e versáteis, possibilita que a reconstrução destas imagens ocorra em tempo real, ou seja, as reconstruções são obtidas ao mesmo tempo em que o paciente é submetido ao exame (CAVALCANTI, 2008). Com isto é possível obter uma grande melhoria na qualidade da imagem nas reconstruções multiplanares (reconstruções em planos coronal e sagital), assim como na reconstrução em terceira dimensão (3D-TC), além de reduzir sensivelmente o tempo de realização do exame, quando comparado às gerações anteriores de tomógrafos (SANTOS; CAVALCANTI, 2002; VANNIER, 2003). Além de prover informações adicionais quando comparado à tomografia *singleslice*, a tomografia *multislice* permite a melhora na visibilidade de estruturas delgadas, proporcionando a eliminação de exposições adicionais para a obtenção de imagens transversais e coronais de alta qualidade devido à aquisição de dados com

menor espessura de corte quando comparado à TC *singleslice* (JAGER et al., 2005; CAVALCANTI, 2008).

A partir de 1998 surgiu novo tipo de tomografia computadorizada, de aquisição por feixe cônico, na odontologia, chamada por muitos erroneamente de volumétrica (CAVALCANTI, 2008). Alguns pesquisadores não hesitaram em apontar diversas vantagens desta tecnologia, como diminuição de doses de radiação e custo reduzido em comparação com outros aparelhos de tomografia computadorizada (MOZZO et al., 1998). Esta tecnologia possui um sensor de duas dimensões e um feixe de raios X cônicos, ao invés de forma de leque utilizado em outros tomógrafos. O feixe de raios X encontra-se centrado sobre o sensor, ambos localizados na área onde o paciente se posiciona e com uma única rotação do feixe e do sensor ao redor da sua cabeça (360º), em sincronismo com a aquisição, que é formada por intensificador de imagens acoplado a um dispositivo CCD, adquirindo-se a partir de escanogramas digitais os dados necessários para a reconstrução das imagens. São obtidos cortes axiais do volume adquirido, podendo-se, por meio de programas computacionais acoplados serem reproduzidas as imagens dos cortes selecionados em relação ao plano axial, reconstruções coronais panorâmicas e tridimensionais (CAVALCANTI, 2008; MOZZO et al., 1998; PINSKY et al.,2006; WINTER et al., 2005).

Ziegler et al. (2002), por meio da observação de diversos casos clínicos, comprovaram a ampla área de aplicação da tomografia computadorizada por feixe cônico (TCFC) na área da Odontologia. Relataram como vantagens: a ausência de artefatos metálicos que podem ser uma contra-indicação à TC convencional, o menor tempo de exame e o baixo custo do exame comparado à TC. Entretanto, como desvantagem, o alto custo dos equipamentos que utilizam esta tecnologia. A

TC envolve considerável dose de radiação maior que em técnicas de radiográficas convencionais. Já a TCFC é uma nova técnica que produz imagens tridimensionais similares à TC, mas com uma dose de radiação comparável à radiografia panorâmica. Segundo os autores (ZIEGLER et al., 2002), a TCFC possibilita a redução na dose sem perder a acurácia de diagnóstico.

O aparelho de TCFC produz um feixe em forma de cone que atravessa um grande volume do objeto, atingindo um detector realizando uma aquisição volumétrica. Na reconstrução, é permitido ao operador obter todos os cortes axiais de espessura, variando entre 1 ou 2mm, selecionados pelo mesmo operador do volume reconstruído. A segunda reconstrução possibilita ao operador obter todas as outras reconstruções de interesse. Na TC, o volume é reconstruído através de cortes axiais seriados, obtidos por movimentação da mesa com o paciente entre dois pontos, fonte e o detector. Na prática, a aquisição em cada ponto do corte será de imagens digitais, correspondendo às projeções radiográficas e que serão usadas na reconstrução algorítmica da reconstrução volumétrica tomográfica (HASHIMOTO et al., 2007).

Sato et al. (2004) destacaram as vantagens da utilização da TCFC, entre elas o fato de necessitar significativamente de menores doses de radiação que a TC convencional. A dose absorvida, durante a aquisição das imagens na tomografia computadorizada por feixe cônico é quase a mesma da radiografia panorâmica e doze vezes menor que a TC convencional.

Scarfe, Farman e Sukovic (2006) relataram que a TCFC permite a criação em tempo real de imagens não somente no plano axial, mas também em duas dimensões nos planos coronais, sagitais e oblíquos em um processo denominado reconstrução multiplanar (RMP). Além disso, os dados da TCFC são adquiridos em

volume ao invés de “fatias”, fornecendo informações em 3D. Os programas, incluindo sofisticados algoritmos, são aplicados às imagens para gerar os dados volumétricos em 3D, que poderão ser usados para promover as imagens na reconstrução primária em planos ortogonais (axial, sagital e coronal) (SCARFE; FARMAN; SUKOVIC, 2006).

Todas as unidades de TCFC possuem resoluções de *voxel* que são isotrópicos, ou seja, igual nas três dimensões. As vantagens no uso desta tecnologia estão: na possibilidade de redução do feixe a pequenas regiões, no rápido tempo de aquisição das imagens que reduz o fator movimento do objeto, na redução da dose de radiação, e no aumento do número de projeções que resultam em imagens com baixo nível de artefatos metálicos (HASHIMOTO et al., 2007; PERRELLA, 2006; VAN DEN BREKEL et al., 1998).

Diversos estudos têm sido encontrados na literatura referente a técnicas de imagens para articulação temporomandibular (ATM) (VANNIER, 2003). Estudos recentes demonstram um grande avanço tecnológico durante os anos para exames desta região (HINTZE; WIESSE; WENZEL, 2007; HUSSAIN et al., 2008). Uma abrangente revisão de literatura será exposta a seguir com ênfase à aplicabilidade da tomografia computadorizada na região da ATM.

2.3 Aplicações da Tomografia Computadorizada na região da articulação temporomandibular (ATM)

Um dos primeiros trabalhos realizados na área foi o de Helms et al. (1982). Eles compararam a tomografia computadorizada com a artrografia na avaliação do menisco em articulações temporomandibulares com disfunção. Utilizaram para isto, primeiro a técnica da artrografia em dez pacientes com achados clínicos de deslocamento anterior do menisco. Duas semanas depois, os mesmos pacientes foram submetidos à técnica da tomografia computadorizada com aparelho GE 8800 CT/T, estando com a boca aberta e um bloco de mordida localizado para eliminar movimentos involuntários. Foram feitas depois comparações entre os dados obtidos com as duas técnicas. Os autores concluíram que a tomografia computadorizada deve substituir a artrografia para exame da disfunção de ATM relacionada ao disco.

Poucos anos à frente, Manzione et al. (1984) fizeram um estudo para correlacionar a tomografia computadorizada de ATMs de cadáver com a dissecção anatômica correspondente, e também comparar a tomografia computadorizada com a artrografia novamente. Examinaram quatro ATMs de dois cadáveres com a tomografia computadorizada em corte sagital, com aparelho SIEMENS SOMATOM 2®. As tomadas foram feitas de medial para lateral, em cortes contínuos de 2mm, estando primeiramente a boca aberta e depois fechada. Depois, as quatro ATMs foram dissecadas. Também foram feitos exames de tomografia computadorizada em 51 ATMs de 47 pacientes deitados em supinação na mesa, e a cabeça localizada lateralmente ao *gantry*. A mesma técnica de tomada radiográfica e aparelhos dos experimentos anteriores foram utilizados, e depois os resultados comparados com a

artrografia. Os autores puderam concluir que a tomografia computadorizada é eficaz, não invasiva, e que deve ser o primeiro exame radiográfico de investigação de disfunções da ATM, tornando-se necessária a artrografia somente quando o disco articular não é visível no exame anterior.

No mesmo ano, Thompson et al. (1984) realizaram um estudo na qual utilizaram a tomografia computadorizada de alta resolução para avaliação de ATM de 43 pacientes. No estudo, sinais indiretos de deslocamento de disco foram encontrados em 80% das articulações afetadas. Sinais esses descritos como: remodelamento da superfície articular pelo posicionamento anormal do disco durante a função, remodelação osteofítica e alteração degenerativa da superfície articular, alterações de espaço entre superfície articular óssea, assimetria do ramo mandibular com encurtamento do lado envolvido, migração do processo coronóide do lado envolvido e assimetria do músculo pterigóide lateral. Os autores enfatizaram a importância da observação das estruturas adjacentes que compõem a região da ATM. Concluíram que os radiologistas devem ser familiarizados com a anatomia e a patologia da ATM para realizar diagnóstico radiológico apropriado, podendo incluir a tomografia computadorizada em alta resolução como opção.

Outro estudo importante na área foi o de Christiansen et al. (1987b), no qual examinaram 25 pacientes por meio de tomografia computadorizada, medindo os espaços articulares da ATM, correlacionando, dessa forma, a posição da cabeça da mandíbula com a posição do disco articular. Encontraram diferenças estatisticamente significantes entre a posição do disco e os espaços articulares, com maior freqüência nos intervalos articulares ântero-superior e superior. Concluíram, então, que em articulações com desarranjos internos, onde há estreitamento dos

espaços articulares, esse pode estar localizado, e não necessariamente em toda a extensão da ATM.

Kirk (1989) examinou 35 ATMs pela tomografia computadorizada comparando-as com imagens de ressonância magnética para analisar a posição condilar e alterações ósseo-degenerativas. No estudo por ressonância magnética, 10 ATMs apresentaram posicionamento de disco normal, ao mesmo tempo, nove destas mostraram as cabeças mandibulares em posição central na fossa articular. Foram encontradas sete ATMs com deslocamento e ampla variação do posicionamento da cabeça da mandíbula. Do total de ATMs estudadas, 18 apresentaram evidências de deslocamento do disco sem redução nas imagens por ressonância magnética. Destas 18 ATMs, oito apresentaram a cabeça da mandíbula em posição central na fossa articular, enquanto as outras mostraram evidências de alterações do posicionamento condilar. O espaço articular diminuiu na média com evidência de deslocamento do disco articular. Somente as articulações com deslocamento do disco sem redução mostraram evidências de alterações ósseo-degenerativas. Há necessidade de realização de estudos com amostra maior para investigar esta tendência encontrada, tendo ocorrido diminuição do espaço articular na presença de deslocamento de disco. O autor concluiu que a tomografia computadorizada pode sugerir a presença de deslocamento do disco ou desarranjos internos significativos.

Um ano após, em estudo controverso, Tanimoto et al. (1990) compararam a tomografia computadorizada com a tomografia convencional para o diagnóstico de alterações ósseas na articulação temporomandibular. Utilizaram quinze ATMs direitas, removidas de cadáveres com data de óbito recente, que foram submetidas a exames de tomografia computadorizada com cortes de 2mm de espessura.

Aproximadamente de 7 a 10 cortes foram obtidos de sagital, e de 5 a 7 de frontal. Os mesmos espécimes foram utilizados para cortes sagitais e frontais de tomografia convencional. Os autores concluíram que a tomografia convencional é superior à tomografia computadorizada no diagnóstico de alterações ósseas estruturais, ajudando no diagnóstico de doenças da ATM.

Brooks (1992) verificou a prevalência de alterações ósseas em tomografias computadorizadas de 34 ATMs de indivíduos assintomáticos, que não apresentaram desarranjos internos em artrografias ou ressonância magnética. Em 35% das ATMs foi encontrado aplainamento discreto do côndilo e/ou eminência articular. Erosões, osteófifos e esclerose, alterações mais avançadas, não foram observadas em nenhuma das ATMs. Esses resultados sugeriram aos autores que alterações ósseas geralmente não ocorrem em ATMs de indivíduos sem sinais ou sintomas de desarranjos internos. O aplainamento dos componentes ósseos articulares foi a forma mais comum de alterações ósseas, sem significado clínico na ausência de sinais, sintomas e evidências de anormalidades de tecidos moles articulares.

De Bont et al. (1993) fizeram um estudo, quatro anos depois do anterior, para mostrar a utilidade da TC para o diagnóstico diferencial das desordens da ATM não relacionados a anormalidades do disco articular. Foram obtidas TC em planos sagitais de 16 pacientes portadores de desordens da ATM em tecidos duros. Os resultados obtidos foram analisadas de acordo com diagnóstico diferencial das desordens da ATM. Segundo os autores, a TC tem grande potencial para visualização das imagens intra e extra-capsulares de desordens da ATM de tecido duro e enfatizam que a TC não é o melhor método de imagem para visualizar a posição e forma do disco articular. Concluíram por fim que a TC é uma grande modalidade para diagnóstico diferencial das desordens da ATM.

Gynther, Tronje e Holmlund (1996) fizeram um estudo comparando radiografias transcranianas individualizadas com tomografias corrigidas sagitais e frontais de vinte pacientes portadores de osteoartrite generalizada, e de 21 pacientes com artrite reumatóide, apresentando envolvimento da ATM. No grupo de pacientes com artrite reumatóide, 71% das ATMs mostraram alterações estruturais, e no grupo com osteoartrite generalizada ocorreu o mesmo em 80% das ATMs. Não foram encontrados quaisquer sinais radiográficos, no entanto, osteófitos, aplainamento do côndilo e redução dos espaços articulares foram observados com freqüência maior em ATM com osteoartrite generalizada. Já as erosões na cabeça da mandíbula foram mais comuns em ATMs cujos pacientes apresentavam artrite reumatóide. Em pacientes com osteoartrite generalizada, os aspectos radiográficos foram similares aos aspectos encontrados em pacientes com osteoartrite, na forma comum, da ATM do que os aspectos encontrados em pacientes com artrite reumatóide.

Warnke, Carls e Sailer (1996) elaboraram interessante e inédito estudo para investigar a aplicabilidade de um programa de reconstrução multiplanar (DENTASCAN®) para delineamento e avaliação quantitativa da articulação temporomandibular em plano sagital e coronal, usando dados de tomografia computadorizada axial. O resultado das imagens foi comparado com tomografia linear e tomografia computadorizada sagital e coronal. Foram obtidas em 11 pacientes tomografias lineares e computadorizadas de ATM em plano axial, coronal e sagital. Os cortes axiais da tomografia computadorizada foram então reconstruídos em plano oblíquo-frontal e sagital, de acordo com o ângulo condilar horizontal, no programa DENTASCAN®. De cada paciente, e uma em cada três imagens, 14 medidas foram feitas e 24 caracterizações foram investigadas. Os autores

concluíram que a reconstrução de cortes axiais de tomografia computadorizada da ATM, com o programa DENTASCAN® mostrou várias vantagens sobre a tomografia linear, apesar do aumento da dose de radiação, tempo e custo.

Alguns anos depois, Bayar (2002) utilizou além de questionário e avaliação clínica, a tomografia computadorizada (TC) para avaliar o critério de diagnóstico em 15 pacientes portadores de artrite reumatóide envolvendo ATM. Trinta e três por cento dos pacientes apresentaram sintomas. A freqüência de envolvimento foi 40 % na avaliação clínica, porém de 86,6 % na TC. Os mais comuns achados em TC foram diminuição no espaço articular (33,3 %), cisto subcondral mandibular (23,3 %) até erosão da cabeça mandibular (13,3 %). Todos os pacientes com achados clínicos também tinham achados em TC. Segundo o autor, os achados de TC podem ser sinais iniciais de envolvimento em pacientes com artrite reumatóide. Os autores sugeriram que pacientes com suspeita de envolvimento da ATM devam ser submetidos a exame de TC, pois achados neste exame podem preceder os achados clínicos.

No mesmo ano, El Hakim e Metwalli (2002) estudaram 33 pacientes que foram tratados para anquilose de ATM comparando os achados radiográficos e clínicos pré-operatórios com os encontrados na cirurgia e propuseram uma nova classificação. Os exames radiográficos aos quais se submeteram os pacientes foram: radiografia panorâmica e tomografia computadorizada com cortes axiais e coronais. Os achados durante a cirurgia foram comparados com as características das imagens. A tomografia computadorizada em coronal após contraste foi a melhor modalidade de imagem para o planejamento cirúrgico, bem como demonstrou a relação anatômica entre a anquilose e as estruturas vitais circundantes, particularmente onde os ossos esfenóide e temporal estavam envolvidos. Os autores

sugeriram que o planejamento cirúrgico deve ser baseado na tomografia computadorizada em cortes axiais e coronais.

Tsuruta et al. (2003), com o objetivo de investigar a relação entre a densidade do teto da fossa mandibular da ATM e a existência de tipos de alterações ósseas condilares, estudaram 37 pacientes com desordem temporomandibular por meio da tomografia computadorizada espiral. Estas alterações foram classificadas em 4 tipos: sem alteração (24 ATMs); aplainamento (19 ATMs); osteófito (13 ATMs) e erosão (18 ATMs). O teto da fossa mandibular foi significativamente mais denso em articulações com alterações ósseas do que sem alterações. Eles concluíram que a formação óssea no teto da fossa mandibular poderia ajudar a resistir o estresse aumentado na ATM, acompanhado de alteração condilar óssea, especialmente a erosão.

Yamada et al. (2004) investigaram em seu estudo, a relação entre a inclinação da eminência articular e doenças da ATM em pacientes submetidos à cirurgia ortognática com sinais e sintomas de desordem temporomandibular. Vinte e um pacientes do gênero feminino foram examinados por meio de tomografia computadorizada espiral, antes do tratamento. Os resultados sugeriram que o aplainamento da eminência poderia ocorrer durante as alterações, desde erosões até formação de osteófito, e de deslocamento anterior de disco com redução até sem redução. Estas ocorrências representam adaptação da cabeça da mandíbula, disco articular e eminência articular perante variações de carga na articulação.

No mesmo ano, Tsiklakis, Syriopoulos e Stamatakis (2004) realizaram um estudo com uma nova técnica de tomografia para o estudo da região, tomografia computadorizada por feixe cônico, para avaliação da articulação temporomandibular. No estudo relataram que esta modalidade de tomografia permite usar um curto

período de tempo de aquisição de exame, e cerca de 6 vezes menos dose de radiação se comparada com tomógrafos computadorizados convencionais, realizando reconstruções de alta qualidade de imagem para o diagnóstico. Segundo. os autores, a TCFC pode ser considerada a técnica de imagem de escolha para a investigação da região da articulação temporomandibular.

Vasconcelos et al. (2005) realizaram um estudo qualitativo e quantitativo enfocando as alterações morfométricas da articulação temporomandibular (ATM), em pacientes com o diagnóstico de artrite reumatóide (AR) por meio de tomografia computadorizada. Foram analisados seis casos onde são descritas as alterações estruturais dos componentes ósseos de 12 ATMs. Os resultados indicaram que todas as ATMs apresentaram alterações, sendo as alterações mais freqüentes a esclerose óssea subcondral, seguida do aplainamento da eminência articular. Todos os pacientes apresentaram distúrbio de mobilidade.

Gaia e Cavalcanti (2005) realizaram um estudo dos diferentes protocolos em tomografia computadorizada para afecções ósseas da articulação temporomandibular. Enfatizando que a TC quando utilizadas imagens axiais e reconstruções multiplanares (RMP) pode ser considerada como imagem padrão para investigação da ATM, particularmente na identificação da integridade das estruturas quando da suspeita de alterações patológicas, na confirmação da extensão de uma alteração já diagnosticada, no planejamento e na avaliação do tratamento das injúrias ósseas da ATM. Segundo os autores, a 3D-TC (reconstrução em terceira dimensão da tomografia computadorizada) pode ser considerada um importante adjunto, para melhor esclarecimento do envolvimento de estruturas anatômicas.

Marques e Moraes (2006), com o propósito de verificar a prevalência de alterações da articulação temporomandibular por meio de tomografia de computadorizada, analisaram exames de 132 pacientes de diversos serviços especializados em diagnóstico por imagem da cidade do Rio de Janeiro, RJ. A idade dos pacientes examinados variou dos 16 aos 50 anos, sendo 90 do gênero feminino e 42 do masculino. Em conformidade com o que foi encontrado nos exames, as alterações de ATM foram agrupadas e tabuladas quando presentes, e registradas como normais, quando ausentes. Elaborou-se uma análise de proporções dos itens tabulados, observando-se que um terço (33,3%) dos exames dos pacientes submetidos a tomografia computadorizada para verificar alterações da ATM apresentou resultado normal. Os dois terços restantes dos exames apresentaram algum tipo de alteração, destacando-se com o maior percentual a subluxação bilateral (14,9%), seguida da subluxação unilateral (8,0%). As demais alterações apresentaram percentuais inferiores, variando de aproximadamente 1% a 7%. A erosão na cabeça da mandíbula apresentou uma prevalência de 7,9% do total das ATMs com alterações. Foi demonstrada a eficácia da TC para a detecção dos diversos tipos de alterações da ATM, em especial àquelas de pequenas dimensões.

Ainda neste ano, Honda et al. (2006) compararam a confiabilidade da tomografia computadorizada por feixe cônico e tomografia computadorizada espiral para a detecção de anomalias ósseas do côndilo mandibular, usando observações macroscópicas com o padrão-ouro. No estudo foram utilizadas 21 articulações temporomandibulares, espécimes de autópsia, que foram analisadas na tomografia computadorizada por feixe cônico e na tomografia computadorizada espiral quanto à presença de erosões na cortical, ou osteófitos e escleroses. Como conclusão, os autores enfatizaram que a tomografia computadorizada por feixe cônico é um

método diagnóstico alternativo, de baixo custo e com diminuição da dose de radiação, eficaz para a avaliação dos componentes ósseos da ATM. Porém, mais estudos são necessários, com uma amostra maior de ATMs e análises de componentes temporais, para confirmar que a tomografia computadorizada por feixe cônico é pelo menos equivalente à tomografia computadorizada espiral para avaliação e diagnóstico de diferentes condições da ATM.

Em estudo mais recente, Hintze, Wiese e Wenzel (2007) compararam a acurácia do diagnóstico em imagens de tomografia computadorizada por feixe cônico com tomografias convencionais para detecção de alterações morfológicas da ATM. No estudo de vários tipos de alterações morfológicas em relação à cabeça da mandíbula e ao tubérculo articular, avaliados separadamente, resultaram sem diferenças estatisticamente significantes entres as modalidades de imagens. Com exceção dos defeitos ósseos nos tubérculos articulares examinados pelas imagens frontais isoladas, onde a especificidade com a tomografia convencional foi significantemente alta em relação a tomografia computadorizada por feixe cônico. Na detecção de todas as alterações morfológicas da cabeça da mandíbula e tubérculo articular, mostrou mais significativa acurácia a tomografia convencional do que a tomografia por feixe cônico utilizando imagens laterais isoladas. Não houve diferenças significantes entre as duas modalidades utilizando as imagens frontais isoladas, e lateral e frontal combinadas. Os autores enfatizaram que essas diferenças de especificidade de 3% não trariam nenhuma conseqüência na clínica.

Importante estudo foi elaborado por Cara et al. (2007) para avaliar e comparar a validade dos diferentes protocolos de imagens (TC *singleslice* e TC *multislice*) na análise de lesões simuladas na cabeça da mandíbula. No estudo foram utilizadas 15 mandíbulas maceradas, onde realizaram-se perfurações utilizando brocas esféricas

de uso odontológico. Estas cabeças mandibulares foram submetidas à exames de TC *singleslice* e TC *multislice*. Os observadores avaliaram a presença ou ausência de destruição óssea e sua localização em cada um dos quatro protocolos estabelecidos (1- *singleslice* axial, 2- *multislice* axial, 3- *singleslice* RMP, 4- *multislice* RMP). Na conclusão eles citam que todos os protocolos de imagem foram considerados acurados para avaliação de lesões na cabeça da mandíbula. A associação das imagens axiais com reconstruções multiplanares (RMP) utilizando tomografia computadorizada *multislice* demonstrou alta acurácia em relação ao protocolo *singleslice*. Um novo protocolo de imagem foi estabelecido e validado para diagnóstico destas lesões na cabeça da mandíbula.

Kijima et al. (2007) realizaram um estudo utilizando tomografia computadorizada referente à relação da morfologia da cabeça da mandíbula e à espessura do teto da fossa mandibular. No estudo, verificou-se que a espessura da fossa mandibular na comparação com pacientes do gênero masculino e feminino não teve diferenças significativas. Além disso, não foram encontradas, segundo os autores, diferenças significativas referentes às consequências da variação da idade ou da morfologia.

Koyama, Nishiyama e Hayashi (2007) avaliaram desordens temporomandibulares de 516 indivíduos totalizando 1032 articulações temporomandibulares pela tomografia computadorizada helicoidal. No estudo foi proposta uma classificação das imagens em reconstruções multiplanares (RMP) do TC espiral em cinco tipos: sem alteração óssea; aplainado; erosão com ou sem superfície áspera; deformidade; deformidade acompanhada de erosão com ou sem superfície áspera. Os autores concluíram que a classificação é conveniente para avaliação de alterações ósseas na ATM.

Ainda no mesmo ano, Perrella et al. (2007) avaliaram a validade de dois protocolos, em secções axiais, em lesões simuladas de mandíbula. No estudo, dois protocolos de TC (*singleslice* e *multislice*) foram obtidos em mandíbulas secas nas quais foram feitas as perfurações, simulando lesões. No resultado, observaram que a sensibilidade e a especificidade foram de 100% para detecção de lesões para ambos os protocolos, mas a detecção do número de lojas das lesões multiloculares, e a localização e detecção de invasão medular obtiveram valores reduzidos em sua validade, o que foi influenciado pelo protocolo de aquisição. Os autores relataram que secções axiais e reconstruções mais finas foram mais efetivos na detecção de invasão medular precoce e em lojas tumorais, onde protocolos mais espessos não foram considerados apropriados para a detecção de lesões multiloculares e de estágios iniciais de invasão medular.

Sales, Oliveira e Cavalcanti (2007) apresentaram um caso simultâneo de cabeça mandibular bífida e anquilose temporomandibular. Enfatizaram que a TC foi uma ferramenta válida para o diagnóstico destas alterações e que as imagens obtidas foram de grande valia para ilustrar a relação de estruturas vitais da base do crânio e a massa anquilosada do lado acometido com detalhamento das cabeças mandibulares bífidas. Concluíram que é essencial a condução da avaliação de TC em patologias precoces da ATM.

No ano seguinte, Utumi et al. (2008) descreveram um caso raro de síndrome de SAPHO (sinovite, acne, pustolose, hiperostose, osteíte), portador de anquilose de ATM bilateral. No estudo os autores enfatizaram que a tomografia computadorizada contribuiu para melhor detecção das estruturas envolvidas evitando sobreposições de imagens e serviu de complemento juntamente com outros exames para o diagnóstico final e planejamento cirúrgico corretivo da anquilose.

Hussain et al. (2008), no mesmo ano, avaliaram a habilidade das diferentes técnicas de diagnóstico por imagem para detecção da presença de erosões e osteófitos em regiões da articulação temporomandibular. Fizeram a comparação de diferentes técnicas: panorâmicas, tomografia sagital corrigida axialmente, imagem por ressonância magnética sagital, ultrassom de alta resolução e tomografia computadorizada por feixe cônico. Os autores concluíram que atualmente a tomografia sagital corrigida axialmente é a modalidade de escolha para diagnóstico de erosões e osteófitos na ATM, mas que a combinação de diferentes técnicas radiográficas é mais acurada nestes casos do que uma única modalidade de imagem. Enfatizaram também que estudos de diferentes técnicas de imagem em conjunto disponíveis são necessários para a confirmação da patologia.

Em estudo *in vitro,* Utumi (2008) avaliou lesões ósseas simuladas na cabeça da mandíbula pela tomografia computadorizada. Foram utilizadas 15 mandíbulas secas, onde foram criadas lesões com o auxílio de brocas esféricas cirúrgicas de uso odontológico com tamanhos variados (nº 1, 3, 6) na cabeça da mandíbula. As lesões foram avaliadas por meio da TC *multislice* (64 canais), por dois observadores independentemente, em duas ocasiões distintas, utilizando dois protocolos: axial, coronal, sagital e imagens parassagitais para análise dos pólos (anterior, lateral, posterior, medial, superior). Posteriormente, as imagens foram comparadas com as lesões presentes na mandíbula macerada (Padrão-Ouro) avaliando o grau de especificidade e sensibilidade da TC. Como resultados observaram a vantagem da associação dos cortes axial, coronal e sagital com cortes parassagitais para detecção de lesões na região de cabeça de mandíbula. Para determinada localização de lesões nos pólos, os tipos de protocolos não apresentaram diferenças significativas em relação às porcentagens de concordância. Os protocolos para

visualização da região de cabeça da mandíbula foram estabelecidos no intuito de melhorar a avaliação da presença de alterações de cada pólo da cabeça da mandíbula. No que se refere aos pólos avaliados pelos cortes parassagitais, houve melhor observação no pólo anterior e posterior no sentido látero-medial. Nos pólos superior, medial e lateral foram melhor observados no sentido ântero-posterior.

3 PROPOSIÇÃO

Este estudo tem por objetivo:

▪ Demonstrar a sensibilidade e a especificidade (validade) da tomografia computadorizada *multislice* (64 canais) e da tomografia computadorizada por feixe cônico para o diagnóstico de lesões osteolíticas simuladas na cabeça da mandíbula.

▪ Estabelecer o protocolo de pós-processamento de imagens, por meio da tomografia computadorizada *multislice* e da tomografia computadorizada por feixe cônico, mais adequado para a interpretação de lesões osteolíticas de acordo com as regiões (porções) da cabeça da mandíbula.

▪ Comparar dois programas de pós-processamento, para interpretação e diagnóstico de lesões osteolíticas na cabeça da mandíbula, por meio de imagens adquiridas pela tomografia computadorizada por feixe cônico.

4 MATERIAL E MÉTODOS

Para o presente estudo, utilizamos um total de 15 mandíbulas humanas maceradas, pertencentes ao acervo do Departamento de Anatomia da Escola Médica do Rio de Janeiro, da Universidade Gama Filho (Rio de Janeiro). Foram selecionadas peças anatômicas de adultos sem distinção de gênero e etnia, onde as cabeças das mandíbulas, bilateralmente, apresentassem um melhor estado de conservação. Conforme resolução do CONEP 196/96, esta pesquisa foi submetida e aprovada pelo Comitê de Ética em Pesquisa da Faculdade de Odontologia da Universidade de São Paulo, sob protocolo 26/2009 - FR 246307, como pode ser visto em Parecer de Aprovação em anexo (Anexo A). Sendo assim, a amostra constou de 30 cabeças de mandíbula, ordenadas de A-O, seguidas da letra D, para o lado direito, e da letra E, para o esquerdo. Cada cabeça da mandíbula foi dividida em cinco porções (regiões): 1-anterior, 2-lateral, 3-posterior, 4-medial e 5-superior, totalizando cinco áreas demarcadas (Figura 4.1). Posteriormente, por meio de uma caneta de alta rotação Kavo® (Kavo do Brasil, Joinville, SC, Brasil) e três brocas cirúrgicas *carbide* esféricas para uso odontológico, de diferentes diâmetros de ponta ativa, da marca Jet-Carbide Burs® (nº FOGS 1, FGOS 3, FGOS 6) (Figura 4.2), foram realizadas perfurações que atingiram a cortical e a medular ou não, aleatoriamente, em uma ou mais porções em cada cabeça de mandíbula, simulando lesões osteolíticas (Figura 4.3). Estas perfurações foram realizadas na cortical das cabeças das mandíbulas, e envolvendo ou não a medular na dependência da numeração da broca utilizada, e da espessura da cortical de cada porção das cabeças mandibulares, visto que apenas a ponta ativa da broca foi utilizada na

perfuração, evitando-se rigorosamente movimentos manuais rotacionais e de pressão excessiva.

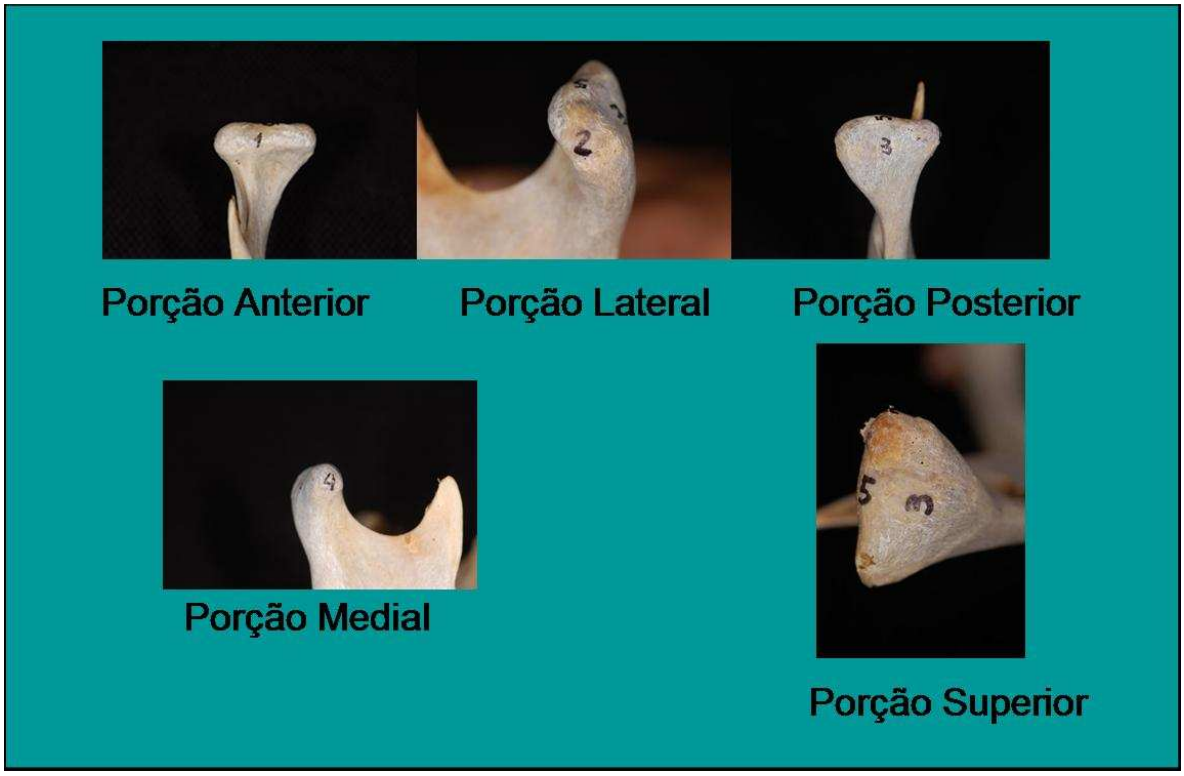

Figura 4.1 - Localização das porções da cabeça da mandíbula de 1-5, onde foram feitas as perfurações

Figura 4.2 - Caneta de alta rotação e três tamanhos de ponta ativa das brocas *carbide* utilizadas nas perfurações das cabeças mandibulares

Figura 4.3 - Perfurações em diferentes porções da cabeça da mandíbula

Cada porção de cada cabeça de mandíbula pode apresentar ou não perfurações, como pode ser visto em tabela Padrão-Ouro (Tabela 4.1). As perfurações foram realizadas por um profissional alheio à pesquisa, devidamente preparado e ciente dos seus objetivos, com supervisão e coordenação do orientador da pesquisa. Não foram passadas quaisquer informações das perfurações para os observadores do estudo.

Tabela 4.1 - Padrão-Ouro - 1, 3 e 6 correspondem ao tamanho da broca utilizada na perfuração; - ausência de perfuração

	Porções				
Cab. Mand.	1-ant	2-lat	3-post	4-med	5-sup
AD	-	1	-	1	-
AE	3	6	3	6	1
BD	-	6	1	6	6
BE	-	-	1	6	6
CD	3	1	6	6	-
CE	6	3	3	3	1
DD	1	3	6	3	1
DE	6	3	1	1	1
ED	-	-	3	1	3
EE	6	-	1	-	3
FD	-	1	6	-	6
FE	6	6	3	6	3
GD	3	3	-	1	6
GE	3	6	6	3	3
HD	-	6	1	-	3
HE	-	-	-	-	6
ID	3	-	3	3	3
IE	1	3	-	3	3
JD	1	1	6	3	1
JE	1	-	3	1	6
KD	6	6	-	-	3
KE	-	-	-	1	6
LD	-	1	1	1	6
LE	6	-	6	1	-
MD	6	1	3	1	-
ME	1	3	6	6	1
ND	1	1	6	3	-
NE	3	1	3	1	-
OD	3	6	3	6	1
OE	1	3	-	6	-

Após a etapa das perfurações, todas as mandíbulas foram submetidas a duas modalidades de exames tomográficos: tomografia computadorizada espiral *multislice* 64 canais e tomografia computadorizada por feixe cônico.

Com o intuito de simular a atenuação aos raios X provocada pelos tecidos moles *in vivo*, as mandíbulas foram inseridas, uma a uma, em um recipiente plástico tipo Tapeware® contendo água, de maneira que ficassem totalmente submersas. Estas foram presas ao recipiente, com o auxílio de uma fita adesiva, em região de colo da cabeça mandibular e de sínfise, ajudando a posicioná-las adequadamente em cada aparelho de tomografia, simulando o posicionamento de um paciente durante a realização dos exames (Figura 4.4).

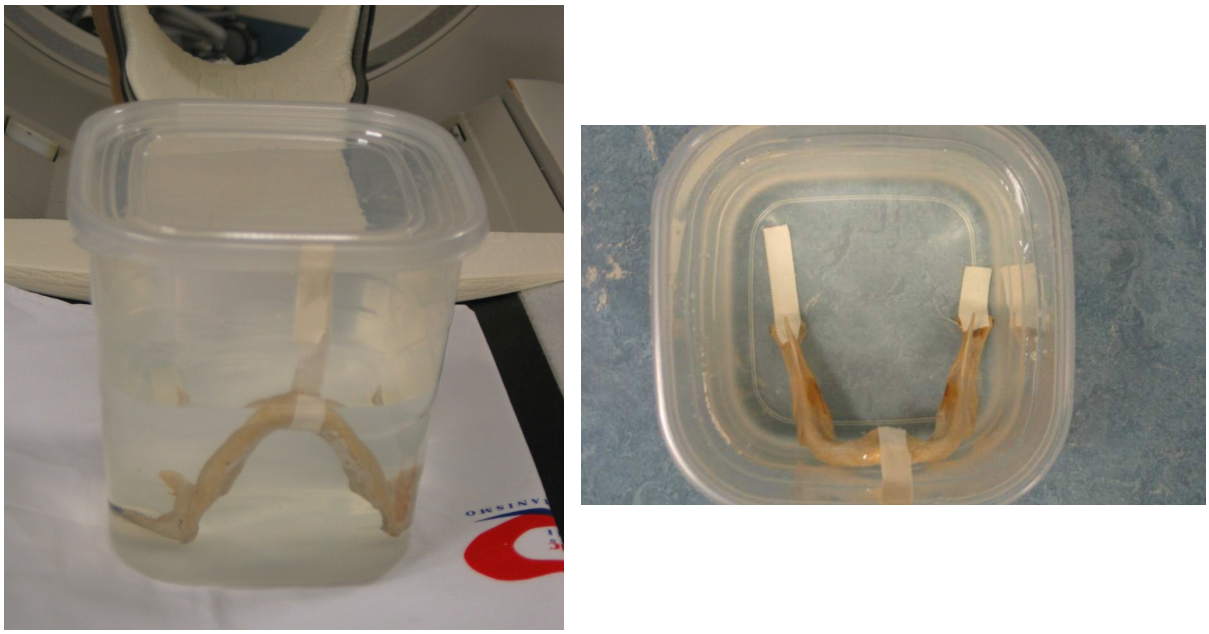

Figura 4.4 - Recipiente plástico contendo água, simulando tecidos moles, e fita adesiva fixando a mandíbula

As imagens de tomografia computadorizada espiral *multislice* 64 canais/0,4 segundo foram realizadas em um aparelho Aquilion® (Toshiba Medical Systems, Tustin, CA, EUA) no Departamento de Imagem (setor de tomografia computadorizada), do Instituto do Coração da Faculdade de Medicina da Universidade de São Paulo (InCor-FMUSP) (Figura 4.5).

Figura 4.5 - Aparelho de tomografia computadorizada espiral *multislice* 64 canais/0,4 segundo Aquilion® (Toshiba Medical Systems, Tustin, CA, EUA)

O recipiente com a mandíbula foi colocado em posição estável sobre a mesa do aparelho de TC *multislice*. Após a obtenção do escanograma, o plano de corte axial ficou posicionado paralelo à base da mandíbula, simulando o posicionamento de um paciente (Figura 4.6). As mandíbulas foram escaneadas em cortes axiais, desde a sua base até a região superior da cabeça da mandíbula. A angulação do *gantry* do tomógrafo variou de acordo com a angulação da base de cada mandíbula. Os parâmetros de aquisição das imagens originais nesta fonte foram:

- TOMOGRAFIA COMPUTADORIZADA ESPIRAL *MULTISLICE*

Espessura de corte: 0,5 mm

Incremento de mesa: 0,5 mm

Intervalo de reconstrução: 0,3 mm

Tempo: 0,4 segundo

Matrix: 1024x1024

Regime de trabalho: 120 kVp e 300 mA

Campo de aquisição (FOV): 18 cm

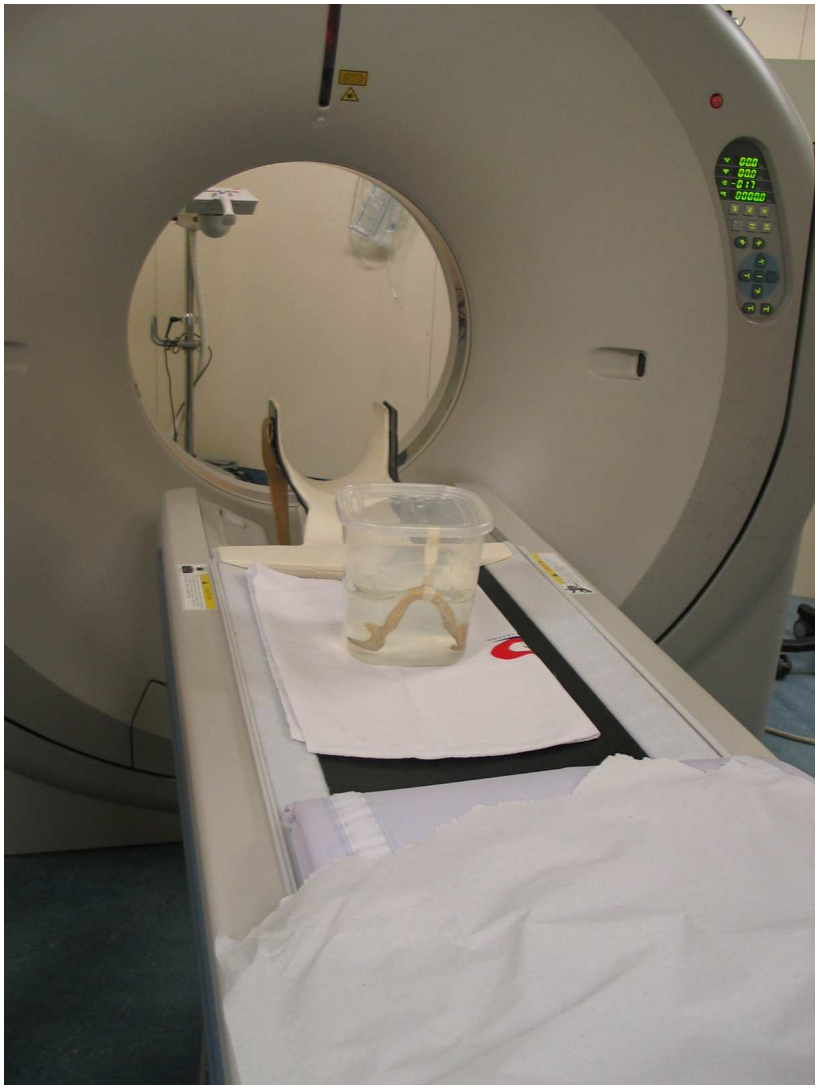

Figura 4.6 - Colocação do recipiente simulando o posicionamento do paciente no tomógrafo computadorizado *multislice*

Durante esta etapa, as imagens das mandíbulas foram adquiridas, sendo arquivadas em formato DICOM (*Digital Imaging Communication in Medicine*) - opção RAW, e salvas em mídia removível (CD-ROM), o que permitiu a sua observação em

programa computacional independente nos dois protocolos de avaliação, posteriormente.

A aquisição das imagens de TCFC ocorreu no aparelho i-CAT Classic® (Imaging Sciences International, Philadelphia, EUA) (Figura 4.7). Primeiramente, foi realizada a obtenção do escanograma inicial com o plano de corte em orientação axial e nivelado com a base da mandíbula até a região da cabeça mandibular, da mesma maneira como se fosse em paciente, seguindo orientação do fabricante. Para este fim, a posição da mandíbula no interior do recipiente foi modificada (Figura 4.8). O estudo volumétrico inicial (dados em formato RAW) foi obtido a partir de 360 imagens simultâneas por rotação do tubo de raios X, sendo sequencialmente salvo na estação de trabalho do próprio tomógrafo, para posterior processamento e emprego dos protocolos específicos de tratamento e análise das imagens. Estas imagens foram obtidas seguindo o protocolo de aquisição abaixo:

- TOMOGRAFIA COMPUTADORIZADA POR FEIXE CÔNICO

Espessura do voxel: 0,25 mm

Espessura de corte sagital e coronal ao longo eixo da cabeça da mandibula: 1mm

Espaçamento entre estes cortes: 1mm

Volume da aquisição: mandíbula

Tempo: 40 segundos

Regime de trabalho: 90 kVp e 7 mA

Campo de aquisição (FOV): 13 cm

Figura 4.7 - Aparelho de tomografia computadorizada por feixe cônico i-CAT Classic® (Imaging Sciences International, Philadelphia, EUA)



Figura 4.8 - Colocação do recipiente simulando o posicionamento do paciente no tomógrafo computadorizado por feixe cônico

Todas as imagens originais da TCFC foram salvas eletronicamente em formato DICOM no computador do aparelho, onde foram armazenadas em mídia removível (CD-ROM), para serem posteriormente avaliadas conjuntamente com as imagens de TC *multislice,* em uma estação de trabalho independente, localizada no Laboratório de Imagem em Terceira Dimensão (LABI 3D) da Faculdade de Odontologia da Universidade de São Paulo.

A estação de trabalho independente do LABI 3D foi utilizada na avaliação de todas as imagens, sendo a seguinte:

- Dell Precision 390 (Dell Inc.®, EUA), com monitor de 20” em tela plana - Windows XP (Microsoft®, Redmond, EUA) contendo o programa Imaging Studio® versão 2.566 (Anne Solutions, São Paulo, SP, Brasil) (Figura 4.9), no qual foram obtidas as reconstruções multiplanares (axial, coronal e sagital) e cortes sagitais e coronais dos dados provenientes da TC *multislice* e da TCFC. Contêm também os arquivos salvos juntamente com o programa i-CAT Vision® (Imaging Sciences International, Philadelphia, EUA), provenientes das aquisições somente da TCFC (Figura 4.10), no qual foram geradas reconstruções multiplanares, e cortes sagitais e coronais ao longo eixo das cabeças das mandíbulas.

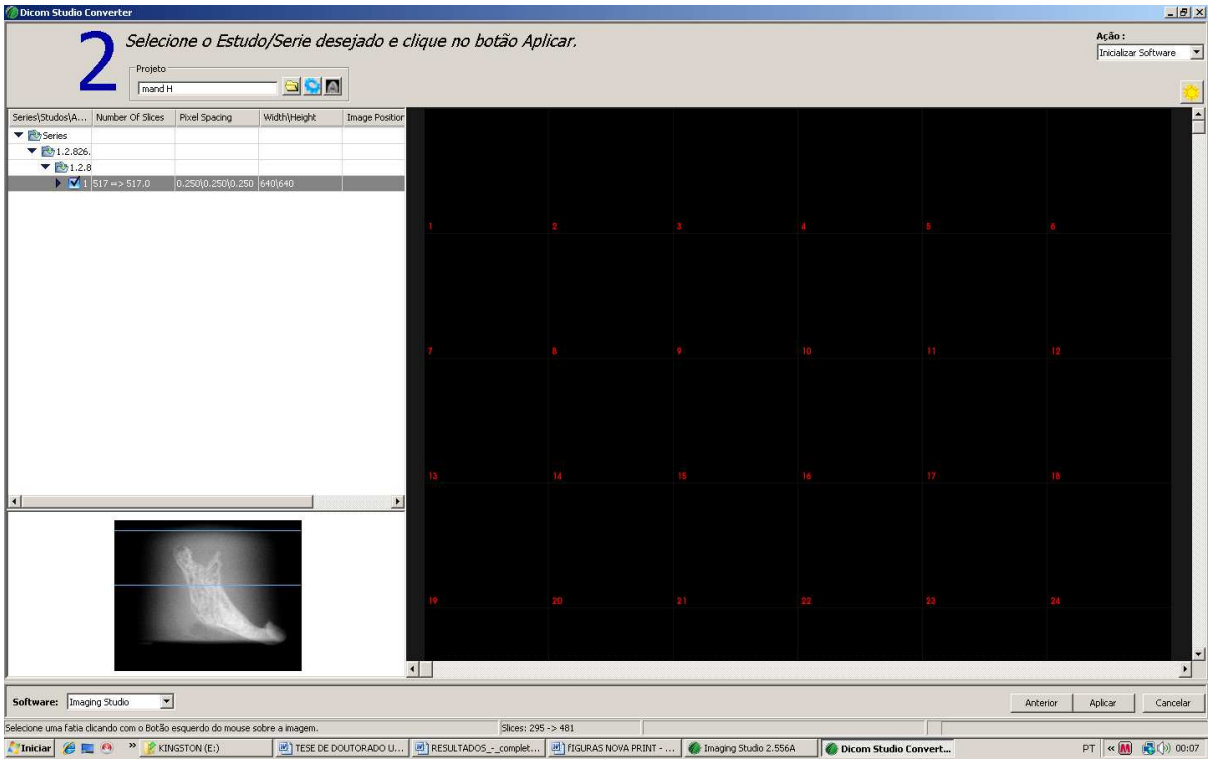

Figura 4.9 - Tela inicial do programa Imaging Studio® utilizado para as imagens adquiridas de TCFC e TC *multislice*

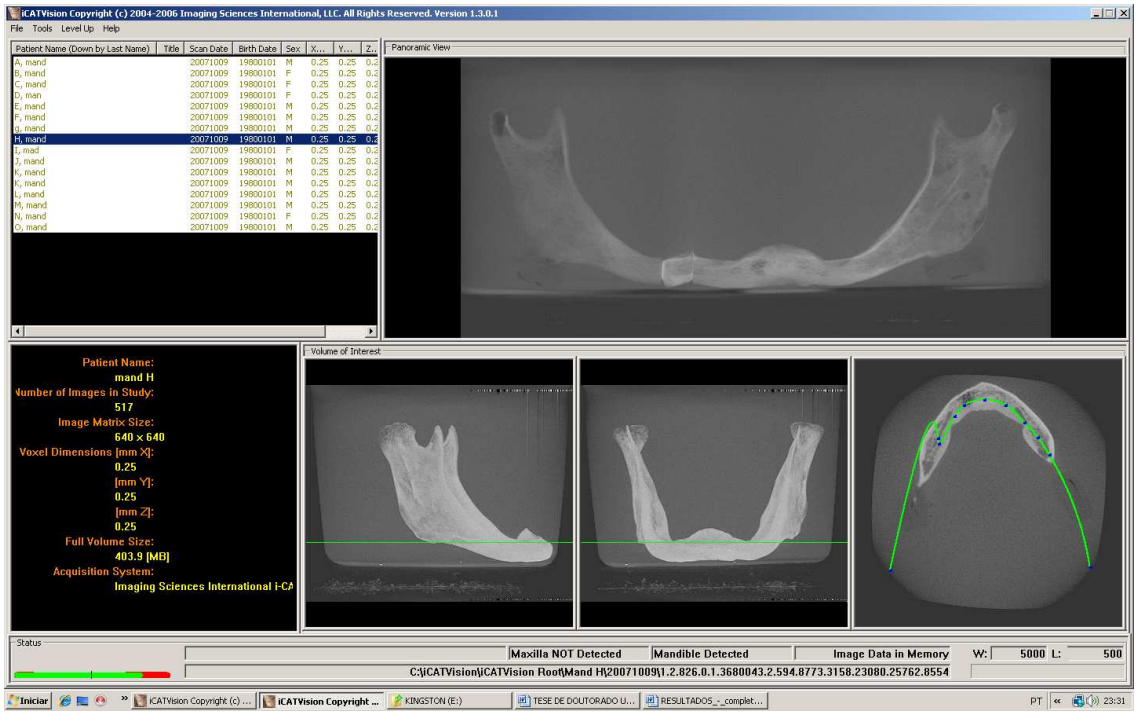

Figura 4.10 - Tela inicial do programa i-Cat Vision® utilizado para as imagens adquiridas de TCFC

Os critérios para análise das lesões nas imagens tomográficas versus o padrão-ouro (mandíbula macerada) foram:

- Verificar a presença e/ou ausência da lesão (perfuração), na cabeça da mandíbula. Foi considerada presença da lesão quando se observou imagem hipodensa em cortical, envolvendo ou não medular.
- Verificar se apresentava uma ou mais lesões na mesma cabeça da mandíbula, nas suas diversas porções.

Em relação à padronização das análises, os observadores interpretaram as imagens tomográficas das cabeças mandibulares da seguinte forma:

1 - Inicialmente apenas as reconstruções multiplanares (RMP) - axial, coronal e sagital - originadas da aquisição da TCFC foram interpretadas na estação de trabalho independente, pelo programa i-CAT Vision®, com 1mm de espessura de corte e 1mm de espaçamento (Figura 4.11).

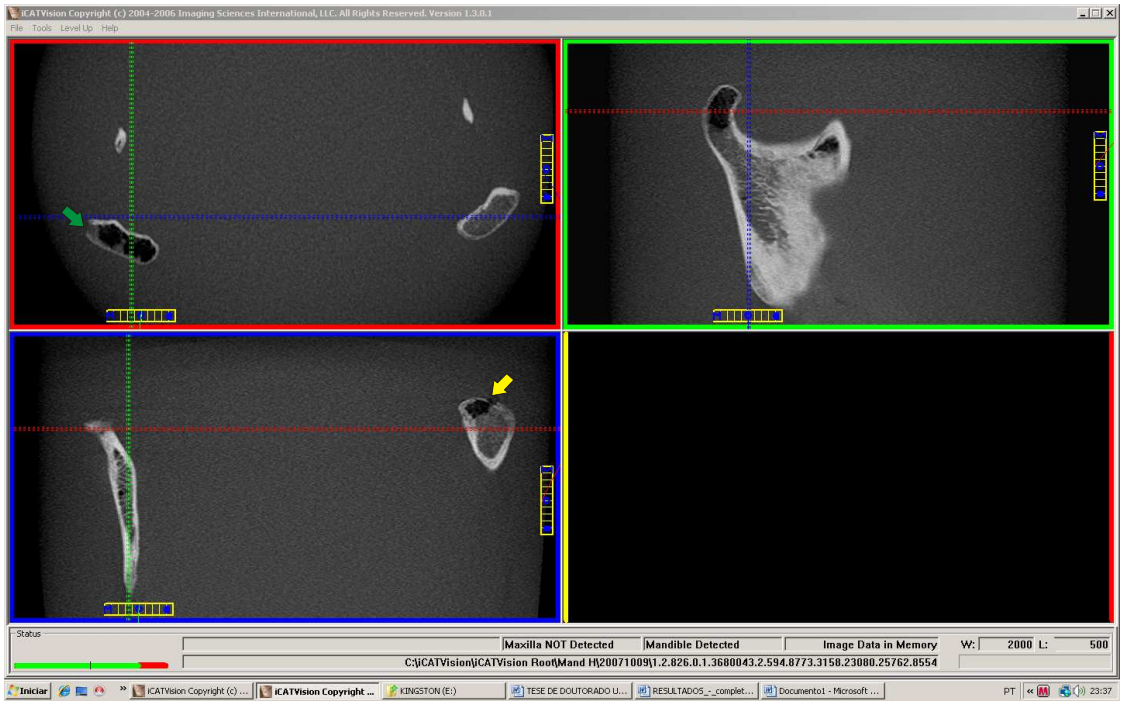

Figura 4.11 - Reconstruções multiplanares (axial, coronal e sagital) das cabeças da mandíbula originadas de TCFC pelo programa i-Cat Vision®. Observa-se imagem hipodensa com rompimento da cortical em porção lateral da cabeça da mandíbula direita em corte axial (seta verde), e também em porção superior da cabeça da mandíbula esquerda em corte coronal (seta amarela)

2 - Em um segundo momento foram observados os cortes sagitais e coronais ao longo eixo da cabeça da mandíbula, originados da TCFC, também na mesma estação de trabalho independente, ainda pelo programa i-CAT Vision®, com 1mm de espessura de corte e 1mm de espaçamento. Os cortes sagitais foram realizados perpendiculares ao longo eixo da cabeça da mandíbula (linha azul) no sentido medio-lateral (Figura 4.12). Os cortes coronais foram realizados paralelos ao mesmo longo eixo no sentido antero-posterior (Figura 4.13), tendo como referência outra linha azul, ferramenta do programa, correspondente ao menor eixo da cabeça da mandíbula, vista em um corte axial.

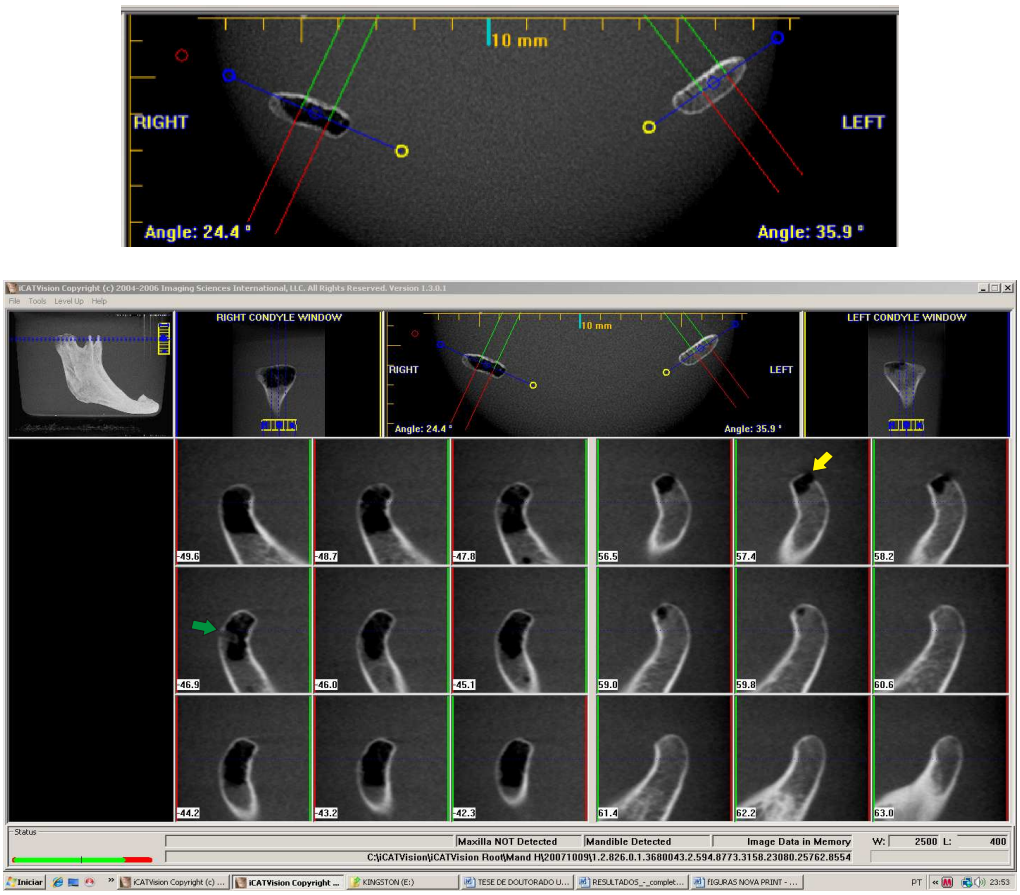

Figura 4.12 - Na figura superior, corte axial das cabeças da mandíbula com linha azul paralela ao seu longo eixo. Na figura inferior, cortes sagitais no sentido medio-lateral, perpendiculares a esta linha (programa i-CAT Vision®), onde se observa imagem hipodensa com rompimento de cortical na porção posterior da cabeça da mandíbula direita (seta verde), e também em porção superior da cabeça da mandíbula esquerda (seta amarela)

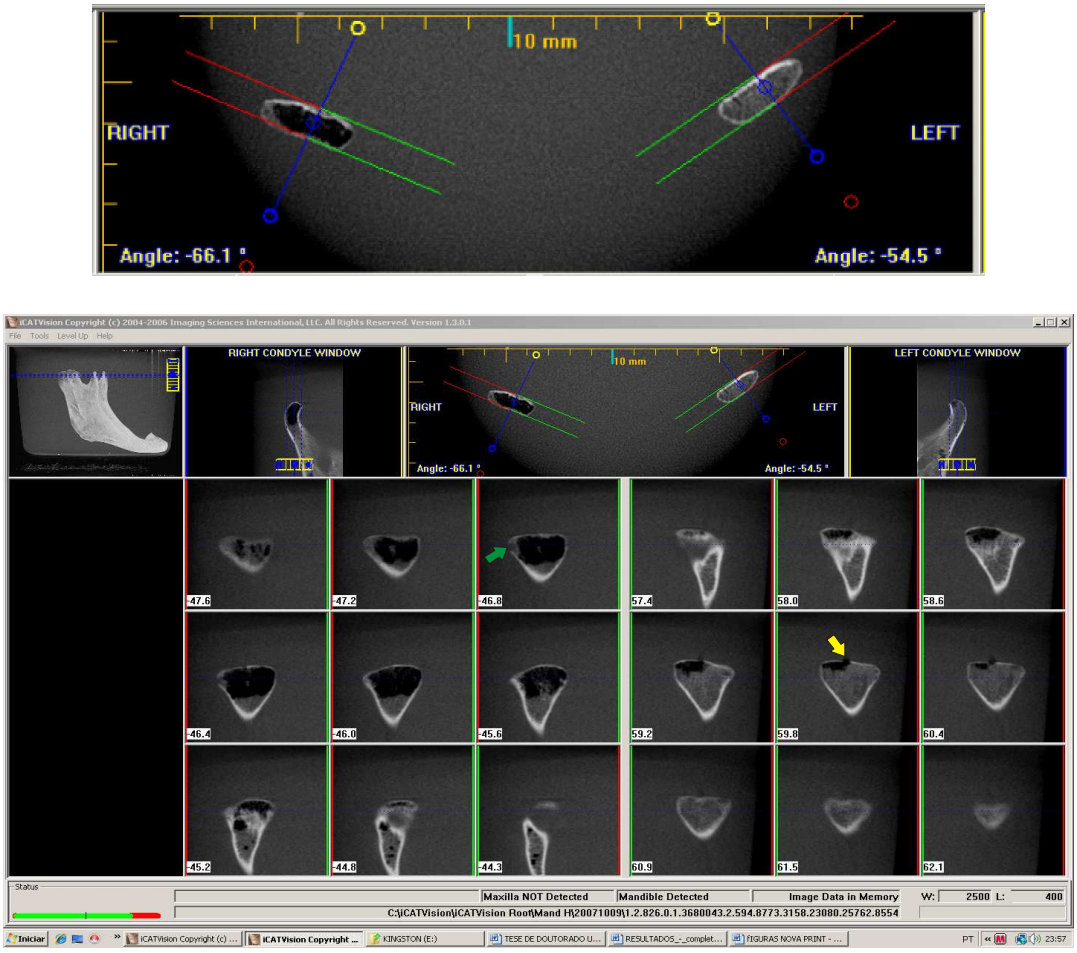

Figura 4.13 - Na figura superior, corte axial das cabeças da mandíbula com linha azul perpendicular ao seu longo eixo. Na figura inferior, cortes coronais no sentido antero-posterior, perpendiculares a esta linha (programa i-CAT Vision®), onde se observa imagem hipodensa com rompimento de cortical na porção lateral da cabeça da mandíbula direita (seta verde), e também em porção superior da cabeça da mandíbula esquerda (seta amarela)

3 - Depois, foram analisadas as imagens provenientes primeiramente da TCFC, e depois da TC *multislice* nas reconstruções multiplanares (RMP) do programa Imaging Studio®, na mesma estação de trabalho independente, com 1mm de espessura de corte e 1mm de espaçamento, em janela de tecido ósseo (Figura 4.14).

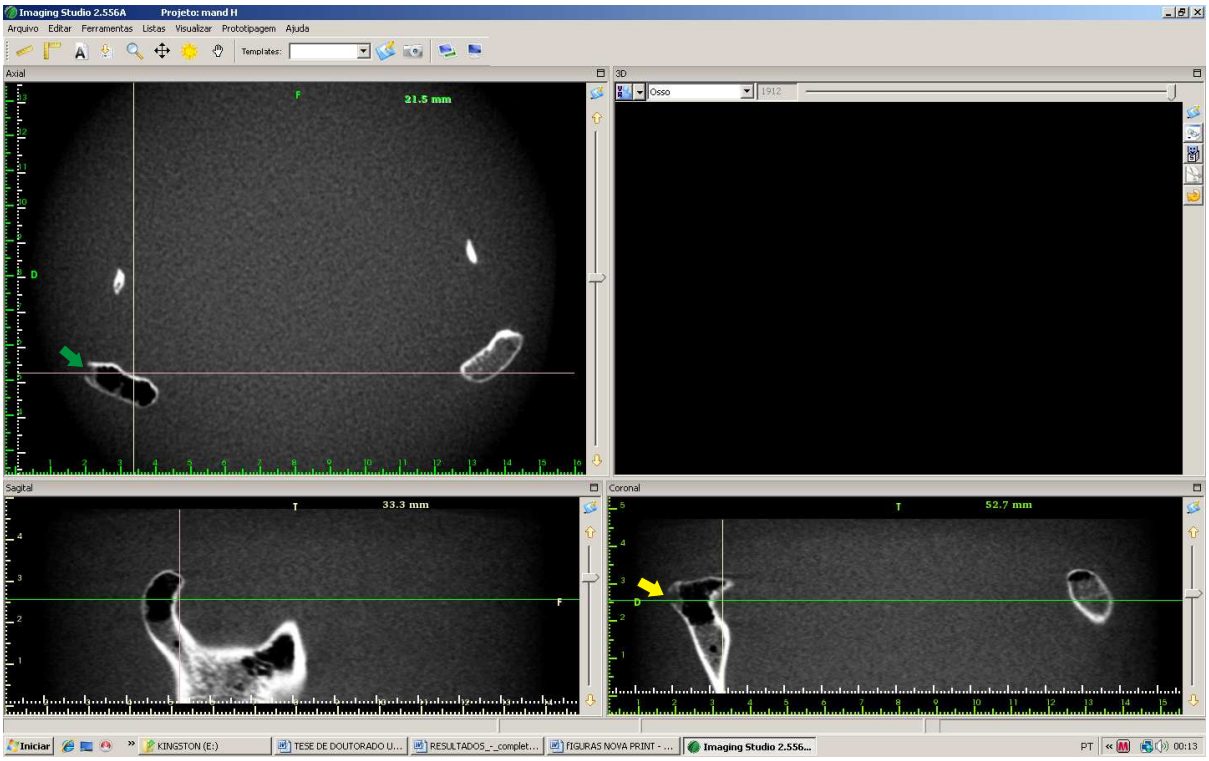

Figura 4.14 - Reconstruções multiplanares (axial, sagital e coronal) das cabeças da mandíbula originadas de TCFC pelo programa Imaging Studio®. Observa-se imagem hipodensa com rompimento de cortical em porção lateral da cabeça da mandíbula direita, em corte axial (seta verde), e também em porção lateral da cabeça da mandíbula direita, em corte coronal (seta amarela)

4 - Por fim, os cortes sagitais e em seguida os cortes coronais ao longo eixo da cabeça da mandíbula das imagens originadas primeiramente pela TCFC, e depois pela TC *multislice* no programa Imaging Studio® foram observados, sempre na estação de trabalho independente, com 1mm de espessura de corte e 1mm de espaçamento, em janela de tecido ósseo. Este programa permitiu uma marcação do longo eixo da cabeça da mandíbula individualizada, de acordo com sua conformação anatômica (Figuras 4.15 e 4.16).

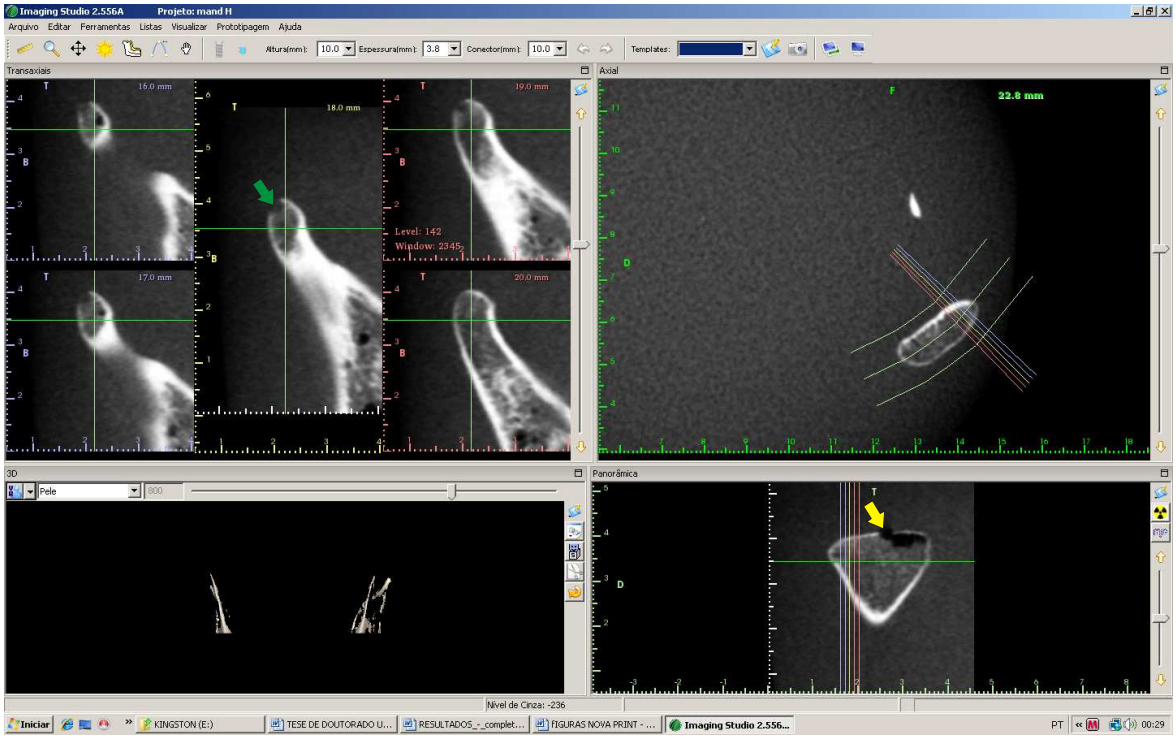

Figura 4.15 - Corte axial da cabeça da mandíbula esquerda com linhas verdes acompanhando a curvatura do seu longo eixo, visto no lado direito superior. Cortes sagitais no sentido médio-lateral, perpendiculares a estas linhas (programa Imaging Studio®), onde se observa imagem hipodensa em porção superior da cabeça da mandíbula esquerda (seta verde), no lado esquerdo superior; o que também acontece em corte coronal (seta amarela), visto no lado direito inferior

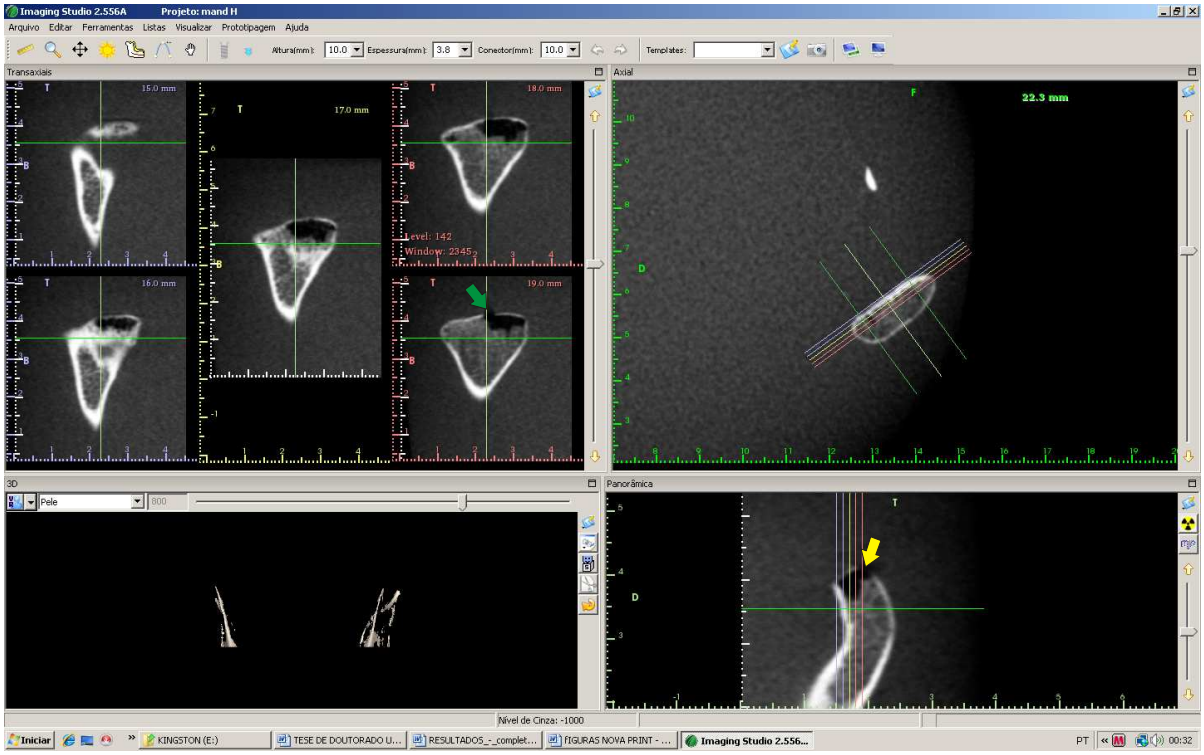

Figura 4.16 – Corte axial da cabeça da mandíbula esquerda com linhas verdes perpendiculares ao seu longo eixo, visto no lado direito superior. Cortes coronais no sentido ântero-posterior, perpendiculares a estas linhas (programa Imaging Studio®), onde se observa imagem hipodensa em porção superior da cabeça da mandíbula esquerda (seta verde), no lado esquerdo superior; o que também acontece em corte sagital (seta amarela), visto no lado direito inferior

Para este estudo foi planejada a análise de dois observadores na avaliação das imagens. A sistemática de avaliação das imagens tomográficas foi realizada de maneira individual, seguindo o principio de randomização das imagens para cada observador, sob luz controlada, sem sobras no monitor e em ambiente livre de estímulos externos. O monitor foi regulado nas ferramentas de brilho e contraste para a perfeita observação das imagens, estando o observador sentado a uma distância de 30cm da tela do computador. Os dois observadores foram calibrados por meio de imagens adquiridas na pesquisa, aleatoriamente, quanto ao consenso da presença das imagens hipodensas nas diferentes porções das cabeças das mandíbulas, em dois momentos diferentes, com intervalo de uma semana. Não lhes

foi passada quaisquer informações sobre as lesões simuladas. Esta calibração foi realizada tendo o orientador do trabalho como supervisor. Com os observadores calibrados, iniciaram-se as análises da seguinte maneira: um observador, aluno de doutorado, analisou as imagens em dois momentos distintos, considerado como observador 1 (primeira análise) e observador 1' (segunda análise), e o outro observador, também aluno de doutorado, apenas uma vez (observador 2), independentemente, com intervalo de 7 dias consecutivos entre as análise. Para a análise das lesões na TC *multislice* e na TCFC versus o padrão-ouro (mandíbula macerada) foram avaliadas, a presença ou a ausência de destruição óssea (perfuração) e sua localização (porção) em todas as cabeças mandibulares, em cada programa computacional de pós-processamento e cada protocolo de análise (reconstrução). À medida que eram identificadas as perfurações, independente de tamanho, marcações positivas eram assinaladas em tabelas quanto à fonte de aquisição (tomografia), programa computacional de pós-processamento associado, protocolo de reconstrução (análise) e observador, totalizando 18 tabelas, como pode ser visto em uma delas (Tabela 4.2).

Tabela 4.2 - Fonte de aquisição: TC *multislice*; Programa: Imaging Studio; Protocolo: Reconstruções multiplanares; Observador: 1; X - Presença de perfuração

	Porções				
Cab. Mand.	1 - ant	2 - lat	3 - post	4 - med	5 - sup
AD				X	
AE	X	X	X	X	
BD		X	X	X	X
BE				X	X
CD			X	X	
CE	X	X	X		
DD		X	X	X	
DE	X	X	X		
ED					
EE				X	X
FD		X	X		X
FE		X	X	X	X
GD		X			X
GE	X	X			X
HD		X	X		
HE					X
ID	X	X	X	X	X
IE		X		X	
JD	X	X	X	X	X
JE			X		X
KD	X	X	X		X
KE					X
LD		X	X		
LE	X		X		
MD	X	X	X	X	
ME			X	X	X
ND	X	X	X	X	
NE	X		X	X	
OD	X	X	X	X	
OE		X		X	

Durante o estudo das reconstruções das imagens, cada plano de corte em questão era observado no monitor do computador individualmente, permanecendo as demais imagens sem análise, passando para outro plano em seguida até

completar os três planos: axial, coronal e sagital. A decisão de presença ou não de perfuração foi o conjunto de todos os planos em cada cabeça mandibular, para cada tabela. Tal procedimento foi realizado para cada uma das mandíbulas em ambas as cabeças. A mesma sistemática foi feita para as análises dos cortes sagitais e coronais ao longo eixo de cada cabeça das mandíbulas, visto que os programas já oferecem esta possibilidade em conjunto como ferramenta de análise.

Para a análise estatística desta pesquisa foram calculadas, para as seis combinações de técnicas utilizadas, as proporções de acertos de cada observador em relação ao padrão-ouro. Essas proporções resultaram do quociente entre o número de acertos do observador para cada porção da cabeça da mandíbula analisada e o número real de perfurações/não perfurações da tabela padrão-ouro.

Foi utilizado neste trabalho o teste z, que é um teste estatístico para comparar duas proporções. Ele foi empregado para comparar as proporções de acertos das técnicas ensaiadas (comparação dois a dois), evidenciando diferenças estatisticamente significantes quando o valor de P correspondente ao teste fosse menor ou igual ao nível de significância de 5%.

A primeira análise estatística, utilizando-se o teste z, foi a comparação das proporções de acertos em relação ao padrão-ouro, sendo considerada a variação intra-observador e inter-observadores para cada técnica.

As informações provenientes dos observadores foram empregadas para se calcular a sensibilidade e a especificidade das técnicas ensaiadas, e para se realizar as comparações das proporções de acertos entre as técnicas. Estas comparações para cada variável (modalidade de tomografia, programa de pós-processamento associado e protocolo de análise), porção da cabeça da mandíbula e tamanho da perfuração foram realizadas pelo teste z.

5 RESULTADOS

Os tratamentos estatísticos empregados aos dados brutos assinalados por cada observador, de acordo com a metodologia realizada, são apresentados por meio de tabelas.

As tabelas do capítulo apresentam informações dos observadores quanto à presença/ausência de perfurações variando modalidade da tomografia computadorizada, programa de pós-processamento associado e protocolo de análise, para identificação das lesões osteolíticas simuladas. Em todas as tabelas estas informações são relacionadas com a região (porção) das cabeças das mandíbulas e tamanho das brocas da perfuração.

São apresentadas também tabelas de comparação intra-observador e inter-observadores utilizando o teste z, e tabelas de sensibilidade e especificidade com o intuito de validar os métodos.

Por fim, as tabelas apresentam cruzamento das variáveis (modalidade de TC, programa de pós-processamento associado e protocolo de análise) empregadas na metodologia, em relação às regiões (porções) das cabeças das mandíbulas e tamanho de broca da perfuração.

Na análise estatística, os dados assinalados pelos observadores são comparados com o Padrão-Ouro, pelo teste z.

A Tabela 5.1 apresenta o número de perfurações realizadas nas cabeças mandibulares de acordo com a região (porção) e o tamanho da broca utilizada, descrita como padrão-ouro conforme a metodologia do presente trabalho.

Tabela 5.1 - Tabela padrão-ouro. Número de perfurações realizadas por região (porção) da cabeça da mandíbula

Tipo de Perfuração	Número de perfurações realizadas por região				
	Anterior	Lateral	Posterior	Medial	Superior
Ausente	9	8	7	5	7
Broca 1	7	8	6	10	7
Broca 3	7	7	9	7	8
Broca 6	7	7	8	8	8

As tabelas a seguir apresentam a proporção de acertos de cada observador em relação ao padrão-ouro. Essa proporção foi calculada tomando-se o quociente entre o número de acertos do observador para cada região analisada e o número real de perfurações/não perfurações da tabela padrão-ouro, sendo que o valor zero corresponde à ausência de acertos e o valor 1,00 corresponde a 100% de acertos.

Nas tabelas 5.2 a 5.7 encontram-se as proporções de acertos do observador 1 para as duas técnicas e os protocolos de análise utilizados, nas tabelas 5.8 a 5.13 as proporções de acertos do observador 1', e nas tabelas 5.14 a 5.19 as do observador 2.

Tabela 5.2 - Exame de TCFC pelo programa i-CAT Vision® com avaliação de reconstruções multiplanares pelo observador 1

Tipo de Perfuração	Proporção de acertos em relação ao padrão ouro				
	Anterior	Lateral	Posterior	Medial	Superior
Ausente	0,67	0,75	0,86	0,80	0,86
Broca 1	0,29	0,88	0,67	0,30	0,43
Broca 3	0,57	0,71	1,00	0,57	0,63
Broca 6	0,57	0,86	1,00	1,00	1,00
MÉDIA	0,52	0,80	0,88	0,67	0,73

Tabela 5.3 **-** Exame de TCFC pelo programa i-CAT Vision® com avaliação de cortes sagitais/coronais pelo observador 1

Tipo de Perfuração	Proporção de acertos em relação ao padrão ouro				
	Anterior	**Lateral**	**Posterior**	**Medial**	**Superior**
Ausente	1,00	1,00	1,00	0,80	0,86
Broca 1	0,14	0,50	0,50	0,30	0,29
Broca 3	0,57	0,43	0,89	0,57	1,00
Broca 6	0,57	0,71	1,00	0,88	1,00
MÉDIA	0,57	0,66	0,85	0,64	0,79

Tabela 5.4 - Exame de TCFC pelo programa Imaging Studio® com avaliação de reconstruções multiplanares pelo observador 1

Tipo de Perfuração	Proporção de acertos em relação ao padrão ouro				
	Anterior	**Lateral**	**Posterior**	**Medial**	**Superior**
Ausente	1,00	0,50	1,00	0,20	0,71
Broca 1	0,43	0,75	0,83	0,60	0,43
Broca 3	0,86	0,86	1,00	0,71	1,00
Broca 6	1,00	1,00	1,00	1,00	1,00
MÉDIA	0,82	0,78	0,96	0,63	0,79

Tabela 5.5 - Exame de TCFC pelo programa Imaging Studio® com avaliação de cortes sagitais/coronais pelo observador 1

Tipo de Perfuração	Proporção de acertos em relação ao padrão ouro				
	Anterior	**Lateral**	**Posterior**	**Medial**	**Superior**
Ausente	1,00	0,88	0,86	0,80	1,00
Broca 1	0,29	0,63	0,67	0,30	0,29
Broca 3	0,71	0,86	0,89	0,71	0,63
Broca 6	0,71	1,00	0,88	1,00	0,88
MÉDIA	0,68	0,84	0,82	0,70	0,70

Tabela 5 6 - Exame de TC *multislice* pelo programa Imaging Studio® com avaliação de reconstruções multiplanares pelo observador 1

Tipo de Perfuração	Proporção de acertos em relação ao padrão ouro				
	Anterior	**Lateral**	**Posterior**	**Medial**	**Superior**
Ausente	1,00	0,88	1,00	1,00	0,86
Broca 1	0,71	0,88	0,83	0,60	1,00
Broca 3	1,00	1,00	1,00	1,00	1,00
Broca 6	1,00	1,00	1,00	1,00	1,00
MÉDIA	0,93	0,94	0,96	0,90	0,96

Tabela 5.7 - Exame de TC *multislice* pelo programa Imaging Studio® com avaliação de cortes sagitais/coronais pelo observador 1

Tipo de Perfuração	Proporção de acertos em relação ao padrão ouro				
	Anterior	Lateral	Posterior	Medial	Superior
Ausente	0,89	1,00	1,00	1,00	1,00
Broca 1	1,00	0,75	1,00	0,80	1,00
Broca 3	1,00	1,00	1,00	1,00	1,00
Broca 6	1,00	1,00	1,00	1,00	1,00
MÉDIA	0,97	0,94	1,00	0,95	1,00

Tabela 5.8 - Exame de TCFC pelo programa i-CAT Vision® com avaliação de reconstruções multiplanares pelo observador 1'

Tipo de Perfuração	Proporção de acertos em relação ao padrão ouro				
	Anterior	Lateral	Posterior	Medial	Superior
Ausente	1,00	0,88	1,00	0,80	0,86
Broca 1	0,29	0,38	0,33	0,30	0,14
Broca 3	0,71	0,57	0,67	0,71	0,88
Broca 6	0,86	0,57	1,00	1,00	1,00
MÉDIA	0,71	0,60	0,75	0,70	0,72

Tabela 5.9 - Exame de TCFC pelo programa i-CAT Vision® com avaliação de cortes sagitais/coronais pelo observador 1'

Tipo de Perfuração	Proporção de acertos em relação ao padrão ouro				
	Anterior	Lateral	Posterior	Medial	Superior
Ausente	1,00	1,00	1,00	1,00	0,86
Broca 1	0,00	0,50	0,83	0,40	0,14
Broca 3	0,86	1,00	0,89	0,57	0,75
Broca 6	0,86	1,00	1,00	0,88	1,00
MÉDIA	0,68	0,88	0,93	0,71	0,69

Tabela 5.10 - Exame de TCFC pelo programa Imaging Studio® com avaliação de reconstruções multiplanares pelo observador 1'

Tipo de Perfuração	Proporção de acertos em relação ao padrão ouro				
	Anterior	Lateral	Posterior	Medial	Superior
Ausente	1,00	0,88	1,00	1,00	0,86
Broca 1	0,29	0,75	1,00	0,60	0,29
Broca 3	0,71	0,71	1,00	0,86	0,88
Broca 6	0,86	1,00	1,00	1,00	1,00
MÉDIA	0,71	0,83	1,00	0,86	0,75

Tabela 5.11 - Exame de TCFC pelo programa Imaging Studio® com avaliação de cortes sagitais/coronais pelo observador 1'

Tipo de Perfuração	Proporção de acertos em relação ao padrão ouro				
	Anterior	Lateral	Posterior	Medial	Superior
Ausente	0,89	0,63	0,80	0,80	0,86
Broca 1	0,14	0,38	0,40	0,40	0,29
Broca 3	0,57	0,71	0,57	0,57	0,50
Broca 6	1,00	1,00	1,00	1,00	0,88
MÉDIA	0,65	0,68	0,69	0,69	0,63

Tabela 5.12 - Exame de TC *multislice* pelo programa Imaging Studio® com avaliação de reconstruções multiplanares pelo observador 1'

Tipo de Perfuração	Proporção de acertos em relação ao padrão ouro				
	Anterior	Lateral	Posterior	Medial	Superior
Ausente	1,00	0,88	0,86	0,60	1,00
Broca 1	0,86	0,88	0,67	0,70	0,86
Broca 3	1,00	1,00	1,00	1,00	0,75
Broca 6	0,86	1,00	1,00	1,00	1,00
MÉDIA	0,93	0,94	0,88	0,83	0,90

Tabela 5.13 - Exame de TC *multislice* pelo programa Imaging Studio® com avaliação de cortes sagitais/coronais pelo observador 1'

Tipo de Perfuração	Proporção de acertos em relação ao padrão ouro				
	Anterior	Lateral	Posterior	Medial	Superior
Ausente	1,00	0,88	1,00	1,00	0,86
Broca 1	0,86	0,75	0,83	0,20	1,00
Broca 3	1,00	1,00	1,00	0,86	1,00
Broca 6	1,00	1,00	1,00	1,00	1,00
MÉDIA	0,96	0,91	0,96	0,76	0,96

Tabela 5.14 - Exame de TCFC pelo programa i-CAT Vision® com avaliação de reconstruções multiplanares pelo observador 2

Tipo de Perfuração	Proporção de acertos em relação ao padrão ouro				
	Anterior	Lateral	Posterior	Medial	Superior
Ausente	1,00	1,00	1,00	1,00	1,00
Broca 1	0,57	0,88	0,50	0,50	0,57
Broca 3	1,00	1,00	1,00	1,00	1,00
Broca 6	1,00	1,00	1,00	1,00	1,00
MÉDIA	0,89	0,97	0,88	0,88	0,89

Tabela 5.15 - Exame de TCFC pelo programa i-CAT Vision® com avaliação de cortes sagitais/coronais pelo observador 2

Tipo de Perfuração	Proporção de acertos em relação ao padrão ouro				
	Anterior	Lateral	Posterior	Medial	Superior
Ausente	1,00	1,00	1,00	1,00	1,00
Broca 1	0,57	1,00	0,83	0,70	0,57
Broca 3	1,00	1,00	1,00	1,00	1,00
Broca 6	1,00	1,00	1,00	1,00	1,00
MÉDIA	0,89	1,00	0,96	0,93	0,89

Tabela 5.16 - Exame de TCFC pelo programa Imaging Studio® com avaliação de reconstruções multiplanares pelo observador 2

Tipo de Perfuração	Proporção de acertos em relação ao padrão ouro				
	Anterior	Lateral	Posterior	Medial	Superior
Ausente	1,00	0,88	1,00	1,00	0,86
Broca 1	0,71	0,88	0,83	0,60	1,00
Broca 3	1,00	1,00	0,90	1,00	1,00
Broca 6	1,00	1,00	1,00	1,00	1,00
MÉDIA	0,93	0,94	0,93	0,90	0,96

Tabela 5.17 - Exame de TCFC pelo programa Imaging Studio® com avaliação de cortes sagitais/coronais pelo observador 2

Tipo de Perfuração	Proporção de acertos em relação ao padrão ouro				
	Anterior	Lateral	Posterior	Medial	Superior
Ausente	0,78	1,00	1,00	1,00	1,00
Broca 1	1,00	0,63	1,00	0,90	1,00
Broca 3	1,00	1,00	1,00	1,00	1,00
Broca 6	1,00	1,00	1,00	1,00	1,00
MÉDIA	0,94	0,91	1,00	0,98	1,00

Tabela 5.18 - Exame de TC *multislice* pelo programa Imaging Studio® com avaliação de reconstruções multiplanares pelo observador 2

Tipo de Perfuração	Proporção de acertos em relação ao padrão ouro				
	Anterior	Lateral	Posterior	Medial	Superior
Ausente	1,00	0,88	1,00	1,00	1,00
Broca 1	0,57	0,88	0,83	0,60	0,86
Broca 3	0,86	0,86	0,89	1,00	1,00
Broca 6	1,00	0,71	1,00	0,88	1,00
MÉDIA	0,86	0,83	0,93	0,87	0,96

Tabela 5.19 - Exame de TC *multislice* pelo programa Imaging Studio® com avaliação de cortes sagitais/coronais pelo observador 2

Tipo de Perfuração	Proporção de acertos em relação ao padrão ouro				
	Anterior	**Lateral**	**Posterior**	**Medial**	**Superior**
Ausente	0,89	0,88	0,86	0,80	1,00
Broca 1	0,71	0,63	0,83	0,90	1,00
Broca 3	0,86	0,86	0,89	0,71	1,00
Broca 6	0,57	0,71	0,88	0,75	1,00
MÉDIA	0,76	0,77	0,86	0,79	1,00

Para cada uma das tabelas acima foi calculada a média das médias das proporções de acertos, que representa a proporção média de acertos em relação ao padrão-ouro, independente de ser ausência de perfuração ou do tamanho da broca que gerou a perfuração. Estes resultados são apresentados na Tabela 5.20 para as diversas técnicas (modalidade de tomografia e programa de pós-processamento associado) e protocolos de análise utilizados.

Tabela 5.20 - Proporções médias de acertos em relação ao padrão-ouro, considerando todas as porções das cabeças das mandíbulas observadas

Técnicas	**Proporção média de acertos em relação ao padrão-ouro, considerando todas as porções das cabeças das mandíbulas observadas**		
	Observador 1	**Observador 1'**	**Observador 2**
TCFC i-CAT Vision® Reconstruções multiplanares	0,72	0,70	0,90
TCFC i-CAT Vision® Cortes sagitais/coronais	0,70	0,78	0,93
TCFC Imaging Studio® Reconstruções multiplanares	0,79	0,83	0,93
TCFC Imaging Studio® Cortes sagitais/coronais	0,75	0,67	0,97
TC *multislice* Imaging Studio® Reconstruções multiplanares	0,94	0,89	0,89
TC *multislice* Imaging Studio® Cortes sagitais/coronais	0,97	0,91	0,84

A primeira análise estatística a ser considerada é a comparação das proporções de acertos em relação ao padrão-ouro, considerando-se a variação intra-observador e inter-observadores para cada técnica e protocolo. Esta análise foi realizada utilizando-se o teste z para comparação de duas proporções, com o nível de significância de 5%.

A Tabela 5.21 apresenta os resultados do teste z para as comparações intra e inter-observadores para cada técnica e protocolo empregados.

Tabela 5.21 - Comparações intra e inter-observadores para cada técnica empregada utilizando o teste z

Técnicas	**Valor de P associado ao teste z e interpretação estatística**	
	Obs. 1 vs Obs. 1'	**Obs. 1 vs Obs. 2**
TCFC i-CAT Vision® Reconstruções multiplanares	P = 0,909 Não existe diferença intra-observador	P = 0,148 Não existe diferença inter-observadores
TCFC i-CAT Vision® Cortes sagitais/coronais	P = 0,680 Não existe diferença intra-observador	P = 0,05* Existe diferença inter-observadores
TCFC Imaging Studio® Reconstruções multiplanares	P = 0,948 Não existe diferença intra-observador	P = 0,234 Não existe diferença inter-observadores
TCFC Imaging Studio® Cortes sagitais/coronais	P = 0,690 Não existe diferença intra-observador	P = 0,037* Existe diferença inter-observadores
TC *multislice* Imaging Studio® Reconstruções multiplanares	P = 0,817 Não existe diferença intra-observador	P = 0,817 Não existe diferença inter-observadores
TC *multislice* Imaging Studio® Cortes sagitais/coronais	P = 0,664 Não existe diferença intra-observador	P = 0,202 Não existe diferença inter-observadores
* Para P≤ 0,05 existe diferença estatisticamente significativa		

Como não foram encontradas diferenças estatisticamente significantes nas proporções intra-observador e somente em duas técnicas houve diferenças significantes nas proporções inter-observadores, as informações provenientes do observador 1 foram empregadas para se calcular a sensibilidade e a especificidade das técnicas ensaiadas, e para se realizar as comparações das proporções de acertos entre as técnicas. Estas comparações para cada variável (modalidade de tomografia, programas de pós-processamento associados e protocolos de análises),

porção da cabeça da mandíbula e tamanho da perfuração, foram realizadas pelo teste z, no nível de 5% de significância.

A sensibilidade é definida no presente trabalho como a proporção entre o número total de acertos do exame e o número verdadeiro de perfurações realizadas. A especificidade é definida como a proporção entre o número de cabeças não-perfuradas cujo exame resultou negativo e o número total de cabeças não-perfuradas. Considerando “1-sensibilidade” encontra-se a proporção de falso-negativos no total de cabeças mandibulares perfuradas, ao passo que, considerando “1-especificidade” encontra-se a proporção de falso-positivos no total de cabeças mandibulares não-perfuradas. É importante ressaltar que quanto mais próximas de “1” estiverem a sensibilidade e a especificidade, melhor será o exame.

A Tabela 5.22 apresenta a sensibilidade de cada técnica empregada de acordo com a porção examinada.

Tabela 5.22 - Sensibilidade das técnicas ensaiadas para cada porção examinada pelo observador 1

Técnicas	Sensibilidade da técnica				
	Anterior	Lateral	Posterior	Medial	Superior
TCFC i-CAT Vision® Reconstruções multiplanares	0,47	0,81	0,91	0,60	0,69
TCFC i-CAT Vision® Cortes sagitais/coronais	0,42	0,54	0,82	0,56	0,78
TCFC Imaging Studio® Reconstruções multiplanares	0,76	0,86	0,96	0,76	0,82
TCFC Imaging Studio® Cortes sagitais/coronais	0,57	0,82	0,83	0,64	0,61
TC *multislice* Imaging Studio® Reconstruções multiplanares	0,90	0,91	0,96	0,84	1,00
TC *multislice* Imaging Studio® Cortes sagitais/coronais	1,00	0,91	1,00	0,92	1,00

A Tabela 5.23 apresenta a especificidade de cada técnica empregada de acordo com a porção examinada.

Tabela 5.23 - Especificidade das técnicas ensaiadas para cada porção examinada pelo observador 1

Técnicas	Especificidade da técnica				
	Anterior	Lateral	Posterior	Medial	Superior
TCFC i-CAT Vision® Reconstruções multiplanares	0,67	0,75	0,86	0,80	0,86
TCFC i-CAT Vision® Cortes sagitais/coronais	1,00	1,00	1,00	0,80	0,86
TCFC Imaging Studio® Reconstruções multiplanares	1,00	0,50	1,00	0,20	0,71
TCFC Imaging Studio® Cortes sagitais/coronais	1,00	0,88	0,86	0,80	1,00
TC *multislice* Imaging Studio® Reconstruções multiplanares	1,00	0,88	1,00	1,00	0,86
TC *multislice* Imaging Studio® Cortes sagitais/coronais	0,89	1,00	1,00	1,00	1,00

As tabelas 5.24 a 5.30 apresentam as proporções de acertos em relação ao padrão-ouro pelo teste z, para as diversas técnicas e protocolos utilizados, comparando-se as modalidades de tomografia, programas de pós-processamento associados e os protocolos de análise de forma cruzada. Desta forma foi possível estabelecer estatisticamente a existência ou não de diferenças entre essas técnicas.

Tabela 5.24 - Proporção de acertos em relação ao padrão-ouro no exame de TCFC com o programa i-CAT Vision® comparando a avaliação de reconstruções multiplanares vs. cortes sagitais/coronais pelo teste z

Tipo de Perfuração	Valor de P para o teste z de comparação de proporções				
	Anterior	Lateral	Posterior	Medial	Superior
Ausente	0,211	0,450	0,983	0,999	0,999
Broca 1	0,974	0,270	0,991	0,999	0,991
Broca 3	0,999	0,604	0,992	0,999	0,207
Broca 6	0,999	0,974	0,999	0,966	0,999

A análise da tabela acima permite concluir que estatisticamente não existe diferença entre os resultados da avaliação de reconstruções multiplanares e a avaliação de cortes sagitais/coronais em relação ao longo eixo da cabeça da mandíbula.

Tabela 5.25 - Proporção de acertos em relação ao padrão-ouro no exame de TCFC comparando os programas i-CAT Vision® vs. Imaging Studio® pela avaliação de reconstruções multiplanares pelo teste z

Tipo de Perfuração	Valor de P para o teste z de comparação de proporções				
	Anterior	Lateral	Posterior	Medial	Superior
Ausente	0,211	0,606	0,983	0,206	0,974
Broca 1	0,991	0,979	0,979	0,369	0,589
Broca 3	0,542	0,974	0,999	0,991	0,207
Broca 6	0,191	0,983	0,999	0,999	0,999

A análise da tabela acima permite concluir que estatisticamente não existe diferença entre os resultados obtidos pelos programas i-CAT Vision® e Imaging Studio®.

Tabela 5.26 - Proporção de acertos em relação ao padrão-ouro no exame de TCFC comparando os programas i-CAT Vision® vs. Imaging Studio® pela avaliação de cortes sagitais/coronais pelo teste z

Tipo de Perfuração	Valor de P para o teste z de comparação de proporções				
	Anterior	Lateral	Posterior	Medial	Superior
Ausente	0,999	0,966	0,966	0,429	0,983
Broca 1	0,974	0,984	0,991	0,626	0,556
Broca 3	0,991	0,262	0,451	0,991	0,966
Broca 6	0,991	0,434	0,966	0,966	0,966

A análise da tabela acima permite concluir que estatisticamente não existe diferença entre os resultados obtidos pelos programas i-CAT Vision® e Imaging Studio®.

Tabela 5.27 - Proporção de acertos em relação ao padrão-ouro no exame de TCFC com o programa Imaging Studio® comparando a avaliação de reconstruções multiplanares vs. cortes sagitais/coronais pelo teste z

Tipo de Perfuração	Valor de P para o teste z de comparação de proporções				
	Anterior	Lateral	Posterior	Medial	Superior
Ausente	0,999	0,270	0,983	0,206	0,434
Broca 1	0,991	0,983	0,979	0,369	0,991
Broca 3	0,974	0,441	0,992	0,556	0,207
Broca 6	0,434	0,999	0,966	0,999	0,966

A análise da tabela acima permite concluir que estatisticamente não existe diferença entre a avaliação de reconstruções multiplanares e a avaliação de cortes sagitais/coronais em relação ao longo eixo da cabeça da mandíbula.

Tabela 5.28 - Proporção de acertos em relação ao padrão-ouro no exame de TC *multislice* com o programa Imaging Studio® comparando a avaliação de reconstruções multiplanares vs. cortes sagitais/coronais pelo teste z

Tipo de Perfuração	Valor de P para o teste z de comparação de proporções				
	Anterior	Lateral	Posterior	Medial	Superior
Ausente	0,992	0,966	0,999	0,999	0,983
Broca 1	0,434	0,979	0,983	0,626	0,999
Broca 3	0,999	0,999	0,999	0,999	0,999
Broca 6	0,999	0,999	0,999	0,999	0,999

A análise da tabela acima permite concluir que estatisticamente não existe diferença entre a avaliação de reconstruções multiplanares e a avaliação de cortes sagitais/coronais em relação ao longo eixo da cabeça da mandíbula.

Tabela 5.29 - Proporção de acertos em relação ao padrão-ouro comparando o exame de TCFC vs. TC *multislice* com o programa Imaging Studio® pela avaliação de reconstruções multiplanares pelo teste z

Tipo de Perfuração	Valor de P para o teste z de comparação de proporções				
	Anterior	Lateral	Posterior	Medial	Superior
Ausente	0,999	0,270	0,999	0,053	0,974
Broca 1	0,604	0,979	0,442	0,648	0,077
Broca 3	0,983	0,983	0,999	0,434	0,999
Broca 6	0,999	0,999	0,999	0,999	0,999

A análise da tabela acima permite concluir que estatisticamente não existe diferença entre os resultados dos exames de TCFC e TC *multislice*.

Tabela 5.30 - Proporção de acertos em relação ao padrão-ouro comparando o exame de TCFC vs. TC *multislice* com o programa Imaging Studio® pela avaliação de cortes sagitais/coronais pelo teste z

Tipo de Perfuração	Valor de P para o teste z de comparação de				
	Anterior	Lateral	Posterior	Medial	Superior
Ausente	0,992	0,966	0,983	0,999	0,999
Broca 1	0,974	0,983	0,446	0,072	0,974
Broca 3	0,434	0,983	0,992	0,434	0,207
Broca 6	0,434	0,999	0,966	0,999	0,992

A análise da tabela acima permite concluir que estatisticamente não existe diferença entre os resultados dos exames de TCFC e TC *multislice*.

6 DISCUSSÃO

Vários estudos já foram realizados para avaliação radiográfica da doença articular degenerativa localizada na articulação temporomandibular (GYNTHER; TRONJE; HOLMLUND, 1996; TSURUTA et al., 2003; TANIMOTO et al., 1990; VASCONCELOS et al., 2005; YAMADA et al., 2004). Determinados aspectos radiográficos, tendo como principais as erosões da cabeça mandibular, caracterizam a presença desta doença (VASCONCELOS, 2005). As radiografias convencionais, como por exemplo, as transcranianas, as transfaciais e as panorâmicas, são limitadas para esta avaliação, devido às sobreposições e distorções peculiares a estes métodos, embora tenham sido utilizadas por muitos anos (CHRISTIANSEN; THOMPSON, 1990; LARHEIN; JOHANNESSEN, 1985).

Exames de alta resolução, com destaque para a tomografia computadorizada, vêm sendo utilizados, nas últimas décadas, com resultados satisfatórios na avaliação das alterações ósseas da ATM (CAVALCANTI, 2008; CARA et al., 2007; HINTZE; WIESE; WENZEL, 2007; PERRELLA et al., 2007), tendo sido o mesmo observado no presente trabalho. Como exemplo, a tomografia computadorizada *multislice* representa um grande avanço tecnológico, pois permite obter cortes bem finos e de alta resolução de reconstrução das imagens em menos de um segundo de tempo de aquisição (CAVALCANTI, 2008). A TC *multislice*, utilizando protocolo de reconstrução multiplanar associado ao corte axial, foi validada por Cara et al. (2007) para avaliação de lesões na cabeça da mandíbula.

Mais recentemente, uma nova modalidade de tomografia computadorizada, de aquisição por feixe cônico (TCFC), tem sido objeto de estudo para a avaliação da

ATM, por diversos autores, que a consideram o método mais indicado para esta avaliação (CAVALCANTI, 2008; MOZZO et al., 1998; PINSKY et al.,2006; WINTER et al., 2005).

No presente estudo resolveu-se comparar duas modalidades de aquisição de imagem em tomografia computadorizada, a TC espiral *multislice* e a TC por feixe cônico, com a finalidade de esclarecer as dúvidas apresentadas na literatura quanto ao método atual mais indicado na avaliação de lesões osteolíticas na cabeça mandibular. Diferentemente de Cara et al. (2007), que compararam a TC *singleslice* e a TC *multislice*, decidiu-se substituir a TC *singleslice* pela TCFC, por ser esta muito difundida no meio odontológico, atualmente. Optou-se por utilizar, no estudo, somente a cabeça da mandíbula, por ser a região mais afetada pela doença degenerativa (SAEED; MCLEAD; HENSHER, 2001; VASCONCELOS et al., 2005; WESTESSON, 1996). Gaia e Cavalcanti (2005) realizaram estudo dos diferentes protocolos em tomografia computadorizada para afecções ósseas da articulação temporomandibular, enfatizando que a TC pode ser considerada como imagem padrão para investigação da ATM, quando utilizadas imagens axiais e reconstruções multiplanares (RMP). No presente estudo também se comparou dois protocolos de análise da ATM: reconstruções multiplanares, e cortes sagitais e coronais da cabeça da mandíbula.

Foram utilizadas mandíbulas maceradas onde foram feitas perfurações com três tamanhos de brocas, simulando lesões osteolíticas, metodologia utilizada da mesma maneira em trabalho de Utumi (2008). Optou-se por esta metodologia para se obter um Padrão-Ouro que permitisse uma fácil comparação com os resultados obtidos pelos observadores, possibilitando um tratamento estatístico desses resultados.

Para todos os métodos testados, calculou-se a proporção (concordância) de acertos da presença de perfurações pelos observadores, em todas as porções da cabeça da mandíbula e em relação ao tamanho da perfuração. Verificou-se que quanto maior o tamanho da perfuração, maior a proporção de acertos pelos observadores, resultado este muito similar ao encontrado com o da perfuração intermediária e o da ausência de perfuração, independentemente dos métodos empregados. Já nas perfurações de menor tamanho, a proporção de acertos em relação ao Padrão-Ouro foi menor, fato que também ocorreu com todos os observadores. Analisando estes resultados, percebe-se que mesmo em exames precisos e de alta resolução, como a tomografia computadorizada, quanto menor a lesão osteolítica, mais difícil será sua identificação. Observa-se nos resultados que, em todos os métodos, não houve uma porção da cabeça mandibular onde fosse mais difícil de identificar a presença ou a ausência de perfuração, tendo aproximadamente a mesma proporção de acertos em todas elas.

Aplicando-se o teste z, os resultados mostraram que as proporções de acertos pelos observadores não diferiram muito com as técnicas testadas. Observou-se que não foram encontradas diferenças estatisticamente significantes ($P \leq 0,05$) nas proporções intra-observador, demonstrando capacidade de reprodutibilidade em todos os protocolos técnicos. Somente em duas técnicas houve diferenças estatisticamente significantes nas proporções inter-observadores, ambas na TCFC e com o protocolo de cortes sagitais/coronais ao longo eixo da cabeça da mandíbula. No restante não houve diferença estatisticamente significante, demonstrando que há convergência dos observadores, diminuindo a subjetividade das análises e a necessidade de treinamento rigoroso do observador.

Na análise inter-observadores (observador 1 e 2) pode-se verificar os maiores valores de proporção média de acertos em relação ao Padrão-Ouro nas imagens de TC *multislice*, Imaging Studio®, nos cortes sagitais/coronais (0,97 e 0,84) e nas reconstruções multiplanares (0,94 e 0,89). Na mesma análise, os menores valores foram encontrados nas imagens de TCFC, i-CAT Vision®, nas reconstruções multiplanares, sendo (0,72 e 0,90) similares com os cortes sagitais/coronais (0,70 e 0,93).

Nas análises intra-observador (observador 1 e 1') verificou-se os maiores valores em TC *multislice*, Imaging Studio®, nas reconstruções multiplanares (0,94 e 0,89) e nos cortes sagitais/coronais (0,97 e 0,91) e os menores valores foram encontrados na TCFC, Imaging Studio®, em cortes sagitais/coronais (0,75 e 0,67).

Ludlow, Davies e Tyndall (1995) realizaram um estudo comparativo, *in vitro*, do grau de acurácia para detecção de alterações ósseas na região de ATM pela TC *multislice* utilizando imagem sagital e coronal (reconstrução multiplanares) e radiografias panorâmicas. As reconstruções multiplanares forneceram mais acurácia na avaliação de lesões na cabeça da mandíbula que as imagens panorâmicas. Em comparação a este estudo de Ludlow, Davies e Tyndall (1995), o presente trabalho demonstrou diferenças nas proporções de acertos em relação à posição das lesões simuladas na cabeça da mandíbula, relacionadas ao diâmetro das brocas. Em relação à concordância, em cada porção analisada, verificou-se que os tipos de imagens não apresentaram diferenças muito significativas em relação às porcentagens de concordância, nas porções analisadas.

Em estudo de Perrella et al. (2007) com o objetivo de validar protocolos de TC para lesões simuladas em mandíbula, foram obtidos, para a detecção dessas lesões, resultados mais efetivos em cortes axiais e reconstruções mais finas, do que

em protocolos mais espessos. Em concordância com Perrella et al.(2007), neste estudo foi utilizado protocolo de aquisição de 0,5mm de corte com 0,3mm de intervalo de reconstrução em TC *multislice*, considerados bem finos, justificando resultados eficazes para detecção de lesões na cabeça da mandíbula.

Warnke, Carls e Sailer (1996) elaboraram estudo para investigar a aplicabilidade de um programa de pós-processamento de reconstrução multiplanar (DENTASCAN®) para delineamento e avaliação quantitativa da articulação temporomandibular em plano sagital e coronal, usando dados de tomografia computadorizada. Procurou-se comparar, neste estudo, dois programas computacionais para reconstruções multiplanares, i-CAT Vision® e Imaging Studio®, com dados provenientes da TCFC, para identificação de lesões osteolíticas na cabeça da mandíbula, visto que estes programas permitem processar os dados em estação de trabalho independente, permitindo maior agilidade aos operadores, além de disponibilizar o computador do tomógrafo para novos exames. A análise dos cruzamentos realizados pelo teste z com esta finalidade, permite-nos concluir que estatisticamente não existe diferença entre os resultados obtidos pelos dois programas mencionados, em todos os protocolos de análise.

Bayar (2002) utilizou em seu estudo além de questionário e avaliação clínica, a tomografia computadorizada para avaliar o critério de diagnóstico em 15 pacientes portadores de artrite reumatóide, envolvendo a ATM. Embora o presente estudo, com mandíbulas maceradas, não ter a finalidade de se obter informações clínicas quanto à doença articular, a tomografia computadorizada só deve ser indicada quando houver evidências clínicas que justifiquem seu uso.

Honda et al. (2006) compararam a confiabilidade da tomografia computadorizada por feixe cônico e tomografia computadorizada espiral para a

detecção de anomalias ósseas do côndilo mandibular, usando observações macroscópicas como padrão-ouro. No estudo foram utilizadas 21 articulações temporomandibulares, espécimes de autópsia, que foram analisadas na tomografia computadorizada por feixe cônico e na tomografia computadorizada espiral quanto à presença de erosões na cortical, ou osteófitos e escleroses. Como conclusão os autores enfatizaram que a tomografia computadorizada por feixe cônico é um método diagnóstico alternativo, de baixo custo e com diminuição da dose de radiação, eficaz para a avaliação dos componentes ósseos da ATM. Porém, mais estudos são necessários, com uma amostra maior de ATMs e análises de componentes temporais, para confirmar que a tomografia computadorizada por feixe cônico é pelo menos equivalente à tomografia computadorizada espiral para avaliação e diagnóstico de diferentes condições da ATM. Em nosso estudo, analisando a proporção de acertos em relação ao padrão-ouro, comparando a TCFC com a TC *multislice*, no mesmo programa de pós-processamento independente (Imaging Studio®), pela aplicação do teste z, permitiu-nos concluir que estatisticamente não existe diferença entre ambas. Diversos autores preferem a indicação da TCFC em detrimento da TC *multislice* para a avaliação das estruturas ósseas da ATM, devido à menor exposição de raios X aos pacientes e ao seu menor custo (HASHIMOTO et al., 2007; SATO et al., 2004; ZIEGLER et al., 2002).

Define-se sensibilidade no presente trabalho como a proporção entre o número total de acertos do exame e o número verdadeiro de perfurações realizadas. Define-se especificidade neste trabalho como a proporção entre o número de cabeças não-perfuradas cujo exame resultou negativo e o número total de cabeças não-perfuradas. É importante ressaltar que quanto mais próximas de “1” estiverem a sensibilidade e a especificidade, melhor será o exame. Estudos como de Perrella et

al. (2007) e Van den Brekel et al. (1998) têm relatado que a tomografia computadorizada apresenta uma sensibilidade variando de 64 a 100% com relação à destruição óssea causada por neoplasias malignas. No presente trabalho, encontrou-se as maiores sensibilidades variando de 84 a 100% para detecção de lesões osteolíticas na cabeça da mandíbula, em TC *multislice*, com programa Imaging Studio®, tanto em protocolos de reconstrução multiplanar quanto em cortes sagitais/coronais. As menores sensibilidades, variando de 42 a 91%, foram encontradas na TCFC, com programa i-CAT Vision®, tanto em protocolos de reconstrução multiplanar quanto em cortes sagitais/coronais. Quanto à especificidade, encontrou-se os maiores valores, variando de 86 a 100%, em TC *multislice*, com programa Imaging Studio®, tanto em protocolos de reconstrução multiplanar quanto em cortes sagitais/coronais ao longo eixo da cabeça da mandíbula. E as menores especificidades, variando de 20 a 100%, foram encontradas em TCFC, pelo programa Imaging Studio®, tanto em protocolos de reconstrução multiplanar quanto em cortes sagitais/coronais.

No trabalho de Cara et al. (2007) foram avaliadas e comparadas as validades de diferentes protocolos em TC *single* e *multislice* para análises de lesões simuladas na cabeça da mandíbula. Os resultados de validade apresentadas em cada protocolo foram: protocolo 1 - *singleslice* - axial (62,7%); protocolo 2 - *multislice* - axial (66,2%); protocolo 3 - *singleslice* - axial/reconstruções multiplanares (72,7%); protocolo 4 - *multislice* - axial/reconstruções multiplanares (93,1%). Com a associação das imagens axiais com reconstruções multiplanares (RMP), utilizando tomografia computadorizada *multislice*, foi demonstrada alta acurácia em relação ao protocolo de TC *singleslice*. Em continuidade a esse estudo, Utumi (2008) determinou a validade das imagens obtidas pela tomografia computadorizada

multislice por meio de protocolos diferentes em reconstruções multiplanares e utilização de cortes parassagitais.

Em relação à capacidade de detectar a presença da lesão, isto é, o valor da sensibilidade (falso-negativo), apresentou maiores valores (100%) nas porções anterior, posterior e superior nos cortes sagitais/coronais do programa Imaging Studio®, em TC *multislice*. Na capacidade de detectar ausência de lesão (valor de especificidade), foi observado que os maiores valores de especificidade (100%) foram encontrados em quase todas as porções (anterior, posterior, medial e superior), sendo de 91% na porção lateral, nos cortes sagitais/coronais do programa Imaging Studio®, em TC *multislice*. A acurácia dos protocolos empregados neste estudo apresentaram valores superiores aos protocolos estabelecidos por Cara et al. (2207). Decidiu-se por analisar estes cortes sagitais/coronais em conjunto, pois os programas assim apresentam estas ferramentas quando na opção deste protocolo. Isto facilita muito a aplicação prática destes programas, mesmo para operadores não experientes. Os dois protocolos de reconstrução apresentam resultados eficazes em todas as porções da cabeça da mandíbula.

Em todos os cruzamentos feitos (modalidades de tomografia, programas de pós-processamento associados e protocolos de análise) para as proporções de acertos em relação ao padrão-ouro, pelo teste z, não houve diferenças estatisticamente significantes entre estas. Sendo assim, deve-se optar pelas modalidades de menor custo e de menor exposição aos raios X para os pacientes, maior facilidade e conhecimento no manuseio e economia de tempo. Um próximo passo nesta linha de pesquisa é a realização de estudos clínicos, se possível longitudinais.

7 CONCLUSÕES

Ao término deste trabalho pode-se concluir que:

- Foi estabelecida a validade da TC *multislice* e da TCFC na detecção de lesões osteolíticas simuladas na cabeça da mandíbula, nos protocolos utilizados.

- Os protocolos utilizados para análise de cada região (porção) da cabeça da mandíbula, reconstruções multiplanares e cortes sagitais/coronais ao longo eixo da cabeça mandibular, foram estabelecidos no intuito de melhorar a observação da presença/ausência de alterações.

- Houve maior dificuldade na avaliação de lesões simuladas de pequena dimensão (broca 1).

- Ambos os programas de pós-processamento, i-CAT Vision® e Imaging Studio®, são eficazes para interpretação e diagnóstico de lesões osteolíticas na cabeça da mandíbula, por meio de imagens adquiridas pela TCFC.

REFERÊNCIAS[1]

Abrahams JJ. Dental CT imaging: a look at the jaw. Radiology 2001;219:334-45.

Ahlqvist JB, Isberg AM. Validity of computed tomography in imaging thin walls of the temporal bone. Dentomaxillofac Radiol 1999;28(1):13-9.

Akerman S, Jonsson K, Kopp S, Petersson A, Rohlin and M, Huddinge M. Radiologic changes in temporomandibular, hand, and foot joints of patients with rheumatoid arthritis. Oral Surg Oral Med Oral Pathol 1991;8:245-50.

Bayar N. Temporomandibular joint involvement in rheumatoid arthritis: a radiological and clinical study. Cranio 2002.; 20(2):105-10.

Brooks, SL. Prevalence of osseous changes in the temporomandibular joint of asymptomatic persons without internal derangement. Oral Surg Oral Med Oral Pathol 1992;73(1):118-22.

Cara AC, Gaia BF, Perrella A, Oliveira JX, Lopes PM, Cavalcanti MG. Validity of single- and multislice CT for assessment of mandibular condyle lesions. Dentomaxillofac Radiol 2007;36(1):24-7.

Cate TR. Anatomia macroscópica e microscópica. Disfunções da Articulação Temporomandibular e dos Músculos da Mastigação. 1ª.ed. São Paulo: Ed. Santos, 2000.

Cavalcanti MGP, Vannier MW. Quantitative analysis of spiral computed tomography for craniofacial clinical applications. Dentomaxillofac Radiol 1998;27(6):344-50.

Cavalcanti MGP, Ruprecht A, Bonomie JM, Vannier MW. Accuracy and precision of spiral CT in the assessment of neoplastic lesions associated with the mandible. Acad Radiol 2000;7:94-99.

Cavalcanti MGP. Diagnóstico por imagem da face. 1ª ed. São Paulo: Ed. Santos; 2008.

[1] De acordo com Estilo Vancouver. Abreviatura de periódicos segundo base de dados MEDLINE.

Christiansen EL, Chan TT, Thompson JR, Hasso AN, Hinshaw DB Jr, Kopp S. Computed tomography of the normal temporomandibular joint. Scand J Dent Res 1987a;95: 499-509.

Christiansen EL, Thompson JR, Zimmerman G, Roberts D, Hasso AN, Hinshaw DB JR, Kopp S. Computed tomography of condylar and articular disk positions within the temporomandibular joint. Oral Surg Oral Med Oral Pathol 1987b;64(6):757-67.

Christiansen EL, Thompson JR. Temporomandibular joint imaging. Saint Louis: Mosby; 1990.

De Bont LG, Van Der Kuijl B, Stegenga B, Vencken LM, Boering G. Computed tomography in differential diagnosis of temporomandibular joint disorders. Int J Oral Maxillofac Surg 1993;22(4):200-9.

El-Hakim IE, Metwalli SA. Imaging of temporomandibular joint ankylosis. A new radiographic classification. Dentomaxillofacial Radiol 2002;31(1):19-23.

Gaia BF, Cavalcanti MGP. Afecções ósseas da articulação temporomandibular: protocolos em tomografia computadorizada. Rev Assoc Paul Cir Dent 2005:59 (4):297-302.

Greess H, Anders K. Indications for validity of computed tomography and magnetic resonance imaging of the temporomandibular joint] . Rontgenpraxis 2005;56(1):1-11.

Gynther GW, Tronje G, Holmlund AB. Radiographic changes in the temporomandibular joint in patients with generalized osteoarthritis and rheumatoid arthritis. Oral Surg Oral Med Oral Pathol Oral Radiol Endod 1996;81(5):613-8.

Hashimoto K, Kawashima S, Kameoka S, Akiyama Y, Honjoya, Ejima K, Sawada K. Comparison of image validity between cone beam computed tomography for dental use and multidetector row helical computed tomography. Dentomaxillofac Radiol 2007;36:465-71.

Helms CA, Morrish RB Jr, Kircos LT, Katzberg RW, Dolwick MF. Computed tomography of the Meniscus of the temporomandibular joint: preliminary observations. Radiology 1982;145:719-22.

Hernandez R. Estudo comparativo das imagens obtidas pela reconstrução volumétrica, por meio da tomografia computadorizada helicoidal, e pela ressonância magnética, das estruturas ósseas da articulação temporomandibular, em pacientes portadores da disfunção da articulação temporomandibular sem comprometimento ósseo [Tese de Doutorado] São Paulo: Faculdade de Odontologia USP; 1999.

Hintze H, Wiese M, Wenzel A. Cone beam CT and conventional tomography for the detection of morphological temporomandibular joint changes. Dentomaxillofac Radiol 2007;36(4):192-7.

Honda K, Larheim TA, Maruhashi K, Matsumoto K, Iwai K. Osseous abnormalities of the mandibular condyle: diagnostic reliability of cone beam computed tomography compared with helical computed tomography based on an autopsy material. Dentomaxillofac Radiol 2006;35(3):152-7.

Hussain AM, Packota G, Major PW, Flores-Mir C. Role of different imaging modalities in assessment of temporomandibular joint erosions and osteophytes: a systematic review. Dentomaxillofac Radiol 2008;37(2):63-71.

Jäger L, Bonell H, Liebl M, Srivastav S, Arbusow V, Hempel M, Reiser M. CT of the normal temporal bone: comparison of multi- and single-detector row CT. Radiology 2005;235(1):133-41.

Kijima N, Honda K, Kuroki Y, Sakabe J, Ejima K, Nakajima I. Relationship between patient characteristics, mandibular head morphology and thickness of the roof of the glenoid fossa in symptomatic temporomandibular joints. Dentomaxillofac Radiol 2007;36(5):277-81.

Kirk WS Jr. A comparative study of axial corrected tomography with magnetic resonance imagery in 35 joints. Oral Surg Oral Med Oral Pathol 1989;68(5):646-52.

Koyama J, Nishiyama H, Hayashi T. Follow-up study of condylar bony changes using helical computed tomography in patients with temporomandibular disorder.Dentomaxillofac Radiol 2007;36(8):472-7.

Larhein TA , Johannessen S. Transpharyngeal radiography of mandibular condyle: comparison with other conventional methods. Acta Radiol Diagn1985;26(2):167-71.

Larhein TA, Bjornland T, Smith H J, Aspestrand F, Kolbenstvedt and A. Imaging temporomandibular joint abnormalities in pacients with rheumatic disease. Oral Surg Oral Med Oral Pathol 1992;5:494-501.

Ludlow JB, Davies KL, Tyndall DA. Temporomandibular joint imaging: a comparative study of diagnostic accuracy for the detection of bone change with biplanar multidirectional tomography and panoramic images. Oral Surg Oral Med Oral Pathol Oral Radiol Endod 1995;80(6):735-43.

Maciel RN. ATM e dores craniofaciais - Fisiologia Básica. 1º ed. São Paulo: Editora Santos; 2003.

Manzione JV, Katzberg RW, Brodsky GL, Seltzer SE, Mellins HZ. Internal derangements of the temporomandibular joint: diagnosis by direct sagittal computed tomography. Radiology 1984;150(1):111-5.

Marques AP. Prevalência de alterações da articulação temporomandibular por meio de exames de tomografia computadorizada [Dissertação de Mestrado]. São José dos Campos: Faculdade de Odontologia da UNESP; 2001.

Marques AP, Moraes LC. Prevalência de alterações da articulação temporomandibular por meio de exames de tomografia computadorizada. Rev Bras Odont 2006;63(3,4):198-201.

Moaddab MB, Dumas AL, Chavoor AG, Neff PA, Homayoun N. Temporomandibular joint: computed tomographic three-dimensional reconstruction. Am J Orthod 1985;88(4):342-52.

Mozzo P, Procacci C, Tacconi A, Tinazzi Martini P, Bergamo Andreis IA. A new volumetric CT machine for dental imaging based on the cone-beam technique: preliminary results. Eur Radiol 1998;8(9):1558-64.

Perrella A. Avaliação da eficácia dos protocolos de tomografia computadorizada na identificação de lesões na mandíbula com interferência de artefatos metálicos dentários [Tese de Mestrado] São Paulo: Faculdade de Odontologia da USP; 2006.

Perrella A, Borsatti MA, Tortamano IP, Rocha RG, Cavalcanti MG. Validation of computed tomography protocols for simulated mandibular lesions: a comparison study. Braz Oral Res 2007;21(2):165-9.

Pinsky HM, Dyda S, Pinsky RW, Misch KA, Sarment DP. Accuracy of threedimensional measurements using cone-beam CT. Dentomaxillofac Radiol 2006;35:410-6.

Saeed NR, McLead NMH, Hensher R. Temporomandibular joint replacement in rheumatoid - induced disease. Br J Oral Maxil Surg. 2001;39:71-5.

Scarfe WC, Farman AG, Sukovic P. Clinical applications of cone-beam computed tomography in dental practice. J Can Dent Assoc 2006;72(1):75-80.

Sales MA, Oliveira JX, Cavalcanti MG. Computed tomography imaging findings of simultaneous bifid mandibular condyle and temporomandibular joint ankylosis: case report. Braz Dent J 2007;18(1):74-7.

Santos DT, Cavalcanti MGP. Osteossarcoma of the temporomandibular joint. Report of two cases. Oral Surg Oral Med Oral Pathol Oral Radiol Endod 2002;94:641-7.

Sato S, Arai Y, Shinoda K, Ito K. Clinical application of new cone-beam computerized tomography system to assess multiple two-dimensional images for the preoperative treatment planning of maxillary implants: case reports. Quintessence Int 2004;35(7):525-8.

Tanimoto K, Petersson A, Rohlin M, Hansson LG, Johansen CC. Comparison of computed with conventional tomography in the evaluation of temporomandibular joint disease: a study of autopsy specimens. Dentomaxillof Radiol 1990;19:21-7.

Thompson JR, Christiansen E, Hasso AN, Hinshaw DB JR. Temporomandibular joints: high-resolution computed tomographic evaluation. Radiology 1984;150(1):105-10.

Tsiklakis K, Syriopoulos K, Stamatakis HC. Radiographic examination of the temporomandibular joint using cone beam computed tomography. Dentomaxillofac Radiol 2004;33(3):196-201.

Tsuruta A, Yamada K, Hanada K, Hosogai A, Tanaka R, Koyama J, Hayashi T. Thickness of the roof of the glenoid fossa and condylar bone change: a CT study. Dentomaxillofacial Radiol 2003;32(4):217-21.

Utumi ER, Sales MAO, Shinohara EH, Takahashi A, Coracin FL, Rocha RG, et al. SAPHO syndrome with temporomandibular joint ankylosis: clinical, radiological,histopathological, and therapeutical correlations. Oral Surg Oral Med Oral Pathol Oral Radiol Endod 2008;105(3):e67-72.

Utumi ER. Avaliação de lesões ósseas simuladas na cabeça da mandíbula pela tomografia computadorizada multislice [Dissertação de Mestrado]. São Paulo: Faculdade de Odontologia da USP; 2008.

Van den Brekel MW, Runne RW, Smeele LE, Tiwari RM, Snow GB, Castelijns JA. Assessment of tumor invasion into the mandible: the value of different imaging techniques. Eur Radiol 1998;8:1552-7.

Vannier MW. Craniofacial computed tomography scanning: technology, applications and future trends. Orthod Craniofac Res 2003;6:23-30; discussion 179-82.

Vasconcelos BC, Cauás M, Albert DGM, Holanda GZ. Análise das variáveis morfológicas da ATM em pacientes com artrite reumatóide através de tomografia computadorizada. Revista Odonto Ciência - Fac. Odonto/PUCRS 2005;20(47):75-7.

Warnke T, Carls FR, Sailer HF. A new method for assessing the temporomandibular joint quantitatively by dental scan. J Craniomaxillofac Surg 1996;24(3):168-72.

Ziegler CM, Woertche R, Brief J, Hassfeld S. Clinical indications for digital volume tomography in oral and maxillofacial surgery. Dentomaxillofac Radiol 2002;31(2):126-30.

Westesson PL, Katzberg RW, Tallents RH, Sanchez-Woodworth RE, Svensson SA, Espeland MA. CT and MR of the temporomandibular joint: comparison with autopsy specimens. Am J Roentg 1987:148:1165-71.

Westesson PL. Temporomandibular joint and dental imaging. Neuroimaging Clin North Am 1996;6(2):333-55.

Winter A, Pollack A, Frommer H, Koenig L. Cone beam volumetric tomography vs. medical CT scanners 2005. N Y State Dent J; 71(4):28-33.

Yamada K, Tsuruta,A, Hanada K, Hayashi,T. Morphology of the articular eminence in temporomandibular joints and condylar bone change. JOral Rehabil 2004;31(5):438-44.

ANEXO A - Parecer do Comitê de Ética em Pesquisa

Universidade de São Paulo

Faculdade de Odontologia

Comitê de Ética em Pesquisa

PARECER DE APROVAÇÃO
FR 246307
Protocolo 26/2009

O grupo de trabalho indicado pelo Comitê de Ética em Pesquisa **APROVOU** o protocolo de pesquisa **"Validade da tomografia computadorizada multislice e da tomografia computadorizada por feixe cônico para identificação de lesões osteolíticas simuladas na cabeça da mandíbula",** de responsabilidade do(a) Pesquisador(a) Alexandre Perez Marques, sob orientação do(a) do(a) Prof.(a) Dr.(a). Marcelo Gusmão Paraíso Cavalcanti.

Tendo em vista a legislação vigente, devem ser encaminhados a este Comitê relatórios anuais referentes ao andamento da pesquisa e ao término cópia do trabalho em "cd". Qualquer emenda do projeto original deve ser apresentada a este CEP para apreciação, de forma clara e sucinta, identificando a parte do protocolo a ser modificada e suas justificativas.

São Paulo, 10 de agosto de 2009.

Prof. Dr. João Gualberto de Cerqueira Luz
Coordenador do CEP-FOUSP

Av. Prof. Lineu Prestes, 2227 - Cidade Universitária "Armando de Salles Oliveira".
São Paulo - SP - CEP 05508-900 –Telef./FAX (0XX11) 3091-7887