MARCIA DE MELLO PROVENZANO

Avaliação da visibilidade do trajeto do canal incisivo e da foramina lingual por meio de tomografia computadorizada volumétrica

São Paulo

2012

MARCIA DE MELLO PROVENZANO

Avaliação da visibilidade do trajeto do canal incisivo e da foramina lingual por meio de tomografia computadorizada volumétrica

Versão Corrigida

Tese apresentada à Faculdade de Odontologia da Universidade de São Paulo para obtenção do título de Doutor em Odontologia.

Área de Concentração: Diagnóstico Bucal

Orientador: Prof. Dr. Israel Chilvarquer

São Paulo

2012

Autorizo a reprodução e divulgação total ou parcial deste trabalho, por qualquer meio convencional ou eletrônico, para fins de estudo e pesquisa, desde que citada a fonte.

Catalogação da Publicação
Serviço de Documentação Odontológica
Faculdade de Odontologia da Universidade de São Paulo

Provenzano, Marcia de Mello
Avaliação da visibilidade do trajeto do canal incisivo e da foramina lingual por meio de tomografia computadorizada volumétrica / Marcia de Mello Provenzano; orientador Israel Chilvarquer. -- São Paulo, 2012.
81 p. : fig., tab.; 30 cm.

Tese (Doutorado) -- Programa de Pós-Graduação em Odontologia. Área de Concentração: Diagnóstico Bucal. -- Faculdade de Odontologia da Universidade de São Paulo.
Versão corrigida.

1. Tomografia computadorizada por raio X. 2. Anatomia dentária. 3. Mandíbula. 4. Língua. I. Chilvarquer, Israel. II. Título.

Provenzano MM. Avaliação da visibilidade do trajeto do canal incisivo e da foramina lingual por meio de tomografia computadorizada volumétrica. Tese apresentada à Faculdade de Odontologia da Universidade de São Paulo para obtenção do título de Doutor em Diagnóstico Bucal.

Aprovada em: _____/_____/2012

Banca Examinadora

Prof(a). Dr(a)._____ Instituição: _____
Julgamento: _____ Assinatura: _____

Prof(a). Dr(a)._____ Instituição: _____
Julgamento: _____ Assinatura: _____

Prof(a). Dr(a)._____ Instituição: _____
Julgamento: _____ Assinatura: _____

Prof(a). Dr(a)._____ Instituição: _____
Julgamento: _____ Assinatura: _____

Prof(a). Dr(a)._____ Instituição: _____
Julgamento: _____ Assinatura: _____

DEDICATÓRIA

À minha família, por todo carinho, apoio e incentivo em todos os meus sonhos e conquistas.

Ao querido Prof. Dr. Israel Chilvarquer, que além de orientador também se tornou um grande amigo, o meu eterno agradecimento pelas oportunidades que me proporcionou e por acreditar em meu esforço e dedicação.

AGRADECIMENTOS

Ao meu querido orientador, Prof. Dr. Israel Chilvarquer, pela acolhida, pela oportunidade e por me inspirar a seguir seu exemplo profissional.

Aos professores do curso de Pós-graduação da FOUSP, em especial ao Prof. Dr. Cláudio de Freitas e à Profª Drª Marlene Fenyo-Pereira, pelas orientações e ensinamentos prestados.

A todos os amigos que me acolheram em São Paulo: Denise Haddad, Karina Panelli, Raphael Amorim, Rodrigo Roman, Rosana Costa, Silvia Curi, Marina Baladi, Ana Paula Madoglio, Adriana Micali, Angélica Hernandez, Thiago Zanetti, Renata Akimoto, Guadalahara Nunes, Maria José Tucurunduva e Thasia Dias. Amigos são a família que construímos ao longo da vida. Obrigada por me ajudarem a construir um lar aqui.

À amiga e “irmã” Gabriela Ártico, pelo incentivo, pelas madrugadas em claro, pelas risadas e pelos desabafos em todos os meus momentos.

À amiga e *roommate* Daniela Amorim Marco Peres, pela companhia e pelos momentos inesquecíveis.

Aos amigos Michel Lipiec e Eduardo Duailibi, por toda a perseverança, persistência, empenho e carinho na avaliação e coleta dos dados da amostra.

À Tatiana Toporkov, pela ajuda, paciência e dedicação para a realização das análises estatísticas.

Aos colegas do instituto Indor, principalmente Jorge Hayek, Cláudio Coppedé e Rodrigo Moreno por todo seu apoio na viabilização desse trabalho.

Às funcionárias Maria Aparecida Pinto, Maria Cecília Fortes Muniz, Iracema Mascarenhas Pires e Janete por toda ajuda e paciência.

Aos funcionários da biblioteca da FOUSP, por todo o auxílio.

Ao meu pai Mario, que sempre foi fiel incentivador, pelo carinho de acreditar.

À minha mãe Lucia, sempre presente nos momentos importantes.

À minha irmã Martha, por toda sua força que me mostra que podemos sempre ir mais longe.

À tia Lais, por toda sua afetuosa atenção na minha permanência em São Paulo.

À tia Rosina, por todo incentivo, torcida e reconhecimento.

À toda minha família, por entenderem a importância pessoal desse trabalho e pelo apoio mesmo em todos os momentos em que estive ausente.

“Quando a gente acha que descobriu todas as respostas, vem a vida e muda todas as perguntas”.

Autor desconhecido.

"Bom mesmo é ir a luta com determinação, abraçar a vida com paixão, perder com classe e vencer com ousadia, porque o mundo pertence a quem se atreve e a vida é muito para ser insignificante."

Charles Chaplin

RESUMO

Provenzano MM. Avaliação da visibilidade do trajeto do canal incisivo e da foramina lingual por meio de tomografia computadorizada volumétrica [tese]. São Paulo: Universidade de São Paulo, Faculdade de Odontologia; 2012. Versão Corrigida.

A proposta do presente estudo foi determinar a presença e a localização do canal incisivo da mandíbula (CIM) e da foramina lingual (FL). Foram avaliados exames de tomografia computadorizada volumétrica (TCV) de 182 pacientes com faixa etária entre 15 e 87 anos e média de idade de 55,9 anos (DP±13,6). A visibilidade do CIM foi determinada e mensurações da distância do CIM à superfície externa das corticais ósseas vestibular, lingual e da base da mandíbula foram realizadas em seis diferentes cortes transaxiais. Também foram analisadas a visibilidade e o número de FLs presentes. O CIM foi observado em 128 (70,3%) pacientes, totalizando 58 (45,3%) do gênero masculino e 70 (54,7%) do gênero feminino. A correlação estatística mostrou que quando o CIM é visível no lado direito da mandíbula, há 5 vezes mais chances de o CIM do lado esquerdo também se apresentar visível. Não foi encontrada diferença estatística na visibilidade do CIM com relação ao gênero, à idade ou à condição dentária. Entretanto, na correlação de sua posição, o gênero feminino apresentou canais mais próximos das corticais ósseas vestibular e da base da mandíbula, e o grupo dentado apresentou canais mais curtos ($p<0,05$). Dos 182 pacientes, 174 (95,6%) possuíam pelo menos uma FL. Uma foramina foi identificada em 116 (66,7%) casos, duas foraminas foram identificadas em 56 (32,2%) casos e três foram identificadas em somente 2 (1,1%) casos. Pacientes mais jovens apresentaram foraminas horizontais e inferiores mais visíveis. A foramina superior no gênero masculino tem maior altura lingual e tem sua origem mais distante das corticais vestibular e lingual ($p<0,05$). A foramina inferior é mais longa no gênero masculino e tem sua origem mais distante das corticais ósseas vestibular, lingual e da base da mandíbula ($p<0,05$). Imagens de TCV permitem alta visibilidade do canal incisivo da mandíbula (70,3%) e da foramina lingual (95,6%). A grande variação dos resultados obtidos demonstram que não é possível se determinar a localização exata do CIM e da FL, sendo necessária a avaliação de cada caso individualmente.

Palavras-chave: Tomografia computadorizada volumétrica. Anatomia. Mandíbula. Canal incisivo da mandíbula. Foramina lingual.

ABSTRACT

Provenzano MM. Assessment of the visibility of the course of the incisive canal and the lingual foramina using cone beam computed tomography [thesis]. São Paulo: Universidade de São Paulo, Faculdade de Odontologia; 2012. Versão Corrigida.

The purpose of the present study was to determine the presence and the location of the incisive mandibular canal and the lingual foramina. Cone beam computed tomography images from 182 patients with a mean age of 55,9 years (SD±13,6) and a range of 15-87 years were evaluated. The visibility of the incisive mandibular canal was determined and measurements of the distance from of the incisive mandibular canal to the buccal, lingual and lower border of the mandible were recorded in six different cross-sectional images. The visibility and the number of lingual foramina were also analyzed. The incisive mandibular canal was observed in 128 (70,3%) subjects, accounting 58 (45,3%) for males and 70 (54,7%) for females. Statistical correlation showed that when the incisive mandibular canal was visible on the right side of the mandible, the left side had five times the chances of presenting it as well. No significant difference was found in visibility for sex, age or dental status. However, according to its position, females presented canals closer to the buccal and lower border of the mandible, and the dentate group had shorter incisive mandibular canals. From the 182 subjects, 174 (95,6%) had at least one lingual foramina. One foramina was identified in 116 (66,7%) cases, two foraminas were identified in 56 (32,2%) cases and three foramina were identified in only 2 (1,1%) cases. Statistical correlation showed that younger subjects have more visible horizontal foramina. Superior foramina in males had longer lingual height and had their origin more distant from the buccal and lingual borders ($p<0,05$). Inferior foramina in males were longer and had their origin more distant from the buccal, lingual and lower border of the mandible ($p<0,05$). Cone beam computed tomography images allow high visibility of the incisive mandibular canal (70,3%) and the lingual foramina (95,6%). The large variation of the results shows that it is not possible to determine the exact location of the incisive mandibular canal and the lingual foramina, and that each case should be evaluated individually.

Keywords: Cone-beam computed tomography. Anatomy. Mandible. Mandibular incisive canal. Lingual Foramina

LISTA DE FIGURAS

Figura 4.1 – Aparelho de TCV i-CAT® (Imaging Sciencies Int. Hatfield, Pensilvânia, Estados Unidos da América) 35

Figura 4.2 – Cortes transaxiais de TCV representando a mensuração do comprimento visível do CI 36

Figura 4.3 – Figura representando as mensurações C1, C2 e C3 37

Figura 4.4 – Figura representando a posição anatômica dos cortes transaxiais onde foram realizadas as mensurações. Fonte: Modificada de Uchida et al. (2007) 37

Figura 4.5 – Exemplo de FL única (A), dupla (B) ou mais de duas FLs (C) 38

Figura 4.6 – Figura representando as mensurações F1, F2, F3, F4 e F5 38

LISTA DE TABELAS

Tabela 5.1 – Concordância interobservador para visibilidade do CIM 41

Tabela 5.2 – Distribuição da visibilidade do CIM por gênero 41

Tabela 5.3 – Correlação entre visibilidade do CIM do lado direito e do lado esquerdo por meio da análise de regressão logística 42

Tabela 5.4 – Correlação entre visibilidade do CIM e gênero por meio da análise de regressão logística 42

Tabela 5.5 – Distribuição da visibilidade do CIM por condição dentária 43

Tabela 5.6 – Comprimento do CIM 44

Tabela 5.7 – Comprimento da mandíbula por lado 44

Tabela 5.8 – Distribuição do comprimento do CIM de acordo com a condição 45

Tabela 5.9 – Distribuição das medidas obtidas para a distância C1.....46

Tabela 5.10 – Distribuição das medidas obtidas para a distância C2.....48

Tabela 5.11 – Distribuição das medidas obtidas para a distância C3.....50

Tabela 5.12 – Distância do CIM ao ápice dos elementos dentais 52

Tabela 5.13 – Concordância interobservador para visibilidade da FL 53

Tabela 5.14 – Concordância interobservador para quantidade de FLs 53

Tabela 5.15 – Distribuição da quantidade de FLs.....55

Tabela 5.16 – Distribuição dos tipos de FL por gênero.....55

Tabela 5.17 – Prevalência e distribuição da FL por gênero.....56

Tabela 5.18 – Distribuição do tipo de FL por condição dentária.....56

Tabela 5.19 – Distribuição das medidas obtidas para a FL superior 58

Tabela 5.20 – Distribuição das medidas obtidas para a FL horizontal.....60

Tabela 5.21 – Distribuição das medidas obtidas para a FL inferior 62

LISTA DE ABREVIATURA E SIGLAS

ANOVA	*Analysis Of Variance* (Análise de Variância)
C1	Distância do Canal Incisivo à cortical óssea vestibular
C2	Distância do Canal Incisivo à cortical óssea lingual
C3	Distância do Canal Incisivo à base da mandíbula
CIM	Canal Incisivo da Mandíbula
DP	Desvio Padrão
ED	Edêntulo
F1	Comprimento da Foramina Lingual
F2	Altura vestibular da Foramina Lingual em relação a uma linha horizontal passando pela base da mandíbula
F3	Altura lingual da Foramina Lingual em relação a uma linha horizontal passando pela base da mandíbula
F4	Distância da porção central da Foramina Lingual à superfície externa da cortical óssea vestibular
F5	Distância da porção central da Foramina Lingual à superfície externa da cortical óssea lingual
FL	Foramina Lingual
IC	Intervalo de Confiança
M	Média
OR	*Odds Radio*
PD	Parcialmente Dentado
TC	Tomografia Computadorizada
TCV	Tomografia Computadorizada Volumétrica ou Cone Beam
TD	Totalmente Dentado

LISTA DE SÍMBOLOS

cm	centímetros
k	valor de Kappa
kVp	kilovolt (kilovoltagem)
mA	miliampère (miliamperagem)
mm	milímetros
n	amostra
p	nível de significância estatística
r	coeficiente de correlação de Pearson
®	marca registrada
%	percentagem
=	igual a
<	menor que
≤	menor ou igual que
>	maior que

SUMÁRIO

1 INTRODUÇÃO 15

2 REVISÃO DA LITERATURA 17

3 PROPOSIÇÃO 33

4 MATERIAL E MÉTODOS 34

4.1 MATERIAL 34

4.2 MÉTODO 34

5 RESULTADOS 40

5.1 CANAL INCISIVO DA MANDÍBULA 40

5.1.1 Concordância interobservador 40

5.1.2 Análise da prevalência do canal incisivo da mandíbula 40

5.1.3 Análise do comprimento do canal incisivo da mandíbula 43

5.1.4 Análise da posição do canal incisivo 45

5.2 FORAMINA LINGUAL 53

5.2.1 Concordância interobservador 53

5.2.2 Análise da prevalência da foramina lingual 54

5.2.3 Análise do comprimento e da posição da foramina lingual 57

6 DISCUSSÃO 64

7 CONCLUSÕES 74

ANEXO 80

1 INTRODUÇÃO

A região entre os forames mentuais da mandíbula é considerada uma região segura para a realização de procedimentos cirúrgicos como a remoção de enxerto ósseo, colocação de placas para fixação de fraturas, mentoplastia e cirurgia ortognática, uma vez que apresenta pouco risco de lesão a estruturas neurovasculares nobres. Além disso, também é o local de preferência para colocação de implantes osseointegráveis em pacientes edêntulos totais, principalmente por possuir morfologia óssea adequada e suporte ósseo suficiente (Mraiwa et al., 2003b; Pommer et al., 2008).

O conhecimento das estruturas anatômicas localizadas na região entre os forames mentuais é de importância crucial no planejamento pré-operatório. A região anterior da mandíbula apresenta duas estruturas anatômicas principais, o canal incisivo da mandíbula (CIM) e a foramina lingual (FL). Outros forames também podem ser observados na superfície lingual da mandíbula, porém com frequência e localização muito variável (Gahleitner et al., 2001; Katakami et al., 2009; Babiuc et al., 2011). O CIM abrange o nervo incisivo, que é considerado uma extensão do nervo alveolar inferior na região anterior após esse emitir o ramo do nervo mentual, que emerge pelo forame mentual (Apostolakis; Brown, 2011; Al-Ani et al., 2012; Pires et al., 2012). A presença de um feixe vasculonervoso no interior da mandíbula, que inerva os dentes anteriores inferiores, já foi previamente estabelecida apesar de alguns estudos negligenciarem sua existência (Mardinger et al., 2000; Jacobs et al., 2002, 2004; Greenstein; Tarnow, 2006; Uchida et al., 2007).

A FL localiza-se na superfície lingual da região de sínfise da mandíbula, apresentando comunicação com um canal intraósseo, cujo conteúdo é formado por um feixe vasculonervoso (Katakami et al., 2009; Babiuc et al., 2011). A origem desse conteúdo ainda não foi determinada, porém muitos autores acreditam haver uma anastomose entre ramos terminais das artérias sublinguais bilaterais que penetram pela foramina (Mraiwa et al., 2003b; Kawai et al., 2006).

Entretanto, a descrição anatômica exata da região entre os forames mentuais e seu potencial risco de complicações ainda são controversos na literatura. Muitos autores sobre anatomia geral não descrevem a existência e o conteúdo do CIM e da FL. O mesmo ocorre para a maioria dos trabalhos científicos voltados para a região

craniofacial (McDonnell et al., 1994; Mraiwa et al., 2003a; Liang et al., 2006; Liang et al., 2007). Apenas a FL é regularmente citada nas pesquisas sobre radiologia oral, certamente por apresentar um contorno radiopaco bem definido nas imagens radiográficas que registram a região anterior da mandíbula (Mraiwa et al., 2003a, 2003b; Liang et al., 2007).

Relatos de graves complicações cirúrgicas relacionados a procedimentos realizados nessa região foram descritos na literatura, como hemorragia abundante, formação de hematoma profundo no espaço submentual com posterior obstrução respiratória e infecção grave com disseminação para o mediastino, levando ao risco à vida do paciente (Li et al., 1996; Darriba; Mendonça-Caridad, 1997; Givol et al., 2000). Alterações de sensibilidade transitórias ou permanentes também podem ser observadas principalmente no mento, no lábio inferior e na mucosa vestibular como resultado do comprometimento do CIM. Outro achado frequente é a perda da sensibilidade pulpar nos elementos dentais anteriores inferiores (Hirsch; Branemark, 1995; Walton, 2000; Joshi, 2004; Pommer et al., 2008; Parnia et al., 2011). Esses fatos sugerem que a região entre os forames mentuais precisa ser cuidadosamente estudada para evitar tais complicações.

A avaliação e o planejamento pré-operatórios são de fundamental importância na determinação do sucesso do tratamento. Diversos métodos de diagnóstico por imagem podem ser utilizados, entretanto a indicação e as limitações de cada técnica devem ser observadas e levadas em consideração durante sua interpretação. Dentre os métodos recentes de diagnóstico por imagem, o advento da Tomografia Computadorizada Volumétrica ou Cone Beam (TCV) tem demonstrado vantagens com relação à pequena dose de radiação, excelente resolução espacial e resolução de contraste da imagem, além do baixo custo financeiro quando comparada a outras técnicas tomográficas (Uchida et al., 2009; Makris et al., 2010; Babiuc et al., 2011; Pires et al., 2012).

2 REVISÃO DA LITERATURA

Serman (1989) analisou a anatomia da região anterior da mandíbula em 100 peças anatômicas. A presença de um forame mentual duplo já havia sido descrita e reconhecida anteriormente como uma possível variação anatômica da região. Entretanto, o autor observou que em 9 (0,88%) peças estudadas, a duplicidade do forame mentual não representava uma variação anatômica, e sim a constatação de que o nervo alveolar inferior realiza sua divisão numa localização extraóssea, dando origem ao nervo mentual e ao nervo incisivo. Esse último penetra novamente no osso pelo segundo forame, continuando seu trajeto na região anterior da mandíbula e formando o CIM. O autor comprova, por meio de bases anatômicas, a existência do CIM e sugere que o segundo forame seja denominado forame incisivo da mandíbula.

A superfície lingual da mandíbula apresenta vários forames acessórios com seus respectivos canais intraósseos, o que geralmente causa confusão no que se refere a sua terminologia, sua prevalência e seu conteúdo. Sua distribuição pode ser muito variável e apresentar significado clínico em situações em que a infiltração local da solução anestésica se mostra ineficaz. Um estudo com 314 mandíbulas masseradas realizado por McDonnell et al. (1994) mostrou que forames linguais estavam presentes em 311 amostras (99,04%). Também foi realizada a dissecção anatômica de 28 peças, demonstrando que o conteúdo dos canais era formado por uma artéria oriunda da anastomose de ramos das artérias sublinguais direita e esquerda. O anel radiopaco observado ao redor da FL nas radiografias periapicais da região anterior da mandíbula mostrou não representar a projeção da espinha geniana, e sim a projeção das paredes do canal da FL. O fato de a FL ser observada em apenas aproximadamente 28% dessas radiografias se deve a um reflexo da angulação vertical do feixe de raios X. O diâmetro das artérias presentes na FL apresenta tamanho suficiente para provocar hemorragias, como observado em alguns relatos de complicações.

Hirsch e Branemark (1995) avaliaram a eficácia das técnicas cirúrgicas de lateralização e transposição do nervo alveolar inferior na reabilitação de 18 pacientes (24 segmentos posteriores de mandíbula) com implantes osseointegráveis. Em todos os pacientes as técnicas cirúrgicas causaram injúria ao

feixe vasculonervoso, com hipoestesia total ou parcial. Após três anos de tratamento, todos os pacientes, com exceção de três, tiveram recuperação total da sensibilidade na região. O estudo conclui que ambas as técnicas apresentam risco mínimo de dano neurológico permanente.

Li et al. (1996) apresentam um caso de complicação após a colocação de implantes osseointegráveis em um paciente de 54 anos, com história médica de hipertensão e diabetes, para quem antibioticoterapia foi prescrita após a cirurgia. Entretanto, doze dias depois, o paciente procurou o hospital com queixa de febre e algia na hemi mandíbula direita. Ao exame clínico, foi identificada infecção no espaço submandibular, hiperglicemia e fibrilação atrial. A infecção evoluiu para uma mediastinite descendente necrosante. Foram administrados antibióticos intravenosos e realizado o debridamento da região cervical além da remoção dos implantes dentários. Portanto, a avaliação e o planejamento detalhado da região de colocação de implantes são necessários, pois esse procedimento pode resultar em infecção grave trazendo risco à vida do paciente.

Outro relato de complicação foi realizado por Darriba e Mendonça-Caridad (1997), no qual um paciente de 72 anos, ao ser submetido à cirurgia de colocação de implantes osseointegráveis na região anterior da mandíbula, apresentou obstrução completa das vias aéreas (sem sinais visíveis de respiração), hemorragia profunda e edema progressivo na língua e no assoalho de boca. Apesar da evidente necessidade de intubação e ventilação assistida, o procedimento não pode ser finalizado devido à enorme elevação dos tecidos causada pelo edema, sendo então realizada traqueotomia. Após a recuperação dos sinais vitais do paciente e aspiração da cavidade oral, foi detectada uma incisão cirúrgica profunda em excessiva posição lingual, havendo comprometimento arterial e de estruturas profundas do assoalho de boca, como o músculo genioglosso e genio-hióideo. Após sua recuperação, o paciente foi submetido à avaliação neurológica, não apresentando alterações. Os autores concluem que, apesar de a colocação de implantes ser um procedimento minimamente invasivo e de pouca intercorrência, o profissional deve estar ciente de seus riscos e de suas possíveis complicações.

Com o objetivo de definir o trajeto anatômico do CIM e comparar com sua correspondente imagem radiográfica, Mardinger et al. (2000) realizaram estudo com 46 hemi mandíbulas secas. Após a realização da técnica radiografia convencional, as corticais ósseas vestibular do canal da mandíbula, do forame mentual e do CIM

foram removidas. Um feixe vasculonervoso localizado no interior do CIM foi observado em todas as peças anatômicas, situado em canais com limites corticais completos (n=10), parciais (n=27) ou ausentes (n=9). O diâmetro do canal variou de 0,48mm a 2,9mm. Radiograficamente, a visibilidade do CIM foi classificada como bem definida (n=11, 24%), mal definida (n=15, 32%) ou indetectável (n=20, 44%). Foi encontrada correlação estatisticamente significante apenas entre a peça anatômica com CIM corticalizado e sua imagem radiográfica. Os autores ressaltam que um CIM de maior diâmetro pode ter um papel importante no sucesso da osseointegração e na prevenção de distúrbios sensoriais pós-operatórios. De acordo com o estudo, a capacidade de interpretar o CIM em radiografias convencionais é limitada. Portanto, recomendada-se o uso de técnicas tomográficas convencionais ou de Tomografia Computadorizada (TC) para uma melhor avaliação da região entre os forames mentuais.

Givol et al. (2000) descreveram um relato de caso clínico em que um paciente apresentou severa hemorragia no assoalho de boca imediatamente após a colocação de um implante na região de canino. A hemorragia persistente resultou em grave edema na língua e elevação do assoalho de boca, evoluindo para o espaço submandibular e levando ao risco à vida do paciente. Foi necessária a realização de traqueotomia para manter os sinais vitais do mesmo até o controle da hemorragia. Os autores relataram que a perfuração da cortical lingual durante a colocação do implante, com lesão da artéria sublingual ou um de seus ramos, foi a causa da hemorragia. Eles constataram que, mesmo em regiões de fácil acesso cirúrgico, deve-se estar em alerta para possíveis complicações.

A ocorrência de alterações de sensibilidade após a colocação de implantes na mandíbula apresenta ampla variação na literatura disponível segundo Walton (2000), com prevalência encontrada de zero a 44%, o que torna difícil aconselhar pacientes sobre os possíveis riscos. O autor acompanhou 75 indivíduos submetidos a cirurgias para colocação de implantes na região entre os forames mentuais, em intervalos planejados de até 12 meses de pós-operatório. Alterações de sensibilidade foram observadas em um alto número de pacientes duas semanas após a cirurgia (34%). Apenas 1% dos pacientes relataram alterações persistentes após um ano. O autor também considera que os pacientes devem ser cuidadosamente orientados sobre a possibilidade de experimentarem alterações de sensibilidade no lábio inferior e no mento. Entretanto, essa alteração deve provavelmente se normalizar dentro de um

ano.

Nkenke et al. (2001) realizaram acompanhamento de 12 pacientes submetidos a cirurgia para remoção de tecido ósseo da região do mento como área doadora de enxerto. Um minucioso exame clínico, investigando alterações sensoriais foi realizado no intervalo de 7 dias, 1, 3, 6 e 12 meses do pós-operatório. Após uma semana, 8 pacientes queixaram-se de alterações sensoriais, sendo que 8 regiões apresentaram hipostesia e 5 apresentaram hiperestesia. Após 12 meses, a hiperestesia ainda persistia em 2 pacientes. Houve correlação estatisticamente significante entre alterações de sensibilidade e a região do mento. Na primeira avaliação, 38 (21,6%) dos 176 elementos dentais examinados mostraram resposta negativa a testes de vitalidade. Depois de 12 meses, 20 (11,4%) continuavam sem resposta à sensibilidade, sendo que 8 eram caninos. Houve correlação estatisticamente significante entre as avaliações pré e pós-operatórias no intervalo de 7 dias. Entretanto, o mesmo não foi verificado no intervalo de 12 meses. Os dados analisados indicam que o paciente deve ser extensivamente informado sobre a persistência de alterações de sensibilidade, mesmo após um ano.

Gahleitner et al. (2001) analisaram exames de TC de 32 pacientes para determinar a frequência, o diâmetro, a posição e a direção de canais intraósseos originados na superfície lingual da mandíbula. Também foram incluídos no estudo 3 peças anatômicas, posteriormente dissecadas. Todos os pacientes demonstraram a presença de pelo menos um canal intraósseo, sendo que 20 (63%) possuíam de dois a cinco canais. Houve maior prevalência de canais na sínfise da mandíbula, seguida da região de pré-molares. O diâmetro médio dos canais foi de 0,7mm na linha média, variando de 0,4mm a 1,5mm, e de 0,6mm na região de pré-molares, variando de 0,3mm a 1,2mm. A análise das peças anatômicas obteve resultados semelhantes aos exames de TC. Foi possível concluir que a TC é capaz de identificar canais intraósseos na mandíbula, o que deve ser ressaltado no exame tomográfico para evitar complicações.

Devido a relatos na literatura de complicações como hemorragia e risco à vida durante procedimentos de colocação de implantes, Tepper et al. (2001) analisaram exames de TC de 70 pacientes para detectar a presença de forames localizados na superfície lingual da mandíbula e seus respectivos canais intraósseos. Foram encontrados canais em todos os pacientes, sendo que esses se localizavam ou na sínfise da mandíbula ou lateralmente à espinha geniana. Todos os pacientes

apresentaram canais situados na região de sínfise, sendo que 45 (64,3%) pacientes possuíam um canal, 6 (8,6%) pacientes possuíam dois canais e 19 (27,1%) possuíam três canais. Canais situados lateralmente à espinha geniana totalizaram 37 (52,9%) casos. A presença desses canais indicaria anastomoses ou trajetos intraósseos de arteríolas, sugerindo a necessidade de sua identificação prévia por meio de exame de TC para evitar possíveis complicações.

O mento é um local muito utilizado como área doadora de enxerto ósseo autógeno. Raghoebar et al. (2001) realizaram um estudo retrospectivo em 21 paciente submetidos a esse tipo de cirurgia. De um a três anos após o procedimento, os paciente foram convocados para a avaliação objetiva de qualquer dano residual na área doadora. A presença de alterações, bem como a satisfação dos pacientes, foram avaliadas por meio da análise do prontuário, de um questionário enviado por e-mail e de um exame físico padronizado. Os aurotes mostraram que houve boa aceitação por parte dos pacientes à remoção de enxerto do mento, indicando uma baixa intercorrência. Subjetivamente, quase metade dos pacientes relataram alteração de sensibilidade (diminuição de sensibilidade) na região da área doadora. No entanto, essa alteração subjetiva não resultou em notáveis queixas ou desconforto por parte dos pacientes. Apesar de a região do mento ser frequentemente utilizada como área doadora, os autores ressaltam que os pacientes devem ser informados da possibilidade de alterações de sensibilidade nessa região.

Para determinar a aparência, a localização e o trajeto do CIM por meio de TC helicoidal, Jacobs et al. (2002) avaliaram 230 exames de mandíbula. A visibilidade do CIM e de outras estruturas anatômicas foram determinadas de acordo com quatro classificações. Os diâmetros vertical e horizontal do contorno exterior do CIM, bem como o diâmetro horizontal de seu contorno interno, foram mensurados utilizando-se um paquímetro digital. O CIM foi identificado em 93% dos casos, com boa visibilidade em 22%. Os valores médios encontrados para os diâmetros vertical externo, horizontal externo e horizontal interno foram de 4,7mm, 3,7mm e 1,1mm, respectivamente. O canal da mandíbula, o forame mentual e a FL foram observados em 98%, 100% e 82% das imagens, respectivamente. O estudo concluiu que o CIM pode ser detectado na maioria das imagens de TC, e que sua detecção na radiografia panorâmica é menos frequente quando comparada com o canal da mandíbula e o forame mentual.

Mraiwa et al. (2003a) estudaram as mandíbulas de 50 cadáveres para identificar a presença do CIM e a ocorrência de variações anatômicas. Tomografias espirais da região entre forames mentuais foram realizadas e, posteriormente, as mandíbulas foram seccionadas de acordo com a posição do corte tomográfico, de forma que o trajeto do CIM pudesse ser localizado. Mensurações da distância do CIM à base da mandíbula foram realizadas. Em 96 das mandíbulas, a presença do CIM foi detectada macroscopicamente, com diâmetro interno médio de 1,8mm (DP±0,5). O CIM estava posicionado a uma distância média de 9,7mm (DP±1,8) da cortical da base da mandíbula, com discreta inclinação inferior de seu trajeto a medida que se aproximava da região de linha média.

Numa revisão de literatura sobre as estruturas anatômicas da região anterior da mandíbula e suas implicações clinico-cirúrgicas, Mraiwa et al. (2003b) ressaltaram a presença do forame mentual, do CIM e da FL. O dano a estas estruturas pode afetar a função neurosensorial, causando parestesia, anestesia ou hipoestesia. A prevalência dessas alterações é bastante divergente na literatura, podendo ser transitória ou permanente. Além disso, por essas estruturas apresentarem feixes vasculonervosos em seu interior, complicações como hemorragias ou infecções graves podem ocorrer. Os autores concluem que procedimentos cirúrgicos nessa região podem apresentar risco de dano às estruturas neurovasculares e que o paciente deve ser informado sobre essa possibilidade.

Kuzmanovic et al. (2003) realizaram um estudo para determinar a correlação entre a extensão anterior do trajeto do canal da mandíbula visto na peça anatômica e na radiografia panorâmica. A amostra foi constituída de 11 peças submetidas inicialmente a radiografia panorâmica e posteriormente seccionadas. A extensão anterior do trajeto do canal da mandíbula foi observada em 37% dos casos e seu comprimento variou de 0,11mm a 3,31mm com média de 1,20mm. A radiografia panorâmica identificou a presença da extensão em 27% da amostra, variando de 0,5mm a 3,0mm de comprimento, com média de 1,5mm. Foi observado que em toda a amostra o tamanho da extensão anterior do trajeto do canal da mandíbula foi subestimado ou superestimado pela radiografia panorâmica. Os autores sugerem uma distância de 4mm da borda mesial do forame mentual como margem de segurança na colocação de implantes.

A radiografia panorâmica é usada rotineiramente na Odontologia. Assim,

Jacobs et al. (2004) avaliaram a visibilidade das estruturas anatômicas da região entre os forames mentuais da mandíbula em 545 radiografias panorâmicas de pacientes atendidos sucessivamente. O grau de visibilidade da estrutura era determinado de acordo com quatro classificações. O canal da mandíbula, o forame mentual, o CIM e a FL foram observados em 99%, 94%, 15% e 71% dos casos, respectivamente, apresentando boa visibilidade em 49% da amostra para o canal da mandíbula e o forame mentual, 1,3% para o CIM e 12% para a FL. A presença de uma extensão anterior do trajeto do canal da mandíbula foi identificada em 11% dos casos, com boa visibilidade em 3%. Portanto, a radiografia panorâmica pode ser utilizada para a visualização do forame mentual, não sendo indicada para localizar o CIM.

Joshi (2004) realizou um estudo para avaliar o risco de dano ao sítio doador de enxerto ósseo em 27 pacientes submetidos à remoção de enxerto na região anterior inferior. Ao todo, nove (33%) pacientes apresentaram intercorrências pós-operatórias. Um paciente apresentou parestesia do lábio inferior e do mento, regredindo totalmente após três meses. Dois pacientes apresentaram algia na região doadora por mais de três meses. Cinco (8,5%) tiveram a sensação de dormência nos dentes anteriores, sendo que em dois essa sensação permaneceu mesmo após 12 meses. A colocação de implantes não causou nenhuma intercorrência em 23 (85,2%) pacientes. O autor afirma a importância de o cirurgião-dentista alertar o paciente sobre a ocorrência de alterações de sensibilidade após a colocação de implantes.

Em seu trabalho, von Arx et al. (2005) analisaram a ocorrência e a resolução de distúrbios neurosensoriais ocasionados pela remoção de enxerto ósseo da região de sínfise em 30 pacientes, sendo avaliada a sensibilidade do mento, do lábio inferior e dos dentes anteriores inferiores. Esses pacientes foram avaliados no momento pré-operatório, no pós-operatório recente (durante a remoção de sutura) e após 6 e 12 meses. Hipoestesia do lábio inferior foi encontrada somente em um paciente no pós-operatório recente, havendo resolução completa em um período de seis meses. Houve alteração da sensibilidade pulpar em 18,6% dos dentes adjacentes à região doadora, sendo que 8,1% permaneceram com alteração após 6 meses e 0,6% após 12 meses, demonstrando redução estatisticamente significante ao longo do tempo. Os autores concluem que os pacientes precisam ser informados sobre a possibilidade de alterações de sensibilidade transitória dos dentes e tecidos

moles adjacentes à região cirúrgica. Entretanto, a realização de incisões mucoperiosteais corretas, com adequada remoção do enxerto ósseo, pode minimizar esse risco.

Com a finalidade de determinar o conteúdo da FL superior, Liang et al. (2005) avaliaram a mandíbula de 10 cadáveres por meio de exame histológico e imagens de ressonância magnética. Foi confirmada a presença de um feixe neurovascular bem definido, com ramos do nervo lingual e da artéria lingual. Os canais associados às foraminas possuíam, em média, 1mm de diâmetro. O estudo confirmou a presença de um feixe vasculonervoso próprio na FL superior, implicando assim em uma estrutura anatômica que deve ser adequadamente respeitada e cujo trajeto precisa ser preservado.

Kawai et al. (2006) relataram a presença de anastomose entre a artéria submentual e a artéria mentual durante a dissecção de uma peça anatômica. Também foi observado que a artéria submentual emitia ramos que penetravam pela cortical óssea lingual, formando um trajeto intraósseo que se conectava ao CIM. A peça foi submetida a exame por meio de TC, confirmando o trajeto intraósseo da variação anatômica e sua união com o CIM. Os autores ressaltam a necessidade de atenção em procedimentos cirúrgicos nessa região, principalmente na colocação de implantes.

Em uma amostra com 555 exames de TC helicoidal, Liang et al. (2006) avaliaram a presença, a prevalência, o diâmetro e a localização da FL. A maioria dos exames pertencia a pacientes dentados na região anterior (90%), sendo a minoria de pacientes edêntulos totais (10%). A presença de uma FL superior ou inferior foi detectada em 448 (81%) da amostra, apesar de apenas 17% desses casos apresentarem boa visibilidade da estrutura. O número de FLs variou de uma a quatro, sendo que duas ou mais FLs foram encontradas em 29% dos casos (22% dos pacientes possuíam duas FLs; 6% possuíam três FLs e 1% possuía quatro FLs). Um total de 47% das FLs estava localizado abaixo da espinha geniana inferior (denominadas foramina geniana inferior) e 53% estava localizado acima da espinha geniana superior (denominadas foramina geniana superior). A média do diâmetro lingual e vestibular dos canais associados às foraminas foi de 0,7mm e 0,5mm, respectivamente, com desvio padrão (DP) de 0,3mm em ambos os diâmetros. O comprimento médio encontrado foi de 3,9mm (DP±1,3), localizando-se a 7,4mm (DP±5,3) e a 8,0mm (DP±3,5) da base da mandíbula na face lingual e no centro da

sínfise da mandíbula, respectivamente. Os autores observaram diferença estatisticamente significante com relação à idade, ao gênero e à altura da FL. Em pacientes idosos, o canal associado a FL apresentou localização mais inferior e diâmetro mais estreito, enquanto que pacientes do gênero masculino apresentaram canais mais calibrosos. Mulheres apresentaram maior tendência a possuírem apenas um canal, enquanto homens apresentaram tendência a terem dois ou mais canais. Também foi verificado que canais únicos são significativamente mais longos quando comparado com canais múltiplos.

Em uma revisão de literatura, Greenstein e Tarnow (2006) analisaram artigos científicos sobre os aspectos anatômicos e clínicos do nervo e do forame mentual, e observaram grande variação na prevalência e extensão anterior do trajeto do canal da mandíbula. Dentre os sete artigos que estudaram peças anatômicas, a prevalência da extensão anterior variou de 11% a 88%. Com relação ao seu comprimento, foi verificada variação de 0,11mm a 11mm. Os autores salientam que, apesar de diferenças na metodologia dos trabalhos poderem interferir nos resultados, há uma ampla variação anatômica dessas estruturas na população.

Uchida et al. (2007) realizaram um estudo da extensão anterior do trajeto do canal da mandíbula e do diâmetro do CIM em 38 cadáveres (75 hemi mandíbulas) dissecados e classificados de acordo com sua condição dentária, sua faixa etária e seu gênero. A prevalência da extensão anterior do trajeto do canal da mandíbula foi de 62,7% (47 hemi mandíbulas) e seu comprimento variou de 0 a 6,0mm com média de 1,5mm. Não foi observada diferença estatisticamente significante com relação ao lado estudado ou à condição dentária. Houve diferença estatisticamente significante com relação ao gênero e à faixa etária, em que o gênero masculino e a faixa etária de 48 a 59 anos apresentaram extensões anteriores mais longas. O diâmetro do CIM foi mensurado a cada 1mm a partir de sua origem anatômica até 5mm de distância. O estudo observou que há um estreitamento estatisticamente significante no trajeto do CIM embora não haja diferença estatística com relação à condição dentária, à faixa etária, ao gênero ou ao lado estudado. Os autores concluem que existe uma grande variação na extensão anterior do trajeto do canal da mandíbula e no diâmetro do CIM na população. Portanto, não se pode presumir que há uma distância fixa do forame mentual que seja totalmente segura para a colocação de implantes osseointegráveis.

Para determinar a prevalência, o tamanho, a localização, o trajeto e o

conteúdo da FL, Liang et al. (2007) constituíram uma amostra com 50 mandíbulas humanas secas. Na avaliação por dissecção microanatômica, os autores demonstraram claramente a presença de um feixe vasculonervoso associado a FL. Do total da amostra, 49 (98%) apresentaram pelo menos uma FL, sendo que 11 (22%) possuíam duas foraminas e 2 (4%) possuíam três foraminas. Em apenas um caso, essa estrutura não foi observada. Do total de 64 foraminas encontradas, 24 (38%) estavam localizados acima da espinha geniana, 16 (25%) estavam localizadas na altura da espinha geniana e 24 (38%) estavam localizadas abaixo da mesma. A média do diâmetro lingual e vestibular do canal associado a FL foi de 0,8mm (DP±0,4) e 0,4mm (DP±0,3), respectivamente. O comprimento médio encontrado foi de 6,5mm (DP±2,4). A média da distância do canal à base da mandíbula foi de 10,6mm (DP±5,5) na região lingual e de 9,8mm (DP±3,3) na sua porção mais vestibular. O estudo observou diferença estatisticamente significante entre a localização e o número de FLs. Na presença de apenas uma FL, essa possuía localização mais superior.

Pommer et al. (2008) realizaram estudo para avaliar a confiabilidade dos limites de margem de segurança recomendados para remoção de enxerto ósseo na região anterior da mandíbula, uma vez que a alteração da sensibilidade pulpar nos dentes anteriores inferiores é um achado frequente após esse procedimento. Os autores avaliaram 50 exames de TC de mandíbulas dentadas, realizando mensurações da distância do CIM às corticais ósseas vestibular e lingual, à base da mandíbula e à região periapical dos elementos dentais. O risco de lesão ao nervo incisivo foi calculado. O estudo notou que, utilizando-se as recomendações atuais para remoção de enxerto ósseo, haveria um comprometimento de 57% dos CIMs da amostra. Os autores recomendam que novos limites de margem de segurança sejam aplicados.

A presença de forames localizados na superfície lingual da mandíbula e de seus respectivos canais intraósseos pode ser identificada por meio de imagens de TC. A frequência, o diâmetro, a posição e a direção desses canais foram verificados em 50 exames de TC por Trikeriotis et al. (2008). Também foi registrado que esses canais realizam comunicações entre as corticais ósseas vestibular e lingual. Em 44 (88%) dos casos, pelo menos um canal foi observado. Canais situados no plano sagital mediano ou em posição lateral totalizaram 42 (84%) e 17 (34%), respectivamente. Diversas comunicações foram encontradas em 14 (28%) casos,

com maior frequência no gênero masculino. A comunicação mais detectada foi a de um canal intraósseo lateral com o CIM ipsilateral, estando localizada na região de forame mentual (85,7% - 12 casos). A frequência de comunicações foi alta (78,6%) em casos que apresentavam tanto canais laterais quanto canais no plano sagital mediano, sendo que essa normalmente localizava-se medialmente ao forame mentual. O estudo sugere que canais intraósseos e suas comunicações podem propiciar a disseminação de tumores de tecido mole para tecidos intraósseos.

Romanos e Greenstein (2009) relataram o caso clínico em que um paciente foi submetido a colocação de quatro implantes na região entre os forames mentuais. Após estudo pré-operatório por meio de radiografia panorâmica e TC, verificou-se uma anatomia do CIM extensa e calibrosa. Durante o procedimento, realizado sob anestesia infiltrativa, o paciente apresentou sangramento excessivo e algia severa após a osteotomia da região do implante mais distal do lado direito. A inserção do implante não foi realizada, sendo o procedimento finalizado com a colocação de uma membrana de colágeno e sutura do retalho. O relato exemplifica que a dimensão e a localização do CIM podem afetar o planejamento de implantes na mandíbula.

A confiabilidade do exame de TCV na determinação pré-operatória do comprimento da extensão anterior do trajeto do canal da mandíbula e do diâmetro do CIM foi avaliada por Uchida et al. (2009). Um total de 71 cadáveres (140 hemi mandíbulas) foram dissecados, sendo sete submetidos a exame por TCV. A amostra foi classificada de acordo com a condição dentária, assim como faixa etária e gênero, e a estatura do cadáver foi mensurada em 33 casos (65 hemi mandíbulas). A presença da extensão anterior do trajeto do canal da mandíbula foi prevalente em 71% (99 hemi mandíbulas) da amostra, e seu comprimento apresentou variação de 0,8mm a 9,0mm (média de 2,7mm). O mesmo foi observado no diâmetro do CIM, que variou de 1,0mm a 6,6mm (média de 2,8mm). Quando da comparação estatística, o estudo não observou diferença significativa com relação ao lado estudado, à idade ou à condição dentária. Entretanto, foi observada diferença estatisticamente significante com relação ao gênero e à estatura, sugerindo que indivíduos com estaturas maiores e do gênero masculino possuem extensões anteriores maiores. A discrepância entre as medidas obtidas na peça anatômica e nas imagens de TCV não foi estatisticamente significativa.

Rosano et al. (2009) avaliaram a prevalência, a localização, o tamanho e o conteúdo das FLs localizadas na sínfise da mandíbula e de seus respectivos canais

intraósseos. Foram utilizadas 60 peças anatômicas, sendo determinadas a prevalência, o tamanho e a posição da FL (acima e/ou abaixo da espinha geniana), assim como sua distância da base da mandíbula. As peças anatômicas foram posteriormente seccionadas. Um total de 118 foraminas foram identificadas, e todas as mandíbulas apresentavam pelo menos uma foramina localizada acima da espinha geniana, a uma distância média de 12,5mm da base da mandíbula. A dissecção anatômica demonstrou a nítida presença de um ramo vascular em 19 (95%) das 20 mandíbulas dissecadas, o qual penetrava na região da linha média da mandíbula e era oriundo da anastomose das artérias sublinguais bilaterais. Os autores concluem que vasos sanguíneos do assoalho de boca podem ter estreita proximidade com a cortical da superfície lingual da mandíbula, principalmente na região de linha média. Isso implica em abundante sangramento, caso haja dano local durante o procedimento cirúrgico. Portanto, deve-se realizar um planejamento cuidadoso do posicionamento do implante, possivelmente optando pela utilização de um número par de implantes na região entre os forames mentuais.

Em outro estudo, Katakami et al. (2009) investigaram a frequência e as propriedades anatômicas dos forames da superfície lingual da mandíbula e de seus canais intraósseos por meio de exames de TCV em 181 pacientes. Foram observados 154 forames no total, sendo que a maioria estava localizada na região de sínfise da mandíbula seguida da região de pré-molares. A presença de mais de uma foramina foi verificada apenas na região da linha média. Nenhum forame lingual foi observado acima da posição do canal da mandíbula. Entretanto, 32 forames apresentavam anastomose entre o seu canal intraósseo e o canal da mandíbula. Os autores ressaltaram a alta prevalência de forames e canais localizados na superfície lingual da mandíbula, o que clinicamente evidencia a necessidade de confirmar sua localização, pois seu dano pode representar risco de complicações cirúrgicas devido à presença de artérias em seu interior.

Também com o intuito de realizar estudo sobre a frequência de forames e canais intraósseos na superfície lingual da mandíbula, Tagaya et al. (2009) utilizaram exames de TC de 200 pacientes e realizaram a dissecção de 5 mandíbulas. Os forames foram divididos em dois grupos de acordo com sua localização em foraminas medianas, situados na região de sínfise, e forames laterais, situados lateralmente a região de sínfise. Todas as amostras apresentaram pelo menos um forame ou uma foramina. No grupo de foraminas medianas, foram

detectadas foraminas acima da espinha geniana em 190 pacientes, sendo que foraminas localizadas na mesma altura da espinha geniana totalizaram 99 pacientes e foraminas abaixo dessa totalizaram 114 pacientes. Os forames do grupo lateral foram encontradas em 160 pacientes, sendo que 88 pacientes possuíam forames bilaterais. Portanto, foi verificada uma prevalência de 100% para foraminas mediais e 80% para forames laterais.

Em estudo histológico para identificar características do canal da mandíbula e do nervo alveolar inferior, Kilic et al. (2010) confirmaram a presença do CIM em todas as 26 peças anatômicas (49 hemi mandíbulas) analisadas. A extensão anterior do trajeto do canal da mandíbula foi observada em 30 hemi mandíbulas (61,23%). Os autores afirmam que, apesar de pouco relatado na maioria das referências sobre anatomia, o CIM é reconhecido como uma estrutura anatômica individual que deve ser respeitada em procedimentos de colocação de implantes.

A avaliação da visibilidade e do trajeto das estruturas localizadas na região anterior da mandíbula foram estudadas por Makris et al. (2010). Os autores analisaram 100 exames de TCV realizados para o planejamento pré-operatório de implantes. As imagens foram interpretadas por três especialistas e o grau de visibilidade do CIM e da FL foi determinado de acordo com quatro classificações. A distância do CIM em relação às corticais ósseas vestibular e lingual e à base da mandíbula também foi obtida. Os autores observaram que o CIM era definitivamente visível em 83,5% dos exames e que sua extensão média era de aproximadamente 15mm anterior ao forame mentual. A distância média do CIM à base da mandíbula foi de 11,5mm e seu trajeto passava mais próximo da cortical óssea vestibular em 87% dos exames. A FL foi definitivamente visível em 81% da amostra. O estudo concluiu que exames de TCV permitem alto grau de detecção do CIM e da FL, indicando o grande potencial pré-operatório dessa técnica na avaliação da região anterior da mandíbula.

Kqiku et al. (2010) realizaram estudo anatômico e histológico do nervo alveolar inferior em 20 hemi mandíbulas. O resultado do estudo mostrou que o nervo alveolar inferior é composto por dois nervos maiores, que são entrelaçados e envolvidos separadamente por bainhas perineurais. Esses dois nervos se dividem na região de molares, originando o nervo dentário, que continua anteriormente em direção ao canino e aos incisivos como nervo incisivo, e o nervo mentual, que emerge da mandíbula pelo forame mentual. Esses achados apresentam importância

fundamental para o clínico, principalmente no planejamento de cirurgias e em tratamentos odontológicos.

Babiuc et al. (2011) investigaram, por meio de TCV, a presença da FL e suas características. Foi possível identificar a FL em todos (100%) os 36 pacientes avaliados, sendo que 71,9% apresentaram uma foramina, 9,4% apresentaram duas foraminas, 15,6% apresentaram três foraminas e 3,1% apresentaram quatro foraminas. Foraminas superiores totalizaram 63,3%, enquanto que foraminas inferiores e horizontais totalizaram 13,34% e 23,3%, respectivamente. O diâmetro médio de seus canais intraósseos foi de 0,86mm (DP±0,3). Os autores concluíram que o clínico deve ter conhecimento das características anatômicas da região antes de realizar procedimentos cirúrgicos, e que a TCV é capaz de identificar essa anatomia, inclusive a presença e morfologia da FL.

A aparência, a visibilidade, a localização e o trajeto das estruturas anatômicas existentes na região entre os forames mentuais foram o objetivo de estudo realizado por Parnia et al. (2011). Um total de 96 exames de TCV da mandíbula foi analisado por um observador. A visibilidade das estruturas anatômicas foi determinada por uma escala categórica de 4 pontos. O forame mandibular, a extensão anterior do trajeto do canal da mandíbula, o CIM e a FL foram detectados em 100%, 84%, 83% e 49% das amostras, respectivamente. As médias do comprimento da extensão anterior do trajeto do canal da mandíbula, do diâmetro do CIM e da largura da FL foram de aproximadamente 3,54mm, 1,47mm e 0,8mm, respectivamente. Com base na grande variação das medidas das estruturas estudadas, os autores ressaltam que não é seguro determinar uma distância fixa definida, e que cada caso deve ser avaliado individualmente.

Von Arx et al. (2011) determinaram as dimensões e a localização das FLs presentes em 191 exames de TCV. Ao todo, foram identificados 217 forames na superfície lingual da mandíbula. A região da sínfise da mandíbula apresentou a maior frequência com 96,2%, seguida da região de pré-molares (27,5%). O diâmetro médio observado variou de 0,97mm a 1,20mm no sentido horizontal e 0,90mm a 1,01mm no sentido vertical. As dimensões variaram significativamente entre as foraminas da região de sínfise e os forames da região de pré-molares. A distância média das foraminas à base da mandíbula variou de 7,07mm a 11,54mm, independente de sua localização. De uma forma geral, 95,4% das foraminas apresentaram um canal intraósseo próprio proveniente da superfície lingual,

enquanto que em 40,1% dos casos esses canais eram provenientes de outras estruturas anatômicas adjacentes, como o CIM. Portanto, a avaliação de foraminas e canais intraósseos deve fazer parte da avaliação pré-operatória.

O planejamento para a colocação de implantes requer o conhecimento anatômico da região, com a precisa localização de estruturas anatômicas como o forame mentual, a extensão anterior do canal da mandíbula e o CIM. A TCV é uma modalidade de diagnóstico por imagem relativamente recente e que oferece um estudo seccional da região maxilofacial com uma menor dose de radiação recebida pelo paciente quando comparada com a TC. Assim, a TCV foi utilizada por Apostolakis e Brown (2011) para avaliar a presença e extensão anterior do canal da mandíbula em 93 pacientes. A extensão do canal da mandíbula foi detectada em 48% da amostra, com comprimento médio de 0,89mm. O comprimento foi inferior a 3mm em 95% dos casos. Entretanto, para uma margem totalmente segura na ausência de técnicas tomográficas, o implante teria que ser posicionado a uma distância maior que 6mm, medida essa da maior extensão anterior do canal da mandíbula registrada.

Com o objetivo de determinar uma zona de segurança para remoção de enxerto ósseo da região do mento, Al-Ani et al. (2012) analisaram 60 exames de TCV de indivíduos asiáticos e mensuraram a distância do CIM às corticais ósseas vestibular, lingual e à base da mandíbula em quatro regiões predeterminadas e localizadas a 3mm, 5mm, 7mm e 9mm, do forame mentual. O CIM foi identificado em toda a amostra e localizava-se, em média, mais próximo da cortical óssea vestibular do que da lingual. Na região de sínfise, o canal se aproxima da cortical lingual realizando, um trajeto com curvatura inferior, a uma distância média da base da mandíbula de 9,86mm. Os autores concluíram que, em indivíduos asiáticos, as atuais recomendações de margem de segurança para remoção de enxertos não implicam em lesões ao nervo incisivo. Entretanto, devido à grande variação de resultados obtidos entre os sujeitos de pesquisa, esse estudo não pode fornecer a exata localização da estrutura anatômica.

A radiografia panorâmica é utilizada na rotina clínica para avaliar os elementos dentais de ambas as arcadas em uma única projeção, assim como as estruturas anatômicas da maxila e da mandíbula. A TCV obtém um conjunto de imagens que fornece reconstruções axiais dessas estruturas, permitindo uma avaliação seccional. Pires et al. (2012), com o objetivo de comparar a radiografia

panorâmica e a TCV na identificação da presença, localização e dimensão do CIM, analisaram exames obtidos de 89 indivíduos. A TCV pode identificar 83% dos CIMs, enquanto a radiografia panorâmica detectou apenas 11%. O CIM demonstrou comprimento médio de 7mm (DP±3,8), distância média da base da mandíbula de 10,2mm (DP±2,4) e distância média da cortical óssea vestibular de 2,4mm. Não foi verificada diferença estatisticamente significante na correlação da dimensão e posição do CIM em relação à condição dentária. Entretanto, foi detectada diferença estatística na correlação do gênero e da distância da base da mandíbula, em que indivíduos do gênero feminino possuem CIMs mais próximos da base. A média da distância do CIM ao ápice do canino em pacientes dentados foi de 5,3mm. Portanto, a TCV possui maior sensibilidade na avaliação do CIM do que a radiografia panorâmica.

3 PROPOSIÇÃO

Esta pesquisa tem por objetivo avaliar a visibilidade e o trajeto do canal incisivo da mandíbula e da foramina lingual.

4 MATERIAL E MÉTODOS

4.1 MATERIAL

A amostra foi constituída por 200 exames de TCV da região da mandíbula do arquivo de imagens da clínica de radiologia INDOR – Instituto de Documentação Ortodôntica e Radiodiagnóstico. A autorização para utilização desse arquivo foi obtida previamente do diretor da mesma, Dr. Jorge Elie Hayek (Anexo A).

Foram incluídos os exames realizados de acordo com o protocolo de aquisição descrito na metodologia desse estudo. Os critérios de exclusão utilizados foram a presença de alterações patológicas, cirurgias prévias, defeitos ósseos, artefatos de movimento do paciente e a presença de estruturas metálicas como implantes ou placas de fixação que pudessem produzir artefatos.

Para a realização desse trabalho, o projeto de pesquisa foi submetido ao Comitê de Ética em Pesquisa da Faculdade de Odontologia da Universidade de São Paulo, sendo que esse trabalho só se iniciou mediante a sua aprovação – FR 373481; Protocolo nº 156/2010 (Anexo B).

4.2 MÉTODO

Foram selecionados 200 exames de TCV da região da mandíbula realizados no aparelho i-CAT® (Imaging Sciencies Int. Hatfield, Pensilvânia, Estados Unidos da América) (Figura 4.1). O protocolo de aquisição das imagens constituiu de um volume de varredura da região de interesse de 6cm x 16cm x 16cm, fatores de exposição de 120kVp e 36mA, tempo de aquisição de 40 segundos com *voxel* isotrópico de 0,25mm e reconstruções axiais primárias de 0,25mm.

Os exames foram reformatados pelo programa de visualização Xoran®, versão 3.1.62 (Xoran Technologies, Ann Arbor, Michigan, Estados Unidos da América) em imagens transaxiais de 1mm de espessura e intervalo de 1mm. O comprimento total do segmento anterior da mandíbula foi mensurado do corte mais

mesial do forame mentual até o corte que representasse o plano médio sagital.

Figura 4.1 – Aparelho de TCV i-CAT® (Imaging Sciencies Int. Hatfield, Pensilvânia, Estados Unidos da América)

A quantidade de elementos dentais presentes foi registrada e cada hemi mandíbula foi classificada de acordo com sua condição dentária em 3 grupos. O grupo edêntulo (ED) possuía ausência dos 5 elementos dentais analisados (incisivos, canino e pré-molares). O grupo parcialmente dentado (PD) possuía de 1 a 4 elementos dentais e o grupo totalmente dentado (TD) possuía todos os 5 elementos.

As imagens foram avaliadas por três radiologistas com experiência em interpretação de imagens de TCV. Os observadores receberam os exames em arquivos digitais já reformatados e apenas as imagens transaxiais fornecidas podiam ser usadas para análise. Entretanto, os examinadores podiam fazer uso das ferramentas de mensuração, brilho e contraste do programa de visualização.

A interpretação das imagens foi realizada em ambiente apropriado e com iluminação reduzida. As imagens foram analisadas em monitor com tela de 13 polegadas e resolução de 1280 x 800 *pixels*.

Previamente, foi realizado treinamento dos radiologistas para a comprovação da concordância interobservador na determinação da visibilidade do CIM e da

visibilidade e quantidade de FL. Os observadores analisaram 50 exames de TCV em dois momentos diferentes com intervalo de 3 meses. Os resultados foram tabulados e calculados pela análise Kappa.

Inicialmente, os observadores determinaram a visibilidade do CIM e da FL, classificando-os em visível ou não visível.

Posteriormente, com relação à posição do CIM, os observadores realizaram mensurações:

1) do comprimento visível do CIM, definido pelo corte mais mesial do forame mentual até o corte mesial onde o CIM era visualizado (Figura 4.2);

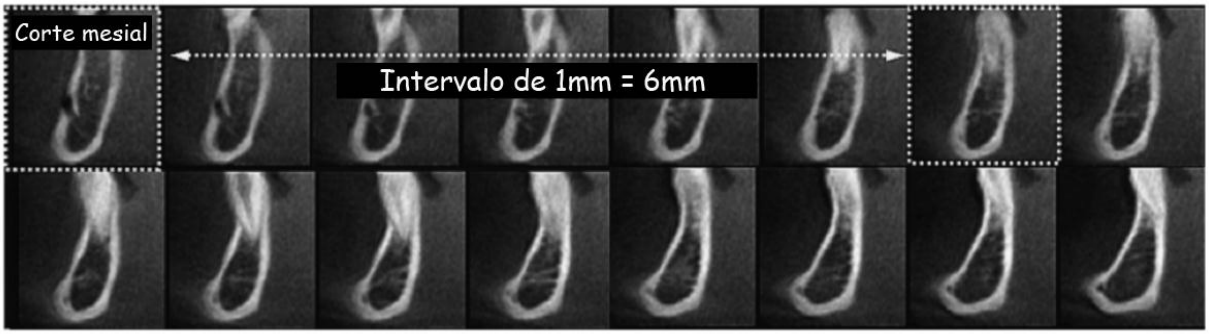

Figura 4.2 – Cortes transaxiais de TCV representando a mensuração do comprimento visível do CI

2) da distância do CIM até a superfície externa das corticais ósseas vestibular (C1), lingual (C2) e da base da mandíbula (C3) (Figura 4.3). Essas mensurações foram realizadas em seis cortes transaxiais, a partir de 4mm do corte mais mesial do forame mentual, nas distâncias pré-determinadas de 0, 1mm, 2mm, 3mm, 4mm e 5mm (Figura 4.4);

3) da distância do CIM ao ápice radicular dos dentes incisivos e canino, quando presentes.

Figura 4.3 – Figura representando as mensurações C1, C2 e C3

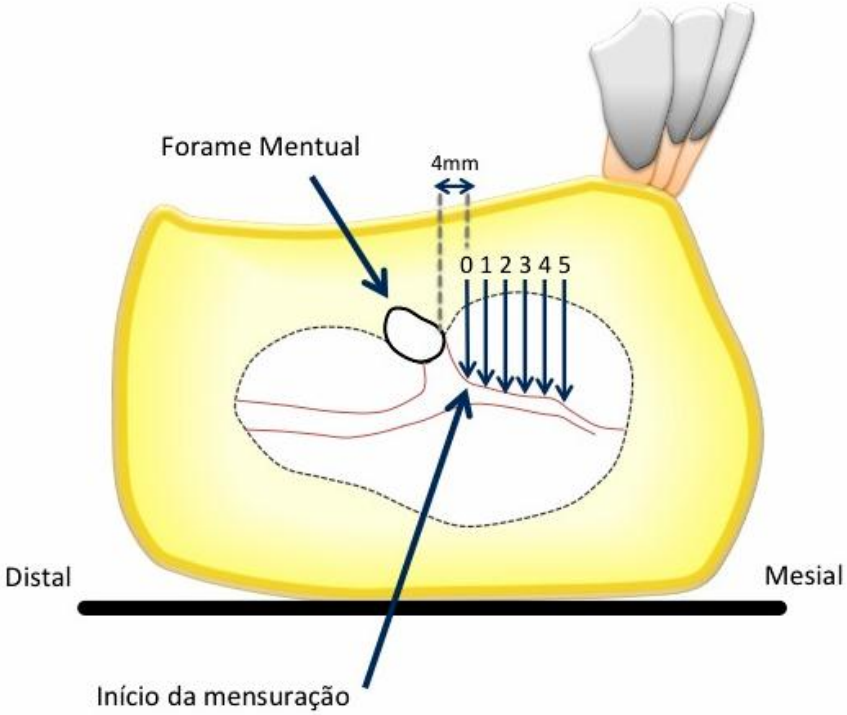

Figura 4.4 – Figura representando a posição anatômica dos cortes transaxiais onde foram realizadas as mensurações. Fonte: Modificada de Uchida et al. (2007)

Finalmente, com relação à posição da FL, os examinadores avaliaram:

1) o número de FLs (única, dupla ou mais), sendo sua posição classificada em superior, horizontal ou inferior quando essa se localizava acima, no centro ou abaixo da espinha geniana (Figura 4.5);

2) o comprimento de cada FL presente (F1) (Figura 4.6);

3) a altura vestibular (F2) e lingual (F3) de cada FL presente com relação a uma linha horizontal passando pela base da mandíbula (Figura 4.6);

4) a distância da porção central de cada FL presente à superfície externa das corticais ósseas lingual (F4) e vestibular (F5) (Figura 4.6).

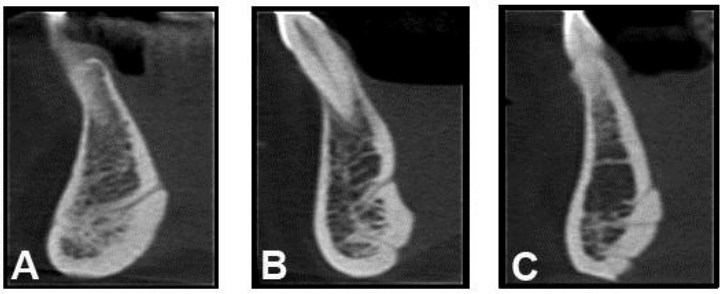

Figura 4.5 – Exemplo de FL única (A), dupla (B) ou mais de duas FLs (C)

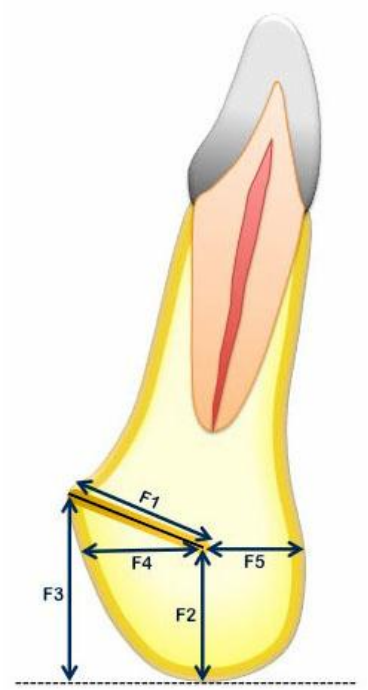

Figura 4.6 – Figura representando as mensurações F1, F2, F3, F4 e F5

Após a coleta dos dados, o cálculo da análise estatística foi realizado utilizando-se o programa Stata®, versão 9.0 (StataCorp, Texas, Estados Unidos da América), no qual o teste estatístico apropriado foi aplicado com nível de significância estatística estabelecido para $p \leq 0,05$.

5 RESULTADOS

Foram utilizados 200 exames de TCV da região da mandíbula do arquivo de imagens da clínica de radiologia INDOR, realizados consecutivamente no período de 16/01/2010 a 11/02/2010. A amostra excluída totalizou 18 exames, sendo 6 pela presença de artefatos, 5 pela presença de alterações patológicas, 3 por erro de aquisição, 2 por apresentarem severa reabsorção do rebordo alveolar, cuja a identificação do forame mentual não foi possível, e 2 por apresentarem defeito ósseo (remoção de enxerto e trauma). A amostra final foi constituída de 182 exames (364 hemi mandíbulas), sendo 103 mulheres (56,6%) e 79 homens (43,4%), apresentando faixa etária entre 15 e 87 anos e média de 55,9 anos (DP±13,6).

5.1 CANAL INCISIVO DA MANDÍBULA

5.1.1 Concordância interobservador

Para verificar a variação dos resultados obtidos pelos observadores, a concordância interobservador foi calculada pela análise de Kappa (k) (Tabela 5.1).

Um valor de k entre 1 e 0,80 indica concordância perfeita, já valor entre 0,80 e 0,60 representa concordância substancial e entre 0,60 a 0,40 representa concordância moderada (Landis; Koch, 1977). O grau de concordância entre os 3 observadores desse estudo variou de moderado a substancial, o que indica a confiabilidade dos resultados obtidos.

5.1.2 Análise da prevalência do canal incisivo da mandíbula

As análises posteriores foram realizadas com base nos resultados obtidos pelo observador 1.

A prevalência da visibilidade do CIM foi de 79,7% (154 exames). No lado direito, foi encontrada visibilidade em 70,3% (128 mandíbulas), sendo 58 (45,3%) em homens e 70 (54,7%) em mulheres. Na análise do lado esquerdo, a visibilidade foi de 60,4% (110 mandíbulas), sendo 50 (45,4%) em homens e 60 (54,6%) em mulheres (Tabela 5.2). Em 93 exames (51%), o CIM foi observado bilateralmente.

Tabela 5.1 – Concordância interobservador para visibilidade do CIM

	Concordância observada	Concordância esperada	k
Lado Direito			
Observador 1 x 2	87,9%	55,1%	0.73
Observador 1 x 3	81,8%	56,9%	0.57
Observador 2 x 3	89,5%	61,1%	0.73
Lado Esquerdo			
Observador 1 x 2	84,6%	51%	0.68
Observador 1 x 3	82,4%	54,4%	0.61
Observador 2 x 3	79,1%	52,1%	0.56

Tabela 5.2 – Distribuição da visibilidade do CIM por gênero

		Gênero		
	Visibilidade	Masculino n (%)	Feminino n (%)	Total n (%)
Lado Direito	Não	21 (38.9)	33 (61.1)	54 (100)
	Sim	58 (45.3)	70 (54.7)	128 (100)
Lado Esquerdo	Não	29 (40.2)	43 (59.8)	72 (100)
	Sim	50 (45.4)	60 (54.6)	110 (100)

A correlação entre a visibilidade do CIM do lado direito e do lado esquerdo foi avaliada por meio do teste Qui-quadrado, mostrando diferença estatisticamente significante ($p<0,0001$).

Foi então aplicada a análise de regressão logística, que confirmou essa diferença (p<0,05). Os valores estimados de *odds ratio* (OR) e seus respectivos intervalos de confiança (IC) com coeficiente de confiança de 95% foram calculados. De acordo com essa análise, pessoas que apresentam o CIM visível no lado direito possuem aproximadamente 5 vezes mais chance de também apresentarem o canal do lado esquerdo visível (Tabela 5.3).

Tabela 5.3 – Correlação entre visibilidade do CIM do lado direito e do lado esquerdo por meio da análise de regressão logística

	Canal Incisivo Direito				
	OR	DP	p	Intervalo de Confiança 95%	
Canal Incisivo Esquerdo	5.783193	2.046096	0.000	2.890762	11.56973

OR: *Odds Ratio*
DP: Desvio padrão

Na correlação entre a visibilidade do CIM e o gênero por meio da análise de regressão logística (Tabela 5.4), não foi observada diferença estatisticamente significante em ambos os lados (p=0,425 para o lado direito e p=0,491 para o lado esquerdo).

Tabela 5.4 – Correlação entre visibilidade do CIM e gênero por meio da análise de regressão logística

	Visibilidade por Gênero				
	OR	DP	p	Intervalo de Confiança 95%	
Lado Direito	0.76802551	0.2540865	0.425	0.4015795	1.468856
Lado Esquerdo	0.8093023	0.2486617	0.491	0.4431751	1.477904

OR: *Odds Ratio*
DP: Desvio padrão

Foi aplicado o teste t de *Student* para verificar a correlação entre a visibilidade do CIM e a idade do indivíduo, o que não comprovou diferença estatisticamente significante (p=0,08 para o lado direito e p=0,66 para o lado esquerdo).

Na correlação entre visibilidade do CIM e condição dentária (Tabela 5.5) por meio da análise de regressão logística, não foi observada diferença estatisticamente significante em ambos os lados da mandíbula (p=0,323 para o lado direito e p=0,188 para o lado esquerdo).

Tabela 5.5 – Distribuição da visibilidade do CIM por condição dentária

	Visibilidade do Canal Incisivo		
	Não visível n (%)	Visível n (%)	Total n (%)
Lado Direito			
ED	3 (5.6)	5 (3.9)	8 (4.4)
PD	18 (33.3)	55 (43)	73 (40.1)
TD	33 (61.1)	68 (53.1)	101 (55.5)
Total	54 (100)	128 (100)	182 (100)
Lado Esquerdo			
ED	1 (1.4)	5 (4.5)	6 (3.3)
PD	24 (33.3)	44 (40)	68 (37.4)
TD	47 (65.3)	61 (55.5)	108 (59.3)
Total	72 (100)	110 (100)	182 (100)

ED: Edêntulo
PD: Parcialmente dentado
TD: Totalmente dentado

5.1.3 Análise do comprimento do canal incisivo da mandíbula

O CIM apresentou média de comprimento semelhante para ambos os lados, sendo de aproximadamente 9mm (Tabela 5.6). No lado direito, o CIM de menor comprimento mediu 3mm e o de maior comprimento mediu 22mm. No lado esquerdo, foram observadas medidas de 3,5mm e 17mm para os canais com menor e maior comprimento, respectivamente. Não foi detectada diferença estatisticamente significante entre o comprimento do CIM do lado direito e o comprimento do CIM do lado esquerdo pelo teste da análise de variância (ANOVA) (p=0,84).

Tabela 5.6 – Comprimento do CIM

				Intervalo	
	n	Média	DP	Mín	Máx
Lado direito	128	9.03	3.90	3	22
Lado esquerdo	110	9.13	3.98	3.5	17

DP: Desvio padrão

A tabela 5.7 apresenta a estatística descritiva de frequência absoluta (n) e relativa (%), média (M), desvio padrão (DP), valores mínimo e máximo das medidas obtidas para o comprimento de cada hemi mandíbula. Pela análise do coeficiente de correlação de Pearson (r), há correlação extremamente baixa entre o comprimento do CIM e o comprimento da mandíbula em ambos os lados (r=0,0888 para o lado direito e r=0,0988 para o lado esquerdo).

Tabela 5.7 – Comprimento da mandíbula por lado

				Intervalo	
	n	Média	DP	Mín	Máx
Lado direito	182	21.51	1.74	17.0	26.0
Lado esquerdo	182	21.62	1.60	17.0	26.0

DP: Desvio padrão

Foi aplicado o teste de ANOVA para verificar a correlação entre o comprimento do CIM e o gênero, o que não apresentou diferença estatisticamente significante em ambos os lados (p=0,89 para o lado direito e p=0,70 para o lado esquerdo).

A correlação entre o comprimento do CIM e a idade, por meio do teste de ANOVA, não encontrou diferença estatisticamente significante (p=0,17 para o lado direito e p=0,62 para o lado esquerdo).

Também foi aplicado teste de ANOVA para verificar a correlação entre o comprimento do CIM e a condição dentária (Tabela 5.8). Foi verificada diferença estatisticamente significante entre os grupos, sendo que o grupo totalmente dentado apresentou CIM estatisticamente menor do que os demais grupos (p=0,0007 para o lado direito e p=0,378 para o lado esquerdo).

Tabela 5.8 – Distribuição do comprimento do CIM de acordo com a condição dentária

	Comprimento do Canal Incisivo		
	n (%)	Média	Desvio Padrão
Lado Direito			
ED	5 (3.9)	11.2	4.20
PD	55 (43)	10.16	4.35
TD	68 (53.1)	7.95	3.15
Total	128 (100)	9.03	3.90
Lado Esquerdo			
ED	5 (4.5)	10	4.47
PD	44 (40)	10.01	3.78
TD	61 (5.5)	8.42	4.01
Total	110 (100)	9.13	3.98

ED: Edêntulo
PD: Parcialmente dentado
TD: Totalmente dentado

5.1.4 Análise da posição do canal incisivo

As tabelas 5.9, 5.10 e 5.11 apresentam as estatísticas descritivas das medidas observadas para o CIM (C1, C2 e C3) de acordo com o lado, o gênero, a idade (agrupada em faixas etárias) e a condição dentária.

Tabela 5.9 – Distribuição das medidas obtidas para a distância C1 (continua)

	Valores obtidos para a distância C1											
	Imagem 0				Imagem 1				Imagem 2			
	n	M	DP	Intervalo Min-Máx	n	M	DP	Intervalo Min-Máx	n	M	DP	Intervalo Min-Máx
Amostra (n=364)	238	3.60	1.03	1.5–6.75	216	3.79	1.09	1.75–7.5	188	4.07	1.14	1.75–7.75
Lado												
Direito	128	3.50	1.01	1.5–6.75	117	3.65	1.0	1.75–7	101	3.89	0.99	1.75–7
Esquerdo	110	3.73	1.05	1.75–6.5	99	3.96	1.18	1.75–7.5	87	4.29	1.27	2–7.75
Gênero												
Masculino	108	3.87	1.09	1.75–6.75	97	4.04	1.17	1.75–7.5	87	4.35	1.19	1.75–7.75
Feminino	130	3.39	0.93	1.5 –6.5	119	3.59	0.98	1.75–6.5	101	3.83	1.05	2–6.75
Faixa Etária												
15 a 44	45	3.77	0.89	2–5.75	40	4.0	0.99	2–6.25	31	4.22	1.01	2.5–6.75
45 a 54	71	3.47	1.13	1.5– 6.5	61	3.58	1.01	1.75–6.5	56	3.9	1.01	2– 6.5
55 a 64	68	3.49	1.08	1.5–6.75	63	3.8	1.29	1.75–7.5	55	4.02	1.41	1.75–7.75
65 a 87	54	3.79	0.92	2–6.5	52	3.88	0.99	1.75–6.25	46	4.26	1.02	2.25– 6.75
Condição dentária												
Lado direito												
TD	68	3.40	0.93	1.5–5.25	62	3.61	0.96	1.75–5.75	51	3.86	0.94	1.75–6
PD / ED	60	3.60	1.09	2–6.75	55	3.70	1.05	2–7	50	3.92	1.04	2.5–7
Lado esquerdo												
TD	61	3.70	1.01	2–6.5	50	3.98	1.09	2–6.5	42	4.30	1.17	2.5–6.75
PD / ED	49	3.77	1.10	1.75–6.5	49	3.94	1.28	1.75–7.5	45	4.28	1.37	2–7.75

M: Média
DP: Desvio padrão
TD: Totalmente dentado
PD: Parcialmente dentado
ED: Edêntulo

(conclusão)

	Valores obtidos para a distância C1											
	Imagem 3				Imagem 4				Imagem 5			
	n	M	DP	Intervalo Min-Máx	n	M	DP	Intervalo Min-Máx	n	M	DP	Intervalo Min-Máx
Amostra (n=364)	155	4.22	1.21	1.75–7.75	130	4.45	1.31	1.5 –8.35	120	4.43	1.36	1.3–8.5
Lado												
Direito	83	4.1	1.16	1.75–7	71	4.32	1.22	1.5–7.25	64	4.25	1.19	1.3–7.25
Esquerdo	72	4.35	1.26	2–7.75	59	4.6	1.41	1.75 –8.35	56	4.65	1.52	2 –8.5
Gênero												
Masculino	70	4.6	1.18	2–7.75	61	4.75	1.26	2–7.25	54	4.79	1.35	2–7.25
Feminino	85	3.9	1.15	1.75– 6.75	69	4.18	1.31	1.5–8.35	66	4.14	1.31	1.3–8.5
Faixa Etária												
15 a 44	29	4.43	1.07	2.5–6.75	25	4.65	1.27	2–7.25	24	4.61	1.28	2.25–7.25
45 a 54	45	3.82	1.16	1.75–6.5	36	4.15	1.38	1.5–8.35	33	4.15	1.45	1.3–8.5
55 a 64	41	4.26	1.35	1.75–7.75	33	4.30	1.41	2–7	28	4.25	1.42	1.75–6.75
65 a 87	40	4.47	1.14	2.25–6.75	36	4.74	1.14	1.75–7.25	35	4.73	1.26	2.25–7.25
Condição dentária												
Lado direito												
TD	38	4.12	1.15	1.75–6.5	32	4.42	1.21	1.5–7.25	28	4.23	1.20	1.3–7.25
PD / ED	45	4.08	1.18	2.25–7	39	4.24	1.24	2.25–7	36	4.26	1.19	1.75–6.5
Lado esquerdo												
TD	34	4.47	1.20	2.5–6.75	27	4.71	1.23	2.75–7.25	26	4.84	1.44	2.5–7.25
PD / ED	38	4.25	1.32	2–7.75	32	4.51	1.56	1.75–8.35	30	4.49	1.59	2–8.5

M: Média
DP: Desvio padrão
TD: Totalmente dentado
PD: Parcialmente dentado
ED: Edêntulo

Tabela 5.10 – Distribuição das medidas obtidas para a distância C2 (continua)

	Valores obtidos para a distância C2											
	Imagem 0				Imagem 1				Imagem 2			
	n	M	DP	Intervalo Min-Máx	n	M	DP	Intervalo Min-Máx	n	M	DP	Intervalo Min-Máx
Amostra (n=364)	238	4.80	1.68	0.5–13	216	4.79	1.62	0.5–13.25	188	4.64	1.66	0.75–12.25
Lado												
Direito	128	4.81	1.60	1–10	117	4.85	1.51	1–10.75	101	4.66	1.58	1–10
Esquerdo	110	4.78	1.78	0.5–13	99	4.72	1.75	0.5–13.25	87	4.62	1.75	0.75–12.25
Gênero												
Masculino	108	4.57	1.78	0.5–13	97	4.60	1.75	0.5–13.25	87	4.44	1.73	0.75–12.25
Feminino	130	4.99	1.58	1.5–10.75	119	4.94	1.50	2.26–10.75	101	4.81	1.58	2–10
Faixa Etária												
15 a 44	45	4.36	1.45	0.5–7.75	40	4.38	1.45	0.5–7.5	31	4.03	1.46	0.75–7.5
45 a 54	71	4.62	1.65	1.5–10	61	4.79	1.71	1.25–10.75	56	4.70	1.70	0.75– 10
55 a 64	68	5.03	1.74	1.75–10.75	63	4.79	1.52	1.5–7.75	55	4.67	1.61	1.5–8
65 a 87	54	5.10	1.77	2–13	52	5.10	1.74	2.5–13.25	46	4.95	1.74	2– 12.25
Condição dentária												
Lado direito												
TD	68	4.95	1.53	1-10	62	4.90	1.52	1–10.75	51	4.68	1.68	1-10
PD / ED	60	4.65	1.68	1.5–8.25	55	4.78	1.51	2.25–8.5	50	4.65	1.5	2-8
Lado esquerdo												
TD	61	4.80	1.54	0.5–8.25	50	4.88	1.59	0.5–8.75	42	4.68	1.55	0.75–8.75
PD / ED	49	4.76	2.05	1.75–13	49	4.57	1.91	1.25–13.25	45	4.56	1.93	0.75–12.25

M: Média
DP: Desvio padrão
TD: Totalmente dentado
PD: Parcialmente dentado
ED: Edêntulo

(conclusão)

	Valores obtidos para a distância C2											
	Imagem 3				Imagem 4				Imagem 5			
	n	M	DP	Intervalo Min-Máx	n	M	DP	Intervalo Min-Máx	n	M	DP	Intervalo Min-Máx
Amostra (n=364)	155	4.61	1.56	1–9.5	130	4.42	1.46	0.73–7.25	120	4.35	1.46	0.75–7.5
Lado												
Direito	83	4.59	1.58	1–9.5	71	4.48	1.43	1.5–7.25	64	4.43	1.43	1.5–7.5
Esquerdo	72	4.63	1.56	1–8.5	59	4.35	1.50	0.73–7.25	56	4.25	1.50	0.75–7
Gênero												
Masculino	70	4.34	1.54	1–8	61	4.16	1.55	0.73–7	54	4.06	1.63	0.75–7
Feminino	85	4.82	1.56	2.25–9.5	69	4.65	1.34	2.25–7.25	66	4.58	1.28	2.25–7.5
Faixa Etária												
15 a 44	29	3.91	1.41	1–7	25	3.74	1.51	0.73–7.25	24	3.82	1.54	1–7.5
45 a 54	45	4.67	1.61	1.75– 9.5	36	4.48	1.12	2.25–7.25	33	4.31	1.24	1.75 –7
55 a 64	41	4.75	1.75	1–8	33	4.52	1.73	1.5–7.25	28	4.34	1.78	0.75–6.75
65 a 87	40	4.89	1.29	2.25–7.25	36	4.74	1.37	2–7.25	35	4.75	1.24	2.25–7
Condição dentária												
Lado direito												
TD	38	4.45	1.72	1– 9.5	32	4.19	1.49	1.5– 7.25	28	4.12	1.52	1.5–7.5
PD / ED	45	4.71	1.46	1.75–7.75	39	4.72	1.36	2–6.5	36	4.67	1.33	1.75– 6.75
Lado esquerdo												
TD	34	4.85	1.65	1–8.5	27	4.47	1.64	0.73– 7.25	26	4.37	1.60	1–7
PD / ED	38	4.43	1.46	1–7.25	32	4.25	1.40	1.5–7.25	30	4.15	1.43	0.75–7

M: Média
DP: Desvio padrão
TD: Totalmente dentado
PD: Parcialmente dentado
ED: Edêntulo

Tabela 5.11 – Distribuição das medidas obtidas para a distância C3 (continua)

	Valores obtidos para a distância C3											
	Imagem 0				Imagem 1				Imagem 2			
	n	M	DP	Intervalo Min-Máx	n	M	DP	Intervalo Min-Máx	n	M	DP	Intervalo Min-Máx
Amostra (n=364)	238	9.42	1.63	4–14	216	9.18	1.60	3–13	188	9.03	1.76	3–13
Lado												
Direito	128	9.56	1.63	5.25–14	117	9.31	1.62	5.25–13	101	9.24	1.71	5.75–13
Esquerdo	110	9.27	1.63	4–13	99	9.04	1.56	3–12.75	87	8.79	1.80	3–13
Gênero												
Masculino	108	10.14	1.49	4–14	97	9.83	1.51	3–12.75	87	9.79	1.69	3–13
Feminino	130	8.83	1.51	5–13	119	8.66	1.48	5.25–13	101	8.38	1.55	5–13
Faixa Etária												
15 a 44	45	9.18	1.41	6.75–12.75	40	8.74	1.28	6.5–11.25	31	8.64	1.38	6.5–11.75
45 a 54	71	9.5	1.75	5–14	61	9.17	1.55	5.25–12.75	56	9.0	1.65	5–13
55 a 64	68	9.64	1.67	6–13	63	9.69	1.68	6–12.75	55	9.66	1.87	5.5–13
65 a 87	54	9.26	1.59	4–12.75	52	8.92	1.64	3–13	46	8.58	1.8	3–12.25
Condição dentária												
Lado direito												
TD	68	9.71	1.55	6.5–14	62	9.41	1.47	6.5–13	51	9.44	1.58	6.5–13
PD / ED	60	9.39	1.71	5.25–13	55	9.20	1.78	5.25–12.75	50	9.03	1.81	5.75–12.5
Lado esquerdo												
TD	61	9.30	1.48	5–12.75	50	9.02	1.34	6–11.5	42	8.71	1.49	5.5–11.75
PD / ED	49	9.22	1.81	4–13	49	9.06	1.77	3–12.75	45	8.86	2.06	3–13

M: Média
DP: Desvio padrão
TD: Totalmente dentado
PD: Parcialmente dentado
ED: Edêntulo

(conclusão)

	Valores obtidos para a distância C3											
	Imagem 3				Imagem 4				Imagem 5			
	n	M	DP	Intervalo Min-Máx	n	M	DP	Intervalo Min-Máx	n	M	DP	Intervalo Min-Máx
Amostra (n=364)	155	8.92	1.82	4.75–14.25	130	8.77	1.87	4.5–14.75	120	8.63	2.01	1.5–14.75
Lado												
Direito	83	9.02	1.79	5.75–12.5	71	8.89	1.90	5–12.75	64	8.54	2.0	1.5–13
Esquerdo	72	8.81	1.87	4.75–14.25	59	8.63	1.85	4.5–14.75	56	8.72	2.03	4.25–14.75
Gênero												
Masculino	70	9.65	1.79	6–14.25	61	9.47	1.87	5.5–14.75	54	9.43	1.96	5.5–14.75
Feminino	85	8.33	1.63	4.75–12.75	69	8.15	1.65	4.5–12.25	66	7.97	1.81	1.5–12.5
Faixa Etária												
15 a 44	29	8.53	1.46	6–11.75	25	8.52	1.79	5–11.75	24	8.53	1.82	5.5–12
45 a 54	45	8.79	1.67	4.75– 12.75	36	8.63	1.71	4.5–12.25	33	8.20	2.10	1.5 –12.5
55 a 64	41	9.57	2.13	5.5–14.25	33	9.44	2.33	1.5–7.25	28	9.33	2.34	5.75–14.75
65 a 87	40	8.7	1.77	5.5–12.5	36	8.47	1.50	5.75–12.75	35	8.53	1.67	5.75–13
Condição dentária												
Lado direito												
TD	38	9.30	1.68	6.75–12.25	32	9.09	1.90	5–12.5	28	8.56	2.13	1.5–12
PD / ED	45	8.79	1.86	5.75–12.5	39	8.72	1.91	5.5–12.5	36	8.53	1.93	5.5–13
Lado esquerdo												
TD	34	8.66	1.58	5.5–11.75	27	8.41	1.43	5.75–11	26	8.43	1.61	5.75–12
PD / ED	38	8.96	2.11	4.75–14.25	32	8.82	2.14	4.5–14.75	30	8.98	2.34	4.25–14.75

M: Média
DP: Desvio padrão
TD: Totalmente dentado
PD: Parcialmente dentado
ED: Edêntulo

As possíveis correlações entre cada medida em duas imagens contíguas foram calculadas por meio do teste t de *Student*, ou seja, correlação entre C1 na imagem 0 *versus* C1 na imagem 1, correlação entre C1 na imagem 1 *versus* C1 na imagem 2, correlação entre C1 na imagem 2 *versus* C1 na imagem 3, correlação entre C1 imagem 3 *versus* C1 na imagem 4, correlação entre C1 na imagem 4 *versus* C1 na imagem 5, correlação entre C2 na imagem 0 *versus* C2 na imagem 1, e assim sucessivamente.

Não foram verificados resultados que apresentasse significância estatística nas correlações acima ($p>0,05$).

O teste t de *Student* foi aplicado para as correlações das medidas analisadas entre si e entre gênero, faixa etária e condição dentária.

Na correlação entre C1 e C2, o CIM apresenta distância significantemente menor da cortical óssea vestibular, estando assim mais afastado da cortical óssea lingual ($p<0,05$).

Na correlação entre as medidas analisadas e o gênero, foi observado que as mulheres possuem o CIM estatisticamente mais próximo da cortical óssea vestibular e da base da mandíbula do que os homens ($p<0,05$).

Na correlação entre as medidas analisadas e a faixa etária ou a condição dentária, não foi verificada correlação estatística ($p>0,05$).

A tabela 5.12 representa as estatísticas descritivas das medidas observadas para a distância do CIM aos ápices dos elementos dentais nos 364 lados estudados.

Tabela 5.12 – Distância do CIM ao ápice dos elementos dentais

				Intervalo	
	n	Média	DP	Mín	Máx
Canino	111	5.98	2.38	0.5	12.2
Incisivo Lateral	18	8.55	3.31	3.5	14.2
Incisivo Central	2	9.15	3.04	7.0	11.3

DP: Desvio padrão

Não foi observada diferença estatisticamente significante na correlação entre as distâncias do CIM aos ápices dos elementos dentais por lado da mandíbula, gênero, faixa etária ou condição dentária (p>0,05).

5.2 FORAMINA LINGUAL

5.2.1 Concordância interobservador

A concordância interobservador para a visibilidade e para a quantidade de FLs também foi calculada pela análise de Kappa (Tabelas 5.13 e 5.14). O grau de concordância entre os 3 observadores foi elevado embora o valor de k para visibilidade da FL tenha sido baixo.

Tabela 5.13 – Concordância interobservador para visibilidade da FL

	Concordância observada	Concordância esperada	k
Observador 1 x 2	90,1%	83,5%	0.39
Observador 1 x 3	97,2%	93,1%	0.60
Observador 2 x 3	88.46	84,7%	0.24

Tabela 5.14 – Concordância interobservador para quantidade de FLs

	Concordância observada	Concordância esperada	k
Observador 1 x 2	88,1%	49,4%	0.76
Observador 1 x 3	89,4%	48,3%	0.79
Observador 2 x 3	89,6%	47,7%	0.80

A estatística Kappa é extensamente usada para a obtenção da concordância de variáveis nominais, pois leva em consideração não apenas a concordância observada mas também a concordância esperada, ou seja, aquela devido ao acaso. Portanto, o valor de Kappa depende da prevalência do desfecho em estudo. Uma grande prevalência significa um alto nível de concordância esperada pelo acaso, o que pode resultar em um valor de k mais baixo. Por sua vez, um desfecho de baixa prevalência poderá originar valores de k mais altos. Esse efeito da prevalência do desfecho sobre o resultado da análise Kappa explica os baixos valores encontrados para a visibilidade da FL, para as quais as concordâncias esperadas eram maiores que 85% mesmo com altos valores de concordância bruta. Em contrapartida, os valores de k para a quantidade de FLs apresentaram-se elevados, mesmo com percentagens de concordâncias mais baixas, pois a concordância esperada era também mais baixa.

As análises posteriores também foram realizadas com base nos resultados obtidos pelo observador 1.

5.2.2 Análise da prevalência da foramina lingual

A prevalência da visibilidade da FL foi de 95,6% (174 mandíbulas), sendo que apenas uma FL foi identificada em 116 casos (66,7%), duas FL foram observadas em 56 casos (32,2%) e três FL foram observadas em 2 casos (1,1%). De acordo com sua posição em relação à espinha geniana, a FL foi classificada em superior, horizontal e inferior (Tabela 5.15). Do total de 234 foraminas encontradas, a maioria das foraminas localizava-se na posição superior (66,4%), seguida das posições inferior (30,2%) e horizontal (3,4%) (Tabela 5.16).

Na correlação entre quantidade de FL presentes e gênero, não foi detectada diferença estatisticamente significante por meio da análise de regressão logística com valores estimados de OR e seus respectivos IC de 95% (p=0,93 para o gênero masculino e p=0,36 para o gênero feminino). O mesmo foi confirmado quando a análise do coeficiente de correlação de Pearson foi aplicada às combinações verificadas na amostra (Tabela 5.17) e o gênero (p=0,240).

Tabela 5.15 – Distribuição da quantidade de FLs

	Quantidade de FL			
	Uma n (%)	Duas n (%)	Três n (%)	Total n (%)
Superior	98 (84.4)	0 (0)	0 (0)	98 (56.4)
Inferior	15 (13)	0 (0)	0 (0)	15 (8.6)
Horizontal	3 (2.6)	0 (0)	0 (0)	3 (1.7)
Superior e inferior	0 (0)	53 (94.7)	0 (0)	53 (30.5)
Superior e horizontal	0 (0)	3 (5.3)	0 (0)	3 (1.7)
Superior, inferior e horizontal	0 (0)	0 (0)	2 (100)	2 (1.1)
Total	116 (100)	56 (100)	2 (100)	174 (100)

Tabela 5.16 – Distribuição dos tipos de FL por gênero

	Gênero		
	Masculino n (%)	Feminino n (%)	Total n (%)
Superior	68 (43.6)	88 (56.4)	156 (66.4)
Inferior	29 (40.8)	42 (59.2)	71 (30.2)
Horizontal	4 (50)	4 (50)	8 (3.4)

A correlação entre a prevalência de cada tipo de FL e o gênero foi calculada por meio da análise de regressão logística. Não foi observada diferença estatisticamente significante em nenhum dos grupos (p=0,703 para foramina superior, p=0,902 para foramina horizontal e p=0,498 para foramina inferior).

A análise de ANOVA foi testada para a correlação entre o tipo de FL e idade, não havendo diferença estatisticamente significante para a foramina superior (p=0,826). Entretanto, foi verificada idade estatisticamente menor para visibilidade das foraminas horizontal e inferior (p<0,01 para foramina horizontal e p=0,049 para foramina inferior).

Tabela 5.17 – Prevalência e distribuição da FL por gênero

	Gênero		
	Masculino n (%)	Feminino n (%)	Total n (%)
Superior	44 (58.7)	53 (53.5)	98 (56.3)
Inferior	5 (6.6)	10 (10.1)	15 (8.7)
Horizontal	2 (2.7)	1 (1)	3 (1.7)
Superior e inferior	22 (29.3)	32 (32.4)	53 (30.5)
Superior e horizontal	0 (0)	3 (3.0)	3 (1.7)
Superior, inferior e horizontal	2 (2.7)	0 (0)	2 (1.1)
Total	75 (100)	99 (100)	174 (100)

A tabela 5.18 representa a distribuição do tipo de foramina por condição dentária.

Tabela 5.18 – Distribuição do tipo de FL por condição dentária

	Posição		
	Superior n (%)	Inferior n (%)	Horizontal n (%)
ED	5 (3.2)	3 (4.3)	0 (0)
PD	78 (50)	36 (50.7)	3 (37.5)
TD	73 (46.8)	32 (45)	5 (62.5)
Total	156 (100)	71 (100)	8 (100)

ED: Edêntulo
PD: Parcialmente dentado
TD: Totalmente dentado

A análise do coeficiente de correlação de Pearson foi calculada para testar a correlação entre os tipos de foramina e a condição dentária, não havendo correlação estatística (p=0,850 para foramina superior, p=0,623 para foramina horizontal e

p=0,530 para foramina inferior).

5.2.3 Análise do comprimento e da posição da foramina lingual

As tabelas 5.19, 5.20 e 5.21 apresentam as estatísticas descritivas das medidas observadas (F1, F2, F3, F4 e F5) por tipo de FL.

O teste de ANOVA foi aplicado para as correlações entre as medidas analisadas e o gênero ou a condição dentária, enquanto a análise de regressão linear foi aplicada para a correlação entre as medidas analisadas e a faixa etária.

A FL superior apresentou diferença estatística na correlação entre as medidas F1, F3, F4 e F5 e o gênero masculino, demonstrando que homens possuem foraminas superiores com maior altura lingual e com seu centro mais distante das corticais ósseas vestibular e lingual ($p<0,05$).

Também foi demonstrada diferença estatisticamente significante na correlação entre as medidas F1, F2, F4 e F5 da foramina inferior com relação ao gênero, sendo que homens apresentaram foraminas com maior altura vestibular e com seu centro mais distante das corticais ósseas vestibular e lingual ($p<0,05$).

Na correlação com a idade, houve diferença significante estatisticamente no comprimento da foramina horizontal (F1), significando que pacientes mais jovens possuem foraminas mais curtas ($p=0,02$).

Não foi verificada correlação estatisticamente significante com relação às medidas analisadas e a condição dentária ($p>0,05$).

Tabela 5.19 – Distribuição das medidas obtidas para a FL superior (continua)

	Valores obtidos para a FL superior								
	F1			F2			F3		
	M	DP	Intervalo Min–Máx	M	DP	Intervalo Min-Máx	M	DP	Intervalo Min-Máx
Amostra (n= 156)	7.29	2.01	3.2–12.83	10.25	2.14	5.75–15.24	14.51	2.45	7.6–20.25
Gênero									
Masculino (n = 68)	7.54	2.19	3.25–12.83	10.48	2.38	6.25–15.24	14.91	3.04	7.6–20.25
Feminino (n = 88)	7.02	1.99	3.2–11.67	9.95	2.20	5.75–14.25	14.03	2.36	9.75–18
Faixa etária									
15 a 44 (n = 29)	7.22	2.25	4.25–11.1	9.81	2.77	6.25–15	13.75	3.54	9–19.5
45 a 54 (n = 50)	7	2.14	3.2–12.83	10.26	2.66	5.75–15.24	14.50	2.85	9.75–18.25
55 a 64 (n = 40)	7.49	2.39	4.1–11.67	9.83	2.27	6.25–13.25	14.13	3.08	10.5–20.25
65 a 87 (n = 37)	6.95	2.18	4.78–11.21	10.22	2.54	7.25–14.25	14.38	3.27	7.6–19.5
Condição dentária									
TD (n = 73)	7.33	2.15	3.20–11.67	10.29	2.39	5.75–15.24	14.50	2.84	7.6–20.25
PD / ED (n = 83)	7.17	2.04	3.89–12.83	10.17	2.21	6.25–14.75	14.34	2.59	9–19.5

M = Média
DP = Desvio padrão
TD = =Totalmente dentado
PD = Parcialmente dentado
ED = Edêntulo

(conclusão)

	Valores obtidos para a FL superior					
	F4			F5		
	M	DP	Intervalo Min-Máx	M	DP	Intervalo Min-Máx
Amostra (n=156)	7.43	1.72	0.75–11	6.29	1.58	2–11.75
Gênero						
Masculino (n=68)	7.72	1.90	4–11	6.58	1.66	3.25–11.75
Feminino (n=88)	7.13	1.71	0.75–10.75	5.99	1.62	2–9.25
Faixa etária						
15 a 44 (n = 29)	7.47	1.98	5–10.75	5.57	1.76	2.5–8.25
45 a 54 (n = 50)	7.07	1.99	0.75–11	6.29	1.83	3.25–10
55 a 64 (n = 40)	7.74	1.98	4.25–10.75	6.11	1.51	4–8.75
65 a 87 (n = 37)	6.98	1.92	4–10.75	6.54	1.96	2–11.75
Condição dentária						
TD (n = 73)	7.45	2.03	0.75–11	6.36	1.71	2–11.75
PD / ED (n = 83)	7.33	1.60	4.75–11	6.14	1.61	2–10

M = Média
DP = Desvio padrão
TD = =Totalmente dentado
PD = Parcialmente dentado
ED = Edêntulo

Tabela 5.20 – Distribuição das medidas obtidas para a FL horizontal (continua)

	Valores obtidos para a FL horizontal								
	F1			F2			F3		
	M	DP	Intervalo Min–Máx	M	DP	Intervalo Min–Máx	M	DP	Intervalo Min–Máx
Amostra (n=8)	6.11	1.63	3.8–8.2	7.87	1.11	7–10.25	8.29	1.35	7–11.25
Gênero									
Masculino (n=4)	6.35	1.32	4.53–7.6	8.37	1.36	7–10.25	8.81	1.77	7–11.25
Feminino (n=4)	5.87	2.07	3.8–8.2	7.37	0.59	7–8.25	7.77	0.65	7.25–8.6
Faixa etária									
15 a 44 (n=4)	7.26	0.82	6.27–8.2	7.56	0.65	7–8.25	8.15	0.76	7–8.6
45 a 54 (n=2)	4.15	0.49	3.8–4.5	7.12	0.17	7–7.25	7.25	0	7.25–7.25
55 a 64 (n=1)	7	–	7–7	8.25	–	8.25–8.25	8	–	8–8
65 a 87 (n=1)	4.53	–	4.53–4.53	10.25	–	10.25–10.25	11.25	–	11.25–11.25
Condição dentária									
TD (n=5)	6.45	1.63	3.8–8.2	7.5	0.68	7–8.25	7.87	0.72	7-8.60
PD / ED (n=3)	5.54	1.78	4.5–7.6	8.5	1.56	7.25–10.25	9	2.04	7.25–11.25

M = Média
DP = Desvio padrão
TD = =Totalmente dentado
PD = Parcialmente dentado
ED = Edêntulo

(conclusão)

	Valores obtidos para a FL horizontal					
	F4			F5		
	M	DP	Intervalo Min-Máx	M	DP	Intervalo Min-Máx
Amostra (n=8)	6.06	1.38	4.5–8	6.83	1.75	4.5–9.5
Gênero						
Masculino (n=4)	6.43	1.47	4.5–8	6.75	1.09	5.5–8
Feminino (n=4)	5.7	1.38	4.5–7	6.92	2.44	4.5–9.5
Faixa etária						
15 a 44 (n=4)	7.01	0.73	6.25–8	6.05	0.91	5.2–7.25
45 a 54 (n=2)	4.5	0	4.5–4.5	9	0.70	8.5–9.5
55 a 64 (n=1)	7	–	7–7	4.5	–	4.5–4.5
65 a 87 (n=1)	4.5	–	4.5–4.5	8	–	8–8
Condição dentária						
TD (n=5)	6.31	1.05	4.5–7	6.34	1.59	4.5–8.5
PD / ED (n=3)	5.66	2.02	4.5–8	7.66	2.02	5.5–9.5

M = Média
DP = Desvio padrão
TD = =Totalmente dentado
PD = Parcialmente dentado
ED = Edêntulo

Tabela 5.21 – Distribuição das medidas obtidas para a FL inferior (continua)

	Valores obtidos para a FL inferior								
	F1			F2			F3		
	M	DP	Intervalo Min-Máx	M	DP	Intervalo Min-Máx	M	DP	Intervalo Min-Máx
Amostra (n=71)	6.59	1.73	3.50–10.37	7.59	2.05	3.78–14.25	5.06	2.46	1.5–13.75
Gênero									
Masculino (n=29)	6.94	2.18	3.5–10.37	8	2.79	3.78–14.25	5.03	2.94	1.75–13.75
Feminino (n=42)	6.20	1.61	3.5–9.4	7.13	1.66	5–11	4.96	2.20	1.5–11
Faixa etária									
15 a 44 (n=18)	6.81	1.62	3.5–9.45	7.75	2.32	5.2–14.25	5.23	2.94	2.25–13.75
45 a 54 (n=23)	6.98	1.69	4.2–10.37	7.85	1.79	5–11.5	5.20	1.87	1.25–9.25
55 a 64 (n=19)	6.53	1.54	3.5–9.6	7.39	1.84	3.78–12	4.67	2.31	1.5–8.5
65 a 87(n=11)	6.14	1.13	4.6–8.4	7.84	1.20	6.5–10.25	5.65	2.75	1.75–11
Condição dentária									
TD (n = 32)	6.81	2.15	3.5–10.37	7.57	2.56	3.78–14.25	4.95	3.05	1.5–13.75
PD / ED (n = 39)	6.41	1.29	4.12–9.6	7.61	1.53	5–12	5.16	1.86	1.5–8.75

M = Média
DP = Desvio padrão
TD = =Totalmente dentado
PD = Parcialmente dentado
ED = Edêntulo

(conclusão)

	Valores obtidos para a FL inferior					
	F4			F5		
	M	DP	Intervalo Min-Máx	M	DP	Intervalo Min-Máx
Amostra (n=71)	7.44	2.07	4–12.25	5.93	1.65	3–9.75
Gênero						
Masculino (n=29)	7.85	2.34	4–12.25	6.31	1.69	4.25–8.75
Feminino (n=42)	6.98	2.12	4–11	5.53	1.78	3–9.75
Faixa etária						
15 a 44 (n=18)	7.25	1.85	4–10.25	5.89	1.46	3.25–8
45 a 54 (n=23)	8.11	1.75	4.75–11	5.91	1.50	3–9.25
55 a 64 (n=19)	7.70	2.07	5–12.25	5.93	1.42	3–8.25
65 a 87 (n=11)	6.59	1.65	4.25–9.25	6.56	1.76	4–9.75
Condição dentária						
TD (n=32)	7.50	2.42	4–11	6.05	1.90	3.25–9.25
PD / ED (n=39)	7.38	1.76	4.25–12.25	5.82	1.42	3–9.75

M = Média
DP = Desvio padrão
TD = =Totalmente dentado
PD = Parcialmente dentado
ED = Edêntulo

6 DISCUSSÃO

O nervo incisivo é descrito anatomicamente como um ramo do nervo alveolar inferior, tendo sua origem após a emissão do nervo mentual pelo forame mentual. Seu trajeto percorre a região anterior da mandíbula em localização intraóssea, acompanhado por ramos da artéria alveolar inferior, para inervar e suprir os dentes anteriores inferiores, caracterizando assim o CIM (Serman, 1989; Mraiwa et al., 2003b; Greenstein; Tarnow, 2006; Romanos; Greenstein, 2009; Kilic et al., 2010; Pires et al., 2012). Vários autores documentaram sua existência, embora outros a desconsiderem (Mardinger et al., 2000; Jacobs et al., 2002, 2004; Greenstein; Tarnow, 2006; Uchida et al., 2007).

A identificação do CIM em estudos anatômicos possui alta prevalência na literatura. Mardinger et al. (2000), Uchida et al. (2007) e Kilic et al. (2010) verificaram que o CIM estava presente em todas as peças anatômicas estudadas. Mraiwa et al. (2003a) e Jacobs et al. (2004) identificaram o CIM em 96% e 91% de suas amostras, respectivamente.

No presente estudo, a visibilidade do CIM foi avaliada por meio de imagens transaxiais de TCV, sendo observada prevalência de 79,7% (154 casos), em que 128 mandíbulas (70,3%) apresentaram o CIM do lado direito e 110 mandíbulas (60,4%) apresentaram a referida estrutura do lado esquerdo. Em 93 exames (51%), o CIM foi observado bilateralmente. Apesar de essa prevalência ser inferior à de estudos anatômicos, esse resultado está em concordância com outros autores que também avaliaram a presença do CIM em imagens seccionais. Makris et al. (2010) obtiveram prevalência de 91%, sendo que apenas 83,5% dos canais apresentavam boa visibilidade. Parnia et al. (2011) obtiveram prevalência de 83,3% com boa visibilidade em 70,8%. Pires et al. (2012) encontraram 83,1% de CIMs presentes, em que 64% eram bilaterais e 19,1% unilaterais. Jacobs et al. (2002), Mraiwa et al. (2003a) e Al-Ani et al. (2012) detectaram prevalência mais alta, de 96%, 100% e 93%, respectivamente.

As diferenças nas prevalências observadas entre os estudos podem ser justificadas por alguns fatos. O CIM representa uma extensão do canal da mandíbula na região anterior. O diâmetro de seu trajeto vai diminuindo ao longo de seu percurso, onde suas fibras nervosas passam a apresentar uma organização

mais frouxa, formando um plexo e perdendo a configuração de canal intraósseo, o que torna sua identificação mais difícil em imagens de TCV. Contudo, esse plexo nervoso ainda é passível de danos e complicações. (Jacobs et al., 2002; Mraiwa et al., 2003b; Uchida et al., 2007).

Apesar de o CIM apresentar limites com bordas corticalizadas, Mardinger et al. (2000) ressaltaram que esses limites podem se apresentar parcialmente corticalizados ou até mesmo ausentes, o que também dificulta sua identificação.

Outros fatores, tal como o tipo de equipamento disponível, também devem ser considerados como diferenciais nas avaliações. Jacobs et al. (2002) e Mraiwa et al. (2003a) usaram TC espiral. Já Al-Ani et al. (2012) permitiram que o observador não analisasse apenas imagens estáticas provenientes de reconstruções de TCV, e sim fizesse uso dos recursos de manipulação das imagens presentes no *software*.

Em nosso estudo, não foi observada correlação estatística entre a visibilidade do CIM, o gênero e a idade, apresentando concordância com Jacobs et al. (2002), Parnia et al. (2011) e Al-Ani et al. (2012). Al-Ani et al. (2012) também não verificaram correlação entre visibilidade do CIM e a etnia dos pacientes de sua amostra.

O comprimento do CIM foi obtido por sua extensão visível nas imagens transaxiais a partir do corte mais mesial do forame mentual. As medidas médias obtidas no presente estudo foram semelhantes para ambos os lados, sendo de 9,03mm e 9,13mm para o lado direito e o lado esquerdo, respectivamente. Pires et al. (2012) observaram comprimentos menores e mais discrepantes entre os lados, medindo 7,1mm (DP±4) para o lado direito e 6,6mm (DP±3,7) para o lado esquerdo, embora os observadores não tenham avaliado imagens estáticas de TCV. Os autores não verificaram correlação do comprimento com o lado, o gênero ou a condição dentária. Contudo, em nosso estudo, foi possível identificar diferença estatística com relação ao lado, na qual pacientes com CIM visível no lado direito têm 5 vezes mais chances de apresentar o CIM também visível do lado esquerdo.

A grande maioria dos autores condicionam que o diâmetro do CIM pode estar relacionado à ocorrência de complicações, como sangramento excessivo durante procedimentos cirúrgicos e alterações de sensibilidade persistentes pós-operatórias (Hirsch; Branemark, 1995; Nkenke et al., 2001; Joshi, 2004; von Arx et al., 2005; Parnia et al., 2011). Canais incisivos com diâmetro maior que 1mm possuem estruturas neurovasculares mais calibrosas e, assim, implicariam em maiores consequências em casos de dano (Jacobs et al., 2002). Mardinger et al. (2000)

realizaram mensurações em peças anatômicas e verificaram que o CIM possui diâmetro médio de 2,09mm (DP±0,42), variando entre 0,48mm e 2,9mm. Mraiwa et al. (2003a) descreveram uma média de 1,8mm (DP±0,50), sendo que este se apresentava mais largo na região próxima ao forame mentual. Kuzmanovic et al. (2003) também encontraram média de 1,80mm (DP±0,46), com variação de 0,9mm a 2,53mm. Parnia et al. (2011) notaram uma média menor de 1,47mm (DP±0,50), a qual diminuia gradativamente à medida que seu trajeto se aproximava da linha média. Uchida et al. (2007) obtiveram médias de 1,7mm (DP±0,8) a 3,1mm (DP±1,2) dependendo das cinco posições mensuradas, com um achado de 6,6mm de diâmetro. Kilic et al. (2010) relataram que o CIM apresenta diâmetro médio de 1,84mm (DP±0,6).

Entretanto, os autores não verificaram correlação do diâmetro com o gênero ou a idade.

No presente estudo, a mensuração do diâmetro do CIM não foi realizada. O *software* utilizado não permitia a obtenção de medidas menores que 1mm, o que inviabilizava a mensuração do diâmetro do CIM em todas as imagens em que era observado.

A localização do CIM foi obtida pela mensuração da distância de sua cortical óssea até às corticais ósseas vestibular e lingual e à base da mandíbula. Foram observadas médias de 3,61mm (DP±1,03) a 4,45mm (DP±1,31) para a distância do CIM à cortical óssea vestibular e de 4,35mm (DP±1,46) a 4,80 (DP±1,68) para à cortical óssea lingual dependendo da imagem analisada. Valores semelhantes foram verificados por Makris et al. (2010), Parnia et al. (2011) e Al-Ani et al. (2012), que relataram distâncias médias de 3,59mm (DP±1,03), 3,48mm (DP±1,17) e 3,15mm (DP±1,28), respectivamente para a cortical óssea vestibular e distâncias médias de 5,65mm (DP±1,7), 4,46mm (DP±1,40) e 4,78mm (DP±2), respectivamente para a cortical óssea lingual.

Pires et al. (2012) notaram médias menores para a distância da cortical vestibular, variando de 2,2mm (DP±1,1) a 3,3mm (DP±1,7) e maiores para a distância da cortical lingual, de 4,7mm (DP±2,1) a 5,2mm (DP±2).

Os resultados de Pommer et al. (2008) são semelhantes aos do presente estudo para a média da distância da cortical vestibular, que variou de 3,4mm (DP±1,1) a 4,4mm (DP±1,4) dependendo da região mensurada pelos autores. Entretanto, a média da distância da cortical lingual é superior aos nossos resultados

ou ao de qualquer outro estudo, variando de 10,3mm (DP±2,2) a 14mm (DP±2,8).

Assim como nos estudos realizados por Pommer et al. (2008), Parnia et al. (2011) e Al-Ani et al. (2012), essa pesquisa não demonstrou correlação estatística entre as distâncias acima e a idade ou a condição dentária. Entretanto, foi observado que o CIM localiza-se estatisticamente mais próximo da cortical óssea vestibular do que da cortical óssea lingual, e que as mulheres possuem o CIM estatisticamente mais próximo da vestibular e da base da mandíbula do que os homens. Uchida et al. (2007) ainda compararam a influência da estatura dos pacientes e também não observaram resultados com significância estatística.

Com relação à distância da base da mandíbula, as médias observadas variaram de 8,63mm (DP±2,01) a 9,42mm (DP±1,63), o que está em concordância com os achados de Gahleitner et al. (2001), Mraiwa et al. (2003a), Kilic et al. (2010) e Al-Ani et al. (2012) que relataram médias de 10,2mm (DP±5,5), 9,7mm (DP±1,80), 8,12mm (DP±1,4) e 9,86mm (DP±2,51), respectivamente. Parnia et al (2011) notaram que o CIM possui trajeto inclinado no sentido inferior, com distância média da base da mandíbula de 8,72mm (DP±1,80) em sua origem e de 7,2mm (DP±2,1) na região dos incisivos. Al-Ani et al. (2012) também verificaram que o CIM apresenta curvatura no sentido inferior.

Correlação estatística só foi detectada com relação ao gênero, em que o CIM se apresentou mais próximo da base da mandíbula em mulheres. Apesar de terem obtido médias maiores de 10,4mm (DP±2,3) na sua origem e 10,1mm (DP±2,5) no seu término, Pires et al. (2012) também confirmaram essa observação.

A média da distância do CI ao ápice dos dentes anteriores foi calculada no presente estudo, obtendo valores de 5,98mm (DP±2,38) para a distância do ápice do canino, 8,55mm (DP±3,31) para a distância do incisivo lateral e 9,15mm (DP±3,04) para a distância do incisivo central. Pires et al. (2012) verificaram que o CI apresenta distância média dos ápices dentários de 4,6mm (DP±2,2) na origem e 6,1mm (DP±3,1) no seu término. Pommer et al. (2008) observaram distâncias médias de 5,6mm (DP±2,4) para o ápice do 1º pré-molar, de 5,2mm (DP±2,4) para o ápice do canino, de 6,6mm (DP±2,4) para o ápice do incisivo lateral e de 5,3mm (DP±2,2) para o ápice do incisivo central.

As correlações entre distância do CIM ao ápice dos dentes não detectaram diferença estatisticamente significante com relação ao lado, ao gênero, à idade ou à condição dentária. Pires et al. (2012) também não observaram correlação entre

essas distâncias e os lados da mandíbula.

A confiabilidade dos limites de margem de segurança recomendados para remoção de enxerto ósseo na região anterior da mandíbula foi discutida em alguns trabalhos, uma vez que alterações da sensibilidade são achados frequentes após esse procedimento (Hirsch; Branemark, 1995; Nkenke et al., 2001; Joshi, 2004; von Arx et al., 2005; Parnia et al., 2011). Pommer et al. (2008) observaram que, utilizando-se as recomendações atuais para remoção de enxerto ósseo, haveria um comprometimento de 57% dos CIM da amostra. Os autores recomendam que novos limites de margens de segurança sejam aplicados.

De um modo geral, os trabalhos que abordam o assunto concluem que existe uma grande variação na posição e nas dimensões do CIM, e que protocolos com margem de segurança fixas não proporcionam 100% de garantia. Portanto, cada caso deve ser investigado com base em imagens seccionais ou de TCV durante o planejamento (Jacobs et al., 2002; Uchida et al., 2007; Uchida et al., 2009; Al-Ani et al., 2012; Parnia et al., 2011).

Estudos demonstram uma grande variabilidade na medida da extensão anterior do trajeto do canal da mandíbula. Dentre os estudos anatômicos, Kuzmanovic et al. (2003) observaram a presença da extensão em 8 (37%) das 22 mandíbulas estudadas. A extensão variou de 0,11mm a 3,31mm, com média de 1,20mm (DP±0,90). Os autores recomendam margem de segurança de 4mm do forame mentual para colocação de implantes. Uchida et al. (2007) verificaram prevalência de 62,7% para a extensão anterior em sua amostra, com média de 1,5mm (DP±1,4), variando de 0 a 6mm. Em outro estudo, Uchida et al. (2009) encontraram a extensão anterior em 71% das peças anatômicas, com média de 1,9mm (DP±1,7), dentre as quais havia extensão com até 9mm. Em imagens de TCV, Apostolakis e Brown (2011) verificaram a extensão anterior em 91 (48%) dos 186 lados das mandíbulas da amostra. O comprimento médio foi de 0,89mm com variação de 0 a 5,7mm, sendo que, em 95% dos casos, a extensão média foi de até 3mm. Já Parnia et al. (2011) verificaram média de 3,54mm (DP±1,41) em TCV. Em seu trabalho de revisão da literatura sobre o assunto, Greenstein e Tarnow (2006) ressaltaram que os estudos apresentam resultados bastante variados com relação à extensão anterior do trajeto do canal da mandíbula, com extensões variando de 0 a 11mm e médias variando de 0 a 4,13mm. Essa conclusão também foi apontada pelos autores anteriores. A maioria das diferenças deve-se, provavelmente, a

diferentes tipos de definição de alça e de técnicas de diagnóstico empregadas. Todos os autores também ressaltam que uma distância fixa do forame não garante uma margem de segurança de 100% quando a TCV não está disponível.

Outra estrutura anatômica encontrada na região anterior da mandíbula é a FL. Apesar de sua existência também ser negligenciada por alguns autores, sua descrição é normalmente observada em referências sobre radiologia oral, certamente devido à sua aparência radiográfica nas imagens da região anterior inferior. Entretanto, estudos anatômicos comprovam a existência e a alta prevalência da FL. Das 314 peças anatômicas estudadas por McDonnell et al. (1994), apenas 3 (0,6%) não apresentavam a FL. Liang et al. (2005) verificaram que, das 8 peças dissecadas, em apenas uma a FL não foi encontrada. Liang et al. (2007) e Rosano et al. (2009) observaram prevalência de 100% da FL na região da linha média da mandíbula.

Um assunto de grande controvérsia se deve à presença ou não de conteúdo neurovascular associado à FL e ao seu canal intraósseo. Liang et al. (2005) descreveram que a vascularização da região anterior da mandíbula é realizada pela anastomose das artérias sublinguais bilaterais, formando um único vaso, que penetra pela FL localizada acima ou no meio da espinha geniana, acompanhada de suas veias satélites e de terminações nervosas. A mesma observação foi realizada por McDonnell et al. (1994), Tepper et al. (2001), Jacobs et al. (2004) e Rosano et al. (2009). Outros autores também identificaram conteúdo neurovascular penetrando pela foramina, embora tenham considerado possível a anastomose entre as artérias sublinguais e/ou submentuais, como Kawai et al. (2006) e Trikeriotis et al. (2008). McDonnell et al. (1994) constataram que, pela comparação do calibre da artéria que penetra pela FL e o diâmetro da FL, é mais lógico presumir que a artéria penetra na FL do que essa ser proveniente de ramos terminais da artéria alveolar inferior. Também foi verificado que as terminações nervosas identificadas eram mais compatíveis com feixes vasomotores arteriais do que com uma inervação propriamente dita. Para Liang et al. (2007), ramos da artéria, veia e nervo lingual penetram pela foramina situada acima ou no meio da espinha geniana, e ramos do nervo milohióideo e da artéria e veia sublingual e/ou submental penetram na foramina situada abaixo da espinha geniana.

Com base na constatação da existência de um conteúdo neurovascular, os relatos de hemorragia e sangramento excessivo podem ser explicados pelo dano a

suas estruturas (Li et al., 1996; Darriba; Mendonça-Caridad, 1997). Os diâmetros dos canais intraósseos associados às FLs podem ser correlacionados ao calibre das estruturas neurovasculares que percorrem seu interior. Diâmetros iguais ou maiores que 1mm devem ser preservados, pois vasos com esse calibre já seriam capazes de promover complicações de risco considerável, como hemorragias no assoalho de boca (McDonnell et al., 1994; Tepper et al., 2001; Liang et al., 2007; Babiuc et al., 2011). Babiuc et al. (2011) verificaram média do diâmetro do canal intraósseo da foramina superior de 0,86mm (DP±0,3), sendo que 31% dos canais de sua amostra apresentavam diâmetro maior que 1mm. Liang et al. (2007) e Rosano et al. (2009) observaram média de 0,86mm (DP±0,3) e 0,9mm (DP±1,17), respectivamente. Médias relativamente menores de 0,7mm (DP±0,3) e 0,6mm (DP±0,3) foram relatadas por Gahleitner et al. (2001) e Mraiwa et al. (2003a). Também foram observados diâmetros significativos na foramina inferior, com médias de 0,73mm (DP±0,26) e 0,8mm (DP±0,4) para os trabalhos de Liang et al. (2006) e Rosano et al. (2009).

O diâmetro da FL não pode ser mensurado em nosso estudo pelo fato de o *software* utilizado não permitir mensurações inferiores que 1mm, como já dito anteriormente.

No presente trabalho, também foi analisado a visibilidade da FL, não sendo possível sua identificação em 8 casos e obtendo prevalência de 95,6% na amostra. Essa alta prevalência está de acordo com os achados de outros autores, como Gahleitner et al. (2001), Mraiwa et al. (2003a), Trikeriotis et al. (2008), Makris et al. (2010) e von Arx et al. (2011), que verificaram prevalência de 97%, 94%, 88%, 89% e 96,2%, respectivamente. Já Tagaya et al. (2009) e Babiuc et al. (2011) notaram prevalência de 100%. Outros autores relataram prevalência menor, provavelmente por terem utilizado outros métodos de imagem. Jacobs et al. (2002) detectaram prevalência de 88% em TC espiral e Jacobs et al. (2004) observaram a presença de FLs em 71% das radiografias panorâmicas. Entretanto, Parnia et al. (2011) notaram prevalência bem mais baixa, de apenas 49%, mesmo avaliando imagens de TCV.

Com relação à quantidade de FLs presentes, pelo menos uma foramina foi observada em 66,7% (116 casos) de nossa amostra, 32,2% (56 casos) apresentaram duas foraminas e 1,2% (2 casos) apresentaram três foraminas, totalizando 234 foraminas encontradas. A maioria das FLs localizavam-se na posição superior (66,4%), seguida pelas posições inferior (30,2%) e horizontal

(3,4%). Foi verificada correlação estatisticamente significante e indiretamente proporcional entre idade e visibilidade das foraminas horizontal e inferior.

Nossos resultados são bem semelhantes aos de Mraiwa et al. (2003a), sendo que 64% das mandíbulas tinham apenas uma FL e 32% tinham duas ou mais. Os autores também observaram que, quando havia duas foraminas, uma localizava-se sempre acima ou no centro da espinha geniana e a outra sempre localizava-se abaixo.

Diversos autores verificaram outras distribuições. Liang et al. (2007) demonstraram 74% dos casos com apenas uma FL, em que 72% eram do tipo superior e 28% eram do tipo inferior, e 22% dos casos com duas FLs, sendo 62% a combinação de foraminas superior e horizontal e 38% a combinação superior e inferior. Três foraminas foram demonstradas em 4%. Rosano et al. (2009) relataram uma única FL em 30% das mandíbulas (sempre acima da espinha geniana), duas em 43% das mandíbulas, sendo que uma estava sempre acima da espinha geniana e era a mais calibrosa, e três em 27% das mandíbulas. Com relação à posição, 30% tinham apenas uma foramina superior, 43,3% tinham uma foramina superior e uma inferior, 25% tinham uma superior e duas inferiores e 1,7% tinham duas superiores e uma inferior. Tagaya et al. (2009) observaram que todos os 200 pacientes estudados possuíam FLs, sendo que 190 apresentavam foraminas superiores, 99 apresentavam foraminas horizontais e 114 apresentavam foraminas inferiores. Além de mais frequentes, as foraminas superiores também eram mais largas. Da prevalência de 98% detectada por von Arx et al. (2011), os autores afirmam que, quando apenas uma FL estava presente, essa era normalmente superior, totalizando 34,6% dos casos com uma foramina, 53,9% com duas e 7,7% com três FLs.

Alguns autores identificaram mais de três FLs na região anterior da mandíbula. Entretanto, esses autores consideram também os forames localizados na superfície lingual da mandíbula e que não tem relação com a espinha geniana. Liang et al. (2006) e Babiuc et al. (2011) apresentaram amostras com até quatro FLs, totalizando 1% e 3,1% de seus estudos, respectivamente. Liang et al. (2006) observaram percentagem de 81% para as FLs únicas, 22% para as foraminas duplas e 6% para três foraminas. Da amostra total, 53% localizavam-se acima da espinha geniana, sendo do tipo superior ou horizontal, e 47% localizavam-se abaixo. Já Babiuc et al. (2011) verificaram 71,9% dos casos com uma FL, 9,4% dos casos com duas e 15,6% dos casos com três foraminas. A distribuição total mostrou o tipo

superior em 63,3% da amostra, o tipo inferior em 13,34% e a combinação dos tipos superior e inferior em 23,3%.

Um único estudo, realizado por Tepper et al. (2001), verificou cinco FL na região anterior da mandíbula, embora a maioria apresentasse duas. Quando apenas as FLs relacionadas à espinha geniana eram consideradas, 64,3% tinham uma foramina, 27,1% tinham duas e 8,6% tinham três foraminas.

As medidas relacionadas ao comprimento e a posição da FL foram obtidas em apenas uma imagem transaxial. Com relação ao seu comprimento, esse estudo obteve média de 7,33mm para a foramina superior e de 6,69mm para a foramina inferior, o que está em concordância com os achados de Liang et al. (2007), que verificaram médias de 6,8mm e 6,1mm, respectivamente. Entretanto, as médias verificadas por Liang et al. (2006) foram bem menores, de 4,1mm e 3,76mm, respectivamente. Nenhum outro estudo calculou separadamente a média do comprimento da foramina horizontal, que nesse trabalho foi de 6,11mm.

Com relação às alturas vestibular e lingual da foramina superior, foram encontradas médias de 14,61mm e 10,29mm, respectivamente. A altura lingual também foi mensurada por Tagaya et al. (2009), apresentando médias semelhantes com nossos resultados de 13,8mm. Liang et al. (2007) obtiveram resultados concordantes de 11,5mm para a altura vestibular. Outros autores detectaram médias menores, variando de 11,2mm a 12,6mm (Liang et al., 2006, 2007; Rosano et al., 2009; Markis et al., 2009; Babiuc et al., 2011). Contudo, Parnia et al. (2011) apresentaram médias mais discrepantes de 8,85mm.

A média da altura lingual para a foramina inferior verificada no presente estudo (5,13mm) foi maior do que a maioria dos trabalhos publicados (Liang et al., 2006, 2007; Tagaya et al., 2009; Rosano et al., 2009; Makris et al., 2010), que descrevem médias entre 2,19mm e 3,2mm. Entretanto, o estudo anatômico realizado por Liang et al. (2007) observou média de 7mm.

Apenas um trabalho avaliou a altura lingual da foramina horizontal. Tagaya et al. (2009) verificaram altura média de 7,7mm, o que está em concordância com a média de 7,87mm de nossos resultados.

No presente estudo, a correlação entre as medidas obtidas e o gênero, a idade e a condição dentária mostrou que homens possuem foraminas superiores com altura lingual estatisticamente maior e com seu centro mais distante das corticais lingual e vestibular, e foraminas inferiores mais longas e distantes das

corticais vestibular, lingual e da base da mandíbula. Já pacientes jovens possuem foraminas horizontais estatisticamente mais curtas. Ao realizar tais correlações, Liang et al. (2006) também observaram que homens possuem foramina superior com dimensões maiores. Os autores também notaram que indivíduos de maior idade apresentam foramina inferior com menor diâmetro e mais próximas da base da mandíbula.

Na correlação entre quantidade e tipo de FL, Liang et al. (2006) verificaram que FLs duplas são mais frequentes em homens e FLs únicas em mulheres. Contudo, nosso trabalho não identificou nenhum tipo de correlação.

A superfície lingual da mandíbula apresenta vários forames acessórios e canais intraósseos, o que geralmente causa confusão no que se refere a sua terminologia, sua prevalência e seu conteúdo. Sua distribuição pode ser muito variável e apresentar significado clínico nos casos em que a infiltração local de solução anestésica se mostra ineficaz. Os forames mais comumente estudados são aqueles localizados na região de sínfise da mandíbula. Entretanto, outros forames localizados em posição mais lateral estão frequentemente presentes. Liang et al. (2007) observaram em sua amostra prevalência de 62% de mandíbulas com forames laterais. Embora possam ser encontradas em qualquer posição da superfície lingual, os forames laterais possuem localização preferencial na região de pré-molares (Rosano et al., 2009; Katakami et al., 2009; Babiuc et al., 2011). É importante ressaltar que a maioria desses forames originam canais intraósseos que realizam anastomose com o canal da mandíbula e/ou o CIM, principalmente na região de forame mentual (Gahleitner et al., 2001; Tepper et al., 2001; Trikeriotis et al., 2008; Katakami et al., 2009; Tagaya et al., 2009; von Arx et al., 2011).

7 CONCLUSÕES

Pela análise dos resultados estatísticos, podemos concluir que:

- Imagens de TCV permitem alta visibilidade do canal incisivo da mandíbula (70,3%) e da foramina lingual (95,6%).
- Se o canal incisivo da mandíbula é visível no lado direito da mandíbula, há 5 vezes mais chances de o canal do lado esquerdo também se apresentar visível.
- O canal incisivo da mandíbula localiza-se estatisticamente mais próximo da cortical óssea vestibular, principalmente em mulheres.
- A foramina superior é a mais frequentemente observada.
- Há correlação estatisticamente significante e indiretamente proporcional entre idade e visibilidade das foraminas horizontal e inferior.
- Homens possuem foramina superior com altura lingual estatisticamente mais alta e com seu centro mais distantes das corticais lingual e vestibular, e foramina inferior mais longas e com seu centro mais distante das corticais ósseas vestibular e lingual e da base da mandíbula.
- Pacientes jovens possuem foraminas horizontais estatisticamente mais curtas.
- Com base na grande variação dos resultados obtidos, não é possível determinar a localização exata do CIM e da FL, sendo necessária a avaliação de cada caso individualmente.

REFERÊNCIAS[1]

Al-Ani O, Nambiar P, Ha KO, Ngeow WC. Safe zone for bone harvesting from the interforaminal region of the mandible. Clin Oral Impl. 2012;00:1-7.

Apostolakis D, Brown JE. The anterior loop of the inferior alveolar nerve: prevalence, measurement of its length and a recommendation for interforaminal implant installation based on cone beam CT imaging. Clin Oral Impl Res. 2011;0:1-9.

Babiuc I, Tarlungeanu I, Pauna M. Cone beam computed tomography observations of the lingual foramina and their bony canals in the median region of the mandible. Rom J Morphol Embryol. 2011;52(3):827-9.

Darriba MA, Mendonça-Caridad JJ. Profuse bleeding and life-threatening airway obstruction after placement of mandibular dental implants. J Oral Maxillofac Surg. 1997;55(11):1328-30.

Gahleitner A, Hofschneider U, Tepper G, Pretterklieber M, Schick S, Zauza K, Watzek G. Lingual vascular canals of the mandible: evaluation with dental CT. Radiology. 2001;220:186-9.

Givol N, Chaushu G, Halamish-Shani T, Taicher S. Emergency tracheostomy following life-threatening hemorrhage in the floor of the mouth during immediate implant placement in the mandibular canine region. J Periodontol. 2000;71(12):1893-5.

Greenstein G, Tarnow D. The mental foramen and nerve: clinical and anatomical factors related to dental implant placement: a literature review. J Periodontol. 2006;77:1933-43.

Hirsch JM, Branemark PI. Fixture stability and nerve function after transposition and lateralization of the inferior alveolar nerve and fixture installation. Br J Oral Maxillofac Surg. 1995;33:276-81.

Jacobs R, Mraiwa N, van Steenberghe D, Gijbels F, Quirynen M. Appearance, location, course, and morphology of the mandibular incisive canal: an assessment on spiral CT scan. Dentomaxillofac Radiol. 2002;31:322-7.

[1] De acordo com Estilo Vancouver.

Jacobs R, Mraiwa N, van Steenberghe D, Sanderink G, Quirynen M. Appearance of the mandibular incisive canal on panoramic radiographs. Surg Radiol Anat. 2004;26:329-33.

Joshi A. An investigation of post-operative morbidity following chin graft surgery. Br Dent J. 2004;196:215-8.

Katakami K, Mishima A, Kuribayashi A, Shimoda S, Hamada Y, Kobayashi K. Anatomical characteristics of the mandibular lingual foramina observed on limited cone-beam CT images. Clin Oral Impl Res. 2009;20:386-90.

Kawai T, Sato I, Yosue T, Takamori H, Sunohara M. Anastomosis between the inferior alveolar artery branches and the submental artery in human mandible. Surg Radiol Anat. 2006;28:308-10.

Kilic C, Kamburoglu K, Ozen T, Balcioglu HA, Kurt B, Kutoglu T, et al. The position of the mandibular canal and histologic feature of the inferior alveolar nerve. Clin Anat. 2010;23:34-42.

Kqiku L, Weiglein AH, Pertl C, Biblekaj R, Stadtler P. Histology and intramandibular course of the inferior alveolar nerve. Clin Oral Invest. 2010. doi:10.1007/s00784-010-0459-x.

Kuzmanovic DV, Payne AGT, Kieser JA, Dias GJ. Anterior loop of the mental nerve: a morphological and radiographic study. Clin Oral Impl Res. 2003;14(4):464-71.

Landis JR, Koch GG. The measurement of observer agreement for categorical data. Biometrics. 1977;33:159–74.

Li KK, Varvares MA, Meara JG. Descending necrotizing mediastinitis: a complication of dental implant surgery. Head & Neck. 1996;18(2):192-6.

Liang X, Jacobs R, Lambrichts I, Vandewalle G, van Oostveldt D, Schepers E, Adriaensens P. Microanatomical and histological assessment of the content of superior genial spinal foramen and its bony canal. Dentomaxillofac Radiol. 2005;34:362-8.

Liang X, Jacobs R, Lambrichts I. An assessment on spiral CT scan of the superior and inferior genial spinal foramina and canals. Surg Radiol Anat. 2006;28:98-104.

Liang X, Jacobs R, Lambrichts I, Vandewalle G. Lingual foramina on the mandibular midline revisited: a macroanatomical study. Clin Anat. 2007;20:246-51.

Makris N, Stamatakis H, Syriopoulos K, Tsiklakis K, van der Stelt, P. Evaluation of the visibility and the course of the mandibular incisive canal and the lingual foramen using cone-beam computed tomography. Clin Oral Impl Res. 2010;21(7):766-71.

Mardinger O, Chaushu G, Arensburg B, Taicher S, Kaffe I. Anatomic and radiologic course of the mandibular incisive canal. Surg Anat Radiol. 2000;22:157-61.

McDonnell D, Nouri MR, Todd ME. The mandibular lingual foramen: a consistent arterial foramen in the middle of the mandible. J Anat. 1994;184:363-9.

Mraiwa N, Jacobs R, Moerman P, Lambrichts I, van Steenberghe D, Quirynen M. Presence and course of the incisive canal in the human mandibular interforaminal region: two-dimensional imaging versus anatomical observations. Surg Radiol Anat. 2003a;25:416-23.

Mraiwa N, Jacobs R, van Steenberghe D, Quirynen M. Clinical assessment and surgical implications of anatomic challenges in the anterior mandible. Clin Implant Dent Relat Res. 2003b;5(4):219-25.

Nkenke E, Schultze-Mosgau S, Radespiel-Troger M, Kloss F, Neukam FW. Morbidity of harvesting of chin grafts: a prospective study. Clin Oral Impl Res. 2001;12:495-502.

Parnia F, Moslehifard E, Hafezeqoran A, Mahboub F, Mojaver-Kahnamoui H. Characteristics of anatomical landmarks in the mandibular interforaminal region: a cone-beam computed tomography study. Med Oral Patol Oral Cir Bucal. 2011. doi: 10.4317/medoral.17520.

Pires CA, Bissada NF, Becker JJ, Kanawati A, Landers MA. Mandibular incisive canal: cone beam computed tomography. Clin Implant Dent Relat Res. 2012;14:67-73.

Pommer B, Tepper G, Gahleitner A, Zechner W, Watzek G. New safety margins for chin bone harvesting based on the course of the mandibular incisive canal in CT. Clin Oral Impl Res. 2008;19:1312-6.

Raghoebar GM, Louwerse C, Kalk WWI, Vissink A. Morbidity of chin bone harvesting. Clin Oral Impl Res. 2001;12:503-7.

Romanos GE, Greenstein G. The incisive canal. Considerations during implant placement: case report and literature review. Int J Oral Maxillofac Implants. 2009;24(4):740-5.

Rosano G, Taschieri S, Gaudy JF, Testori T, Del Fabbro M. Anatomic assessment of the anterior mandible and relative hemorrhage risk in implant dentistry: a cadaveric study. Clin Oral Impl Res. 2009;20:791-5.

Serman NJ. The incisive mandibular foramen. J Anat. 1989;167:195-8.

Tagaya A, Matsuda Y, Nakajima K, Seki K, Okana T. Assessment of the blood supply to the lingual surface of the mandible for reduction of bleeding during implant surgery. Clin Oral Impl Res. 2009;20:351-5.

Tepper G, Hofschneider U, Gahleitner A, Ulm C. Computed tomographic diagnosis and localization of bone canals in the mandibular interforaminal region for prevention of bleeding complications during implant surgery. Int J Oral Maxillofac Implants. 2001;16:68-72.

Trikeriotis D, Paravalou E, Diamantopoulos P, Nikolaou D. Anterior mandible canal communications: a potential portal of entry for tumour spreas. Dentomaxillofac Radiol. 2008;37:125-9.

Uchida Y, Noguchi N, Goto M, Yamashita Y, Hanihara T, Takamori H et al. Measurement of anterior loop length for the mandibular canal and diameter of the mandibular incisive canal to avoid nerve damage when installing endosseous implants in the interforaminal region: a second attempt introducing cone beam computed tomography. J Oral Maxillofac Surg. 2009;67:744-50.

Uchida Y, Yamashita Y, Goto M, Hanihara T. Measurement of anterior loop length for the mandibular canal and diameter of the mandibular incisive canal to avoid nerve damage when installing endosseous implants in the interforaminal region. J Oral Maxillofac Surg. 2007;65:1772-9.

von Arx T, Haflinger J, Chappuis V. Neurosensory disturbances following bone harvesting in the symphysis: a prospective clinical study. Clin Oral Impl Res. 2005;16:432-9.

von Arx T, Matter D, Buser D, Bornstein MM. Evaluation of location and dimensions of lingual foramina using limited cone-beam computed tomography. J Oral Maxillofac Surg. 2011;69:2777-85.

Walton JN. Altered sensation associated with implants in the anterior mandible: a prospective study. J Prosthet Dent. 2000;83:443-9.

ANEXO A – Autorização para a utilização do arquivo de imagens da clínica de radiologia INDOR – Instituto de Documentação Ortodôntica e Radiodiagnóstico

INDOR
INSTITUTO DE DOCUMENTAÇÃO ORTODÔNTICA E RADIODIAGNÓSTICO LTDA
Fone: 3862-3222 3862-8606 3864-7508 — Homepage: http://www.indor.com.br — E-mail:indor@indor.com.br
UNIDADE PACAEMBU
Rua Cardoso de Almeida, 2121 - CEP 01251-001 — Pacaembu — São Paulo — SP
UNIDADE JARDINS
Av. Brigadeiro Luiz Antônio, 4778 - CEP 01402-002 — Jd Paulistano— São Paulo — SP
Diretores Clínicos: Prof. Israel Chilvarquer - CROSP 18744
Prof. Jorge Elie Hayek - CROSP 44017
Profa. Lilian Waitman Chilvarquer - CROSP 27371

DECLARAÇÃO

Eu, Jorge Elie Hayek, portador do RG 16647483 e CRO-SP 44017, diretor da clínica de radiologia INDOR – Instituto de Documentação Ortodôntica e Radiodiagnóstico, CNPJ 61.405.197-0003/03, situada a Av. Brigadeiro Luiz Antônio nº 4778, Jardim Paulistano, São Paulo - SP, declaro que, a partir da presente data, fica disponibilizada e autorizada a utilização de nosso arquivo de imagens de Tomografia Computadorizada Volumétrica para a realização da pesquisa intitulada "*Avaliação da visibilidade e do trajeto do canal incisivo e da foramina lingual por meio de Tomografia Computadorizada Volumétrica*", realizada pela aluna Márcia de Mello Provenzano, portadora do RG 10805790-2 (IFP), matriculada sob o nº 498790-2 no Curso de Pós-graduação em Odontologia, Área de Concentração Diagnóstico Bucal, da Faculdade de Odontologia da Universidade de São Paulo.

São Paulo, 17 de Agosto de 2010.

DR. JORGE ELIE HAYEK
Cirurgião Dentista
CRO-SP 44017

Dr. Jorge Elie Hayek

Diretor do Indor – Instituto de Documentação Ortodôntica e Radiodiagnóstico

ANEXO B – Aprovação do projeto de pesquisa encaminhado ao Comitê de Ética em Pesquisa, da Faculdade de Odontologia da Universidade de São Paulo

UNIVERSIDADE DE SÃO PAULO
FACULDADE DE ODONTOLOGIA
COMITÊ DE ÉTICA EM PESQUISA

PARECER DE APROVAÇÃO
FR 373481
Protocolo 156/2010

O grupo de trabalho indicado pelo Comitê de Ética em Pesquisa **APROVOU** o protocolo de pesquisa "**Avaliação da visibilidade e do trajeto do canal incisivo e da foramina lingual por tomografia computadorizada volumétrica**", de responsabilidade do(a) Pesquisador(a) Márcia de Mello Provenzano sob orientação do(a) Prof.(a.) Dr.(a.) Israel Chilvarquer.

Tendo em vista a legislação vigente, devem ser encaminhados a este Comitê relatórios anuais referentes ao andamento da pesquisa e ao término cópia do trabalho em "cd". Qualquer emenda do projeto original deve ser apresentada a este CEP para apreciação, de forma clara e sucinta, identificando a parte do a ser modificada e suas justificativas.

São Paulo, 27 de outubro de 2010.

Profa. Dra. Márcia Turolla Wanderley
Coordenadora do CEP-FOUSP

Av. Prof. Lineu Prestes, 2227 - Cidade Universitária "Armando de Salles Oliveira".
São Paulo - SP - CEP 05508-900 –Tel. (0XX11) 3091-7960