MIRNA SCALON CORDEIRO

Caracterização da displasia fibrosa em imagens de tomografia computadorizada helicoidal empregando a análise da lacunaridade

São Paulo
2012

MIRNA SCALON CORDEIRO

Caracterização da displasia fibrosa em imagens de tomografia computadorizada helicoidal empregando a análise da lacunaridade

Versão Corrigida

Tese apresentada à Faculdade de Odontologia da Universidade de São Paulo, para obter o título de Doutor, pelo Programa de Pós-Graduação em Odontologia.

Área de Concentração: Diagnóstico Bucal

Orientador: Prof. Dr. Jefferson Xavier de Oliveira

São Paulo
2012

Autorizo a reprodução e divulgação total ou parcial deste trabalho, por qualquer meio convencional ou eletrônico, para fins de estudo e pesquisa, desde que citada a fonte.

Catalogação da Publicação
Serviço de Documentação Odontológica
Faculdade de Odontologia da Universidade de São Paulo

Cordeiro, Mirna Scalon
Caracterização da displasia fibrosa em imagens de tomografia computadorizada helicoidal empregando a análise da lacunaridade : [versão corrigida] / Mirna Scalon Cordeiro; orientador Jefferson Xavier de Oliveira. -- São Paulo, 2012.

96p. : fig., tab.; 30 cm.

Tese -- Programa de Pós-Graduação em Odontologia. Área de Concentração: Diagnóstico Bucal. -- Faculdade de Odontologia da Universidade de São Paulo.

Versão corrigida de acordo com sugestões da Banca Examinadora em 04/05/2012

1. Odontodisplasia. 2. Tomografia. 3. Textura - Análise. I. Oliveira, Jefferson Xavier de. II. Título.

Cordeiro MS. Caracterização da displasia fibrosa em imagens de tomografia computadorizada helicoidal empregando a análise da lacunaridade. Tese apresentada à Faculdade de Odontologia da Universidade de São Paulo para obtenção do título de Doutor em Odontologia.

Aprovado em: / /2012

Banca Examinadora

Prof. Dr. _____

Julgamento: _____Assinatura: _____

Prof. Dr. _____

Julgamento: _____Assinatura: _____

Prof. Dr. _____

Julgamento: _____ Assinatura: _____

Prof. Dr. _____

Julgamento: _____Assinatura: _____

Prof. Dr. _____

Julgamento: _____Assinatura: _____

À minha avó Ada Cunha Cordeiro (*in memoriam),*

Que me ensinou que a vida é esplêndida e maravilhosa!

Que a família é a base e a força para caminharmos e seguirmos nossa jornada.

Meu exemplo de fortaleza, doçura, nobreza, simplicidade e sabedoria.

Sinto, em meu coração, suas doces palavras de amor: “Seja feliz!”

Tenho muitas saudades, minha amada e querida amiga!

Aos meus pais, Ivan Cunha Cordeiro e Shelma Scalon Cordeiro,

Que, com muito amor e sabedoria, ensinaram-me a lutar por meus ideais e me apoiaram em todas as decisões.

Exemplos de caráter, honestidade, integridade e humanidade.

Que vibraram com minhas conquistas.

E as mãos me deram nos tropeços da vida.

Que me ensinaram o verdadeiro sentido da união e a importância da família.

Em plantar o amor para receber o bem.

Ensinaram-me também que é preciso batalhar para conquistar.

E que o caminho mais fácil pode não ser o mais correto.

Perdoem-me minha ausência.

Meus pais, meus professores, meus amigos: tenho muito orgulho de chamá-los de MEU PAI e MINHA MÃE! Que Deus os abençoe!

Amo muito vocês!

Aos meus irmãos Ivan, Bruno e Rafael Scalon Cordeiro

Que souberam compreender minha ausência.

Que, mesmo distantes, foram e sempre serão grandes amigos.

Espero poder estar mais presente na vida de vocês.

Meus irmãos de alma e coração.

Admiro-os muito e sinto muitas saudades.

Amo vocês!

AGRADECIMENTOS ESPECIAIS

A Deus, que guia meus passos e me abençoa em cada momento de minha vida, protegendo-me e me fortificando para tornar-me uma pessoa melhor.

Ao meu orientador, Prof. Dr. Jefferson Xavier de Oliveira, que me acolheu e me respeitou acreditando no meu trabalho, obrigada por entender meus momentos de ausência, por me amparar em momentos delicados da minha vida. Profissional e pessoa sublime, exemplo de humildade e competência. Tenho orgulho de ter sido sua orientada, suas palavras e seu carinho tornaram meu caminho mais suave, auxiliando-me a crescer como pessoa e como profissional. Admiro-o muito!

Ao meu querido mestre, Dr. Antônio Francisco Durighetto Júnior, por todas as oportunidades e lições de vida. Saiba que o senhor é mais que um professor e amigo, assim, permita-me chamá-lo de “pai”. Agradeço também à sua esposa, Inês Laluci Durighetto, por todo carinho e atenção dispensados a mim. Com vocês, pelos seus exemplos, eu aprendi a ser uma pessoa melhor!

Ao Prof. Dr. André Ricardo Backes, por sua prontidão, profissionalismo e dedicação**.** Admiro-o muito e agradeço imensamente pela oportunidade que me concedeu. Nossa parceria é a certeza de que coincidências realmente não existem, existem sim providências.

Ao Prof. Dr. Elmar Gonzaga Gonçalves, não só pelos ensinamentos e considerações relevantes na elaboração deste trabalho, mas pela atenção e profissionalismo desempenhados na Universidade Federal de Uberlândia e na Clima Clínica de Diagnóstico por Imagem.

Aos Profs. Drs. Marcelo Eduardo Pereira Dutra e Marcelo Marcucci, pelas excelentes contribuições para o aprimoramento deste trabalho.

AGRADECIMENTOS

À Faculdade de Odontologia da Universidade de São Paulo, na pessoa do **Diretor Prof. Dr. Rodney Garcia Rocha.**

A todos os professores deste programa de pós-graduação, em especial ao Prof. Dr. Cláudio Costa, meu agradecimento pelos ensinamentos científicos e de vida. Certos momentos guardamos para sempre em nosso coração!

Aos voluntários da pesquisa, que dedicaram parte do seu tempo para auxiliar na ampliação do conhecimento.

Ao Departamento de Diagnóstico Bucal, em especial à disciplina de Radiologia, na pessoa da **Profa. Dra. Marlene Fenyo Soeiro de Matos Pereira,** pelo acolhimento e carinho. Admiro-a muito como pessoa e profissional.

Aos colegas de pós-graduação, Ana Cláudia Azevedo, Ângela Jordão Camargo, Arthur Rodriguez Gonzalez Côrtes, Daniela Amorim Marco Peres, Denise Sabbagh Haddad, Eduardo Felippe Duailibi Neto, Jorge de Sá Barbosa, José Narciso Rosa Assunção Junior, Lorraine Braga Ferreira, Karina Cecília Panelli Santos, Lituânia Fialho de Miranda, Lucas Rodrigues Pinheiro, Luiza Verônica Warmling, Marcos Petto Nunes de Abreu, Mariana Luiza Bittencourt Campinhos, Marina Gazzano Baladi, Mayara de Cássia Cunha Cheade, Otávio Shoiti Umetsubo e Renata de Saldanha da Gama, pela troca de experiências, convivência e carinho. Sentirei muitas saudades...

Às amigas, Carla Silva Siqueira, Luiza Verônica Warmling, Mariana Curado Pinheiro e Mariana Luiza Bittencourt Campinhos, pela amizade e por me acolherem em São Paulo para realização deste projeto de vida.

Às secretárias da pós-graduação, **Iracema Mascarenhas Pires, Maria Aparecida Pinto e Maria Cecília Forte Muniz,** pela atenção e carinho.

À Janete Passos Santana, pela atenção e disponibilidade durante as atividades clínicas.

Aos funcionários da biblioteca da Faculdade de Odontologia da Universidade de São Paulo, especialmente à Glauci Elaine Damasio Fidelis, pela cuidadosa revisão deste trabalho.

À Faculdade de Odontologia da Universidade Federal de Uberlândia, que se caracteriza pelo incentivo à extensão, ensino e pesquisa. Agradeço ao professor e reitor **Dr. Alfredo Júlio Fernandes Neto** pelo desempenho de um trabalho sério e dinâmico nessa Instituição.

Ao professor e amigo, Dr. Sérgio Vitorino Cardoso, meu reconhecimento, admiração e gratidão pelos ensinamentos, paciência e carinho. Tenha a certeza de que Deus o recompensará por tudo o que fez por mim!

Ao Centro Universitário do Triângulo, pelo acolhimento e oportunidade de desempenhar a docência.

Aos queridos alunos, em especial à Aline Cecília Paiva de Souza, Henrique Magalhães Pontes, Joyce Cigolini, Luciana Mendes Barcelos e Mayra Alves Pontes, com os quais tenho o privilégio de conviver**,** quero dizer que aprendi que a verdadeira sabedoria é àquela que se alcança vivendo. É essa dádiva do ensaio e do erro que nos faz tentar ser melhores e, quem sabe, mais sábios amanhã.

Aos meus colegas professores do curso de Odontologia do Centro Universitário do Triângulo e da Faculdade Patos de Minas, pelos risos, choros e ombro amigo; companheiras (os) de viagem, de noites em claro, de momentos bons e também momentos difíceis. Gostaria de expressar minha gratidão ao gestor **Caio Lúcio Marinho Correia**, pela compreensão e carinho no decorrer dessa etapa.

A todos os funcionários da Faculdade de Odontologia de São Paulo e da Universidade Federal de Uberlândia, em especial aos técnicos em Radiologia: Divino Sebastião da Silva e Ronei Alves Ferreira pelo acolhimento e disposição para o desenvolvimento deste trabalho.

À Unidade de Diagnóstico Estomatológico da Universidade Federal de Uberlândia, em especial às funcionárias Dorvalina das Dores Pereira da Silva e Lindalva Maria da Silva, pela disponibilidade e carinho.

Ao Serviço de Cirurgia Bucomaxilofacial da Faculdade de Odontologia da Universidade Federal de Uberlândia, em nome do professor Marcelo Caetano Parreira da Silva, e os residentes Átila Roberto Rodrigues e Maiolino Thomaz Fonseca Oliveira, pela atenção, profissionalismo e condução do tratamento adequado aos voluntários da pesquisa.

Aos doutorandos da Faculdade de Odontologia da Universidade Federal de Uberlândia, Luiz Fernando Barbosa de Paulo e Roberta Rezende Rosa, pela prontidão e auxílio na seleção dos voluntários da pesquisa.

Ao Laboratório de Patologia Bucal da Universidade Federal de Uberlândia, especialmente ao Adalci dos Anjos Ferreira, pela disposição e carinho.

A todos os funcionários do Centro Universitário do Triângulo, em especial ao Coordenador de Laboratório de Informática, Sérgio Marcos de Morais, pela atenção e desprendimento.

Aos médicos e funcionários da Clima Clínica de Diagnóstico por Imagem, em especial aos funcionários **Júlio César Caixeta, Luis Fernando Borges Silva, Lorenço Gonzaga Alves, Marília Aparecida de Oliveira e Valter Luis Molina, pela disponibilidade e apoio durante todo esse período.**

À equipe IDOC- Radiologia Odontológica, especialmente às amigas Danielle Carvalho Lima da Silveira e Janaina Carvalho Lima Monteiro, pela confiança, prontidão e auxílio no desenvolvimento desse trabalho.

À família Rousseau, em especial aos professores Elvani Oliveira Pavanelli, Maria Abadia Loyola Pavanelli e Angélica Beatriz Correa Carneiro, por me proporcionarem os primeiros passos na docência. Tenham a certeza de que foram fundamentais para o meu crescimento profissional e pessoal.

À amiga Márcia Maria Bonetti, pela cumplicidade, companheirismo e apoio durante todos os momentos de minha vida.

Aos amigos Juliana de Morais Jacob e Marcos Etelvino de Medeiros Neto, pelo acolhimento, amizade e amor. Agradeço a Deus por me “adotarem” em seu lar e fazer parte dessa linda família. Amo vocês!

Ao amigo Gustavo Davi Rabelo, pela amizade, paciência e disponibilidade. Acredito no seu potencial e torço muito para que os seus sonhos se realizem.

À ex-aluna e amiga, Lívia Oliveira Martins de Araújo, pela dedicação em compartilhar comigo este estudo.

Aos meus amigos que sempre estiverem ao meu lado, em especial à Ana Paula Ramos, Ana Ruth Mendes Ribeiro, Ana Cláudia Melo, Ana Cláudia Ramos, Carla Cristina Silva de Almeida, Cássio Murilo Ramos, Cizelene do Carmo Faleiros Veloso Guedes, Cristina Correa Carneiro Fernandes, Daniella Cristina da Silva Borges, Danielle Ramos Mansur, Ellen Virgínia Alves Honorato, Francielle Alves Mendes, Marina Cordeiro de Arruda Campos, Michelle Loyola Veiga, Patrícia Magnabosco, Raquel Melo Rodrigues, Rodrigo Netto Silva, Tânia de Freitas Borges e Welka Maria De Santi Melo, pelo amor e por acreditarem em mim como pessoa.

Ao professor e amigo Nadim Abdala Saad Filho, pelo profissionalismo e delicadeza em revisar gramaticalmente este trabalho (baseado no Novo Acordo Ortográfico).

E a todos aqueles que, apesar de não ter citado nominalmente, contribuíram para a conclusão deste trabalho.

ESSÊNCIA DE DEUS

O mundo há de passar e toda profecia
Os dons, as línguas e tudo mais que existir
Porém como aquele que foi
Hoje é e pra sempre há de ser
O amor é a essência de Deus
E pra sempre também vai viver

Bondoso e sem rancor, fiel e consciente
Humilde e sofredor, espera tão somente
Justo e verdadeiro, tudo suporta e tudo crê
Tão puro e perfeito é o amor
Não busca interesse ou favor
Mistério, expressão, vida e luz do Senhor

Se eu pudesse saber destinos ou futuros
Fazer mover as montanhas com minha fé
Se eu pudesse falar qualquer língua
Em qualquer lugar
E desse os meus bens ao mais pobre
Ou morresse em favor de alguém

Se não tivesse amor, de nada valeria
Se não tivesse amor, proveito algum teria
Fria e sem razão a vida, então, passaria
Vazio seria o falar
Um sino que insiste a tocar
Se dentro de mim não valesse o amor

João Alexandre

RESUMO

Cordeiro MS. Caracterização da displasia fibrosa em imagens de tomografia computadorizada helicoidal empregando a análise da lacunaridade [tese]. São Paulo: Universidade de São Paulo, Faculdade de Odontologia, 2012. Versão Corrigida.

A displasia fibrosa é uma alteração de desenvolvimento caracterizada pela substituição do osso normal por tecido conjuntivo denso e trabéculas ósseas imaturas, geralmente encontrada em adolescentes e adultos jovens. Uma alteração genética que envolve a proteína Gs-alfa parece ser a base do processo. A exata incidência e prevalência são difíceis de estabelecer, mas as lesões representam cerca de 5% a 7% dos tumores ósseos benignos. Nos ossos craniofaciais tem predileção pela maxila, podendo causar deformidade grave e assimetria, afetando igualmente ambos os sexos. Radiograficamente, pode apresentar diferentes padrões de imagem dependendo do grau de mineralização e maturação da lesão. .A avaliação da displasia fibrosa nas radiografias da região craniofacial pode ser difícil por causa das aparências variáveis e das estruturas que se sobrepõem, de modo que a tomografia computadorizada é um recurso relevante para o seu correto diagnóstico e planejamento de tratamento. O objetivo deste estudo foi caracterizar a displasia fibrosa através da análise da lacunaridade, um método multiescala para descrever padrões de dispersão espacial. Foram avaliados 10 pacientes (6 homens e 4 mulheres) comprometendo a maxila em sua grande maioria. Para a análise da lacunaridade, empregou-se cortes tomográficos axiais e coronais e, posteriormente, selecionou-se as regiões de interesse das áreas displásicas e do osso normal contralateral por meio do software *MATLAB*®. Após testes e análises estatísticas, concluiu-se que os cortes coronais, com ampliação de 3x do seu tamanho original, mostraram superioridade em relação aos axiais e, que a lacunaridade foi menor nas áreas da região displásica em relação ao osso normal, ou seja, a primeira apresentou uma maior homogeneidade de textura que a segunda. Mediante isso, pela técnica da validação cruzada “leave-one-out” é possível separar os grupos com uma alta acurácia (94,75%) concluindo-se que a lacunaridade é um método de análise de imagens contributivo na caracterização da displasia fibrosa.

Palavras-chave: Displasia fibrosa. Tomografia computadorizada. Lacunaridade. Análise de textura.

ABSTRACT

Cordeiro MS. Characterization of fibrous dysplasia in helical computed tomography images employing the analysis of lacunarity [thesis]. São Paulo: Universidade de São Paulo, Faculdade de Odontologia, 2012. Versão Corrigida.

Fibrous dysplasia is an alteration of development characterized by replacing normal bone for dense connective tissue and immature trabecular bones, typically found in teenagers and young adults. Genetic modification which involves alpha-Gs protein appears to be the basis of the process. The exact incidence and prevalence are difficult to be established, but injuries represent about 5% to 7% of benign bone tumors. On the craniofacial bones, the tumors have a predilection for the maxilla and often can cause severe deformity and asymmetry affecting both sexes equally. Radiographically, it may have different patterns depending on the image degree of mineralization and maturation of the lesion. The evaluation of radiographs of fibrous dysplasia in the craniofacial region can be difficult because of the different appearances and structures that overlaps, however, CT is an important resource for proper diagnosis and treatment planning. The aim of this study was to characterize the fibrous dysplasia by analyzing the lacunarity which is a multiscale method to describe patterns of spatial dispersion. We evaluated 10 patients (6 males and 4 females) and the maxillary was the most affected area. To the lacunarity analysis, we used an axial and coronal view and then were selected the regions of interest in the areas of dysplastic and contralateral normal bone by means of MATLAB® software. After tests and statistical analysis can be conclued that the coronal magnification 3x its original size showed superiority compared to thrust, and that the lacunarity was lower in the areas of dysplastic region in relation to normal bone, namely the first presented a more uniform texture than the second. Through this, the technique of cross-validation "leave-one-out" is possible to separate the groups with a high accuracy (94.75%) concluding that the lacunarity is a method of image analysis to characterize the contributory fibrous dysplasia.

Keywords: Fibrous dysplasia. Computed tomography. Lacunarity. Texture analysis.

LISTA DE ILUSTRAÇÕES

Figura 4.1 - Imagens axiais e coronais com as demarcações para avaliação do grau de atenuação 44

Figura 4.2 - Cortes tomográficos e área que será submetida ao processo de análise pela lacunaridade 46

Figura 4.3 - Área selecionada para análise e valores de intensidade dos pixels presentes nessa área 46

Figura 4.4 - Exemplo do cálculo da lacunaridade para um quadrado de tamanho r= 3 (3 x 3) 47

Figura 4.5 - Próximo quadrado a ser calculado na imagem 48

Figura 4.6 - Altura relativa obtida para toda a imagem 48

Figura 4.7 - Distribuição do número de vezes que cada altura relativa ocorre 49

Figura 4.8 - Frequência com que cada altura relativa ocorre 49

Figura 5.1 - Exemplo de imagem axial com avaliação do tamanho e grau de atenuação da imagem 54

Figura 5.2 - Exemplo de imagem coronal com avaliação do tamanho e grau de atenuação da imagem 54

Figura 5.3 - Valores de média do grau de atenuação da imagem (HU) 55

Figura 5.4 - Valores de média do grau de atenuação da imagem (HU) 55

Figura 5.5 - Distribuição dos casos de displasia fibrosa, segundo idade do paciente e densidade tomográfica analisada no corte axial 55

Figura 5.6 - Distribuição dos casos de displasia fibrosa, segundo tempo de evolução e densidade tomográfica analisada no corte coronal 55

Figura 5.7 - Exemplos de imagens axial e coronal com as demarcações dos ROIs 57

Figura 5.8 - Valores de média e desvio-padrão dos três conjuntos analisados 60

Figura 5.9 - Interseção entre a média e o desvio padrão da lacunaridade para um certo valor de r 63

Figura 5.10 - Soma das interseções entre as curvas dos Grupos 1 e 2 64

Figura 5.11 - Valores de média e desvio padrão ampliados 3x dos três conjuntos analisados 65

Figura 5.12 - Relevância de cada componente PCA 66

Figura 5.13 - Componente 1 *vs* componente 2 67

Figura 5.14 - Componente 1 *vs* componente 2 para r= 2 e r =3 68

LISTA DE QUADROS

Quadro 5.1 - Características gerais dos casos estudados 53

Quadro 5.2 - Características tomográficas dos casos estudados 56

Quadro 5.3 - Distâncias entre as curvas médias para os três conjuntos analisados 61

Quadro 5.4 - Distâncias médias para os três conjuntos analisados: imagens originais e ampliadas em 2x e 3x 64

Quadro 5.5 - Resultados para os três conjuntos analisados: imagens originais e ampliadas em 2x e 3x 69

LISTA DE TABELAS

Tabela 5.1 - Valores médios obtidos para cada imagem tomográfica.....58

Tabela 5.2- Média e desvio padrão para os três conjuntos analisados.....59

Tabela 5.3- Média e desvio padrão ampliados em 2x para os três conjuntos analisados.....62

Tabela 5.4- Média e desvio padrão ampliados em 3x para os três conjuntos analisados.....62

Tabela 5.5- Dados do PCA para alguns valores da lacunaridade.....66

Tabela 5.6- Valores originais para r= 2 e r= 3.....68

Tabela 5.7- Dados do PCA para r= 2 e r = 3.....68

LISTA DE ABREVIATURAS E SIGLAS

2D-TC	Imagem em segunda dimensão a partir da tomografia computadorizada
3D-TC	Reconstrução em terceira dimensão a partir da tomografia computadorizada
CEP	Comitê de Ética em Pesquisa
cm	centímetro
DF	Displasia fibrosa
DFCF	Displasia fibrosa craniofacial
DFM	Displasia fibrosa monostótica
DFP	Displasia fibrosa poliostótica
DFOT	Displasia fibrosa do osso temporal
DICOM	Digital Imaging and Communication in Medicine (Comunicação em Imagens Digitais em Medicina)
FO	Fibroma ossificante
FOUFU	Faculdade de Odontologia da Universidade Federal Uberlândia
FOUSP	Faculdade de Odontologia da Universidade de São Paulo
FOV	Field of View (Campo de Visão)
GNAS	Guanine Nucleotide binding-protein Alpha Stimulating (Nucleotídeo Guanina ligada à proteína Alpha Estimulante).
HU	Hounsfield unit (unidades de Hounsfield)
LFO	Lesão fibro-óssea
mm	milímetro
MATLAB	MATrix LABoratory
PCA	Principal Component Analysis (Análise de Componentes Principais)
QDA	Quadratic Discriminant Analysis (Análise de Discriminantes Quadráticos)
RMP	Reconstruções multiplanares
ROI	Região of interest (Região de interesse)
SMA	Síndrome de McCune Albright
T1	Tempo de relaxamento ou relaxação longitudinal
T2	Tempo de relaxamento ou relaxação transversa
TC	Tomografia computadorizada

LISTA DE SÍMBOLOS

%	porcentagem
-	menos
+	mais
n°	número
±	desvio-padrão

SUMÁRIO

1 INTRODUÇÃO..... 19
2 REVISÃO DA LITERATURA 21
2.1 LESÕES FIBRO-ÓSSEAS 21
2.1.1 Displasia fibrosa 22
2.1.1.1 Características gerais 22
2.1.1.2 Características macroscópicas e histopatológicas 26
2.1.1.3 Características radiográficas 27
2.1.1.3.1 Radiologia convencional 27
2.1.1.3.2 Tomografia computadorizada 29
2.1.1.4 Diagnóstico diferencial..... 32
2.1.1.5 Tratamento 34
2.2 LACUNARIDADE 38
3 PROPOSIÇÃO 41
4 MATERIAL E MÉTODOS 42
4 1 CRITÉRIOS DE RECRUTAMENTO, TAMANHO DE AMOSTRA, CRITÉRIOS DE INCLUSÃO E EXCLUSÃO.....42
4.2 DADOS CLÍNICO-DEMOGRÁFICOS..... 43
4.3 EXAMES TOMOGRÁFICOS.....43
4.3.1 Análise da atenuação da imagem.....44
4.3.2 Análise da lacunaridade 45
4.4 ESTATÍSTICA DESCRITIVA E ANALÍTICA.....50
5 RESULTADOS 52
5.1 DADOS CLÍNICO-DEMOGRÁFICOS 52
5.2 DADOS TOMOGRÁFICOS 54
5.2.1 Análise da atenuação da imagem.....54
5.2.2 Análise da lacunaridade..... 57
6 DISCUSSÃO..... 70
7 CONCLUSÃO..... 76
REFERÊNCIAS.....77
ANEXOS..... 86

1 INTRODUÇÃO

As lesões fibro-ósseas (LFOs) caracterizam-se por um grupo diverso de processos caracterizados pela substituição do osso normal por tecido conjuntivo fibroso contendo um componente mineralizado neoformado. Incluídas entre as lesões fibro-ósseas mais comuns dos ossos gnáticos estão as displasias-cemento-ósseas, a displasia fibrosa e o fibroma ossificante. A displasia cemento-óssea é uma lesão, usualmente inócua que tem uma apresentação clínica e radiográfica bem característica e pode ser classificada em periapical, focal e generalizada. Por outro lado, a displasia fibrosa (DF) é uma condição semelhante a um tumor que pode atingir diferentes locais do complexo craniomaxilofacial e o fibroma ossificante (FO) é uma neoplasia pouco comum dos maxilares com um significativo potencial de crescimento.

A displasia fibrosa é considerada como uma anomalia de desenvolvimento do osso. Tem como etiologia a mutação genética que ocorre na proteína G, subunidade alfa. Pode ser classificada em: displasia fibrosa monostótica (DFM), displasia craniofacial (DFCF) e displasia fibrosa poliostótica (DFP). As lesões são geralmente assintomáticas, afetando ambos os sexos igualmente. As repercussões clínicas da doença irão depender de quando e em que fase da proliferação celular ocorreu a mutação. A DFM é, muitas vezes, diagnosticada, inicialmente, pelo cirurgião-dentista, pois os locais mais comumente afetados no complexo craniofacial são a maxila e a mandíbula.

O conhecimento dessa condição patológica torna-se muito importante para o profissional de saúde, pois além de poder desencadear alterações dentárias, deformidades faciais e paralisia facial, pode levar, em casos mais graves, à perda da visão e da audição.

Um grande desafio reside no falto de que as DFs podem apresentar padrões de imagens similares a outras doenças, tais como o fibroma ossificante, doença de Paget e osteossarcoma. O conhecimento dos aspectos clínico-demográficos, imaginológicos e histopatológicos são determinantes na elucidação desse diagnóstico diferencial.

Os métodos radiográficos convencionais são utilizados e muito importantes para a complementação do diagnóstico da DF. Entretanto, devido à superposição de imagens, a localização da lesão e a determinação de sua extensão tornam-se limitados. A Tomografia Computadorizada (TC) apresenta-se como um recurso relevante dentre as técnicas por imagens aplicadas ao complexo maxilofacial. É considerada uma técnica de diagnóstico por imagem que fornece uma definição da extensão do envolvimento ósseo, além de possibilitar o monitoramento da progressão da lesão, favorecendo a elaboração de um melhor plano de tratamento e proservação. Além disso, com a utilização da computação gráfica, tem sido alcançada maior precisão desses aspectos.

Métodos computacionais mais recentes, tais como a análise da lacunaridade vem possibilitando caracterizar objetivamente os atributos visuais obtidos durante os processos de análise de textura por imagens, mostrando resultados promissores na avaliação de doenças importantes. Nesse sentido, esse estudo propõe contribuir na caracterização da displasia fibrosa em imagens de tomografia computadorizada helicoidal empregando a análise da lacunaridade.

2 REVISÃO DE LITERATURA

2 1 LESÕES FIBRO-ÓSSEAS

Lesões fibro-ósseas compreendem um grupo diverso de processos que são caracterizados pela substituição de tecido ósseo normal por tecido fibroso e estruturas mineralizadas, denominadas osteoides ou cementoides por similaridade ao osso ou cemento normais. As LFOs dos maxilares incluem lesões de desenvolvimento, processos reativos, displásicos ou neoplásicos. São classificadas como: displasia cemento-óssea (periapical, focal e generalizada), displasia fibrosa e fibroma ossificante (Barnes et al., 2005; Neville et al., 2009).

O diagnóstico diferencial entre essas lesões é baseado fundamentalmente nas diferentes características clínicas e radiográficas, pois as características histopatológicas na maioria das vezes, não são conclusivas (MacDonald-Jankowski, 2009).

Worawongvasu e Songkampol (2010) realizaram um levantamento de todas as biópsias realizadas no serviço de Patologia no período entre 1973 e 2006, com o propósito de determinar a frequência e características clinicopatológicas das lesões fibro-ósseas dos maxilares na Tailândia. Do total de 4808 biópsias, 122 foram diagnosticadas como LFOs. O fibroma ossificante foi a LFO mais comum com 50,8% seguido da displasia fibrosa com 42,6%. Esses autores descreveram ainda que o fibroma ossificante foi encontrado com maior frequência em pacientes na terceira e quarta décadas de vida, acometendo, principalmente, a região posterior da mandíbula. Já a DF teve sua manifestação acentuada em pacientes na segunda década de vida e a maxila foi mais envolvida que a mandíbula. Ambas as lesões apresentaram-se como aumento volumétrico indolor.

2.1.1 Displasia fibrosa

2.1.1.1 Características gerais

A displasia fibrosa é uma condição na qual o osso medular normal é substituído por uma proliferação anormal de tecido conjuntivo fibroso, em que há neoformação de osso imaturo (osteoide). É uma importante lesão que afeta a região maxilofacial porque muitas vezes pode causar severa deformidade e assimetria. Foi originalmente descrita por Lichtenstein em 1938 (Lichtenstein; Jaffe, 1938) e por Lichtenstein e Jaffe em 1942. (Lichtenstein; Jaffe, 1942). A verdadeira incidência e prevalência da displasia fibrosa são difíceis de estimar, mas as lesões representam cerca de 5% para 7% dos tumores ósseos benignos (Campanacci, 1999).

Um defeito genético envolvendo as proteínas Gs-alfa parece ser a base deste processo (Brannon; Fowler, 2001). Essa mutação ocorre esporadicamente, pós-zigoticamente em células somáticas. As repercussões clínicas da doença irão depender de quando e em que fase da proliferação celular ocorreu a mutação. As mudanças ocorridas durante o desenvolvimento embrionário irão originar a displasia fibrosa poliostótica e a Síndrome de McCune-Albright (SMA). Essa última ocorre em um período embrionário mais precoce, ao passo que a DFM ocorre devido à mutação na vida pós-natal durante a infância, adolescência ou vida adutla (Cohen; Howell, 1999).

Perdigão et al. (2004) relataram que, devido à alta prevalência de mutação no gene GNAS1, na displasia fibrosa, em contrate com outras alterações patológicas benignas e malignas, a análise dessa mutação é um parâmetro importante para o diagnóstico diferencial com outras doenças.

A mutação do GNAS na DF pode ser encontrada em células ósseas, melanócitos e células endócrinas. A probabilidade de detecção é proporcional ao número de células mutantes e à severidade da doença. Essa busca pela mutação pode ser útil para estabelecer o diagnóstico sem a realização de biópsia, ou

confirmar o resultado patológico, já que este, sozinho, não é capaz de fornecer um diagnóstico definitivo (Chapurlat; Orcel, 2008).

Patel et al. (2010) analisaram a relação entre a mutação no GNAS e as displasias cemento-ósseas e o fibroma ossificante. Eles concluíram que essa mutação não desempenha nenhum papel importante na patogênese dessas lesões. Evidenciando-se, assim, uma clara distinção molecular entre DF e outras lesões fibro-ósseas histologicamente semelhantes.

A DF apresenta-se, geralmente, com crescimento lento, progressivo, indolor e unilateral. Em alguns casos, a lesão pode seguir um curso clínico mais agressivo resultando em um crescimento rápido com sintomatologia dolorosa A progressão da lesão pode levar a um quadro clínico de assimetria, deformidade do crânio e da face, assim como uma variedade de complicações neurológicas. Hipertelorismo, deslocamento do globo ocular, exoftalmia, diplopia e diminuição visual podem, gradualmente, progredir para a cegueria devido à compressão do nervo óptico e estão associados às alterações dos ossos orbitais e periorbitais. O envolvimento da asa do esfenoide e do osso temporal pode acarretar um comprometimento do nervo auditivo interno com tinido, disfunção vestibular e perda de audição, enquanto o envolvimento da lâmina cribiforme pode produzir hiposmia ou anosmia (Resnick; Niwayama, 1988).

A displasia fibrosa pode afetar apenas um osso (monostótica) ou múltiplos ossos (poliostótica). A displasia, ocorrendo em múltiplos ossos adjacentes craniofaciais, é classificada monostóstica, podendo ser denominada de DF craniofacial (Jundt, 2005). A respectiva prevalência das formas monostótica e poliostótica é difícil de ser estabelecida, porque os dados disponíveis baseiam-se somente em série de casos selecionados com alterações óbvias ou cirurgia facial. A forma monostótica, entretanto, provavelmente representa 60% de todos os pacientes com DF, e a síndrome de McCune-Albright 5% (Ruggieri et al., 1994). Kransdorf et al. (1990) em uma revisão de 501 casos de DF observaram que a incidência relativa entre as formas monostótica e poliostótica foi de 85% e 15% respectivamente. A costela, o fêmur, a tíbia e os ossos gnáticos são os sítios mais frequentemente acometidos, sendo que, no complexo craniofacial, são a maxila e a mandíbula. As lesões de DF que envolvem a maxila são quase duas vezes mais freqüentes do que

aquelas que envolvem a mandíbula, além de afetarem, na maioria das vezes, a região posterior. Tais manifestações são mais comumente unilaterais (Abdelkarim et al., 2008).

A DFP acomete mais mulheres e envolve mais os ossos do crânio, da face, da pélvis, da espinha e do ombro. Quando esse tipo de displasia estiver associada a pigmentações café-com-leite e múltiplas endocrinopatias, como precocidade sexual, adenoma pituiutário ou hiperparatireoidismo, é conhecida como síndrome de SMA (Stewart, 2000; Ricalde; Horswell, 2001).

Xavier et al. (2008) analisaram dois casos de síndrome de McCune-Albright, um em uma mulher de meia idade e o outro em uma menina de 10 anos de idade. Os dois casos apresentaram manchas café-com-leite na face e outras partes do corpo, expansão da mandíbula com área radiopaca-radiolúcida com aspecto de “vidro despolido” observada na radiografia, estabelecendo-se o diagnóstico de displasia fibrosa e ainda desordens endócrinas. Em ambos os casos o exame inicial foi realizado devido à lesão mandibular. Sendo assim, o diagnóstico de displasia fibrosa deve levar à pesquisa do possível envolvimento de outros ossos, caracterizando a displasia fibrosa poliostótica. Portanto, o diagnóstico preciso é fundamental para determinar o tratamento adequado de cada caso.

A DF pode estar relacionada a outras lesões. El Deeb et al. (1980) estudaram 53 casos de cisto ósseo aneurismático e descobriram que 21% desses casos (11 casos) tinham associação com lesões fibro-ósseas. Wannfors et al. (1985) descreveram um caso de displasia dentinária do tipo 1 associada à DF.

A associação da DF com o mixoma de partes moles é denominada de síndrome de Mazabraud. Sundaram et al. (1989), por meio de uma revisão da literatura, obtiveram 17 casos, concluindo que o mixoma de tecido mole é mais comum na DFP que na DFM.

Ijpma et al. (2011) observaram, em uma menina de 15 anos, um aumento volumétrico de tecido mole na coxa. Ressonância magnética da coxa mostrou uma lesão intramuscular e anormalidades no osso medular do fêmur. Uma cintilografia e TC mostraram múltiplos pontos de extensão nos ossos. O aumento volumétrico do

tecido mole foi removido. Embora eles, inicialmente suspeitassem, de uma malignidade na coxa com metástases ósseas difusas, tratava-se de um mixoma benigno, o qual, junto com as anormalidades ósseas, correspondia com o diagnóstico de síndrome de Mazabraud. Essa é uma desordem benigna rara em que, mixomas são associados com DF. Para evitar ansiedade, procedimentos diagnósticos desnecessários e cirurgias, a síndrome de Mazabraud deve ser sempre considerada nos casos de um tumor intramuscular associado com simultâneas anormalidades ósseas.

O envolvimento de alguns ossos da face pode causar ao paciente uma face semelhante à de um leão, cujo nome descritivo é leontíase facial. Essa característica ocorre, geralmente, quando as paredes anteriores da maxila, do seio maxilar e órbita são envolvidas. Essa característica não é patognomônica da DF, pode ser observada também na doença de Paget e no hiperparatireoidismo secundário (Ferrario et al., 2005).

Oliveira e Polido (1987) relataram que alguns pacientes com DF podem ter um ligeiro aumento dos níveis da fosfatase alcalina e cálcio e uma diminuição dos níveis de potássio. Stewart (2000) descreveu que os valores de laboratório de fosfatase alcalina, cálcio e fósforo nos pacientes com DF encontram-se dentro dos valores de normalidade. Harris et al. (1962) acrescentaram que existe pouca correlação entre os níveis de fosfatase alcalina e a extensão do envolvimento da lesão no organismo.

A DF é um processo que tende a se estabilizar na puberdade ou com o término do crescimento, porém, após a gravidez ou ainda por fator desconhecido, pode voltar à atividade (Samman et al., 1991).

O osteossarcoma é o tumor maligno de maior frequência de acometimento nos casos de DF (65%), seguido do fibrossarcoma, do condrossarcoma e do sarcoma de células gigantes (Som; Curtin, 2003). Entretanto, o desenvolvimento de um sarcoma secundário à DF é um fenômeno extremamente raro. Ele ocorre em menos que 1% dos pacientes em idade adulta e em lesões antigas. Os casos tratados previamente com radiação têm maiores chances de desenvolver uma transformação sarcomatosa, mas raros casos de transformação maligna espontânea

são encontrados. Essa complicação é mais passível de acontecer em lesões poliostóticas. Os indivíduos geralmente se encontram na terceira ou quarta décadas de vida e o período médio entre o diagnóstico inicial da lesão e a transformação maligna é de 13,5 anos. As principais neoplasias malignas derivadas dessa transformação são osteosarcomas e histiocitoma fibroso maligno. Os locais mais freqüentes são ossos craniofaciais e o fêmur (Dorfman, 2010).

Os dentes não-erupcionados são raramente vistos em DF, provavelmente porque a maioria dos casos se desenvolve depois da erupção dos dentes. Quando há extensão da lesão para o interior do seio maxilar, o dente pode ser deslocado juntamente com a massa de tecido fibro-ósseo. Reabsorção radicular não é uma característica comum da DF. Evidências de reação periosteal ou fratura patológica não são encontradas nos ossos maxilares, embora sejam vistas nos ossos longos. Uma reação periosteal nos maxilares pode sugerir uma transformação sarcomatosa (Langlais et al., 1995).

2.1.1.2 Características macroscópicas e histopatológicas

As displasias fibrosas caracterizam-se pela formação de um tecido cinza-claro, envolvendo principalmente a porção medular dos maxilares. A lesão não é encapsulada e encontra-se circundada por osso normal (Reichart; Philipsen, 2004).

Considera-se que o osso trabecular surja por metaplasia e que não esteja circundado por osteoblastos aposicionais. Podem ser observadas, raramente, minúsculas esferas calcificadas, porém essas não são numerosas. O osso lesional se funde diretamente ao osso normal da periferia da lesão, logo não existe nenhuma cápsula ou linha de demarcação entre o osso normal e a lesão (Stewart, 2000).

Microscopicamente, consistem de tecido celular e fibroso com células fusiformes e imaturas, trabéculas isoladas de osso esponjoso, geralmente sem osteoblastos na periferia. Caracteristicamente, podem ser demonstrados por feixes de fibras colágenas, orientando-se perpendicularmente à superfície do osso, compatíveis com as fibras Sharpey. As trabéculas ósseas assumem formas

irregulares semelhantes a caracteres chineses, não apresentando nenhuma orientação funcional. Em uma lesão de displasia fibrosa madura, pode-se encontrar osso lamelar (Voytek et al., 1995; Regezi et al., 2008; Dorfman, 2010).

2.1.1.3 Características radiográficas

2.1.1.3.1 Radiologia convencional

Radiograficamente, a displasia fibrosa pode apresentar grande número de padrões de imagem: radiolúcida, mista ou radiopaca. Os achados radiográficos dependem do grau de mineralização e maturação da lesão (Kransdorf et al., 1990; MacDonald-Jankowski, 2009).

A DF pode desenvolver-se em qualquer idade, podendo alterar suas características radiográficas com o tempo. É possível que as características radiográficas possam estar mais associadas com o tempo da lesão do que com a idade do paciente. Essa hipótese, entretanto, precisa ser testada em um estudo longitudinal com grupo de pacientes (Akintoye et al., 2004).

Dicaprio e Enneking (2005) relatam que a característica radiográfica que diferencia a displasia fibrosa de outras alterações patológicas são as áreas de densidade homogênea “cinza nebulosa” que geralmente é descrita como "vidro despolido". Esta densidade em vidro despolido é devido ao componente do tecido osteoide O grau de densidade radiográfica é diretamente proporcional ao grau de mineralização com áreas mais raidiolúcidas refletindo zonas que são áreas predominantemente, fibrosas e mais radiopacas devido a uma elevada proporção de tecido ósseo (Fitzpatrick et al., 2004).

A DFCF pode ser classificada em três grupos radiográficos: cístico (radiolucente ou lítico; lesões precoces); esclerótico (lesões em médio desenvolvimento); e mistos (pagetoide; lesões tardias), compreendendo 21%, 23% e 56% respectivamente. A forma cística é geralmente unilocular, semelhante a cisto,

arredonda ou ovalada e, geralmente tem uma fina margem esclerótica. O padrão esclerótico produz um aumento de densidade homogêneo com expansão óssea e o padrão pagetoide se assemelha à doença de Paget, apresentando uma significante lesão óssea e áreas com imagens radiolúcidas e radiopacas. Além disso, a DFCF pode apresentar, simultaneamente em alguns pacientes, mais de um padrão de imagem (Fries, 1957; Jundt, 2005).

Opacidades assimétricas homogeneamente radiodensas, com aparência de vidro despolido que se mistura ao osso normal, córtex delgado e expansão óssea, são altamente características de DF, e melhor observadas em exame por TC nas janelas ósseas. Na mandíbula, o deslocamento do canal mandibular, estreitamento do espaço periodontal e obliteração da lâmina dura, são achados que sugerem DF (Daffner et al., 1982).

O padrão ósseo de “vidro despolido” é mais comum em adultos e deriva de um osso muito duro, sendo difícil sua remoção. A densidade radiográfica desse osso é semelhante ao aspecto de “casca de laranja”, porém, o primeiro não apresenta aspecto granulado, mas sim uma imagem acinzentada homogênea. Esse padrão ocorre mais na maxila que na mandíbula (Worth, 1963). Akintoye et al. (2004) relataram que a maioria dos clínicos é treinada para associar o padrão radiográfico de “vidro despolido” à DF quando analisam uma radiografia panorâmica. Isso é incorreto. Quando se observa uma lesão na radiografia panorâmica, é importante que o clínico esteja ciente dos padrões radiográficos possíveis da DF e não exclua a possibilidade da mesma na ausência do típico padrão de “vidro despolido”.

As margens radiográficas da displasia fibrosa variam e estão relacionadas, possivelmente, ao tamanho e maturidade da lesão. Lesões radiolúcidas menores, se evidenciadas em pacientes mais jovens, tendem a ter margens mais definidas. Ao contrário, em lesões mais antigas as margens não são bem visualizadas, tornando as lesões maiores e radiopacas, com limites indefinidos em relação ao osso normal (Goaz et al., 1994).

A base do crânio é a região mais acometida pela DFCF (Langlais et al., 1995). O padrão radiográfico observado nessa região é geralmente esclerótico.

2.1.1.4.2 Tomografia computadorizada

A tomografia computadorizada constitui-se em um dos maiores avanços em Radiologia. Na Radiologia convencional há muitas sobreposições de imagens de estruturas anatômicas e isso se torna, especialmente difícil, quando as estruturas diferem na densidade. Três vantagens podem ser, basicamente, destacadas em relação à Radiologia convencional: obtenção de uma imagem tridimensional, registro de pequenas mudanças de contraste nos tecidos e permite que seja avaliada a natureza da lesão pelo seu coeficiente de atenuação expressa em unidades Hounsfield (Bontrager, 1999). A escala Hounsfield (HU) é a representação quantitativa para a radiodensidade de cada tecido existente no objeto a ser examinado. Em TC, a escala HU varia de -1000 a +1000, em que os valores próximos ao extremo inferior da escala correspondem ao ar e os valores próximos ao extremo superior correspondem ao osso (Cavalcanti, 2008).

A formação da imagem por tomógrafo computadorizado constitui-se pelas seguintes etapas: obtenção de dados, reconstrução da imagem e visualização, manipulação, armazenamento e gravação da imagem. A aquisição de uma imagem de TC pode gerar cortes axiais ou coronais originais. A partir dessas imagens, podem-se obter as reconstruções multiplanares (RMP). A RMP é uma ferramenta muito utilizada, pois diminui o tempo de permanência do paciente na realização do exame, diminuindo também a dose de radiação recebida. Além disso, reconstruções 3D-TC podem ser obtidas a partir dos cortes originais (Seeram, 2001).

As RMP e a 3D-TC, associadas à computação gráfica, permitem visualizar e manipular os dados volumétricos das imagens, propiciando maior facilidade no estudo de lesões do complexo maxilofacial (Cavalcanti et al., 2000). A 3D-TC pode ser útil na observação da relação espacial entre as alterações patológicas e estruturas adjacentes. Entretanto, a condição patológica é entendida com mais precisão no procedimento cirúrgico quando se tem a associação de 2D-TC e 3D-TC (Altini et al., 1996).

Nas lesões craniofaciais, em que os achados radiográficos convencionais não são conclusivos para estabelecer o diagnóstico, a TC tem grande utilidade. O contorno complexo dos ossos faciais, especialmente, quando escleróticos e espessados, gera sombras que, sobrepostas, podem impedir uma avaliação

adequada pela radiografia convencional, tornando-se necessária a TC (Mendelsohn et al., 1984).

Lupescu et al. (2001) analisaram o papel da TC helicoidal na avaliação das anormalidades do crânio vistas em displasia fibrosa. Em um estudo de seis casos, três mulheres e três homens, com idade entre 8 e 59 anos, os pacientes foram avaliados com radiografias convencionais, TC helicoidal e em um caso também com ressonância magnética. Reconstruções multiplanares e reconstruções 3D foram feitas em todos os casos e quatro casos tiveram confirmação histopatológica de DF. Desses mesmos seis casos, três apresentaram a forma esclerótica, um a cística, um a mista e um a variação poliostótica. Quanto à localização, um caso envolveu a base do crânio, quatro apresentaram envolvimento multifocal do crânio e um envolveu a região maxilomandibular. Eles concluíram que a TC helicoidal é um ótimo método para avaliar as lesões de DF do crânio. As reconstruções 3D são melhores para avaliar a abóbada craniana anterior e a base do crânio. A obtenção da TC helicoidal deve ser avaliada a cada caso, pesando a dose de radiação e a qualidade das imagens originadas.

A TC é muito importante no correto diagnóstico e estratégia de tratamento da DF no osso orbital. Ela ajuda a identificar a localização e extensão das lesões, baseada na avaliação dos planos axial, coronal e sagital (Chen et al., 2010).

Bulakbaşi et al. (2008) revisaram a eficácia da TC e ressonância magnética na avaliação do envolvimento crânioespinhal das DF poliostóticas em síndromes de McCune-Albright e complicações relatadas. Na TC, a aparência de “vidro despolido” com bordas bem definidas foram vistas. Mais raramente, áreas císticas/necróticas foram observadas dentro do osso envolvido. Essas lesões foram observadas na ressonância magnética como sinais de baixa intensidade na derivação T1 e alta intensidade na derivação T2. Áreas císticas/necróticas foram vistas como imagens de alta intensidade na derivação T2. A compressão dos nervos cranial e espinhal foi melhor determinada pela avaliação da TC e ressonância magnética juntas. A partir daí os autores sugeriram que TC e ressonância magnética devem ser empregadas juntas para demonstrar a extensão da doença e complicações do envolvimento crânioespinhal da DF poliostótica em pacientes com SMA.

A avaliação das radiografias convencionais da DF craniofacial pode ser difícil devido às aparências variáveis e sobreposição de estruturas. A cintilografia é mais usada para avaliar a extensão do envolvimento do esqueleto em DF poliostótica. As

imagens da ressonância magnética frequentemente não são específicas e podem ser confusas. A TC também apresenta imagens variáveis, mas mais comumente levam a um diagnóstico específico. Isso ocorre devido à aparência característica de “vidro despolido” do tecido ósseo (Lisle et al., 2008). Esses autores afirmam ainda que, independente do padrão de imagem predominante, todos os casos de displasia fibrosa mostram, pelo menos, algum componente do típico padrão de “vidro despolido” na TC, mesmo onde esse não é evidente na radiografia convencional. Eles também sugerem que a TC deve ser usada como primeira opção em um paciente com sinais típicos de displasia fibrosa, como assimetria facial ou para esclarecer achados radiográficos que sugiram DF. A TC também complementará e melhorará a interpretação da ressonância magnética de lesões da base do crânio e ossos faciais.

No exame de tomografia computadorizada, visualiza-se, nas DFs, que o córtex tende a se manter e o espaço medular, aumentado, pode ter uma variedade de aparências, dependendo da quantidade de matriz fibrosa e osteoide presente. O espaço medular na TC varia de francamente hipodenso a hiperdenso (Moreira et al., 2002; Som; Curtin, 2003). Wilbur et al. (1987) acrescentam que a TC evidencia não só o espessamento ou rompimento ósseo, mas também a estrutura irregular do osso displásico com áreas de tecido fibroso ossificado e não ossificado.

As características observadas na TC incluem ainda expansão do osso envolvido com padrão heterogêneo de densidades demográficas associadas a diferentes coeficientes de atenuações. O valor de coeficiente de atenuação pode variar de 34 a 513 unidades Hounsfield (HU), dependendo do tipo fibroso. Ainda assim, em alguns casos, a lesão pode ter mais que 513 HU (Zeanah; Hudson, 1983).

Sztuk et al. (2010) realizaram um estudo com o objetivo de demonstrar as lesões de displasia fibrosa que são encontradas, acidentalmente, em TC de diferentes indicações, e descrever a aparência radiológica dessas lesões. Tal estudo incluiu 23 pacientes, 9 homens e 14 mulheres, de 24 a 64 anos de idade, que foram encaminhados para o diagnóstico de ossos da face e doenças estomatológicas com o uso de TC, devido às patologias diagnosticadas clinicamente nos seios nasais, articulações temporo-mandibulares, alterações patológicas da mandíbula e maxila e antes do tratamento com implantes protéticos. Dos 23 casos, 18 apresentaram DF monostótica, 4 DF poliostótica e 9 DF craniofacial. A aparência radiográfica

caracterizou-se por lesões que, gradualmente, e, de forma mal delimitada transformam-se em tecido patológico com diferentes densidades, tendo aparência esclerótica, cística ou mista. As lesões iniciais, normalmente, possuem uma densidade menor que a do osso subjacente, conferindo à lesão um aspecto de translucidez. Eles concluíram então que a DF dos ossos faciais é mais comumente encontrada de forma incidental em avaliações de tomografia da região da cabeça, mandíbula ou seios nasais.

Em um estudo retrospectivo realizado por Yang et al. (2011), foram analisadas mil tomografias computadorizadas, na região do seio paranasal, realizadas em pacientes sem uma história de trauma ou cirurgia prévia, com o propósito de determinar a prevalência e achados na TC da DF como apresentação no processo frontal da maxila. Dos 1000 pacientes, sendo 546 homens e 454 mulheres, 51 tiveram uma manifestação de DF no processo frontal da maxila, desses, 41 eram homens e 10, mulheres. Vinte e nove casos envolveram a região direita e vinte e dois a região esquerda do processo frontal da maxila. O diâmetro médio das lesões foi de 9,8 mm variando entre 3,6 e 16,1 mm. Essas exibiram, na , aparência pagetoide em 37 casos, vidro-despolido em 8 casos e cística em 6 casos. A DF como manifestação no processo frontal da maxila não é rara e pode ser, facilmente, detectada pela TC.

Nenhum estudo foi encontrado nas principais bases internacionais de busca científica, até o momento, que tenha empregado métodos de análise de imagens aplicadas à tomografia computadorizada helicoidal, tais como lacunaridade, como contribuição ao diagnóstico da displasia fibrosa.

2.1.1.5 Diagnóstico diferencial

O diagnóstico diferencial da displasia fibrosa com outras lesões pode trazer dificuldades. Na fase inicial, radiolúcida, deve-se estabelecer diagnóstico diferencial com: tumor central de células gigantes, cavidade óssea idiopática e fibroma ossificante (Irnberger, 1985; Goaz et al., 1994). Já nas lesões com radiopacidades mistas e radiopacas sugere-se: fibroma ossificante, doença de Paget,

hiperparatireoidismo e osteossarcoma (Yamashiro; Komori, 1987; Langlais et al., 1995; Cavalcanti et al., 2000).

Tehranzadeh et al. (1998) avaliaram os sinais tomográficos da displasia fibrosa e da doença de Paget com a finalidade de propor critérios de diferenciação entre essas duas doenças. Entretanto, concluíram que as mesmas possuem algumas características muito semelhantes, mas outras, como espessura do córtex da parede do crânio, envolvimento do osso esfenoide, órbita, cavidade nasal e maxilar podem ser inseridas como critérios importantes nessa diferenciação.

O diagnóstico diferencial da DF cística do seio maxilar pode incluir sinusite crônica ou querubismo. A sinusite crônica é vista na TC, causando obliteração do seio infectado sem expansão. As paredes ósseas do seio podem estar espessadas, irregulares e escleróticas, mas sem a característica de “vidro despolido” da DF. Embora o querubismo, ocasionalmente, ainda seja nomeado como DF familial, essas duas desordens constituem alterações diferentes, sem nenhuma relação. O querubismo é caracterizado por um aumento volumétrico simétrico da face, envolvendo a mandíbula de forma bilateral e, às vezes, a maxila. É constituído por tecido fibroso não-neoplásico rico em células gigantes multinucleadas. Esse tecido não contém trabéculas ósseas. As radiografias convencionais e a TC mostram uma expansão simétrica da mandíbula e maxila com lesões osteolíticas multinucleadas. A falta da imagem de “vidro despolido” associada ao envolvimento facial simétrico permitem sua diferenciação da DF (Lisle et al., 2008).

Os mesmos autores mencionados acima descrevem ainda que a DF esclerótica, no seio maxilar, pode ser de difícil diferenciação com a sinusite fúngica alérgica ou com o fibroma ossificante. A sinusite fúngica alérgica produz um material denso dentro do seio maxilar que pode lembrar o padrão de imagem de “vidro despolido” na TC. Um exame mais detalhado, normalmente, permitirá sua diferenciação da DF, já que, nesses casos, o material denso formado está dentro do seio e não na parede óssea. O fibroma ossificante é mais frequente na terceira e quarta décadas de vida. Ele é visualizado na TC como uma massa expansiva na mandíbula ou no seio maxilar, podendo apresentar-se de forma radiolúcida ou contendo calcificações, que variam de pequenas ilhas de osso até calcificação completa. O fibroma ossificante e suas variações podem ser difíceis de diferenciar

na TC, principalmente nos casos em que a matriz calcificada tem uma densidade homogênea similar ao típico padrão de “vidro despolido” da DF.

Iida et al. (2012) apresentaram um caso de síndrome de McCune-Albright que mostrou um rápido crescimento do tumor orbital na lesão de DF facial. Posteriormente, confirmou-se ser uma metástase de um carcinoma no esôfago. Embora metástase de um tumor maligno nas lesões de DF seja bastante rara e tenha sido negligenciada como diagnóstico diferencial, ela deveria ser incluída como importante diagnóstico diferencial, já que pode sim ocorrer, principalmente, devido ao abundante fluxo sanguíneo nas DFs. Com isso, quando um crescimento rápido em lesões de DF, for observado, uma alteração maligna deve ser considerada.

2.1.1.6 Tratamento

Após um período variável de crescimento pré-puberal, a displasia fibrosa, caracteristicamente, estabiliza-se, embora um avanço lento possa ser observado na fase adulta. Pequenas lesões podem não exigir nenhum tratamento além da confirmação da biópsia e de um acompanhamento periódico, utilizando exames imaginológicos. Lesões maiores que causem deformidade estética ou funcional podem ditar a intervenção cirúrgica. Tal procedimento, geralmente, envolve a redução cirúrgica da lesão até um contorno aceitável, sem tentativa de remover toda a lesão. O resultado estético, geralmente, é satisfatório, mas novo crescimento da lesão pode ocorrer com o tempo em aproximadamente 25% a 50% dos casos (Regezi et al., 2008; Neville et al., 2009).

O tratamento de escolha da DF, normalmente, é conservador, mas com os avanços das técnicas cirúrgicas, a possibilidade de uma completa excisão da lesão, seguida por reconstrução imediata deve ser avaliada. Apesar do critério de decisão ainda ser controverso, acredita-se que o tratamento radical seja o melhor método nos casos de lesões recorrentes (Kim et al., 2010).

Murray et al. (2008) descreveram, através do relato de três casos, as aplicações das tecnologias de imagem avançadas na otimização do tratamento

cirúrgico de DF do complexo craniofacial. “Haptic Modelling” foi usada para simular a excisão do tumor e o desenho da osteotomia, em uma TC 3D virtual. Prototipagem rápida foi empregada na fabricação de um protótipo físico do crânio com o ideal de reconstrução simétrica. A remoção do tumor foi realizada com o auxílio de navegação estereotáxica. Uma malha reabsorvível foi, precisamente, moldada na forma do protótipo do crânio, transferindo, assim, a simulação cirúrgica para o paciente na sala de cirurgia. Essa malha reabsorvível é útil como um modelo que guia a forma e orientação espacial da reconstrução com enxerto ósseo autógeno. Exames, a curto e longo prazo, após a cirurgia, mostraram excelentes resultados estéticos, com significante restauração da simetria volumétrica. A complexidade do uso adicional de novas tecnologias aumenta o tempo de planejamento pré-operatório, mas eles acreditam que isso é compensado pelo aumento da segurança durante a ressecção dos tumores, bem como os excelentes resultados estéticos.

Nambi et al. (2010) relataram o caso de um homem de 25 anos, que apresentou uma displasia fibrosa monostótica extensa na maxila esquerda com assimetria facial, incluindo obstrução das cavidades nasal, orbital e a metade esquerda da cavidade oral. Embora a excisão total da lesão seguida de reconstrução pudesse ser realizada, a prioridade de aliviar os sintomas compressivos, optou-se pela cirurgia conservadora, a qual apresentou um resultado pós-operatório bastante satisfatório.

Wei et al. (2010) revisaram 81 casos de pacientes que foram diagnosticados com DF craniofacial. A idade variou entre 5 e 71 anos, sendo uma média de 23,94 anos com o predomínio de mulheres (61,73%). O tamanho das lesões variou entre 1,5 x 2,0 cm e 15 x 10 cm. O local mais afetado foram os ossos frontais. Aumento volumétrico indolor foi o sintoma mais observado e perda da visão, o mais sério. Desses pacientes, 86,4% foram submetidos a tratamento cirúrgico, 65,4% foram acompanhados e 86,8% não mostraram sinal de recorrência. Eles sugeriram, então, que a DF craniofacial, na maioria das vezes, deve ser tratada com completa excisão cirúrgica e imediata reconstrução com placa de titânio. A ressecção total em ossos do crânio é viável em lesões bem circunscritas nos ossos temporal, parietal, occipital e frontal sem envolvimento orbital.

A possível relação entre os níveis de fosfatase alcalina sérica e a reativação do crescimento da DF, após a realização de cirurgia, foi avaliada por Park et al. (2010). Esses autores investigaram dezoito pacientes com DF, os quais foram submetidos ao tratamento cirúrgico. Os pacientes foram divididos em três grupos. O Grupo A, contendo quatro pacientes, os quais foram submetidos à ressecção completa da lesão e não apresentaram reativação do crescimento. No Grupo B, com sete pacientes, optou-se pela ressecção incompleta, mas o crescimento foi reativado. Já no Grupo C, composto por sete pacientes, a ressecção incompleta também foi realizada, mas não houve reativação do crescimento. Seis pacientes do Grupo B e dois do Grupo C tinham menos que 17 anos de idade. Os níveis de fosfatase alcalina sérica foram obtidos antes da cirurgia, no pós-operatório e todo ano durante o período de acompanhamento. No Grupo B, a reativação do crescimento foi precedida por um aumento nos níveis de fosfatase alcalina e, no Grupo C esses níveis foram mantidos dentro das taxas normais. Os resultados revelaram que os níveis de fosfatase alcalina sérica, após a realização de cirurgia, nos casos de DF, poderiam ser um importante marcador para prever a reativação da doença.

Kusano et al. (2009) investigaram onze pacientes com DF com acompanhamento pós-operatório maior que dez anos. Desses onze pacientes, seis eram homens e cinco, mulheres. A média de idade da avaliação inicial foi 17,9 anos. Três casos foram diagnosticados com SMA, três como monostótica e cinco como poliostótica. Dos onze pacientes, nove apresentaram recidiva no crescimento após a cirurgia. Desses nove, o crescimento cessou em cinco, com uma média de idade de 23 anos. Até a data de publicação do presente trabalho, o crescimento ainda estava sendo observado nos quatro pacientes restantes, sendo que dentre eles estavam incluídos os três com SMA. Nenhuma diferença estatística significante foi observada entre os ossos afetados e a idade de estabilização do crescimento ou entre a média de idade em que o crescimento parou e o sexo do paciente. Sendo assim, os autores concluem que o recontorno ósseo deve ser realizado após o estacionamento do crescimento, exceto em pacientes com SMA. Quando o crescimento é contínuo em pacientes com DF poliostótica e SMA, deformidades resultantes são previstas, tornando a ressecção completa da lesão e reconstrução recomendadas.

Álvares et al. (2009) descreveram o caso de um paciente de trinta e três anos, que foi observado desde os dez anos de idade, totalizando vinte e três anos de acompanhamento. O mesmo apresentava uma DF monostótica da maxila que, inicialmente, foi caracterizada pela expansão óssea do palato do lado direito e assimetria facial. Nesse caso, sugere-se que a lesão tenha seu desenvolvido interrompido, mesmo antes do final do crescimento esquelético. Com onze anos de acompanhamento, a face estava simétrica e o palato estava remodelado pelo crescimento esquelético e função. Com treze anos de acompanhamento, o palato duro estava quase completamente remodelado e com vinte e três anos de acompanhamento, o paciente apresentou somente leves alterações no palato duro. Esses dados caracterizaram um caso de DF com remodelação óssea espontânea.

Kruse et al. (2009) avaliaram oito pacientes com DF monostótica que foram tratados entre os anos de 1996 e 2006. A proporção entre mulheres e homens foi respectivamente 3:1 e a média de idade desses pacientes foi de 22,5 anos. As regiões afetadas foram a mandíbula, maxila, terço médio da face e região frontoparietal e, cada uma delas estava presente em dois indivíduos. A maioria dos pacientes foi encaminhada devido ao aumento volumétrico indolor. A biópsia foi feita em dois desses pacientes. A remodelação óssea foi realizada em seis pacientes, sendo que em dois desses, a cirurgia foi repetida devido ao crescimento progressivo. Nenhum envolvimento visual importante ou transformação maligna foi observado. A partir dessa avaliação, os autores sugerem que a DF deve ser tratada de forma conservadora quando possível, mas em casos de alteração funcional ou envolvimento do forame ótico ou magno, a intervenção cirúrgica imediata é necessária. Uma alteração estética severa pode ser outra indicação para cirurgia.

A displasia fibrosa é uma desordem óssea crônica e que tem um padrão de crescimento imprevisível. A displasia fibrosa do osso temporal (DFOT), em particular, pode induzir sérias complicações e defeitos funcionais. Uma intervenção cirúrgica apropriada pode ser necessária para prevenir complicações da DFOT e um acompanhamento cuidadoso a longo prazo é essencial para avaliar a recorrência. Entretanto, apesar de alguns casos manifestarem recorrência, o tratamento cirúrgico da DFOT revelou resultados relativamente bons. Devido à DFOT envolver a estrutura do ouvido interno, ela pode mostrar uma progressão mais agressiva e

complicada, com isso, muita cautela deve ser tomada para decidir o local da ressecção e o momento da cirurgia (Kim et al., 2009).

2.2 LACUNARIDADE

A textura de imagens é definida como um dos principais atributos visuais presentes em uma imagem, sendo capaz de distinguir regiões e contribuir para o processo de reconhecimento, análise, descrição e classificação de imagens digitais (Backes; Bruno, 2006).

A lacunaridade é uma ferramenta utilizada na análise de imagens, mais especificamente, ela é aplicada como um método para avaliação da textura da mesma. É obtida medindo-se a variação da distribuição espacial das lacunas existentes na imagem. Por meio dela é possível quantificar a homogeneidade de sua textura ou de parte dela, de modo a torná-la comparável com outras imagens (Allain; Cloitre, 1991). Enfim, essa ferramenta caracteriza a distribuição espacial das lacunas, incluindo nessa caracterização uma média proporcional do tamanho e formato dessas subunidades contidas na imagem (Dougherty; Henebry, 2002). Ela representa, assim, a maneira como os pixels estão distribuídos e organizados em uma determinada região da imagem, ou seja, ela quantifica como o espaço está preenchido (Backes; Bruno, 2006).

Afinal, a lacunaridade pode ser definida como ferramenta de análise de textura capaz de monitorar a homogeneidade de imagens digitalizadas, ou seja, menores valores de lacunaridade caracterizam imagens com texturas mais homogêneas (Dong, 2000; Barros Filho; Sobreira, 2008).

Um dos algoritmos mais utilizados para se estimar a lacunaridade é o Gliding-box (Plotnick et al., 1996). Esse algoritmo utiliza os momentos de probabilidade de primeira e segunda ordem da imagem a fim de estimar a sua lacunaridade.

O algoritmo do Gliding-box é similar ao algoritmo do BoxCounting utilizado para estimar a Dimensão Fractal. Nele, uma caixa de lado *r* é colocada sobre o

canto superior esquerdo da imagem e o número de pontos da imagem é contado. Esse processo é repetido para todas as linhas e colunas da imagem, produzindo uma distribuição de frequência da massa da imagem. O número de caixas de lado *r* contendo uma massa *S* da imagem é designado por *n(S,r)* e o total de caixas contadas por *N(r)*. Essa distribuição de frequência é, então, convertida para uma distribuição de probabilidade *Q(S,r)*, onde

$$N(r) = \sum_S n(S,r),$$

$$Q(S,r) = n(S,r) / N(r).$$

O primeiro e o segundo momentos dessa distribuição são determinados como:

$$Z^{(1)} = \sum_S SQ(S,r),$$

$$Z^{(2)} = \sum_S S^2 Q(S,r).$$

A lacunaridade para uma caixa de tamanho *r* é então definida como:

$$\Lambda(r) = Z^{(2)} / (Z^{(1)})^2.$$

Por se tratar de uma medida multiescala, diferentes valores da lacunaridade podem ser obtidos alterando o tamanho da caixa utilizada no gliding-box (Plotnick et al., 1996). Isso significa que o tamanho utilizado na medição influi no resultado obtido.

Dougherty e Henebry (2002) utilizaram a lacunaridade para avaliação do trabeculado ósseo a partir de imagens digitalizadas de cortes tomográficos, e concluíram que essa ferramenta seria, potencialmente, útil na representação do osso trabecular da coluna vertebral, na avaliação de pacientes com osteoporose.

Yasar e Akgünlü (2005) utilizaram de lacunaridade para avaliação de imagens digitalizadas de tomadas radiográficas de mandíbula para acessar a diferença existente entre a cortical óssea de diferentes pacientes, podendo através dos resultados obtidos, alocá-los em grupos diferentes.

Rabelo et al. (2010) utilizaram da ferramenta lacunaridade também para análise de tecido ósseo, trabalhando com imagens histológicas digitalizadas, encontrando diferença significativa entre os grupos analisados (teste *vs* controle). Ambos os autores trabalharam com as características das imagens, sendo sempre necessárias modificações prévias à análise, tais como a transformação em imagens binárias e/ou utilização do processo de segmentação interativa, isso para que fosse possível obter a lacunaridade das imagens de forma que o valor numérico obtido pudesse ser utilizado, posteriormente, em análises comparativas.

3 PROPOSIÇÃO

Esse estudo objetiva contribuir na caracterização da displasia fibrosa em imagens de tomografia computadorizada helicolidal, empregando a análise da lacunaridade.

4 MATERIAL E MÉTODOS

Este trabalho é um estudo realizado com voluntários atendidos no ambulatório de Diagnóstico Estomatológico da Faculdade de Odontologia da Universidade de Uberlândia-FOUFU. A pesquisa foi aprovada pelo Comitê de Ética em Pesquisa (CEP) da Universidade Federal de Uberlândia Ref.: Processo n° 817/11 (Anexo A), e posterior análise e ratificação pelo Comitê de Ética e Pesquisa da Faculdade de Odontologia da Universidade de São Paulo- FOUSP (Anexo B), de acordo com os requisitos e normas da Resolução n° 196/96 e Complementares do Conselho Nacional de Saúde. Os voluntários receberam informações detalhadas pela pesquisadora Mirna Scalon Cordeiro que os convidou a participar do estudo, informando-os a respeito dos procedimentos, riscos e benefícios, esclarecendo eventuais dúvidas, e, então, aplicação do Termo de Consentimento Livre e Esclarecido (Anexo C).

4.1 CRITÉRIOS DE RECRUTAMENTO, TAMANHO DE AMOSTRA, CRITÉRIOS DE INCLUSÃO E EXCLUSÃO

Foram incluídos todos os casos que se apresentaram no ambulatório de Diagnóstico Estomatológico / FOUFU e que tiveram diagnóstico de displasia fibrosa no período de dezembro de 2011 a março de 2012, ou seja, 10 pacientes. Tal número atende a cálculo amostral, previamente realizado, o qual considerava erro amostral tolerável de 5% (Luiz et al., 2005). Nenhum paciente foi excluído pela aplicação dos seguintes critérios, inicialmente, previstos:

- Utilização de medicamentos que pudessem interferir na atividade óssea, direta ou indiretamente, como os anti-inflamatórios esteroidais.
- Condições sistêmicas que reconhecidamente, alterem o osso normal, como osteopenia, osteoporose, osteogênese imperfeita e hiperparatireoidismo.
- Contraindicação para a realização dos exames radiográficos, como gestantes ou aqueles que estejam sob tratamento radioterápico de cabeça e pescoço.

Considerando a epidemiologia da displasia fibrosa, foram incluídos pacientes menores de 18 anos. Nesse sentido, outra versão do Termo de Consentimento Livre e Esclarecido específico foi aplicada aos pais ou responsáveis legais por tais pacientes (Anexo D).

4.2 DADOS CLÍNICO-DEMOGRÁFICOS

Para caracterização da casuística, foram coletados dados demográficos (idade e sexo) e clínicos (localização, tamanho, tempo de evolução da lesão, tipo de tratamento e proservação) dos casos, mediante análise dos prontuários dos pacientes, que foram identificados pelo seu número.

4.3 EXAMES TOMOGRÁFICOS

Após o levantamento inicial dos casos, os exames tomográficos foram realizados mediante aos preceitos de radioproteção, no Serviço de Radiologia Médica do Hospital de Clínicas da Universidade Federal de Uberlândia com o tomógrafo helicoidal (*Somatom Spirit, Siemens*®, Alemanha, 2 canais) e posteriormente, avaliados por um programa de visualização e manipulação de imagens volumétricas localizado nesse departamento. A interpretação das imagens foi realizada por radiologistas (Dr. Jefferson Xavier de Oliveira, Dr. Antônio Francisco Durighetto Júnior, Dr. Elmar Gonzaga Gonçalves e Mirna Scalon Cordeiro), todos com experiência e treinamento para interpretar tomografia computadorizada.

A classificação utilizada foi a proposta por Jundt (2005): localização por sítios ósseos (maxila ou mandíbula), padrão de imagem (cístico, misto ou esclerótico) e comportamento biológico (expansão das corticais e/ou deformidade facial). Os dados dos pacientes, extraídos dos prontuários e das imagens, foram descritos em fichas (Anexo E).

As imagens digitais foram avaliadas em uma estação de trabalho independente (DELL PRECISION 420 Windows XP) contendo o programa Vitrea® versão 3.4.2 (Vital Imagens Inc. Plymouth, MN, EUA) em formato DICOM (Digital Imaging and Communication in Medicine). Foram avaliadas imagens axiais e coronais com cortes de 2 mm, intervalo de reconstrução de 1mm, matriz de 512 x 512 e FOV de 17,4 x 17,4 nos cortes axiais e 18,2 x 18,2 nos cortes coronais.

4.3.1 Análise da atenuação da imagem

Após a seleção de um corte axial e um coronal, foram selecionadas três amostras distintas da região de interesse (ROIs) do osso normal e displásico (Grupos 1 e 2, respectivamente), de acordo com sua densidade tomográfica: a primeira, aquela apresentando maior densidade; a segunda, menor e a terceira, intermediária a essas, utilizando-se da escala Hounsfield (Yamada et al., 2007) do programa Vitrea® para avaliação do grau de atenuação da imagem (Figura 4.1).

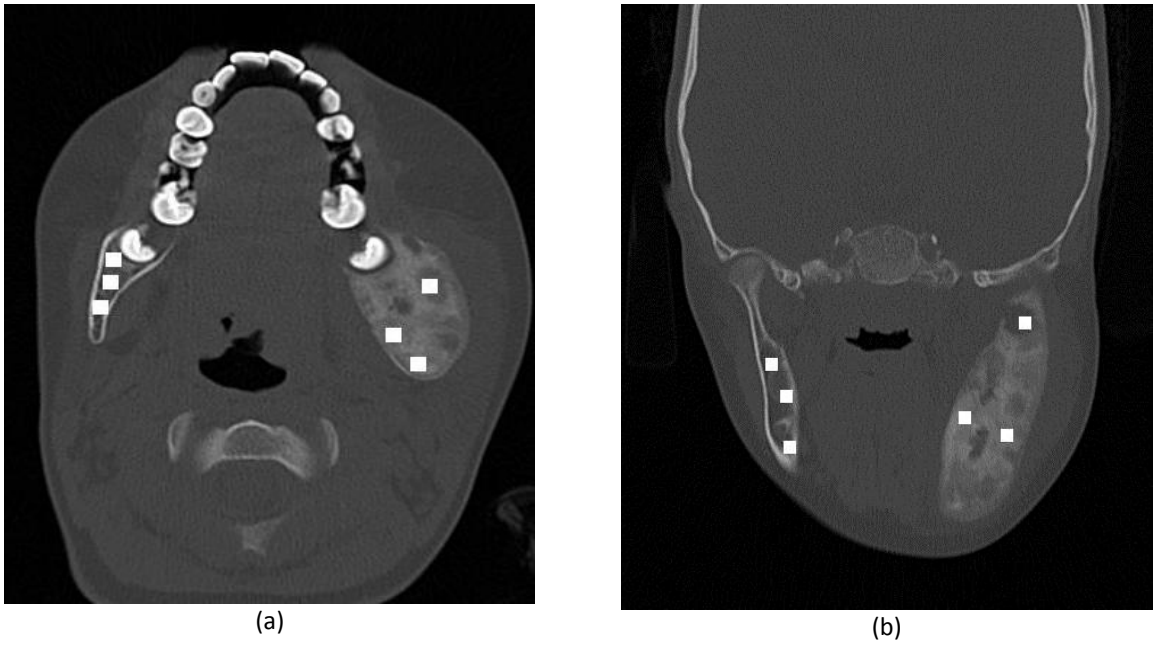

Figura 4.1 – Imagens axial (a) e coronal (b) com as demarcações para avaliação do grau de atenuação

4.3.2 Análise da lacunaridade

Para análise de textura empregando o método de lacunaridade executaram-se as seguintes etapas descritas abaixo:

- **1ª etapa:** Após a obtenção e seleção dos cortes tomográficos (um axial e um coronal), foram realizadas as demarcações das áreas no osso normal e displásico (Grupos 1 e 2, respectivamente). Posteriormente, foram escolhidos três campos, conforme critério acima relatado, os quais foram submetidos ao processo de análise pela lacunaridade (Figura 4.2) e, posterior cálculo da média desses campos. Essas áreas consistem em uma porção da textura da imagem de tamanho *W* x *W* pixels. Tanto a seleção da área demarcada quanto o cálculo da lacunaridade foram realizados utilizando o software *MATLAB*® (*MATrix LABoratory,* México*).* Para abrir uma imagem *DICOM* no *MATLAB*®*,* a seguinte sequência de comando será:

```
info = dicominfo(nome);

im = dicomread(info);
```

  onde *nome* é o local no computador onde se encontra a imagem *DICOM* e *im* é a imagem carregada pelo software. A área demarcada é, então, obtida com o seguinte comando:

```
area = im(y:y+w-1,x:x+w-1);
```

  onde *area* contém uma região demarcada que começa nas coordenadas *(y,x)* e tem largura *W*.

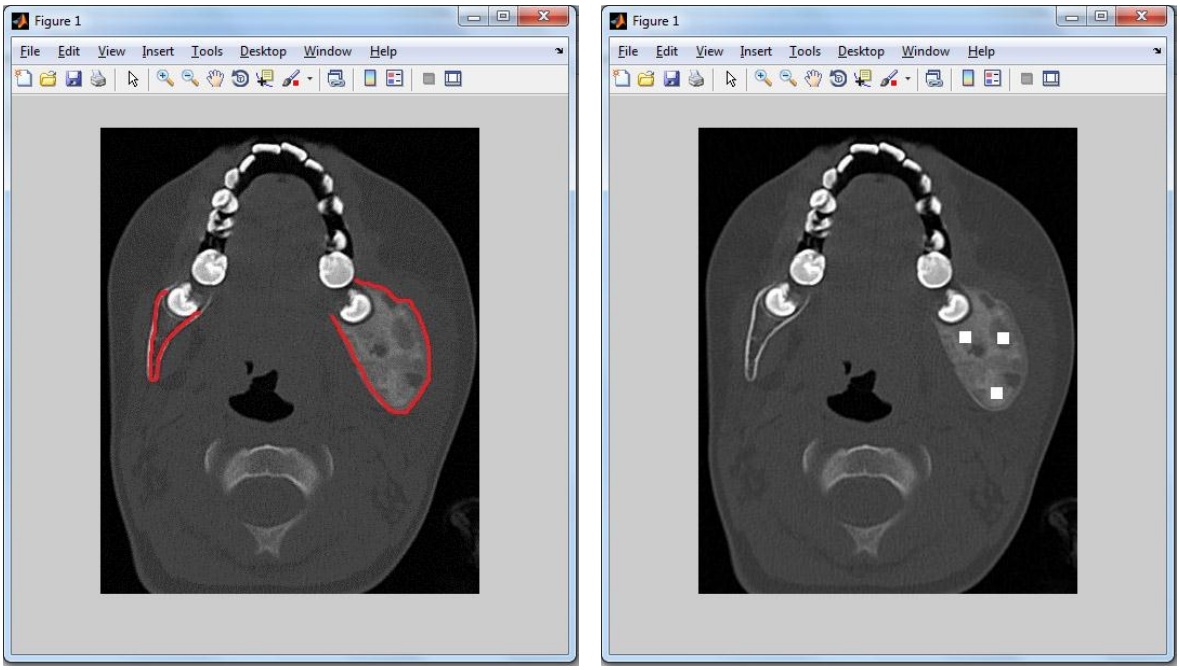

(a) (b)

Figura 4.2 - (a) cortes tomográficos; (b) área que será submetida ao processo de análise pela lacunaridade (W = 11)

- **2ª etapa:** A área demarcada consiste em um conjunto de valores numéricos dentro do intervalo [0, 2^k-1], onde k é o número de bits de profundidade da imagem *DICOM* (Figura 4.3).

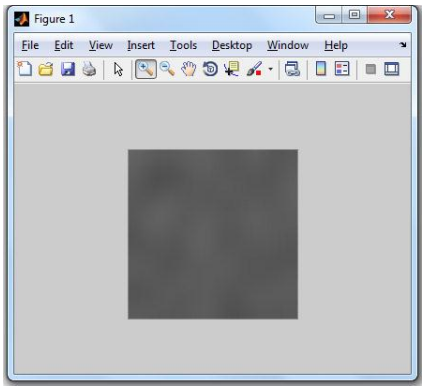

1567	1470	1449	1499	1548	1506	1406	1461	1510	1375	1440
1494	1354	1320	1383	1492	1484	1416	1419	1418	1377	1487
1423	1333	1364	1399	1425	1436	1441	1415	1401	1412	1523
1418	1446	1520	1459	1442	1433	1408	1443	1456	1444	1515
1422	1542	1540	1450	1491	1490	1407	1471	1514	1469	1484
1370	1472	1468	1447	1536	1498	1385	1447	1481	1455	1436
1382	1401	1393	1399	1534	1470	1419	1406	1420	1391	1365
1459	1423	1357	1414	1479	1485	1456	1404	1377	1367	1379
1403	1419	1416	1462	1461	1476	1435	1398	1394	1433	1469
1360	1403	1446	1436	1458	1457	1363	1393	1458	1467	1467
1466	1452	1423	1419	1484	1468	1311	1346	1418	1416	1422

(a) (b)

Figura 4.3 - (a) área selecionada para análise; (b) valores de intensidade dos pixels presentes nessa área

- **3ª etapa:** Uma vez selecionada a área, tem início o cálculo da lacunaridade. Esse cálculo consiste, basicamente, em varrer um quadrado de tamanho r x r sobre toda a imagem selecionada. No conjunto dos valores contidos dentro dessa janela, seleciona-se o maior e o menor valor (Figura 4.4).

1567	1470	1449	1499	1548	1506	1406	1461	1510	1375	1440
1494	1354	1320	1383	1492	1484	1416	1419	1418	1377	1487
1423	1333	1364	1399	1425	1436	1441	1415	1401	1412	1523
1418	1446	1520	1459	1442	1433	1408	1443	1456	1444	1515
1422	1542	1540	1450	1491	1490	1407	1471	1514	1469	1484
1370	1472	1468	1447	1536	1498	1385	1447	1481	1455	1436
1382	1401	1393	1399	1534	1470	1419	1406	1420	1391	1365
1459	1423	1357	1414	1479	1485	1456	1404	1377	1367	1379
1403	1419	1416	1462	1461	1476	1435	1398	1394	1433	1469
1360	1403	1446	1436	1458	1457	1363	1393	1458	1467	1467
1466	1452	1423	1419	1484	1468	1311	1346	1418	1416	1422

Maior : 1567

Menor : 1320

Figura 4.4 - Exemplo do cálculo da lacunaridade para um quadrado de tamanho r = 3 (3 x 3)

- **4ª etapa:** O maior e o menor valor obtidos são, então, divididos pelo tamanho do quadrado usado (ou seja, r), sendo o valor resultante arredondado para cima. Assim:
  - **Maior = 523**
  - **Menor = 440**

Em seguida, a altura relativa (A) da imagem para a região contida no quadrado é definida como sendo **A = Maior – Menor – 1 = 82**.

- **5ª etapa:** Uma vez calculada a altura relativa daquele quadrado, o mesmo é movido para a próxima coluna da área demarcada (Figura 4.5). Caso não haja mais colunas para mover, o mesmo volta para a coluna inicial e move para a próxima linha. Tem início então o cálculo da altura relativa daquele novo

quadrado. Esse processo se repete até que o quadrado atinja a última linha e a última coluna da área demarcada.

1567	1470	1449	1499	1548	1506	1406	1461	1510	1375	1440
1494	1354	1320	1383	1492	1484	1416	1419	1418	1377	1487
1423	1333	1364	1399	1425	1436	1441	1415	1401	1412	1523
1418	1446	1520	1459	1442	1433	1408	1443	1456	1444	1515
1422	1542	1540	1450	1491	1490	1407	1471	1514	1469	1484
1370	1472	1468	1447	1536	1498	1385	1447	1481	1455	1436
1382	1401	1393	1399	1534	1470	1419	1406	1420	1391	1365
1459	1423	1357	1414	1479	1485	1456	1404	1377	1367	1379
1403	1419	1416	1462	1461	1476	1435	1398	1394	1433	1469
1360	1403	1446	1436	1458	1457	1363	1393	1458	1467	1467
1466	1452	1423	1419	1484	1468	1311	1346	1418	1416	1422

Figura 4.5 - Próximo quadrado a ser calculado na imagem

- **6ª etapa:** Uma vez calculada a altura relativa para toda a imagem, tem continuidade o cálculo da lacunaridade. A partir dos valores das alturas relativas (Figura 4.6), calcula-se o número de vezes que cada valor ocorre (Figura 4.7).

82	59	75	54	46	32	36	44	48
66	66	66	36	27	24	18	26	48
68	68	58	29	27	27	37	37	40
56	31	32	33	49	37	42	23	25
56	48	48	44	49	37	42	40	49
37	37	58	44	49	37	34	37	38
33	34	58	44	38	28	26	21	34
33	34	39	22	39	39	30	32	33
34	19	22	21	57	54	48	39	24

Figura 4.6 - Altura relativa obtida para toda a imagem

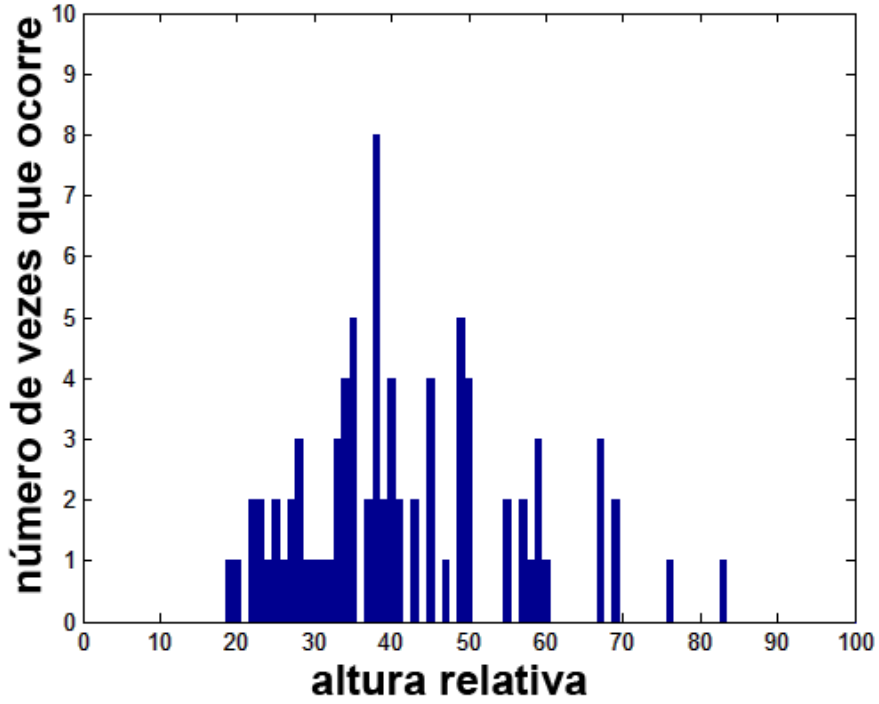

Figura 4.7 - Distribuição do número de vezes que cada altura relativa ocorre

- **7ª etapa:** A distribuição das alturas relativas é, então, normalizada pela sua somatória (Figura 4.8), obtendo-se, assim, a frequência com que cada altura relativa ocorre.

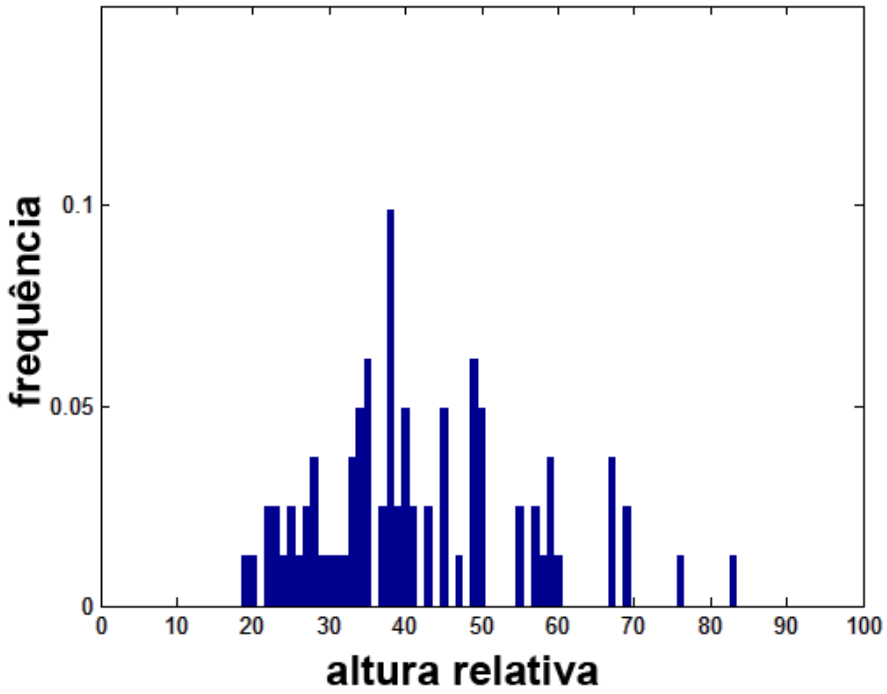

Figura 4.8 - Frequência com que cada altura relativa ocorre

- **8ª etapa:** Por fim, o valor da lacunaridade Λ é calculado como sendo:

$$\Lambda = \frac{\sum A^2 F(A)}{\left(\sum AF(A)\right)^2}$$

onde A é a altura relativa e F(A) é a frequência com que a altura relativa A ocorre na imagem.

4.4 ESTATÍSTICA DESCRITIVA E ANALÍTICA

Os dados obtidos foram organizados em planilhas eletrônicas. Para fins de descrição, foram calculadas medidas de tendência central (média e desvio-padrão) ou frequências, para variáveis quantitativas ou categóricas respectivamente.

Comparações específicas entre variáveis quantitativas (idade do paciente, tamanho, tempo de evolução da lesão e a densidade tomográfica) foram feitas mediante o emprego de teste de correlação de Spearman. Para comparação da densidade tomográfica segundo o sexo do paciente (variável categórica), foi utilizado o teste *t*. Em todas as análises foram considerados significativos valores de *p* menores que 5%.

Para análise da lacunaridade foram empregados vários métodos e testes estatísticos, os quais estão relacionados abaixo:

- Teste de Grubbs: utilizado para a verificação da existência de um valor disperso (ou atípico) dentro de um conjunto de dados. Esse valor atípico (também chamados *outlier*) encontra-se nas extremidades do conjunto de dados, de acordo com um nível de significância estipulado. Portanto, o teste de Grubbs permite identificar e, assim remover, valores atípicos das amostras (Miler; Miler, 1988).

- Interpolação Bicúbica: permite ampliar o tamanho das imagens originais e oferecer maior qualidade visual com menor distorção os dados originais da imagem (Yuan et al., 2007).
- Análise dos Componentes Principais (PCA): seu objetivo principal é o de descrever um conjunto de dados correlacionados por meio de combinações lineares que retenham o máximo possível da informação representativa contida nos dados originais. Essas combinações lineares são chamadas de combinantes principais e são não correlacionadas entre si. Se temos p variáveis originais nos dados, é possível obter-se, pela informação contida, p combinantes principais. No entanto, em geral deseja-se obter "redução do número de variáveis a serem avaliadas e interpretação das combinações lineares construídas", ou seja, a informação contida nas p variáveis originais é substituída pela informação contida em k ($k < p$) componentes principais não correlacionadas (Mingoti, 2005).
- Análise de Discriminantes Quadráticos (QDA): é uma análise estatística que considera que os dados analisados possuem distribuição normal e que têm por finalidade separar objetos de uma população em duas ou mais classes. Para isso, esse método considera as médias e desvios padrões de cada uma das classes existentes nas amostras e, a partir delas, calcula um hiperplano no espaço que as separa (Khattree; Naik, 2000).
- Validação cruzada pelo método de "leave-one-out": indicado para situações em que há poucos dados disponíveis, estimando o quão é acurado o modelo. Para isso, esse método separa uma das amostras para teste e considera as demais para treino do método estatístico selecionado (QDA). Esse processo é repetido para cada uma das amostras de modo a garantir a confiabilidade do resultado (Kohavi, 1995).

5 RESULTADOS

5.1 DADOS CLÍNICO-DEMOGRÁFICOS

A maioria das lesões acometeu indivíduos do sexo masculino (6 casos), resultando em proporção entre os sexos de 1,5:1 para homens e mulheres, respectivamente.

A idade dos pacientes variou entre 9 e 71 anos, com média de 27,9 ± 18,3 anos, em que se pode observar maior frequência de casos na terceira década de vida.

Quanto às lesões, 5 casos localizavam-se na maxila direita, havendo ainda 4 casos na maxila esquerda e apenas um na mandíbula esquerda.

A ocorrência de tumoração foi observada em todos os casos. O crescimento das lesões foi lento para todos os casos menos um o qual teve dor como queixa principal, mas apresentava-se também com tumoração evidente. Essa última constituiu o motivo de busca por tratamento para todos os demais nove pacientes. O tempo de evolução das lesões variou entre um mês e 33 anos, com média de 68,6 ± 118,7 meses.

Oito casos foram submetidos à biópsia incisional, com diagnóstico histopatológico compatível com lesão fibro-óssea benigna. Nos outros dois casos, não houve a necessidade da realização desse exame, já que os critérios clínicos e radiográficos foram os determinantes para o estabelecimento do diagnóstico.

Sobre o tratamento proposto, indicou-se osteoplastia para cinco casos, sendo que dois desses já tinham sido submetidos ao tratamento cirúrgico prévio. Para os outros cinco, a conduta fundamentou-se na proservação clínico-radiográfica.

As informações abaixo se referem à integralidade da casuística. A compilação dos dados demográficos e clínicos dos pacientes avaliados encontra-se no Quadro 5.1.

Nº	Idade	Sexo	Localização	Características clínicas	Histopatologia	Conduta
1	22	M	Maxila esquerda	Deformidade facial assintomática	Lesão fibro-óssea benigna	Osteoplastia
2	71	M	Maxila direita	Aumento volumétrico assintomático	Lesão fibro-óssea benigna	Proservação
3	39	F	Maxila esquerda	Aumento volumétrico assintomático	Lesão fibro-óssea benigna	Osteoplastia
4	40	F	Maxila esquerda	Aumento volumétrico assintomático	Não realizada	Proservação
5	12	F	Maxila direita	Discreto aumento volumétrico, assintomático	Não realizada	Proservação
6	16	M	Maxila esquerda	Deformidade facial assintomática	Lesão fibro-óssea benigna	Proservação
7	09	F	Mandíbula esquerda	Deformidade facial assintomática	Lesão fibro-óssea benigna	Proservação
8	28	M	Maxila direita	Deformidade facial, assintomática	Lesão fibro-óssea benigna	Osteoplastia
9	21	M	Maxila direita	Deformidade facial assintomática	Lesão fibro-óssea benigna	Osteoplastia
10	21	M	Maxila direita	Deformidade facial assintomática	Lesão fibro-óssea benigna	Osteoplastia

Quadro 5.1 - Características gerais dos casos estudados

5.2 DADOS TOMOGRÁFICOS

5.2.1- Análise da atenuação da imagem

Após a obtenção e seleção dos cortes tomográficos (um axial e um coronal), foram realizadas as demarcações das áreas nos Grupos 1 e 2 e, escolhidos três amostras, nas quais empregou-se a escala Hounsfield para avaliação da densidade tomográfica e, posteriormente, cálculo da média dos valores obtidos para essas amostras (Figuras 5.1 e 5.2, respectivamente). Nessa fase, realizou-se a descrição dos casos e a mensuração do maior diâmetro da região displásica (Quadro 5.2).

As lesões apresentavam nos cortes axiais densidade média de 496,55 ± 59,65 HU e nos coronais 483,45 ± 97,03 HU (Figuras 5.3 e 5.4, respectivamente). As mesmas apresentavam tamanho entre 2,8 e 7,4 cm, com média de 5,1 ± 1,5 cm.

Foram observadas correlações estatisticamente significativas entre a idade do paciente e o tempo de evolução com a densidade tomográfica analisada nos cortes axiais e coronais, respectivamente (R= -0,8, *p*= 0,006) como mostrado nas Figuras 5.5 e 5.6. Todavia, não se observaram correlações estatisticamente significativas entre o tamanho e o tempo de evolução das lesões com a densidade tomográfica.

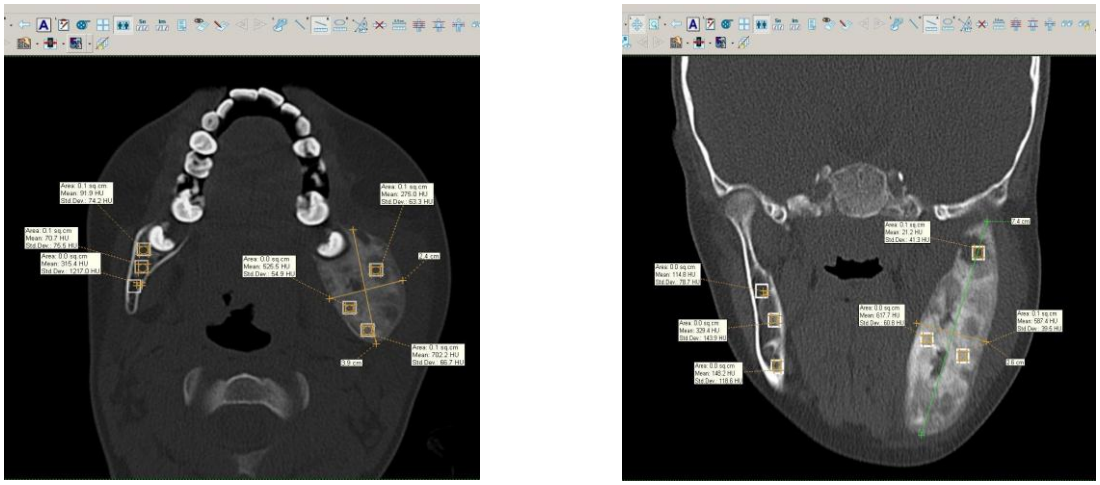

Figuras 5.1 e 5.2 - Exemplos de imagens axial e coronal com avaliação do tamanho e grau de atenuação da imagem

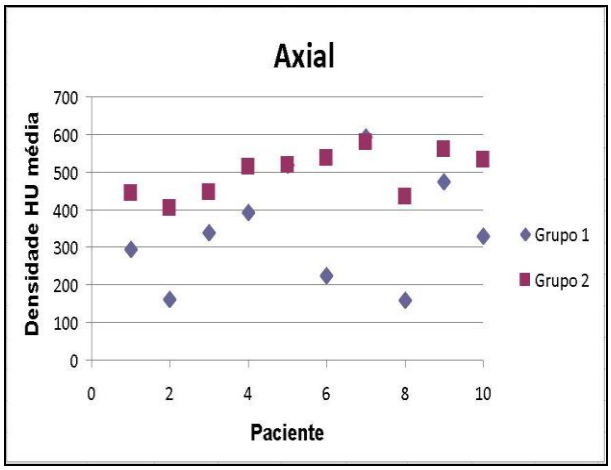

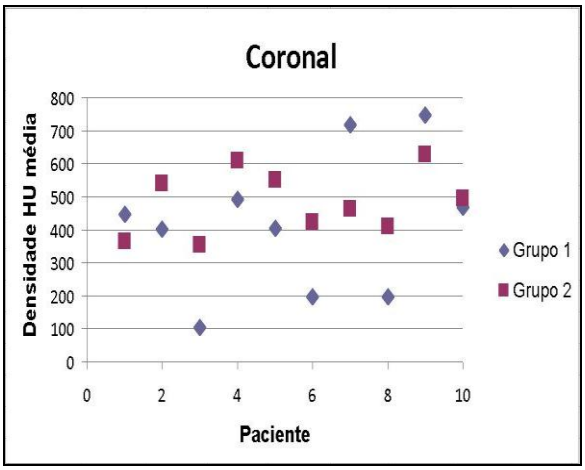

Figuras 5.3 e 5.4 - Valores de média do grau de atenuação da imagem (HU)

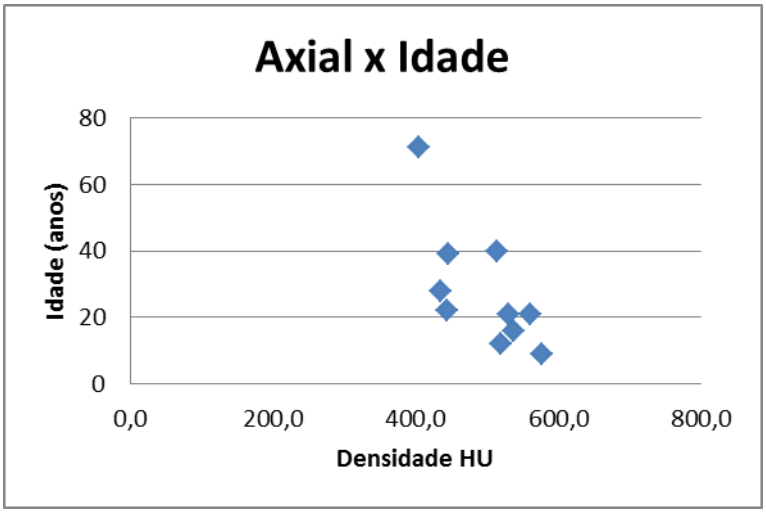

Figura 5.5 - Distribuição dos casos de displasia fibrosa, segundo idade do paciente e densidade tomográfica analisada no corte axial

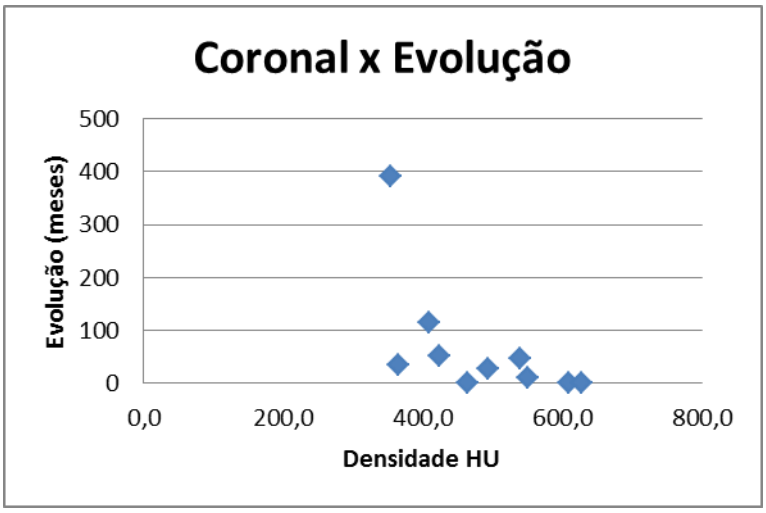

Figura 5.6 - Distribuição dos casos de displasia fibrosa, segundo tempo de evolução e densidade tomográfica analisada no corte coronal

Nº	Sexo	Características tomográficas	Padrão tomográfico	Tamanho
1	M	Lesão expansiva com projeção para o interior do seio maxilar esquerdo. Abaulamento da superfície anterior da maxila e compressão da cavidade nasal do lado esquerdo	Misto	6,8 cm
2	M	Lesão pouco expansiva na maxila esquerda, causando deformidade do osso esfenoide	Misto	2,8 cm
3	F	Lesão expansiva com projeção palatina	Misto	3,3 cm
4	F	Lesão expansiva com projeção em soalho e parede posterior do seio maxilar esquerdo, causando deformidade do osso esfenoide	Esclerótico	5,0 cm
5	F	Lesão expansiva com acentuada redução do espaço aéreo do seio maxilar direito e discreta elevação do soalho da órbita direita	Esclerótico	4,6 cm
6	M	Lesão expansiva com redução do espaço aéreo do seio maxilar esquerdo. Abaulamento de partes moles da face e projeção para região súpero-lateral esquerda da cavidade oral	Misto	5,6 cm
7	F	Lesão expansiva comprometendo em extensão da região parasinfisária à cabeça da mandíbula. Observa-se alteração de forma da cavidade articular do lado esquerdo	Misto	7,4 cm
8	M	Lesão expansiva com projeção para a região ântero-superior da cavidade nasal e expansão para o seio maxilar direito	Esclerótico	4,9 cm
9	M	Lesão expansiva com abaulamento anterior de partes moles da face. Discreta elevação do soalho do seio maxilar direito	Esclerótico	4,4 cm
10	M	Lesão expansiva com compressão em parede látero-inferior do seio maxilar direito, reduzindo seu espaço aéreo. Discreto abaulamento de partes moles da face, elevação do soalho de órbita direita e compressão da cavidade nasal do lado direito	Misto	6,3 cm

Quadro 5.2- Características tomográficas dos casos estudados

5.2.2- Análise da lacunaridade

Como realizado na análise da atenuação da imagem, dos dez pacientes avaliados, dois cortes tomográficos foram selecionados (um axial e outro coronal).

Para cada imagem tomográfica, três amostras de texturas de 11 x 11 pixels (Anexo F) foram coletadas das regiões dos Grupos 1 e 2 (Figura 5.7).

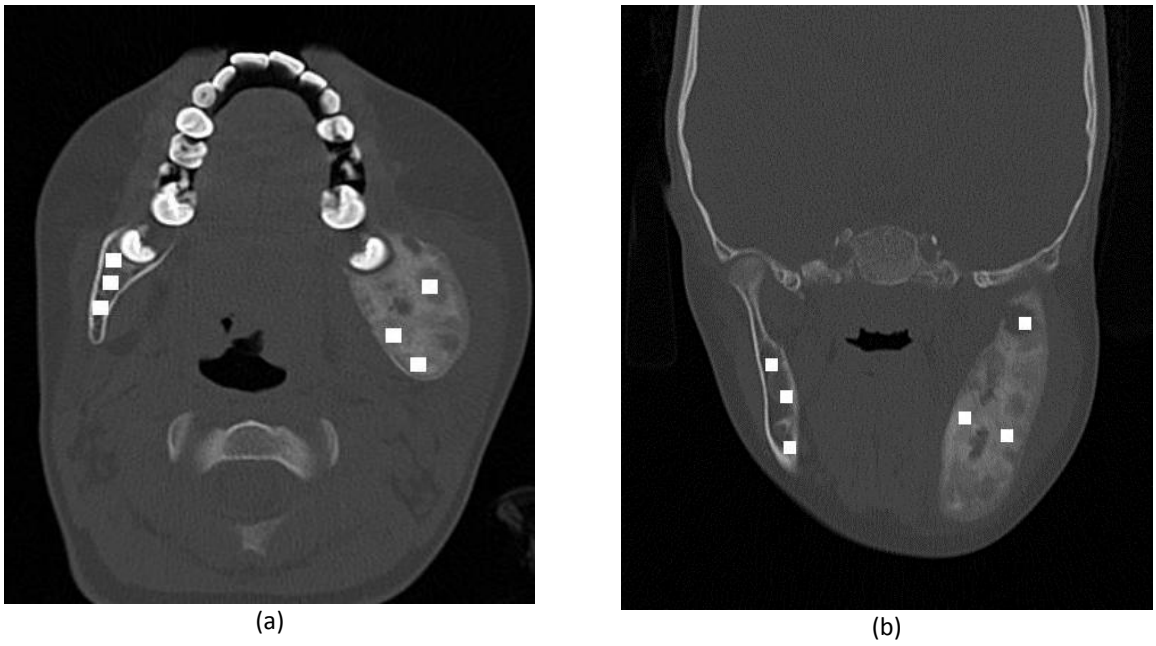

Figura 5.7 - Exemplos de imagens axial (a) e coronal (b) com as demarcações dos ROIs

De cada amostra de textura, foi calculada a lacunaridade para diferentes valores de tamanho de caixa r= {2,...,10}. Feito isso, calculou-se a lacunaridade média, para cada valor de r, das regiões analisadas Grupos 1 e 2. A Tabela 5.1 mostra os valores médios obtidos para cada imagem tomográfica.

Tabela 5.1 - Valores médios obtidos para cada imagem tomográfica

		Grupo 1								
Paciente	r =	2	3	4	5	6	7	8	9	10
1	A	1,335	1,216	1,151	1,106	1,076	1,061	1,042	1,023	1,013
	C	1,467	1,355	1,272	1,199	1,138	1,102	1,074	1,040	1,016
2	A	1,247	1,132	1,088	1,068	1,061	1,051	1,046	1,034	1,007
	C	1,273	1,153	1,089	1,052	1,028	1,011	1,003	1,001	1,000
3	A	1,269	1,138	1,067	1,030	1,015	1,010	1,002	1,001	1,001
	C	1,339	1,204	1,128	1,085	1,064	1,052	1,045	1,036	1,016
4	A	1,208	1,123	1,072	1,043	1,028	1,020	1,012	1,013	1,006
	C	1,328	1,207	1,179	1,151	1,108	1,078	1,052	1,024	1,012
5	A	1,248	1,133	1,080	1,046	1,028	1,013	1,004	1,003	1,005
	C	1,272	1,147	1,094	1,071	1,059	1,052	1,037	1,031	1,023
6	A	2,278	1,836	1,670	1,522	1,400	1,296	1,196	1,129	1,070
	C	1,327	1,225	1,154	1,097	1,074	1,062	1,050	1,039	1,019
7	A	1,605	1,489	1,380	1,279	1,195	1,116	1,053	1,020	1,007
	C	1,313	1,214	1,155	1,126	1,110	1,089	1,052	1,016	1,007
8	A	1,254	1,156	1,110	1,084	1,066	1,043	1,022	1,014	1,009
	C	1,298	1,175	1,107	1,067	1,047	1,032	1,022	1,010	1,005
9	A	1,222	1,130	1,076	1,050	1,043	1,032	1,018	1,013	1,002
	C	1,236	1,131	1,077	1,042	1,027	1,026	1,032	1,024	1,008
10	A	1,271	1,186	1,126	1,073	1,047	1,029	1,016	1,008	1,000
	C	1,267	1,137	1,088	1,062	1,045	1,029	1,020	1,008	1,000
		Grupo 2								
Paciente	r =	2	3	4	5	6	7	8	9	10
1	A	1,246	1,161	1,107	1,069	1,043	1,028	1,018	1,015	1,005
	C	1,231	1,121	1,079	1,051	1,033	1,022	1,013	1,007	1,004
2	A	1,263	1,137	1,076	1,038	1,029	1,020	1,014	1,012	1,012
	C	1,264	1,151	1,099	1,067	1,044	1,034	1,014	1,015	1,009
3	A	1,230	1,135	1,085	1,055	1,030	1,019	1,011	1,006	1,002
	C	1,311	1,166	1,124	1,081	1,054	1,040	1,029	1,014	1,001
4	A	1,232	1,118	1,065	1,035	1,020	1,012	1,006	1,004	1,002
	C	1,260	1,170	1,117	1,102	1,086	1,060	1,041	1,020	1,003
5	A	1,242	1,100	1,060	1,036	1,020	1,014	1,006	1,003	1,001
	C	1,214	1,109	1,072	1,061	1,050	1,035	1,024	1,023	1,024
6	A	1,254	1,147	1,085	1,053	1,030	1,016	1,019	1,017	1,000
	C	1,202	1,112	1,078	1,056	1,044	1,026	1,012	1,002	1,001
7	A	1,278	1,154	1,090	1,071	1,063	1,056	1,048	1,028	1,008
	C	1,231	1,141	1,091	1,062	1,049	1,032	1,022	1,007	1,005
8	A	1,298	1,145	1,090	1,061	1,041	1,029	1,020	1,010	1,002
	C	1,253	1,111	1,057	1,038	1,038	1,035	1,024	1,009	1,002
9	A	1,206	1,095	1,059	1,041	1,032	1,025	1,012	1,005	1,001
	C	1,293	1,131	1,081	1,053	1,034	1,018	1,006	1,005	1,000
10	A	1,221	1,110	1,074	1,048	1,030	1,015	1,004	1,001	1,001
	C	1,226	1,109	1,056	1,026	1,013	1,009	1,005	1,002	1,001

(A): axial; (C):coronal

Notou-se assim, que os valores médios apresentavam algumas distorções. Então, aplicou-se o teste de Grubbs sobre as amostras de lacunaridade média. Esse teste é comumente utilizado na literatura para a verificação da existência de um valor disperso (ou atípico) dentro de um conjunto de dados. Esse valor atípico (também chamado *outlier*) encontra-se nas extremidades do conjunto de dados, de acordo com um nível de significância estipulado. Portanto, o teste de Grubbs permite identificar e, assim, remover valores atípicos das amostras (Miler; Miler, 1988). O teste foi assim aplicado para o valor de lacunaridade obtido para r= 2, nos conjuntos de amostras dos Grupos 1 e 2, de acordo com o procedimento abaixo:

- Aplica-se o teste de Grubbs sobre o conjunto de amostras considerando-se um nível de significância Alpha = 0,05 (valor padrão);
- Remove-se do conjunto a amostra considerada um *outlier*;
- Repete-se esse processo até que nenhuma amostra seja removida.

Após aplicado o teste de Grubbs, notou-se que um total de três amostras do Grupo 1 foram descartadas, observadas em vermelho na Tabela 5.1. Nenhuma amostra do Grupo 2 foi removida. Em seguida, analisaram a média e o desvio padrão de cada conjunto de amostras. Consideraram três conjuntos (Tabela 5.2):

- Axial + Coronal
- Axial
- Coronal

Tabela 5.2- Média e desvio padrão para os três conjuntos analisados

	Grupo 1								
r =	2	3	4	5	6	7	8	9	10
Média (Axial + Coronal)	1,277	1,165	1,108	1,074	1,054	1,041	1,028	1,018	1,008
Desvio Padrão (Axial + Coronal)	0,040	0,036	0,035	0,032	0,027	0,023	0,018	0,012	0,007
Média (Axial)	1,257	1,152	1,096	1,062	1,045	1,032	1,020	1,014	1,005
Desvio Padrão (Axial)	0,038	0,033	0,030	0,025	0,021	0,018	0,016	0,011	0,004
Média (Coronal)	1,295	1,195	1,134	1,095	1,070	1,053	1,039	1,023	1,011
Desvio Padrão (Coronal)	0,035	0,036	0,037	0,036	0,031	0,026	0,017	0,013	0,008
	Grupo 2								
r =	2	3	4	5	6	7	8	9	10
Média (Axial + Coronal)	1,248	1,131	1,082	1,055	1,039	1,027	1,017	1,010	1,004
Desvio Padrão (Axial + Coronal)	0,030	0,023	0,019	0,018	0,017	0,014	0,012	0,008	0,006
Média (Axial)	1,247	1,130	1,079	1,051	1,034	1,023	1,016	1,010	1,004
Desvio Padrão (Axial)	0,027	0,023	0,015	0,013	0,013	0,013	0,013	0,008	0,004
Média (Coronal)	1,249	1,132	1,085	1,060	1,045	1,031	1,019	1,010	1,005
Desvio Padrão (Coronal)	0,035	0,024	0,023	0,021	0,019	0,014	0,011	0,007	0,007

A partir desse cálculo, observou-se que as imagens coronais fornecem uma melhor informação da lesão em relação aos demais conjuntos. As imagens coronais fornecem uma melhor combinação nos valores de média e desvio-padrão, fazendo com que exista pouca sobreposição de intervalos, como demonstra a Figura 5.8:

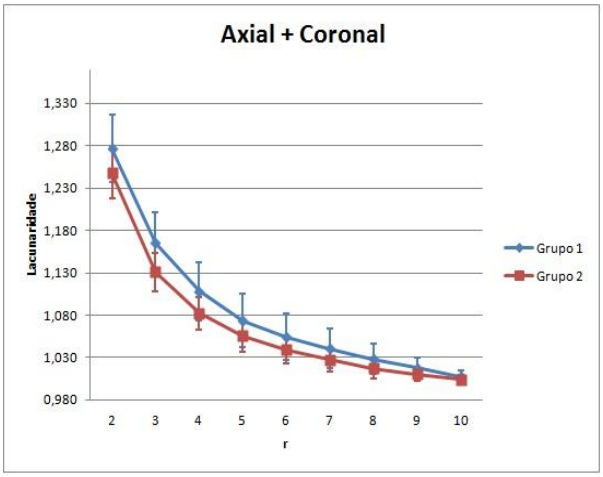

(a)

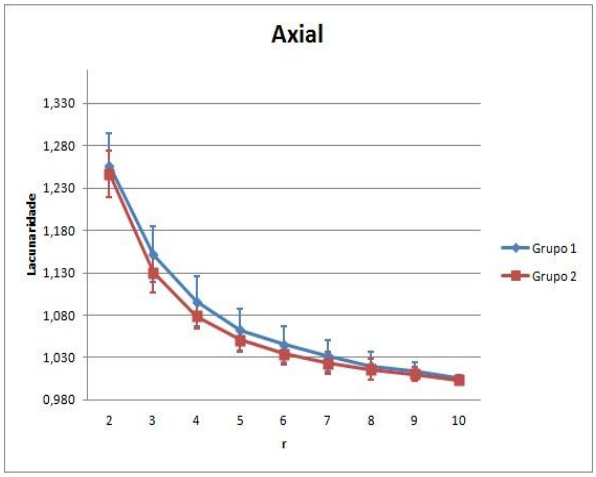

(b)

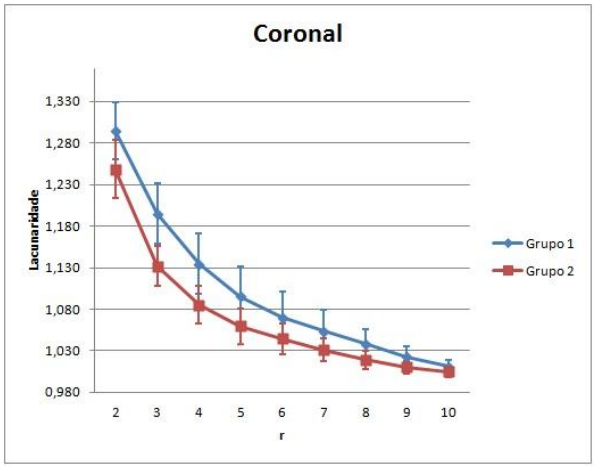

(c)

Figura 5.8 - Valores de média e desvio-padrão dos três conjuntos analisados: (a) - Axial + Coronal; (b) – Axial; (c) – Coronal

De fato, a distância entre as curvas médias para os Grupos 1 e 2, ou seja, a soma das diferenças, em módulo, das médias computadas para cada valor de r, é maior nas imagens coronais (Quadro 5.3).

Cortes	Distância
Distância entre as curvas médias (Axial + Coronal)	0,157325
Distância entre as curvas médias (Axial)	0,090004
Distância entre as curvas médias (Coronal)	0,278887

Quadro 5.3 - Distâncias entre as curvas médias para os três conjuntos analisados

Infelizmente, mesmo possuindo uma diferença maior nas curvas médias coronais, existe um grande desvio padrão que faz com que as curvas fiquem sobrepostas. Ou seja, as lacunaridade dos Grupos 1 e 2 ainda estão muito próximas. Isso pode ser um resultado de se trabalhar com uma janela muito pequena (11 x 11) e com uma matriz de 512 x 512, o que prejudica a seleção de amostras de regiões pequenas em decorrência de algumas estruturas. Para aprimorar as etapas de análise, propôs-se redimensionar (ou ampliar) o tamanho das imagens originais e oferecer maior qualidade visual utilizando-se da interpolação bicúbica (Yuan et al., 2007). Para isso, 2 valores de ampliação foram considerados:

- 2x: duas vezes o tamanho original
- 3x: três vezes o tamanho original

Uma vez ampliadas as amostras de textura, calculou-se novamente, para cada uma dessas amostras, a lacunaridade para diferentes valores de tamanho de caixa r= {2,...,10} e a lacunaridade média, para cada um dos valores de r, de cada uma das regiões (Grupos 1 e 2). O teste de Grubbs foi aplicado em cada um dos conjuntos de dados dos grupos para os dois tipos de ampliação (2x e 3x). Coincidentemente, as mesmas amostras, anteriormente, removidas foram aqui também removidas. Isso indica que a ampliação da imagem manteve as características iniciais dos dados. Analisaram-se a média e o desvio-padrão de cada conjunto de amostras. Consideraram-se, novamente, os três conjuntos: axial + coronal, só axial, só coronal (Tabelas 5.3 e 5.4).

Tabela 5.3 - Média e desvio padrão das amostras ampliadas em 2x para os três conjuntos analisados

	Grupo 1								
r =	2	3	4	5	6	7	8	9	10
Média (Axial + Coronal)	1,335	1,255	1,203	1,161	1,131	1,106	1,087	1,072	1,061
Desvio Padrão (Axial + Coronal)	0,039	0,037	0,037	0,036	0,035	0,035	0,034	0,032	0,030
Média (Axial)	1,316	1,237	1,187	1,147	1,118	1,094	1,075	1,060	1,051
Desvio Padrão (Axial)	0,036	0,034	0,033	0,033	0,032	0,030	0,028	0,025	0,023
Média (Coronal)	1,352	1,287	1,235	1,191	1,158	1,132	1,111	1,093	1,079
Desvio Padrão (Coronal)	0,035	0,034	0,036	0,036	0,035	0,036	0,037	0,035	0,034
	Grupo 2								
r =	2	3	4	5	6	7	8	9	10
Média (Axial + Coronal)	1,334	1,270	1,218	1,180	1,149	1,126	1,107	1,093	1,081
Desvio Padrão (Axial + Coronal)	0,028	0,026	0,025	0,024	0,023	0,021	0,020	0,020	0,019
Média (Axial)	1,331	1,268	1,217	1,179	1,148	1,124	1,105	1,090	1,077
Desvio Padrão (Axial)	0,027	0,025	0,023	0,022	0,022	0,020	0,018	0,017	0,015
Média (Coronal)	1,338	1,273	1,220	1,181	1,151	1,127	1,110	1,096	1,084
Desvio Padrão (Coronal)	0,029	0,029	0,028	0,027	0,025	0,023	0,023	0,023	0,022

Tabela 5.4 - Média e desvio padrão das amostras ampliadas em 3x para os três conjuntos analisados

	Grupo 1								
r =	2	3	4	5	6	7	8	9	10
Média (Axial + Coronal)	1,356	1,298	1,252	1,215	1,184	1,159	1,138	1,120	1,105
Desvio Padrão (Axial + Coronal)	0,038	0,036	0,036	0,036	0,035	0,035	0,034	0,034	0,034
Média (Axial)	1,337	1,281	1,235	1,199	1,170	1,145	1,125	1,108	1,092
Desvio Padrão (Axial)	0,036	0,035	0,034	0,033	0,032	0,032	0,031	0,031	0,029
Média (Coronal)	1,372	1,330	1,283	1,247	1,214	1,188	1,165	1,146	1,130
Desvio Padrão (Coronal)	0,033	0,031	0,033	0,034	0,034	0,034	0,034	0,034	0,035
	Grupo 2								
r =	2	3	4	5	6	7	8	9	10
Média (Axial + Coronal)	1,315	1,222	1,168	1,128	1,102	1,082	1,068	1,056	1,046
Desvio Padrão (Axial + Coronal)	0,028	0,026	0,024	0,022	0,021	0,020	0,020	0,019	0,018
Média (Axial)	1,311	1,220	1,167	1,127	1,100	1,079	1,064	1,051	1,041
Desvio Padrão (Axial)	0,028	0,024	0,022	0,021	0,019	0,016	0,014	0,013	0,013
Média (Coronal)	1,320	1,223	1,169	1,129	1,104	1,085	1,072	1,061	1,052
Desvio Padrão (Coronal)	0,028	0,029	0,026	0,024	0,023	0,024	0,024	0,024	0,022

Até agora, foram analisadas a média e o desvio-padrão isoladamente. Um conjunto de amostras que possua média M e desvio-padrão D, significa que uma amostra pode possuir valores na de M-D até M+D. Assim, um aspecto importante a se analisar é como seus valores combinados se interceptam para um determinado valor de r. A Figura 5.9 apresenta um caso em que duas curvas médias apresentam uma mesma região comum no gráfico, i.e., existe uma interseção entre as faixas de valores que definem um tipo de amostra e outro. Isso ocorre quando M+D da curva de menor média (em vermelho) é maior do que M-D (em azul) da curva de maior média.

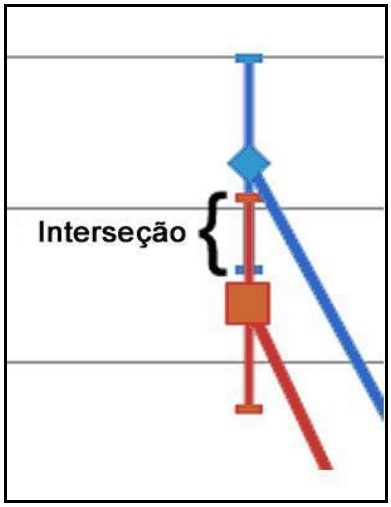

Figura 5.9 - Interseção entre a média e o desvio padrão da lacunaridade para um certo valor de r

Para garantir uma boa separação das amostras, é fundamental que as amostras apresentem pouca interseção de valores. Sendo assim, foi calculado e somado o valor da interseção de cada valor de r, para os três conjuntos de amostras: Axial + Coronal, Axial e Coronal. Isso foi realizado para as imagens originais e as duas ampliações propostas: 2x e 3x. A Figura 5.10 apresenta os resultados obtidos. Como se pode ver, a ampliação prejudica a separação das amostras Axial, enquanto melhora os resultados das Coronais.

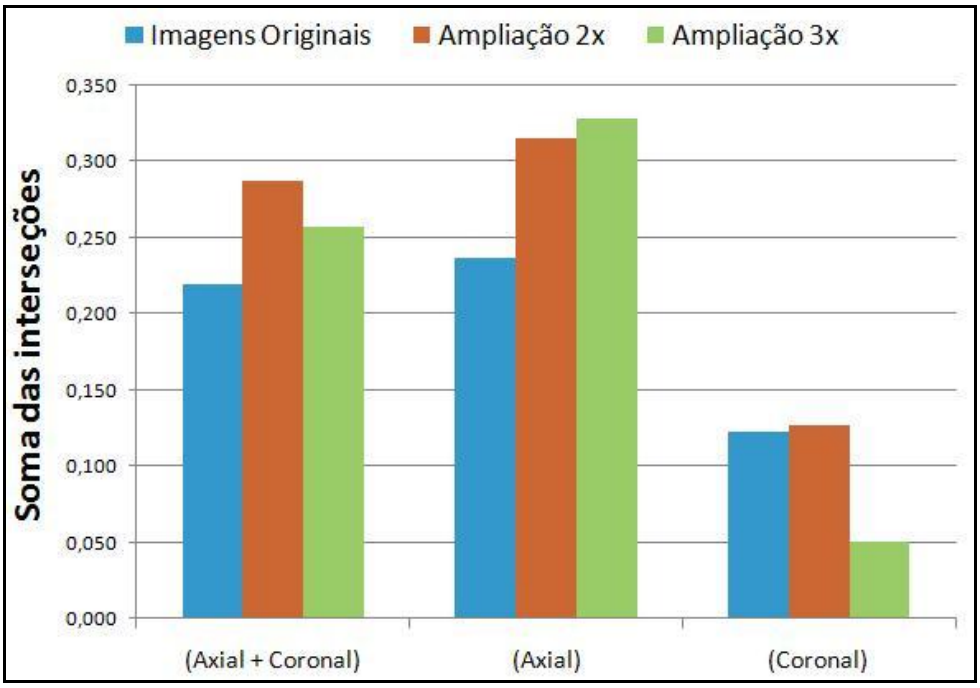

Figura 5.10 - Soma das interseções entre as curvas dos Grupos 1 e 2

Novamente, notou-se que as imagens coronais fornecem uma melhor informação da lesão em relação aos demais grupos. As imagens coronais fornecem uma melhor combinação nos valores de média e desvio padrão, fazendo com que exista pouca sobreposição de intervalos, especialmente, na ampliação 3x. De fato, a distância entre as curvas médias dos Grupos 1 e 2 da Figura 5.10 acima é maior nas imagens coronais (Quadro 5.4).

Corte	**Distância**		
	Originais	2x	3x
Distância entre as curvas médias (Axial + Coronal)	0,157325	0,223753	0,266723
Distância entre as curvas médias (Axial)	0,090004	0,127777	0,152885
Distância entre as curvas médias (Coronal)	0,278887	0,421839	0,497392

Quadro 5.4 - Distâncias médias para os três conjuntos analisados: imagens originais e ampliadas em 2x e 3x

Os resultados mostram que as imagens coronais, ampliadas em 3x, fornecem uma melhor informação da lesão em relação aos demais conjuntos. Elas fornecem uma melhor

combinação nos valores de média e desvio padrão, fazendo com que exista pouca ou nenhuma sobreposição de intervalos, como mostra a Figura 5.11 abaixo:

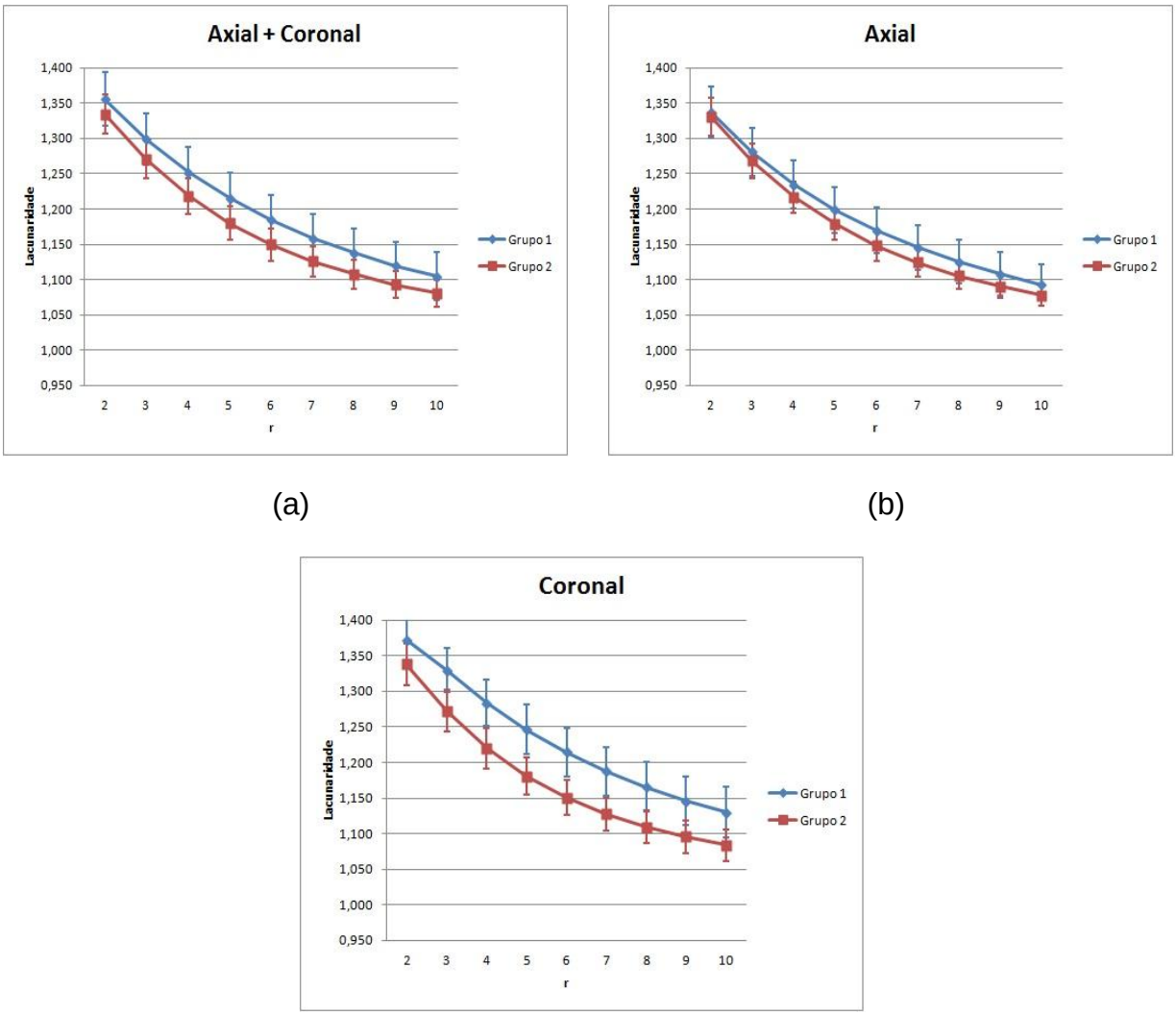

Figura 5.11 - Valores de média e desvio padrão ampliados 3x dos três conjuntos analisados: (a) – Axial + Coronal; (b) - Axial; (c) - Coronal

Desse conjunto, as imagens axiais, ampliadas em 3x, foram descartadas. Apenas os dados da lacunaridade das imagens coronais, ampliadas 3x, foram mantidos para futuras análises.

Realizou-se uma análise PCA (análise de componentes principais) que tem por finalidade básica a redução do conjunto de dados a partir de combinações lineares das variáveis originais, de modo a reter o máximo possível da informação contida nos dados originais (Mingoti, 2005), neste caso, sobre os dados de lacunaridade, como mostra a Tabela 5.5.

Tabela 5.5 - Dados do PCA para alguns valores da lacunaridade

			Dados PCA								
Paciente		Componente	1	2	3	4	5	6	7	8	9
2	Grupo 1	C	0,017	0,014	0,015	0,006	-0,001	0,000	-0,001	-0,001	-0,001
3		C	0,145	0,038	0,010	-0,001	0,002	0,000	0,001	0,000	0,001
4		C	0,173	-0,027	-0,021	0,005	0,002	-0,001	0,000	0,001	0,000
5		C	-0,004	0,026	-0,008	0,004	-0,004	0,000	-0,001	0,000	0,000
6		C	0,160	-0,019	0,008	-0,001	-0,002	-0,002	0,000	0,000	0,000
7		C	0,180	-0,027	0,004	0,002	0,000	0,002	0,000	-0,001	0,000
8		C	0,069	0,010	-0,003	-0,008	-0,002	0,000	0,000	0,000	0,000
9		C	-0,086	-0,024	0,016	0,003	0,000	0,000	0,000	0,001	0,000
10		C	-0,012	0,016	-0,005	0,001	0,001	0,000	0,001	0,000	-0,001
1	Grupo 2	C	-0,003	-0,033	0,000	-0,008	0,001	-0,001	0,000	-0,001	-0,001
2		C	-0,022	0,026	0,003	-0,002	0,001	0,000	0,000	0,001	0,000
3		C	-0,072	-0,025	-0,002	0,001	-0,002	0,001	0,000	-0,001	0,000
4		C	-0,098	-0,005	0,010	0,001	0,002	-0,001	0,001	0,000	0,000
5		C	-0,123	0,021	-0,010	0,002	0,001	0,000	0,002	0,000	0,000
6		C	-0,027	0,003	-0,002	-0,004	-0,001	0,001	0,000	0,001	0,000
7		C	-0,016	0,010	0,003	-0,001	0,002	0,001	-0,001	0,000	0,001
8		C	0,003	0,035	-0,008	0,000	0,000	-0,001	-0,002	0,000	0,000
9		C	-0,160	-0,021	-0,006	0,000	0,001	0,000	-0,001	-0,001	0,000
10		C	-0,123	-0,019	-0,003	0,000	0,000	0,000	0,001	0,001	0,000
		Relevância	94,21	4,884	0,746	0,114	0,023	0,008	0,006	0,004	0,002

A partir dos resultados do PCA, verificou-se a relevância de cada componente. Notou-se que 2 componentes guardam quase toda a informação relevante. Isso indica a presença de dados com pouca informação, ou informação redundante, em alguns valores de lacunaridade (Figura 5.12).

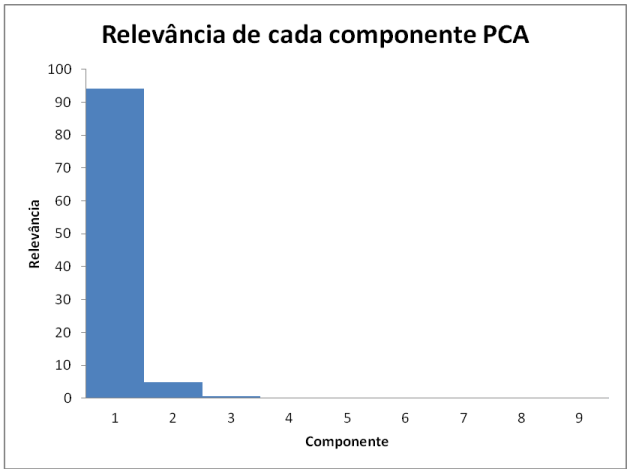

Figura 5.12 – Relevância de cada componente PCA

Realizou-se uma classificação das amostras em Grupos 1 e 2 utilizando a análise de discriminantes quadráticos (QDA), que tem por finalidade separar objetos de uma população em duas ou mais classes (Khattree; Naik, 2000). Para tanto, usou-se o método de validação cruzada “leave-one-out”, o qual foi indicado para essas situações em que há poucos dados disponíveis, estimando o quão é acurado o modelo (Kohavi, 1995).

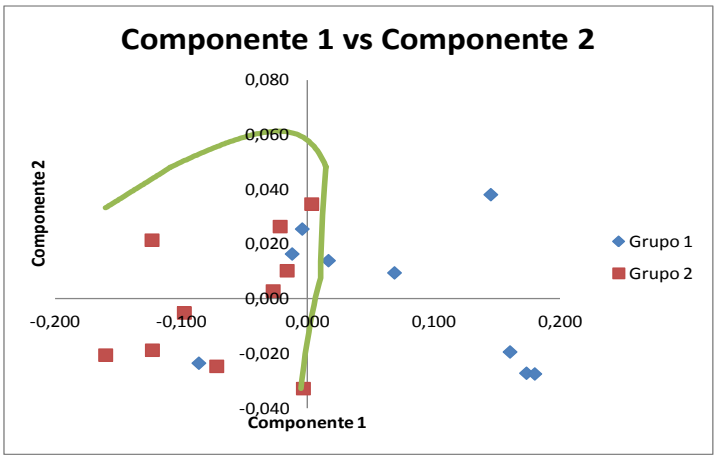

Figura 5.13 – Componente 1 *vs* componente 2

A Figura 5.13 acima mostra os dois primeiros componentes do PCA (um versus o outro) e a linha divisória dos Grupos 1 e 2 obtida pelo QDA. A taxa de acertos é de 78,95%. Isso significa que com os dois primeiros componetes principais obtidos dos 9 valores de lacunaridade, é possível dizer com a probabilidade de 78,95% à qual classe pertence uma amostra.

É importante lembrar que havia indícios da presença de dados com pouca informação, ou informação redundante, em alguns valores de lacunaridade. Assim um novo teste foi realizado, utilizando apenas os valores de lacunaridade obtidos para r= 2 e r= 3 (Tabela 5.6):

Realizou-se, novamente, uma análise PCA sobre os dados de lacunaridade (Tabela 5.7).

Tabela 5.6 - Valores originais para r= 2 e r= 3

Dados Originais				
Paciente		r =	2	3
2	Grupo 1	C	1,354	1,301
3		C	1,416	1,352
4		C	1,399	1,338
5		C	1,365	1,303
6		C	1,387	1,335
7		C	1,389	1,339
8		C	1,382	1,317
9		C	1,301	1,251
10		C	1,359	1,292
1	Grupo 2	C	1,334	1,273
2		C	1,359	1,293
3		C	1,313	1,257
4		C	1,312	1,253
5		C	1,328	1,257
6		C	1,345	1,283
7		C	1,351	1,288
8		C	1,376	1,306
9		C	1,290	1,228
10		C	1,301	1,241

Tabela 5.7- Dados do PCA para r= 2 e r = 3

Dados PCA				
Paciente		Componente	1	2
2	Grupo 1	C	0,011	0,005
3		C	0,090	-0,002
4		C	0,068	0,000
5		C	0,019	-0,001
6		C	0,058	0,006
7		C	0,062	0,007
8		C	0,041	-0,003
9		C	-0,063	0,007
10		C	0,008	-0,004
1	Grupo 2	C	-0,024	0,000
2		C	0,008	-0,004
3		C	-0,050	0,004
4		C	-0,053	0,001
5		C	-0,039	-0,007
6		C	-0,009	-0,001
7		C	-0,001	-0,001
8		C	0,029	-0,006
9		C	-0,086	-0,002
10		C	-0,069	0,000
		Relevância	99,3	0,702

Novamente, uma classificação das amostras em Grupos 1 e 2, utilizando a QDA sobre os dois componentes do PCA, utilizando-se, novamente, do método de validação cruzada “leave-one-out”.

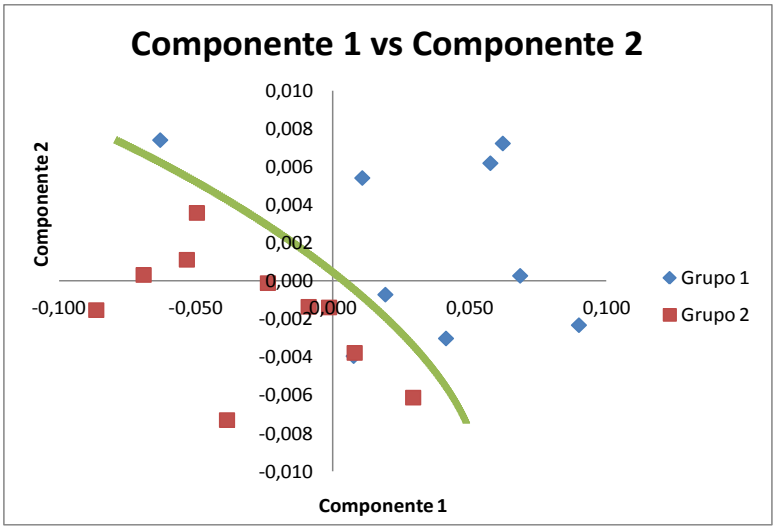

Figura 5.14 - Componente 1 *vs* componente 2 para r= 2 e r = 3

A Figura 5.14 mostra os dois componentes do PCA (um *versus* o outro) e a linha divisória dos grupos 1 e 2 obtida pelo QDA. A taxa de acertos é de 94,75%. Isso significa que com os dois componetes principais obtidos dos 2 valores de lacunaridade (r= 2 e r = 3), é possível , com a probabilidade de 94,75%, dizer à qual classe pertence uma amostra.

Por fim, para provar a superioridade das imagens coronais ampliadas 3x, o mesmo experimento anterior (análise PCA seguida de classificação usando o QDA) foi realizado para todas as configurações de ampliação e conjuntos de imagens (Quadro 5.5).

Corte	**Resultados**		
	Original	Ampliação 2x	Ampliação 3x
Axial + Coronal	64,86%	78,38%	81,08%
Axial	66,67%	83,33%	77,78%
Coronal	84,21%	89,47%	94,75%

Quadro 5.5 - Resultados para os três conjuntos analisados: imagens originais e ampliadas em 2x e 3x

6 DISCUSSÃO

A DF é uma enfermidade óssea esporádica, geneticamente baseada, e que afeta um ou múltiplos ossos, podendo ser classificada em DFM e DFP (Jundt, 2005). Nesse estudo, não nos atentamos a tal classificação, já que outros sítios de envolvimento da doença, associadas às endocrinopatias e pigmentações café-com-leite não foram avaliadas. A DF faz parte das LFOs cujo diagnóstico fundamenta-se nas características clínico-radiográficas, uma vez que o quadro histopatológico apresenta-se semelhante nesse grupo de lesões. Com isso, ressalta-se a importância e essencial realização de exames radiográficos (Mac-Donald-Jankowski, 2009), bem como quando possível, a complementação com estudos moleculares para avaliação da relação entre a mutação no GNAS e as DFs (Chapurlat; Orcel, 2008).

Dados epidemiológicos específicos sobre DF são poucos precisos, principalmente, por ser considerada uma anomalia de desenvolvimento do osso, mas, quando estimada dentre os tumores ósseos benignos, apresenta-se com uma frequência de 5% a 7% (Campanacci, 1999). No presente estudo, não foi possível avaliar tal frequência já que não houve comparação com outros tumores ósseos benignos.

Em geral, as DFs apresentam crescimento lento, progressivo e indolor, já sugerindo comportamento biológico indolente para essa lesão (Resnick; Niwayma, 1988). A observação singular e fortuita, na presente casuística, de uma dessas lesões, em um paciente idoso, sugere que algumas dessas lesões possam existir sem nem mesmo ser diagnosticadas ao longo da vida do portador, possibilidade ainda mais acentuada pelo fato de que a manifestação mais comum é uma tumefação assintomática (Eversole et al., 1972; Yoon et al., 1989; Waldron, 1993; Kowalik et al., 1996). Outra observação interessante do presente estudo, a respeito da sintomatologia da DF, foi o registro de um caso apresentando dor local como queixa principal. Esse sintoma também foi relatado por Mac-Donald-Jankowski (2009) por meio de revisão sistemática da literatura, apresentando 7 relatos anteriores. Nesse sentido, tendo em vista que, apenas para um caso, a ocorrência

de dor foi avaliada como sintoma mais importante pelo paciente, tais alterações provavelmente não se mostram intensas nessa lesão, ao contrário de outros tumores ósseos malignos como os osteossarcomas e os condrossarcomas (Yamashiro; Komori, 1987; Langlais et al., 1995).

No complexo craniofacial, a maxila e a mandíbula são os sítios mais acometidos. As lesões de DF que envolvem a maxila são quase duas vezes mais frequentes do que aquelas que se localizam na mandíbula. A localização unilateral dessas lesões tem sido descrita na maioria dos casos (Chen et al., 2002; Abdelkarim et al., 2008). Na presente amostra, nove casos localizavam-se na maxila, esses sem apresentar predominância pelo lado afetado, enquanto apenas um acometia a mandíbula.

O tratamento de escolha da DF, normalmente, é conservador (Kim et al., 2010). Pequenas lesões podem não exigir nenhum tratamento além de um acompanhamento periódico, utilizando-se de exames imaginológicos (Regezi et al., 2008; Neville et al., 2009). Nesse estudo, indicou-se osteoplastia para cinco casos que estavam causando deformidade estética e funcional, com o propósito de reduzir a lesão até um contorno aceitável sem, entretanto, removê-la inteiramente. Para os outros cinco, que apresentam comportamento mais indolente, a conduta fundamentou-se na proservação clínico-radiográfica.

Considerando-se que o diagnóstico da DF fundamenta-se nos aspectos clínicos e radiográficos (Lisle et al., 2008) e os achados histopatológicos, na maioria das vezes, são descritos como LFOs sem, entretanto, especificá-las, explica-se aqui a não realização da biópsia incisional em dois casos analisados. As características clínico-radiográficas foram determinantes e dispensaram a realização da mesma.

Em algumas situações, os achados radiográficos convencionais não são conclusivos para se estabelecer o diagnóstico de DF, especialmente, quando as estruturas geram sombras, que sobrepostas, podem dificultar a análise, tornando-se então necessária a utilização da TC (Mendelsohn et al., 1984). Essa técnica foi utilizada em nosso trabalho como exame subsidiário, pois permite uma melhor observação espacial entre essas alterações ósseas e as estruturas anatômicas. Em relação às características tomográficas observadas, por meio desta técnica, todos os

pacientes avaliados apresentaram expansão das corticais ósseas o que demonstra similaridade com o estudo de Mac-Donald-Jankowski (1999).

Jundt (2005) relata que a DF pode ser classificada em três grupos radiográficos de acordo com o predomínio do padrão de imagem: cístico (lesões precoces); esclerótico (lesões em desenvolvimento) e mistos (lesões tardias). Nesse estudo, o padrão misto foi superior ao esclerótico (60% e 40%, respectivamente) e nenhum padrão foi caracterizado como cístico. Esses dados demonstram semelhança com os de Fries (1957) nos quais o padrão misto foi superior aos demais (56%).

Além do mais, a TC helicoidal contribui na avaliação da natureza da lesão por meio da utilização do coeficiente de atenuação expressa em unidades Hounsfield (Bontrager, 1999). Essa ferramenta, inicialmente, foi aplicada ao estudo para a escolha das áreas as quais foram submetidas, posteriormente, ao processo de análise da lacunaridade. Nesse sentido, a DF apresentou densidade média de aproximadamente 483 HU e 496 HU, nos cortes axiais e coronais, respectivamente (Figuras 5.3 e 5.4) em consonância com o trabalho de Zeahah e Hudson (1983), os quais relataram que esse coeficiente de atenuação pode variar de 34 a 513 HU, dependendo da morfologia interna da lesão e o local de acometimento.

Mediante a avaliação desse coeficiente de atenuação, foi verificada uma correlação direta entre densidade tomográfica e idade do paciente ou tempo de evolução da lesão (Figuras 5.5 e 5.6). Com isso, sugere-se, como perspectivas de estudo, o emprego da cintilografia óssea para avaliação da atividade metabólica dessas lesões (Lisle et al., 2008; Ijpma et al., 2011) e posterior correlação desses dados com o coeficiente de atenuação e com o padrão de imagem predominante. Por outro lado, não se observaram correlações, estatisticamente, significativas entre o tamanho e o tempo de evolução das lesões com a densidade tomográfica.

Outras ferramentas de análise por imagem, tais como a lacunaridade, são, frequentemente, utilizadas em diversos estudos das áreas médica e biológica, para caracterização de amostras dentro das metodologias empregadas (Dougherty; Henebry, 2002; Yasar; Akgünlü; 2008; Rabelo et al., 2010). Entretanto, em se tratando da caracterização da displasia fibrosa, empregando imagens de tomografia

computadorizada helicoidal, é importante enfatizar que não foi encontrado nenhum estudo que tenha utilizado tal método nas principais bases internacionais de busca científica. Com isso, nosso trabalho, até o presente momento, é o primeiro a empregar essa ferramenta em imagens tomográficas, como contribuição ao diagnóstico da doença.

Os cortes axiais e coronais tomográficos foram selecionados para a análise, pois esses são considerados cortes originais e, assim, apresentam uma melhor precisão computacional, especialmente, para imagens de alto contraste (Seeram, 2001). As imagens foram analisadas em uma escala de cinza que varia de 0 (preto) a 4095 (branco), em que esse valor indica a quantidade de brilho no pixel da imagem. Inicialmente, a lacunaridade foi desenvolvida para analisar imagens binárias, sendo depois expandida para tons de cinza (Dougerty; Henebry, 2002), o que permitiu a sua aplicação em uma gama maior de problemas de reconhecimento e classificação de imagens.

Para a análise da lacunaridade, realizou-se a demarcação dos ROIs utilizando-se da escala HU e algumas limitações foram avaliadas principalmente em relação à seleção da região anatômica analisada do osso normal contralateral à lesão, fazendo com que essas áreas de interesse fossem pequenas (11 x 11). Esses ROIs menores também foram empregados no estudo de Du e Yeo (2002) para descrever a textura de imagens de objetos da natureza como couro, pedras, areia e papel e verificar a acurácia do método utilizado. Entretanto, esses aspectos divergem do estudo realizado por Dougherty e Henebry (2002), os quais trabalharam com ROIs maiores (32 x 32) e relataram a importância de se ter uma região de interesse representativa, pois a mesma facilita a avaliação dos ossos da coluna vertebral na caracterização de uma possível osteoporose.

Além disso, o tamanho da matriz (512 x 512) pode ter prejudicado a seleção de amostras de regiões pequenas em decorrência de algumas estruturas. Esses aspectos refletiram numa grande distância entre as curvas médias (Quadro 5.3). Para aprimorar as etapas de análise, utilizou-se a interpolação bicúbica, propondo-se amplificar o tamanho das imagens originais e oferecer maior qualidade visual. Com esses resultados, pode-se observar que os cortes axiais apresentavam grande sobreposição de intervalos (Figura 5.11 – b). Assim, os mesmos foram descartados

e, apenas os coronais foram mantidos. Por fim, para provar a superioridade desse tipo de corte, ampliados em três vezes (3x), utilizou-se do método PCA para reter o máximo possível de informações contidas nos dados originais (Tabela 5.5) e, posteriormente, utilizou-se o QDA para classificar os Grupos 1 e 2, e a relevância foi medida de acordo com a variância de cada componente do PCA (Figura 5.12). Como há poucos dados disponíveis, optou-se pelo método da validação cruzada "leave-one-out" para se estimar a acurácia (Figura 5.14). Mediante os testes aplicados, verificou-se que os cortes coronais, ampliadas em 3x, são mais representativos para os valores de lacunaridade (r= 2 e r= 3) e que é possível dizer com a probabilidade de 94,75%, se a amostra pertence à categoria dos ossos normais ou displásicos. Algumas análises descritas assemelharam-se àquelas relatadas por Du e Yeo (2002) com a proposta de se avaliar um novo método de segmentação de imagens pela lacunaridade. Entretanto, os aspectos metodológicos desse trabalho, foram empregados a partir da amostra disponível para obtenção dos dados de diferenciação entre os grupos analisados, ou seja, osso normal e displásico.

Adicionalmente, a lacunaridade é definida como uma análise de textura capaz de monitorar a homogeneidade de imagens digitalizadas, ou seja, menores valores de lacunaridade caracterizam imagens com texturas mais homogêneas (Dong, 2000; Barros Filho; Sobreira, 2008; Yasar; Akgünlü, 2008).

Nesse sentido, a partir dos resultados obtidos, notou-se que as áreas analisadas do osso displásico apresentavam menores valores para lacunaridade em relação àquelas do osso normal (Figura 5.11). Com isso, pode-se dizer que a DF apresenta imagens com texturas mais homogêneas quando se comparadas ao osso normal. Entretanto, esse aspecto de homogeneidade deve ser, criteriosamente avaliado, pois a DF apresenta uma característica heterogênea de densidades tomográficas, dependendo da quantidade de matriz fibrosa e osteoide presentes, a qual determinará padrões de imagens diferentes (Kransdorf et al., 1990). Assim, para melhor verificação, em nosso estudo, foram escolhidos vários padrões de imagem com a seleção de três áreas de diferentes densidades, utilizando-se da escala HU.

Essa característica de homogeneidade da DF já foi descrita por Worth (1963), Dicaprio e Enneking (2005) todavia, sem que se tenha utilizado a lacunaridade como parâmetro de análise. Logo, esses achados não podem ser comparados com nenhum outro estudo no qual tenha se empregado tal método, já que nosso trabalho é pioneiro. Porém, alguns estudos disponíveis, na literatura científica, denotam similaridade em relação ao método empregado.

Dougherty e Henebry (2002) utilizaram a lacunaridade para avaliação do trabeculado ósseo a partir de imagens digitalizadas de cortes tomográficos e concluíram que essa ferramenta é, potencialmente, útil na representação do osso trabecular da coluna vertebral, colaborando na avaliação de pacientes com osteoporose. Ainda em relação à avaliação dessa doença. Yasar e Akgünlü (2005) também aplicaram o método da lacunaridade por meio da avaliação de imagens digitalizadas de radiografias panorâmicas e concluíram que esse método é um indicador para avaliação dos ossos osteoporóticos e normais.

Tal método também foi empregado para avaliação de imagens digitalizadas de tomadas radiográficas de mandíbula em áreas dentadas e desdentadas, para estimar a diferença existente do osso cortical dessas áreas. Concluíram que existem diferenças de textura de imagem em regiões dentadas e desdentadas e que estas são mais homogêneas, definida pelo tamanho mais uniforme e regular da arquitetura do osso. Isso pode ser justificado pela dependência das diferenças anatômicas das regiões analisadas e da intensidade das cargas oclusais (Yasar; Akgünlü, 2008).

Finalmente, novos estudos, com aplicação da mesma metodologia em outros ossos do complexo craniofacial, que não a mandíbula e a maxila, devem ser realizados, a título comparativo. Bem como, a análise de outros métodos, como a dimensão fractal, deve se testada (Mandelbrot, 1982; Falconer, 1990; Tricot, 1995) como contribuição à caracterização da displasia fibrosa. Além disso, estima-se, por meio da aplicação dessas análises, correlacionar os aspectos radiográficos e histopatológicos das lesões fibro-ósseas, bem como auxiliar na sua distinção (Araki et al., 2009; Araki et al., 2010) com o propósito de colaborar na determinação do diagnóstico e na conduta terapêutica a ser instituída.

7 CONCLUSÃO

Os resultados aqui apresentados permitiram caracterizar a displasia fibrosa quanto à análise da lacunaridade utilizando imagens obtidas por tomografia computadorizada, mediante o emprego de técnicas complexas de tratamento e análise estatística de imagem. Assim, permitiu-se alocar as amostras de ossos normal e displásico em grupos diferentes bem como avaliar uma maior homogeneidade da textura de imagem do osso displásico em relação ao normal, tornando esse método útil e contributivo ao diagnóstico da DF.

REFERÊNCIAS[1]

Abdelkarim A, Green R, Startzell J, Preece J. Craniofacial polyostotic fibrous dysplasia: a case report and review of the literature. Oral Surg Oral Med Oral Pathol Oral Radiol Endod. 2008;106:49-55.

Akintoye SO, Otis LL, Atkinson JC, Brahim J, Kushner H, Robey PG, Collins MT. Analyses of variable panoramic radiographic characteristics of maxillo-mandibular fibrous dysplasia in McCume-Albright syndrome. Oral Dis. 2004;10(1):36-43.

Allain C, Cloitre M. Characterizing the lacunarity of random and deterministic fractals sets. Phys Rev A. 1991;44(6):3552-8.

Altini M, Coleman H, Kieser J, Kola H, Sneider P. Three-dimensional computed tomography reconstruction in treatment planning for lage ameloblastoma. Oral Surg Oral Med Oral Pathol Oral Radiol Endod. 1996;81(5):619-22.

Álvares LC, Capelozza AL, Cardoso CL, Lima MC, Fleury RN, Damante JH. Monostotic fibrous dysplasia: a 23-year follow-up of a patient with spontaneous bone remodeling. Oral Surg Oral Med Oral Pathol Oral Radiol Endod. 2009;107(2):229-34.

Araki M, Kawashima S, Matsumoto N, Nishimura S, Ishii T, Komiyama K, Honda K. Three-dimensional reconstruction of a fibro-osseous lesion using binary images transformed from histopathological images. Dentomaxillofac Radiol. 2010;39(4):246-51.

Araki M, Kawashima S, Matsumoto N, Nishimura S, Komiyama K. Correlation between histopathological image and radiographic image pattern in fibro-osseous lesions in relation to bone complexity and distribution. Dentomaxillofac Radiol. 2009;38(1):17-22.

Backes AR, Bruno OM. Segmentação de texturas por análise de complexidade. InfoComp Comp Sci. 2006;5(1):87-95 [citado 26 jan. 2012]. Disponível em: www.dcc.ufla.br/infocomp/artigos/v5.1/art11.pdf.

Barnes EL, Eveson JW, Reichart P, Sidransky D, editors. Pathology and genetics of head and neck tumours. Lyon, France: IARC Press; 2005. 430 p. (World Health Organization classification of tumours).

[1] De acordo com Estilo Vancouver.

Barros Filho MN, Sobreira FJA. Accuracy of lacunarity alghorithms in texture classification of high spatial resolution images from urban areas. Int Arch Photogrammetry, Remote Sensing Spatial Inf Sci. 2008;38(3b):417-22.

Bontrager KL. Tratado de técnica radiológica e base anatômica. 4a ed. Rio de Janeiro: Guanabara Koogan; 1999. p. 633-58.

Brannon RB, Fowler CB. Benign fibro-osseous lesions: a review of current concepts. Adv Anat Pathol. 2001;8:126-43.

Bulakbaşi N, Bozlar U, Karademir I, Kocaoğlu M, Somuncu I. CT and MRI in the evaluation of craniospinal involvement with polyostotic fibrous dysplasia in McCune-Albright syndrome. Diagn Interv Radiol. 2008;13:177-81.

Campanacci M. Bone and soft tissue tumors: clinical features, imaging, pathology and treatment. 2a ed. New York: Springer; 1999.

Cavalcanti MGP. Diagnóstico por imagem da face. São Paulo: Editora Santos; 2008. p. 291-338.

Cavalcanti MGP. Tomografia computadorizada; reconstruções em 2D e 3D. In: Freitas A, Rosa JE, Souza I. Radiologia odontológica. 5a ed. São Paulo: Artes Médicas; 2000. p. 681-726.

Cavalcanti MGP, Ruprecht A, Yang J. Radiological findings in na unusual osteosarcoma in the maxilla. Dentomaxillofac Radiol. 2000;29:35-40.

Chapurlat DR, Orcel P. Fibrous dysplsia of bone and McCune-Albright syndrome. Best Prac Res Clin Rheumatol. 2008;22(1):55-69.

Chen F, Fan M, Luo X, Mao Y. Multi-detector row computer tomography findings of fibrous dysplasia in orbital bone. Yan Ke Xue Bao. 2010;25(1):34-37.

Chen YR, Wong FH, Hsueh C, Lo LJ. Computed tomography characteristics of non-syndromic craniofacial fibrous dysplasia. Chang Gung Med J. 2002:25(1):1-8.

Cohen MM, Howell RE. Etiology of fibrous dysplasia and Mc-Cune-Albright syndrome. Int J Oral Maxillofac Surg. 1999;28:366-71.

Daffner RH, Kirbs DR, Gehweiler Jr JA, Heaston DK. Computed tomography of fibrous dysplasia. AJR. 1982;139(5):943-8.

DiCaprio MR, Enneking WF. Fibrous dysplasia. Pathophysiology, evaluation, and treatment. J Bone Joint Surg Am. 2005;87(8):1848-64.

Dong P. Test a new lacunarity estimation method for image texture analysis. Int J Remote Sensing. 2000;21(17):3369-73.

Dorfman HD. New knowledge of fibro-osseous lesions of bone. Int J Surg Pathol. 2010;18(3 Suppl):62S-5S.

Dougherty G, Henebry GM. Lacunarity analysis of spatial pattern in CT images of vertebral trabecular bone for assessing osteoporosis. Med Eng Phys. 2002;24(2):129-38.

Du F, Yeo ST. A novel lacunarity estimation method applied to SAR image segmentation. IEEE Trans Geosci Remote Sensing. 2002;40(12):2687-91.

El Deeb M, Sedano HD, Whaite DE. Aneurysmal bone cyst of the jaws: report of a case associated with fibrous dysplasia and review of the literature. In J Oral Surg. 1980;9(4):301-11.

Eversole LR, Sabes WR, Rovin S. Fibrous dysplasia: a nosologic problem in the diagnosis of fibro-osseous lesions of the jaws. J Oral Pahtol. 1972;1:189-220.

Falconer KJ. Fractal geometry: mathematical and applications. New York: John Wiley; 1990.

Ferrario VF, Sforza C, Dellavia C, Galassi A, Brancaccio D. Abnormal variations in the facial soft tissues of adult uremic patients on chronic dialysis. Angle Orthod. 2005;75(3):32-5.

Fitzpatrick KA, Taljanovic MS, Speer DP, Graham AR, Jacobson JA, Barnes GR, Hunter TB. Imaging findings of fibrous dysplasia with histopathologic and intraoperative correlation. AJR Am J Roentgenol. 2004;182(6):1389-98.

Fries JW. The roentgen features of fibrous dysplasia of the skull and facial bones: a critical analyses of 39 pathologically proved cases. Am J Roentgenol Radium Ther Nucl Med. 1957;77(1):71-8.

Goaz PW, White SC, Pharoah MJ. Oral radiology; principles and interpretation. 4th ed. St. Louis: Mosby; 1994.

Harris WH, Dudy Jr HR, Barry RJ. The natural history of fibrous dysplasia. J Bone Joint Surg. 1962;44:207-33.

Iida T, Mihara M, Narushima M, Koshima I, Asakage T, Kawai K. Rapidly enlarging orbital tumor in a facial fibrous dysplasia lesion. Ann Plast Surg. 2012;68(1):49-51.

IJpma FF, Moll FC, Mostert AK, Flach HZ, de Vries JE. Mazabraud syndrome-benign intramuscular myxoma with fibrous skeletal dysplasia. Ned Tijdschr Geneeskd. 2011;155:A2513.

Irnberger T. Fibrous bone dysplasia and ossifying bone fibroma in the orbital and periorbital region with special reference to CT. Rofo. 1985;143(5):569-74.

Jundt G. Fibrous dysplasia. In: Barnes EL, Eveson JW, Reichart P, Sidransky D, editors. Pathology and genetics of head and neck tumours. Lyon, France: IARC Press; 2005. p. 321-2. (World Health Organization classification of tumours).

Khattree R, Naik DN. Multivariate data reduction and discrimination with SAS software. Cary, NC, USA: SAS Institute Inc; 2000. 558 p.

Kim GT, Lee JK, Choi BJ, Kim J, Han SH, Kwon YD. Malignant transformation of monostotic fibrous dysplasia in the mandible. J Craniofac Surg. 2010;21(2):601-3.

Kim YH, Song JJ, Choi HG, Lee JH, Oh SH, Chang SO, Koo JW, Kim CS. Role of surgical management in temporal bone fibrous dysplasia. Acta Oto-Laryngologica. 2009;129:1374-9.

Kohavi, R. A study of cross-validation and bootstrap for accuracy estimation and modelselection. Proceedings of the 14th International Joint Conference on Artificial Intelligence; 1995; San Francisco, CA. San Francisco, CA (Estados Unidos); 1995. p. 1137-45.

Kowalik S, Janicki W, Halczy-Kowalik L, Mazuryk R. Craniomaxillofacial fibrous dysplasias. Otolaryngol Pol. 1996;50(3):263-71.

Kransdorf MJ, Moser RP, Gilkey FW. Fibrous dysplasia. Radiographics. 1990; 10:519-37.

Kruse A, Pieles U, Riener MO, Zunker Ch, Bredell MG, Grätz KW. Craniomaxillofacial fibrous dysplasia: a 10-year database 1996-2006. Br J Oral Maxillofac Surg. 2009;47(4):302-5.

Kusano T, Hirabayashi S, Eguchi T, Sugawara Y. Treatment strategies for fibrous dysplasia. J Craniofac Surg. 2009;20(3):768-70.

Langlais RP, Langland OE, Nortjé CJ. Diagnostic imaging of the jaws. USA: Williams & Wilkins; 1995. p. 578-88.

Lichtenstein L, Jaffe HL. Fibrous dysplasia of bone. Arch Pathol. 1942;33:777-816.

Lichtenstein L, Jaffe HL. Poliostotic fibrous dysplasia. Arch Surg. 1938;36:874-98.

Lisle DA, Monsour PAJ, Maskiell CD. Imaging of craniofacial fibrous dysplasia. J Med Imaging Radiat Oncol. 2008;52:325-32.

Luiz RR, Costa AJL, Nadanovsky P. Epidemiologia e bioestatística na pesquisa odontológica. São Paulo: Editora Atheneu; 2005. 473 p.

Lupescu, Hermier M, Georgescu SA, Froment JC. Helical CT and diagnostic evaluation of craniofacial fibrous dysplasia. J Radiol. 2001;82(2):145-9.

MacDonald-Jankowski D. Fibrous dysplasia: a systematic review. Dentomaxillofac Radiol. 2009;38(4):196-215.

MacDonald-Jankowski R. Fibrous dysplasia in the jaws of a Hong-Kong population: radiographic presentation and systematic review. Dentomaxillofac Radiol. 1999;28(4):195-202.

Mandelbrot BB. The fractal geometry of nature. 19th ed. San Francisco: Freeman; 1982.

Mendelsohn DB, Hertzanu Y, Cohen M, Lello G. Computed tomography of craniofacial fibrous dysplasia. J Comput Assist Tomogr. 1984;8(6):1062-5.

Miler JC, Miler JN. Statistics for analytical chemistry. 2nd ed. New York: John Wiley; 1988.

Mingoti SA. Análise de dados através de métodos de estatística multivariada: uma abordagem aplicada. Belo Horizonte: Editora UFMG; 2005. 295 p.

Moreira LBM, Melo ASA, Vianna AD, Pinheiro RA, Marchiori E. Displasia fibrosa crânio-facial. Aspectos na tomografia computadorizada. Rev Imagem. 2002;24(1):9-14.

Murray DJ, Edwards G, Mainprize JG, Antonyshyn O. Advanced technology in the management of fibrous dysplasia. J Plast Reconstr Aesthet Surg. 2008;61(8):906-16.

Nambi GI, Jacob J, Gupta AK. Monofocal maxillary fibrous dysplasia with orbital, nasal and oral obstruction. J Plast Reconstr Aesthet Surg. 2010;63(1):e16-8.

Neville BW, Damm DD, Allen CM, Bouquot JE. Patologia oral e maxilofacial. 3a ed. Rio de Janeiro: Elsevier; 2009. p. 615-78.

Oliveira MG, Polido WD. Displasia fibrosa. Relato de quarto casos envolvendo o seio maxilar. Rev Gaúcha Odont. 1987;35:125-9.

Park BY, Cheon YW, Kim YO, Pae NS, Lee WJ. Prognosis for craniofacial fibrous dysplasia after incomplete resection: age and serum alkaline phosphatase. Int J Oral Maxillofac Surg. 2010;39(3):221-6.

Patel MM, Wilkey JF, Abdelsayed R, D'Silva NJ, Malchoff C, Mallya SM. Analysis of GNAS mutations in cemento-ossifying fibromas and cemento-osseous dysplasias of the jaws. Oral Surg Oral Med Oral Pathol Oral Radiol Endod. 2010;109:739-43.

Perdigão PF, Pimenta FJGS, Castro WH, De Marco L, Gomes RS. Investigation of fibrous dysplasia. Int J Oral Maxillofac Surg. 2004;33:498-501.

Plotnick RE, Gardner RH, Hargrove WW, Prestegaard K, Perlmutter M. Lacunarity analysis: A general technique for the analysis of spatial patterns. Phys Rev E Stat Phys Plasmas Fluids Relat Interdiscip Topics. 1996;53(5):5461-8.

Rabelo GD, Beletti ME, Dechichi P. Histological analysis of the alterations on cortical bone channels network after radiotherapy: a rabbit study. Microsc Res Tech. 2010; 73(11):1015-8.

Regezi JA, Sciubba JJ, Jordan RCK. Patologia oral: correlações clínico-patológicas. 5a ed. Rio de Janeiro: Elsevier; 2008. p. 283-314.

Reichart PA, Philipsen HP. Odontogenic tumors and allied lesions. London: Quintessence; 2004. p. 281-91.

Resnick D, Niwayama G. Diagnosis of bone and joint disorders. 2a ed. Philadelphia: W. B. Saunders; 1988. p. 4057-72.

Ricalde P, Horswell BB. Craniofacial fibrous dysplasia of the fronto'orbital region: a case series and literature review. J Oral Maxillofac Surg. 2001;59:157-68.

Ruggieri P, Sim FH, Bond JR, Unni KK. Malignancies in fibrous dysplasia. Cancer. 1994;73:1411–24.

Samman N, Piette E, Cheung LK, Tideman H. Feasibility of osteotomies in fibrous dyplasia of the jaws. In J Oral Maxillofac Surg. 1991;20(6):353-6.

Seeram E. Computed tomography: physical principles, clinical applications and quality control. 2a ed. Philadelphia: Saunders; 2001.

Som PM, Curtin HD. Head and neck imaging. 4a ed. St Louis: Mosby; 2003. p. 331-2, 965-8.

Stewart JCB. Tumores benignos não odontogênicos. In: Regezi JA, Sciubba JJ. Patologia bucal: correlações clínico-patológicas. 3a ed. Rio de Janeiro: Guanabara Koogan; 2000. p. 323-6.

Sundaram M, MacDonald DJ, Merenda G. Intramuscular myxomas: a rare but import association with fibroys dysplasia of bone. AJR. 1989;153(1):107-8.

Sztuk S, Jaworek JK, Bryll A, Nardzewska-Szczepanik M, Urbanik A. Fibrous dysplasia of the scull discovered accidently on CT from different indication. Przegl Lek. 2010;67(4):289-94

Tehranzadeh J, Fung Y, Donohue M, Anavim A, Pribram HW. Computed tomography of Paget disease of the skull versus fibrous dysplasia. Skeletal Radiol. 1998;27(12):664-72.

Tricot C. Curves and fractal dimension. New York: Springer-Verlag; 1995.

Voytek TM, Ro JY, Edeiken J, Ayala AG. Fibrous dysplasia and cement-ossyficant fibroma. A histogic spectrum. Am J Surg Pathol. 1995;19:775-81.

Xavier SP, Ribeiro MC, Sicchieri LG, Brentegani LG, Lacerda SA. Clinical, microscopic and imaging findings associated to McCune-Albright syndrome: report of two cases. Braz Dent J. 2008;19(2):165-70.

Waldron CA. Fibro-osseous lesions of the jaws. J Oral Maxillofac Surg. 1993;51(8):828-35.

Wannfors K, Lindskog S, Olander KJ, Hammarstrom L. Fibrous dysplasia of bone concomitant with dysplastic changes in the dentin. Oral Surg Oral Med Oral Pathol. 1985;59(4):349-58.

Wei YT, Jiang S, Cen Y. Fibrous dysplasia of skull. J Craniofac Surg. 2010;21(2):538-42.

Wilbur AC, Dobben GD, Linder B. Paraorbital tumors and tumor-like conditions: role of CT and MRI. Radiol Clin North Am. 1987;25(3):631-46.

Worawongvasu R. Songkampol K. Fibro-osseous lesions of the jaws: an analysis of 122 cases in Thailand. J Oral Pathol Med. 2010;39:183-91.

Worth HM. Principles and Practice of Oral Radiologic Interpretation. Chicago: Year Book Medical Publisher; 1963.

Yamada M, Briot J, Pedrono A, Sans N, Mansat P, Mansat M, Swider P. Age- and gender-related distribution of bone tissue of osteoporotic humeral head using computed tomography. J Shoulder Elbow Surg. 2007;16(5):596-602.

Yamashiro M, Komori A. Osteosarcoma mimicking fibrous dysplasia of the jaw. Int J Oral Maxilofac Surg. 1987;16(1):112-5.

Yang BT, Wang YZ, Wang XY, Wang ZC, Xian JF, Li J. Fibrous dysplasia-like appearance of the frontal process of the maxilla on CT: prevalence in North China. AJNR Am J Neuroradiol. 2011;32(3):471-3.

Yasar F, Akgünlü F. Evaluating mandibular cortical index quantitatively. Eur J Dent. 2008;2(4):283-90.

Yasar F, Akgünlü F. Fractal dimension and lacunarity analysis of dental radiographs. Dentomaxillofac Radiol. 2005;34(5):261-7.

Yoon JH, Kim J, Lee CK, Choi IJ. Clinical and histopathological study of fibro-osseous lesions of the jaws. Yonsei Med J. 1989;30(2):133-43.

Yuan S, Abe M, Taguchi A, Kawamata M. High accuracy bicubic interpolation using image local features. IEICE Transactions. 2007;8(90-A):1611-5.

Zeanah WR, Hudson TM, Springfield DS. Computed tomography of ossifying fibroma of the tibia. J Comput Assist Tomogr. 1983;7:688-91.

ANEXO A – Parecer de Aprovação do Comitê de Ética da Universidade Federal de Uberlândia

Universidade Federal de Uberlândia
Pró-Reitoria de Pesquisa e Pós-Graduação
COMITÊ DE ÉTICA EM PESQUISA - CEP
Av. João Naves de Ávila, nº 2121 - Bloco A – sala 224 - Campus Santa Mônica - Uberlândia-MG –
CEP 38408-144 - FONE/FAX (34) 3239-4131

ANÁLISE FINAL Nº. 817/11 DO COMITÊ DE ÉTICA EM PESQUISA PARA O PROTOCOLO REGISTRO CEP/UFU 269/11

Projeto Pesquisa: "Sistematização de parâmetro de análise por tomografia computadorizada empregando computação gráfica no diagnóstico da displasia fibrosa".

Pesquisador Responsável: Jefferson Xavier de Oliveira

De acordo com as atribuições definidas na Resolução CNS 196/96, o CEP manifesta-se pela aprovação do protocolo de pesquisa proposto.
O protocolo não apresenta problemas de ética nas condutas de pesquisa com seres humanos, nos limites da redação e da metodologia apresentadas.

O CEP/UFU lembra que:
a- segundo a Resolução 196/96, o pesquisador deverá arquivar por 5 anos o relatório da pesquisa e os Termos de Consentimento Livre e Esclarecido, assinados pelo sujeito de pesquisa.
b- poderá, por escolha aleatória, visitar o pesquisador para conferência do relatório e documentação pertinente ao projeto.
c- a aprovação do protocolo de pesquisa pelo CEP/UFU dá-se em decorrência do atendimento a Resolução 196/96/CNS, não implicando na qualidade científica do mesmo.

Data de entrega do Relatório Final: ***agosto de 2013.***

SITUAÇÃO: PROTOCOLO APROVADO

OBS.: O CEP/UFU LEMBRA QUE QUALQUER MUDANÇA NO PROTOCOLO DEVE SER INFORMADA IMEDIATAMENTE AO CEP PARA FINS DE ANÁLISE E APROVAÇÃO DA MESMA.

Uberlândia, 02 de dezembro de 2011.

Profa. Dra. Sandra Terezinha de Farias Furtado
Coordenadora do CEP/UFU

ANEXO B – Ciência do Comitê de Ética da Universidade de São Paulo

UNIVERSIDADE DE SÃO PAULO
FACULDADE DE ODONTOLOGIA
Comitê de Ética em Pesquisa

137-MTW

São Paulo, 30 de março de 2012.

DECLARAÇÃO

Em atendimento à solicitação dos pesquisadores Jefferson Xavier de Oliveira (orientador) e Mirna Scalon Cordeiro (pós-graduanda), responsáveis pelo projeto de pesquisa intitulado "**Sistematização de parâmetro de análise por tomografia computadorizada helicoidal empregando computação gráfica no diagnóstico da displasia fibrosa**", o Comitê de Ética em Pesquisa da Faculdade de Odontologia da Universidade de São Paulo analisou a documentação enviada, verificando que o referido projeto teve seus aspectos éticos avaliados pelo Comitê de Ética em Pesquisa da Instituição onde foram atendidos os sujeitos de pesquisa, a Universidade Federal de Uberlândia (CEP-UFU), tendo seu protocolo sido aprovado em 2 de dezembro de 2011 sob registro nº817/11. Como foi do entendimento deste CEP que a submissão em outra sede deveu-se apenas a um equívoco de comunicação, durante sua Reunião realizada em 28 de março de 2012, decidiu-se dar ciência da aprovação anterior, não havendo nenhuma oposição por parte deste CEP.

Profa. Dra. Marcia Turolla Wanderley
Coordenadora do CEP-FOUSP

Av. Prof. Lineu Prestes, 2227,Cidade Universitária "Armando Salles Oliveira"
São Paulo – SP CEP 05508-900 Tel. (11) 3091-7960 www.fo.usp.br

ANEXO C – Termo de Consentimento Livre e Esclarecido

Você está sendo convidado a participar da pesquisa intitulada “Caracterização da displasia fibrosa em imagens de tomografia computadorizada helicoidal empregando a análise da lacunaridade”, sob a responsabilidade dos pesquisadores: a doutoranda Mirna Scalon Cordeiro, responsável pela apresentação deste Termo de Consentimento Livre e Esclarecido, Prof. Dr. Jefferson Xavier de Oliveira, ambos da Universidade de São Paulo; Prof. Dr. Elmar Gonzaga Gonçalves, Prof. Dr. Antônio Francisco Durighetto Júnior e Prof. Dr. André Ricardo Backes, esses últimos da Universidade Federal de Uberlândia. O Prof. Dr. Jefferson Xavier de Oliveira é o Pesquisador Responsável pela condução deste estudo.

Neste trabalho de pesquisa, temos o propósito de estudar e publicar dados referente à alteração óssea a qual você apresenta, pois ela é bastante rara e, portanto, faltam informações na literatura internacional que facilitem o diagnóstico e o tratamento dessa doença.

Se você concordar em participar, deverá autorizar a utilização de seus dados demográficos (sexo e idade) e clínicos (localização, sinais e sintomas da lesão que você apresenta, e ainda sobre o seu tratamento), além de exames tomográficos e se necessários, microscópicos. Para o exame tomográfico, todos os métodos de radioproteção, como avental pumblífero e protetor de tireoide serão empregados. De qualquer forma, todos esses exames são normalmente necessários ao diagnóstico e tratamento da lesão que você apresenta, e esse material será trabalhado em completo sigilo e, quando for feita a publicação dessas informações, certificamos que não haverá nenhuma imagem ou informação que permita identificá-lo.

Você não terá nenhum gasto ou ganho financeiro por participar desta pesquisa, e não haverá nenhum risco adicional para você, tendo em vista que a pesquisa será realizada com o material já disponível em seu prontuário odontológico e exames, normalmente, necessários. Caso você participe, este estudo poderá, mediante a comparação de suas informações com a de outros casos publicados, gerar conhecimentos adicionais sobre a doença, ajudando, assim as futuras pessoas que a manifestem.

Finalmente, é importante ressaltar que respeitaremos sua opção de participar ou não, e você também pode retirar seu consentimento posteriormente. De qualquer forma, não haverá nenhum prejuízo no seu tratamento médico ou odontológico.

Caso você não tenha entendido qualquer parte deste documento ou da explicação fornecida oralmente, por favor não hesite em solicitar esclarecimentos adicionais.

Uma cópia deste Termo de Consentimento Livre e Esclarecido ficará com você, e é importante que você a mantenha consigo caso ocorra necessidade de entrar em contato com os pesquisadores.

Qualquer dúvida a respeito da pesquisa, você poderá entrar em contato com o Pesquisador Responsável ou com o Comitê de Ética em Pesquisa da Universidade Federal de Uberlândia:

- **Doutoranda Mirna Scalon Cordeiro**
  Universidade de São Paulo
  Faculdade de Odontologia, Disciplina de Radiologia
  Avenida Professor Lineu Prestes, 2227- Cidade Universitária
  CEP: 05508-000 – São Paulo, SP, Brazil
  (34) 3231-3843 mirnacordeiro@usp.br

- **Prof. Dr. Jefferson Xavier de Oliveira**
  Universidade de São Paulo
  Faculdade de Odontologia, Disciplina de Radiologia
  Avenida Professor Lineu Prestes, 2227- Cidade Universitária
  CEP: 05508-000 – São Paulo, SP, Brazil
  (11) 3091-7831 jexolive@usp.br

- **Comitê de Ética na Pesquisa com Seres-Humanos**
  Universidade Federal de Uberlândia
  Av. João Naves de Ávila, 2121, bloco A, sala 224
  Campus Santa Mônica – Uberlândia/MG
  CEP: 38408-100 Fone: (34) 3239-4131

Uberlândia, _____ de _____ de _____.

_____

Assinatura da doutoranda Mirna Scalon Cordeiro

Eu aceito participar do projeto citado acima, voluntariamente, após ter sido devidamente esclarecido.

_____

Nome do voluntário da pesquisa

_____

Assinatura do voluntário da pesquisa

ANEXO D- Termo de Consentimento Livre e Esclarecido para menores de 18 anos

Seu filho (ou paciente menor de idade pelo qual você é responsável) está sendo convidado para participar da pesquisa intitulada “Caracterização da displasia fibrosa em imagens de tomografia computadorizada helicoidal empregando a análise da lacunaridade”, sob a responsabilidade dos pesquisadores: a doutoranda Mirna Scalon Cordeiro, responsável pela apresentação deste Termo de Consentimento Livre e Esclarecido, Prof. Dr. Jefferson Xavier de Oliveira, ambos da Universidade de São Paulo; Prof. Dr. Elmar Gonzaga Gonçalves, Prof. Dr. Antônio Francisco Durighetto Júnior e Prof. Dr. André Ricardo Backes, esses últimos da Universidade Federal de Uberlândia. O Prof. Dr. Jefferson Xavier de Oliveira é o Pesquisador Responsável pela condução deste estudo.

Neste trabalho de pesquisa, temos o propósito de estudar e publicar dados referentes à alteração óssea a qual você apresenta, pois ela é bastante rara e, portanto, faltam informações na literatura internacional que facilitem o diagnóstico e o tratamento dessa doença.

Se você concordar em autorizar a participação do seu filho, deverá autorizar a utilização de seus dados demográficos (sexo e idade) e clínicos (localização, sinais e sintomas da lesão que ele apresenta, e ainda sobre o seu tratamento), além de exames tomográficos e se necessários, microscópicos. Para o exame tomográfico, todos os métodos de radioproteção, como avental pumblífero e protetor de tireoide serão empregados. De qualquer forma, todos esses exames são, normalmente, necessários ao diagnóstico e tratamento da lesão que seu filho apresenta, e esse material será trabalhado em completo sigilo e, quando for feita a publicação dessas informações, certificamos que não haverá nenhuma imagem ou informação que permita identificá-lo.

Vocês não terão nenhum gasto ou ganho financeiro por participar desta pesquisa, e não haverá nenhum risco adicional para seu filho, tendo em vista que a pesquisa será realizada com o material já disponível em seu prontuário odontológico e exames, normalmente, necessários. Caso ele participe, este estudo poderá, mediante a comparação de suas informações com a de outros casos publicados, gerar conhecimentos adicionais sobre a doença, ajudando, assim, as futuras pessoas que a manifestem.

Finalmente, é importante ressaltar que respeitaremos sua opção de autorizar ou não a participação, e você também pode retirar seu consentimento posteriormente. De qualquer forma, não haverá nenhum prejuízo no tratamento médico ou odontológico do seu filho.

Caso você não tenha entendido qualquer parte deste documento ou da explicação fornecida oralmente, por favor não hesite em solicitar esclarecimentos adicionais.

Uma cópia deste Termo de Consentimento Livre e Esclarecido ficará com você, e é importante que você a mantenha consigo caso ocorra necessidade de entrar em contato com os pesquisadores.

Qualquer dúvida a respeito da pesquisa, você poderá entrar em contato com o Pesquisador Responsável ou com o Comitê de Ética em Pesquisa da Universidade Federal de Uberlândia:

- **Doutoranda Mirna Scalon Cordeiro**
  Universidade de São Paulo
  Faculdade de Odontologia, Disciplina de Radiologia
  Avenida Professor Lineu Prestes, 2227- Cidade Universitária
  CEP: 05508-000 – São Paulo, SP, Brazil
  (34) 3231-3843 mirnacordeiro@usp.br

- **Prof. Dr. Jefferson Xavier de Oliveira**
  Universidade de São Paulo
  Faculdade de Odontologia, Disciplina de Radiologia
  Avenida Professor Lineu Prestes, 2227- Cidade Universitária
  CEP: 05508-000 – São Paulo, SP, Brazil
  (11) 3091-7831 jexolive@usp.br

- **Comitê de Ética na Pesquisa com Seres-Humanos**
  Universidade Federal de Uberlândia
  Av. João Naves de Ávila, 2121, bloco A, sala 224
  Campus Santa Mônica – Uberlândia/MG
  CEP: 38408-100 Fone: (34) 3239-4131

Uberlândia, _____ de _____ de _____.

_____

Assinatura da doutoranda Mirna Scalon Cordeiro

Eu aceito participar do projeto citado acima, voluntariamente, após ter sido devidamente esclarecido.

_____

Nome do voluntário da pesquisa

_____

Assinatura do responsável pelo voluntário da pesquisa

ANEXO E – Dados de pacientes extraídos das imagens tomográficas

Paciente nº	
Sexo:	Idade:
Diagnóstico:	Localização:
Tempo de evolução:	Tipo de tratamento:
Proservação:	
Descrição do padrão da imagem tomográfica	
Comportamento da lesão	
Dados tomográficos Escala de HU:	
Lacunaridade:	

ANEXO F –Seleção dos ROIs nos cortes tomográficos axiais e coronais

Paciente	Axial – Grupo 1	Axial – Grupo 2
1		
2		
3		
4		
5		
6		
7		
8		
9		
10		

Paciente	Coronal – Grupo 1	Coronal - Grupo 2
1		
2		
3		
4		
5		
6		
7		
8		
9		
10		