JAQUELINE VAZ VANINI

Estudo das proteínas da transição epitélio-mesênquima na invasão óssea do carcinoma epidermóide da cavidade oral

São Paulo

2019

JAQUELINE VAZ VANINI

Estudo das proteínas da transição epitélio-mesênquima na invasão óssea do carcinoma epidermóide da cavidade oral

Versão Original

Dissertação apresentada à Faculdade de Odontologia da Universidade de São Paulo, pelo Programa de Pós-Graduação em Odontologia (Diagnóstico Bucal). para obter o título de Mestre em Ciências.

Orientadora: Profa. Dra. Silvia Vanessa Lourenço

Coorientador: Prof. Dr. Ricardo Hsieh

São Paulo

2019

Autorizo a reprodução e divulgação total ou parcial deste trabalho, por qualquer meio convencional ou eletrônico, para fins de estudo e pesquisa, desde que citada a fonte.

Catalogação-na-Publicação
Serviço de Documentação Odontológica
Faculdade de Odontologia da Universidade de São Paulo

Vanini, Jaqueline Vaz.
Estudo das proteínas da transição epitélio-mesênquima na invasão óssea do carcinoma epidermóide da cavidade oral / Jaqueline Vaz Vanini ; orientador Silvia Vanessa Lourenço; coorientador Ricardo Hsieh. -- São Paulo, 2019.
103 p. : graf., fig. ; 30 cm.

Dissertação (Mestrado) -- Programa de Pós-Graduação em Odontologia. Área de Concentração: Diagnóstico Bucal. -- Faculdade de Odontologia da Universidade de São Paulo.
Versão original

1. Carcinoma de células escamosas. 2. Transição epitélio-mesênquima. 3. Invasão óssea. 4. Caderinas. 5. Vimentina. 6. Fator de crescimento transformador beta1. I. Lourenço, Silvia Vanessa. II. Hsieh, Ricardo. III. Título.

Vanini J.V. Estudo das proteínas da transição epitélio-mesênquima na invasão óssea do carcinoma epidermóide da cavidade oral. Dissertação apresentada à Faculdade de Odontologia da Universidade de São Paulo para obtenção do título de Mestre em Ciências.

Aprovado em: / /2019

Banca Examinadora

Prof(a). Dr(a)._____

Instituição: _____Julgamento: _____

Prof(a). Dr(a)._____

Instituição: _____Julgamento: _____

Prof(a). Dr(a)._____

Instituição: _____Julgamento: _____

Dedico este trabalho ao querido professor Maurício e a todos os outros mestres com quem aprendi ao longo dos anos.

AGRADECIMENTOS

À Profa. Dra. Silvia Vanessa Lourenço, a quem muito admiro, pela orientação neste trabalho, pelos ensinamentos e por acreditar em meu potencial.

Ao Prof. Dr. Ricardo Hsieh, por me convidar para a pós-graduação, pela co-orientação neste trabalho e por me ensinar as técnicas laboratoriais.

À Profa. Dra. Cláudia Malheiros Coutinho-Camillo, pela confecção das lâminas brancas, pela doação da alíquota do anticorpo para o *Twist* e pelas contribuições para o desenvolvimento deste trabalho.

Ao Leonardo Koyama, por fazer a seleção dos casos, reações para E-caderina, estatísticas e outras contribuições importantes neste trabalho.

À Dra. Cibele Nagano, por fazer a seleção dos casos e me auxiliar nos primeiros passos da execução deste trabalho.

Ao Prof. Dr. Leandro Matos, pelo levantamento dos casos no Serviço de Cirurgia de Cabeça e Pescoço do HC-FMUSP.

À CAPES, pelo auxílio financeiro.

À FOUSP, por toda a estrutura do curso de pós-graduação.

Ao Instituto de Medicina Tropical e funcionários, onde foram realizadas as etapas laboratoriais deste trabalho.

Às colegas de pós-graduação, pelo convívio, apoio e conselhos ao longo da execução deste trabalho.

Aos meus pais, família e amigos pelo apoio e suporte ao longo dessa jornada.

“O conhecimento é o processo de acumular dados;
a sabedoria reside na sua simplificação”
Martin H. Fischer

RESUMO

Vanini J.V. Estudo das proteínas da transição epitélio-mesênquima na invasão óssea do carcinoma epidermóide da cavidade oral [dissertação]. São Paulo: Universidade de São Paulo, Faculdade de Odontologia; 2019. Versão Original.

O carcinoma epidermóide é a neoplasia mais comum da cavidade oral. Quando o tumor atinge o grau de invasão óssea, o prognóstico e a taxa de sobrevida pioram muito, e, além do tratamento ser mais agressivo, o que resulta em prejuízos socioeconômicos ao paciente e ao sistema de saúde. Muitos mecanismos moleculares envolvidos na etiopatogenia desse estágio da doença ainda não foram totalmente esclarecidos, mas já se sabe que um dos processos centrais na evolução do tumor - invasão de tecidos adjacentes e metástases - é a alteração do espectro fenotípico de células epiteliais para mesenquimais, conhecido como processo de transição epitélio-mesênquima. Durante esse fenômeno, existe uma grande alteração na expressão das proteínas celulares, que podem ser utilizadas como biomarcadores para o diagnóstico e determinação do grau de agressividade do tumor em estágios ainda precoces, além de possibilitarem o desenvolvimento de novos fármacos mais específicos e eficientes. O objetivo desse estudo retrospectivo foi avaliar se o fenômeno de transição epitélio-mesênquima está presente no carcinoma epidermóide da mucosa oral com invasão óssea, por meio da análise da imunoexpressão das proteínas E-Caderina, Twist, Vimentina, TGFβ1 e Periostina. A expressão das proteínas analisadas foi heterogênea, sendo que a E-caderina e o Twist apresentaram um alto índice de positividade. Foram encontradas associações entre a expressão positiva do *Twist* e o padrão de invasão óssea infiltrativo (p=0,041), sítio primário do tumor anatomicamente próximo ao osso (p=0,014) e expressão negativa de Periostina (p=0,031), sugerindo que esse fator de transcrição pode estar fortemente envolvido com a evolução da doença no tecido ósseo. Também foram encontradas associações entre a expressão da Vimentina e o tamanho do tumor. Os resultados obtidos sugerem que a transição-epitélio mesênquima pode estar presente em algum nível de seu espectro no processo de invasão do tecido ósseo pelo carcinoma epidermóide da mucosa oral.

Palavras-chave: Carcinoma epidermóide. Transição epitélio-mesênquima. Invasão óssea. E-Caderina. Vimentina. *Twist.* TGFβ1. Periostina.

ABSTRACT

Vanini J.V. Study of epithelial-mesenchymal proteins in bone invasion of oral squamous cell carcinoma [dissertation]. São Paulo: Universidade de São Paulo, Faculdade de Odontologia; 2019. Original version.

Squamous cell carcinoma is the most common cancer of the oral cavity. When the tumor invades the bone tissue, the prognostic and survival rate decreases a lot, and the treatment becomes more aggressive, with several damages to the patient and health system. Many of the molecular mechanisms of this process are not understood yet, but it's already known that one of central processes of tumor evolution - adjacent tissues invasion and metastasis - is a large spectrum of phenotypic changes in epithelial cells to mesenchymal, in a process named as epithelial-mesenchymal transition. During this phenomenon, there are a lot of changes in the cells protein expression, which can be used as biomarkers for diagnostic and determination of tumor aggressiveness in early stages, as also the possibility of developing new treatment drugs, more specific and efficient. The objective of this retrospective study is to evaluate if epithelial-mesenchymal transition is present in bone invasion of oral squamous cell carcinoma, by immunohistochemistry evaluation of E-cadherin, *Twist*, Vimentin, TGFβ1 and Periostin expression. The proteins expression was very heterogeneous. E-cadherin and *Twist* showed high levels of positivity, and were found associations between Twist positive expression and infiltrative bone invasion pattern (p=0,041), primary tumor site close to bone (p=0,014) and Periostin negative expression (p=0,031), suggesting this transcription factor could be strongly involved in the disease evolution in bone tissue. There are also associations between Vimentin expression and tumor size. The results of this study suggests that epithelial-mesenchymal transition could be present in some level of its spectrum in bone invasion of oral squamous cell carcinoma.

Keywords: Squamous cell carcinoma. Epithelial-mesenchymal transition. Bone invasion. E-cadherin. *Twist.* Vimentin. TGFβ1. Periostin.

LISTA DE FIGURAS

Figura 2.1 - Padrões de invasão óssea do CEMO 34

Figura 2.2 - Ação do RANK/RANKL/OPG na fisiologia do metabolismo ósseo 37

Figura 2.3 - Exemplo gráfico do fenômeno de transição epitélio-mesênquima e alguns de seus marcadores 39

Figura 2.4 - Mecanismos moleculares possivelmente envolvidos com a invasão óssea e suas interrelações 47

Figura 3.1 - Desenho do estudo 50

Figura 4.1 - Fluxograma da casuística 51

Figura 5.1 - Padrões de invasão óssea na amostra estudada 59

Figura 5.2 - Padrão de invasão óssea misto 60

Figura 5.3 - Imunoexpressão da E-caderina na amostra estudada..... 65

Figura 5.4 - Imunoexpressão da E-caderina na amostra estudada..... 66

Figura 5.5 - Imunoexpressão da Vimentina na amostra estudada 68

Figura 5.6 - Imunoexpressão da Periostina na amostra estudada 70

Figura 5.7 - Imunoexpressão do TGFβ1 na amostra estudada..... 72

Figura 5.8 - Imunoexpressão do *Twist* na amostra estudada 74

LISTA DE QUADROS

Quadro 2.1 - Classificação TNM atual, segundo a OMS 32

Quadro 2.2 - Classificação de acordo com a diferenciação histopatológica - OMS .. 33

Quadro 4.1 - Anticorpos utilizados nas reações de imunoistoquímica 53

Quadro 4.2 - Classificação semi-quantitativa do padrão de imunoexpressão 54

Quadro 5.1 - Critérios adotados para transição epitélio-mesênquima total e parcial 62

Quadro 5.2 - Resultados estatísticos relevantes por proteína 63

LISTA DE GRÁFICOS

Gráfico 5.1 - Distribuição do sexo na amostra estudada de CEMO com invasão óssea 55

Gráfico 5.2 - Tabagismo relatado na amostra estudada de CEMO com invasão óssea 56

Gráfico 5.3 - Etilismo relatado na amostra estudada de CEMO com invasão óssea56

Gráfico 5.4 - Localização do tumor primário na amostra estudada de CEMO com invasão óssea 57

Gráfico 5.5 - Grau de diferenciação histológica da amostra estudada de CEMO com invasão óssea 58

Gráfico 5.6 - Tipo de invasão óssea dominante da amostra estudada de CEMO .. 58

Gráfico 5.7 - Curva de sobrevida: padrão dominante erosivo e padrão dominante infiltrativo 61

Gráfico 5.8 - Expressão da E-caderina na massa tumoral e interface óssea na amostra estudada de CEMO 64

Gráfico 5.9 - Expressão da Vimentina na massa tumoral e interface óssea na amostra estudada de CEMO 67

Gráfico 5.10 - Expressão da Periostina na massa tumoral e interface óssea na amostra estudada de CEMO 69

Gráfico 5.11 - Expressão da TGFβ1 na massa tumoral e interface óssea na amostra estudada de CEMO 71

Gráfico 5.12 - Expressão do *Twist* na massa tumoral e interface óssea na amostra estudada de CEMO 73

LISTA DE ABREVIATURAS E SIGLAS

CEMO	carcinoma epidermóide da mucosa oral
HE	coloração por hematoxilina-eosina
HPV	papilomavírus humano
IF	filamento intermediário
MEC	matriz extracelular
MMPs	metaloproteinases da matriz
OMS	Organização Mundial da Saúde
OPG	osteoprotegerina
RANK	*receptor cctivator of nuclear factor kappa-B*
RANKL	*receptor activator of nuclear factor-jB ligand*
TEM	transição epitélio-mesênquima
TGFβ	*transforming growth factor beta*
TNM	*tumor node metastasis*
UV	ultravioleta

LISTA DE SÍMBOLOS

ºC	graus Celsius
µl	microlitro
ml	mililitro
µm	micrometro
mg	miligrama

SUMÁRIO

1 INTRODUÇÃO 27
2 REVISÃO DE LITERATURA 29
2.1 Carcinoma epidermóide da mucosa oral: características clínico-epidemiológicas 29
2.2 Carcinoma epidermóide da mucosa oral: características histopatológicas 30
2.3 Carcinoma epidermóide da mucosa oral: etiopatogênese 34
2.3.1 Fatores Extrínsecos 35
2.3.1.1 Álcool 35
2.3.1.2 Tabaco 35
2.3.1.3 HPV-16 35
2.4 Mecanismos moleculares da invasão óssea 36
2.4.1 RANK / RANKL / OPG 36
2.4.2 MMPs 37
2.4.3 Transição Epitélio-Mesênquima 38
2.4.3.1 Proteínas importantes no processo de transição epitélio-mesênquima 40
2.4.3.1.1 E-caderina 40
2.4.3.1.2 N-caderina 41
2.4.3.1.3 TGFβ1 42
2.4.3.1.4 Vimentina 43
2.4.3.1.5 Periostina 44
2.4.3.1.6 *Twist* 45
3 OBJETIVOS 49
3.1 Objetivo geral 49
3.2 Objetivos específicos 49
4 CASUÍSTICA-MATERIAL E MÉTODOS 51
4.1 Casuística 51
4.1.1 Critérios de Inclusão 51
4.1.2 Critérios de Exclusão 51
4.2 Método 52

4.2.1 Protocolo de Imunoistoquímica 52
4.2.2 Análises dos Resultados das Expressões Proteicas 54
4.2.3 Análise Estatística dos Resultados Encontrados 54
5 RESULTADOS 55
5.1 Clínico-epidemiológico 55
5.2 Histopatológico 57
5.3 Imunoexpressão das proteínas estudadas 61
5.3.1 E-caderina 63
5.3.2 Vimentina 66
5.3.3 Periostina 69
5.3.4 TGFβ1 71
5.3.5 *Twist* 75
6 DISCUSSÃO 77
6.1 Aspectos clínico-epidemiológicos 77
6.2 Aspectos histopatológicos 78
6.2.1 Aspectos relacionados à transição epitélio-mesênquima e invasão no tecido ósseo 79
6.2.1.1 E-caderina 80
6.2.1.2 Vimentina 82
6.2.1.3 Periostina 83
6.2.1.4 TGFβ1 84
6.2.1.5 *Twist* 85
7 CONCLUSÕES 87
REFERÊNCIAS 89
APÊNDICES 97
ANEXOS 103

1 INTRODUÇÃO

As neoplasias malignas que acometem a região da cabeça e pescoço, atualmente, constituem um desafio à saúde pública mundial. Trata-se de um grupo heterogêneo de tumores, sendo o mais comum o carcinoma epidermóide, que é uma neoplasia originada nas células do revestimento epitelial da cavidade oral, que devido a alterações multifatoriais adquirem a capacidade de romper a membrana basal e invadir os tecidos adjacentes (invasão secundária), e de originar tumores à distância (metástases) (1,2).

Quando a neoplasia invade o tecido ósseo, o prognóstico piora muito (3), e consequentemente são necessárias grandes ressecções cirúrgicas, causando enormes defeitos estéticos e funcionais para o paciente, bem como repercussões socioeconômicas. Isso muitas vezes prejudica o seu convívio social, alimentação e fala, causando também danos psicológicos (4). Mesmo com todas estratégias terapêuticas, muitos pacientes ainda tem uma resposta baixa ao tratamento, com altas taxas de recidivas e óbito (5).

Quanto mais precoce for o diagnóstico, melhor o prognóstico e qualidade de vida, já que no caso de lesões mais avançadas, o tratamento pode ser muito debilitante para o paciente, exigindo cirurgias extensas e quimioterapia e/ou radioterapia mais agressivas. Entretanto, a falta de informações dos pacientes e dificuldades de acesso ao sistema de saúde dificulta muito o diagnóstico precoce da doença. As lesões iniciais são muitas vezes assintomáticas ou em regiões de difícil visualização ao exame de auto inspeção ou ao exame clínico, fazendo com que o indivíduo só seja diagnosticado quando já está em estágios mais avançados (6), muitas vezes com presença de metástases, e, consequentemente, com menores taxas de sobrevida (7). Estima-se que pelo menos 30% dos casos de neoplasias orais já apresentam metástases cervicais, palpáveis ou ocultas, no momento da avaliação clínica inicial (8).

Apesar de grandes avanços no estudo do carcinoma epidermóide da mucosa oral (CEMO), ainda existem muitos mecanismos que não foram totalmente compreendidos, e o tratamento da doença continua sendo um desafio. Já se sabe que o processo de desenvolvimento de um tumor é complexo, e envolve uma série

de fatores genéticos e moleculares, culminando na seleção clonal e multiplicação das células tumorais. A identificação e compreensão dos mecanismos e alterações em nível molecular pode elucidar aspectos da doença que favoreçam o diagnóstico precoce e preciso, facilitando a tomada de decisões clínicas e terapêuticas efetivas e menos mutilantes, como por exemplo, terapias-alvo.

Acredita-se que um dos fenômenos envolvidos na evolução do CEMO está associado ao espectro de alterações fenotípicas de células epiteliais em mesenquimais, por meio de um processo conhecido como transição epitélio-mesênquima (TEM), no qual as células ganham uma maior capacidade de invasão e migração para outros tecidos, sejam adjacentes (invasão secundária) ou sítios mais distantes (metástases) (9). Esse fenômeno também ocorre no processo de embriogênese e reparação tecidual, e pode se apresentar não só em tumores estabelecidos, como também em alterações precoces de neoplasias na mucosa oral (10).

Ainda pouco se sabe sobre os mecanismos moleculares envolvidos no processo de invasão do tumor no tecido ósseo, especificamente e os estudos na literatura com o objetivo de investigar os mecanismos moleculares desse estágio da doença são escassos. Levando-se em conta o tratamento mais agressivo e pior prognóstico nessa situação, é fundamental o esclarecimento dos processos envolvidos na invasão óssea.

Durante a TEM existe uma grande alteração na expressão das proteínas celulares, que podem ser utilizadas como biomarcadores para o diagnóstico e determinação do grau de agressividade do tumor. Durante esse fenômeno, observa-se a perda da arquitetura, fenótipo e redução da expressão de proteínas epiteliais, como E-caderina, Citoqueratinas, Laminina, entre outras. Isso é acompanhado pela aquisição de um fenótipo e comportamento mesenquimais, bem como a expressão de suas proteínas características, como a N-caderina, Vimentina, Fibronectina, etc., mediada por fatores de transcrição como Snail, Slug e Twist (9).

Diante deste cenário, a identificação das proteínas e mecanismos envolvidos no processo de invasão óssea do CEMO é um passo fundamental para que a pesquisa possa contribuir com novas ferramentas para se criarem inovações em estratégias terapêuticas. Esse conhecimento também poderá ser aplicado no diagnóstico para se aferir a capacidade biológica de invasão e agressividade tumoral, bem como no desenvolvimento de novos fármacos no conceito de terapias-alvo.

2 REVISÃO DA LITERATURA

2.1 Carcinoma epidermóide da mucosa oral: características clínico-epidemiológicas

O CEMO é o mais comum dos tumores de cabeça e pescoço, e apresenta uma taxa de sobrevida de 5 anos de aproximadamente 50% (1,6). Possui uma incidência maior em homens, e, mundialmente, está entre as 10 neoplasias mais frequentes (2). A associação do tabagismo e etilismo crônico é o fator de risco mais comum, fazendo com que a incidência da doença seja grande tanto em países em desenvolvimento, quanto em desenvolvidos, com mortalidade menor nestes últimos, reflexo da desigualdade social (2,11). Outros fatores etiológicos como a infecção pelo papilomavírus humano (HPV) e traumatismos crônicos são mencionados na literatura, mas ainda carecem de maior entendimento com relação à sua real associação com o CEMO.

Em 2016, no Brasil, a estimativa de novos casos de CEMO foi de 11.140 em homens e 4.350 em mulheres (proporção H/M 2,5:1), correspondendo a um risco de 11,27 casos a cada 100 mil homens e 4,21 a cada 100 mil mulheres. As estatísticas disponibilizadas pelo Instituto Nacional do Câncer em 2016 mostram que o CEMO em homens é o quarto tumor mais frequente na Região Sudeste (14,58/100 mil), e nas outras regiões está sempre entre as 10 primeiras posições, exceto na região Sul, onde ocupa a 15ª posição (Disponível em: http://www.inca.gov.br/estimativa/2016/sintese-de-resultados-comentarios.asp).

Na região da cabeça e pescoço, a cavidade oral é a região mais afetada pelo carcinoma epidermoide (11). A língua é o sítio mais frequente, com uma incidência crescente nos últimos anos, mostrando também um pior prognóstico devido à sua alta vascularização, que facilita o desenvolvimento de metástases (12–14).

Clinicamente o CEMO pode apresentar-se de maneiras variadas. Pode formar uma lesão exofítica, com aumento de volume, superfície irregular e ulcerada, com aspecto duro à palpação. Um outro padrão é o crescimento endofítico, onde a lesão geralmente apresenta uma área central deprimida, com bordas elevadas e

áreas de ulcerações. Nos casos mais iniciais, as lesões podem apresentar-se nas formas de lesões brancas, lesões vermelhas ou ambas, com limites irregulares e sem alterações de volume ou ulcerações, mas com alterações histológicas que serão discutidas a seguir.

Frequentemente o CEMO não apresenta sintomatologia dolorosa, o que contribui para o seu diagnóstico tardio, principalmente por muitas vezes surgir em áreas de difícil inspeção. A dor geralmente ocorre quando a lesão invade nervos locais, o que significa um grau mais avançado e pior prognóstico da doença. Em casos mais avançados, dependendo da localização, a lesão pode atingir a pele, formando fístulas e áreas de necrose e sangramento, limitar a abertura bucal, causar dificuldades e dor na mastigação e deglutição, alterações na salivação, perdas dentárias e reduzir a mobilidade lingual.

Quando o tumor atinge o osso, podem surgir alterações imaginológicas na região afetada, com um padrão irregular, que ao exame radiográfico aparece como radiolucidez com bordas indefinidas, com aspecto de “roído de traça”. Porém, a radiografia isoladamente não é suficiente para se determinar se existe ou não invasão óssea, sendo necessários outros exames de imagens mais específicos, especialmente a tomografia. A ressonância magnética complementa o diagnóstico da extensão da doença, detalhando o grau de envolvimento dos tecidos moles (15,16).

2.2 Carcinoma epidermóide da mucosa oral: características histopatológicas

Histologicamente, o carcinoma epidermóide caracteriza-se por ilhas e cordões invasivos de células epiteliais malignas, estendendo-se além da membrana basal para o tecido conjuntivo adjacente. Essa invasão pode atingir tecidos mais profundos, como tecido adiposo, muscular e ósseo, destruindo-os (invasão secundária). Ao alcançar vasos sanguíneos e linfáticos, as células se disseminam para regiões mais distantes, como linfonodos, pulmão, fígado, ente outros órgãos, estabelecendo tumores secundários (metástases) (17).

Podem ser observadas atipias celulares tais como: células e núcleos aumentados, nucléolos grandes e proeminentes, núcleos hipercromáticos, pleomorfismo celular e nuclear, disqueratose, atividade mitótica aumentada e figuras de mitose anormais. Além disso, também é comum a formação de cristas epiteliais

em formato bulbar, perda da polarização celular e formação de pérolas de queratina nos tumores mais bem diferenciados (15).

Se for detectado no estado mais precoce, ainda no tecido epitelial de origem e sem romper a membrana basal, o tumor é classificado como carcinoma *in situ*, e possui um melhor prognóstico. A capacidade invasiva é morfologicamente caracterizada pelo rompimento da membrana basal e migração das células para o tecido conjuntivo e tecidos adjacentes mais profundos.

Um dos sistemas mais utilizados de classificação de tumores é o TNM (*tumor node metastasis*), desenvolvido pela Organização Mundial da Saúde (OMS), que leva em consideração o seu tamanho, invasão de tecidos adjacentes e metástases. Exames auxiliares como a tomografia computadorizada e a ressonância magnética são fundamentais para auxiliar na determinação da extensão da doença. Foi proposta uma classificação específica para os tumores primários orais, de acordo com o Quadro 2.1:

Quadro 2.1. Classificação TNM atual, segundo a OMS

	T – TUMOR PRIMÁRIO
TX	Tumor primário não pode ser avaliado
T0	Sem evidência de tumor primário
Tis	Carcinoma *in situ*
T1	Tumor de 2 cm ou menos em sua maior dimensão / Tumor com até 5mm de profundidade de invasão
T2	Tumor maior que 2 cm e menor que 4 cm em sua maior dimensão / Tumor com até 10mm de profundidade de invasão
T3	Tumor maior que 4 cm em sua maior dimensão / Tumor com mais de 10mm de profundidade de invasão
T4a (lábio)	Invasão tumoral através da cortical óssea, nervo alveolar inferior, assoalho bucal ou pele (queixo ou nariz)
T4a (cavidade oral)	Invasão tumoral através da cortical óssea até os músculos extrínsecos/profundos da língua (genioglosso, hioglosso, palatoglosso, e estiloglosso), seios maxilares ou pele da face
T4b (lábio e cavidade oral)	Invasão tumoral no espaço mastigatório, fossa pterigoidea, ou base do crânio; ou envolve a artéria carótida interna

Nota: Erosão superficial isolada do osso/alvéolo dentário por tumor primário gengival não é suficiente para classificar um tumor como T4.

	N – LINFONODOS REGIONAIS (CERVICAIS)
NX	Linfonodos não puderam ser avaliados
N0	Sem evidência de metástases para linfonodos
N1	Metástase em um único linfonodo ipsilateral, <3 cm, EC(-)
N2a	Metástase em um único linfonodo ipsilateral entre 3–6 cm, EC(-)
N2b	Metástases em múltiplos linfonodos ipsilaterais, <6 cm, EC(-)
N2c	Metástases em linfonodos bilaterais ou contralaterais, <6 cm, EC(-)
N3a	Metástase em linfonodo >6 cm. EC(-)
N3b	Metástase em linfonodo(s) com EC (+)

EC= extravasamento capsular / Nota: Linfonodos na linha média são considerados como ipsilaterais.

	M – METÁSTASES À DISTÂNCIA
MX	Metástases à distância não puderam ser avaliadas
M0	Sem metástases à distância
M1	Presença de metástases à distância

	ESTADIAMENTO		
ESTÁGIO 0	Tis	N0	M0
ESTÁGIO I	T1	N0	M0
ESTÁGIO II	T2	N0	M0
ESTÁGIO III	T1, T2	N1	M0
	T3	N0, N1	M0
ESTÁGIO IVA	T1, T2, T3	N2	M0
	T4a	N0, N1, N2	M0
ESTÁGIO IVB	Qualquer T	N3	M0
	T4b	Qualquer N	M0
ESTÁGIO IVC	Qualquer T	Qualquer N	M1

Fonte: Traduzido de https://www.cancer.org/cancer/oral-cavity-and-oropharyngeal-cancer/detection-diagnosis-staging/staging.html

As lesões também recebem uma classificação histopatológica de acordo com o seu grau de diferenciação: bem diferenciadas, moderadas ou indiferenciadas, de acordo com a semelhança com seu tecido de origem (Quadro 2.2). A frente de invasão do tumor possui características moleculares diferentes das outras regiões, sendo o padrão de invasão um importante fator para determinar o prognóstico (17).

Quadro 2.2 Classificação de acordo com a diferenciação histopatológica – OMS

Classificação	Características
Bem diferenciado	Arquitetura tecidual bem parecida com epitélio normal, com formação de pérolas córneas
Moderadamente diferenciado	Pleomorfismos nucleares distintos Atividade mitótica, incluindo mitoses anormais Pouca queratinização
Pouco diferenciado	Predomínio de células imaturas Mitoses numerosas, típicas e atípicas Queratinização mínima

Fonte: Adaptado de: Barnes et al. p.170(18)

Tumores em gengiva, região retromolar, assoalho bucal e palato possuem maior proximidade anatômica com as estruturas ósseas, facilitando a disseminação do tumor. Quando atinge o osso, a neoplasia é automaticamente classificada em T4 (exceto erosão óssea superficial isolada em tumor primário gengival, conforme nota na classificação) e possui pior prognóstico e tratamento mais agressivo. Alguns autores questionam essa classificação, baseados em estudos que indicam que apenas a invasão óssea em nível medular possui relação com recidivas e menor taxa de sobrevida (19–22).

O padrão de invasão óssea pelo tumor pode ser dividido em três tipos: erosivo, infiltrativo e misto (23). No padrão erosivo há uma grande e bem delimitada frente de invasão no tecido ósseo, com presença de reabsorção osteoclástica e fibrose. O padrão infiltrativo apresenta ninhos e projeções de células tumorais penetrando o sistema harvesiano (Figura 2.1), e casos que apresentam os dois padrões são classificados como mistos. Casos apresentando padrão erosivo parecem ter uma taxa de sobrevida maior do que o padrão infiltrativo, pela dificuldade em se fazer uma ressecção cirúrgica adequada, com margens livres, por causa da grande irregularidade na frente de invasão do tumor (24).

Figura 2.1 – Padrões de invasão óssea do CEMO

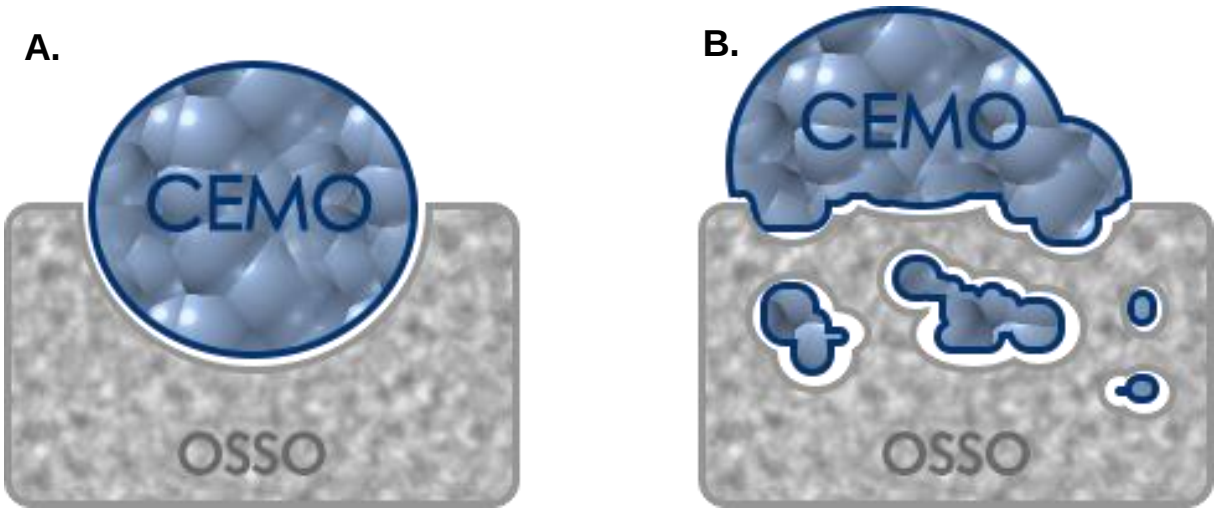

Fonte: a autora.

A. Padrão erosivo; **B.** Padrão infiltrativo

2.3 Carcinoma epidermóide da mucosa oral: etiopatogênese

O CEMO decorre, em suas fases mais precoces, de queratinócitos que sofreram mutações que alteram o ciclo celular, com modificações nos processos de reparação do DNA, diferenciação celular, apoptose e ganho ou perda de expressão de proteínas. Essas alterações precoces, ainda em nível molecular, gradativamente se revelam como alterações fenotípicas nas células epiteliais afetadas, ao que os patologistas conferem o diagnóstico de displasia. Essas modificações são seguidas pelo processo de angiogênese, com remodelações na composição da matriz extracelular, criando um microambiente favorável à multiplicação e migração celular (2).

Como qualquer neoplasia, o CEMO possui etiologia multifatorial, envolvendo fatores intrínsecos e extrínsecos. Dos extrínsecos, o mais importante é a associação do tabagismo e etilismo crônico. Outros fatores, como o HPV-16 ainda tem participação controversa na etiopatogenia do CEMO, sendo sua atuação já bem estabelecida no carcinoma epidermóide da orofaringe. O processo intrínseco de desenvolvimento do tumor é complexo e envolve uma série de fatores genéticos e moleculares, culminando na seleção clonal e multiplicação das células tumorais (1,2,25).

2.3.1 Fatores Extrínsecos

2.3.1.1 Álcool

O álcool pode ser considerado um fator de risco local e sistêmico ao mesmo tempo. Sua ingestão crônica leva ao aumento da permeabilidade da mucosa oral, dissolvendo os componentes lipídicos do epitélio, o que causa atrofia epitelial e alterações nos mecanismos de síntese e reparo do DNA. Ele também é um agente genotóxico e possui efeitos mutagênicos, leva à redução no fluxo salivar e afeta a habilidade do fígado de degradar componentes tóxicos ou potencialmente carcinogênicos (2).

Uma outra teoria dos mecanismos carcinogênicos do álcool, é o fato de ele ser metabolizado pelas células epiteliais e microflora oral em acetaldeído, que é um agente mutagênico conhecido, além dos outros componentes cancerígenos presentes na própria bebida (14).

2.3.1.2 Tabaco

O consumo de tabaco, seja na forma de cigarros, seja pelo hábito de mascar, deprime a imunidade da cavidade oral, facilitando o aparecimento de doenças locais como a gengivite e a periodontite. Os cigarros possuem diversos elementos carcinogênicos, e eles podem ser divididos basicamente em três grupos: nitrosaminas, benzopirenos e aminas aromáticas. Esses elementos químicos são classificados como pré-carcinogênicos, e sofrem alterações por enzimas oxidativas, gerando radicais livres e produtos que se ligam ao DNA celular e causam mutações (2).

2.3.1.3 HPV-16

Os genes E6 e E7 do vírus HPV-16 tem a capacidade de degradar os produtos dos genes humanos supressores de tumor p53 e pRb, que atuam na manutenção do ciclo celular normal. Com isso a célula perde a capacidade apoptótica e passa a ter um crescimento aberrante, iniciando e favorecendo o processo de carcinogênese

(25). É importante destacar que a associação com o vírus HPV-16 tem sido efetivamente comprovada especificamente nos casos de carcinoma epidermóide de orofaringe.

2.4 Mecanismos moleculares da invasão óssea

A invasão óssea do tumor é um processo orquestrado por vários mecanismos moleculares, que ainda não foram totalmente elucidados (7). Inicialmente, as células tumorais secretam proteases, que são enzimas capazes de degradar componentes da matriz extracelular, facilitando a invasão do tumor pelos tecidos. As proteases também atuam na diferenciação das células ósseas, recrutando osteoclastos que passam a reabsorver a matriz mineralizada do osso (26,27).

Entre as várias proteínas expressas pelas células tumorais, as interleucinas (especialmente IL-6) e os fatores de crescimento se destacam por estimular a atividade osteoclástica, por exemplo, a via *receptor activator of nuclear fator kappa-B ligand* – RANKL (27–30). Com isso são liberadas mais citocinas e fatores de crescimento, e, uma vez que as células tumorais invadem o osso, encontram um microambiente favorável ao crescimento e multiplicação celular, alimentando um ciclo que favorece ainda mais a destruição óssea (26,31).

2.4.1 RANK / RANKL / OPG

A osteoclastogênese é regulada principalmente por três moléculas essenciais: Receptor Activator of Nuclear Factor kappa-B (RANK), Receptor Activator of Nuclear Factor kappa-B Ligand (RANKL), e a Osteoprotegerina (OPG). O RANKL é membro da família dos ligantes TNF; o RANK é um heterotrímero transmembrana presente na membrana de células progenitoras de osteoclastos, osteoclastos maduros, células dendríticas e células glandulares. Já a OPG pertence à família dos receptores TNF e é um inibidor da reabsorção óssea, reprimindo a osteoclastogênese. Essas três proteínas em conjunto estão presentes no metabolismo ósseo tanto em condições normais (Figura 2.2), quanto patológicas (Figura 2.4) (32).

O desequilíbrio na expressão dessas três proteínas causa a osteólise associada a tumores malignos. Quando a expressão de RANKL está maior que a de

OPG, o RANK se liga às células progenitoras de osteoclastos, induzindo sua diferenciação em osteoclastos maduros e ativos (26). As células tumorais são capazes de expressar RANKL, mas isso nem sempre ocorre. Nesses casos, proteínas como a IL-6, IL-11, TNFα e PTHrP, frequentemente presentes no CEC oral, podem induzir a expressão do RANKL pelas células ósseas, ativando a cascata da osteoclastogênese no microambiente tumoral (28,31,32).

Figura 2.2 - Ação do RANK/RANKL/OPG na fisiologia do metabolismo ósseo

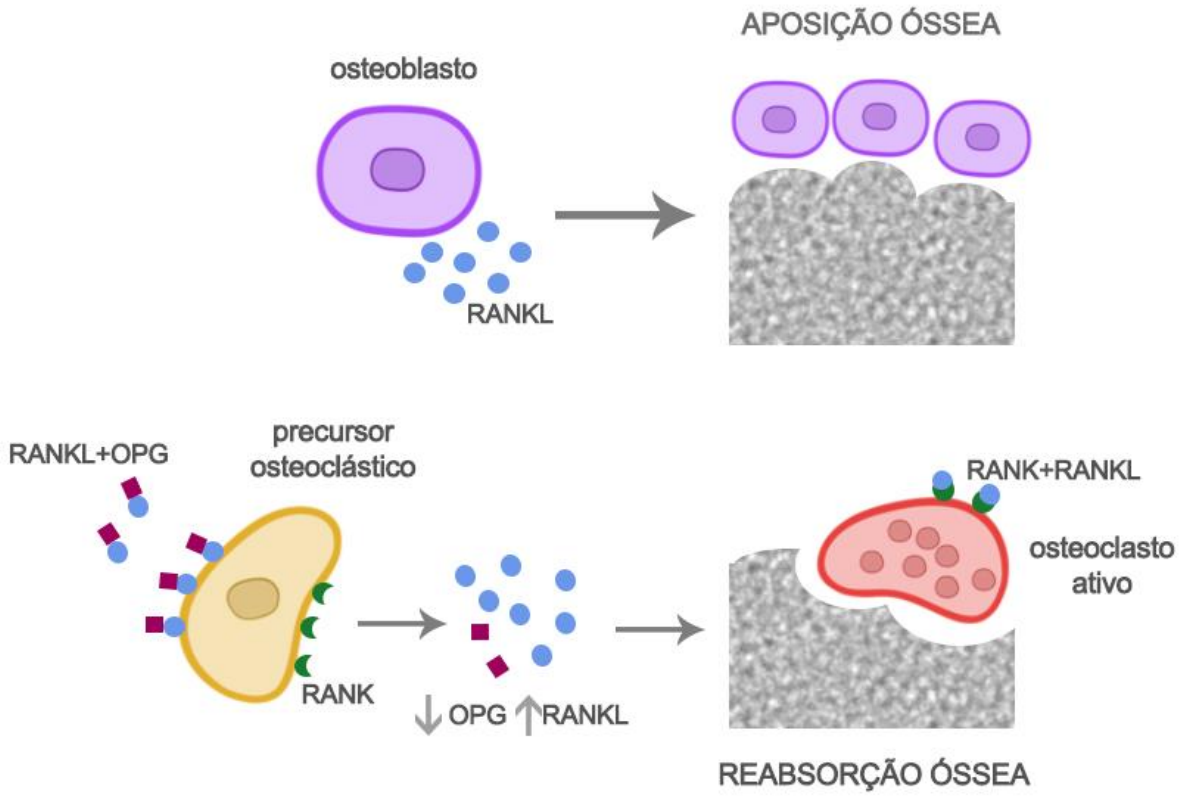

Fonte: a autora.

2.4.2 MMPs

As metaloproteinases da matriz (com abreviação consagrada pela literatura como MMPs) são um grupo de endopeptidases zinco-dependentes, enzimas capazes de digerir colágenos, elastina, gelatina e proteoglicanas, proteínas que são componentes importantes da matriz extracelular. As MMPs são uma parte essencial do equilíbrio do processo de formação/reabsorção óssea em condições normais, mas também são expressas pelas células tumorais (33). No câncer, as MMPs

contribuem para a migração celular e também tem uma participação essencial na diferenciação e maturação das células ósseas (26,27).

Especificamente a MMP-2 e a MMP-9 estão envolvidas no processo de reabsorção óssea, pois possuem a capacidade de degradar a matriz do osso, além de recrutar e coordenar osteoclastos (34). Elas são produzidas em grande quantidade no CEC oral, especialmente na frente de invasão do tumor (33), além de terem sido associadas ao processo de EMT (35). A MMP-7 também foi relacionada com a invasão óssea tumoral, e possivelmente induz a diferenciação osteoclástica via RANKL (36).

2.4.3 Transição epitélio-mesênquima (TEM)

A transição epitélio-mesênquima (TEM) é um processo biológico que consiste em alterações bioquímicas que levam a um espectro fenotípico no qual uma célula epitelial polarizada adquire características de uma célula mesenquimal com um fenótipo mais alongado, semelhante ao de fibroblastos. Esse fenômeno foi descrito pela primeira vez por Elizabeth Hay na Universidade de Harvard, em 1964, por meio da observação da formação de embriões de galinha. Em 1986 ela observou detalhadamente esse processo *in vitro*, publicando um extenso artigo de revisão sobre a TEM dez anos mais tarde (37).

O processo da TEM resulta na aquisição de vantagens no equipamento de motilidade celular, com o consequente ganho nos mecanismos de invasão tecidual, bem como na alta resistência à apoptose e grande produção de componentes extracelulares (38). Esse fenômeno está presente em três momentos biológicos: embriogênese, reparação tecidual, e em processos patológicos como a evolução de neoplasias e metástases (9).

O evento principal durante a TEM é a perda da adesão celular por meio da repressão de componentes de junções aderentes, *tight* e desmossomos. Ocorre uma reorganização do citoesqueleto e a célula perde seus marcadores epiteliais (E-caderina, Citoqueratinas, Lamininas, Desmoplaquinas, etc) e passa a expressar marcadores mesenquimais (N-caderina, Vimentina, Fibronectina, etc) (9), conforme ilustrado na Figura 2.3.

Figura 2.3 - Exemplo gráfico do fenômeno de transição epitélio-mesênquima e alguns de seus marcadores

Fonte: a autora.

Um grande número de processos moleculares está envolvido para iniciar e completar a TEM, incluindo fatores de transcrição, expressão de proteínas da membrana celular, reorganização do citoesqueleto e mudanças na expressão de microRNAs específicos. Esses fatores podem ser utilizados como biomarcadores para identificar células em processo de TEM, uma vez que ocorrem mudanças significativas no padrão de expressão de proteínas pela célula (9).

Os microRNAs miR-141, miR-200, miR-205, miR-429, e os fatores de transcrição *Snail*, *Slug*, e *Twist* são considerados “gatilhos” principais do processo de TEM (38). Esses fatores de transcrição podem induzir a expressão de metaloproteinases (MMPs), que facilitam a degradação de matriz extracelular e tecidos adjacentes (39), como o tecido ósseo. Além disso, a TEM pode não só dar a capacidade para as células migrarem do tumor primário, mas também parece conferir a essas células a capacidade de auto-renovação, que é essencial para o estabelecimento de tumores secundários (40).

Estudos recentes demonstraram que as células tumorais podem sofrer um processo de TEM parcial, adquirindo características mesenquimais, mas mantendo ainda alguns marcadores epiteliais. Durante a carcinogênese, a TEM não é simplesmente um estado celular binário epitelial ou mesenquimal, mas possui todo um espectro de estados intermediários, que são determinados pelo microambiente tumoral. Uma célula híbrida epitelial/mesenquimal pode ser metastática, e essa plasticidade entre os dois estados permite que a célula adote comportamentos

funcionais e rápidas mudanças de fenótipo dependendo das cascatas de sinalização externas (41).

A TEM é um processo profundamente envolvido na biologia tumoral, sendo que células que sofreram TEM possuem características mais agressivas, estando usualmente descritas em diversos trabalhos como mais concentradas na frente de invasão e migração metastática (42). Levando isso em consideração, a TEM pode ser uma hipótese para explicar a capacidade das células tumorais de degradar o tecido ósseo e infiltrar-se em sua matriz.

2.4.3.1 Proteínas importantes no processo de transição epitélio-mesênquima

2.4.3.1.1 E-Caderina

A E-caderina é uma glicoproteína transmembrana cálcio-dependente, presente na maioria das células epiteliais. É uma proteína essencial na manutenção das junções aderentes do tecido epitelial, o que promove a manutenção da polaridade celular, estrutura e estabilidade mecânica do tecido (41,43). Possui um papel fundamental no desenvolvimento embrionário, em processos morfogenéticos como a invaginação, extensão tecidual e desenvolvimento da crista neural (41).

A E-caderina é dividida em 3 porções: extracelular, que interage com as caderinas das células vizinhas; transmembrana; e intracelular, que interage com as cateninas, particularmente a β-catenina, promovendo a conexão com o citoesqueleto. Células epiteliais possuem como principal característica o contato entre células e a formação de junções aderentes, que são altamente dependentes do complexo E-caderina/β-catenina (41,43).

A perda da expressão da E-caderina e o realocamento da β-catenina do citoplasma para o núcleo celular, ativando genes ligados à proliferação e invasão celular (44) é um dos principais sinais observados em células em processo de TEM (9). As cascatas de sinalização do processo de TEM, como as do TGFβ, EGF, HGF, Notch, FGF, Wnt, e IGF, ativam os fatores de transcrição *Snail*, *Twist* e ZEB, que por sua vez, reprimem a expressão da E-caderina (41).

Por muito tempo acreditou-se que a perda da expressão da E-caderina estava associada a invasão e metástase de tumores, baseado em estudos que demonstraram que células tumorais expressando E-caderina possuem fenótipo

epitelial e comportamento não-invasivo, enquanto as que não a expressam possuem fenótipo mesenquimal, motilidade e comportamento agressivo. Porém, outros estudos demonstraram a presença da E-caderina em alguns tipos de câncer, sugerindo que o comportamento invasivo da célula não é reprimido exclusivamente pela presença dessa proteína (41).

A E-caderina também é essencial no processo de migração coletiva das células tumorais, onde essas células mantêm suas características epiteliais, ou sofrem TEM parcial, mantendo-se em contato com as células vizinhas através de junções aderentes. Células que perdem a expressão da E-caderina são capazes apenas de migrar individualmente. A expressão e re-expressão da E-caderina é fundamental no processo de estabelecimento e crescimento de metástases em tecidos distantes do tumor primário (41).

Um outro aspecto importante da TEM é a localização aberrante de proteínas. Uma mudança na localização da expressão da E-caderina, da membrana para o citoplasma, pode ser observada em muitos casos de CEC. A função adesiva da E-caderina depende criticamente da sua associação com a β-catenina, que faz a ligação com a actina do citoesqueleto. A perda desse complexo leva à redução na adesão celular, e já foi correlacionada com a pouca diferenciação celular, metástases e maior capacidade invasiva do tumor (45).

2.4.3.1.2 N-Caderina

A N-caderina também é uma proteína transmembrana presente nas junções aderentes, especialmente em células mesenquimais e neurais (43), além de ser uma molécula essencial na embriogênese, durante o processo de gastrulação e desenvolvimento da crista neural (46). Sua porção intracelular interage com a β-catenina, que por sua vez se associa à α-catenina, fazendo a ligação ao complexo de actina, responsável pela motilidade celular através da contração do citoesqueleto.

É possível observar a expressão da N-caderina em tecidos neurais, na retina, células endoteliais, fibroblastos, osteoblastos, mesotélio, miócitos e cartilagens (46). No câncer, está associada ao aumento da sobrevivência celular, migração, invasão, e pior prognóstico (47). Um dos principais fatores de transcrição responsáveis pelo aumento na expressão da N-caderina é o *Twist* (46).

Um dos fenômenos que podem ser frequentemente observados no processo de TEM é a redução da expressão da E-caderina associada ao aumento na expressão de N-caderina, em um processo que ficou conhecido como "*caderin switching*" (44). Células tumorais que passam pelo processo de *"caderin switching"* perdem o seu fenótipo epitelial e passam a apresentar um fenótipo mesenquimal, com grande motilidade (46).

2.4.3.1.3 TGFβ1

O TGFβ é uma família de fatores de crescimento, envolvidos em diversos mecanismos moleculares de proliferação, diferenciação e crescimento celular, tanto na normalidade quanto na doença, além de estar presente no processo de diferenciação morfogênica de vários órgãos durante a embriogênese. Possui três isoformas (TGFβ1, TGFβ2 e TGFβ3) com funções específicas e diferentes entre si (48).

Estando envolvido em tantos processos diferentes e essenciais para a homeostase tecidual, alterações nos níveis de TGFβ são comuns em diversos tipos de tumores, e, especificamente nos carcinomas de cabeça e pescoço, já foi demonstrada a sua expressão acentuada (48,49). Ele é capaz de iniciar cascatas relacionadas à proliferação e diferenciação celular, migração, motilidade, secreção de MEC e indução da expressão de outras citocinas. Todos esses processos são essenciais na tumorigênese (32,49,50).

O TGFβ é um importante indutor e regulador da TEM, e destaca-se por suas isoformas serem capazes de mediar vários aspectos desse processo em contextos diferentes. Sua sinalização através de diferentes receptores e a ativação do fator de transcrição *Smad* regulam a expressão de genes envolvidos na proliferação, diferenciação, migração e apoptose celular, além da produção de componentes da matriz extracelular e angiogênese (48). Ele também tem participação importante na regulação da expressão da E-caderina e N-caderina (50,51).

O TGFβ1, especificamente, tanto pode ser expressado pelas células tumorais, quanto liberado dos componentes do osso pela reabsorção osteoclástica. Ele tem a capacidade de estimular a proliferação de células tumorais e inibir sua apoptose, ativar e regular a função osteoclástica e promover a expressão de outros fatores relacionados à atividade osteoclástica. Todos esses processos ativam direta e

indiretamente mais osteoclastos, contribuindo para a aceleração do ciclo de destruição óssea (7,30,32). Também há indícios de que o TGFβ1 prolonga o tempo de vida dos osteoclastos (29).

Já foi observada uma maior expressão de receptores para TGFβ1 em casos apresentando padrão infiltrativo de invasão óssea, em comparação com o erosivo. Isso pode sugerir que os diferentes padrões de invasão óssea podem ter vias moleculares também diferentes entre si (45).

2.4.3.1.4 Vimentina

A Vimentina é uma proteína presente no citoesqueleto celular, sendo um filamento intermediário (IF) tipo III, e é expressa em células de origem mesenquimal, como fibroblastos, endotélio e leucócitos. Possui funções de adesão celular via integrinas, motilidade, sinalização e participação em processos vasculares como a angiogênese, além de estar presente nos processos de regeneração e inflamação de nervos (52). A Vimentina também precede a expressão de outros IF tipo III durante a diferenciação e desenvolvimento de células neurais (sendo substituída pelo GFAP) e musculares (substituída pela desmina) (53).

Durante o processo de TEM, as células perdem suas características epiteliais, como a adesão e a polaridade, e ganham características mesenquimais, como a grande motilidade, através de rearranjos no citoesqueleto celular e alterações na sinalização e expressão de proteínas. A perda da expressão da E-caderina acompanhada do aumento na expressão de Vimentina é outro marcador clássico de TEM (10,52,54), pelo fato de que a Vimentina não é expressa em células epiteliais normais (55).

Na mucosa oral normal, a Vimentina aparece apenas em pequenas quantidades no citoplasma de células mesenquimais do tecido conjuntivo. Sua expressão no epitélio oral começa a se apresentar nas displasias, aumentando conforme seu grau, culminando com uma expressão elevada nas células do CEMO, particularmente na frente de invasão do tumor (38). Além disso, no CEMO observa-se também um aumento da expressão da Vimentina no citoplasma de células do tecido conjuntivo adjacente ao tumor (10) e já foi estabelecida sua associação com metástases e pior prognóstico (55,56).

Na literatura, relata-se o aumento na expressão de Vimentina também em outros tipos de tumores, como o de mama, próstata e cólon (10).

2.4.3.1.5 Periostina

A Periostina (também chamada *osteoblast specific factor 2 – OSF2*) é uma proteína da matriz extracelular presente não só no periósteo de ossos longos, mas também em vários outros tecidos, como aorta, estômago, trato gastrointestinal, placenta, útero, tireóide e mama. Ela é muito produzida durante a osteogênese, odontogênese e nos tecidos submetidos a forças mecânicas, como ligamento periodontal, válvulas cardíacas, pele, tendões e ossos. Possui duas funções principais: fibrilogênese na MEC e migração celular (57).

Sua expressão já foi observada em células inflamatórias e miofibroblastos, fibroblastos normais e em processos de fibrose, células tronco, células mesenquimais derivadas da medula óssea, algumas células epiteliais e endoteliais (58). A Periostina também pode ativar queratinócitos, regulando sua diferenciação e proliferação, além de aumentar a transformação de fibroblastos em miofibroblastos e regular a síntese de colágeno e matriz extracelular (59).

Foi demonstrado que a Periostina também tem participação em alguns processos patológicos, como fibrose, artrite, aterosclerose e outras doenças inflamatórias, tumorigênese e metástases (58). Ela participa da regulação de processos inflamatórios tanto pela modificação das propriedades da MEC, quanto pela ligação celular direta via Integrinas, iniciando cascatas de sinalização intracelulares. As Integrinas são proteínas transmembrana capazes de iniciar vários processos de sinalização celular, notadamente a ativação do complexo actina/miosina, promovendo a motilidade celular, por isso a grande participação da Periostina nesse fenômeno (57).

Especificamente no tecido ósseo, é possível observar uma grande expressão dessa proteína no periósteo e osteócitos. Sua produção é regulada por estímulos mecânicos, hormônios (PTH), fatores de crescimento (TGFβ, BMP2) e citocinas (TNFa, IL-4, IL-13, PDGF), tendo um papel fundamental na diferenciação e função osteoblástica, e consequente formação óssea (59). Por conta disso, é uma proteína importante no processo de reparação óssea no caso de fraturas (57). A diferenciação de células-tronco mesenquimais em osteoblastos é determinada pela

via de sinalização Wnt-β-catenina. Consequentemente, na ausência de β-catenina essas células não se diferenciam em osteoblastos maduros, mas em condrócitos (59).

A Periostina faz parte do chamado “microambiente tumoral” e já foi detectada em diversos tumores, como de mama, cólon, pâncreas, pulmão, tireóide, ovários, melanomas, entre outros, incluindo os tumores de cabeça e pescoço (59). Suas funções de angiogênese e aumento da motilidade celular são essenciais na tumorigênese, além de ser responsável pela indução da transição epitélio-mesênquima (60). Também já foi relacionada com metástases e tipos mais agressivos de CEC oral (29). Sua relação com metástases se dá através do aumento da motilidade e sobrevivência das células tumorais, além de promover a angiogênese pela ativação das vias PI3K/Akt e FAK. Em tumores de cabeça e pescoço e de mama, já foi associado um nível elevado de Periostina sérica com tumores mais agressivos e metástases para linfonodos (58,59).

2.4.3.1.6 Twist

O *Twist* é um fator de transcrição do tipo “*helix-loop-helix*” e possui um papel importante na ativação e modulação da transição epitélio-mesênquima, principalmente através da indução do fenômeno de *“cadherin switching”* (diminuição da expressão da E-caderina e aumento da expressão de N-caderina).

O *Twist* também está envolvido na expressão de diversos microRNAs, que por sua vez são mediadores da expressão de alguns tipos específicos de genes, com efeitos na reorganização do citoesqueleto celular (61).

Sua expressão já foi observada em vários tipos de câncer como o de mama, útero, próstata, cólon, melanoma, entre outros, sempre associado à um pior prognóstico e metástases (61,62). No CEC de cabeça e pescoço, o *Twist* foi relatado como o fator de transcrição que é expresso com maior frequência e em amplas áreas do tumor, em conjunto ou não com outros fatores de transcrição como *Snail* e *Slug* (62).

Existem vários mecanismos moleculares que possivelmente estão envolvidos com a degradação do tecido ósseo pelo tumor, como os citados anteriormente. A transição epitélio-mesênquima, expressão de MMPs, RANK/RANKL/OPG e regulação pelo TGFβ são processos complexos e inter-relacionados (Figura 2.4),

que ainda possuem muitos mecanismos não esclarecidos, especialmente ligados ao CEMO.

Figura 2.4 - Mecanismos moleculares possivelmente envolvidos com a invasão óssea e suas inter-elações

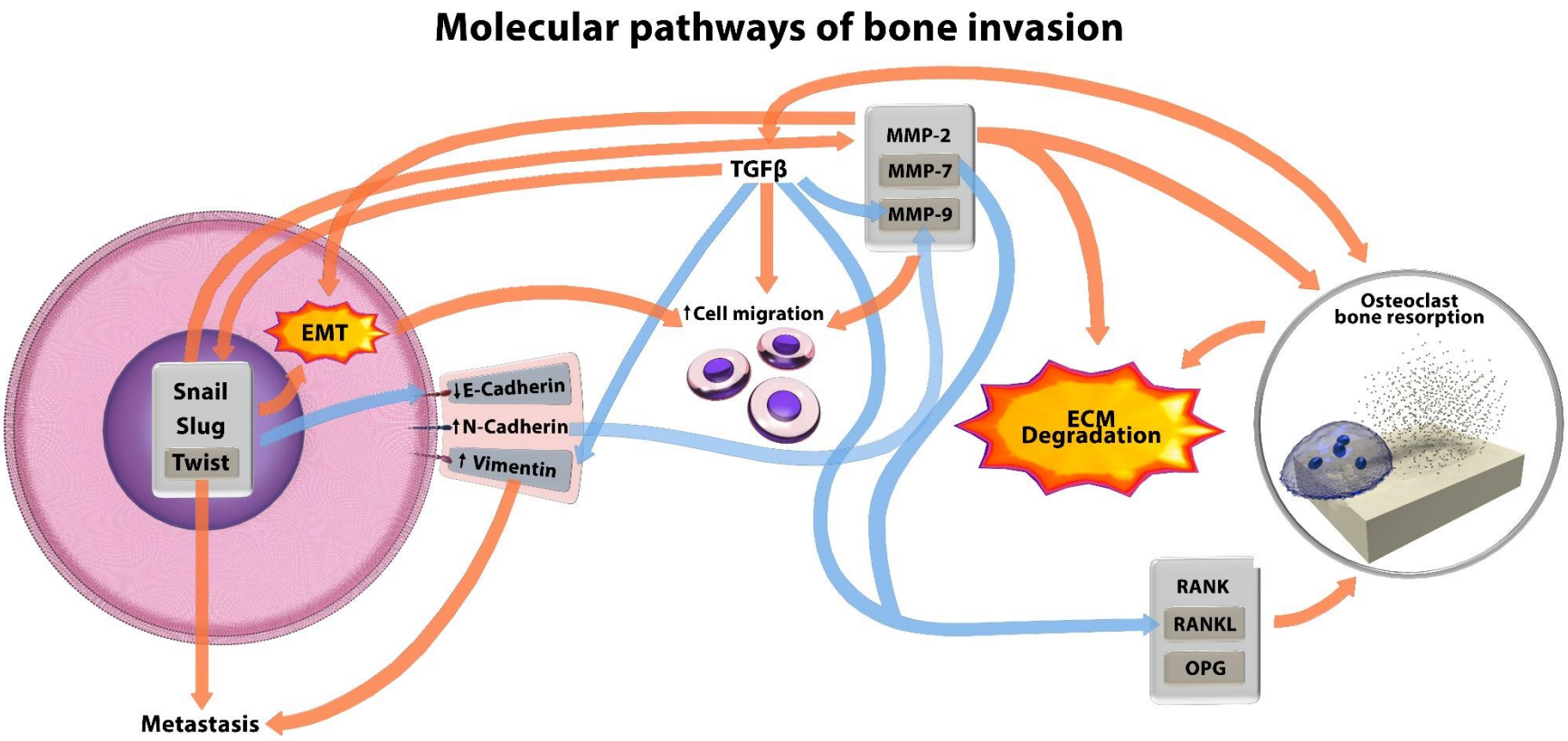

Fonte: a autora.

3 OBJETIVOS

3.1 Objetivo geral

O objetivo deste estudo retrospectivo é investigar aspectos da biologia óssea frente à invasão CEMO para responder a seguinte indagação:

“O fenômeno de transição epitélio-mesênquima está envolvido no processo de invasão óssea no carcinoma epidermóide da mucosa oral?”

A estratégia empregada para responder essa pergunta (ilustrada na figura 3.1) foi a avaliação do padrão de expressão das proteínas E-Caderina, Vimentina, TGFβ-1, *Twist* e Periostina, e realização de testes estatísticos para verificar se existe associação entre os dados analisados.

3.2 Objetivos específicos

a) Análise dos dados clínicos-epidemiológicos do grupo estudado;

b) Análise histopatológica dos casos;

c) Avaliação do padrão de expressão das proteínas E-Caderina, Vimentina, TGFβ1, *Twist* e Periostina pela técnica de imunoistoquímica;

d) Realização de testes estatísticos para verificar se existe associação entre os dados clínico-epidemiológicos, histopatológicos e imunoistoquímicos.

Figura 3.1 – Desenho do estudo

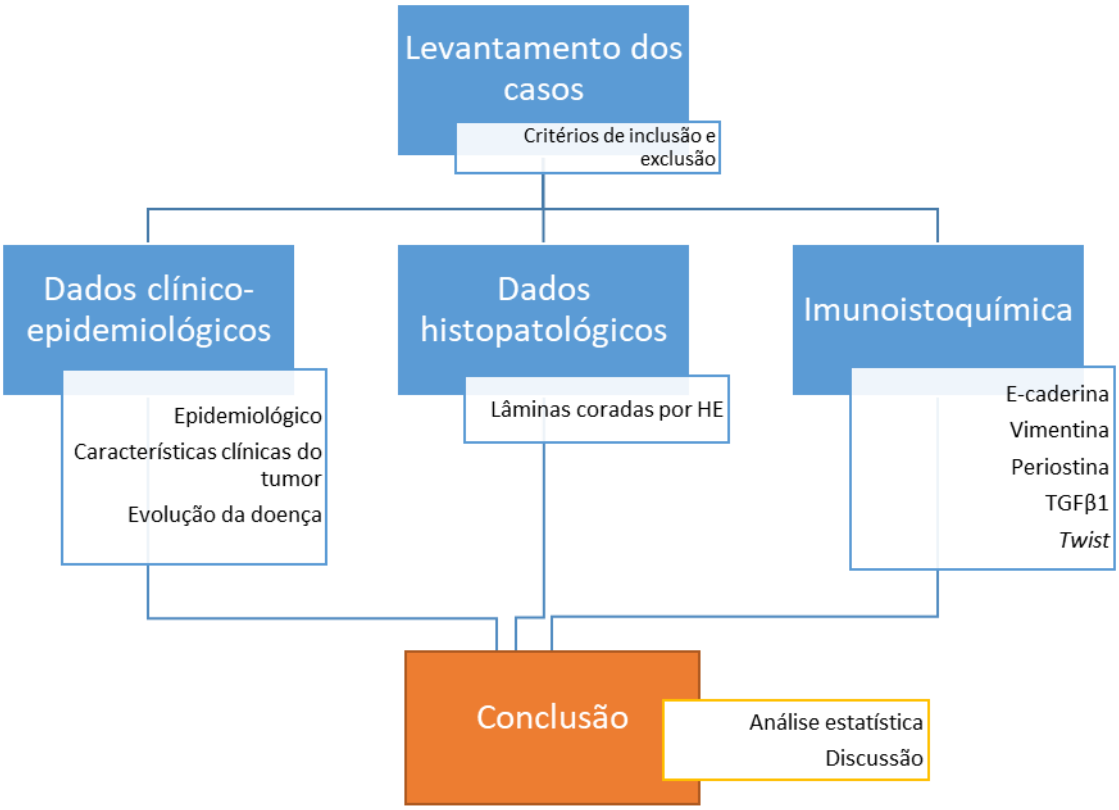

Fonte: a autora.

4 CASUÍSTICA-MATERIAL E MÉTODOS

4.1 Casuística

Foram levantados todos os casos de CEMO de cavidade oral operados no serviço de Cirurgia de Cabeça e Pescoço do HC-FMUSP entre 2006 e 2015, totalizando 493 pacientes. Desses, 170 foram classificados como T4, dos quais 130 com invasão óssea, segundo os relatórios dos exames anatomopatológicos dos tumores. Após a aplicação dos critérios de inclusão e exclusão, chegou-se ao número final de 62 casos a serem estudados, conforme ilustrado na figura 4.1.

Figura 4.1 – Fluxograma da casuística

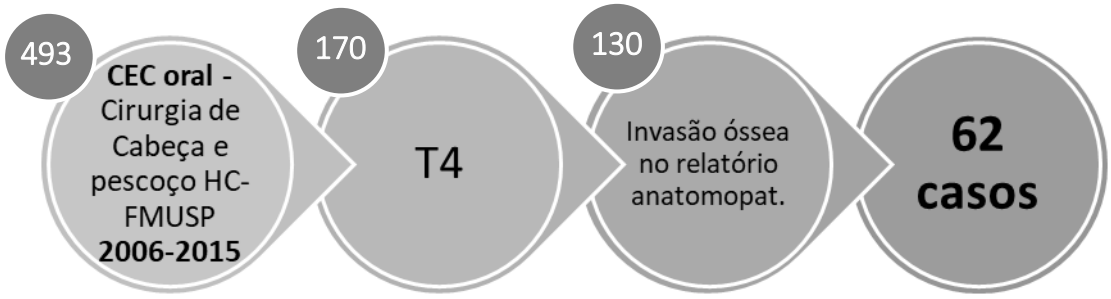

Fonte: a autora.

4.1.1 Critérios de inclusão

Os critérios de inclusão foram casos cuja lâmina preparada e corada por hematoxilina-eosina apresentou presença de CEMO com invasão óssea ao exame no microscópio de luz.

4.1.2 Critérios de exclusão

Foram excluídos casos com material (blocos de parafina) insuficiente para a análise laboratorial.

O presente estudo foi aprovado pelo Comitê de Ética em Pesquisa da Faculdade de Odontologia da Universidade de São Paulo pelo parecer nº 2.201.788, CAAE 42520915.0.0000.0075 (Anexo A).

4.2 Método

Inicialmente, os blocos parafinados foram cortados em secções de 3 µm de espessura, e os espécimes foram corados em hematoxilina-eosina, a fim de serem classificados quanto ao tipo de invasão óssea.

Os casos selecionados foram tabelados com seus dados clínicos (sexo do paciente, idade, sítio primário do tumor, tamanho do tumor, tabagismo/etilismo relatados, metástases, recidivas, status de sobrevivência global) e classificados histologicamente com referência ao padrão de invasão óssea (erosivo, infiltrativo ou misto), presença de invasão perineural e angiolinfática e quanto ao grau de diferenciação do tumor (classificação OMS: pouco diferenciado, moderadamente ou muito diferenciado).

Os 62 casos que se encaixaram nos critérios de inclusão foram submetidos à análise imunoistoquímica para as seguintes proteínas: E-Caderina, N-Caderina, Vimentina, TGF β-1, *Twist* e Periostina.

4.2.1 Protocolo de Imunoistoquímica

Inicialmente, para remoção da parafina das amostras, os cortes de 3µm foram aquecidos em estufa a 60°C por 30 minutos, seguido de dois banhos em xilol à temperatura ambiente por 20 minutos cada. A hidratação do tecido foi feita através da imersão das amostras em cadeia descendente de álcoois (2x 100% e 95%), por 2 minutos cada.

Em seguida, para remoção dos pigmentos formólicos, os espécimes foram imersos em solução de hidróxido de amônia a 10% por 10 minutos, e lavados em água corrente e água destilada, por 5 minutos em cada. A recuperação antigênica (desmascaramento) foi realizada por digestão proteica com Tripsina a 37ºC durante 20 minutos ou imersão dos espécimes em tampão de Tris-EDTA pH 9,0, aquecido por um *steamer* durante 45 minutos (de acordo com o Quadro 4.1), seguida de nova

lavagem em água corrente e água destilada, por 5 minutos em cada. O bloqueio da peroxidase endógena foi realizado por meio de incubação dos cortes em dois banhos de 10 minutos em água oxigenada 10 volumes no escuro, seguido de lavagem em água corrente e água destilada por 5 minutos em cada e bloqueio de proteínas inespecíficas por uma hora em solução tampão de leite Molico 10%.

Após duas lavagens de 5 minutos em solução tampão de PBS ou TrisHCl (pH 7,4), os espécimes foram submetidos à incubação primária com os soros primários em concentrações de acordo com o Quadro 4.1, em câmara escura e úmida a 4ºC por 16h. A etapa subsequente consistiu de duas lavagens de 5 minutos em solução tampão de PBS ou TrisHCl (pH 7,4), incubação secundária com o sistema Novolink™ (Novocastra, Leica Biosystems Newcastle Ltd, Ref. RE7159/RE7161) de acordo com as instruções do fabricante, e revelação com o cromógeno DAB (DAB Substrate Kit - Cell Marque, 6600 Sierra College Blvd. CA95677 USA) numa concentração 1:50, de acordo com as instruções do fabricante, que evidencia a reação com coloração acastanhada.

Após lavagens em água corrente e destilada por 5 minutos em cada, foi feita a contracoloração em Hematoxilina de Carazzi por 3 a 5 minutos e nova lavagem em água corrente e destilada por 5 minutos em cada. A desidratação foi realizada em cadeia ascendente de álcoois (50%, 80%, 95% e 3x100%) em banhos de 2 minutos em cada, seguida da diafinização em 3 banhos de xilol, por 2 minutos em cada. Para finalizar, os espécimes foram conservados com resina Permount (SP15-500 Fisher Chemicals, Fair Lawn, New Jersey, USA) sob uma lamínula de vidro, para serem visualizados em microscópio de luz.

Quadro 4.1 – Anticorpos utilizados nas reações de imunoistoquímica

PROTEÍNA	MARCA	CONCENTRAÇÃO	CONTROLE	ANTICORPO	CLONE
VIMENTINA*	Abcam (ab28028)	1:300	Rim/Linfonodo	Mouse monoclonal	VIM3B4
PERIOSTINA	Novus Biologicals (NBP1-30042)	1:250	Cérebro	Rabbit polyclonal	-
TGFB1*	Santa Cruz Biotechnology Inc. (sc-146)	1:4000	Estômago	Rabbit polyclonal	-
TWIST*	LS Bio (LS-C191858)	1:1500	Tumor de cólon	Mouse monoclonal	10E4E6
E-CADERINA	Cell Marque (CMC24631050)	1:300	Pele	Rabbit monoclonal	EP700Y

* = Recuperação antigênica por *steamer*

Fonte: a autora.

4.2.2 Análise dos Resultados das Expressões Proteicas

A expressão das proteínas foi analisada em duas regiões distintas: parênquima do tumor e interface da invasão óssea. A avaliação semi-quantitativa da imunoexpressão proteica foi realizada por dois patologistas, classificadas de acordo com a legenda apresentada no Quadro 4.2.

Quadro 4.2 Classificação semi-quantitativa do padrão de imunoexpressão

Símbolo	**Legenda**
-	Negativo
+	Expressão fraca
++	Expressão moderada
+++	Expressão intensa

Fonte: Adaptado de Ozaki-Honda et al. p. 89 (63)

Como o *Twist* é uma proteína de expressão nuclear, sua expressão foi classificada apenas em positiva (+) ou negativa (-), nas regiões de interface com o osso e parênquima do tumor.

4.2.3 Análise Estatística dos Resultados Encontrados

Para verificar se existe alguma associação entre a expressão das diferentes proteínas e os outros dados coletados, bem como para estabelecer sua relevância, os resultados clínico-epidemiológicos, histopatológicos e da imunoexpressão dos espécimes avaliados foram submetidos aos testes estatísticos de Qui-Quadrado ou Teste Exato de Fisher. A sobrevida global em cada grupo foi analisada pela Curva de Kaplan-Meyer. Foi utilizado o programa SPSS® version 21.0 (SPSS® Inc; Illinois, USA) e a probabilidade de erro tipo I foi ajustada para 5% ou menos ($p \leq 0.05$).

5 RESULTADOS

5.1 Clínico-epidemiológico

Na amostra estudada, observou-se uma incidência do CEMO maior em homens, em uma proporção por volta de 3:1 (Gráfico 5.1), com idades variando de 43 a 91 anos, sendo a média de idade de 59,4 anos. Houve uma forte associação com tabagismo e etilismo (Gráficos 5.2 e 5.3). Os pacientes da amostra apresentaram uma alta taxa de mortalidade, com 58% dos pacientes indo a óbito, todos em um período menor que 5 anos.

Gráfico 5.1 – Distribuição do sexo na amostra estudada de CEMO com invasão óssea

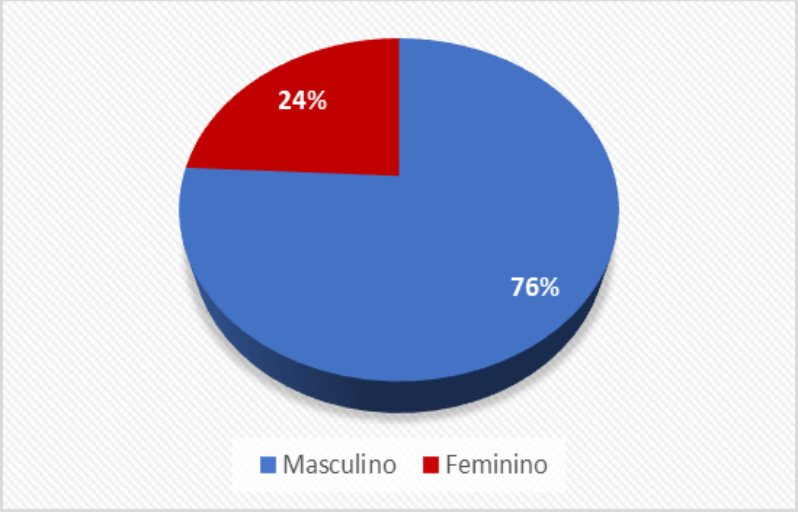

Fonte: a autora.

Gráfico 5.2 – Tabagismo relatado na amostra estudada de CEMO com invasão óssea

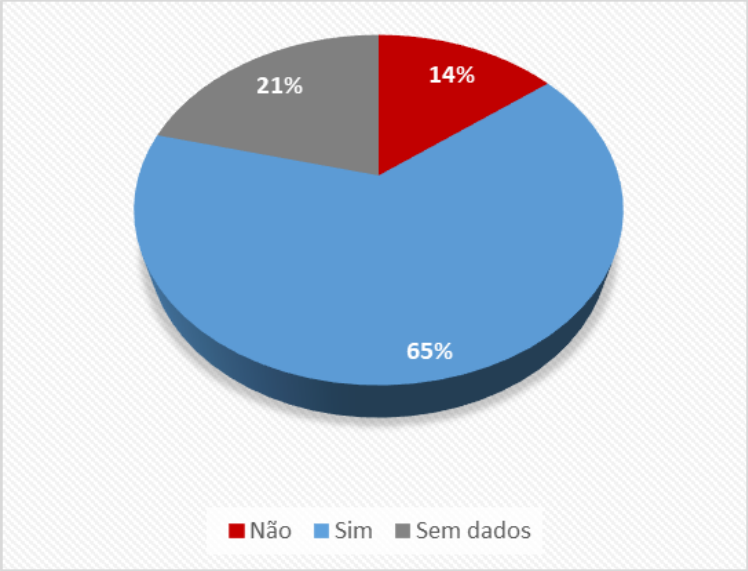

Fonte: a autora.

Gráfico 5.3 – Etilismo relatado na amostra estudada de CEMO com invasão óssea

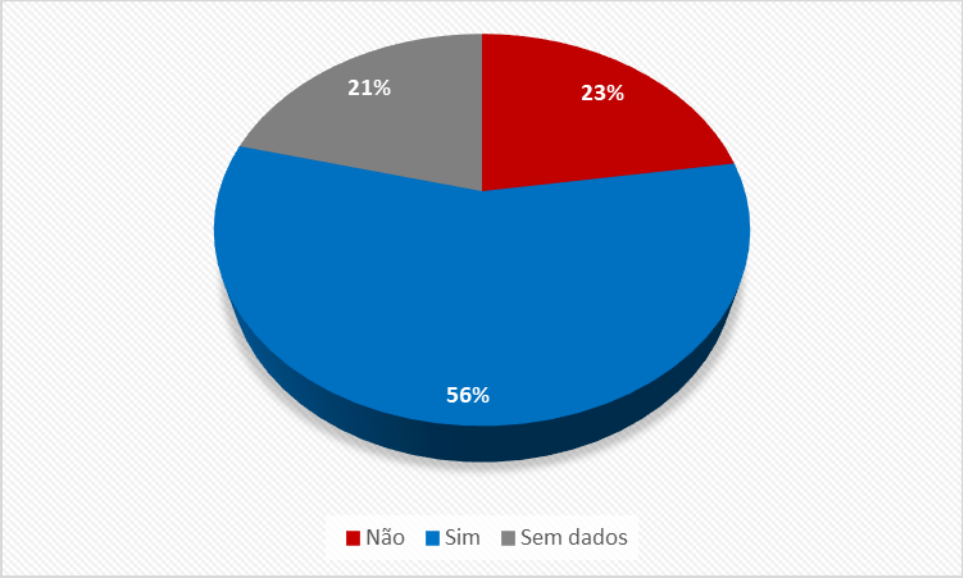

Fonte: a autora.

Os tumores apresentaram uma média de tamanho de 5,1cm em sua maior dimensão, sendo que 77% (n=48) possuíam tamanho igual ou maior que 4cm. Apesar de a maior parte dos casos não apresentar metástases à distância, 47% dos casos (n=33) apresentaram recidiva loco-regional e 79% (n=49) apresentaram invasão perineural, geralmente associada à sintomatologia dolorosa.

Sobre a localização do tumor, na amostra estudada a região mais frequente foi o assoalho da cavidade oral, em 45% dos casos (n=28) seguido da área retromolar 16% (n=10), conforme ilustrado no Gráfico 5.4.

Gráfico 5.4 – Localização do tumor primário na amostra estudada de CEMO com invasão óssea

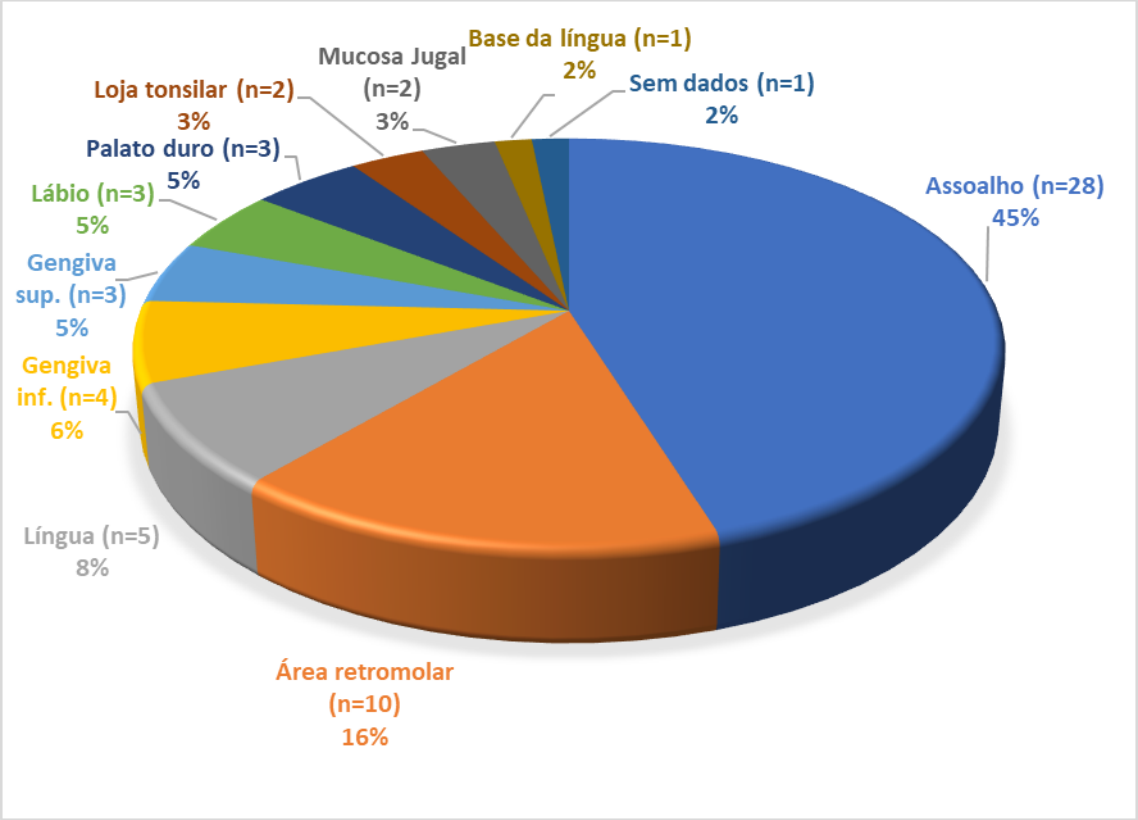

Fonte: a autora.

5.2 Histopatológico

Uma porcentagem de 64% dos casos (n=40) apresentou um padrão de CEC moderadamente diferenciado seguido pelo padrão bem diferenciado em 23% (n=14) e pouco diferenciado em 11% (n=7), de acordo com o Gráfico 5.5.

Gráfico 5.5 – Grau de diferenciação histológica da amostra estudada de CEMO com invasão óssea

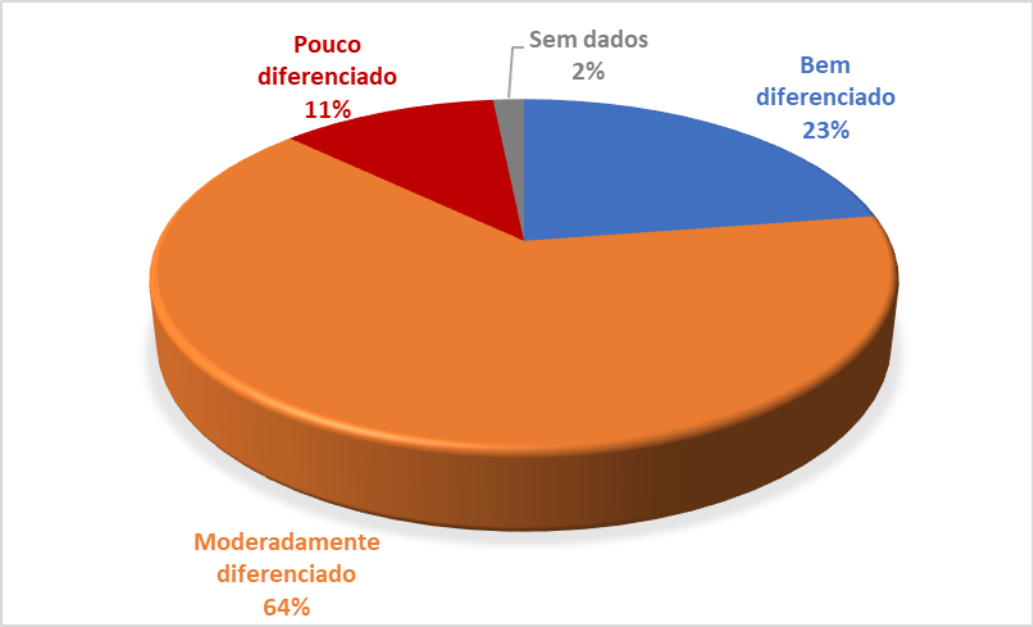

Fonte: a autora.

Com relação ao padrão de invasão óssea, metade dos casos apresentou um padrão de invasão óssea infiltrativo (n=31), seguido pelo padrão misto em 35% dos casos (n=22) e erosivo em 15% (n=9), ilustrados nas Figuras 5.1 e 5.2. Para um melhor detalhamento e realização dos testes estatísticos, os casos de padrão misto foram agrupados observando o padrão de invasão óssea dominante: 66% dos casos (n=41) apresentaram um padrão infiltrativo e 34% (n=21) apresentaram um padrão erosivo, ilustrados no Gráfico 5.6.

Gráfico 5.6 – Tipo de invasão óssea dominante da amostra estudada de CEMO

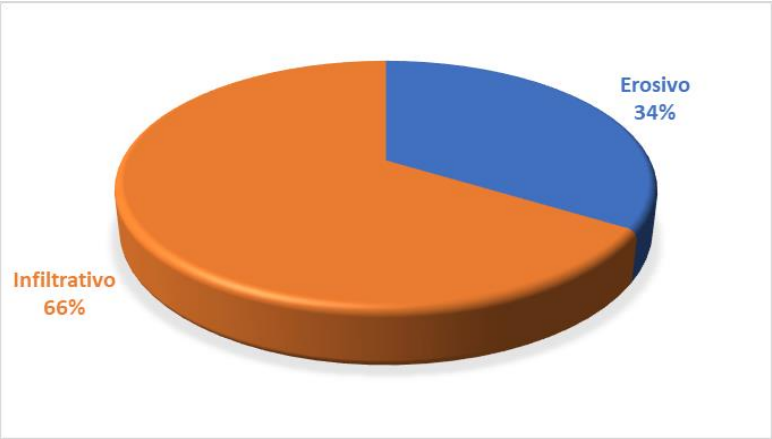

Fonte: a autora.

Figura 5.1 – Padrões de invasão óssea na amostra estudada

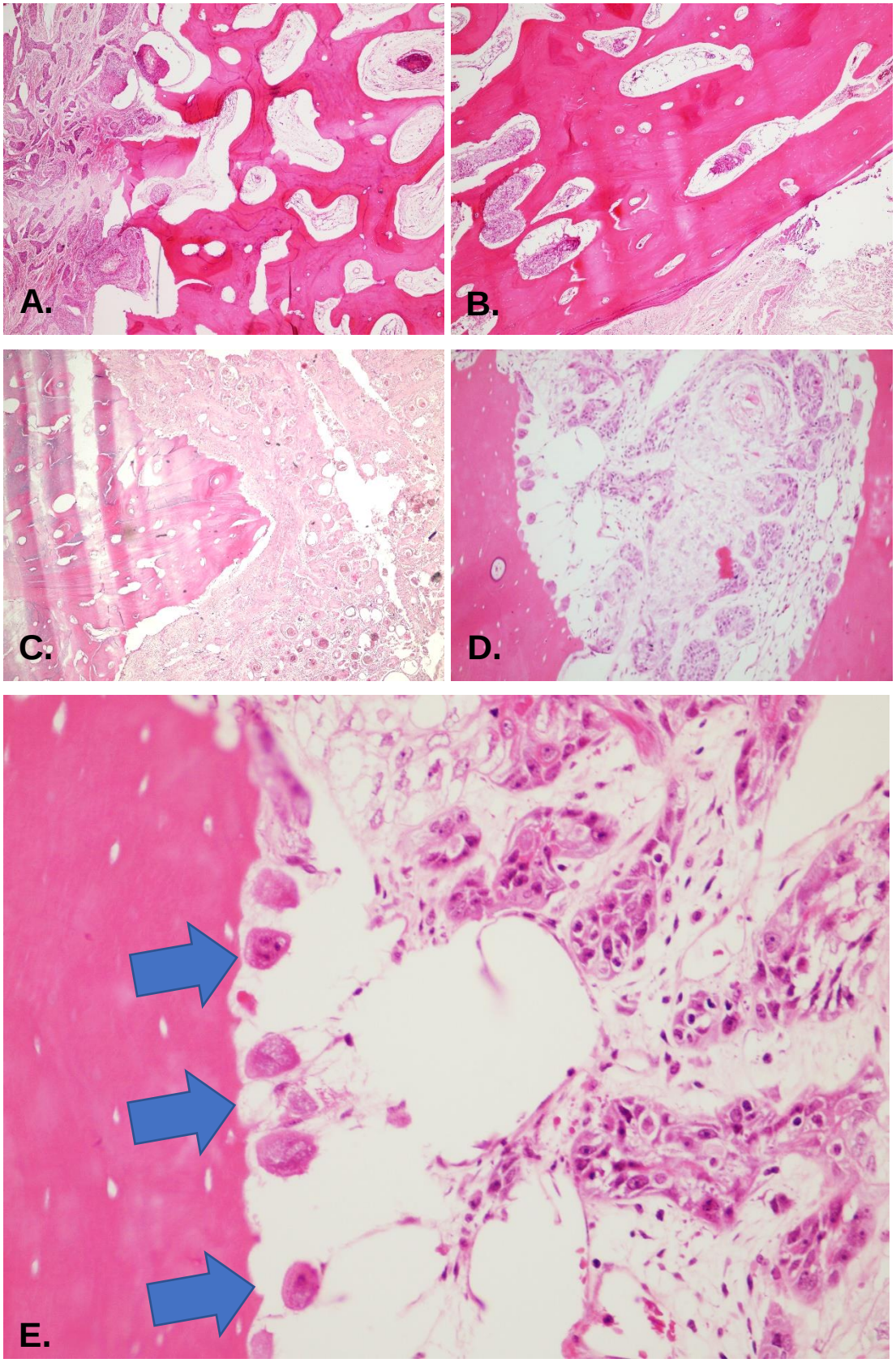

Fonte: a autora.

A. e B. CEMO com padrão de invasão óssea infiltrativo (4x)
C. e D. CEMO com padrão de invasão óssea erosivo (4x e 10x)

E. CEMO com intensa atividade osteoclástica (setas azuis) na frente de invasão do tumor com o osso, padrão erosivo (40x)

Figura 5.2 – Padrão de invasão óssea misto

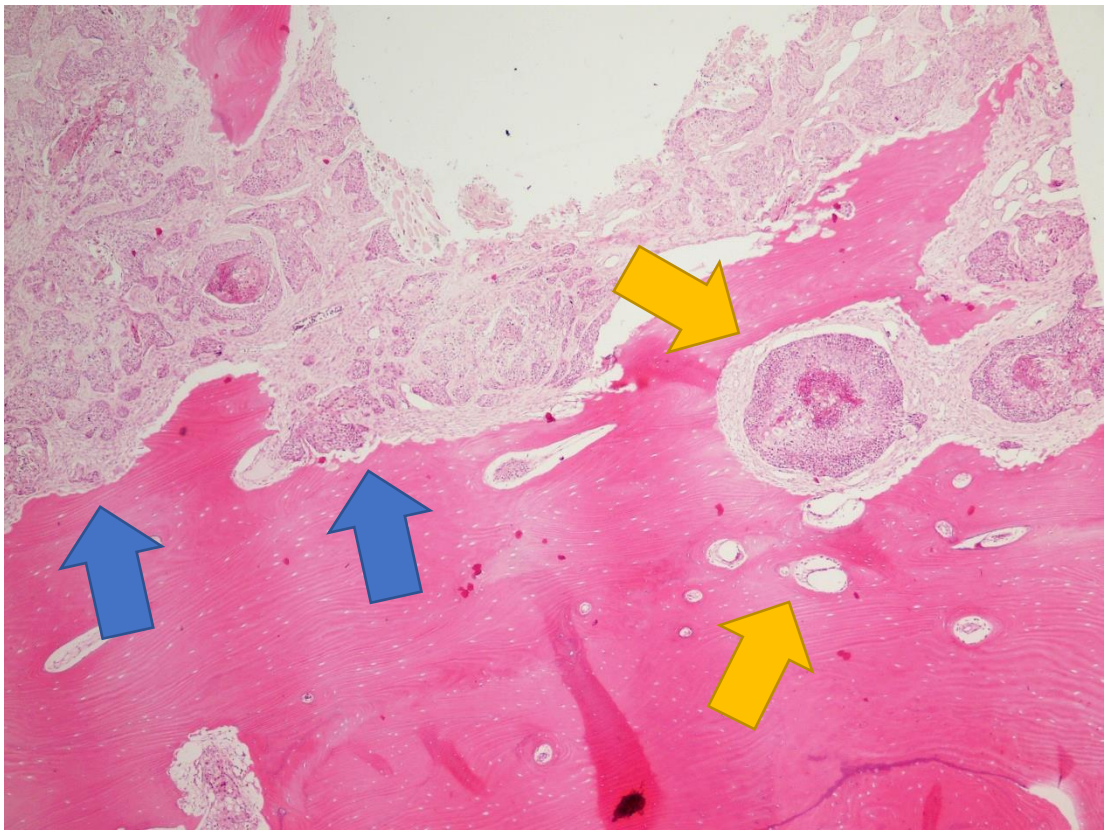

Fonte: a autora.

CEMO exibindo padrão de invasão misto. Notar as áreas de invasão erosiva (setas azuis) e invasão infiltrativa (setas amarelas), com ilhas de células tumorais penetrando no osso.

Foi encontrada uma associação estatística entre o padrão dominante infiltrativo e um menor tempo de sobrevida, com diferença na taxa média de sobrevida de 13 meses, ilustrada na curva de sobrevida no Gráfico 5.7.

Gráfico 5.7 – Curva de sobrevida: padrão dominante erosivo e padrão dominante infiltrativo

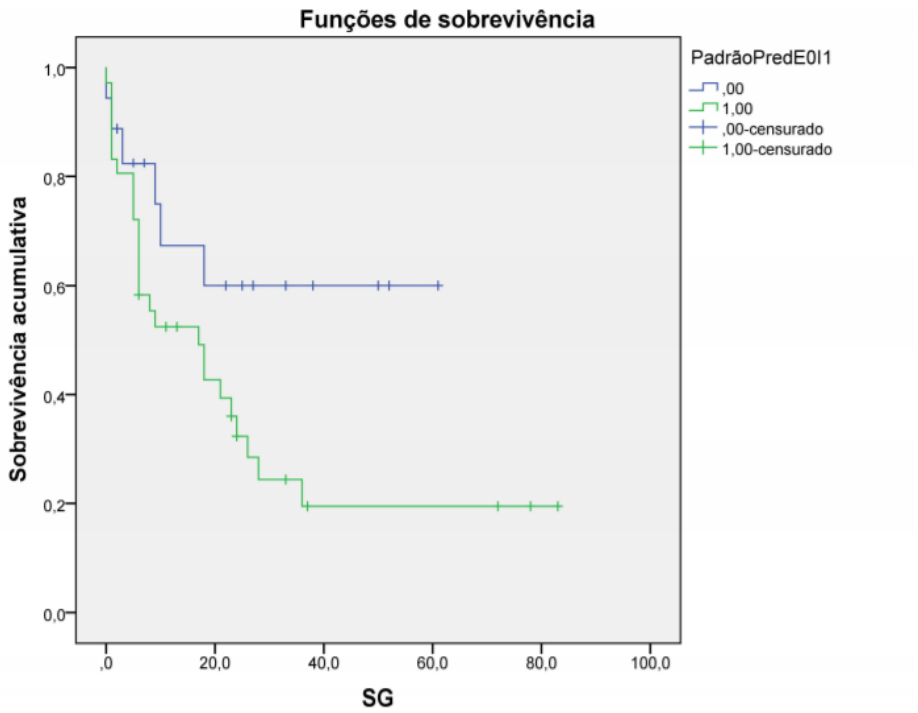

Fonte: a autora.

Menor sobrevida global em padrão predominante infiltrativo (log-rank 0.048, média erosivo - em verde - 39.64 meses, média infiltrativo - em azul - 26.113 meses).

Os dados epidemiológicos, clínicos e histológicos de cada caso individualmente encontram-se no Apêndice A.

5.3 Imunoexpressão das proteínas estudadas

Todas as proteínas estudadas foram presentes de forma heterogênea na amostra analisada. O detalhamento do padrão de expressão de cada proteína individualmente será apresentado e discutido adiante.

Os critérios utilizados para definir uma possível presença do fenômeno de transição epitélio-mesênquima completo e parcial estão detalhados no Quadro 5.1. Esses critérios foram considerados somente se concomitantes na mesma região da lâmina.

Quadro 5.1 – Critérios adotados para transição epitélio-mesênquima completa e parcial

Proteína	**TEM completa**	**TEM parcial**
E-caderina	Negativa	Positiva em qualquer intensidade
Vimentina, Periostina e TGFβ1	Pelo menos duas proteínas com expressões moderadas e/ou intensas	Pelo menos duas proteínas positivas em qualquer intensidade
Twist	Positivo	Positivo

Fonte: a autora.

Apenas 6% dos casos (n= 4) apresentaram uma imunoexpressão proteica compatível com a TEM completa na interface óssea e nenhum caso na massa tumoral. Na interface, 14% dos casos (n=9) apresentaram um padrão de expressão que pode ser compatível com uma TEM parcial e 22% dos casos (n=14) apresentaram esse padrão na massa tumoral.

Após a aplicação dos testes estatísticos, algumas associações foram encontradas, resumidas no Quadro 5.2.

Quadro 6 – Resultados estatísticos relevantes por proteína

E-caderina	Vimentina	*Twist*
•Maior prevalência de tabagistas no grupo E-cad(+) (p=0.022)	•Positiva em tumores menores que 4cm (p=0.043) •Maior intensidade de expressão na interface comparado com tumor em tumores maiores que 4 cm (p=0.007)	•*Twist*(+) na interface teve correlação positiva com a sua expressão no tumor (p<0.001) •Twist*(+)* na interface de tumores com um padrão predominantemente infiltrativo (p=0.041) •Mais positivo nos tumores de sítio primário perto do osso (p=0.014) •Expressão (+) na massa tumoral nos casos negativos para E-caderina (p=0.038) •*Twist*(+) se correlacionou com Periostina(-) na interface (p=0,031) •Expressão (+) na interface nos tumores positivos para Vimentina, mas sem associação estatisticamente significativa (p=0.059)

Fonte: a autora.

As imunoexpressões proteicas de cada caso individualmente são apresentadas no Apêndice B (interface de invasão óssea) e Apêndice C (parênquima do tumor), de acordo com a classificação apresentada anteriormente no Quadro 4.2.

5.3.1 E-caderina

Mais da metade dos casos foram positivos para E-caderina (n=39). A expressão dessa proteína, no geral, apresentou-se na membrana celular, conforme ilustrado nas Figuras 5.3 e 5.4. Não houve relação entre a expressão positiva dessa proteína e características demográficas ou prognósticas, exceto pela maior prevalência de tabagistas no grupo positivo para E-caderina (p=0,022).

A expressão da E-caderina foi observada em maior frequência na massa tumoral em comparação com a interface óssea, conforme pode ser observado no Gráfico 5.8.

Gráfico 5.8 – Expressão da E-caderina na massa tumoral e interface óssea na amostra estudada de CEMO

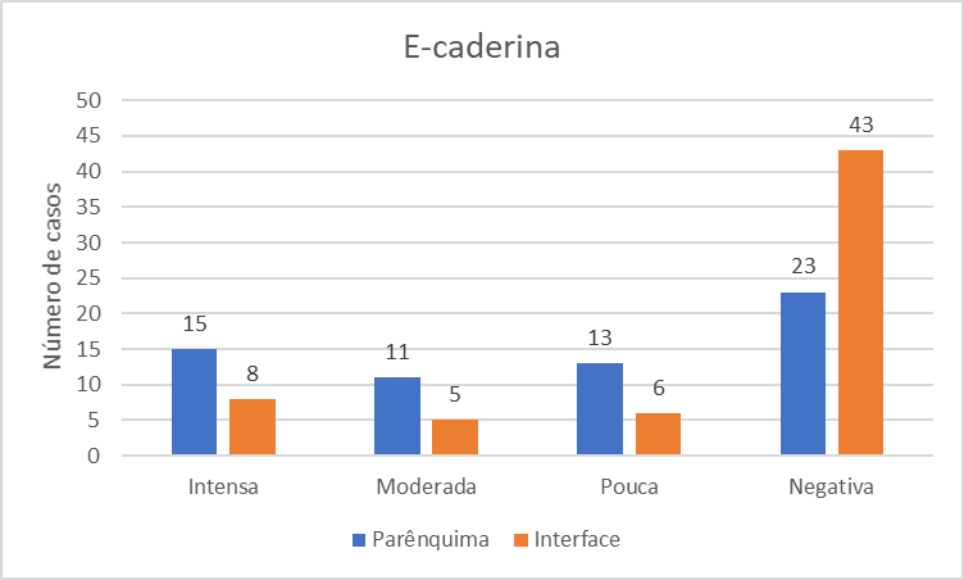

Fonte: a autora.

Figura 5.3 – Imunoexpressão da E-caderina na amostra estudada

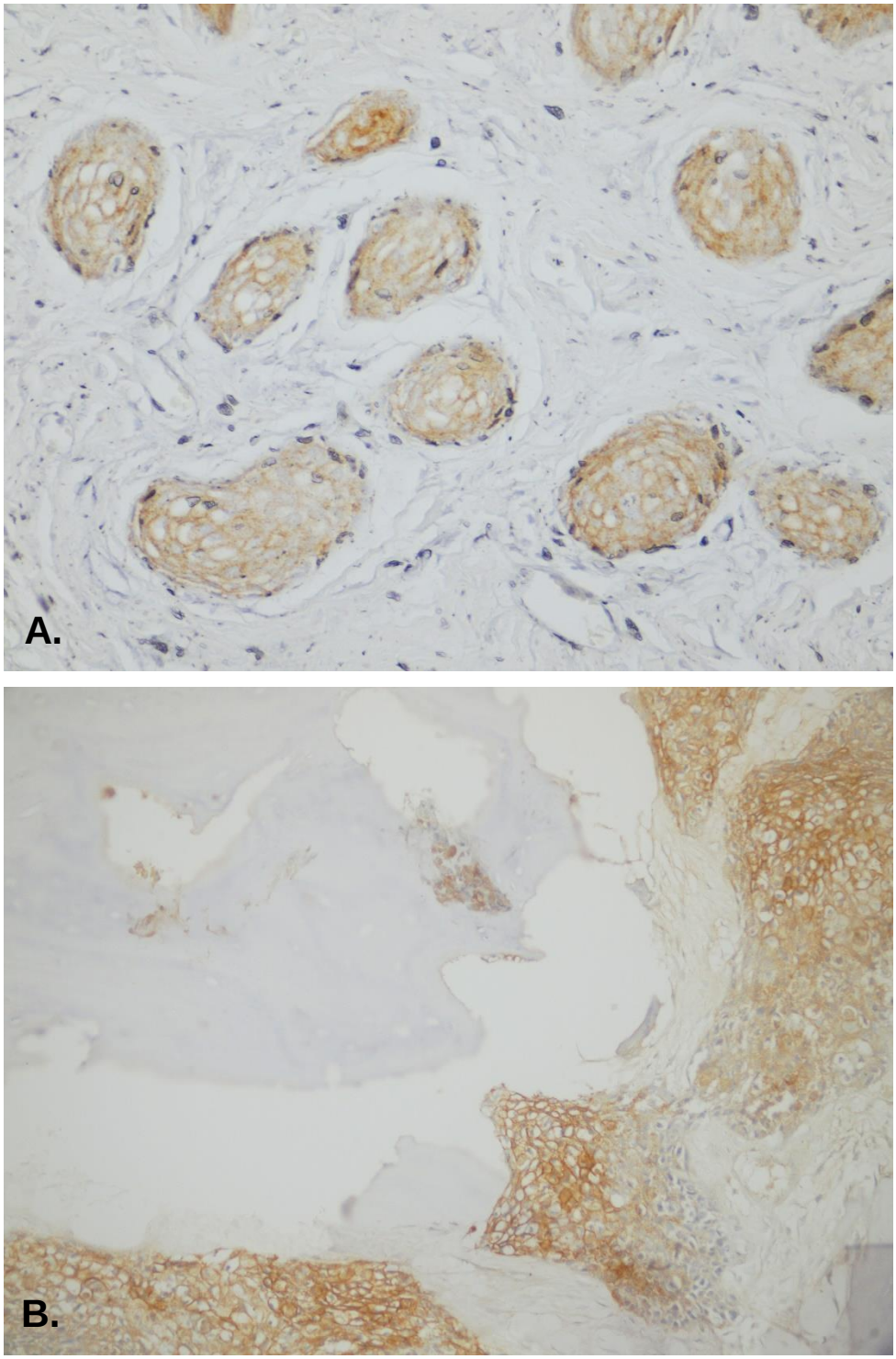

Fonte: a autora.

A. Imunoexpressão moderada de E-caderina na membrana de células neoplásicas na massa tumoral do CEMO (40x)
B. Imunoexpressão intensa de E-caderina na membrana de células neoplásicas do CEMO na interface com o osso (20x)

Figura 5.4 – Imunoexpressão da E-caderina na amostra estudada

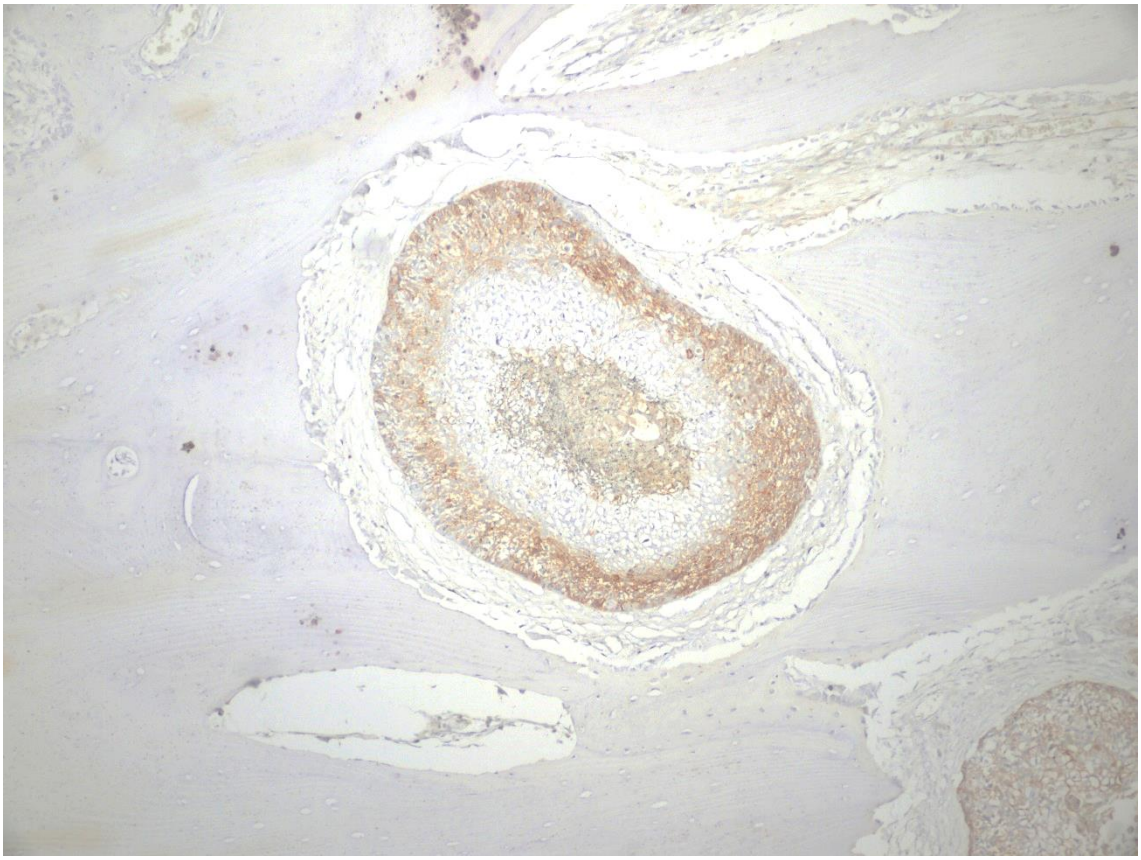

Fonte: a autora.

Ninho de células neoplásicas do CEMO invadindo o tecido ósseo, com imunoexpressão intensa de E-caderina nas células da periferia e moderada no centro (10x).

5.3.2 Vimentina

A expressão da Vimentina foi negativa na maior parte dos casos, tanto na interface com o osso (68% n=42), quanto na massa tumoral (71% n=44), conforme ilustrado no Gráfico 5.9. Os casos positivos para essa proteína apresentaram sua expressão no citoplasma celular, tanto em células neoplásicas quanto não-neoplásicas, conforme pode ser observado na Figura 5.5.

Gráfico 5.9 – Expressão da Vimentina na massa tumoral e interface óssea na amostra estudada de CEMO

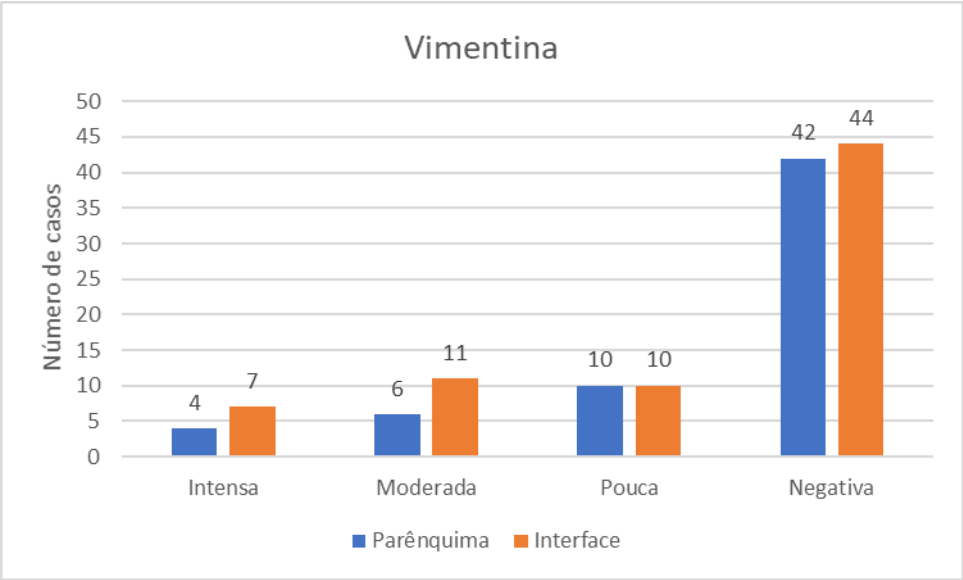

Fonte: a autora.

Figura 5.5 – Imunoexpressão da Vimentina na amostra estudada

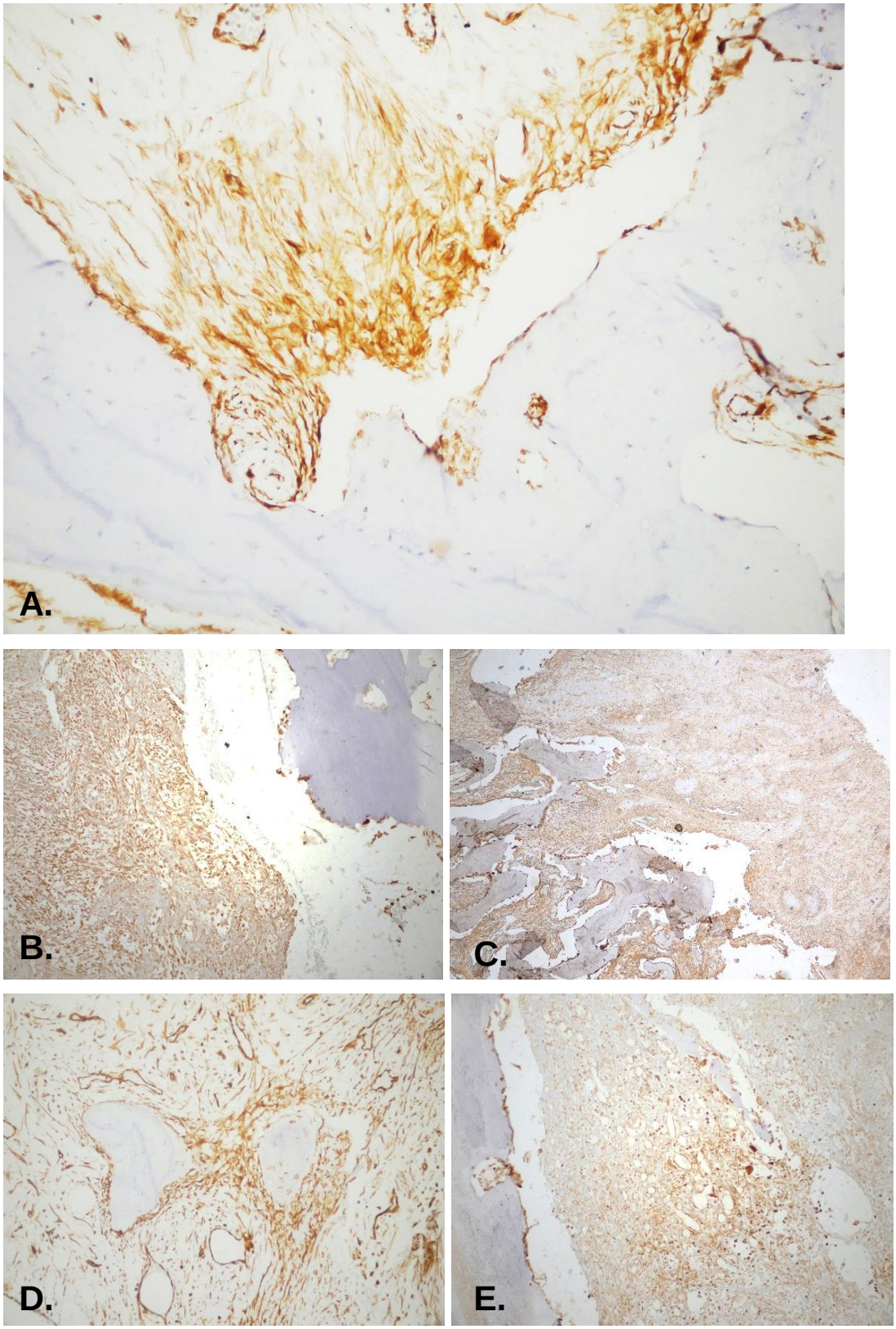

Fonte: a autora.

A. Imunoexpressão intensa de Vimentina no CEMO na interface com o osso (40x). Notar o formato mais alongado das células neoplásicas, compatível com a TEM.

B. Imunoexpressão intensa de Vimentina no CEMO na massa tumoral e na interface com o osso (10x).
C. Imunoexpressão de Vimentina moderada no CEMO na massa tumoral e intensa na interface com o osso (4x).
D. Imunoexpressão intensa de Vimentina no CEMO na interface com o osso (20x).
E. Imunoexpressão intensa de Vimentina no CEMO na interface com o osso (10x).

Foi encontrada uma associação entre a expressão positiva da Vimentina e tamanho do tumor menor que 4 cm (p=0.043). Também foi observada associação entre a maior intensidade de expressão dessa proteína na interface com o osso em comparação com a massa tumoral em tumores maiores que 4 cm (p=0.007).

5.3.3 Periostina

A Periostina, no geral, apresentou pouca intensidade de expressão, tanto no parênquima quanto na interface (Gráfico 5.10), com expressão geralmente em células isoladas ou pequenos grupos de células, conforme pode ser observado na Figura 5.6.

Gráfico 5.10 – Expressão da Periostina na massa tumoral e interface óssea na amostra estudada de CEMO

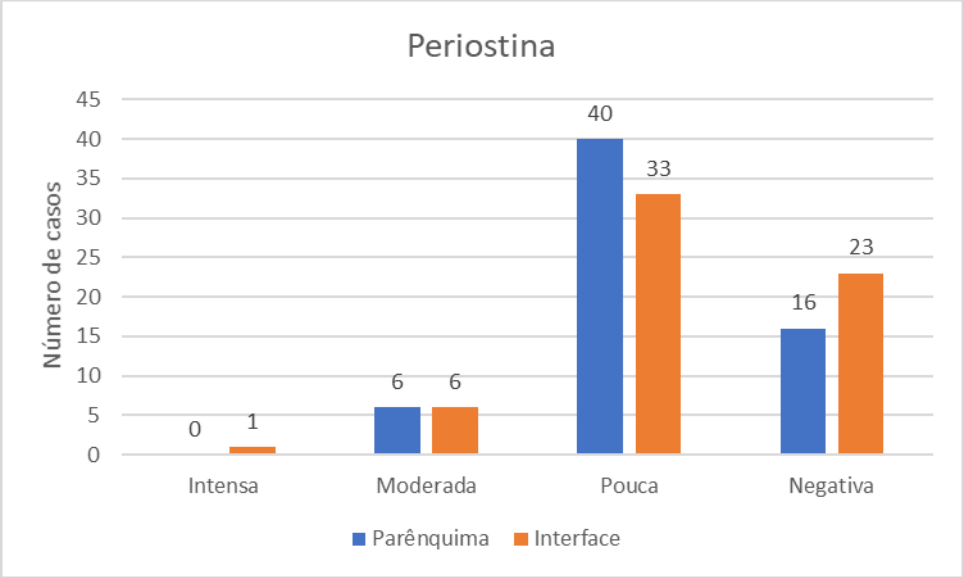

Fonte: a autora.

Figura 5.6 – Imunoexpressão da Periostina na amostra estudada

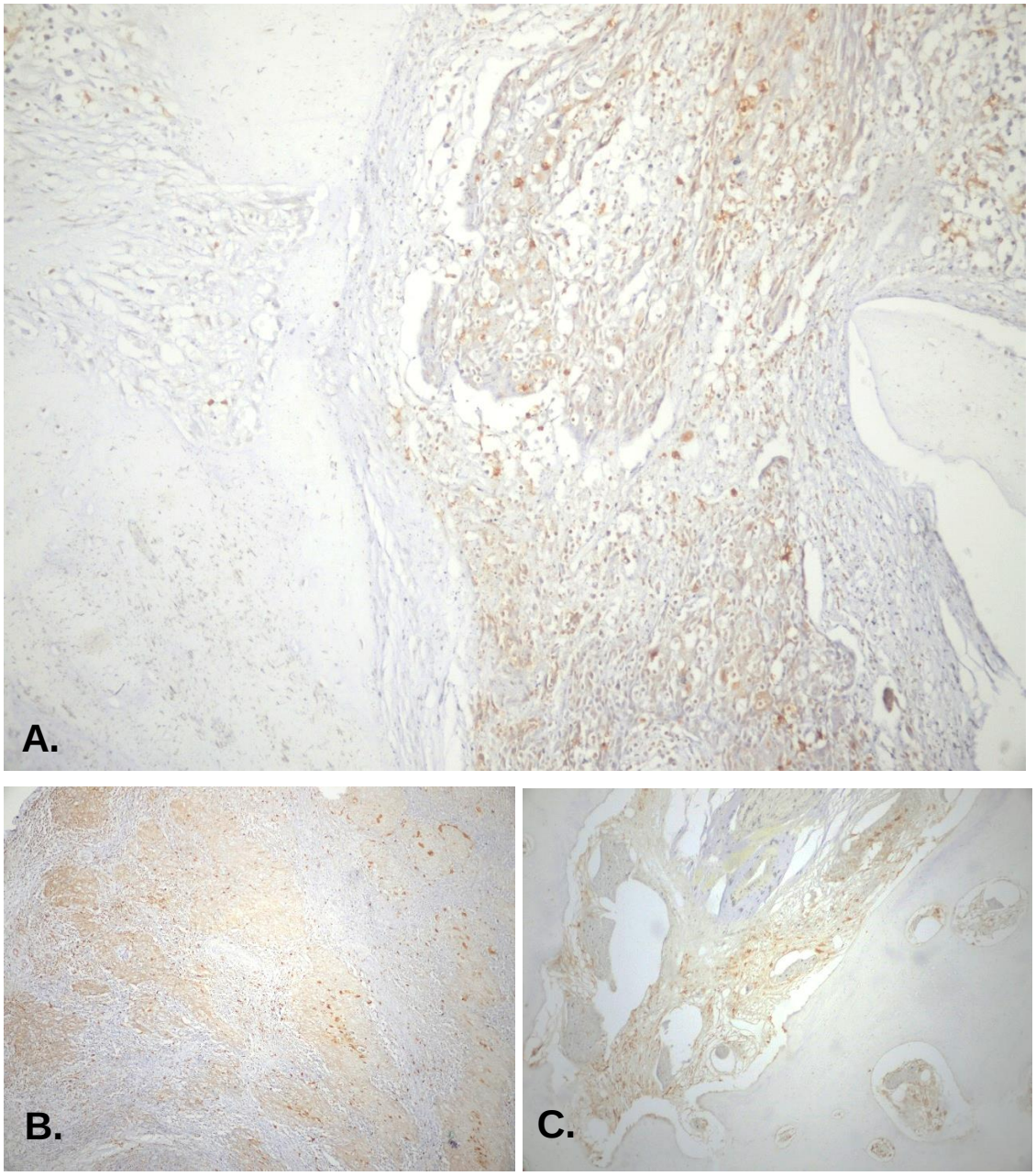

Fonte: a autora.

A. Imunoexpressão moderada de Periostina na interface do CEMO com o osso (10x). Notar a expressão concentrada em células específicas ou pequenos grupos de células, além de células não-neoplásicas.
B. Imunoexpressão moderada de Periostina na massa tumoral do CEMO (4x).
C. Imunoexpressão moderada de Periostina na interface do CEMO com o osso (10x).

5.3.4 TGFβ1

A expressão do TGFβ1 na amostra estudada foi relativamente heterogênea, com 52% dos casos (n=32) com expressão positiva, variando de pouca a moderada expressão, tanto no parênquima do tumor quanto na interface com o osso, como

pode ser observado no Gráfico 5.11. A expressão dessa proteína apresentou-se no citoplasma celular, conforme pode ser observado na Figura 5.7.

Gráfico 5.11 – Expressão de TGFβ1 na massa tumoral e interface óssea na amostra estudada

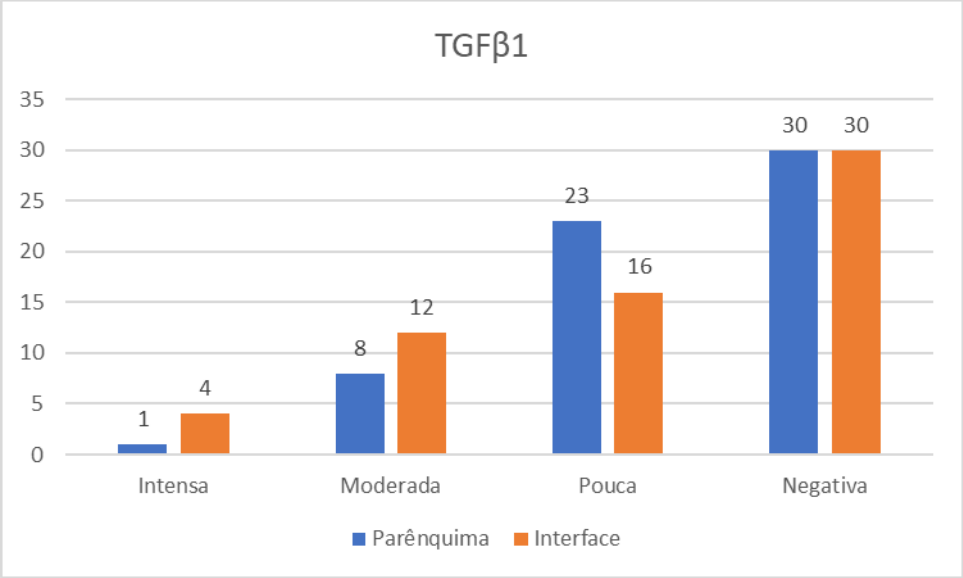

Fonte: a autora.

Figura 5.7 – Imunoexpressão do TGFβ1 na amostra estudada

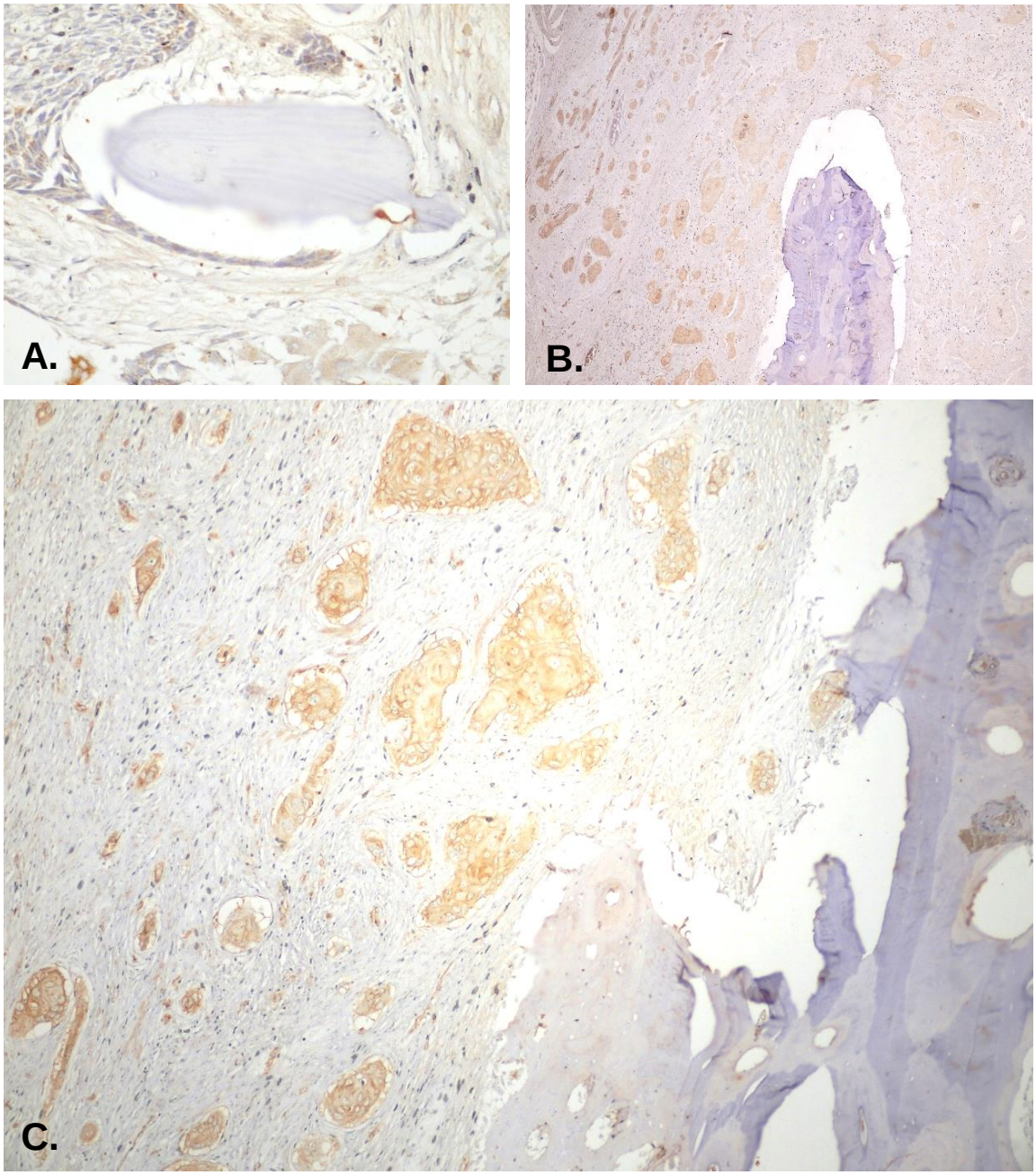

Fonte: a autora.

A. Imunoexpressão moderada de TGFβ-1 na interface do CEMO com o osso (40x).
B. Imunoexpressão intensa de TGFβ-1 na massa tumoral do CEMO e na interface com o osso (4x).
C. Imunoexpressão intensa de TGFβ-1 na interface do CEMO com o osso (20x).

Não foram encontradas associações estatísticas entre a expressão do TGFβ1 e fatores prognósticos, clínicos, histológicos ou expressão de outras proteínas.

5.3.5 *Twist*

Foi observada uma expressão positiva do *Twist* na maioria dos casos (81% n=50), tanto na interface quanto na massa tumoral, conforme ilustrado no Gráfico 5.12. Todos os casos apresentaram expressão nuclear dessa proteína, conforme ilustrado na Figura 5.8.

Gráfico 5.12 – Expressão do *Twist* na massa tumoral e interface óssea na amostra estudada

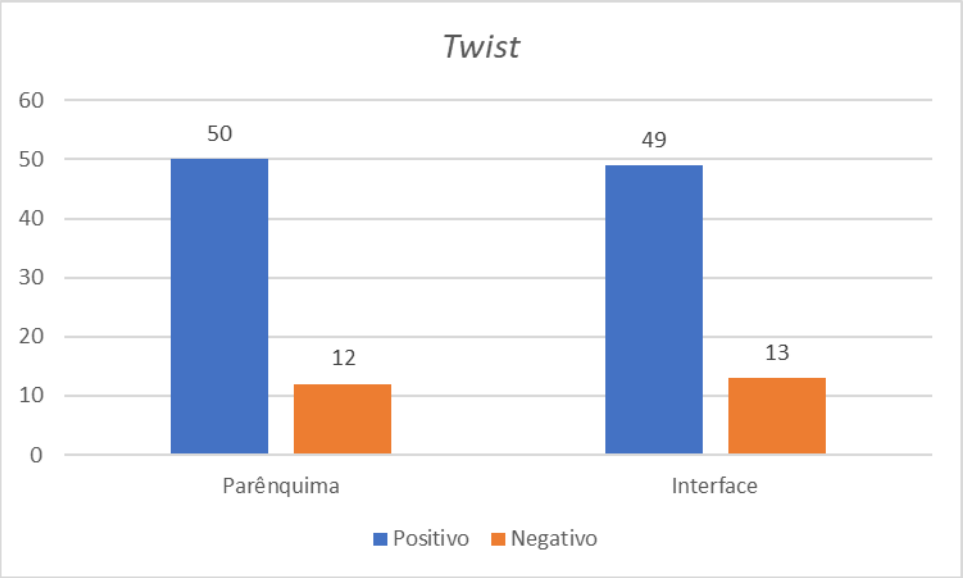

Fonte: a autora.

Figura 5.8 – Imunoexpressão do *Twist* na amostra estudada

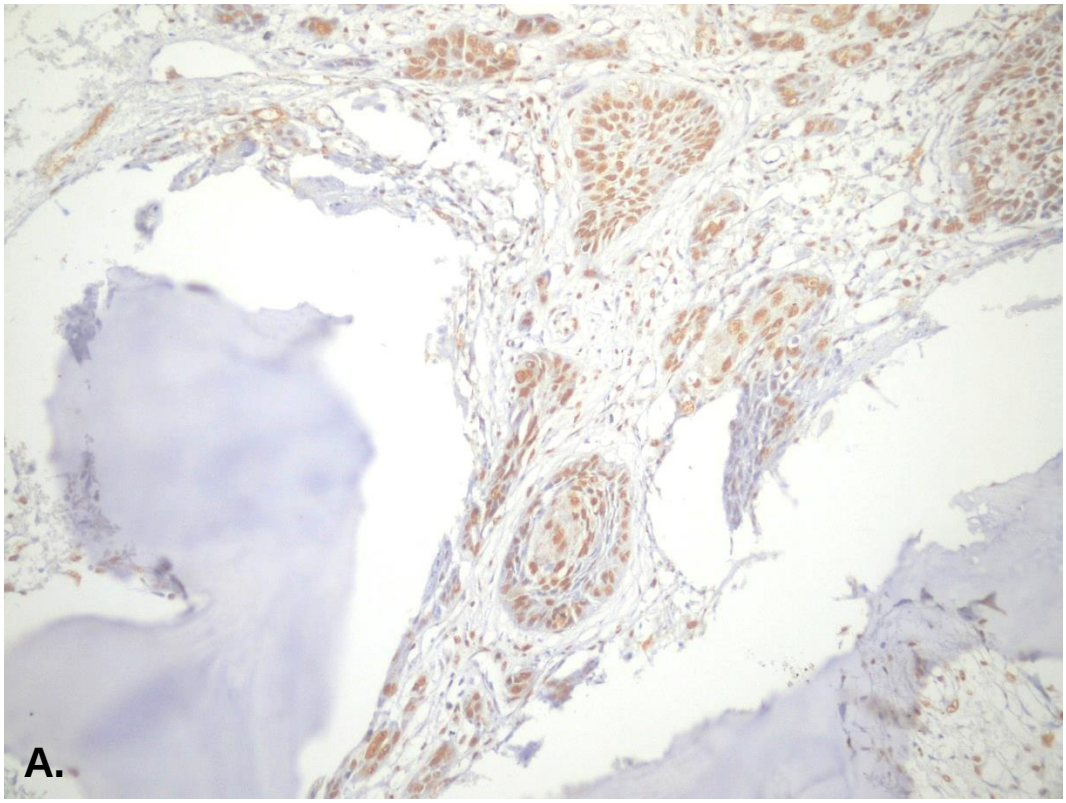

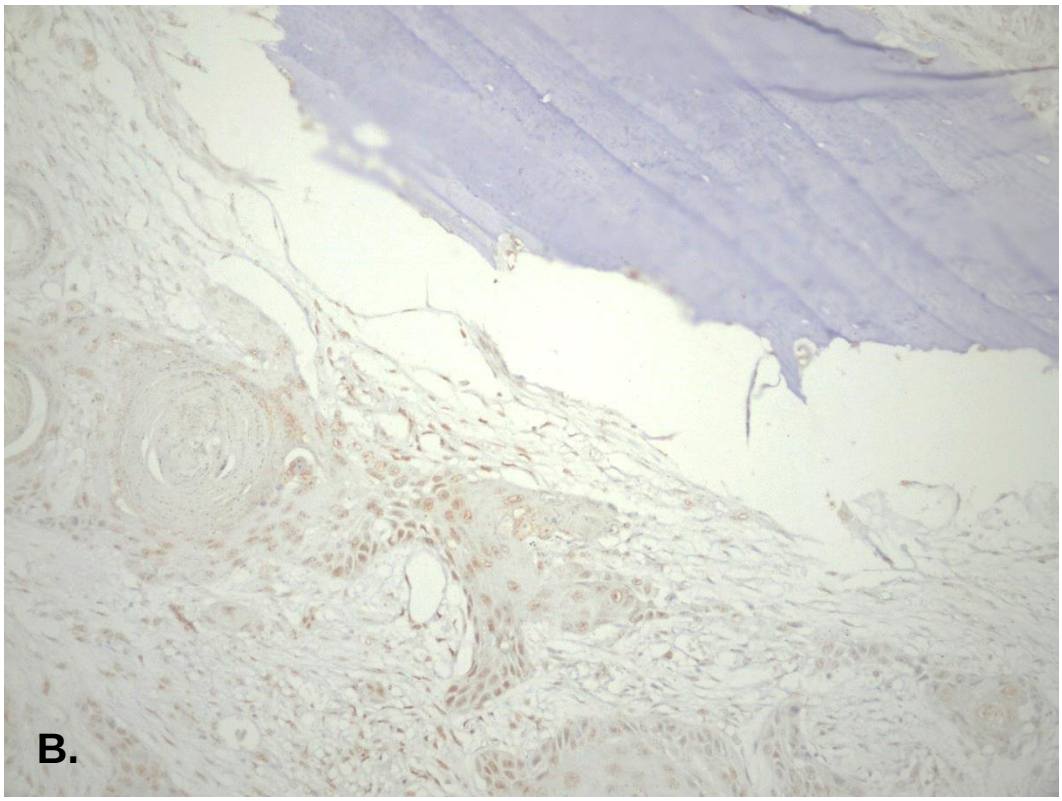

Continua

Conclusão

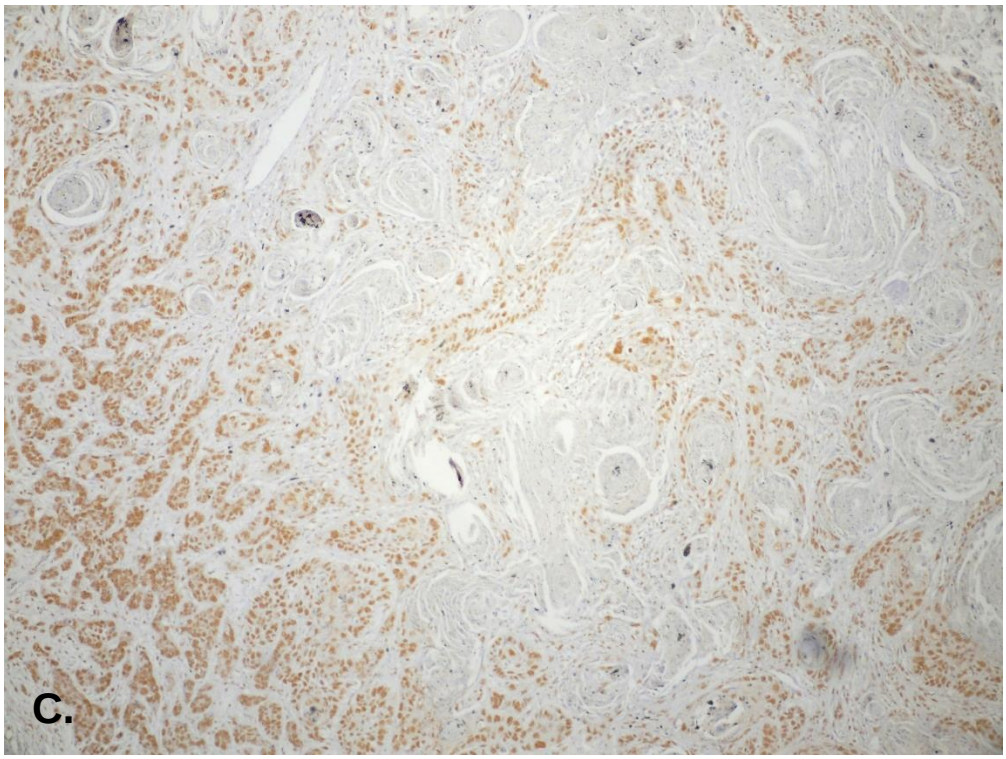

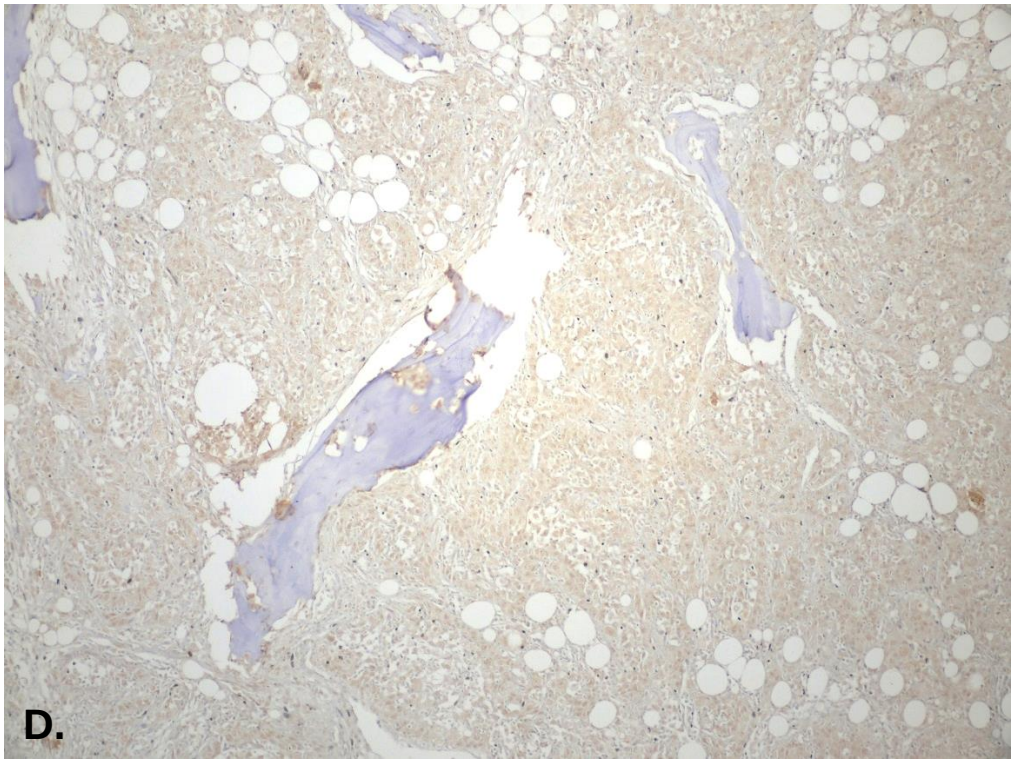

Fonte: a autora.

A e B. Imunoexpressão positiva do *Twist* na interface do CEMO com o osso (20x).
C. Imunoexpressão positiva do *Twist* na massa tumoral do CEMO (10x).
D. Imunoexpressão positiva do *Twist* no CEMO na massa tumoral e na interface com o osso (4x).

Esse fator de transcrição foi mais positivo nos tumores de sítio primário perto do osso (p=0.014) e teve associação com um padrão de invasão predominantemente infiltrativo (p=0.041).

Foi encontrada também uma associação positiva da sua expressão na interface e no parênquima do tumor (p<0.001), bem como uma associação entre a expressão positiva do *Twist* na massa tumoral e expressão negativa da E-caderina (p=0.038). Também foi observada uma tendência entre a expressão do *Twist* na interface em tumores positivos para Vimentina, mas sem correlação estatisticamente significativa (p=0.059).

6 DISCUSSÃO

6.1 Aspectos clínicos-epidemiológicos

Os dados epidemiológicos encontrados na amostra deste trabalho estão de acordo com o que é relatado na literatura: a doença atinge mais homens do que mulheres, em uma proporção por volta de 3:1, com média de idade na 5ª e 6ª décadas de vida, e forte associação com tabagismo e etilismo(1,2,14). É interessante observar que a maior incidência no sexo masculino pode estar relacionada ao fato de os homens serem, em maior frequência, etilistas e tabagistas crônicos, que são conhecidos agentes carcinogênicos.

O grande número de óbitos (mais da metade da amostra), sendo todos em um período de até 5 anos, evidencia uma porcentagem alarmante de mortes causadas pela doença. Como a amostra possui apenas tumores com invasão óssea, os dados epidemiológicos para esse fenômeno parecem refletir os da doença em geral e o impacto do diagnóstico tardio na sobrevida do paciente.

Os tumores apresentaram uma média de tamanho elevada (5,1 cm em sua maior dimensão), sendo que mais da metade da amostra são tumores maiores que 4 cm. Isso reflete a dificuldade no diagnóstico precoce da doença, com muitos pacientes procurando o serviço de saúde apenas quando os tumores estão com dimensões elevadas ou sintomatologia dolorosa, o que geralmente está associado à invasão de outras estruturas, como nervos, osso e vasos, levando a um pior prognóstico. Com relação ao tamanho do tumor, a presença de invasão óssea medular é relatada como um pior fator prognóstico mesmo em tumores menores que 4 cm (21). A porcentagem significativa de casos com recidiva loco-regional (30,6%), mostra uma dificuldade ainda presente na cura da doença.

Com relação à localização do tumor, na amostra estudada a região mais frequente foi o assoalho da cavidade oral, em quase metade dos casos (45%), seguido da área retromolar (16%). É importante destacar que neste trabalho foram analisados somente casos com invasão óssea comprovada histologicamente, o que explica a diferença em relação à incidência global da doença, onde a língua geralmente é a estrutura mais comum dos tumores primários (2).

Não existem relatos na literatura com relação à incidência de estruturas afetadas por tumores primários com invasão óssea, especificamente. A proximidade anatômica com o osso nas regiões do assoalho e área retromolar é a explicação mais provável, bem como a menor incidência em regiões que não possuem osso nas proximidades, como língua (8% n=5), lábio (5% n=3) e mucosa jugal (3% n=2), onde o tumor precisa de maior extensão até chegar aos ossos adjacentes.

6.2 Aspectos histopatológicos

A maioria dos casos apresentou um padrão de CEMO moderadamente diferenciado (64% n=40), seguido pelo padrão bem diferenciado (23% n=14) e pouco diferenciado (11% n=7). Levando-se em conta que a invasão óssea é um dos critérios utilizados para classificar a gravidade da doença, esses dados vão ao encontro ao relatado na literatura de que o padrão pouco diferenciado do CEC caracteriza uma doença mais agressiva(1).

Com relação ao padrão de invasão óssea, metade dos casos (n=31) apresentou um padrão de invasão óssea infiltrativo, seguido pelo padrão misto (35% n=22) e erosivo (15% n=9). Estudos sugerem que a invasão óssea pode se iniciar pelo padrão erosivo e em seguida evoluir para o padrão infiltrativo (64). Seguindo essa hipótese, os casos mistos poderiam estar em um processo intermediário de evolução da invasão óssea.

Para um melhor detalhamento e realização dos testes estatísticos, os casos de padrão misto foram agrupados observando o padrão de invasão óssea dominante. A partir dessa divisão, foi encontrada uma associação entre o padrão dominante infiltrativo e um pior prognóstico, com diferença na taxa média de sobrevida de 13 meses. Esse achado reforça os dados da literatura de que o padrão de invasão óssea infiltrativo possui uma menor taxa de sobrevida (24). Isso provavelmente ocorre pela grande irregularidade na frente de invasão, com formação de ilhas microscópicas de células tumorais penetrando o tecido ósseo, causando maior dificuldade de se obter margens cirúrgicas limpas, o que tem como consequência a formação de recidivas e/ou metástases, reduzindo a sobrevida.

6.2.1 Aspectos relacionados à transição epitélio-mesênquima e invasão no tecido ósseo

Existe um grande número de estudos na literatura relacionando a TEM e diversos processos da evolução do câncer. Recentemente, porém, alguns questionamentos foram levantados, com relação à validade de muitos desses estudos, uma vez que a TEM é um processo dinâmico e complexo, que envolve não só a mudança de expressão de proteínas pela célula, mas também mudanças no seu fenótipo e no microambiente extracelular ao seu redor. Levando isso em consideração, somente a análise de uma ou duas proteínas isoladamente não poderia ser conclusiva com relação a presença desse fenômeno (38,54,65).

A análise em separado da frente de invasão e da massa tumoral também é importante, uma vez que essas regiões possuem características biomoleculares distintas e a maioria dos estudos de imunoistoquímica se baseia apenas nas áreas de maior concentração de células tumorais (65). A ativação do processo de TEM no tumor também é heterogênea, variando entre a massa tumoral e a frente de invasão. Assim como na embriogênese, no câncer a TEM é muito mais um evento focal do que global, ocorrendo provavelmente como resposta das células tumorais a estímulos do microambiente extracelular (42).

O conceito de TEM parcial também acrescentou novas visões sobre esse tema, pois descobriu-se um amplo espectro de estágios intermediários em que a célula pode expressar proteínas e características epiteliais e mesenquimais simultaneamente (42,65). Muitas vezes esses estágios intermediários são mais interessantes do ponto da sobrevivência celular e metástases do que a TEM completa (38,41) e levam à falhas em diversas modalidades de tratamentos bem estabelecidas, como quimioterápicos, imunoterápicos e radioterápicos (42,47).

Para este trabalho buscou-se utilizar um painel mais completo possível de proteínas, com uma proteína epitelial de membrana (E-caderina), uma proteína mesenquimal de membrana (Vimentina), uma proteína de matriz extracelular relacionada com a TEM e com o metabolismo ósseo (Periostina) e um fator de transcrição nuclear relacionado com a TEM (*Twist*).

Poucos casos (n=4) apresentaram uma imunoexpressão proteica compatível com a TEM completa na interface óssea e nenhum caso na massa tumoral. Porém houve um número maior de casos que se encaixaram nos critérios de TEM parcial:

14% dos casos (n=9) apresentaram esse padrão na interface e 22% dos casos (n=14) apresentaram esse padrão na massa tumoral.

É importante destacar que o estudo por meio da imunoistoquímica possui a limitação de capturar apenas um momento estático, tanto da evolução da doença quanto de quaisquer processos dinâmicos a nível tecidual e celular. A TEM pode ocorrer apenas temporariamente, em diferentes estágios de evolução da doença, ou em resposta a estímulos específicos da MEC. Ainda assim, os resultados obtidos nesse trabalho sugerem que a TEM é um processo que pode estar presente na invasão óssea do CEMO, tanto em estágio total, quanto em algum nível de seu espectro parcial.

A seguir serão discutidos os aspectos da expressão de cada proteína individualmente, bem como sua relação com o processo de transição epitélio-mesênquima e invasão óssea.

6.2.1.1 E-caderina

Mais da metade dos casos foram positivos para E-caderina (64% n=39). Não houve relação entre a expressão positiva dessa proteína e características demográficas ou prognósticas, exceto pela maior prevalência de tabagistas no grupo positivo para E-caderina (p=0,022). Não há nenhum relato na literatura relacionando tabagismo com a expressão dessa proteína. Esse achado pode sugerir que o tabagismo modifica as características biomoleculares do tumor, necessitando estudos específicos para confirmar essa hipótese.

A expressão da E-caderina foi observada em maior frequência na massa tumoral em comparação com a interface óssea. Isso pode sugerir que o microambiente próximo ao osso leva a alterações na adesão celular e à perda da expressão dessa proteína. Na literatura foi descrito que a região da frente de invasão do tumor tende a manter características mais mesenquimais, com a perda dos sistemas de adesão epiteliais (42).

A função adesiva da E-caderina depende criticamente da sua associação com a proteína β-catenina, que faz a ligação com o citoesqueleto. A perda desse complexo leva ao deslocamento da E-caderina para o citoplasma, o que já foi relacionado a um comportamento mais agressivo da célula (45). Na amostra estudada, a maioria dos casos positivos para E-caderina apresentou a sua

expressão na membrana celular, o que significa que teoricamente a proteína manteve suas propriedades adesivas.

No caso de uma neoplasia, a migração em grupos celulares aumenta a chance de sobrevivência e proliferação das células tumorais. Esse processo é conhecido como migração coletiva, e é altamente dependente de junções aderentes via E-caderina (41). Sendo assim, a expressão dessa proteína com suas propriedades adesivas funcionais é um aspecto interessante do ponto de vista de sobrevivência e migração celular.

Células que sofrem TEM parcial podem manter junções aderentes, mas estas são morfologicamente diferentes das normais. Ao invés de a E-caderina apresentar uma organização circular ao longo da membrana, apresenta um padrão “em agulhas”. Apesar de mais instável, esse tipo de organização mantém uma íntima relação com os filamentos de actina, possibilitando a motilidade da célula em diferentes direções. Junções aderentes dependentes apenas da N-caderina não possuem capacidade efetiva de migração coletiva e motilidade(41).

Já foi relatada na literatura uma associação entre a redução da expressão da E-caderina com o grau de diferenciação histológica do tumor (tendência a perder expressão quanto menos diferenciado) (10,45). Porém na amostra estudada não foram encontradas associações estatísticas entre a expressão dessa proteína e o grau de diferenciação das células tumorais. Um estudo realizado somente com casos de CEMO moderadamente diferenciados mostrou que na maioria dos casos as células mantiveram a expressão da E-caderina (38), o que é compatível com os resultados deste trabalho, uma vez que a amostra possui a maioria dos casos com o padrão moderadamente diferenciado.

Com relação à invasão óssea, existe uma linha de pesquisa que investiga a hipótese de que a perda da E-caderina na interface com o osso está ligada ao estímulo na diferenciação de osteoclastos. A E-caderina “perdida” das células ficaria disponível na matriz extracelular e seria utilizada por monócitos para se diferenciarem em novos osteoclastos (29,66). Com isso essa proteína estaria envolvida também na degradação do osso pelo tumor através do aumento da atividade osteoclástica.

6.2.1.2 Vimentina

A Vimentina é um marcador mesenquimal presente no citoesqueleto celular, e sua expressão foi negativa na maior parte dos casos, tanto na interface com o osso, quanto na massa tumoral, conforme ilustrado no Gráfico 5.9. A perda da expressão da E-Caderina, com o aumento concomitante da expressão da Vimentina é uma das características clássicas da TEM completa (54), mas esse padrão de expressão não foi encontrado nos resultados deste estudo.

Há relatos na literatura de uma associação entre a elevada expressão da Vimentina e pior prognóstico do CEMO, especialmente a presença de metástases em linfonodos e pior taxa de sobrevida (54,55). Esse padrão não foi observado na amostra estudada, bem como não foram encontradas associações estatísticas entre a expressão da Vimentina e fatores prognósticos da doença, como metástases, recidivas e sobrevida. Esse resultado também foi encontrado em outro estudo que analisou a expressão dessa proteína em CEMO (38).

Foram encontrados relatos de uma maior expressão da Vimentina na frente de invasão do CEMO (10,56), o que também não foi observado na amostra, sendo 71% dos casos negativos para essa proteína na interface de invasão com o osso. Levando-se em conta que a Vimentina é uma proteína do citoesqueleto intimamente relacionada com a motilidade celular, talvez na etapa de invasão do tecido ósseo a célula tumoral apresente desafios mais importantes, como a degradação da matriz mineralizada. A motilidade celular ainda pode ser realizada por meio de outras proteínas, como a E-caderina, conforme descrito anteriormente, ou a N-caderina. Vale lembrar novamente que o desenvolvimento da doença é um processo dinâmico, e a imunoistoquímica possui a limitação de observar apenas um momento estático.

Ainda assim, foram observadas interessantes associações estatísticas entre essa proteína e o tamanho do tumor. Foi encontrada uma associação entre a expressão positiva da Vimentina e tamanho do tumor menor que 4cm ($p=0,043$). Também foi observada uma associação entre a maior intensidade de expressão dessa proteína na interface com o osso em tumores maiores que 4 cm ($p=0,007$). Isso pode sugerir um aumento da intensidade da expressão dessa proteína na frente de invasão do tumor conforme o seu aumento de tamanho.

6.2.1.3 Periostina

Ainda que seja uma proteína com grande envolvimento no metabolismo ósseo, a Periostina, no geral, apresentou pouca intensidade de expressão, tanto no parênquima quanto na interface (Gráfico 5.10), com expressão geralmente em células isoladas ou pequenos grupos de células não-neoplásicas. Isso pode ser explicado pelo fato de que essa proteína também é expressa por células inflamatórias e miofibroblastos, fibroblastos normais e em processos de fibrose, células tronco, algumas células epiteliais e endoteliais. Todos esses tipos celulares frequentemente também estão presentes no microambiente tumoral (57,59).

Em modelos animais e estudos *in vitro* foi observado que a Periostina promove um comportamento invasivo das células tumorais, aumenta a angiogênese e leva ao desenvolvimento de metástases (67). Em um estudo em carcinoma epidermóide de esôfago, a expressão da Periostina foi associada à um pior prognóstico da doença (68). Na amostra estudada neste trabalho não foi encontrada nenhuma associação estatística entre a expressão dessa proteína e a presença de metástases, nem com outros fatores prognósticos e clínicos.

Em um outro estudo de imunoistoquímica para Periostina em casos de CEMO (67), foi observada uma alta incidência de casos positivos para essa proteína, bem como uma associação entre sua expressão e o padrão de invasão das células tumorais, mas não foi levado em consideração a intensidade de expressão. No presente estudo foi observada uma alta incidência de casos positivos para Periostina, porém com pouca intensidade de expressão.

Com relação à TEM, existem estudos que relatam o envolvimento dessa proteína e a TEM em neoplasias malignas de diferentes órgãos como fígado, rim, próstata, fígado, esôfago, etc. A Periostina faz parte da família das proteínas induzidas pelo TGFβ, e tem a capacidade de promover a TEM por meio do aumento da expressão de Vimentina, N-caderina, MMP-9 e redução na expressão de E-caderina (60). Esse comportamento foi observado no carcinoma epidermóide de esôfago (68), mas na amostra estudada no presente trabalho não foram encontradas associações estatísticas entre a expressão da Periostina e as outras proteínas analisadas.

6.2.1.4 TGFβ1

O TGFβ1 é um fator de crescimento que está envolvido em vários processos celulares, além de ter grande participação no metabolismo ósseo e epitelial. Além disso, já foi demonstrado que o TGFβ1 é capaz de induzir a TEM no carcinoma epidermóide de cabeça e pescoço, estimulando a expressão da Vimentina e reduzindo a expressão da E-caderina (29,54), bem como também parece aumentar o tempo de vida dos osteoclastos, contribuindo para a degradação óssea (29).

Existem estudos *in vitro* e em modelos experimentais em animais que demonstram um claro efeito do TGFβ1 no processo de invasão óssea pelo CEMO e carcinoma epidermóide cabeça e pescoço (29,30,32). Também foi observado um aumento no seu nível plasmático em pacientes com metástase óssea de outros tipos de câncer (69).

A literatura é controversa sobre a expressão desse fator de crescimento no CEMO. Existem trabalhos relatando tanto um aumento quanto redução na sua expressão (70). A amostra estudada foi relativamente heterogênea, com 52% dos casos com expressão positiva, variando de pouca a moderada expressão, tanto no parênquima do tumor quanto na interface com o osso (Gráfico 5.11).

Essa grande variação na expressão do TGFβ1 possui algumas possíveis explicações. Por ser um fator de crescimento envolvido em um grande número de processos celulares, essa proteína frequentemente está ligada a outras proteínas e componentes da matriz extracelular e da própria célula, o que pode dificultar o seu reconhecimento pelo anticorpo na reação de imunoistoquímica. Além disso, sua expressão também pode variar conforme o sítio primário do tumor (70).

Não foram encontradas associações estatísticas entre a expressão do TGFβ1 e fatores prognósticos, clínicos, histológicos ou expressão das outras proteínas analisadas, o que também pode ser explicado por essa heterogeneidade na expressão dessa proteína na amostra. Isso evidencia a complexidade da análise desse fator de crescimento, necessitando ainda de estudos mais específicos para entender seus mecanismos. Entretanto, sua expressão concomitante com outras proteínas envolvidas na TEM sugere fortemente a presença desse fenômeno em algum grau de seu espectro.

6.2.1.5 *Twist*

O *Twist* é um dos fatores de transcrição mais conhecidos por sua associação com a TEM (54), portanto a sua expressão positiva foi um critério fundamental na determinação da presença desse fenômeno, seja total ou parcial. Também está relacionado com a formação de células-tronco tumorais, sendo portanto um importante alvo para o desenvolvimento de novas terapêuticas a fim de impedir o crescimento e a disseminação do tumor (47).

Foi observada sua expressão positiva na maioria dos casos, tanto na interface quanto na massa tumoral (Gráfico 5.12). Este resultado corrobora relatos na literatura de uma maior expressão desse fator de transcrição em estágios mais avançados da doença (54), uma vez que todos os casos da amostra estudada possuem classificação T4.

A alta incidência de casos positivos para esse fator de transcrição reforça os dados da literatura de que esse fator de transcrição possui alta expressão no CEC de cabeça e pescoço (62). Também foi encontrada uma associação positiva da sua expressão na interface e no parênquima do tumor ($p<0,001$), o que pode confrontar os relatos na literatura de uma expressão mais intensa do *Twist* nas células da frente de invasão do tumor (62). Existem relatos de uma associação entre o *Twist* e o desenvolvimento de metástases (54,71), mas não foram encontradas associações estatísticas entre a sua expressão e fatores prognósticos na amostra estudada neste trabalho, resultado já descrito em outro estudo (38).

Em relação à TEM, sabe-se que o *Twist* possui papel importante na sua regulação por meio da repressão da E-caderina (71). Foi encontrada uma associação entre a expressão do *Twist* no tumor e a expressão negativa da E-caderina ($p=0,038$), o que reforça a hipótese de que o fenômeno de TEM está presente em algum nível no processo de invasão óssea. Também foi observada uma tendência entre a expressão do *Twist* na interface em tumores positivos para Vimentina, o que é compatível com a TEM, mas sem correlação estatisticamente significativa ($p=0,059$).

Foram encontradas associações estatísticas interessantes entre o *Twist* e o tecido ósseo. Esse fator de transcrição foi mais positivo nos tumores cujo sítio primário apresentava maior proximidade do osso ($p=0,014$) associado com um padrão de invasão tumoral predominantemente infiltrativo ($p=0,041$). Além disso, sua

expressão positiva se correlacionou com a ausência de Periostina na interface com o osso (p=0,039). A Periostina, conforme descrito no Capítulo 2, é uma proteína importante no metabolismo ósseo. Isso sugere fortemente que o *Twist* pode estar envolvido com os mecanismos de evolução da doença no tecido ósseo especificamente. Não foram encontrados estudos na literatura abordando essa possível relação.

7 CONCLUSÕES

De acordo com os resultados obtidos neste trabalho, existem indícios de que a transição-epitélio mesênquima é um fenômeno que pode estar presente no processo de invasão do tecido ósseo pelo CEMO, em algum nível de seu espectro.

O CEMO com invasão óssea atinge mais homens, com média de idade na quinta década de vida, forte associação com tabagismo e etilismo crônicos e elevado número de óbitos em um período de 5 anos.

Histologicamente, a invasão óssea pode se apresentar pelo padrão erosivo, infiltrativo ou misto, com um dos padrões dominante. Na amostra estudada o padrão infiltrativo foi o mais frequente, com associação a uma menor taxa média de sobrevida.

A análise das proteínas pela imunoistoquímica mostrou um padrão heterogêneo de expressão, sendo que a E-caderina e o *Twist* apresentaram um alto índice de positividade. As associações da expressão positiva do *Twist* com o padrão de invasão óssea infiltrativo, sítio primário do tumor anatomicamente próximo ao osso e expressão negativa de Periostina na interface com o osso sugerem que esse fator de transcrição pode ter uma relação importante com a evolução da doença no tecido ósseo especificamente.

REFERÊNCIAS[1]

1. Scully C, Bagan J. Oral squamous cell carcinoma overview. Oral Oncol [Internet]. 2009;45(4–5):301–8. Disponível em: http://dx.doi.org/10.1016/j.oraloncology.2009.01.004

2. Rivera C. Essentials of oral cancer. Int J Clin Exp Pathol. 2015;8(9):11884–94.

3. Shaw RJ, Brown JS, Woolgar JA, Lowe D, Rogers SN, Vaughan ED. The influence of the pattern of mandibular invasion on recurrence and survival in oral squamous cell carcinoma. Head Neck. 2004;26(10):861–9.

4. Epstein JB, Thariat J, Bensadoun R-J, Barasch A, Murphy B a., Kolnick L, et al. Oral Complications of Cancer and Cancer Therapy : From Cancer Treatment to Survivorship. A Cancer J Clin [Internet]. 2012;62(6):400–22. Disponível em: http://onlinelibrary.wiley.com.docelec.univ-lyon1.fr/store/10.3322/caac.21157/asset/21157_ftp.pdf?v=1&t=ibrweyyr&s=ebbd4aa3489511eb5154b25dbe6eb532e7579b9a

5. Noguti J, Moura CFG de, Jesus GPP de, Silva VHP da, Hossaka TA, Oshima CTF, et al. Metastasis from Oral Cancer: An Overview. Cancer Genomics Proteomics [Internet]. 2012;9(5):329–35. Disponível em: http://cgp.iiarjournals.org/content/9/5/329.long

6. Taghavi N, Yazdi I. Prognostic factors of survival rate in oral squamous cell carcinoma: Clinical, histologic, genetic and molecular concepts. Arch Iran Med [Internet]. 2015;18(5):314–9. Disponível em: http://www.scopus.com/inward/record.url?eid=2-s2.0-84928897866&partnerID=40&md5=24f3b4566f034c41798bf76d2aa891ed

7. Jimi E, Furuta H, Matsuo K, Tominaga K, Takahashi T, Nakanishi O. The cellular and molecular mechanisms of bone invasion by oral squamous cell carcinoma. Oral Dis. 2011;17(5):462–8.

8. Neville BW, Day TA. Oral Cancer and Precancerous Lesions. CA Cancer J Clin. 2002;52(4):195–215.

9. Kalluri R, Weinberg R a. Review series The basics of epithelial-mesenchymal transition. J Clin Invest. 2009;119(6):1420–8.

10. Chaw SY, Abdul Majeed A, Dalley AJ, Chan A, Stein S, Farah CS. Epithelial to mesenchymal transition (EMT) biomarkers - E-cadherin, beta-catenin, APC and Vimentin - In oral squamous cell carcinogenesis and transformation. Oral Oncol [Internet]. 2012;48(10):997–1006. DOI: http://dx.doi.org/10.1016/j.oraloncology.2012.05.011

[1] De acordo com o estilo Vancouver.

11. Shield KD, Ferlay J, Jemal A, Sankaranarayanan R, Chaturvedi AK, Bray F, et al. The global incidence of lip, oral cavity, and pharyngeal cancers by subsite in 2012. CA Cancer J Clin [Internet]. 2016;67(1):51–64. DOI: https://dx.doi.org/10.3322/caac.21384

12. Ng JH, Iyer NG, Tan M-H, Edgren G. Changing epidemiology of oral squamous cell carcinoma of the tongue: A global study. Head Neck [Internet]. 2017 Feb;39(2):297–304. DOI: http://doi.wiley.com/10.1002/hed.24589

13. Hussein AA, Helder MN, de Visscher JG, Leemans CR, Braakhuis BJ, de Vet HCW, et al. Global incidence of oral and oropharynx cancer in patients younger than 45 years versus older patients: A systematic review. Eur J Cancer. 2017;82:115–27.

14. Chi AC, Day TA, Neville BW. Oral cavity and oropharyngeal squamous cell carcinoma-an update. CA Cancer J Clin [Internet]. 2015 Sep;65(5):401–21. Disponível em: https://www.rmmj.org.il/issues/21/Articles/393

15. Neville B w., Damm DD, Allen CM, Bouquot JE. Patologia Oral e Maxilofacial. 3rd ed. Rio de Janeiro: Elsevier; 2009.

16. Who (Iarc). Chapter 4: Tumours of the Oral Cavity and Oropharynx. World Heal Organ Classif Tumours Pathol Genet Head Neck Tumours. 2005;163–208.

17. Rivera C, Venegas B. Histological and molecular aspects of oral squamous cell carcinoma (Review). Oncol Lett [Internet]. 2014;8(1):7–11. Disponível em: https://www.spandidos-publications.com/10.3892/ol.2014.2103

18. Barnes L, Eveson JW, Reichart P, Sidransky D. Pathology and Genetics of Head and Neck Tumours. WHO Classif Tumour. 2005;(9):163–75.

19. Ebrahimi A, Murali R, Gao K, Elliott MS, Clark JR. The prognostic and staging implications of bone invasion in oral squamous cell carcinoma. Cancer. 2011;117(19):4460–7.

20. Ash CS, Nason RW, Abdoh AA, Cohen MA. Prognostic implications of mandibular invasion in oral cancer. Head Neck. 2000;22(8):794–8.

21. Fives C, Nae A, Roche P, O'Leary G, Fitzgerald B, Feeley L, et al. Impact of mandibular invasion on prognosis in oral squamous cell carcinoma four centimeters or less in size. Laryngoscope. 2017;127(4):849–54.

22. Fried D, Mullins B, Weissler M, Shores C, Zanation A, Hackman T, et al. Prognostic significance of bone invasion for oral cavity squamous cell carcinoma considered T1/T2 by American joint committee on cancer size criteria. Head Neck [Internet]. 2014 Jun;36(6):776–81.

23. Miiller H, Slootweg PJ. Mandibular Invasion by Oral Squamous Cell Carcinoma Clinical Aspects. 1990;18:80–4.

24. Wong RJ, Keel SB, Glynn RJ, Varvares M a. Histological pattern of mandibular invasion by oral squamous cell carcinoma. Laryngoscope [Internet]. 2000;110(1):65–72. Disponível em: https://onlinelibrary.wiley.com/doi/full/10.1097/00005537-200001000-00013

25. Zaravinos A. An updated overview of HPV-associated head and neck carcinomas. Oncotarget [Internet]. 2014;5(12):3956–69. Disponível em: http://www.oncotarget.com/index.php?journal=oncotarget&page=article&op=view&path[]=1934&path[]=2667

26. Quan J, Johnson NW, Zhou G, Parsons PG, Boyle GM, Gao J. Potential molecular targets for inhibiting bone invasion by oral squamous cell carcinoma: a review of mechanisms. Cancer Metastasis Rev [Internet]. 2012;31(1–2):209–19. Disponível em: https://link.springer.com/article/10.1007%2Fs10555-011-9335-7

27. Quan J, Zhou C, Johnson NW, Francis G, Dahlstrom JE, Gao J. Molecular pathways involved in crosstalk between cancer cells, osteoblasts and osteoclasts in the invasion of bone by oral squamous cell carcinoma. Pathology [Internet]. 2012;44(3):221–7. DOI: 10.1097/PAT.0b013e328351f3b

28. Kou Kayamori, Kei Sakamoto, Tomoki Nakashima, Hiroshi Takayanagi, Kei-ichi Morita, Ken Omura, Su Tien Nguyen, Yoshio Miki, Tadahiro Iimura, Akiko Himeno, Takumi Akashi, Hisafumi Yamada-Okabe, Etsuro Ogata and AY. Roles of Interleukin-6 and Parathyroid Hormone-Related Peptide in Osteoclast Formation Associated with Oral Cancers Significance of Interleukin-6 Synthesized by Stromal Cells in. 2010;176(2):1–5.

29. Quan J, Elhousiny M, Johnson NW, Gao J. Transforming growth factor-β1 treatment of oral cancer induces epithelial-mesenchymal transition and promotes bone invasion via enhanced activity of osteoclasts. Clin Exp Metastasis. 2013;30(5):659–70.

30. Davies M, Prime SS, Stone AM, Huntley SP, Eveson JW, Paterson IC. Endogenous TGF-beta1 inhibits the growth and metastatic dissemination of rat oral carcinoma cell lines but enhances local bone resorption. J Oral Pathol Med [Internet]. 2000;29(5):232–40. Disponível em: https://onlinelibrary.wiley.com/doi/abs/10.1034/j.1600-0714.2000.290507.x?sid=nlm%3Apubmed

31. Deyama Y, Tei K, Yoshimura Y, Izumiyama Y, Takeyama S, Hatta M, et al. Oral squamous cell carcinomas stimulate osteoclast differentiation. Oncol Rep [Internet]. 2008 Sep;20(3):663–8. Disponível em: https://www.spandidos-publications.com/or/20/3/663

32. Goda T, Shimo T, Yoshihama Y, Hassan NMM, Ibaragi S, Kurio N, et al. Bone destruction by invading oral squamous carcinoma cells mediated by the transforming growth factor-beta signalling pathway. Anticancer Res [Internet]. 2010 Jul;30(7):2615–23. DOI: http://doi.wiley.com/10.1002/hed.23367

33. Thomas GT, Lewis MP, Speight PM. Matrix metalloproteinases and oral cancer. Oral Oncol. 1999;35(3):227–33.

34. Krane SM, Inada M. Matrix metalloproteinases and bone. Bone. 2008;43(1):7–18.

35. Qiao B, Johnson NW, Gao J. Epithelial-mesenchymal transition in oral squamous cell carcinoma triggered by transforming growth factor-β1 is Snail family-dependent and correlates with matrix metalloproteinase-2 and -9 expressions. Int J Oncol [Internet]. 2010 Jul 21;37(3):414–20. Disponível em: https://www.ncbi.nlm.nih.gov/pmc/articles/PMC3730830/

36. Chuang H-C, Su C-Y, Huang H-Y, Huang C-C, Chien C-Y, Du Y-Y, et al. Active matrix metalloproteinase-7 is associated with invasion in buccal squamous cell carcinoma. Mod Pathol [Internet]. 2008;21(12):1444–50. Disponível em: https://www.nature.com/articles/modpathol200899

37. Hay ED. An overview of epithelio-mesenchymal transformation. Acta Anat (Basel). 1995;154(1):8–20.

38. Zidar N, Boštjančič E, Malgaj M, Gale N, Dovšak T, Didanovič V. The role of epithelial-mesenchymal transition in squamous cell carcinoma of the oral cavity. Virchows Arch [Internet]. 2017. DOI: 10.1007/s12105-017-0788-z

39. Jie X, Zhang X, Xu C. Epithelial-to-mesenchymal transition, circulating tumor cells and cancer metastasis: Mechanisms and clinical applications. Oncotarget [Internet]. 2017;11–3. DOI: 10.18632/oncotarget.18277

40. Hanahan D, Weinberg RA. Review Hallmarks of Cancer : The Next Generation. Cell [Internet]. 2011;144(5):646–74. DOI: http://dx.doi.org/10.1016/j.cell.2011.02.013

41. Gloushankova NA, Rubtsova SN, Zhitnyak IY. Cadherin-mediated cell-cell interactions in normal and cancer cells. Tissue Barriers [Internet]. 2017;5(3):e1356900. Disponível em: https://www.tandfonline.com/doi/full/10.1080/21688370.2017.1356900

42. Nieto MA, Huang RYYJ, Jackson RAA, Thiery JPP. Emt: 2016. Cell. 2016;166(1):21–45.

43. Bruner HC, Derksen PWB. Loss of E-Cadherin-Dependent Cell–Cell Adhesion and the Development and Progression of Cancer. 2017;2. Cold Spring Harb Perspect Biol. 2018 Mar 1;10(3).

44. Hazan RB, Qiao R, Keren R, Badano I, Suyama K. Cadherin switch in tumor progression. Ann N Y Acad Sci. 2004;1014:155–63.

45. Angadi P V., Patil P V., Angadi V, Mane D, Shekar S, Hallikerimath S, et al. Immunoexpression of Epithelial Mesenchymal Transition Proteins E-Cadherin, -Catenin, and N-Cadherin in Oral Squamous Cell Carcinoma. Int J Surg Pathol

[Internet]. 2016;24(8):696–703. Disponível em: http://ijs.sagepub.com/cgi/doi/10.1177/1066896916654763

46. Derycke LDM, Bracke ME. N-cadherin in the spotlight of cell-cell adhesion, differentiation, invasion and signalling. Int J Dev Biol. 2004;48(5–6):463–76.

47. Thierauf J, Veit JA, Hess J. Epithelial-to-Mesenchymal Transition in the Pathogenesis and Therapy of Head and Neck Cancer. Cancers (Basel) [Internet]. 2017;9(7):1–13. DOI: 10.3390/cancers9070076

48. Nawshad A, LaGamba D, Polad A, Hay ED. Transforming growth factor-?? signaling during epithelial-mesenchymal transformation: Implications for embryogenesis and tumor metastasis. Cells Tissues Organs. 2005;179(1–2):11–23.

49. Lu SL, Reh D, Li AG, Woods J, Corless CL, Kulesz-Martin M, et al. Overexpression of transforming growth factor ??1 in head and neck epithelia results in inflammation, angiogenesis, and epithelial hyperproliferation. Cancer Res. 2004;64(13):4405–10.

50. White RA, Malkoski SP, Wang X-J. TGFβ signaling in head and neck squamous cell carcinoma. Oncogene [Internet]. 2010;29(40):5437–46. Disponível em: http://www.pubmedcentral.nih.gov/articlerender.fcgi?artid=3942159&tool=pmcentrez&rendertype=abstract

51. Lee K, Nelson CM. New Insights into the Regulation of Epithelial-Mesenchymal Transition and Tissue Fibrosis [Internet]. 1st ed. Vol. 294, International Review of Cell and Molecular Biology. Elsevier Inc.; 2012. 171-221. DOI: http://dx.doi.org/10.1016/B978-0-12-394305-7.00004-5

52. Dave JM, Bayless KJ. Vimentin as an integral regulator of cell adhesion and endothelial sprouting. Microcirculation. 2014;21(4):333–44.

53. Paramio JM, Jorcano JL. Beyond structure: Do intermediate filaments modulate cell signalling? BioEssays. 2002;24(9):836–44.

54. Smith A, Teknow TN, Pan Q. Epithelial to Mesenchymal Transition in Head and Neck Squamous Cell Carcinoma. Oral Oncol. 2013;49(4):287–92.

55. Liu S, Liu L, Ye W, Ye D, Wang T, Guo W, et al. High Vimentin Expression Associated with Lymph Node Metastasis and Predicated a Poor Prognosis in Oral Squamous Cell Carcinoma. Sci Rep [Internet]. 2016;6(1):38834. Disponível em: http://www.nature.com/articles/srep38834

56. Nijkamp MM, Span PN, Hoogsteen IJ, Van Der Kogel AJ, Kaanders JHAM, Bussink J. Expression of E-cadherin and vimentin correlates with metastasis formation in head and neck squamous cell carcinoma patients. Radiother Oncol [Internet]. 2011;99(3):344–8. DOI: http://dx.doi.org/10.1016/j.radonc.2011.05.066

57. Bonnet N, Garnero P, Ferrari S. Periostin action in bone. Mol Cell Endocrinol [Internet]. 2016;432:75–82. DOI: http://dx.doi.org/10.1016/j.mce.2015.12.014

58. Liu AY, Zheng H, Ouyang G. Periostin, a multifunctional matricellular protein in inflammatory and tumor microenvironments. Matrix Biol [Internet]. 2014;37:150–6. DOI: http://dx.doi.org/10.1016/j.matbio.2014.04.007

59. Idolazzi L, Ridolo E, Fassio A, Gatti D, Montagni M, Caminati M, et al. Periostin: The bone and beyond. Eur J Intern Med [Internet]. 2017;38:12–6. DOI: http://dx.doi.org/10.1016/j.ejim.2016.11.015

60. Morra L, Moch H. Periostin expression and epithelial-mesenchymal transition in cancer: A review and an update. Virchows Arch. 2011;459(5):465–75.

61. Gonzalez DM, Medici D. Signaling mechanisms of the epithelial-mesenchymal transition. Sci Signal. 2014;7(344):re8.

62. Göppel J, Möckelmann N, Münscher A, Sauter G, Schumacher U. Expression of Epithelial−Mesenchymal Transition Regulating Transcription Factors in Head and Neck Squamous Cell Carcinomas. Anticancer Res [Internet]. 2017;37(10):5435–40. Disponível em: http://ar.iiarjournals.org/content/37/10/5435.abstract

63. Ozaki-Honda Y, Seki S, Fujiwara M, Matsuura M, Fujita S, Ikeda H, et al. Prognostic Prediction of Oral Squamous Cell Carcinoma by E-Cadherin and N-Cadherin Expression in Overall Cells in Tumor Nests or Tumor Cells at the Invasive Front. Cancer Microenviron. 2017;10(1–3):87–94.

64. Brown JS, Browne RM. Factors influencing the patterns of invasion of the mandible by oral squamous cell carcinoma. Int J Oral Maxillofac Surg. 1995;24(6):417–26.

65. Chui MH. Insights into cancer metastasis from a clinicopathologic perspective: Epithelial-Mesenchymal Transition is not a necessary step. Int J Cancer. 2013;132(7):1487–95.

66. Quan J, Du Q, Hou Y, Wang Z, Zhang J. Utilization of E-cadherin by monocytes from tumour cells plays key roles in the progression of bone invasion by oral squamous cell carcinoma. Oncol Rep. 2017;38(2):850–8.

67. Siriwardena B, Kudo Y, Ogawa I, Kitagawa M, Kitajima S, Hatano H, et al. Periostin is frequently overexpressed and enhances invasion and angiogenesis in oral cancer. Br J Cancer. 2006;95:1396–403. Disponível em:

68. Lv Y, Wang W, Ji C, Jia W, Xie M, Hu B. Association between periostin and epithelial-mesenchymal transition in esophageal squamous cell carcinoma and its clinical significance. Oncol Lett [Internet]. 2017;376–82. Disponível em: http://www.spandidos-publications.com/10.3892/ol.2017.6124

69. Baselga J, Rothenberg ML, Tabernero J, Seoane J, Daly T, Cleverly A, et al. TGF-β signalling-related markers in cancer patients with bone metastasis. Biomarkers. 2008;13(2):217–36.

70. Logullo AF, Nonogaki S, Miguel RE, Kowalski LP, Nishimoto IN, Pasini FS, et al. Transforming growth factor beta1 (TGFbeta1) expression in head and neck squamous cell carcinoma patients as related to prognosis. J Oral Pathol Med. 2003;32:139–45.

71. Puisieux A, Brabletz T, Caramel J. Oncogenic roles of EMT-inducing transcription factors. Nat Cell Biol [Internet]. 2014;16(6):488–94. DOI: http://dx.doi.org/10.1038/ncb2976

APÊNDICE A

Dados epidemiológicos, clínicos e histológicos da amostra estudada

Caso	Sexo	Idade	Sítio Primário	Metástase	Recidiva	Óbito	Invasão Perineural	Invasão Angiolinfática	Diferenciação	Tabagismo	Etilismo	Tamanho (cm - maior dimensão)	Tipo de invasão óssea
1	M	86	Sem dados	Sem dados	Sem dados	Sim	Não	Sim	Moderado	Sem dados	Sem dados	8,5	Misto
2	F	80	Muc. Jugal	Não	Não	Não	Sim	Não	Bem diferenc.	Sem dados	Sem dados	11	Infiltrativo
3	M	53	Assoalho	Sem dados	Sim	Não	Não	Não	Bem diferenc.	Sem dados	Sem dados	4,5	Infiltrativo
4	M	49	ARM	Sem dados	Sim	Sim	Não	Não	Bem diferenc.	Sem dados	Sem dados	12	Misto
5	M	53	ARM	Sem dados	Sim	Não	Sim	Não	Bem diferenc.	Sem dados	Sem dados	3	Misto
6	M	57	Assoalho	Sem dados	Não	Sim	Sim	Não	Moderado	Sem dados	Sem dados	8	Infiltrativo
7	M	50	ARM	Sem dados	Sim	Não	Sim	Sim	Moderado	Sem dados	Sem dados	4	Misto
8	M	43	Assoalho	Sem dados	Sem dados	Sim	Sim	Sim	Pouco difer.	Sem dados	Sem dados	9	Infiltrativo
9	F	70	Palato Duro	Sem dados	Não	Não	Não	Não	Pouco difer.	Sem dados	Sem dados	Sem dados	Infiltrativo
10	M	47	Assoalho	Sim	Sim	Não	Sim	Não	Moderado	Sem dados	Sem dados	9,5	Misto
11	F	54	Assoalho	Sem dados	Sem dados	Sim	Sim	Não	Bem diferenc.	Sem dados	Sem dados	11	Infiltrativo
12	M	68	Lábio	Sem dados	Sem dados	Sim	Sim	Sim	Bem diferenc.	Sem dados	Sem dados	9,7	Infiltrativo
13	M	79	Assoalho	Sem dados	Sim	Sim	Sim	Não	Bem diferenc.	Sem dados	Sem dados	7	Infiltrativo
14	M	52	ARM	Não	Sim	Sim	Não	Sim	Moderado	Sim	Sim	1,5	Misto
15	F	44	ARM	Não	Sim	Sim	Sim	Sim	Moderado	Sim	Não	6,1	Infiltrativo
16	F	58	Gengiva Inf.	Não	Não	Não	Não	Não	Bem diferenc.	Não	Não	1,6	Misto
17	M	46	ARM	Sim	Sim	Sim	Sim	Sim	Moderado	Sim	Sim	2,5	Infiltrativo
18	F	73	Palato Duro	Não	Sim	Sim	Sim	Sim	Moderado	Não	Não	5,5	Infiltrativo
19	M	54	Assoalho	Não	Não	Não	Sim	Sim	Bem diferenc.	Sim	Sim	2	Misto
20	M	61	Assoalho	Não	Sim	Sim	Sim	Não	Moderado	Sim	Sim	5,6	Infiltrativo
21	F	91	Gengiva Sup.	Não	Sim	Sim	Sim	Não	Moderado	Não	Não	4,9	Infiltrativo
22	M	54	Assoalho	Sim	Não	Não	Sim	Não	Moderado	Sim	Sim	9	Erosivo
23	M	78	Língua	Não	Sim	Sim	Sim	Sim	Moderado	Sim	Sim	2,3	Infiltrativo
24	M	47	Base Língua	Sim	Sim	Sim	Sim	Não	Pouco difer.	Não	Não	9	Infiltrativo
25	M	51	Assoalho	Não	Não	Sim	Sim	Não	Bem diferenc.	Sim	Sim	2,2	Erosivo
26	F	72	Assoalho	Não	Sim	Não	Sim	Sim	Pouco difer.	Sim	Não	4	Infiltrativo
27	M	67	Língua	Não	Sim	Sim	Sim	Não	Moderado	Sim	Sim	4	Misto
28	F	75	Gengiva Inf.	Não	Sim	Sim	Sim	Não	Moderado	Sim	Sim	3,5	Misto
29	M	54	Assoalho	Não	Não	Não	Sim	Não	Moderado	Sim	Sim	6	Misto
30	M	63	ARM	Não	Não	Sim	Sim	Sim	Moderado	Sim	Sim	5,5	Infiltrativo
31	M	46	Língua	Não	Sim	Sim	Sim	Não	Moderado	Sim	Sim	8	Erosivo
32	F	73	Muc. Jugal	Não	Não	Não	Sim	Não	Moderado	Sim	Não	3	Erosivo
33	M	57	Assoalho	Não	Não	Não	Sim	Não	Bem diferenc.	Sim	Sim	8	Misto
34	M	56	Assoalho	Sim	Sim	Sim	Sim	Não	Moderado	Sim	Sim	5,4	Erosivo
35	M	74	Loja Tonsilar	Não	Não	Sim	Não	Não	Moderado	Sim	Não	7	Misto
36	M	54	Língua	Não	Não	Sim	Sim	Sim	Moderado	Sim	Sim	7	Erosivo
37	M	56	Lábio	Não	Sim	Sim	Sim	Não	Moderado	Sim	Sim	6,1	Infiltrativo
38	M	57	ARM	Sim	Sim	Sim	Sim	Não	Moderado	Não	Não	4,6	Misto

Continua

Conclusão

39	M	71	Assoalho	Não	Não	Sim	Sim	Não	Moderado	Sim	Sim	4,2	Infiltrativo
40	M	53	Assoalho	Não	Não	Sim	Não	Não	Moderado	Sim	Sim	5	Misto
41	F	67	Assoalho	Não	Não	Não	Sim	Não	Pouco difer.	Não	Não	4,2	Misto
42	M	54	Lábio	Não	Não	Sim	Sim	Não	Bem diferenc.	Sim	Não	9	Infiltrativo
43	M	48	Assoalho	Não	Não	Não	Sim	Não	Moderado	Sim	Sim	5,5	Erosivo
44	M	58	Gengiva Inf.	Não	Não	Não	Sim	Não	Moderado	Sim	Sim	9,5	Misto
45	F	50	ARM	Sim	Sim	Sim	Sim	Não	Bem diferenc.	Sim	Não	11	Misto
46	M	79	Palato Duro	Não	Sim	Sim	Não	Não	Bem diferenc.	Não	Não	4	Erosivo
47	M	53	Assoalho	Não	Não	Sim	Sim	Sim	Moderado	Sim	Sim	4,2	Misto
48	M	51	Assoalho	Não	Não	Não	Sim	Sim	Moderado	Sim	Sim	4,7	Infiltrativo
49	M	61	Assoalho	Não	Não	Sim	Sim	Sim	Moderado	Sim	Sim	3,5	Infiltrativo
50	M	48	Língua	Não	Não	Não	Sim	Não	Moderado	Sim	Sim	5,1	Erosivo
51	F	47	Gengiva Sup.	Não	Não	Não	Não	Não	Moderado	Não	Não	3,3	Infiltrativo
52	M	50	Gengiva Inf.	Não	Não	Sim	Sim	Sim	Moderado	Sim	Sim	6,5	Infiltrativo
53	F	50	Assoalho	Não	Não	Sim	Sim	Sim	Moderado	Sim	Sim	7,5	Infiltrativo
54	M	48	Assoalho	Não	Não	Não	Sim	Não	Pouco difer.	Sim	Sim	3,8	Misto
55	M	61	Assoalho	Não	Não	Não	Sim	Não	Moderado	Sim	Sim	7	Infiltrativo
56	M	61	Gengiva Sup.	Não	Não	Não	Sim	Não	Moderado	Sim	Sim	1,5	Misto
57	F	84	Assoalho	Não	Não	Não	Não	Não	Moderado	Não	Sim	4,2	Infiltrativo
58	M	48	Assoalho	Não	Não	Sim	Sim	Não	Pouco difer.	Sim	Sim	5	Infiltrativo
59	M	51	Assoalho	Não	Sim	Não	Sim	Não	Moderado	Sim	Sim	6	Infiltrativo
60	M	72	ARM	Não	Não	Não	Não	Não	Bem diferenc.	Sim	Sim	3,1	Infiltrativo
61	M	71	Loja Tonsilar	Não	Não	Sim	Não	Sim	Moderado	Sim	Sim	12,5	Infiltrativo
62	M	50	Assoalho	Sim	Sim	Não	Sim	Sim	Moderado	Sim	Sim	4	Misto

Fonte: a autora.

APÊNDICE B
Imunoexpressão das proteínas na interface de invasão óssea

Caso	E-Caderina	Vimentina	Periostina	TGFβ1	Twist
1	-	-	+	-	+
2	+	-	+	+	+
3	-	++	+	++	+
4	-	++	+	+	+
5	-	-	+	+	-
6	++	++	-	+	+
7	-	-	+	-	+
8	+++	-	+	++	-
9	++	+++	++	+	+
10	+++	+	+	+	+
11	-	+++	+	+	+
12	+++	+++	++	++	+
13	+++	-	+	++	+
14	+++	++	+	+++	+
15	-	+	++	++	-
16	-	-	+	-	+
17	-	+++	+	-	+
18	+++	-	-	-	+
19	-	+	+++	-	-
20	-	+	++	-	+
21	-	-	+	+	+
22	-	-	+	-	-
23	++	+++	+	+++	+
24	-	++	-	++	+
25	+++	+	-	-	+
26	+	+++	-	+	+
27	+	+	+	-	-
28	-	+++	+	++	+
29	-	+	-	+	+
30	-	++	-	-	+
31	-	+	-	-	+
32	-	-	++	-	-
33	-	-	+	+++	-
34	-	-	+	+++	+
35	-	-	+	-	-
36	-	-	-	-	-
37	++	-	+	-	+
38	-	-	+	-	+
39	-	-	-	-	+
40	+++	-	+	-	+
41	-	++	+	-	+
42	-	-	-	++	-
43	-	-	-	+	+
44	-	+	-	++	+
45	-	-	-	++	+
46	-	-	-	-	+
47	+	-	-	++	+
48	-	++	+	+	+
49	-	-	-	-	+
50	-	-	+	+	-
51	-	+	++	+	+
52	-	++	+	-	+
53	-	-	+	+	+
54	-	++	-	++	+
55	-	-	-	-	+
56	++	-	+	-	+
57	-	++	-	-	+
58	-	-	-	+	+
59	-	-	-	-	+
60	-	-	+	-	+
61	+	-	-	-	+
62	-	-	+	-	-

Fonte: a autora.

APÊNDICE C
Imunoexpressão das proteínas na massa tumoral

Caso	E-Caderina	Vimentina	Periostina	TGFβ1	Twist
1	-	-	++	-	+
2	+++	-	+	+	+
3	+++	-	+	-	+
4	++	-	+	+	+
5	+	-	+	++	-
6	-	++	+	+	+
7	-	++	+	+	+
8	++	-	+	+	-
9	++	+++	++	+	+
10	+++	-	++	-	+
11	-	+++	+	-	+
12	+++	+++	+	-	+
13	++	-	+	+	+
14	+++	-	++	++	-
15	-	-	++	-	-
16	-	-	-	+	+
17	-	++	+	-	+
18	+++	-	-	-	+
19	+	++	+	-	-
20	++	-	+	++	+
21	-	-	+	+	+
22	-	-	+	+	+
23	+++	-	+	++	+
24	-	++	+	+	+
25	+++	+	+	-	+
26	++	++	+	+	+
27	+	+	+	-	-
28	+++	+++	+	-	+
29	-	-	-	+	+
30	++	-	-	-	+
31	+++	+	-	-	+
32	-	-	-	-	-
33	+	-	+	+	-
34	-	-	-	+	+
35	+++	-	+	-	-
36	+	-	+	+++	+
37	++	-	+	-	+
38	-	-	-	-	+
39	-	-	-	-	+
40	+++	-	+	-	+
41	-	-	+	-	+
42	+	-	-	++	-
43	-	-	-	+	+
44	-	+	-	++	+
45	+	-	-	+	+
46	-	-	+	-	+
47	++	-	+	-	+
48	+	+	-	+	+
49	-	-	+	+	+
50	+	-	+	++	-
51	-	+	+	+	+
52	-	+	+	-	+
53	-	-	+	+	+
54	-	+	+	+	+
55	+	-	+	-	+
56	+++	+	+	++	+
57	++	-	-	-	+
58	+	-	-	-	+
59	++	-	+	-	+
60	+++	+	+	-	+
61	+	-	+	-	+
62	+	-	++	+	-

Fonte: a autora.

ANEXO A – Parecer do Comitê de Ética em Pesquisa

FACULDADE DE ODONTOLOGIA USP - SÃO PAULO

PARECER CONSUBSTANCIADO DO CEP

DADOS DA EMENDA

Título da Pesquisa: CARCINOMA EPIDERMÓIDE DA CAVIDADE ORAL: ASPECTOS DA INVASÃO
Pesquisador: Silvia Vanessa Lourenço
Área Temática:
Versão: 4
CAAE: 42520915.0.0000.0075
Instituição Proponente: Faculdade de Odontologia da Universidade de São Paulo
Patrocinador Principal: Financiamento Próprio

DADOS DO PARECER

Número do Parecer: 2.201.788

Apresentação do Projeto:
A pesquisa entitulada Carcinoma epidermóide da cavidade oral:Aspectos da invasão óssea, foi avaliada e o parecer aprovado em 08/04/2015 sob n° 1014627, os pesquisadores submeteram para apreciação uma emenda onde será levantada uma casuística maior e serão incluídos novos marcadores proteicos no estudo, a fim de se obter um melhor perfil dos fenômenos ocorridos no processo de invasão óssea do carcinoma epidermóide. Mantendo-se o objetivo de avaliar a real relação da ecaderina com o processo de invasão óssea do carcinoma epidermóide oral.

Objetivo da Pesquisa:
A hipótese formulada seria de que nos mecanismos patológicos gerais de invasão óssea haveria presença de alterações na expressão da E-caderina, N-Caderina, Vimentina, TGF -1 e Periostina nas regiões de invasão de carcinoma epidermóide oral em maxila e mandíbula. Por esse motivo pretende-se analisar os aspectos clínicos, evolutivos, histopatológicos e perfil protéico da E-caderina, N-Caderina, Vimentina, TGF-1 e Periostina em casos de carcinoma epidermóide oral com invasão óssea (maxila e mandíbula).Secundariamente serão analisados retrospectivamente 50 prontuários de casos de carcinoma epidermóide da cavidade oral com invasão óssea, provenientes das listas de atendimento do Ambulatório de Estomatologia do Hospital das Clínicas-FMUSP, onde dados demográficos, clínico-patológicos e evolutivos de cada caso serão estudados. A partir dos dados dos prontuários serão levantadas as lâminas e blocos das peças cirúrgicas de cada caso

Endereço: Av Prof Lineu Prestes 2227
Bairro: Cidade Universitária **CEP:** 05.508-900
UF: SP **Município:** SAO PAULO
Telefone: (11)3091-7960 **Fax:** (11)3091-7814 **E-mail:** cepfo@usp.br

sendo analisados os aspectos histopatológicos desses casos, além da análise por meio da técnica de imunoistoquímica, da expressão da e-caderina, para correlacionar os dados clínico-patológicos e os da expressão de e-caderina, nos casos de carcinoma epidermóide da cavidade oral com invasão óssea, com a evolução clínica dos pacientes.

Avaliação dos Riscos e Benefícios:

Os riscos são mínimos pois serão colhidos dados de prontuários e atividades laboratoriais de baixo risco. Como benefício espera-se obter uma melhor compreensão da relação dos mecanismos de invasão óssea do CEO e a sobrevida dos pacientes, para se optar pela escolha e execução do mais adequado procedimento operatório, e assim melhorar o prognóstico pós-operatório do portador da lesão.

Comentários e Considerações sobre a Pesquisa:

Pesquisa relevante que poderá trazer informações importantes para o entendimento do processo de invasão óssea nos casos de carcinoma epidermóide oral.

Considerações sobre os Termos de apresentação obrigatória:

Dispensa-se o TCLE porque serão avaliados prontuários retrospectivamente além das lâminas e dos blocos das peças cirúrgicas de cada caso. Foram apresentados:- Autorização para o uso dos prontuários do Ambulatório de Estomatologia do HC-FMUSP; Projeto detalhado da pesquisa; Informações básicas; nova Folha de rosto

Recomendações:

Tendo em vista a legislação vigente, devem ser encaminhados ao CEP-FOUSP relatórios parciais anuais referentes ao andamento da pesquisa e relatório final, utilizando-se da opção "Enviar Notificação" (descrita no Manual "Submeter Notificação", disponível na Central de Suporte - canto superior direito do site www.saude.gov.br/plataformabrasil).

Qualquer alteração no projeto original deve ser apresentada "emenda" a este CEP, de forma objetiva e com justificativas para nova apreciação.

Conclusões ou Pendências e Lista de Inadequações:

Não foram observados óbices éticos.

Considerações Finais a critério do CEP:

Endereço: Av Prof Lineu Prestes 2227
Bairro: Cidade Universitária **CEP:** 05.508-900
UF: SP **Município:** SAO PAULO
Telefone: (11)3091-7960 **Fax:** (11)3091-7814 **E-mail:** cepfo@usp.br

FACULDADE DE ODONTOLOGIA USP - SÃO PAULO

Continuação do Parecer: 2.201.788

Este parecer foi elaborado baseado nos documentos abaixo relacionados:

Tipo Documento	Arquivo	Postagem	Autor	Situação
Informações Básicas do Projeto	PB_INFORMAÇÕES_BÁSICAS_927096_E1.pdf	25/07/2017 12:20:42		Aceito
Folha de Rosto	folhaderostoassinada.pdf	25/07/2017 12:19:41	Jaqueline Vaz Vanini	Aceito
Projeto Detalhado / Brochura Investigador	Projeto - Durval.docx	03/03/2015 15:27:55		Aceito
Declaração de Instituição e Infraestrutura	declaração Menta.pdf	25/02/2015 14:46:17		Aceito

Situação do Parecer:
Aprovado

Necessita Apreciação da CONEP:
Não

SAO PAULO, 04 de Agosto de 2017

Assinado por:
Maria Gabriela Haye Biazevic
(Coordenador)

Endereço: Av Prof Lineu Prestes 2227
Bairro: Cidade Universitária **CEP:** 05.508-900
UF: SP **Município:** SAO PAULO
Telefone: (11)3091-7960 **Fax:** (11)3091-7814 **E-mail:** cepfo@usp.br