BRENO ENRICO LEMOS MACHADO

Metástases para a cavidade oral:
estudo retrospectivo e análise crítica da literatura

São Paulo

2016

BRENO ENRICO LEMOS MACHADO

Metástases para a cavidade oral: estudo retrospectivo e análise crítica da literatura

Versão Corrigida

Dissertação apresentada à Faculdade de Odontologia da Universidade de São Paulo, em Programa de Pós-Graduação em Ciências Odontológicas, para obter o título de Mestre.

Área de Concentração: Diagnóstico Bucal

Orientador: Profa. Dra. Silvia Vanessa Lourenço

São Paulo

2016

Autorizo a reprodução e divulgação total ou parcial deste trabalho, por qualquer meio convencional ou eletrônico, para fins de estudo e pesquisa, desde que citada a fonte.

Catalogação da Publicação
Serviço de Documentação Odontológica
Faculdade de Odontologia da Universidade de São Paulo

Machado, Breno Enrico Lemos.
Metástases para a cavidade oral: estudo retrospectivo e análise crítica da literatura / Breno Enrico Lemos Machado ; orientador Silvia Vanessa Lourenço -- São Paulo, 2016.
57 p. : fig., graf.; 30 cm.

Dissertação (Mestrado) -- Programa de Pós-Graduação em Odontologia. Área de Concentração: Diagnóstico Bucal. -- Faculdade de Odontologia da Universidade de São Paulo.
Versão corrigida.

1. Metástase neoplásica. 2. Cavidade bucal. 3. Transição epitélio - mesenquimal. I. Lourenço, Silvia Vanessa. II. Título.

Machado BEL. Metástases para a cavidade oral: estudo retrospectivo e análise crítica da literatura. Dissertação apresentada à Faculdade de Odontologia da Universidade de São Paulo para obtenção do título Mestre em Ciências.

Aprovado em: / /2016

Banca Examinadora

Prof(a). Dr(a)._____

Instituição: _____Julgamento: _____

Prof(a). Dr(a)._____

Instituição: _____Julgamento: _____

Prof(a). Dr(a)._____

Instituição: _____Julgamento: _____

À minha mãe Ivete, por todo seu amor, dedicação e incentivo aos estudos; por sua preocupação com meu bem estar e sua fundamental presença em minha vida.

A meu pai Valdemir (in memoriam), por sua torcida e apoio pelo meu sucesso; você está sempre presente em minhas orações.

A Alessandro, por seu amor e companheirismo me mostrando diariamente como sua presença; incentivo e o caminhar juntos são essenciais em minha vida.

À minha irmã Eveline, pelo seu bom humor e suas preocupações em meus momentos de dificuldade.

Aos meus avós (in memoriam) Iracema e José, por todo o amor, carinho e ensinamentos.

Aos meus tios e tias, obrigado pelo carinho e pela presença constante.

À Profa. Dra. Silvia Vanessa Lourenço, por todo o aprendizado proporcionado e pelo compartilhamento de seu conhecimento; meu sentimento de gratidão, carinho e admiração.

AGRADECIMENTOS

À Profa. Dra. Silvia Vanessa Lourenço, primeiramente pois sem sua didática; profundo conhecimento e disposição este trabalho não seria concretizado.

Às pós-graduandas Thais Borguezan Nunes e Sheyla Batista Bologna pelo apoio e compartilhamento de aprendizado; meu sentimento de admiração por alunas tão brilhantes.

Aos funcionários do Departamento de Estomatologia Clínica, pela constante ajuda e auxílio diário e pelo aprendizado compartilhados.

À Durval Toledo, por sua amizade e pelo auxilio na finalização deste trabalho.

À Profa. Dra. Inês Aparecida Buscariolo, por seu incentivo pela pós-graduação.

À instituição CAPES pelo auxílio financeiro referente à bolsa de estudo durante parte do período de realização deste trabalho.

RESUMO

Machado BEL. Metástases para a cavidade oral: estudo retrospectivo e análise crítica da literatura [dissertação]. São Paulo: Universidade de São Paulo, Faculdade de Odontologia; 2016. Versão Corrigida.

Metástases para a região oral podem ocorrer nos tecidos moles ou nos ossos maxilares. Tumores metastáticos para a cavidade oral são raros, compreendendo aproximadamente 1% das neoplasias encontradas na região oral. Devido à sua raridade, o diagnóstico de uma lesão metastática na região oral é difícil; tanto para o clínico como para o patologista, ao reconhecer que uma lesão é metastática e na determinação do local de origem. Foram revisados 9 casos sendo 5 mulheres e 4 homens com idades entre 57 e 80 anos e realizada uma crítica revisão da literatura. No presente estudo não foi possível determinar a prevalência das metástases para os ossos maxilares ou para os tecidos moles da cavidade oral; Entretanto, nosso estudo mostra que o exame das estruturas orais é absolutamente fundamental no acompanhamento desses pacientes, pois a presença de possíveis massas metastáticas pode indicar uma neoplasia oculta ou mesmo a falha terapêutica.

Palavras-chave: Metástases cavidade oral. Transição epitélio – mesenquimal.

ABSTRACT

Machado BEL. Metastasis to the oral cavity: a retrospective study and review of literature [dissertation]. São Paulo: Universidade de São Paulo, Faculdade de Odontologia; 2016. Final Version.

Metastasis to the oral region may occur in the soft tissue or jaw bone. Metastatic tumors to the oral cavity are rare, comprising about 1% of neoplasms found in the oral region. Because of its rarity, the diagnosis of a metastatic lesion in the oral region is difficult; both for the clinician and for the pathologist to recognize that an injury is metastatic and determination of the place of origin. 9 cases with 5 women and 4 men aged between 57 and 80 years and performed a critical review of the literature were reviewed. In the present study could not determine the prevalence of metastasis to the jaw bones or the soft tissues of the oral cavity; However, our study shows that the examination of oral structures is absolutely essential to monitor these patients, because the presence of possible metastatic masses may indicate a hidden cancer or treatment failure.

Keywords: Metastases oral cavity. Transitional epithelium - mesenchymal.

LISTA DE ILUSTRAÇÕES

Figura 2.1 - Processo metastático de intravasamento e extravasamento de células neoplásicas de uma massa tumoral primária para o órgão-alvo da metástase 18

Figura 2.2 - Fenótipos celulares no processo de transição epitélio-mesênquimal 22

Quadro 2.1 - Diferenças moleculares e celulares entre células epiteliais e mesenquimais normais 22

Quadro 2.2 - Principais fatores de transcrição envolvidos no processo TEM 23

Gráfico 5.1 - Distribuição das ocorrências de metástases na cavidade oral segundo o sexo 31

Gráfico 5.2 - Distribuição das metástases de acordo com o sítio da neoplasia primária 32

Figura 5.1 - Caso 1 35

Figura 5.2 - Caso 2 36

Figura 5.3 - Caso 3 37

Figura 5.4 - Caso 4 38

Figura 5.5 - Caso 5 39

Figura 5.6 - Caso 6 40

Figura 5.7 - Caso 7 41

Figura 5.8 - Caso 8 42

Figura 5.9 - Caso 9 43

LISTA DE ABREVIATURAS E SIGLAS

CAF	cancer associated fibroblastos
TAM	tumour associated macrophages
TEM	transição epitélio mesenquimal
TNF	fator de necrose tumoral

SUMÁRIO

1 **INTRODUÇÃO** 11
2 **REVISÃO DE LITERATURA** 13
2.1 **MECANISMOS DE METÁSTASES** 13
2.1.1 Conceito 13
2.1.2 Características moleculares e funcionais do processo metastático – o nicho metastático 14
2.1.3 Tipos celulares componentes do nicho metastático 16
2.2 O FENÔMENO DE TRANSIÇÃO EPITÉLIO-MESENQUIMAL E A LOCOMOÇÃO DAS CÉLULAS NEOPLÁSICAS 19
2.3 EVASÃO DA APOPTOSE 23
2.4 INTRAVASÃO, CIRCULAÇÃO E EXTRAVASAMENTO 24
2.5 METÁSTASES DE NEOPLASIAS PARA A CAVIDADE ORAL 25
3 **OBJETIVOS** 29
4 **PACIENTES E MÉTODOS** 30
5 **RESULTADOS** 31
6 **DISCUSSÃO** 44
7 **CONCLUSÕES** 47
REFERÊNCIAS 48
ANEXOS 52

1 INTRODUÇÃO

Metástases correspondem ao crescimento secundário e à distância das neoplasias malignas, por células neoplásicas que se destacam do tumor primário e percorrem o sistema circulatório sanguíneo ou linfático (Mahmut et al., 2007).

Os mecanismos de metástases são complexos. A disseminação de células neoplásicas ocorre quando estas células perdem sua capacidade de aderência às células vizinhas e também adquirem capacidades migratórias e invasivas. São processos acompanhados por diversas mudanças na expressão genética e funções celulares (Van der Waal et al., 2003).

A perda de marcadores epiteliais e o ganho de marcadores mesenquimais, processo conhecido como transição epitélio-mesenquimal, permite que as células neoplásicas permeiem a membrana basal e assim invadam os tecidos adjacentes ganhando acesso aos vasos sanguíneos e linfáticos (Nishimura et al., 1982). Dependendo do tipo do tumor primário e do microambiente a célula envolvida no processo de metástase usa diferentes estratégias para superar a resistência física e imunológica do organismo, tornando-se barreiras ineficientes para a evolução metastática. Estudos *in vitro* mostram que menos de 0,01% de células que deixam um tumor primário terão potencial para colonizar outros locais (Reymond et al., 2013). Durante disseminação metastática, a invasão celular ocorre fundamentalmente por dois processos; por células individuais ou grupos celulares. No intravasamento celular unitário a célula penetra no vaso sanguíneo e ao sobreviver ao estresse ou ao sistema imunológico do paciente, adere – se às células endoteliais do vaso sanguíneo. Entretanto, em alguns, casos a célula inicialmente prolifera-se no interior do vaso, atravessa o endotélio e invade outros tecidos já em grupos celulares (Kienastal, 2010; Ito et al., 2001). A angionênese, nesse processo, é fundamental (Reymond et al., 2013; Kang e Pantel, 2013). O modo de migração depende das condições ambientais. Após se desprender do tumor primário e invadir o tecido mesenquimal pela perda de proteínas de adesão, entram na circulação, migrando diretamente através das paredes do endotélio; estas células necessitam sobreviver à tensão de cisalhamento e a proteção imune. As células neoplásicas que escapam dos mecanismos de defesa, podem aderir-se em células endoteliais ou extravasar da circulação à distância (Gupta et al., 2004). Podem, portanto, proliferar

junto as células endoteliais para depois atravessar o endotélio e invadir os tecidos subjacentes como grupos ou isoladamente atravessar a barreira do endotélio e iniciar o processo de divisão celular já em outro tecido (Reymond et al., 2013).

Na circulação sanguínea, plaquetas parecem estar envolvidas como facilitadoras no processo de extravasamento da circulação por diversos fatores. Componentes plaquetários protegem a célula metastática de fatores de necrose tumoral TNF - alfa circulante, ocasionam a embolia tumoral em capilares favorecendo a adesão ao endotélio e podem induzir a neoangiogênese, possibilitando o crescimento em órgãos secundários (Ellis et al., 1977; Karpatkin et al., 1981).

A evolução metastática ocorre, em geral, em órgãos bem vascularizados e parenquimatosos, sendo o fígado e pulmões, alvos frequentes. Na cavidade oral as metástases são incomuns, e os mecanismos que proporcionam massas metastáticas em tecidos da mucosa e ossos são pouco elucidados. Na cavidade oral, Hirshberg et al. (2008) propuseram que o status inflamatório gengival proporciona a presença de citocinas e quimiocinas, além de condições vasculares específicas que facilitam a disseminação metastática para o local.

2 REVISÃO DA LITERATURA

Metástase é a causa de 90% dos casos de morte por neoplasias malignas. Esse fenômeno fisiopatológico apresenta uma enorme variabilidade biológica, que proporciona a sobrevida de células neoplásicas em sítios distantes, dando à doença uma característica sistêmica. Metástases ocorrem quando células neoplásicas geneticamente instáveis adaptam-se a um micro-ambiente tecidual distante da massa neoplásica primária. Esse processo envolve a seleção de caminhos que são vantajosos para as células neoplásicas e que também têm condições de recrutar vias estromais que acomodam e abrigam essas células (Gupta e Massagué, 2006).

2.1 MECANISMOS DE METÁSTASES

2.1.1 Conceito

Metástase é definida como o processo de disseminação de neoplasias malignas a partir do seu órgão de origem, para um órgão distante.

A formação de metástases pode ser considerada biologicamente como sendo um processo com múltiplas fases, as quais incluem, resumidamente, a invasão local das células tumorais, seguidas do intravasamento dessas células no sistema circulatório, extravasamento, adaptação de sobrevivência no sitio distante (Geraud et al., 2014).

Cada um desses passos até a colonização do órgão-alvo por células neoplásicas, é controlado por alterações genéticas e epigenéticas adquiridas e acumuladas durante o processo de progressão tumoral. Em termos gerais, as células metastáticas se originam de populações heterogêneas da neoplasia primária, que são, ao longo do seu desenvolvimento, selecionadas para poderem sobreviver a todos os passos do processo metastático (Arvelo et al., 2016).

Metástases a partir de uma neoplasia primária, em geral, se formam em um órgão distante seguindo um fenômeno denominado tropismo metastático. Esse

fenômeno foi descrito por Paget no século XIX, que o descreveu como “diferentes sementes crescem em solos distintos”. Assim, neoplasias específicas têm como alvo metastático um plêiade limitada de órgãos. Dessa forma, as células neoplásicas circulantes são aprisionadas na microvasculatura de determinados órgãos que têm características moleculares e de microambiente específicas, para então colonizarem esse órgão, proliferarem e se estabelecerem como um novo sitio tumoral secundário (Geraud et al., 2014). Recentemente, estudos têm mostrado que a microvasculatura, especialmente o endotélio, forma nichos vasculares órgão-específicos que são estruturas centrais no processo de metástase (Geraud et al., 2014).

Para que a metástase ocorra, as células neoplásicas devem deixar o tumor primário por meio da perda de sua capacidade de adesão e ganhar a circulação para ativar as suas capacidades migratórias. Isso é possibilitado por alterações na expressão genética, que proporciona perdas e ganhos de características fenotípicas celulares, fenômeno conhecido como transição epitélio mesenquimal, que será comentado nessa revisão.

2.1.2 Características moleculares e funcionais do processo metastático – o nicho metastático

A sobrevivência de células neoplásicas que formam as micrometástases no órgão-alvo dependem de numerosos fatores que favoreçam a sua sobrevivência, incluindo as condições do microambiente. Ainda, para a adaptação no órgão-alvo ocorrer, as células neoplásicas induzem modificações, que promovem as necessidades metabólicas para essas células, incluindo a síntese de fatores pro-angiogênicos para a formação de uma nova rede vascular.

A população de células neoplásicas em um tumor primário exibe, em geral, uma considerável variabilidade genotípica, fenotípica e funcional que possibilitam o crescimento secundário. Essa heterogeneidade permite que o crescimento metastático, ainda que ineficiente, do ponto de vista biológico, ocorra. É sabido que apenas 0,01% das células neoplásicas que atingem a circulação, causam metástases. Essas podem ser compreendidas como células que sofreram uma seleção natural e passaram por processos celulares autônomos, como instabilidade

genética, perdas e ganhos genéticos, rearranjos cromossômicos, entre outros, que ocorrem durante a progressão neoplásica e que oferecem vantagens adaptativas à neoplasia (Hill et al., 1986; Arvelo et al., 2016).

Durante a progressão metastática ocorrem interações recíprocas entre as células neoplásicas e as células do órgão alvo, o que resulta em um ciclo metastático. Nesse ciclo ocorrem alterações específicas nos nichos metastáticos que, por sua vez, também atuam sobre as células neoplásicas. Nesse complexo cenário, algumas etapas merecem destaque:

A. O nicho específico que direciona a mestástase organotrópica

A capacidade celular de sobrevivência em um nicho perivascular distante, após a transmigração vascular é um dos passos decisivos na formação da metástase. Para isso, propriedades adesivas e angiócrinas (com presença de angiocinas como HGF, wnt2, TGFbeta, Ang2) no meio extracelular perivascular são determinantes.

B. O nicho pré-metastático que foi ativado pela neoplasia primária

Kaplan et al. (2005) descreveram como nicho pré-metastático o local tecido-específico que pode ser continuamente ativado para se tornar altamente receptivo à colonização por células neoplásicas circulantes. Essas alterações teciduais aparentemente são dependentes da secreção de VEGF que promove cascatas de sinalização propícias para a neovascularização do órgão-alvo, tornando-o propício para a colonização por células neoplásicas circulantes. Ainda, fatores inflamatórios podem também determinar esse fenômeno (Sceneay et al., 2013; Tomita et al., 2011).

C. O nicho metastático que modula a capacidade metastática da neoplasia

Apesar dos mecanismos preparatórios acima descritos, a maioria das células neoplásicas circulantes encontram um micro-ambiente hostil e tóxico no órgão-alvo, o que pode ativar mecanismos de morte celular (apoptose necroptose) ou induzir a latência dessas células. A latência neoplásica reflete o freqüente achado clínico de mestástase, mesmo após a remoção de neoplasias primárias sem evidência de disseminação sistêmica. Para evitar a latência e morte, as células neoplásicas

circulantes atuam diretamente sobre o nicho metastático por meio da secreção de fatores que modulam esse micro-ambiente e que modulem as células estromais a secretar fatores necessários para a sua sobrevivência. Nesse cenário, o fator TGF beta 3 é fundamental (Geraud et al., 2014).

D. O nicho metastático ativado que reativa células neoplásicas quiescentes

Esse mecanismo ocorre por meio da remodelação tecidual que gera alterações no nicho metastático promovendo a reativação de células quiescentes. Desse processo participam os fatores TGFbeta 1 e colágeno I, que promovem a transição entre quiescência/ latência para um estado ativo e proliferativo, principalmente por meio da ativação de cascatas sinalizadoras mediadas pela molécula de adesão integrina beta1. Fenômenos inflamatórios também parecem participar desse processo, mas seu mecanismo está por ser elucidado (Barkan et al., 2010; Ghajar et al., 2014; Bald et al., 2014).

E. O nicho metastático tardio que inicia um segundo ciclo de disseminação metastática

Pesquisadores descreveram que a disseminação metastática não é um processo unidirecional. Células neoplásicas circulantes podem ser derivadas de outros sítios metastáticos já pré-estabelecidos, o que potencializa a capacidade da neoplasia se tornar uma doença multisistêmica (Geraud et al., 2014).

Assim, conclui-se que a neoplasia atua sobre o nicho metastático e vice-versa.

2.1.3 Tipos celulares componentes do nicho metastático

O nicho metastático apresenta uma população heterogênea de células como células inflamatórias, endoteliais, fibroblastos, macrófagos, pericitos, etc., que podem contribuir para a facilitação da colonização das células metastáticas.

A. Células imunológicas e inflamatórias

As células imunológicas, incluindo macrófagos, neutrófilos, mastócitos, células dendríticas, linfócitos T e B produzem citocinas como TNF alfa, interleucinas 1, 6 e 8, além de enzimas líticas (principalmente os neutrófilos), que preparam o nicho do órgão-alvo para receber as células neoplásicas circulantes. Além disso, os neutrófilos produzem uma gama de quimiocinas angiogênicas, que, uma vez abundantes no micro-ambiente induzem a angiogênese (Borregaard e Cowland, 1997; Scapini et al., 2000; Strieter et al., 2005; Balkwill, 2006; Grivennikov et al., 2010; Hanahan e Coussens, 2012).

Apesar de sua participação na secreção de alguns fatores importantes para a viabilização de metástases, a inibição da migração linfocítica durante a angiogênese e reestruturação estromal é uma característica do micro-ambiente neoplásico. Nesse ambiente, a imunossupressão é caracterizada pela indução de linfócitos T CD4, CD25 e FOXP3, e pela ativação das respostas Th2 e TH17 (Motz e Coukos, 2011; Hoechst et al., 2011).

B. Fibroblastos associados ao câncer (do inglês *cancer-associated fibroblasts* ou CAF)

Esses fibroblastos especiais são predominantes no tecido conjuntivo neoplásico e são responsáveis pela elaboração da matriz extracelular e membrana basal, com uma composição que estimule as células neoplásicas. A origem dessas células permanece por ser elucidada, porém crê-se que são células que passaram pelo fenômeno de transição epitélio-mesenquimal que será exposto a seguir. Os CAF interagem com as células neoplásicas por meio da produção e secreção de componentes como fatores de crescimento, citocinas e quimiocinas. Eles são ativados por células inflamatórias, além de TGFbeta, PDGF, FGF e proteases. Uma vez ativados, produzem ainda, VEGF, que induz a permeabilidade vascular e angiogênese, o que facilita os fenômenos metastáticos (Marsh et al., 2013; Fukumura et al., 1998; Chowdhury et al., 2015).

C. Pericitos

São células mesenquimais especializadas que dão suporte às células endoteliais e contribuem para a homeostase, estabilização, maturação e reestruturação dos capilares. A sua íntima relação com o endotélio sugere funções

parácrinas. Os pericitos estão diminuídos em neoplasias e isso se reflete pela caótica malha vascular exibida pelos tumores. Essa redução apóia a hipótese que vasos neoplásicos com menor pericito facilitem a intravasão de células neoplásicas o que promove sua disseminação por via circulatória (Yonenaga et al., 2005; Raza et al., 2010).

As células neoplásicas, por sua vez, também seguem um processo multifatorial em cascata para saírem da massa da neoplasia primária e colonizarem novos nichos. Essa cascata inclui (a) o destacamento das células neoplásicas da massa tumoral primária; (b) a invasão dos tecido adjacentes; (c) a intravasão nos vasos (sanguíneos ou linfáticos), por meio de moléculas de adesão); (d) o extravasamento dos vasos para formar a lesão metastática. Essa cascata envolve mecanismos complexos e numerosos fatores como moléculas de adesão, quimiocinas, enzimas proteolíticas, entre outros. Também faz parte desse quadro, o fenômeno transição epitélio mesenquimal.

A figura 2.1 ilustra o processo.

Figura 2.1 - Processo metastático de intravasamento e extravasamento de células neoplásicas de uma massa tumoral primária para o órgão-alvo da metástase
Fonte: Breno Lemos & Silvia V. Lourenço

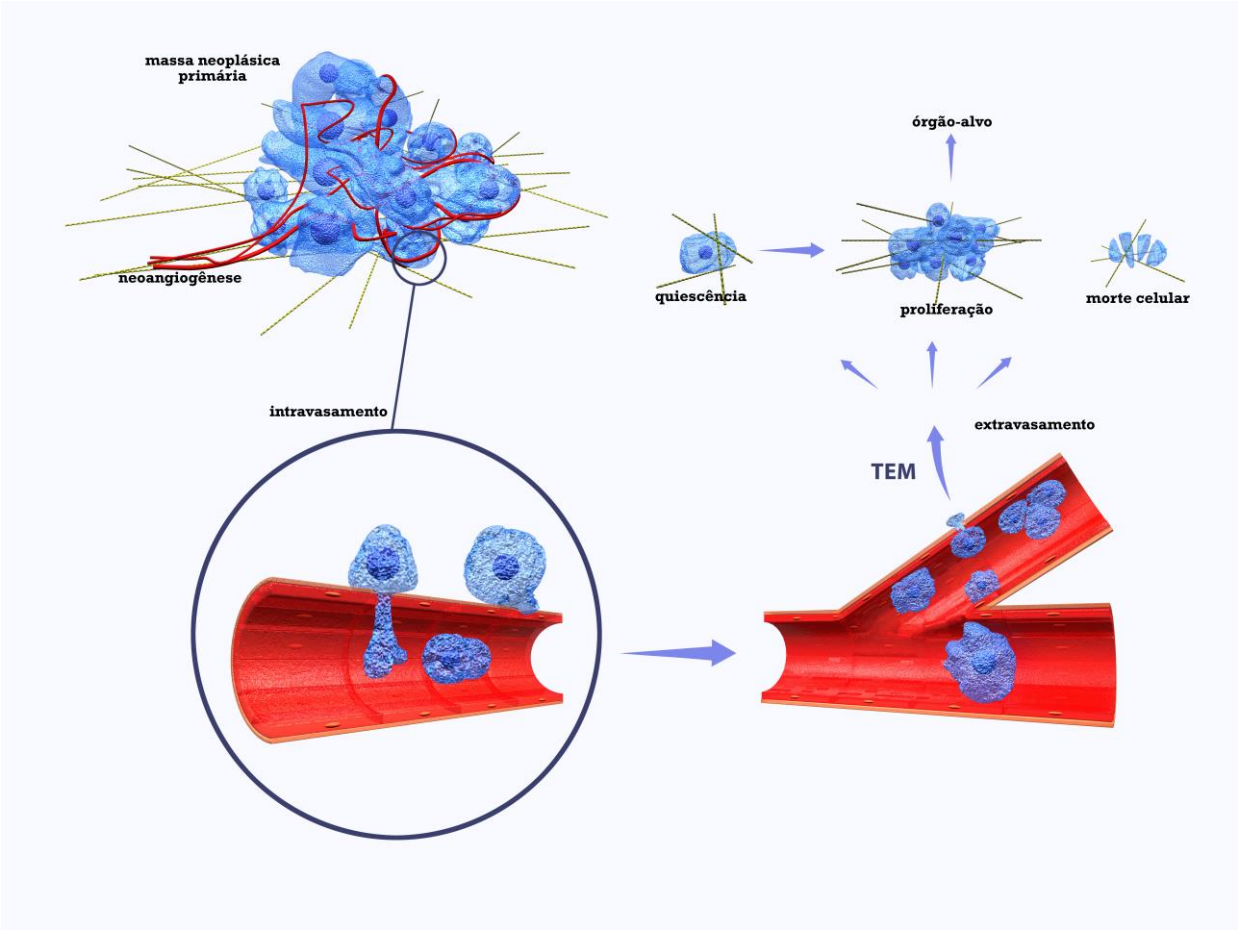

2.2 O FENÔMENO DE TRANSIÇÃO EPITÉLIO-MESENQUIMAL E A LOCOMOÇÃO DAS CÉLULAS NEOPLÁSICAS

Durante as últimas décadas avanços importantes na compreensão da relação entre as células e o microambiente vêm sendo aplicados ao conhecimento dos aspectos biológicos das células tumorais, especialmente nos fenômenos metastáticos. Um dos fenômenos mais interessantes nesse cenário é o da transição epitélio-mesenquimal (TEM).

A transição epitélio-mesenquimal é conceituada como um processo biológico complexo e reversível pelo qual uma célula epitelial modifica sua polaridade e propriedades adesivas para um fenótipo de célula mesenquimal, com alterações no

citoesqueleto, resistência à apoptose e ganho na capacidade de migração e invasão. O quadro 2.1 mostra características usuais de células epiteliais e mesenquimais, e o quadro 2.2 ilustra os fatores envolvidos no fenômeno de transição epitélio-mesenquimal.

A pesquisadora Elizabeth Hay foi pioneira na pesquisa do fenômeno de TEM. Em 1969 Tresltad, Hay e Revel, no Departamento de Anatomia da Faculdade de Medicina de Harvard, descreveram o processo, estudando o contato celular na morfogênese de embriões de galinha, por meio da microscopia eletrônica. Mais tarde, em 1986, Greenburg e Hay descreveram o processo de diferenciação e mudança fenotípica *in vitro*, do epitélio ocular em células do tipo mesenquimal. Quase uma década depois, Hay e Zuk, 1995 publicaram a excelente revisão sobre o processo de TEM em processos fisiológicos, patológicos e induzidos experimentalmente. A partir daí, o processo de TEM foi implicado em diversas situações patológicas, incluindo as neoplasias, onde contribui para os processos de invasão e metástase.

As características gerais do fenômeno TEM incluem a diminuição da expressão de marcadores epiteliais como junções aderentes, junções compactas e os filamentos de citoqueratina (além de terem uma diminuição expressiva nas moléculas de E-caderina, ocludinas, claudinas, desmoplaquinas, colágeno IV, cateninas, mucina 1), e passam a expressar marcadores mesenquimais como a N-caderina, vimentina, integrinas, laminina, fibronectina, entre outros. As células ainda modulam a sua polaridade e rearranjam o citoesqueleto, para poderem, de forma temporária, romper a membrana basal, penetrar e se locomover no tecido conjuntivo, em um processo denominado delaminação. Durante essa fase, as células passam a expressar marcadores mesenquimais e adquirem um fenótipo mesenquimal que favorece a locomoção e a sobrevivência no micro-ambiente do tecido conjuntivo (Lim e Thierry, 2012). As células neoplásicas dos carcinomas parecem ter-se apropriado desse complexo mecanismo, descrito na embriogênese, para promoverem a invasão de tecidos e a disseminação tumoral distante (Kallure e Weinberg, 2009). Assim, esses últimos autores denominaram o processo em neoplasias como TEM tipo 3; outros autores o denominam TEM-símile (Savagner, 2010).

In vivo, a TEM promove células pouco diferenciadas e com potencial pluripotente, ao invés de fibroblastos; essas células de fenótipo intermediário, têm

proteínas citoesqueléticas do tipo células basais (citoqueratinas 5 e 14), o que lhes confere uma maior plasticidade (Savagner, 2010).

Muitas cascatas genéticas estão implicadas na indução da TEM em células neoplásicas. Essas cascatas são comuns a outros processos como o de proliferação celular, apoptose e diferenciação durante os estágios iniciais da embriogênese, morfogênese e cicatrização, entretanto, na progressão tumoral, sua relação com a TEM ainda é pouco elucidada (Savagner, 2010).

Cinco cascatas principais são associadas com o mecanismo TEM: receptores tirosina quinase (fator de crescimento epidérmico, fator de crescimento fibroblástico, fator de crescimento de hepatócitos, fator de crescimento derivado de plaquetas, fator de crescimento insulina-símile), integrinas, Wnt, NF-kappa beta e a via do TGF-beta (Savagner, 2010).

A diminuição transcricional de componentes juncionais acompanha o fenômeno de TEM, principalmente a diminuição da E-caderina. Ainda, fatores de transcrição específicos, em particular o Snail, o Slug e o Twist (quadro 2.2), irão regular negativamente a E-caderina, causando a diminuição de sua expressão (Savagner, 2010).

Mais recentemente, outras vias com potencial de indução da TEM foram reveladas, principalmente na tumorigênese. Essas vias incluem o ajuste da sobrevida celular a microambientes pobremente nutridos e hipóxicos, associados ao hipermetabolismo, glicólise, resistência a acidose toxicidade e neoangiogênese (Savagner, 2010).

Utilizando-se das alterações fenotípicas geradas pelo fenômeno TEM, as células neoplásicas perdem polaridade e ganham maior expressão de filamentos de actina, o que facilita movimentos celulares por meio da organização de lamelipodios em uma matriz que foi previamente dissolvida e remodelada por metaloproteinases. Dessa forma, a invasão célular em neoplasias é extremamente dependente dessas enzimas (Perlikos et al., 2013).

Entretanto, a ausência de metaloproteinases não impede a mobilidade das células neoplásicas, mas promove que um tipo mais agressivo de mobilidade seja instalado – a locomoção celular por movimentos amebóides (Bates et al., 2000).

Um terceiro tipo de locomoção de células neoplásicas é chamado de migração coletiva e observado em tumores com a expressão incompleta do fenômeno TEM. Assim, grupos celulares migram em conjunto, mediados por

podoplanina, uma glicoproteína de membrana. A vantagem desse tipo de migração é que grupos de células funcionam como cooperativas, o que aumenta sobremaneira as chances das células sobreviverem em microambientes hostis (Friedl e Wolf, 2003).

A Figura 2.2 ilustra os diferentes fenótipos celulares das células metastáticas durante a migração no processo de transição epitélio-mesênquima.

Figura 2.2 - Fenótipos celulares no processo de transição epitélio-mesênquima
Fonte: Breno Lemos & Silvia Vanessa Lourenço

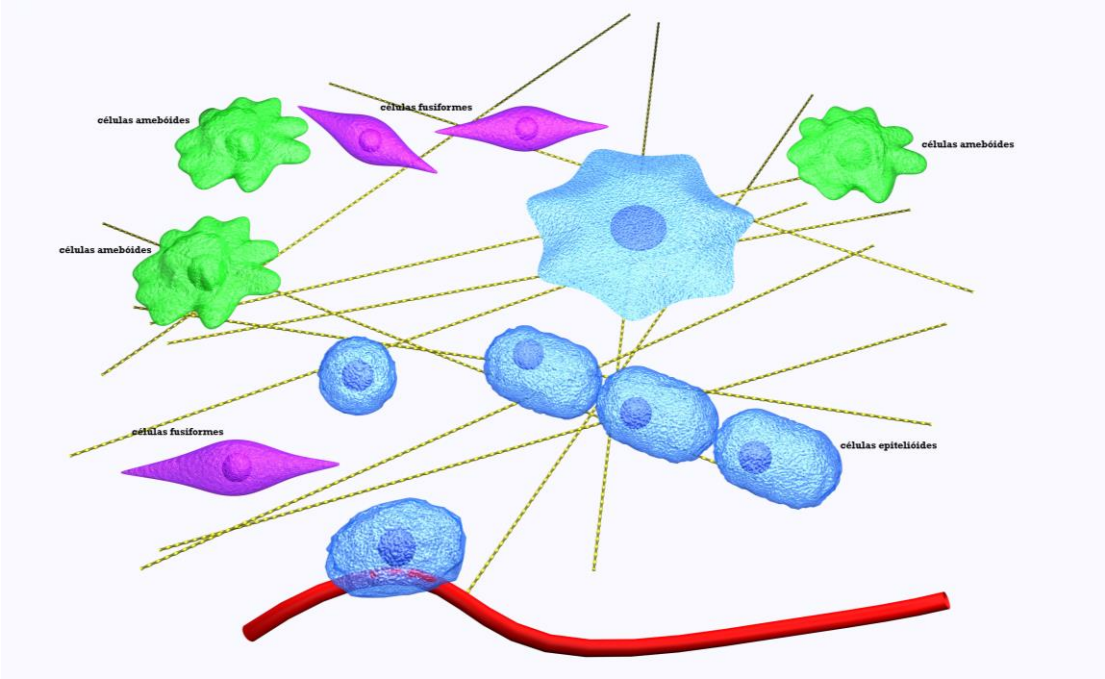

Quadro 2.1 - Diferenças moleculares e celulares entre células epiteliais e mesenquimais normais (modificado de Yilmaz et al, 2007)

Células epiteliais		**Células mesenquimais**	
Marcadores moleculares	**Características celulares**	**Marcadores moleculares**	**Características celulares**
E-caderina	Adesão intercelular	N-caderina	Alta mobilidade
Citoqueratinas	Imobilidade	Vimentina	Invasivas
ZO-1	Não-invasivas	NCAM	Vivem sem adesão
Ocludina	Anoikis	Snail	Resistência ao fenômeno anoikis
Desmoplaquina	Polarizadas	Twist	Não polarizadas

Quadro 2.2 - Principais fatores de transcrição envolvidos no processo TEM (modificado de Thiery JP, et al, 2009)

FATORES DE TRANSCRIÇÃO ENVOLVIDOS NO FENÔMENO TRANSIÇÃO EPITÉLIO-MESENQUIMAL	
Snail 1 e Snail 2	Ligam-se ao promotor E-box da E-caderina, reprimindo sua transcrição
Zeb 1 e Zeb 2	Ligam-se as terminações bipartite de E-box na região promotora da E-caderina
Twist	Reprime a expressão da E-caderina e p16INK4 por meio da remodelação de cromatina; liga-se ao E-box do PDGF-alfa , que regula a degradação da matriz extracelular, facilitando a metástase

2.3 EVASÃO DA APOPTOSE

Para que os focos metastáticos ocorram, as células neoplásicas necessitam não apenas migrarem, mas também apresentarem características que possibilitem a evasão dos mecanismos de apoptose. Os principais mecanismos que levam à resistência das células neoplásicas à apoptose são a perda do p53 e a superexpressão das proteínas BCl2 e BclxL. Ambos promovem a ativação de mecanismos que estimulam o ciclo celular e favorecem os fenômenos metastáticos. Outras alterações incluem mutações em fatores envolvidos na cascata apoptótica extrínseca como o silenciamento do gene CD95/ FAS, e a superexpressão de fatores anti-apoptóticos. Há também a proteção contra o fenômeno de *anoikis* (morte induzida por adesão inadequada ou perda completa da adesão) como a expressão de integrinas e a ativação do fenômeno TEM descrito acima que por meio da ativação dos fatores de transcrição Snail e Twist, levam à supressão dos mecanismos de *anoikis*.

2.4 INTRAVASÃO, CIRCULAÇÃO E EXTRAVASAMENTO

A entrada das células neoplásicas nos vasos sanguíneos, chamada de intravasão, se inicial por meio de quimiotaxia. Nesse âmbito, os macrófagos associados a tumores (do inglês *tumour associated macrophages* – TAM), localizados nas margens do sistema vascular, secretam quimiocinas e fatores de crescimento que recrutam as células neoplásicas. O processo de intravasão ocorre por meio de extensões nas membranas das células neoplásicas, que realizam movimentos amebóides e atravessam a parede endotelial por meio de poros entre os endoteliócitos, e que, de forma temporária, criam um mosaico na parede vascular, uma vez que se intercalam aos endoteliócitos da parede (Siveen e Kuttan, 2009; Zlotnik, 2004; Bockhorn et al., 2007).

Uma vez no interior dos vasos, as células neoplásicas estão expostas a uma intensa força mecânica proveniente da corrente circulatória, e muitas não resistem a esses estímulos. Células que adquirem fenótipo amebóide têm vantagens significantes de sobrevida nesse microambiente hostil. Um outro mecanismo de proteção utilizado por grupos de células neoplásicas é a formação de micro-êmbolos com trombócitos e eritrócitos (Perlikos et al., 2013).

Dois tipos de células neoplásicas metastatizantes podem ser encontradas na circulação: (a) células tumorais circulantes ou CTCs, que circulam no sangue periférico e (b) células tumorais disseminantes ou CTDs que podem se agregar à medula óssea ou formar metástases nos pulmões, cérebro, e fígado, por terem meia vida mais longa que as CTCs. Aindas, as CTDs são usualmente produzidas durante fases precoces da progressão tumoral e têm sido conhecidas por sua quimioresistência. As CTCs chegam aos órgão por impactação em capilares distais ou têm tropismo por órgãos específicos (Morgan et al., 2009).

O mecanismo de extravasamento é similar àquele de intravasão, mas em direção oposta. Ainda, esse mecanismo mimetiza a diapedese dos leucócitos durante os processos inflamatórios. O extravasamento depende das interações entre células neoplásicas e endoteliais e da permeabilidade vascular. Essa interação é também dependente de moléculas de adesão. As células neoplásicas estendem seus pseudopodos e penetram nas junções entre as células endoteliais (Brown et al., 2011).

Uma vez as células neoplásicas extravasadas, elas podem sofrer apoptose, entrar em latência (a maioria) ou proliferar. As células neoplásicas, em geral, entram em latência por insuficiente suprimento sanguíneo e falta de nutrição para manutenção de seu metabolismo (Galaup et al., 2006).

2.5 METÁSTASES DE NEOPLASIAS PARA A CAVIDADE ORAL

Os tumores metastáticos para a região oral são raros, com uma incidência de cerca de 1% de todas as neoplasias orais. Aproximadamente em 25% dos casos, a metástase para a cavidade oral é o primeiro sinal de um processo metastático; em 23%, é a primeira indicação de um tumor maligno escondido num local distante (Álvarez-Alvarez et al., 2006).

Quase todos os tipos de neoplasias malignas podem desenvolver metástases para estruturas da cavidade oral. No entanto, massas metastáticas de algumas doenças malignas como o de mama e de pulmão, seguidos pelos de rim, tireóide, intestino, próstata, estômago, testículos e bexiga parecem ser mais freqüentes na cavidade oral (Álvarez-Alvarez et al., 2006).

O diagnóstico de uma lesão metastática na região oral pode ser um desafio para clínicos e patologistas. Reconhecer que uma lesão é metastática e determinar o local de origem pode ser freqüentemente difícil; as lesões podem apresentar apenas sintomas vagos que imitam infecções dentárias e assim serem diagnosticadas como lesões inflamatórias ou tumores odontogênicos, os quais são comuns na cavidade oral. As massas mestastáticas podem ocorrer em todos os tecidos moles da boca, principalmente na área gengival, ou nos ossos maxilares com predileção para a mandíbula, indicando a evidência de uma doença generalizada (Moharil et al., 2010).

Em alguns casos, as características histopatológicas da metástase oral fornecem uma pista sobre o local do tumor primário. Em contrapartida, o quadro histopatológico de um tumor oral pode não ser identificável até que o tumor primário seja eventualmente detectado (Álvarez-Álvarez et al., 2006; Moharil et al., 2010).

A detecção precoce de metástase é muito importante, especialmente na metástase oral, onde o prognóstico é geralmente pobre; a maioria dos pacientes vai

a óbito dentro de 1 ano após o diagnóstico de metástases por via oral, enquanto que a taxa de sobrevivência de 4 anos é estimado em apenas 10% (Will et al., 2008).

Os estudos que analisam as metástases para a cavidade oral são escassos e mais informações são necessárias para se compreender essa incomum rota de disseminação neoplásica. Assim, o estudo proposto visa investigar de forma retrospectiva, a ocorrência de metástases para a cavidade oral, diagnosticadas no Hospital das Clínicas, HC-FMUSP.

Os tumores metastáticos da cavidade oral são incomuns e podem ocorrer nos tecidos moles orais ou ossos da mandíbula. São geralmente uma evidência da doença generalizada. Os tumores metastáticos representam 1-3% de todas as malignidades orais (Rajinikanth et al., 2015). O osso da mandíbula, especialmente a área molar é mais frequentemente afetadas do que os tecidos moles bucais 2:1. Quase 90% dos tumores metastáticos ocorrem nos ossos da mandíbula, especialmente a região pré-molar e molar da mandíbula (Rajinikanth et al., 2015).

A maioria dos tumores metastáticos na região orofacial são vistos em pacientes entre a quinta a sétima década (média de idade para o sexo masculino foi de 51,1 anos e 47,1 anos para as mulheres). A média de idade em pacientes com metástases dos maxilares (52 anos) é maior comparada com pacientes com metástases de tecidos moles bucais (42 anos).

A apresentação clínica das lesões metastáticas difere entre os vários locais da região oral. Devido à sua raridade, as metástases para a cavidade oral são difíceis de diagnosticar e difíceis de tratar. Elas têm muitas vezes sintomas vagos que imitam infecções dentárias. Estas lesões geralmente apresentam quadro histopatológico pouco diferenciado e tem prognóstico reservado (Moharil et al., 20100.

Em alguns casos, os tumores metastáticos orais encontrados são o primeiro sinal da progressão metastática e em alguns casos é uma indicação para o tumor primário não identificado em local distante. Os tumores malignos mais comuns de metástase para a região oral são da mama, pulmão e rim. O local primário difere de acordo com sítio de colonização oral. Nos homens, tumores do pulmão seguido pela glândula da próstata e do rim são os mais comuns para metástases em cavidade oral e afetam tanto os ossos da mandíbula e mucosa oral. Dentre mulheres, a mama é o local do tumor primário mais comum afetando os ossos da mandíbula e tecidos

moles (41% e 24,3%, respectivamente), seguindo-se pelos tumores malignos da supra-renal e órgãos genitais feminino (Rajinikanth et al., 2015).

Clinicamente estas lesões metastáticas podem apresentar aspectos não agressivos, imitando lesões reativas; benignas ou infecções odontogênicas simples. As características clínicas dessas lesões incluem um edema ósseo com sensibilidade, dor, úlcera, hemorragia, parestesia e fratura patológica. Às vezes, mobilidade dentária e trismo muscular também estão presentes. Segundo Hirshberg et al., 2007, a manifestação precoce das metástases gengivais se assemelha a uma hiperplasia ou lesão reativa, como granuloma piogênico, granuloma de células gigantes periférica ou hiperplasia fibrosa. Devido à sua raridade, o diagnóstico de uma lesão metastática na região oral é um desafio, tanto para a clinico como para o patologista, ao reconhecer que uma lesão é metastática e em determinar a origem do tumor primário. Especialmente em doentes com uma doença maligna conhecida uma biópsia é obrigatória (Hirshberg et al., 2007). É importante o diagnóstico da origem do tumor primário já que o tratamento irá depender significativamente o tipo histológico (Rajinikanth et al., 2015).

Na revisão de 673 casos, Hirshberg et al. (2007) relatam que em 25% dos casos, as metástases orais foram encontradas como primeiro sinal da disseminação metastática e em 23% foi a primeira indicação de uma malignidade não descoberta num local distante. Maxilares, particularmente a mandíbula, foram mais frequentemente afetadas do que os tecidos moles bucais. Nos tecidos moles da boca, gengiva inserida era o local mais afetado (54%). Os principais sítios primários que apresentam metástases orais foram o pulmão, rim, fígado e próstata para homens; mama, órgãos genitais femininos, rim, cólon e reto para as mulheres. O principal local difere de acordo com sítio de colonização oral, em homens tumores malignos do pulmão foi o sítio primário mais comum afetando ambos os maxilares e mucosa oral (22% e 31,3%, respectivamente), seguido pela próstata na mandíbula (11%) e renal os tecidos moles (14%).

Nas mulheres, a mama foi tumor primário mais comum que afeta os maxilares e tecidos moles (41% e 24.3%, respectivamente), seguindo-se a supra-renal e os órgãos genitais femininos (OGF) nas mandíbulas (7,7%) e OGF nos tecidos moles (14,8%). A apresentação clínica das lesões metastáticas difere entre os vários locais da região oral.

Nos homens, metástases de neoplasias pulmonares são mais frequentes, pois a incidência deste tipo de neoplasia no sexo masculino é maior que em mulheres.

Na maioria dos pacientes que se apresentam com uma metástase oral, o tumor primário distante já foi diagnosticado, e na maioria dos casos tratado. Por vezes, no entanto, a descoberta de uma metástase via oral leva à detecção de um tumor maligno primário oculto em outras partes do corpo.

Em alguns casos, as características histopatológicas da metástase oral podem fornecer uma pista sobre o local do tumor primário. Por outro lado, o quadro histopatológico de um tumor oral pode não ser identificável como um tumor maligno primário por via oral, até que o tumor primário, eventualmente seja detectado (van der Wall et al., 2003).

Em estudo realizado por R.I.F. van der Waal et al., 2003, na análise histológica dos tumores orais, em todos exceto em um paciente o tipo histológico da metástase pode ser classificada; e adenocarcinoma foi o mais comum. Os sítios mais comuns eram os seios e os pulmões, tumores de maior incidência nos Países Baixos. No entanto, foi surpreendente que tantos carcinomas de células renais foram identificados como os tumores primários, porque esse tipo de câncer não está entre o mais comum entre a população. Provavelmente porque o carcinoma de células renais tende a disseminar amplamente durante a fase precoce da doença.

Por outro lado, a grande proporção relativa de câncer primário da próstata é menos surpreendente, dada a sua classificação no segundo na incidência global.

3 OBJETIVOS

3.1 OBJETIVOS GERAIS

Investigar a ocorrência de metástases para a cavidade oral diagnosticadas no ambulatório de estomatologia do Hospital das Clínicas-FMUSP.

3.2 OBJETIVOS ESPECÍFICOS

1. Relatar os aspectos epidemio-demográficos e clínicos dos casos de metástases para a cavidade oral;
2. Estudar os aspectos histopatológicos da neoplasia primária e da metástase oral;
3. Analisar criticamente a literatura a respeito dos mecanismos e possibilidades de metástases para a cavidade oral.

4 PACIENTES E MÉTODOS

Foram avaliados os casos de metástases para a cavidade oral do ambulatório de Estomatologia do Hospital das Clínicas da FMUSP. Os casos foram levantados a partir das listas de atendimentos prévios do Serviço.

Critérios de inclusão

Foram incluídos neste estudo todos os pacientes com diagnóstico de metástase para a cavidade oral de ambos os sexos, de todas as raças e idades.

Critério de exclusão

Pacientes que não tiverem história de metástase para a cavidade oral comprovada em seus prontuários e pacientes que não possuírem material histopatológico para análise.

Os prontuários dos pacientes diagnosticados com massas metastáticas para a cavidade oral foram revisados e analisados qualitativamente, considerando os seguintes fatores: idade, sexo, raça, histórico de neoplasias, neoplasia primária, tempo entre o diagnóstico da neoplasia primária e metástase, tratamento e sobrevida. No diagnóstico da metástase para a cavidade oral foram analisados o aspecto da lesão e a sua localização.

O material utilizado para o diagnóstico de cada caso foi levantado dos arquivos do serviço de Dermatopatologia do HC-FMUSP. Todas as lâminas utilizadas para o diagnóstico histopatológico foram re-analisadas e fotografadas utilizando-se microscópio Olympus BX41 acoplado a câmera digital.

Todos os dados foram tabulados e apresentados no trabalho.

5 RESULTADOS

Foram estudados 9 pacientes com tumores metastáticos para a cavidade oral. Todos os pacientes foram examinados clinicamente e as suas lesões orais foram biopsiadas e enviadas para análise histopatológica.

Os pacientes tinham idade entre 57 e 80 anos; 5 eram mulheres e 4 homens (Gráfico 5.1). Quatro pacientes apresentaram metástases de neoplasias primárias em órgão do sistema digestório, dois deles do esôfago (Gráfico 5.2). A gengiva foi o local metastático mais freqüente. Todas as neoplasias detectadas tinham origem epitelial, com diferentes tipos histológicos, predominantemente carcinoma e adenocarcinoma.

Gráfico 5.1 - Distribuição das ocorrências de metástases na cavidade oral segundo o sexo

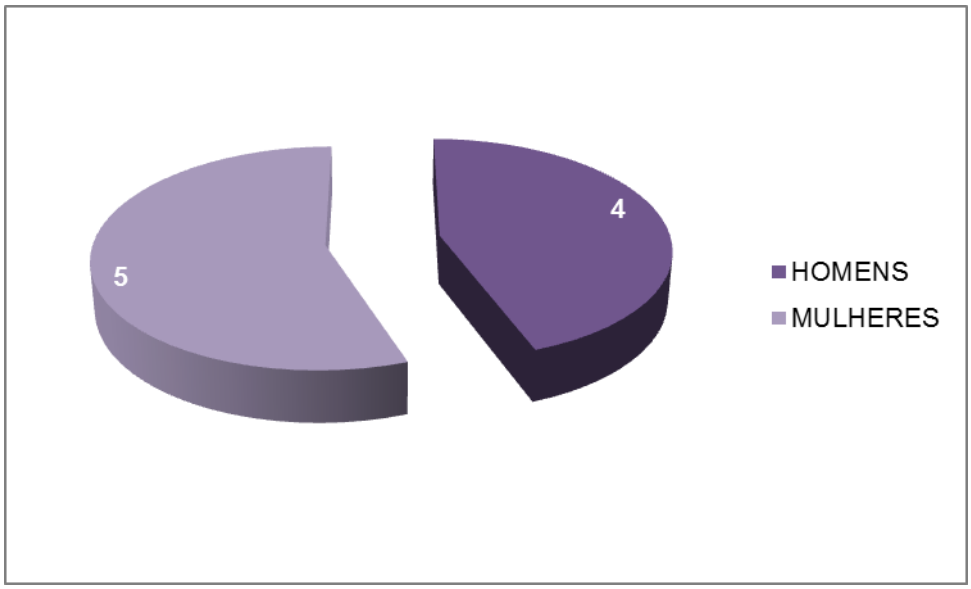

Gráfico 5.2 - Distribuição das metástases de acordo com o sítio da neoplasia primária

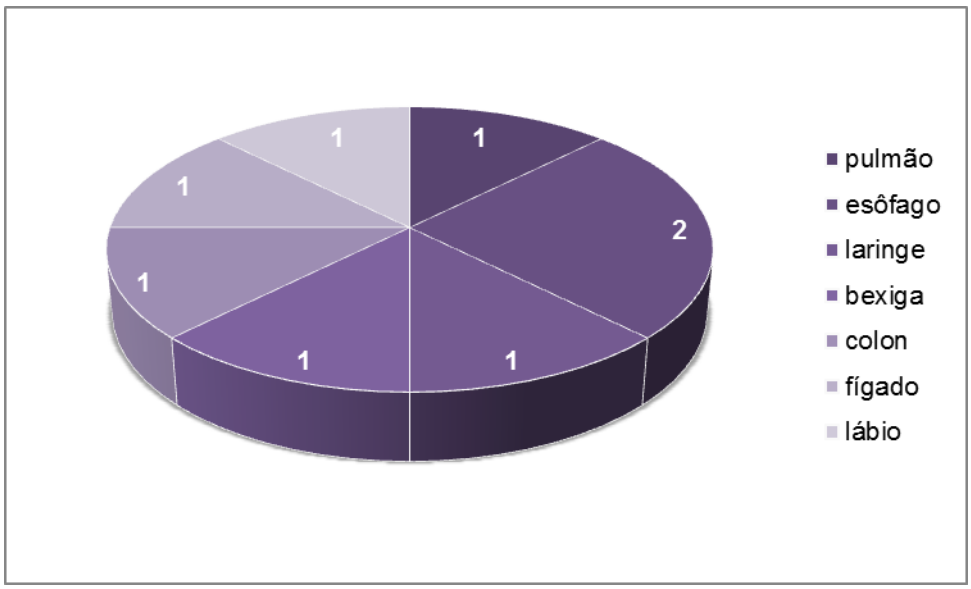

O tempo entre a detecção da metástase oral e o diagnóstico da neoplasia primária variou entre 4 meses a 12 anos, e dois pacientes tiveram a manifestação oral antes do diagnóstico da neoplasia primária (casos 5 e 7).

Paciente 1, mulher, 72 anos de idade apresentou massa indurada do lado esquerdo da mandíbula. Os aspectos histopatológicos da lesão mostraram um adenocarcinoma pouco diferenciado. Os achados imunohistoquímicos foram consistentes com um adenocarcinoma metastático do pulmão, Logo após a identificação da lesão oral, novas massas metastáticas foram identificadas no sistema nervoso central. O caso está ilustrado na Figura 5.1.

Paciente 2, homem, 60 anos de idade, apresentou um abscesso dentário subseqüente ao aparecimento de uma massa infiltrativa na cavidade oral (palato). Os aspectos histopatológicos da massa biopsiada mostraram ser de carcinoma epidermóide infiltrativo na lâmina própria, acompanhado de êmbolos vasculares. Nove meses antes, o paciente foi diagnosticado com adenocarcinoma moderadamente diferenciado do esôfago com metástase hepática. O caso está ilustrado na Figura 5.2.

Paciente 3, homem, 44 anos de idade foi diagnosticado com carcinoma epidermóide bem diferenciado da laringe há 2 anos, apresentou massa vegetante ulcerada na mucosa do lábio superior. Ele também apresentava massa tumoral ulcerada na planta do pé direito. Os aspectos histopatológicos da massa neoplásica

labial revelaram um carcinoma epidermóide bem diferenciado. O caso está ilustrado na Figura 5.3.

Paciente 4, homem de 62 anos de idade, diagnosticado com um carcinoma urotelial com metástase pélvica apresentou dor na mandíbula do lado direito, associado a parestesia um ano antes do diagnóstico da neoplasia primária. Os aspectos histopatológicos da lesão oral biospsiada mostrou um carcinoma pouco diferenciado na lâmina própria. Curetagem da lesão mandibular mostrou tecido conjuntivo denso permeado por ilhas de células epiteliais neoplásicas, sugestivas de neoplasia pouco diferenciada. O caso está ilustrado na Figura 5.4.

Paciente 5, mulher, 59 anos, desenvolveu massa sólida infiltrativa na maxila direita com erosão óssea. Os aspectos histopatológicos da lesão revelaram um adenocarcinoma papilífero tubular, com infiltração da lâmina própria. Quatro meses após, a paciente foi diagnosticada com adenocarcinoma do cólon com metástase hepática. O caso está ilustrado na Figura 5.5.

Paciente 6, mulher, 37 anos de idade, diagnosticada com carcinoma epidermóide do esôfago com metástase hepática apresentou lesão na gengiva. Os aspectos histopatológicos da lesão biopsiada revelaram um carcinoma epidermóide moderadamente diferenciado com infiltração da lâmina própria,e numerosos êmbolos vasculares, consistente com carcinoma epidermóide metastático. O caso está ilustrado na Figura 5.6.

Paciente 7, mulher, 80 anos de idade, apresentou massa infiltrativa na mandíbula do lado esquerdo, há 1 ano, com sangramento, mas sem outros sintomas locais ou sistêmicos. Os aspectos histopatológicos e imunoistoquímicos da massa oral biopsiada mostraram lesão compatível com carcinoma hepatocelular. Três meses depois um carcinoma hepatocelular foi confirmado como neoplasia primária com metástase ilíaca. O caso está ilustrado na Figura 5.7.

Paciente 8, mulher, 72 anos de idade, foi submetida a vermilionectomia para o tratamento de um carcinoma epidermóide superficialmente invasivo. Quatro meses depois da cirurgia, a paciente apresentou massa palpável na mucosa jugal do lado esquerdo, próxima da mandíbula. A lesão foi biopsiada por punção por agulha fina e por biopsia convencional, e os aspectos histopatológicos revelaram células neoplásicas epiteliais. A massa na mucosa jugal foi ressecada e a análise microscópica revelou um carcinoma epidermóide infiltrativo dos linfonodos jugais,

consistente com metástase da lesão labial. Exame de tomografia computadorizada não mostrou outras massas neoplásicas locais. O caso está ilustrado na Figura 5.8.

Paciente 9, mulher, 37 anos de idade, com história de melanoma da coxa direita tratado com cirurgia, quimioterapia e radioterapia há 12 anos, desenvolveu uma massa úlcero-infiltrativa na borda lateral da língua medindo aproximadamente 1,5 cm de diâmetro, com área central necrótica. Os aspectos histopatológicos revelaram um melanoma maligno, compatível com metástase tardia da lesão da coxa. O caso está ilustrado na Figura 5.9.

Figura 5.1 - Caso 1

A: Aspecto clínico de metástase de adenocarcinoma do pulmão na cavidade oral. Extenso nódulo infiltrativo na face vestibular da mandíbula, na região dos molares e premolares.

B, C e D: Aspectos histopatológicos de metástase de adenocarcinoma do pulmão na cavidade oral. Em B, fragmento de biopsia de mucosa oral mostrando células neoplásicas de permeio ao tecido conjuntivo e no interior de pequenos vasos sanguíneos (aumento original X40). Em C e D, detalhes das células neoplásicas, que exibem citoplasma amplo e eosinofílico e núcleos hipercromáticos e pleomórficos. Notar a presença das células neoplásicas no interior de capilares sanguíneos e linfáticos (aumento original X400 e xX 250, respectivamente).

E: Aspecto imunoistoquímico das células neoplásivas metastáticas, positivas para a proteína citoqueratina 7. (aumento original X250).

F: Aspecto imunoistoquímico das células neoplásivas metastáticas, positivas para a proteína TTF1, que é um marcador clássico de neoplasias pulmonares. (aumento original X250).

	SEXO	IDADE	TUMOR PRIMÁRIO	MT ORAL	TIPO HISTOLÓGICO	INTERVALO ENTRE O DIAGNÓSTICO DA MT ORAL E O TUMOR PRIMÁRIO	MT EM OUTROS ÓRGAOS/ ANTES OU DESPOIS DO DIAGNÓSTICO DA MT ORAL
1	F	72	ADENOCARCINOMA DO PULMÃO	MANDÍBULA	CARCINOMA POUCO DIFERENCIADO	10 MESES DEPOIS	SISTEMA NERVOSO CENTRAL/ ANTES

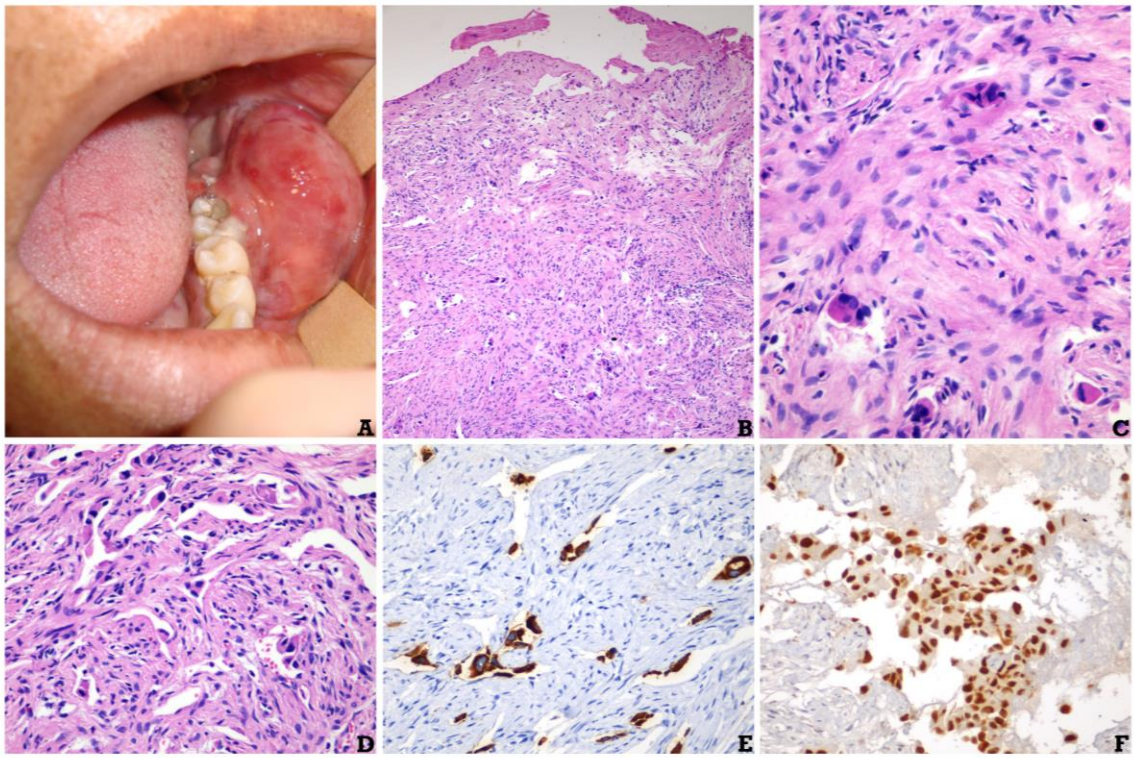

Figura 5.2 - Caso 2

A-I: Aspectos histopatológicos de metástase de adenocarcinoma do esôfago na cavidade oral.

A e B: fragmento de mucosa gengival que exibe, na lâmina própria, múltiplos êmbolos neoplásicos (aumento original X100 e X40, respectivamente).

C: área ulcerada recoberta por exsudato hemato-fibrino-leucocitário na área metastática (aumento original X 100).

D-I: detalhes histológicos de êmbolos neoplásicos de adenocarcinoma do esôfago. Notar as ilhas neoplásicas epiteliais com formação de pequenos ductos em todas as tomadas. As células neoplásicas são amplas, de citoplasma claro, com núcleos hipercromáticos e pleomórficos. (aumento original X40, X100, X 250, X250, X250 e X250).

	SEXO	IDADE	TUMOR PRIMÁRIO	MT ORAL	TIPO HISTOLÓGICO	INTERVALO ENTRE O DIAGNÓSTICO DA MT ORAL E O TUMOR PRIMÁRIO	MT EM OUTROS ÓRGAOS/ ANTES OU DESPOIS DO DIAGNÓSTICO DA MT ORAL
2	M	60	ADENOCARCINOMA DO ESÔFAGO	GENGIVA SUPERIOR DIREITA	ADENOCARCINOMA	9 MESES DESPOIS	FíGADO/ANTES

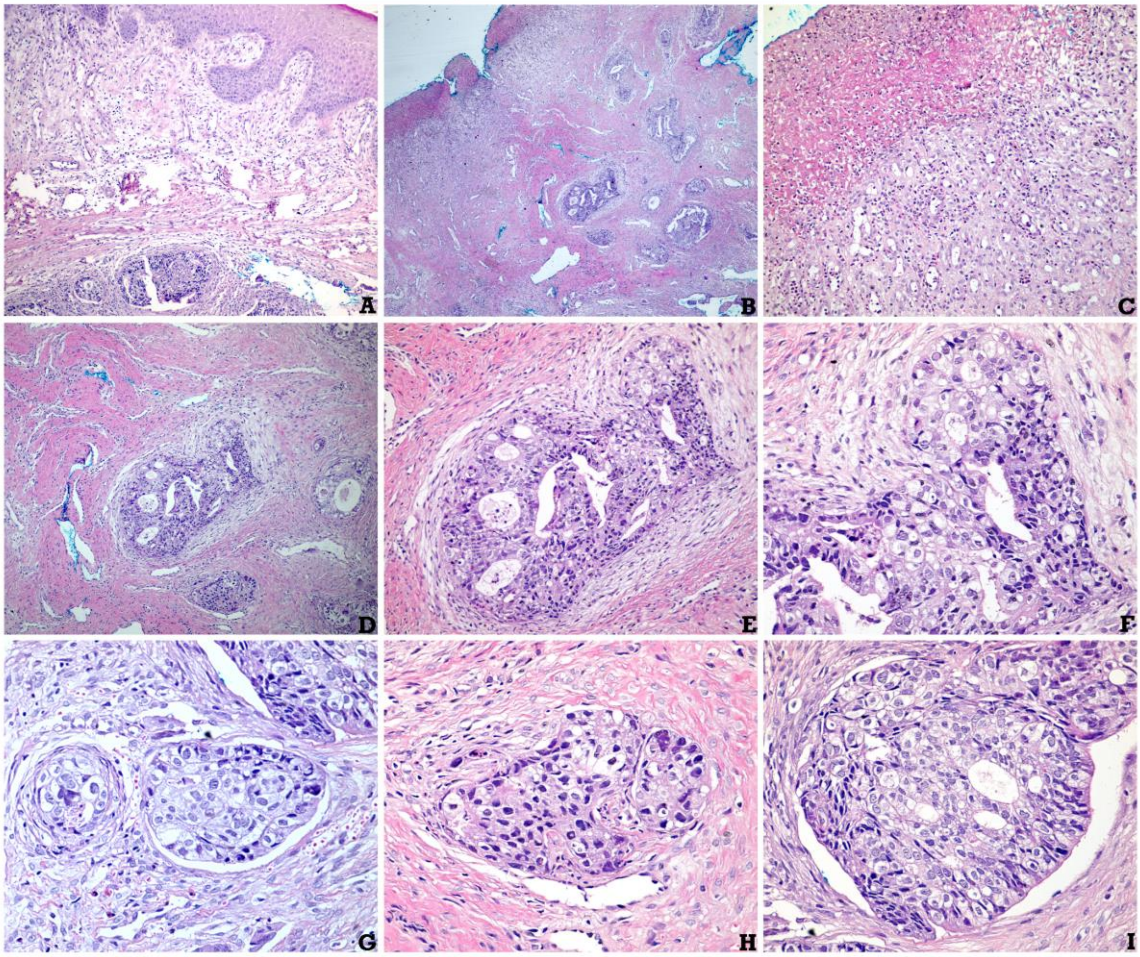

Figura 5.3 - Caso 3

A: Aspecto clínico de metástase labial de carcinoma epidermóide da laringe, em paciente plurimetastático. Nódulo vegetante ulcerado, recoberto por crosta hemática, no lábio superior.

B-F: Aspectos histopatológicos de metástase de carcinoma epidermóide da laringe. E, B, Fragmento de mucosa labial que exibe lâmina própria infiltrada por neoplasia epitelial (aumento original X40). C a F mostram detalhes das células neoplásicas do carcinoma epidermóide da laringe em metástase para a região labial. AS células neoplásicas sao pleomórfica, com citoplasma amplo, hialino e áreas com produção de pérolas córneas. As células formam pequenas ilhotas neoplásicas e mostram hipercromasia e intenso pleomorfismo nuclear. (aumento original X250, X400, X250 e X250).

	SEXO	IDADE	TUMOR PRIMÁRIO	MT ORAL	TIPO HISTOLÓGICO	INTERVALO ENTRE O DIAGNÓSTICO DA MT ORAL E O TUMOR PRIMÁRIO	MT EM OUTROS ÓRGAOS/ ANTES OU DESPOIS DO DIAGNÓSTICO DA MT ORAL
3	M	44	CARCINOMA EPIDERMÓIDE (LARINGE)	LÁBIO SUPERIOR	CARCINOMA EPIDERMÓIDE	17 MESES DEPOIS	NENHUMA

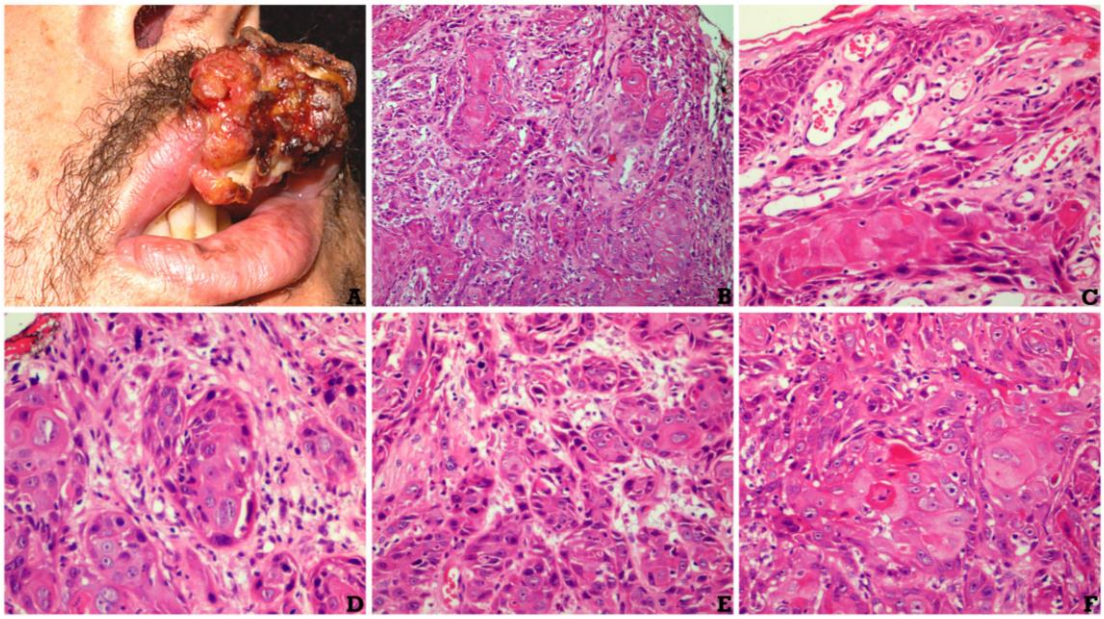

Figura 5.4 - Caso 4

A: Aspecto clínico de metástase de carcinoma carcinoma urotelial na mandíbula. Nódulo intra-ósseo na região dos premolares.

B a G: Aspectos histopatológicos de carcinoma urotelial na mandíbula. Em todas as fotomicrografias observa-se infiltração de células neoplássicas pequenas e pouco diferenciadas na mandíbula, de permeio as lamelas de osso compacto, tecido conjuntivo e exsudato hemorrágico (aumento original X40, X100, X40, X250, X400).

	SEXO	IDADE	TUMOR PRIMÁRIO	MT ORAL	TIPO HISTOLÓGICO	INTERVALO ENTRE O DIAGNÓSTICO DA MT ORAL E O TUMOR PRIMÁRIO	MT EM OUTROS ÓRGAOS/ ANTES OU DESPOIS DO DIAGNÓSTICO DA MT ORAL
4	M	62	BEXIGA	MUCOSA ORAL E MANDÍBULA	CARCINOMA POUCO DIFERENCIADO	12 MESES DEPOIS	PELVE/ANTES

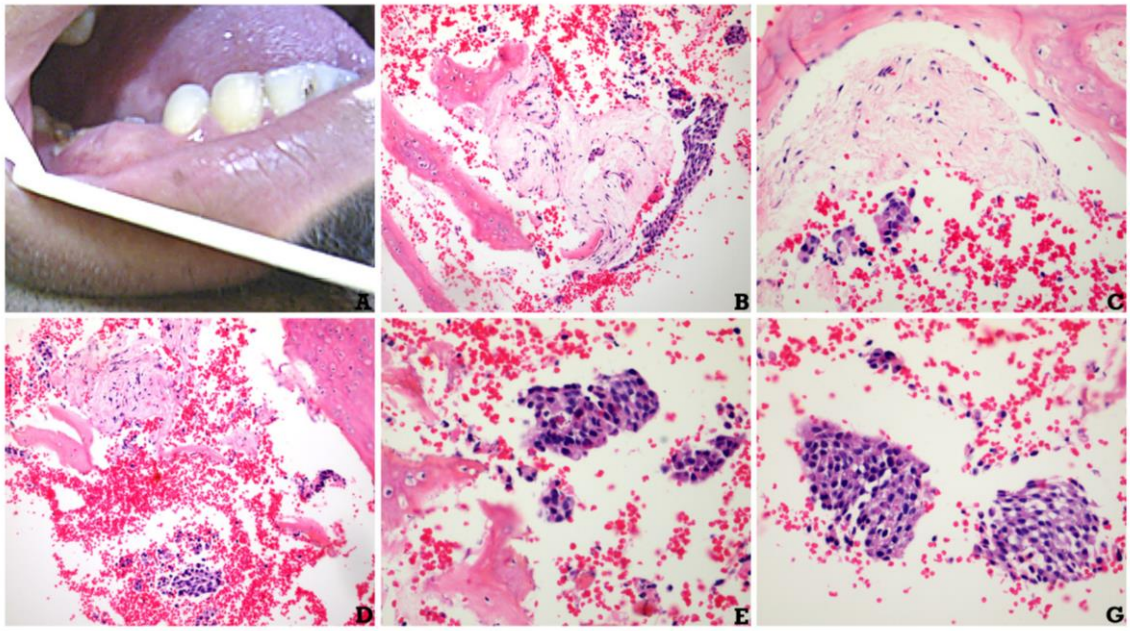

Figura 5.5 - Caso 5

A: Aspecto clínico de metástase de carcinoma epidermóide do esôfago no palato duro. Lesão ulcerada, infiltrativa e vegetante na região palatina próxima aos molares.

B a F: Aspectos histopatológicos de biopsia incisional da lesão palatina.

B: 'Fragmento de mucosa que mostra, na lâmina própria, infiltração de células neoplásicas nos vasos sanguíneos e linfáticos (aumento original x40).

C e D: Detalhe de êmbolo neoplásico no interior de vaso linfático (aumento original X100 e X250).

E e F: Células neoplásicas epiteliais com intenso pleomorfismo nuclear e presença de pérolas córneas (aumento original X250 e X400).

	SEXO	IDADE	TUMOR PRIMÁRIO	MT ORAL	TIPO HISTOLÓGICO	TEMPO ENTRE O DIAGNÓSTICO DA MT ORAL E O TUMOR PRIMÁRIO	MT EM OUTROS ORGÃOS/ ANTES OU DESPOIS DO DIAGNÓSTICO DA MT ORAL
5	F	37	CARCINOMA EPIDERMÓIDE (ESÔFAGO)	GENGIVA SUPERIOR DIREITA	CARCINOMA EPIDERMÓIDE MODERADAMENTE DIFERENCIADO	10 MESES DEPOIS	FÍGADO/ANTES

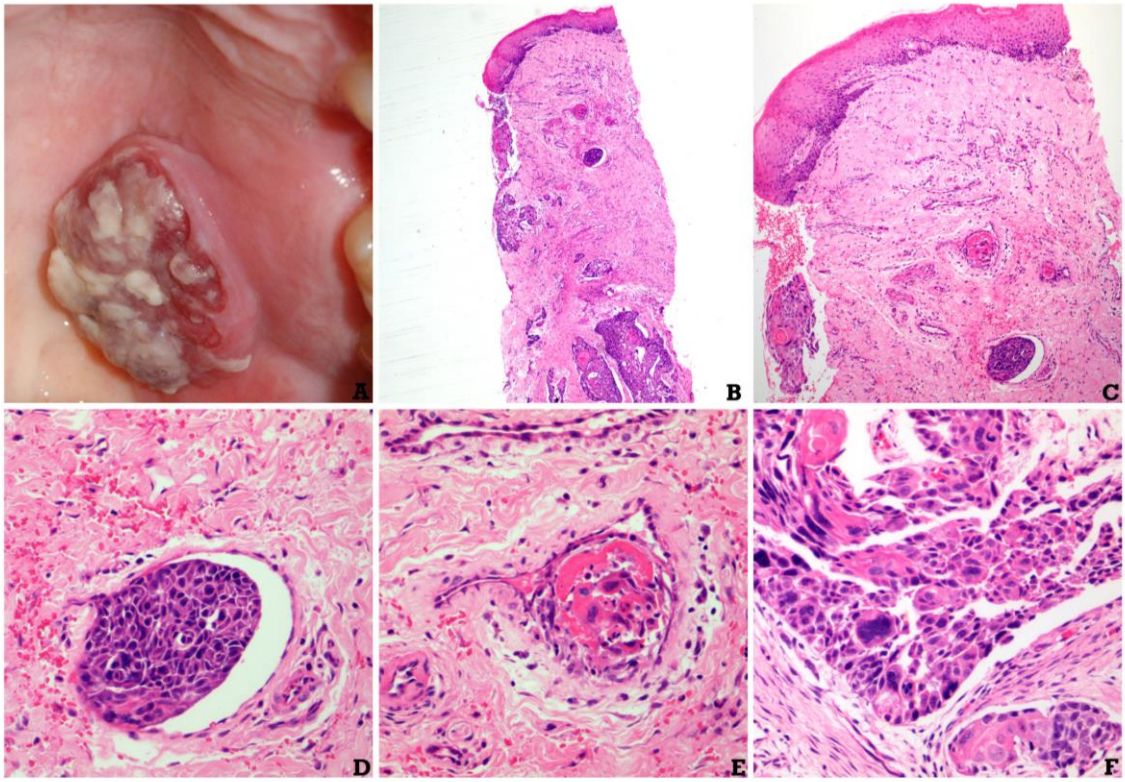

Figura 5.6 - Caso 6

A: Aspecto clínico de metástase de hepatocarcinoma carcinoma na mandíbula. Lesão vegetante de aspecto parenquimatoso e de superfície ulcerada na região dos molares.

B a G: Aspectos histopatológicos da metástase oral de hepatocarcinoma.

Em B e C fragmento de biopsia incisional que mostra infiltração da lâmina própria até a porção mais profunda (C) de células neoplásicas epiteliais de citoplasma claro (aumento original X40 e X40).

Em D a F, detalhes das células neoplásicas com citoplasma amplo e claro e núcleos pleomóficos (X400, X250 e X400).

Em G, ilha neoplásica com células menos diferenciadas, de citoplasma eosinofílico, no interior de vaso sanguíneo (aumento original X250).

H e I: Aspecto imunoistoquímico das ilhas neoplásicas da metástase oral positivas para a proteína "antígeno carcino-embrionário", CEA, usualmente detectada em hepatocarcinomas (aumento original X400 e X400).

	SEXO	IDADE	TUMOR PRIMÁRIO	MT ORAL	TIPO HISTOLÓGICO	TEMPO ENTRE O DIAGNÓSTICO DA MT ORAL E O TUMOR PRIMÁRIO	MT EM OUTROS ÓRGAOS/ ANTES OU DESPOIS DO DIAGNÓSTICO DA MT ORAL
6	M	80	HEPATOCARCINOMA	MANDÍBULA	CARCINOMA HEPATOCELULAR	3 MESES ANTES	ÍLEO/DEPOIS

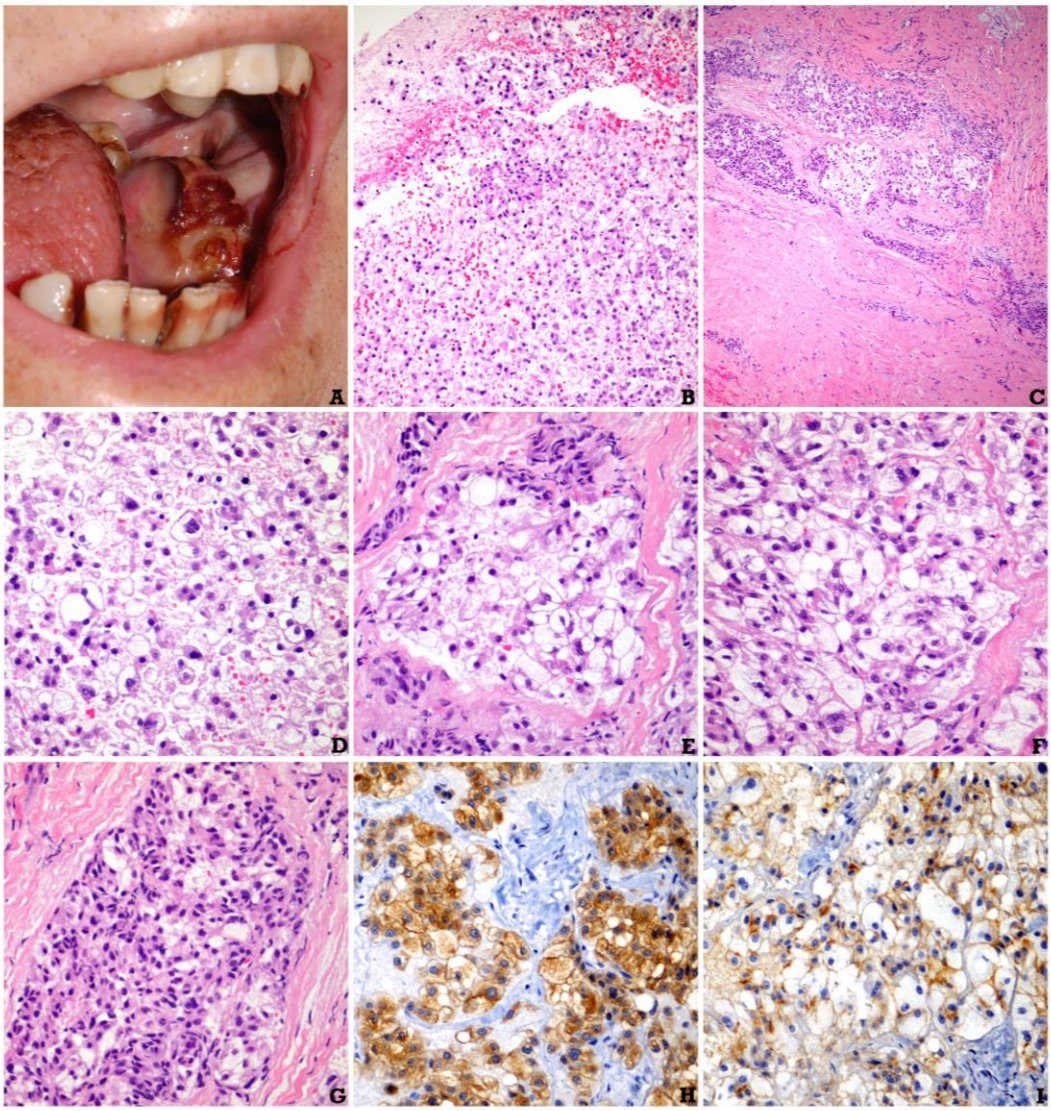

Figura 5.7 - Caso 7

A e B: Aspectos clínicos de metástase de adenocarcinoma do cólon na cavidade oral. Nódulo infiltrativo, parcialmente ulcerado no rebordo alveolar superior, na região dos molares, acompanhado de área telangectásica no túber.

C: Colonoscopia evidenciando lesão infiltrativa e ulcerada na parede intestinal

D: Aspecto radiográfico da lesão oral: lesão osteolítica destrutiva na região dos molares superiores do lado direito. A lesão se estende até o soalho do seio maxilar.

E a G: Aspectos histopatológicos de biopsia incisional de metástase de adenocarcinoma de cólon na cavidade oral. Estruturas glandulares que infiltram a lâmina própria. As células neoplásicas têm citoplasma amplo e núcleos hipercromáticos e pleomórficos (aumento original X40, X200 e X250).

	SEXO	IDADE	TUMOR PRIMÁRIO	MT ORAL	TIPO HISTOLÓGICO	TEMPO ENTRE O DIAGNÓSTICO DA MT ORAL E O TUMOR PRIMÁRIO	MT EM OUTROS ÓRGAOS/ ANTES OU DESPOIS DO DIAGNÓSTICO DA MT ORAL
7	F	59	INTESTINO	REBORDO ALVEOLAR	ADENOCARCINOMA DO CÓLON	4 MESES ANTES	INTESTINO/ANTES

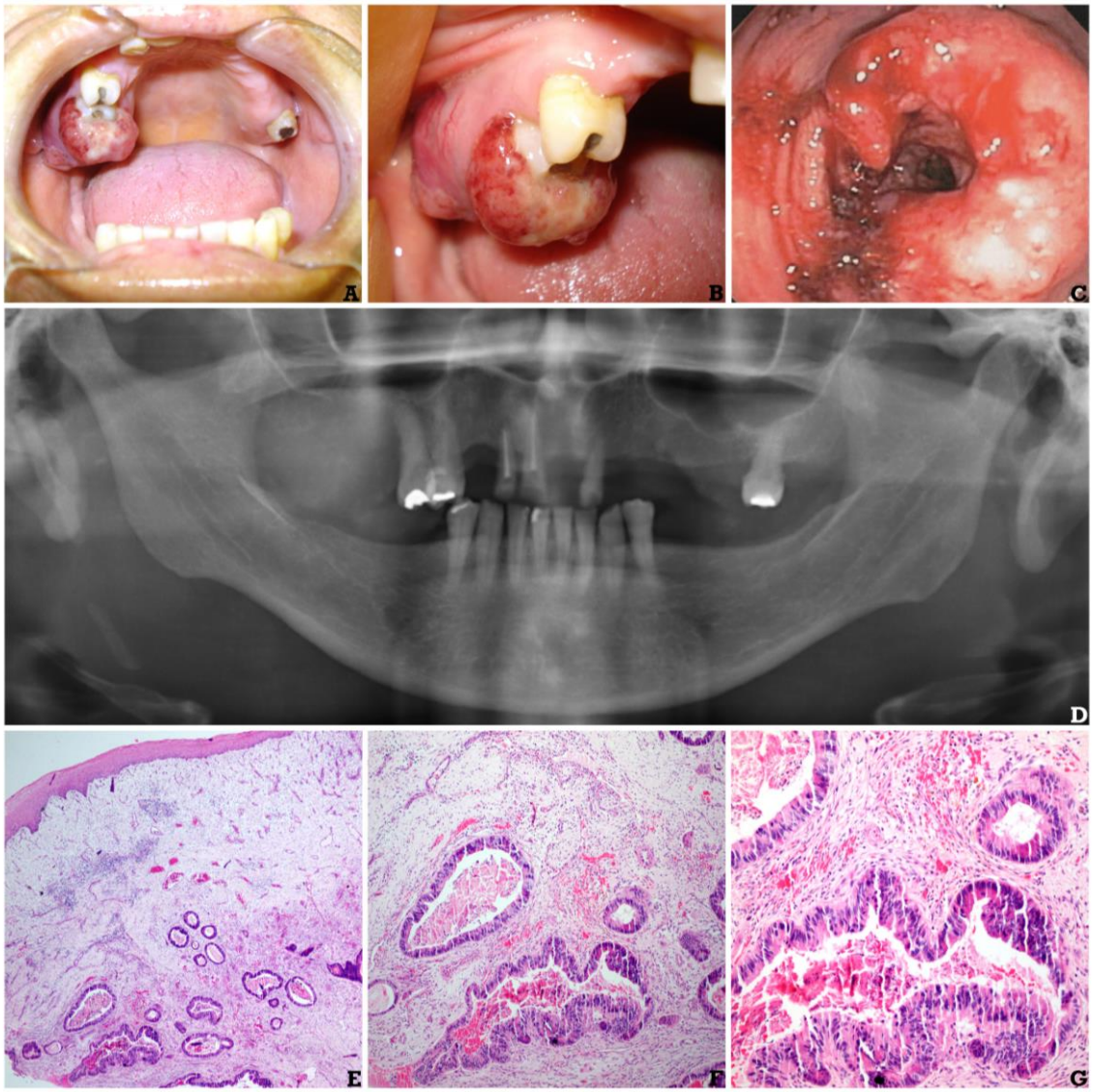

Figura 5.8 - Caso 8

A: Aspecto clínico da lesão primária de carcinoma epidermóide do lábio: pequena lesão ulcerada e infiltrativa no lábio inferior.

B a D: Aspectos histopatológicos da lesão primária: Carcinoma epidermóide da mucosa labial infiltrativo até as porções mais profundas da lâmina própria (aumento original X40, X100 e X100).

E e F: Aspectos histopatológicos de carcinoma metastático da mucosa labial na mucosa jugal. Em E, notar a presença de ilhas neoplásicas com a presença de pérolas córneas no interior de vasos linfáticos. Em F, região próxima ao linfonodo jugal com infiltração compacta por células neoplásicas epiteliais (aumento original X100 e X40).

	SEXO	IDADE	TUMOR PRIMÁRIO	MT ORAL	TIPO HISTOLÓGICO	TEMPO ENTRE O DIAGNÓSTICO DA MT ORAL E O TUMOR PRIMÁRIO	MT EM OUTROS ORGAOS/ ANTES OU DESPOIS DO DIAGNÓSTICO DA MT ORAL
8	F	72	CEC LÁBIO	MUCOSA JUGAL	CARCINOMA EPIDERMÓIDE	4 MESES DEPOIS	MUCOSA JUGAL/DEPOIS

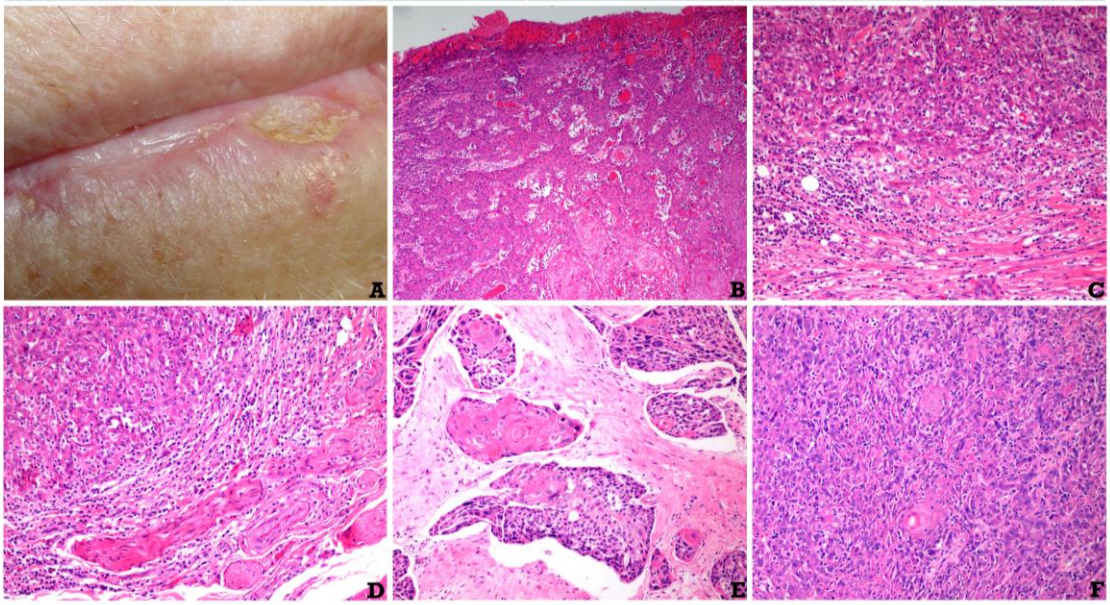

Figura 5.9 - Caso 9

A a F: Aspectos histopatológicos de metástase de melanoma da coxa na língua.

Em A e B, notar a presença de células neoplásicas ao redor da artéria lingual (A) e ao redor de vaso linfático (B) (aumento original X40 e X250).

Em C, notar êmbolo vascular por melanócitos neoplásicos, com produção de melanina, revelada pela presença de células neoplásicas com citoplasma castanho (aumento original X250).

Em D e E, notar o intenso pleomorfismo celular, com melanócitos neoplásicos de diferentes tamanhos, inclusões eosinofílicas nucleares e mitoses (aumento original X250 e X400).

Em F, notar a invasão neoplásica ao redor de lamelas ósseas compactas da cortical lingual da mandíbula (aumento original X100).

	SEXO	IDADE	TUMOR PRIMÁRIO	MT ORAL	TIPO HISTOLÓGICO	TEMPO ENTRE O DIAGNÓSTICO DA MT ORAL E O TUMOR PRIMÁRIO	MT EM OUTROS ÓRGÃOS/ ANTES OU DESPOIS DO DIAGNÓSTICO DA MT ORAL
9	F	37	MELANOMA NA COXA	LÍNGUA	MELANOMA	12 ANOS DEPOIS	LÍNGUA/DEPOIS

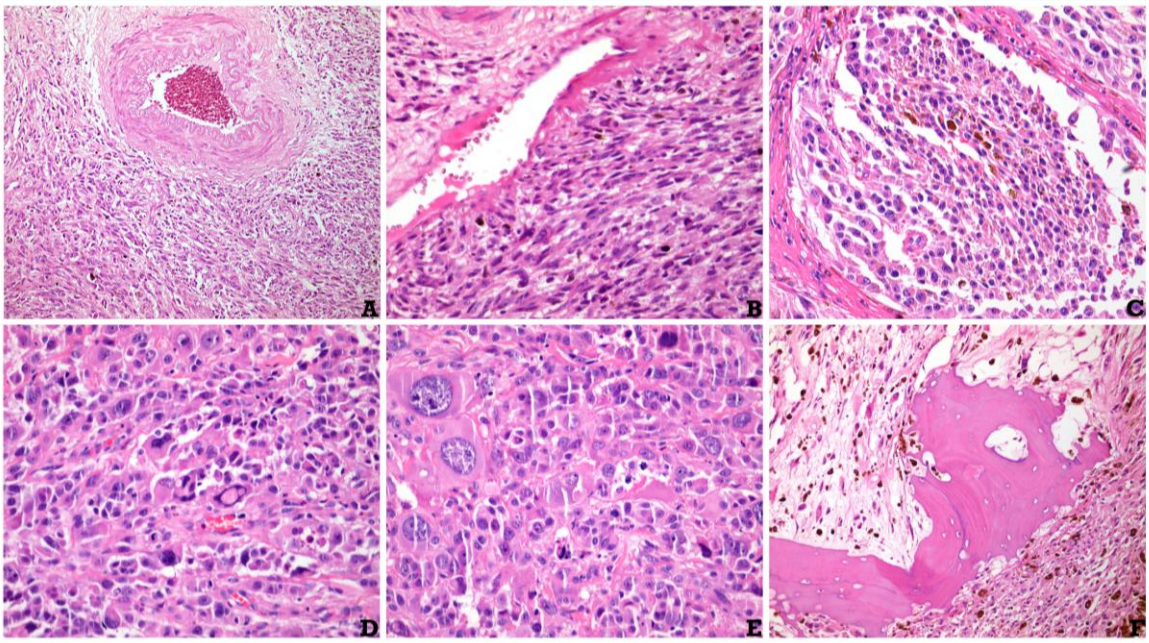

6 DISCUSSÃO

O nosso trabalho apresentou os aspectos clínicos e histopatológicos de massas metastáticas na cavidade oral, enfatizando a importância da detecção dessas ocorrências.

A metástase é um processo complexo, uma base biológica que exige das células tumorais que rompam uma sequência de barreiras. Primeiro, as células têm de se separar do tumor primário; então devem transitar no tecido, invadir os vasos sanguíneos ou linfáticos, e sobreviver na circulação (Hanahan et al., 2000).

Após estes eventos iniciais, as células neoplásicas têm de se assentar na microcirculação do órgão alvo, extravasar através da parede do vaso, invadir o tecido do órgão-alvo, e proliferarem dentro do tecido. Para que as micrometástases cresçam além do tamanho de 2-3 mm, as células tumorais têm de induzir a formação de novos vasos sanguíneos (angiogênese) para fornecimento adequado de oxigênio e nutrientes (Hirshberg et al., 1995). Estudos sobre os mecanismos de metástases apontam para a participação de diversas citocinas e fatores de crescimento que parecem favorecer o processo. Essas citocinas podem ser potencializadas em eventos inflamatórios (Borregaard e Cowland, 1997; Scapini et al., 2000; Strieter et al., 2005; Balkwill, 2006; Grivennikov et al., 2010; Hanahan e Coussens, 2012). Assim, o status de constante inflamação dos tecidos periodontais pode ser uma fonte importante de fatores de crescimento e citocinas, tornando a cavidade oral uma rota-alvo metastática.

A tentativa de analisar as informações na literatura sobre tumores metastáticos para a cavidade oral apresentam vários problemas. A maioria das informações é apresentada em relatos de casos isolados ou em uma pequena série de casos. Além disso, nos últimos anos, casos principalmente incomuns foram relatados, o que poderia causar viés em favor de casos incomuns sobre o local primário e o foco oral. D'Silva et al. publicaram recentemente uma série completa de 114 casos de metástase para os ossos maxilares, e os dados obtidos em sua série correlaciona-se bem com o resultado do presente estudo em relação ao sítio primário, sexo e apresentação clínica.

Como na maioria dos estudos, não houve, em nossa casuística, prevalência de gênero nas ocorrências metástases de neoplasias para a cavidade oral. A idade

dos nossos pacientes variou entre 37 e 80 anos de idade, e, de acordo com a literatura, metástases na cavidade oral podem se desenvolver em qualquer idade.

Em nossa série, 9 casos foram relatados, As neoplasias primárias compreenderam principalmente órgão do sistema digestório, mama e pulmão. Van der Waal et al., em uma série de 1537 pacientes, relataram 24 casos de neoplasias metastáticas para a cavidade oral, tendo como principal sítio primário a mama, pulmões, rins e próstata. Assim, esses autores consideraram os tumores metastáticos para a cavidade oral, sendo raros, compreendendo cerca de apenas 1% das neoplasias malignas orais recém-diagnosticadas no departamento da instituição. Conforme relatado em outros lugares, estas metástases apresentaram-se mais comumente como lesões dos ossos dos maxilares (18/24), sendo mais comum (15/18) o envolvimento da mandíbula. Em um dos casos, ambos os ossos da maxila e mandíbula estavam envolvidos. Seis das metástases orais foram nos tecidos moles da cavidade oral. A apresentação clínica variou de edema local; dor e parestesia. Como apresentado em nosso estudo os pacientes apresentavam sinais de edema local e lesões nodulares com sintoma de dor; o envolvimento dos ossos maxilares foi determinado em exames radiográficos de inspeção; sendo 4 casos localizados em mandíbula e 4 casos localizados em tecidos moles da cavidade oral.

Segundo Hashimoto et al., há na literatura mais casos publicados de metástases para maxilares do que nos tecidos moles da cavidade oral. Uma lesão metastática nos tecidos moles orais é facilmente reconhecida, em contraste com os ossos maxilares onde um depósito metastático pode não ser evidente, especialmente em uma doença generalizada, onde o paciente pode sucumbir em poucos meses.

A incidência exata de metástase para os ossos da mandíbula e maxila é de difícil acesso e é provavelmente muito mais comum do que se é observado. Nos ossos esqueléticos, a frequência de micrometástases é maior do que a encontrada por métodos convencionais como a cintilografia óssea e radiografias. Na mandíbula, depósitos microscópicos de células tumorais metastáticas, que não foram identificados em análise radiográfica de rotina, foram encontrados em 16% dos casos de carcinoma autopsiados.

Hishberg et al., em sua revisão de casos, descrevem que embora, as malignidades mais comuns são também os tumores mais frequentes que originam metástases para a cavidade oral, ainda existem diferenças, provavelmente refletindo

o comportamento biológico dos diferentes tumores, o grau de agressividade e a possível preferência para os tecidos orais. Por exemplo, o carcinoma de próstata é a doença maligna mais comum que afeta os homens seguido pelo pulmão, coloretal e da bexiga urinária (29%, 15%, 19% e 7%, respectivamente). No entanto, nos homens, o pulmão foi o câncer primário mais comum para originar metástase para a região oral seguido com muito menor incidência pelos tumores malignos hepático, rim e da próstata.

O câncer de pulmão é o tumor mais comum causando morte entre os homens, seguido com muito menor incidência de da próstata, coloretal e pâncreas (31%, 9%, 9% e 6%, respectivamente). Isso pode refletir a predominância na metástase oral, de câncer de pulmão no sexo masculino.

Diferentes tipos histológicos foram detectados nas metástases relatadas, principalmente carcinomas e adenocarcinomas. A análise histológica das massas metastáticas é importante para a determinação do diagnóstico final e pode representar, em alguns casos, o elo para se avaliar a possibilidade de uma neoplasia primária oculta.

A maioria dos pacientes que apresentam metástases para a cavidade oral têm sua neoplasia primária já diagnosticada. Entretanto, como pudemos atestar em dois casos relatados no trabalho, a massa metastática foi o primeiro sintoma de uma neoplasia já instalada em outro órgão. Outros autores também relataram esse tipo de ocorrência: Perris et al., em 1994, diagnosticaram uma massa gengival que foi a primeira evidência de um carcinoma indiferenciado do pulmão; Llannes et al. relataram dois casos de metástase de carcinoma hepatocelular na mucosa oral, similarmente aos relatados em nosso trabalho.

Revisando a literatura sobre metástases para a cavidade oral podemos suplementar as informações disponíveis; mesmo sendo este estudo elaborado com heterogenicidade de casos, os mesmos mostram a relação dos casos e os dados colhidos com o exposto na literatura no que se refere aos tipos de tumores malignos que mais originam metástases para a cavidade oral.

7 CONCLUSÕES

No presente estudo não foi possível determinar a prevalência das metástases para os ossos maxilares ou para os tecidos moles da cavidade oral seja pela variedade dos tumores primários ou pela quantidade de casos encontrados para estudo; porém podemos relatar com assertividade a necessidade do cirurgião dentista clínico estar atento aos sinais das de doenças na cavidade oral e da necessidade de uma investigação histológica e da história médica e estado geral do paciente.

O exame da cavidade oral no paciente oncológico, muitas vezes é negligenciado, rente aos outros graves problemas da doença de base. Entretanto, nosso estudo mostra que o exame das estruturas orais é absolutamente fundamental no acompanhamento desses pacientes, pois a presença de possíveis massas metastáticas pode indicar uma neoplasia oculta ou mesmo a falha terapêutica. Assim, equipes multidisciplinares com a participação de um cirurgião-dentista são de extrema importância na condução de pacientes oncológicos.

REFERÊNCIAS

Arvelo F, Sojo S, Cotte C. Tumour progression and metastasis. Ecancermedicalscience. 2016 Jan 29;10:617.

Bald T, Quast T, Landsberg J, Rogawa M, Glodde N, Lopes-Ramos D, et al. Ultraviolet-radiation-induced inflammation promotes angiotropism and metastasis in melanoma. Nature 2014 Mar 6;507(7490):109-13.

Balkwill F. TNF-alpha in promotion and progression of cancer. Cancer Metastasis Rev. 2006 Sep;25(3):409-16.

Barkan D, El Touny LH, Michalowski AM, Smith JA, Chu I, Davir AS, et al. Metastatic growth from dormant cells induced by a col-I-enriched fibrotic environment. Cancer Res. 2010 Jul 15;70(14):5706-16.

Bates RC, Edwards NS, Yates JD. Spheroids and cell survival. Crit Rev Oncol Hematol. 2000 Nov-Dec;36(2-3):61-74.

Bockhorn M, Jain RK, Munn LL. Active versus passive mechanisms in metastasis: do cancer cells crawl into vessels, or are they pushed? Lancet Oncol. 2007 May;8(5):444-8.

Borregaard N, Cowland JB. Granules of the human neutrophilic polymorphonuclear leukocyte. Blood. 1997 May 15;89(10):3503-21.

Brown DM, Ruoslahti E. Metadherin, a cell surface protein in breast cancer that mediates lung metastasis. Cancer Cell. 2004 Apr;5(4):365-74.

Chowdhury R, Webber JP, Gurney M, Mason MD, Tabi Z, Clayton A. Cancer exosomes trigger mesenchymal stem cell differentiation into pro-angiogenic and pro-invasive myofibroblasts. Oncotarget. 2015 Jan 20;6(2):715-31.

Friedl P, Wolf K. Tumour-cell incasion and migration: diversity and escape mechanisms. Nat Rev Cancer. 2003 May;3(5):362-74.

Fukumura D, Xavier R, Sugiura T, Chen Y, Park EC, Lu N, et al. Tumor induction of VEGF promoter activity in stromal cells. Cell. 1998 Sep 18;94(6):715-25.

Galaup A, Cazes A, Le Jan S, Philippe J, Connault E, Le Coz E, et al. Angiopoietin-like 4 prevents metastasis through inhibition of vascular permeability and tumor cell motility and invasiveness. Proc Natl Acad Sci U S A. 2006 Dec 5;103(49):18721-6.

Géraud C, Koch PS, Goerdt S. Vascular niches: endothelial cells as tissue- and site-specific multifunctional team players in health and disease. J Dtsch Dermatol Ges. 2014 Aug;12(8):685-9.

Ghajar CM, Peinado H, Mori H, Matei IR, Evason KJ, Brazier H, et al. The perivascular niche regulates breast tumour dormancy. Nat Cell Biol. 2013 Jul;15(7):807-17.

Grivennikov SI, Greten FR, Karin M. Immunity, inflammation, and cancer. Cell. 2010 Mar 19;140(6):883-99.

Gupta GP, Massagué J. Cancer metastasis: building a framework. Cell. 2006 Nov 17;127(4):79-95.

Gupta GP, Massagué J. Platelets and metastasis revisited: a novel fatty link. J Clin Invest. 2004 Dec;114(12):1691-3.

Hanahan D, Coussens LM. Accessories to the crime: functions of cells recruited to the tumor microenvironment. Cancer Cell. 2012 Mar 20;21(3):309-22.

Hill RP, Young SD, Cillo C, et al. Metastatic cell phenotypes: quantitative studies using the experimental metastasis assay. Cancer Rev. 1986;5:118-51.

Hirshberg A, Shnaiderman-Shapiro A, Kaplan I, Berger R. Metastatic tumours to the oral cavity - pathogenesis and analysis of 673 cases. Oral Oncol. 2008 Aug;44(8):743-52.

Hoechst B, Gamrekelashvili J, Manns MP, Greten TF, Korangy F. Plasticity of human Th17 cells and iTregs is orchestrated by different subsets of myeloid cells. Blood. 2011 Jun 16;117(24):6532-41.

Hou JM, Krebs M, Ward T, Sloane R, Priest L, Hughes A, et al. Circulating tumor cells as a window on metastais biology in lung cancer. Am J Pathol. 2011 Mar;178(3):989-96.

Kaplan RN, Riba RD, Zacharoulis S, Bramley AH, Vincent L, Costa C, et al. VEGFR1-positive haematopoietic bone marrow progenitors initiate the pre-metastatic niche. Nature. 2005 Dec 8;438(7069):820-7.

Marsh T, Pietras K, McAllister SS. Fibroblasts as architects of cancer pathogenesis. Biochim Biophys Acta. 2013 Jul;1832(7):1070-8.

Moharil RB, Khandekar S, Dive A. Metastatic lung malignancy to mandibular gingiva. Indian J Dent Res. 2010 Jul-Sep;21(3):449-51.

Morgan TM, Lange PH, Porter MP, Lin DW, Ellis WJ, Gallaher IS, Vessella RL. Disseminated tumor cells in prostate cancer patients after radical protatectomy and without evidence of disease predicts biochemical recurrence. Clin Cancer Res. 2009 Jan 15;15(2):677-83.

Motz GT, Coukos G. The parallel lives of angiogenesis and immunosuppression: cancer and other tales. Nat Rev Immunol. 2011 Sep 23;11(10):702-11.

Perlikos F, Harrington KJ, Syrigos KN. Key molecular mechanisms in lung câncer invasion and metastasis: a comprehensive review. Crit Rev Oncol Hematol. 2013 Jul;87(1):1-11.

Rajinikanth M, Prakash AR, Swathi TR, Reddy S. Metastasis of lung adenocarcinoma to the jaw bone. J Oral Maxillofac Pathol. 2015 Sep-Dec;19(3):385-8.

Raza A, Franklin MJ, Dudek AZ. Pericytes and vessel maturation during tumor angiogenesis and metastasis. Am J Hematol. 2010 Aug;85(8):593-8.

Scapini P, Lapinet-Vera JA, Gasperini S, Calzetti F, Bazzoni F, Cassatella MA. The neutrophil as a cellular source of chemokines. Immunol Rev. 2000 Oct;177:195-203.

Sceneay J, Smyth MJ, Möller A. The pre-metastatic niche: finding common ground. Cancer Metastasis Rev. 2013 Dec;32(3-4):449-64.

Siveen KS, Kuttan G. Role of macrophages in tumour progression. Immunol Lett. 2009 Apr 27;123(2):97-102.

Strieter RM, Burdick MD, Gomperts BN, Belperio JA, Keane MP. CXC chemokines in angiogenesis. Cytokine Growth Factor Rev. 2005 Dec;16(6):593-609.

Tomita T, Sakurai Y, Ishibashi S, Maru Y. Imbalance of Clara cell-mediated homeostatic inflammation is involved in lung metastasis. Oncogene. 2011 Aug 4;30(31):3429-39.

van der Waal RI, Buter J, van der Waal I. Oral metastases: report of 24 cases. Br J Oral Maxillofac Surg. 2003 Feb;41(1):3-6.

Yonenaga Y, Mori A, Onodera H, Yasuda S, Oe H, Fujimoto A, et al. Absence of smooth muscle actin-positive pericyte coverage of tumor vessels correlates with hematogenous metastasis and prognosis of colorectal cancer patients. Oncology. 2005;69(2):159-66.

Zlotnik A. Chemokines in neoplastic progression. Semin Cancer Biol. 2004 Jun;14(3):181-5.

ANEXO A - PARECER CONSUBSTANCIADO DO CEP - Versão 1

FACULDADE DE ODONTOLOGIA DA UNIVERSIDADE DE SÃO

PARECER CONSUBSTANCIADO DO CEP

DADOS DO PROJETO DE PESQUISA

Título da Pesquisa: METÁSTASES PARA A CAVIDADE ORAL: ESTUDO RETROSPECTIVO E ANÁLISE CRÍTICA DA LITERATURA
Pesquisador: Silvia Vanessa Lourenço
Área Temática:
Versão: 1
CAAE: 32872714.5.0000.0075
Instituição Proponente: Universidade de Sao Paulo
Patrocinador Principal: Financiamento Próprio

DADOS DO PARECER

Número do Parecer: 736.010
Data da Relatoria: 01/08/2014

Apresentação do Projeto:
A detecção precoce de metástase é muito importante, especialmente na metástase oral, onde o prognóstico é geralmente pobre; a maioria dos pacientes vão a óbito dentro de 1 ano após o diagnóstico de metástases por via oral, enquanto que a taxa de sobrevivência de 4 anos é estimado em apenas 10%.
Os estudos que analisam as metástases para a cavidade oral são escassos e mais informações são necessárias para se compreender essa incomum rota de disseminação neoplásica.

Objetivo da Pesquisa:
o estudo proposto visa investigar de forma retrospectiva, a ocorrência de metástases para a cavidade oral, diagnosticadas no Hospital das Clínicas, HC-FMUSP:
- Relatando os aspectos epidemio-demográficos e clínicos dos casos de metástases para a cavidade oral;
- Estudando os aspectos histopatológicos da neoplasia primária e da metástase oral;
- Analisando criticamente a literatura a respeito dos mecanismos e possibilidades de metástases para a cavidade oral.

Endereço: Av Prof Lineu Prestes 2227
Bairro: Cidade Universitária **CEP:** 05.508-900
UF: SP **Município:** SAO PAULO
Telefone: (11)3091-7960 **Fax:** (11)3091-7814 **E-mail:** cepfo@usp.br

Avaliação dos Riscos e Benefícios:

Riscos:

Os riscos são mínimos por ser um estudo retrospectivo.

Benefícios:

Relatar os aspectos epidemio-demográficos e clínicos dos casos de metástases para a cavidade oral

Comentários e Considerações sobre a Pesquisa:

A pesquisa é relevante, interessante e eticamente aceita.

Considerações sobre os Termos de apresentação obrigatória:

Foi apresentada a carta de autorização do uso dos prontuários do Ambulatório de Estomatologia da Divisão de Dermatologia do HC-FMUSP.

Recomendações:

Preencher corretamente o formulário do projeto (Resumo, metodologia de análise dos dados e desfecho primário).

Incluir os riscos presentes (nunca são ausentes, podendo ser mínimos).

Conclusões ou Pendências e Lista de Inadequações:

Preencher corretamente o formulário.

Situação do Parecer:

Pendente

Necessita Apreciação da CONEP:

Não

Considerações Finais a critério do CEP:

Endereço: Av Prof Lineu Prestes 2227
Bairro: Cidade Universitária **CEP:** 05.508-900
UF: SP **Município:** SAO PAULO
Telefone: (11)3091-7960 **Fax:** (11)3091-7814 **E-mail:** cepfo@usp.br

FACULDADE DE ODONTOLOGIA DA UNIVERSIDADE DE SÃO

Continuação do Parecer: 736.010

SAO PAULO, 01 de Agosto de 2014

Assinado por:
Maria Gabriela Haye Biazevic
(Coordenador)

Endereço: Av Prof Lineu Prestes 2227
Bairro: Cidade Universitária **CEP:** 05.508-900
UF: SP **Município:** SAO PAULO
Telefone: (11)3091-7960 **Fax:** (11)3091-7814 **E-mail:** cepfo@usp.br

ANEXO B - PARECER CONSUBSTANCIADO DO CEP - Versão 2

FACULDADE DE ODONTOLOGIA DA UNIVERSIDADE DE SÃO

PARECER CONSUBSTANCIADO DO CEP

DADOS DO PROJETO DE PESQUISA

Título da Pesquisa: METÁSTASES PARA A CAVIDADE ORAL: ESTUDO RETROSPECTIVO E ANÁLISE CRÍTICA DA LITERATURA
Pesquisador: Silvia Vanessa Lourenço
Área Temática:
Versão: 2
CAAE: 32872714.5.0000.0075
Instituição Proponente: Universidade de Sao Paulo
Patrocinador Principal: FUNDACAO PARA O DESENVOLVIMENTO CIENT E TEC ODONTOLOGIA

DADOS DO PARECER

Número do Parecer: 803.808
Data da Relatoria: 24/09/2014

Apresentação do Projeto:
A detecção precoce de metástase é muito importante, especialmente na metástase oral, onde o prognóstico é geralmente pobre; a maioria dos pacientes vão a óbito dentro de 1 ano após o diagnóstico de metástases por via oral, enquanto que a taxa de sobrevivência de 4 anos é estimado em apenas 10%. Os estudos que analisam as metástases para a cavidade oral são escassos e mais informações são necessárias para se compreender essa incomum rota de disseminação neoplásica.

Objetivo da Pesquisa:
O estudo proposto visa investigar de forma retrospectiva, a ocorrência de metástases para a cavidade oral, diagnosticadas no Hospital das Clínicas, HC-FMUSP:
- Relatando os aspectos epidemio-demográficos e clínicos dos casos de metástases para a cavidade oral;
- Estudando os aspectos histopatológicos da neoplasia primária e da metástase oral;
- Analisando criticamente a literatura a respeito dos mecanismos e possibilidades de metástases para a cavidade oral.

Endereço: Av Prof Lineu Prestes 2227
Bairro: Cidade Universitária **CEP:** 05.508-900
UF: SP **Município:** SAO PAULO
Telefone: (11)3091-7960 **Fax:** (11)3091-7814 **E-mail:** cepfo@usp.br

Avaliação dos Riscos e Benefícios:

Riscos:

Os riscos são mínimos por ser um estudo retrospectivo.

Benefícios:

Relatar os aspectos epidemio-demográficos e clínicos dos casos de metástases para a cavidade oral.

Comentários e Considerações sobre a Pesquisa:

A pesquisa é relevante, interessante e eticamente aceita

Considerações sobre os Termos de apresentação obrigatória:

Foi apresentada a carta de autorização do uso dos prontuários do Ambulatório de Estomatologia da Divisão de Dermatologia do HC-FMUSP.

Recomendações:

Tendo em vista a legislação vigente, devem ser encaminhados ao CEP-FOUSP relatórios parciais anuais referentes ao andamento da pesquisa e relatório final ao término do trabalho. Qualquer modificação do projeto original deve ser apresentada a este CEP, de forma objetiva e com justificativas, para nova apreciação.

Segundo Carta Circular nº. 039/2011/CONEP/CNS/GB/MS, de 30 de setembro de 2011, contudo não cabe ao Sistema CEP/CONEP legislar sobre o acesso e USO DO PRONTUÁRIO médico (entenda-se odontológico também), porém cabe determinar o cumprimento do sigilo e da confidencialidade, além de exigir que toda pesquisa envolvendo seres humanos trate os mesmos em sua dignidade, respeite-os em sua autonomia e defenda-os em sua vulnerabilidade, conforme Resolução CNS 196/96, itens III.1."a" e IV.1."g". O CEP-FOUSP solicita Carta de autorização pelo uso de prontuários do responsável pela Instituição, ressaltando o cumprimento destas normativas.

Conclusões ou Pendências e Lista de Inadequações:

Aprovado

Situação do Parecer:

Aprovado

Necessita Apreciação da CONEP:

Não

Considerações Finais a critério do CEP:

Endereço: Av Prof Lineu Prestes 2227
Bairro: Cidade Universitária **CEP:** 05.508-900
UF: SP **Município:** SAO PAULO
Telefone: (11)3091-7960 **Fax:** (11)3091-7814 **E-mail:** cepfo@usp.br

FACULDADE DE ODONTOLOGIA DA UNIVERSIDADE DE SÃO

Continuação do Parecer: 803.808

SAO PAULO, 24 de Setembro de 2014

Assinado por:
Maria Gabriela Haye Biazevic
(Coordenador)

Endereço: Av Prof Lineu Prestes 2227
Bairro: Cidade Universitária **CEP:** 05.508-900
UF: SP **Município:** SAO PAULO
Telefone: (11)3091-7960 **Fax:** (11)3091-7814 **E-mail:** cepfo@usp.br