PATRÍCIA DE CARVALHO

Cistos radiculares em incisivos decíduos traumatizados: série de casos

São Paulo

2013

PATRÍCIA DE CARVALHO

Cistos radiculares em incisivos decíduos traumatizados: série de casos

Versão Corrigida

Dissertação apresentada à Faculdade de Odontologia da Universidade de São Paulo, para obter o título de Mestre, pelo Programa de Pós-Graduação em Ciências Odontológicas.

Área de Concentração: Odontopediatria

Orientadora: Profa. Dra. Marcia Turolla Wanderley

São Paulo

2013

Autorizo a reprodução e divulgação total ou parcial deste trabalho, por qualquer meio convencional ou eletrônico, para fins de estudo e pesquisa, desde que citada a fonte.

Catalogação da Publicação
Serviço de Documentação Odontológica
Faculdade de Odontologia da Universidade de São Paulo

Carvalho, Patrícia de.
Cistos radiculares em incisivos decíduos traumatizados: série de casos / Patrícia de Carvalho; orientadora Márcia Turolla Wanderley. -- São Paulo, 2013.
74 p.: il. : tab., figs.; 30 cm.

Dissertação (Mestrado) -- Programa de Pós-Graduação em Ciências Odontológicas. Área de Concentração: Odontopediatria. -- Faculdade de Odontologia da Universidade de São Paulo.
Versão corrigida.

1. Cisto radicular. 2. Dente decíduo. 3. Traumatismos dentários. I. Wanderley, Márcia Turolla. II. Título.

Carvalho PC. Cistos radiculares em incisivos decíduos traumatizados: série de casos. Dissertação apresentada à Faculdade de Odontologia da Universidade de São Paulo para obtenção do título de mestre em Ciências Odontológicas.

Aprovado em: 30/ 01/ 2014

Banca Examinadora

Prof(a). Dr.Ricardo De Nardi Fonoff Julgamento: Aprovado

Prof(a). Dr(a).Marcia Turolla Wanderley Julgamento: Aprovado

Prof(a). Dr(a).Daniela Prócida Raggio Julgamento: Aprovado

Dedico este trabalho as pessoas que sonharam comigo e que me ajudaram na concretização deste sonho.

A Deus, meu eterno Senhor, que tem me guiado e iluminado meus passos em todas as trajetórias e que tanto me ajuda na busca diária em me tornar um ser humano, uma filha, esposa, mãe e profissional cada vez melhor.

Ao Peter, meu marido querido, que sempre esteve ao meu lado me apoiando, incentivando, cuidando de mim e acima de tudo me amando e me fazendo muito feliz.

A Norma, minha avó, que tem sido meu anjo da guarda, que literalmente me acompanha desde meu nascimento até hoje.

A Carolina, minha filha amada e companheira de estudo, que mesmo com a pouco idade soube, na maioria das vezes, compreender a minha ausência.

A Sophia, minha segunda princesinha, que ainda em meu ventre, participou bastante desta fase da minha vida, me dando ainda mais força e determinação.

Aos meus pais, Carmem Silvia e Claúdio, por tornarem os meus sonhos reais e por fazerem de mim o que sou.

AGRADECIMENTOS

A **Deus**, agradeço por tudo que tens feito em minha vida, por tantas graças concedidas, pelo seu amor, por não me abandonar nunca e por me ensinar sempre a te buscar. Obrigada pela família que me deste e por todas as pessoas que me rodeiam. Obrigada Pai, por me fazer entender que ao entregar a minha vida a ti, não tenho nada a temer, pois tú estas no comando de tudo. Como dedicação a ti sempre glorificarei Teu santo nome.

Ao **Peter**, meu amor, ser humano único, que fez os últimos 13 anos da minha vida muito mais especiais. Pessoa que mais me incentivou e me apoiou a continuar sempre crescendo e buscando o diferencial. Muito obrigada por fazer parte da minha vida e por ser este pai e marido dedicado, amoroso e preocupado.

A minha avó **Norma**, minha segunda mãe, obrigada por sempre estar por perto, disposta a me ajudar, independentemente do dia da semana, do horário, da distância, do tempo, do trânsito, dos seus compromissos e das horas de estrada. Sempre que solicitada, como em um toque de mágica você se desloca do interior e vem me ver. Vó não tenho como te agradecer por tudo que a senhora fez e continua fazendo por mim, Carolina e Peter. Seus 80 anos de vida surpreendem qualquer um, mas não é apenas pela sua vitalidade, mas porque é visível o quanto a senhora é um ser diferente, especial e evoluído. Por onde passa e com quem conversa, a impressão sempre é a mesma, ninguém acredita que possa existir um ser humano tão especial como você.

A **Carmem Silvia,** minha mãe que sempre esteve torcendo por mim e preocupada com meu futuro. Espero nunca te decepcionar e sempre te ver orgulhosa de seus filhos. Hoje como mãe, somos ainda mais amigas e podemos compartilhar das mesmas preocupações e temores. Obrigada por fazer de mim o que sou!

Ao **Rodrigo Soares de Carvalho,** meu irmão mais velho que, por muita vezes, foi meu pai, meu amigo confidente e meu cúmplice. Agradeço pela consideração neste últimos anos em que precisei me dedicar aos estudos e por me ensinar a ser uma pessoa guerreira.

A **Victória**, minha “irmã-filha”, que me fez, ainda precocemente, despertar o sentimento materno, pois te considero como minha filha mais velha, tamanho é o amor que sinto por você;

Ao meu pai de coração **Cláudio**, obrigada imensamente por sacrificar sua vida pela família postiça e por fazer sempre o possível e o impossível para que meus sonhos e desejos fossem realizados.obrigada pelos mimos e sobretudo pelo esforços realizados para que eu me formasse. Acho que você sonhou e idealizou mais do que eu mesma tudo isso. Só pai de coração sacrifica sua vida por um filho. Muito obrigada. TE AMO!

Ao meu pai biológico **Ernesto,** que mesmo distante, indiretamente me ajudou. Talvez, ninguém e nem você mesmo saiba como me ajudou, mas tenha certeza que devido a isso, hoje sou uma mulher muito mais forte e feliz.

Samira, Rodrigo Filho e Camila, minha cunhada e sobrinhos, agradeço a compreensão nos últimos anos pela minha ausência nos compromissos de família e da minha ausência como madrinha. Amo vocês!

A Senhora **Bete**, minha sogra, obrigada por todas as vezês que supriu a minha ausência em casa, para que eu pudesse estar estudando e pelo carinho sincero de filha que tem por mim.

A **Esther,** minha cunhada pela preocupação, carinho e ajuda na revisão do *abstract.*

Eleanor, Milton (cunhados), **Emily** e **Mônica** (sobrinhas), agradeço pelo amor, orações, incentivos e por estarem sempre torcendo pelo meu sucesso. Amo vocês!!!

A tia **Sandra**, por todas às vezes que orou por mim e por torcer tanto pelas minhas conquistas.

Profª. Drª. Marcia Turolla Wanderley, minha orientadora, que Deus por motivos inexplicáveis colocou na minha vida para fazer este sonho uma realidade. Obrigada por ajudar a me tornar uma profissional mais competente, segura, doce e mais amável com os pacientes. Desejo que seus sonhos se realizem e que seja cada dia mais feliz.

Profª. Drª. Mariana Minatel Braga, obrigada pela atenção, por me ensinar tanta coisa e me ajudar nas pesquisas, mesmo não sendo do grupo das “marionetes”. Felicidades!!!

Prof. Dr. Fausto Medeiros Mendes, queridíssimo e amado por todos os que cercam. Por que será que todos sentem a mesma coisa? Será, porque você é competente, inteligente, legal, meigo, engraçado, diferente, único, carinhoso, preocupado, atencioso, companheiro e ótimo professor. Acho que não é só por isso. O que te faz especial é o que você tem dentro do seu coração. Agradeço ao Senhor por ter permitido te conhecer. Obrigada mestre!

Prof. Dr. Marcelo Bönecker, como não falar do seu sorriso simpático. Acordar cedo e ir para faculdade nunca foi nenhum sacrifício, principalmente quando nos encontravámos e desejávamos um bom dia um ao outro. Nosso papinho matinal era rápido, mas muito bom. Você sempre foi muito carinho e atencioso. Obrigada por fazer meus dias mais agradáveis! Nunca, nesses dois anos deixei de ser recepcionada com um sorriso e alegria. Professor, você é muito querido e admirado por mim.

Profª. Drª. Ana Estela Haadad, infelizmente não tivemos a oportunidade de trabalharmos juntas, mas todos os momentos sempre foram muito bons e agradáveis. Professora, você não sabe o quanto fui incentivada por você a não desistir dos meus sonhos e a sonhar cada vez mais. Os nossos bate-papos a

respeito de família e profissão foram muito proveitosos Obrigada por ter compartilhado seu conhecimento!

Prof^{a}. Dr^{a}. Daniela Prócida Raggio, desda sua primeira aula que assisti, ainda na especialização, percebi o quanto você é competente, possui ótima didádica, é inteligente, atenciosa, super alta astral, bonita e o seu diferencial, como ocorre com o professor Fausto, é que você fala com coração. Sou sua grande admiradora.

Prof^{a}. Dr^{a}. Maria Salete Nahás Pires Corrêa, fofísssima, inesquecível, adorável e única. Professora, se no decorrer da minha vida eu puder ser um pouquinho só parecida com a senhora, já serei uma mulher e profissional realizada. Foi um prazer conviver com a senhora por todo este tempo Que Deus te abençoe ainda mais!

Prof^{a}. Dr^{a}. Ana Lídia Ciamponi, o tempo que estivémos juntas sempre foi muito bom. Como sempre muito atenciosa e sorridente. Você literalmente tem o dom de fazer as pessoas ao seu redor se sentirem muito especiais!

Prof. Dr. José Carlos Petrosssi Imparato, obrigada por sempre estar disposto a nos ensinar e por ter me batizado como Santa. Jamais esquecerei!

Prof. Dr. Ricardo De Nardi Fonoff, exemplo de pessoa boa, educada e muito competente. Obrigada por me ensinar tanto na parte clínica, pelas oportunidades e por torcer sempre por mim.

Prof^{a}. Dr^{a}. Cristina Zardetto, obrigada pela amizade e por ter contribuído tanto na minha formação.

A minha queridíssima **Janaína**, que não sei como agradecer, por tantas vezes que me ajudou e sempre com boa vontade. Pessoas como você são raras, ainda bem que Deus me deu a oportunidade de te conhecer.

A **Isabella**, minha parcerona de trauma, folículo e cisto, obrigada por sempre estar do meu lado me ajudando, ensinando e compartilhando todo o seu conhecimento.

A **Raquel,** parceira, amiga, colega de profissão, obrigada por tornar as clínicas muitos mais tranquilas e prazeirosas com a sua presença. Nossos encontros, bate-papos e atendimentos.sempre foram abençoados e regados sempre com boas energias.

A todas **estagiárias e pacientes** da Clínica do Centro de Pesquisa e Atendimento de Traumatismo de Dentes Decíduos da Disciplina de Odontopediatria da FOUSP, obrigada por terem permitido aprender tanto com vocês.

A **Heleni,** uma ótima profissional, minha dupla de especialização que sempre me influenciou positivamente. Obrigada por ter me apresentado ao TRAUMA!

A **Juliana Machado**, minha irmãnzinha do coração, obrigada por sempre estar à disposição a me ouvir. O que seria daquelas semanas sem os nossos cafés?

A **Juliana Kimura**, mulher pequenininha, mas forte como uma fortaleza. Obrigada pela amizade, carinho e parceria. Adorei te conhecer. Sucesso!!!

A **Isabella Floriano**, mãe, odontopediatra e pesquisadora admirável, **Helena, Rafael e Levy**, amigos especiais do coração, ao **Gustavo**, rapaz mais educado e gentil que conheci, aos irmãos caçulas **Caleb** e **Gabi**, a **Tamara,** nossa cantora oficial, ao amoroso **Juan,** à **Jenny**, minha irmã em Cristo, à fofíssima **Renatinha,** à **Tati Novaes,** mulher de coração grandioso, à **Carlinha** mulher do BOM DIA mais alegre, à mãezona **Thaisinha**, aos novos amigos **Eduardo, Camila, Caroline e Evelyn** e à inesquecível **Dani Hesse**, obrigada pelo jeito carinhoso que sempre me trataram, por fazerem os meus dias muito mais divertidos, felizes e agradáveis, pela preocupação do dia a dia e agora com a Sophia e por me permitirem compartilhar os meus problemas e aflições.Todos vocês são seres humanos especiais e queridos. Torço por cada um, para que tenham mais saúde, alegrias e realizações. Vocês são os maiores responsáveis por fazerem a diferença na pós graduação. Sem vocês não posso nem imaginar como tudo teria sido. Que Deus proteja sempre à todos! Não importa onde eu estiver, sempre estarei na torcida. Adoro vocês!!!

Ao querido **Julio**, que fez as minhas manhãs mais especiais, à **Fátima**, mulher das gargalhadas inesquecíveis e contagiantes, à **Marize, Antônio e Anne** pessoas gentis, que sempre estiveram dispostos a me ajudar**,** obrigada pelo carinho e atenção.

As senhoras **Kay e Eva** (tias da faxina), sempre mãezonas preocupadas com a gente. Obrigada por tanto carinho, por todas às vezes que se preocuparam comigo, se eu já tinha tomado café da manhã e se eu ou minhas filhas estávamos bem. Obrigada pelo carinho diário.

A **Glauci**, bibliotecária do SDO da FOUSP, pela revisão deste trabalho.

A **CAPES,** pela bolsa de estudo concedida.

A todos os meus **pacientes** agradeço a confiança, carinho e força. Os meus esforços e estudos são em respeito à vocês.

Mais um sonho concretizado, mais uma etapa cumprida, mais experiência e sabedoria adquirida e MUITO, MUITO mais FELICIADE!

RESUMO

Carvalho PC. Cistos radiculares em incisivos decíduos traumatizados: série de casos [dissertação]. São Paulo: Universidade de São Paulo, Faculdade de Odontologia; 2013. Versão Corrigida.

Este estudo buscou verificar a ocorrência de casos de cisto radicular em incisivos superiores decíduos traumatizados e descrever suas características relacionadas à criança, ao dente, ao trauma e ao cisto. Para tanto, realizou-se um levantamento das informações clínicas e radiográficas, de 2498 prontuários de pacientes atendidos na Clínica do Centro de Pesquisa e Atendimento de Traumatismo de Dentes Decíduos da Disciplina de Odontopediatria da FOUSP, no período de 1998 a setembro de 2013. Foi utilizado o método exploratório descritivo de uma série de casos. Foram avaliados 30 prontuários com casos de cistos, totalizando 32 incisivos superiores decíduos traumatizados com cisto. A ocorrência de cisto em pacientes com incisivos superiores decíduos traumatizados foi de 1,2%. Os resultados mostraram que a maioria dos cistos acometeram o gênero feminino (59,4%), os incisivos centrais superiores decíduos (93,8%), em crianças maiores de 5 anos (81,2%), mas que sofreram traumatismos com menos de 4 anos de idade (81,2%). A maioria dos casos não apresentou alteração clínica que levasse a suspeita de lesão cística, pois não foi encontrado em 90,7% retração gengival, 65,6% alteração de cor da mucosa vestibular, 65,6% fistula, 75% abscesso, 56,2% abaulamento gengival, 78,1% depressão da mucosa vestibular e 56,3% flutuação cistíca. A alteração clínica mais frequente foi a alteração de cor da coroa (56,3%). A média da idade do paciente no momento do trauma foi de 2,7 anos e do diagnóstico do cisto de 5,9 anos, sendo que a média de tempo do trauma até o diagnóstico do cisto foi de 2,8 anos. Em 46,9% dos dentes ocorreu trauma dental. A maioria dos traumas foram de baixa severidade (59,3%). Em 46,8% dos casos, o dente decíduo envolvido na lesão apresentava maior formação radicular que seu homólogo e em 62,5% o germe sucessor do dente decíduo com a lesão cística encontrava-se em estágio de Nolla anterior que o homólogo. A maioria das lesões císticas (81,2%) não envolveu dentes

adjacentes, mas promoveram deslocamento de germes em 56,2%. Na dentição permanente foram encontrados repercussões em 31,3,% dos casos e retenção prolongada do permanente em 15,6%. Diante dos achados deste estudo observou-se que o cisto radicular em incisivos decíduos traumatizados é raro, assume um perfil menos agressivo, de crescimento controlado e necessitando de um tempo longo para se desenvolver. Além do mais, parece causar sequelas menos danosas às dentições, influenciar no processo de rizólise e rizogênese e estar relacionado a traumas de baixa severidade. O diagnóstico deve ser realizado pelos achados radiográficos, sendo que a reabsorção radicular externa sem formação óssea, assimetria no tamanho do folículo do germe dentário sucessor ao dente envolvido com a lesão cística e o folículo homólogo, bem como a diferença de altura e/ou posição entre os germes dentários homólogos deveriam ser considerados como sinais radiográficos no diagnóstico de cistos radiculares.

Palavras-chave: Dente decíduo. Trauma dental. Cisto radicular. Série de casos.

ABSTRACT

Carvalho PC. Radicular cysts in traumatized primary teeth: case series [dissertation]. São Paulo: Universidade de São Paulo, Faculdade de Odontologia; 2013. Versão Corrigida.

The present study aimed to verify the occurrence of radicular cyst in traumatized primary upper incisors and describe their characteristics in relation to the children, teeth, trauma and cysts. The survey of 2, 498 patients that presented and were treated at the Research and Clinical Center of Dental Trauma in Primary Teeth of the School of Dentistry of the University of Sao Paulo from 1998 to September 2013 was carried out, in order to collect clinical and radiographic information. A descriptive and exploratory approach was taken in the study. A total of thirty clinical records involving radicular cysts included thirty two traumatized primary upper incisors were studied in detail. The overall occurrence of cysts in patients with traumatized primary incisors was 1.2% with females affected more (59.4%) often than males 93.8% involved the upper central incisors. 81.2% of the children were older than 5 year of age but suffered traumatic injuries before 4 years old. In most cases, gingival recession (90.7%); color change of the vestibular mucosa (65.6%); fistula (65.6%); abscess (75%); gingival bulging (56.2%); depression of the vestibular mucosa (78.1%) and cystic fluctuation (56.3%) were not present showing no clinical alterations that might suggest cystic lesion. The most frequent clinical alteration was the color change of the crown (56.3%). The mean patient age at the time of traumatic injury was 2.7 years and the diagnosis of cyst at 5.9 years, and the mean time from trauma to diagnosis of cysts was 2.8 years. The hard tissue trauma occurred in 46.9% of teeth. Most injuries (59.3%) were of low severity. The radicular formation in the primary tooth involved in the lesion in 46.8% of cases was larger than its homologous and 62.5 % of cases the successor tooth germ of primary tooth with the cystic lesion was at a Nolla stage earlier than the homologous. The majority (81.2%) of cystic lesions did not involve adjacent teeth but promoted displacement of tooth germs in 56.2%. Repercussions in the permanent dentition were found in 31.3% of cases and prolonged retention of permanent in 15.6%. Given the findings, this study observed

that the radicular cyst in traumatized primary incisors is rare. It assumes a less aggressive profile, controlled growth and requiring a long time to develop. Moreover, it seems to cause less harmful sequelae in dentitions, influence the process of root resorption and root formation and is associated with low severity trauma. The diagnosis must be made by radiographic findings. An external root resorption without bone formation, asymmetry in size between dental follicle (dental follicle of successor germ to the primary tooth involved with the cystic lesion and th homologous tooth follicle) and the difference in height and/or position between homologous teeth germs should also be considered amongst the radiographic signs in the diagnosis of radicular cysts.

Keywords: Primary Tooth. Dental Trauma. Radicular Cyst. Case Series.

SUMÁRIO

1 INTRODUÇÃO 14
2 REVISÃO DA LITERATURA 17
3 PROPOSIÇÃO 27
4 CASUÍSTICA-MATERIAL E MÉTODOS 28
4.1 APROVAÇÃO DO COMITE DE ÉTICA EM PESQUISA 28
4.2 DESIGN DO ESTUDO E DEFINIÇÃO DA AMOSTRA 28
4.3 DEFINIÇÃO DOS CASOS 29
4.4 COLETA DOS DADOS 32
4.4.1 Coletada de dados do paciente dos prontuários clínicos 33
4.4.2 Coleta de dados fotográficos 34
4.4.3 Coleta de dados radiográficos 35
4.5. DEFINIÇÃO DAS VARIÁVEIS 36
4.6 ANÁLISE DOS DADOS 44
5 RESULTADOS 45
6.DISCUSSÃO 56
7.CONCLUSÕES 63
REFERÊNCIAS 64
ANEXOS 71

1 INTRODUÇÃO

A infância é uma fase da vida, em que a criança aprende a andar e correr e explora as coisas ao seu redor, muitas vezes sem possuírem coordenação motora suficiente. Assim, a ocorrência de quedas, acidentes e de lesões dentárias traumáticas são mais freqüentes nesta fase da vida e tem se mostrado um problema de difícil prevenção em função da etiologia e idade em que ocorrem.

Um dos principais objetivos do diagnóstico e tratamento de pacientes em dentição decídua com traumatismo dentário é o controle da dor e a prevenção de possíveis danos ao germe em desenvolvimento (Flores, 2002). Em virtude dos possíveis malefícios aos sucessores permanentes, o acompanhamento em longo prazo das injúrias traumáticas é imperativo para o desenvolvimento da dentição permanente.

Os traumas em dentes decíduos podem levar a distúrbios da odontogenêse do sucessor permanente (Al-Talabani; Smith, 1980; Killian et al., 1992), devido principalmente a proximidade anatômica entre os ápices dos dentes decíduos e os germes dos seus sucessores (Jácomo et al., 2008). Tais distúrbios podem ser desde um defeito hipoplásico na coroa do dente permanente, desvios na direção de erupção até a paralização na formação radicular.

A gravidade das seqüelas depende da idade da criança na época do trauma, do grau de reabsorção da raiz do dente decíduo traumatizado, do tipo e extensão do traumatismo e do estágio de desenvolvimento do sucessor no momento do trauma (Jácomo et al., 2008).

Além de alterações de desenvolvimento dos dentes permanentes, a literatura tem relatado o aparecimento de lesões císticas envolvendo a região periapical de dentes decíduos com histórico de trauma (Delbem et al., 2003; Smith; Cowpe, 2005; Shetty et al., 2010) e a região de germes dentários, cujo antecessor decíduo também sofreu trauma dentário (Killian et al., 1992; Seddon et al., 2002).

O cisto radicular representa a lesão cística que acomete os dentes decíduos sem vitalidade pulpar (Neville et al., 2009). Quando este cisto não é diagnosticado e

nem tratado pode ocasionar efeitos adversos nos dentes permanentes, tais como: hipoplasia de esmalte, interrupção na formação radicular e deslocamentos de germes dentários (Mass et al., 1995; Delbem et al., 2003; Smith; Cowpe, 2005; Ramakrishna; Verma, 2006). Nos dentes decíduos podem ser observadas sequelas decorrentes do processo de necrose pulpar, e em casos de grandes cistos radiculares pode ocorrer mobilidade e deslocamento dos elementos dentários adjacentes (Smith; Cowpe, 2005; Neville et al., 2009).

O correto diagnóstico de cisto radicular é importante devido as possíveis sequelas que podem ocorrer e em decorrência do tratamento, este que é cirúrgico, compreendendo na exodontia do dente envolvido e a remoção da lesão. No entanto, seu diagnóstico continua sendo um assunto difícil para o clínico, principalmente, quando associadas a dentes decíduos traumatizados.

O diagnóstico clínico do cisto radicular é limitado, em decorrência da falta de sinais e sintomas, que são apenas evidentes em casos de grandes cistos e quando ocorrem eventos inflamatórios agudos (Henry Neto et al., 2007; Neville et al., 2009). Portanto, o diagnóstico é geralmente realizado por exames radiográficos de rotina ou pela investigação radiográfica de um dente com suspeita de necrose pulpar (Ramakrishna; Verma, 2006).

Existem algumas particularidades no diagnóstico radiográfico de lesões radiolúcidas na dentição decídua. Em incisivos decíduos traumatizados, este diagnóstico é ainda mais específico, por causa da sobreposição de imagens radiográficas que ocorrem entre o ápice dos dentes decíduos e o germe do dente permanente. Além deste fator, com a ocorrência de imagens radiolúcidas, que podem estar presentes após trauma dental, como a imagem do folículo dental aumentado (expansão do folículo) (Shear, 1992; Cadioli, 2011) e granuloma dental (Neville et al., 2009) o diagnóstico destas lesões pode tornar-se ainda mais difícil.

Na literatura tem sido registrado e especulado os casos de cisto dentígero com origem inflamatória (Shaw et al., 1980; Benn; Altini, 1996; Seddon et al., 2002; Shibata et al., 2004; Gondim et al., 2008; Kumar et al., 2012; Narang et al., 2012), que tem sido relatados associados a folículos de germes dentários sucessores a dentes decíduos traumatizados que sofreram necrose pulpar.

O cisto dentígero inflamatório, como o cisto dentígero de origem de desenvolvimento apresentam-se radiograficamente como uma imagem radiolúcida associada ao germe dentário (Takiguchi et al.,2001), enquanto o cisto radicular ao ápice do dente decíduo (Freitas et al., 2000). No entanto, devido a proximidade do ápice do dente decíduo com o folículo dentário e falta de limites precisos nesta região, o diagnóstico radiográfico pode tornar-se difícil. Contudo, o tratamento tanto do cisto radicular como do cisto dentígero, independentemente de sua origem compreendem a exodontia do dente decíduo e curetagem da área cística.

Frente a estas dificuldades de diagnóstico, o presente trabalho se propôs a realizar um estudo descritivo através da análise de uma série de casos de cisto radicular em dentes decíduos traumatizados, a fim de se conhecer mais o comportamento desta patologia em dentes traumatizados e assim, encontrar possíveis características que possam auxiliar os clínicos no diagnóstico e no momento mais oportuno de intervir.

2 REVISÃO DA LITERATURA

Cisto é uma cavidade patológica que ocorre no interior dos tecidos, revestida por epitélio, usualmente contendo, em seu interior, material fluido ou semifluido (Benn; Altini, 1996). Os cistos dos maxilares são limitados por epitélio odontogênico, resultantes da proliferação de remanescentes epiteliais associados à formação dos dentes e por isso são denominados cistos odontogênicos. Conforme a sua origem, os cistos odontogênicos são subclassificados em de desenvolvimento, de origem desconhecida e inflamatórios, que são oriundos de processos inflamatórios (Neville et al., 2009).

Os cistos odontogênicos comumente relacionados a dentes decíduos traumatizados são os radiculares (Delbem, et al., 2003; Smith; Cowpe, 2005; Neville et al., 2009; Shetty et al., 2010), os quais também recebem a denominação de cistos periapicais, cistos periodontais apicais ou cistos apicais (Henry Neto et al., 2007)

O cisto radicular origina-se a partir de um granuloma preexistente, este que se forma em decorrência de uma reação inflamatória no periodonto apical em resposta a uma infecção localizada no interior do canal radicular, o qual apresenta tecido pulpar necrótico. Os produtos da inflamação da polpa dentária infectada estimulam os restos epiteliais de Malassez presentes no ligamento periodontal (Regezi; Sciubba, 2000; Freitas et al., 2000; Smith; Cowpe, 2005). Este estímulo resulta na proliferação dos restos epiteliais de Malassez, que ocorre a fim de separar o estímulo inflamatório do osso circundante, formando uma cavidade cística a qual cresce em função do acúmulo de líquido no interior da mesma (Regezi; Sciubba, 2008; Neto et al., 2004).

Basicamente, o granuloma dentário constitui de massa de tecido de granulação associado ao ápice de um dente sem vitalidade pulpar (Melo, 2003). Enquanto o cisto é representado por uma cavidade patológica, revestida internamente por epitélio e, é constituído externamente por um tecido fibroso (Nair, et al., 2005; Neville et al., 2009).

O cisto radicular é o cisto odontogênico inflamatório mais comum dos maxilares, porém na dentição decídua é raro (Mass et al., 1995; Takiguchi et al.,

2001; Smith; Cowpe, 2005). Sua incidência é de 0,5% a 3,3% nas dentições decídua e permanente (Shear, 1983). Lustmann e Shear (1985) encontraram 23 casos de cistos radiculares, mas apenas 3 deles estavam associados a incisivos centrais superiores decíduos traumatizados.

O cisto radicular pode ser decorrente de lesão de cárie (Shear, 1992; Borun; Andreasen, 1998; Gaynor, 2012) e trauma dentário (Lustmann; Shear, 1985; Shear, 1992; Mass et al., 1995; Borun; Andreasen, 1998; Al-Khayatt; Davidson, 2005; Gaynor, 2012). Embora a cárie e o trauma dentário, que podem levar à necrose pulpar, serem muito frequentes na infância, a ocorrência de cisto radicular tem prevalência muito baixa durante a primeira década de vida (Lustmann; Shear, 1985; Shear, 1992; Regezi; Sciubba, 2000; Neto et al., 2004; Neville et al., 2009).

Explicações tem sido sugeridas para o pequeno número de casos de cistos radiculares relatados em dentes decíduos. Tais como, a presença de poucos ou nenhum restos epiteliais nos dentes decíduos (Stern; Marx, 2012), a negligência na detecção de lesões periapicais em dentes decíduos, a falta de realização de exames patológicos, como rotina após extrações destes dentes (Nagata et al., 2008) e pelo ciclo biológico mais curto dos dentes decíduos (Sprawson, 1927).

Lustmann e Shear (1985) acreditam que poucos casos tenham sido relatados em dentes decíduos traumatizados, devido a grande ocorrência de degeneração asséptica nos casos de injúrias traumáticas. No entanto, as injúrias traumáticas afetam principalmente o tecido periodontal na dentição decídua, devido a maior resiliência do osso alveolar neste estágio da vida (Andreasen; Andreasen 2001), assim, a contaminação bacteriana na região periapical pode ocorrer além do canal radicular por via ligamento periodontal. Desta maneira, com a instalação de bactérias na região periapical há a formação de um granuloma dentário, que por sua vez, pode evoluir para um cisto radicular.

Na dentição permanente a predileção do cisto radicular é em dentes anteriores, ao contrário do que ocorre em dentes decíduos, que é mais comum em molares (Mass et al., 1995). O que torna esta freqüência incomum na dentição decídua, um evento ainda mais curioso, devido à alta incidência de traumas na região anterior na dentição decídua, especialmente, durante a transição do engatinhar ao andar (Smith; Cowpe, 2005).

O diagnóstico clínico do cisto radicular é limitado, em decorrência da falta de sinais e sintomas evidentes (Henry Neto et al., 2007; Neville et al., 2009). Portanto, o diagnóstico é geralmente realizado por exames radiográficos de rotina ou pela investigação radiográfica de um dente com suspeita de necrose pulpar (Ramakrishna; Verma, 2006).

No entanto, o diagnóstico radiográfico de cistos radiculares em dentes decíduos superiores traumatizados, pode ser dificultado pela sobreposição de imagens na região ântero-superior, entre o ápice radicular do dente decíduo e o germe do sucessor permanente (Bodner; Bar-Ziv, 1996). Isto se deve, ao fato das radiografias projetarem imagens tridimensionais sobre uma superfície bidimensional, podendo resultar em superposições de estruturas.

O cisto radicular pode atingir grandes dimensões, ocasionando a expansão da cortical óssea e tumefação dura e indolor (Neville et al., 2009). Quando ocorre o rompimento da cortical, a tumefação se apresenta com aspecto mole à palpação, mas com uma resiliência, sendo designada de consistência cística ou flutuante. Neste estágio, a mucosa bucal pode apresentar coloração azulada (Leonardo; Leal, 1998).

Em relação às dimensões, as lesões císticas podem se desenvolver como radioluscências periapicais pequenas, podendo variar de milímetros a alguns centímetros (Neville et al., 2009). Sendo assim, o tamanho radiográfico da lesão não é um parâmetro fidedigno a ser utilizado no diagnóstico radiográfico.

Radiograficamente, o cisto radicular apresenta uma imagem radiolúcida, de densidade homogênea, circunscrita, arredondada ou ovalada, associada a um ápice radicular, de um dente desvitalizado, com rompimento da lâmina dura ao nível do ápice (Freitas et al., 2000) ou ao longo da raiz.

Nos cistos de longa evolução clínica pode ocorrer reabsorção radicular do dente envolvido, deslocamento do mesmo e a reabsorção das raízes dos dentes adjacentes (Freitas et al., 2000). Shear (1992) relatou que a reabsorção de um dente decíduo é raro de ocorrer em casos de cisto radicular, embora Neville et al. (2009) tenham afirmado que seja um evento comum durante o desenvolvimento do cisto.

Carvalho et al.[1] realizaram um levantamento de exames anatomopatológicos de 2184 prontuários de pacientes atendidos na Clínica do Centro de Pesquisa e Atendimento de Traumatismo de Dentes Decíduos da Disciplina de Odontopediatria da FOUSP, no período de 1999 a junho de 2012, que apresentavam na ficha do exame, diagnóstico clínico de cisto radicular em dente decíduo traumatizado. Foram encontrados 18 casos, sendo que 14 foram diagnosticados no exame anatomopatológico como cisto radicular. Posteriormente ao levantamento, as radiografias correspondentes a estes 14 casos foram analisadas conforme características pré-estabelecidas, a fim de se encontrar parâmetros que facilitem o clínico no diagnóstico radiográfico de cisto radicular e que possa subsidiar estudos futuros. As características radiográficas encontradas em 100% dos casos foram a presença de imagem radiolúcida unilocular associada ao ápice radicular, sinal indicativo de necrose (reabsorção radicular externa sem formação óssea e/ou perda óssea) e altura e/ou posição diferente do germe do sucessor permanente do dente decíduo com suspeita cística e seu germe dentário homólogo. O germe do sucessor permanente do dente decíduo com suspeita cística apresentou-se mais alto apicalmente ou defletido ou, ainda, girado em relação ao seu germe homólogo. Foi encontrado também, em 86% dos casos, assimetria no tamanho do folículo do germe do sucessor do dente decíduo com suspeita cística com o seu germe dentário homólogo. Esta característica somente não foi encontrada em 100% dos casos, devido a presença de dois cistos radiculares que envolvia o dente 51 e 61 do mesmo paciente. Assim, ao se comparar a assimetria no tamanho do folículo do germe do 11 e 21 ambos apresentavam-se aumentados e simétricos entre si.

Na literatura o cisto radicular é descrito como uma lesão delimitada por uma linha radiopaca bem definida de esclerose óssea, estreita e contínua com a lâmina dura do dente envolvido. Entretanto, quando o cisto apresenta crescimento rápido e encontra-se ligeiramente aumentado ou em cistos infectados o componente radiopaco pode não estar aparente (Smith; Cowpe, 2005).

Quando esta linha radiopaca está ausente, o diagnóstico de cisto radicular em dente decíduo superior e anterior pode se tornar um exercício difícil, devido a

[1] Carvalho P, Kimura JS, Cadioli IC, Braga MM, Wanderley MT. Diagnosis of radicular cyst in traumatized primary incisors: radiographic characteristics. Dent Traumatol. (artigo não publicado)

impossibilidade em identificar se a imagem radiolúcida está associada ao dente decíduo ou com o germe do permanente (Delbem et al., 2003; Nagata et al., 2008).

Segundo Goaz e White (1994), o cisto radicular, algumas vezes, pode envolver a coroa do sucessor permanente, sugerindo a presença de cisto dentígero. Assim, o grande desafio relacionado ao diagnóstico radiográfico de cisto radicular em dentes decíduos traumatizados se deve, a presença do sucessor permanente, que possui o folículo que o envolve e que pode expandir.

A expansão do folículo do germe do dente permanente é uma imagem frequentemente observada após trauma em dentes decíduos (Holan, 2004; Ciasca et al., 2006; Cadioli, 2011) e, por vezes, pode ser confundida com lesões císticas em casos de pequena radioluscência (Kim; Ellis, 1993). A medida que o folículo se expande, há uma proximidade maior ao ápice dos incisivos decíduos, podendo esta radiolucidez também ser mal interpretada como uma rarefação óssea (Holan, 2004).

As alterações do folículo dental podem ser observadas radiograficamente por um aumento ou expansão do folículo (Takiguchi et al., 2001; Holan, 2004). A causa desta expansão pode ser proveniente da retenção prolongada de um dente permanente, geralmente dentes impactados (Daley; Wysocki, 1995), agressões do folículo dental como em casos de trauma dental (Holan, 2004; Cadioli, 2011), ou devido aos movimentos eruptivos do germe dentário em seu processo de erupção (Marks; Schroeder, 1996).

A patogênese do cisto dentígero é ainda controversa, havendo duas teorias que explicam sua formação. A primeira é a teoria de desenvolvimento, a mais aceita, a qual sugere que o cisto dentígero se forme a partir do acúmulo de líquido entre o epitélio reduzido do órgão do esmalte e a coroa já formada do germe do permanente, este fato resultado da pressão exercida pelo dente em seu processo de erupção sob o folículo dentário (Harris; Toller, 1975).

A outra é a teoria da origem inflamatória, onde dentes permanentes em desenvolvimento em seu trajeto de erupção encontram-se com um cisto radicular, proveniente de uma inflamação periapical associado ao seu predecessor decíduo, resultando em um cisto dentígero com origem extrafolicular (Al-Talabani; Smith, 1980; Shaw et al.,1980; Shear, 1983; Daley; Wysocki, 1995; Benn; Altini, 1996).

Além, desta fusão dos cistos, tem sido aventada a possibilidade do cisto dentígero se formar em decorrência da inflamação periapical, proveniente de uma infecção do dente predecessor (Benn; Altini, 1996). Desta forma, o exsudato inflamatório poderia estimular a proliferação epitelial, levando à separação do epitélio reduzido do esmalte da superfície do esmalte como conseqüência da formação cística (Benn; Altini, 1996; Gondim et al., 2008) Contrapartida, a Organização Mundial de Saúde estabelece que o cisto dentígero se desenvolve por acúmulo de líquido entre o epitélio reduzido do esmalte e da coroa, mas não por estímulo inflamatório (Kramer et al., 1992).

Tem sido discutido também a possibilidade de um cisto dentígero de desenvolvimento tornar-se infectado secundariamente em decorrência de um processo infeccioso no antecessor decíduo, levando à formação de um cisto dentígero infectado (Narang et al., 2012).

Embora a teoria de desenvolvimento dos cistos dentígeros seja a mais coerente, na literatura tem sido relatado casos com origem inflamatória (Shaw et al., 1980; Benn; Altini, 1996; Seddon et al., 2002; Shibata et al., 2004; Gondim et al., 2008; Kumar et al., 2012; Narang et al., 2012). Este fato, é muito importante, pois casos de cisto radicular e cisto dentígero podem estar sendo diagnosticados erroneamente. Como Shear (1992) sugeriu que os casos descritos por Shaw et al. (1980) de cisto dentígero tratavam-se de cistos radiculares.

Vaz et al. (2011) realizaram um estudo retrospectivo das lesões bucais diagnosticadas no Laboratório de Patologia da Faculdade de Odontologia da Universidade de Pernambuco, no período compreendido entre 1999 e 2009, e verificaram entre outras coisas, a concordância entre os diagnósticos clínicos e histopatológicos de algumas lesões como leucoplasia, queratocisto, papiloma, cisto radicular, ameloblastoma, cisto dentigero, granuloma piogênico, mucocele, hiperplasia fibrosa inflamatória e fibroma. Como resultado, no geral foi constatado um percentual maior de discordância que o de coincidência entre os diagnósticos clínico e histopatológico. Para os diagnósticos de cisto radicular foi encontrado uma coincidência em 51,6% dos casos neste período.

Seddon et al. (2002) descreveram quatro casos de cisto dentígero envolvendo incisivos decíduos traumatizados. No entanto, os próprios autores

afirmaram que não é possível diferenciar histologicamente cisto dentígero de um cisto radicular. Para Neville et al. (2009), o diagnóstico histopatológico nem sempre apresenta correlação com o diagnóstico clínico e radiográfico. Assim sendo, o exame anatomopatológico passa a ter importância secundária quanto a decisão de tratamento, uma vez que ele é realizado quando o tratamento já foi instituído. Outro fator a ser considerado é que frente a imagens radiolúcidas, o tratamento é determinado a partir do diagnóstico realizado pelos achados clínicos e radiográficos. No entanto, se faz necessário a realização do exame anatomopatológico para descartar a possibilidade de outras lesões tais como, tumor queratocisto odontogênico, ameloblastoma, tumor de Pindborg e fibroma odontogênico (Wood; Kuc, 1997).

Como não há fortes critérios, principalmente na fase da dentição mista para diferenciar um cisto radicular do dente decíduo de cisto dentígero do dente permanente, estas lesões devem ser consideradas como lesões císticas inflamatórias (Castro; Maia, 2012) e tratadas igualmente, diferenciando apenas a técnica cirúrgica conforme sua extensão e grau de envolvimento das estruturas adjacentes.

A correta técnica cirúrgica no tratamento de lesões císticas depende da localização do cisto, do tamanho da lesão, ou seja, o seu grau de envolvimento com as estruturas adjacentes (Martínez-Pérez; Varela-Morales, 2001) e das condições gerais do paciente. Assim, em crianças, o tratamento de escolha em casos de cisto radicular é a extração do dente envolvido, seguida da marzupialização ou descompressão cística (Delbem et al., 2003).

A marsupialização e a descompressão cística são técnicas que aliviam a pressão intracística e reduzem o tamanho da lesão, resultando em preenchimento ósseo (Petterson et al., 2000).

A descompressão cística tem sido muito empregada em odontopediatria, por ser uma técnica que apresenta menores riscos aos germes dos permanentes em desenvolvimento, possibilitando sua erupção e por ser de fácil realização e aceitação pela criança e os pais (Petterson et al., 2000).

Em casos de cisto dentígero também tem sido empregada a marzupialização ou descompressão cística. Delbem et al. (2003) verificaram que a realização da marsupialização em caso de um cisto dentígero proporcionou uma cicatrização rápida e permitiu a erupção dos incisivos permanentes.

Diante da dificuldade do diagnóstico radiográfico é essencial saber diferenciar uma expansão do folículo de cistos odontogênicos, sobretudo o cisto dentígero, bem como entre cisto radicular e granuloma dental, pois os tratamentos para cada situação dependem do correto diagnóstico. A endodontia ou exodontia pode ser instituída nos casos de granuloma dental, terapia cirúrgica para cistos e controle radiográfico para expansão do folículo (Cadioli, 2011).

Clinicamente, os cistos dentígeros são geralmente assintomáticos, exceto na presença de infecção e inflamação ou quando apresentam grandes dimensões (Gondim et al., 2008). O potencial de crescimento é alto, causando destruição e expansão óssea suficiente para promover assimetria (Daley; Wysocki, 1995; Toller et al., 1995). Entretanto, segundo Sannomiya et al. (2007), este tipo de cisto geralmente promove expansão óssea, mas raramente causam destruição óssea e, conforme Homem et al. (2002), o alto potencial de crescimento é aparentemente limitado.

Takiguchi et al. (2001) descreveram radiograficamente o cisto dentígero como uma área radiolúcida unilocular, associada a coroa de um dente permanente não erupcionado, com margem corticalizada contínua com o folículo dentário na junção cemento - esmalte do dente permanente. Em adição, Neville et al. (2009) sugeriram a presença de um cisto infectado quando a margem esclerótica aparecesse mal definida.

Os aspectos radiográficos que sugerem a presença de cisto dentígero são a ocorrência de expansão assimétrica do folículo, germe do sucessor permanente defletido, falha na erupção de um dente permanente ou retenção prolongada do antecessor decíduo (Seddon et al., 2002). Enquanto, as possíveis características que podem ser utilizadas no diagnóstico diferencial de expansão do folículo é ausência da expansão da cortical óssea e deslocamento de germes dentários (Farah; Savage, 2002).

Tem sido descrita como uma grande diferenciação radiográfica entre cisto dentígero e radicular a diferente localização que eles assumem em relação ao dente associado, pois o cisto dentígero fica envolto da coroa anatômica do dente, e o radicular se situa em posição apical em relação ao elemento dentário (Mosqueda-Taylor et al., 2002). No entanto, ainda faltam parâmetros mais fidedignos, pois nem sempre é possivel esta diferenciação. Principalmente, devido a sobreposição de imagens que ocorre nesta região e em casos de cistos onde a linha radiopaca que circunscreve as lesões não está presente.

A reabsorção radicular e deslocamento dentário podem ocorrer em cistos radiculares (Scholl et al., 1999; Smith; Cowpe, 2005), bem como em cistos dentígeros (Farah; Savage, 2002). No entanto, parece que os cistos dentígeros apresentam uma tendência maior em causar reabsorção radicular nos dentes adjacentes do que o cisto radicular e queratocisto odontogênico (Shear, 1992).

A reabsorção externa radicular observada no cisto radicular e cisto dentígero são do tipo patológica irregular, enquanto na expansão do folículo a reabsorção é fisiológica ou atípica (Holan, 2004).

Atribuindo mais informações para o diagnóstico de cistos dentígeros em terceiros molares impactados, mensurações do espaço pericoronário têm sido utilizadas como parâmetros de diagnóstico radiográfico. Miller e Bean (1994) consideraram um espaço folicular normal entre 2,5 a 3 mm e valores superiores como cisto dentígero. Damante e Fleury (2001) padronizaram normalidade até 3mm e Ko et al. (1999) consideraram 3-4mm de diâmetro como normalidade do espaço pericoronário. No entanto, conforme Carli et al. (2010), estas medições não devem ser consideradas como um dado confiável, pois há relatos de descrição clínica e histopatológica de cisto dentígero, apresentando medidas radiográficas inferiores a 2,5mm, como também foram vistos casos sugestivos de folículo pericoronário que mostraram medidas radiográficas superiores a 2,5mm.

Histologicamente, Shear (1983), Neville et al. (2009) e Damante e Fleury (2001) descreveram o cisto dentígero como, uma cavidade revestida internamente por epitélio do tipo pavimentoso estratificado não queratinizado, com poucas camadas, 2-3 camadas de células epiteliais cubóides ou planas e, externamente, por uma cápsula fibrosa de tecido conjuntivo, contendo fibras colágenas, fibroblastos,

ilhas de epitélio odontogênico e infiltrado inflamatório em quantidade e natureza variáveis. O interior do cisto dentígero contém um acúmulo de líquido entre a coroa do dente envolvido e o epitélio que o reveste ou entre as camadas deste epitélio. Do mesmo modo, histologicamente o cisto radicular apresenta revestimento epitelial do tipo pavimentoso estratificado não queratinizado (Takiguchi et al., 2001), de espessura variável, cápsula de tecido conjuntivo fibroso com um lúmen contendo líquido e restos epiteliais (Henry Neto et al., 2007).

Diante dos poucos estudos de cisto radicular em dentes decíduos traumatizados, da dificuldade no diagnóstico e dos possíveis danos à dentição decídua e permanente é importante avaliar esta patologia, a fim de se conhecer melhor o seu comportamento em dentes decíduos traumatizados.

3 PROPOSIÇÃO

O presente trabalho teve como objetivo:

- Avaliar a ocorrência de imagens radiográficas sugestivas de cisto radicular em incisivos superiores decíduos traumatizados dos prontuários de pacientes atendidos na Clínica do Centro de Pesquisa e Atendimento de Traumatismo de Dentes Decíduos da Disciplina de Odontopediatria da FOUSP, no período entre 1998 a setembro de 2013,
- Realizar um estudo retrospectivo e descritivo referente às características clínicas, radiográficas e relacionadas ao trauma dos casos de cisto radicular em dentes decíduos traumatizados encontrados no levantamento.

4 CASUÍSTICA-MATERIAL E MÉTODOS

4.1 APROVAÇÃO DO COMITÊ DE ÉTICA EM PESQUISA

Este projeto de pesquisa foi aprovado pelo Comitê de Ética em Pesquisa da Faculdade de Odontologia da Universidade de São Paulo, CAAE: 22191213.3.0000.0075, número do parecer 401.804 e 464.871 (Anexos A e B).

4.2 DESIGN DO ESTUDO E DEFINIÇÃO DA AMOSTRA

Este estudo trata-se de uma série de casos retrospectivos que avaliou as características clínicas e radiográficas de imagens de cistos radiculares em incisivos superiores decíduos traumatizados.

A amostra foi composta por casos dos prontuários dos pacientes atendidos na Clínica do Centro de Pesquisa e Atendimento de Traumatismo de Dentes Decíduos da Disciplina de Odontopediatria da FOUSP, no período de 1998 a setembro de 2013.

Os critérios adotados para a inclusão dos prontuários no estudo foram a presença de radiografia periapical ou periapical modificada de incisivos superiores decíduos traumatizados com imagem sugestiva de cisto radicular, conforme os parâmetros radiográficos descritos a seguir. Estes prontuários também deveriam conter fotografias clínicas em slides ou digitalizadas para avaliação das variáveis clínicas.

Os critérios de exclusão foram prontuários sem dados clínicos suficientes, radiografias de má qualidade com falhas na tomada radiográfica ou em seu processamento, que imposibilitasse avaliar o germe do permanente e/ou a região periapical do dente decíduo.

4.3 DEFINIÇÃO DOS CASOS

Os parâmetros radiográficos adotados no diagnóstico de cisto radicular dos incisivos superiores decíduos traumatizados estiveram de acordo com a literatura consultada e com o estudo de Carvalho et al.[2], o qual avaliou radiograficamente os parâmetros mais frequentes de cisto radicular em incisivos decíduos traumatizados.

Os casos eram incluídos quando preenchiam os parâmetros radiográficos descritos a seguir (Figuras 4.1 e 4.2):

- imagem radiolúcida unilocular periapical associada ao ápice radicular de um dente decíduo traumatizado, podendo ser ovalada, arredondada ou semilunar; (Shear, 1992; Neville et al., 2009; Stern; Marx, 2012);
- sinal radiográfico de necrose pulpar, representada pela presença de rarefação óssea periapical e/ou reabsorção externa radicular patológica sem formação de óssea (Aldrigui, 2009; Aldrigui et al., 2013);
- assimetria no tamanho dos folículos dentários homólogos, onde o folículo dentário do germe permanente sucessor ao dente com suspeita de lesão cística, apresenta-se maior em relação ao folículo dentário homólogo (Carvalho et al.[2]);
- diferença na altura e/ou na posição entre germes dentários homólogos, onde o germe sucessor do dente decíduo com suspeita cística apresenta- se mais alto em relação ao seu germe dentário homólogo. Além da diferença na altura foi considerado também uma posição incomum do germe dentário, quando este encontrava-se defletido (girado no sentido vestíbulo-palatino) ou girovertido (girado no sentido mésio-distal) (Carvalho et al.[2]);

[2] Carvalho P, Kimura JS, Cadioli IC, Braga MM, Wanderley MT. Diagnosis of radicular cyst in traumatized primary incisors: radiographic characteristics. Dent Traumatol. (artigo não publicado)

No entato, algumas situações em que a altura entre os germes podem estar diferentes, sem ser pela presença de uma lesão cística, também foram avaliadas, para a exclusão destes casos. Estas situações foram:

- deslocamento promovido no impacto do trauma;
- ausência do dente antecessor decíduo. Consequentemente, o germe do permanente pode se posicionar mais baixo em relação ao seu homólogo;
- processo de rizólise mais acelerado. Desta forma, o germe do permanente sucessor ao dente decíduo com processo de rizólise mais avançado pode assumir uma posição mais incisal que seu homólogo;
- discrepância na velocidade de formação radicular entre os germes dentários homólogos, ou seja, o germe do permanente com maior formação radicular pode apresentar-se mais baixo em relação ao seu homólogo.

Os parâmetros usados neste levantamento para o diagnóstico radiográfico de cisto radicular têm sido utilizados na Clínica do Centro de Pesquisa e Atendimento de Traumatismo de Dentes Decíduos da Disciplina de Odontopediatria da FOUSP, sendo reconhecidos como indicativo de exodontia do dente decíduo.

Todos os casos diagnosticados como cisto radicular foram tratados através da exodontia do dente decíduo envolvido e curetagem da lesão cística. Em casos onde ocorreu um quadro de exacerbação inflamatória aguda, realizou-se descompressão cística através da mucosa vestibular e a seguir exodontia do dente decíduo e curetagem do alvéolo.

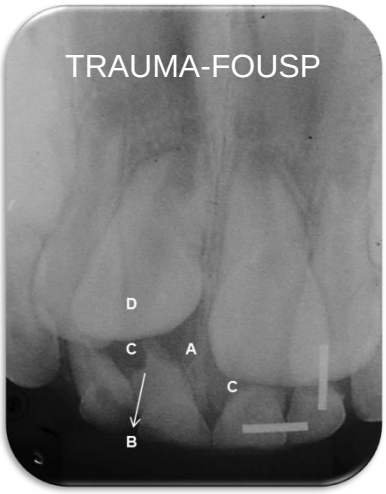

Figura 4.1 – Parâmetros radiográficos adotas no diagnóstico de cisto radicular em dente decíduo traumatizado: dente 51. **A**: imagem radiolúcida periapical, **B**: reabsorção radicular externa patológica sem formação óssea, **C**: assimetria no tamanho do folículo dental e **D**: germe dentário girovertido (diferença na posição entre germes dentários homólogos)

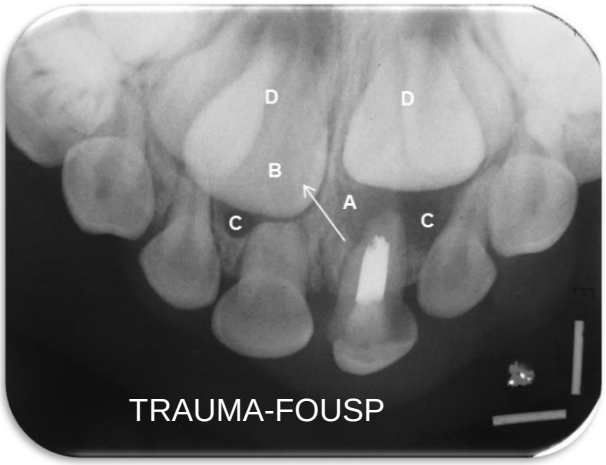

Figura 4.2 – Parâmetros radiográficos adotados no diagnóstico de cisto radicular em dente decíduo traumatizado: dente 61. **A**: imagem radiolúcida periapical, **B**: reabsorção radicular externa patológica sem formação óssea, **C**: assimetria no tamanho do folículo dental e **D**: diferença na altura de germes dentários

4.4 COLETA DOS DADOS

A coletada de dados foi realizada por um único examinador (pós graduanda, colaboradora na clínica do Centro de Trauma em Dentes Decíduos desde 2010). Este, que separou as radiografias que possuíam imagens periapicais sugestivas de cistos radiculares, as quais foram avaliadas por outros dois examinadores que apresentam vasto conhecimento em traumatismo dentário. Em caso de discordância entre as avaliações, os prontuários eram separados e o caso era discutido para obtenção do consenso. Este procedimento objetivou checar a concordância do diagnóstico de cisto radicular realizados pelo primeiro examinador.

Após a seleção dos casos e coleta dos dados, um expert em traumatismo em dentes decíduos (professor com 15 anos de experiência neste assunto) reavaliou as informações coletadas. Em caso de divergência, estas foram discutidas até seu consenso.

O material analisado na coleta compreendeu:

- Fotografias realizadas rotineiramente no acompanhamento dos pacientes na clínica;
- Radiografias periapicais e/ou periapicais modificadas. Esta que consiste em uma tomada oclusal realizada com filme periapical adulto;
- Anotações presentes nas fichas clínicas dos pacientes realizadas por estagiários do Centro de Trauma em Dentes Decíduos.

4.4.1 Coletada de dados do paciente dos prontuários clínicos

Este estudo coletou dos registros dos pacientes os seguintes dados:

- Nome do paciente;
- Gênero;
- Data de nascimento do paciente;
- Data do trauma;
- Data da realização do diagnóstico de cisto radicular;
- Procedimentos realizados fora e dentro do Centro de Trauma em Dentes Decíduos (referentes a tratamentos realizados antes e após a remoção do cisto radicular);
- Data da endodontia (em casos de tratamentos realizados no Centro de Trauma em Dentes Decíduos);
- Oclusão anterior no diagnóstico de cisto radicular (dado coletado também com o auxílio de fotografias clínicas);
- Tipo de lesão traumática (em tecidos duros e periodontais);
- Histórico de traumas repetidos;
- Tipo de dente traumatizado;
- Mobilidade dentária;
- Repercussão no dente permanente;
- Alteração clínica: retração gengival, alteração de cor da coroa, fístula, abcesso, alteração de cor, abaulamento e depressão da mucosa vestibular e flutuação cística (dados coletados também pelas fotografias clínicas);
- Presença de cárie (dado coletado também nas radiografias).

4.4.2 Coleta de dados fotográficos

O Centro de Trauma em Dentes Decíduos tem incluído no protocolo de atendimento dos pacientes fotografias do estado inicial, de procedimentos realizados e fotografias do acompanhamento desses pacientes até a completa erupção dos dentes permanentes sucessores.

Essas fotografias foram realizadas com câmara reflex analógica para fotografias intra orais e macro fotografia (Câmara fotográfica profissional Kyocera Yashica Dental eye II, Reflex + macro 100) e reveladas em formato slide, e fotografias foram realizadas com câmera digital (Canon, EOS, Digital Rebel Xti).

Os dados coletados das fotografias correspodem:

- Oclusão anterior no diagnóstico de cisto radicular;
- Repercussão no dente permanente;
- Retração gengival;
- Alteração de cor da coroa;
- Fístula;
- Abcesso;
- Alteração de cor da mucosa vestibular;
- Abaulamento da mucosa vestibular;
- Depressão da mucosa vestibular;
- Flutuação cística e
- Lesão de cárie.

4.4.3 Coleta de dados radiográficos

Os dados foram coletados de radiografias periapicais ou periapicais modificadas.

Durante o levantamento, todas as radiografias presentes no prontuário foram avaliadas e quando encontrada alguma imagem sugestiva de cisto radicular, este prontuário era separado para posterior cálculo da ocorrência e coleta de dados.

O examinador não teve acesso no momento da avaliação das radiografias ao diagnóstico presente nos prontuários e nem ao resultado dos exames anatomopatológicos quando realizados.

Os dados extraídos das radiografias foram referentes a presença de:

- Lesão de cárie;
- Tratamentos (restaurador e endodôntico);
- Retenção prolongada do dente permanente;
- Retenção prolongada do dente decíduo;
- Formação radicular do dente dente decíduo envolvido com a lesão cística;
- Formação radicular do dente decíduo homólogo ao dente envolvido com a lesão;
- Calcificação pulpar;
- Reabsorção interna;
- Reabsorção radicular externa sem form óssea;
- Estágio de Nolla do germe sucessor ao dente decíduo com cisto radicular;
- Estágio de Nolla do germe homólogo ao germe sucessor do dente decíduo envolvido com a lesão cística;
- Cisto radicular (observado tanto na radiografia inicial com nas de controle)
- Extensão do cisto (envolvimento de dentes vizinhos);
- Imagem radiolúcida periapical;
- Linha radiopaca;
- Deslocamento de germe dentário;
- Assimetria no tamanho do folículo dentário;

- Assimetria na altura de germes dentários homólogos.

4.5 DEFINIÇÃO DAS VARIÁVEIS

Os prontuários dos casos de cisto radicular foram submetidos, inicialmente, à uma análise para a detecção dos casos e, posteriormente, o mesmo avaliador verificou as variáveis relacionadas à criança, ao dente, ao traumatismo dentário e ao próprio cisto.

As descrições das características avaliadas encontram-se nos quadros 4.1, 4.2, 4.3 e 4.4.

Variáveis à criança	Descrição
Genêro	Feminino Masculino
Idade da criança no trauma	Em meses e anos Dado não coletado: nos casos de trauma desconhecido
Idade da criança no diagnóstico de cisto	Em meses e anos
Oclusão da criança no diagnóstico de cisto	Normal: bordas incisais dos incisivos centrais inferiores devem tocar a superfície palatina dos incisivos centrais superiores (Foster; Hamilton, 1969) Mordida aberta anterior: falta de contato vertical entre os dentes do arco superior e inferior (da Silva Filho et al., 1991) Sobressaliência acentuada: distância entre as bordas incisais dos incisivos centrais inferiores e superiores no sentido horizontal maior que 3 mm (Emmerich et al., 2004) Topo a topo: ausência de sobremordida e de mordida aberta (Adair et al., 1995) Sobremordida acentuada: distância na qual a margem incisal dos dentes superiores ultrapassa verticalmente a margem incisal dos dentes inferiores, cobrindo mais que 50% desses dentes (Valente; Mussolino, 1989; Adair et al., 1995) Mordida cruzada anterior: ao contrário da oclusão normal, onde o arco dentário superior deve conter por completo o arco dentário inferior (Foster; Hamilton, 1969), existe a inversão dessa relação no sentido transversal (da Silva Filho et al., 1991) Dado não coletado: por falta de informação clínica na ficha ou na fotografia

Quadro 4.1 - Variáveis relacionadas à criança

Variáveis ao Dente	Descrição
Tipo de dente	52; 51; 61; 62
Lesão de cárie	Sim Não
Restauração	Sim Não
Endodontia	Sim Não
Tempo da endodontia até o diagnóstico de cisto	Em anos Dado não coletado: em casos de endodontia realizada fora do centro ou pela não realização do procedimento
Contenção	Sim Não
Reposicionamento dentário	Sim Não
Retenção prolongada do dente permanente	Sim (Sim (radiograficamente o dente decíduo não apresenta reabsorção fisiológica, e o germe do dente permanente apresenta-se com metade ou mais de 2/3 de formação radicular) Não
Retenção prolongada do dente decíduo (critérios adotados no Centro de Trauma em Dentes Decíduos) (Jabbar, 2012)	Sim (dente decíduo erupcionado com mais de ½ da raiz e sucessor permanente incluso com mais da ½ da raiz formada; dente decíduo erupcionado, sucessor permanente incluso com mais da ½ da raiz formada e homólogo permanente erupcionado; dente decíduo erupcionado e sucessor permanente também erupcionado; dente decíduo traumatizado está erupcionado e seu permanente homólogo esfoliado) Não
Alteração de cor da coroa	Sim Não Dado não coletado: por falta de informação no prontuário ou fotografia clínica
Retração gengival	Sim Não Dado não coletado: por falta de informação no prontuário ou fotografia clínica
Calcificação pulpar	Sim Não

continua

continuação

Variáveis ao Dente	Descrição
Reabsorção interna	Sim Não
Formação radicular do dente decíduo associado com a lesão cística	Raiz incompleta (ápice aberto); Raiz completa (ápice fechado); Reabsorção radicular de até 1/3 da raiz; Reabsorção radicular entre 1/3 e 2/3 da raiz; Reabsorção maior que 2/3 da raiz
Formação radicular do dente decíduo homólogo ao dente envolvido com a lesão cística	Raiz incompleta (ápice aberto); Raiz completa (ápice fechado); Reabsorção radicular de até 1/3 da raiz; Reabsorção radicular entre 1/3 e 2/3 da raiz; Reabsorção maior que 2/3 da raiz Dado não coletado: em casos de dente homólogo ausente
Estágio de Nolla do sucessor permanente do dente decíduo no diagnóstico de cisto (Nolla, 1960)	0 – Ausência de cripta 1 – Presença de cripta 2 – Calcificação inicial 3 – 1/3 de coroa completa 4 – 2/3 de coroa completa 5 – Coroa quase completa 6A – Coroa completa 6B – Início da formação da raiz 7 – 1/3 de raiz completa 8 – 2/3 de raiz completa 9 – Raiz quase completa 10 – Ápice radicular completo Dado não coletado: impossibilidade de coleta devido a alteração do permanente

continua

continuação

Variáveis ao Dente	Descrição
Estágio de Nolla do homólogo permanente ao germe do sucessor do dente decíduo no diagnóstico de cisto (Nolla, 1960)	0 – Ausência de cripta 1 – Presença de cripta 2 – Calcificação inicial 3 – 1/3 de coroa completa 4 – 2/3 de coroa completa 5 – Coroa quase completa 6A – Coroa completa 6B – Início da formação da raiz 7 – 1/3 de raiz completa 8 – 2/3 de raiz completa 9 – Raiz quase completa 10 – Ápice radicular completo Dado não coletado: impossibilidade de coleta devido a alteração do permanente
Mobilidade dentária no diagnóstico de cisto	Sim Não Dado não coletado: sem informação na ficha
Alteração de cor da mucosa vestibular no diagnóstico de cisto	Sim Não Dado não coletado: sem informação na ficha ou fotografia clínica
Fístula	Sim Não Dado não coletado: sem informação na ficha ou fotografia clínica
Abscesso	Sim Não Dado não coletado: sem informação na ficha ou fotografia clínica
Abaulamento na mucosa vestibular no diagnóstico de cisto	Sim Não Dado não coletado: sem informação na ficha ou fotografia clínica
Depressão na mucosa vestibular no diagnóstico de cisto	Sim Não Dado não coletado: sem informação na ficha ou fotografia clínica
Flutuação cística	Sim Não Dado não coletado: sem informação na ficha ou fotografia clínica

continua

conclusão

Variáveis ao Dente	Descrição
Repercussão no dente permanente	Sim Não Dado não coletado: paciente sem acompanhamento ou aguardando erupção do dente permanente
Tratamento realizado após exodontia do dente e remoção da lesão (verificado a realização de algum tratamento após remoção do cisto).	Sim Não Dado não coletado: paciente sem acompanhamento ou aguardando erupção do dente permanente

Quadro 4.2 - Variáveis relacionadas ao dente

Variáveis ao Trauma	Descrição
Tipo de lesão nos tecidos de suporte do dente - Trauma periodontal (modificando Andreasen; Andreasen, 2001)	Concussão: pequena intensidade, sem mudança de posição e mobilidade do dente Subluxação: trauma de baixa a moderada intensidade; dente não apresenta mobilidade e alteração de posição Luxação: trauma de moderada a alta intensidade; dente apresenta mobilidade mas sem mudança de posição Luxação lateral: dente pode ou não apresentar mobilidade e estar deslocado para vestibular, palatina, mesial ou distal Luxação intrusiva: dente deslocado para o interior do alvéolo Luxação extrusiva: dente deslocado no sentido axial, com saída parcial do alvéolo Avulsão: deslocamento total do dente para fora do alvéolo Dado não coletado: prontuário sem a informação
Tipo de lesão dos tecidos duros do dente - Trauma dental (Andreasen; Andreasen, 2001)	Trinca de esmalte: fratura incompleta do esmalte sem perda de estrutura Fratura de esmalte: perda de estrutura limitada ao esmalte Fratura de esmalte e dentina: perda de estrutura limitada ao esmalte e à dentina Fratura de esmalte e dentina com exposição pulpar: perda de estrutura que envolve esmalte, dentina e expõe a polpa Fratura coronorradicular: solução de continuidade que envolve esmalte, dentina e cemento Fratura radicular: solução de continuidade que envolve dentina, cemento, e polpa Dado não coletado: prontuário sem a informação

continua

conclusão

Variáveis ao Trauma	Descrição
Tipo de traumatismo dental	Trauma periodontal (concussão, subluxação, luxação, luxação lateral, luxação intrusiva, luxação extrusiva e avulsão) Trauma dental (trinca de esmalte, fratura de esmalte, fratura de esmalte e dentina, fratura de esmalte, dentina com exposição pulpar, fratura coronorradicular e fratura radicular) Trauma desconhecido (Dente sem histórico de traumatismo e evidência clínica e radiográfica de cárie, mas que apresenta alterações que sugerem traumatismo periodontal, tais como: alteração de cor; calcificação pulpar; Reabsorção interna; reabsorção radicular externa patológica com formação óssea; reabsorção radicular externa patológica com perda óssea; fístula; abcesso e lesão periapical) (Aldrigui, 2009). Trauma no rebordo (antes da erupção do dente decíduo) Dado não coletado: prontuário sem a informação
Traumas repetidos (paciente sofreu mais de um episódio de trauma, não necessariamente no mesmo dente)	Sim Não
Severidade do traumatismo (modificando Glendor et al., 1996)	Não complicados ou baixa severidade: traumas sem envolvimento de tecido pulpar (fratura de esmalte, fratura de esmalte e dentina); traumas radiculares não complicados (fratura radicular no terço apical e fratura radicular no terço médio); e traumas periodontais sem deslocamento dental (concussão e subluxação) Complicados ou alta severidade: traumas com envolvimento pulpar (fratura de esmalte, dentina e exposição pulpar e fraturas coronorradiculares com exposição pulpar); traumas radiculares complicados (fratura radicular no terço cervical); e traumas periodontais com deslocamento dental (luxação, luxação lateral, luxação intrusiva, luxação extrusiva e avulsão) Média severidade: compreende a somatória de dois traumas de baixa intensidade Dado não coletado: traumas desconhecidos, em rebordo alveolar na ausência de dentes ou quando não se sabe o tipo de trauma

Quadro 4.3 - Variáveis relacionadas ao traumatismo dentário

Variáveis ao cisto	Descrição
Tempo do trauma até o diagnóstico de cisto	Em meses e anos Dado não coletado: em casos de trauma desconhecido
Cistos que foram diagnosticados na primeira consulta na Clínica de Trauma em Dentes Decíduos	Sim Não
Envolvimento da lesão em dentes adjacentes (avaliado a extensão da lesão de acordo com envolvimente de dentes vizinhos)	Sim Não
Imagem radiolúcida periapical	Sim Não
Linha radiopaca circunscrevendo à lesão	Sim Não
Reabsorção externa radicular sem formação óssea	Sim Não
Deslocamento de germe (girovertido ou defletido)	Sim Não
Assimetria de tamanho entre folículos dentários homólogos	Sim Não
Diferença de altura entre germes dentários homólogos	Sim Não

Quadro 4.4 - Variáveis relacionadas ao cisto radicular

4.6. ANÁLISE DOS DADOS

Calculou-se a ocorrência de cistos radiculares em pacientes atendidos na Clínica do Centro de Pesquisa e Atendimento de Traumatismo de Dentes Decíduos da Disciplina de Odontopediatria da FOUSP, no período entre 1998 a setembro de 2013. Foi realizado análise descritiva dos dados coletados para apresentar a frequência da distribuição das variáveis.

5 RESULTADOS

Foram avaliados 2498 prontuários de pacientes atendidos na Clínica do Centro de Pesquisa e Atendimento de Traumatismo em Dentes Decíduos da Disciplina de Odontopediatria da FOUSP, entre os anos de 1998 a setembro de 2013. Destes, foram encontrados 31 prontuários, sendo que 1 prontuário foi excluído por dados insuficientes. Dessa forma, 30 prontuários comprenderam a amostra final com um total de 32 dentes com cistos radiculares.

Em dois prontuários foram encontrados dois cistos no mesmo paciente. Em um paciente os cistos estavam associados ao ápice dos dentes 51 e 61 e no outro paciente dos dentes 51 e 62.

A ocorrência de cisto em pacientes com incisivos superiores decíduos traumatizados foi de 1,2%.

Durante o acompanhamento não houve perdas de paciente até o tratamento, pois todos foram submetidos a exodontia do dente decíduo envolvido e curetagem da lesão cistica, porém após o tratamento 9 pacientes não retornaram mais para acompanhamento clínico e radiográfico.

Houve maior concentração de cistos associados a traumatismo no grupo etário de 0 a 4 anos (81,2%), acometendo 59,4% o gênero feminino. Não foi possível obter a idade do paciente no trauma em dois casos, porque tratavam-se de traumas desconhecidos. O maior número de casos diagnosticados de cisto radicular foram encontrados em crianças maiores de 5 anos de idade (81,2%) (Tabela 5.1).

A oclusão do paciente no trauma não foi possível de ser coletada na maioria dos casos, porque a maior parte dos pacientes já chegaram ao Centro de Trauma muito tempo depois do episódio do trauma e apresentando a lesão cística. No entanto, em 56,3% dos casos a oclusão do paciente no diagnóstico de cisto apresentava algum tipo de alteração (Tabela 5.1).

Tabela 5.1 - Distribuição dos dentes segundo as variáveis relacionadas à criança e o diagnóstico de cisto radicular (n=32)

Variáveis relacionadas à criança	Cisto radicular *n* (%)
Gênero	
Feminino	19 (59,4)
Masculino	13 (40,6)
Idade da criança no trauma	
9 meses a 1 ano	5 (15,6)
Maior de 1 ano a 2 anos	8 (25,0)
Maior de 2 anos a 3 anos	4 (12,5)
Maior de 3 anos a 4 anos	9 (28,1)
Maior de 4 anos a 5 anos	3 (9,4)
Maior de 5 anos a 6 anos	1 (3,1)
Dado não coletado	2 (6,3)
Idade da criança no diagnóstico de cisto	
2 anos a 3 anos	2 (6,3)
Maior de 3 anos a 4 anos	1 (3,1)
Maior de 4 anos a 5 anos	3 (9,4)
Maior de 5 anos a 6 anos	16 (50,0)
Maior de 6 anos a 7 anos	5 (15,6)
Maior de 7 anos a 8 anos	2 (6,3)
Maior de 8 anos a 9 anos e 4 meses	3 (9,4)
Oclusão da criança no diagnóstico do cisto	
Normal	14 (43,7)
Mordida aberta anterior	8 (25,0)
Sobressaliência acentuada	1 (3,1)
Sobremordida acentuada	3 (9,4)
Topo a topo	3 (9,4)
Mordida cruzada anterior	2 (6,3)
Dado não coletado	1 (3,1)

As lesões císticas estiveram associadas em 93,8% a ápices radiculares de incisivos centrais superiores decíduos, 18,8% a dentes restaurados e 40,6% a dentes tratados endodonticamente, sendo que em dois casos a endodontia foi realizada fora da Clínica de Trauma em Dentes Decíduos (Tabela 5.2).

Os cistos radiculares envolvendo dentes tratados endodonticamente foram diagnosticados em 63,6% até dois anos após a endodontia.

Foram encontradas lesões císticas em 7 dentes cariados (21,9%), sendo que 2 lesões apresentaram profundidade em terço externo de dentina e 5 em terço interno.

A maioria dos casos não apresentou alteração clínica para suspeitar de alguma alteração patológica, muito menos de suspeita de lesão cística, pois 90,7% não apresentaram retração gengival, 65,6% alteração de cor da mucosa vestibular, 65,6% fistula, 75% abscesso, 56,2% abaulamento gengival, 78,1% depressão da mucosa vestibular e 56,3% flutuação cistíca. A alteração clínica mais frequente foi a alteração de cor da coroa (56,3%) (Tabela 5.2).

Tabela 5.2 - Distribuição dos dentes segundo as variáveis relacionadas ao dente e o diagnóstico de cisto radicular (n=32)

Variáveis ao dente	Cisto radicular *n* (%)
Tipo de dente	
52	1 (3,1)
51	17 (53,1)
61	13 (40,7)
62	1 (3,1)
Lesão de cárie	
Sim	7 (21,9)
Não	25 (78,1)
Restauração	
Sim	6 (18,8)
Não	26 (81,2)
Endodontia	
Sim	13 (40,6)
Não	19 (59,4)
Contenção	
Sim	0 (0)
Não	32 (100)
Reposicionamento	
Sim	2 (6,2)
Não	30 (93,8)

conclusão

Variáveis ao dente	Cisto radicular *n* (%)
Alteração de cor da coroa	
Sim	18 (56,3)
Não	13 (40,6)
Dado não coletado	1 (3,1)
Retração gengival	
Sim	1 (3,1)
Não	29 (90,7)
Dado não coletado	2 (6,2)
Calcificação pulpar	
Sim	3 (9,4)
Não	29 (90,6)
Reabsorção interna	
Sim	0 (0)
Não	32 (100)
Mobilidade	
Sim	9 (28,1)
Não	6 (18,8)
Dado não coletado	17 (53,1)
Alteração de cor da mucosa vestibular	
Sim	3 (19,4)
Não	21 (65,6)
Dado não coletado	8 (25,0)
Fístula	
Sim	7 (21,9)
Não	21 (65,6)
Dado não coletado	4 (12,5)
Abscesso	
Sim	2 (6,2)
Não	24 (75,0)
Dado não coletado	6 (18,8)
Abaulamento na mucosa vestibular	
Sim	8 (25,0)
Não	18 (56,2)
Dado não coletado	6 (18,8)
Depressão na mucosa vestibular	
Sim	0 (0)
Não	25 (78,1)
Dado não coletado	7 (21,9)
Flutuação cística	
Sim	2 (6,2)
Não	18 (56,3)
Dado não coletado	12 (37,5)

Dos dados coletados a retenção prolongada na dentição decídua foi encontrada em 28,1% e na permanente em 15,6% dos casos (Tabela 5.3). Na dentição permanente foi achado em 25% de repercussões, tais como: desvio na erupção (4 casos), dilaceração radicular (1 caso), hipoplasia de esmalte (2 casos), transposição dental (1 caso).

Após o tratamento do cisto radicular foi ainda realizado em 11 casos outros tratamentos (34,4%) (Tabela 5.3), como: reabilitação protética com mantenedor de espaço estético funcional (6 casos), onde em um dos casos que foi realizado o mantenedor de espaço, também realizou-se posteriormente o reposicionamento do germe, ulectomia (1 caso) e tratamento ortodôntico (4 casos).

Tabela 5.3 - Distribuição dos dentes segundo as variáveis relacionadas as repercussões no dente decíduo e sucessor permanente e o diagnóstico de cisto radicular (n=32)

Variáveis ao dente	**Cisto radicular *n* (%)**
Retenção prolongada do dente permanente	
Sim	5 (15,6)
Não	27 (84,4)
Retenção prolongada do dente decíduo	
Sim	9 (28,1)
Não	23 (71,9)
Repercussão no dente permanente	
Sim	8 (25,0)
Não	10 (31,3)
Dado não coletado	14 (43,7)
Tratamento realizado após exodontia do dente e remoção da lesão	
Sim	11 (34,4)
Não	19 (59,4)
Dado não coletado	2 (6,2)

Ao analisar a formação radicular do dente decíduo acometido pela lesão cística e seu dente homólogo e o estágio de Nolla do dente sucessor ao dente decíduo com a lesão e o germe dentário homólogo, foi possível observar que o cisto esteve associado em 84,4% a ápices radiculares, cujas raízes apresentavam reabsorção de até 1/3 da porção radicular, enquanto em 65,6% dos casos o dente homólogo apresentavam reabsorção superior a 1/3 da porção radicular. O estágio de Nolla do germe dentário sucessor ao dente decíduo com o cisto foi encontrada em 50,0% dos casos entre o estágio 6A e 6B e seu germe homólogo em 46,9% dos casos nos estágios 7 e 8 (Tabela 5.4).

Tabela 5.4 - Distribuição dos dentes segundo as variáveis relacionadas a formação dentária e o diagnóstico de cisto radicular (n=32)

Variáveis ao dente	Cisto radicular *n* (%)
Formação radicular do dente decíduo associado com a lesão cística	
Raiz incompleta (ápice aberto)	0 (0)
Raiz completa (ápice fechado)	0 (0)
Reabsorção radicular de até 1/3 da raiz	27 (84,4)
Reabsorção radicular entre 1/3 e 2/3 da raiz	4 (12,5)
Reabsorção maior que 2/3 da raiz	1 (3,1)
Formação radicular do dente decíduo homólogo associado com a lesão cística	
Raiz incompleta (ápice aberto)	0 (0)
Raiz completa (ápice fechado)	4 (12,5)
Reabsorção radicular de até 1/3 da raiz	7 (21,9)
Reabsorção radicular entre 1/3 e 2/3 da raiz	9 (28,1)
Reabsorção maior que 2/3 da raiz	8 (25,0)
Dado não coletado	4 (12,5)
Estágio de Nolla do sucessor permanente do dente decíduo no diagnóstico de cisto	
4	1 (3,1)
5	5 (15,6)
6 A	10 (31,2))
6 B	6 (18,8)
7	6 (18,8)
8	3 (9,4)
Dado não coletado	1 (3,1)
Estágio de Nolla do homólogo permanente ao germe do sucessor do dente decíduo no diagnóstico de cisto	
4	1 (3,1)
5	1 (3,1)
6 A	6 (18,8)
6 B	8 (25,0)
7	7 (21,9)
8	8 (25,0)
9	1 (3,1)

Analisando individualmente todos os casos foi possível verificar que em 15 deles (46,8%) o dente decíduo envolvido na lesão apresentava maior formação radicular que seu homólogo e em 20 casos (62,5%) o germe sucessor do dente decíduo com a lesão cística encontrava-se num estágio de Nolla anterior que o homólogo (Tabela 5.5).

Tabela 5.5 - Distribuição dos dentes segundo a formação radicular do dente decíduo e do estágio de Nolla dos germes associados com a lesão e seus germes homólogos (n=32)

Casos	Formação radicular do dente com cisto	Formação radicular do dente homólogo	Estágio de Nolla no cisto	Estágio de Nolla do homólogo
1	1/3 a 2/3	1/3 reabs	Sem dado	6 B
2	1/3 reabs	dente ausente	6 B	7
*3	1/3 reabs	2/3 reabs	6 B	7
4	1/3 a 2/3 reabs	dente ausente	7	8
5	1/3 reabs	dente ausente	8	9
6	1/3 reabs	raiz completa	6	6
7	1/3 a 2/3	1/3 a 2/3	8	8
*8	1/3 reabs	1/3 a 2/3	6 A	6 B
9	1/3 reabs	dente ausente	7	8
10	1/3 a 2/3	1/3 a 2/3	8	8
*11	1/3 reabs	2/3 reabs	7	8
*12	1/3 reabs	1/3 a 2/3	7	8
*13	1/3 reabs	1/3 a 2/3 reabs	5	6
*14	1/3 reabs	2/3 reabs	6 A	7
*15	1/3 reabs	1/3 a 2/3	6 A	7
*16	1/3 reabs	1/3 a 2/3	7	8
*17	1/3 reabs	1/3 a 2/3	5	5
18	1/3 reabs	1/3 reabs	5	6
*19	2/3 reabs	Total	7	8
20	1/3 reabs	1/3 reabs	6 A	7
*21	1/3 reabs	2/3 reabs	6 A	7
*22	1/3 reabs	2/3 reabs	6 A	7
23	1/3 reabs	1/3 reabs	6 B	6 B
24	1/3 reabs	1/3 reabs	6 B	6 B
25	1/3 reabs	raiz completa	4	4
*26	1/3 reabs	2/3 reabs	5	6 B
*27	1/3 reabs	2/3 reabs	6 A	6 B
28	1/3 reabs	raiz completa	5	6 A
*29	1/3 reabs	1/3 a 2/3	6 B	6 B
30	1/3 reabs	1/3 reabs	6 B	6 B
31	1/3 reabs	1/3 reabs	6 A	6 A
32	1/3 reabs	raiz completa	6 A	6 A

reabs=reabsorção; *casos em que foram encontradas diferenças na formação radicular do dente decíduo envolvido com a lesão e seu dente homólogo e casos sem histórico de trauma repetido.

Dos 32 dentes com cisto radicular a maioria deles estiveram associados a traumas em tecido duro do dente (46,9%), sem episódio de um segundo trauma (84,4%) e foram considerados de baixa severidade (59,3%), como mostra a tabela 5.6.

Tabela 5.6 - Distribuição dos dentes segundo as variáveis relacionadas ao traumatismo dentário e o diagnóstico de cisto radicular (n=32)

Variáveis relacionadas ao trauma	Cisto radicular *n* (%)
Trauma periodontal	
Concusão	4 (12,5)
Subluxação	3 (9,4)
Luxação lateral	3 (9,4)
Não trauma periodontal	22 (68,7)
Trauma dental	
Fratura de esmalte	5 (15,6)
Fratura de esmalte e dentina	7 (21,9)
Fratura de esmalte e dentina com exposição pulpar	2 (6,3)
Fratura coronorradicular	1 (3,1)
Não trauma dental	17 (53,1)
Tipo de traumatismo dental	
Trauma periodontal	10 (31,2)
Trauma dental	15 (46,9)
Trauma desconhecido	2 (6,3)
Trauma no rebordo	1 (3,1)
Dado não coletado	4 (12,5)
Trauma repetido	
Sim	5 (15,6)
Não	27 (84,4)
Severidade do traumatismo	
Alta severidade	6 (18,8,)
Baixa severidade	19 (59,3)
Trauma desconhecido	2 (6,3)
Trauma no rebordo	1 (3,1)
Dado não coletado	4 (12,5)

Os cistos foram diagnosticados em 62,4% dos casos após dois anos ao trauma. Em 62,5% dos casos encontrados de cisto radicular, foram diagnosticados no exame inicial na Clínica de Trauma em Dentes Decíduos. A maioria das lesões císticas (81,2%) não envolveram dentes adjacentes. Além das características radiográficas utilizadas como critérios no diagnóstico de cisto, foi verificado que a linha radiopaca que circunscreve à lesão não esteve presente em 68,8% dos casos (Tabela 5.7).

Tabela 5.7 - Distribuição dos dentes segundo as variáveis relacionadas ao cisto radicular e o diagnóstico de cisto radicular (n=32)

Variáveis do cisto	Cisto radicular *n* (%)
Tempo do trauma até o diagnóstico de cisto	
9 a 12 meses	4 (12,5)
1,1 a 2 anos	6 (18,7)
2,1 a 3 anos	6 (18,7)
3,1 a 4 anos	5 (15,6)
4,1 a 5 anos	6 (18,7)
5,1 a 6,2 anos	3 (9,4)
Dado não coletado	2 (6,3)
Número de casos que chegaram como cisto	
Sim	20 (62,5)
Não	12 (37,5)
Envolvimento da lesão a dentes adjacentes	
Sim	6 (18,8)
Não	26 (81,2)
Imagem radiolúcida periapical	
Sim	32 (100)
Não	0 (0)
Linha radiopaca circunscrevendo à lesão	
Sim	10 (31,2)
Não	22 (68,8)
Reabsorção externa radicular sem formação óssea	
Sim	31 (96,9)
Não	1 (3,1)
Deslocamento de germe	
Sim	18 (56,2)
Não	14 (43,8)
Assimetria de tamanho entre folículos dentários homólogos	
Sim	30 (97,8)
Não	2 (6,2)
Diferença de altura entre germes dentários homólogos	
Sim	30 (97,8)
Não	2 (6,2)

Ao analisar os casos que chegaram a Clínica de Trauma em Dentes Decíduos como cisto (20 casos), todos exibiam ao menos um sinal clínico de alteração (Tabela 5.8).

Tabela 5.8 - Distribuição dos dentes segundo os sinais clínicos dos casos que chegaram como cistos radiculares a Clínica de Trauma em Dentes Decíduos (n=20)

Casos	Retenção prolongada do decíduo	Alteração de cor da coroa	Fístula	Abaulamento da mucosa vestibular
1	N	N	N	S
2	N	S	N	N
3	S	N	S	S
4	S	S	N	S
5	N	S	N	N
6	S	S	N	S
7	N	S	Sem dado	Sem dado
8	S	S	N	S
9	S	S	N	S
10	S	S	N	N
11	S	N	S	N
12	N	S	S	Sem dado
13	N	N	N	N
14	N	N	Sem dado	Sem dado
15	N	N	Sem dado	Sem dado
16	N	S	N	N
17	N	S	S	N
18	S	S	N	N
19	N	Sem dado	Sem dado	S
20	N	S	N	Sem dado
Total	**8**	**13**	**4**	**7**

N=não; S=sim

Em relação as médias das idades do paciente no momento do trauma e do cisto, verificou-se que o trauma ocorreu por volta dos 2 anos e 7 meses e os cistos foram diagnosticados próximo a idade de 5 anos e 9 meses. A média de tempo transcorrido do episódio do trauma até o cisto foi de 2 anos e 8 meses (Tabela 5.9).

Tabela 5.9 - Distribuição dos dentes segundo as idades da criança no trauma e no cisto e o tempo transcorrido do trauma até o diagnóstico do cisto radicular (n=32)

Casos	Idade da criança no trauma	Idade da criança no cisto	Tempo transcorrido do episódio do trauma até o diagnóstico de cisto
1	1a 1m	5a 6m	4a 5m
2	3a 2m	5a 2m	2a
3	1a 6m	5a 1m	3a 5m
4	2a 8m	6a 4m	3a 6m
5	Trauma desconhecido	7a 3m	Trauma desconhecido
6	3a	5a 11m	2a 11m
7	2a	8a 2m	6a 2m
8	1a	5a 4m	4a 4 m
9	3a	7a 2m	4 a 2m
10	2a	8a 2m	6a 2m
11	5a	9a 4m	4a 4m
12	2a	6a 4m	4a 4m
13	3a 10m	6a	2a 2m
14	2a	5a 4m	3a 4m
15	3a 2m	5a 2m	2a
16	3a 6m	6a	2a 4m
17	1a 9m	2a 10m	1a 1m
18	2a 10m	5a 11m	3a 1m
19	4a	5a	1a
20	4a	6a 1m	2a 1m
21	5a	5a 10m	10m
22	4a 10m	5a 4m	2a 6m
23	Trauma desconhecido	5a 1m	Trauma desconhecido
24	1a	6a 6m	5a 6m
25	1a	2a 9m	1a 9m
26	2a	4a 9m	2a 9m
27	6a	6a 11m	11m
28	9m	4a	3a 3m
29	1a	5a 11m	4a 11m
30	4a	5a 11m	1a 1m
31	3a 7m	4a 4m	9m
32	4a	5a 1m	1a 1m
Média	**2a 7m**	**5a 9m**	**2a 8m**

a=anos; m=meses

6 DISCUSSÃO

Apesar das limitações de um estudo de série de casos, tais como, a impossibilidade de comparações entre o fator e a doença e de testar uma hipótese, o delineamento deste tipo de estudo contribui para o avanço no conhecimento de doenças raras (Rubino; Pragnell, 1999; Carey; Boden, 2003) e permite gerar novas hipóteses a serem testadas em estudos com maior poder discriminatório.

Como uma série de casos é geralmente um estudo retrospectivo, o viés de memória é introduzido na pesquisa durante a obtenção das informações. Porém, nesta pesquisa o viés de memória foi pouco introduzido, tendo em vista que a maioria das informações utilizadas foram coletadas através de observações de imagens fotográficas e radiográficas. Apesar desta desvantagem, as impressões obtidas através dos estudos de série de casos são fundamentais para o início do entendimento de algumas patologias, como a do cisto radicular em dentes decíduos traumatizados. Este que ocorre raramente na dentição decídua, ao contrário do que ocorre na dentição permanente, na qual, sua ocorrência é mais frequente.

Dos 2498 prontuários avaliados foram encontrados 30 prontuários com casos sugestivos radiograficamente de cisto radicular (1,2%), totalizando 32 incisivos superiores decíduos traumatizados, o que retrata a baixa frequência desta patologia em dentes decíduos traumatizados.

Pelo fato deste estudo ter envolvido pacientes que procuraram por atendimento odontológico na Clínica de Trauma em Dentes Decíduos, esta ocorrência pode ainda estar superestimada, por se tratar de um local de referência e por ser uma clínica especializada em atendimento exclusivamente de traumas em dentes decíduos.

No presente estudo foram encontrados 32 cistos radiculares em dentes decíduos traumatizados. Enquanto, Lustmann e Shear (1985) registraram 23 casos de cistos radiculares, destes, apenas três casos estavam associados a incisivo central superior decíduo com histórico de trauma dentário. Delbem et al. (2003) e Smith e Cowpe (2005), também registraram casos isolados de cistos radiculares em dentes anteriores decíduos traumatizados. Lenzi e Medeiros (2006) relataram um

caso de lesão cística associada ao dente 51, em um menino de 5 anos, que aos 3 anos sofreu luxação lateral neste mesmo dente. As hipóteses de diagnóstico foram de cisto radicular ou cisto dentígero, porém os autores não confirmaram o diagnóstico.

O cisto dentígero, que também é um cisto odontogênico, mas de origem de desenvolvimento tem sido registrado associado a germes dentários que tiveram no antecessor decíduo, histórico de trauma dentário (Killian et al., 1992; Homem et al., 2002; Seddon et al., 2002; Sannomiya et al., 2007). Como histologicamente a diferenciação entre cisto radicular e dentígero é impossível de ser realizada (Seddon et al., 2002) e, radiograficamente, há uma dificuldade em determinar se a lesão está relacionada ao ápice do dente decíduo ou germe do permanente (Castro; Maia, 2012), uma parcela dos casos de cisto dentígero podem estar sendo erroneamente diagnosticados (Shear, 1992). A origem inflamatória do cisto dentígero tem tornado o diagnóstico destas patologias mais confusos e não tem contribuído para o meio científico (Prabhu et al., 2012) pois, na literatura só tem sido relatado casos clínicos, nos quais não tem sido registrado nenhum parâmetro que permita diferenciar estas lesões.

A Clínica de Trauma em Dentes Decíduos oferece assistência a todos os casos, que são acompanhados periodicamente até a esfoliação do dente decíduo e erupção do dente permanente, seguindo uma filosofia conservadora. Este acompanhamento meticuloso pode ter contribuído para a descoberta de um número maior de casos de cisto. Os dentes traumatizados devem ser acompanhados, mas na suspeita de lesão cística ou de qualquer outra patologia, onde a endodontia não seja passível de ser realizada, ou em situações onde não há condições de manutenção do dente na cavidade oral, a exodontia é indicada.

Os dentes mais acometidos pela lesão cística foram os incisivos centrais superiores decíduos (93,8%). Estes que são dentes mais frequentemente traumatizados, devido a posição mais anterior que assumem no arco dentário.

Do total de casos de cistos diagnosticados, 81,2% dos pacientes sofreram trauma dental entre 9 meses até 4 anos de vida. Explicado pelos estágios iniciais da vida da criança compreenderem aos momentos em que ela começa a explorar o

mundo ao seu redor, aprendendo a engatinhar, andar e correr, sendo assim, os traumas tornam-se inevitáveis.

Nos casos de traumas desconhecidos não foi possível determinar a idade da ocorrência do trauma. Estes são considerados achados clínicos, uma vez que os pais ou responsáveis não se recordam ou não sabem da ocorrência de traumas dentários.

A maioria dos cistos foram diagnosticados a partir de 5 anos de idade (81,3%), o que retrata a falta de conhecimento dos pais e responsáveis em buscar por atendimento após traumas dentários, em relação à necessidade de acompanhamento do dente traumatizado e das posssíveis sequelas ao dente permanente sucessor.

A média de idade dos pacientes em que os cistos foram diagnosticados foi de 5 anos e 9 meses e em torno de 2 anos e 8 meses após o trauma dental. O conhecimento dessa cronologia tem importância no conhecimento do comportamento do cisto radicular.

O diagnóstico tardio do cisto radicular pode levantar a hipótese de que eles apresentem crescimento lento e controlado e que necessitam de um tempo longo para se desenvolverem. O que parece ser coerente frente ao fato de que a necrose pulpar ocorre em média 1 ano e 3 meses após o trauma dental (Aldrigui, 2009). Em seguida, os restos necróticos induzem uma reação inflamatória no periodonto apical formando o granuloma dentário e que por sua vez, evoluem, aumentam de tamanho e começam a deslocar o germe dentário e se tornam perceptíveis e passíveis de serem diagnosticados como cistos. Como este processo compreende várias fases, torna-se mais fácil entender, por que os cistos são diagnosticados tanto tempo depois do episódio do trauma dental.

Torna-se necessário ressaltar a importância do acompanhamento a longo prazo de dentes traumatizados e tratados endodonticamente. Tendo em vista, que neste presente estudo os casos de cistos foram diagnosticados em 63,6% até dois anos após a endodontia. Para tanto, campanhas de conscientização aos pais ou responsáveis devem ser realizadas para difundir a necessidade de se buscar por atendimento o mais precoce possível após o trauma dental, além da necessidade de

se acompanhar o dente decíduo até sua esfoliação e total erupção do dente permanente (Aldrigui, 2009).

Foi constatado que 62,5% dos casos foram diagnosticados na primeira consulta na Clínica de Trauma em Dentes Decíduos como cistos radiculares. Ao avaliar conjuntamente todos estes casos foi possível notar que apresentavam algum sinal clínico (retenção prolongada do dente decíduo ou presença de fístula, abcesso, aumento de volume da mucosa vestibular e alteração de cor da coroa), que pode ter sido percebido pelos responsáveis, motivando-os a buscarem atendimento. Conforme Rocha e Cardoso (2004) os responsáveis normalmente só procuram por atendimento quando as sequelas já são perceptíveis e severas. Em apenas dois destes casos não foi possível coletar os dados clínicos por falta de informações, mas não quer dizer que estes sinais clínicos não estiveram presentes (Tabela 5.8).

O diagnóstico clínico do cisto radicular é limitado, em decorrência da falta de sinais e sintomas. Fato este, encontrado no presente estudo, pois os sinais clínicos coletados na maioria dos casos não seriam suficientes para se suspeitar da presença de uma lesão cística. Desta forma, a grande maioria dos cistos radiculares devem ser diagnosticados pelo exame radiográfico.

A maior parte das repercussões encontradas foram relacionados ao desvio de erupção (4 casos), mas foram encontrados casos isolados mais extremos. Com os casos de desvio de erupção, o cisto radicular mostra que mesmo não apresentando potencial de crescimento é capaz de deslocar germes dentários a ponto de alterar a sua direção de erupção. No entanto, a frequência e gravidade das repercussões e a necessidade de tratamento encontrados no presente estudo, sugerem que o cisto radicular parece não causar danos severos na dentição permanente. Entretanto, isto pode ser apenas uma particulariedade destes cistos ou o fato das sequelas terem sido limitadas, porque os casos assim que diagnosticados foram submetidos a tratamento imediatamente.

Quanto ao potencial de crescimento destes cistos, parecem ser controlado, pois envolveram em apenas 6 casos (18,8%) dentes adjacentes (Tabela 5.7).

Outro achado interessante foi em relação a maior formação radicular do dente decíduo associado com a lesão cística ou ao menor grau de reabsorção

radicular encontrado em relação ao dente homólogo. Além disso, em relação ao estágio de Nolla mais atrasado do germe sucessor ao dente com a lesão quando comparado ao germe homólogo. Com estes achados parece que o cisto radicular exibe alguma influência no processo de rizólise e rizogênese.

O número de casos com esta diferença na formação radicular poderia ter sido ainda maior se todos os dentes homólogos estivessem presentes. Considerando, o estágio de Nolla dos germes dentários sucessores a estes dentes ausentes é provável que os mesmos tenham esfoliados em decorrência da fisiologia inerente dos dentes decíduos. Isto sugere que se estes dentes estivessem presentes, o grau de reabsorção radicular seria maior do que os dentes envolvidos com a lesão.

A reabsorção radicular externa sem formação óssea pode ser uma consequência do trauma dental. Segundo Consolaro (2005), os traumatismos promovem lesão no periodonto, incluindo a morte de cementoblastos e formação de áreas hemorrágicas no ligamento periodontal. Gradativamente, esta área traumatizada vai sendo preenchida pelo infiltrado inflamatório, o qual é essencial para reparação tecidual. Em grandes áreas onde isso ocorre, os osteoclastos e osteoblastos se instalam precocemente em relação aos novos cementoblastos e iniciam a reabsorção radicular inflamatória, chamada no presente estudo como reabsorção radicular externa sem formação óssea. Com o controle do processo inflamatório e a chegada dos cementoblastos ocorre a paralização da reabsorção dentária. A presença de mobilidade e a contaminação bacteriana via ligamento periodontal proporcionam a manutenção da inflamação e a tendência da reabsorção é mantida e continuada. Uma provável explicação para a maior formação radicular do dente envolvido com a lesão esteja, no fato que a reabsorção radicular externa patológica sem formação, a qual esteve presente em 96,9% dos casos deva ser mais contida em relação aos outros padrões de reabsorção, inclusive ao padrão de reabsorção fisiológica. No entanto, esta velocidade na reabsorção parece ser mantida até que ocorra uma nova infecção, podendo ser representada por um novo episódio de trauma. Avaliando os casos, no qual os dentes com a lesão exibiram maior formação radicular não foi registrado casos de traumas repetidos envolvendo estes dentes.

Como o processo de rizólise e rizogênese tendem a serem sincronizados, é possível que o estágio de Nolla do germe sucessor ao dente decíduo com a lesão assuma uma formação proporcional ao seu antecessor.

Os cistos radiculares foram encontrados em 59,3,% dos casos dos dentes que sofreram traumas de baixa severidade. Fato este compreendido pela maior chance que estes dentes possuem de permanecerem na cavidade oral quando comparados aos traumas de maior severidade, no qual muitas vezes os dentes acabam sendo extraídos. Com este achado, novamente retorna a importância referente aos acompanhamentos. Isto porque na maioria das vezes estes traumas não complicados passam despercebidos pelos pais e por não causarem danos de maior gravidade, os responsáveis não procuram por atendimento, podendo após alguns anos haver a formação cística.

Quanto às características radiográficas encontradas, os achados eram os já esperados, devido aos parâmetros radiográficos adotados no estudo para o diagnóstico de cisto radicular.

A imagem radiolúcida esteve presente em todos os casos, mostrando que na região periapical ocorre uma rarefação óssea e o rompimento da lâmina dura no ápice.

A reaborção radicular externa sem formação óssea só não esteve presente em um caso, mas a imagem radiolúcida foi considerada como o sinal radiográfico indicativo de necrose pulpar. Neste caso especificamente, houve grande deslocamento do germe e inclusive dilaceração coronária.

A ocorrência em quase 100% dos casos de reaborção radicular externa sem formação óssea é um indicativo da ocorrência de necrose pulpar, o que está coerente com a patogênese desta lesão e, portanto, mostrou ser uma característica radiográfica importante nos casos de cisto radicular.

Em contrapartida, a linha radiopaca que esteve presente em 10 casos (31,2%), indicou que este parâmetro não é tão característico nos casos de cisto radicular, como tem sido descrito, inclusive para diferenciá-lo de granuloma dentário (Takiguchi et al., 2001).

A assimetria no tamanho do folículo somente não foi encontrada em dois casos, porque em um dos pacientes foi observado dois cistos, relacionados aos dentes 51 e 61. Assim, ao comparar o tamanho do folículo do germe do 11 e 21, ambos apresentaram-se simétricos entre si. Do mesmo modo, a assimetria na altura dos germes não foi observada neste caso, pois os germes apresentavam alturas similares, porém encontravam-se deslocados. Esta situação impossibilitou observar estes dois parâmetros em todos os casos avaliados, mas estes parâmetros radiográficos também podem ser considerados como sendo característicos nos casos de cisto radicular.

Independentemente do risco de repercussões aos sucessores permanentes, todos os dentes decíduos traumatizados requerem acompanhamento clínico e principalmente radiográfico, em virtude da íntima relação entre o ápice da raiz do dente decíduo e o germe do permanente em desenvolvimento.

.

7 CONCLUSÕES

A ocorrência de cisto radicular em incisivos superiores decíduos traumatizados foi baixa (1,2%) na amostra estudada.

A reabsorção radicular externa sem formação óssea, assimetria no tamanho do folículo do germe dentário sucessor ao dente envolvido com a lesão cística e o folículo homólogo, bem como a diferença de altura e/ou posição entre os germes dentários homólogos deveriam ser considerados como sinais radiográficos no diagnóstico de cistos radiculares.

Este trabalhou permitiu gerar as seguintes conclusões em relação aos cistos radiculares em dentes decíduos traumatizados:

- Necessitam de tempo longo para se desenvolverem;
- Estão relacionados a traumas dentários de baixa severidade;
- Podem retardar o processo de rizólise e rizogênese;
- Parecem gerar sequelas menos severas na dentição permanente;
- Apresentam potencial de crescimento controlado;
- Devem ser diagnosticados pelo exame radiográfico.

REFERÊNCIAS[3]

Adair SM, Milano M, Lorenzo I, Russell C. Effects of current and former pacifier use on the dentition of 24-to-59 month-old children. Pediatr Dent. 1995;17(7):437-44.

Aldrigui JM. Fatores relacionados à ocorrência de necrose pulpar em incisivos decíduos traumatizados [dissertação]. São Paulo: Universidade de São Paulo, Faculdade de Odontologia; 2009.

Aldrigui JM, Cadioli IC, Mendes FM, Antunes JL, Wanderley MT. Predictive factors for pulp necrosis in traumatized primary incisors: a longitudinal study. Int J Paediatr Dent. 2013;23(6):460-9.

Al-Khayatt AS, Davidson LE. Complications following replantation of a primary incisor: a cautionary tale. Br Dent J. 2005;198(11):687-8.

Al-Talabani NG, Smith CJ. Experimental dentigerous cysts and enamel hypoplasia: their possible significance in explaining the pathogenesis of human dentigerous cyst. Journal of Oral Pathology. 1980;9(2):82-91.

Andreasen JO, Andreasen FM. Classification, etiology e epidemiology. In: Andreasen JO, Andreasen FM. Textbook and color atlas of traumatic injuries to the teeth. 3rd ed Oxford: Blackwell Munksgaard; 2001. p151-77.

Benn A, Altini M. Dentigerous cysts of inflammatory origin. A clinicopathologic study. Oral Surg Oral Med Oral Pathol Oral Radiol Endod. 1996;81(2):203-9.

Bodner L, Bar-Ziv J. Radiographic features of central giant cell granuloma of the jaws in children. Pediatr Radiol. 1996;26(2):148-51.

Borum MK, Andreasen Jo. Sequelae of trauma to primary maxillary incisors. Endod. Dent traumatol. 1998;14(1):31-44.

Cadioli IC. Avaliação do tamanho da imagem radiográfica do folículo do germe de incisivos centrais superiores permanentes [tese]. São Paulo: Universidade de São Paulo, Faculdade de Odontologia; 2011.

[3] De acordo com Estilo Vancouver.

Carey TS, Boden SD. A critical guide to case series reports. Spine (Phila Pa 1976). 2003;28(15):1631-4.

Carli JP, Colpani JT, Linden MSS, Damian MF, Silva SO. Relação diagnóstica entre folículo pericoronário e cisto dentígero. Rev Gaúcha Odontol. 2010;58(2):207-13.

Castro LA, Maia SRC. Maxillary osteolytic lesion in a 10-year-oldgirl: a dentigerous or radicular cyst? A case report and discussion.Revista Portuguesa de Estomatologia, Medicina Dentária e Cirurgia Maxilofacial. 2012;53(1):24-8.

Ciasca MC, Cadioli IC, Wanderley, MT, Rodrigues CRMD. Avaliação radiográfica da expansão no folículo do incisivo superior permanente após trauma no incisivo superior decíduo. Apresentação painel SIICUSP, 2006.

Consolaro A. Causas das reabsorções dentárias inflamatória: correlações clínicas, radiográficas e terapêuticas In: Consolaro A. Reabsorções dentárias nas especialidade clínicas. Maringá: Dental Press; 2005. p. 165-210.

Daley TD, Wysocki GP. The small dentigerous cyst. A diagnostic dilemma. Oral Surg Oral Med Oral Pathol Oral Radiol Endod. 1995;79(1):77-81.

Damante JH, Fleury RN. A contribuition to the diagnosis of the small dentigerous cyst or the paradental cyst. Pesqui Odontol Bras. 2001;15(3):238-46.

da Silva Filho OG, Gomes Gonçalves RJ, Maia FA. Sucking habits: clinical management in dentistry. J Clin Pediatr Dent. 1991;15(3):137-56.

Delbem AC, Cunha RF, Vieira AE, Pugliesi DM. Conservative treatment of a radicular cyst in a 5-year-old child: a case report. Int J Paediatr Dent. 2003;13(6):447-50.

Emmerich A, Fonseca L, Elias M, Medeiros UV. Relação entre hábitos bucais, alterações oronasofaríngeanas e mal-oclusões em pré-escolares de Vitória – Espírito Santo, Brasil. Cad Saúde Pública 2004;20(3):689-97.

Farah CS, Savage NW. Pericoronal radiolucencies and the significance of early detection. Aust Dent J. 2002 Sep;47(3):262-5.

Flores MT. Traumatic injuries in the primary dentition. Dent Traumatol. 2002;18:287-98.

Foster TD, Hamilton MC. Occlusion in the primary dentition. Study of children at 2 and one-half to 3 years of age. Br Dent J. 1969;126(2):76-9.

Freitas A, Rosa JE, Sousa IF. Radiologia Odontológica. 5ed. São Paulo: Artes Médicas; 2000. p.386-91; 431-3; 468-9.

Gaynor WN. Bilateral radicular cysts of mandibular deciduous teeth: a case report. N Z Dent J. 2012;108(3):106-9.

Glendor U, Halling A, Andersson L, Eilert-Petersson E. Incidence of traumatic tooth injuries in children and adolescents in the county of Vastmanland, Sweden. Swed Dent J.1996;20(1-2):15-28.

Goaz PW, White SC. Infection and inflammation of the jaws and facial bones, cysts of the jaws, benign timors of the jaws. 3rd ed. Oral Radiology Principles and Interpretation. St. Louis: Wright; 1994. p. 381-473.

Gondim JO, Neto JJ, Nogueira RL, Giro EM. Conservative management of a dentigerous cyst secondary to primary tooth trauma. Dent Traumatol. 2008;24(6):676-9.

Harris M, Toller P. The pathogenesis of dental cysts. Br Med Bull. 1975;31(2):159-63.

Henry Neto MDC, Barbosa DZ, Silva CJ, Silva MCP. Marzupialização e enucleação de cisto radicular periapical. Rev INPEO Odontologia. 2007;1(1):33-8.

Holan G. Development of clinical and radiographic signs associated with dark discolored primary incisors following traumatic injuries: a prospective controlled study. Dent Traumatol. 2004;20(5):276-87.

Homem MGN, Simòes WA, Deboni MCZ, Chilvarquer I, Traina AA. Dentigerous cyst associated with an upper permanent central incisor: case report and literature review. J Clin Pediatr Dent. 2002;26(2):187-92.

Jabbar NSA. Fatores associados à necessidade de exodontia de incisivos centrais superiores decíduos traumatizados [dissertação]. São Paulo: Universidade de São Paulo, Faculdade de Odontologia; 2012.

Jácomo DRES, Carvalho VCQ, Campos V. Traumatismo nos dentes decíduos anteriores: estudo longitudinal retrospectivo com duração de 8 anos. Arq bras odontol. 2008;4(2):61-6.

Killian CM, Leventhal PH, Tamaroff JL.Dentigerous cyst associated with trauma to a primary incisor: a case report. Quintessence Int. 1992;23(10):683-6.

Kim J, Ellis GL. Dental follicular tissue misinterpretation as odontogenic tumors. J Oral Maxillofac Surg. 1993 Jul; 51(7):762-7.

Ko KSC, Dover DG, Jordan RCK. Bilateral dentigerous cysts: Report of an unusual case and review of the literature. J Can Dent Assoc. 1999;65(1):49-51.

Kramer LR, Pindborg JJ, Shear M. World Health Organization International Histological Classification of Tumors. Histological typing of odontogenic tumors, 2nd. Springer: Berlin; 1992.p.11-33.

Kumar R, Singh RK, Pandey RK, Mohammad S, Ram H. Inflammatory dentigerous cyst in a ten-year-old child. Natl J Maxillofac Surg. 2012; 3(1):80-3.

Lenzi AR, Medeiros PJ. Severe sequelae of acute dental trauma in the primary dentition - a case report. Dent Traumatol. 2006;22(6):334-6.

Leonardo MR, Leal JM. Endodontia- Tratamento de Canais Radiculares. 3ª ed. São Paulo: Editorial Médica Panamericana; 1998. p.94-100.

Lustmann J, Shear M. Radicular cysts arising from deciduous teeth. Int J Oral Surg. 1985;14(2):153-61.

Marks SC Jr, Schroeder HE.Tooth eruption: theories and facts. Anat Rec. 1996;245(2):374-93.

Martínez-Pérez D, Varela-Morales M. Conservative treatment of dentigerous cysts in children: a report of 4 cases. J Oral Maxillofac Surg. 2001;59:331-4.

Mass E, Kaplan I, Hirshberg A. A clinical and histopathological study of radicular cysts associated with primary molars. J Oral Pathol Med. 1995;24(10):458-61.

Melo FCC. Granuloma periapical: análise de 150 casos. Rev Bras Patol Oral 2003;2(3): 2-7.

Miller CS, Bean, LR. Pericoronal radiolucencias with and whithout radiopacities. Dental Clin North Am. 1994;38(1):51-61.

Mosqueda-Taylor A, Irigoyen-Camacho ME, Diaz-Franco MA, Torres-Tejero MA. Odontogenic cysts. Analysis of 856 cases. Med Oral. 2002;7:89-96.

Nair PN, Henry S, Cano V, Vera J. Microbial status of apical root canal system of human mandibular first molars with primary apical periodontitis after "one-visit" endodontic treatment. Oral Surg Oral Med Oral Pathol Oral Radiol Endod. 2005; 99(2):231-52.

Nagata T, Nomura J, Matsumura Y, Yanase S, Fuji T, Oka T et al.Radicular cyst in a deciduous tooth: a case report and literature rewiew. J Dent Child. 2008;75(1):80-4.

Narang RS, Manchanda AS, Arora P, Randhawa K. Dentigerous cyst of inflammatory origin-a diagnostic dilemma. Ann Diagn Pathol. 2012;16(2):119-23.

Neto MM, Danesi CC, Unfer DT. Contribuição ao estudo do cisto radicular - Revisão da literatura. Saúde. 2004;30(1-2):90-9.

Neville BW DD, Allen CM, Bouquot JE. Pulp and Periapical Diesease. Oral and Maxillofacial Pathology. 3rd. ed. St. Louis: Missouri; Saunders Elsevier; 2009. p. 120-53.

Nolla CM. The development of the permanent teeth. J Dent Child. 1960; 27(4):254-66.

Petterson LJ, Dolwick MF, Larsen PE, McGlumphy Ed, Miloro M, Schow SR et al. Cirurgia Oral e Maxilofacial Contemporânea. 3.ed. Rio de Janeiro:Guanabara Koogan; 2000. p. 524-34.

Prabhu S, Adyanthaya S, Jose M, Kadar N. Inflammatory cystic odontogenic lesions. Ann Diagn Pathol. 2012 Dec;16(6):541-2. Letter to the Editor

Ramakrishna Y, Verma D. Radicular cyst associated with a deciduous molar: A case report with unusual clinical presentation. J Indian Soc Pedod Prev Dent. 2006;24(3):158-60.

Regezi JÁ, Sciubba JJ. Patologia Bucal- Correlações Clinicopatológicas. 3.ed. Rio de Janeiro:Guanabara Koogan, 2000. p.260-2.

Rocha MJ, Cardoso M. Federal University of Santa Catarina endodontic treatment of traumatized primary teeth – part 2. Dent Traumatol. 2004;20(6):314-26.

Rubino M, Pragnell MVC. Guidelines for reporting case series of tumours of the colon and rectum. Tech Coloproctol.1999;3:93-7.

Sannomiya EK, Nogueira MQ, Diniz MC, Pacca FOT, Dalben GS. Trauma-induced dentigerous cyst involving the anterior maxilla. Journal of dentistry for children. 2007;74(2):161-4.

Scholl RJ, Kellett HM, Neumann DP, Lurie AG. Cysts and cystic lesions of the mandible: clinical and radiologic-histopathologic review. Radiographics. 1999;19(5):1107-24.

Seddon RP, Fung DE, Barnard KM, Smith PB. Dentigerous cysts involving permanent incisors: four case reports. Int J Paed Dent. 2002;2(1-3):105-11.

Shaw W, Smith M, Hill F. Inflammatory follicular cysts. ASDC J Dent Child. 1980;47(2):97-101.

Shear M. Dentigerous (follicular) cyst. In: Shear M. Cysts of the oral region, 2nd edn. Bristol: Wright PSG; 1983. p. 56-75.

Shear M. Radicular and residual cysts. In: Shear M. Cysts of the Oral Region. 3rd. ed. Oxford: Wright; 1992. p. 136-62.

Shetty S, Angadi PV, Rekha K. Radicular cyst in deciduous maxillary molars: a rarity. Head Neck Pathol. 2010;4(1):27-30.

Shibata Y, Asaumi J, Yanagi Y, Kawai N, Hisatomi M, Matsuzaki H, Konouchi H, Nagatsuka H, Kishi K. Radiographic examination of dentigerous cysts in the transitional dentition. Dentomaxillofac Radiol. 2004;33(1):17-20.

Smith A T, Cowpe JG. Radicular cyst arising from a traumatized primary incisor: a case report of a rare complication that emphasizes the need for regular follow up. Dent Update. 2005;32(2):109-13.

Sprawson E. Further investigation of the pathology of dentigerous cysts with a new treatment based thereon. Proc R Soc Med. 1927;20(11):1781-92.

Stern DMR, Marx RE. Odontogenic and Nonodontogenic Cysts. In: Stern DMR, Marx RE. Oral and Maxillofacial Pathology. A rationale for diagnosis and treatment. 1st ed. Quintessence Publishing Co.; 2012. p. 599-664.

Takiguchi M, Fujiwara T, Sobue S, Ooshima T. Radicular cyst associated with a primary molar following pulp therapy: a case report. Int J Paediatr Dent. 2001;11(6):452-5.

Toller MO, Sipahier M, Acikgoz A. CT display of dentigerous cysts of the mandible: a case report. J Clin Pediat Dent. 1995;19(2): 135-7.

Valente A, Mussolino ZM. Frequency of overjet, overbite and open bite in the deciduous dentition. Rev Odontol Univ São Paulo. 1989;3(3):402-7.

Vaz DA, Valença DL, Lopes RBM, Costa e Silva AV, Pereira JRD.Concordância entre os diagnósticos clínicos e histopatológicos do Laboratório de Patologia Bucal da Faculdade de Odontologia de Pernambuco. RPG Rev Pós Grad. 2011;18(4):236-43.

Wood NK, Kuc MI. Pericoronal radiolucencies. In: Wood NK, Goaz PW. Differential diagnosis of oral maxillofacial lesions. St. Louis, MO: Mosby; 1997. p. 279–95.

ANEXO A - Parecer do Comitê de Ética em Pesquisa - aprovação

FACULDADE DE
ODONTOLOGIA DA
UNIVERSIDADE DE SÃO

PARECER CONSUBSTANCIADO DO CEP

DADOS DO PROJETO DE PESQUISA

Título da Pesquisa: Análise clínica e radiográfica de casos sugestivos de cistos radiculares em incisivos decíduos traumatizados

Pesquisador: Marcia Turolla Wanderley

Área Temática:

Versão: 1

CAAE: 22191213.3.0000.0075

Instituição Proponente: Universidade de Sao Paulo

Patrocinador Principal: Universidade de Sao Paulo

DADOS DO PARECER

Número do Parecer: 401.804

Data da Relatoria: 20/09/2013

Apresentação do Projeto:

O estudo será dividido em duas fases. Um estudo observacional, transversal e outro estudo observacional, longitudinal e retrospectivo. A primeira consiste em uma pesquisa em dados de prontuários e imagens radiográficas na busca por imagens sujestivas de cistos radiculares associadas a incisivos centrais decíduos traumatizados e a segunda em um estudo caso-controle onde os prontuários analisados em que forem constatadas as lesões suspeitas serão separados e o grupo controle será formado pelos incisivos superiores decíduos traumatizados com diagnóstico de necrose pulpar, que não desenvolveram imagem de cisto. Os prontuários serão obtidos nos arquivos da Clínica do Centro de Pesquisa e Atendimento de Traumatismo de Dentes Decíduos da
Disciplina de Odontopediatria da FOUSP.A amostra total estimada é de 2350 sujeitos.

Objetivo da Pesquisa:

Avaliar a ocorrência de cisto radicular em dentes decíduos traumatizados e avaliar os fatores relacionados, assim como danos nas dentições
decídua e permanente.

Avaliação dos Riscos e Benefícios:

Os riscos e benefícios estão redigidos adequadamente.

Endereço: Av Prof Lineu Prestes 2227
Bairro: Cidade Universitária **CEP:** 05.508-900
UF: SP **Município:** SAO PAULO
Telefone: (11)3091-7960 **Fax:** (11)3091-7814 **E-mail:** cepfo@usp.br

FACULDADE DE
ODONTOLOGIA DA
UNIVERSIDADE DE SÃO

Continuação do Parecer: 401.804

Comentários e Considerações sobre a Pesquisa:

Pesquisa adequada sob o ponto de vista ético.

Considerações sobre os Termos de apresentação obrigatória:

Os termos obrigatórios foram apresentados e estão adequados.

Recomendações:

Tendo em vista a legislação vigente, devem ser encaminhados ao CEP-FOUSP relatórios parciais anuais referentes ao andamento da pesquisa e relatório final ao término do trabalho. Qualquer modificação do projeto original deve ser apresentada a este CEP, de forma objetiva e com justificativas, para nova apreciação.

Conclusões ou Pendências e Lista de Inadequações:

Pesquisa adequada sob o ponto de vista ético.

Situação do Parecer:

Aprovado

Necessita Apreciação da CONEP:

Não

Considerações Finais a critério do CEP:

SAO PAULO, 20 de Setembro de 2013

Assinador por:
Maria Gabriela Haye Biazevic
(Coordenador)

Endereço: Av Prof Lineu Prestes 2227
Bairro: Cidade Universitária **CEP:** 05.508-900
UF: SP **Município:** SAO PAULO
Telefone: (11)3091-7960 **Fax:** (11)3091-7814 **E-mail:** cepfo@usp.br

ANEXO B - Parecer do Comitê de Ética em Pesquisa - emenda

FACULDADE DE
ODONTOLOGIA DA
UNIVERSIDADE DE SÃO

PARECER CONSUBSTANCIADO DO CEP

DADOS DO PROJETO DE PESQUISA

Título da Pesquisa: Análise clínica e radiográfica de casos sugestivos de cistos radiculares em incisivos decíduos traumatizados

Pesquisador: Marcia Turolla Wanderley

Área Temática:

Versão: 2

CAAE: 22191213.3.0000.0075

Instituição Proponente: Universidade de Sao Paulo

Patrocinador Principal: Universidade de Sao Paulo

DADOS DO PARECER

Número do Parecer: 464.871

Data da Relatoria: 22/11/2013

Apresentação do Projeto:

Levantamento de dados dos prontuários de pacientes atendidos na Clínica do Centro de Pesquisa e Atendimento de Traumatismo de Dentes Decíduos da Disciplina de Odontopediatria da FOUSP.

Objetivo da Pesquisa:

Avaliar a ocorrência de imagens radiográficas sugestivas de cisto radicular em incisivos decíduos traumatizados, por meio de levantamento dos prontuários de pacientes atendidos na Clínica do Centro de Pesquisa e Atendimento de Traumatismo de Dentes Decíduos da Disciplina de Odontopediatria da FOUSP. Além disso a pesquisa pretende realizar um estudo de caso-controle para avaliar os fatores associados ao aparecimento de imagem sugestiva de cisto radicular em incisivos superiores decíduos traumatizados.

Avaliação dos Riscos e Benefícios:

Realizar um estudo de caso-controle para avaliar os fatores associados ao aparecimento de imagem sugestiva de cisto radicular em incisivos superiores decíduos traumatizados.Os benefícios foram apresentados de forma adequada.

Comentários e Considerações sobre a Pesquisa:

A ementa ao projeto foi apresentada de foram clara e consta de aumento no número de prontuários a serem consultados, atualização do cronograma desta nova etapa, e novas cartas de

Endereço: Av Prof Lineu Prestes 2227
Bairro: Cidade Universitária **CEP:** 05.508-900
UF: SP **Município:** SAO PAULO
Telefone: (11)3091-7960 **Fax:** (11)3091-7814 **E-mail:** cepfo@usp.br

FACULDADE DE
ODONTOLOGIA DA
UNIVERSIDADE DE SÃO

Continuação do Parecer: 464.871

autorizações, folha de rosto e manuscrito do projeto completo com a inclusão dos nomes de todos os pesquisadores.

Considerações sobre os Termos de apresentação obrigatória:

Aumento no número de prontuários avaliados e atualização de cronograma. Segue ajuste no numero de prontuários, cronograma, nova carta de autorização para uso dos prontuários, folha de rosto e projeto anexado.

Recomendações:

Tendo em vista a legislação vigente, devem ser encaminhados ao CEP-FOUSP relatórios parciais semestrais referentes ao andamento da pesquisa e relatório final ao término do trabalho. Qualquer modificação do projeto original deve ser apresentada a este CEP, de forma objetiva e com justificativas, para nova apreciação.

Conclusões ou Pendências e Lista de Inadequações:

Projeto adequado, ementa adequada.

Situação do Parecer:

Aprovado

Necessita Apreciação da CONEP:

Não

Considerações Finais a critério do CEP:

SAO PAULO, 22 de Novembro de 2013

Assinador por:
Maria Gabriela Haye Biazevic
(Coordenador)

Endereço: Av Prof Lineu Prestes 2227
Bairro: Cidade Universitária **CEP:** 05.508-900
UF: SP **Município:** SAO PAULO
Telefone: (11)3091-7960 **Fax:** (11)3091-7814 **E-mail:** cepfo@usp.br