UNIVERSIDADE DE SÃO PAULO
FACULDADE DE MEDICINA DE RIBEIRÃO PRETO

LARISSA CRISTINA DE QUEIROGA MENDONÇA COUTINHO

Associação entre hemimegalencefalia e esclerose tuberosa em pacientes com epilepsia

RIBEIRÃO PRETO
2018

LARISSA CRISTINA DE QUEIROGA MENDONÇA COUTINHO

Versão corrigida. A versão original encontra-se disponível tanto na Biblioteca da Unidade que aloja o Programa, quanto na Biblioteca Digital de Teses e Dissertações da USP (BDTD)

Associação entre hemimegalencefalia e esclerose tuberosa em pacientes com epilepsia

Versão Original

Dissertação apresentada à Faculdade de Medicina de Ribeirão Preto da Universidade de São Paulo, para obtenção do título de Mestre em Ciências.

Área de Concentração: Neurologia do Desenvolvimento

Orientadora: Profa. Dra. Ana Paula Andrade Hamad

RIBEIRÃO PRETO

2018

AUTORIZO A REPRODUÇÃO E DIVULGAÇÃO TOTAL OU PARCIAL DESTE TRABALHO, POR QUALQUER MEIO CONVENCIONAL OU ELETRÔNICO, PARA FINS DE ESTUDO E PESQUISA, DESDE QUE CITADA A FONTE.

FICHA CATALOGRÁFICA

Coutinho, Larissa Cristina de Queiroga Mendonça
Associação entre hemimegalencefalia e esclerose tuberosa em pacientes com epilepsia. / Larissa Cristina de Queiroga Mendonça Coutinho. / Orientadora, Ana Paula Andrade Hamad. Ribeirão Preto - 2018.
102f.; 8il. 30cm

Dissertação (Mestrado) - Programa de Neurologia e Neurociências Clínicas. Área de concentração: Neurologia do Desenvolvimento. Faculdade de Medicina de Ribeirão Preto da Universidade de São Paulo, Ribeirão Preto, 2018.

1. Hemimegalencefalia. 2. Esclerose tuberosa. 3. Epilepsia.

FOLHA DE APROVAÇÃO

Aluna: Larissa Cristina de Queiroga Mendonça Coutinho

Título: Associação entre hemimegalencefalia e esclerose tuberosa em pacientes com epilepsia.

Dissertação apresentada à Faculdade de Medicina de Ribeirão Preto da Universidade de São Paulo, para a obtenção do título de Mestre em Ciências.

Área de Concentração: Neurologia do Desenvolvimento.

Aprovado em:

Banca Examinadora

Prof. Dr. _____

Instituição: _____

Assinatura _____

Prof. Dr. _____

Instituição: _____

Assinatura _____

Prof. Dr. _____

Instituição: _____

Assinatura _____

Dedicatória

Aos meus pais, Joana e Antonio, irmã, sobrinho e marido, minhas fontes de inspiração e meus eternos incentivadores na busca do conhecimento e crescimento pessoal e profissional.

Agradecimentos

À minha família, pelo amor incondicional, apoio e estímulo constantes.

À minha orientadora Profa. Dra. Ana Paula Hamad, por ser exemplo de ser humano e fonte de inspiração, compartilhando momentos que vão muito além do universo acadêmico.

À Dra. Úrsula Thomé, Dra. Avanise Minami, e minha amiga-irmã Renata Pina, pelo auxílio na execução deste estudo.

À equipe do CIREP, incluindo médicos, assistente social, neuropsicóloga, enfermeiros, psiquiatra, técnicos e secretárias, pela colaboração neste estudo.

Ao Prof. Dr. Antônio Carlos dos Santos, pelo auxílio com as imagens de ressonância magnética.

Aos colegas da residência, pelo companheirismo e pela amizade nesta jornada.

Aos médicos assistentes da Neurologia Infantil, Carla Caldas e Nelson Liporace, pelo conhecimento compartilhado.

Aos pacientes, por auxiliarem no meu crescimento profissional ao longo desses anos.

Resumo

COUTINHO, L. C. Q. M. **Associação entre hemimegalencefalia e esclerose tuberosa em pacientes com epilepsia.** 2018. 102f. Dissertação (Mestrado) - Faculdade de Medicina de Ribeirão Preto, Universidade de São Paulo. Ribeirão Preto, 2018.

Introdução: A hemimegalencefalia é uma rara malformação cerebral que envolve o crescimento anormalmente maior de um hemisfério cerebral. Clinicamente, observa-se macrocefalia, retardo mental, hemiparesia contralateral, hemianopsia e epilepsia intratável. A Esclerose tuberosa é uma doença genética rara, multissistêmica, caracterizada por tumores benignos e manifesta-se clinicamente com epilepsia e atraso cognitivo. A associação das duas patologias é rara, requer acompanhamento multidisciplinar e tratamentos medicamentoso e cirúrgico específicos. **Objetivos**: Identificar a presença de hemimegalencefalia em pacientes portadores de esclerose tuberosa com epilepsia atendidos no Centro de Cirurgia de Epilepsia (CIREP) do Hospital das Clínicas da Faculdade de Medicina de Ribeirão Preto da Universidade de São Paulo. Realizar revisão de literatura sobre esclerose tuberosa e hemimegalencefalia, assim como a associação entre elas. **Material e Métodos:** Foi realizada revisão da literatura sobre esclerose tuberosa e hemimegalencefalia e também dos prontuários de pacientes que apresentam associação entre essas patologias. **Resultados:** Foram analisadas 1534 monitorizações por videoeletroencefalograma (VEEG) em crianças e adolescentes no CIREP. Dessas, 25 apresentavam hemimegalencefalia, e apenas duas com esclerose tuberosa associada. Foram, então, relatados os casos com descrição das etapas de avaliações pré-operatórias, cirurgia para o tratamento da epilepsia, e poslterior seguimento clínico, e também dos exames de imagem, neurofisiológicos e neuropatológicos. **Conclusões:** A associação entre hemimegalencefalia e esclerose tuberosa é uma manifestação rara, com apenas seis casos descritos na literatura. Contudo, tratando-se de associação entre as doenças, a abordagem terapêutica e o seguimento dessas crianças com hemimegalencefalia se modifica, tanto na investigação quanto no acompanhamento clínico das manifestações sistêmicas da esclerose tuberosa. Os dois casos descritos apresentaram espasmos assimétricos, sendo iniciado tratamento com vigabatrina e posterior indicação cirúrgica.

Palavras-chave: Hemimegalencefalia. Esclerose tuberosa. Epilepsia.

Abstract

COUTINHO, L. C. Q. M. **Association between hemimegalencephaly and tuberous sclerosis in patients with epilepsy**. 102f. Dissertação (Mestrado) - Faculdade de Medicina de Ribeirão Preto, Universidade de São Paulo. Ribeirão Preto, 2018.

Introduction: Hemimegalencephaly is a rare brain malformation that involves an abnormally larger growth of one cerebral hemisphere. Clinically, macrocephaly, mental retardation, contralateral hemiparesis, hemianopsia and intractable epilepsy are observed. Tuberous sclerosis is a rare, multisystemic genetic disease characterized by benign tumors and clinically manifested with epilepsy and cognitive delay. The association of these two pathologies is rare, requiring multidisciplinary care and specific drug and surgical treatment. **Objectives:** To identify the presence of hemimegalencephaly in patients with tuberous sclerosis with epilepsy attended at the Center for Epilepsy Surgery (CIREP, acronym in Portuguese) of the Clinics Hospital of Ribeirão Preto Medical School. To perform a literature review on tuberous sclerosis and hemimegalencephaly, as well as the association between them. **Material and Methods:** Review of the literature on tuberous sclerosis and hemimegalencephaly; review of patient records that show the association between these pathologies. **Results:** 1534 monitoring by VEEG in children and adolescents in CIREP were analyzed. Of these, 25 had hemimegalencephaly, and only two had associated tuberous sclerosis. The cases were reported with descriptions of the stages of preoperative evaluations, surgery for the treatment of epilepsy, with subsequent clinical care, as well as image, neurophysiological and neuropathological examinations. **Conclusions:** The association between hemimegalencephaly and tuberous sclerosis is a rare manifestation, with only six cases described in the literature. However, considering that it is an association between diseases, the therapeutic approach and the follow-up of these hemimegalencephalic children are specified, both in the investigation and in the clinical care of the systemic manifestations of tuberous sclerosis. Both described cases presented asymmetrical spasms, initiated treatment with vigabatrin with subsequent surgical indication and both presented renal alterations.

Keywords: Hemimegalencephaly. Tuberous sclerosis. Epilepsy.

Lista de Figuras

Figura 1: Ressonância magnética de encéfalo axial T2 55

Figura 2: Eletroencefalograma interictal: em vigília, presença de descargas seriadas com predomínio fronto-centro-parietal à direita de incidência quase contínua.....59

Figura 3: Eletroencefalograma interictal: registro de sono - presença de descargas seriadas com morfologia de ponta e polipontas em região parieto-occipital direita, com envolvimento de regiões fronto-centrais ipsilaterais 59

Figura 4: Eletroencefalograma terictal: em vigília, caracterizada pelo cessar súbito das descargas habituais, sucedido por atividade inicialmente rápida e depois em faixa sucessivamente mais lentas em hemisfério cerebral direito 60

Figura 5: Eletroencefalograma ictal, crise eletrográfica: registro de sono - descargas ritmadas em região têmporo-parietal de hemisfério cerebral direito, seguido por atividade teta, que evolui em crescente..... 60

Figura 6: Eletroencefalograma ictal, crise eletrográfica: registro de sono - descargas ritmadas em região têmporo-parietal de hemisfério cerebral direito, seguido por atividade teta que evolui em crescente..... .61

Figura 7: Ressonância magnética de encéfalo axial T2 62

Figura 8: Estimulação de área motora da mão esquerda com estímulo de 1,5-13,5 mA em todos os limites da região a ser ressecada, não havendo resposta 64

Lista de Tabelas

Tabela 1 - Critérios de diagnóstico da esclerose tuberosa, revistos pela *Tuberous Sclerosis Alliance* e pelo *National Institutes of Health*, em 1988 37

Lista de Siglas e Abreviaturas

ADCI-	Ambulatório de Epilepsia de Difícil Controle Infantil
ADNPM-	Atraso do desenvolvimento neuropsicomotor
AMLR-	Angiomiolipoma renal
AUQEI-	*Auto Questionnaire Enfant Imagé*
BDZ-	Benzodiazepínico
CBZ-	Carbamazepina
CET-	Complexo de esclerose tuberosa
CIREP-	Centro de cirurgia de epilepsia
CLB-	Clobazam
CTCG-	Crise tônico-clônica generalizada
CZP-	Clonazepam
ECD-	Etil Cisteinato Dimer
EEG-	Eletroencefalograma
ET-	Esclerose tuberosa
FAE-	Fármaco antiepiléptico
FCD-	Displasia cortical focal
HCFMRP-USP-	Hospital das Clínicas da Faculdade de Medicina de Ribeirão Preto da Universidade de São Paulo
HCE-	Hemisfério cerebral esquerdo
HCD-	Hemisfério cerebral direito
HF-	Hemisferotomia
HME-	Hemimegalencefalia
LAM-	Linfangioleiomiomatose
LEV-	Levetiracetam
LTG-	Lamotrigina

MDC-	Malformação do desenvolvimento cortical
mTOR-	*Mammalian Target of Rapamycin*
OXC-	Oxcarbazepina
PB-	Fenobarbital
PC-	Paralisia cerebral
PI3K-	Fosfatidilinositol-3-quinase
PET-	*Positron emission tomography*
PHT-	Fenitoína
QV-	Qualidade de vida
QVCE-50-	Qualidade de vida de crianças com epilepsia
RF-	Radiofármaco
RM-	Ressonância magnética
SEGA-	Astrocitoma de células gigantes
SPECT-	*Single photon emission tomography*
TC-	Tomografia computadorizada
TEA-	Transtorno do espectro autista
TPM-	Topiramato
USG-	Ultrassonografia
VGB-	Vigabatrina
VEEG-	Vídeoeletroencefalograma
VNS-	Estimulador de nervo vago
VPA-	Ácido valpróico
WISC-	*Wechsler Intelligence Scale for Children*

SUMÁRIO

1. REVISÃO DE LITERATURA 18
1.1. Desenvolvimento cortical cerebral 19
1.2. Malfomações do desenvolvimento cortical 20
1.3. Hemimegalencefalia 22
1.4. Facomatoses 29
1.4.1. Esclerose Tuberosa 30
1.4.1.1. Histórico 30
1.4.1.2. Definição 32
1.4.1.3. Manifestações clínicas 33
1.4.1.3.1. Manifestações neurológicas 33
1.4.1.3.2. Distúrbios neuropsiquiátricos 34
1.4.1.3.3. Manifestações renais 35
1.4.1.3.4. Manifestações pulmonares 35
1.4.1.3.5. Manifestações cardiovasculares 36
1.4.1.3.6. Manifestações oftalmológicas 36
1.4.1.4. Diagnóstico 37
1.4.1.5. Tratamento 40
1.5. Associação entre HME e ET 43

2. OBJETIVOS 44
2.1. Objetivo Geral 45
2.2. Objetivos específicos 45

3. CAUSÍSTICA E MÉTODOS 46
3.1. Tipo de estudo e instrumentos para coleta de dados 47
3.1.1. Programa de avaliação pré-cirúrgica para tratamento da epilepsia 47
3.1.1.1. VEEG 48
3.1.1.2. Avaliação neuropsicológica 48
3.1.1.3. Avaliação de qualidade de vida 49
3.1.1.4. Ressonância magnética 49
3.1.1.5. SPECT 50
3.1.1.6. Histologia 50
3.2 Variáveis analisadas 51

4. RESULTADOS 52
4.1. Caso 1 53
4.2. Caso 2 57

5. DISCUSSÃO 66

6. CONCLUSÕES 76

7. REFERÊNCIAS BIBLIOGRÁFICAS 78

8. ANEXOS 90

1. Revisão de Literatura

1.1 Desenvolvimento cortical cerebral

Há um processo bem estabelecido na formação do córtex cerebral, com etapas sucessivas e sobrepostas de proliferação, migração e organização celular, reguladas por múltiplos mecanismos moleculares, cascatas de sinalização e expressão de genes (MUÑOZ; LÓPES-MESAS; VALIENTE, 2010).

Os neurônios têm origem nas células germinativas da camada subependimária da parede dos ventrículos, a chamada matriz germinativa. As células da matriz germinativa com diferenciação neuronal (neuroblastos), quando ainda não são maduras, iniciam um processo de migração. A migração dos neurônios da região periventricular para os núcleos profundos e para a superfície do córtex cerebral é orientada pelas fibras radiais a partir da 8ª semana de gestação. Os núcleos e o córtex cerebelar também são formados nesse mesmo período. A migração ocorre de maneira ordenada, de modo que primeiro migram as células que irão formar a camada I do córtex, e depois migram as células que irão formar as camadas VI, V, IV, III e II (BIELAS et al., 2004).

Os neurônios se organizam em locais remotos daqueles que iniciamente ocupavam no córtex, migrando por distâncias substanciais até alcançarem a sua posição final no córtex cerebral, sendo este um dos fatores fundamentais que regem o desenvolvimento cortical. Como no neocortex as distâncias de migração são relativamente maiores; aliado ao padrão de organização altamente complexo, este córtex parece mais suscetível a malformações comparativamente a outras estruturas, tais como o olho e a medula espinhal (BIELAS et al., 2004; BRITANOVA et al., 2006; LEGA et al., 2014). Posteriormente, foram reconhecidas as formas de migração neuronal, como o modelo tangencial, em que os neurônios podem migrar por grandes distâncias ao longo das zonas intermediárias, na dependência da expressão de moléculas de adesão específicas (BYSTRON; BLAKEMORE; RAKIC, 2008).

A maturação dos neurônios se inicia antes do término da migração e inclui formação e crescimento dos dendritos, desenvolvimento da excitabilidade e polaridade da membrana neuronal, sinaptogênese, síntese de neurotransmissores e mielinização dos axônios. As colaterais dos axônios, os ramos dendríticos e as sinapses, que são formadas em excesso; sofrem, posteriormente, degeneração

seletiva. As fibras radiais separadas dos neurônios após a migração dão origem às células gliais. As conexões corticais formam-se muito precocemente e continuam a se desenvolver num mecanismo intricado que leva ao desenvolvimento das substâncias cinzenta e branca (CAFFREY et al., 2014). A maior parte do processo de migração neuronal ocorre ao redor da 16ª semana de gestação, porém, acredita-se que este processo só termine por volta do 5º mês de vida pós-natal (CRINO; MIYATA; VINTERS, 2002). Crê-se, ainda, que os neurônios se diferenciam em diversos tipos morfológicos dependendo, especialmente, da fase embriológica em que foram gerados. A sulcação e as circunvoluções cerebrais estão diretamente relacionadas com a migração neuronal, promovendo o aumento da superfície cortical, sem aumento equivalente de volume. Tais processos também se estendem ao período pós-natal, ao longo do primeiro ano de vida (BIELAS et al, 2004).

Embora a estrutura do córtex seja relativamente semelhante em todos os mamíferos, é a extensão da área da superfície cortical em associação à sofisticada citoarquitetura hexalaminar que formam o substrato para o desenvolvimento de funções corticais complexas e elaboradas, distinguindo o ser humano das demais espécies (KRIEGSTEIN; NOCTOR; MARTINEZ-CERDENO, 2006; RAKIC, 2009).

1.2 Malfomações do desenvolvimento cortical

A formação do córtex cerebral pode sem dividida em três principais etapas: proliferação celular, migração celular e organização celular. Alterações e interrupções nessas três fases ocasionam as malformações do desenvolvimento cortical (MDC) (TASSI et al., 2002). As MDC são definidas como um grupo heterogêneo de transtornos anatômicos corticais focais ou difusos, cujas características patológicas dependem, principalmente, do momento e da localização em que o distúrbio ocorreu durante o desenvolvimento (BARKOVICH et al., 2012). O estudo e a classificação da MDC são complicados pelo fato de duas malformações nunca serem virtualmente idênticas e de que diferentes subtipos frequentemente coexistem num mesmo paciente (KUZNIECKY, 1994). Feita essa consideração, Barkovich (2010) e Barkovich et al. (2012), estabeleceram critérios histológicos e de imagens, classificando as MDC em quatro grupos principais:

- Grupo I: malformações secundárias à proliferação neuronal anormal e glial ou apoptose. Este grupo é subdividido em três categorias: proliferação reduzida ou apoptose acelerada (microcefalias); aumento da proliferação ou diminuição da apoptose (megalencefalias) e proliferação anormal (displasia cortical focal ou difusa).
- Grupo II: malformações devidas à migração neuronal anormal que são subdivididas em quatro subcategorias: malformações no início do processo de migração; incluindo, principalmente, as heterotopias; complexo lisencefalia "*cobblestone*"; síndromes de distrofias musculares congênitas.
- Grupo III: MDC pós-migratórias, sendo subdivididas em três grupos: polimicrogiria e esquizencefalia; displasias corticais focais e microcefalia pós-migratória.
- Grupo IV: Malformações secundárias a erros inatos do metabolismo e outras malformações não-classificáveis

Fatores genéticos e ambientais atuam na patogênese da MDC, com genes envolvidos na proliferação e especificação celular, na migração neuronal e na organização cortical tardia (PARRINI et al., 2016).

Mutações de alguns genes são definidos como causa da MDC. O sequenciamento total do exoma identificou mutações recessivas do gene *WDR62* em pacientes com diversos tipos de malformações (BILGÜVAR et al., 2010). As mutações em cinco genes diferentes *LIS1, DCX e RELN e ARX* foram correlacionados com a lisencefalia. Nos casos de polimicrogiria foram identificadas mutações nos genes *SPRX2, KIAA1279, GPR56, PAX6, TBR2, COL18A1, RABG3GAP1* e *TUB2B*. Pacientes com heterotopia nodular periventricular, por sua vez, apresentam mutações nos genes *FLNA1, ARFGEF2 e LRP2* e variação no número de cópias. Em pacientes diagnosticados com heterotopia subcortical em banda são encontradas mutações nos genes *DCX* e *LIS1*. As mutações no gene *EMX2* têm sido relatadas em pacientes com esquizencefalia, embora não em todos os casos (PARRINI et al., 2016).

Estudos sugerem que mutações nos genes *TSC 1* e *TSC 2* estão envolvidos na patogênese da esclerose tuberosa (ET), incluída no grupo de displasias corticais e

caracterizada por células em balão, mas também por outras características clínicas. Esses genes são codificados pela sinalização *Mammalian Target of Rapamycin* (mTOR), assim como a maioria dos genes envolvidos na patogênese das displasias corticais (JIN et al., 2017).

De fato, as malformações apresentam grande espectro de alterações histomorfológicas, moleculares, alterações clínicas heterogêneas e manifestações neurorradiológicas altamente variáveis, o que torna o estudo deste grupo de doenças ainda mais intrigante e desafiador.

1.3 Hemimegalencefalia

A hemimegalencefalia (HME) foi descrita pela primeira vez por Sims, em 1835, como uma malformação cerebral rara que envolve o crescimento distorcido e anormal de um dos hemisférios cerebrais ou de alguns dos seus lobos, com predileção sobre as regiões posteriores (BOSMAN et al., 1996). Estima-se que a HME acomete cerca de 1-3/1000 crianças com epilepsia refratária, em ambos os sexos, e correspondem a 1-14% de MDC. Apesar de rara, representa uma proporção significativa dos casos cirúrgicos (30-50%), principalmente em se tratando de hemisferotomia (HF) (DI ROCCO et al., 2006).

Acredita-se que a alteração cortical ocorra na fase de proliferação e diferenciação neuronal durante o segundo e o quarto meses de gestação (PIOVESANA; CENDES, 2002). Porém, alguns autores sugerem que o insulto deva ocorrer no final do segundo trimestre de gestação, levando tanto à polimicrogiria quanto ao aumento de substância branca hemisférica devido as alterações de membrana celular e de receptores de moléculas que guiam o desenvolvimento axonal (BARKOVICH; CHUANG, 1990). Outros estudiosos divergem dessa teoria, sugerindo um mosaicismo somático de células neuroectodérmicas primitivas como o mecanismo principal (HUNG; WANG, 2005).

As características típicas da HME isolada incluem: displasia cortical grave, hipertrofia de substância branca e ventrículo lateral dilatado e dismórfico (MIRZAA; PACIORKOWSKI, 2014). Barkovich et al. (2012) classificaram a HME no grupo I subclasse C de MDC, como como distúrbio secundário à proliferação ou apoptose

neuronal e glial anormais, com células proliferativas anormais. As regiões cerebrais afetadas podem apresentar lesões focais ou difusas, defeitos de migração neuronal, com áreas de polimicrogiria, lisencefalia, paquigiria, heterotopia e anormalidades vasculares. O córtex é espessado, com sulcos corticais grosseiros e superficiais com pouca diferenciação entre as substâncias branca e cinzenta (BUSTAMANTE; MACHADO; SAKAMOTO, 2006; D´AGOSTINO et al., 2004). O aumento de volume é de intensidade variável, de sutil à acentuado, podendo ocasionar o desvio da linha média. O ventrículo lateral normalmente se apresenta alterado, tanto em tamanho quanto em morfologia: o corno frontal tem aspecto retilíneo e o corno occipital tende a se apresentar grosseiramente alargado; podendo, contudo, estar em tamanho normal ou reduzido (DI ROCCO et al., 2006).

Estudos recentes têm demonstrado que mutações de genes dentro da via de fosfatidilinositol-3-quinase (*PI3K*) *AKT-MTOR* são causas bem conhecidas do crescimento excessivo do cérebro (megalencefalia), bem como de displasia cortical segmentar (como HME, displasia cortical focal e polimicrogria). As mutações do gene *AKT3* foram relatadas em alguns indivíduos com malformações cerebrais (ALCANTARA et al., 2017). Esses genes ativam anormalmente a via mTOR, sugerindo que o tratamento com moduladores desta via pode ser indicado nesses casos (CAI et al., 2014; LEE et al., 2012; PODURI, EVRONY; CAI, 2012, WANG et al., 2013).

Algumas HME podem ocorrer esporadicamente sem associação genética familiar ou de gênero. O envolvimento focal de um hemisfério afetado e os relatos da discordância em gêmeos monozigóticos são sinais de que a fisiopatologia da HME está relacionada com mutações somáticas em células das áreas afetadas (FLORES-SARNAT, 2002).

Existem três tipos de HME: a forma isolada, sem hipertrofia hemicorporal ou lesão cutânea; forma sindrômica, associada à síndrome do nevo epidérmico, neurofibromatosis tipo I, hipomelanose de Ito, síndrome de Klippel-Weber-Trenaunay e ET. Não há, entretanto, diferença em prognósticos entre essas formas isolada e sistêmica (DI ROCCO et al., 2006). O terceiro tipo, o menos comum, é a HME total em que há aumento adicional da metade ipsilateral do tronco encefálico e cerebelo (KING et al., 1985).

Sendo assim, mesmo em se tratando de anomalias de diferenciação neuronal e de proliferação celular nos hemisférios cerebrais, o diagnóstico é feito, principalmente, por exames de imagens e análises clínicas (HUNG; WANG, 2005). Os sinais clínicos mais prevalentes incluem macrocefalia, graus variados de déficit intelectual, epilepsia refratária, desde os primeiros dias de vida, hemiparesia, hemianopsia e, menos frequentemente, déficits de nervos cranianos (MIRZAA; PACIORKOWSKI, 2014). Em contrapartida, alguns raros pacientes podem apresentar exame neurológico normal (FUSCO et al., 1992, NAKAHASHI et al., 2009).

A macrocrania é a principal característica do paciente com HME e, na forma isolada, pode ser o único sinal óbvio ao nascimento ou no período pós-natal inicial. Raramente, especialmente em casos de diagnóstico pré-natal, uma cesariana pode ser necessária devido ao aumento do crânio (BROUMANDI et al., 2004). No exame físico, a macrocrania pode ser assimétrica. Geralmente, os sinais e sintomas da pressão intracraniana aumentada estão ausentes, provavelmente por causa da adaptação progressiva do crânio ao hemisfério cerebral anormalmente crescente. O hemigigantismo é o principal achado extracraniano no HME. Pode envolver todo o hemicorpo homolateral ou, mais comumente, um único segmento do corpo (geralmente o facial); encontrado, muito frequentemente, em neuroectodermoses (TROUNCE; RUTTER; MELLOR, 1991).

O déficit intelectual pode ser de leve à grave e manifesta-se frequentemente, na dependência das anomalias anatômicas do hemisfério afetado e do papel compensatório do hemisfério contralateral (BARKOVICH et al., 2001). Além disso, a própria encefalopatia epiléptica e o uso de fármacos antiepilépticos (FAE) têm impacto direto sobre a cognição do portador de HME. Considerações semelhantes aplicam-se aos deficits neurológicos focais, geralmente representados por hemiparesia progressiva e hemianopsia contralaterais ao hemisfério malformado. (BROUMANDI et al., 2004). A hemianopsia, diferentemente da hemiparesia, dificilmente é evidenciada com facilidade, particularmente em pacientes jovens. Disfunções do nervo craniano, geralmente atrofia do nervo óptico e/ou paralisia dos nervos oculomotores, geralmente são determinados mais pelo dano neurológico primário do que pelo aumento da pressão intracraniana (DI ROCCO et al., 2006).

A síndrome epiléptica presente no paciente com HME é sinal clínico mais encontrado, ocorrendo em mais de 90% dos pacientes (BARKOVICH; CHUANG, 1990; DI ROCCO et al., 2006; VIGEVANO et al., 1989). Apresenta-se em graus variados quanto à gravidade, com início precoce nos primeiros dias de vida, tendo nas crises focais motoras sua principal manifestação, mas também crises sutis neonatais, tônicas ou mesmo mioclônicas. Podem se apresentar sob forma de encefalopatias epilépticas, como síndrome de Ohtahara, West e Lennox-Gastaut (BUSTAMANTE; MACHADO; SAKAMOTO, 2006; DI ROCCO et al., 2006). A epilepsia costuma ser refratária ao tratamento medicamentoso, o que frequentemente resulta na maior indicação de tratamento cirúrgico (VIGEVANO et al., 1989). Outro achado comum é a presença de epilepsia parcial contínua, que pode ser considerada uma forma rara e particular de *status* focal, que tem por definição a contração muscular clônica regular ou irregular, que afeta partes limitadas do corpo; ocorrem por um mínimo de uma hora, e é recorrente a intervalos de não mais de dez segundos. Quanto aos aspectos neurofisiológicos, o eletroencefalograma (EEG) pode ter valor preditivo quanto ao prognóstico (BUSTAMANTE; MACHADO; SAKAMOTO, 2006). Na infância, devido à intensificação dos mecanismos de neurogênese, de formação e modificações sinápticas, qualquer insulto ao sistema nervoso alcança proporções mais significativas, com caráter mais nocivo. Por outro lado, por meio desses mesmos mecanismos, a plasticidade cerebral é igualmente potencializada nessa faixa etária (PEACOCK et al., 1996).

A atividade do EEG interictal encontra-se invariavelmente alterada em HME com padrões diferentes relacionados com a idade dos pacientes (OHTAHARA, et al., 1992). Durante as primeiras semanas de vida, o EEG pode demonstrar uma atividade de fundo assimétrica com atividade paroxística unilateral de elevada amplitude alternando com curtos períodos de atividade de baixa amplitude (supressão); esse padrão, geralmente, é contínuo ou visto apenas durante o estado de sono. O padrão de surto-supressão detectado nas fases iniciais da doença, quando associado a espasmos ou mioclonias, compõe a síndrome de Ohtahara (OHTAHARA et al., 1992). Já no decorrer do primeiro ano de vida, a atividade de EEG interictal sofre algumas variações e pode apresentar complexos de espiculas de elevada amplitude, por vezes assimétricas, configurando um padrão de hipsarritmia modificada (hemihipsarritmia)

(HRACHOVY; FROST Jr; KELLAWAY, 1994). Entretanto, a atividade paroxística contínua do lado afetado pode apresentar possível difusão para o hemisfério contralateral, sendo este padrão mais frequentemente visualizado em portadores de HME do que em pacientes com outras lesões epileptogênicas, o que exige uma avaliação pré-operatória mais cuidadosa, com intuito de flagrar crises epilépticas contralaterais à lesão (DI ROCCO et al., 2006; SANGHVI; RAJADHYAKSHA; URSEKAR, 2004). De acordo com alguns estudos, o envolvimento do hemisfério "saudável" é progressivo e inevitável, mas pode regredir após tratamento cirúrgico precoce (SOUFFLET et al., 2004).

As técnicas de neuroimagem com alta sensibilidade e especificidade permitem o diagnóstico correto de HME (DI ROCCO et al., 2006). Em neonatos, achados ultrassonográficos incluem alargamento do hemisfério, espessamento dos ventrículos laterais, aumento da ecogenicidade da substância branca periventricular e deslocamento de estruturas da linha média (HUNG; WANG, 2005). O exame de ressonância magnética (RM), no entanto, é o padrão ouro, tanto para o diagnóstico quanto para as indicações cirúrgicas; quando complementado com angiografia, fornece informações importantes sobre possíveis anomalias das estruturas vasculares, como o desvio contralateral dos seios venosos medianos, hipoplasia do sistema venoso profundo, hipertrofia das veias que drenam para o seio sagital ou mesmo uma hipervascularização arterial do hemisfério afetado, o que pode ser útil à programação cirúrgica com o intuito de minimizar os riscos de hemorragias (DI ROCCO et al., 2006).

O estudo de RM pré-natal pode demonstrar alargamento ventricular e difusão restrita, sugerindo celularidade aumentada e distúrbio de mielinização no hemisfério afetado (AGID et al., 2006). O exame de RM pós-natal, normalmente permite o diagnóstico correto e tipicamente revela um hemisfério cerebral com aumento de seu volume, com efeito de massa que geralmente comprime o corpo do ventrículo lateral e acarreta desvio de linha média em sentido contralateral. Os giros são espessados, os sulcos pouco definidos e a margem cortical interna indistinta. A substância branca se apresenta com sinal hipointenso em T1 e hiperintenso em T2, sem captação anômala de contraste (BROUMANDI et al., 2004). Os métodos de neuroimagem

funcional, tais como o SPECT (Single photon emission tomography), podem complementar o diagnóstico topográfico da região mais epileptogênica.

Macroscopicamente, o hemisfério afetado aparece quase invariavelmente aumentado e exibe maior consistência, uma superfície malformada (agiria, polimicrogria, paquigiria ou lissencefalia), além do aumento em toda a vascularização. Essas alterações podem envolver todo o hemisfério ou alguns de seus lobos, ou mesmo partes deles (BUSTAMANTE; MACHADO; SAKAMOTO, 2006). As áreas malformadas podem alternar com outras aparentemente normais. Geralmente, as regiões posteriores do hemisfério (lobos parietais e occipitais, porção posterior do lobo temporal) parecem mais afetadas do que as regiões anteriores temporais (geralmente levemente atróficas) ou frontais (geralmente polimicrogíricas ou grosseiramente normais) (DI ROCCO et al., 2006). A forma anormal do ventrículo lateral, com sua configuração distorcida e alargamento difuso é óbvia no estudo anatômico, além de áreas de heterotopia na substância branca comumente encontradas na HME. Apesar da definição de HME, o hemisfério afetado em pacientes com longa história de epilepsia catastrófica pode ser amplamente atrófico como resultado da epilepsia grave prolongada (DE ROSA et al., 1992).

Por sua vez, a análise microscópica dos espécimes de tecido cerebral neuronal e glial malformados apresenta perda da laminação cortical, ausência de delimitação da substância branca e cinzenta, além da presença de vários neurônios gigantes anômalos, com aumento da proliferação dendrítica e alteração na distribuição dos corpos de Nissl (VILLEMURE, 1995). Os neurônios também estão localizados ectopicamente dentro da substância branca, especialmente na camada mais superficial subcortical. Enquanto as alterações neuronais são constantes, as anomalias gliais são evidentes apenas em cerca de 50% dos casos e referem-se aos astrócitos e oligodendrócitos. Eles incluem a presença de células anômalas, como células em balão (célular gliais positivas para a proteína vimentina do ácido glial). Calcificações e áreas glióticas e microcísticas na substância branca completa o estudo patológico da HME (DE ROSA et al., 1992). Tais anomalias podem excepcionalmente envolver, também, o hemisfério contralateral (KALIFA et al., 1987).

As primeiras descrições de hemisferectomia, de forma geral, datam de 1928, realizadas por Walter Dandy (DANDY, 1928) e, meses depois, por L'Hermitte (1928).

Essas cirurgias eram limitadas por recursos diagnósticos e terapêuticos, anestésicos e aparato neurocirúrgico diponíveis à época. Em 1961, cerca de dez anos após a descrição da primeira série, White revisou na literatura médica 267 casos de pacientes submetidos à hemisferectomia (WHITE, 1961) e Ignelzi e Bucy (1968) revisaram 420 no total. Os resultados, de forma geral, eram concordantes quanto ao controle de crises e à estabilidade do ponto de vista neurológico em curto prazo. O prognóstico era tão favorável que se chegou a postular que todas as crianças com a síndrome da epilepsia e hemiparesia deveriam ser submetidas à hemisferectomia (GOODMAN, 1986; IGNELZI e BUCY, 1968; PEACOCK, 1995). King et al. (1985) foi o primeiro a descrever a hemisferectomia em portador de HME, com resultado favorável, realizada em um lactente de cinco meses de idade, que obteve controle das crises e melhora do desenvolvimento neuropsicomotor após a cirurgia. Posteriormente, Vigevano et al. (1989) reportaram os resultados favoráveis de outras duas crianças com HME submetidas à hemisferectomia.

A HF é a intervenção cirúrgica atualmente utilizada na maioria dos grandes centros de cirurgia para tratamento de epilepsia em portadores de HME (SANGHVI; RAJADHYAKSHA; URSEKAR, 2004). É aplicada a uma variedade de condições hemisféricas unilaterais epileptogênicas e resulta em taxa total de de remissão de crises de 52% a 86%, ampliando-se para 78% a 91% quando se considera a melhora significativa das crises, o que, em se tratando de epilepsias graves, é um resultado altamente satisfatório (DANIEL et al., 2001, PEACOCK et al., 1996; TERRA-BUSTAMANTE et al., 2007, 2009; WYLLIE, 1998). Alguns indicadores de refratariedade - epilepsia de início precoce, elevada frequência de crises na fase inicial das manifestações clínicas (MAcDONALD et al., 2000; MOHANRAJ; BRODIE, 2006), presença de estado de mal epiléptico, de déficits neurológicos instalados, determinadas síndromes catastróficas, etiologias e topografias (PALMINI et al., 1994; SILLANPÄÄ, 1990; SILLANPÄÄ; SCHMIDT, 2009).

Os desfechos cirúrgicos tendem a se apresentar menos favoráveis, do ponto de vista epiléptico, nas avaliações mais tardias (JONAS et al., 2004). Quanto ao controle de crises nos portadores de HME, o insucesso cirúrgico foi justificado pela desconexão incompleta, o que, em verdade, foi a única variável estatisticamente associada à persistência dos eventos epilépticos após a cirurgia no estudo de

González-Martínez et al. (2005). Esses autores definiram que o tecido epileptogênico remanescente conectado ao hemisfério contralateral, aos gânglios da base e ao tálamo homolaterais ou às fibras descendentes favoreceu a recorrência de crises.

Resumidamente, estamos frente a uma malformação grave do sistema nervoso central, associada, por vezes, a outras malformações sistêmicas, enquadrando-se frequentemente em alguma síndrome neurocutânea que necessitam de um seguimento multisistemico. Demandando investigação e intervenção precoce com impacto direto no prognóstico e na qualidade de vida dos portadores de HME (HUNG; WANG, 2005).

1.4 Facomatoses

As facomatoses são doenças sistêmicas, de natureza displásica, com tendência ao aparecimento de alterações dérmicas, resultantes de mutações nos folhetos embrionários, principalmente ectoderma e mesoderma, mais raramente o endoderma. São congênitas, e em sua maioria hereditárias, com expressividade variada, sendo comum o encontro de formas frustras, abortivas, esporádicas, atípicas ou intermediárias (DIAMENT; CYPEL; REED, 2010).

Historicamente caracterizadas pela presença do facoma (que tem origem do grego *phakos*: mancha ou marca em forma de lente, que associado ao sufixo *oma*, pode ser traduzido como: tumor em forma de lente) incluíam, inicialmente, duas patologias: neurofibromatose de von Reckinghausen e ET (BOLOGNIA; LORIZZO; SCHAFFER, 2015). Posteriormente, mesmo não sendo detectável o facoma na evolução, outras três doenças foram associadas à angiomatose retinocerebelar de von Hippel Lindau, angiomatose encefalotrigeminal de Sturge-Weber e ataxia-telangiectasia de Louis- Bar (VIDAURRI et al., 2004).

A presença do facoma deixou de ser fundamental para caracterizar este grupo de afecções, determinando a busca de nova denominações para substituir o termo “facomatoses”, tais como: síndromes neurocutâneas, displasias neuroectodérmicas, neuroectodermoses, neuromesoectodermoses e neurocristopatias (DIAMENT; CYPEL; REED, 2010). Entretanto, mesmo na ausência da lesão característica, novas entidades nosológicas foram sendo incluídas respeitando a observação da

coexistência das seguintes manifestações clínicas comuns à maioria: manchas no corpo ou mucosa, formações hiperplásicas ou displásicas, tumores benignos ou malignos originados de células embrionárias indiferenciadas e outras manifestações congênitas como displasias viscerais de graus variados (BERG, 1999; LIBOW, 1993).

A classificação das doenças neurocutâneas, ou facomatoses, passou a ser uma exigência para melhor entendimento do grande número de novas síndromes descritas. Atualmente, existem cerca de 30 diferentes formas clínicas incluídas neste grupo. A classificação mais aceita está baseada no folheto embrionário mais acometido (ASSENCIO-FERREIRA, 1999; ZVULUNOV; ESTERLY, 1995).

A ET, juntamente com a neurofibromatose, ataxia-telangiectasia, nevo sebáceo linear, Albright Gorlin-Goltz e Lipomatose de Fishman, têm como folheto embrionário mais afetado o mesoderma (DIAMENT; CYPEL; REED, 2010).

1.4.1 Esclerose Tuberosa

1.4.1.1 Histórico

A ET, também conhecida como doença de Pringle, doença de Bourneville, adenoma sebáceo ou epiloia e foi reconhecida como entidade clínica em 7 de maio de 1879 no Hospital Pitié-Salpêtrière, em Paris, após Bourneville, o neurologista do serviço, ter realizado um exame necroscópico de uma paciente falecida aos 15 anos, internada desde os três anos de idade com quadro de epilepsia, atraso do desenvolvimento psicomotor e angiofibromas faciais. Durante a avaliação, Bourneville descreveu lesões corticais duras que apelidou de "*sclérose tubéreuse des circonvolutions cérébrales*", estabelecendo a primeira relação entre lesão e fenótipo neurológico (YACUBIAN et al., 1983). Bourneville também acreditava que os tumores cerebrais causavam crises epiléticas e retardo mental (ROACH; GOMEZ; NORTHRUP, 1998). Entretanto, a primeira descrição da doença, caracterizando as lesões cutâneas faciais com sua distribuição típica, data ainda do século passado, em 1835, e é de autoria do dermatologista francês Rayer, citado por Morgan e Wolfort em seu trabalho de revisão de 1879 (JONES et al., 1999).

Devido à importância da semiologia clínica como base nos estudos da época, existem vários relatos de manifestações dermatológicas de ET: Balzer e Menetrier, em 1885, e Pringle, em 1890, descrevem angiofibromas faciais em doentes com alterações do desenvolvimento psicomotor, denominando-os erroneamente de adenomas sebáceos congênitos (JONES et al., 1999). Esse conceito foi rejeitado, posteriormente, em 1962, por Nickel e Reed e, em 1981, surge o termo angiofibroma facial. Em 1895, Besnier reconheceu a ET como doença sistêmica e não distúrbio limitado à pele (YACUBIAN et al., 1983).

Von Recklinghausen, em 1862, descreveu um tumor cardíaco encontrado na necropsia de um recém-nascido, sendo o primeiro a descrever os rabdomiomas cardíacos da ET (YACUBIAN et al., 1983). Com o virar do século, e o advento da histopatologia, as características displásicas das lesões cerebrais, os defeitos de mielinização e a heterotopia neuronal foram relatadas pela primeira vez por Pellizzi, em 1901 (SALOMON et al., 2015). Perusini, em 1905, complementou esta descrição com a caracterização da atipia neuronal associada aos túberes corticais (YACUBIAN et al., 1983).

O termo Epilóia (justapondo as palavras epilepsy e anoia do inglês, epilepsia e atraso mental, respectivamente) foi utilizado até 1942, quando Moolten retomou o caráter multissistêmico e clinicamente heterogêneo da ET, recuperando a noção original de complexo de ET (CET) (YACUBIAN et al., 1983). Em 1932, Crithchley e Earl publicam uma série de casos sobre ET, descrevendo exaustivamente as manifestações da doença, como as máculas hipomelanóticas e as alterações comportamentais, categorizadas onze anos mais tarde, como autismo infantil por Kanner (SALOMON et al., 2015). Finalmente, em 1975, Pampiglione e Pugh relataram que, aproximamente 70% dos portadores de ET apresentavam espasmos infantis, sendo este o primeiro relato entre a associação de espasmos infantis e ET (JONES et al., 1999).

1.4.1.2 Definição

A ET é uma síndrome supressora de tumor de origem neuroectodérmica, sendo o folheto embrionário mais acometido o mesoderma (DIAMENT; CYPEL;

REED, 2010). É uma das neuroectodermoses mais frequentes da prática médica, sendo superada em frequência apenas pela neurofibromatose tipo 1 (CURATOLO; JÓZWIAK; NABBOUT, 2012). Acarreta tumores hamartomatosos benignos em múltiplos sistemas de órgãos, principalmente no cérebro, olhos, coração, rim, pele e pulmões daí a denominação frequente em literatura médica de CET. Afeta aproximadamente dois milhões de pessoas em todo o mundo, ocorre em todos os grupos étnicos e em ambos os sexos (WATAYA-KANEDA et al., 2012).

Dois genes foram identificados como responsáveis por causar ET: *TSC1* localizado no cromossomo 9q34 e *TSC2*, em 16p13.3. A ET é causada pela expressão diminuída ou ausente dos genes *TSC1* (hamartin) ou *TSC2* (tuberin) resultando em uma sinalização mTOR aberrante e subsequente crescimento tumoral (BENDL et al., 2014). Em 85%-90% dos pacientes com diagnóstico clínico de ET, há uma mutação patogênica em qualquer dos genes supressores tumorais *TSC1* ou *TSC2* (SCHWARZ et al., 2014). Nos outros 10%-15% dos pacientes restantes, sugeriu-se que se trata de um mosaicismo celular ou mesmo que essas mutações possam estar presentes em regiões não codificantes desses genes conhecidamente afetados (KINGSWOOD et al, 2017). Cerca de um terço dos pacientes com ET apresenta a forma familiar, em que o transtorno segue uma herança claramente dominante, enquanto os outros dois terços são casos esporádicos resultantes de "*mutações de novo"* em um dos genes causadores da ET (SCHWARZ et al., 2014). Cerca de 80-95% das mutações *TSC1 e TSC2 s*ão pequenas e 5%-20% são grandes duplicações, grandes deleções ou rearranjos complexos (CROWELL et al., 2015). A alta variabilidade no tipo de mutação torna o diagnóstico molecular de ET desafiador. Essa variabilidade pode explicar, pelo menos em parte, a ampla gama de sintomas clínicos observados em pacientes com ET (CURATOLO; JÓZWIAK; NABBOUT, 2012). Vários estudos descreveram possíveis correlações genótipo-fenótipo para ET, muito embora a doença relacionada com mutação no *TSC1* seja, geralmente, menos grave do que no *TSC2* (DABORA et al., 2001).

1.4.1.3 Manifestações clínicas

1.4.1.3.1 Manifestações neurológicas

As manifestações clínicas mais comumente relatadas em portadores de ET são epilepsia e déficit intelectual. A epilepsia é relatada em cerca de 83,5% dos pacientes, na parte das vezes manifestando-se por crises focais (KINGSWOOD et al., 2017). A média de idade do diagnóstico da epilepsia é de três meses, especialmente manifestada por espasmos infantis, associando-se intimamente com atraso do desenvolvimento neuropsicomotor e hisparritimia ao EEG, configurando síndrome de West. Embora a maioria dos pacientes com espasmos infantis não tenha ET, a ET pode corresponder a 25% dos casos de West com lesão estrutural e, em contrapartida, até 50% dos pacientes com ET desenvolverão espasmos infantis (THIELE, 2004).

A epilepsia no portador de ET costuma ser refratária à monoterapia e cerca de 35,9% não apresentam controle satisfatório de crises. Acredita-se que a farmacorresistência seja o resultado do aumento da expressão da glicoproteína-p-1 do *TSC1* de resistência a politerapia, e da proteína 1 associada à resistência a múltiplos medicamentos em tubérculos corticais (LAZAROWSKI et al., 2004), que se crê estarem diretamente relacionados à epileptogênese (HOLMES; STAFSTROM, 2007). A epilepsia refratária e o estado epiléptico são conhecidos por estarem associados ao aumento da mortalidade (BOGGS, 2004) e morbidade, tais como dificuldades de aprendizagem, problemas comportamentais e alteração do sono (LAZAROWSKI et al., 2004).

Outra manifestação clínica relativamente comum (24%) é a presença de astrocitomas de células gigantes subependimais (SEGAs), que são tumores cerebrais glioneuronais raros e de baixo grau, que ocorrem quase que exclusivamente em pacientes portadores de ET. Embora histologicamente benignos, os SEGAs podem levar a graves complicações neurológicas, incluindo hidrocefalia, crises epilépticas intratáveis, distúrbios comportamentais, cefaleia e regressão ou perda de habilidades cognitivas. Porém a maioria dos pacientes, cerca de 70%, evolui sem sintomas. A mutação patogênica mais encontrada foi no gene *TSC2*. Menos de 20% dos tumores surgem bilateralmente, sendo esta última mais prevalente nos portadores da mutação no *TSC1*.

1.4.1.3.2 Distúrbios neuropsiquiátricos

A prevalência do déficit intelectual é de 40% e 70% em portadores de ET, sendo que o grau profundo (definido como QI menor que 36) é relatado em 30% a 45% dos pacientes (KRUEGER; FRANZ, 2008). Existe forte associação entre deficiência intelectual e epilepsia. Em uma série de 160 pacientes da Mayo Clinic, Gomez et al. (1995) relataram que todos os pacientes com déficit intelectual apresentaram história de epilepsia e nenhum sem crises epilépticas apresentou comprometimento intelectual importante. Esses achados foram confirmados por estudos recentes que observaram que o início precoce da epilepsia no CET, especialmente manifestado por espasmos infantis, está associado criticamente com formas graves deficiência intelectual (JÓŹWIAK et al., 2011).

As dificuldades escolares são queixas prevalentes em cerca de 50%-57% dos pacientes com ET (DIAMENT; CYPEL; REED, 2010). O transtorno do espectro de autista (TEA), transtorno de déficit de atenção e a hiperatividade secundários, transtorno de ansiedade e transtorno depressivo são relatados em 20,7%, 19,6%, 9,1% e 6,1%, respectivamente (KINGSWOOD et al., 2017). A idade média do diagnóstico dos transtornos psiquiátricos varia entre dois anos, no caso do TEA, e 24-30 anos em casos de depressão-ansiedade (LORD et al., 2000). Outros problemas comportamentais, relatados em mais de 10% dos portadores de ET, foram doenças do sono, impulsividade, agressividade e mudanças de humor (SAMIR; GHAFFAR; NASR, 2011).

1.4.1.3.3 Manifestações renais

O angiomiolipoma renal (AMLR) é um tipo de hamartoma benigno que pode ocorrer esporadicamente ou ser associado ao CET. São encontrados em aproximadamente 80% dos portadores de ET, sendo mais prevalentes no sexo feminino (REDKAR et al., 2012). Surgem na infância tardia (por volta de 6-8 anos) e se manifestam bilateralmente na maioria dos quadros, estando associados ao risco de sangramento agudo relacionado, principalmente, à dimensão do tumor. Os sintomas mais comuns são: dor abdominal, massa abdominal palpável, hematúria, anemia, hipertensão secundária e outras consequências da hemorragia intratumoral (KUSHWAHA et al., 2010). Além disso, o aumento contínuo do tamanho do AMLR pode levar à compressão do tecido renal remanescente, aumentando o risco de desenvolvimento de doença renal crônica (REDKAR et al., 2012).

Alguns casos relatados ilustram o potencial de hemorragia devido à ruptura espontânea do AMLR que ameaça a vida de pacientes com ET. A hemorragia decorre do crescimento do tumor, do aumento do suprimento de sangue, que pode resultar em angiectasias e incremento de aneurismas arteriais (PAREKH et al., 2014). Como consequência, as complicações renais são a principal causa de morte em adultos com ET (KINGSWOOD et al, 2017; SPARKS et al., 2011).

1.4.1.3.4 Manifestações pulmonares

A linfangioleiomiomatose (LAM) pulmonar é uma entidade clínica bem reconhecida, considerada como uma neoplasia mesenquimatosa benigna com morfologia epitelial e distribuição perivascular (DE PAUW et al., 2003). No decorrer da doença, ocorre uma proliferação intersticial não neoplásica de músculo liso atípico, resultando em obstrução progressiva das vias aéreas, sangue e vasos pulmonares linfáticos (NESE et al., 2011). É uma doença rara que afeta quase que exclusivamente mulheres jovens em idade fértil, descrita por von Stossel, em 1937 (DE PAUW et al., 2003). A média de idade no diagnóstico é de 36 anos, e o sintoma mais comumente relatado é a dispneia e o pneumotórax. A LAM extrapulmonar é uma manifestação

rara de ET e pode ocorrer em mulheres que também possuem LAM pulmonar (KINGSWOOD et al., 2017).

1.4.1.3.5 Manifestações cardiovasculares

Os rabdomiomas cardíacos são as manifestações cardiovasculares mais frequentes encontradas (KINGSWOOD et al., 2017) e tendem a ser múltiplos, envolvendo o septo interventricular e as paredes, projetando-se para o interior das cavidades cardíacas, com especial predileção pelo ventrículo direito. A origem dos rabdomiomas é miocárdica e eles são histologicamente benignos. Todavia, na maioria das vezes, os rabdomiomas cardíacos são tipicamente bem tolerados, com risco de óbito fetal estimado em 4% a 6% dos casos (REDKAR et al., 2012). Há relatos de regressão espontânea do tumor, particularmente no terceiro trimestre de gestação. Em estudo retrospectivo, foram avaliados 19 casos de tumores cardíacos fetais, sendo observada regressão parcial ou completa dessas massas em oito pacientes, sendo que 10 desenvolveram, posteriormente, quadro clínico de ET. De fato, uma evolução perinatal benigna, com progressiva diminuição do tumor e completa resolução, pode ser observada em mais de 80% dos casos durante a infância (KINGSWOOD et al., 2017).

1.4.1.3.6 Manifestações oftalmológicas

As manifestações oftalmológicas mais frequentes são os hamartomas da retina, presentes em 40-50% dos portadores de ET, sendo que em 33% são bilaterais e geralmente assintomáticos, mas podem condicionar defeitos secundários da acuidade visual a grandes lesões da mácula (KINGSWOOD et al., 2017). A perda de visão por descolamento da retina, hemorragia do corpo vítreo, ou por aumento do tamanho do hamartoma ocorre raramente. Alguns pacientes podem apresentar defeitos pigmentares da íris e angiofibromas palpebrais (MENNEL et al., 2007).

1.4.1.4 Diagnóstico

O diagnóstico de ET é eminentemente clínico e foi publicado por Roach, Gomez e Northrup (1998) e revisto pela *Tuberous Sclerosis Alliance* e pelo *National Institutes of Heath,* em 1998 (Tabela 1) (HYMAN; WHITEMORE, 2000). Considera-se definitivo o diagnóstico de ET na presença de dois critérios maiores ou um maior e dois menores. O diagnóstico é provável na presença de um critério maior e um menor. A ET ainda é considerada possível na presença de um critério maior ou dois ou mais critérios menores (DIMARIO Jr, 2004).

Tabela 1 - Critérios de diagnóstico da esclerose tuberosa, revistos pela *Tuberous Sclerosis Alliance* e pelo *National Institutes of Health*, em 1988

Critérios maiores	Critérios menores
Angiofibromas faciais ou placa fibrosa	Manchas múltiplas no esmalte dentário
Fibromas não traumáticos ungueais ou periungueais	Linhas de migração radiais na substância branca (a,d)
Máculas hipomelanocíticas (≥ 3)	Cistos ósseos (d)
Placas de Shagreen	Pólipos hamartomatosos retais (c)
Hamartomas nodulares múltiplos da retina	Fibromas gengivais
Túberes corticais (a)	Hamartoma não renal (fígado, baço e outros órgãos)
Nódulo subependimário	Mancha acrómica na retina
SEGA	Lesões cutâneas tipo “confete”
Rabdomioma cardíaco	Cistos renais múltiplos (c)
Linfangioleiomiomatose pulmonar (b)	
Angiomiolipoma renal (b)	

Adaptado de Roach et al. (2017): **a)** A coexistência de displasia cerebral cortical e linhas de migração radiais na substância branca deve ser considerado critério major para o diagnóstico; **b)** Na presença de linfangioleiomiomatose pulmonar e angiomiolipomas renais, só deve considerar -se como definitivo o diagnóstico de esclerose tuberosa na presença de um outro critério; **c)** Sugerida confirmação histológica; **d)** Confirmação radiográfica é suficiente.

A avaliação inicial para a confirmação do diagnóstico dá-se por meio de anamnese, exame físico e neurológico, bem como história familiar. Sucede-se a observação dos familiares em primeiro grau com inspeção da pele (máculas hipomelanocíticas, fibroadenomas, placa de shagreen, placa fibrosa. O uso de

lâmpada de Wood em recém-nascidos ou na presença de pele clara tornará mais fácil a identificação de máculas hipomelanociticas) (THIELE, 2004). Deve se realizar exame neurológico minucioso, avaliação oftalmológica (hamartomas da retina, defeitos pigmentares da iris, angiofibromas palpebrais), bem como solicitar exames complementares como RM de encéfalo (tuberes corticais, nódulos subependimários, SEGA, anomalias da substância branca), EEG, ultrassonografia (USG) de rins e vias urinárias (angiomiolipomas ou cistos renais), ecocardiograma em crianças com menos de cinco anos (rabdomioma) e eletrocardiograma (exclusão de defeitos de condução cardíaca e arritmias) e outras avaliações a depender da história clínica e dos achados no exame físico (CURATOLO; JÓZWIAK; NABBOUT, 2012).

As análises microscópicas dos tubérculos corticais revelam um córtex gravemente distorcido com perda da laminação cortical e presença de tipos de células anômalas, calcificações, áreas glioticas e microcísticas (BENDL et al., 2014). As células gigantes na ET são histologicamente semelhantes às células de balão, detectadas na displasia cortical focal (FCD) tipo IIb, na medida em que exibem um corpo celular ampliado e citoplasma eosinofílico opalescente, vítreo e eosinofílico. Essas células surgem de células progenitoras gliais radiais da zona ventricular, representando diferentes estádios de maturação (SAMIR; GHAFFAR; NASR, 2011).

Os métodos convencionais utilizados para diferenciar o túber epileptogênico do não-epileptogênico ainda permanecem como um fator limitante para a cirurgia de epilepsia em portadores de ET. As monitorizações tradicionais com vídeoeletroencefalograma (VEEG) conseguem, em alguns casos, a localização de lobos, porém este pode ter vários túberes (FUJIWARA et al., 2016). A tomografia computadorizada (TC) e a RM mostram suas localizações de forma precisa, entretanto não fornece a informação das atividades ictais de cada lesão. Até mesmo os estudos de imagens funcionais existentes, como o PET (*Positron emission tomography)*, têm uso restrito nos casos dos portadores de ET, visto que muito frequentemente encontra-se um hipometabolismo glicolítico em muitas lesões, porém também não possuem, em muitos casos, capacidadede para distinguir as zonas de início ictal (JANSEI et al., 2006). O SPECT, amplamente utilizado em muitos serviços, por vezes torna- se limitado pela curta duração do evento crítico em grande parte dos portadores de ET. A monitorização intracraniana eletrográfica, utilizada em casos de múltiplas

lesões, é um método invasivo com suas inerentes complicações, e ainda é uma avaliação bastante onerosa para os serviços de avaliações pré-cirúrgicas nos centros de epilepsia. Claramente, necessitava-se de um método de imagem que pudesse diferenciar a atividade epileptogênica dos túberes (KOH et al., 2000).

Com essa proposta, Chugani et al. (1998) avaliaram métodos que pudessem realizar essa diferenciação em nove crianças (idade média de quatro anos) com critérios diagnósticos para ET e epilepsia, que foram analisadas com PET-α metil-L-triptofano (PET- AMT), que avalia o metabolismo da serotonina. Esse estudo comparou achados de VEEG, RM e PET- AMT. Das nove crianças, sete passaram por monitorização, quatro apresentaram correspondência entre a avaliação e o aumento na captação de serotonina, visualizado no PET- AMT. Apenas uma criança apresentou correspondência fraca entre os exames, e em outras duas o VEEG demonstrou multifocalidade; contudo em uma delas a avaliação neurofisiológica mostrou correspondência hemisférica. Apenas duas passaram por procedimento cirúrgico, uma delas com ausência de crises epilépticas e melhora cognitiva global, entretanto para a segunda criança, devido à proximidade com a área motora, optou-se por ressecção mais limitada, não sendo obtido controle satisfatório das crises. Apesar de um estudo com número limitado de avaliações, os autores concluíram que o metabolismo da serotonina teria importante impacto na localização das zonas epileptogênicas na avaliação pré-operatória da cirurgia de epilepsia.

Posteriormente, Chugani et al. (2013) estudaram a relação do PET- AMT e a localização do túber epileptogênico dominante em 191 portadores de ET com epilepsia farmacorresistente. Os autores concluíram que quanto maior o tempo de epilepsia maior o número de alterações observadas no PET-AMT, o que faz lembrar do estudo que comprovou estatisticamente o impacto da epilepsia no sucesso cirúrgico/cognitivo. Ainda foi demonstrada excelente concordância entre os achados do PET-AMT e os neurofisiológicos, principalmente no tocante à lateralidade, independentemente da mutação da ET; e quando usado em conjunto com o VEEG, forneceu dados adicionais na avaliação pré-cirúrgica, quando 78% obtiveram resultados benéficos com a cirurgia, confrontando com a estatística média de 59% de controle de crises no pós-operatório de cirurgia de epilepsia em portadores de ET (ZHANG et al., 2013).

1.4.1.5 Tratamento

Os sintomas mais complexos da ET são: epilepsia, SEGA e AMLR. Na maioria dos pacientes com ET, a epilepsia inicia antes do primeiro ano de vida. Além disso, a apresentação precoce das crises epilépticas e seu difícil controle são fatores de risco já estabelecidos para o comprometimento cognitivo importante. O SEGA é uma das principais causas de mortalidade e morbidade em crianças e adolescentes com ET (JANSEN et al., 2008). Apesar de serem histologicamente benignos, esses tumores crescem dentro dos ventrículos cerebrais e podem obstruir o fluxo do líquido cefalorraquidiano, causando hidrocefalia e sintomas neurológicos associados, incluindo piora das crises epilépticas, perda visual e alteração do nível de consciência, entre outros (PASCUAL-CASTROVIEJO et al., 2013). Os AMLR também são tumores benignos, mas apresentam risco de ruptura com sangramento ou danificar o tecido circundante durante o crescimento e, em casos mais severos, perdas renais, com necessidade de hemodiálises (BURNETT et al., 1998). Atualmente, muito se tem estudado sobre o comportamento neurobiológico da ET, visto que alguns tratamentos oferecem excelentes resultados, que visam o impacto direto nas vias metabólicas.

Como já mencionado, a ET pode ser resultante da mutação dos genes *TSC1* e *TSC2.* Os produtos desses dois genes formam um complexo funcional que regula a via de sinalização do mTOR (BURNETT et al., 1998). Trata- se de uma serina-treonina quinase, que associada a uma série de outras proteínas reguladoras formam dois complexos distintos: mTORC1 e mTORC2, cuja função regula diversos processos intracelulares em resposta a sinalizações extracelulares (SARBASSOV; ALI; SABATINI, 2005). De forma resumida, a mTOR regula sobrevivência, diferenciação e desenvolvimento neuronal, crescimento, migração, arborização dendrítica, bem como a sinaptogênese. Portanto, com o estudo da ativação aberrante da cascata de sinalização do mTOR ficou demonstrado geneticamente um grande espectro de MDC, e a ET serviu assim, como protótipo desta categoria no qual as MDC foram referidas como "mTORopatías" (SWITON et al., 2017).

Dado o papel estabelecido das anormalidades da via mTOR na ET, os inibidores de mTOR (por exemplo, rapamicina e seu derivados - Everolimus) foram

analisados em pacientes com ET, desde 2006 (BISSLER et al., 2013). No primeiro relato de série de casos de cinco pacientes com SEGAs associados à ET, a rapamicina reduziu significativamente o volume do tumor. Observou-se efeito semelhante com AMLR, angiofibromas faciais e LAM (SWITON et al., 2017). Everolimus está indicado para o tratamento de pacientes adultos com AMLR associados a ET que estão em risco de complicações, mas que não podem realizar procedimento cirúrgico. É indicado também para o tratamento de pacientes, independentemente da idade, com SEGAs que requerem intervenção terapêutica, mas não são passíveis de cirurgia (PASCUAL-CASTROVIEJO et al., 2013). Tanto a rapamicina quanto o Everolimus também demonstraram, secundariamente, reduzir a gravidade da epilepsia em pacientes com ET. Ambos os agentes também estão sendo estudados em problemas neuropsiquiátricos associados à ET, particularmente TEA e déficits cognitivos (SWITON et al., 2017).

O tratamento com inibidores do mTOR, no entanto, está associado a risco significativo de eventos adversos, incluindo o aumento do risco de infecções (a estomatite é a mais frequente), mas também a acne, a amenorreia e as anormalidades laboratoriais. As considerações desses efeitos são importantes porque é consenso que o tratamento com esses inibidores deve ser duradouro; e que a retirada dos mesmos está associada ao crescimento do tumor (SEGA, AMLR, rabdomioma cardíaco e lesões cutâneas) na maioria dos pacientes (SWITON et al., 2017).

Outras alternativas de tratamentos para ET são medicações sintomáticas. Existe grande número de FAE, disponíveis para o tratamento das crises epilépticas, bem como outras abordagens não farmacológicas, como a cirurgia de epilepsia e a dieta cetogênica. As recomendações clínicas recentes feitas pela Conferência Internacional de ET afirmam que "a terapia anticonvulsivante em ET, geralmente, deve seguir a de outras epilepsias" (OVERWATER et al., 2015). Contudo, há uma recomendação formal da *International League Against Epilepsy* (ILAE, 1989) de que se deve considerar a doença subjacente ao escolher um FAE, sendo a vigabatrina (VGB) a primeira escolha para o tratamento dos espasmos infantis na ET; sugerindo, inclusive, iniciar esse tratamento antes mesmo do surgimento dos eventos epilépticos, com manutenção da terapia até os dois anos de idade, com resultados neurocognitivos positivos (JÓŹWIAK et al., 2011)

Para outros tipos de crises, há evidências de eficácia da lamotrigina (LTG), levetiracetam (LEV) e clobazam (CLB) em pequenos estudos com pacientes. Para outros FAEs, a eficácia específica na ET não está clara. Os FAEs, frequentemente utilizados, são: ácido valpróico (VPA), LEV, topiramato (TPM), oxcarbazepina (OXC) e carbamazepina (CBZ). Poucos estudos evidenciam o uso de canabidiol (CBD) em portadores de ET (DIAZ-CORPAS et al., 2010). Os tratamentos de epilepsia não-farmacológica, demonstrados como efetivos em pacientes com ET, são a dieta cetogênica, estimulador de nervo vago (VNS) e abordagem cirúrgica em centro especializado com localização de tubér dominante epileptogênico seguida de ressecção cirúrgica (KRUEGER; FRANZ, 2008).

Cerca de 50%-80% das crianças com ET e epilepsia podem ser resistentes aos FAE (JANSEN et al., 2006). A cirurgia de epilepsia, especialmente a ressectiva, pode melhorar o controle das crises epilépticas em paciente farmacoressistente quando a zona epileptogênica é bem definida com uma avaliação minuciosa em centro médico especializado em cirurgia de epilepsia (FUJIWARA et al., 2016). Muitas crianças portadoras de ET apresentam uma rede epiléptica complexa com EEG síncrono, bilateral ou com múltiplos focos epileptogênicos, além de múltiplas lesões em imagens de RM, o que interfere diretamente no sucesso da cirurgia de epilepsia. Margens bem definidas e tubér único calcificado são frequentemente mais sugestivos de zona de início ictal (KOH et al., 2000). No entanto, uma proporção significativa de pacientes com ET tem tubérculos múltiplos em todo o cérebro, ausência de túber dominante na RM ou mesmo uma semiologia de crise que não colabora com a topografia das lesões (FUJIWARA et al., 2016).

1.5 Associação entre HME e ET

A HME é uma doença incomum, com achados neurorradiológicos patognomônicos. Sua presença pode ser isolada ou ocorrer com síndromes hemi-hipertróficas ou facomatoses. As facomatoses, associadas à frequência aumentada de HME, inclui síndrome do nevo linear, hipomelanose de Ito, neurofibromatose tipo 1 e síndrome de Proteus (BARKOVICH; CHUANG, 1990).

A HME e ET são condições teoricamente distintas e raras, caracterizadas por malformações corticais. Entretanto, encontra-se na literatura descrição de associação entre as duas doenças (CARTWRIGHT; McCARTHY; ROACH, 2005; CUDDAPAH et al., 2015). A associação entre essas doenças, apesar de rara, pode se basear em aspectos moleculares, histológicos e clínicos em comum. Ademais, a associação entre HME e outras facomatoses é bem estabelecida. Com base nessas informações, estudou-se a presença de HME em pacientes com ET, com a finalidade de melhor compreender as particularidades dessas condições, em particular e em associação. E justifica-se investigação de ET em portador de HME, sempre na presença de algum critério clinico (rabdomioma cardíaco, manchas hipomelanociticas, entre outros) ou mesmo de um familiar de primeiro grau portador.

2. Objetivos

2.1 Objetivo geral

Identificar a presença de HME em crianças e adolescentes com ET monitorizados para tratamento de epilepsia farmacorresistente no Hospital das Clínicas da Faculdade de Medicina de Ribeirão Preto da Universidade de são Paulo (HCFMRP-USP).

2.2 Objetivos específicos

- Avaliar aspectos clínicos, neurofisiológicos, radiológicos e histopatológicos da associação ET - HME.

- Avaliar características da epilepsia e do tratamento cirúrgico no que tange ao controle de crises e aspectos cognitivos do desenvolvimento e da qualidade de vida (QV) nos pacientes com ET e HME.

- Realizar revisão de literatura sobre ET e HME, bem como a associação entre elas.

3. Material e Métodos

3.1. Tipo de estudo e instrumentos para coleta de dados

Trata-se de um estudo observacional descritivo retrospectivo. Foi realizado levantamento das crianças e adolescentes com idade inferior a 19 anos com epilepsia de difícil controle medicamentoso, atendidas para investigação pré-operatória para tratamento cirúrgico da epilepsia no Centro de Cirurgia de Epilepsia (CIREP) do HCFMRP-USP, entre os anos 2000 e 2016, cujo diagnóstico era ET, segundo os critérios pré-estabelecidos pela *Tuberous Sclerosis Alliance* e pelo *National Institutes of Health,* 1998 (HYMAN; WHITEMORE, 2000). Foram revisados laudos de exames de RM desses pacientes e selecionados aqueles que apresentavam malformação hemisférica do tipo HME, segundo Barkovich et al. (2001).

Para critério de inclusão nesta amostra, foram considerados apenas aqueles pacientes cujos laudos foram elaborados por neurorradiologista especializado. Foram excluídos aqueles que não possuiam dados completos em prontuários ou que não realizaram exame de RM no HCFMRP-USP.

3.1.1 Programa de avaliação pré-cirúrgica para tratamento da epilepsia

A avaliação pré-cirúrgica dos pacientes foi realizada no CIREP e consistiu em:

- Avaliação neurofisiológica por meio de monitorização por VEEG;
- Avaliação neuropsicológica;
- Avaliação psiquiátrica;
- Avaliação por assistente social;
- Avaliação de QV por meio de questionários de Zarit Burden Interview e Qualidade de vida da criança com epilepsia (QVCE-50);
- Realização de exames de neuroimagem (RM de encéfalo, SPECT ictal e interictal e TC de crânio);
- Reunião clínica com equipe multidisciplinar composta por todos os profissionais mencionados para as avaliações e pelos neurocirurgiões pediátricos, onde é tomada uma decisão conjunta a respeito da realização ou não de intervenção cirúrgica e, caso positivo, sobre a escolha do procedimento;

- Eletrocortigrafia intraoperatória, quando indicada.

Após a realização da cirurgia, espécimes de tecido nervoso são enviados ao laboratório de patologia e os casos são discutidos com as equipes clínica e cirúrgica em reunião de neuropatologia. Para análise dos desfechos quanto à incidência de crises, a maioria dos centros prefere utilizar a classificação de Engel que contempla quatro classes, com a classe I representando os pacientes que evoluem com remissão de crises por dois anos (ENGEL, 1987; ENGEL et al., 1993).

3.1.1.1 VEEG

A monitorização por VEEG de superfície foi realizada com o aparelho Nihon-Koden, utilizando o sistema 10/10 de colocação de eletrodos. O registro foi feito no CIREP no HCFMRP-USP. A análise da fenomenologia ictal e a classificação semiológica das crises foram realizadas por neurofisiologistas do CIREP, de forma independente e em conjunto. Também Foram realizadas manobras de ativação, como hiperventilação e fotoestimulação intermitente e eventual retirada de FAE, dependendo da possibilidade e da necessidade de cada caso. Se necessário, ainda foram repetidas as avaliações de VEEG de superfície ou, eventualmente, monitorizações invasivas com colocação de eletrodos subdurais.

3.1.1.2 Avaliação neuropsicológica

A avaliação neuropsicológica foi realizada aplicando-se testes nos quais são avaliados processos atencionais e executivos, linguagem, organização visuo-espacial e praxia construtiva e processos mnésticos. De forma rotineira, foram utilizados os sistemas de avaliações WISC (Wechsler para ciranças) III e IV. Na impossibilidade da aplicação desses testes padronizados, foram utilizados questionários de comportamento adaptativo - Vineland, Versão II.

3.1.1.3 Avaliação de qualidade de vida

A QV foi avaliada com base nos questionários de *Zarit Burden Interview* e QVC-50. O QVC-50 é um instrumento construído para a população brasileira, específico para crianças com epilepsia na faixa etária de seis a 16 anos, respondido pelos pais. É composto por 50 itens acerca dos domínios: físico (9 itens); psicológico (18 itens); social/familiar (7 itens) e cognitivo/educacional (16 itens), e cada item pode ser pontuado de um a quatro (MAIA-FILHO; GOMES; COSTA, 2005). Ao final do questionário há um espaço para observações e uma escala visual para que o respondente avalie a QV da criança que varia de 0 a 10. Quanto menor o escore, pior a QV. O questionário *Zarit Burden Interview* foi validado para o português por Ferreira et al. (1990) e avalia o grau de sobrecarga do cuidador, quanto maior a pontuação maior o grau de sobrecarga (≤21: ausência de sobrecarga; 21-40: sobrecarga moderada; 41-60: sobrecarga moderada a severa; ≥61: sobrecarga severa).

3.1.1.4 Ressonância magnética

A RM de encéfalo é resumidamente o resultado da interação do forte campo magnético produzido pelo equipamento nos prótons de hidrogênio do tecido cerebral que, após captação, é codificado, processado e convertido em uma imagem (DOYON; CABANIS, 2000).

Em relação à aquisição das imagens de RM, todos os pacientes realizaram pelo menos um exame no HCFMRP-USP, em equipamento da Philips de 1,5 tesla e 3.0 Tesla (a partir de 2008), com sequências cobrindo todo o encéfalo, e protocolo mínimo de sequências turbo *spin echo* ponderadas em T1 e T2. Após a aquisição das imagens, as mesmas foram avaliadas por dois neurorradiologistas de forma independente, classificando os critérios radiológicos encontrados na ET e na HME. Em relação à caracterização topográfica das alterações, estas foram divididas em lesões acometendo a substância branca periventricular e profunda (características do sinal e comportamento nas sequências ponderadas em T1 e T2), alterações morfológicas das regiões corticais e subcorticais no hemisfério acometido pela HME,

bem como no hemisfério contralateral. Foram relatadas, ainda, outras alterações (cerebelar; tronco cerebral e corpo caloso), quando existentes.

3.1.1.5 SPECT

O Spect é uma Tomografia Computadorizada com Emissão de Fótons Único que, diferentemente da TC ou da RM, visa o estudo do fluxo sanguíneo do cérebro, em vez da estrutura anatômica cerebral. Para obtenção do spect ictal, os pacientes estavam com ou sem redução (parcial ou total) das DAEs.

O fármaco Etil Cisteinato Dimer (ECD) foi preparado pelo Serviço de Medicina Nuclear. A marcação consistiu na ligação do fármaco ECD ao radioisótopo 99m-Tc, tendo como produto o radiofármaco (RF) 99mTc-ECD. A dose (particularizada para crianças) (METTLER; GUIBERTEAU, 1991) foi administrada imediatamente após o início clínico ou eletrográfico da crise epiléptica. As imagens convencionais dos SPECTs críticos e intercríticos foram avaliadas por um médico com experiência na análise de SPECT cerebral. A padronização visual para a análise das imagens foi baseada no conhecimento da anatomia perfusional normal em cérebros de crianças normais. As áreas de hiperperfusão identificadas no SPECT crítico, bem como aquelas de hipoperfusão no SPECT intercrítico, foram classificadas de acordo com sua intensidade (discreta, moderada e acentuada).

3.1.1.6 Histologia

O fragmento dos córtex cerebrais foi submetido a estudo especializado no Laboratório de Anatomopatologia do Departamento de Patologia do HCFMRP-USP respeitando os passos de fixação, inclusão, microtomia e coloração padronizados. A técnica de coloração utilizada foi a Hematoxilina-Eosina que permite a identificação morfológica das células e dos tecidos, corando as estruturas básicas de cor púrpura (p.ex. células nucleares) e as estruturas ácidas de cor rosa (p.ex. citoplasma) (JUNQUEIRA; CARNEIRO, 2004).

3.2 Variáveis analisadas

Foram analisadas para cada paciente as seguintes variáveis numéricas e categóricas:

Variáveis categóricas:

- Sexo;
- Presença ou não de crise epiléptica tipo espasmos;
- Presença ou não de hipsarritmia;
- História familiar para ET em parentes de 1º grau;
- História familiar de epilepsia sem ET;
- Presença de outros achados clínicos de ET;
- Aspectos neuropsicológicos;
- Aspectos psiquiátricos;
- Aspectos da QV;
- Realização de cirurgia de epilepsia, caracterizando o tipo de intervenção;
- Resultados de anatomia patológica;
- Evolução da epilepsia em avaliações clínicas pós-operatórias;
- Presença de reabordagem cirúrgica;
- Características de imagem da RM quanto à presença de túberes, nódulo subependimário, SEGA, calcificações, HME, outras malformações, tumores ou alterações estruturais adquiridas.

Variáveis numéricas:

- Idade;
- Idade de início da epilepsia;
- Idade da intervenção cirúrgica.

4. Resultados

Entre 2000 e 2016, foram realizadas 1534 monitorizações por VEEG em crianças e adolescentes no CIREP do HCFMRP-USP. Desses, 30 apresentavam ET. Nenhum paciente foi excluído da análise, fosse por dados incompletos ou por falta de exames de imagem realizados no serviço. Procedeu- se, então, para revisão dos laudos de RM, confirmando que os pareceres emitidos foram exclusivamente realizados por neurorradiologistas. Dos 30 pacientes cujo laudo de RM foi avaliado, todos (100%) apresentavam os achados próprios de ET, enquanto apenas dois (8%) tinham diagnóstico compatível com HME em seus exames de imagem. Devido ao número restrito de pacientes com ambas as alterações encontradas, considerou-se "relato de casos" como a melhor forma de apresentar os resultados. Os dois pacientes preencheram as etapas de avaliação pré-operatória, foram submetidos à cirurgia para tratamento de epilepsia, com ulterior controle clínico, de imagem, neurofisiologia e patologia.

4.1 Caso 1

Trata-se de um menino, mulato, 16 anos e três meses, natural e procedente de Ribeirão Preto-SP. Não há relato de consanguinidade. Há história familiar positiva para epilepsia: pai, tio paterno e tio-avô paterno; para ET: mãe e irmã. Genitora teve filho do sexo masculino, natimorto, e há relato de dois tios maternos falecidos por causa desconhecida.

Antecedentes gestacionais e perinatais: foi realizado pré-natal completo, sem intercorrências, com nascimento de parto cesariana, termo, sem complicações. Nas primeiras horas de vida foram observadas crises epilépticas caracterizadas por abalos nos quatro membros, refratários ao uso de fenobarbital (PB) e fenitoína (PHT) em altas doses. No exame físico evidenciou-se macrocrania com perímetro cefálico de 40,5 cm (>p90), sendo o crânio menor à direita, manchas hipocrômicas em região cervical bilateralmente e em membro superior direito. Observou-se também assimetria facial, movimentação espontânea reduzida em dimídeo direito, bem como reflexos neonatais assimétricos.

Com 14 dias de vida, foi encaminhado ao CIREP do HCFMRP-USP, com internação de 22 horas, e medicação em dose habitual para realização do primeiro VEEG. A análise da atividade de base foi prejudicada devido aos poucos trechos livres de atividade ictal, porém mostrou-se assimétrica e com acentuada desorganização devido à intensa depressão dos ritmos, mais acentuada no hemisfério cerebral esquerdo (HCE), com ausência de padrões típicos dos estágios de sono desta faixa etária. Foram registradas frequentes atividades paroxísticas multifocais e polifásicas em toda a monitorização. Nesse primeiro VEEG foram registradas 27 crises epilépticas, caracterizadas por espasmos em flexão, irregulares, discretamente mais amplos em dimídio direito. Eletrograficamente, observou-se dessincronização focal da atividade de base, sendo seguida por atividade rítmica na faixa beta envolvendo as regiões temporal, rolândica e occipital esquerda em 25 crises, seguida de atividade teta, que progressivamente se tornava mais lenta, evoluindo para a faixa delta e pontas repetitivas, tornando-se por vezes difusas. Foram ainda observadas crises eletrográficas de ocorrência praticamente contínua, subentrantes, localizadas nas regiões temporal, parietal e occipital à esquerda, sendo que por três vezes a atividade iniciou-se no hemisfério cerebral direito (HCD). Tal padrão foi compatível com estado de mal epiléptico neonatal, com início focal, mais localizado em HCE. Foi realizada TC de crânio, evidenciando atrofia cerebral esquerda acentuada, com área de extensa de hiperdensidade neste hemisfério. A RM apresentou aumento do HCE, espessamento ependimário junto ao ventrículo lateral esquerdo, nódulos esparsos em ventrículo lateral direito e redução dos sulcos fronto-parieto-occipitais à direita, com aumento de sinal na sequência FLAIR, sendo consistentes com esclerose tuberosa com presença de túberes em ambos hemisférios com e HME à esquerda (figura 1).

Figura 1 - Ressonância magnética de encéfalo axial T2

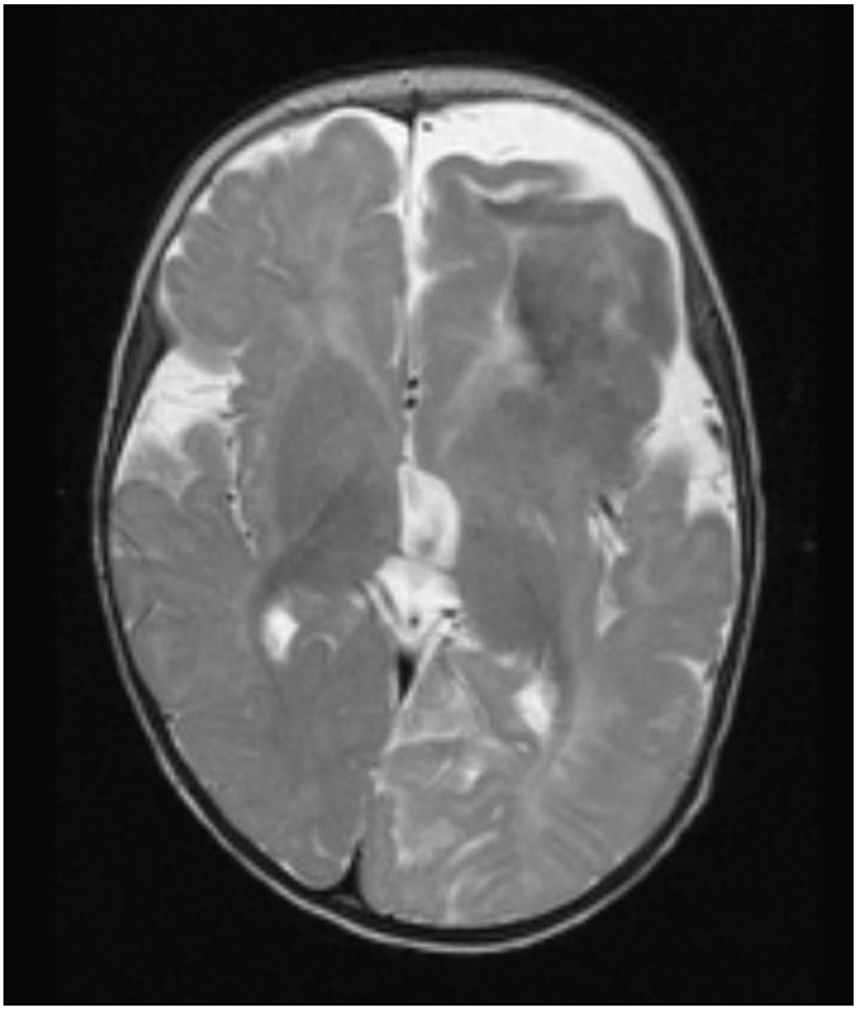

Fonte: (Imagem cedida pelo Prof. Dr. Antônio Carlos dos Santos - Radiologia HCFMRP-USP).

O ecocardiograma evidenciou nodulações sugestivas de rabdomioma cardíaco. A USG de vias urinárias demonstrou pequenas alterações focais no parênquima renal bilateral correspondente à AMLR. A avaliação oftalmológica não revelou alterações. Com um mês de vida foi associada a VGB (50mg/kg/dia) com incrementos periódicos, sem resposta adequada, com manutenção de espasmos em *cluster*s diários. Aos dois meses de vida, realizou um EEG com a equipe da Neurofisiologia do HCFMRP-USP, em que apresentava padrão de hisparritimia clássico. Aos 10 meses foi reinternado no CIREP para segunda monitorização, realizada em três dias, com manutenção de medicações em uso. Nessa ocasião, ao

exame físico, já era observada hemiparesia à direita mais evidente e contato visual breve com examinador. Durante o VEEG apresentou atividade de base acentuadamente anormal em sono e vigília, cuja análise foi bastante prejudicada pela presença de descargas multifocais. Houve marcada assimetria da atividade de base com intensa diminuição dos ritmos à esquerda. Apresentou incontáveis eventos clínicos focais tônicos motores à direta. Eletrograficamente, observou-se atividade rítmica nas faixas beta e alfa no HCE. Nessa internação, foi associado TPM com incrementos graduais, sem resposta. Achados do SPECT ictal mostraram acentuado déficit perfusional em todo o HCE e aumento perfusional, em grau acentuado, nas regiões têmporo-occipital esquerda e rolândica direita.

Ainda com 10 meses, foi submetido à HF esquerda. O resultado anatomopatológico do fragmento demonstrou grave desorganização laminar do córtex com relativa preservação colunar, perda dos limites das substâncias branca e cinzenta, representada por células volumosas de citoplasma amplo, eosinofílico e de limites bem definidos e núcleos excêntricos com cromatina delicada e nucléolo evidente. Por vezes, foram visualizadas células balonizadas, além de numerosos neurônios dismórficos e citomegálicos. Profundamente à região periventricular, observou-se agregados de células com citologia semelhante às descritas em córtex, ocasionalmente, formando nodulações separadas entre si por marcada gliose e calcificações distróficas. Esses achados correspondiam a uma extensa área de displasia associada à proliferação hamartomatosa na substância branca profunda. Já no pós-operatório imediato, apresentou várias crises. Foi, então, encaminhado para realização do terceiro VEEG, com duração de dois dias, para elucidação dos eventos descritos no pós-cirúrgico, com registro de 14 eventos epilépticos caracterizados por postura tônica do membro superior direito e crises eletrográficas em HCE.

Aos dois anos de idade realizou o quarto VEEG, com duração de 24 horas, que demonstrou atividade de base acentuadamente desorganizada no HCE e com discreta desorganização no HCD, tanto em vigília quanto em sono. Foram registrados surtos de ondas lentas na faixa teta e delta no HCE e paroxismos epileptiformes com incidência praticamente contínua em todo o HCE, com predomínio na região temporal, e raras descargas no HCD. Apresentou crises eletrográficas no HCE, caracterizadas pela presença de atividade irregular na faixa beta, seguida de ondas teta irregulares ou

pontas repetitivas no HCE, com predomínio nas regiões rolândicas. Manteve seguimento regular no ADCI (Ambulatório de Epilepsia de Difícil Controle Infantil), com retornos trimestrais, mantendo crises descritas como tônicas de membro superior direito, com cerca de dois eventos por mês, principalmente na vigência de quadros febris, com intervalos de meses sem eventos.

Classificação Engel, modificado: II (ENGEL et al., 1993). Evoluiu com atraso do desenvolvimento neuropsicomotor (ADNPM), com ganhos lentos. Com um ano e dois meses apresentou sustento cefálico. Aos quatro anos sentou-se sem apoio e balbuciou monossílabos com sentido. Com sete anos engatinhou poucos metros. Atualmente, fala poucos dissílabos com sentido, alimenta-se por via oral, engatinha poucos metros; porém é dependente para todas as atividades de vida diária. Não foi aplicado questionário para impacto da epilepsia sobre a qualidade de vida, nem avaliação psiquiátrica. O paciente não retornou para realização de nova avaliação neuropsicológica devido ao comprometimento da saúde de sua mãe, também portadora de ET.

4.2 Caso 2

Trata-se de menina, branca, quatro anos e seis meses, natural e procedente da cidade de Sertãozinho-SP. Não há relato de consanguinidade, com histórico de mãe e avó materna portadoras de ET. Antecedentes gestacionais e perinatais: gestação cursou sem intercorrências, pré-natal completo, genitora fez uso de CBZ na gestação. Nascida de parto vaginal, termo, com 41 semanas e seis dias, escala de Apgar 6 e 8, nos minutos 1 e 5, respectivamente, sem necessidade de manobras de reanimação. Ao exame físico, evidenciaram-se coloboma de íris à direita, discreto aumento do perímetro cefálico (38 cm), percentil acima de 90, e máculas hipocrômicas em membros inferiores. Na avaliação neurológica apresentava discreta hipotonia global sem outros comemorativos.

Com 20 dias de vida, apresentou a primeira crise epiléptica descrita como versão ocular para cima, que recorreu várias vezes durante o dia, sem relação com ciclo sono-vigília. Foi iniciado tratamento com PB, porém sem resposta. Aos dois meses iniciou terapia com VPA e VGB, com incrementos semanais das doses. Foi

constatada melhora na frequência das crises, porém ainda mantinha eventos diários, principalmente ao despertar. Com quatro meses, a genitora descrevia eventos semelhantes a espasmos assimétricos. Com um ano, apresentava um *cluster* diário, ao despertar, de espasmos assimétricos e assíncronos, iniciados com hipertonia de membro superior esquerdo. Nesse mesmo período, sem fatores precipitantes conhecidos, apresentou piora na frequência das crises, que passaram a ser de cerca de 10 *clusters* por dia.

Aos dois anos foi encaminhada ao HCFMRP-USP, quando foi internada no CIREP e permaneceu por um dia, em uso de FAE, apresentando 11 crises, sendo três eletrográficas. Em oito eventos, observou-se, inicialmente, diminuição de motricidade (hipomotricidade), seguida de *cluster* de espasmo tônico em flexão assimétrico, com hipertonia sustentada de membro superior esquerdo, que variava em graus de intensidade. A avaliação neurofisiológica demonstrou atividade de base assimetricamente desorganizada, sendo moderada em HCE e acentuada em HCD, com visualização de elementos fisiológicos do sono e da vigília apenas em HCE. Destacaram-se paroxismos multifocais do tipo onda, ponta-onda, poliponta e ponta-onda lenta com predomínio fronto-centro-parietal direito, de incidência quase contínua, tanto em estado de sono quanto em vigília, com repercussão homóloga em HCE (figura 2 e 3). Não foram observadas descargas independentes em HCE. A correspondência eletrográfica das crises clínicas foi caracterizada pelo cessar súbito das descargas habituais, sucedido por atividade inicialmente rápida e depois em faixas sucessivamente mais lentas em distribuição, inicialmente em região occipital direito difundindo rapidamente para o HCD (Figura 4). Entre os espasmos notava-se atividade delta ritmada ou descargas seriadas do tipo ponta em regiões temporoparietooccipital à direita. Quanto às crises eletrográficas, foi observado ritmo teta com progressão em frequência e amplitude e campo de distribuição com início focal em região têmporo-parietal direita, por vezes precedido de descargas periódicas nessa topografia (Figura 5 e 6).

Figura 2 - Eletroencefalograma interictal: em vigília, presença de descargas seriadas com predomínio fronto-centro-parietal à direita de incidência quase contínua

Figura 3 - Eletroencefalograma interictal: registro em sono - presença de descargas seriadas com morfologia de ponta e polipontas em regões parieto- occipitais à direita, com envolvimento de regiões frontocentrais ipsilaterias

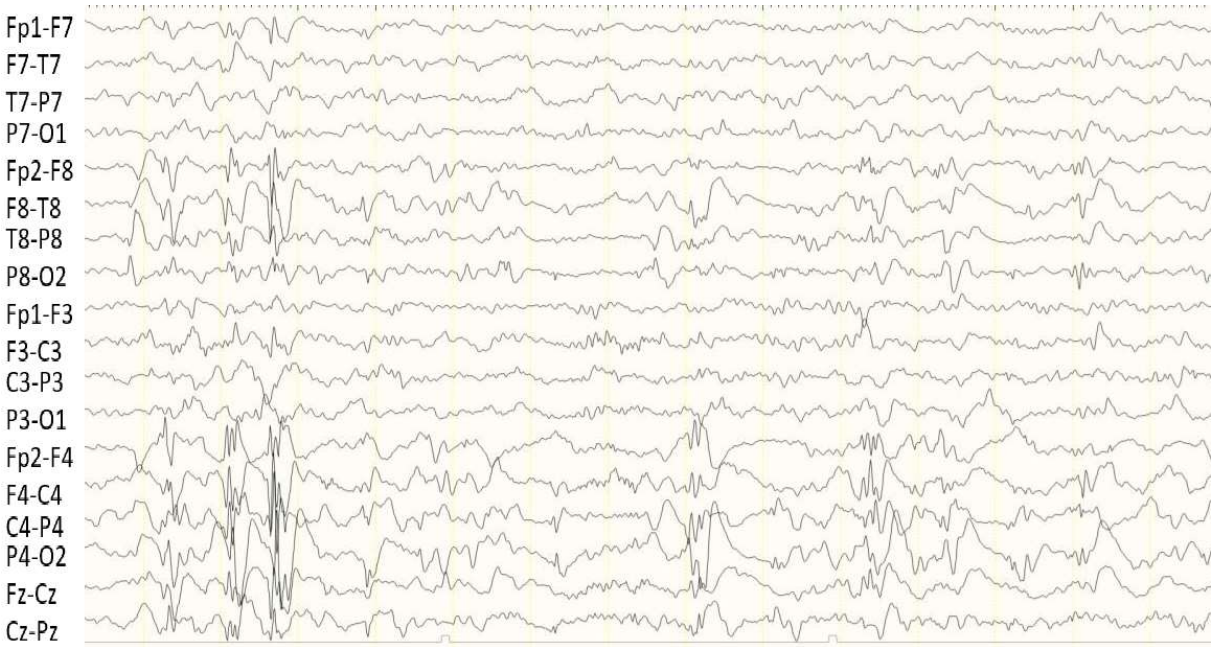

Figura 4 - Eletroencefalograma ictal: em vigília, caracterizada pelo cessar súbito das descargas habituais, sucedido por atividade inicialmente rápida e depois em faixas sucessivamente mais lentas em hemisfério cerebral direito

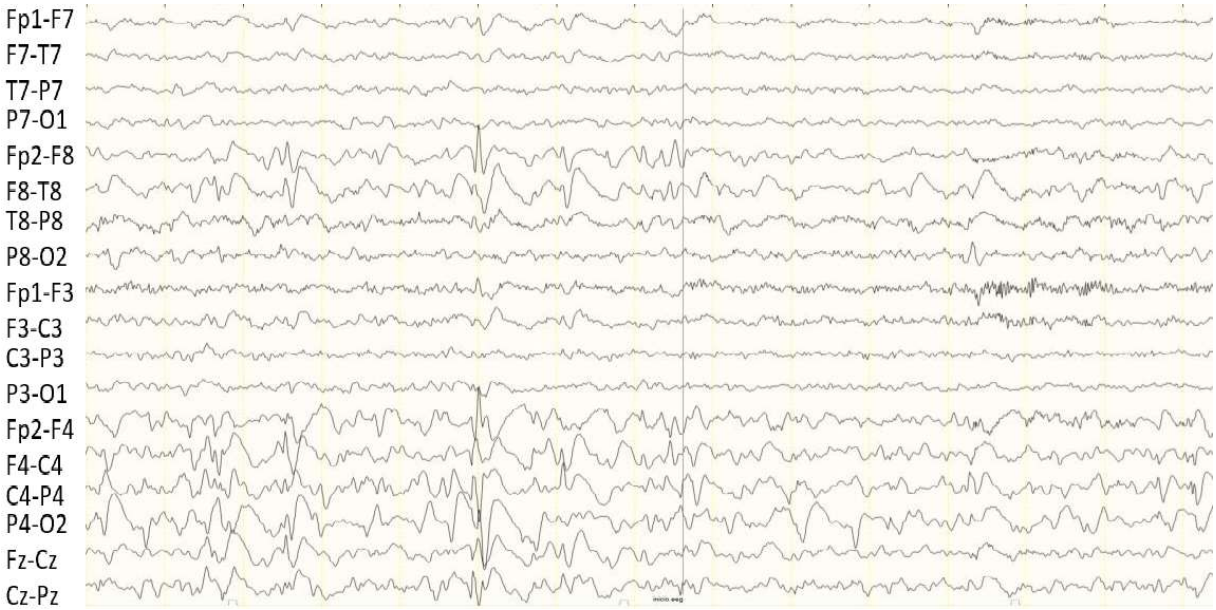

Figura 5 - Eletroencefalograma ictal, crise eletrográfica: registro de sono - descargas ritmadas em região têmporo-parietal de hemisfério cerebral direito, seguido por atividade teta, que evoluiu em crescente

Figura 6 - Eletroencefalograma ictal, crise eletrográfica: registro de sono - descargas ritmadas em região têmporo-parietal de hemisfério cerebral direito, seguido por atividade teta que evoluiu em crescente

Ao exame físico, seguia objetos, apresentava movimentação espontânea presente, porém com tendência a movimentar menos o membro superior esquerdo. A pega era ainda rudimentar em ambas as mãos, com preensão feita pelos três últimos quirodáctilos contra a palma, trocando o objeto de mão de forma dissociada. Discreta espasticidade em hemicorpo esquerdo. Não foi realizado SPECT ictal visto ao tempo de duração do evento, a frequência e a presença de lesão cortical em RM confluindo com os dados do VEEG. Durante a internação foram realizadas, ainda, RM de encéfalo, TC de crânio, avaliação neuropsicológica e aplicação dos questionários QVC-50 e *Burden Interview* para avaliação de QV. Foram também realizados USG de abdome, ecocardiograma, avaliação oftalmológica e pisiquiátrica. A RM demonstrou aumento de volume e atenuação do parênquima cerebral na região têmporo-parietal e occipital à direita, provavelmente por alteração malformativa cortical compatível com HME e nódulo subependimário frontal direito, que poderiam corresponder à ET. Não foram visualizados túberes de HCE.

Figura 7- Ressonância magnética de encéfalo axial T2

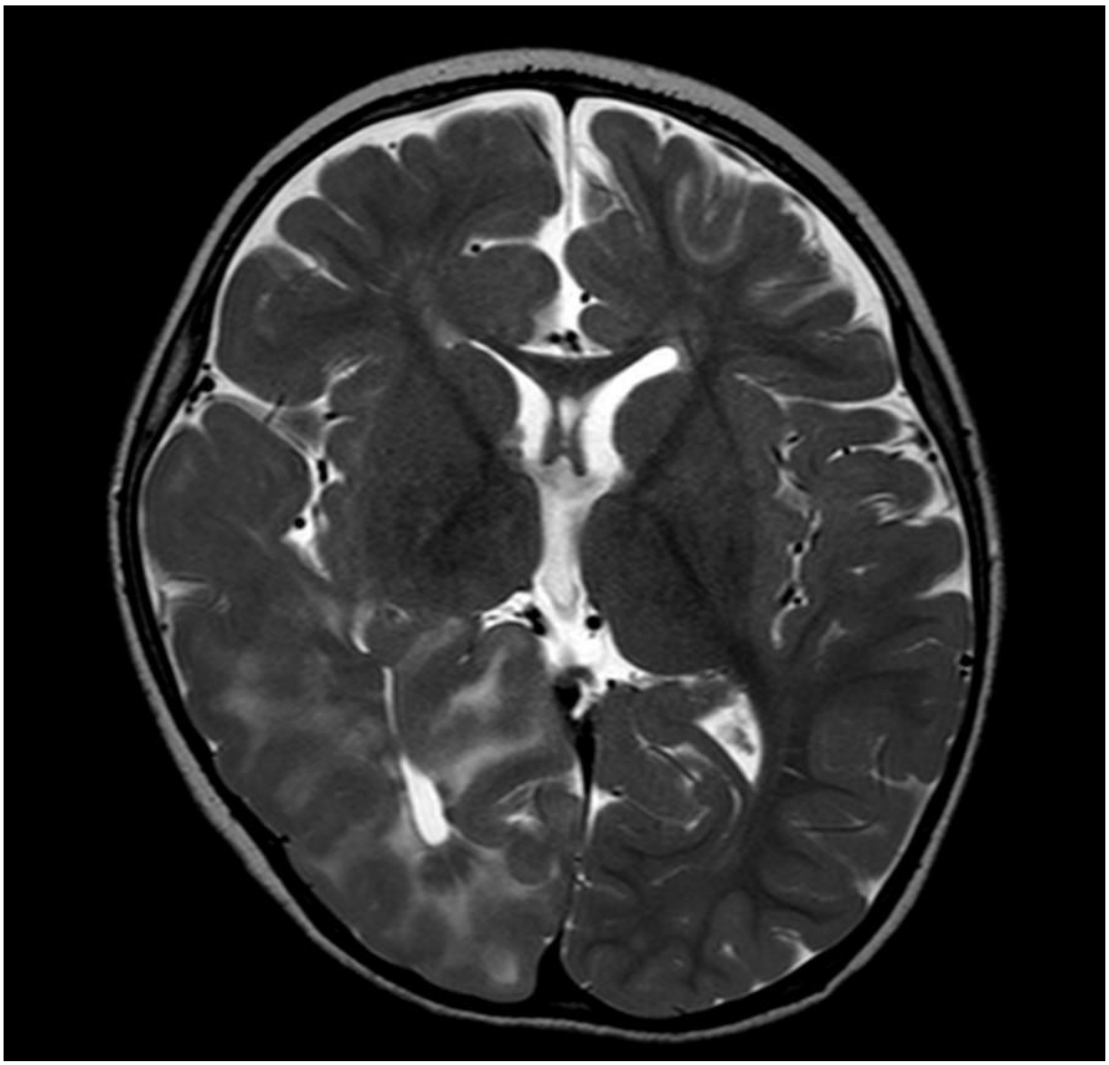

Fonte: (Imagem cedida pelo Prof. Dr. Antônio Carlos dos Santos - Radiologia HCFMRP-USP)

A TC de crânio mostrou alteração volumétrica de HCD. A USG de vias urinárias demonstrou discreto aumento do volume renal bilateralmente. No ecocardiograma não foi observada presença de rabdomiomas. A avaliação oftalmológica descreveu apenas alteração morfológica de íris à direita, compatível com coloboma, com fundo de olho normal. Na avaliação de QV, com dois anos e um mês, o questionário QVC-50 no domínio físico pontuou 14; psicológico 21; sociofamiliar 21 e cognitivo-educacional 3. O escore total foi de 38 pontos. Já o *Zarit Burden Interview* pontuou 30, o que demonstra sobrecarga moderada para o cuidador.

Com dois anos e um mês foi realizada avaliação neuropsicológica, apresentando déficit leve de comportamento adaptativo nos domínios da comunicação, habilidades do dia a dia e nas habilidades motoras. Capacidade moderadamente rebaixada quanto ao domínio da socialização. A equivalência etária geral foi de aproximadamente nove meses de idade.

Com dois anos e dois meses foi submetido à quadrantectomia funcional periinsular à direita com preservação de área motora devido aos achados neurofisiológicos observados na eletrocorticografia intraoperatória. Na eletrocorticografia também foram notadas descargas em região frontal em elevada incidência, que por vezes ocorriam em surtos seguidos por atenuação do traçado em registro concomitante de região frontal e posterior e descargas multifocais independentes. Optou-se pela desconexão com preservação de área motora anatômica (não localizada durante a estimulação), a despeito do registro de descargas frontais, uma vez que às imagens de ressonância magnética de encéfalo encontrou-se padrão de normalidade em região frontal direita, podendo o registro observado decorrer de epilepsia com elevada frequência de crises. Foi realizada eletrocorticografia intraoperatória pós-desconexão observando-se descargas em região frontal direita, mas com alguma melhora do padrão registrado quando comparado ao registro pré-desconexão.

Figura 8 - Estimulação de área motora da mão esquerda com estímulo de 1,5-13,5 mA em todos os limites da região a ser ressecada, não havendo resposta

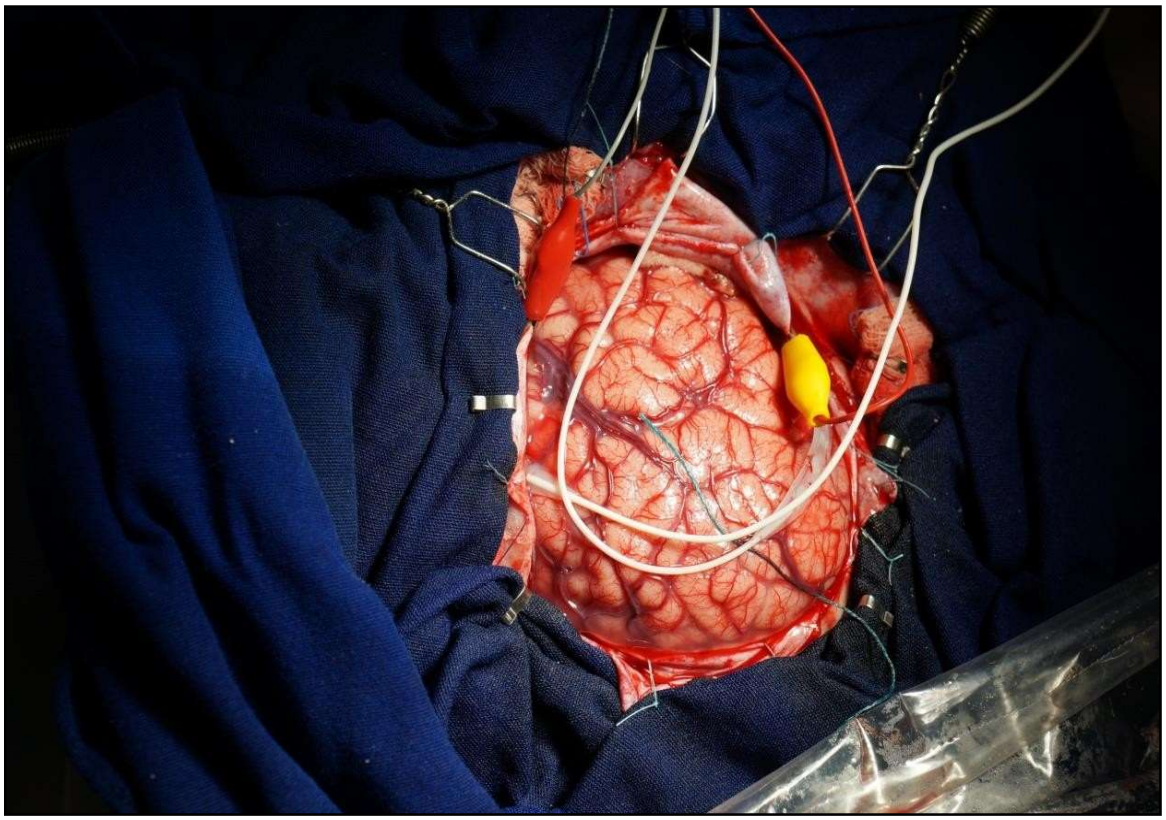

O estudo anatomopatológico de um fragmento do HCD, demostrou desarranjo arquitetural, com perda da organização colunar e laminar, além de astrogliose reacional. Em algumas áreas foram observados neurônios citomegálicos, de aspecto dismórfico, dispostos randomicamente, e neurônios balonizados de citoplasma amplo e eosinofílico e núcleo excêntrico. Achados, estes, observados em displasia cortical focal tipo IIb , pela classificaçao ILAE, 2011 (BLÜMCKE et al., 2011). Permaneceu livre de crises por seis meses, sem déficits motores. Durante troca de FAE, cinco meses após a cirurgia, apresentou evento focal motor à direita seguido de riso imotivado, de curta duração; semiologia de crise descrita nos dias atuais, na frequência de três eventos por dia (Classificação Engel, modificado: III). Após o procedimento cirúrgico apresentou alguns ganhos: motores, como aquisição da marcha independente por volta dos três anos de idade; na comunicação, com

pronúncia de dissílabos com sentindo, chegando a formar pequenas orações; melhora comportamental e atencional.

Com três anos e dois meses realizou nova avaliação neuropsicológica que demonstrou, em comparação com a avaliação pré-operatória, que a criança estava mais velha cronologicamente e não desenvolveu novas habilidades, com equivalência etária geral de aproximadamente oito meses de idade.

Na avaliação da QV seis meses após a cirurgia, o questionário QVC-50 retratou que no âmbito do domínio físico a menor pontuou 13; no psicológico 21; no sociofamiliar 19 e no cognitivo-educacional 0. O escore total foi de 53 pontos, com melhora em relação ao questionário anterior. Já o *Zarit Burden Interview* pontuou 28, mantendo sobrecarga moderada para o cuidador. Na avaliação com quatro anos e um mês, com o mesmo questionário, QVC-50, o domínio físico pontuou 22; psicológico 16; sociofamiliar 21 e cognitivo-educacional 1. Com aumento no escore total, que foi de 60 pontos. Porém, no *Zarit Burden Interview,* manteve a mesma pontuação do teste anterior, aos dois anos e oito meses. Mantém seguimento regular trimestral no ADCI, em uso regular de politerapia antiepiléptica com PB, CBZ e VPA. Segue, ainda, com a Psiquiatria Infantil devido a quadro de transtorno do humor de causa orgânica, clinicamente apresentando irritabilidade, baixa tolerância à frustração, heteroagressão e autoagressão, em uso de fluoxetina.

5. Discussão

Dentre as manifestações da ET, a epilepsia é a mais prevalente, acometendo cerca de 83,5% dos pacientes (KINGSWOOD et al., 2017). Enquanto que na população geral, a farmacorresistência nas epilepsias corresponde a 20%-30% (KWAN; BRODIE, 2002). Na ET, cerca de 63% dos pacientes podem apresentar crises refratárias ao tratamento medicamentoso. Para esses casos, o tratamento cirúrgico pode ser uma alternativa terapêutica (KINGSWOOD et al., 2017).

Em centros de avaliações pré-operatórias, embora a ET não seja das doenças mais raras, considerando os quadros genético-metabólicos, de forma geral, muito mais prevalentes são as etiologias adquiridas, a exemplo de lesões hipóxico-isquêmicas, infecciosas, traumáticas, malformativas, neoplásicas (SWAIMAN; FERRIERO, 2010). Esses dados reforçam o número restrito de pacientes monitorizados com ET no nosso centro, inferindo esses outros insultos como os mais frequentes. Uma das razões para tal afirmação pode ser a cultura ainda hoje vigente que coloca a cirurgia de epilepsia como último recurso terapêutico, postergando um tratamento que pode ter impacto superior às terapias medicamentosas para o controle de crises e QV (CUDDAPAH et al., 2015).

Outra possível justificativa para a avaliação infrequente desses pacientes são as múltiplas lesões, associadas ao pior prognóstico no tratamento cirúrgico (CUDDAPAH et al., 2015), bem como à necessidade de avaliações mais extensas, o que desencoraja o encaminhamento para monitorização desses pacientes. Por fim, diante da gravidade da epilepsia, as crianças podem desenvolver encefalopatias epilépticas generalizadas, como síndrome de West, síndrome de Lennox Gastaut, o que historicamente poderia ser um fator limitante para a possibilidade de tratamento cirúrgico curativo. Essa tendência tem sido questionada na literatura mais recente, com incentivo do tratamento cirúrgico nessas encefalopatias epilépticas, particulamente quando associadas a lesões focais (GHAZAVI, 2017).

A ET é uma condição potencialmente tratável cirurgicamente e, portanto, precisa ser vista como tal. Como em outras cirurgias lesionais, o benefício do tratamento cirúrgico, quando bem indicado, pode significar o controle de 66% das crises, considerando prognósticos de curto e longo prazo, bem como repercussões positivas para o desenvolvimento, comportamento e a QV (FALLAH, 2016).

Para a qualidade da indicação cirúrgica, a avaliação pré-operatória deve ser minuciosa nessa doença. Algumas particularidades, variáveis confusionais, interferem nessa avaliação. Um exemplo é a evolução das lesões próprias da ET, segundo a observação na neuroimagem, devido ao padrão próprio de mielinização da infância (DUCHOWNY, 2004), o que pode dificultar o reconhecimento de displasias. Do ponto de vista neurofisiológico, o padrão difuso ou generalizado do VEEG, pela imaturidade cérebro-cortical, pode prejudicar a delimitação da zona de início ictal (CUDDAPAH et al., 2015). Por essas razões, por vezes, se faz necessário lançar mão de outros métodos complementares, a exemplo de exames funcionais como *PET-scan* e *Spect*, que podem colaborar de algum modo na conclusão do caso clínico para tomada de decisão.

Nos casos descritos no presente estudo não foram realizados *PET-scan*, pois no momento da avaliação pré-cirúrgica não existia disponibilidade do exame no HCFMRP; e segundo a literatura recente, os estudos de imagens funcionais existentes, como o PET tradicional, têm uso restrito nos casos dos portadores de ET, visto que muito frequentemente encontra-se um hipometabolismo glicolítico em muitas lesões, e também não possuem, em muitos casos, capacidadede para distinguir as zonas de início ictal (FUJIWARA et al., 2016; JANSEN et al., 2006). O *SPECT*, amplamente utilizado no HCFMRP, no caso 1, corroborou com os demais achados da avaliação pre-cirúrgica e, nesse caso, em particular, a realização desse exame não acrescentou novos dados para a decisão cirúrgica. No caso 2, devido a semiologia das crises e os achados neurofisiológicos e de imagem congruentes optou-se por equipe médica a não realização do *SPECT*, visto que, da mesma forma do caso 1 os achados pouco alterariam a programação cirúrgica diferentemente das demais avaliações realizadas como a eletrocorticografia intraoperatória.

Um exame funcional que promete colaborar de maneira mais efetiva na localização da zona de início ictal em pacientes com múltiplas lesões, no caso dos portadores de ET, aumentando assim o prognóstico desses pacientes, seria o PET-AMT (CHUGANI et al., 1998), que avalia o metabolismo da serotonina, no qual teria importante impacto na localização das zonas epileptogênicas na avaliação pré-operatória da cirurgia de epilepsia, como visto na revisão de literatura desse trabalho, demonstrado com casos clínicos relatados a congruência de informações das demais

avaliações, e consequentemente melhor exatidão na delimitação das zonas e maior sucesso cirúrgico. Entretanto, não disposmos de tal exame complementar no nosso serviço de avaliação pré-operatoria nas cirúrgicas de epilepsia.

As crianças referidas foram submetidas então, ao processo de avaliação, com exames de RM seriados, avaliações por VEEG seriadas (caso 1) em diferentes faixas etárias e momentos diversos da epilepsia. Os dados foram concordantes entre as diferentes monitorizações, com foco persistente em HCE no caso 1 e HCD no caso 2, de origem multifocal ou difusa nesses hemisférios, confluindo com dados clínicos, de imagem estrutural e funcional. Esses dados, em conjunto, ajudam a tomada de decisão do procedimento cirúrgico mais apropriado.

Na abordagem cirúrgica da ET há multiplicidade de opções (lesionectomia, lobectomia, multilobectomia, desconexões regionalizadas ou hemisféricas), na dependência da conclusão da avaliação pré-operatória (CUDDAPAH et al., 2015). Para tanto, o reconhecimento da epileptogenicidade do tuber - túber dominante - é fundamental, e a possibilidade de confluência entre os mesmos, com aspecto de HME, precisa ser levada em consideração. Sabe-se que os resultados de sucessos cirúrgicos nas displasias estão associados à resseção completa da lesão (NAJM; SARNAT; BLUMCKE, 2018). Assim foi com o primeiro paciente relatado, cuja lesão e aparente epileptogenicidade apresentavam proporções hemisféricas, o que fez a tomada de decisão convergir para HF, ainda que a criança não apresentasse déficit motor contralateral grave, com repercussão funcional. No entanto, mesmo com lesões extensas, por vezes confluentes, uma alternativa pode ser uma cirurgia mais funcional, com preservação do córtex eloquente (relativa preservação de função motora), quando os dados apontam para a lateralização e localização mais definidas, como se deu no caso 2, com ciência das limitações prognósticas e de possível necessidade de reabordagem. A opção por cirurgia em etapas é uma realidade no nosso centro, discutida com a família, seguindo o propósito de que a cirurgia de epilepsia, na medida do possível, não acrescente novos déficits. Contudo, invariavelmente, a melhora relativa – mesmo sem o controle total de crises – é satisfatória para a família, com dificuldades de motivação para um segundo procedimento cirúrgico, conforme se observou nos casos descritos.

Há, entretanto, que se considerar a reabordagem cirúrgica nas HF em busca do controle total das crises. Relatos de desconexão incompleta, associada à persistência de crises, melhorada com nova intervenção, são representativos. Peacock et al. (1996), referem cinco casos dos 29 operados por hemisferotomia na série de 18 casos e em 22 procedimentos de González-Martínez et al. (2005), 12 tiveram o hemisfério incompletamente desconectado, com 85% de persistência de crises, ao passo que os dez com a desconexão completa obtiveram controle de crise em 100%. Mesmo diante das complicações tardias associadas à HF, este pode ser o procedimento de escolha nos casos de HME, especialmente naqueles de grandes volumes ou com ventrículos pequenos e em situações de insucesso cirúrgico com a hemisferotomia (DI ROCCO et al., 2006; GONZÁLEZ-MARTÍNEZ et al., 2005; LETTORI et al., 2008) .Isso valeria para o caso 1 descrito. Do mesmo modo, ainda que incorrendo em déficits, deve ser considerada a ampliação da cirurgia para HF, caso o controle das crises não tenha sido alcançado, como no caso 2.

No passado, as indicações de HF eram mais restritas, com critérios para a realização cirúrgica, na qual o paciente necessitava apresentar outro hemisfério estruturalmente preservado e também os déficits funcionais estabelecidos previamente à cirurgia. Diante dos bons resultados para o controle das crises após HF, com a evolução das técnicas cirúrgicas, das abordagens de reabilitação e dos novos conceitos de funcionalidade (que priorizam a função em relação ao déficit motor em si), esses pré-requisitos sofreram modificações (CUDDAPAH et al., 2015).

Ainda em relação ao desfecho cirúrgico para o controle das crises, aquém do esperado, há de se discutir os resultados menos favoráveis no caso de HME, diagnóstico de ambas as crianças estudadas. Segundo Carreno et al. (2001), as HME apresentam um estudo o pior resultado quando comparado com subgrupo das displasias que evidencia 85% de insucesso cirúrgico nos pacientes com HME e 85% de controle de crises no grupo com displasias outras que não HME. Esses resultados estão além do esperado para séries de hemisferectomia e de cirurgias extratemporais, apontando a presença de variáveis outras, além da etiologia, possivelmente interferindo nos desfechos (DEVLIN et al., 2003; DUCHOWNY et al., 1998; OBEID et al., 2009).

A primeira variável que chama a atenção é a faixa etária dessas séries em especial, envolvendo quase que exclusivamente lactentes e pré-escolares, sugerindo um possível resultado favorável associado à cirurgia precoce, segundo uma tendência não comprovda pela literatura mais atualizada (OVERWATER, 2015; SALOMON, 2015). Na mesma linha de raciocínio, alguns autores que relacionaram uma tendência (não estatística) à menor duração da epilepsia com o melhor prognóstico para o controle de crises (KOSSOFF et al., 2003; VINING et al., 1997). A outra variável referente a essas séries que merece destaque é o procedimento cirúrgico utilizado, além da ocorrência de neurônios displásicos no hemisfério contralateral na HME, o que contraria o preceito do hemisfério remanescente estruturalmente normal para os bons prognósticos na HF, a dificuldade cirúrgica em completar a desconexão devido à distorçao anatômica é outro aspecto relacionado a piores resultados para esta etiologia (DI ROCCO et al., 2006; GONZÁLEZ-MARTÍNEZ et al., 2005) a desconexão incompleta pode ser definida como tecido epileptogênico indesejado ainda conectado com o hemisfério contralateral ou com estruturas subcorticais ipsilaterais.

Outro fator a ser considerado é a duração da epilepsia. As crianças foram submetidas ao tratamento cirúrgico de epilepsia em idades precoces, 10 meses e dois anos e dois meses, nos casos descritos. Contudo, no ato cirúrgico apresentavam epilepsia por períodos de 10 meses e dois anos um mês e 10 dias, correspondendo a 100% e 99,98% do tempo de vida. Na literatura, como já enfatizado, a duração da epilepsia tem valor prognóstico negativo para o controle de crises.

Os aspectos histopatológicos da ET em muito se assemelham àqueles encontrados na displasia tipo 2b, que fazem parte do *pool* de alterações existentes na HME. Sob esse prisma, não é de se estranhar encontrar HME em pacientes com ET. Contudo, tradicionalmente, as facomatoses mais prevalentes em associação com HME são: síndrome do nevo linear, hipomelanose de Ito, neurofibromatose tipo 1 e síndrome de Proteus (BARKOVICH; CHUANG, 1990). Em tais condições, inclusive, pode ser evidenciado o aumento do perímetro cefálico, o que não é habitual em ET (DIMARIO, 2004).

Atentar para o diagnóstico etiológico de ET nessas condições é imprescindível, pois dentre as facomatoses, a ET tem como características o acometimento sistêmico, com envolvimento de órgãos como coração, pele, rim, pulmão, olho e ossos, risco

aumentado de neoplasias e acometimento neurológico expressivo, cursando com deficiência intelectual, TEA (transtorno do espectro autista), além da epilepsia, o que tem implicações prognósticas independentemente da encefalopatia epiléptica. Nos casos relatados, essas manifestações foram observadas de forma extensa e variada, tal qual a doença se manifesta, nos próprios pacientes e nos familiares acometidos. Vale aqui ressaltar que as genitoras só tiveram diagnóstico etiológico a partir do diagnóstico de seus filhos, devido ao quadro fenotípico mais claro. Ademais, o histórico familiar para epilepsia era muito frequente, por vezes, com outros comemorativos, sem diagnóstico etiológico definido. Esses relatos trazem a necessidade de se considerar ET diante de crianças com HME para estabelecimento de prognóstico e para fins de aconselhamento genético. Ilustrando essa afirmação, ressalta-se que o paciente (caso 1) tem dois irmãos, ambos preenchendo critérios clínicos para o diagnóstico de ET.

A compreensão sobre malformações do desenvolvimento cortical avançou devido ao maior conhecimento dos princípios embriológicos e genéticos subjacentes a essas anormalidades. Avanços em neurorradiologia, e particularmente RM, também tiveram papel importante (VINING et al., 1997).

A classificação de malformações corticais subdivide-as em quatro grupos: I) malformações devido à proliferação neuronal e glial anormal; II) malformações por migração anormal de neurônio; III) malformações por organização anormal cortical; e IV) malformações não classificadas (BARKOVICH et al., 2001).

Os dois casos descritos neste estudo são mais consistentes com o grupo I. A maioria dos estudiosos reconhece que todas as alterações patológicas da ET são o resultado da proliferação celular anormal, migração e organização, o que se dá, devido à diferenciação anormal de células gigantes primitivas. Em ambos os casos a análise histológica dos hemisférios foram realizadas demonstrando desarranjo arquitetural, com perda da organização colunar e laminar, neurônios citomegálicos, de aspecto dismórfico, dispostos randomicamente, e neurônios balonizados de citoplasma amplo e eosinofílico e núcleo excêntrico, achados observados em displasia cortical focal tipo IIb (BLÜMCKE et al., 2011). Estes são típicos achados de tubérculos corticais e diferenciação que teriam sido difíceis sem a avaliação com exames de imagens, o que define a HME, e sem outros dados clínicos que compõem os critérios diagnósticos

para ET. Os exames moleculares seriam de grande valia nesses casos, visto que ambas as condições – ET e HME – têm relação fenótipo-genótipo definida e crescente. Contudo, as limitações do serviço não possibilitaram avançar na investigação genética das condições.

Clinicamente, os pacientes preencheram critérios para ET, além da historia familiar positiva para ET em ambos os casos. No caso 1, o menor apresentava mais de três máculas hipomelanocíticas, presença de rabdomioma cardíaco, AMLR e túberes corticais e nódulos subependimários, totalizando cinco critérios maiores. No caso 2, o paciente apresentava mais de três máculas hipomelanocíticas e nódulos subependimários, sendo dois critérios clínicos maiores (HYMAN; WHITEMORE, 2000).

Já é bem documentado que 30%-60% dos portadores de ET apresentam na primeira infância espasmos epilépticos. (JÓŹWIAK et al., 2011). Nos casos relatados, entretanto, foi observada presença de assimetria/assincronia durante a manifestação clínica dos espasmos, com correspondência eletrográfica. Tal dado semiológico pode ser indício de uma lesão estrutural dominante, com maior taxa de sucesso terapêutico com o tratamento cirúrgico e a necessidade, portanto, de encaminhamento para centro de referência em tempo hábil para se minimizarem danos neurocognitivos da própria encefalopatia epiléptica (JÓŹWIAK et al., 2011).

Os espasmos infantis, para a maior parte das condições, podem ser conduzidos com esteroides ou VGB sem evidência de superioridade terapêutica entre elas (SONG et al., 2017). Entretanto, existe uma evidente exceção quando se tem o diagnóstico de ET, pois a VGB é reconhecidamente a medicação de primeira linha e tem demonstrando superioridade terapêutica comprovada em relação às outras intervenções medicamentosas (GUPTA, 2017). Os pacientes relatados foram submetidos a essa terapia sem êxito. Na literatura 30%-35% de crianças com síndrome de West e ET são farmacorresistentes (JÓŹWIAK et al., 2011). Ainda assim, considerando a efetividade dessa terapêutica específica e o impacto comprovado que ela pode causar no prognóstico de portadores de ET, é importante, frente a crianças com espasmos infantis com ou sem HME, a pesquisa de outros critérios clínicos diagnósticos para confirmação de ET, o que implica numa visão médica global do paciente.

Na revisão de literatura realizada em HME com ET, a HF foi relatada em seis pacientes. O resultado foi um controle classificado como Engel classe I ou II, alcançado em quatro dos seis pacientes, embora o período de acompanhamento variou de imediato pós-operatório a seis anos (CUDDAPAH et al., 2015). Nos casos relatados nesse trabalho, no seguimento de cinco anos, obtiveram-se Engel II e III. Como no estudo, não dispúnhamos de avaliação molecular, sendo o diagnostico clinico de ET confirmado seguindo os critérios diagnósticos pré-estabelecidos (HYMAN; WHITEMORE, 2000).

Observou-se, também, nos casos relatados que não se obteve grande impacto na QV, ou mesmo melhora considerável no neurodesenvolvimento; podendo-se atribuir tal falto a vários fatores relacionados à presença de associação de duas patologias, cujo prognóstico é sabidamente restrito. Nos portadores de HME, em especial, verificou-se que a expectativa de vida é um ponto a ser discutido na indicação da HF (CUDDAPAH et al., 2015). A encefalopatia epiléptica grave de ambos, a idade da abordagem cirúrgica, a presença de outras alterações sistêmicas (caso 1), o acometimento dos cuidadores também portadores de ET, que impossibilitou por diversas ocasiões um acompanhamento mais regular, com a neuroreabilitação adequada e até mesmo a autorização de uma reabordagem cirúrgica que poderia melhorar a encefalopatia epiléptica e seus impactos (GONZÁLEZ-MARTÍNEZ et al., 2005). Sendo assim, de certa forma, foram obtidos ganhos consideráveis para ambos os pacientes, mesmo não ficando claro nas avaliações e questionários aplicados no pós-operatório.

6. Conclusões

Após análise dos resultados, concluiu-se que:

- A associação ET e HME encontrada neste estudo foi baixa.
- A apresentação clínica, neurofisiológica, os dados de imagem e de histopatologia dos casos avaliados contemplam achados de ambas as condições estudadas.
- Os desfechos cirúrgicos quanto ao controle de crises, aspectos cognitivos, do desenvolvimento e da qualidade de vida não foram favoráveis, porém podem ser interpretados diante da complexidade das patologias.
- O estudo molecular atribui importante significado às duas doenças estudadas, auxiliando na compreensão e caracterização das mesmas. A ausência de investigação genética foi um fator limitante no estudo desses casos.
- Uma vasta revisão de literatura sobre associação ET e HME pode auxiliar a compreender essas doenças e suas interfaces, possibilitando novos paradigmas sobre estratégias de diagnóstico e tratamento adequados.

7. Referências Bibliográficas[1]

[11]Elaboradas de acordo com as Diretrizes para Apresentação de Dissertações e Teses da USP: Documento Eletrônico e Impresso - Parte I (ABNT) 3ª ed. São Paulo: SIBi/USP, 2016.

AGID, R. et al. Prenatal MR diffusion weighted in a fetus with Hemimegalencefaliy. **Pediatr Radiol,** v.36, n.2, p. 138-140, Feb, 2006.

ALCANTARA, D. et al. Mutations of AKT3 are associated with a wide spectrum of developmental disorders including extreme megalencephaly. **Brain**, v. 140, n. 10, p. 2610-2622, Oct, 2017.

ASSENCIO-FERREIRA, V. J. Dificuldades no diagnóstico e seguimento de neurofibromatose e esclerose tuberosa. In: REIMÃO, R.; GAGLIARDI, R. H.; SPINA-FRANÇA, A (Eds.). **Temas de neurologia**. São Paulo: Frôntis Editorial, 1999, p. 377-390.

BARKOVICH, A. J.; CHUANG, S. H. Unilateral megalencephaly: correlation of MR imaging and pathologic characteristics. **Am J Neuroradiol**, v. 11, n. 3, p. 523-531, May, 1990.

BARKOVICH, A. J. et al. Classification system for malformations of cortical development: update 2001. **Neurology**, v. 57, n. 12, p. 2168-2178, Dec, 2001.

BARKOVICH A. J. Current concepts of polymicrogyria. **Neuroradiology,** v. 52, n. 6, p. 479-487, Jun, 2010.

BARKOVICH, A. J. et al. Classification system for malformations of cortical development: update 2012. **Brain,** v. 135, n. Pt 5, p. 1348-1369, May, 2012.

BENDL, J. et al. PredictSNP: robust and accurate consensus classifier for prediction of disease-related mutations. **PLoS Comput Biol.** v. 10, n. 1, p. e1003440, Jan, 2014.

BERG B. O. Neurocutaneos syndrome: phakomatosis and allied conditions. In: SWAIMAN, K. F. et al. (eds.). **Pedriatric neurology**. 3ª Ed. St Louis: Mosby, 1999, p 530-549.

BIELAS, S. et al. Cortical neuronal migration mutants suggest separate but intersecting pathaway. **Annu Rev Cell Dev Boil,** v. 20, n. 1, p. 593-618, 2004.

BILGÜVAR, K. et al. Whole-exome sequencing identifies recessive WDR62 mutations in severe brain malformations. **Nature**, v. 467, nº 7312, p. 207-210, Sep, 2010.

BISSLER, J. J. et al. Everolimus for angiomyolipoma associated with tuberous sclerosis complex or sporadic lymphangioleiomyomatosis (EXIST-2): a multicentre, randomised, double-blind, placebo-controlled trial. **Lancet.** v. 381, n. 9869, p. 817-824, Mar, 2013.

BLÜMCKE, I. et al. The clinicopathologic spectrum of focal cortical dysplasias: a consensus classification proposed by an *ad hoc* Task Force of the ILAE Diagnostic Methods Commission. **Epilepsia,** v. 52, n. 1, p. 158-174, Jan, 2011.

BOGGS, J. G. Mortality associated with status epilepticus. **Epilepsy Curr,** v. 4, n. 1, p. 25-27, Jan, 2004.

BOLOGNIA, J. L.; LORIZZO, J. L.; SCHAFFER, J. V. **Dermatologia.** 3ª Ed. Rio de Janeiro: Elsierver. 2015, p. 354-365.

BOSMAN, C. et al. Hemimegalencephaly: histological, immunohistochemical, ultrastructural and cytofluorimetric study of six patients. **Childs Nerv Syst**, v. 12, n. 12, p. 765-775, Dec, 1996.

BUSTAMANTE, V. T.; MACHADO, H. R.; SAKAMOTO A. S. Hemimegalencephaly and epilespy: na Overview. **J. Epilepsy Clin Neurophysiol,** v. 12, n 2, p. 99-105, May, 2006.

BRITANOVA, O. et al., A novel mode of tangential migration of cortical projection neurons. **Dev Biol,** v. 298, n. 1, p. 299-311, Oct, 2006.

BROUMANDI, D. D. et al. Best cases from the AFIP: hemimegalencephaly. **Radiographies,** v. 24, n.3, p. 843-848, May-Jun, 2004.

BURNETT, P. E. et al. RAFT1 phosphorylation of the translational regulators p70 S6 kinase and 4E-BP1. **Proc Natl Acad Sci U S A**, v. 95, n. 4, p. 1432-1437, Feb, 1998.

BYSTRON, I., BLAKEMORE, C.; RAKIC, P. Development of the human cerebral cortex: Boulder Committee revisited. **Nat Rev Neurosci,** v. 9, n. 2, p. 110-122, Feb, 2008.

CAFFREY, J. R. et al. An in silico agent-based model demostrates reelin funciotion in directing laminations of neurons during cortical development. **PLos One**, v. 9, n 10, p. e110415, Oct, 2014.

CAI, X. et al. Single-cell, genome-wide sequencing identifies clonal somatic copy-number variation in the human brain. **Cell Rep,** v. 8, n. 5, p. 1280-1289, Sep, 2014. Erratum in: **Cell Rep,** v. 10, n. 4, p. 645, 2015.

CARRENO, M. et al. Seizure outcome after functional hemispherectomy for malformations of cortical development. **Neurology,** v. 57, n. 2, p. 331-333, Jul, 2001.

CARTWRIGHT, M. S.; McCARTHY, S. C.; ROACH, E. S. Hemimegalencephaly and tuberous sclerosis complex. **Neurology**, v. 64, n. 9, p. 1634, May, 2005.

CHUGANI, D. C. et al. Imaging epileptogenic tubers in children with tuberous sclerosis complex using alpha-[11C]methyl-L-tryptophan positron emission tomography. **Ann Neurol**, v. 44, n. 6, p. 858-866, Dec, 1998.

CHUGANI, H. T. et al. α-[11C]-Methyl-L-tryptophan--PET in 191 patients with tuberous sclerosis complex. **Neurology**, v. 81, n. 7, p. 674-680, Aug, 2013.

COMMISSION ON CLASSIFICATION AND TERMINOLOGY OF THE INTERNATIONAL LEAGUE AGAINST EPILEPSY (ILAE). Proposal for revised

classification of epilepsies and epileptic seizures. Comission on classification and terminology of the international league against epilepsy. **Epilepsia,** v. 30, p. 389- 399, Jul-Aug, 1989.

CRINO, P. B.; MIYATA, H.; VINTERS, H. V. Neurodevelopmental disorders as cause of seizures: neuropathilogic, genetic and mechanistic considerations. **Brain Pathol,** V.12, n. 2, p. 212-233, Apr, 2002.

CROWELL, B. et al. Complex neurological phenotype in mutant mice lacking Tsc2 in excitatory neurons of the developing forebrain(123). **eNeuro,** v. 2, n. 6, Oct, 2015.

CUDDAPAH, V. A. et al. Hemispherectomy for Hemimegalencephaly Due to Tuberous Sclerosis and a Review of the Literature. **Pediatr Neurol,** v. 53, n. 5, p. 452-455, Nov, 2015.

CURATOLO, P.; JÓZWIAK, S.; NABBOUT, R. Management of epilepsy associated with tuberous sclerosis complex (TSC): Clinical recommendations. **Eur J Paediatr Neurol,** v. 16, n. 6, p. 582-586, Nov, 2012.

DABORA, S. L. et al. Mutational analysis in a cohort of 224 tuberous sclerosis patients indicates increased severity of TSC2, compared with TSC1, disease in multiple organs. **Am J Hum Genet**, v. 68, n. 1, p. 64-80, Jan, 2001.

DANDY, W. Removal of right cerebral hemisphere for certain tumors with hemiplegia: preliminary report. **JAMA,** v. 90, n. 11, p. 823-825, 1928.

DANIEL, R. T. et al. Hemispherotomy for paediatric hemispheric epilepsy. **Stereotact Funct Neurosurg**, v. 77, n. 1-4, p. 219-222, 2001.

DE PAUW, R. A. et al. Renal angiomyolipoma in association with pulmonary lymphangioleiomyomatosis. **Am J Kidney Dis**, v. 41, n. 4, p. 877-83, Apr, 2003.

DE ROSA, M. J. et al. Neuropathologic findings in surgically treated hemimegalencephaly: immunohistochemical, morphometric, and ultrastructural study. **Acta Neuropathol**, v. 84, n. 3, p. 250-260, 1992.

DEVLIN A. M. et al. Clinical outcomes of hemispherectomy for epilepsy in childhood and adolescence. **Brain**, v. 126, Pt 3, p. 556-566, Mar, 2003.

DIAMENT A.; CYPEL, S.; REED, U. C. **Neurologia Infantil**, 5ª Ed. São Paulo: Atheneu, 2010.

DIAZ-CORPAS, T. et al. Poliosis and status epilepticus as the presentation of tuberous sclerosis in an infant. **Actas Dermosifiliogr**, v. 101, n. 9, p. 812-814, Nov, 2010.

DIMARIO F.J. Jr. Brain abnormalities in tuberous sclerosis complex. **J Child Neurol**, v. 19, n. 9, p. 650-657, Sep, 2004.

DI ROCCO, C. et al. Hemimegalencephaly:clinical implications and surgical treatment. **Childs Nerv Syst**, v. 22, n. 8, p. 852-866, Aug, 2006.

D´AGOSTINO, M. D.; et al. Posterior quadrantic dyspasia of hemi-hemimegalencephaly: a characteristic brain malformation. **Neurology,** v. 62, n. 12, p 2214-2220, Jun, 2004.

DOYON, D; CABANIS, E.A. **Diagnóstico por imagem em ressonância magnética,** 1ª Ed. Rio de Janeiro: Medsi, 2000.

DUCHOWNY, M. et al. Epilepsy surgery in the first three years of life. **Epilepsia**, v. 39, n. 7, p. 737-743, Jul, 1998.

DUCHOWNY M. Hemispherectomy for epilepsy: when is one half better than two? **Neurology**, v. 62, n. 10, p. 1664-1665, May, 2004.

DUNKLEY, C. et al. Epilepsy surgery in children under 3 years. **Epilepsy Res**, v. 93, n. 2-3, p. 96-106, Feb, 2011.

ENGEL Jr, J. Outcome with respect to Epileptic Seizures. In: ENGEL Jr, J. (ed). **Surgical treatment of the epilepsies.** New York: Raven Press; 1987, p. 553-571.

ENGEL Jr, J. et al. Outcome with respect to epileptic seizures. In: Engel Jr, J. (ed.). **Surgical treatment of the epilepsies**. 2nd ed. New York: Raven Press; 1993, p. 609-621.

FERREIRA, F. et al. Validação da escala de Zarit: sobrecarga do cuidador em cuidados paliativos domiciliários, para a população portuguesa. **Cad Saúde (Lisboa)**, v. 3, n. 2, p. 13-19, 1990.

FLORES-SARNT, L. Hemimegalencephaly: part 1. Genetic, clinical, and imaging aspects. **J Child Neurol,** v 55, n. 5, p. 373-384; discussion 384, May, 2002.

FUJIWARA H. et al. Resection of ictal high frequency oscillations is associated with favorable surgical outcome in pediatric drug resistant epilepsy secondary to tuberous sclerosis complex. **Epilepsy Res**, v. 126, p. 90-97, Oct, 2016.

FUSCO, L.; et al. Hemimegalencephaly and normal intellectual development. **J Neurol Neurosurg Psychiatry**, v.55, n. 8, p. 720-722, Aug, 1992.

GÓMEZ, M. R. History of the tuberous sclerosis complex. **Brain Dev,** v. 17, Suppl, p. 55-57, 1995.

GONZÁLEZ-MARTÍNEZ, J. A. et al. Hemispherectomy for catastrophic epilepsy in infants. **Epilepsia**, v. 46, n. 9, p. 1518-1525, Sep, 2005.

GOODMAN, R. Hemispherectomy and its alternatives in the treatment of intractable epilepsy in patients with infantile hemiplegia. **Dev Med Child Neurol,** v. 28, p. 251-258, 1986.

GREEN A. J.; SMITH, M.; YATES, J. R. Loss of heterozygosity on chromosome 16p13.3 in hamartomas from tuberous sclerosis patients. **Nat Genet,** v. 6, n. 2, p. 193-196, Feb, 1994.

GUPTA, A. Combined treatment of 'vigabatrin and corticoids' for infantile spasms: a superiority complex or truly superior to corticoids monotherapy? **Epilepsy Curr**, v. 17, n. 6, p. 355-357, Nov-Dec, 2017.

HARVEY, A. S. et al. Defining the spectrum of international practice in pediatric epilepsy surgery patients. **Epilepsia,** v. 49, n. 1, p. 146-155, Jan, 2008.

HOLMES, G. L.; STAFSTROM, C. E. Tuberous sclerosis complex and epilepsy: recent developments and future challenges. **Epilepsia**, v. 48, n. 4, p. 617-630, Apr, 2007.

HRACHOVY, R. A.; FROST, J. D. Jr.; KELLAWAY, P. Hypsarrhythmia: variations on the theme. **Epilepsia,** v. 25, n. 3, p. 317-325, Jun, 1984.

HUNG, P. C.; WANG, H. S. Hemimegalencephaly: cranial sonographic findings in neonates. **J. Clin Ultrasound,** v. 33, n. 5, p. 243-247, Jun, 2005.

HYMAN, M. H.; WHITEMORE, V. H. National Institute of Health Consensus Conference: tuberous sclerosis complex. **Arch Neurol.** v. 57, n. 5, p. 662-665, May, 2000.

IGNELZI, R. J.; BUCY, P.C. Cerebral hemidecortication in the treatment of infantile cerebral hemiatrophy. **J Nerv Ment Dis**, v. 147, p. 14-30, 1968.

JANSEN, F. E. et al. Identification of the epileptogenic tuber in patients with tuberous sclerosis: a comparison of high-resolution EEG and MEG. **Epilepsia,** v. 47, n. 1, p. 108-114, jan, 2006.

JANSEN, F. E. et al. Cognitive impairment in tuberous sclerosis complex is a multifactorial condition. **Neurology**, v. 70, n. 12, p. 916-923, Mar, 2008.

JIN, F. et al. Deficient TSC1/TSC2- complex suppression of SOX9- osteopontin - AKT signaling cascade constrains tumours growth in tuberous sclerosis complex. **Hum Mol Genet,** v. 26, n. 2, p. 407-419, Jan, 2017.

JONAS, R. et al. Cerebral hemispherectomy: hospital course, seizure, developmental, language, and motor outcomes. **Neurology**, v. 62, n. 10, p. 1712-1721, May, 2004.

JONES, A. C. et al. Comprehensive mutation analysis of TSC1 and TSC2-and phenotypic correlations in 150 families with tuberous sclerosis**. Am J Hum Genet,** v. 64, n. 5, p. 1305-1315, May, 1999.

JÓŹWIAK, S. et al. Antiepileptic treatment before the onset of seizures reduces epilepsy severity and risk of mental retardation in infants with tuberous sclerosis complex. **Eur J Paediatr Neurol.** v. 15, n. 5, p. 424-431, Sep, 2011.

JUNQUEIRA, L. C.; CARNEIRO, J. **Histologia básica**. 10ª ed. Rio de Janeiro: Guanabara Koogan, 2004.

KALIFA, G. L. et al. Hemimegalencephaly: MR imaging in five children. **Radiology**. v. 165, n. 1, p. 29-33, Oct, 1987.

KING, M. et al. Hemimegalencephaly: a case for hemispherectomy? **Neuropediatrics**, v. 16, n. 1, p. 46-55, Feb, 1985.

KINGSWOOD, J. C. et al. Tuberous sclerosis registry to increase disease Awareness (TOSCA) - baseline data on 2093 patients. **Orphanet J Rare Dis.** v. 12, n. 1, p. 2, 2017.

KOH, S. et al. Epilepsy surgery in children with tuberous sclerosis complex: presurgical evaluation and outcome. **Epilepsia,** v. 41, n. 9, p. 1206-1213, Sep, 2000.

KOSSOFF, E. H. et al. Hemispherectomy for intractable unihemispheric epilepsy etiology vs outcome. **Neurology,** v. 61, n. 7, p. 887-890, Oct, 2003.

KUSHWAHA, R. et al. Multifocal renal angiomyolipoma presenting as massive intraabdominal hemorrhage. **Indian J Pathol Microbiol,** v. 53, n. 2, p. 340-341, Apr-Jun, 2010.

KUZNIECKY, R. I. Magnetic resonance imaging in developmental disorders of the cerebral cortex. **Epilepsia**, v.35, Suppl 6, p. S44-446, 1994.

KRUEGER, D. A.; FRANZ, D. N. Current management of tuberous sclerosis complex. **Paediatr Drugs.** v. 10, n. 5, p. 299-313, 2008.

KRIEGSTEIN, A.; NOCTOR, S.; MARTINEZ-CERDENO, V. Patterns of neural stem and progenitor cell division may underlie evolutionary cortical expansion. **Nat Rev Neurosci,** v. 7, n. 11, p. 883-890, Nov, 2006.

KWAN, P.; BRODIE, M. J. Refractory epilepsy: a progressive, intractable but preventable condition **Seizure,** v. 11, n. 2, p. 77-84, Mar, 2002.

LAZAROWSKI, A. et al. Multidrug resistance proteins in tuberous sclerosis and refractory epilepsy. **Pediatr Neurol**, v. 30, n. 2, p. 102-106, Feb, 2004.

LEE, J. H. et al. De novo somatic mutations in components of the PI3K-AKT3 mTOR pathway cause hemimegalencephaly. **Nat Genet**, v. 44, n. 8, p. 941-945, Aug, 2012.

LEGA, B.; et al. Hemispheric malformations of cortical development: surgical indications an approach. **Childs Nerv Syst,** v. 30, n. 11, p. 1831-1837, Nov, 2014.

L'HERMITTE, J. L'ablation complete de l'hémisphère droit dans les casde rumeur cérébrale localisée compliquée d'hémiplégie: la décérébration suprathalamique unilateréale chez l'homme. **Encéphale**, v. 23, p; 314-323, 1928.

LETTORI, D. et al. Early hemispherectomy in catastrophic epilepsy: a neuro-cognitive and epileptic long-term follow-up. **Seizure**, v. 17, n. 1, p. 49-63, Jan, 2008.

LIBOW, L. F. Phakomatosis pigmentovascularis type IIIb. **J Am Acad Dermatol**, v. 29, n. 2, Pt 2, p. 305-307, Aug, 1993.

LORD, C. et al. The autism diagnostic observation schedule-generic. **J Autism Dev Disord**, v. 30, n. 3, p. 205-223, Jun, 2000.

MAIA FILHO, H. S.; GOMES, M. M. F.; COSTA, L. M. Development and validation of a health related quality of life questionnaire for Brazilian children with epilepsy: preliminary findings. **Arq Neuro-Psiquiatr**, v. 63, n. 2, p. 389-394, Jun, 2005.

MENNEL, S. et al. Current treatment modalities for exudative retinal hamartomas secondary to tuberous sclerosis: review of the literature. **Acta Ophthalmol Scand,** v. 85, n. 2, p. 127-132, Marc, 2007.

METTLER, F. A.; GUIBERTEAU, M. J. Cerebrovascular system. In: METTLER, F. A.; GUIBERTEAU, M. J. **Essentials of nuclear medicine imaging**. 3ª Ed. Philadelphia: W. B. Saunders, 1991, p. 73-74.

MIRZAA, G. M.; PACIORKOWSKI, A. R. Introduction: Brain malformations. **Am J Med Genet C Semin Med Genet.** v. 166C, n. 2, p. 117-123, Jun, 2014.

MOHANRAJ, R.; BRODIE, M. J. Diagnosing refractory epilepsy: response to sequential treatment schedules. **Eur J Neurol,** v. 13, n. 3, p. 277-282, Mar, 2006.

MUÑOZ, J. A.; LÓPEZ-MESAS, M.; VALIENTE, M. Minimum handling method for the analysis of phosphorous inhibitors of urolithiasis (pyrophosphate and phytic acid) in urine by SPECT-ICP techniques. **Anal Chim Acta,** v 658, n. 2, p. 204-208, Jan, 2010.

NAJM, I. M. H.; SARNAT, B.; BLUMCKE, I. Review: the international consensus classification of focal cortical dysplasia - a critical update 2018. Neuropathology and Applied Neurobiol, v. 44, p. 18-31, 2018.

NAKAHASHI, M. et al. Clinical and imaging characteristics of localized megalencephaly: a retrospective comparison of diffuse hemimegalencephaly and multilobar cortical dysplasia. **Neuroradiology,** v. 51, n. 12, p. 821-830, Dec, 2009.

NESE, N. et al. Pure epithelioid PEComas (so-called epithelioid angiomyolipoma) of the kidney: A clinicopathologic study of 41 cases: Detailed assessment of morphology and risk stratification. **Am J Surg Pathol**, v. 35, n. 2, p. 161-176, Feb, 2011.

NICKEL, W. R.; REED, W. B. Tuberous Sclerosis. **Archives of Dermatology**. American Medical Association; v. 85, n. 2, p. 209-226, 1962.

OBEID, M. et al. Approach to pediatric epilepsy surgery: state of the art. Part I: General principles and presurgical workup. **Eur J Paediatr Neurol.** v. 13, n. 2, p. 102-114, Mar, 2009.

OHTAHARA, S. et al. Early infantile epileptic encephalopathy with suppression-burst. In: Roger, J. et al. (Eds.). **Epileptic syndromes in infancy, childhood and adolescence.** 2ª Ed. London: John Libbey, 1992, p. 278.

OVERWATER, I. E. et al. Epilepsy in children with tuberous sclerosis complex: Chance of remission and response to antiepileptic drugs. **Epilepsia,** v. 56, n. 8, p. 1239-1245, Aug, 2015.

PALADIN, F. et al. Electroencephalographic aspects of hemimegalencephaly. **Dev Med Child Neurol**. v. 31, n. 3, p. 377-383, Jun, 1989.

PALMINI, A. et al. Operative strategies for patients with cortical dysplastic lesions and intractable epilepsy. **Epilepsia,** v.35, Suppl 6, p. S57-71, 1994.

PAREKH, S et al. Emergency embolization of actively bleeding renal angiomyolipoma in a patient of tuberous sclerosis. **Ren Fail**, v. 36, n. 7, p. 1114-1118, Aug, 2014.

PARRINI, E. et al. Genetic basis of brain malformations. **Mol Syndromol,** v. 7, n. 4, p. 220-233, Set, 2016.

PASCUAL-CASTROVIEJO, I. et al. Significance of tuber size for complications of tuberous sclerosis complex. **Neurologia,** v. 28, n. 9, p. 550-557, Nov-Dec, 2013.

PEACOCK, W. J. Hemispherectomy for the treatment of intractable seizures in childhood. **Neurosurg Clin N Am,** v. 6, p. 549-563, 1995.

PEACOCK, W. J. et al. Hemispherectomy for intractable seizures in children: a report of 58 cases. **Childs Nerv Syst,** v. 12, n. 7, p. 376-384, Jul, 1996.

PIOVESANA, A. M. S. G.; CENDES, F. Malformações do SNC e desordens do desenvolvimento cortical. In: FONSECA, L. F.; PIANETTI, G.; XAVIER, C. C. (eds). **Compêndio de neurologia infantil**. Belo Horizonte: MEDSI, 2002, p. 219-236.

PODURI, A.; EVRONY, G. D.; CAI, X. Somatic activation of AKT3 causes hemispheric developmental brain malformations. **Neuron,** v. 74, n. 1, p. 41-48, Apr, 2012.

RAKIC, P. Evolution of the neocortex: Perspective from developmental biology. **Nat Rev Neurosci,** v. 10, n. 10, p. 724-735, Oct, 2009.

REDKAR, N. et al. Tuberous sclerosis complex presenting as bilateral large renal angiomyolipomas. **BMJ Case Rep**, p. 1-4, Aug, 2012.

ROACH, E. S.; GOMEZ, M. R.; NORTHRUP, H. Tuberous sclerosis complex consensus conference: revised clinical diagnostic criteria. **J Child Neurol,** v. 13, n. 12, p. 624-628, Dec, 1998.

SALOMON, F. F. et al. CNS and cutaneous involvement in tuberous sclerosis complex. **Arq Neuropsiquiatr,** v. 73, n. 9, p. 813, Sep, 2015.

SAMIR, H.; GHAFFAR, H. A.; NASR, M. Seizures and intellectual outcome: clinicoradiological study of 30 Egyptian cases of tuberous sclerosis complex. **Eur J Paediatr Neurol**, v. 15, n. 2, p. 131-137, Marc, 2011.

SANGHVI, J. P.; RAJADHYAKSHA, S. B.; URSEKAR, M. Spectrum of congenital CNS malformations in pediatric epilepsy. Indian Pediatr. v. 41, n. 8, p. 831-838, Aug, 2004.

SARBASSOV, D. D.; ALI, S. M.; SABATINI, D. M. Growing roles for the mTOR pathway. **Curr Opin Cell Biol,** v. 17, n. 6, p. 596-603, Dec, 2005.

SCHWARZ, J. M. et al. MutationTaster2: mutation prediction for the deep-sequencing age. **Nat Methods,** v. 11, n. 4, p. 361-362 Apr, 2014.

SHEPHERD, C. W. et al Causes of death in patients with tuberous sclerosis. **Mayo Clin Proc**, v. 66, n. 8, p. 792-796, Aug, 1991.

SILLANPÄÄ, M. Children with epilepsy as adults: outcome after 30 years of follow-up. **Acta Paediatr Scand Suppl,** v. 368, p. 1-78, 1990.

SILLANPÄÄ M, SCHMIDT D. Delayed time to first remission identifies poor long-term drug response of childhood-onset epilepsy: a prospective population-based study. **Epilepsy Behav,** v. 16, n. 3, p. 507-511, Nov, 2009a.

SILLANPÄÄ, M.; SCHMIDT, D. Early seizure frequency and aetiology predict long-term medical outcome in childhood-onset epilepsy. **Brain,** v. 132, n, Pt 4, p. 989-998, Apr, 2009b.

SISODIYA, S. M. Malformation of cortical development: burdens and insights from important causes of human epilepsy. **Lancet Neurol,** v. 3, n. 1, p. 29-38, Jan, 2004.

SONG, J. M. et al. Efficacy of Treatments for Infantile Spasms: A Systematic Review. **Clin Neuropharmacol,** v. 40, n. 2, p. 63-84, Mar/Apr, 2017.

SOUFFLET, C. et al. The nonmalformed hemisphere is secondarily impaired in young children with hemimegalencephaly: a pre- and postsurgery study with SPECT and EEG. **Epilepsia**, v. 45, n. 11, p. 1375-1382, Nov, 2004.

SPARKS, D. et al. The Wunderlich's syndrome secondary to massive bilateral angiomyolipomas associated with advanced tuberous sclerosis. **Saudi J Kidney Dis Transpl,** v. 22, n. 3, p. 534-537, May, 2011.

SWAIMAN, K. F.; FERRIERO, D. M. Swaiman's Pediatric Neurology. v. 2, n. 26, p. 558-695, 2010.

SWITON, K. et al. Molecular neurobiology of mTOR. **Neuroscience**, v. 341, p. 112-153, Jan, 2017.

TASSI, L. et al. Focal cortical dysplasia: neuropathological subtypes, EEG, neuroimaging and surgical outcome. **Brain**, v. 125, n. Pt 8, p. 1719-1732, Aug, 2002.

TERRA-BUSTAMANTE, V. C. et al. Outcome of hemispheric surgeries for refractory epilepsy in pediatric patients. **Childs Nerv Syst,** v. 23, n. 3, p, 321-326, Mar, 2007.

TERRA-BUSTAMANTE, V. C. et al. Rasmussen encephalitis: long-term outcome after surgery. **Childs Nerv Syst**, v. 25, n. 5, p. 583-589, May, 2009.

THIELE, E. A. Managing epilepsy in tuberous sclerosis complex. **J Child Neurol**, v. 19, n. 9, p. 680-686, Sep, 2004.

TROUNCE, J. Q.; RUTTER, N.; MELLOR, D. H. Hemimegalencephaly: diagnosis and treatment. **Dev Med Child Neurol,** v. 33, n. 3, p. 261-266, Mar, 1991.

VIDAURRI C. H. et al. Epidermal nevus syndromes: Clinical findings in 35 patients. **Pediatr Dermatol,** v. 21, p. 432-439, Jul-Aug, 2004.

VIGEVANO, F. et al. Hemimegalencephaly and intractable epilepsy: benefits of hemispherectomy. **Epilepsia**, v. 30, n. 6, p. 833-843, Nov-Dec, 1989.

VILLEMURE, J. G. Cerebral hemispherectomy for epilepsy. In: SCHMIDEK, H. H.; SWEET, W. H. (eds). **Operative neurosurgical techniques.** Philadelphia: Saunders, 1995, p. 1341-1350.

VINING, E. P. et al. Why would you remove half a brain? The outcome of 58 children after hemispherectomy-the Johns Hopkins experience: 1968 to 1996. Pediatrics, v. 100, n. 2 Pt1, p. 163-171, Aug, 1997.

YACUBIAN, E. M. T. et al., Tuberous sclerosis: a multidisciplinary study of 15 cases. **Arq Neuro-Neuropsiquiatria**, v. 41, n, 2, p. 163-170, Jun, 1983.

WANG, D.; et al. Duplication of AKT3 a cause of macrocephaly in duplication 1q43q44. **Am J Med Genet,** v. 8, p. 2016-2019, Aug, 2013.

WATAYA-KANEDA, M. et. al. A novel application of topical rapamycin formulation, an inhibitor of mTOR, for patients with hypomelanotic macules in tuberous sclerosis complex. **Arch Dermatol,** v. 148, n. 1, p. 138-139, Jan, 2012.

WHITE, H. H. Cerebral hemispherectomy in the treatment of infantile hemiplegia; review of the literature and report of two cases. **Confin Neurol**, v. 21, p. 1-50, 1961.

WONG, M. Mechanisms of epileptogenesis in tuberous sclerosis complex and related malformations of cortical development with abnormal glioneuronal proliferation. **Epilepsia,** v. 49, n. 1, p, 8-21, Jan, 2008.

WYLLIE E. et al. Epilepsy surgery in infants. **Epilepsia**, v. 37, n. 7, p. 625-637, Jul, 1996.

WYLLIE, E. Surgical treatment of epilepsy in children. **Pediatr Neurol,** v. 19, n. 3, p. 179-188, Sep, 1998.

ZHANG, K. et al. Predictors of seizure freedom after surgical management of tuberous sclerosis complex: a systematic review and meta-analysis. **Epilepsy Res,** v. 105, n. 3, p. 377-383, Aug, 2013.

ZVULUNOV, A.; ESTERLY N. B. Neurocutaneos syndromes associated with pigmentary skin lesions**. J Am Acad Dermatol**, v.32, p. 91-35, Jun, 1995.

8. Anexos

ANEXO A - Questionário AUQEI - *Auto Questionnaire Enfant Imagé*

AUQEI - Questionário de avaliação de qualidade de vida em crianças e adolescentes. Manificat e Dazord[23]

Algumas vezes você Está muito infeliz? Diga por quê	Algumas vezes você Está infeliz? Diga por quê	Algumas vezes você Está feliz? Diga por quê	Algumas vezes você Está muito feliz? Diga por quê
_____	_____	_____	_____
_____	_____	_____	_____
_____	_____	_____	_____

Diga como você se sente:	Muito Infeliz	Infeliz	Feliz	Muito Feliz
1. à mesa, junto com sua família	( )	( )	( )	( )
2. à noite, quando você se deita	( )	( )	( )	( )
3. se você tem irmãos, quando brinca com eles	( )	( )	( )	( )
4. à noite, ao dormir	( )	( )	( )	( )
5. na sala de aula	( )	( )	( )	( )
6. quando você vê uma fotografia sua	( )	( )	( )	( )
7. em momentos de brincadeiras,	( )	( )	( )	( )

durante o recreio				
8. quando você vai a uma consulta	( )	( )	( )	( )
9. quando você pratica um esporte	( )	( )	( )	( )
10. quando você pensa em seu pai	( )	( )	( )	( )
11. no dia do seu aniversário	( )	( )	( )	( )
12. quando você faz as lições de casa	( )	( )	( )	( )
13. quando você pensa em sua mãe	( )	( )	( )	( )
14. quando você fica internado no hospital	( )	( )	( )	( )
15. quando você brinca sozinho (a)	( )	( )	( )	( )
16. quando seu pai ou sua mãe falam de você	( )	( )	( )	( )
17. quando você	( )	( )	( )	( )

dorme fora de casa				
18. quando alguém te pede que mostre alguma coisa que você sabe fazer	( )	( )	( )	( )
19. quando os amigos falam de você	( )	( )	( )	( )
20. quando você toma os remédios	( )	( )	( )	( )

ANEXO B - QVCE-50 - Qualidade de Vida em Crianças com Epilepsia

QUALIDADE DA VIDA DA CRIANÇA COM EPILEPSIA (QVCE-50)

Nome:
Data:
Respondente:

DOMÍNIO FÍSICO

1- Você tem que tomar mais conta de seu filho por causa da epilepsia?

(4) O normal de outra criança
(3) Um pouco mais de conta
(2) Muita mais conta
(1) Vivo o tempo todo tomando conta do meu filho

2- Seu filho, no dia-a-dia, parece mais cansado do que outras crianças?

(1) Sempre
(2) Freqüentemente
(3) Às vezes
(4) Nunca

3- Com que freqüência seu filho reclama de dores (cabeça, barriga, corpo, etc.) para você?

(1) Sempre
(2) Freqüentemente
(3) Às vezes
(4) Nunca

4- Com que freqüência seu filho pratica esportes?

(4) Toda semana
(3) Pelo menos uma vez ao mês
(2) Nem todo mês
(1) Nunca

5- Você acha que os remédios que seu filho toma para as crises fazem mal a ele?

(4) Não fazem mal
(3) Muito raramente
(2) Algumas vezes
(1) Muitas vezes

6- No último ano seu filho teve:

(1) Tantas crises que não deu nem para contar
(2) Muitas crises
(3) Poucas crises
(4) Nenhuma crise

7- No último ano seu filho teve:

(1) Crises fortes e fracas
(2) Apenas crises fortes
(3) Apenas crises fracas
(4) Meu filho não teve crises (pule a 8 e 9)

8- Se seu filho teve crises, elas ocorreram:

(1) Em qualquer hora do dia ou da noite
(2) Apenas de dia
(3) Apenas ao acordar
(4) Apenas à noite (durante o sono)

9- Quando seu filho tem uma crise:

(1) Ele não pode mais voltar às suas atividade
(2) Ele precisa repousar mais de uma hora antes de voltar às suas atividade
(3) Ele precisa repousar um pouco e depois volta às suas atividade
(4) Ele volta imediatamente às suas atividade

DOMÍNIO PSICOLÓGICO

10- Seu filho costuma estar triste:

(1) Sempre
(2) Freqüentemente
(3) Às vezes
(4) Nunca

11- eu filho costuma estar ansioso:

(1) Sempre
(2) Freqüentemente
(3) Às vezes
(4) Nunca

12- Seu filho costuma estar preocupado:

(1) Sempre
(2) Freqüentemente
(3) Às vezes
(4) Nunca

13- Seu filho costuma se sentir diferente das outras crianças:

(1) Sempre
(2) Freqüentemente
(3) Às vezes
(4) Nunca

14- Seu filho costuma se sentir discriminado:

(1) Sempre
(2) Freqüentemente
(3) Às vezes
(4) Nunca

15- Seu filho costuma ser medroso:

(1) Sempre
(2) Freqüentemente
(3) Às vezes
(4) Nunca

16- Seu filho costuma ser dependente:

(1) Sempre
(2) Freqüentemente
(3) Às vezes
(4) Nunca

17- Seu filho costuma estar de mau humor:

(1) Sempre
(2) Freqüentemente
(3) Às vezes
(4) Nunca

18- Seu filho costuma estar sem paciência:
(1) Sempre
(2) Freqüentemente
(3) Às vezes
(4) Nunca

19- Seu filho costuma estar agressivo:

(1) Sempre
(2) Freqüentemente
(3) Às vezes
(4) Nunca

20- Seu filho costuma sentir que as pessoas não o compreendem?
(1) Sempre
(2) Freqüentemente
(3) Às vezes
(4) Nunca

21- Seu filho costuma brincar com outras crianças:
(4) Sempre
(3) Freqüentemente
(2) Às vezes
(1) Nunca

22- Seu filho costuma sentir medo de lugares e pessoas estranhas:
(1) Sempre
(2) Freqüentemente
(3) Às vezes
(4) Nunca

23- Seu filho não costuma se preocupar com os sentimentos das outras pessoas:
(1) Sempre
(2) Freqüentemente
(3) Às vezes
(4) Nunca

24- Seu filho costuma sair com outras crianças:
(4) Sempre
(3) Freqüentemente
(2) Às vezes
(1) Nunca

25- Seu filho costuma desejar ser outra pessoa ou viver em outro lugar?
(1) Sempre
(2) Freqüentemente
(3) Às vezes
(4) Nunca

26- Seu filho costuma agir sem pensar (de impulso)?

(1) Sempre
(2) Freqüentemente
(3) Às vezes
(4) Nunca

27- Seu filho costuma exigir muita atenção?
(1) Sempre
(2) Freqüentemente
(3) Às vezes
(4) Nunca

DOMÍNIO SÓCIO-FAMILIAR

28- Você acha que algumas pessoas ficam desconfortáveis próximas de seu filho pelo fato de ele ser epiléptico?
(1) Sempre
(2) Freqüentemente
(3) Às vezes
(4) Nunca

29- O problema de seu filho limita suas diversões:
(1) Sempre
(2) Freqüentemente
(3) Às vezes
(4) Nunca

30- O problema do seu filho o deixa muito separado de outras crianças:
(1) Sempre
(2) Freqüentemente
(3) Às vezes
(4) Nunca

31- O problema do seu filho assusta outras pessoas:

(1) Sempre
(2) Freqüentemente
(3) Às vezes
(4) Nunca

32- Como é o relacionamento de seu filho com os pais?
(4) Excelente
(3) Bom
(2) Regular
(1) Ruim

33- Como você acha que é o relacionamento de seu filho com os irmãos? (se não tem irmão, pule.)
(4) Excelente
(3) Bom
(2) Regular
(1) Ruim

34- Os planos para o futuro da sua família já foram mudados por causa da doença de seu filho?
(1) Muitas vezes
(2) De vez em quando
(3) Poucas vezes
(4) Nunca

DOMÍNIO COGNITIVO-EDUCACIONAL

35- Seu filho já recebeu queixas da escola em relação ao seu rendimento e interesse?
(1) Várias vezes
(2) Algumas vezes
(3) Poucas vezes
(4) Nunca

36- Seu filho já recebeu queixas da escola por causa de seu comportamento?
(1) Várias vezes
(2) Algumas vezes
(3) Poucas vezes
(4) Nunca

37- Seu filho tem dificuldade para raciocinar e resolver problemas?
(1) Sempre
(2) Freqüentemente
(3) Às vezes
(4) Nunca

38- Seu filho tem dificuldade para tomar decisões sozinho?
(1) Sempre
(2) Freqüentemente
(3) Às vezes
(4) Nunca

39- Seu filho tem dificuldade para se concentrar nos estudos?
(1) Sempre
(2) Freqüentemente
(3) Às vezes
(4) Nunca

40- Seu filho tem dificuldade para fazer uma coisa de cada vez?
(1) Sempre
(2) Freqüentemente
(3) Às vezes
(4) Nunca

41- Seu filho tem dificuldade para fazer rapidamente o que é pedido?
(1) Sempre
(2) Freqüentemente
(3) Às vezes
(4) Nunca

42- Seu filho tem dificuldade para ser organizado?
(1) Sempre
(2) Freqüentemente
(3) Às vezes
(4) Nunca

43- Seu filho tem dificuldade de memória?
(1) Sempre
(2) Freqüentemente
(3) Às vezes
(4) Nunca

44- Seu filho tem dificuldade para entender o que outras pessoas lhe pedem?
(1) Sempre
(2) Freqüentemente
(3) Às vezes
(4) Nunca

45- Seu filho tem dificuldade para entender direções?
(1) Sempre
(2) Freqüentemente
(3) Às vezes
(4) Nunca

46- Seu filho tem dificuldade para cumprir pequenas tarefas em casa (tipo pegar um copo d'água ou uma roupa no armário)?
(1) Sempre
(2) Freqüentemente
(3) Às vezes
(4) Nunca

47- Seu filho tem dificuldade para cumprir tarefas mais difíceis (tipo pegar mais de uma coisa ao mesmo tempo na geladeira ou fazer uma compra)?
(1) Sempre
(2) Freqüentemente
(3) Às vezes
(4) Nunca

48- Seu filho tem dificuldade para escrever?
(1) Sempre
(2) Freqüentemente
(3) Às vezes
(4) Nunca

49- Seu filho tem dificuldade para fazer contas?
(1) Sempre
(2) Freqüentemente
(3) Às vezes
(4) Nunca

50- Seu filho tem dificuldade para ler certo?
(1) Sempre
(2) Freqüentemente
(3) Às vezes
(4) Nunca

Se você tivesse que dar uma nota para a qualidade da vida do seu filho, em relação ao problema do seu filho, qual seria esta nota (de 0 a 10)? _____

Escreva mais alguma coisa que você ache importante sobre a vida de seu filho.

_____

_____

_____

_____

ANEXO C - Zarit Burden Interview

Nome do cuidador: _____idade: _____

Escolaridade: ( ) 1ª a 4ª série ( ) 5ª a 8ª série ( )2º grau ( ) superior

Ocupação atual: ( ) empregado ( ) autônomo ( ) Do lar
( ) nunca trabalhou ( ) estudante ( ) desempregado

BURDEN INTERVIEW ZARIT AND ZARIT (1990)

INSTRUÇÕES: A seguir encontra-se uma lista de afirmativas que reflete como as pessoas algumas vezes sentem-se quando cuidam da outra pessoa. Depois de cada afirmativa, indique com que frequência o Sr/Sra se sente daquela maneira: nunca, raramente, algumas vezes, frequentemente, ou sempre. Não existem respostas certas ou erradas.
(S= Sujeito)

0 NUNCA
1 RARAMENTE
2 ALGUMAS VEZES
3 FREQUENTEMENTE
4 SEMPRE

1. O Sr/Sra sente que S pede mais ajuda do que ele realmente (ela) necessita?

Nunca	Raramente	Algumas vezes	Frequentemente	Sempre
0	1	2	3	4

2. O Sr/Sra sente que por causa do tempo que o Sr/ Sra gasta com S, o Sr/ Sra não tem tempo suficiente para si mesmo?

Nunca	Raramente	Algumas vezes	Frequentemente	Sempre
0	1	2	3	4

3. O Sr/ Sra se sente estressado (a) entre cuidar de S e suas outras responsabilidades com a família e trabalho?

Nunca	Raramente	Algumas vezes	Frequentemente	Sempre
0	1	2	3	4

4. O Sr/ Sra se sente envergonhado (a) com o comportamento de S?

Nunca	Raramente	Algumas vezes	Frequentemente	Sempre
0	1	2	3	4

5. O Sr/ Sra se sente irritado (a) quando S está por perto?

Nunca	Raramente	Algumas vezes	Frequentemente	Sempre
0	1	2	3	4

6. O Sr/ Sra sente que S afeta negativamente seus relacionamentos com outros membros da família ou amigos?

Nunca	Raramente	Algumas vezes	Frequentemente	Sempre
0	1	2	3	4

7. O Sr/ Sra sente receio pelo futuro de S?

Nunca	Raramente	Algumas vezes	Frequentemente	Sempre
0	1	2	3	4

8. O Sr/ Sra sente que S depende do Sr/ Sra?

Nunca	Raramente	Algumas vezes	Frequentemente	Sempre
0	1	2	3	4

9. O Sr/ Sra se sente tenso (a) quando S esta por perto?

Nunca	Raramente	Algumas vezes	Frequentemente	Sempre
0	1	2	3	4

10. O Sr/ Sra sente que a sua saúde foi afetada por causa de seu envolvimento com S?

Nunca	Raramente	Algumas vezes	Frequentemente	Sempre
0	1	2	3	4

11. O Sr/ Sra sente que o Sr/ Sra não tem tanta privacidade como gostaria, por causa de S?

Nunca	Raramente	Algumas vezes	Frequentemente	Sempre
0	1	2	3	4

12. O Sr/ Sra sente que sua vida social tem sido prejudicada porque o Sr/ Sra está cuidando de S?

Nunca	Raramente	Algumas vezes	Frequentemente	Sempre
0	1	2	3	4

13. O Sr/ Sra não se sente à vontade de ter visitas em casa, por causa de S?

Nunca	Raramente	Algumas vezes	Frequentemente	Sempre
0	1	2	3	4

14. O Sr/ Sra sente que S espera que o Sr/ Sra cuide dela / dele, como se fosse o Sr/ Sra a única pessoa de quem ele / ela pode depender?

Nunca	Raramente	Algumas vezes	Frequentemente	Sempre
0	1	2	3	4

15. O Sr/ Sra sente que não tem dinheiro suficiente para cuidar de S, somando-se as suas outras despesas?

Nunca	Raramente	Algumas vezes	Frequentemente	Sempre
0	1	2	3	4

16. O Sr/ Sra sente que será incapaz de cuidar de S por muito mais tempo

Nunca	Raramente	Algumas vezes	Frequentemente	Sempre
0	1	2	3	4

17. O Sr/ Sra sente que perdeu o controle da sua vida desde a doença de S?

Nunca	Raramente	Algumas vezes	Frequentemente	Sempre
0	1	2	3	4

18. O Sr/ Sra gostaria de simplesmente deixar que outra pessoa cuidasse de S?

Nunca	Raramente	Algumas vezes	Frequentemente	Sempre
0	1	2	3	4

19. O Sr/ Sra se sente em duvida sobre o que fazer por S?

Nunca	Raramente	Algumas vezes	Frequentemente	Sempre
0	1	2	3	4

20. O Sr/ Sra sente que deveria estar fazendo mais por S?

Nunca	Raramente	Algumas vezes	Frequentemente	Sempre
0	1	2	3	4

21. O Sr/ Sra sente que poderia cuidar melhor de S?

Nunca	Raramente	Algumas vezes	Frequentemente	Sempre
0	1	2	3	4

22. De uma maneira geral, quanto o Sr/ Sra se sente sobrecarregado (a) por cuidar de S?

Nunca	Raramente	Algumas vezes	Frequentemente	Sempre
0	1	2	3	4

Nome do paciente:_____ RH:_____

Para os familiares: Impacto das Crises

Questões	Sim	Não
1) No dia em que S tem crises, deixa de fazer as atividades que tinha programado para esse dia?		
2) Você acha que S deixa de sair, ir a festas ou reuniões, de estar com pessoas por causa dessas crises?		
3) Acha que as crises atrapalham o relacionamento familiar de S?		
4) Acha que as crises atrapalham a vida profissional de S?		
5) Acha que as crises atrapalham a vida afetiva de S? (com namorado, marido, paquera)?		
6) Quando as crises acontecem você acha que " é como se esse dia acabasse para S"?		
7) No dia em que tem as crises, após a recuperação, S Retorna suas atividades normalmente?		
8) S já machucou por causa das crises?		
9) Esses machucados continuam atrapalhando S?		
10) Se nós tivéssemos uma alternativa que reduzisse ou eliminasse as crises de S, isto faria diferença para você?		
11) Fará diferença na sua vida familiar, na vida do dia a dia Se S melhorar ou ficar sem crises?		
12) Vocês aceitariam conhecer outro tipo de tratamento para que S melhorasse das crises?		
13) No caso de esse tipo de tratamento ser uma cirurgia, vocês aceitariam?		
14) Você acha que S é dependente de você ou demais familiares para sair de casa?		
15) Você acha que S é dependente de você ou demais familiares para tomar decisões?		
16) Você acha que S é dependente de você ou demais familiares para fazer as atividades do dia a dia?		

ANEXO D - Termo de Consentimento Livre e Esclarecido

O(A) Sr(a). está sendo consultado(a) no sentido de autorizar a utilização de dados clínicos e laboratoriais de seu caso clínico e documentação radiológica que se encontram em sua ficha de prontuário médico, para apresentação do mesmo em encontro médico científico e publicação do caso em revista científica como “Relato de caso”. Nosso objetivo é discutir as características de sua patologia em meio científico, em função das particularidades de apresentação de sua doença.

A sua autorização é voluntária e a recusa em autorizar não acarretará qualquer penalidade ou modificação na forma em que é atendido (a) pelos médicos assistentes e pesquisadores. Os pesquisadores irão tratar a sua identidade com padrões profissionais de sigilo.

Este termo de consentimento será arquivado pelo pesquisador responsável.

Eu, _____, portador(a) do documento de identidade_____ fui informado (a) a respeito do objetivo deste estudo, de maneira clara e detalhada e esclareci minhas dúvidas. Sei que a qualquer momento poderei solicitar novas informações.

Declaro que autorizo a utilização de dados clínico-laboratoriais de meu caso e me foi dada à oportunidade de ler e esclarecer as minhas dúvidas.

Ribeirão Preto, _____ de _____ de _____

_____
Assinatura participante ou responsável

_____
Assinatura do pesquisador