FACULDADE DE MEDICINA DE RIBEIRÃO PRETO DA UNIVERSIDADE DE SÃO PAULO

ROBERTO WALDESMAND FARIAS PONTES

Técnica de ressíntese: descrição da técnica para identificação de bloqueios de condução e aplicações clínicas

RIBEIRÃO PRETO – SP
2021

ROBERTO WALDESMAND FARIAS PONTES

Técnica de ressíntese: descrição da técnica para identificação de bloqueios de condução e aplicações clínicas

Versão original

Dissertação apresentada à Faculdade de Medicina de Ribeirão Preto da Universidade de São Paulo para obtenção do título de Mestre em Ciências Médicas.

Área de concentração: Neurologia do desenvolvimento e Neurofisiologia Clínica

Orientador: Prof. Dr. Wilson Marques Júnior

RIBEIRÃO PRETO – SP
2021

Autorizo a reprodução e divulgação total ou parcial deste trabalho, por qualquer meio convencional ou eletrônico, para fins de estudo e pesquisa, desde que citada a fonte.

Pontes, Roberto Waldesmand Farias

Técnica de ressíntese: descrição da técnica para identificação de bloqueios de condução e aplicações clínicas. Ribeirão Preto, 2021.

73 p. : il. ; 30cm

Dissertação de Mestrado, apresentada à Faculdade de Medicina de Ribeirão Preto/USP. Área de concentração: Neurologia do desenvolvimento e Neurofisiologia Clínica.

Orientador: Marques Júnior, Wilson.

1. Bloqueio de condução, 2. Eletroneuromiografia, 3. Condução nervosa, 4.Neurofisiologia, 5. Neuropatia periférica.

FOLHA DA APROVAÇÃO

Pontes, Roberto Waldesmand Farias

Técnica de ressíntese: descrição da técnica para identificação de bloqueios de condução e aplicações clínicas

Dissertação apresentada à Faculdade de Medicina de Ribeirão Preto da Universidade de São Paulo para obtenção do título de Mestre em Ciências Médicas.

Área de concentração: Neurologia do desenvolvimento e Neurofisiologia Clínica

Aprovado em: ___/___/___

Banca Examinadora

Prof(a). Dr(a)._____

Intituição:_____ Assinatura:_____

Prof(a). Dr(a)._____

Intituição:_____ Assinatura:_____

Prof(a). Dr(a)._____

Intituição:_____ Assinatura:_____

Aos pacientes, que dividem conosco temores na esperança de um futuro melhor, e nos motivam a ampliar o conhecimento sempre.

AGRADECIMENTOS

Aos meus pais Roberto Pontes e Plácida Pontes, os grandes responsáveis por todas as minhas conquistas alcançadas no passado, no presente e no futuro. A vocês devo tudo.

À minha princesa, Ana Marina Dutra, minha companheira de vida e motivação diária para ser o melhor de mim.

À minhas irmãs Lorena Pontes Rosa e Luana Pontes Bragança, que me apoiam durante toda a vida.

Ao professor Wilson Marques Júnior, pela confiança depositada, por sempre oferecer todo o apoio e dividir sua sabedoria diariamente. Tenho sorte de tê-lo como mestre.

Aos meus professores e contratados da residência médica, menção especial ao professor Amilton Barreira, à professora Cláudia Sobreira, e à professora Vanessa Daccach, por todos os ensinamentos.

Aos amigos feitos durante a residência médica, os quais carregarei comigo para sempre, em especial aos amigos Isaac Holanda, Lucas Clementino, Lucas Ravagnani e Luiza Barretto, por dividirem essa jornada comigo.

Ao Oswaldo Mazini Júnior, que muito ajudou na pesquisa dos exames dos pacientes nos bancos de dados, o que permitiu desenvolver esse trabalho.

À Coordenação de Aperfeiçoamento de Pessoal de Nível Superior (CAPES), pelo apoio as universidades, auxiliando no desenvolvimento desse e outros trabalhos

RESUMO

PONTES, R.W.F. **Técnica de ressíntese: descrição da técnica para identificação de bloqueios de condução e aplicações clínicas.** 2021. Dissertação (Mestrado) – Faculdade de Medicina de Ribeirão Preto, Universidade de São Paulo. Ribeirão Preto, 2021.

INTRODUÇÃO: Bloqueio de condução (BC) é definido como a interrupção da propagação do potencial de ação neural em um axônio íntegro. Quando localizado em segmentos proximais, os estudos de condução motora habituais podem não o identificar. O BC é frequente em neuropatias inflamatórias, e sua identificação pode influenciar diretamente no manejo terapêutico dos pacientes. OBJETIVOS: Em pacientes com BC definido, comparar os parâmetros da condução de rotina com os parâmetros da ressíntese. Descrever a aplicabilidade da ressíntese em séries de casos de diferentes neuropatias. Em paciente com neuropatia motora multifocal com BC apenas pela ressíntese, descrever a resposta a terapêutica. MÉTODOS: Estudo observacional descritivo a partir da análise da eletroneuromiografia e do prontuário de pacientes atendidos no Hospital das clínicas da Faculdade de Medicina de Ribeirão Preto (HCFMRP-USP) nos quais a técnica de ressíntese foi realizada e auxiliou no diagnóstico final. A casuística foi obtida a partir de pesquisa pacientes foi feita pela pesquisa dos termos “ressíntese", “volitiva” e “evocação voluntária” no banco eletrônico de laudos de exames do setor de Eletroneuromiografia. RESULTADOS: Foram incluídos na pesquisa 40 pacientes atendidos no HCFMRP-USP no período de agosto de 2002 a janeiro de 2020. No grupo com BC definido pela condução de rotina, não houve diferença entre a percentagem da queda de amplitude no segmento do bloqueio com a percentagem obtida pela ressíntese com eletrodo de superfície (p=0,108), e não houve correlação com a percentagem obtida pela ressíntese com eletrodo de agulha (r=-0,129 p=0,761). Foram descritos os achados da ressíntese em 34 pacientes com diagnósticos finais de neuropraxia traumática (NT), síndrome de Guillain-Barré (SGB), polineuropatia inflamatória desmielinizante crônica (PIDC), neuropatia sensitivo-motora desmielinizante adquirida multifocal (MADSAM), doença do neurônio motor (DNM), neuropatia motora multifocal (NMM), hanseníase e síndrome de POEMS. Nos pacientes com NMM e BC apenas pela ressíntese, foi observada melhora do grau de fraqueza pós tratamento, aferida pela somatória do MRC.CONCLUSÕES: A ressíntese pode ser aplicada sempre que há a dúvida quanto a existência de um BC motor. A porcentagem de queda da amplitude obtida pela ressíntese com eletrodos de superfície pode estimar a porcentagem de queda da amplitude no sítio do bloqueio quando essa é observada na condução de rotina. A porcentagem de queda da amplitude obtida pela ressíntese com agulha não apresenta correlação com a porcentagem de queda da amplitude no sítio de bloqueio, e é capaz de identificar sítios com e sem BC no caso de um BC parcial. Nos casos com BC observados apenas pela ressíntese, sua existência foi confirmada pela melhora clínica e neurofisiológica em pacientes com NT, SGB com BC reversível, PIDC, MADSAM e NMM. Em alguns pacientes com SGB, os BC identificados apenas pela ressíntese evoluíram com degeneração axonal. Nos pacientes com diagnóstico inicial de NMM e final de DNM, a existência do BC não foi confirmada pela ausência de melhora com o tratamento. Os pacientes com diagnóstico final de NMM com BC identificados apenas pela ressíntese apresentaram melhora clínica aferida após o tratamento.

Palavras-chave: Bloqueio de condução. Eletroneuromiografia. Condução nervosa. Neurofisiologia. Neuropatia.

ABSTRACT

PONTES, R.W.F. **Resynthesis technique: Description of a method to identify conduction block and clinical applications.** 2021. Dissertação (Mestrado) – Faculdade de Medicina de Ribeirão Preto, Universidade de São Paulo, Ribeirão Preto, 2021.

INTRODUCTION: Conduction block (CB) is defined as an interruption on action potential propagation in an intact axon. When located in proximal segments, routine nerve conduction studies (NCS) may not identify it. CB is a frequent feature of inflammatory neuropathies, and its identification can directly alter therapy approach. OBJECTIVES: In patients with definite CB, compare routine NCS parameters to resynthesis parameters. Describe resynthesis application in different neuropathies. In patients with multifocal motor neuropathy (MMN) with CB exclusively by resynthesis, describe therapy response. METHODS: It's an observational descriptive study, performed by medical records and NCS analysis of patients attended at the General Hospital of the Medical School of Ribeirão Preto of the University of São Paulo (HCFMRP-USP) in which resynthesis technique was performed and aided in final diagnosis. Patients were selected by searching “ressíntese", “volitiva” and “evocação voluntária” in neurophysiology department database. RESULTS: Were included 40 patients attended at HCFMRP-USP from august 2002 to January 2020. In the group with definite CB by routine NCS, there was no difference between amplitude decrease percentage in CB site when compared to the percentage obtained by surface resynthesis (p=0,108), and there was no correlation with the percentage obtained by needle resynthesis (r=-0,129 p=0,761). Resynthesis application results were described in 34 patients who received final diagnosis of traumatic neuropraxia (TN), Guillain-Barre syndrome (GBS), chronic inflammatory demyelinating neuropathy (CIDP), multifocal acquired demyelinating sensory and motor (MADSAM) neuropathy, motor neuron disease (MND), MMN, leprosy and POEMS syndrome. In MMN patients with CB only by resynthesis, there was improvement of weakness after treatment measured by summated MRC (sMRC). CONCLUSIONS: Resynthesis application is feasible every time there is a suspicious of a motor CB. Percentage of amplitude drop measured by surface resynthesis can estimate percentage of amplitude drop at CB site when it is identified by routine NCS. Percentage of amplitude drop measured by needle resynthesis has no correlation to percentage of amplitude drop at CB site, and is effective in identify sites with and without CB in the presence of partial CB. In cases which CB were identified only by resynthesis, its existence was confirmed by clinical and neurophysiological improvement in patients with TN, GBS with reversible CB, CIDP, MADSAM and MMN. In some patients with GBS, identified CB evolved to axonal loss in sequential studies. In patients with initial diagnosis of MMN and final of MND, CB identified were false positives, and insufficient muscle activation is the major pitfall. MMN patients with CB only identified by resynthesis improved after treatment, measured by sMRC.

Keywords: Conduction block. Nerve conduction studies. Nervous conduction. Neurophysiology. Neuropathy.

LISTA DE FIGURAS

Figura 1 – O estudo da condução motora do nervo mediano..... 22

Figura 2 – A unidade motora, o potencial de ação de unidade motora e o potencial de ação muscular composto..... 23

Figura 3 – Estudo da condução de um nervo fibular normal..... 24

Figura 4 – Exemplos de bloqueio de condução e dispersão temporal..... 26

Figura 5 – Modelo simplificado dos parâmetros esperados na condução motora habitual e na ressíntese, em três situações diferentes..... 34

Figura 6 – Paciente SGB2..... 41

Figura 7 – Paciente SGB5..... 41

Figura 8 – Paciente NIIA1..... 42

Figura 9 – Paciente PIDC3..... 43

Figura 10 – Paciente MADSAM2..... 45

Figura 11 – Paciente ON1..... 46

Figura 12 – Paciente ON2..... 47

Figura 13 – Paciente DNM1..... 50

Figura 14 – Paciente DNM2..... 51

LISTA DE TABELAS

Tabela 1 – Validação da técnica: comparação da queda de amplitude pela relação proximal/distal do PAMC X Queda da amplitude pela ressíntese..... 38

Tabela 2 – Caracterização dos pacientes com possível BC identificados pela ressíntese na primeira avaliação, classificados de acordo com o seu diagnóstico final..... 38

Tabela 3 – Caracterização dos pacientes com BC identificados pela ressíntese e diagnóstico final de Neuropraxia traumática..... 39

Tabela 4 – Caracterização de pacientes com BC identificados pela ressíntese, e diagnóstico final de Síndrome de Guillain-Barré..... 40

Tabela 5 – Caracterização de pacientes com BC identificados pela ressíntese, e diagnóstico final de Polineuropatia Inflamatória Desmielinizante Crônica..... 43

Tabela 6 – Caracterização de pacientes com BC identificados pela ressíntese, e diagnóstico final de MADSAM..... 44

Tabela 7 – Caracterização de pacientes com BC identificados pela ressíntese, e diagnóstico final de outras neuropatias ainda não abordadas anteriormente..... 45

Tabela 8 – Características clínicas, sorológicas e radiológicas dos pacientes com NMM..... 47

Tabela 9 – NMM: Características neurofisiológicas e critérios da EFNS 2010 (SCHAIK *et al*., 2010) 48

Tabela 10 – Resposta terapêutica em pacientes com NMM e BC identificados apenas pela ressíntese..... 48

Tabela 11 – Caracterização de pacientes com uso da ressíntese como auxílio na investigação, e diagnóstico final de DNM não ELA..... 49

LISTA DE ABREVIATURAS

ADM	*Abductor digiti minimi*
AMAN	Neuropatia axonal motora aguda
AMP	Atrofia muscular progressiva
AMSAN	Neuropatia axonal sensitivo-motora aguda
APB	*Abductor pollicis brevis*
BC	Bloqueio de condução
D	Direita
Div	Divisão
DNM	Doença do neurônio motor
DP	Desvio padrão
E	Esquerda
EDB	*Extensor digitorum brevis*
EIP	*Extensor indicis proprius*
ELA	Esclerose lateral amiotrófica
ENMG	Eletroneuromiografia
F	Feminino
FDI	*First dorsal interossei*
G	Grama
HCFMRP-USP	Hospital das clínicas da Faculdade de Medicina de Ribeirão Preto
HNPP	Neuropatia hereditária com susceptibilidade a paralisia por pressão
Hz	Hertz
Kg	quilograma
KHz	quiloHertz
M	Masculino
mA	Miliamperes
MADSAM	Neuropatia sensitivo-motora desmielinizante adquirida multifocal
MRC	*Medical Research Council*
ms	Milissegundo
mV	Milivolts
Nº	Número
NA	Não ativa
NIIA	Neuropatias imunomediadas de início agudo

NMM	Neuropatia motora multifocal
NMMA	Neuropatia motora multifocal de início agudo
NT	Não testado
PAMC	Potencial de ação muscular composto
PAS	Potencial de ação sensitivo
PAUM	Potencia de ação de unidade motora
PIDA	Polineuropatia inflamatória desmielinizante aguda
PIDC	Polineuropatia inflamatória desmielinizante crônica
RNM	Ressonância nuclear magnética
sMRC	Somatória do MRC
SGB	Síndrome de Guillain-Barré
TA	*Tibialis anterior*
TST	Técnica de estimulação tripla
UM	Unidade motora
USG	Ultrassonografia
uV	microvolts

SUMÁRIO

1. INTRODUÇÃO **21**

1.1. Estudos eletrodiagnósticos em doenças neuromusculares e o estudo da condução motora **21**

1.2. Bloqueio de condução **24**

1.2.1 Definição e tradução clínica 24

1.2.2 Caracterização neurofisiológica do bloqueio de condução 24

1.2.3 Anatomia molecular do axônio mielinizado e fisiopatologia do bloqueio de condução 26

1.3. Doenças com bloqueios de condução **28**

1.4. Técnicas para detecção de bloqueio de condução proximal **29**

2. HIPÓTESE DO ESTUDO **29**

3. JUSTIFICATIVA **30**

4. OBJETIVOS **30**

4.1. Objetivo geral **30**

4.2. Objetivos específicos **30**

5. CASUÍSTICA E MÉTODOS **31**

5.1. Desenho do estudo **31**

5.2. Aprovação pelo Comitê de Ética em Pesquisa **31**

5.3. Casuística **31**

5.4. Descrição da técnica **32**

5.5. Validação da técnica **35**

5.6. Coleta de dados **35**

5.7. Eletroneuromiógrafo **36**

5.8. Análise estatística **36**

6. RESULTADOS **37**

6.1. Validação da técnica **37**

6.2. Série de casos **38**

6.2.1 Série de casos – Neuropraxia traumática 39

6.2.2 Série de casos – Síndrome de Guillain-Barré e outras neuropatias imunomediadas de inicio agudo (NIIA) 40
6.2.3 Série de casos – Polineuropatia inflamatória desmielinizante crônica (PIDC) 42
6.2.4 Série de casos – Neuropatia sensitivo-motora desmielinizante adquirida multifocal (MADSAM) 44
6.2.5 Série de casos – Outras neuropatias 45
6.2.6 Série de Casos – Neuropatia motora multifocal 47
6.2.7 Série de casos – Doença do neurônio motor (DNM) não esclerose lateral amiotrófica (ELA) 49

7. DISCUSSÃO 51

8. CONCLUSÃO 60

REFERÊNCIAS 62

ANEXOS 68

ANEXO A – APROVAÇÃO CEP 68

APÊNDICES 71

APÊNDICE A – CRITÉRIOS DA *AMERICAN ASSOCIATION* 71

***OF ELECTRODIAGNOSTIC MEDICINE* (AAEM) PARA DIAGNÓSTICO DE BLOQUEIO DE CONDUÇÃO 71**

APÊNDICE B – CRITÉRIOS DA *EUROPEAN FEDERATION OF NEUROLOGICAL SOCIETIES* (EFNS) PARA DIAGNÓSTICO DE BLOQUEIO DE CONDUÇÃO 72

APÊNDICE C – MRC e sMRC 73

1. INTRODUÇÃO

1.1. Estudos eletrodiagnósticos em doenças neuromusculares e o estudo da condução motora

Os estudos eletrodiagnósticos tem papel fundamental no manejo diagnóstico de doenças neuromusculares (DUMITRU; AMATO; ZWARTS, 2002; KIMURA, 2013; PRESTON; SHAPIRO, 2013), e é possível citar os estudos da condução motora, da condução sensitiva, da estimulação repetitiva, das respostas tardias, dos reflexos e da eletromiografia com agulha. O termo eletroneuromiografia (ENMG) engloba todos esses estudos, porém seu uso habitualmente remete ao conjunto dos estudos de condução motora, condução sensitiva e eletromiografia com agulha (PRESTON; SHAPIRO, 2013).

A ENMG é considerada uma extensão do exame físico (PRESTON; SHAPIRO, 2013). Com a sua realização, é possível analisar diversos aspectos do sistema nervoso periférico, compreendendo neurônio motor inferior, raízes espinhais, plexos, nervos periféricos, junção neuromuscular e músculo, além de certos padrões que podem sugerir comprometimento das vias motoras centrais (DUMITRU; AMATO; ZWARTS, 2002).

No estudo das neuropatias, os estudos da condução motora e condução sensitiva apresentam papel central. Com eles, é possível topografar lesões, demonstrar a fisiologia do comprometimento neuropático (desmielinizante, axonal, nodal/paranodal ou canalopatias), graduar o comprometimento, estimar tempo das lesões, e analisar evolução em avaliações seriadas (PRESTON; SHAPIRO, 2013).

O exame da condução motora refere-se ao momento da ENMG destinado à análise de parâmetros relacionados ao axônio motor, e os nervos mais estudados são o mediano, ulnar, radial (membros superiores), fibular e tibial (membros inferiores) (DUMITRU; AMATO; ZWARTS, 2002). De forma geral, eles são estimulados a partir de um breve pulso elétrico aplicados através da pele sobrejacente ao mesmo (Figura 1). A captação é realizada a partir do posicionamento de um eletrodo ativo (G1) sobre o músculo inervado pelo nervo objeto de estudo, e um eletrodo de referência (G2), comumente posicionado sobre o tendão desse mesmo músculo. Rotineiramente utilizam-se eletrodos de superfície para a captação (Figura 1a), porém eletrodos de agulha também podem ser utilizados (Figura 1b). Uma vez realizado um estímulo de

intensidade suficiente para despolarização do nervo, sua musculatura inervada contrai, e os eletrodos de captação registram um potencial de ação muscular composto (PAMC), que é o potencial gerado pela somatória dos potenciais de ação das fibras musculares de cada unidade motora cujo axônio foi despolarizado (Potencial de ação de unidade motora – PAUM) (Figura 2). O estímulo elétrico é feito por seriados e pequenos aumentos de maneira progressiva da intensidade do pulso, que deve ser iniciada a partir de 0 miliamperes (mA). A medida que o limiar de despolarização individual do axônio de cada unidade motora é atingido, o PAMC aumenta em tamanho (amplitude, duração e área), pela somatória de cada novo PAUM ativado. No momento que o PAMC não mais cresce, é possível inferir que todos os axônios desse nervo neste segmento já estão ativados, e, portanto, foi atingido a chamada estimulação supramáxima. Para garantir o estímulo supramáximo, é necessário aumentar a intensidade do estímulo em mais 20% para além do momento que o maior PAMC é obtido (DUMITRU; AMATO; ZWARTS, 2002).

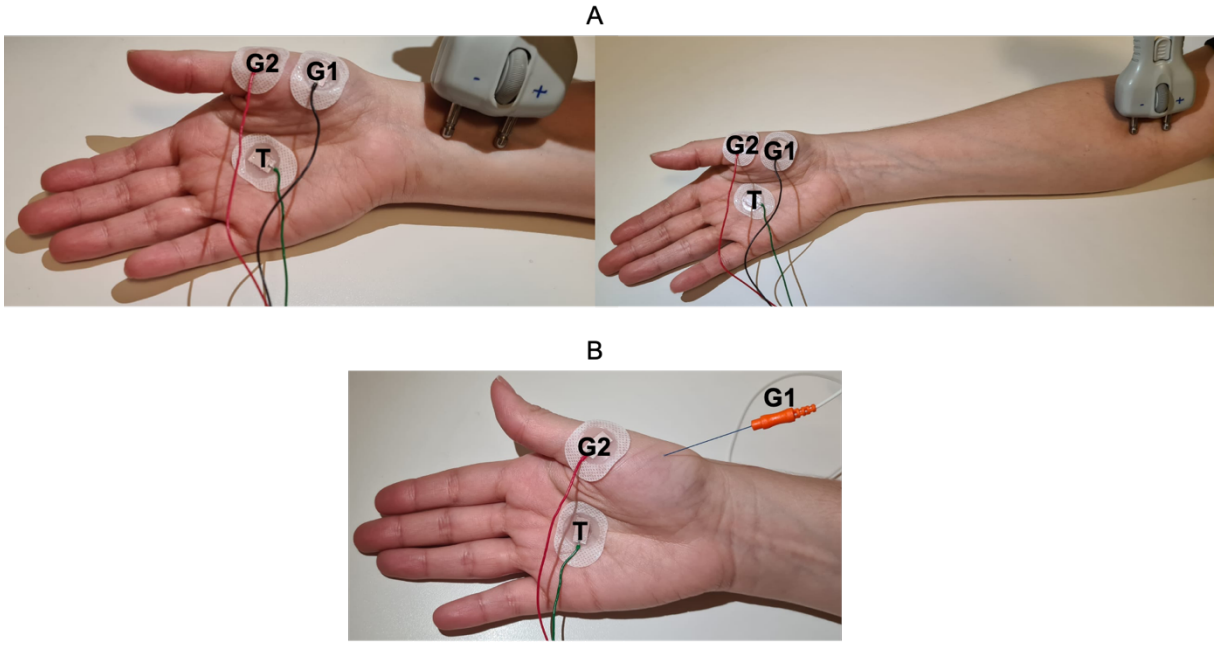

Figura 1 – O estudo da condução motora do nervo mediano. A – Uso do garfo estimulador sobre o trajeto do nervo mediano. A esquerda, estímulo no punho, a direita estímulo na fossa antecubital (cotovelo). A captação realizada com eletrodo ativo (G1) sobre o músculo *abductor pollicis brevis*, eletrodo de referência (G2) sobre o tendão da inserção do músculo, e eletrodo terra (T). B – Agulha monopolar teflonada sendo usada como eletrodo ativo de captação (G1) no mesmo músculo. **Fonte:** acervo próprio.

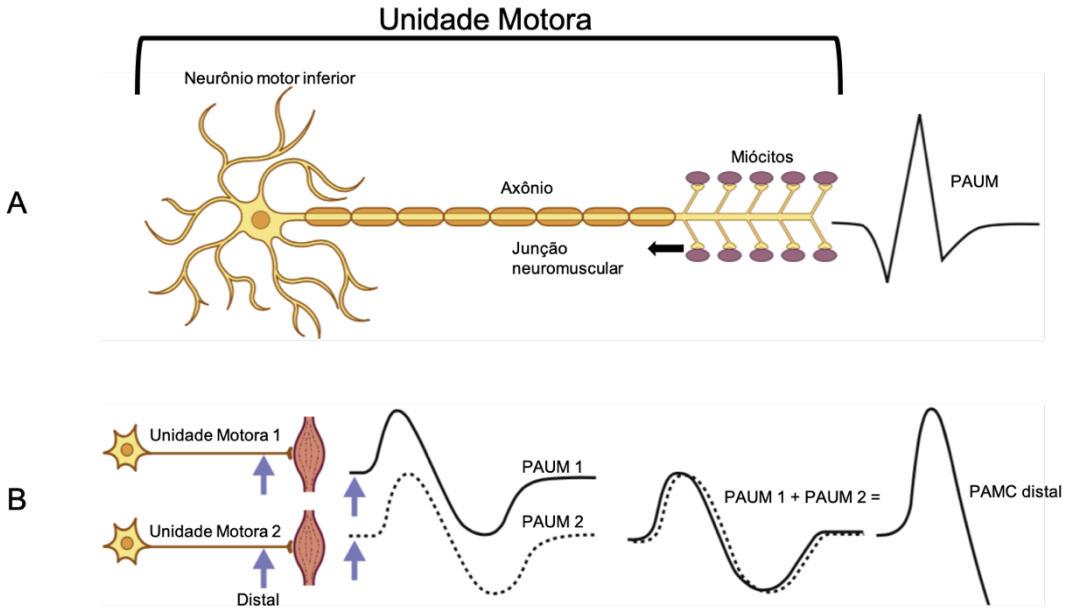

Figura 2 – A unidade motora, o potencial de ação de unidade motora e o potencial de ação muscular composto. A – Constituição da unidade motora. Somatória dos potenciais de ação de fibras musculares gerando o PAUM. B – Modelo simplificado da estimulação de um nervo periférico constituído por duas unidades motoras. A somatória dos diferentes PAUM gera o PAMC. Cada unidade motora apresenta a velocidade de condução discretamente diferente, gerando diferença na latência de início do respectivo PAUM. **Fonte**: Adaptado de Preston e Shapiro (2013), com autorização da editora.

Durante o estudo da condução motora, o PAMC pode ser obtido a partir de estímulos em qualquer ponto do trajeto do nervo, permitindo o estudo de parâmetros como a latência de início do segmento distal (ou latência motora distal), velocidade de condução, duração da fase negativa e amplitude da fase negativa do PAMC (Figura 3). A latência motora distal e velocidade de condução são parâmetros que analisam aspectos relacionados ao grupamento de axônios motores mais velozes do nervo em questão, uma vez que utilizam como referência o início do PAMC. A latência motora distal é obtida a partir de um único PAMC, já a velocidade de condução requer a estimulação do nervo em pelo menos dois pontos, e seu valor é o resultado da divisão da distância entre os dois pontos de estímulo (em milímetros) e a diferença entre a latência obtida pelo estímulo proximal em relação ao estímulo distal. Já duração e amplitude, que são diferentes de acordo com o ponto de estímulo no nervo (proximal ou distal), permitem avaliar o conjunto de todos os axônios motores excitáveis nesse mesmo nervo, uma vez que mudanças bruscas de um desses dois parâmetros em um mesmo nervo podem apontar para existência de uma patologia, sinalizada a partir da identificação de dispersão temporal ou bloqueio de condução (LEWIS, 2007).

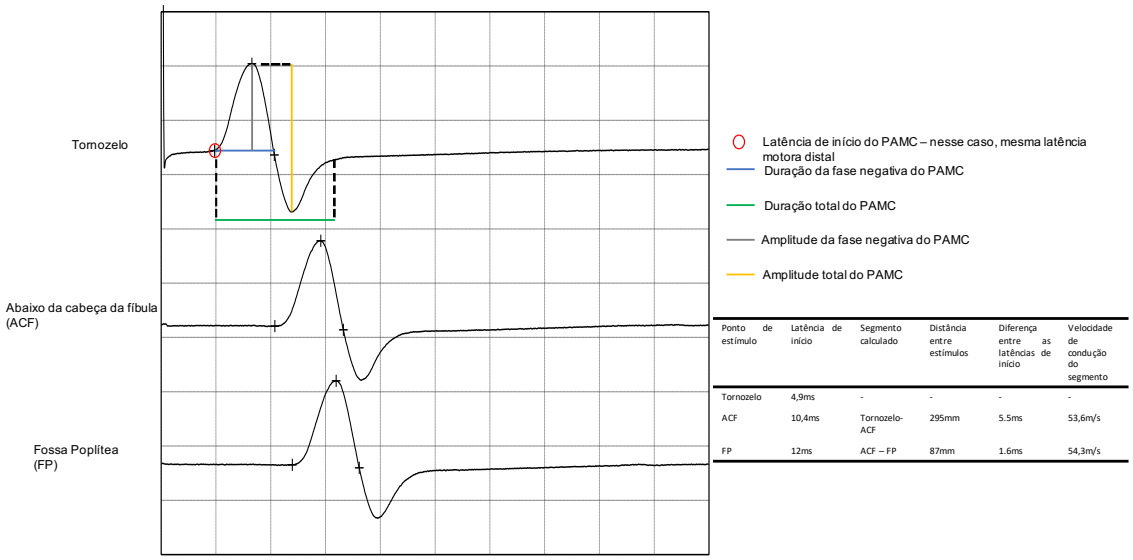

Ponto de estímulo	Latência de início	Segmento calculado	Distância entre estímulos	Diferença entre as latências de início	Velocidade de condução do segmento
Tornozelo	4,9ms	-	-	-	-
ACF	10,4ms	Tornozelo-ACF	295mm	5.5ms	53,6m/s
FP	12ms	ACF – FP	87mm	1.6ms	54,3m/s

Figura 3 – Estudo da condução de um nervo fibular normal. Os principais parâmetros avaliados estão no canto superior direito. No canto inferior direito, ilustrado os parâmetros utilizados para o cálculo da velocidade de condução. **Fonte:** Banco de dados.

1.2. Bloqueio de condução

1.2.1 Definição e tradução clínica

Bloqueio de condução é definido como a interrupção da propagação do potencial de ação neural em um axônio estruturalmente íntegro (KAJI, 2003). O bloqueio de condução se manifesta clinicamente como perda de função, portanto, no caso do axônio motor, como fraqueza muscular (OLNEY, 1999). O mesmo também pode ocorrer em axônios de neurônios sensitivos, entretanto estes são tecnicamente mais difíceis de detectar (OLNEY, 1999) e são raramente pesquisados na prática clínica. Neste trabalho, o termo bloqueio de condução (BC) será usado de maneira intercambiável com bloqueio de condução do axônio motor, exceto quando explicitado de outra maneira.

1.2.2 Caracterização neurofisiológica do bloqueio de condução

Existem diversos critérios na literatura para detecção de um BC. O princípio é que para detecção de um BC deve haver queda da amplitude e da área sob a curva do PAMC de pelo menos 20-50%, quando comparados dois pontos de estímulo no

mesmo nervo (comparação do proximal em relação ao distal), sem aumento significativo da duração do PAMC (dispersão temporal) (Figura 4a).

A discussão sobre quais são os melhores parâmetros neurofisiológicos para o diagnóstico de um BC é ampla, e inclui estudo clínicos em diferentes patologias (GHOSH *et al.*, 2005; OH; KIM; KURUOGLU, 1994; OLNEY; MILLER, 1984), modelos experimentais em animais (RHEE; ENGLAND; SUMNER, 1990), modelos matemáticos simulados em computadores (ELZENHEIMER *et al.*, 2019) e diretrizes de acordo com a patologia envolvida (SCHAIK *et al.*, 2010; UNCINI; KUWABARA, 2019; VAN DEN BERGH *et al.*, 2021).

É importante diferenciar durante o estudo neurofisiológico BC de dispersão temporal, uma vez que ambos cursam com queda da amplitude do PAMC. A dispersão temporal é caracterizada por aumento da duração do PAMC (Figura 4b), e sua ocorrência sempre está associada a queda da amplitude, porém, de maneira diferente do BC, ocorre relativa preservação da área do PAMC. A dispersão temporal é um marco neurofisiológico de patologias desmielinizantes, enquanto o BC pode ter outros mecanismos fisiopatológicos além da desmielinização (e.g. canalopatias) (FRANSSEN; STRAVER, 2014; UNCINI; KUWABARA, 2015).

Para efeitos de padronização, o consenso para o estabelecimento de BC parcial da *American Association of Electrodiagnostic Medicine* (OLNEY, 1999) envolve critérios restritivos específicos para os principais nervos avaliados na prática clínica, independente da patologia de base, e inclui todos os principais parâmetros da literatura (amplitude, área e duração do PAMC), sendo considerados parâmetros conservadores (de maior especificidade e menor sensibilidade). Nesses critérios, dispersão temporal ≥30% só permite o diagnóstico de BC parcial provável, e valores ≥60% não permitem nenhuma categoria diagnóstica de BC nem mesmo provável.

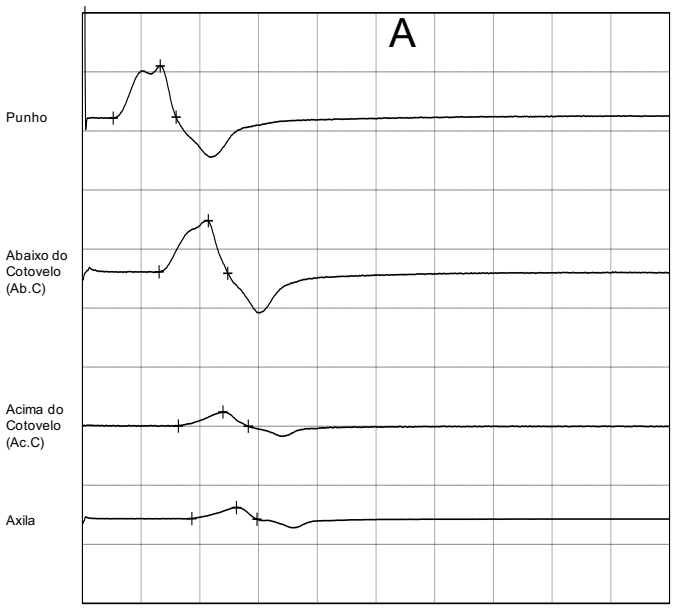

Ponto de estímulo	Latência de início	Amplitude	Duração	Distância entre estímulos	Velocidade de condução do segmento
Punho	2,65ms	4,39mV	5,38ms	-	-
Ab.C	6,55ms	4,34mV	5,84ms	240mm	61,5m/s
Ac.C	8,2ms	1,19mV	5,94ms	77mm	46,7m/s
Axila	9,35ms	0,94mV	5,84ms	75mm	65,2m/s

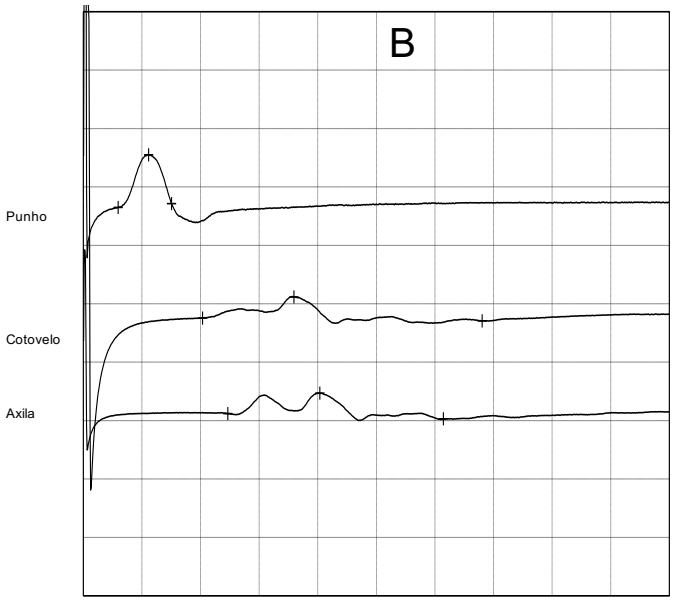

Ponto de estímulo	Latência de início	Amplitude	Duração	Distância entre estímulos	Velocidade de condução do segmento
Punho	3ms	4,5mV	4,74ms	-	-
Cotovelo	10,2ms	1,9mV	10,48ms	300mm	41,7m/s
Axila	12,35ms	1,8mV	10,80ms	100mm	46,5m/s

Figura 4 – Exemplos de bloqueio de condução e dispersão temporal. A – Condução motora do nervo ulnar esquerdo, mostrando BC no segmento do cotovelo (queda da amplitude de 72% e aumento de duração em 1,7%). B – Condução motora do nervo mediano direito, mostrando dispersão temporal a partir do segmento do antebraço (aumenta da duração em 121%). Em ambas imagens, as medidas de amplitude e duração se referem a fase negativa principal. **Fonte:** Banco de dados.

1.2.3 Anatomia molecular do axônio mielinizado e fisiopatologia do bloqueio de condução

A fibra mielinizada do sistema nervoso periférico é dividida nas seguintes regiões: nodo, paranodo, justaparanodo e internodo (UNCINI; KUWABARA, 2015).

O nodo é a região do axônio que não é coberta pela bainha de mielina e que fica em contato direto com a matriz extracelular, sendo o local onde ocorrem as trocas iônicas na propagação do potencial de ação. Esta região apresenta alta densidade de

canais de Na^+ voltagem-dependente e canais lentos de K^+ (UNCINI; KUWABARA, 2015).

O paranodo é a região que fica em contato com as alças paranodais, que são alças de mielina que se fixam ao axônio através de proteínas de adesão (Contactina, CASPR2, Neurofascina-155) (KANDEL *et al.*, 2014). As regiões nodais e paranodais também são ricas em alguns gangliosídeos, valendo a pena chamar atenção para o GM1. Ele por si só não está diretamente envolvido na propagação do potencial de ação, porém algumas neuropatias com anticorpos direcionados contra o GM1 apresentam bloqueios de condução em axônios motores (GOODFELLOW; WILLISON, 2018), e já foi observado em modelos experimentais degeneração axonal em animais a partir da injeção de soro contendo anti-GM1 (SHU; CAI; ZHANG, 2007), porém outros estudos apresentaram resultados divergentes, sugerindo que outros mecanismos patogênicos concomitantes devem estar presentes (NOTTURNO *et al.*, 2010).

A região justaparanodal localiza-se adjacente a região nodal, e possui alta densidade de canais de K^+ voltagem-dependente rápido, além de possuir a bomba Na^+/K^+ e o trocador Na^+/Ca^{2+} (UNCINI; KUWABARA, 2015).

O internodo é coberto totalmente pela bainha de mielina. Como é a região mais extensa dentre as quatro mencionadas, apresenta a maior quantidade de canais de Na^+ voltagem-dependente e canais de K^+ voltagem-dependente lento e rápido, entretanto com uma baixa densidade, que não é suficiente para sustentar a propagação do potencial de ação. A bainha de mielina atua como isolante, diminuindo a condutância e reduzindo de maneira significativa as trocas iônicas transmembrana neste segmento (UNCINI; KUWABARA, 2015).

O potencial de ação é gerado no segmento inicial do axônio, e se propaga através da condução saltatória, na qual o potencial é gerado por despolarizações sequenciais dos nodos de Ranvier, sem que ocorra despolarização das regiões internodais. Em cada nodo, a chegada da corrente de íons Na^+ (*Driving Current*) deixa o meio interno da membrana relativamente mais positivo. Uma vez atingido o valor do limiar de despolarização, os canais de Na^+ voltagem-dependentes são abertos, gerando um influxo maciço de Na^+. Após cerca de 1 milissegundo (ms), são abertos canais rápidos de K^+, gerando efluxo do K^+. Os canais de Na^+ voltagem-dependentes são então inativados, gerando um curto período refratário absoluto, no qual um novo potencial de ação não pode ser gerado. Após mais alguns milissegundos, são abertos

os canais lentos de K^+ nodais. A medida que a repolarização ocorre através dos canais de K^+, e as concentrações iônicas são restabelecidas pela bomba de Na^+/K^+, os canais de Na^+ voltagem-dependentes voltam ao seu estado de repouso, prontos para gerar um novo potencial de ação.

Os íons Na^+ que adentraram o meio intracelular na região nodal se propagam através da região do internodo, constituindo o que é chamado de *Driving Current*. O fator de segurança para transmissão do impulso é a razão entre a *Driving Current* e a corrente limiar de despolarização, sendo o seu valor normal entre 5-10. Para que não haja BC, o valor deve ser maior que um (KAJI, 2003; UNCINI; KUWABARA, 2015).

Tendo isso em mente, é possível concluir que qualquer situação que diminua a *Driving Current* terá impacto direto no fator de segurança e, quando isso ocorrer em magnitude tal qual este atinja um valor menor do que um, haverá um BC.

Condições que causem desmielinização de qualquer segmento do axônio diminuem a *Driving Current* por aumento da perda de cátions Na^+ e/ou K^+ para o meio extracelular, à exemplo do que ocorre na polirradiculoneuropatia inflamatória desmielinizante crônica (UNCINI; KUWABARA, 2015). Pequenos descolamentos da mielina no segmento da região paranodal também são relacionados à BC (UNCINI; KUWABARA, 2015). A presença de anticorpos anti-GM1 tem sido relacionada com a ocorrência de bloqueios de condução por interação com canais de Na^+ voltagem-dependentes (WEBER *et al.*, 2000). Na neuropatia motora multifocal, existem evidencias que o BC se desenvolve a partir de distúrbios de canais de Na^+ que cursem com segmentos axonais hiperpolarizados alternadamente com segmentos despolarizados cronicamente (KAJI, 2003; LEGER; GUIMARÃES-COSTA; FERFOGLIA, 2015).

1.3.Doenças com bloqueios de condução

O BC, quando detectado, restringe de maneira significativa as possibilidades diagnósticas. Ele pode estar presente em situações como mononeuropatias compressivas (e.g. neuropatia do fibular na cabeça da fíbula), na polineuropatia inflamatória desmielinizante aguda (PIDA) e na crônica (PIDC), na neuropatia axonal motora aguda (AMAN) e na neuropatia motora multifocal (NMM). Nesta última, a detecção de BC é mandatório para o estabelecimento do diagnóstico de certeza (BROMBERG; FRANSSEN, 2015).

1.4. Técnicas para detecção de bloqueio de condução proximal

Os estudos de condução dos nervos periféricos em geral avaliam os segmentos distais dos nervos, sendo o estudo das porções proximais (raiz, plexo, e segmento proximal do nervo) tecnicamente mais difícil e frequentemente não confiável.

Não é incomum que alguns pacientes com as doenças supracitadas apresentem BC apenas nesses segmentos mais proximais dos nervos periféricos (BERGER; LOGIGIAN; SHAHANI, 1988; CAO *et al.*, 2018; DELMONT *et al.*, 2006), não sendo passíveis de detecção e levando a um diagnóstico incorreto ou tardio, prejudicando assim o manejo terapêutico adequado.

Entre as técnicas descritas para avaliação dos segmentos proximais do sistema nervoso periférico, temos o estímulo elétrico radicular com eletrodo de agulha (BERGER *et al.*, 1987), a estimulação magnética da raiz motora (SCHMID *et al.*, 1990) e a técnica de estimulação tripla (TST) (ATTARIAN *et al.*, 2005; CAO *et al.*, 2018), dentre outras. Em comum, essas técnicas apresentam limitações para sua aplicação, como a dificuldade de garantir um estímulo supramáximo (CORNBLATH *et al.*, 1991), a necessidade de equipamentos adicionais ao eletromiógrafo (MATSUMOTO *et al.*, 2013) e a dificuldade técnica para execução.

Dito isso, o objetivo do estudo é descrever uma técnica neurofisiológica de fácil execução utilizada para identificar BC em qualquer segmento do axônio motor, bem como sua aplicabilidade em situações de dúvida na existência do BC, seja por uma provável localização em segmentos proximais do nervo, seja pela coexistência com dispersão temporal.

2. HIPÓTESE DO ESTUDO

O estudo foi delineado para descrever a efetividade da técnica da ressíntese para a detecção de bloqueio de condução de nervos motores. Será testada a hipótese de que esta técnica é sensível para a identificar bloqueio de condução em pacientes com suspeita clínica, mesmo sem a identificação de bloqueio nos estudos de condução de rotina.

3. JUSTIFICATIVA

A identificação de bloqueios de condução pela técnica da ressíntese, não identificados nos estudos da condução de rotina, tem consequências diagnósticas e terapêuticas relevantes, possibilitando abordagens terapêuticas precoces e direcionadas.

4. OBJETIVOS

4.1. Objetivo geral

Descrever a aplicabilidade da técnica da ressíntese para detecção de bloqueio de condução em axônios motores.

4.2. Objetivos específicos

a) Descrever casos em que foram detectados bloqueios de condução no estudo de rotina e realizado a ressíntese no estudo deste mesmo nervo. Verificar se a ressíntese é eficaz para detectar o bloqueio de condução através da comparação da percentagem de queda de amplitude do PAMC no sítio do bloqueio na condução de rotina, pela percentagem obtida pela ressíntese;
b) Descrever casos em que não foram detectados bloqueios de condução no estudo de rotina, porém suas existências em segmentos mais proximais foram suspeitadas a partir de informações clínicas, e, portanto, submetidos à técnica de ressíntese;
c) Nos pacientes com diagnóstico final de neuropatia motora multifocal com bloqueio de condução identificados apenas pela ressíntese, descrever se houve melhora clínica com a instituição do tratamento, confirmando a existência de bloqueio.

5. CASUÍSTICA E MÉTODOS

5.1. Desenho do estudo

Trata-se de um estudo observacional e descritivo, analisando os resultados de estudos eletroneuromiográficos de pacientes atendidos no Hospital das clínicas da Faculdade de medicina de Ribeirão Preto (HCFMRP-USP) nos quais a técnica de ressíntese foi realizada e auxiliou no diagnóstico final. Os estudos eletroneuromiográficos são procedimentos de rotina, realizados no serviço durante o processo de investigação diagnóstica; a aplicação da técnica de ressíntese nesse serviço é realizada em pacientes nos quais é suspeitado a presença de BC que não foi observado no estudo de rotina, como método de auxílio diagnóstico. Os resultados estão disponíveis no prontuário médico.

5.2. Aprovação pelo Comitê de Ética em Pesquisa

Este projeto foi aprovado pelo Comitê de Ética em Pesquisa do HCFMRP-USP (ANEXO A).

5.3. Casuística

A casuística do presente estudo foi constituída por pacientes atendidos no serviço de doenças neuromusculares do HCFMRP-USP nos quais a técnica de ressíntese foi realizada. A identificação e seleção dos pacientes foi feita pela pesquisa dos termos “ressíntese", “volitiva” e “evocação voluntária” no banco eletrônico de laudos de exames do setor de Eletroneuromiografia.

Os critérios de inclusão foram:

a) Qualquer idade;
b) Ambos os sexos;
c) Que apresentem suspeita clínica de doença com presença de BC em nervo motor, que tenha sido demonstrado ou não por estudo eletroneuromiográfico de rotina;
d) Que tenham sido submetidos a aplicação da técnica da ressíntese.

Em relação aos critérios de exclusão, para casos em que o BC foi evidenciado apenas pela ressíntese, foram excluídos pacientes com perda do seguimento antes da definição diagnóstica etiológica, impossibilitando a reavaliação para definição se houve melhora clínica ou neurofisiológica do BC.

5.4. Descrição da técnica

O princípio da técnica da ressíntese consiste na comparação da somatória das amplitudes dos potenciais de ação das unidades motoras obtidas através do esforço voluntário do paciente, com a amplitude do potencial de ação muscular composto obtido através de um estímulo elétrico supramáximo. Daí vem o nome da técnica, pois o objetivo é ressintetizar (ou reconstruir) o PAMC gerado pelo estímulo elétrico a partir dos PAUM obtidos a pelo esforço voluntário.

Suspeita-se da existência de um BC proximal em casos os quais clinicamente é observada fraqueza significativa em determinado grupo muscular, no contexto de um PAMC com amplitude distal preservada. Uma vez suspeitada a existência de um BC, a aplicação da técnica consiste em primeiro lugar na realização da captação através de um eletrodo de agulha monopolar introduzido no músculo a ser estudado, ou de um eletrodo de superfície sobre esse músculo. Em seguida, é realizado um estímulo elétrico supramáximo distal no nervo responsável pela inervação do músculo em questão. Com isso, é obtido um PAMC supramáximo, já que as unidades motoras são ativadas de maneira sincronizada. Em seguida, é solicitado ao paciente que realize o esforço máximo na contração do músculo em questão. É esperado que isso gere o surgimento de vários PAUMs diferentes. Então, é realizada a somatória da amplitude dos diferentes PAUMs obtidos. Por fim, se a captação foi feita com eletrodo de agulha, realiza-se um novo estímulo elétrico no nervo, a fim de garantir que a agulha permaneceu no mesmo ponto até o fim do estudo. Quando são utilizados eletrodos de agulha, a amplitude utilizada para análise é a amplitude total (pico-a-pico), e no caso de eletrodos de superfície, usa-se a amplitude da linha de base ao pico negativo.

Em músculos comandados por nervos saudáveis, não é possível contar o número de unidades motoras geradas durante o esforço máximo sem a utilização de técnicas quantitativas, gerando o que é chamado de padrão interferencial completo com unidades incontáveis. Em condições normais, é possível ressintetizar o PAMC

através da somatória dos PAUMs. No laboratório de eletroneuromiografia, assumimos de maneira arbitrária que um resultado ≤ 50% na relação da somatória das amplitudes dos PAUMs evocados voluntariamente em comparação com o PAMC supramáximo é considerado evidência de BC definido. O valor de 50% é um valor conservador levando em consideração o princípio de cancelamento de fases (PRESTON; SHAPIRO, 2013), pois nunca a somatória de amplitudes dos diferentes PAUMs poderá ser menor que a amplitude do PAMC gerado por eles, apenas maior, devido ao cancelamento de fase quando do registro do PAMC, ou igual.

Quando ocorre um BC total do nervo, não são recrutadas PAUM ao esforço voluntário. Se o BC ocorrer proximal ao estímulo elétrico mais proximal realizado, a amplitude do PAMC obtido estará preservada, portanto infere-se a ocorrência de um BC proximal ao sítio do estímulo. Quando o BC é parcial (ou seja, não envolve todos os axônios motores de um nervo em questão), é possível evocar PAUMs, porém em quantidade menor do que a esperada, gerando um recrutamento diminuído. Nesse caso, a somatória da amplitude dos PAUMs será menor do que a amplitude do PAMC obtido a partir do estímulo elétrico.

Na figura 5, está representado um esquema simplificado para demonstrar os padrões esperados da ressíntese em três situações diferentes, em um nervo com apenas dois axônios motores. Na figura 5a (sem BC), o paciente consegue evocar voluntariamente as duas unidades motoras íntegras, com a primeira unidade evocada com frequência de disparo maior que a segunda unidade motora. Quando se soma a amplitude das duas unidades, a amplitude resultante é igual à do PAMC obtido ao estímulo distal. Na figura 5b, existe um BC no segmento entre os estímulos proximal e distal, portanto, a condução identifica o BC. Ao esforço voluntário (cujo potencial de ação vai ser gerado no corpo do neurônio, percorrendo toda a extensão do axônio), apenas a unidade motora não bloqueada é recrutada. A alta frequência de disparo reforça que o paciente está se empenhando no teste, sem, no entanto, conseguir recrutar uma segunda unidade motora, detectando também o BC. Por fim, na figura 5c, como o BC é em um segmento muito proximal do axônio, a condução habitual não consegue detectá-lo, gerando parâmetros idênticos a primeira situação. Se o paciente tem fraqueza clinicamente evidente no músculo sendo estudado, suspeita-se então da existência do BC proximal. Durante a ressíntese, como a amplitude da única unidade motora evocada é menor que o PAMC gerado pelo estímulo elétrico distal, a hipótese da existência de um BC proximal é confirmada.

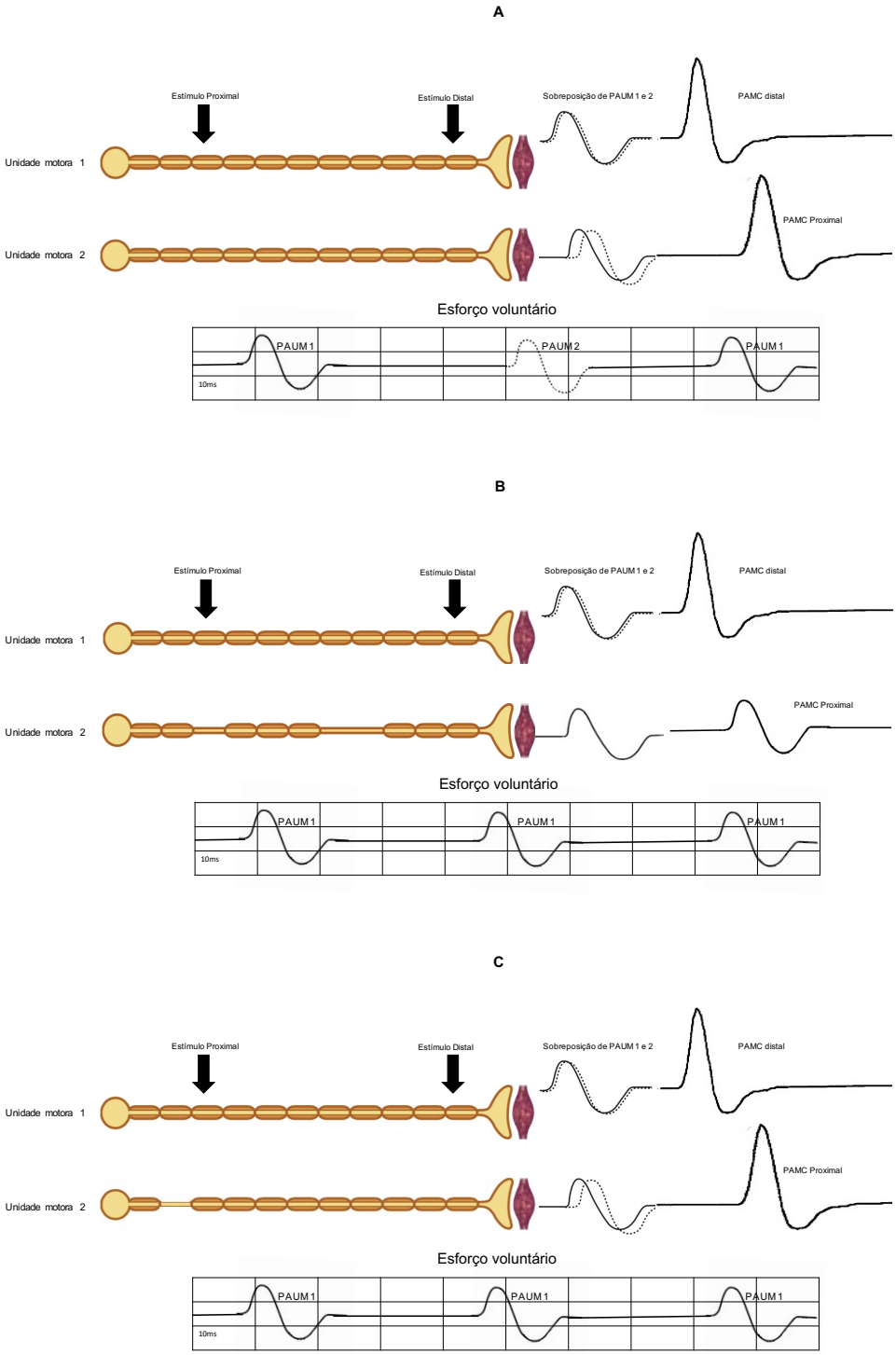

Figura 5 – Modelo esquemático simplificado dos parâmetros esperados na condução motora habitual e na ressíntese, em três situações diferentes. A – Nervo com dois axônios motores sem BC. B – Nervo com um axônio motor sem BC e um axônio motor com BC detectado pela condução habitual. C – Nervo com um axônio motor sem BC e um axônio motor com BC mais proximal que o estímulo proximal realizado, portanto não detectado pela condução habitual. **Fonte**: Adaptado de Preston e Shapiro, 2013, com autorização da editora.

A realidade não é tão simples. A área da captação de uma agulha monopolar pode englobar cerca de 20 unidades motoras em um músculo normal (DUMITRU, 2002), sendo impossível distingui-las no caso do esforço máximo (padrão

interferencial completo). Porém, caso exista a suspeita de um BC e seja possível identificar as unidades motoras isoladamente em uma situação de recrutamento diminuído, a ressíntese pode ser aplicada.

5.5. Validação da técnica

Nos pacientes nos quais foram identificados BC definido sem dispersão temporal significativa (<30%) ou BC provável sem dispersão temporal significativa (no caso do nervo radial em qualquer segmento ou mediano e ulnar no segmento entre ponto de Erb e axila), utilizando dois critérios restritivos (OLNEY, 1999; SCHAIK *et al.*, 2010) (APÊNDICES A e B) e que tiveram o mesmo nervo testado também pela ressíntese, foi feito a comparação da porcentagem da queda da amplitude observado no sítio de bloqueio (1 - amplitude do PAMC proximal/amplitude do PAMC distal) em relação a queda da amplitude obtida pela ressíntese (1 - somatória das amplitudes dos PAUMs evocados voluntariamente/amplitude do PAMC distal).

5.6. Coleta de dados

O resultado dos exames eletroneuromiográficos dos pacientes foram avaliados através de revisão de prontuário físico e eletrônico. Foram registrados os dados quanto ao sexo, idade, idade de início dos sintomas, tempo do início dos sintomas até o diagnóstico final, evolução da doença e diagnóstico final. Em seguida, foi levantado o estudo eletroneuromiográfico, com o número de nervos motores com BC no exame de rotina, se a técnica da ressíntese foi capaz de detectar a presença de um BC em nervo motor com bloqueio conhecido, e número de bloqueios de condução encontrados apenas pela técnica de ressíntese. Nos pacientes com BC identificados apenas pela ressíntese, foi observado se em avaliação subsequente a presença desse bloqueio se resolveu com o tratamento introduzido. A resolução foi inferida por: melhora clínica, definida como aumento da força no músculo avaliado em pelo menos um ponto medido pela escala do *Medical Research Council* (MRC) (MEDICAL RESEARCH COUNCIL, 1976); e/ou melhora neurofisiológica, definida como melhora dos parâmetros da própria técnica da ressíntese, uma vez que não existe o padrão-ouro para provar a presença do bloqueio de condução proximal. Foram registrados ainda dados de ganho de função referido pelo paciente (melhora referida).

Nos pacientes com diagnóstico de NMM com BC apenas pela técnica da ressíntese, para avaliar a resposta ao tratamento, foi registrado a somatória do MRC (sMRC) (APÊNDICE C) antes e após o tratamento (KLEYWEG; MECHÉ; SCHIMITZ, 1991; MEDICAL RESEARCH COUNCIL, 1976). O valor máximo foi de 130, considerando abdução dos braços, flexão e extensão dos cotovelos, extensão dos punhos, extensão dos dedos, abdução dos polegares, segundo e quinto quirodáctilos, flexão dos quadris, flexão e extensão dos joelhos, e por fim flexão e extensão dos pés.

5.7. Eletroneuromiógrafo

Todos os exames eletroneuromiográficos foram realizados em aparelho Nihon-Koden Neuropack MEB-9200 ou MEB-9400 de 2 ou 4 canais. O exame de condução sensitiva foi realizado com eletrodos de superfície (barra) ou de agulha subdérmica, com a obtenção de dados no ganho de 10 microvolts(uV)/ divisão(div), varredura de 2ms/div, filtro de baixa frequência de 20 Hertz (Hz) e filtro de alta frequência de 2 quiloHz (KHz). O exame da condução motora foi realizado com eletrodo de superfície (adesivo) ou de agulha monopolar (no caso da ressíntese), a obtenção de dados no ganho de 1-10 milivolts(mV)/div, varredura de 5-10ms/div, filtro de baixa frequência de 10Hz e filtro de alta frequência de 5-10KHz. O exame de eletromiografia foi realizado com agulha monopolar, a análise foi realizada com a varredura de 10ms/div, uso do filtro de baixa frequência de 10Hz e filtro de alta frequência de 5-10KHz. A atividade de inserção foi avaliada com ganho de 50-100 uV/div, e contração voluntária com o ganho de 200-1000uV/div.

5.8. Análise estatística

A normalidade das variáveis quantitativas discretas foi testada usando o teste de Shapiro-Wilk. A comparação entre os métodos para identificar o BC usando eletrodos de superfície foi avaliado pelo teste T para amostras pareadas, e a correlação de Pearson foi usada na comparação do estudo de condução nervosa de rotina com eletrodos de superfície e técnica da ressíntese com eletrodos de agulha. O teste T para amostras pareadas foi usado para comparar o sMRC antes e após o tratamento em pacientes com NMM com BC identificados apenas pela ressíntese.

6. RESULTADOS

Um total de 177 pacientes foram identificados a partir da pesquisa pré-determinada no banco de dados. Foram englobados nesse resultado pacientes atendidos no ambulatório de doenças neuromusculares do HCFMRP-USP de agosto de 2002 até janeiro de 2020.

Desses, 40 preencheram os critérios de inclusão e exclusão estabelecidos.

Na primeira etapa do estudo, de validação técnica, 18 pacientes tiveram BC encontrado no estudo da condução motora convencional, com o mesmo nervo também testado pela ressíntese.

Do total de 40 pacientes, em 34 a ressíntese auxiliou no diagnóstico final e/ou na instituição terapêutica. Desses, 11 tiveram o diagnóstico final de NMM.

6.1. Validação da técnica

Dos 18 pacientes com BC definido pela condução motora de rotina e também testados pela ressíntese, 22 nervos foram estudados. Em 14 nervos, a ressíntese foi realizada exclusivamente com eletrodos de agulha (RA). Em 5 nervos, a ressíntese foi realizada exclusivamente com eletrodos de superfície (RS). Em 3 nervos, os dois tipos de eletrodos foram utilizados.

No grupo de pacientes testados com eletrodos de agulha (RA), 5 eram homens (50%), com idade média de 41 anos (5 – 70 anos), e um total de 17 nervos estudados. No grupo de pacientes testados com eletrodos de superfície (RS), 6 eram homens (85%), com idade média de 49 anos (21 – 70 anos) e um total de 8 nervos estudados.

Tabela 1 – Validação da técnica: comparação da queda de amplitude pela relação proximal/distal do PAMC X Queda da amplitude pela ressíntese

Paciente	Diagnóstico	Nervo afetado	Condução motora rotina % queda de amplitude (segmento avaliado)	Ressíntese com superfície % queda de amplitude (nº de UM) *	Ressíntese com agulha % queda de amplitude (nº de UM) **
P1	NMM	Radial E (EIP)	86 (Braço-Axila)	90 (2UM)	-
P2	Neuropraxia (HNPP)	Ulnar E (ADM)	83 (Acima do cotovelo-Axila)	84 (2UM)	-
P3	NMM	Ulnar E (ADM)	69 (Acima do cotovelo-Axila)	79 (2UM)	-
P4.1	Neuropraxia	Radial D (EIP)	95 (Axila-Erb)	54 (3UM)	-
P4.2	Neuropraxia	Radial E (EIP)	100 (Axila-Erb)	85 (2UM)	-
P5	SGB - AMAN	Ulnar E(ADM)	97 (Abaixo do cotovelo-Acima do cotovelo)	97 (2UM)	-
P6	SGB - AMSAN	Fibular E (EDB)	53 (Tornozelo-Abaixo da cabeça da fíbula)	79 (3UM)	-
P7.1	SGB - AMSAN	Mediano E (APB)	55 (Axila-Erb)	85 (2UM)	-
P7.2	SGB - AMSAN	Ulnar E (ADM)	90 (Axila-Erb)	100 (NA)	-
P8	Neuropraxia	Ulnar E (ADM)	58 (Acima do cotovelo-Axila)	96 (2UM)	-
P9	PIDC	Ulnar E (ADM)	100 (Abaixo do cotovelo-Acima do cotovelo)	100 (NA)	-
P10.1	SGB - AMAN	Ulnar D (ADM)	89 (Abaixo do cotovelo-Acima do cotovelo)	85 (1UM)	-
P10.2	SGB - AMAN	Ulnar E(ADM)	60 (Abaixo do cotovelo-Acima do cotovelo)	72 (2UM)	-
P11	SGB - AMAN	Fibular D (EDB)	50 (Abaixo da cabeça da fíbula-Fossa Poplítea)	66 (2UM)	-
P12	SGB – PIDA	Ulnar D (ADM)	71 (Punho-Abaixo do cotovelo)	77 (2UM)	59 (3UM)
P13	SGB – AMAN/NMMA	Radial E (EIP)	59 (Antebraço-Cotovelo)	85 (3UM)	73 (1UM)
P14	NMM	Radial E (EIP)	67 (Antebraço-Cotovelo)	77 (2UM)	85 (2UM)
P15	Neuropraxia	Fibular E (TA)	58 (Abaixo da cabeça da fíbula-Fossa Poplítea)	-	65 (3UM)
P16	PIDC	Mediano D (APB)	64 (Axila-Erb)	-	66 (3UM)
P17.1	MADSAM	Ulnar D (FDI)	53 (Abaixo do cotovelo-Acima do cotovelo)	-	57 (1UM)
P17.2	MADSAM	Ulnar E (ADM)	75 (Punho-Abaixo do cotovelo)	-	55 (3UM)
P18	NMM	Mediano E (APB)	100 (Punho-Cotovelo)	-	63 (2UM)

*p=0,108 obtido pelo Teste T para amostras pareadas colunas 4x5
**Coeficiente de correlação de Pearson r=-0,129 p=0,761 CI=(-0,764 – 0,633) colunas 4x6
ADM: *abductor digiti minimi*; AMAN: neuropatia axonal motora aguda; AMSAN: neuropatia axonal sensitivo-motora aguda; APB: *abductor pollicis brevis*; D: direita; E: esquerda; EDB: *extensor digitorum brevis*; EIP: *extensor indicis proprius*; FDI: *first dorsal interossei*; HNPP: neuropatia hereditária com susceptibilidade a paralisia por pressão; MADSAM: neuropatia sensitivo-motora desmielinizante adquirida multifocal; NA: não ativa; NMM: neuropatia motora multifocal; NMMA: neuropatia motora multifocal de início agudo; PIDA: polineuropatia inflamatória desmielinizante aguda; PIDC: polineuropatia inflamatória desmielinizante crônica; SGB: síndrome de Guillain-Barré; TA: *tibialis anterior*; UM: unidade motora

6.2. Série de casos

A tabela abaixo descreve as principais características dos 34 pacientes nos quais a ressíntese auxiliou no diagnóstico final e/ou no manejo terapêutico.

Tabela 2 – Caracterização dos pacientes com possível BC identificados pela ressíntese na primeira avaliação, classificados de acordo com o seu diagnóstico final

	Neuropraxia traumática	SGB	PIDC	MADSAM	Outras Neuropatias	NMM	DNM
Sexo (M:F)	1:2	6:4	2:1	2:0	1:1	9:2	2:1
Idade(anos)	42 (30-61)	35 (5-56)	50 (30-66)	45 (27-64)	25 (20-31)	39 (21-62)	50 (36-60)
Δ Início sint-1ª avaliação	19 dias (7-30)	10 dias (1-60)	*	54 meses (24-84)	5 meses (3-7)	24 meses (4-60)	39 meses (22-48)
BC rotina	2	20	0	2	0	4	2
BC ressíntese	6	17	4	3	3	14	3
BC apenas ressíntese	2/3 (66%)	3/10 (30%)	3/3 (100%)	1/2 (50%)	2/2 (100%	8/11 (72%)	2/3 (66%)
Tto pela ressíntese	0	1/10 (10%)	1/3 (33%)	0	0	8/11 (72%)	2/3 (66%)

BC apenas ressíntese: BC encontrado apenas na ressíntese. Tto pela ressíntese: tratamento indicado pela ressíntese; Δ Início sint-1ª avaliação: Intervalo entre o inicio sintomas e a 1ª avaliação.
*24 dias, 33 dias, 26 anos

6.2.1 Série de casos – Neuropraxia traumática

Tabela 3 – Caracterização dos pacientes com BC identificados pela ressíntese e diagnóstico final de Neuropraxia traumática

Paciente	BC rotina	BC ressíntese	Melhora referida	Melhora clínica	Melhora neurofisiológica
NT1	0	3	Sim	Sim	Sim
NT2	0	1	Sim	Sim	Sim
NT3	2	2	Sim	Sim	Sim

A paciente NT1 é uma paciente do sexo feminino de 30 anos que foi submetida a correção cirúrgica de fratura de rádio distal esquerdo, e evoluiu com paralisia total da mão esquerda no pós operatório imediato. O estudo eletroneuromiográfico dos membros superiores, realizado 20 dias após a cirurgia, demonstrou PAMC e potencial de ação sensitivo (PAS) levemente reduzidos nos nervos mediano, radial e ulnar esquerdos, porém com força grau 0, portanto, com o PAMC distal relativamente preservado em relação à força, e sem BC demonstrado no estudo até o braço. A ressíntese demonstrou BC total nos três nervos estudados, sendo a hipótese de neuropraxia gerada por compressão prolongada pelo procedimento cirúrgico. Em exame controle de 28 dias após o primeiro exame, as amplitudes distais mantiveram-se inalteradas, com melhora do padrão de bloqueio na ressíntese (evocação de algumas unidades motoras voluntárias) e melhora da força na escala MRC. Em 6 meses a paciente apresentou reversão total dos sintomas.

A paciente NT2 é uma paciente do sexo feminino de 36 anos e diagnóstico molecular de neuropatia hereditária com susceptibilidade a paralisia por pressão (HNPP). Apresentou fraqueza no território do nervo radial à esquerda após aula de alongamento, com estudo eletroneuromiográfico dos membros superiores sem alteração na condução sensitivo motora do radial até a axila, porém BC pela ressíntese no músculo *extensor indicis proprius* (EIP) (MRC = 1). Após 52 dias em exame controle, o estudo da condução manteve-se inalterado, com reversão do BC pela ressíntese e EIP com MRC = 4.

O paciente NT3 é um paciente do sexo masculino de 61 anos que apresentou queda com fratura do pé direito e necessidade do uso de muletas axilares. Por volta de 45 dias depois da fratura, notou fraqueza dos membros superiores. Ao estudo eletroneuromiográfico, apresentou BC provável dos nervos radiais no segmento entre a axila e o ponto de Erb, e definitivo pela ressíntese. Suspenso o uso das muletas,

reavaliação clínica e eletroneuromiográfica em 7 meses demonstrou reversão total dos déficits e dos BC previamente detectados.

6.2.2 Série de casos – Síndrome de Guillain-Barré e outras neuropatias imunomediadas de inicio agudo (NIIA)

Dez dos pacientes estudados apresentaram diagnóstico final de síndrome de Guillain-Barré ou NIIA, sendo 6 (60%) do sexo masculino, com idade média de 35 anos (5 – 56), e início dos sintomas ocorrendo em média 10 dias (1 – 60) antes da primeira avaliação. Três pacientes (30%) apresentaram BC detectados apenas pela ressíntese. O intervalo médio entre o primeiro estudo eletroneuromiográfico e o estudo que demonstrou melhora neurofisiológica foi de 31 dias (12 – 92).

Tabela 4 – Caracterização de pacientes com BC identificados pela ressíntese, e diagnóstico final de Síndrome de Guillain-Barré.

Paciente	Subtipo	BC rotina	BC ressíntese	Tratamento indicado pela ressíntese	Melhora referida	Melhora clínica	Melhora neurofisiológica
SGB1	AMAN	0	2	Não	Sim	Sim	Sim
SGB2	AMAN	6	1	Não	Sim	Sim	Sim
SGB3	AMAN	2	1	Não	Sim	Sim	Sim
SGB4	AMAN	4	2	Não	Sim	Sim	Sim
SGB5	AMAN	2	1	Não	Não	Não	Não
SGB6	AMAN	0	4	Não	Não	Não	Não
SGB7	AMSAN	2	1	Não	Não	Não	Não
SGB8	AMSAN	3	3	Não	Não	Não	Não
SGB9	AMAN/NMMA	1	1	Não	Sim	Sim	Sim
NIIA1	NIIA	0	1	Sim	Sim	Sim	Sim

Os pacientes SGB1, SGB2, SGB3 e SGB4 foram considerados com subtipo AMAN com BC reversível (Figura 6). Os pacientes SGB5, SGB6, SGB7 e SGB8 não apresentaram melhora clínica ou neurofisiológica, e foi observado degeneração axonal em estudos subsequentes (Figura 7). Os pacientes SGB9 e NIIA1 tiveram apresentação muito assimétrica, quadro clínico atípico para Síndrome de Guillain-Barré, apesar de ambos preencherem critérios neurofisiológicos para tal (UNCINI *et al.*, 2017). Casos semelhantes também já foram descritos, por vezes caracterizados como variantes de AMAN e outras como NMM de início agudo (NMMA) (GALASSI *et al.*, 2012; LEFAUCHEUR, 2008; LEFAUCHEUR *et al.*, 2003; NAKASHIMA *et al.*, 2018). A paciente SGB9 preenche critérios clínicos também (ASBURY; CORNBLATH, 1990).

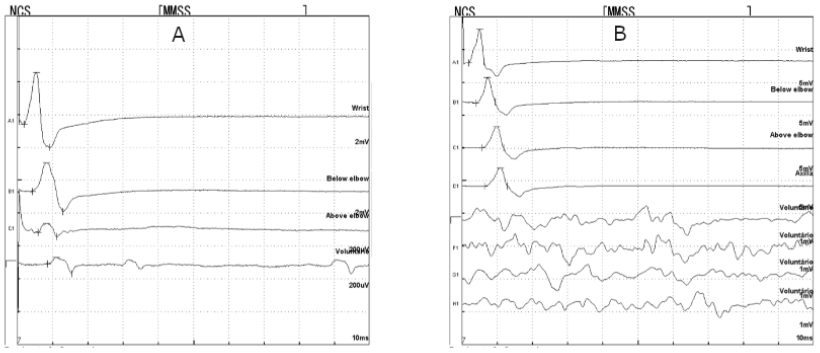

Figura 6 – Paciente SGB2. A – Condução motora do nervo ulnar direito com 2 dias de sintomas, mostrando bloqueio de condução no segmento do cotovelo, também demonstrado pela ressíntese com eletrodos de superfície (quarto traçado). B: Exame controle 18 dias demais do primeiro, mostrando reversão do BC no nervo ulnar direito, e ressíntese também sem BC, não sendo possível individualizar as unidades motoras. **Fonte:** Banco de dados.

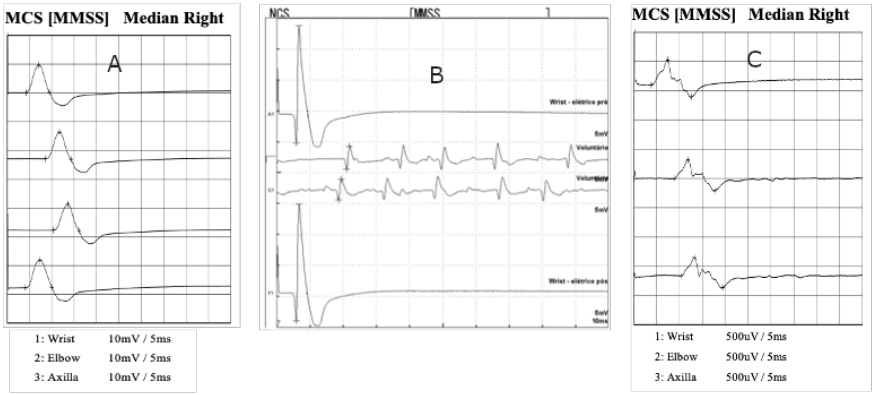

Figura 7 – Paciente SGB5. A – Condução motora do nervo mediano direito com três dias de sintoma, sem alterações. O MRC do músculo avaliado (APB) era de 1. B – Ressíntese com agulha do mediano direito, mostrando BC. C: Condução motora do nervo mediano 19 dias depois do primeiro exame, evidenciando degeneração axonal intensa do nervo, com MRC do APB direito ainda 1. **Fonte:** Banco de dados.

O paciente NIIA1 não pode ser classificado como SGB pelo tempo de piora clínica e, no seu caso, a técnica da ressíntese foi determinante para instituição da terapêutica. O paciente é um indivíduo do sexo masculino de 24 anos, com oito anos de estudo formal, com 2 meses de história tetraparesia de evolução muito assimétrica, iniciando no membro inferior direito, seguido do esquerdo, então do membro superior direito e por fim do membro inferior esquerdo (já na oitava semana dos sintomas), quando finalmente parou de deambular e foi encaminhado para atendimento no serviço de doenças neuromusculares do HCFMRP-USP. A demora na procura do atendimento foi atribuída a situação social precária, em paciente com transtorno afetivo bipolar e transtorno de abuso de substâncias psicoativas de maneira comórbida. Ao exame físico, o paciente apresentava fraqueza axial e apendicular

muito assimétrica, que não obedecia a padrão miotomal ou de nervos periféricos, com reflexos osteotendinosos proporcionalmente preservados e sem alterações ao exame de sensibilidade superficial ou profunda. O estudo eletroneuromiográfico demonstrou um padrão indicativo de uma mononeuropatia motora múltipla com intensa perda axonal, velocidades de condução e latências distais normais. Apenas pela técnica de ressíntese com agulha, foi detectado BC no nervo ulnar esquerdo (Figura 8), o que auxiliou na decisão de instituição do tratamento com imunoglobulina humana intravenosa (IVIG) na dose de 2 gramas(g)/quilograma(kg). Após 30 dias do tratamento, o paciente voltou a deambular com apoio unilateral, houve resolução do BC no nervo ulnar esquerdo estudado. Em 2 anos de seguimento, não houve novas exacerbações do quadro.

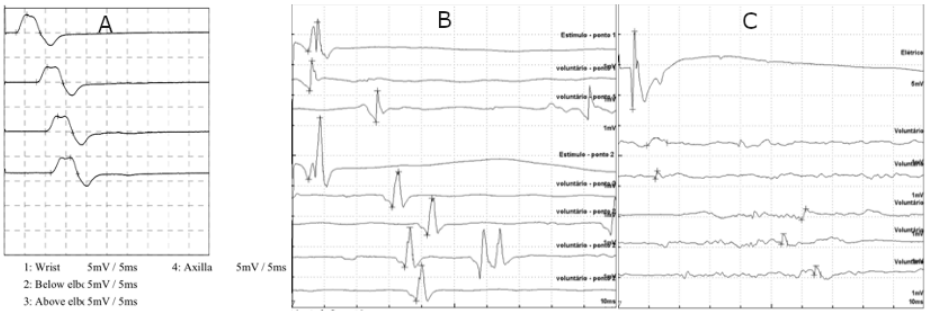

Figura 8 – Paciente NIIA1. A – condução motora do nervo ulnar direito, com amplitude e velocidade de condução dentro dos limites da normalidade, com MRC ADM direito grau 2. B – Ressíntese no nervo ulnar direito, em um ponto sem BC. C: Ressíntese do nervo ulnar direito, em um ponto com BC. **Fonte:** Banco de dados.

6.2.3 Série de casos – Polineuropatia inflamatória desmielinizante crônica (PIDC)

Três dos pacientes estudados apresentaram diagnóstico final de PIDC, sendo 2 (66%) do sexo masculino, com idade média de 50 anos (30 – 66). Os três pacientes apresentaram BC apenas pela ressíntese, apesar de todos preencherem critérios clínicos para o diagnóstico de PIDC (VAN DEN BERGH *et al.*, 2010).

Tabela 5 – Caracterização de pacientes com BC identificados pela ressíntese, e diagnóstico final de Polineuropatia inflamatória desmielinizante crônica

Paciente	BC rotina	BC ressíntese	Tratamento indicado pela ressíntese	Melhora referida	Melhora clínica	Melhora neurofisiológica
PIDC1	0	1	Não	Sim	Sim	Sim
PIDC2	0	1	Não	Sim	Sim	Sim
PIDC3	0	2	Sim	Sim	Não	Sim

Aqui, vale a pena chamar atenção para o paciente PIDC3. É uma paciente do sexo feminino de 30 anos, com histórico de perda de força muscular desde os 2 anos de idade. Histórico familiar de pai e tia materna com quadros semelhantes. Quando avaliada pela primeira vez no serviço (aos 30 anos), já se apresentava muito acometida, sendo tetraplégica, com diparesia facial grave e em uso de assistência ventilatória (BIPAP) por mais de 16h por dia. A suspeita era de uma neuropatia desmielinizante hereditária de herança autossômica dominante. O estudo eletroneuromiográfico demonstrou ausência de PAS na condução sensitiva, limiar de excitabilidade alto e perda axonal significativa na condução motora. Na ressíntese, foi possível encontrar BC nos nervos testados (radial esquerdo e ulnar esquerdo), levantando a suspeita de PIDC associado, o que motivou pulsoterapia com metilprednisolona 5g dividido em 5 dias. Clinicamente, foram observados ganhos, com melhora do controle de tronco percebido pela paciente por voltar a ficar sentada durante o banho e diminuição da necessidade do BIPAP (passou a usar apenas durante o sono). O estudo eletroneuromiográfico mostrou melhora dos parâmetros (Figura 9). A respeito do estudo genético, a pesquisa da duplicação e o sequenciamento do PMP22 não evidenciaram alterações, e a paciente aguarda realização de exoma.

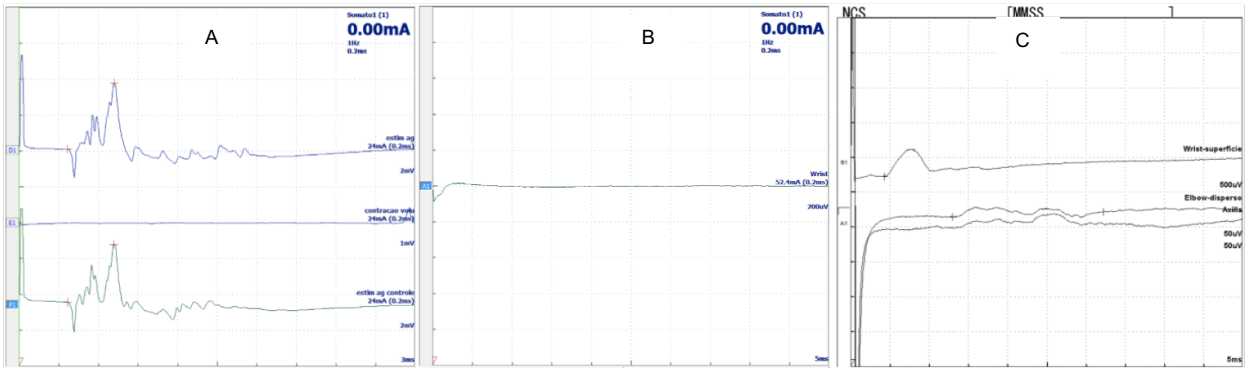

Figura 9 – Paciente PIDC3. A – Condução motora do nervo radial direito, demonstrando BC pela ressíntese. B – Condução motora do nervo mediano direito, com PAMC não detectável ao estímulo elétrico. C – Noventa e três dias após início de imunoterapia, surgimento de PAMC no nervo mediano direito. **Fonte:** Banco de dados.

6.2.4 Série de casos – Neuropatia sensitivo-motora desmielinizante adquirida multifocal (MADSAM)

Tabela 6 – Caracterização de pacientes com BC identificados pela ressíntese, e diagnóstico final de MADSAM.

Paciente	BC rotina	BC ressíntese	Tratamento indicado pela ressíntese	Melhora referida	Melhora clínica	Melhora neurofisiológica
MADSAM1	2	2	Não	Sim	Sim	Não realizado
MADSAM2	0	1	Não	Sim	Sim	Não realizado

O paciente MADSAM2 se trata de um indivíduo do sexo masculino de 27 anos, com histórico de há 7 anos apresentar episódios de déficits sensitivos e/ou motores apendiculares e com melhora parcial espontânea após alguns dias. No primeiro exame físico no serviço, o paciente apresentava tetraparesia assimétrica, hipoestesia obedecendo território de nervos periféricos e deambulação com apoio unilateral. O estudo eletroneuromiográfico evidenciou uma mononeuropatia múltipla primariamente desmielinizante e com grave perda axonal. Foi instituído terapia com IVIG 2g/kg em um ciclo de indução de 5 dias, e manutenção de 1g/kg mensalmente. Na reavaliação clínica após 3 meses de terapia, houve melhora significativa dos sintomas, com paciente deambulando sem apoio e com importante melhora do sMRC (82 para 104).

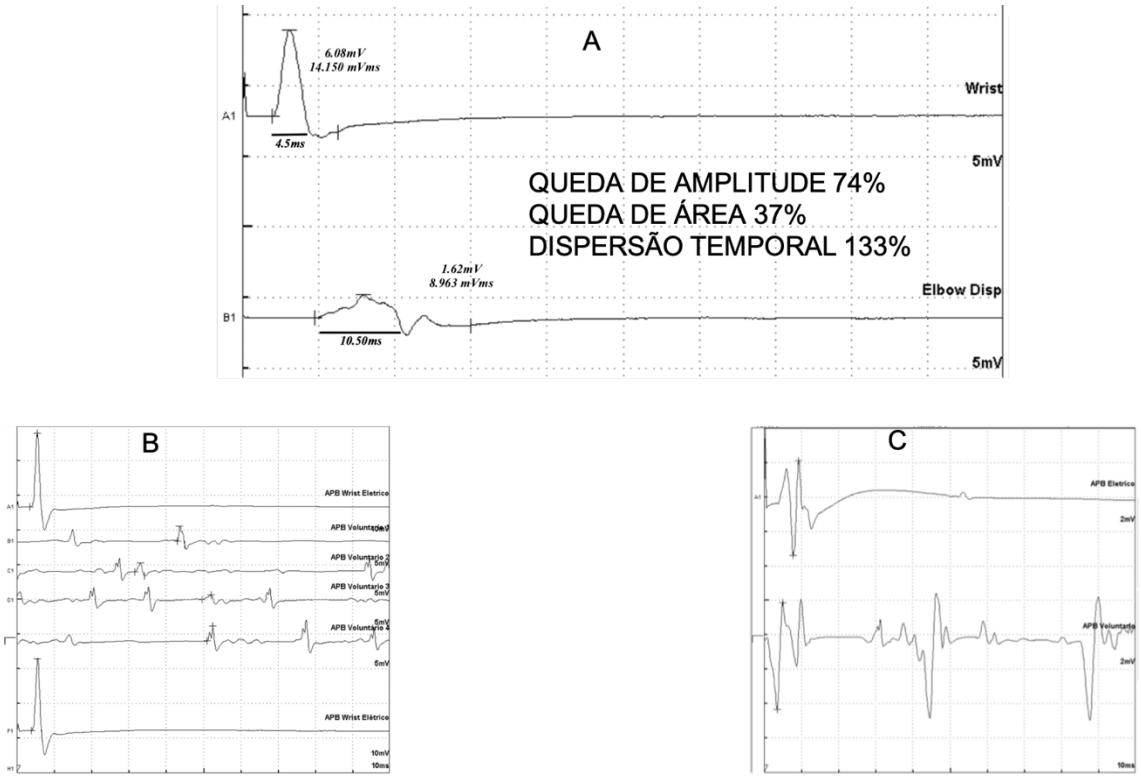

Figura 10 – Paciente MADSAM2. A – Condução motora do nervo mediano direito, demonstrando intensa dispersão temporal no segmento do antebraço. Pelos critérios existentes, não é possível afirmar que existe BC nesse segmento. B – Ressíntese com agulha do mediano direito, mostrando BC. C – Ressíntese do mediano direito com agulha em outro ponto, onde não há BC. **Fonte:** Banco de dados.

6.2.5 Série de casos – Outras neuropatias

Tabela 7 – Caracterização de pacientes com BC identificados pela ressíntese, e diagnóstico final de outras neuropatias ainda não abordadas anteriormente

Paciente	BC rotina	BC ressíntese	Diagnóstico inicial	Diagnóstico final	Tratamento indicado pela ressíntese	Melhora referida	Melhora clínica	Melhora neurofisiológica
ON1	0	2	Hanseníase	Hanseníase	Não	Sim	Sim	Sim
ON2	0	1	POEMS	POEMS	Não	Sim	Sim	Não

A paciente ON1, sexo feminino, 20 anos, foi acompanhada no serviço com diagnóstico clínico de hanseníase neural pura. A ressíntese foi utilizada para esclarecer o fato de a paciente apresentar plegia da dorsiflexão do pé esquerdo, com PAMC detectável. A ressíntese evidenciou BC proximal no nervo fibular esquerdo (Figura 11). Após tratamento com poliquimioterapia específica por 1 ano, houve melhora do MRC da dorsiflexão do pé esquerdo (grau 3) e estabilização dos sintomas.

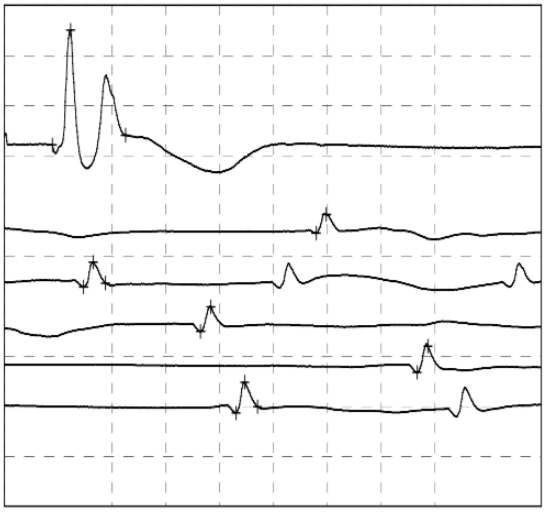

Figura 11 – Paciente ON1. Ressíntese do nervo Fibular esquerdo, mostrando BC. **Fonte:** Banco de dados.

O paciente ON2, sexo masculino, 31 anos, recebeu o diagnóstico de síndrome de POEMS. No primeiro estudo eletroneuromiográfico, apresentava uma neuropatia sensitivo-motora assimétrica envolvendo os quatro membros, com reduções das velocidades de condução na faixa desmielinizante, porém sem dispersão temporal ou BC no estudo de rotina. O estudo da ressíntese do nervo fibular direito mostrou BC proximal no músculo tibial anterior direito (Figura 12a), onde o paciente apresentava força muscular grau 0. O paciente realizou o transplante de medula óssea autólogo com a equipe da Hematologia e perdeu o seguimento por um tempo. Foi reavaliado pela equipe da neuromuscular apenas 33 meses depois, com a doença em remissão. Ao estudo eletroneuromiográfico, houve normalização das velocidades de condução de todos os nervos avaliados em comparação com o primeiro estudo. De maneira peculiar, o BC no músculo tibial anterior direito permaneceu presente (Figura 12b), e a força muscular permaneceu grau 0.

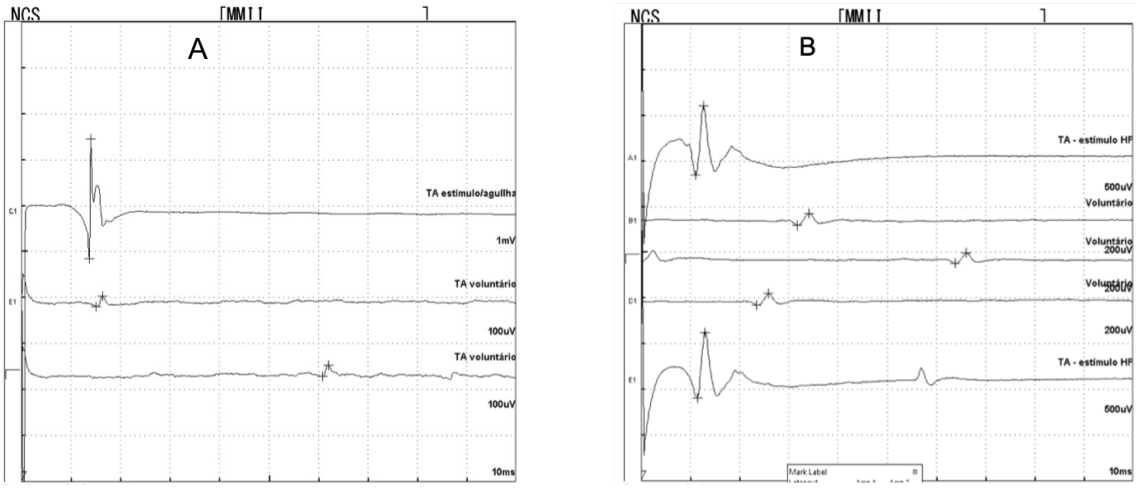

Figura 12 – Paciente ON2. A – Ressíntese do músculo tibial anterior direito no primeiro exame do paciente, mostrando BC. B – Ressíntese do músculo tibial anterior 33 meses após o primeiro exame, com persistência do BC. **Fonte:** Banco de dados.

6.2.6 Série de Casos – Neuropatia motora multifocal

Onze dos pacientes estudados apresentaram diagnóstico final de NMM. Nove (81%) são do sexo masculino, apresentam idade média de 39,9 anos (21-62), tempo médio do início dos sintomas ao diagnóstico de 27,6 meses (4-96) e tempo médio de seguimento de 90 meses (7-209). Dez pacientes (90%) apresentaram fraqueza assimétrica dos membros superiores como primeiros sintomas, e 9 foram tiverem anticorpos Anti-GM1 IgM dosados, dos quais 5(55%) apresentaram níveis aumentados.

Tabela 8 – Características clínicas, sorológicas e radiológicas dos pacientes com NMM.

Paciente	Sexo	Idade ao diagnóstico (anos)	Tempo do início dos sintomas ao diagnóstico (meses)	Tempo de seguimento (meses)	Primeiros sintomas	Anti-GM1 IgM	RNM plexo braquial
MMN 1	F	28	13	66	Fraqueza mão D	-	NT
MMN 2	M	46	24	135	Fraqueza mão D	-	NT
MMN 3	M	21	5	53	Fraqueza extensão de dedos, pior mão E	-	NT
MMN 4	M	41	4	12	Fraqueza do membro superior E	NT	NT
MMN 5	M	42	96	108	Fraqueza mão E	-	-
MMN 6	M	33	36	156	Fraqueza da extensão do quinto dedo da mão E	+	Espessamento focal
MMN 7	F	40	24	77	Pé E caído	+	NT
MMN 8	M	62	12	93	Fraqueza mão E	NT	NT
MMN 9	M	33	24	209	Fraqueza membro superior D	+	NT
MMN 10	M	33	48	7	Fraqueza dos membros superiores, pior do lado D	+	Espessamento focal
MMN 11	M	60	18	74	Fraqueza da mão E	+	NT

Oito (72%) dos pacientes tiveram BC identificados apenas pela ressíntese. Dois (25%) desses 8 desenvolveram posteriormente BC no estudo de condução de rotina em exames controles. O Paciente MMN11 tinha envolvimento apenas no nervo mediano esquerdo, sem bloqueio de condução no estudo de rotina, portanto não se encaixaria em nenhuma categoria diagnóstica dos critérios atuais. Considerando os resultados da ressíntese, ele seria categorizado como "NMM possível" (Tabela 9).

Tabela 9 – NMM: Características neurofisiológicas e critérios da EFNS 2010 (SCHAIK *et al.*, 2010)

Paciente	Critérios EFNS (Primeiro exame)	Nervos com BC no estudo de rotina	Nervos com BC pela ressíntese	Critérios EFNS + Ressíntese	Surgimento de BC na condução de rotina em exame controle	Critérios EFNS após exames controles
MMN1	Possível	0	1 (Ulnar D)	Provável	1 (Ulnar D)	Definitivo
MMN2	Possível	0	1 (Radial D)	Provável	2 (Radial E, Fibular D)	Definitivo
MMN3	Possível	0	1 (Radial D)	Provável	0	Possível
MMN4	Possível	0	1 (Radial E)	Provável	0	Possível
MMN5	Possível	0	2 (Radial D, Fibular D)	Provável	0	Possível
MMN6	Possível	0	1 (Radial E)	Provável	0	Possível
MMN7	Provável	2 (Mediano E, Ulnar D)	1 (Radial E)	Provável	0	Provável
MMN8	Definitivo	1 (Radial E)	1 (Radial E)	Definitivo	0	Definitivo
MMN9	Definitivo	1 (Mediano E)	3 (Mediano D/E, Ulnar D)	Definitivo	0	Definitivo
MMN10	Possível	0	1 (Radial E)	Provável	0	Possível
MMN11	-	0	1 (Mediano E)	Possível	0	-

Na tabela 10 é possível observar a evolução clínica após o tratamento em pacientes com BC identificados apenas pela ressíntese. A sMRC pós tratamento foi registrada em reavaliações realizados entre 3 e 12 meses pós início do tratamento.

Tabela 10 – Resposta terapêutica em pacientes com NMM e BC identificados apenas pela ressíntese.

Paciente	sMRC antes do tratamento	Modalidade terapêutica	sMRC após o tratamento
MMN1	125	IVIG mensal	128
MMN2	96	Rituximabe 1 ciclo	111
MMN3	105	IVIG mensal	117
MMN4	121	IVIG mensal	123
MMN5	124	IVIG mensal	128
MMN6	109	IVIG mensal	108
MMN10	114	IVIG mensal	125
MMN11	127	IVIG mensal	129
Média (±DP)	115,12(±11,07)*		121,12(±8,16)*

*p=0,022 obtido a partir de Teste T para amostras pareadas.

6.2.7 Série de casos – Doença do neurônio motor (DNM) não esclerose lateral amiotrófica (ELA)

Tabela 11 – Caracterização de pacientes com uso da ressíntese como auxílio na investigação, e diagnóstico final de DNM não ELA

Paciente	BC rotina	BC ressíntese	Tratamento indicado pela ressíntese	Melhora referida	Melhora clínica	Melhora neurofisiológica
DNM1	1	0	Não	Não	Não	Não
DNM2	0	2	Sim	Não	Não	Não
DNM3	1	1	Sim	Não	Não	Não

O paciente DNM1 é um paciente de 60 anos do sexo masculino, com histórico de fraqueza no membro superior esquerdo iniciado 2 anos antes da primeira avaliação. Ao exame físico, apresentava uma tetraparesia assimétrica com envolvimento pior dos membros superiores, com reflexos osteotendinosos profundos normoativos e sem alterações ao exame de sensibilidade. O estudo eletroneuromiográfico demonstrou desnervação crônica e em atividade nos segmentos cervical, torácico e lombossacro, preenchendo critérios neurofisiológicos para comprometimento do neurônio motor inferior. O estudo da condução motora do nervo ulnar esquerdo apresentou critérios para BC provável, suscitando o diagnóstico diferencial de NMM quando analisado em conjunto com a história clínica. O estudo da ressíntese do nervo ulnar esquerdo não corroborou a existência do BC (Figura 13), reforçando o diagnóstico de DNM, sendo, portanto, esse o diagnóstico inicial. Nos próximos dois anos de seguimento, o paciente evoluiu com piora progressiva dos sintomas, evoluindo para total dependência de atividades básicas da vida diária, necessidade de uso de assistência ventilatória, e posteriormente não mais retornou para as consultas.

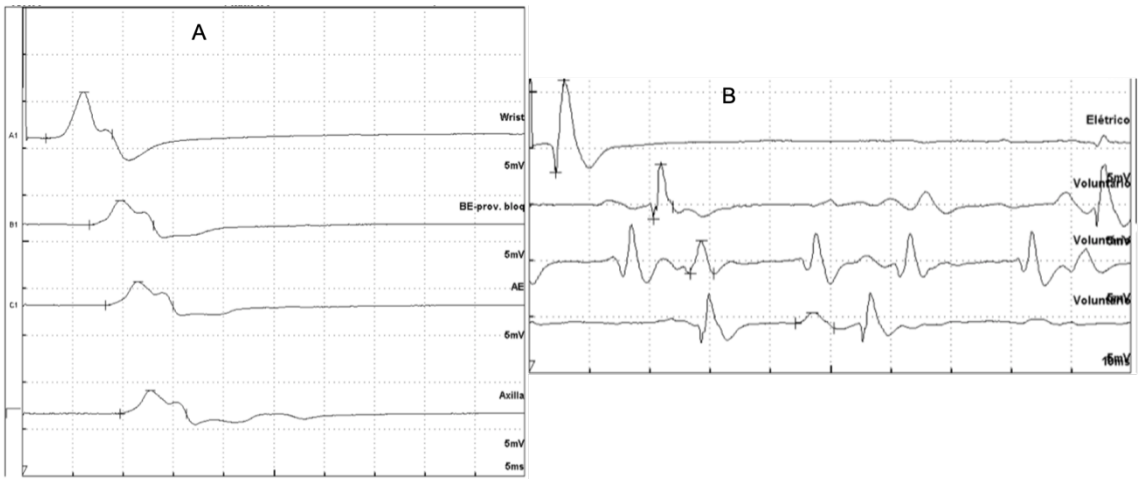

Figura 13 – Paciente DNM1. A – Condução motora do nervo ulnar esquerdo, mostrando BC provável no segmento do braço. B – Ressíntese do nervo ulnar esquerdo, sem evidência de BC. **Fonte:** Banco de dados.

A paciente DNM2 trata-se de uma paciente do sexo feminino de 54 anos, apresentando como queixa principal fraqueza, atrofia e fasciculações dos membros superiores iniciados 4 anos antes da primeira avaliação. O estudo eletroneuromiográfico tinha o estudo da condução motora e sensitiva sem alterações, com desnervação crônica e em atividade em músculos apenas dos segmentos cervical e lombossacro, em uma distribuição que sugeria uma neuropatia motora sem bloqueio de condução. Realizado o estudo de ressíntese, sugeria a presença de um BC oculto (Figura 14). A paciente foi submetida a tratamento com IVIG mensal por 5 anos, clinicamente evoluindo com discreta piora do quadro motor lentamente progressiva, com achados eletroneuromiográficos mantidos. Ainda com a suspeita de NMM, foi transicionado o tratamento para Rituximabe, que foi administrado semestralmente por mais 4 anos. Após 13 anos de doença e 9 anos de tratamento, a paciente seguiu apresentando piora leve e lentamente progressiva, e no último estudo eletroneuromiográfico, passou a preencher critérios para acometimento difuso do neurônio motor inferior (desnervação crônica e aguda dos segmentos craniano, cervical, torácico e lombossacro) e desaparecimento do BC. Foi optado pela suspensão do tratamento. Mantido o seguimento nos últimos 2 anos sem tratamento, com 15 anos de doença, a paciente segue o mesmo padrão de piora motora lenta, permanecendo até 2020 capaz de deambular com auxílio.

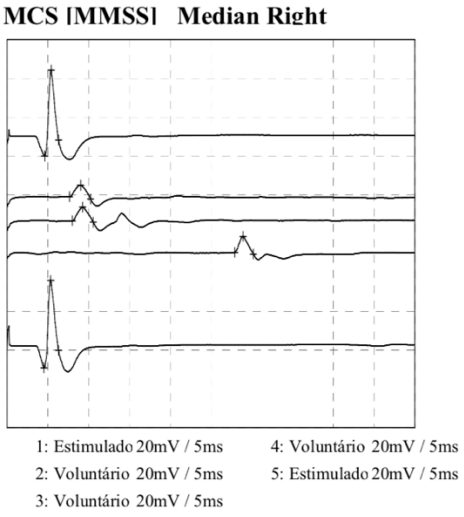

Figura 14 – Paciente DNM2. Ressíntese do nervo mediano direito sugerindo a existência de BC. **Fonte:** Banco de dados.

O paciente DNM3 é um paciente do sexo masculino de 36 anos, com queixa inicial de fraqueza para extensão do segundo quirodáctilo esquerdo. A fraqueza evoluiu progressivamente em 4 anos para toda mão esquerda associada a fasciculações, momento o qual foi avaliado no HCFMRP-USP. O estudo eletroneuromiográfico inicial demonstrou um BC provável do nervo ulnar esquerdo entre axila e ponto de Erb, corroborado pela ressíntese. Inicialmente, apresentava desnervação crônica e aguda em músculos do membro superior esquerdo, e crônica em membros inferiores, em padrão sugerindo uma neuropatia motora. Instituído terapêutica com IVIG mensal por 6 meses, sem melhora clínica, optado por prescrever Rituximabe semestralmente, tendo feito uso por 4 anos, com relativa estabilidade do quadro. Em exame controle, por progressão da desnervação (progredimento para desnervação crônica e aguda dos segmentos cervical, torácico e lombossacro), e ausência de benefício clínico claro, optado por suspender medicação. Em 1 ano de seguimento, e 9 anos de doença, não houve novas mudanças do quadro clínico, e o paciente permanece com a deambulação preservada.

7. DISCUSSÃO

A geração da força pela contração muscular voluntária ocorre a partir de dois mecanismos: recrutamento de diferentes unidades motoras de maneira sequencial e o aumento da frequência de disparo das unidades motoras já recrutadas (TANJI; KATO, 1973). Razão de recrutamento é o nome dado ao valor numérico calculado

entre a frequência de disparo da unidade motora mais rápida identificada e o número de unidades motoras recrutadas, e como regra geral, seu valor deve ser menor ou igual a 5 em músculos normais (DAUBE, 1991). Isso significa que, durante o aumento do esforço voluntário, cada incremento de aproximadamente 5Hz na frequência de disparo da primeira unidade motora deve culminar no recrutamento de uma nova unidade motora, ao passo que no momento do esforço máximo serão recrutadas tantas unidades motoras que elas não poderão ser diferenciadas entre si (padrão interferencial completo). Na presença de um BC, é esperado que haja uma diminuição do número de unidades motoras recrutadas com aumento da frequência de disparo e consequentemente da razão de recrutamento (DAUBE, 1991). Na etapa de validação da técnica (Tabela 1), o número de unidades motoras evocadas pelo esforço voluntário máximo e identificadas variou entre zero a três, sendo que todos os pacientes tinham BC definitivo já diagnosticado pela condução motora de rotina previamente. Esse padrão, esperado em casos de BC, é necessário para realizar a ressíntese adequadamente, uma vez que é necessário identificar cada diferente unidade motora no contexto do esforço voluntário máximo.

Quando a ressíntese foi aplicada com eletrodo de superfície (mesmo eletrodo usado na condução de rotina), as porcentagens da queda da amplitude obtida no sítio do bloqueio em comparação com a queda da amplitude aferida pela ressíntese não apresentaram diferença significativa (p=0,108). Isso indica que não há diferença significativa entre a queda da amplitude mensurada pela ressíntese e a queda de amplitude observada em BC focais em determinado nervo.

Apesar da ausência de significância estatística, em 11 dos 14 nervos do grupo RS, a porcentagem de queda de amplitude obtida pela ressíntese foi maior ou igual a porcentagem obtida pela condução habitual. Vale destacar que esse padrão se inverteu nos dois nervos avaliados do paciente P4, onde o BC foi encontrado no segmento entre a axila e o ponto de Erb. No nervo P4.2, foi observado um bloqueio de 100% no ponto de Erb, sugerindo um BC total, porém de 85% na RS, indicando o BC parcial. Isso ocorre devido a uma das dificuldades técnicas nos estudos de condução realizados nos segmentos mais proximais: a dificuldade de garantir o estímulo supramáximo. Apesar de útil, o estímulo supramáximo no ponto de Erb gera desconforto no paciente, dado as elevadas intensidades aplicadas (ARUNACHALAM; OSEI-LAH; MILLS, 2003; RAJABALLY; JACOB, 2006). No contexto de diferentes neuropatias, o limiar de despolarização dos axônios está alterado (KIERNAN *et al.*,

2002; MITSUMA, 2015; PYUN *et al.*, 2017), portanto é de se esperar que nem sempre a regra de aumentar a intensidade do estímulo em pelo menos 20% após o último aumento do PAMC será o suficiente, elevando a dúvida quanto a existência do BC. Porém, em casos em que há a suspeita clínica da existência do BC (como do paciente P4), a ressíntese reforça a sua existência.

Já em relação a aplicação da ressíntese com eletrodos de agulha (grupo RA), não foi encontrada correlação na porcentagem de queda da amplitude encontrada pela ressíntese com a porcentagem encontrada pela condução habitual (r=-0,129 p=0,761). Isso se dá pela diferença da abrangência dos dois tipos de eletrodos. A área de captação de um eletrodo de agulha monopolar é de aproximadamente 0.3mm^2 (RUBIN, 2019), muito menor em comparação aos eletrodos de superfície utilizados na prática clínica, e isso reflete diretamente no número de unidades motoras avaliadas em um só ponto por tipo de eletrodo. Com isso, frente a um BC parcial, a agulha permite que o eletroneuromiografista rastreie diferentes pontos dentro do músculo, sendo possível isolar áreas com ou sem fibras bloqueadas (Figura 10). Isso é ilustrado no paciente P13 (Tabela 1), onde o eletrodo de superfície identificou 3 unidades e o eletrodo de agulha apenas uma unidade motora no mesmo músculo. Vale ressaltar que, além do tamanho da área de captação e do ponto de avaliação do eletrodo, eletrodos de agulha podem gerar desconforto durante a contração muscular máxima, limitando a ativação do músculo de interesse, e, portanto, evocando menos unidades motoras, ressaltando mais uma vez a importância de analisar a frequência de disparo das unidades motoras recrutadas.

A neuropraxia apresenta por definição um BC transitório (SEDDON, 1942; SUNDERLAND, 1951), sendo mais frequentemente causada por trauma ou compressão focal prolongada (CUELLO; JESUS, 2021). Nos três casos relatados (Tabela 3), a suspeita clínica de neuropraxia traumática era alta desde o início da avaliação. Na paciente NT1, a dor do pós-operatório recente limitava o estudo da condução habitual por tolerância da paciente. A não tolerância aos estímulos elétricos proximais também limitaram o estudo de rotina da paciente NT2. Em ambas a ressíntese corroborou com a suspeita clínica, e ambas pacientes apresentaram melhora clínica em avaliações posteriores. Já no paciente NT3, o auxílio da técnica foi de confirmar o achado já sugerido pela condução, visto a dificuldade de garantir o estímulo supramáximo no ponto de Erb.

Na série de casos de pacientes com síndrome de Guillain-Barré (Tabela 4), foram incluídos 9 pacientes que preencheram os critérios clínicos da síndrome (ASBURY; CORNBLATH*,* 1990) e com subtipo neurofisiológico de AMAN ou AMSAN (UNCINI *et al.*, 2017). Os pacientes SGB1 e SGB6 apresentaram o primeiro estudo da condução sensitiva e motora normal, porém com bloqueios de condução pela ressíntese. Apesar de, nesses casos, a decisão pelo tratamento não ter sido influenciado diretamente, a documentação do BC reforça a hipótese diagnóstica e diminui a dúvida quanto a diagnósticos diferenciais (LEONHARD *et al.,* 2019). É interessante observar também que os bloqueios de condução encontrados pela ressíntese nos pacientes SGB1, SGB2, SGB3 e SGB4 foram revertidos no exame eletroneuromiográfico controle (Figura 6). Já nos pacientes SGB5, SGB6, SGB7 e SGB8, foi observado degeneração axonal em estudos sequenciais (Figura 7), o que pode ter ocorrido por uma progressão do comprometimento axonal em uma doença inflamatória ativa ou simplesmente pelos BC detectados serem na verdade pseudo-BC (MCCLUSKEY *et al.,* 1999), uma vez que BC e pseudo-BC são neurofisiologicamente idênticos, só sendo diferenciados a partir da avaliação em pelo menos dois momentos no tempo. Tanto a ocorrência de BC reversíveis quanto BC em exames precoces e estudos evolutivos mostrando degeneração axonal têm sido descritos nas formas axonais na síndrome de Guillain-Barré (BERCIANO, 2020), e seu mecanismo tem sido melhor elucidado a partir dos estudos do comprometimento nodal e paranodal na fisiopatologia da doença, sendo inclusive tema atual de debate a reclassificação da síndrome com a criação de um grupo de síndrome de Guillain-Barré com patologia nodal (BERCIANO, 2020). Ainda não está claro qual os fatores determinantes para as diferentes evoluções, portanto a avaliação sistemática dos segmentos proximais dos nervos periféricos com técnicas como a ressíntese pode ajudar a identificar características epidemiológicas, laboratoriais e neurofisiológicas em estudos futuros com a finalidade de melhor entender ao curso desses pacientes. Já não é mais consenso o conceito clássico de que as formas axonais de síndrome de Guillain-Barré apresentam pior prognóstico em relação a forma primariamente desmielinizante (YE *et al.*, 2010). O trabalho de Niu (2018) comparou a velocidade de recuperação de pacientes com Guillain-Barré entre pacientes com PIDA com e sem BC, e AMAN com e sem BC. Foi observado os pacientes com AMAN com BC apresentaram recuperação mais rápida que os pacientes com AMAN sem BC e ambos os grupos de PIDA, além de ser o grupo com maior recuperação na escala de

Hughes (HUGHES, 1978) em 6 meses, trazendo a luz que a identificação de BC pode ser um importante fator prognóstico identificável precocemente. Analisando apenas os fenótipos axonais, é possível especular a lógica por trás da antagônica evolução. Na teoria, a instituição de tratamento na fase que o axônio ainda está íntegro poderia reverter o mecanismo patológico e culminar em uma melhora precoce, diferente do que ocorre após a degeneração axonal, caso no qual a melhora depende dos mecanismos de reinervação por brotamento e regeneração axonal (TAMURA *et al.*, 2007).

Isso exposto, justifica-se a conduta tomada no paciente NIIA1. Esse paciente foi descrito em conjunto com os pacientes com síndrome de Guillain-Barré por apresentar mais semelhanças clínicas com esse grupo em comparação com os demais, apesar de algumas características que impossibilitaram esse ser o seu diagnóstico final (assimetria marcante do quadro e piora clínica por 8 semanas). Esse padrão clínico guarda similaridades com outros casos já descritos. Pacientes evoluindo em poucos dias com uma neuropatia motora marcadamente assimétrica associada a BC persistentes e um curso recidivante foram classificados como portadores de NMMA (GALASSI; GIROLAMI, 2012; NAKASHIMA *et al.* 2018). Outros com quadro inicial semelhante, porém com evolução monofásica, a despeito de BC persistentes, clinicamente classificados como AMAN, porém podendo representar também uma variação de NMMA (LEFAUCHEUR *et al. 2003*). Todos esses casos de NMMA descritos apresentavam BC já na condução de rotina, diferentemente do paciente NIIA1, que apresentava apenas acentuado comprometimento axonal motor assimétrico. Com a identificação de BC pela ressíntese, foi possível indicar o tratamento com IVIG, e a rápida melhora clínica (30 dias após o tratamento) não é compatível com o período necessário para reinervação (TAMURA *et al.*, 2007), e só pode ser justificada pela reversão de bloqueios de condução ocultos. A identificação do BC, mesmo que em um único músculo apendicular, está envolvido em um contexto clínico de uma neuropatia aguda de envolvimento difuso, portanto é plausível inferir que possam haver outros BC que não podem ser encontrados por estarem presentes em músculos nos quais não são realizadas o estudo de condução motora (e.g. musculatura axial).

Outro grupo de pacientes de difícil identificação são indivíduos com neuropatias hereditárias desmielinizantes (e.g. doença de charcot-marie-tooth tipo 1) associadas a neuropatias inflamatórias adquiridas, mas que já foram descritos na literatura por

algumas vezes (ESCORCIO-BEZARRA *et al.* 2020*;* MARQUES JR *et al.* 2010; RAJABALLY *et al.* 2016). As neuropatias hereditárias desmielinizantes, habitualmente cursam com alterações nos estudos de condução motora e sensitiva compatíveis com desmielinização simétrica dentro do mesmo nervo e entre nervos diferentes (LEWIS; SUMNER, 1982), e a presença assimetrias na ENMG (dispersão temporal e/ou bloqueio de condução) pode sugerir a presença concomitante de uma neuropatia inflamatória apesar de exceções existirem (LAFONTAINE *et al.* 2021). A dispersão temporal por si só não cursa com déficit de função visto que os axônios estão conduzindo o potencial de ação mesmo que com velocidades diferentes, porém o BC conceitualmente sim (OLNEY, 1999). Entretanto, esses pacientes apresentam os limiares de despolarização dos nervos periféricos muito elevados, dificultando ainda mais a obtenção do estímulo supramáximo (PARKER *et al.*, 2016). Na paciente PIDC3, o estudo de condução habitual não permitiu encontrar BC por não ser possível assegurar estímulos supramáximos, porém a documentação do BC pela ressíntese (Figura 9) apoiou a hipótese de uma neuropatia inflamatória adquirida associado a neuropatia hereditária. A melhora clínica documentada da musculatura axial e musculatura envolvida no controle ventilatório nos três meses posteriores ao início do tratamento apresenta justificativa semelhante ao caso NIIA1, inferindo-se a existência de BC ocultos.

Já os pacientes PIDC1, PIDC2, MADSAM1 e MADSAM2 não tiveram a decisão terapêutica diretamente influenciada pelos resultados da ressíntese, porém seus achados certamente permitem melhor entendimento da evolução clínica. Para preencher critérios diagnósticos para ambas patologias o BC não é obrigatório (VAN DEN BERGH *et al.*, 2021), sendo por vezes observado apenas dispersão temporal. Entretanto, como já explicitado anteriormente, dispersão temporal não causa déficit de função, mas é um marcador de comprometimento assimétrico das fibras nervosas (RHEE; ENGLAND; SUMNER, 1990), e pode obscurecer a existência de um BC subjacente, tanto que na maior parte dos critérios neurofisiológicos de BC, seu diagnóstico não pode ser firmado na presença de dispersão temporal (OLNEY, 1999; RHEE; ENGLAND; SUMNER, 1990; SCHAIK *et al.*, 2010), como explicitado na figura 10a. Nesses casos, a aplicação da ressíntese com eletrodos de agulha diminui a amostra de unidades motoras avaliadas, e a partir de rastreio de pontos com diminuição do recrutamento solicitando-se o esforço voluntário máximo do paciente, é possível provar que existem pontos dentro de um musculo sem BC (Figura10c) e

pontos com BC (Figura10b), justificando a rápida melhora pós início de tratamento em alguns pacientes.

Na série de casos envolvendo outras neuropatias, vale a pena chamar atenção para a hanseníase, que ainda é um problema de saúde pública de países em desenvolvimento. Dos 202.256 novos casos diagnosticados em 2019, 79% encontram-se na Índia, na Indonésia e no Brasil (WORLD HEALTH ORGANIZATION, 2020). A forma clínica denominada de forma neural pura talvez seja a de mais difícil diagnóstico (GARBINO; MARQUES JR *et al.* 2013). A apresentação clínica mais frequente é de uma mononeuropatia múltipla de predomínio sensitivo, e o padrão neurofisiológico mais comumente observado é de uma neuropatia sensitivo motora assimétrica com reduções focais da velocidade de condução (TOMASELLI, 2014). Apesar de possuir uma caracterização neurofisiológica muito típica, quando o comprometimento observado é exclusivamente axonal, o seu diagnóstico pode ser ainda mais desafiador. Na paciente ON1, onde os achados da condução de rotina apontaram para uma neuropatia sensitivo-motora axonal assimétrica, a ressíntese alertou para a possibilidade de um componente mielínico associado (Figura 11), e a melhora clínica bem documentada do BC com a instituição apenas da poliquimioterapia específica para hanseníase confirma sua existência.

Na síndrome de POEMS, a neuropatia típica é uma neuropatia sensitivo motora primariamente desmielinizante, e costuma apresentar menos dispersão temporal e BC que no PIDC (MAUERMANN *et al.,* 2012). O paciente ON2 apresenta apenas um BC no momento do diagnóstico, contudo é interessante observar que o bloqueio continua presente anos depois do seu surgimento, mesmo após o tratamento (Figura 12). Isso é uma característica típica da NMM (OCHSNER; TATU, 2020), mas não na neuropatia do POEMS. Tal achado não foi descrito antes, e seu significado é incerto. Nesse caso, o BC só foi identificado pela ressíntese.

Por fim, o uso mais promissor da ressíntese vem em uma situação clínica que o BC é essencial para o diagnóstico de certeza, que é a NMM (SCHAIK *et al.*, 2010). A NMM só foi descrita pela primeira vez em 1985 (PARRY; CLARKE, 1985). No final da década de noventa passaram a ser relatados casos de pacientes com quadro clínico sugestivo de NMM, porém sem BC identificável aos estudos de rotina, e passou a ser questionado a possibilidade da existência de uma NMM dita sem BC (PAKIAM; PARRY, 1998). Já em meados dos anos 2000, foi observado que esses pacientes sem BC apresentavam curso clínico semelhante aos pacientes que possuíam BC,

levantando a possibilidade de que na verdade os BC existiam, porém não estavam sendo encontrados pelas técnicas então utilizadas (CHAUDHRY; SWASH, 2006; DELMONT *et al.*, 2006; NOBILE-ORAZIO *et al.*, 2002). Portanto, seu diagnóstico é um desafio, uma vez que o principal diagnóstico diferencial da NMM dita sem BC são doenças do neurônio motor, condições com prognóstico totalmente distintos (LIEWLUCK; SAPERSTEIN, 2015). Da mesma maneira, quando é encontrado um paciente com quadro clínico típico de DNM, preenche critérios neurofisiológicos para tal, porém é encontrado um BC, a dúvida é levantada.

O uso da ressíntese no paciente DNM1 foi justamente para corroborar a o diagnóstico de uma doença do neurônio motor. No estudo de condução de rotina surgiu a suspeita de um BC, que não foi encontrado na aplicação da ressíntese (Figura 13), o que trouxe mais segurança para equipe no diagnóstico e conduta, que foi confirmado posteriormente pela evolução clínica típica da paciente.

Já os pacientes DNM2 e DNM3 tiveram evolução clínica inicial perfeitamente compatível com o quadro clínico mais frequente de pacientes com NMM, que é o comprometimento motor lentamente progressivo assimétrico envolvendo os membros superiores (SCHAIK *et al.*, 2010). O falso BC identificado apenas pela ressíntese sustentou a hipótese inicial de NMM com BC proximal, e auxiliou na decisão de instituição do tratamento, até mesmo insistentemente (9 anos e 4 anos de tratamento, respectivamente), e só foi suspenso após não ter sido observado melhora clínica objetiva, associado a progressão da desnervação para três segmentos corporais e preenchendo critérios eletrofisiológicos para doença do neurônio motor (CARVALHO *et al.,* 2008). É fato que pacientes com NMM, mesmo com a instituição do tratamento, podem apresentar piora clínica progressiva (HERRAETS *et al.*, 2020), motivo pelo qual o tratamento foi mantido por tanto tempo nesses pacientes. Já a progressão da desnervação para segmentos corporais adjacentes sem comprometimento clínico proeminente e preenchendo critérios para DNM constituiu a principal motivação para suspensão da terapêutica. A evolução clínica muito lenta (9 anos e 15 anos, respectivamente) em pacientes com status funcional relativamente preservados (ambos ainda deambulantes) e sem evidência clínica de comprometimento do neurônio motor superior sugere o diagnóstico de atrofia muscular progressiva (AMP) (LIEWLUCK; SAPERSTEIN, 2015), uma doença do neurônio motor ainda menos incidente em comparação com a já rara esclerose lateral amiotrófica (ELA). A diferenciação entre ELA e AMP é clínica e importante pois AMP apresenta curso mais

benigno, porém estudos de autópsias de pacientes com AMP mostrando alterações patológicas típicas no neurônio motor superior sustenta a hipótese que sejam fenótipos diferentes do mesmo espectro (KIM *et al.,* 2009). A figura 14 mostra que não foi possível ressintetizar o PAMC elétrico com as PAUM evocadas voluntariamente, entretanto, a baixa frequência de disparo das unidades motoras indica dificuldade de ativação por parte do paciente (DAUBE, 1991). Esse talvez seja a principal armadilha quando se aplica a ressíntese. Sabe-se que pouca colaboração e comprometimento das vias piramidais cursam com dificuldade de ativação (DAUBE, 1991), e isso pode mimetizar um BC pela ressíntese. Nesse caso, a dificuldade de ativação foi fator chave para que ocorresse um falso-positivo do método, onde a ressíntese sugeriu a presença de um BC que não se confirmou verdadeiro posteriormente. Portanto, quanto maior a frequência de disparo dos PAUM recrutados, maior a certeza de que um BC identificado apenas pela ressíntese seja real.

A tabela 8 mostra as características clínicas da série de pacientes com diagnóstico final de NMM. O perfil é semelhante aos pacientes com NMM descritos na literatura (LÖSCHER *et al.,* 2018), e isso é importante considerando que oito tiveram BC identificados apenas pela ressíntese.

Os critérios da EFNS utilizados atualmente foram publicados em 2010 (SCHAIK *et al.*, 2010). De acordo com esses critérios, sete seriam classificados inicialmente com NMM possível (Tabela 9). Se a ressíntese fosse incorporada aos critérios, todos esses pacientes seriam reclassificados como NMM provável já no primeiro exame. É importante ressaltar que dois desses pacientes desenvolveram BC no estudo de rotina em avaliações posteriores, sendo reclassificados como NMM definida. Já o paciente NMM11 sequer pode ser encaixado nos critérios vigentes, porém é classificado como NMM possível com o uso da ressíntese, e apresentou melhora clínica com o tratamento (Tabela 10). Considerando que os critérios vigentes são relativamente antigos, e o recente movimento de atualização de critérios para as neuropatias inflamatórias (VAN DEN BERGH *et al.*, 2021), é possível que eles sejam revistos em breve. Desde o momento que foi reconhecido existem BC que não estão sendo encontrados em pacientes com NMM, novas técnicas vêm sendo testadas, ganhando destaque a TST (DEROIDE *et al.*, 2007), a ultrassonografia (USG) de plexo braquial (GOEDEE *et al.*, 2019) e a ressonância nuclear magnética (RNM) de plexo braquial (GOEDEE *et al.*, 2017). A incorporação de técnicas que aumentem a sensibilidade é

interessante, bem como seu uso inclusive combinado (CORAZZA *et al.*, 2020), e nesse contexto a ressíntese pode ser também uma opção interessante.

O principal objetivo nesse caso de aumentar a sensibilidade dos critérios é a identificação de candidatos à terapêutica efetiva, e a tabela 10 mostrou que os pacientes com BC identificados apenas pela ressíntese tiveram melhora clínica significativa após instituição do tratamento (p=0,022).

Esse estudo apresenta limitações importantes. O fato de ser um estudo observacional descritivo culmina na descrição pura de fatos imutáveis, portanto os intervalos entre avaliações clínicas e realização de exames não foram padronizados, bem como as modalidades terapêuticas utilizadas. Entretanto, o principal objetivo é trazer à luz uma técnica muito utilizada no nosso serviço, e que possa ser mais difundida, com isso estudos clínicos controlados e randomizados possam ser realizados futuramente.

Para ser aplicada, a ressíntese necessita de treinamento. Dito isso, é uma técnica de fácil execução que apresenta como principal vantagem o fato de poder ser realizada apenas com o eletroneuromiógrafo já presente no consultório, sem a necessidade de nenhum equipamento especial adicional. Ela pode ser utilizada sempre que exista a dúvida quanto a existência de um BC, e sua aplicação em paciente com NMM com suspeita de BC proximal é promissora. Estudos que visem comparar ou associar a ressíntese com outros métodos (e.g. USG, RNM e TST) podem ajudar na identificação de pacientes que possam se beneficiar de imunoterapia.

8. CONCLUSÃO

A técnica da ressíntese pode ser aplicada sempre que há a dúvida quanto a existência de um bloqueio de condução motor, independente da patologia subjacente, seja ele suspeitado a partir de dados clínicos com a condução motora normal ou na presença de dispersão temporal concomitante.

A porcentagem de queda da amplitude obtida pela ressíntese com eletrodos de superfície pode estimar a porcentagem de queda da amplitude no sítio do bloqueio quando essa é observada na condução motora de rotina.

A porcentagem de queda da amplitude obtida pela ressíntese com eletrodos de agulha monopolar não apresenta correlação com a porcentagem de queda da

amplitude no sítio de bloqueio, por avaliar uma área muito menor dentro do músculo, sendo capaz de identificar sítios com bloqueio de condução e outros sem bloqueio de condução no caso de um bloqueio de condução parcial.

Nos casos com BC observados apenas pela ressíntese, sua existência foi confirmada pela melhora clínica e neurofisiológica nas séries de casos de pacientes com neuropraxia traumática, síndrome de Guillain-Barré (subtipo AMAN com BC reversível) e outras neuropatias imunomediadas de início agudo, PIDC, MADSAM e NMM.

Em alguns pacientes com síndrome de Guillain-Barré (subtipo AMSAN e AMAN com degeneração axonal), os BC identificados apenas pela ressíntese evoluíram com degeneração axonal posteriormente.

Nos pacientes com diagnóstico inicial de NMM e final de DNM não ELA, a existência do BC não foi confirmada pela ausência de melhora com o tratamento, e tal fato foi atribuído a um falso positivo inicial causado pela dificuldade de ativação muscular apresentada pelos pacientes.

Os pacientes com diagnóstico final de NMM com BC identificados apenas pela ressíntese apresentaram melhora clínica aferida após o tratamento, confirmando a existência do bloqueio de condução.

REFERÊNCIAS

ARUNACHALAM, R.; OSEI-LAH, A.; MILLS, K. R. Transcutaneous cervical root stimulation in the diagnosis of multifocal motor neuropathy with conduction block. **J Neurol Neurosurg Psychiatry**, v. 74, p. 1329-1331, 2003.

ATTARIAN, S. *et al.* Magnetic stimulation using a triple-stimulation technique in patients with multifocal neuropathy without conduction block. **Muscle & Nerve**, v. 32, p. 710-714, dez. 2005.

ASBURY, A.K.; CORNBLATH, D. R. Assesment of current diagnostic criteria for Guillain-Barré syndrome. **Annals of neurology**, v.27, n. S1, p. S21-S23, 1990.

BERCIANO, J. Axonal degeneration in Guillain–Barré syndrome: a reappraisal. **Journal of neurology**, jun. 2020.

BERGER, A.R. *et al.* Cervical root stimulation in the diagnosis of radiculopathy. **Neurology**, v. 37, p. 329-332, fev. 1987.

BERGER, A.R.; LOGIGIAN, E.L.; SHAHANI, B.T. Reversible proximal conduction block underlies rapid recovery in Guillain-Barre syndrome. **Muscle & Nerve**, v. 11, p. 1039-1042, out. 1988.

BROMBERG, M.B; FRANSSEN, H. Practical rules for electrodiagnosis in suspected multifocal motor neuropathy. **Journal of clinical neuromuscular disease**, v. 16, n. 3, p. 141-152, mar. 2015.

CAO, D. *et al.* Diagnosing chronic inflammatory demyelinating polyradiculoneuropathy with triple stimulation technique. **Journal of Neurology**, v. 265, n. 8, p. 1916-1921, ago. 2018.

CARVALHO, M. *et al.* Electrodiagnostic criteria for diagnosis of ALS. **Clinical Neurophysiology,** v. 119, p. 497–503, 2008.

CHAUDHRY, V.; SWASH, M. Multifocal motor neuropathy: Is conduction block essential? **Neurology**, v. 67, p. 558-559, 2006.

CORAZZA, G. *et al.* Comparison of MRI and motor evoked potential with triple stimulation technique for the detection of brachial plexus abnormalities in multifocal motor neuropathy. **Muscle & Nerve**, v. 61, p. 325-329, 2020.

CORNBLATH, D.R. *et al.* Conduction block in clinical practice. **Muscle & Nerve**, v. 14, p. 869-871, set. 1991.

CUELLO, C. M. C. Neurapraxia. **Statpearls**, jan. 2021. Disponível em https://www.ncbi.nlm.nih.gov/books/NBK560501/

DAUBE, J.R. AAEM Minimonograph #11: Needle examination in clinical practice. **Muscle & Nerve**, v. 14, p. 685-700, aug. 1991.

DELMONT, E. *et al.* Multifocal motor neuropathy with and without conduction block: A single entity? **Neurology,** v. 67, p. 592-596, 2006.

DEROIDE, N. *et al.* Triple-stimulation technique in multifocal neuropathy with conduction block. **Muscle & Nerve**, v. 35, p. 632-636, 2007.

ELZENHEIMER, E. *et al.* Signal Modeling and Simulation of Temporal Dispersion and Conduction Block in Motor Nerves. **IEEE Trans Biomed Eng**, v. 67, n. 7, p. 2094-2102, jul. 2020.

ESCORCIO-BEZERRA, M. L. *et al.* Immune-mediated inflammatory polyneuropathy overlapping Charcot-Marie-Tooth 1B. **Journal of clinical neuroscience**, v. 75, p. 228-231, mai. 2020.

FRANSSEN, H.; STRAVER, D.C. Pathophysiology of immune-mediated demyelinating neuropathies—Part II: Neurology. **Muscle & Nerve**, v. 49, n. 1, p. 4-20, jan. 2014.

GALASSI, G.; GIROLAMI, F. Acute-Onset Multifocal Motor Neuropathy (AMMN): How We Meet the Diagnosis. **International journal of neuroscience**, v. 122, p. 413-422, 2012.

GARBINO, J. A.; MARQUES JR, W. *et al.* Primary neural leprosy: systematic review. **Arq Neuropsiquiatr,** v. 71, n. 6, p. 397-404, 2013.

GOEDEE, H. S. *et al.* A comparative study of brachial plexus sonography and magnetic resonance imaging in chronic inflammatory demyelinating neuropathy and multifocal motor neuropathy. **Eur J Neurol,** v. 24, n. 10, p. 1307-1313, out. 2017.

GOEDEE, H. S. *et al.* Nerve ultrasound can identify treatment-responsive chronic neuropathies without electrodiagnostic features of demyelination. **Muscle & Nerve**, v. 60, p. 415-419, 2019.

GOODFELLOW, J. A.; WILLISON, H. J. Gangliosides and Autoimmune Peripheral Nerve Diseases. **Progress in Molecular Biology and Translational Science**, v. 156, p. 355-382, 2018.

GOSH, A. *et al.* A practical definition of conduction block in IvIg responsive multifocal motor neuropathy. **J Neurol Neurosurg Psychiatry**, v. 76, p. 1264-1268, 2005.

HERRAETS, I. *et al.* Clinical outcomes in multifocal motor neuropathy: A combined cross-sectional and follow-up study. **Neurology**, v. 95, n. 14, p. e1979-e1987, out. 2020.

HUGHES, R. A. C. *et al.* Controlled trial of prednisolone in acute polyneuropathy. **THE LANCET**, v. 312, n. 8093, p. 750-753, out. 1978.

KAJI, R. Physiology of conduction block in multifocal motor neuropathy and other demyelinating neuropathies. **Muscle & Nerve**, v. 27, p. 285-296, mar. 2003.

KANDEL, E.R. *et al.* **Princípios de Neurociências**. 5. ed. Porto Alegre: AMGH, 2014.

KIERNAN, M. C. *et al.* Evidence for axonal membrane hyperpolarization in multifocal motor neuropathy with conduction block. **Brain**, v. 125, p.664-675, 2002.

KIM, W. K. *et al.* Study of 962 patients indicates progressive muscular atrophy is a form of ALS. **Neurology**, v. 73, n.20, p. 1686-1692, 2009.

LAFONTAINE, M. *et al.* Clinical features of homozygous FIG4-p.Ile41Thr Charcot-Marie-Tooth 4J patients. **Annals of clinical and translational neurology**, v. 8, n. 2, p. 471-476, fev. 2021.

LEFAUCHEUR, J. P. *et al.* A variant of multifocal motor neuropathy with acute, generalized presentation and persistent conduction blocks. **J Neurol Neurosurg Psychiatry**, v. 74, p. 1555-1561, 2003.

LEFAUCHEUR, J. P. Acute neuropathy with multiple motor conduction blocks: A variant of Guillain-Barré syndrome or multifocal motor neuropathy with conduction blocks with acute onset? **Clinical Neurophysiology,** v. 38, p. 209-210, 2008.

LÉGER, J.M.; GUIMARÃES-COSTA, R.; FERFOGLIA, R.L. The pathogenesis of multifocal motor neuropathy and and update on current management options. **Ther Adv Neurol Disord**, v. 8, n.3, p. 109-122, 2015.

LEONHARD, S.E. *et al.* Diagnosis and management of Guillain-Barré syndrome in ten steps. **Nature Reviews Neurology**, v. 15, p. 671–683, nov. 2019.

LEWIS, R. A. Neuropathies associated with conduction block. **Curr Opin Neurol,** v. 20, p. 525–530, 2007.

LEWIS, R. A.; SUMNER, A. J. The electrodiagnostic distinctions between chronic familial and acquired demyelinative neuropathies. **Neurology**, v. 32, p. 592-596, jun. 1982.

LIEWLUCK, T.; SAPERSTEIN, D. S. Progressive Muscular Atrophy. **Neurol Clin,** v. 33, p. 761-773, 2015.

MARQUES JR, W. *et al.* Coexistence of two chronic neuropathies in a young child: charcot–marie–tooth disease type 1a and chronic inflammatory demyelinating polyneuropathy. **Muscle & nerve**, v. 42, p. 598-600, 2010.

MATSUMOTO, H. *et al.* Magnetic-motor-root stimulation: review. **Clinical neurophysiology**, v. 124, p. 1055-1067, fev. 2013.

MAUERMANN, M. L. *et al.* Uniform demyelination and more severe axonal loss distinguish POEMS syndrome from CIDP. **J Neurol Neurosurg Psychiatry**, v. 83, p. 480-486, 2012.

MCCLUSKEY, L. *et al.* “Pseudo-conduction block” in vasculitic neuropathy. **Muscle & nerve**, v. 22, p. 1361-1366, 1999.

MITSUMA, S. *et al.* Altered axonal excitability properties and nerve edema in POEMS syndrome. **Clinical Neurophysiology**, v. 126, n. 10, p. 2014-2018, out. 2015.

NAKASHIMA, D. *et al.* A case of acute-onset multifocal motor neuropathy after Mycoplasma infection. **Muscle & Nerve**. v. 58, n. 2, p. E18-E20, ago. 2018.

NIU, J. *et al.* Motor nerve conduction block predicting outcome of Guillain-Barré syndrome. **Frontiers in neurology**, v.9, p. 399, jun. 2018.

NOBILE-ORAZIO, E. *et al.* Multifocal motor neuropathy: clinical and immunological features and response to IVIg in relation to the presence and degree of motor conduction block. **J Neurol Neurosurg Psychiatry**, v. 72, p. 761–766, 2002.

NOTTURNO, F. *et al.* Monospecific high-affinity and complement activating anti-GM1 antibodies are determinants in experimental axonal neuropathy. **Journal of the Neurological Sciences**, v. 293, p. 76–81, 2010.

OCHSNER, F.; TATU, L. Multifocal Motor Neuropathy with Persistent Conduction Block: The Seminal Case. **European neurology,** v. 83, p. 639-641, 2020.

OH, S. J.; KIM, D. E.; KURUOGLU, R. What is the best diagnostic index of conduction block and temporal dispersion? **Muscle & nerve**, v. 17, p. 489-493, 1994.

OLNEY, R.K. Guidelines in electrodiagnostic medicine. Consensus Criteria for the diagnosis of partial conduction block. **Muscle & Nerve**, v. 22, n. Supplement 8, p. S225-S229, 1999.

OLNEY, R. K.; MILLER, R. G. Conduction block in compression neuropathy: recognition and quantification. **Muscle & nerve**, v. 7, p. 662-667, 1984.

PAKIAM, A. S. I.; PARRY, G. J. Multifocal motor neuropathy without overt conduction block. **Muscle & Nerve**, v. 21, p. 243-245, fev. 1998.

PARKER, V. *et al.* Supramaximal stimulus intensity as a diagnostic tool in chronic demyelinating neuropathy. **Neuroscience Journal**, v. 2016, 6796270, doi:10.1155/2016/6796270, jun. 2016.

PARRY, G. J.; CLARKE, S. Pure Motor Neuropathy with Multifocal Conduction Block Masquerading as Motor Neurone Disease. *In*: ABSTRACTS OF FREE COMMUNICATIONS: THE 32ND ANNUAL MEETING OF THE AMERICAN ASSOCIATION OF ELECTROMYOGRAPHY AND ELECTRODIAGNOSIS, 1985, las vegas, nevada, Estados Unidos. **Abstracts**, Muscle & Nerve, set. 1985. p.617.

PYUN, S. Y. *et al.* Early discrimination of sensorimotor Guillain-Barré syndrome into demyelinating or axonal subtype by automated nerve excitability testing. **Journal of peripheral nervous system**, v. 22, n. 2, p. 85-91, jun. 2017.

RAJABALLY, Y. A. *et al.* Hereditary and inflammatory neuropathies: a review of reported associations, mimics and misdiagnoses. **J Neurol Neurosurg Psychiatry**, v. 87, p. 1051-1060, 2016.

RAJABALLY, Y.A.; JACOB, S. Proximal nerve conduction studies in chronic inflammatory demyelinating polyneuropathy. **Clinical Neurophysiology**, v. 117, p. 2079-2084, 2006.

RUBIN, D. I. Needle electromyography: Basic concepts. **Handbook of clinical neurology**, v. 130, p. 243-256, 2019.

SCHMID, U.D. *et al.* Magnetic and electrical stimulation of cervical motor roots: technique, site and mechanisms os excitation. **J Neurol Neurosurg Psychiatry,** v. 53, p. 770-777, 1990.

SEDDON, H. J. A classification of nerve injuries. **British medical journal**, v. 2, n. 4260, p. 237-239, ago. 1942.

SHU, X. M.; CAI, F. C.; ZHANG, X. P. Axonal Degeneration Induced by Intraneural Injection of Campylobacter jejuni Antiserum Containing High Titer Anti-GM1 Antibody. **Neuropediatrics,** v. 38, p. 228–232, 2007.

SUNDERLAND, S. A classification of peripheral nerve injuries producing loss of function. **BRAIN**, v. 74, n. 4, p. 491-516, dez. 1951.

TAMURA, N. *et al.* Time course of axonal regeneration in acute motor axonal neuropathy. **Muscle & Nerve**, v. 35, p. 793-795, jun. 2007.

TANJI, J.; KATO, M. Recruitment of motor units in voluntary contraction of a finger muscle in man. **Experimental Neurology**, v. 40, p. 759-770, 1973.

TOMASELLI, P. J. **Hanseníase forma neural pura**: aspectos clínicos e eletroneuromiográficos dos pacientes avaliados no serviço de doenças neuromusculares do HCRP da USP no período de março de 2001 a março de 2013. 2014. Dissertação (Mestrado em ciências médicas - Neurologia) – Faculdade de medicina de Ribeirão Preto, Universidade de São Paulo, Ribeirão Preto, 2014.

TUBBS, R. S. *et al.* Wilhelm Erb and Erb's Point. **Clinical Anatomy**, v. 20, p. 486-488, 2007.

UNCINI, A. *et al.* Optimizing the electrodiagnostic accuracy in Guillain-Barré syndrome sub- types: criteria sets and sparse linear discriminant analysis. **Clinical neurophysiology**, v. 128, n. 7, p. 1176-1183, jul. 2017.

UNCINI, A.; KUWABARA, S. Nodopathies of the peripheral nerve: an emerging concept. **J Neurol Neurosurg Psychiatry**, v. 86, n. 11, p. 1186-1195, nov. 2015.

UNCINI, A.; KUWABARA, S. The electrodiagnosis of Guillain-Barré syndrome subtypes: Where do we stand? **Clinical neurophysiology,** v. 129, p. 2586-2593, 2018.

VAN DEN BERGH, P. Y. K. *et al.* European Academy of Neurology/Peripheral Nerve Society guideline on diagnosis and treatment of chronic inflammatory demyelinating polyradiculoneuropathy: Report of a joint Task Force—Second revision. **J Peripher Nerv Syst**, jun. 2021. Epub ahead of print. doi: 10.1111/jns.12455.

VAN DEN BERGH, P. Y. K. *et al.* European Federation of Neurological Societies/Peripheral Nerve Society Guideline on management of chronic inflammatory demyelinating polyradiculoneuropathy: Report of a joint task force of the European Federation of Neurological Societies and the Peripheral Nerve Society — First Revision. **European Journal of Neurology**, v. 17, p. 356–363, 2010.

WEBER, F. *et al.* Anti-GM1 antibodies can block neuronal voltage-gated sodium Chanels. **Muscle & Nerve**, v. 23, p. 1414-1420, set. 2000.

World Health Organization. Global leprosy (Hansen disease) update, 2019: time to step-up prevention activities. **Weekly Epidemiological Record**, v. 95, n. 36, p. 417-440, 2020. Disponível em https://apps.who.int/iris/ handle/10665/334140.

YE, Y. *et al.* Clinical and electrophysiological features of the 2007 Guillain–Barré syndrome epidemic in northeast china. **Muscle & Nerve**, v. 42, n. 3, p. 311-314, set. 2010

ANEXOS

ANEXO A – APROVAÇÃO CEP

USP - HOSPITAL DAS CLÍNICAS DA FACULDADE DE MEDICINA DE RIBEIRÃO

PARECER CONSUBSTANCIADO DO CEP

DADOS DO PROJETO DE PESQUISA

Título da Pesquisa: Descrição da técnica de Ressíntese no estudo eletroneuromiográfico para detecção de bloqueio de condução proximal

Pesquisador: ROBERTO WALDESMAND FARIAS PONTES

Área Temática:

Versão: 1

CAAE: 02574218.8.0000.5440

Instituição Proponente: Hospital das Clínicas da Faculdade de Medicina de Ribeirão Preto da USP -

Patrocinador Principal: Financiamento Próprio

DADOS DO PARECER

Número do Parecer: 3.052.594

Apresentação do Projeto:

Bloqueio de condução é definido como a interrupção da condução do potencial de ação neural em um axônio estruturalmente íntegro, e pode ser observado nos estudos de condução sensitiva e motora. Quando detectado, restringe de maneira significativa as possibilidades diagnósticas. Os estudos de condução dos nervos periféricos em geral avaliam os segmentos distais dos nervos, sendo o estudo das porções proximais tecnicamente mais difícil e frequentemente não confiável.

Objetivo da Pesquisa:

Descrever uma técnica inédita para detecção de bloqueio de condução de nervos motores, de realização rápida e fácil, com alta efetividade

Avaliação dos Riscos e Benefícios:

Riscos: Para identificação e estudo dos casos, será necessário ter acesso ao registro do cartão do HCFMRP -USP e prontuário dos pacientes. Dessa forma, há o risco potencial de quebra do sigilo e da confidencialidade. No entanto, para que não ocorram desvios de informação e para garantir o sigilo e a confidencialidade, todos dados coletados permanecerão guardados em mídia física (HD externo) com necessidade de senha para acesso, de conhecimento apenas dos pesquisadores responsáveis.

Benefícios: Declaramos também que não haverão benefícios imediatos aos pacientes participantes, visto ser uma análise retrospectiva de prontuário. Entretanto, a descrição dessa técnica pode

Endereço: CAMPUS UNIVERSITÁRIO
Bairro: MONTE ALEGRE **CEP:** 14.048-900
UF: SP **Município:** RIBEIRAO PRETO
Telefone: (16)3602-2228 **Fax:** (16)3633-1144 **E-mail:** cep@hcrp.usp.br

tornar sua utilização mais difundida, auxiliando no diagnóstico de futuros pacientes.

Comentários e Considerações sobre a Pesquisa:

Observacional Descritivo com um grupo retrospectivo e um grupo prospectivo, que não serão comparados entre si, apenas terão seus achados descritos.

Considerações sobre os Termos de apresentação obrigatória:

Documentos devidamente apresentados

Recomendações:

não se aplica

Conclusões ou Pendências e Lista de Inadequações:

Diante do exposto e à luz da Resolução CNS 466/2012, o projeto de pesquisa, assim como o Termo de Consentimento Livre e Esclarecido, podem ser enquadrados na categoria APROVADO.

Considerações Finais a critério do CEP:

Projeto Aprovado: Tendo em vista a legislação vigente, devem ser encaminhados ao CEP, relatórios parciais anuais referentes ao andamento da pesquisa e relatório final ao término do trabalho. Qualquer modificação do projeto original deve ser apresentada a este CEP em nova versão, de forma objetiva e com justificativas, para nova apreciação.

Este parecer foi elaborado baseado nos documentos abaixo relacionados:

Tipo Documento	Arquivo	Postagem	Autor	Situação
Informações Básicas do Projeto	PB_INFORMAÇÕES_BÁSICAS_DO_PROJETO_1248574.pdf	08/11/2018 21:29:45		Aceito
TCLE / Termos de Assentimento / Justificativa de Ausência	termodeconsentimento.pdf	08/11/2018 21:29:09	ROBERTO WALDESMAND FARIAS PONTES	Aceito
Projeto Detalhado / Brochura Investigador	PreProjetoRessinteseCEP.pdf	08/11/2018 00:21:56	ROBERTO WALDESMAND FARIAS PONTES	Aceito
Outros	Aprovacaoorcamentoupc.pdf	08/11/2018 00:20:56	ROBERTO WALDESMAND FARIAS PONTES	Aceito
Orçamento	Orcamentofinanceirodetalhado.pdf	08/11/2018 00:19:50	ROBERTO WALDESMAND FARIAS PONTES	Aceito

Endereço: CAMPUS UNIVERSITÁRIO
Bairro: MONTE ALEGRE **CEP:** 14.048-900
UF: SP **Município:** RIBEIRAO PRETO
Telefone: (16)3602-2228 **Fax:** (16)3633-1144 **E-mail:** cep@hcrp.usp.br

Cronograma	CRONOGRAMA.pdf	08/11/2018 00:17:24	ROBERTO WALDESMAND FARIAS PONTES	Aceito
Folha de Rosto	Folhaderosto.pdf	07/11/2018 22:33:55	ROBERTO WALDESMAND FARIAS PONTES	Aceito

Situação do Parecer:
Aprovado

Necessita Apreciação da CONEP:
Não

RIBEIRAO PRETO, 03 de Dezembro de 2018

Assinado por:
MARCIA GUIMARÃES VILLANOVA
(Coordenador(a))

Endereço: CAMPUS UNIVERSITÁRIO
Bairro: MONTE ALEGRE **CEP:** 14.048-900
UF: SP **Município:** RIBEIRAO PRETO
Telefone: (16)3602-2228 **Fax:** (16)3633-1144 **E-mail:** cep@hcrp.usp.br

APÊNDICES

APÊNDICE A – CRITÉRIOS DA *AMERICAN ASSOCIATION OF ELECTRODIAGNOSTIC MEDICINE* (AAEM) PARA DIAGNÓSTICO DE BLOQUEIO DE CONDUÇÃO

CRITÉRIOS PARA BLOQUEIO DE CONDUÇÃO PARCIAL						
	Dispersão temporal mínima (aumento da duração em 30% ou menos)				Dispersão temporal moderada (aumento da duração em 30-60%)	
Nervo Segmento (proximal/distal)	**Bloqueio de condução parcial definido**		**Bloqueio de condução parcial provável**		**Bloqueio de condução parcial provável**	
	Redução da amplitude	Redução da área	Redução da amplitude	Redução da área	Redução da amplitude	Redução da área
Mediano						
Antebraço (Cotovelo/Punho)	>50%	>40%	40 a 49%	30 a 39%	>50%	>40%
Braço (Axila/Cotovelo)	>50%	>40%	40 a 49%	30 a 39%	>50%	>40%
Proximal (Ponto de Erb/Axila)	*	*	>40%	>30%	>50%	>40%
Ulnar						
Antebraço (Ab.C/Punho)	>50%	>40%	40 a 49%	30 a 39%	>50%	>40%
Através do cotovelo (Ac.C/Ab.C)	>50%	>40%	40 a 49%	30 a 39%	>50%	>40%
Braço (Axila/Ac.C)	>50%	>40%	40 a 49%	30 a 39%	>50%	>40%
Proximal (Ponto de Erb/Axila)	*	*	>40%	>30%	>50%	>40%
Radial						
Antebraço (Cotovelo/Antebraço)	†	†	>50%	>40%	>60%	>50%
Braço (Axila/Cotovelo)	†	†	>50%	>40%	>60%	>50%
Proximal (Ponto de Erb/Axila)	†	†	>50%	>40%	>60%	>50%
Fibular						
Perna (Ab.CF/Tornozelo)	>60%	>50%	50 a 59%	40 a 49%	>60%	>50%
Através CF (Ac.CF/Ab.CF)	>50%	>40%	40 a 49%	30 a 39%	>50%	>40%
Coxa (IC/Ac.CF)	*	*	>50%	>40%	>60%	>50%
Tibial						
Perna (Joelho/Tornozelo)	>60%	>50%	50 a 59%	40 a 49%	>60%	>50%
Coxa (IC/Joelho)	*	*	>50%	>40%	>60%	>50%

† Nesses critérios diagnósticos, foi considerado que a condução do radial só permite a definição de um bloqueio de condução provável
* Estímulos no ponto de Erb.e na incisura ciática não foram considerados confiáveis para garantir o estímulo supra-máximo e, portanto, o diagnóstico de bloqueio de condução definido

Ab.C – Abaixo do cotovelo
Ac.C – Acima do cotovelo
Ab.CF – Abaixo da cabeça da fíbula
Ac. CF – Acima da cabeça da fíbula
IC – Incisura ciática

Fonte: Traduzido e adaptado dos critérios propostos por Olney, 1999.

APÊNDICE B – CRITÉRIOS DA *EUROPEAN FEDERATION OF NEUROLOGICAL SOCIETIES* (EFNS) PARA DIAGNÓSTICO DE BLOQUEIO DE CONDUÇÃO

1- Bloqueio de condução motor definido

Redução da área da fase negativa do PAMC na comparação da estimulação proximal/distal em pelo menos 50%, independente no comprimento do segmento do nervo (mediano, ulnar e fibular). A amplitude da fase negativa do PAMC gerado pela estimulação da parte distal do segmento com bloqueio de condução precisa ser pelo menos >20% do limite inferior da normalidade e >1mV, e ter menos de 30% de dispersão temporal na comparação proximal/distal da fase negativa do PAMC.

2- Bloqueio de condução motor provável

Redução da área da fase negativa do PAMC na comparação da estimulação proximal/distal em pelo menos 30% em um segmento longo (e.g. punho-cotovelo ou cotovelo-axila) em um nervo do membro superior com dispersão temporal da fase negativa do PAMC na comparação proximal/distal ≤30%

OU

Redução da área da fase negativa do PAMC de pelo menos 50% (mesmo do definido) com dispersão temporal >30% na comparação proximal/distal da fase negativa do PAMC.

Fonte: Traduzido e adaptado dos critérios propostos por Schaik *et al.*, 2010.

APÊNDICE C – MRC e sMRC

Escala do MRC (MEDICAL RESEARCH COUNCIL, 1976) para graduação da força muscular

0 – Nenhuma contração
1 – Traços de contração
2 – Movimento ativo, com efeito da gravidade eliminado
3 – Movimento ativo contra a gravidade
4 – Movimento ativo contra a gravidade e resistência
5 – Força muscular normal

Somatória do MRC (sMRC)

Abdução do braço direito _/5
Abdução do braço esquerdo_/5
Flexão do cotovelo direito _/5
Flexão do cotovelo esquerdo _/5
Extensão do cotovelo direito _/5
Extensão do cotovelo esquerdo _/5
Extensão do punho direito _/5
Extensão do punho esquerdo _/5
Extensão dos dedos da mão direita _/5
Extensão dos dedos da mão esquerda _/5
Abdução do polegar direito _/5
Abdução do polegar esquerdo _/5
Abdução do segundo quirodáctilo direito _/5
Abdução do segundo quirodáctilo esquerdo _/5
Abdução do dedo mínimo direito _/5
Abdução do dedo mínimo esquerdo _/5
Flexão do quadril direito _/5
Flexão do quadril esquerdo _/5
Flexão do joelho direito _/5
Flexão do joelho esquerdo _/5
Extensão do joelho direito _/5
Extensão do joelho esquerdo _/5
Extensão (flexão dorsal) do pé direito _/5
Extensão (flexão dorsal) do pé esquerdo _/5
Flexão (plantar) do pé direito _/5
Flexão (plantar) do pé esquerdo _/5

TOTAL: ___/130