UNIVERSIDADE DE SÃO PAULO

FACULDADE DE MEDICINA DE RIBEIRÃO PRETO

DEPARTAMENTO DE CLÍNICA MÉDICA

PEDRO POMPILIO VILAS BOAS

Tratamento endovascular das neoplasias cervicais com apresentação hemorrágica aguda

Ribeirão Preto

2016

PEDRO POMPILIO VILAS BOAS

Tratamento endovascular das neoplasias cervicais com apresentação hemorrágica aguda

Dissertação apresentada à Faculdade de Medicina de Ribeirão Preto da Universidade de São Paulo para titulação de Mestrado Profissional

Área de Concentração: Radiologia Intervencionista

Orientador: Prof. Dr. Daniel Giansante Abud

Ribeirão Preto

2016

AUTORIZO A DIVULGAÇÃO E REPRODUÇÃO TOTAL OU PARCIAL DESTE TRABALHO, POR QUALQUER MEIO CONVENCIONAL OU ELETRÔNICO, PARA FINS DE ESTUDO E PESQUISA, DESDE QUE CITADA A FONTE.

Catalogação da Publicação
Faculdade de Medicina de Ribeirão Preto da Universidade de São Paulo

Vilas-Boas, Pedro Pompilio
Tratamento endovascular das neoplasias cervicais com apresentação hemorrágica aguda. Ribeirão Preto, 2016
88f. : il. ; 30cm

Dissertação (Mestrado) – Faculdade de Medicina de Ribeirão Preto – Universidade de São Paulo. Departamento de Clínica Médica – Centro de Ciências das Imagens e Física Médica. Área de concentração: Radiologia Intervencionista;

1. Neoplasias cervicais 2. Hemorragia aguda
3. Procedimentos endovasculares 4. Embolização.

FOLHA DE APROVAÇÃO

Pedro Pompilio Vilas Boas

Tratamento endovascular das neoplasias cervicais com apresentação hemorrágica aguda

Dissertação apresentada à Faculdade de Medicina de Ribeirão Preto da Universidade de São Paulo para titulação de Mestrado Profissional
Área de Concentração: Radiologia intervencionista
Orientador: Prof. Dr. Daniel Giansante Abud

Data da aprovação:

BANCA EXAMINADORA

Prof. Dr._____

Instituição: _____

Assinatura: _____

Prof. Dr._____

Instituição: _____

Assinatura: _____

Prof. Dr._____

Instituição: _____

Assinatura: _____

Dedico este trabalho aos colegas médicos e aos funcionários do Hospital das Clínicas de Ribeirão Preto da Universidade de São Paulo, pois é quando caminhamos em conjunto que chegamos longe.

AGRADECIMENTOS

À minha esposa Claudia, pelo amor e companheirismo;

Aos meus pais, Cacilda e Evaldo, fonte de saber e admiração para toda vida;

Aos meus irmãos e família, cujas palavras de incentivo e carinho tanto me ajudam;

Aos colegas preceptores do serviço de Radiologia Intervencionista do HC-FMRP-USP, Dr. Luís Henrique Castro Afonso, Dr. Lucas Moretti Monsignore e Dr. Guilherme Seizem Nakiri, pela colaboração para este trabalho;

Ao meu orientador e chefe do serviço de Radiologia Intervencionista do HC-FMRP-USP, Prof. Dr. Daniel Giansante Abud, por todas as oportunidades oferecidas;

Aos pacientes, fonte inesgotável de saber.

“A satisfação está no esforço e não apenas na realização final.”

Mahatma Gandhi

RESUMO

Vilas-Boas, PP. **Tratamento endovascular das neoplasias cervicais com apresentação hemorrágica aguda.** 2016. Dissertação (Mestrado Profissional) Faculdade de Medicina de Ribeirão Preto, Universidade de São Paulo.

Introdução: O sangramento agudo em neoplasias de cabeça e pescoço é uma condição potencialmente fatal e que requer manejo imediato. O objetivo deste estudo foi avaliar a eficácia da embolização endovascular neste contexto, correlacionando os achados angiográficos com a escolha da estratégia terapêutica endovascular.

Metodologia: Foram coletados, retrospectivamente, os dados de todos os pacientes submetidos à embolização endovascular no contexto do tratamento de complicações hemorrágicas relacionadas a neoplasias cervicais do Hospital das Clínicas da Faculdade de Medicina de Ribeirão Preto da Universidade de São Paulo. Foram analisados dados relativos às características demográficas, de neuroimagem, aspectos técnicos dos procedimentos endovasculares, taxas de sucesso e desfechos clínicos. A análise estatística dos dados obtidos foi realizada essencialmente por métodos de estatística descritiva.

Resultados: Cinquenta e um pacientes foram submetidos à embolização endovascular no período estudado, com controle imediato do sangramento em todos os casos. Após a primeira embolização, a média de sobrevida foi de 132.5 dias (variando de 2 a 1000 dias, DP=195) e o tempo médio de internação de 7.4 dias (variando de 1 até 63 dias, DP=11,25). Observamos que os achados angiográficos representam fator importante na escolha da estratégia endovascular. A presença de realce vascular tumoral está associada a um aumento no uso de micropartículas ($p<0,001$) e na associação desta ao NBCA

(p=0,002). Em três casos foram observadas complicações, porém sem repercussões clínicas significativas.

Conclusão: A embolização endovascular representa método seguro e eficaz para o controle dos sangramentos tumorais agudos da região da cabeça e pescoço. Os achados angiográficos são fundamentais para a escolha da estratégia terapêutica endovascular, com importante impacto sobre os resultados obtidos.

Palavras-chave: Neoplasias cervicais. Hemorragia aguda. Procedimentos endovasculares. Embolização.

ABSTRACT

Vilas-Boas, PP. **Endovascular treatment of cervical cancer with acute hemorrhagic presentation.** 2016. [Dissertation] Ribeirão Preto Medical School, University of São Paulo.

Background: Acute bleeding in cancer of the head and neck is a life-threatening condition that requires immediate action. The aim of this study is to evaluate the efficacy of endovascular embolization in the management of this situation and to correlate the angiographic findings with endovascular treatment strategies.

Methods: Data were retrospectively collected from patients who underwent endovascular embolization after head and neck cancer acute bleeding. We analyzed data on demographic characteristics, neuroimaging, technical aspects of endovascular procedures, success rates, and clinical outcomes. Statistical data analysis was performed using descriptive statistical methods.

Results: Fifty-one patients underwent endovascular embolization during the study period with immediate bleeding control in all cases. After the first embolization, the median survival was 132.5 days (range 2 to 1000 days), and the median hospitalization period was 7.4 days (range 1 to 63 days). We found that the angiographic findings are an important predictor for the choice of embolization strategy. The presence of a tumor blush in digital subtracted angiography is associated with increased use of microparticles ($p<0,001$) as well as microparticles plus N-butyl cyanoacrylate (NBCA) ($p=0,002$). Complications were observed in three cases without significant clinical consequences.

Conclusion: Endovascular embolization is a safe and effective method for the control of acute bleeding in head and neck cancer. The angiographic findings are critical in choosing the endovascular therapeutic strategy and significantly impact the results.

Keywords: Cervical cancers. Acute hemorrhage. Endovascular procedures. Embolization.

LISTA DE ABREVIATURAS E SIGLAS

C: Quimioterapia

CBS: Carotid blowout syndrome

CO: Coil

CS: Stent recoberto

DSA: Angiografia com subtração digital

F: Feminino

HPV: Papilomavírus humano

L: Laringe

M: Masculino

MP: Micropartícula

N: Não / nenhum

NBCA: N-butil-cianoacrilato

NSCC: Não carcinoma espinocelular

O: Outros locais

OC: Cavidade Oral

P: Faringe

R: Radioterapia

S: Cirurgia

SCC: Carcinoma espinocelular

vs: Versus

Y: Sim

LISTA DE FIGURAS

Figura 1. Procedimento de embolização endovascular em paciente com sinal angiográfico de sangramento ativo 36

Figura 2. DSA com sangramento ativo por lesão da artéria carótida interna (carotid blowout bleeding)..... 38

Figura 3. Procedimento de embolização endovascular em lesão com acentuado realce capilar tumoral 40

Figura 4. Embolização de pseudoaneurisma na topografia da parótida esquerda 42

Figura 5. Embolização com micropartículas e NBCA 44

Figura 6. Algoritmo para definição de estratégia terapêutica endovascular de acordo com os achados angiográficos 52

LISTA DE TABELAS

Tabela 1.: Resumo dos dados coletados para cada paciente 28

Tabela 2.: Comportamento de variáveis da tabela 1 de acordo com os tratamentos prévios à embolização 29

Tabela 3.: Comportamento de variáveis da tabela 1 de acordo com materiais utilizados para embolização 30

Tabela 4.: Comportamento de variáveis da tabela 1 de acordo com as características angiográficas ao final da embolização 31

SUMÁRIO

1. Introdução 16

2. Objetivos 22

3. Metodologia 24

4. Resultados 33

5. Discussão 48

6. Conclusão 55

7. Bibliografia 57

Anexos 61

Anexo 1. Parecer do comitê de ética em pesquisa 62

Apêndices 65

Apêndice 1. Artigo a ser submetido para publicação 66

Introdução

1 - INTRODUÇÃO

As neoplasias cervicais correspondem a cerca de 3% de todos os tumores malignos[1], sendo o carcinoma de células escamosas o tipo histológico mais frequente (90%)[2]. Estima-se que 40% têm origem na cavidade oral, 25% na laringe, 15% na faringe e o restante nas demais localizações remanescentes[3]. A população masculina é a mais afetada, com razão de 2 a 4 homens para cada mulher. Dentre os principais fatores de risco destacam-se o tabagismo e o etilismo, além de infecções pelo papilomavirus humano (HPV) e vírus Epstein-Barr[4]. O diagnóstico é feito com base em sintomas e sinais específicos, que motivam a solicitação de inúmeros exames complementares, sendo estes laboratoriais, imaginológicos e anatomopatológicos.

As taxas de sobrevida em 5 anos dos pacientes com neoplasia maligna de cabeça e pescoço variaram nos últimos anos, estimadas em cerca de 54,7% na década de 90 e em 65,9% entre os anos de 2002 e 2006. Dentre os fatores que contribuíram para esta melhora na expectativa de vida destacam-se os recentes avanços nos protocolos e drogas utilizadas em quimioterapia e na associação desta à radioterapia[5]. Estas modalidades de tratamento, contudo, podem provocar erosão das mucosas protetoras dos vasos nutridores da lesão, deixando-os expostos. Além do risco de sangramento neoplásico per se, os efeitos locorregionais da radioterapia induzem obliteração dos *vasa vasorum*, fibrose da adventícia e fragmentação dos filamentos elásticos da túnica média, aumentando o risco de hemorragia por erosão vascular em até 7,6 vezes[6, 7]. Assim pacientes portadores de neoplasias da região da cervical estão expostos ao risco de hemorragia que pode ser um evento fatal e requer, portanto, o controle imediato do sangramento.

A abordagem cirúrgica para manejo e controle dos sangramentos agudos em neoplasias cervicais é tecnicamente difícil, dada a alta complexidade anatômica, muitas vezes agravada por alterações fibróticas radioinduzidas[6,8]. A abordagem multidisciplinar faz-se necessária em diversos casos, sendo o tratamento endovascular uma estratégia terapêutica recente que tem como benefícios permitir, de maneira rápida e minimamente invasiva, a identificação precisa do local de sangramento e a sua embolização com oclusão do local exato do sangramento[9,10].

1.1 A Radiologia intervencionista na abordagem das hemorragias agudas relacionadas a neoplasias cervicais

Hemorragias relacionadas a tumores de cabeça e pescoço são consideradas emergências médicas. O manejo deve ser rápido visando a estabilização clínica do paciente. A embolização endovascular é um procedimento de alta complexidade, sendo um método auxiliar no tratamento destes pacientes e que requer conhecimentos das técnicas de embolização, da fisiopatologia e anatomia vascular locorregional.

1.2 Anatomia vascular

Os focos de sangramento podem ser diversos e estar relacionados a ramos arteriais calibrosos, como as artérias carótida comum, artéria carótida interna ou a ramos da artéria carótida externa[11]. O estudo angiográfico por cateter é considerado o “padrão-ouro” para o diagnóstico do local de sangramento, havendo ainda a possibilidade de abordagem terapêutica.

São necessários conhecimentos detalhados acerca da anatomia vascular regional, bem como suas variações e possíveis anastomoses, proporcionando otimização dos resultados e evitando-se complicações isquêmicas decorrentes de embolização inadvertida para territórios não alvo.

Os segmentos cavernoso e petroso da carótida interna possuem múltiplos sítios de potenciais anastomoses perigosas, com destaque para as divisões da artéria maxilar interna e da artéria faríngea ascendente. No segmento cavernoso pode haver comunicação com o tronco ínfero-lateral por anastomoses com a maxilar interna (via ramos das artérias meníngea média, meníngea acessória e do forame redondo) e com a faríngea ascendente através da sua divisão superior do tronco faríngeo, além de anastomoses clivais, via ramo clival do tronco meningo-hipofisário, que podem se conectar com os ramos meníngeos do tronco neuro-meníngeo da artéria faríngea ascendente.

Na porção petrosa da carótida interna as artérias mandibular e vidiana são as responsáveis pelas anastomoses com os ramos pterigovaginal e vidiano da maxilar interna. Ainda no segmento petroso, outro local de anastomoses que merece destaque é o na orelha média, entre a artéria timpânica anterior, ramo da primeira porção da maxilar interna, e a artéria caroticotimpânica. Anastomoses na orelha média também podem receber contribuição dos ramos estilomastóideo da artéria occipital, petroso da meníngea média e timpânico inferior da faríngea ascendente. Ainda, as conexões entre a artéria vertebral e a carótida externa ocorrem através de anastomoses com o tronco neuromeníngeo e o ramo músculo-espinhal da faríngea ascendente e através de anastomoses musculares com a artéria occipital. As anastomoses perigosas com a artéria oftálmica originam-se principalmente a partir de ramos da maxilar interna e, em menor grau, a partir das artérias facial e temporal superficial[12].

Os ramos da carótida externa também possuem grande importância pelo seu papel na nutrição de vários nervos cranianos. A artéria meníngea média nutre o *vasa nervorum* do VII nervo craniano, enquanto a artéria faríngea ascendente oferece aporte sanguíneo para o vasa nervorum dos IX, X, XI e XII nervos cranianos, via tronco neuromeníngeo. As paralisias dos V, VII, IX, XI e XII nervos cranianos podem resultar da embolização inadvertida dos ramos nutridores do *vasa nervorum* [12].

1.3 Técnica e embolização

O conjunto de sinais e sintomas relacionados a lesão vascular hemorrágica acometendo a carótida extracraniana e seus ramos é uma entidade específica, designada como *carotid blowout syndrome* (CBS)[13].

Nos casos mais graves, medidas clínicas podem não ser suficientes para o controle da hemorragia, sendo necessárias abordagens cirúrgicas ou endovasculares de urgência, chegando a taxas de mortalidade de até 40%[6, 14].

Nos casos tratados via endovascular, o acesso na maioria das vezes é realizado através da punção arterial femoral. Realiza-se arteriografia diagnóstica por cateter, objetivando-se a identificação precisa do sítio de sangramento.

Quando em decorrência de erosão vascular, os achados angiográficos geralmente são representados por pseudoaneurismas ou focos de extravasamento ativo de contraste. Nestes casos as lesões apresentam alto débito hemodinâmico, tornando-se menos favorável a utilização de material embólico tipo partícula, as quais poderão passar diretamente para o meio extra vascular, não apresentando a eficácia desejada. As opções mais adequadas neste contexto, portanto, são a embolização com espirais metálicas de destacamento controlado e a injeção de cola acrílica em solução com lipiodol. Ambas

oferecem rápida oclusão do vaso lesionado, com resolução do quadro de hemorragia aguda. Outras opções via endovascular são oclusão permanente da carótida com balão ou molas, e o implante de *sten*t recoberto ou revestido, para pacientes que não suportam a terapia oclusiva[10].

1.4 Justificativa deste estudo

O sangramento agudo relacionado a neoplasias da região da cabeça e pescoço é uma situação de alta morbimortalidade, sendo que a abordagem endovascular pode desempenhar papel importante nos casos em que o tratamento clínico conservador não for suficiente[11]. A justificativa deste estudo está na avaliação da efetividade deste novo método terapêutico para o tratamento das frequentes e potencialmente fatais hemorragias associadas a tumores cervicais. Os resultados deste estudo poderão beneficiar futuros pacientes e servir de referência para a condução de estudos relacionados ao tema.

Objetivos

2 - OBJETIVOS

1. Avaliar a eficácia da embolização endovascular no controle das hemorragias agudas em neoplasias cervicais.

2. Analisar as taxas de ressangramento após o tratamento endovascular.

3. Identificar as características angiográficas e correlacionar com a técnica endovascular utilizada.

4. Avaliar a segurança do tratamento endovascular e o índice de complicações.

Metodologia

3 - METODOLOGIA

3.1 Desenho do estudo

Trata-se de um estudo observacional, retrospectivo, unicêntrico, baseado em revisão de registros hospitalares, que descreve as características de uma casuística de pacientes com neoplasia cervical com apresentação hemorrágica aguda, atendidos no Hospital das Clínicas da Faculdade de Medicina de Ribeirão Preto da Universidade de São Paulo (HCFMRP-USP).

3.2 Casuística

3.2.1 Casuística

Incluímos todos os pacientes que foram submetidos à terapia endovascular para o tratamento das apresentações hemorrágicas agudas relacionadas a neoplasias cervicais, no Hospital das Clínicas da Faculdade de Medicina de Ribeirão Preto da Universidade de São Paulo (HCFMRP-USP).

O período abarcado foi de janeiro de 2006 a dezembro 2015.

3.2.2 Critérios de inclusão

• Pacientes que foram submetidos a tratamento endovascular para tratamento de hemorragia aguda associada a neoplasias primárias ou secundárias localizadas na região cervical.

3.2.3 Critérios de exclusão

• Pacientes com hemorragia aguda associada a outro diagnóstico que não neoplasia;

• Pacientes com dados de prontuário incompletos ou ilegíveis;

• Pacientes que não foram submetidos ao tratamento endovascular.

3.3 Métodos

3.3.1 Rastreio e seleção de casos

Um registro institucional dos pacientes tratados por intervenção endovascular é mantido pela equipe de radiologia intervencionista da instituição e foi utilizado para rastreio e seleção.

3.3.2 Coleta de dados

A coleta de dados demográficos e clínicos foi feita mediante revisão de prontuário eletrônico, impresso e avaliação de neuroimagem.

Uma ficha padronizada foi utilizada para todos os pacientes. Foram registrados:

• Idade e sexo;

• Evidência de hemorragia aguda relacionada a neoplasia de cabeça e pescoço;

• Diagnóstico confirmado por análise histopatológica;

• Localização do tumor;

• Evidência de radioterapia e/ou quimioterapia prévia ao episódio de sangramento.

• Técnica angiográfica, com descrição dos vasos estudados.

• Sinais angiográficos de sangramento arterial ativo durante o procedimento e artéria fonte do sangramento quando presente;

• Presença de blush vascular na localização tumoral e lateralidade da nutrição tumoral;

• Materiais utilizados para a embolização (Micropartículas, NBCA, Espirais metálicas de destacamento controlado e *stent* recoberto) ou se foi realizada oclusão terapêutica da carótida.

• Data da embolização e idade do paciente neste momento;

• Evidência de controle do sangramento após o procedimento;

• Episódio de ressangramento e respectiva data;

• Tempo de internação hospitalar após a embolização;

• Evidência de óbito e intervalo para com a embolização;

• Complicações relacionadas ao procedimento.

A tabela 1 resume os principais dados coletados para cada paciente. Nela estão discriminados o gênero e idade de cada paciente, o tipo de tumor (carcinoma espinocelular *vs*. não carcinoma espinocelular) e sua localização, o tipo de tratamento prévio (cirurgia, quimioterapia e radioterapia), se foi realizada cirurgia para hemostasia, se a embolização teve êxito no controle imediato do sangramento e qual a estratégia utilizada, se houve ressangramento e o respectivo período de hemostasia, o tempo de hospitalização e se o paciente já havia falecido no momento deste estudo, com o intervalo entre a embolização e o óbito.

Tabela 1: Dados coletados para cada paciente

Paciente (n)	Sexo/ Idade	Tumor / Localização	Tratamento	Cirurgia para hemostasia	Sucesso na embolização/ Estratégia	Resangramento/ Intervalo (dias)	Tempo de hospitalização (dias)	Óbito/ Tempo para óbito (dias)
1	F/59	SCC/L	S, R, C	N	Y/MP, NBCA	N	4	Y/139
2	F/50	NSCC/P	N	Y	Y/MP	Y/4	8	Y/8
3	M/71	SCC/P	N	N	Y/MP	Y/3	17	Y/17
4	M/42	SCC/P	N	Y	Y/MP, NBCA	Y/9	4	Y/94
5	M/54	SCC/L	N	N	Y/MP	N	6	Y/218
6	M/61	SCC/P	R, C	N	Y/MP, NBCA	Y/10	2	N
7	M/50	SCC/P	S, R	N	Y/CS	N	7	Y/129
8	M/60	SCC/P	S, R, C	N	Y/MP, NBCA	Y/490; N	6; 7	N
9	M/53	SCC/O	N	N	Y/MP, NBCA	Y/15	2	Y/21
10	M/77	NSCC/P	N	N	Y/MP, NBCA	N	18	Y/36
11	M/67	NSCC/O	N	N	Y/MP, NBCA	N	2	Y/25
12	M/26	NSCC/P	S	N	Y/MP, NBCA	N	63	N
13	M/59	SCC/P	R, C	N	Y/MP, NBCA	N	3	N
14	M/54	SCC/P	S, C	N	Y/MP, NBCA	N	15	N
15	M/76	SCC/L	N	N	Y/MP, NBCA	N	18	Y/59
16	F/52	SCC/P	R	N	Y/MP	N	2	Y/2
17	M/68	SCC/L	S, R, C	N	Y/MP, NBCA	Y/86	4	Y/94
18	M/45	SCC/P	R	N	Y/MP, NBCA	Y/1	3	Y/3
19	M/67	SCC/L	R, C	N	Y/NBCA	Y/1	11	Y/99
20	M/62	SCC/P	S, R	N	Y/MP, NBCA	N	28	N
21	M/58	SCC/P	R, C	N	Y/NBCA	N	3	Y/425
22	M/77	NSCC/O	N	N	Y/NBCA	N	14	N
23	F/1	NSCC/OC	S, C	N	Y/MP, NBCA	Y/15; Y/1	45	Y/45
24	M/76	SCC/O	S	N	Y/NBCA	N	1	N
25	F/33	SCC/OC	S, R, C	N	Y/NBCA	N	1	N
26	M/53	SCC/OC	C	N	Y/CO, NBCA	N	2	Y/52
27	F/49	SCC/OC	N	N	Y/NBCA	N	2	Y/49
28	M/76	NSCC/O	S	N	Y/MP, NBCA	N	7	N
29	F/69	SCC/P	R, C	N	Y/NBCA	N	1	Y/19
30	F/25	SCC/OC	R, C	N	Y/NBCA	N	1	Y/270
31	M/81	SCC/L	S, R, C	N	Y/MP, NBCA	N	5	Y/360
32	F/58	SCC/O	S, R, C	N	Y/MP	Y/850	2	Y/1000
33	M/52	NSCC/O	N	N	Y/MP	N	1	N
34	F/67	SCC/L	S	Y	Y/MP	N	2	N
35	M/55	-/O	N	N	Y/MP	N	4	Y/93
36	M/52	SCC/OC	R, C	N	Y/NBCA	N	4	Y/56
37	F/51	SCC/OC	S, C	N	Y/MP, NBCA	N	2	N
38	M/54	SCC/O	S, R, C	N	Y/MP	Y/46	2	Y/73
39	M/55	SCC/OC	R, C	N	Y/MP	N	2	Y/100
40	M/50	SCC/OC	R, C	N	Y/MP, NBCA	N	11	Y/43
41	M/41	NSCC/P	R, C	N	Y/MP	N	5	Y/368
42	M/54	SCC/L	R, C	N	Y/MP, NBCA	N	1	Y/365
43	M/56	SCC/L	R	N	Y/NBCA	N	2	Y/3
44	M/68	SCC/OC	N	N	Y/NBCA	N	14	Y/14
45	M/72	SCC/L	R	N	Y/MP, NBCA	N	3	N
46	M/49	SCC/P	R, C	N	Y/MP, NBCA	N	1	N
47	M/48	NSCC/O	S, C	N	Y/MP	N	3	N
48	M/50	SCC/OC	S, R, C	N	Y/MP, NBCA	N	1	Y/210
49	M/72	SCC/L	R, C	N	Y/CS	N	3	Y/3
50	F/86	SCC/O	R, C	N	Y/MP	N	10	Y/10
51	F/43	NSCC/O	N	N	Y/NBCA	N	1	N

Tabela 1: Resumo dos dados coletados para cada paciente. (F) feminino; (M) masculino; (SCC) carcinoma espinocelular; (NSCC) não carcinoma espinocelular; (OC) cavidade oral; (L) laringe; (P) faringe; (O) outras localizações; (S) cirurgia; (R) radioterapia; (C) quimioterapia; (N) não / nenhum; (Y) sim; (MP) micropartículas; (NBCA) n-butyl cianoacrilato; (CS) stent recoberto; (CO) coil.

Nas tabelas 2, 3 e 4 descrevemos como se comportam algumas das variáveis da tabela 1 em grupos específicos de pacientes. A tabela 2 divide os pacientes entre os tipos de tratamento previamente realizados ao episódio de sangramento (nenhum tratamento *vs*. apenas cirurgia *vs*. apenas quimioterapia *vs*. apenas radioterapia *vs*. quimioterapia + radioterapia).

Tabela 2	**Nenhum tratamento (n=14)**	**Cirurgia (n=18)**	**Quimioterapia (n=27)**	**Radioterapia (n=28)**	**Quimioterapia + Radioterapia (n=22)**
Idade (média, variação e desvio-padrão)	59.5 (42-77; 12.6)	54.1 (1-81; 19.2)	54.3 (1-86; 16.6)	57 (25-86; 13)	57.3 (25-86; 14)
Masculino (n/ %)	12 (86)	13 (72)	19 (70)	21 (75)	16 (73)
Carcinoma espinocelular*	7 (50)	13 (72)	24 (89)	27 (96)	21 (95)
Localização tumoral (n, %)**					
Cavidade oral	2 (14)	3 (17)	8 (30)	6 (21)	6 (27)
Faringe	4 (29)	5 (28)	8 (30)	11(39)	7 (32)
Laringe	2 (14)	3 (17)	6 (22)	8 (29)	6 (27)
Outros	6 (43)	7 (39)	5 (18)	3 (11)	3 (14)
Blush tumoral na DSA (n, %)	10 (71)	14 (78)	21 (78)	22 (79)	17 (77)
Estratégia endovascular (n, %)					
Micropartículas	10 (71)	15 (83)	19 (70)	19 (68)	16 (68)
NBCA	9 (64)	14 (78)	20 (74)	20 (71)	16 (73)
Micropartículas + NBCA	5 (36)	12 (67)***	13 (48)	13 (46)	10 (45.5)
Embolização parcial	5 (36)	5 (28)	9 (33)	8 (29)	7 (32)
Embolização completa	9 (64)	13 (72)	18 (67)	20 (71)	15 (68)
Complicações	1 (7.1)	2 (11)	1 (3.7)	1 (3.6)	1 (4.5)
Ressangramento	4 (29)	5 (28)	7 (26)	7 (25)	6 (27)
Intervalo entre embolização e ressangramento (dias)	7.7 (3-15; 5.5)	297 (15-850; 364)	214 (1-850; 329)	212 (1-850; 331)	247 (1-850; 348)
Tempo de hospitalização (dias)	7.9 (1-18; 6.7)	11 (1-63; 17.2)	5.5 (1-45; 8.7)	4.5 (1-28; 5.4)	3.8 (1-11; 3.1)
Óbito	11 (78)	9 (50)	19 (70)	21 (75)	17 (77)
Intervalo entre embolização e óbito (dias)	57.6 (8-218; 61)	231 (25-1000; 306)	196 (3-1000; 239)	179 (2-1000; 234)	214 (3-1000; 247)

Tabela 2: Comportamento de variáveis da tabela 1 de acordo com os tratamentos prévios à embolização.
(DSA) Angiografia com subtração digital; (NBCA): n-Butil-cianoacrilato

Na tabela 3 os pacientes foram divididos em três grupos, de acordo com os principais métodos utilizados para a embolização (micropartículas *vs*. NBCA *vs*. micropartículas + NBCA).

Tabela 3	**Micropartículas (N=36)**	**NBCA (N=36)**	**Micropartículas + NBCA (N=23)**
Idade (média, variação e desvio-padrão)	56.5 (1-86; 15.5)	56 (1-81; 16.8)	56.2 (1-81; 17.7)
Masculino (n/ %)	28 (78)	29 (80)	20 (87)
Carcinoma espinocelular*	26 (72)	29 (80)	18 (78)
Localização tumoral (n, %)**			
Cavidade oral	4 (11)	9 (25)	3 (13)
Faringe	14 (39)	12 (33)	10 (44)
Laringe	8 (22)	8 (22)	6 (26)
Outros	10 (28)	7 (19)	4 (17)
Blush tumoral na DSA (n, %)	33 (92)*	27 (75)	22 (96)*
Tratamento endovascular (n, %)			
Embolização completa	24 (67)	28 (78)	18 (78)
Embolização parcial	12 (33)	8 (22)	5 (22)
Complicações (n, %)	2 (5.6)	2 (5.6)	1 (4.3)
Ressangramento (n, %)	11 (31)**	8 (22)	7 (30)
Intervalo entre embolização e ressangramento (dias - média, variação e desvio-padrão)	139 (1-850; 275)	78.3 (1-490; 168)	89.4 (1-490; 179)
Tempo de hospitalização (dias - média, variação e desvio-padrão)	8.6 (1-64; 12.9)	8.4 (1-63; 13)	10.7 (1-63; 15.5)
Óbito (n, %)	23 (64)	22 (61)	13 (56)
Intervalo entre embolização e óbito (dias – média, variação e desvio-padrão)	147.3 (2-1000; 220)	113 (3-425; 129)	115.3 (3-365; 124)

Tabela 3: Comportamento de variáveis da tabela 1 de acordo com materiais utilizados para embolização. (DSA) Angiografia com subtração digital; (NBCA): n-Butil-cianoacrilato

A tabela 4 dividiu os pacientes em grupos que apresentaram embolização completa e parcial ao controle angiográfico final.

Tabela 4	**Embolização completa (n=36)**	**Embolização parcial (n=15)**	***p* valor**
Idade (média, variação e desvio-padrão)	57.7 (25-77; 13.2)	53.6 (1-86; 19.7)	0.28
Masculino (n, %)	27 (69)	12 (31)	1.00
Carcinoma espinocelular (n, %)	30 (77)	9 (23)	0.14
Localização tumoral (n, %)			
Cavidade oral	6 (60)	4 (40)	0.25
Faringe	14 (82)	3 (18)	0.25
Laringe	9 (82)	2 (18)	0.25
Outros	7 (54)	6 (46)	0.55
Blush tumoral DSA (n, %)	24 (63)	14 (37)	0.07
Tratamento endovascular (n, %)			
Micropartículas	24 (67)	12 (33)	0.50
NBCA	28 (78)	8 (22)	0.10
Micropartículas + NBCA	18 (78)	5 (22)	0.36
Complicações (n, %)	1 (33)	2 (67)	0.20
Ressangramento (n, %)	9 (75)	3 (25)	1.00
Intervalo entre embolização e ressangramento (dias - média, variação e desvio-padrão)	162.9 (1-850; 302)	21.3 (3-46; 22.1)	1.00
Tempo de hospitalização (dias - média, variação e desvio-padrão)	7.1 (1-63; 11.3)	8.1 (1-45; 11.4)	0.94
Óbito (n, %)	23 (68)	11 (32)	0.74
Intervalo entre embolização e óbito (dias – média, variação e desvio-padrão)	142 (2-1000; 219)	112.8 (3-368; 138)	0.63

Tabela 4: Comportamento de variáveis da tabela 1 de acordo com as características angiográficas ao final da embolização (embolização parcial vs. embolização completa). (DSA) Angiografia com subtração digital; (NBCA): n-Butil-cianoacrilato

3.3.4 Análise estatística

Variáveis categóricas foram estudadas em termos de distribuição de frequências, apresentadas como números absolutos e porcentagens, comparadas entre os grupos utilizando-se apropriadamente teste Chi-quadrado e teste exato de Fisher. Variáveis contínuas foram descritas com medidas de média (média, ±DP), sendo utilizados teste de Mann-Whitney e teste *t* de Student para análise. Pacientes foram comparados de acordo com os tratamentos prévios ao procedimento de embolização (nenhum tratamento, cirurgia, radioterapia, quimioterapia, radioterapia e quimioterapia), de acordo com os materiais utilizados para embolização (micropartículas, NBCA, micropartículas e NBCA) e com relação ao *status* pós embolização (embolização parcial e embolização completa). Um estatístico recebeu todos os dados para a realização da análise. O software utilizado para análise foi IBM SPSS Statistics, versão 20.0 (Chicago, IL, USA). Valores de $p < 0,05$ foram considerados significantes.

Resultados

4 – RESULTADOS

4.1 Casuística

Houve 51 embolizações endovasculares para tratamento de hemorragias agudas em decorrência de neoplasias de cabeça e pescoço no HCFMRP-USP no período estudado.

4.2 Descrição da casuística

Foram incluídos no estudo 51 pacientes, sendo 39 (76.5%) do sexo masculino e 12 (23.5%) do sexo feminino, todos com diagnóstico histopatológico de neoplasia. A idade média dos pacientes no momento da embolização foi de 56.5 anos (1-86, DP=15,3). Dois pacientes (3.9%) tinham idade menor que 30 anos no momento da embolização. Um deles do sexo masculino com 26 anos de idade, com diagnóstico de nasoangiofibroma gigante, e uma criança do sexo feminino com 1 ano e 11 meses que apresentava neoplasia mista de células germinativas do palato. Os demais 49 (96.1%) pacientes tinham idade superior a 30 anos, sendo que 39 (76,5%) tinham diagnóstico histológico de carcinoma espinocelular. Apenas um paciente apresentou histologia inconclusiva para o diagnóstico da lesão, porém compatível com células neoplásicas. Quanto à localização das lesões neoplásicas, 10 (19,5%) eram da cavidade oral, 17 (33,3%) da faringe, 11 (21,6%) da laringe e 13 (25,5%) de outras localizações.

Acerca do tratamento das neoplasias antes do sangramento agudo que motivou a embolização, notamos que 14 (27,5%) pacientes não haviam feito nenhum tipo de

tratamento, enquanto que 37 (72,5%) pacientes haviam recebido algum tratamento. Destes que receberam algum tratamento, 18 (35,3%) foram operados, 28 (54,9%) fizeram radioterapia, 27 (52,9%) quimioterapia e 22 (43,1%) fizeram quimioterapia e radioterapia. Além dos 18 pacientes que foram submetidos à cirurgia para ressecção tumoral, outros 3 pacientes (5.8%) foram operados para hemostasia de sangramento. Em nenhum dos casos submetidos a procedimentos cirúrgicos a embolização endovascular foi realizada na mesma internação. Portanto os episódios de sangramentos tumorais subsequentes que foram tratados por embolização ocorreram posteriormente aos tratamentos cirúrgicos.

Todos os 51 pacientes (100%) apresentaram sangramento agudo com repercussão clínica hemodinâmica e alteração de parâmetros laboratoriais hematimétricos (queda dos níveis de Hemoglobina – Hb). Em 16 casos (31,3%) a arteriografia por cateter identificou sinais inequívocos de sangramento arterial ativo. As espirais metálicas de platina foram utilizadas para controle do sangramento em apenas 1 paciente (1.9%) e foi associada à injeção de NBCA (Figura 1).

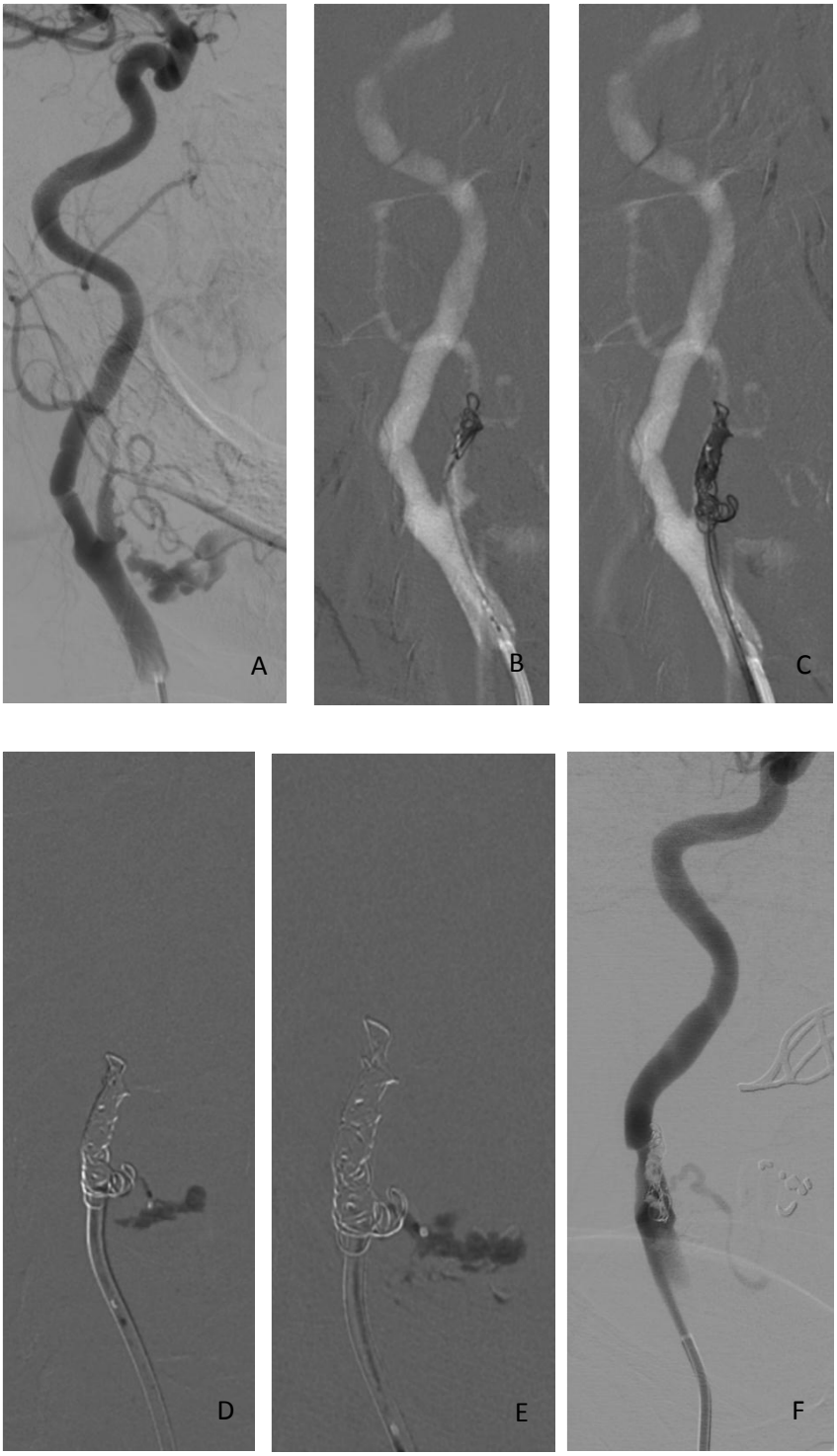

Figura 1. Procedimento de embolização endovascular em paciente com sinal angiográfico de sangramento ativo.

Observa-se extravasamento ativo de contraste na angiografia inicial (A), seguida de posicionamento de cateter guia na carótida externa e embolização com molas (B, C). Microcateter foi reposicionado no vaso lesionado, com injeção de NBCA (D, E). Controle final evidenciando parada do sangramento ativo (F).

Dois casos se apresentaram com sangramento ativo relacionado a lesão da artéria carótida interna em seu segmento cervical. Em ambos os casos foram utilizados stents recobertos para tratamento, com controle imediato do sangramento (Figura 2).

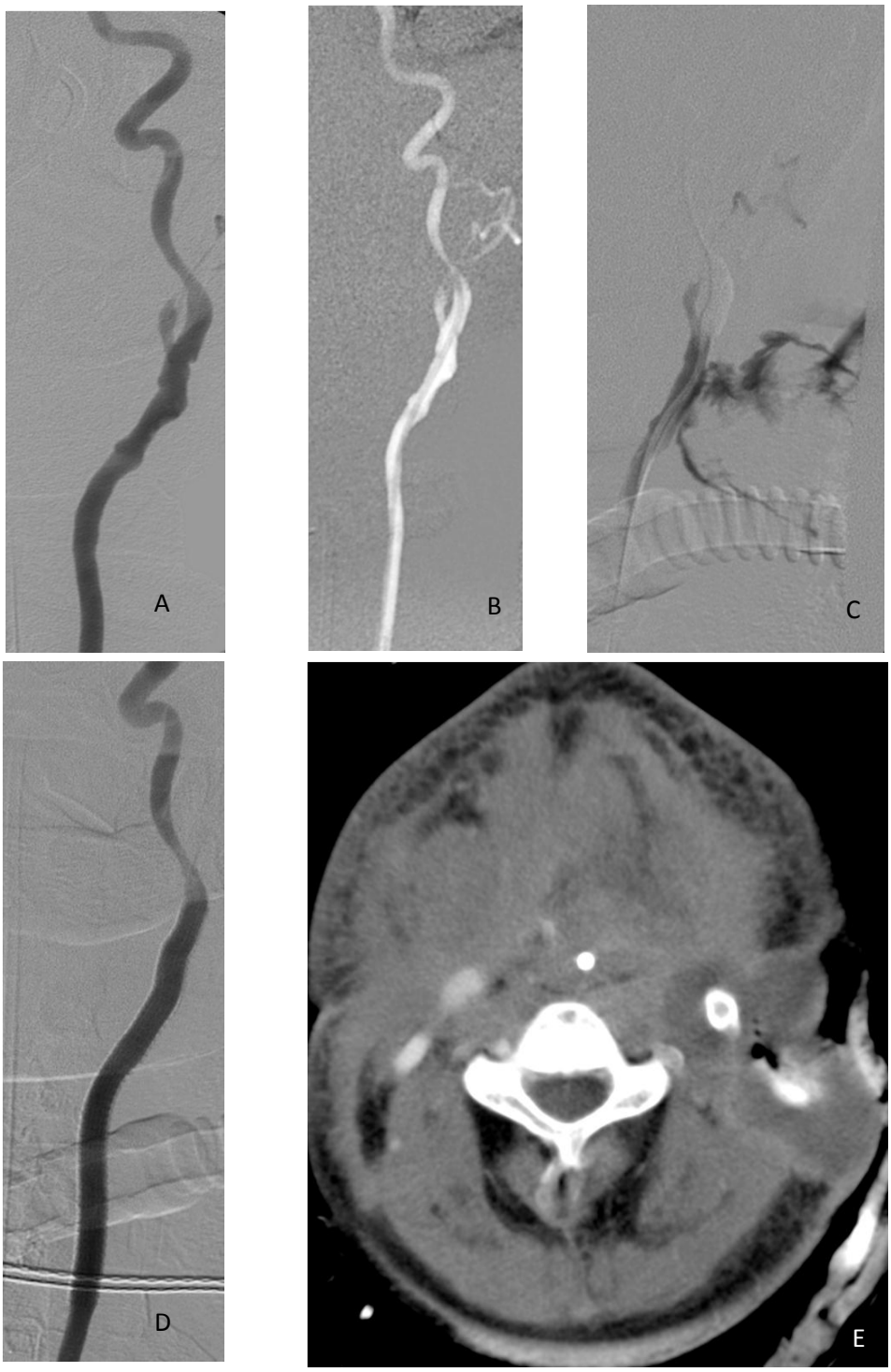

Figura 2. DSA com sangramento ativo por lesão da artéria carótida interna (carotid blowout bleeding).

Angiografia inicial (A) e road map (B) evidenciando acentuada irregularidade de contornos da carótida interna esquerda. Extravazamento ativo de contraste denotando ruptura da carótida – blowout bleeding (C). Angiografia após o posicionamento do stent recoberto, com controle do sangramento (D). Tomografia computadorizada após o procedimento, evidenciando o posicionamento do stent (E).

Em 13 pacientes (25.5%) o controle do sangramento foi obtido por embolização com micropartículas isoladamente, sendo que nestes casos as características angiográficas demonstravam acentuado realce capilar na topografia tumoral (Figura 3).

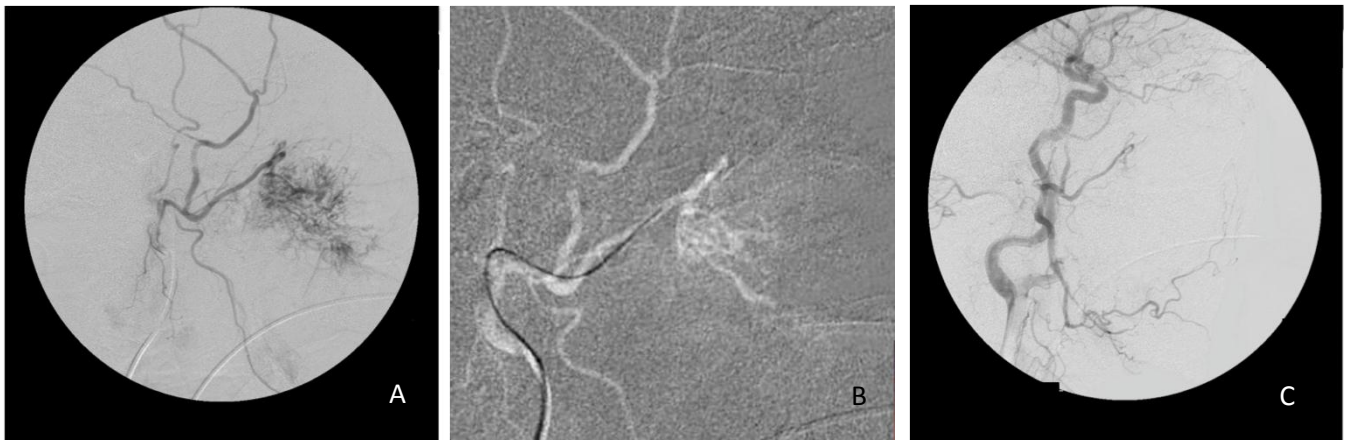

Figura 3: Procedimento de embolização endovascular em lesão com acentuado realce capilar tumoral.

Angiografia inicial seletiva em ramo da carótida externa, evidenciando blush tumoral (A). Microcateterização da maxilar interna, sob road map (B). Resultado final após embolização apenas com micropartículas, notando-se acentuada redução do realce tumoral (C)

A aplicação de NBCA isoladamente para controle do sangramento foi realizada em 12 pacientes (23.5%), os quais apresentavam achados angiográficos compatíveis com pseudoaneurisma e/ou extravasamento ativo de contraste com origem em ramos arteriais de menor calibre, porém de contornos acentuadamente irregulares, secundário à invasão tumoral e/ou efeitos locais da radioterapia e quimioterapia, sem sinais de realce capilar significativo na topografia tumoral (Figura 4).

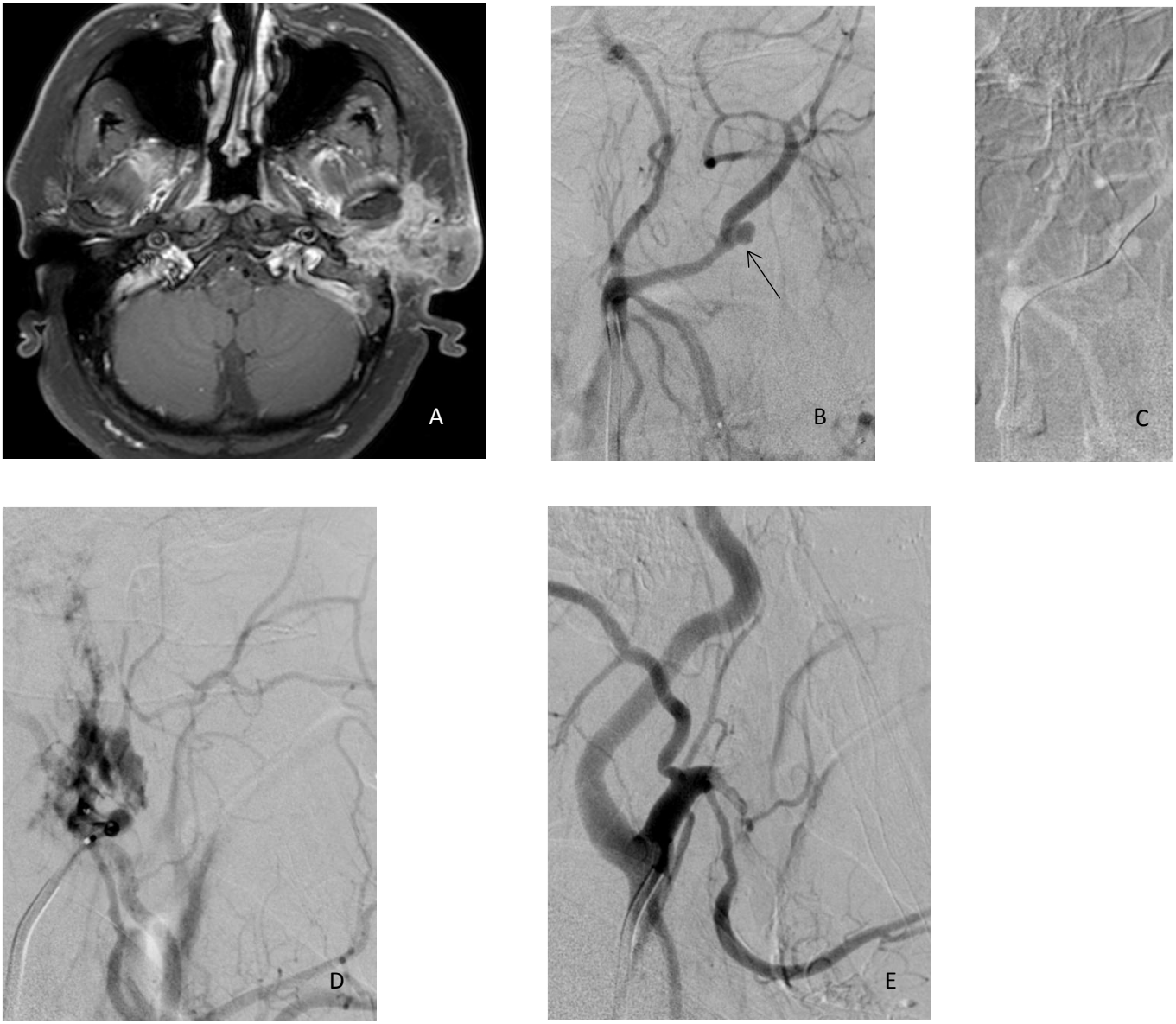

Figura 4. Embolização de pseudoaneurisma na topografia da parótida esquerda.

Ressonância magnética ponderada em T1 após administração de contraste endovenoso evidencia lesão infiltrativa com epicentro no espaço parotídeo esquerdo (A). DSA evidenciando pseudoaneurisma (seta) em ramo da carótida externa esquerda (B). Road map demonstrando posicionamento do microcateter sobre microfio guia (C). Extravasamento do contraste denotando sangramento ativo (D). Após embolização com NBCA, evidenciando oclusão do pseudoaneurisma, com controle do sangramento (E).

Em 23 casos (45,0%) foram utilizados micropartículas e NBCA durante o procedimento de embolização. Os principais achados angiográficos nestes casos foram vasos displásicos, de contornos irregulares, associados a blush tumoral e sinais indiretos de sangramento, como estagnação do meio de contraste (Figura 5).

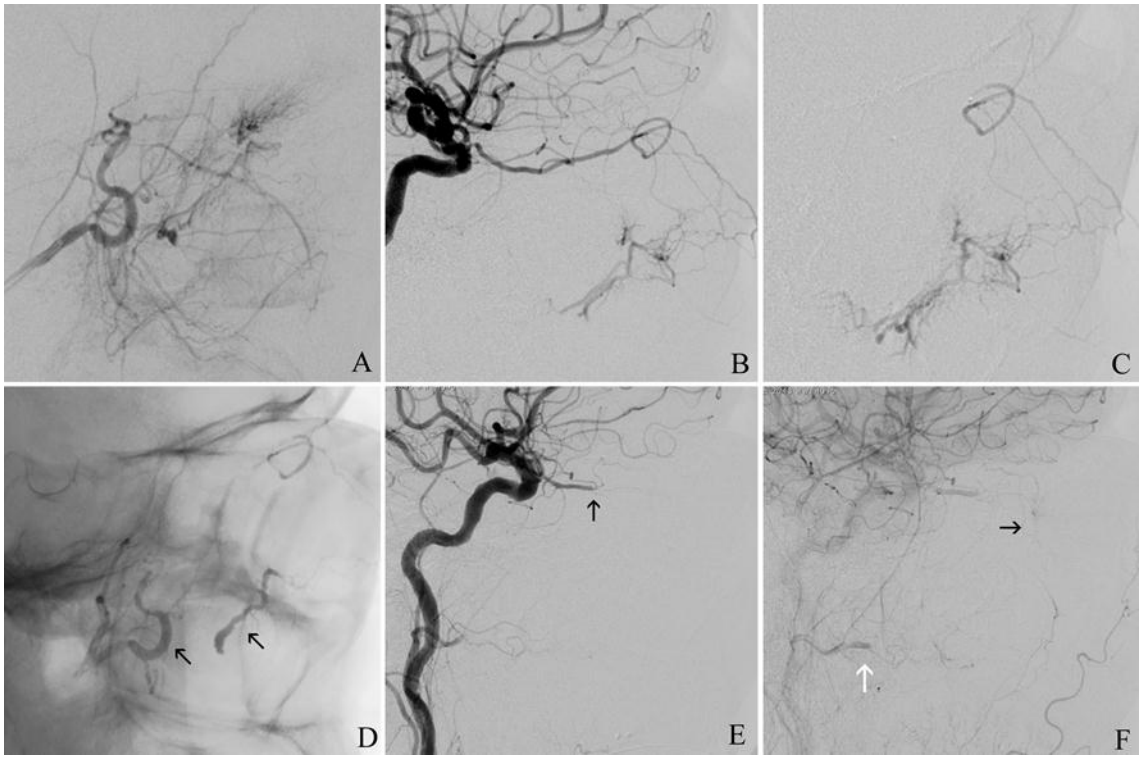

Figura 5. Embolização com micropartículas e NBCA.

Lesão hipervascular com blush tumoral e estagnação do meio de contraste em topografia da cavidade nasal, após injeção seletiva na maxilar interna (A). Injeção seletiva na carótida interna demonstra nutrição tumoral por vasos colaterais displásicos com origem na artéria oftálmica (B). Injeção superseletiva através de microcateter em ramo da oftálmica demonstra blush tumoral e focos de estagnação de contraste (C). Controle angiográfico ao final do procedimento, sem subtração demonstrando os vasos ocluídos pela solução NBCA + lipiodol (setas) (D), e após injeção da carótida comum notando-se oclusão da oftálmica (seta) (E), com preservação do blush coroidal (seta preta) e oclusão proximal da maxilar interna (seta branca) (F), sem sinais de realce tumoral ou focos de sangramento ativo.

A embolização foi eficaz para o controle imediato do sangramento nos 51 casos (100%). Quanto à durabilidade do tratamento, 12 (23,5%) pacientes apresentaram ressangramento tumoral de 1 até 850 dias após a embolização (média de 127,5 dias e DP=265,8). Destes 12 pacientes, 04 (7,8%) ressangraram em até 7 dias após a embolização, 04 (7,8%) entre 7 e 30 dias e os demais 04 (7,8%) após o período de 30 dias, sendo que apenas dois pacientes foram submetidos a nova embolização para manejo do ressangramento (pacientes “8” e “23”, Tabela 1). Neste estudo a distribuição dos casos de ressangramento foi feita levando-se em conta o período de hemostasia após o primeiro procedimento de embolização endovascular. Foram observados 3 casos (5,8%) de complicações técnicas relacionadas ao procedimento endovascular, porém sem repercussões clínicas. Em 02 casos houve embolização inadvertida para território de uma artéria intracraniana, e em 01 caso houve dissecção de uma das artérias nutridoras do tumor.

Os pacientes tiveram um tempo médio de internação de 7,4 dias (variando de 1 até 63 dias, DP=11,25) após a embolização. Cinco pacientes (9,8%) apresentaram ressangramento durante a mesma internação do procedimento, sendo 04 (7,8%) casos em até 7 dias e 01 (1,9%) caso entre 7 e 30 dias após a embolização. No momento do levantamento dos dados deste estudo, 17 pacientes (33,3%) ainda estavam em acompanhamento clínico ambulatorial, enquanto os demais 34 pacientes (66,6%) haviam falecido, sendo que o tempo médio entre a primeira embolização e o óbito foi de 132,5 dias (variando de 2 a 1000 dias, DP=195). Apenas 8 (15,6%) pacientes não tiveram alta hospitalar entre a data da embolização e o óbito.

As tabelas 2, 3 e 4 descrevem a distribuição dos pacientes de acordo com os tratamentos prévios ao episódio de sangramento, com os materiais predominantemente utilizados no procedimento de embolização, e com as características angiográficas ao término da

embolização, respectivamente. Podemos observar que pacientes com SCC são com maior frequência submetidos a alguma modalidade de tratamento (82% *vs*. 18%, p<0,05), sendo que 69% receberam radioterapia (p<0,001), 61% receberam quimioterapia (p=0,046) e 54% foram tratados com combinação de radio e quimioterapia (p=0,007). Pacientes com neoplasia de cavidade oral, laringe ou faringe receberam mais radioterapia do que pacientes com tumores de outras localizações (p=0,05). Nota-se também que os pacientes tratados cirurgicamente foram posteriormente embolizados preferencialmente com uma combinação de micropartículas e NBCA, em comparação com aqueles que não receberam nenhum tipo de tratamento (67% *vs*. 33%, p=0,038) (Tabela 2).

Os dados da Tabela 3 demonstram que as características angiográficas do tumor estão relacionadas à escolha da estratégia de embolização. A presença de *blush* vascular está associada a um aumento no uso de micropartículas (p<0,001) e na combinação destas ao NBCA (p=0,002). A análise dos dados demonstra também que o uso de micropartículas isoladamente está associado a um aumento nas taxas de ressangramento. Nos procedimentos nos quais foram utilizadas apenas micropartículas a angiografia diagnóstica não identificou irregularidade das paredes arteriais nem sinais de sangramento ativo, achados possivelmente associados a tumores em fases mais iniciais e, portanto, com sobrevida maior, o que poderia explicar a maior incidência de ressangramento neste grupo.

4.3 Descrição do tratamento endovascular

Todos os procedimentos foram realizados mediante anestesia local e técnica asséptica, sem a administração de heparina. A arteriografia com subtração digital foi realizada via introdutor valvulado posicionado em sítio de punção femoral e cateter angiográfico 5F, objetivando-se a identificação e caracterização do foco de sangramento (sangramento ativo vs. blush tumoral). Após a arteriografia diagnóstica, a embolização foi prontamente realizada. Um cateter guia 6F (Guider Softip, Boston Scientific, Natick, MA, USA) com perfusão contínua por soro fisiológico foi posicionado na artéria carótida externa de interesse. Através do cateter guia um microcateter 0.027-in foi avançado sobre um microfio guia 0.01-in até o local do sangramento. Os materiais utilizados para embolização foram solução de cola acrílica N-butil cianoacrilato (NBCA) [Hystoacryl (B. Braun Melsungen AG, Melsungen, Germany) ou Glubran 2 (GEM, Viareggio, Italy)] com lipiodol, micromolas de destacamento controlado, micropartículas de polivinil álcool (PVA) e stents recobertos.

Ao término do procedimento os introdutores femorais foram removidos, sendo realizada compressão manual do sítio de punção até completa hemostasia.

Discussão

5 - DISCUSSÃO

Hemorragias terminais em pacientes oncológicos são complicações raras, porém temidas[15]. Os relatos demonstram uma incidência variando entre 3% e 12%, sendo que não há uma definição exata para este conceito, mas pode-se considerar que são sangramentos maciços, geralmente de origem arterial, que provavelmente vão resultar em morte dentro de alguns minutos e que levam a um contexto clínico dramático para o paciente e seus familiares[16]. Os locais mais comumente relacionados a sangramentos são as artérias carótidas, femorais e vasos intrapulmonares[17]. Sangramentos agudos da região da cabeça e pescoço relacionados a neoplasias se encaixam neste contexto, sendo considerados emergência médica, que sem o manejo rápido e adequado são eventos potencialmente fatais em um curto espaço de tempo.

Pacientes sob elevado risco de sangramento devem ser identificados e acompanhados por equipe multidisciplinar[18]. Acompanhantes e familiares devem estar adequadamente instruídos, já que são eventos altamente estressantes e que requerem medidas imediatas tais como pressionar o sítio de sangramento, posicionar a cabeça lateralmente e, se possível, uso de toalhas escuras para absorver o sangue. Harris e Noble (2009) sugerem que medidas gerais de suporte devam ser aplicadas em todos os casos, porém medidas de ressuscitação e medidas específicas para hemostasia são apropriadas a alguns pacientes, em especial àqueles com expectativa de vida de alguns meses, com boa performance status[16]. Em nível hospitalar, medidas locais e sistêmicas podem auxiliar no controle do sangramento. Dentre as medidas locais, podem ser utilizados tampões, curativos e agentes hemostáticos específicos, radioterapia, endoscopia e cirurgia. As medidas sistêmicas envolvem o uso de agentes específicos com a vitamina K,

vasopressina / desmopressina, análogos da somatostatina, agentes antifibrinolíticos e derivados do sangue, como o plasma fresco congelado[19].

Quando falham as medidas clínicas para o controle do sangramento, a abordagem cirúrgica representa uma das opções adicionais. No entanto são tecnicamente difíceis devido à elevada complexidade anatômica, muitas vezes agravada por alterações locais induzidas por radioterapia prévia, dificultando o acesso cirúrgico e a visualização do local de sangramento[8]. Neste contexto, a terapia endovascular oferece rápido acesso por via femoral e permite a realização de arteriografia para identificação precisa do local de sangramento, seguida de embolização.

Chen *et al*. (2010) não observaram diferença entre os agentes embolizantes utilizados nos resultados do tratamento após seguimento de dois meses[20]. Zhao *et al.* (2014) descrevem que a embolização não seletiva com micropartículas em ramos da carótida externa foi suficiente como medida preventiva em pacientes que apresentavam apenas blush vascular ou achados normais à angiografia[11]. Em nosso estudo, os resultados demonstram que os achados angiográficos foram determinantes para a escolha da estratégia de tratamento endovascular. Assim como George *et al*. (1994)[21], observamos que lesões que apresentam *blush* vascular intratumoral prolongado têm como estratégia preferencial a utilização de micropartículas ($p<0,001$) e a associação desta ao NBCA ($p=0,002$). O uso de micropartículas isoladamente não apresentou correlação estatística significativa ($p<0,05$), porém parece estar associado a maiores taxas de ressangramento em nosso estudo ($p=0,08$). O comportamento localmente agressivo dos tumores de cabeça e pescoço associado aos efeitos locorregionais da radioterapia e quimioterapia predispõem a erosão vascular[6]. As lesões associadas a este mecanismo geralmente se apresentam como extravasamento ativo do meio de contraste e formação de pseudoaneurismas. Nestas lesões, devido ao alto débito hemodinâmico, a injeção de

partículas pode não ser suficiente, devido a passagem direta do material embólico para o meio extra-vascular. A oclusão distal com micropartículas poderá também sobrecarregar o leito arterial proximal, o qual encontra-se fragilizado. Nestes casos faz-se necessária a oclusão completa do vaso lesionado, com uso preferencial de espirais metálicas de destacamento controlado e injeção de cola acrílica (NBCA). Portanto, a individualização da estratégia para cada caso de acordo com os achados angiográficos foi fator decisivo para os resultados obtidos. Na figura 6 sugerimos um algoritmo para definição terapêutica endovascular.

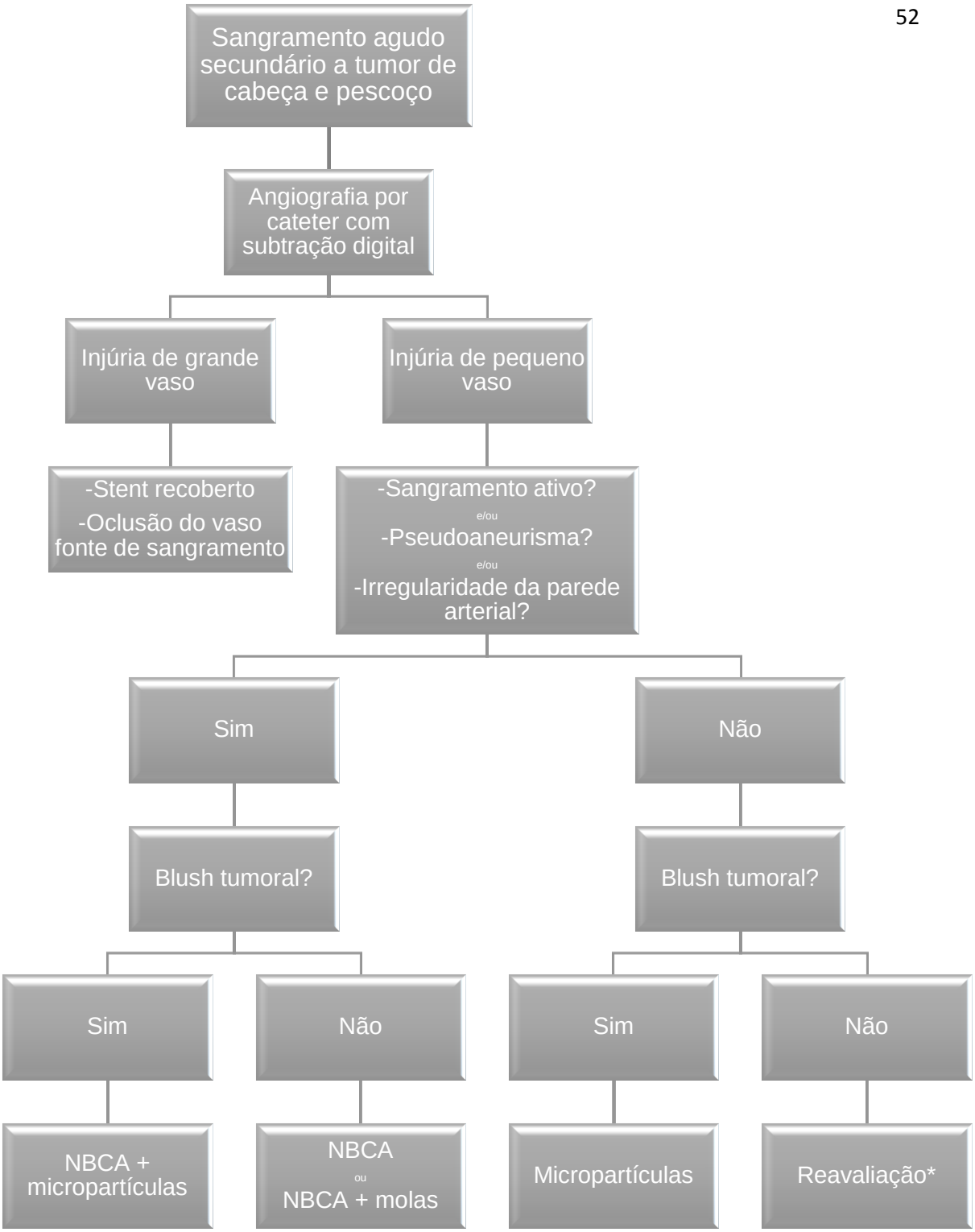

Figura 6. (NBCA) n-Butil-cianoacrilato

**Reavaliação da fonte de sangramento, considerando a possibilidade de sangramento venoso. Avaliação de outras modalidades terapêuticas. Embolização do território com micropartículas em casos selecionados.*

Até o momento deste estudo, Rzewnicki *et al.* (2012) descreveram a maior série de casos de pacientes tratados com embolização endovascular para controle de sangramento relacionado a neoplasias de cabeça e pescoço (76 casos)[22]. Eles obtiveram controle do sangramento em 86% dos casos. Em nosso estudo todos os pacientes (n=51) apresentaram controle do sangramento após o término do procedimento. Estudos prévios demonstram sobrevida média dos pacientes de 26 dias[8], enquanto em nosso estudo foi de 132,5 dias (variando de 2 a 1000 dias, DP=195). Chen *et al*. (2010) encontraram taxas de ressangramento de 20% após seguimento de 2 meses, com tempo médio de internação de 9 dias[20]. Nosso estudo demonstrou uma taxa de ressangramento de 23,5% (12/51), porém se observarmos os pacientes que ressangraram em até 2 meses após a embolização, este valor será de 17,6% (9/51). O tempo médio de internação hospitalar após embolização em nossa instituição foi de 7,4 dias.

As possíveis complicações relacionadas ao procedimento de embolização endovascular são hematomas e infecção no sítio de punção arterial, reações adversas ao meio de contraste, como anafilaxia e nefrotoxicidade, lesões isquêmicas cutâneas, lesão de pares cranianos e embolização inadvertida para territórios não alvo. O conhecimento da anatomia vascular e técnicas de embolização são fundamentais para evitarmos complicações isquêmicas graves. Atenção especial deve ser dada às anastomoses entre os territórios carotídeos interno/externo e vértebro-basilar, as quais são consideradas potencialmente perigosas pelo risco de embolia para a circulação encefálica, artéria oftálmica e nervos cranianos. Estas anastomoses podem não ser evidentes na arteriografia inicial, mas podem ser reveladas na medida que ocorrem alterações no fluxo sanguíneo local durante a embolização. Os segmentos petroso e cavernoso da carótida interna têm múltiplos sítios de potenciais anastomoses perigosas, principalmente entre as divisões da artéria maxilar interna e faríngea ascendente. Ramos

da carótida externa também possuem papel importante na nutrição de vários nervos cranianos, como é o caso da artéria meníngea média, que emite ramos para o *vasa nervorum* do VII nervo craniano, enquanto a artéria faríngea ascendente oferece aporte sanguíneo para o *vasa nervorum* dos IX, X, XI e XII, via tronco neuromeníngeo[12]. As taxas de complicações observadas na literatura são variáveis. Eventos neurológicos com déficit permanente foram mais frequentemente observados após oclusão permanente da carótida interna, com taxas variando entre 10% e 20%[10, 23]. Em nosso trabalho observamos 3 casos (5,8%) de complicações relacionadas ao procedimento endovascular, nenhum deles com repercussões clínicas significativas. Em dois casos houve embolização inadvertida para território de uma artéria intracraniana, porém com presença de colaterais leptomenígeos suficientes, não sendo observados déficits neurológicos relacionados. Em um caso houve dissecção de uma das artérias nutridoras do tumor.

As principais limitações deste estudo estão relacionadas ao seu desenho retrospectivo, ao tamanho reduzido da amostra que diminui o poder estatístico dos resultados.

Conclusão

6 – CONCLUSÃO

A embolização dos sangramentos tumorais agudos da região da cabeça e pescoço representa método seguro e eficaz para o controle imediato do sangramento, com impacto significativo sobre a qualidade de vida destes pacientes.

As taxas de ressangramento neste estudo foram semelhantes aos dados prévios da literatura.

O controle do sangramento depende da interpretação correta dos achados angiográficos, permitindo que a melhor estratégia terapêutica endovascular seja definida para cada caso.

Bibliografia

1. Jemal A, Siegel R, Xu J, Ward E. Cancer statistics, 2010. CA Cancer J Clin. 2010 Sep-Oct;60(5):277-300. doi: 10.3322/caac.20073. Epub 2010 Jul 7.
2. Pai SI, Westra WH. Molecular pathology of head and neck cancer: implications for diagnosis, prognosis, and treatment. Annu Rev Pathol. 2009;4:49-70. doi: 10.1146/annurev.pathol.4.110807.092158.
3. Döbrossy L. Epidemiology of head and neck cancer: magnitude of the problem. Cancer Metastasis Rev. 2005 Jan;24(1):9-17.
4. INCA - Instituto Nacional de Câncer José Alencar Gomes da Silva. Estimativa 2014 – Incidência de Câncer no Brasil. Revista Brasileira de Cancerologia 2014; 60(1): 63.
5. Ringash J. Survivorship and Quality of Life in Head and Neck Cancer. J Clin Oncol. 2015 Oct 10;33(29):3322-7. doi: 10.1200/JCO.2015.61.4115. Epub 2015 Sep 8.
6. Self EM, Bumpous J, Ziegler C, Wilson L, Potts K. Risk factors for hemorrhage after chemoradiation for oropharyngeal squamous cell carcinoma. JAMA Otolaryngol Head Neck Surg. 2013 Apr;139(4):356-61.
7. Sesterhenn AM, Iwinska-Zelder J, Dalchow CV, Bien S, Werner JA. Acute haemorrhage in patients with advanced head and neck cancer: value of endovascular therapy as palliative treatment option. J Laryngol Otol. 2006 Feb;120(2):117-24.
8. Chou WC, Lu CH, Lin G, Hong YS, Chen PT, Hsu HC, et al. Transcutaneous arterial embolization to control massive tumor bleeding in head and neck cancer: 63 patients' experiences from a single medical center. Support Care Cancer. 2007 Oct;15(10):1185-90.

9. Roh JL, Suh DC, Kim MR, Lee JH, Choi JW, Choi SH, et al. Endovascular management of carotid blowout syndrome in patients with head and neck cancers. Oral Oncol. 2008 Sep;44(9):844-50.
10. Lesley WS, Chaloupka JC, Weigele JB, Mangla S, Dogar MA. Preliminary experience with endovascular reconstruction for the management of carotid blowout syndrome. AJNR Am J Neuroradiol. 2003 May;24(5):975-81.
11. Zhao LB, Shi HB, Park S, Lee DG, Shim JH, Lee DH, Suh DC. Acute bleeding in the head and neck: angiographic findings and endovascular management. AJNR Am J Neuroradiol. 2014 Feb;35(2):360-6. doi: 10.3174/ajnr.A3761. Epub 2013 Oct 17.
12. Geibprasert S, Pongpech S, Armstrong D, Krings T. Dangerous extracranial-intracranial anastomoses and supply to the cranial nerves: vessels the neurointerventionalist needs to know. AJNR Am J Neuroradiol. 2009 Sep;30(8):1459-68.
13. Chang FC, Lirng JF, Luo CB, Guo WY, Teng MM, Tai SK, Chang CY. Carotid blowout syndrome in patients with head-and-neck cancers: reconstructive management by self-expandable stent-grafts. AJNR Am J Neuroradiol. 2007 Jan;28(1):181-8.
14. Powitzky R, Vasan N, Krempl G, Medina J. Carotid blowout in patients with head and neck cancer. Ann Otol Rhinol Laryngol. 2010 Jul;119(7):476-84.
15. Ubogagu E, Harris DG. Guideline for the management of terminal haemorrhage in palliative care patients with advanced cancer discharged home for end-of-life care. BMJ Support Palliat Care. 2012;2:294-300.

16. Harris DG, Noble SI. Management of terminal hemorrhage in patients with advanced cancer: a systematic literature review. J Pain Symptom Manage. 2009;38:913-27.
17. Neal AJ, Hoskin PJ. Clinical Oncology: Basic principles and practice, 3rd ed. London, UK: Arnold, 2003.
18. Troke C, Jeffrey Y. Guidelines for the medical staff to prescribe and nursing and medical management of the patient with carotid artery rupture/bleed. 2005.
19. Pereira J, Phan T. Management of bleeding in patients with advanced cancer. Oncologist. 2004;9:561-70.
20. Chen YF, Lo YC, Lin WC, Lin CH, Chiang HJ, Chen JF, Shen WC. Transarterial embolization for control of bleeding in patients with head and neck cancer. Otolaryngol Head Neck Surg. 2010;142:90-4.
21. George B, Casasco A, Deffrennes D, Houdart E. Intratumoral embolization of intracranial and extracranial tumors: technical note. Neurosurgery. 1994;35:771-3; discussion 3-4.
22. Rzewnicki I, Kordecki K, Lukasiewicz A, Janica J, Puławska-Stalmach M, Kordecki JK, Lebkowska U. Palliative embolization of hemorrhages in extensive head and neck tumors. Pol J Radiol. 2012;77:17-21.
23. Luo CB, Chang FC, Teng MM, Chen CC, Lirng JF, Chang CY. Endovascular treatment of the carotid artery rupture with massive hemorrhage. J Chin Med Assoc. 2003;66:140-7.

Anexos

Anexo 1. Parecer do comitê de ética em pesquisa

HOSPITAL DAS CLÍNICAS DA FACULDADE DE MEDICINA DE RIBEIRÃO PRETO DA USP -

USP - RIBEIRÃO

Plataforma Brasil

PARECER CONSUBSTANCIADO DO CEP

DADOS DO PROJETO DE PESQUISA

Título da Pesquisa: TRATAMENTO ENDOVASCULAR DE NEOPLASIAS CERVICAIS COM APRESENTAÇÃO HEMORRÁGICA AGUDA.

Pesquisador: Pedro Pompilio Vilas Boas

Área Temática:

Versão: 2

CAAE: 49629115.5.0000.5440

Instituição Proponente: Hospital das Clínicas da Faculdade de Medicina de Ribeirão Preto da USP -

Patrocinador Principal: Financiamento Próprio

DADOS DO PARECER

Número do Parecer: 1.387.067

Apresentação do Projeto:

Esse estudo justifica-se pela importância da utilização de embolização endovascular como método seguro e eficaz no controle das hemorragias agudas em pacientes com neoplasia cervical. Este tipo de tumor atinge cerca de 550 mil pessoas ao ano no mundo, sendo os homens os mais afetados. Mesmo com os avanços tecnológicos que prolongam a sobreviva, os eventos adversos ainda são importantes e entre eles destaca-se as hemorragias agudas.

A abordagem cirúrgica para manejo e controle dos sangramentos agudos em neoplasias cervicais é tecnicamente difícil, dada a alta complexidade anatômica, muitas vezes agravada por alterações fibróticas radioinduzidas. O tratamento endovascular, no entanto, permite identificação precisa do local de sangramento por meio da arteriografia diagnóstica, com abordagem direcionada e oclusão do vaso lesionado.

Objetivo da Pesquisa:

Principal: Avaliar a eficácia da embolização endovascular no controle das hemorragias agudas em neoplasias cervicais.

Secundários:

- Identificar as principais artérias ou ramos arteriais associados às hemorragias tumorais
- Analisar as taxas de ressangramento após o tratamento endovascular.

Endereço: CAMPUS UNIVERSITÁRIO
Bairro: MONTE ALEGRE **CEP:** 14.048-900
UF: SP **Município:** RIBEIRAO PRETO
Telefone: (16)3602-2228 **Fax:** (16)3633-1144 **E-mail:** cep@hcrp.usp.br

• Avaliar a segurança do tratamento endovascular e o índice de complicações.

Avaliação dos Riscos e Benefícios:

Riscos: O risco associado a este estudo se restringe à abertura, acesso e posterior publicação dos dados clínicos dos pacientes, no entanto o estudo não envolverá qualquer risco adicional à integridade física dos pacientes e também não envolverá a publicação de dados pessoais dos pacientes como nomes, endereços ou fotografias.

Benefícios: O benefício está relacionado a uma ampla compreensão do método, com descrição desde características anatômicas até a avaliação das respostas terapêuticas, auxiliando na tomada de decisões clínicas.

Comentários e Considerações sobre a Pesquisa:

Os autores irão avaliar os prontuários de pacientes que já foram submetidos ao procedimento de embolizaçao endovascular por hemorragias agudas no período do 2006 a 2015. Os dados coletados serão: idade no momento do diagnóstico, topografia e anatomopatológico da lesão, tipos de tratamento aos quais o paciente foi submetido previamente, artéria fonte do sangramento identificada na arteriografia, tipo de abordagem endovascular, taxa de sucesso na abordagem endovascular (controle do sangramento, avaliado através do relato de controle clínico e parâmetros laboratoriais – estabilização dos níveis de hemoglobina), taxa de ressangramento e complicações associadas ao procedimento endovascular.

Considerações sobre os Termos de apresentação obrigatória:

Documentos anexados: folha de rosto, cronograma, orçamento, ofício ao CEP, autorização do serviço e ofício de solicitação de dispensa do TCLE. Foram realizadas as correções nos documentos.

Recomendações:

Conclusões ou Pendências e Lista de Inadequações:

Diante do exposto e à luz da Resolução CNS 466/2012, o projeto de pesquisa versão 2 de 03/12/2015 assim como a dispensa do Termo de Consentimento Livre e Esclarecido podem ser enquadrados na categoria APROVADO.

Considerações Finais a critério do CEP:

Projeto Aprovado: Tendo em vista a legislação vigente, devem ser encaminhados ao CEP, relatórios parciais anuais referentes ao andamento da pesquisa e relatório final ao término do trabalho. Qualquer modificação do projeto original deve ser apresentada a este CEP em nova versão, de

HOSPITAL DAS CLÍNICAS DA FACULDADE DE MEDICINA DE RIBEIRÃO PRETO DA USP -

Continuação do Parecer: 1.307.067

forma objetiva e com justificativas, para nova apreciação.

Este parecer foi elaborado baseado nos documentos abaixo relacionados:

Tipo Documento	Arquivo	Postagem	Autor	Situação
Informações Básicas do Projeto	PB_INFORMAÇÕES_BÁSICAS_DO_PROJETO_545960.pdf	07/12/2015 20:25:04		Aceito
Projeto Detalhado / Brochura Investigador	Projetodefinitivoversao2.doc	03/12/2015 22:06:49	Pedro Pompilio Vilas Boas	Aceito
Outros	Carta_Resposta.docx	03/12/2015 22:05:37	Pedro Pompilio Vilas Boas	Aceito
Projeto Detalhado / Brochura Investigador	Projetodef.doc	28/09/2015 20:42:02	Pedro Pompilio Vilas Boas	Aceito
Outros	sameScan.pdf	26/08/2015 23:56:06	Pedro Pompilio Vilas Boas	Aceito
Outros	ScanDEACORDO.pdf	26/08/2015 23:55:07	Pedro Pompilio Vilas Boas	Aceito
TCLE / Termos de Assentimento / Justificativa de Ausência	tcleScan.pdf	26/08/2015 23:53:50	Pedro Pompilio Vilas Boas	Aceito
Orçamento	Orcamento.doc	23/08/2015 20:16:41	Pedro Pompilio Vilas Boas	Aceito
Folha de Rosto	doc04758420150821160355.pdf	23/08/2015 20:12:33	Pedro Pompilio Vilas Boas	Aceito

Situação do Parecer:
Aprovado

Necessita Apreciação da CONEP:
Não

RIBEIRAO PRETO, 12 de Janeiro de 2016

Assinado por:
MARCIA GUIMARÃES VILLANOVA
(Coordenador)

Endereço: CAMPUS UNIVERSITÁRIO
Bairro: MONTE ALEGRE **CEP:** 14.048-900
UF: SP **Município:** RIBEIRAO PRETO
Telefone: (16)3602-2228 **Fax:** (16)3633-1144 **E-mail:** cep@hcrp.usp.br

Apêndices

Apêndice 1. Artigo a ser submetido para publicação

Tratamento endovascular das neoplasias de cabeça e pescoço com apresentação hemorrágica aguda

Pedro Pompilio Vilas Boas, Daniel Giansante Abud. Divisão de Radiologia Intervencionista, Centro de Ciências das Imagens e Física Médica, Departamento de Clínica Médica, Faculdade de Medicina de Ribeirão Preto, Universidade de são Paulo.

Endereço: Prof. Dr. Daniel Giansante Abud. Divisão de Radiologia Intervencionista, Centro de Ciências das Imagens e Física Médica, HCFMRP-USP, Avenida Bandeirantes 3900, 14048-900, Ribeirão Preto, SP, Brasil. Email: dgabud@fmrp.usp.br

RESUMO

Introdução: O sangramento agudo em neoplasias de cabeça e pescoço é uma condição potencialmente fatal e que requer manejo imediato. O objetivo deste estudo foi avaliar a eficácia da embolização endovascular neste contexto, correlacionando os achados angiográficos com a escolha da estratégia terapêutica endovascular.

Metodologia: Foram coletados, retrospectivamente, os dados de todos os pacientes submetidos à embolização endovascular no contexto do tratamento de complicações hemorrágicas relacionadas a neoplasias cervicais do Hospital das Clínicas da Faculdade de Medicina de Ribeirão Preto da Universidade de São Paulo. Foram analisados dados relativos às características demográficas, de neuroimagem, aspectos técnicos dos procedimentos endovasculares, taxas de sucesso e desfechos clínicos. A análise

estatística dos dados obtidos foi realizada essencialmente por métodos de estatística descritiva.

Resultados: Cinquenta e um pacientes foram submetidos à embolização endovascular no período estudado, com controle imediato do sangramento em todos os casos. Após a primeira embolização, a média de sobrevida foi de 132.5 dias (variando de 2 a 1000 dias, DP=195) e o tempo médio de internação de 7.4 dias (variando de 1 até 63 dias, DP=11,25). Observamos que os achados angiográficos representam fator importante na escolha da estratégia endovascular. A presença de realce vascular tumoral está associada a um aumento no uso de micropartículas ($p<0,001$) e na associação desta ao NBCA ($p=0,002$). Em três casos foram observadas complicações, porém sem repercussões clínicas significativas.

Conclusão: A embolização endovascular representa método seguro e eficaz para o controle dos sangramentos tumorais agudos da região da cabeça e pescoço. Os achados angiográficos são fundamentais para a escolha da estratégia terapêutica endovascular, com importante impacto sobre os resultados obtidos.

Palavras-chave: Neoplasias cervicais. Hemorragia aguda. Procedimentos endovasculares. Embolização.

INTRODUÇÃO

As neoplasias cervicais correspondem a cerca de 3% de todos os tumores malignos (1), sendo o carcinoma de células escamosas o tipo histológico mais frequente (90%) (2). As taxas de sobrevida em 5 anos dos pacientes com neoplasia maligna de cabeça e pescoço variaram nos últimos anos, estimadas em cerca de 54,7% na década de

90 e em 65,9% entre os anos de 2002 e 2006. Dentre os fatores que contribuíram para esta melhora na expectativa de vida destacam-se os recentes avanços nos protocolos e drogas utilizadas em quimioterapia e na associação desta à radioterapia (3). Estas modalidades de tratamento, no entanto, não estão livres de efeitos colaterais, podendo por exemplo provocar erosão das mucosas protetoras dos vasos nutridores da lesão, deixando-os expostos e sujeitos à hemorragia. Os efeitos locorregionais da radioterapia induzem obliteração dos *vasa vasorum*, fibrose da adventícia e fragmentação dos filamentos elásticos da túnica média, aumentando o risco de hemorragia por erosão vascular em até 7,6 vezes (4, 5). Assim, pacientes portadores de neoplasias da região cervical estão expostos ao risco de hemorragia que pode ser um evento fatal e requer, portanto, controle imediato do sangramento.

A abordagem cirúrgica para manejo e controle dos sangramentos agudos em neoplasias cervicais é tecnicamente difícil, dada a alta complexidade anatômica, muitas vezes agravada por alterações fibróticas radioinduzidas (4, 6). O tratamento endovascular representa uma estratégia terapêutica recente que tem como benefícios permitir, de maneira rápida e minimamente invasiva, a identificação precisa do foco de sangramento e a sua embolização (7, 8). O objetivo do estudo foi avaliar eficácia, segurança e durabilidade do tratamento.

MÉTODO

Trata-se de um estudo observacional, retrospectivo e unicêntrico, realizado através da revisão de registros hospitalares de uma casuística de pacientes com neoplasia cervical e apresentação hemorrágica aguda. O período avaliado foi de janeiro de 2006 a dezembro 2015. Este estudo foi analisado e aprovado pelo Comitê de Ética

em Pesquisa desta instituição antes do início da coleta de dados. Foram coletados e analisados dados relativos às características demográficas, neuroimagem, aspectos técnicos dos procedimentos endovasculares, taxas de sucesso terapêutico e desfechos clínicos. A tabela 1 resume os principais dados coletados para cada paciente. Nela estão discriminados o gênero e idade de cada paciente, o tipo de tumor e sua localização, o tipo de tratamento prévio, se foi realizada cirurgia para hemostasia, se a embolização teve êxito no controle imediato do sangramento e qual a estratégia utilizada, se houve ressangramento e o respectivo período de hemostasia, o tempo de hospitalização e se o paciente já havia falecido no momento deste estudo, com o intervalo entre a embolização e o óbito.

Nas tabelas 2 e 3 descrevemos como se comportam algumas das variáveis da tabela 1 em grupos específicos de pacientes. A tabela 2 divide os pacientes entre os tipos de tratamento previamente realizados ao episódio de sangramento. Na tabela 3 os pacientes foram divididos em três grupos, de acordo com os principais métodos utilizados para a embolização.

Procedimento de embolização

Todos os procedimentos foram realizados mediante anestesia local e sedação. Heparina não foi utilizada. Angiografia por cateter foi realizada objetivando-se identificar o foco de sangramento e os principais ramos arteriais envolvidos, bem como caracterizar o padrão de vascularização tumoral. Em seguida procedemos a embolização. Utilizamos cateter guia 6-F (Guider Softip, Boston Scientific, Natick, MA, USA) conectado a um sistema de perfusão com salina, com a extremidade distal posicionada na carótida de interesse. Através do cateter guia avançamos um

microcateter 0.027-in sobre um microfio guia 0.014-inches até o foco de sangramento. Os materiais utilizados para embolização foram solução de cola acrílica N-butil-cianoacrilato (NBCA) [Hystoacryl (B. Braun Melsungen AG, Melsungen, Germany) ou Glubran 2 (GEM, Viareggio, Italy)] com lipiodol, espirais metálicas, micropartículas de polyvinyl alcohol (PVA) e stents recobertos.

Após a embolização os introdutores foram prontamente removidos, com compressão manual do sítio de punção femoral até hemostasia.

Análise estatística

Variáveis categóricas foram estudadas em termos de distribuição de frequências, apresentadas como números absolutos e porcentagens, comparadas entre os grupos utilizando-se apropriadamente teste Chi-quadrado e teste exato de Fisher. Variáveis contínuas foram descritas com medidas de média (média, ±DP), sendo utilizados teste de Mann-Whitney e teste *t* de Student para análise. Pacientes foram comparados de acordo com os tratamentos prévios ao procedimento de embolização (nenhum tratamento, cirurgia, radioterapia, quimioterapia, radioterapia e quimioterapia), de acordo com os materiais utilizados para embolização (micropartículas, NBCA, micropartículas e NBCA) e com relação ao *status* pós embolização (embolização parcial e embolização completa). Um estatístico recebeu todos os dados para a realização da análise. O software utilizado para análise foi IBM SPSS Statistics, versão 20.0 (Chicago, IL, USA). Valores de $p < 0,05$ foram considerados significantes.

RESULTADOS

Foram incluídos no estudo 51 pacientes, sendo 39 (76.5%) do sexo masculino e 12 (23.5%) do sexo feminino, todos com diagnóstico histopatológico de neoplasia. A idade média dos pacientes no momento da embolização foi de 56.5 anos (1-86, DP=15,3). Dois pacientes (3.9%) tinham idade menor que 30 anos no momento da embolização. Um deles do sexo masculino com 26 anos de idade, com diagnóstico de nasoangiofibroma gigante, e uma criança do sexo feminino com 1 ano e 11 meses que apresentava neoplasia mista de células germinativas do palato. Os demais 49 (96.1%) pacientes tinham idade superior a 30 anos, sendo que 39 (76,5%) tinham diagnóstico histológico de carcinoma espinocelular. Apenas um paciente apresentou histologia inconclusiva para o diagnóstico da lesão, porém compatível com células neoplásicas. Quanto à localização das lesões neoplásicas, 10 (19,5%) eram da cavidade oral, 17 (33,3%) da faringe, 11 (21,6%) da laringe e 13 (25,5%) de outras localizações.

Acerca do tratamento das neoplasias antes do sangramento agudo que motivou a embolização, notamos que 14 (27,5%) pacientes não haviam feito nenhum tipo de tratamento, enquanto que 37 (72,5%) pacientes haviam recebido algum tratamento. Destes que receberam algum tratamento, 18 (35,3%) foram operados, 28 (54,9%) fizeram radioterapia, 27 (52,9%) quimioterapia e 22 (43,1%) fizeram quimioterapia e radioterapia. Além dos 18 pacientes que foram submetidos à cirurgia para ressecção tumoral, outros 3 pacientes (5.8%) foram operados para hemostasia de sangramento. Em nenhum dos casos submetidos a procedimentos cirúrgicos a embolização endovascular foi realizada na mesma internação. Portanto os episódios de sangramentos tumorais subsequentes que foram tratados por embolização ocorreram posteriormente aos tratamentos cirúrgicos.

Todos os 51 pacientes (100%) apresentaram sangramento agudo com repercussão clínica hemodinâmica e alteração de parâmetros laboratoriais hematimétricos (queda dos níveis de Hemoglobina – Hb). Em 16 casos (31,3%) a arteriografia por cateter identificou sinais inequívocos de sangramento arterial ativo. As espirais metálicas foram utilizadas para controle do sangramento em apenas 1 paciente (1.9%) e foi associada à injeção de NBCA (Figura 1). Em 13 pacientes (25.5%) o controle do sangramento foi obtido por embolização com micropartículas isoladamente, sendo que nestes casos as características angiográficas demonstravam acentuado realce capilar na topografia tumoral. A aplicação de NBCA isoladamente para controle do sangramento foi realizada em 12 pacientes (23.5%), os quais apresentavam os troncos arteriais de contornos acentuadamente irregulares, secundário à invasão tumoral e/ou efeitos locais da radioterapia e quimioterapia, sem sinais de realce capilar significativo na topografia tumoral (Figura 2). Em 23 casos (45,0%) foram utilizados micropartículas e NBCA durante o procedimento (Figura 3).

A embolização foi eficaz para o controle imediato do sangramento nos 51 casos (100%). Quanto à durabilidade do tratamento, 12 (23,5%) pacientes apresentaram ressangramento tumoral de 1 até 850 dias após a embolização (média de 127,5 dias e DP=265,8). Destes 12 pacientes, 04 (7,8%) ressangraram em até 7 dias após a embolização, 04 (7,8%) entre 7 e 30 dias e os demais 04 (7,8%) após o período de 30 dias, sendo que apenas dois pacientes foram submetidos a nova embolização para manejo do ressangramento (pacientes “8” e “23”, Tabela 1). Neste estudo a distribuição dos casos de ressangramento foi feita levando-se em conta o período de hemostasia após o primeiro procedimento de embolização endovascular. Foram observados 3 casos (5,8%) de complicações técnicas relacionadas ao procedimento endovascular, porém sem repercussões clínicas. Em 02 casos houve embolização inadvertida para território

de uma artéria intracraniana, e em 01 caso houve dissecção de uma das artérias nutridoras do tumor.

Os pacientes tiveram um tempo médio de internação de 7,4 dias (variando de 1 até 63 dias, DP=11,25) após a embolização. Cinco pacientes (9,8%) apresentaram ressangramento durante a mesma internação do procedimento, sendo 04 (7,8%) casos em até 7 dias e 01 (1,9%) caso entre 7 e 30 dias após a embolização. No momento do levantamento dos dados deste estudo, 17 pacientes (33,3%) ainda estavam em acompanhamento clínico ambulatorial, enquanto os demais 34 pacientes (66,6%) haviam falecido, sendo que o tempo médio entre a primeira embolização e o óbito foi de 132,5 dias (variando de 2 a 1000 dias, DP=195). Apenas 8 (15,6%) pacientes não tiveram alta hospitalar entre a data da embolização e o óbito.

As tabelas 2 e 3 descrevem a distribuição dos pacientes de acordo com os tratamentos prévios ao episódio de sangramento e com os materiais predominantemente utilizados no procedimento de embolização. Podemos observar que pacientes com SCC são com maior frequência submetidos a alguma modalidade de tratamento (82% *vs*. 18%, $p<0,05$), sendo que 69% receberam radioterapia ($p<0,001$), 61% receberam quimioterapia ($p=0,046$) e 54% foram tratados com combinação de radio e quimioterapia ($p=0,007$). Pacientes com neoplasia de cavidade oral, laringe ou faringe receberam mais radioterapia do que pacientes com tumores de outras localizações. Nota-se também que os pacientes tratados cirurgicamente foram posteriormente embolizados preferencialmente com uma combinação de micropartículas e NBCA, em comparação com aqueles que não receberam nenhum tipo de tratamento (67% *vs*. 33%, $p=0,038$) (Tabela 2).

Os dados da Tabela 3 demonstram que as características angiográficas do tumor estão relacionadas à escolha da estratégia de embolização. A presença de *blush* vascular está associada a um aumento no uso de micropartículas ($p<0,001$) e na combinação destas ao NBCA ($p=0,002$). A análise dos dados demonstra também que o uso de micropartículas isoladamente está associado a um aumento nas taxas de ressangramento. Nos procedimentos nos quais foram utilizadas apenas micropartículas a angiografia diagnóstica não identificou irregularidade das paredes arteriais nem sinais de sangramento ativo, achados possivelmente associados a tumores em fases mais iniciais e portanto com sobrevida maior, o que poderia explicar a maior incidência de ressangramento neste grupo.

DISCUSSÃO

Hemorragias terminais em pacientes oncológicos são complicações raras, porém temidas (9). Os relatos demonstram uma incidência variando entre 3% e 12%, sendo que não há uma definição exata para este conceito, mas pode-se considerar que são sangramentos maciços, geralmente de origem arterial, que provavelmente vão resultar em morte dentro de alguns minutos e que levam a um contexto clínico dramático para o paciente e seus familiares (10). Os locais mais comumente relacionados a sangramentos são as artérias carótidas, femorais e vasos intrapulmonares (11). Sangramentos agudos da região da cabeça e pescoço relacionados a neoplasias se encaixam neste contexto, sendo considerados emergência médica, que sem o manejo rápido e adequado são eventos potencialmente fatais em um curto espaço de tempo.

Pacientes sob elevado risco de sangramento devem ser identificados e acompanhados por equipe multidisciplinar (12). Acompanhantes e familiares devem estar adequadamente instruídos, já que são eventos altamente estressantes e que requerem medidas imediatas tais como pressionar o sítio de sangramento, posicionar a cabeça lateralmente e, se possível, uso de toalhas escuras para absorver o sangue. Harris e Noble sugerem que medidas gerais de suporte devam ser aplicadas em todos os casos, porém medidas de ressuscitação e medidas específicas para hemostasia são apropriadas a alguns pacientes, em especial àqueles com expectativa de vida de alguns meses, com boa performance status (10). Em nível hospitalar, medidas locais e sistêmicas podem auxiliar no controle do sangramento. Dentre as medidas locais, podem ser utilizados tampões, curativos e agentes hemostáticos específicos, radioterapia, endoscopia e cirurgia. As medidas sistêmicas envolvem o uso de agentes específicos com a vitamina K, vasopressina / desmopressina, análogos da somatostatina, agentes antifibrinolíticos e derivados do sangue, como o plasma fresco congelado (13).

Quando falham as medidas clínicas para o controle do sangramento, a abordagem cirúrgica representa uma das opções adicionais. No entanto são tecnicamente difíceis devido à elevada complexidade anatômica, muitas vezes agravada por alterações locais induzidas por radioterapia prévia, dificultando o acesso cirúrgico e a visualização do local de sangramento (6). Neste contexto, a terapia endovascular oferece rápido acesso por via femoral e permite a realização de arteriografia para identificação precisa do local de sangramento, seguida de embolização.

Chen *et al*. (14) não observaram diferença entre os agentes embolizantes utilizados nos resultados do tratamento após seguimento de dois meses. Zhao *et al.* (15) descrevem que a embolização não seletiva com micropartículas em ramos da carótida externa foi suficiente como medida preventiva em pacientes que apresentavam apenas

blush hipervascular ou achados normais à angiografia. Em nosso estudo, os resultados demonstram que os achados angiográficos foram determinantes para a escolha da estratégia de tratamento endovascular. Como George *et al*. (16), observamos que lesões que apresentam *blush* vascular intratumoral prolongado têm como estratégia preferencial a utilização de micropartículas ($p<0,001$) e a associação desta ao NBCA ($p=0,002$). O comportamento localmente agressivo dos tumores de cabeça e pescoço associado aos efeitos locorregionais da radioterapia e quimioterapia predispõem a erosão vascular (4). As lesões associadas a este mecanismo geralmente se apresentam como extravasamento ativo do meio de contraste e formação de pseudoaneurismas. Nestas lesões, devido ao alto débito hemodinâmico, a injeção de partículas pode não ser suficiente, devido a passagem direta do material embólico para o meio extra-vascular. A oclusão distal com micropartículas poderá também sobrecarregar o leito arterial proximal, o qual encontra-se fragilizado. Nestes casos faz-se necessária a oclusão completa do vaso lesionado, com uso preferencial de espirais metálicas de destacamento controlado e/ou injeção de cola acrílica (NBCA). Portanto, a individualização da estratégia para cada caso de acordo com os achados angiográficos foi fator decisivo para os resultados obtidos. Na figura 4 sugerimos um algoritmo que auxiliará os médicos na definição da melhor abordagem terapêutica endovascular.

Até o momento deste estudo, Rzewnicki *et al* descreveram a maior série de casos de pacientes tratados com embolização endovascular para controle de sangramento relacionado a neoplasias de cabeça e pescoço (76 casos) (17). Eles obtiveram controle do sangramento em 86% dos casos. Em nosso estudo todos os pacientes (n=51) apresentaram controle do sangramento após o término do procedimento. Estudos prévios demonstram sobrevida média dos pacientes de 26 dias (6), enquanto em nosso estudo foi de 132,5 dias (variando de 2 a 1000 dias, DP=195).

Chen *et al* (14) encontraram taxas de ressangramento de 20% após seguimento de 2 meses, com tempo médio de internação de 9 dias. Nosso estudo demonstrou uma taxa de ressangramento de 23,5% (12/51), porém se observarmos os pacientes que ressangraram em até 2 meses após a embolização, este valor será de 17,6% (9/51). O tempo médio de internação hospitalar após embolização em nossa instituição foi de 7,4 dias. Nosso estudo apresenta resultados semelhantes aos observados na literatura, porém demonstra uma melhora em variáveis importantes, como as taxas de controle de sangramento. Atribuímos estes resultados em parte à padronização da estratégia terapêutica endovascular de acordo com os achados angiográficos, como proposto no algoritmo (Figura 4).

As possíveis complicações relacionadas ao procedimento de embolização endovascular são hematomas e infecção no sítio de punção arterial, reações adversas ao meio de contraste, como anafilaxia e nefrotoxicidade, lesões isquêmicas cutâneas, lesão de pares cranianos e embolização inadvertida para territórios não alvo. O conhecimento da anatomia vascular e técnicas de embolização são fundamentais para evitarmos complicações isquêmicas graves. Atenção especial deve ser dada às anastomoses entre os territórios carotídeos interno/externo e vértebro-basilar, as quais são consideradas potencialmente perigosas pelo risco de embolia para a circulação encefálica, artéria oftálmica e nervos cranianos. Estas anastomoses podem não ser evidentes na arteriografia inicial, mas podem ser reveladas na medida que ocorrem alterações no fluxo sanguíneo local durante a embolização. Os segmentos petroso e cavernoso da carótida interna têm múltiplos sítios de potenciais anastomoses perigosas, principalmente entre as divisões da artéria maxilar interna e faríngea ascendente. Ramos da carótida externa também possuem papel importante na nutrição de vários nervos cranianos, como é o caso da artéria meníngea média, que emite ramos para o *vasa*

nervorum do VII nervo craniano, enquanto a artéria faríngea ascendente oferece aporte sanguíneo para o *vasa nervorum* dos IX, X, XI e XII, via tronco neuromeníngeo (18). As taxas de complicações observadas na literatura são variáveis. Eventos neurológicos com déficit permanente foram mais frequentemente observados após oclusão permanente da carótida interna, com taxas variando entre 10% e 20% (8, 19). Em nosso trabalho observamos 3 casos (5,8%) de complicações relacionadas ao procedimento endovascular, nenhum deles com repercussões clínicas significativas. Em dois casos houve embolização inadvertida para território de uma artéria intracraniana, porém com presença de colaterais leptomeníges suficientes, não sendo observados déficits neurológicos relacionados. Em um caso houve dissecção de uma das artérias nutridoras do tumor.

As principais limitações deste estudo estão relacionadas ao seu desenho retrospectivo, ao tamanho reduzido da amostra que diminui o poder estatístico dos resultados, e a falta de um grupo controle.

CONCLUSÃO

A embolização dos sangramentos tumorais agudos da região da cabeça e pescoço representa método seguro e eficaz para o controle imediato do sangramento, com impacto significativo sobre a qualidade de vida destes pacientes. O controle do sangramento depende da interpretação correta dos achados angiográficos, permitindo traçar a estratégia terapêutica endovascular.

REFERÊNCIAS

1. Jemal A, Siegel R, Xu J, Ward E. Cancer statistics, 2010. CA Cancer J Clin. 2010;60:277-300.

2. Pai SI, Westra WH. Molecular pathology of head and neck cancer: implications for diagnosis, prognosis, and treatment. Annu Rev Pathol. 2009;4:49-70

3. Ringash J. Survivorship and Quality of Life in Head and Neck Cancer. J Clin Oncol. 2015;33:3322-7

4. Self EM, Bumpous J, Ziegler C, Wilson L, Potts K. Risk factors for hemorrhage after chemoradiation for oropharyngeal squamous cell carcinoma. JAMA Otolaryngol Head Neck Surg. 2013;139:356-61

5. Sesterhenn AM, Iwinska-Zelder J, Dalchow CV, Bien S, Werner JA. Acute haemorrhage in patients with advanced head and neck cancer: value of endovascular therapy as palliative treatment option. J Laryngol Otol. 2006;120:117-24

6. Chou WC, Lu CH, Lin G, Hong YS, Chen PT, Hsu HC, et al. Transcutaneous arterial embolization to control massive tumor bleeding in head and neck cancer: 63 patients' experiences from a single medical center. Support Care Cancer. 2007;15:1185-90

7. Roh JL, Suh DC, Kim MR, Lee JH, Choi JW, Choi SH, et al. Endovascular management of carotid blowout syndrome in patients with head and neck cancers. Oral Oncol. 2008;44:844-50

8. Lesley WS, Chaloupka JC, Weigele JB, Mangla S, Dogar MA. Preliminary experience with endovascular reconstruction for the management of carotid blowout syndrome. AJNR Am J Neuroradiol. 2003;24:975-81

9. Ubogagu E, Harris DG. Guideline for the management of terminal haemorrhage in palliative care patients with advanced cancer discharged home for end-of-life care. BMJ Support Palliat Care. 2012;2:294-300

10. Harris DG, Noble SI. Management of terminal hemorrhage in patients with advanced cancer: a systematic literature review. J Pain Symptom Manage. 2009;38:913-27.

11. Neal AJ, Hoskin PJ. Clinical Oncology: Basic principles and practice, 3rd ed. London, UK: Arnold, 2003

12. Troke C, Jeffrey Y. Guidelines for the medical staff to prescribe and nursing and medical management of the patient with carotid artery rupture/bleed. 2005

13. Pereira J, Phan T. Management of bleeding in patients with advanced cancer. Oncologist. 2004;9:561-70

14. Chen YF, Lo YC, Lin WC, Lin CH, Chiang HJ, Chen JF, Shen WC. Transarterial embolization for control of bleeding in patients with head and neck cancer. Otolaryngol Head Neck Surg. 2010;142:90-4

15. Zhao L-B, Shi HB, Park S, Lee Dg, Shim JH, Lee DH, Suh DC. Acute bleeding in the head and neck: angiographic findings and endovascular management. AJNR Am J Neuroradiol. 2014;35:360-66.

16. George B, Casasco A, Deffrennes D, Houdart E. Intratumoral embolization of intracranial and extracranial tumors: technical note. Neurosurgery. 1994;35:771-3; discussion 3-4

17. Rzewnicki I, Kordecki K, Lukasiewicz A, Janica J, Puławska-Stalmach M, Kordecki JK, Lebkowska U. Palliative embolization of hemorrhages in extensive head and neck tumors. Pol J Radiol. 2012;77:17-21

18. Geibprasert S, Pongpech S, Armstrong D, Krings T. Dangerous extracranial-intracranial anastomoses and supply to the cranial nerves: vessels the neurointerventionalist needs to know. AJNR Am J Neuroradiol. 2009;30:1459-68

19. Luo CB, Chang FC, Teng MM, Chen CC, Lirng JF, Chang CY. Endovascular treatment of the carotid artery rupture with massive hemorrhage. J Chin Med Assoc. 2003;66:140-7

Tabela 1: Dados coletados para cada paciente

Paciente (n)	*Sexo/ Idade*	*Tumor / Localização*	*Tratamento*	*Cirurgia para hemostasia*	*Sucesso na embolização/ Estratégia*	*Resangramento/ Intervalo (dias)*	*Tempo de hospitalização (dias)*	*Óbito/ Tempo para óbito (dias)*
1	*F/59*	*SCC/L*	*S, R, C*	*N*	*Y/MP, NBCA*	*N*	*4*	*Y/139*
2	*F/50*	*NSCC/P*	*N*	*Y*	*Y/MP*	*Y/4*	*8*	*Y/8*
3	*M/71*	*SCC/P*	*N*	*N*	*Y/MP*	*Y/3*	*17*	*Y/17*
4	*M/42*	*SCC/P*	*N*	*Y*	*Y/MP, NBCA*	*Y/9*	*4*	*Y/94*
5	*M/54*	*SCC/L*	*N*	*N*	*Y/MP*	*N*	*6*	*Y/218*
6	*M/61*	*SCC/P*	*R, C*	*N*	*Y/MP, NBCA*	*Y/10*	*2*	*N*
7	*M/50*	*SCC/P*	*S, R*	*N*	*Y/CS*	*N*	*7*	*Y/129*
8	*M/60*	*SCC/P*	*S, R, C*	*N*	*Y/MP, NBCA*	*Y/490; N*	*6; 7*	*N*
9	*M/53*	*SCC/O*	*N*	*N*	*Y/MP, NBCA*	*Y/15*	*2*	*Y/21*
10	*M/77*	*NSCC/P*	*N*	*N*	*Y/MP, NBCA*	*N*	*18*	*Y/36*
11	*M/67*	*NSCC/O*	*N*	*N*	*Y/MP, NBCA*	*N*	*2*	*Y/25*
12	*M/26*	*NSCC/P*	*S*	*N*	*Y/MP, NBCA*	*N*	*63*	*N*
13	*M/59*	*SCC/P*	*R, C*	*N*	*Y/MP, NBCA*	*N*	*3*	*N*
14	*M/54*	*SCC/P*	*S, C*	*N*	*Y/MP, NBCA*	*N*	*15*	*N*
15	*M/76*	*SCC/L*	*N*	*N*	*Y/MP, NBCA*	*N*	*18*	*Y/59*
16	*F/52*	*SCC/P*	*R*	*N*	*Y/MP*	*N*	*2*	*Y/2*
17	*M/68*	*SCC/L*	*S, R, C*	*N*	*Y/MP, NBCA*	*Y/86*	*4*	*Y/94*
18	*M/45*	*SCC/P*	*R*	*N*	*Y/MP, NBCA*	*Y/1*	*3*	*Y/3*
19	*M/67*	*SCC/L*	*R, C*	*N*	*Y/NBCA*	*Y/1*	*11*	*Y/99*
20	*M/62*	*SCC/P*	*S, R*	*N*	*Y/MP, NBCA*	*N*	*28*	*N*
21	*M/58*	*SCC/P*	*R, C*	*N*	*Y/NBCA*	*N*	*3*	*Y/425*
22	*M/77*	*NSCC/O*	*N*	*N*	*Y/NBCA*	*N*	*14*	*N*
23	*F/1*	*NSCC/OC*	*S, C*	*N*	*Y/MP, NBCA*	*Y/15; Y/1*	*45*	*Y/45*
24	*M/76*	*SCC/O*	*S*	*N*	*Y/NBCA*	*N*	*1*	*N*
25	*F/33*	*SCC/OC*	*S, R, C*	*N*	*Y/NBCA*	*N*	*1*	*N*
26	*M/53*	*SCC/OC*	*C*	*N*	*Y/CO, NBCA*	*N*	*2*	*Y/52*
27	*F/49*	*SCC/OC*	*N*	*N*	*Y/NBCA*	*N*	*2*	*Y/49*
28	*M/76*	*NSCC/O*	*S*	*N*	*Y/MP, NBCA*	*N*	*7*	*N*
29	*F/69*	*SCC/P*	*R, C*	*N*	*Y/NBCA*	*N*	*1*	*Y/19*
30	*F/25*	*SCC/OC*	*R, C*	*N*	*Y/NBCA*	*N*	*1*	*Y/270*
31	*M/81*	*SCC/L*	*S, R, C*	*N*	*Y/MP, NBCA*	*N*	*5*	*Y/360*
32	*F/58*	*SCC/O*	*S, R, C*	*N*	*Y/MP*	*Y/850*	*2*	*Y/1000*
33	*M/52*	*NSCC/O*	*N*	*N*	*Y/MP*	*N*	*1*	*N*
34	*F/67*	*SCC/L*	*S*	*Y*	*Y/MP*	*N*	*2*	*N*
35	*M/55*	*-/O*	*N*	*N*	*Y/MP*	*N*	*4*	*Y/93*
36	*M/52*	*SCC/OC*	*R, C*	*N*	*Y/NBCA*	*N*	*4*	*Y/56*
37	*F/51*	*SCC/OC*	*S, C*	*N*	*Y/MP, NBCA*	*N*	*2*	*N*
38	*M/54*	*SCC/O*	*S, R, C*	*N*	*Y/MP*	*Y/46*	*2*	*Y/73*
39	*M/55*	*SCC/OC*	*R, C*	*N*	*Y/MP*	*N*	*2*	*Y/100*
40	*M/50*	*SCC/OC*	*R, C*	*N*	*Y/MP, NBCA*	*N*	*11*	*Y/43*
41	*M/41*	*NSCC/P*	*R, C*	*N*	*Y/MP*	*N*	*5*	*Y/368*
42	*M/54*	*SCC/L*	*R, C*	*N*	*Y/MP, NBCA*	*N*	*1*	*Y/365*
43	*M/56*	*SCC/L*	*R*	*N*	*Y/NBCA*	*N*	*2*	*Y/3*
44	*M/68*	*SCC/OC*	*N*	*N*	*Y/NBCA*	*N*	*14*	*Y/14*
45	*M/72*	*SCC/L*	*R*	*N*	*Y/MP, NBCA*	*N*	*3*	*N*
46	*M/49*	*SCC/P*	*R, C*	*N*	*Y/MP, NBCA*	*N*	*1*	*N*
47	*M/48*	*NSCC/O*	*S, C*	*N*	*Y/MP*	*N*	*3*	*N*
48	*M/50*	*SCC/OC*	*S, R, C*	*N*	*Y/MP, NBCA*	*N*	*1*	*Y/210*
49	*M/72*	*SCC/L*	*R, C*	*N*	*Y/CS*	*N*	*3*	*Y/3*
50	*F/86*	*SCC/O*	*R, C*	*N*	*Y/MP*	*N*	*10*	*Y/10*
51	*F/43*	*NSCC/O*	*N*	*N*	*Y/NBCA*	*N*	*1*	*N*

Tabela 2: Comportamento de variáveis da tabela 1 de acordo com os tratamentos prévios à embolização.

Tabela 2	**Nenhum tratamento (n=14)**	**Cirurgia (n=18)**	**Quimioterapia (n=27)**	**Radioterapia (n=28)**	**Quimioterapia + Radioterapia (n=22)**
Idade (média, variação e desvio-padrão)	59.5 (42-77; 12.6)	54.1 (1-81; 19.2)	54.3 (1-86; 16.6)	57 (25-86; 13)	57.3 (25-86; 14)
Masculino (n/ %)	12 (86)	13 (72)	19 (70)	21 (75)	16 (73)
Carcinoma espinocelular*	7 (50)	13 (72)	24 (89)	27 (96)	21 (95)
Localização tumoral (n, %)**					
Cavidade oral	2 (14)	3 (17)	8 (30)	6 (21)	6 (27)
Faringe	4 (29)	5 (28)	8 (30)	11(39)	7 (32)
Laringe	2 (14)	3 (17)	6 (22)	8 (29)	6 (27)
Outros	6 (43)	7 (39)	5 (18)	3 (11)	3 (14)
Blush tumoral na DSA (n, %)	10 (71)	14 (78)	21 (78)	22 (79)	17 (77)
Estratégia endovascular (n, %)					
Micropartículas	10 (71)	15 (83)	19 (70)	19 (68)	16 (68)
NBCA	9 (64)	14 (78)	20 (74)	20 (71)	16 (73)
Micropartículas + NBCA	5 (36)	12 (67)***	13 (48)	13 (46)	10 (45.5)
Embolização parcial	5 (36)	5 (28)	9 (33)	8 (29)	7 (32)
Embolização completa	9 (64)	13 (72)	18 (67)	20 (71)	15 (68)
Complicações	1 (7.1)	2 (11)	1 (3.7)	1 (3.6)	1 (4.5)
Ressangramento	4 (29)	5 (28)	7 (26)	7 (25)	6 (27)
Intervalo entre embolização e ressangramento (dias)	7.7 (3-15; 5.5)	297 (15-850; 364)	214 (1-850; 329)	212 (1-850; 331)	247 (1-850; 348)
Tempo de hospitalização (dias)	7.9 (1-18; 6.7)	11 (1-63; 17.2)	5.5 (1-45; 8.7)	4.5 (1-28; 5.4)	3.8 (1-11; 3.1)
Óbito	11 (78)	9 (50)	19 (70)	21 (75)	17 (77)
Intervalo entre embolização e óbito (dias)	57.6 (8-218; 61)	231 (25-1000; 306)	196 (3-1000; 239)	179 (2-1000; 234)	214 (3-1000; 247)

Tabela 3: Comportamento de variáveis da tabela 1 de acordo com materiais utilizados para embolização.

Tabela 3	**Micropartículas (N=36)**	**NBCA (N=36)**	**Micropartículas + NBCA (N=23)**
Idade (média, variação e desvio-padrão)	56.5 (1-86; 15.5)	56 (1-81; 16.8)	56.2 (1-81; 17.7)
Masculino (n/ %)	28 (78)	29 (80)	20 (87)
Carcinoma espinocelular*	26 (72)	29 (80)	18 (78)
Localização tumoral (n, %)**			
Cavidade oral	4 (11)	9 (25)	3 (13)
Faringe	14 (39)	12 (33)	10 (44)
Laringe	8 (22)	8 (22)	6 (26)
Outros	10 (28)	7 (19)	4 (17)
Blush tumoral na DSA (n, %)	33 (92)*	27 (75)	22 (96)*
Tratamento endovascular (n, %)			
Embolização completa	24 (67)	28 (78)	18 (78)
Embolização parcial	12 (33)	8 (22)	5 (22)
Complicações (n, %)	2 (5.6)	2 (5.6)	1 (4.3)
Ressangramento (n, %)	11 (31)**	8 (22)	7 (30)
Intervalo entre embolização e ressangramento (dias - média, variação e desvio-padrão)	139 (1-850; 275)	78.3 (1-490; 168)	89.4 (1-490; 179)
Tempo de hospitalização (dias - média, variação e desvio-padrão)	8.6 (1-64; 12.9)	8.4 (1-63; 13)	10.7 (1-63; 15.5)
Óbito (n, %)	23 (64)	22 (61)	13 (56)
Intervalo entre embolização e óbito (dias – média, variação e desvio-padrão)	147.3 (2-1000; 220)	113 (3-425; 129)	115.3 (3-365; 124)

Figura 1. Procedimento de embolização endovascular em paciente com sinal angiográfico de sangramento ativo.

Observa-se extravasamento ativo de contraste na angiografia inicial (A), seguida de posicionamento de cateter guia na carótida externa e embolização com molas (B, C). Microcateter foi reposicionado no vaso lesionado, com injeção de NBCA (D, E). Controle final evidenciando parada do sangramento ativo (F).

Figure 2: Embolização de pseudoaneurisma com sinais de sangramento ativo na topografia da parótida esquerda.

3D CT angiografia demonstrando localização do pseudoaneurisma (seta branca) (A). DSA demonstrando pseudoaneurisma (seta branca) em um ramo da carótida externa (B).Extravazamento de contraste denotando sangramento ativo (C). Após embolização com NBCA, com oclusão do pseudoaneurisma e controle do sangramento(D).

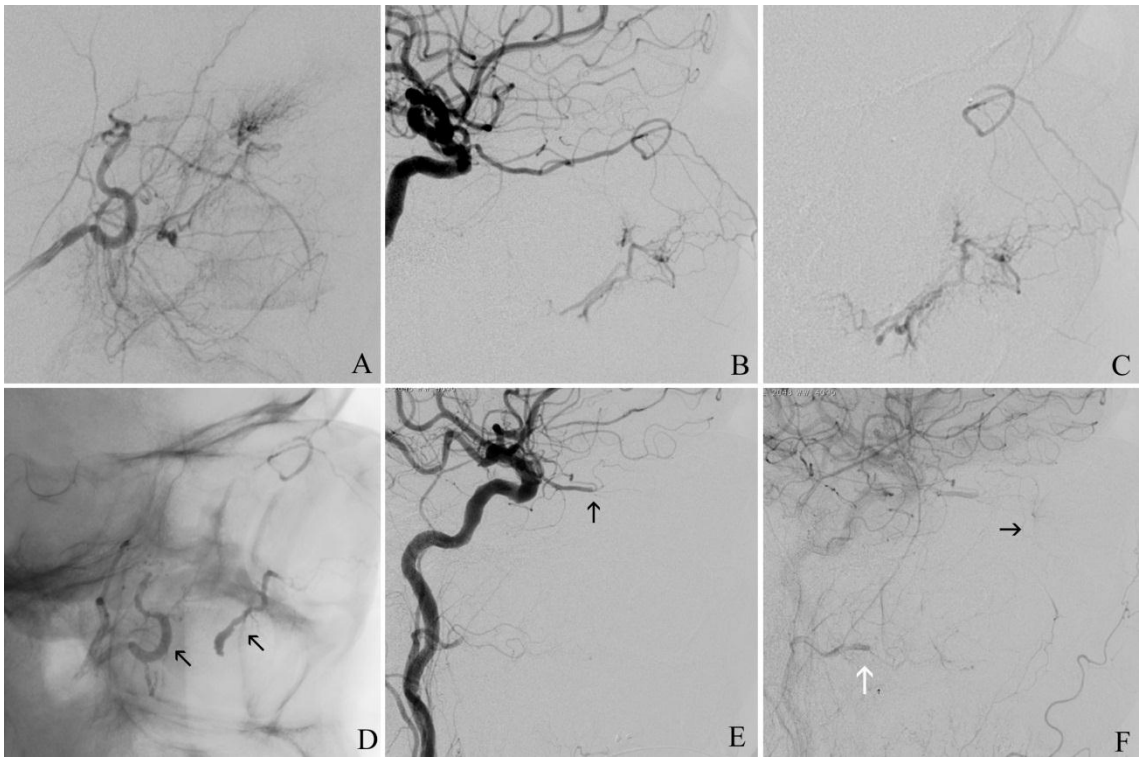

Figura 3. Embolização com micropartículas e NBCA.

Lesão hipervascular com blush tumoral e estagnação do meio de contraste em topografia da cavidade nasal, após injeção seletiva na maxilar interna (A). Injeção seletiva na carótida interna demonstra nutrição tumoral por vasos colaterais displásicos com origem na artéria oftálmica (B). Injeção superseletiva através de microcateter em ramo da oftálmica demonstra blush tumoral e focos de estagnação de contraste (C). Controle angiográfico ao final do procedimento, sem subtração demonstrando os vasos ocluídos pela solução NBCA + lipiodol (setas) (D), e após injeção da carótida comum notando-se oclusão da oftálmica (seta) (E), com preservação do blush coroidal (seta preta) e oclusão proximal da maxilar interna (seta branca) (F), sem sinais de realce tumoral ou focos de sangramento ativo.

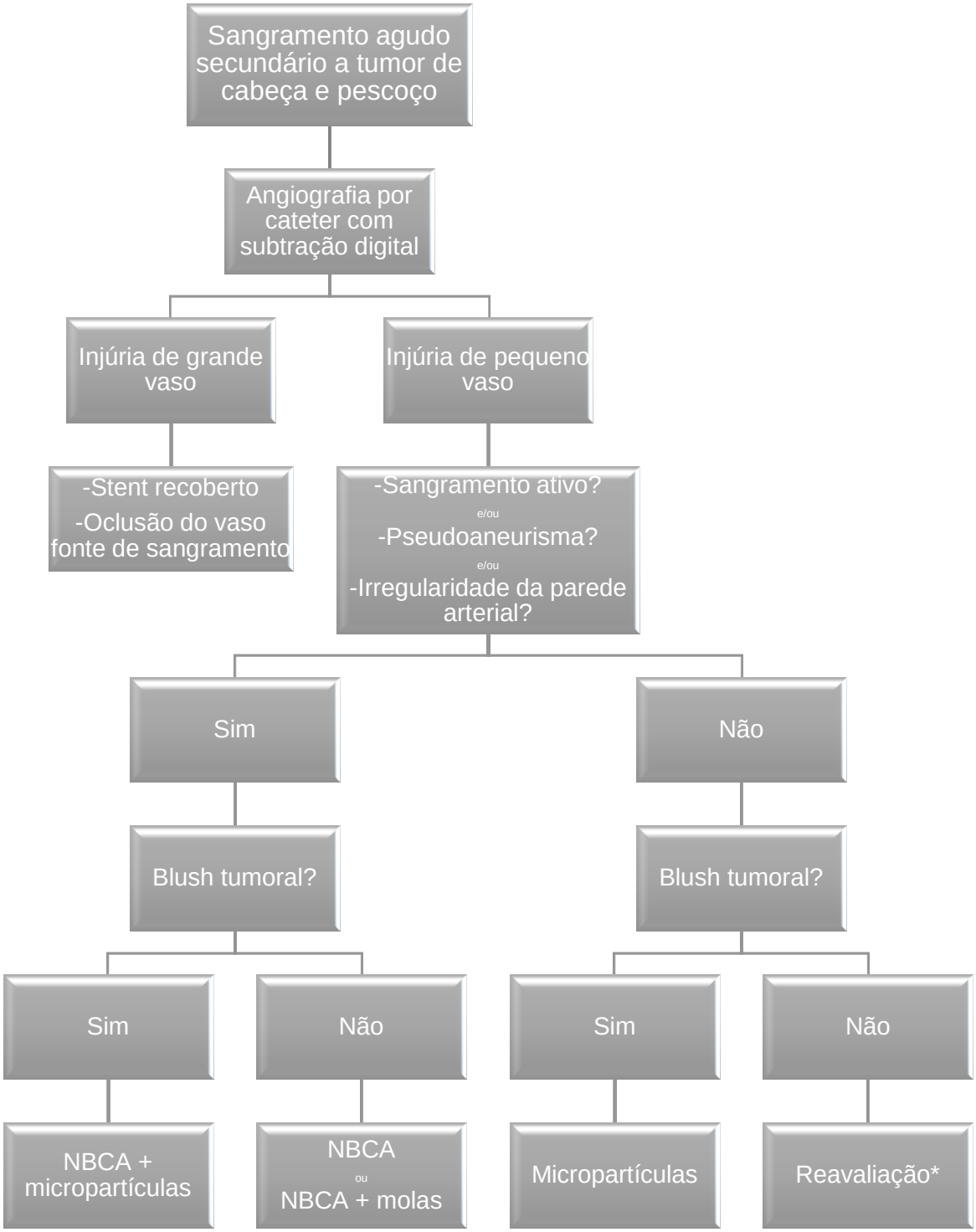

Figura 4. Algoritmo para definição de estratégia terapêutica endovascular de acordo com os achados angiográficos.

**Reavaliação da fonte de sangramento, considerando a possibilidade de sangramento venoso. Avaliação de outras modalidades terapêuticas. Embolização do território com micropartículas em casos selecionados.*